34. ULUSAL GASTROENTEROLOJİ HAFTASI

1 - 6 ARALIK 2017

REGNUM CARYA HOTEL, ANTALYA

BİLDİRİ KİTABI

TÜRK GASTROENTEROLOJİ DERNEĞİ
ANKARA 1959

İÇİNDEKİLER

SÖZEL BİLDİRİLER	6
TARTIŞMALI E-POSTER BİLDİRİLER	91
E-POSTER BİLDİRİLER	127
HEMŞİRELİK SÖZLÜ BİLDİRİLER	513
VİDEO BİLDİRİLER	520
DİZİN	534

Kurullar

Türk Gastroenteroloji Derneği - Yönetim Kurulu

Başkan
Prof. Dr. Serhat BOR

2. Başkan
Prof. Dr. Kadir BAL

Genel Sekreter
Prof. Dr. Birol ÖZER

Sayman
Prof. Dr. Orhan SEZGİN

Asil Üyeler
Prof. Dr. Hale AKPINAR
Prof. Dr. Murat TÖRÜNER
Prof. Dr. Necati ÖRMECİ

Türk Gastroenteroloji Derneği - Denetim Kurulu

Prof. Dr. Sedat BOYACIOĞLU
Prof. Dr. Vedat GÖRAL
Prof. Dr. Yusuf BAYRAKTAR

Türk Gastroenteroloji Derneği - Disiplin Kurulu

Prof. Dr. Kemal DAĞALP
Prof. Dr. Halil DEĞERTEKİN
Prof. Dr. Mehmet YÜCESOY

34. Ulusal Gastroenteroloji Haftası
Düzenleme Kurulu

Kongre Başkanı
Prof. Dr. Yusuf BAYRAKTAR

Kongre Sekreterleri
Prof. Dr. Dinç DİNÇER
Doç. Dr. Canan ALKIM

Kurs Koordinatörü
Prof. Dr. Fulya GÜNŞAR

Kurs Koordinatör Yardımcısı
Prof. Dr. Engin ALTINTAŞ

SÖZEL BİLDİRİLER

S-001
ÇÖLYAK HASTALARININ KLİNİK TAKİBİNDE M30, M65 BELİRTEÇLERİNİN EKSPRESYONLARI ETKİLİ OLABİLİR Mİ?

EVRİM KAHRAMANOĞLU AKSOY[1], GÜLÇİN ŞİMŞEK[2], MURAT TORGUTALP[3], FERDANE PİRİNÇÇİ SAPMAZ[1], MUHAMMET YENER AKPINAR[1], METİN UZMAN[1], YAŞAR NAZLIGÜL[1]

1 KEÇİÖREN EĞİTİM VE ARAŞTIRMA HASTANESİ GASTROENTEROLOJİ KLİNİĞİ, ANKARA
2 KEÇİÖREN EĞİTİM VE ARAŞTIRMA HASTANESİ PATOLOJİ KLİNİĞİ, ANKARA
3 ANKARA ÜNİVERSİTESİ TIP FAKÜLTESİ, ROMATOLOJİ BİLİM DALI, ANKARA

Amaç: Çölyak hastalarında tanı anındaki M30 apoptozis belirteci ve M65 hücre ölüm belirtecinin duodenal mukozadaki boyanma şiddetlerini tespit etmek ve hastalara glutensiz diyet başladıktan sonraki 1. yıldaki demir, vitamin B12, folat, 25OHD3 değerleri ile ilişkisini ortaya koymak.

Gereç-Yöntem: Çalışmaya 28 çölyak hastası ve 8 sağlıklı kontrol dahil edildi. Hastaların demografik özellikleri ve laboratuar verileri (tanı anı ve 1. yıldaki antikor titreleri, hemoglobin, demir, ferritin, vitamin B12, folat, 25OHD3 değerleri) veri tabanından retrospektif kaydedildi (Tablo 1). İmmünhistokimya yöntemi ile hasta ve kontrol grubunun duodenal mukozaları M30 ve M65 monoklonal antikorları ile boyandı. Boyanma şiddetleri 1 ve 3 arasında derecelendirildi. M30, M65 boyanma şiddetleri ile tanı anındaki ve glutensiz diyet başladıktan sonra 1. yıldaki serum demir, vitamin B12, folat, 25OHD3 değerleri arasındaki ilişki incelendi.

Bulgular: Hasta ve kontrol grubu arasındaki temel özellikler tablo 1'de gösterilmiştir. Çölyak hastaları için M30 boyanma şiddeti medyan değeri 1, kontrol biyopsiler için 0 iken, M65 boyanma şiddeti ise medyan değeri 2, kontrol biyopsiler için 0 olarak bulundu (Tablo 2)(Resim 1, 2). Hastaların marsh skorları ile M30 ve M65 ekspresyon şiddetleri arasında fark saptanmadı (p=0.837, p=0.091 sırasıyla). Hastalar tanı anındaki demir değerlerine göre <20 µg/dL, 20-50 µg/dL ve >50 µg/dL olarak üçe ayrıldığında; M30 ve M65 ekspresyon şiddetleri açısından gruplar arasında fark saptanmadı (p=0.441, p=0.198 sırasıyla). Hastaların glutensiz diyet başlandıktan sonraki 1. yılda bakılan demir düzeylerine göre <50 µg/dL ve >=50 µg/dL olarak ikiye ayrıldığında da; M30, M65 ekspresyon şiddetleri açısından fark saptanmadı (p=0.431, p=0.387). Hastalar ferritin düzeylerine göre <10 ng/mL, 10-20 ng/mL, >20 ng/mL olarak gruplara ayrıldığında; tanı anında ve 1. yılda M30 ve M65 ekspresyon şiddetleri açısından gruplar arası fark saptanmadı (p=0.645, p=0.234 sırasıyla). Hastaların tanı anındaki vitamin B12, folat ve 25OH D3 değerleri ile M30, M65 ekspresyonları arasında bir ilişki saptanmadı.

Sonuç: Çölyak hastalarının duodenum mukozalarının tanı anındaki M30, M65 ekspresyon şiddetleri ile hastaların serum demir, ferritin, vitamin B12, folat ve 25OHD D3 düzeyleri arasında ilişki saptanmamıştır.

Anahtar Kelimeler: çölyak, M30, M65

Resim 1. Çölyak hasta duodenumunda M30 ekspresyonu

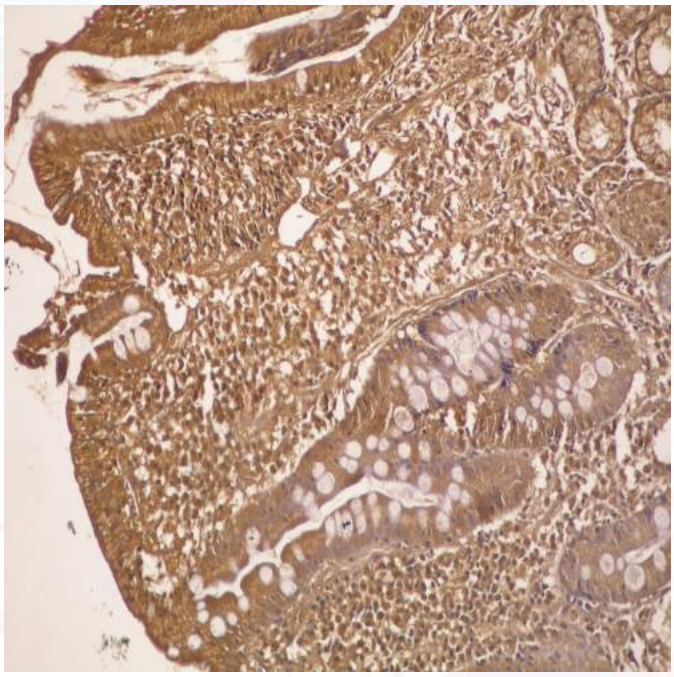

X40 büyütme

Resim 2. Çölyak hasta duodenumunda M65 ekspresyonu

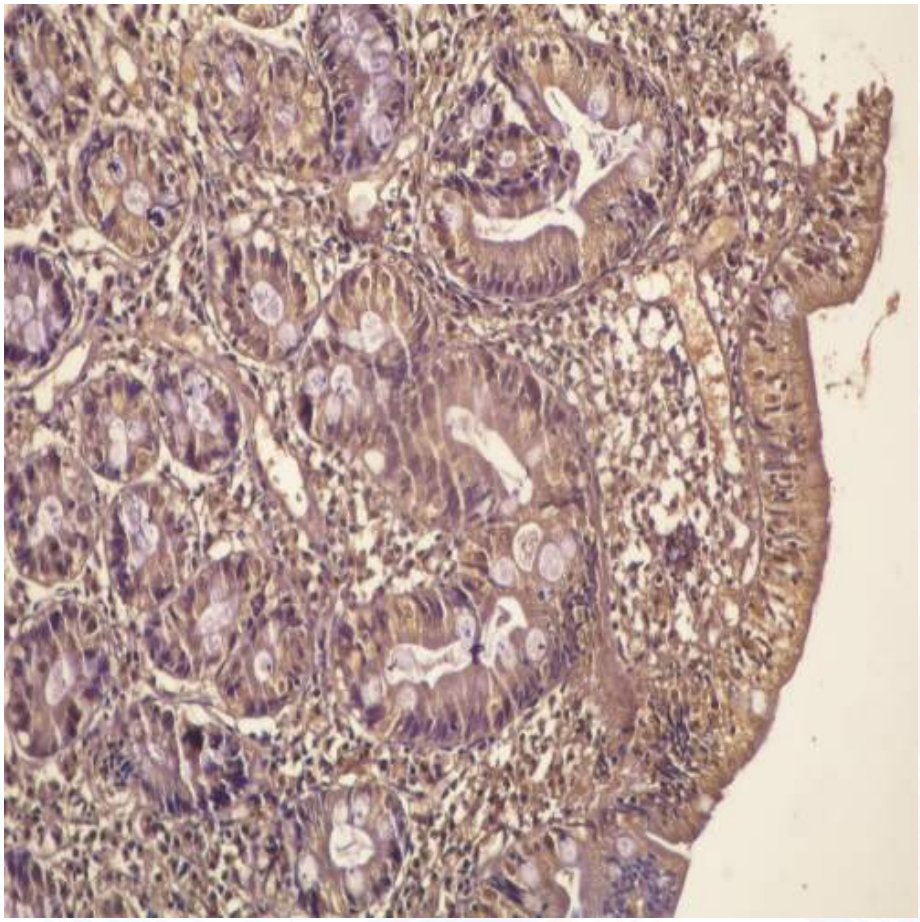

x20 büyütme

Tablo 1. Hasta ve kontrol grubunun temel özellikleri.

Özellikler	Çölyak (n = 28)	Kontrol (n = 8)	p
Yaş	32.3 ± 10.8	28.6 ± 5.4	0.457
Cinsiyet,K n (%)	18 (%64.3)	5 (%62.5)	1.000
Boy, cm	162.1 ± 7.5	165.6 ± 7.0	0.230
Kilo, kg	59.4 ± 8.2	65.9 ± 10.1	0.122
BMI, kg/m2	22.5 ± 1.7	23.9 ± 2.1	0.090
Hb, g/dL	12.4 ± 2.1	14.4±0.5	0.009
Ferritin (IQR)	11.3 (15.6)	46.5 (14.5)	0.001
Demir (IQR)	32 (29.5)	61 (28.6)	0.006
Vit B12 (IQR)	212 (129)	256 (86)	0.119
25 OH D3 (IQR)	10.6 (7.5)	31 (9.3)	<0.001
Folat	4.1 (3)	7 (1)	<0.001

Tablo 2. Çölyak hastalarının M30 ve M65 boyanma şiddetleri.

Belirteçler	Kontrol biyopsiler (n = 8)	Çölyak hastaları (n=28)	p
Apoptoz belirteci M30	0	1 (1)	<0.001
Nekroz belirteci M65	0	2 (2)	<0.001

S-002
NONALKOLİKSTEATOHEPATİTLİ HASTALARDA YENİ BİR MUTASYON KEŞFİ: NONSİNONİM MOTS-C GENİ MUTASYONU

AYÇA ÖNAL[1], DEMET YILMAZ[1], TUBA TOKER[1], YUSUF YILMAZ[2], FATİH EREN[3]

1 MARMARA ÜNİVERSİTESİ SAĞLIK BİLİMLERİ ENSTİTÜSÜ TIBBİ BİYOLOJİ VE GENETİK ANABİLİM DALI; MARMARA ÜNİVERSİTESİ GASTROENTEROLOJİ ENSTİTÜSÜ, İSTANBUL
2 MARMARA ÜNİVERSİTESİ TIP FAKÜLTESİ GASTROENTEROLOJİ BİLİM DALI; MARMARA ÜNİVERSİTESİ GASTROENTEROLOJİ ENSTİTÜSÜ, İSTANBUL
3 MARMARA ÜNİVERSİTESİ TIP FAKÜLTESİ TIBBİ BİYOLOJİ VE GENETİK ANABİLİM DALI; MARMARA ÜNİVERSİTESİ GASTROENTEROLOJİ ENSTİTÜSÜ, İSTANBUL

Amaç: 2015 yılında mtDNA'ya ait yeni bir gen keşfedilmiştir. Bu genin fonksiyonel ürünü olan MOTS-c peptidinin deneysel hayvan modellerinde insülin direncini ve obeziteyi azalttığı bildirilmiştir. MOTS-c genindeki herhangi bir varyasyonun nonalkoliksteatohepatit (NASH) etyopatogenezindeki temel mekanizma olan insülin direncinden sorumlu olabileceği düşünülebilir. Bu çalışmamızın amacı MOTS-c genindeki olası tüm varyasyonların NASH ile muhtemel ilişkisini araştırmaktır.

Gereç-Yöntem: Hastalara ait tüm karaciğer biyopsileri SAF (Steatoz, Aktivite, Fibroz) algoritmine göre değerlendirildi. NASH tanısı; yağlanma, lobülerinflamasyon ve balonlaşmadan en az 1 puan almak şartı ile konuldu. Çalışmaya bu kriterlere uyan 100 NASH tanılı hasta ve 100 sağlıklı kontrol alındı ve bireylere ait periferik kanlardan DNA izolasyonu yapıldı. MOTS-c geni (GenBank: KP715230.1) PZR (polimeraz zincir reaksiyonu) amplifikasyonu için NCBI/PrimerBlast programı kullanılarak primerler tasarlandı. Bunun için referans mtDNA olarak rCRS (The revised Cambridge Reference Sequence) kullanıldı. ABI3500 otomatik sekans cihazında sanger yöntemine göre tüm MOTS-c geni dizilendi. Varyasyon (mutasyon/polimorfizm) analizi için NCBI/BLAST programı kullanıldı.

Bulgular: Sekans analiz sonuçlarına göre yalnızca bir hastanın MOTS-c geninde mutasyon tespit edildi. Kontrol grubunda ise herhangi bir varyasyon görülmedi.

Sonuç: mtDNA nükleer DNA'ya göre çok fazla varyant içermesine rağmen MOTS-c geni büyük ölçüde korunmuş olarak saptanmıştır. Literatürde ilk kez NASH hastalığında stop kodonu, glisin aminoasidine dönüştüren nonsinonim MOTS-c geni mutasyonu tespit edilip; "GenBank" ve "MİTOMAP"e yeni bir mutasyon olarak rapor edilmiştir. Bu mutasyon olması gerekenden daha uzun bir non-fonksiyonel peptid oluşumuna neden olabilecek bir değişikliktir. Bu da dolaşımdaki glikozu dengeleyen en önemli organ olan iskelet kaslarında, MOTS-c'nin düşük AMP, yüksek ADP ve ATP seviyelerine rağmen AMPK yolağını aktive ederek kan glikoz seviyelerinin artışına ve dolayısıyla insülin direncine neden olabilir. MOTS-c peptidi NASH'te tedavi amacıyla kullanılabilecek bir potansiyele sahiptir. Bu peptidi kodlayan gende saptadığımız mutasyonun daha geniş serilerde hastalıkla ilişkili olmaya aday yeni bir genetik değişken olduğunu düşünmekteyiz. İn vitro çalışmalarla mutasyonun MOTS-c peptid üretimi üzerine etkilerinin deneysel olarak incelenmesi de ayrı bir araştırma konusudur. Bu çalışma Marmara Üniversitesi Bilimsel Araştırma Projeleri Komisyonu Başkanlığı tarafından SAG-C-YLP-070617-0342 numaralı proje ile desteklenmiştir.

Anahtar Kelimeler: Mitokondriyal DNA, MOTS-c Geni, NASH, Varyasyon

S-003
KARBON TETRAKLORÜRLE İNDÜKLENMİŞ KARACİĞER HASARINDA TİMOKİNON, SİLYMARİN VE N-ASETİLSİSTEİN'İN ETKİLERİNİN KARŞILAŞTIRILMASI

KAAN DEMİRÖREN[1], MEHMET TURAN BASUNLU[2], REMZİ ERTEN[3], ERDEM ÇOKLUK[4]

1 SAĞLIK BİLİMLERİ ÜNİVERSİTESİ, YÜKSEK İHTİSAS EAH, ÇOCUK GASTROENTEROLOJİ, BURSA
2 YÜZÜNCÜ YIL ÜNİVERSİTESİ, TIP FAKÜLTESİ, ÇOCUK SAĞLIĞI VE HASTALIKLARI, VAN
3 YÜZÜNCÜ YIL ÜNİVERSİTESİ, TIP FAKÜLTESİ, PATOLOJİ, VAN
4 YÜZÜNCÜ YIL ÜNİVERSİTESİ, TIP FAKÜLTESİ, BİYOKİMYA, VAN

Amaç: Mevcut çalışmada timokinon (TK), silymarin (SM) ve N-asetilsistein (NAK) karbon tetraklorürle (CCl_4) indüklenmiş karaciğer hasarı olan ratlara uygulandı ve etkileri araştırıldı. Böylelikle, NAK'ı bir referans molekül kabul ederek her 3 ajanın birbirlerine üstünlüğü olup olmadığını daha önce literatürde rastlamadığımız bir çalışmada değerlendirmeyi amaçladık.

Gereç-Yöntem: Bunun için 50 erkek Wistar albino rat randomize olarak şu beş gruba ayrıldı: Grup I, CCl_4; grup II, TK ve CCl_4; grup III, SM ve CCl_4; grup IV, NAK ve CCl_4; grup V, kontrol grubu. Dört haftanın sonunda ötenazi yapılarak kan ve karaciğer dokuları elde edildi. Sonuçlar istatistiksel olarak Kruskal-Wallis ve Duncan testleriyle değerlendirildi ve p değeri <0.05 ise anlamlı olarak kabul edildi.

Bulgular: TK, SM ve NAK; CCl_4 ile artan serum alanin aminotransferaz, tümor nekrozis faktör-α, transforming growth faktör-β, platelet-kaynaklı growth faktör-BB ve interlökin-6 değerlerini iyileştirdi (p<0.05). NAK ve SM; CCl_4 ile azalan karaciğer glutatyon seviyelerini artırdı (p<0.05). TK, SM ve NAK kan total oksidan durumu iyileştirdi (p<0.05). Karaciğer dokusunun histolojik incelemelerinde, tüm ajanlar nekrozis, inflamasyon ve mitozisi azalttı (p<0.05), ancak fibrozis skorlarına anlamlı etkileri olmadı (p>0.05). α-Düz kas aktin ile boyanmış hepatik stellat hücre sayısını yalnızca TK anlamlı olarak azalttı (p<0.05).

Sonuç: TK, SM ve NAK karaciğer hasarına yol açan hastalıkların tedavisi için potansiyel göstermektedir. Bulgularımıza göre çoğu parametrede TK en iyi sonuçları vermiştir.

Anahtar Kelimeler: timokinon, silymarin, N-asetilsistein, karbon-tetraklorür

Şekil 1

Gruplar	Kan analizleri (median değer)						Karaciğer analizleri (median değer)					
	ALT (U/L)	TNF-α (ng/L)	TGF-β (pg/mL)	PDGF-BB (pg/mL)	IL-6 (pg/mL)	TOS (nmol/mL)	GSH (μmol/mL)	Nekrotik hücre sayısı	İnflamatuar hücre sayısı	Fibrozis skoru	Mitotik hücre sayısı	α-SMA boyalı HSC sayısı
I	365[a]	492[a]	194.18[a]	159.09[a]	218.15[a]	15.28[a]	4.37[d]	5[a]	105.5[a]	1.5[a]	29[a]	190.5[a]
II	67	155[c]	86.37[b]	91.14[b]	70.77[c]	2.67[c]	5.65[cd]	2[cd]	53.5[b]	1[a]	0.5[c]	101.5[b,c]
III	173	242.5[b]	39.65[b]	55.32[c]	98.22[b]	5.32[b,c]	7.75[b]	2[b]	54[b]	1.5[a]	4.5[b]	182[a,b]
IV	83	193.5[b]	60.88[b]	59.34[c]	81.38[c]	6.47[b]	5.4[b,c]	2[b,c]	50[b]	2[a]	2[b,c]	148[a,b]
V	30	237.5[b]	45.49[b]	84.46[b,c]	103.18[b]	5.64[b,c]	8.96[a]	0[d]	40[b]	0[a]	0[c]	21.5[c]

Grup I: karbon tetraklorür (CCl_4); *Grup II:* timokinon ve CCl_4; *Grup: III:* silymarin ve CCl_4; *Grup IV:* N-asetilsistein ve CCl_4; *Grup V:* kontrol

ALT: alanin aminotransferaz; *TNF-α:* tümor nekrozis faktör-α; *TGF-β:* Transforming growth faktör-β; *PDGF-BB:* platelet-kaynaklı growth faktör-BB; *IL-6:* interlökin-6; *TOS:* total oksidan durum; *GSH:* indirgenmiş glutatyon; *α-SMA:* α-düz kas aktin; *HSC:* hepatik stellat hücre

(Farklı harfler gruplar arasındaki önemli farklılıkları göstermektedir, p<0.05)

S-004

RATLARDA OLUŞTURULAN DENEYSEL TNBS KOLİTİNDE KUDRET NARININ (MOMORDİCA CHARANTİA L.) ETKİNLİĞİNİN ARAŞTIRILMASI

NALAN GÜLŞEN ÜNAL[1], AYŞEGÜL KOZAK[2], SİBEL KARAKAYA[3], NEVİN ORUÇ[1], BURCU BARUTÇUOĞLU[4], ÇAĞDAŞ AKTAN[6], MURAT SEZAK[5], ÖMER ÖZÜTEMİZ[1]

1 EGE ÜNİVERSİTESİ TIP FAKÜLTESİ, GASTROENTEROLOJİ BİLİM DALI, İZMİR
2 EGE ÜNİVERSİTESİ FEN FAKÜLTESİ, BİYOLOJİ BÖLÜMÜ, İZMİR
3 EGE ÜNİVERSİTESİ MÜHENDİSLİK FAKÜLTESİ, GIDA MÜHENDİSLİĞİ BÖLÜMÜ, İZMİR
4 EGE ÜNİVERSİTESİ TIP FAKÜLTESİ, BİYOKİMYA ANABİLİM DALI, İZMİR
5 EGE ÜNİVERSİTESİ TIP FAKÜLTESİ, PATOLOJİ ANABİLİM DALI, İZMİR
6 BEYKENT ÜNİVERSİTESİ TIP FAKÜLTESİ TIBBİ BİYOLOJİ ANABİLİM DALI, İSTANBUL

Amaç: Momordica charantia L. (kudret narı), cucarbitarceae familyasından bir meyvedir. Hipoglisemik, anti-kanser ve anti-inflamatuar etkileri nedeniyle ülkemizde halk arasında tıp dışı tedavide yaygın olarak kullanılmaktadır. Bu çalışmanın amacı M. Charantia L.'nin deneysel kronik kolit modelinde anti-inflamatuar etkinliğinin araştırılmasıdır.

Gereç-Yöntem: M.charantia L. temini ve saklanması: Meyveler Ekim 2016 İzmir'de yerel marketten satın alındı, çekirdekler ayrılarak -80°C dondurucuda saklandı. Örnekler deneyde kullanılmak üzere mekanik olarak parçalanarak -48 ± 2 °C, 13.33 kPa sabit basınçta liyofilize edildi (Armfield, FT33, UK).

M.charantiaL.invitroGİSsindirimçalışması:Biyoerişebilirliğini test etmek üzere Ege Üniversitesi Mühendislik Fakültesi Gıda Mühendisliği Bölümü Laboratuarlarında ektrakte edilerek homojenize edildi. α-glucosidase (rat kökenli), pepsin ve pancreatin (domuz kökenli) kullanılarak (Sigma Chemical Co. USA) COST FA1005 INFOGEST protokolüne uygun statik sindirim metoduyla aktif substratların barsaklara ulaştığı test edildi.

Deney Hayvanları: Deneyde kullanılacak 290-300 gr wistar albino erkek ratlar EgeÜTF Lab. Hayvanları AUM'den temin edildi. Ratların bakımı uygun havalandırma koşullarında tekli kafeslerde 12 saat ışık/ 12 saat karanlık döngüde, 21° C'de %48-51 nem oranıyla yapıldı. Pellet yem ve su ile add libitum olarak beslendi. 4 gruba ayrıldı (Tablo1). 6 hafta boyunca 300 mg/kg kudret narı tozu lesitinle suda çözünmüş halde A ve B gruplarına verildi. 6 hafta sonra A ve C grubuna İP anestezi (alfamine%10 ve alfazyne %2 1:1) altında TNBS ile %30'luk etanol içinde 0.25 ml'sinde 30 mg TNBS 0.25 ml İR kolit yapıldı. B ve D gruplarına İR salin verildi. 1 hafta sonra sakrifikasyon sonrası kolon ilk 5 cm rezeke edildi. Kolonik doku makroskopik olarak skorlandı. Doku, mikroskobik olarak skorlanmak üzere formaldehite ve sitokin düzeyleri için -80°C'e kondu. Örneklerde,1 gram doku için 10 ml PBS homojenizasyon sonrası dokuda MPO, IL-6, IL-12,IL-17, TNF-α, TNF 1ß düzeyleri bakıldı. Serumlarda sitokin düzeyi bakıldı. Kolonik örneklerde mikroskobik skorlama hemotoksilen-eozinle boyanarak 0'dan 10'a kadar ülserasyon varlığı, inflamasyon derecesi, lezyon derinliği ve fibrozis varlığına göre patolog tarafından skorlandı. Ege Üni. yerel HAYEK onayı alınmıştır (2016-087). Çalışma, Ege Üni. BAP desteğiyle gerçekleştirilmiştir.

Bulgular: Kolonik örneklerde ort. makroskopik skorlar A gr.'da 5,8±3,B gr.'da 0, C gr.'da 8,2±2, D gr.'da 0 saptandı. Ort. mikroskopik skorlar A gr.'da 4,3±1,4, B gr.'da 1, C gr.'da 7,5±3,4, D gr.'da 0 saptandı. A ve C grubu arasındaki ort mikroskopik skorlar arasındaki fark istatistiksel olarak anlamlı bulunmuştur. (p=0,019) Ayrıca sitokin düzeyleri arasındaki farkta istatistiksel olarak anlamlı bulunmuştur (p<0.05).

Sonuç: Bu çalışma kudret narının etkisini deneysel tnbs kolitinde araştıran ilk çalışmadır. Bulgular kudret narının deneysel kolit modelinde etkili olduğunu düşündürmüştür.

Anahtar Kelimeler: Momordica charantia L., TNBS koliti

Deney Hayvanları Grupları

Deney grupları	Kudret narı	TNBS koliti	İntrarektal salin
A grubu (n=7)	+	+	
B grubu (n=7)	+		+
C grubu (n=7)	-	+	
D grubu (n=7)	-		+

S-005
MİDE KANSERİNE KARŞI THYMOQUINONE: YENİ BİR TEDAVİ UMUDU

MEHMED KÜRŞAD TÜRKDOĞAN[1], ABDÜRRAHİM KOÇYİĞİT[2], ERAY METİN GÜLER[2], ÖMER FARUK ÖZER[2]

1 SABAHATTİN ZAİM ÜNİVERSİTESİ, SAĞLIK BİLİMLERİ FAKÜLTESİ, BESLENME BİLİM DALI, İSTANBUL
2 BEZMİALEM ÜNİVERSİTESİ, BİYOKİMYA ANA BİLİM DALI, İSTANBUL

Nigella sativa (NS, çörek otu) yüzyıllar boyunca tıb tarihi kayıtlarında yer alan ve "ölüm dışında her hastalığa faydalı olduğu" bildirilen ünlü bir bitkidir.

Thymoquinone (TQ), NS'nın uçucu yağının en değerli bileşiğidir ve birçok terapötik (antitümöral, anti-inflamatuar, antimikrobiyal, immünomodulatör, hepatoprotektif vs...) etkileri araştırmalarda gösterilmiştir.

Amaç: TQ'nun mide kanserinde (G.CA) terapötik etkileri daha önce yeterince araştırılmamıştır.

Bu in vitro çalışmamızda TQ'nun sitotoksik, genotoksik, apopitotik ve reaktif oksijen türlerini (ROS) çoğaltan etkilerinin araştırılması amaçlandı.

Gereç-Yöntem: 24 saat boyunca farklı konsantrasyonlarda TQ ile inkübe edilen G.CA hücre dizilerinde sitotoksisite, genotoksisite, apopitoz ve hücre içi reaktif oksijen düzeyi incelendi. Sitotoksisite ATP hücre canlılığı testi ile, genotoksisite alkalin tek hücre jel elektroforezi testi (Comet Testi) ile, apopitoz akridin oranj/etidyum bromid (EO/EB) boyama ile, hücre içi ROS üretimi de 2 ', 7'-diklorodihidro-floresein-diasetat (H2D-CF-DA) testi ile değerlendirildi.

Bulgular: TQ maksimum düzeyde (200 µmol/L), G.CA hücrelerinin canlılığını %80 azalttı ve ROS üretimi, hücrelerin canlılığı ile ters ilişkili olarak artış gösterdi (prooksidan aktivite). TQ ayrıca dozla ilişkili olarak, G.CA hücrelerinde anlamlı apopitoz (%80) ve ileri derecede (%100'e yakın) DNA hasarı sağladı ($p<0.05$-0.001).

Sonuç: Bu araştırma TQ'nun G.CA hücrelerinde, sitotoksik, genotoksik, apopitotik ve ROS üretimini artıran prooksidan etkilerini ortaya koymuştur. TQ dozla orantılı olarak, G.CA hücrelerinde çok yüksek düzeyde (%80-100'e yakın) apopitoz ve DNA hasarını sağlamış ve malign hücre proliferasyonunu önlemiştir. Ayrıca, ROS üretiminin TQ'a bağlı apopitozis için bir tetik mekanizması olması söz konusudur.

Bu bulgular, TQ'nun yakın gelecekte mide CA ve diğer GİS CA'lerin tedavisinde yeni ve güçlü bir umut kaynağı olabileceğini düşündürmektedir.

Anahtar Kelimeler: Mide kanseri, Thymoquinone, tedavi

S-006
KOLOREKTAL ENDOSKOPİK SUBMUKOZAL DİSEKSİYONDA FİBROZİSİN İŞLEM SONUÇLARINA ETKİSİ NEDİR?

FATİH ASLAN[1], DERYA ARSLAN YURTLU[6], NEŞE EKİNCİ[5], YERSU KAPRAN[2]
METE MANİCİ[3], BELKIS UNSAL[4]

1 KOÇ UNİVERSİTESİ TIP FAKÜLTESİ HASTANESİ, GASTROENTEROLOJİ, İSTANBUL
2 KOÇ UNİVERSİTESİ TIP FAKÜLTESİ HASTANESİ, PATOLOJİ, İSTANBUL
3 KOÇ UNİVERSİTESİ TIP FAKÜLTESİ HASTANESİ, ANESTEZİ VE REANİMASYON, İSTANBUL
4 İZMİR ATATÜRK EĞİTİM VE ARAŞTIRMA HASTANESİ, GASTROENTEROLOJİ, İZMİR
5 İZMİR ATATÜRK EĞİTİM VE ARAŞTIRMA HASTANESİ, PATOLOJİ, İZMİR
6 İZMİR ATATÜRK EĞİTİM VE ARAŞTIRMA HASTANESİ, ANESTEZİ VE REANİMASYON, İZMİR

Amaç: Endoskopik submukozal diseksiyon(ESD) lokalizasyona ve lezyon büyüklüğüne bakılmaksızın premalign ve erken evre malign lezyonların en-blok olarak çıkarılabilmesini sağlayan etkin minimal invaziv yöntemlerden biridir. Kolon anatomik özellikleri nedeniyle, kolorektal ESD gastrik ESD'den teknik olarak daha zordur ve komplikasyon riski fazladır. Uzak Doğu çalışmalarında işlem sırasında gözlenen submukozal fibrozis derecesinin ESD süresini uzatması ve komplikasyon riskini arttırmasıyla ilişkili olduğu belirtilmiştir. Bu çalışmada Avrupa ve Amerika'da **ilk kez**, fibrozis içeren lezyonların kolorektal ESD işlemine olan etkisini araştırmayı amaçladık.

Gereç-Yöntem: Eylül 2012 ile Eylül 2017 tarihleri arasında özefagus, mide, kolon ve duodenum da 782 ESD işlemi uygulandı. İşlem öncesi ve sonrası tüm işlemlerin verileri prospektif olarak kaydedildi. Kolon ve rektumda 452 ESD işlemi uygulanan hasta çalışmaya alındı. Olgular fibrozis derecesine göre olarak gruplandırıldı. Gruplar arasında en-blok ve tam rezeksiyon oranları, komplikasyon sıklığı, lezyonların tipi, boyutları, patoloji sonuçları, işlem süreleri, diseksiyon hızları ve snare kullanılma oranları karşılaştırıldı.

Bulgular: 435 hastada 452 kolorektal ESD işlemi uygulandı. En blok rezeksiyon ve tam rezeksiyon oranları sırasıyla 94% ve 92% idi.

Lezyonların 145'inde F2 fibrozis ve 307'sinde F1 veya F0 fibrozis mevcuttu. Gruplar arasında ESD sonuçları değerlendirildiğinde fibrozis grubunda lezyon boyutları ve çıkarılan örnek boyutu küçüktü, işlem süresi uzundu ve diseksiyon hızı yavaştı($p<0.001$). Fibrozis grubunda en-blok ve tam rezeksiyon oranları düşüktü, flat ve deprese lezyon sıklığı ve submukozal invazyon sıklığı fazlaydı($p<0.001$). Snare kullanımı veya farklı endoskopik bıçak kullanma oranı fibrozis grununda fazlaydı($p>0.001$). İşlem sonu intraoperatif klip kullanma sıklığı fibrotik grupta daha sık gözlendi($p>0,05$). Lezyonların lokalizasyonu açısından gruplar arasında anlamlı fark yoktu($p>0.05$).

Dört hastada (0,9%) perforasyon, 11 (2,4%) hastada klip kullanılmasını gerektiren muskuler hasar ve 2 hastada(0,4%) gecikmiş kanama gelişti. Komplikasyonların hepsi endoskopik tedaviyle başarılı olarak tedavi edildi. Endoskopik takibi yapılan hastalarda nüks yada rezidü lezyon gözlenmedi.

Fibrozis sebepleri araştırıldığında; 54 hasta polipektomi, 6 hastada EMR, 3 hastada ESD ve 5 hastada cerrahi tedavi öyküsü vardı ve 24 lezyonda derin invazyon mevcuttu.

Sonuç; Fibrozis ESD başarısını olumsuz etkileyen, en-blok rezeksiyon oranını düşüren ve işlem süresini uzatan etken olmasına rağmen, fibrozis olduğu düşünülen ve/veya daha önce polipektomi ve diğer endoskopik rezeksiyon yöntemleri uygulanmış hastalarda ESD güvenle uygulanabilir. En-blok olarak çıkarılması mümkün olmayan lezyonlarda standart polipektomi veya endoskopik mukozal rezeksiyon uygulanırken, işlem sonrası oluşabilen fibrozisin sonraki tedavide ESD başarısını olumsuz yönde etkileyebileceği akılda bulundurulmalıdır.

Anahtar Kelimeler: ESD, endoskopik submukozal diseksiyon, Polip, kanser

S-007
FONKSİYONEL DİSPEPSİ HASTALARINDA DEPRESYON, ANKSİYETE, ALEKSİTİMİ, BAĞLANMA, SOSYAL DESTEK VE SOMATİZASYONUN DEĞERLENDİRİLMESİ

HALUK TARIK KANİ[1], UZAY DURAL[2], AYŞE SAKALLI KANİ[3], ÖMER YANARTAŞ[3], ŞAFAK KIZILTAŞ[5], FERUZE YILMAZ ENÇ[6], ÖZLEN ATUĞ[1], OĞUZHAN DEYNELİ[4], KEMAL KUŞÇU[3], NEŞE İMERYÜZ[1]

1 MARMARA ÜNİVERSİTESİ TIP FAKÜLTESİ, GASTROENTEROLOJİ BD
2 SABANCI ÜNİVERSİTESİ, PSİKOLOJİ
3 MARMARA ÜNİVERSİTESİ TIP FAKÜLTESİ, PSİKİYATRİ ABD
4 MARMARA ÜNİVERSİTESİ TIP FAKÜLTESİ, ENDOKRİNOLOJİ VE METABOLİZMA BD
5 BAŞKENT ÜNİVERSİTESİ TIP FAKÜLTESİ, GASTROENTEROLOJİ BD
6 GÖZTEPE EĞİTİM VE ARAŞTIRMA HASTANESİ, GASTROENTEROLOJİ

Amaç: Fonksiyonel dispepsi (FD) toplumda sık karşılaşılan bir hastalıktır, etiyolojisi iyi bilinmemekle birlikte çeşitli psikiyatrik bozukluklarla bir arada bulunabilir. Ülkemizde dispepsi ile ilgili çalışmalar genellikle H pylori infeksiyonu, çölyak hastalığı gibi organik hastalıklarla dispepi ilişkisini araştırmıştır. Dispepsi hastalarını psikolojik bakımdan değerlendiren tek çalışma vardır. Bu çalışmanın amacı fonksiyonel dispepsi hastalarının somatizasyon, depresyon, anksiyete, bağlanma ve aleksitimi düzeylerinin sağlıklı kontroller ve organik dispepsi (OD) hastaları ile karşılaştırarak araştırmaktır.

Gereç-Yöntem: Çalışmaya gastroenteroloji polikliniğine başvuran 30 FD, 29 OD ve 27 kontrol hastası alındı. Tüm hastalar ve sağlıklı kontrollere Beck Depresyon Envanteri (BDE), Toronto Aleksitimi Skalası (TAS), Erişkin Bağlanma Ölçeği (EBÖ), Durumluk-Sürekli Kaygı Envanteri (DSKE), Çok Boyutlu Algılanan Sosyal Destek Ölçeği (ÇBASDÖ) ve Belirti Tarama Listesi'nin (SCL-90) 1, 4, 12, 27, 40, 42, 48, 49, 52, 53, 56, 58 no'lu soruları uygulandı. Bir psikiyatr bütün katılımcılarla yüzyüze görüşerek somatizasyonu değerlendirdi. Hasta ve kontrol gruplarına ait sürekli veriler çok varyanslı analiz (ANOVA) yöntemi ile, kategorik veriler ise ki kare testi ile karşılaştırıldı. 0,05 den küçük p değerleri anlamlı kabul edildi.

Bulgular: Kontrol grubu OD grubundan daha gençti. OD grubunda diğer gruplara göre daha kadın/erkek oranı daha düşüktü. Depresyon skoru FD grubunda kontrol grubuna göre daha yüksekti. FD grubunun kontrol grubuna göre daha güvenli bağlandığı saptandı. Yapılan psikiyatrik görüşmede FD grubunda daha yüksek oranda somatizasyon görüldü. Anksiyete, aleksitimi, sosyal destek açısından ise gruplar arasında bir fark izlenmedi.

Sonuç: FD grubunda depresyon ve somatizasyon daha sıktı. Verimiz hastaların tedavisinde çok disliplinli bir yaklaşımın daha başarılı olacağına işaret eder.

Anahtar Kelimeler: Anksiyete, Bağlanma, Depresyon, Fonksiyonel dispepsi

S-008

NON-OBEZ OLGULARDA ANTROPOMETRİK VE METABOLİK PARAMETRELERİN GASTROÖZOFAGEAL REFLÜ HASTALIĞI ÜZERİNE OLAN ETKİLERİ

ŞEYMA YAVUZ[1], ÖZLEM GÜL UTKU[1], AŞKIN GÜNGÜNEŞ[2], BİLAL ERGÜL[1], NERMİN DİNDAR BADEM[3], DİLEK OĞUZ[1]

1 KIRIKKALE ÜNİVERSİTESİ TIP FAKÜLTESİ İÇ HASTALIKLARI GASTROENTEROLOJİ BÖLÜMÜ, KIRIKKALE
2 KIRIKKALE ÜNİVERSİTESİ TIP FAKÜLTESİ İÇ HASTALIKLARI ENDOKRİNOLOJİ BÖLÜMÜ, KIRIKKALE
3 KIRIKKALE ÜNİVERSİTESİ TIP FAKÜLTESİ BİYOKİMYA BÖLÜMÜ, KIRIKKALE

Amaç: Son yıllarda giderek artan obezite prevalansı ile birlikte, obezite ile ilişkili hastalıklar da artış göstermektedir. Yapılan çalışmalarda santral obezite ile bağlantılı visseral yağlanmanın gastrointestinal sitem hastalıklarında artışa neden olduğu gösterilmiştir. aynı zamanda reflü semptomlarında artışa yol açtığıyla ilgili görüşler mevcuttur. Çalışmamızda, non-obez (BMI<30 olan) olgularda, insülin direnci ile antropometrik ve metabolik ölçümlerin abdominal yağlanma ve visseral yağlanmadaki artışların reflü semptomlarına etkilerinin değerlendirilmesi amaçlanmıştır.

Gereç-Yöntem: Çalışmaya dispeptik yakınması olan, BMI<30 olan, non-obez FSSG skalasına göre GÖRH tanısı koyduğumuz 120 kişi ile dispeptik yakınması olmayan, BMI<30 olan, non-obez, FSSG (Frequency scale for the symptoms of gastroesophageal reflux disease) skalasına göre GÖRH olmayan 50 olgu alındı. Çalışmaya alınan olgular(vakalar) demografik verileri, ekstraözofageal semptom değerlendirmesini içeren anket formu ile sorgulandı. Serum biyokimya (açlık glukozu, insülin, lipid paneli, ürik asit, TSH, ALT) analizlerine bakıldı. Bel çevresi ölçümü yapıldı. Vücut kompozisyonları, antropometrik ölçümleri biyoelektriksel impedans yöntemi(Tanıta) ile değerlendirildi.

Bulgular: Çalışmamızda GÖRH olan grup ve sağlıklı kontrol grubu karşılaştırıldığında bel çevresi, BMI, LDL, Fat, Fat Mass, TBW yüzde, metabolik yaş, visseral fat, obezite derece, reflü skor, asit reflü skor, total skor ölçümleri hasta ve kontrol grubu arasında karşılaştırıldığında istatistiksel açıdan anlamlı bir farklılık bulundu (p<0,05). Extraözofageal semptomlardan boğaz ağrısı, apne, diş gıcırdatma GÖRH olan grup ile sağlıklı kontrol grubu arasında anlamlı farklılık bulundu (p<0,05)(tablo 1). Hasta grubunda asit reflü skoru ile BMI ((r=0,298) (p=0,001)), LDL ((r=0,387) (p<0,001)), visceral fat (r=0,180) (p=0,049) arasında pozitif yönde anlamlı korelasyon saptandı. Asit reflü skoru ve TBW ((r= -0,273) (p<0,003))arasında negatif yönde anlamlı korelasyon saptandı.

Sonuç: Obez hastalarda olduğu kadar, non-obez hastalarda da reflü semptom sıklığı ve şiddeti vücut yağ kompozisyonunu ile yakından ilişkilidir. Bireylerin vücut yağ kompozisyonlarındaki artışlar, obeziteden bağımsız olarak gastroözofageal reflü hastalığı riskinde artışa neden olabilir.Çalışmamız non-obez hastalarda, çağın hastalık gruplarından biri olan GÖRH ve birçok hastalığın fizyopatolojisinde araştırılan yağ dokusu ve vücut yağ kompozisyonlarının ilişkisini göstermekle değerlidir. GÖRH tanısı alan hastalarımızın, TANİTA cihazı ile vücut kompozisyonlarını belirleyerek tedavinin ilk basamağı olan yaşam tarzı değişikliklerini uygulamaları konusunda farkındalıklarını artırabiliriz.

Anahtar Kelimeler: Biyoelektiriksel İmpedans, GÖRH, FSSG, Non-obez

Biyokimyasal Parametreler ve Biyoelektiriksel İmpedans Bulguları

	Kontrol grup (n=50) Median (Min.-Max.)	Hasta Grup (n=120) Median (Min.-Max.)	Total Sayı (N=170) Median (Min.-Max.)	P Değeri
Glukoz	90,50 (77-165)	92 (53-165)	91,50 (53-165)	0,508
İnsulin	8,05 (1,90-93)	8,35 (1,32-108)	8,20 (1,32-108)	0,553
HDL	51,50 (3,10-99)	47,50 (3,10-90)	48,50 (3,10-99)	0,066
LDL	74,50 (42-129)	87 (11-243)	80 (1-243)	0,035
Trigliserid	81 (33-350)	97 (28-404)	95 (28-404)	0,184
Total Kolesterol	146,50 (73-222)	161 (19-310)	159 (19-310)	0,216
Ürik Asit	4,05 (1,20-41)	4,30 (1,20-59)	4,20 (1,20-59)	0,471
TSH	1,68 (0,07-7,56)	1,54 (0,02-10)	1,58 (0,02-10)	0,476
ALT	12,50 (5-39)	13 (5-65)	13 (5-65)	0,213
Fat	19,30 (3-41,80)	24,75 (3-95,20)	22,55 (3-95,20)	0,018
Fat Mass	12,80 (1,10-36,20)	15,15 (1,10-43,40)	14,20 (1,10-43,40)	0,012
FFM	45,95 (19-75,10)	46,05 (36,80-74,20)	45,95 (19-75,10)	0,613
Muscle Mass	43,95 (35-70,50)	43,90 (34,90-516)	43,90 (34,90-516)	0,520
TBW	32,70 (25,10-52,60)	32,50 (25,10-52,60)	32,55 (25,10-52,60)	0,341
TBW Yüzde	55,80 (41,60-80,90)	52,50 (41,60-80,90)	53,80 (41,60-80,90)	0,018
Bone Mass	2,40 (1,90-3,70)	2,40 (1,90-4)	2,40 (1,90-4)	0,442
BMR	5.858 (55,94-9.138)	5.851,50 (78,12-8.996)	5.858 (55,94-9.138)	0,586
Metabolik Ya	16 (12-64)	27 (12-66)	22 (12-66)	0,002
Visceral Fat	1 (1-12)	3 (1-10)	3 (1-12)	<0,001
Obezite Derecesi	0,70 (-29,90-35,90)	10,95 (-29,90-35,90)	8,80 (-29,90-35,90)	0,015
Homa-IR (mg/dl)	1,90 (0,42-19,06)	1,84 (0,27-22,93)	1,88 (0,27-22,93)	0,495
Asit Reflü Skor	13,50 (5-23)	15 (8-23)	14 (5-23)	0,020
Reflü Skor	7 (7-7)	19 (9-35)	15 (7-35)	<0,001
BMI	22,43±3,43	23,79±3,60	23,39±3,59	<0,022
Bel Çevresi	74,63±5,62	79,94±10,60	78,38±9,71	<0,001
Total Skor	20,50 (12-30)	33 (17-53)	29 (12-53)	<0,001

S-009
36 KANALLI SU PERFÜZYONLU ÖZOFAGUS MOTİLİTE KATETERİNİN NORMAL DEĞERLERİ

SERHAT BOR, SEZGİ KIPÇAK

EGE ÜNİVERSİTESİ TIP FAKÜLTESİ GASTROENTEROLOJİ BİLİM DALI, EGE REFLÜ ÇALIŞMA GRUBU, İZMİR

Amaç: Yüksek rezolüsyonlu manometri işlemi (HRM) için su perfüzyonlu (W-HRM) ve perfüzyonsuz (solid-state; SS-HRM) olmak üzere iki tip donanım grubu bulunmaktadır. HRM yapılmış hastalarda özofagus kasılma bozukluğu tanıları Chicago Sınıflamasının belirlediği patolojik değerler doğrultusunda belirlenir. Chicago Sınıflamasının belirlediği değerler SS-HRM kateteri kullanılarak oluşturulmuştur. SS-HRM kateterlerinin maliyetinden dolayı özellikle gelişmekte olan ülkelerdeki birçok merkez W-HRM kateteri kullanmaktadır ve bu kateterin normal değerlerine ilişkin çalışmalar oldukça sınırlıdır. Benzer şekilde MMS SS-HRM kateterinin normal değerleri hakkında çok az sayıda yayın vardır ve bulgular çelişkilidir. Çalışmada, prototip bir kateter olarak elde edilen 36 kanallı alt özofageal sfinkterinin 3 boyutlu basınç vektör analizini yapabilen W-HRM kateteri ile 36 kanallı SS-HRM kateterini kullanarak sağlıklı gönüllülerde normal değerleri belirlemeyi amaçladık.

Gereç-Yöntem: Çalışmaya üst gastrointestinal yakınmaları olmayan olmayan 43 sağlıklı gönüllü dahil edildi. Tüm olguların üst GİS endoskopisi ve 24 saatlik intraözofageal impedans-pH testi yapıldı. Gönüllülerden dördü GÖRH nedeniyle çalışma dışı bırakıldı. 36 kanallı W-HRM (AÖS düzeyinde 24 kanal mevcuttu) ve 36 kanallı SS-HRM kateterleri kullanıldı (Laborie-MMS, Kanada). 39 kişinin HRM sonuçları analiz edildi (W-HRM n=39, SS-HRM n=33). Otuz üç hastaya iki ardışık gün içerisinde randomize bir şekilde iki defa özofagus manometri çalışması yapıldı. Prosedürler sırtüstü pozisyonda on defa 5 ml su, beş defa katı gıda ve 200 ml su içeren çoklu su yutması ile gerçekleştirildi.

Bulgular: Tabloda sıralanan tüm ölçümlerde yani Entegre Gevşeme Basıncı (IRP), Distal Kontraktil Integral (DCI), genişletilmiş DCI, AÖS istirahat basıncı, inefektif peristaltizim yüzdesi ve özofagus uzunluğu açısından iki kateter ölçümü arasında anlamlı farklılıklar vardı. Distal gecikme (latency), AÖS uzunluğu ve peristaltik kırılma (break) değerleri arasında belirgin bir fark bulunamadı.

Sonuç: W-HRM kateteri, sağlıklı kontrollerde özellikle IRP, DCI, AÖS dinlenim basıncı için önemli ölçüde daha düşük değerler sergilemektedir. W-HRM ile çalışan merkezler, SS-HRM için üretici tarafından verilen normal değerleri kabul etmemeli ve kendi normal değerlerini belirlemelidir. SS-HRM normal değerleri, özellikle IRP de literatürde belirlenen değerlere göre oldukça düşüktür. Bu farkın bir nedeni kateterimizin çapı (16F) ile ilgili olabilir.

Anahtar Kelimeler: Yüksek rezolüsyonlu manometri (HRM), Chicago Sınıflaması

Analiz sonuçları

		36 kanallı SS-HRM Ortalama ± SS	36 kanallı W-HRM Ortalama ±SS
	Özofagus uzunluğu (inspirium) (cm)	23.1±2	22.5±2
5ml	AÖS dinlenim basıncı (mmHg)	34.8±13	17.4±7
	IRP (mmHg)	17.6±5 (7-25)	6.5±4 (0-18)
	DCI (mmHg x s x cm)	1281±759	701±432
	Ortalama inefektif peristaltizm yüzdesi	15%	28%
Katı gıda	AÖS dinlenim basıncı (mmHg)	33.5±11	17.6±7
	IRP (mmHg)	17.6±5	6.4±4
	DCI (mmHg x s x cm)	1969.1±1051	1159.9±836
	Genişletilmiş DCI (mmHg x s x cm)	2122.9±1117	1171.1±895
	Ortalama inefektif peristaltizm yüzdesi	%12	%23

S-010
GASTROÖZOFAGEAL REFLÜ HASTALIĞI FENOTİPLERİNDE ÖZOFAGUS EPİTELLERİNİN ELEKTROFİZYOLOJİK VE GEÇİRGENLİK DEĞİŞİKLİKLERİ

PELİN ERGÜN, SEZGİ KIPÇAK, SERHAT BOR

EGE ÜNİVERSİTESİ TIP FAKÜLTESİ, GASTROENTEROLOJİ BD, EGE REFLÜ ÇALIŞMA GRUBU, İZMİR

Amaç: Eroziv reflü (ERH), noneroziv reflü (NERH) ve özofageal hipersensitivite (ÖH) gibi gastroözofageal reflü hastalığının (GÖRH) üç farklı fenotipi ve fonksiyonel pirozis (FP) özofagus epitelinde farklı patofizyolojik değişikliklerle ortaya çıkabilir fakat bu konudaki veriler sınırlıdır. Ussing çember sistemini kullanarak elektrofizyolojik farklılıkları ve doku bütünlüğünün bir yansıması olarak difüzyon özelliklerini araştırmayı amaçladık.

Gereç-Yöntem: 15 sağlıklı kontrol (SG) (5 erkek, 40.6 ± 11.2 yıl) ve GÖRH bulunan 67 hasta (41 erkek, 42.9 ± 12.3 yıl, n=30 ERD- A/B, n=8 ERD- C/D, n=23 NERD, n=6 ÖH) ve 11 FP hastasının distal özofagus mukoza biyopsileri Kasım 2015'ten Eylül 2017'ye kadar çalışılmıştır. Tüm hastalara GÖRH ve yaşam kalitesi anketleri, yüksek çözünürlüklü özofagus manometrisi, intraözofageal 24 saat impedans-pH monitorizasyonu, üst gastrointestinal endoskopi uygulanmıştır. Dokular Ussing çemberlerine takılarak iki saat süresince transepitelyal dirençleri (TEER), potansiyel farkları (PD), floresan difüzyonu yoluyla doku geçirgenlikleri ölçülmüştür.

Bulgular: Toplam GÖRH hastalarının özofagus biyopsilerinin TEER sonuçları (132.5 ± 38.7 ohm) sağlıklı gönüllülerden (163.6 ± 41.1 ohm) anlamlı düşüktü (Tablo). Tüm GÖRH alt tiplerinin TEER sonuçları sağlıklı kontrollerle karşılaştırıldığında rakamsal olarak düşmüş olsa da sadece ERH A/B (130,5 ± 27,8 ohm) ve ERH C/D (105,8 ± 32,7 ohm) gruplarında sağlıklı kontrollere göre anlamlı düşüktü. Bütün hastaların mukozal permeabiliteleri sağlıklı kontrollerden anlamlı derecede yüksekti. Tüm GÖRH hastalarında, PPI-yanıtsız olgular (n = 10, 94.8 ± 36.5 pmol) florasana daha fazla geçirgenlik gösterdi (n = 52, 56.0 ± 32.4 pmol).

Tartışma: TEER ve permeabilite sonuçları, ERH ve NERH gruplarında mukozal bir bariyer hasarı olduğunu düşündürmektedir. Fakat epitel permeabilitesi ÖH ve FP grupları arasında farklılık göstermemiştir. Hücrelerarası yapıların genişlemesi gerçek NERH ve ERH hastalarında mukozal geçirgenliğin artmasına neden olabilir. Bulgularımız ÖH ve FP hastalarının diğer GÖRH altgruplarında epitel düzeyinde farklı patofizyolojik mekanizmaların rol oynayabileceğini düşündürmektedir.

Anahtar Kelimeler: fonksiyonel pirozis, gastroözofageal reflü, özofageal hipersensitivite, Ussing çember

Tablo

GRUPLAR	TEER (Ohm)	PD (V)	PERMEABİLİTE (pmol)
SG	163,6 ± 41,1	2,2 ± 0,9	43,9 ± 16,6
GÖRH(total)	132,5 ± 38,7**	2,6 ± 1,5	62,2 ± 35,8*
ÖH	150,6 ± 23,9	2,2 ± 1,0	71,8 ± 34,5*
NERH	139,6 ± 50,2	2,2 ± 1,3	65,6 ± 39,2*
ERH- A/B	130,5 ± 27,8*	2,9 ± 1,6**ø	54,0 ± 30,5**
ERH- C/D	105,8 ± 32,7*	3,2 ± 1,6**ø	72,6 ± 43,6*
FP	145,3 ± 42,7	1,9 ± 0,9	67,0 ± 35,2*

*; p< 0,01 (vs. SG); **; p<0,05 (vs. SG); ¤; p<0,05 (vs. ÖH); ø; p<0,01 (vs. FP)

S-011
AKALAZYA HASTALIĞININ PATOGENEZİNDE TÜM GENOM TRANSKRİPTOMİK ANALİZİ

FATİH EREN[1], ÇİĞDEM ÇELİKEL[2], AYŞE ÖZER[3], HASAN BATIREL[4], ADNAN GİRAL[5]

1 MARMARA ÜNİVERSİTESİ TIP FAKÜLTESİ TIBBİ BİYOLOJİ ANABİLİM DALI, GASTROENTEROLOJİ ENSTİTÜSÜ İSTANBUL, TÜRKİYE
2 MARMARA ÜNİVERSİTESİ TIP FAKÜLTESİ PATOLOJİ ANABİLİM DALI İSTANBUL
3 MARMARA ÜNİVERSİTESİ TIP FAKÜLTESİ TIBBİ BİYOLOJİ ANABİLİM DALI İSTANBUL
4 MARMARA ÜNİVERSİTESİ TIP FAKÜLTESİ GÖĞÜS CERRAHİSİ ANABİLİM DALI İSTANBUL
5 MARMARA ÜNİVERSİTESİ TIP FAKÜLTESİ GASTROENTEROLOJİ BİLİM DALI İSTANBUL

Amaç: Akalazya hastalığının patogenezi tam olarak anlaşılmış değildir. Genetik faktörler akalazya patogenezinde önemli rol oynayabilir. Araştırmamızın amacı akalazya patogenezine katılan aday genleri ortaya çıkarmaktır.

Gereç-Yöntem: Bu amaçla 12 akalazya hastasından myotomi dokusu ve kontrol grubu olarak özofagus kanseri nedeniyleopereedilen 5 hastadanözofagus kanserinin etkilemediği özofagus dokusu alınmıştır. Her iki grupa ait dokularda direkt hibridizasyona dayalı tüm genom ekspresyon analizi ile 47231 gene ait transkriptin düzeyine bakılmıştır. Elde edilen ham datalar "genome studio" analiz yazılımı ile değerlendirilmiştir. Anlatımı anlamlı olarak değişen mRNA'ların hedeflendiği gen listeleri 'KEGG veritabanı' üzerinde gösterilmiş olup Gene Ontology analizleri ve hipergeometrik testlerle anlamlılık değerleri hesaplanmıştır. Böylece ilişkili gen yolakları tayin edilmiştir.

Bulgular: Gen ekspresyonları akalazya ve kontrol grupları arasında karşılaştırıldığında $p<0,05$ anlamlılık değerini sağlayanlar FC (Fold Change) analizine alınmış ve 2 ve 2'den büyük kat değişime sahip her bir gen belirlenmiştir. Toplam 733 genden 519'unun ekspresyonu up regüle olarak bulunmuştur. En fazla up regüle olan genlerin yer aldığı yolaklar; düz kas kontraksiyon, fokal adezyon ve ekstrasellüler matriks organizasyon yolakları olarak tespit edilmiştir. Önemli bir diğer sonuç ise mikroRNA'ların, kas, ekstrasellüler matriks, lenfositler ve epitel'de hedeflediği genlerin de up-regüle olmasıdır.

Sonuç: Bu çalışma, akalazyalı Türk hastalarda yapılan ilk transkriptomik çalışmadır. Akalazyada beklendiği gibi düz kas kontraksiyonu ile ilgili genlerin ekpresyonun artması klinikle uyumlu bir sonuçtur. Fokal Adezyon yolağının aktivasyonu ise hücre motilitesinden sorumlu gen regülasyonunu tetiklerken bir yandan da efektör apoptotik kaspaz aktivasyonu yolağındaki genler dolaylı olarak apoptozu indükleyebilir. Bu aktivasyon aslında akalazya hastalarındaki fibroz ile uyum göstermektedir. Ekstraselüler matriks organizasyondan sorumlu yolaktaki genlerin çalışmamızda up regüle olması da bu bulguyu desteklemektedir. Ayrıca hastalık ile ilişkili olarak saptadığımız yolaklardaki miRNA'lar akalazyanın teşhisinde kullanılabilecek yeni bir aday olabilir. Bu çalışmayla akalazya patogenezinde rol alan genleri, tüm genom ekspresyonunu değerlendirerek sunuyoruz. Ancak bu genlerin birbirleri ile ve diğer gen yolakları ile olan ilişkilerini ortaya çıkarmak için daha ileri analizler gerekmektedir.

Bu çalışma Marmara Üniversitesi Bilimsel Araştırma Projeleri Komisyonu Başkanlığı tarafından SAG-B-030114-0005 numaralı proje ile desteklenmiştir.

Anahtar Kelimeler: Akalazya, Tüm Genom, Transkriptomik

S-012
AKUT STRESİN GASTROÖZOFAGEAL REFLÜYE ETKİSİ

IRMAK POLAT[1], SEZGİ KIPÇAK[2], ALİ SAFFET GÖNÜL[1], SERHAT BOR[2]

1 EGE ÜNİVERSİTESİ TIP FAKÜLTESİ PSİKİYATRİ ANA BİLİM DALI
2 EGE ÜNİVERSİTESİ TIP FAKÜLTESİ GASTROENTEROLOJİ BİLİM DALI, EGE REFLÜ ÇALIŞMA GRUBU, İZMİR

Amaç: GÖRH olgularında özellikle de PPİ tedaviye cevap vermeyenlerde stresin rolü klinik ve epidemiyolojik çalışmalarda sıklıkla vurgulanan fakat az sayıda çalışma yapılmış bir konudur. Bir çalışmamızda GÖRH olgularının yaklaşık yarısında psikiyatrik komorbidite olduğunu göstermiştik (Bilgi et al. Dig Dis Sci. 2016). Çalışmadaki amacımız stres ile yakınması artan GÖRH olgularını, impedans-pH (MII-pH) testi sırasında kontrollü strese maruz bırakıp, stres anındaki impedans-pH değişimlerini belirlemekti.

Method: Çalışmaya 27 kişi katılmıştır (K=15). Gönüllüler MII-pH kateteri takılmasının ardından test yemeğini yemişler ve 1 saat sonra herhangi bir emosyon uyarımı yaratmayacağı öngörülen (nötr) 50 dk'lık bir belgesel film izlemişlerdir. Film sonrasında olası ağrı hissini 0-10 arasında puanlamaları istenmiştir. Gönüllüler ikinci gün aynı saatte, aynı yemeği yedikten 1 saat sonra 50 dk süreli başta ve sonda nötr etkili 2 film ve aralarında 7 adet olumsuz emosyon uyarıcı kısa film izlemişlerdir. Gönüllülerden her filmden sonra ağrı hislerini ve 6 adet olumsuz emosyonlarını (ağrı, korku, öfke, tiksinti, üzüntü, şaşırma) puanlamaları istenmiştir. 24 saatlik trasenin film izlenen saat aralıklarında manuel analiz edilerek asit-zayıf-nonasit reflü atak sayıları, pH<4% parametreleri ile semptom sayıları incelenmiş ve iki gün karşılaştırılmıştır.

Bulgular: Gönüllülerden 16 tanesinin 24 saatlik MII-pH testi sonucu patolojik bulunmuştur. Özellikle normal MII-pH sonucuna sahip kişilerin pH<4 % (p=0,017) ve DeMeester skorları (p=0,025) olumsuz emosyon içeren filmler izlediklerinde anlamlı bir şekilde arttığı belirlenmiştir. Patolojik sonuca sahip kişilerin film izlediği saat aralıklardaki ortalama semptom sayıları incelendiğinde, olumsuz emosyon içeren filmler izlediklerinde semptom sayılarının 23'den 32'ye yükseldiği belirlenmiş, normal MII-pH sonucuna sahip kişilerin ise ortalama semptom sayılarının 7 iken 8 olduğu belirlenmiştir. Ayrıca Tüm hastaların pH<4 % ve DeMeester skorları film izledikleri saat aralıklarında incelendiğinde, 17 kişinin olumsuz emosyon içeren filmler izlediğinde pH4'ün altında kalma yüzdelerinin artığının, 16 kişinin ise DeMeester skorlarının artığı belirlenmiştir. Ağrı hissi ile olumsuz emosyonlar arasındaki ilişki Pearson Korelasyon testi ile incelendiğinde 2, 3, 4, ve 5. kısa filmlerdeki ağrı ve toplam olumsuz emosyon puanları arasında korelasyon saptanmıştır.

Sonuç: 24 saatlik MII-pH monitorizasyonu normal olan tipik GÖRH semptomlu olgularda akut stres oluşturulması özofageal asit maruziyetini artırmakta fakat semptomlarda anlamlı bir değişme oluşturmamaktadır. Buna karşın patolojik asit maruziyeti bulunanlarda ise semptomlar numerik olarak artmakta fakat asit maruziyeti değişmemektedir. Bulgularımız özofageal hipersensitivite veya fonksiyonel pirozis olgularında normal asit maruziyeti olmasına karşın akut stres ile karşılaştıklarında reflü epizotlarının arttığını göstermektedir.

Anahtar Kelimeler: akut stres, GÖRH, 24 saatlik impedans-pH testi

S-013
KRONİK HEPATİT B ENFEKSİYONU HASTALARINDA TENOFOVİR DİSOPROKSİL FUMARATIN BÖBREK FONKSİYONLARI ÜZERİNE ETKİSİ: TÜRKİYE'DEN GERÇEK YAŞAM VERİLERİ

CİHAN YURDAYDIN[1], İFTİHAR KÖKSAL[2], RAHMET GÜNER[3]

1 ANKARA ÜNİVERSİTESİ TIP FAKÜLTESİ, GASTROENTEROLOJİ BİLİM DALI
2 KARADENİZ TEKNİK ÜNİVERSİTESİ TIP FAKÜLTESİ, ENFEKSİYON HASTALIKLARI
3 YILDIRIM BEYAZIT ÜNİVERSİTESİ TIP FAKÜLTESİ, ENFEKSİYON HASTALIKLARI

Amaç: Tenofovir disoproksil fumarat (TDF), bir nükleotid revers transkriptaz inhibitörüdür. Glomerüler filtrasyon ve aktif tübüler sekresyon ile vücuttan atılmaktadır. Bu nedenle renal fonksiyonlar üzerine etkisi olabilir. Bu çalışma, kronik hepatit B (KHB) enfeksiyonu hastalarında TDF'nin renal etkilerini değerlendirmeyi amaçlamaktadır.

Yöntem: KHB hastalarına ait gerçek yaşam verileri ulusal bir veritabanına kaydedilmiştir. Türkiye'deki 3 hastanede TDF tedavisi alan 302 hasta böbrek fonksiyonları açısından değerlendirilmiştir.

Bulgular: Toplanan 1345 hasta-yıllık veriye göre; hastaların %33.1'i (100/302) kadındır, ortalama yaş 50.8 (SS: 9.5) yıldır, hastaların %74.5'i (225/302) TDF öncesi antiviral tedavi naiftir ve ortanca (çeyrekler arası aralık-ÇAA) TDF tedavisi süresi 54.8 (30.2-75.6) aydır.

Kreatinin düzeyleri zaman içinde anlamlı olarak değişmemiştir [ortanca (ÇAA) tedavi öncesi:0.80 (0.70-0.94) mg/dL, takip: 0.83 (0.72-0.96) mg/dL](P=0.903). Tedavi öncesinde ve takipte, sırasıyla, hastaların %94.2'si (243/258) ve %93.0'ı (281/302) normal kreatinin düzeyine sahiptir (P=0.565).

Ortanca (ÇAA) eGFR, tedavi öncesi 90.1 (77.2-103.6) mL/dak/1.73m2 değerinden takipteki 88.0 (78.1-101.5) mL/dak/1.73m2 değerine anlamlı olmayan şekilde azalmıştır (P=0.154).

Hastaların eGFR değerleri ortanca tedavi süresine göre düzeltildiğinde; ortalama (%95 güven aralığı) eFGR tedavi öncesi 91.9 (89.2-94.6) mL/dak/1.73m2 değerinden takipteki 89.0 (86.4-91.6) mL/dak/1.73m2 değerine anlamlı şekilde azalmıştır (P=0.024).

Fosfor düzeyleri zaman içinde anlamlı olarak değişmemiştir [ortanca (ÇAA) tedavi öncesi: 3.1 (2.7-3.5) mg/dL, takip: 3.1 (2.8-3.4) mg/dL] (P=0.969). Tedavi öncesinde ve takipte, sırasıyla, hastaların %82.0'ı (73/89) ve % 85.6'i (160/187) normal fosfor düzeyine sahiptir (P=1.000).

Ortanca (ÇAA) kalsiyum, tedavi öncesi 9.2 (8.9-9.5) mg/dL değerinden takipteki 9.4 (9.1-9.6) mg/dL değerine anlamlı şekilde artmıştır (P<0.001). Tedavi öncesinde ve takipte, sırasıyla, hastaların %96.0'ı (97/101) ve % 96.8'i (182/188) normal kalsiyum düzeyine sahiptir (P=0.375).

Tedavi öncesinde ve takipte, sırasıyla, hastaların %50.4'ü (130/258) ve % 45.4'ü (137/302) KBY evre 1'dir (P=0.078). Tedavi öncesi KBY evre 1 olan hastalarda ortanca (ÇAA) eGFR tedavi öncesi 108.2 (90.1-150.0) mL/dak/1.73m2 değerinden takipteki 97.7 (106.8-44.7) mL/dak/1.73m2değerine azalmıştır.

Sonuç: Türkiye'den elde edilen bu gerçek yaşam verileri TDF kullanımının böbrek fonksiyonlarını etkileyebileceğini göstermiştir. Bu nedenle TDF tedavisi alan hastaların tedavi süresince böbrek fonksiyonları açısından takip edilmesi gerekmektedir.

Anahtar Kelimeler: kronik hepatit B, tenofovir disoproksil fumarat (TDF), gerçek yaşam verisi

S-014
DOKU DOPPLER EKOKARDİYOGRAFİ KARACİĞER SİROZU OLAN HASTALARDA ERKEN DÖNEMDE VE İSTİRAHATTE KARDİYAK FONKSİYON BOZUKLUĞUNU GÖSTEREBİLİR

SATI SENA YILDIZ[1], LÜTFÜ ÖCAL[2]

1 İBB DARÜLACEZE TIP MERKEZİ
2 KOŞUYOLU YÜKSEK İHTİSAS EĞİTİM VE ARAŞTIRMA HASTANESİ

Amaç: Sirotik hastalarda,stres veya egzersizle ortaya çıkan kardiak fonksiyon bozukluğunu ve elektrofizyolojik anormallikler bulunduğu bilinmektedir. Çalışmamızda karaciğer sirozu olan hastalarda oluşabilecek kardiyomiyopatinin doku Doppler ekokardiografi parametreleri ile erken teşhisini araştırdık.

Gereç-Yöntem: Ağustos 2009 ile Mayıs 2011 yılları arasında dahiliye ve gastroenteroloji poliklinikte takipli olan 44 karaciğer sirozu olan (24 erkek ve 20 kadın) ve 30 kişiden oluşan kontrol grubu (16 erkek ve 14 kadın) çalışmaya alındı. Çalışmada; elektrokardiografi (EKG), ekokardiografi, Pro-BNP ve diğer biyokimyasal markerlar ile değerlendirildi. Sonuçlar SPSS (SP-SPSS versiyon 16) ile istatistiksel olarak analiz edildi

Bulgular: 44 karaciğer sirozlu hastaların Child-Pugh sınıflamasına göre 24'ü (%54.5) Child-Pugh C evresinde ve 25'i (%56.8) HBV'ye bağlı siroz olduğu görüldü. Pro-BNP değeri hasta grupta 156.41±153.56 ve kontrol grubuna 25.71±30.11 (P < 0.001) görüldü. EKG'de sirozlu hastalardaki QTc: 0.40 ± 0.03 sn ve kontrol grubunda QTc: 0.38 ± 0.03 sn (P: 0.016). Ekokardiografik parametrelerden sağ atrium diastol / sistol çap oranının hasta grubunda 1.3±0.2, kontrol grubunda 2.6±0.6 (P=0.5). Sağ ventrikül doku doppler incelemesinde myokardial performans indexinin hasta grubunda 0.27±0.05, kontrol grubunda 0.23±0.06 değer olduğu görüldü (P=0.01). Septumdan alınan değerlere göre hesaplanan MPİ=0.41±0.09, kontrolde 0.36±0.07 (P=0.02) bulundu. Buna karşın konvansiyonel yöntemlerle hesaplanan sol ventrikül MPİ değeri benzerdi. E/A, EDZ değerinde anlamlılık tesbit edildi. E/E' değeri hastada 10±3, kontrol grubunda 8±2 (P <= 0.05). Laboratuar parametreleri B-tipi natriuretik peptit (BNP) ile desteklenmesi gerekebilir.

Sonuç: Evresine bakılmaksızın non alkolik sirozlu hastalarda klinik olarak kalp yetmezliği semptom ve bulguları olmadan ekokardiyografik olarak konvansiyonel yöntemlerle ölçülen parametrelerinin yetersiz olduğu görülmüştür. Bu hastaların ilerleyen dönemde tedavilerini etkileyecek olan kardiyomiyopatinin teşhisi önemlidir. Sirozlu hastalarda erken dönemde kardiyak fonksiyon bozuklukları istirahat halinde bile yapılacak doku Doppler ekokardiyografik ölçümlerle gösterilebilir.

Anahtar Kelimeler: Siroz, kardiyomiyopati, ekokardiografi, doku doppler ekokardiografi

S-015
ENFEKTE ASİT YÖNETİMİNDE YENİ BİR TEKNİK: GRAY SCALE HİSTOGRAM ANALİZİ

YASİN ŞAHİNTÜRK[1], AYHAN HİLMİ ÇEKİN[2], BÜLENT ÇEKİÇ[3], BAŞAK OĞUZ YOLCULAR[4], FEYZİ BOSTAN[1], SEYİT UYAR[1], FERDA AKBAY HARMANDAR[2], ASIM ARMAĞAN AYDIN[5]

1 SAĞLIK BİLİMLER ÜNİVERSİTESİ ANTALYA SAĞLIK ARAŞTIRMA UYGULAMA MERKEZİ, İÇ HASTALIKLARI KLİNİĞİ
2 SAĞLIK BİLİMLER ÜNİVERSİTESİ ANTALYA SAĞLIK ARAŞTIRMA UYGULAMA MERKEZİ, GASTROENTEROLOJİ KLİNİĞİ
3 SAĞLIK BİLİMLER ÜNİVERSİTESİ ANTALYA SAĞLIK ARAŞTIRMA UYGULAMA MERKEZİ, RADYOLOJİ KLİNİĞİ
4 AKDENİZ ÜNİVERSİTESİ BİYOİSTATİSTİK ANA BİLİM DALI
5 SAĞLIK BİLİMLER ÜNİVERSİTESİ ANTALYA SAĞLIK ARAŞTIRMA UYGULAMA MERKEZİ,ONKOLOJİ KLİNİĞİ

Amaç: Sirotik hastalarda klinik dekompansasyonun en önemli nedeni enfeksiyondur ve enfeksiyonlar içinde en riskli ve en sık olanı peritonittir.

Parasentez peritonit tanısında altın standart olmakla birlikte parasentezin iatrojenik peritonit, hemoperitoneum, alınan örneğe kan geçişine bağlı yanıltıcı sonuçlar gibi handikapları mevcuttur.

B-mode gray scale histogram her ultrason cihazında bulunan bir ultrason modu olup incelendiği sıvıyı siyah ve beyaz arası pikseller şeklinde renk yoğunluğuna göre rakamsal olarak derecelendirebilmektedir. Sonuç olarak asit sıvısının ekojenitesi hakkında istatistik olarak incelenmeye uygun kantitatif veriler elde edilebilmektedir.

Bu veriler ışığında non-invziv, kolay ulaşılır ve ucuz bir yöntem olan B-mode gray-scale histogram analizinin enfekte asit yönetiminde kullanılabilirliğinin değerlendirilmesi amaçlandı.

Gereç-Yöntem: Siroza bağlı asiti olan toplam 97 hasta (ortalama(SD) yaş: 66.8(14.2) yıl, %50.5 erkek) çalışmaya dahil edildi. Enfekte hastaların herbirine 0., 2. ve 5. gün asit analizi [kültür, WBC sayısı, albumin ve total protein düzeyi, serum asit albumin gradienti (SAAG)] için parasentez ve asit subkutan doku ekojenite oranı (ASER) için gray-skala histogram analizleri yapıldı. ASER, asit WBC sayısı ve digger çalışma parametreleri arasında korrelasyon analizleri yapıldı. ASER'in antibiyotik direncini göstermedeki güvenilirliğini saptamaya yönelik (2. gün WBC<%25 değerine uygun ASER değerini saptamak için) receiver operating characteristics (ROC) eğrisi kullanılarak eğri altında kalan alan (AUC) ve ASER değerindeki yüzdelik değişimin ideal sınır değeri hesaplandı.

Bulgular: Hastaların %43.3'ünde enfekte asit vardı ve bu hastaların %38'inde kültür pozitifliği mevcuttu. Tedavi ile birlikte median(min-max) ASER değerinde anlamlı bir düşüş trendi vardı [0. günde 0.005(0.0002-0.02)'den, 2. gün 0.003(0.0001-0.01)'e, 5. gün 0.0005(0.0001-0.009)'e] ve benzer şekilde asit WBC değerinde de anlamlı düşüş vardı [0. gün 1200(600-4400)]'den 2. gün 700(100-2500)'e, 5.gün 200(100-2200)'e] (her ikisi için p<0.001). ASER ve asit WBC değerleri arasında 0.gün (r=0.972, p=0.001), 2.gün (r=0.983, p=0.000) ve 5. gün (r=0.932, p=0.000) şeklinde anlamlı bir pozitif korelasyon saptandı. ROC analizi sonuçlarında ASER değerinde %38'den az azalma [AUC: 0.923, 95% CI (0.797–0.982), p<0.001] antibiyotik rezistansını saptamada %90 sensitivite ve %95 spesifite ile güvenilir bir test olarak saptandı.

Sonuç: Sonuç olarak, enfekte asitlerin daha yüksek ASER değerine sahip olduğu ve tedavi ile WBC'ye pozitif korelasyon ile 5 günlük süreçte ASER değerinin gerilediği saptandı. Dolayısıyla bulgularımız enfekte asiti olan hastalarda asit sıvısı ekojenitesinin gray-scale histogram analizi ile kantitatif olarak analizinin tedavi yanıtı ve tedavi yanıtsızlığının erken saptanmasında invaziv olmayan potansiyel bir yardımcı yöntem olabileceğini göstermektedir.

Anahtar Kelimeler: Antibiyotik direnci, asit/subkutan doku ekojenite oranı, enfekte asit, gray-scale histogram analizi

Korrelasyon

Fig 1. Enfekte hastalarda bazal, 2. Gün ve 5. Gün ASER ve asit sıvısı WBC düzeyi korelasyonu

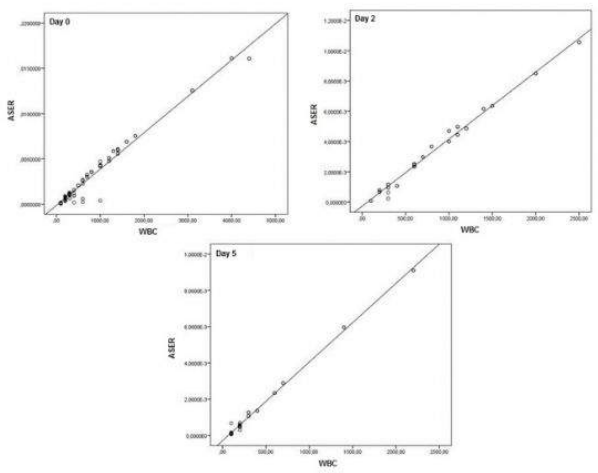

ROC analizi

Fig 2. Enfekte hastalarda asit subkutan doku ekojenite oranı (ASER)'nın antibiyotik direncini saptamasına yönelik ROC analizi

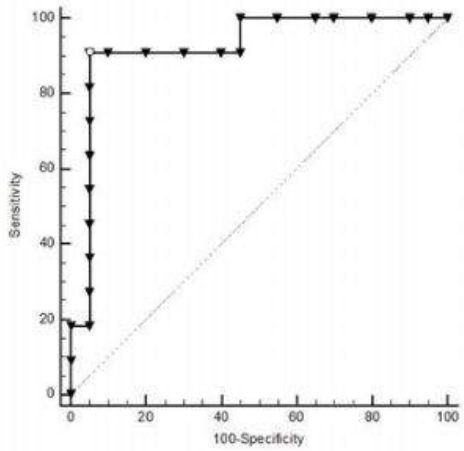

ASER % change*					
AUC	Cut-off value	Sensitivity	95%CI	Specificity	95%CI
0.923. 95% CI (0.797–0.982) (p<0.001)	38.0216	90.91	70.8-98.9	95.00	75.1-99.9

*Classification variable : antibotic resistance (< 25% reduction in ascitic fluid WBC count from baseline to Day 2)

S-016

BÖBREK NAKLİ HASTALARINDAKİ HEPATİT C VİRUS ENFEKSİYONUNUN PARİTAPREVİR-RİTONAVİR-OMBİTASVİR-DASABUVİR (PrOD) İLE TEDAVİSİ

NİLAY DANIŞ[1], HÜSEYİN TÖZ[2], NALAN GÜLŞEN ÜNAL[1], MÜMTAZ YILMAZ[2], İLKER TURAN[1], FULYA GÜNŞAR[1], ZEKİ KARASU[1], GALİP ERSÖZ[1], MEHMET ÖZKAHYA[2], ULUS AKARCA[1]

1 EGE ÜNİVERİSTESİ TIP FAKÜLTESİ, İÇ HASTALIKLARI ANABİLİM DALI, GASTROENTEROLOJİ BİLİM DALI, İZMİR
2 EGE ÜNİVERİSTESİ TIP FAKÜLTESİ, İÇ HASTALIKLARI ANABİLİM DALI, NEFROLOJİ BİLİM DALI, İZMİR

Doğrudan etkili antivirallerin kullanıma girmesi ile böbrek nakilli hastalarda hepatit C tedavisi yüksek etkinlikle yapılabilir hale gelmiştir. Proteaz inhibitörlerinin ve ritonavirin immün supresif ilaçlarla etkileşmesi ve plazma düzeylerinde aşırı yükselmelere neden olması dolayısıyla bu ilaçları içeren rejimlerin kullanılmasında sorunlar yaşanabilmektedir. Ülkemizde Sağlık Uygulama Tebliği böbrek nakilli hepatit C hastalarında içinde proteaz inhibitörü ve ritonavir olan PrOD kombinasyonu kullanımını ödemektedir.

Amaç: Bu çalışmada böbrek nakilli hepatit C hastalarında PrOD rejimiyle ilgili gerçek yaşam deneyimimiz paylaşılmış ve bu rejimin etkinlik ve emniyeti araştırılmıştır.

Gereç-Yöntem: Nakil üzerinden en az 1 yıl geçmiş ve HCV RNA pozitif olan 18 hasta çalışmaya alındı. Hastalar ilk 2-3 hafta haftada 1, daha sonra 15-30 günde bir izlendiler. İmmünosupresif düzeyleri yakından takip edilip dozları ayarlandı. Genotipi 1b olan hastaların tedavileri PrOD ile 1a olanların PrOD+Ribavirin ile yapıldı.

Bulgular: Hastaların ortalama yaşı 35±10 olup, 10 hasta erkekti. 11 hasta canlı vericili nakil olmuştu. Böbrek nakli öncesi ortalama diyaliz süresi 7.7±7.3 (1-23 yıl) yıldı. Böbrek naklinden HCV tedavisine kadar geçen süre 13.1± 9.8 (1.1-27.3 yıl) yıldı. HCV tedavisi anında 13 hasta kalsinörin içeren immunsupresif tedavi almakta idi.

Hastaların 3'ü tedavi deneyimli, diğerleri naivedi. 9 hastanın genotipi 1a, 9'unun da genotip 1b'di. Tedavi öncesi HCV RNA (median) 2097752 IU/ml idi. Bir hasta hariç tüm hastaların tedavi süresi 3 aydı. 9 hastada (%50) 1. ay da HCV RNA negatifleşmesi sağlandı. Tedavi bitimi tüm hastaların HCV RNA ları negatif elde edildi. Tedavi sonrası izlemlerde 2 hastada SVR 24, 8 hastada SVR 12 elde edildi. Tedavi sonrası 8. haftada 2, 4. haftada 2 hastada HCV RNA negatif devam etti. 4 hasta tedavi sonrası 4. haftaya ulaşmadı.

Siklosporin kullanan 8 hastanın 4'ü haftada 1, 3'ü günaşırı 1, 1'i her gün olmak üzere 50 mg Siklosporin aldı. Bu şekilde 87.9±39.4 ng/ml düzeyler elde edildi. Takrolimus kullanan 6 hastanın birinde ilaç kesildi, 3 hastada 10 günde 1, 2 hastada haftada bir olmak üzere 0.5-1.5 mg dozda kullanıldı. Bu şekilde 7.7±0.9 ng/ml düzeyler elde edildi. 3 hasta AZA+prednizolon, 1 hasta prednizolon kullanıyordu.

Yan etki açısından 4 hastada anemi (Ribavirin kullanılan hastalar), 1 hastada da antihistaminiklere cevap veren kaşıntı görüldü. Tedavi öncesi ve sonrası kreatinin, eGFR, proteinüri ve albümin değerlerinde anlamlı farklılık görülmedi.

Sonuç: Gerçek yaşam deneyimimizde, PrOD rejimi kullanan hastalarımızın takip süreleri sonunda, tamamında HCV RNA negatifliği elde edilmiştir. Tedavi sonrası 12'nci haftasını tamamlayan tüm hastalarda SVR12 elde edilmiştir. Yakın takiple hastaların hepsinde immün supresif düzeyleri kabul edilebilir sınırlar içinde tutulmuş ve toksisite veya yan etki gözlenmemiştir. Böbrek nakilli hepatit C hastalarında PrOD tedavisi yakın gözlemle yüksek etkinlik ve emniyetle kullanılabilmektedir.

Anahtar Kelimeler: Böbrek Nakli, Hepatit C, Ombitasvir-Paritaprevir-Ritonavir-Dasabuvir, Ribavirin

S-017
OTOİMMÜN KARACİĞER HASTALIKLARINA EŞLİK EDEN EKSTRAHEPATİK OTOİMMÜN HASTALIKLAR VE HASTALIK SEYRİ ÜZERİNE ETKİSİ

FATİH KARAKAYA[1], ŞURA ÖZTEKİN[2], YELDA ÖZTÜRK[2], ÇAĞDAŞ KALKAN[1], ATİLLA ELHAN[3], İRFAN SOYKAN[1], RAMAZAN İDİLMAN[1]

1 ANKARA ÜNİVERSİTESİ TIP FAKÜLTESİ, GASTROENTEROLOJİ BİLİM DALI, ANKARA
2 ANKARA ÜNİVERSİTESİ TIP FAKÜLTESİ, İÇ HASTALIKLARI ANA BİLİM DALI, ANKARA
3 ANKARA ÜNİVERSİTESİ TIP FAKÜLTESİ, BİYOİSTATİSTİK ANA BİLİM DALI, ANKARA

Amaç: Poliotoimmünite tek bir hastada birden fazla otoimmün hastalığın varlığı olarak tanımlanır. Otoimmün hepatit(OİH), primer biliyer siroz(PBS) ve primer sklerozan kolanjit(PSK) otoimmün karaciğer hastalıklarının(OKH) bilinen en önemli 3 formu olup birbirleri ile ve ekstrahepatik otoimmün hastalıklar(EOH) ile örtüşen sendromlar şeklinde kliniğe yansıyabilmektedir. Bu çalışmanın amacı EOH ve OKH'nın ilişkisini ve EOH varlığının OKH'nın doğal seyri üzerindeki etkinliğini belirlemektir.

Gereç-Yöntem: Kliniğimiz hepatoloji polikliniğinde Haziran 2001 ile mayıs 2017 tarihleri arasında OİH, PBS ve overlap sendrom tanılı 203 hasta çalışmaya dahil edildi. Otoimmün hepatit tanılı hastalar kortikosteroid ve azotiopurin, PBS hastaları ise ursodeoksikolik asit tedavisi almaktaydı. EOH başlığı altında, otoimmün tiroid hastalığı (otoimmün tiroidit, Hashimoto hastalığı, Graves hastalığı), Sjögren sendromu, diabetes mellitus, otoimmün deri hastalığı (alopesi, vitiligo, psöriazis), sistemik lupus eritematozis, çölyak hastalığı, vaskülit, romatoid artrit(RA), bağ dokusu hastalığı, inflamatuar bağırsak hastalığı, otoimmün hemolitik anemi hastalıkları OKH olan hastalarda kaydedildi. Biyokimyasal yanıt olarak OİH'te; transaminaz ve ımmünglobulin G düzeylerinin normalize olması, PBS için ise alkalenfosfataz düzeylerinin normale inmesi yada en az %40 gerileme olması olarak tanımlandı. Hastalık progresyonu olarak nonsirotik hastalarda siroz gelişimi, sirotik hastalarda dekompanzasyon olarak belirlendi.

Bulgular: Çalışmaya 75 OİH, 110 PBS ve 18 OİH ve PBS overlap sendromu olan hasta dahil edildi. Hastaların %92,6'sı kadın olup tüm hastaların 45'inde kompanze siroz (19 OİH, 23 PBS, 3 overlap sendromu), 14 dekompanse siroz vardı. En az bir EOH varlığı, OKH olan hastaların % 37'sinde(n=74); OİH'te %27, PBS'da %42 ve overlap sendromlu hastalarda %44 tanımlandı. Ondokuz hastada birden fazla EOH saptandı. Otoimmün tiroid hastalığı en sık görülen EOH olarak saptandı(n=36, %49) ve bunu sırası ile Sjögren sendromu (n=27, %37), RA (n=6, %8), çöliyak hastalığı (n=5, %7) izlemektedydi. Diğer 22 hastada ise EOH içinde sıralanan diğer hastalıklar belirlendi. Ekstrahepatik otoimmün hastalıkların varlığı hem biyokimyasal yanıt hem de hastalık progresyonu açısından her 3 grupta da anlamlı olarak farklılığa sebep olmadığı saptandı (p>0,05). Lojistik regresyon analizi ile siroz varlığı OİH'li hastalarda biyokimyasal yanıt ile ters orantılı olduğu (OR: 7.4, 95%CI: 2.2 - 24.8, p=0.001) saptandı. PBS'da ise bazal yüksek alkalen fosfataz seviyesinin (OR: 1.005, 95%CI: 1.002 - 1.009, p=0.004) ve siroz varlığının (OR: 13.5, 95%CI: 3.5 - 52.1, p<0.001) biyokimyasal yanıtı negatif etkilediği saptandı.

Sonuç: Bu sonuçlar, EOH ve otoimmün karaciğer hastalığı arasındaki yakın ilişkinin göstergesidir. Otoimmün tiroid hastalığı en sık görülen EOH'tır.. Eşlik eden EOH, hastalığın seyrini değiştirmez, ancak ilerlemiş karaciğer hastalığında tedavi yanıtını etkiler.

Anahtar Kelimeler: Ekstrahepatik otoimmün hastalıklar, Otoimmün hepatit, Primer biliyer siroz

S-018
KARACİĞER VE BÖBREK NAKİLLİ KRONİK HEPATİT C HASTALARINDA SOFOBUVİR/LEDİPASVİR ± RİBAVİRİN TEDAVİSİNİN ETKİNLİK VE GÜVENİLİRLİĞİ

METE AKIN, OSMAN ÇAĞIN BULDUKOĞLU, HAYDAR ADANIR, İNCİ SÜLEYMANLAR, DİNÇ DİNÇER, BÜLENT YILDIRIM

AKDENİZ ÜNİVERSİTESİ TIP FAKÜLTESİ, GASTROENTEROLOJİ BİLİM DALI, ANTALYA

Amaç: Solid organ nakli olan kronik hepatit C'li hastalarda yeni direkt etkili oral antiviral ajanlar ile başarılı bir şekilde tedavi mümkün olmaktadır. Bu hasta gruplarında tedavi seçiminde başta immünsüpresifler olmak üzere ilaç etkileşimleri göz önünde bulundurulmalıdır. Bu çalışmada karaciğer ve böbrek nakli olan kronik hepatit C'li hastalarımızda sofosbuvir/ledipasvir (SOF/LDV) ± ribavirin (RBV) tedavisinin etkinliği ve güvenilirliğinin araştırılması amaçlanmıştır.

Gereç-Yöntem: Çalışmaya Akdeniz Üniversitesi Tıp Fakültesi Gastroneterolojı Bilim Dalı ve Organ Nakli Merkezince takip edilmekte olan ve kronik hepatit C nedeniyle SOF/LDV ± RBV tedavisi verilen karaciğer ve böbrek nakilli toplam 23 hasta dahil edildi. Hastaların tedavi öncesi, tedavinin 4. haftası, tedavi sonu ve tedavi bitiminden sonraki 12. hafta HCV RNA seviyeleri ile yine tedavi öncesi, tedavinin 4. haftası ve tedavi sonu ortalama hemoglobin, kreatinin, glomeruler filtrasyon hızı (eGFR), total bilirubin ve immünsupresif ilaç düzeyleri belirlenerek tedavi yanıtı ile klinik ve laboratuvar yan etkiler değerlendirildi.

Bulgular: Hastaların 12'si böbrek 11'i karaciğer nakilliydi. Yaş ortalaması böbrek nakilli hastalarda 44,4 ± 11,1 yıl, karaciğer nakilli hastalarda 60,8 ± 6,2 yıldı. Böbrek nakilli hasların hepsi (%75 1b, %25 1a), karaciğer nakilli hastaların %91'i genotip 1'di (%64 1b, %27 1a). Böbrek nakilli hastaların 10'u (tüm hastalar Pegile interferon), karaciğer nakili hastaların ise 4 'ü (3 hasta pegile interferon+RBV, 1 hasta pegile interferon) tedavi deneyimliydi. Böbrek nakli olanların 2'si, karaciğer nakilli hastalrın ise 1'i kompanse sirotikti. Temel immünsüpresif olarak böbrek nakli olan 9 hasta takrolimus, 2 hasta siklosporin kullanmaktayken, karaciğer nakli olan hastaların hepsi takrolimus kullanmaktaydı. Her iki gruptada birer hasta ek olarak everolimus kullanıyordu. Hastaların demografik özellikleri ile bazal klinik ve laboratuvar bulguları tablo 1'de verilmiştir. Dördüncü haftada HCV RNA negatifliği böbrek nakili hastalarda %75, karaciğer nakilli hastalarda %91 iken, tedavi sonunda tüm hastalarda ve tedavi sonu 12. hafta yanıtı değerlendirilebilen 20 hastanın hepsinde HCV RNA negatifti (şekil 1). Tedavi sürecinde her iki grupta RBV verilen hastalarda ciddi olmayan hemoglobin düşüşü gözlenirken RBV verilmeyen grupta değişiklik gözlenmedi (Şekil 2). Hastaların ortalama kreatinin, eGFR, bilirubin ve immünsüpresif ilaç düzeylerinde anlamlı değişiklik olmadığı görüldü (Şekil 3,4,5,6,7,8). En sık görülen yan etki halsizlikti (%21). Tedaviyi bırakmayı gerektirecek yan etki görülmedi (Tablo 2).

Sonuç: Karaciğer ve böbrek nakli yapılmış olan kronik hepatit C'li hastalarda SOF/LDV ± RBV tedavisi oldukça etkin bulunmuştur. Yan etki sıklığı düşüktür ve immünsüpresif ilaçlar ile etkileşimi gözlenmemiştir.

Anahtar Kelimeler: Kronik hepatit C, karaciğer ve böbrek nakli, sofosbuvir/ledipasvir, ribavirin

Hastaların tedavi yanıtı

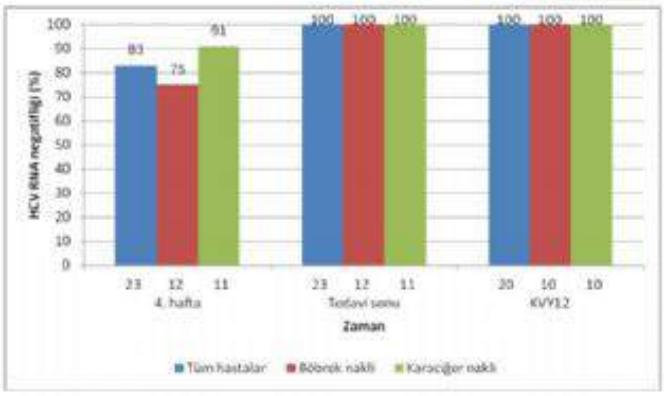

Hastaların demografik, klinik ve laboratuvar özellikleri

	Böbrek nakli (n=12)	Karaciğer nakli (n=11)
Cinsiyet, n (%) Kadın Erkek	 2 (17) 10 (83)	 4 (36) 7 (64)
Yaş, yıl (ort ± SD)	44,4 ± 11,1	60,8 ± 6,2
HCV genotip, n (%) Genotip 1 1a 1b Genotip 4	 3 (25) 9 (75)	 3 (27) 7 (64) 1 (9)
HCV RNA, IU/mL (median)	1635000	885000
Önceki tedavi Naif Peg-İFN Peg-İFN + RBV	 1 10 -	 7 1 3
Nakil sonrası süre, ay (median)	72	15
Siroz Non-sirotik Sirotik (Kompanse)	 10 2	 10 1
Temel immünsupresif (n) Tacrolimus Siklosporin A	 9 2	 11 -
Diğer immünsupresif (n) Prednisolon Mikofenolat mofetil Everolimus	 9 6 1	 2 4 1
Kreatinin, mg/dL (ort ± SD)	1,16 ± 0,29	0,90 ± 0,36
Kreatinin klirensi, ml/dk (ort ± SD)	68,5 ± 17,9	79,5 ± 26,6
Tedavi SOF/LDV SOF/LDV + RBV	 7 5	 8 3

Tedavi sürecindeki yan etki oranları

Yan etki	Hasta sayısı, (%)
Tedavinin kesilmesini gerektirecek yan etki	0
En sık görülen yan etkiler Halsizlik Baş ağrısı Baş dönmesi Bulantı Kabızlık Laboratuvar anormallik Hemoglobin Kreatinin Bilirubin	 5 (%21) 2 (%8) 1 (%4) 1 (%4) 1 (%4) 3 (%13) 1 (%4) 1 (%4)

S-019

AZERBAYCAN'DA KOLOREKTAL MUKOZANIN YÜZEYSEL TÜMÖRLERİ: MAKROSKOBİK VE MİKROSKOBİK İNCELEME

NİGAR SÜLEYMAN[1], YAKUB KURBANOV[1], ZEYGAM SÜLEYMANOV[2], HABİL MURADOV[3], İLGAR HASANOV[4]

1 AZERBAYCAN TIP ÜNİVERSİTESİ TERAPİSTTİK VE PEDİATRİK PROPEDEVKİKA AD
2 AZERBAYCAN TIP ÜNİVERSİTESİ İÇ HASTALIKLARI AD
3 AZERBAYCAN TIP ÜNİVERSİTESİ HİSTOLOJİ, EMBRİYOLOJİ VE SİTOLOJİ AD
4 AZERBAYCAN MİLLİ ONKOLOJİ MERKEZİ PATOSİTOMORFOLOJİ BÖLÜMÜ

Amaç: Gelişmekte olan ülkelerde kolorektal tümörlerin insidansı giderek artmaktadır ve bilimsel literatürde kolon hastalıklarının birçoğunun insanların yaşı, cinsiyeti, ırkı, etnik kökeni ve coğrafi konumu ile ilgileşim gösterdiğine önem verilmektedir. Kolon ve rektumun yüzeysel tümörlerinin tanısında makroskobik ve mikroskobik incelemenin hala en etkili yöntem ve altın standart olduğunu göz önünde tutarak kolonoskopi yaptığımız kişilerde kolorektal yüzeysel tümörlerin sıklığını ve histopatolojik özelliklerini araştırdık.

Gereç-Yöntem: Bu çalışma 2009-2017 tarihleri arasında Bakü'de Oksigen, Hayat ve Azerbaycan Tıp Üniversitesinin Eğitim ve Tedavi kliniğinde aktif prospektif ''cross sectional study'' yöntemi ile gerçekleştirildi. Çalışmaya yaşları 6-83 (43,6±14 yıl) arasında olan 289 (89 erkek ve 200 kadın) vaka alındı. Bunlardan 241 kişi (hasta grubu) çeşitli kolorektal belirtilere göre başvurmuştu. 48 vaka (kontrol grubu) ise asemtomatik olan ve kontrol amacı ile kolonoskopi yaptırmak isteyenler idi. Kolonoskopi sırasında görülen lezyonlardan boyutlarına uygun olarak 2-10 adet biyopsi alındı. Verilerin istatistik analizinde SPSS 20 programı kullanıldı.

Bulgular: Hasta grubundaki 241 vakanın 69'nun (%28,6), kontrol grubundaki 48 kişinin ise 26'nın (%54,2) kolonoskopi sonuçları normal olarak değerlendirildi. Hasta grubunda 52 (%21,6), kontrol grupta ise 12 (%25) kişide endoskopik olarak kolorektal yüzeysel neoplastik lezyon saptandı. Neoplastik lezyonların %75'i <= 5 mm, %16,2'i 6-10 mm, %2,9'u 11-20 mm, %5,9'u ise >=21 mm ölçüde idi. Kontrol grubunda rastlanmamasına rağmen hasta grubundaki kişilerin 9'unda (%3,7) kolorektal kanser teşhisi konuldu. Endoskopi verilerine göre poliplerin %5,9'u saplı, %94,1'i ise sesil idi.

Toplam olarak 289 kişinin 98'den (%33,9) tanı amacı ile biyopsi alındı ve bunlardan yalnız 61'nin (%62,2) sonucuna ulaşabildik. Elimizde bulunan 61 histopatolojik rapora göre 36 (%59) vakada biyopsiler yüzeysel tümör nedeni ile alınmıştı ve bu tümörlerin %8,3'çü adenokarsinom, %91,7'si ise polip olarak değerlendirilmişti. Poliplerin %55,6'sı tübüler adenom, %5,6'sı villöz adenom, %2,8'i tübülovillöz adenom, %30,6'sı hiperplastik polip ve %5,6'sı inflamatuvar polip yapısında idi. Kolorektal yüzeysel neoplastik tümöre göre biyopsi alınmış vakaların %19,4'de kanser önü durum gibi değerlendirilebilecek displazi ve hücrelerde mitotik aktifliğin artması halleri saptanmıştır.

Sonuç: Azerbaycan'da alt gastrointestinal belirtisi olmayan vakalarda tespit edilen benign tümörlerin yüzdesi ile çeşitli belirtilere göre kolonoskopi olunanlarda görülen benign tümörlerin yüzdesi arasında istatistiksel olarak anlamlı fark bulunmadı. Kolonoskopi ve bu işlem sırasında kolon mukozasından götürülmüş biyopsilerin histopatoloji olarak incelenmesi hâlihazırda hem semptomatik, hem de asemptomatik kişilerde kolorektal benign, premalign ve malign patolojilerin tespitinde en önemli yöntem olarak kalmaktadır.

Anahtar Kelimeler: endoskopi, yüzeysel tümör, histopatoloji

S-020
İZOLE MİDE VARİSLERİNDEN KANAMA ZAMANI ENDOSKOPİK TEDAVİ

TARVERDİ RZAYEV, NURU BAYRAMOV, ANAR NAMAZOV, NATAVAN HIDIROVA, ADALAT RUSTEM, ŞİRİN KAHRAMANLI

AZERBAYCAN TIP ÜNİVERSİTESİ, CERRAHİ HASTALIKLAR ANABİLİM DALI, BAKU, AZERBAYCAN

Amaç: Araştırma zamanı izole mide (fundus – İGV1 ve korpus İGV2) varislerinden kanama zamanı endoskopik tedavinin sonuçları öğrenilmiştir.

Gereç-Yöntem: 2011 – 2017 –ci yıllar arasında Azerbaycan Tıp Universitesinin Tedris Terapevtik ve Tedris Cerrahiye kliniklerine mide varislerinden akut kanama tanısı ile 25-65 yaş arası (orta yaş 42,3 ± 1,5) 27 hasta başvurmuştur. Endoskopi zamanı 9 hastada kanamanın izole mide varislerinden olduğu görülmüştür. Bu hastaların 4-ü erkek (44,4%), 5-i kadın (55,6%) olmuştur. PH-nin nedeni 2 hastada HCV, 3 hastada splenik ven trombozu ve 4 hastada alkola bağlı sirroz olmuştur. 6 hastada fundusta, 3 hastada korpusda izole varislere rastlanmıştır. Bu hastalardan 6-sı şiddetli kanama, 3 hasta ise sık-sık tekrarlayan kanama nedeni ile başvurmuşlar. İlk 8 saat içinde hastalar endoskopi olunmuş ve tedavi yapılmıştır. Tedavi zamanı fundus varislerine skleroterapi (Glubran-2 veya hystoacryl+lipoidol karışımı) yapılmış, korpus varisleri ise endoskopik band ligasionu olunmuştur.

Bulgular: Prosedür zamanı ve prosedürden sonra komplikasyon olmamıştır. Hastalara tedaviden sonra 4, 8 ve 12- ci haftalarda kontrol endoskopi yapılmıştır, endoskopik tedavi uygulanmış varislerin nekrozlaşarak yerinde skar görülmüştür.

Sonuç: Mide varislerinden akut kanama veya kanama şüphesi varsa endoskopik tedavi en gerekli yöntem olub, fundus varislerinde (İGV1) skleroterapi, korpus varislerinde (İGV2) ise endoskopik band ligasionu daha uygundur.

Anahtar Kelimeler: izole mide varisleri, endoskopik tedavi, skleroterapi, endoskopik band ligasiyonu

Midenin fundal varisinin (İGV1) skleroterapisi

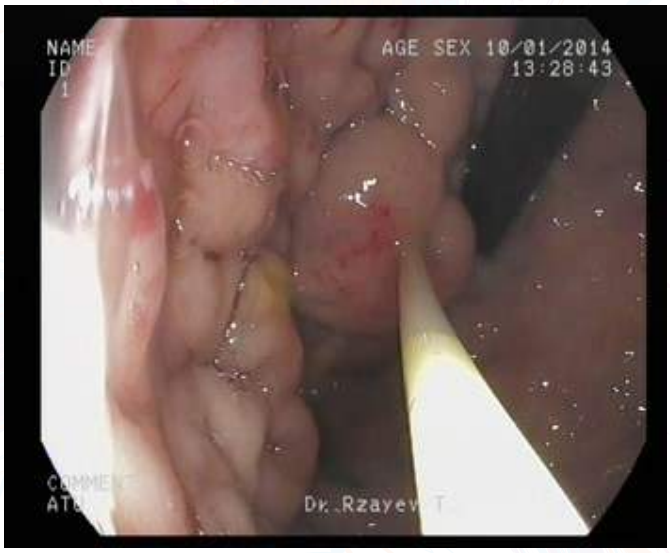

Midenin izole fundal varisinin (İGV1) hystoakril + lipiodol karışığı ile skleroterapisi

Mide korpusundakı varise (İGV 2) band ligasionu

Mide korpusunda olan varis (İGV2) band ligasionu olunmuştur.

S-021

PANKREAS KİSTİK LEZYONLARININ TANISINDA YENİ TEKNİK OLARAK ENDOSONOGRAFİ REHBERLİĞİNDE BİYOPSİ FORSEPSİNİN KULLANILMASI: TEK MERKEZ TECRÜBESİ

GÜRHAN ŞİŞMAN, CEM AYGÜN, HANDE YELGEN, BUSE GÜÇER, NİGAR RÜSTEMOVA, ŞEYMA BAHŞİ, MURAT SARUC, NURDAN TÖZÜN

ACIBADEM ÜNİVERSİTESİ TIP FAKÜLTESİ, GASTROENTEROLOJİ BİLİM DALI, İSTANBUL

Amaç: Pankreas kistik lezyonlarının tanısında endosonografi (EUS) rehberliğinde endoskopik biyopsi forsepsinin etkinliğinin değerlendirilmesi.

Gereç-Yöntem: EUS rehberliğinde 19 gauge iğne içinden geçen endoskopik forceps (Moray micro forceps,useendoscopy, Ohio, USA) ile biyopsi alınan 4 pankreas kisti hastası çalışmaya dahil edilmiştir

Bulgular: Nisan-Eylül 2016 tarihleri arasında Acıbadem Üniversitesi Tıp Fakültesi Hastanesi Endoskopi Ünitesin'de 4 adet pankreas kistik lezyonuna yeni tanı tekniği olarak EUS rehberliğinde endoskopik biyopsi işlemi yapıldı. Hastaların ortalama yaşı 56 (52-60)'idi. Hastaların 2/4'ü erkekti. Bir hastada pankreas başında 3 hastada ise pankreas kuyrukta kistik lezyon mevcuttu. Ortalama kist çapı 52±27mm'idi. Hastaların 2'si müsinöz adenokarsinom, 1'i heterotropik pankreas dokusunda psödokist tanısı konuldu. Bir hastada ise operasyon sonucunda yan dal intraduktal papiller müsinöz neoplazi tanısı konuldu. Prosedürlerde komplikasyon saptanmadı

Sonuç: Moray mikro forceps; pankreas kistlerinin tipini belirlemede ve malignite risklerinin belirlenip yönetilmesinde yardımcı olabilecek yeni bir endoskopik araçtır.

Anahtar Kelimeler: biyopsi, endosonografi

S-022

PEPTİK ÜLSER KANAMALARININ ENDOSKOPİK TEDAVİSİNDE HEMOSTATİK FORSEPS İLE METALİK HEMOKLİPS YÖNTEMLERİNİN PROSPEKTİF VE RANDOMİZE OLARAK KARŞILAŞTIRILMASI

BİLAL TOKA[1], AHMET TARIK EMİNLER[1], CENGİZ KARACAER[2], MUSTAFA İHSAN USLAN[1],AYDIN ŞEREF KÖKSAL[1], ERKAN PARLAK[1]

1 SAKARYA ÜNİVERSİTESİ TIP FAKÜLTESİ, GASTROENTEROLOJİ BİLİM DALI, SAKARYA
2 SAKARYA ÜNİVERSİTESİ TIP FAKÜLTESİ, İÇ HASTALIKLARI ANA BİLİM DALI, SAKARYA

Amaç: Peptik ülser kanamalarının tedavisinde ülserin boyutu, lokalizasyonu ve hastanın durumuna göre çeşitli endoskopik tedavi yöntemleri kullanılmaktadır. Bunlar; injeksiyon tedavileri (skleroterapi vb), termal tedaviler (argon plazma koagülasyon, soft koagülasyon, bipolar veya monopolar koterizasyon vb.) ve mekanik (hemoklips vb) tedavilerdir. Bu tedavi yöntemlerinin kendi aralarında avantaj ya da dezavantajları mevcut olup standart bir tedavi yaklaşımı yoktur. Çalışmamızda daha yaygın kullanım alanı olan hemoklips yöntemi ile nispeten daha yeni bir yöntem olan monopolar hemostatik forseps ile soft koagülasyon tekniklerini karşılaştırmayı amaçladık.

Gereç-Yöntem: Eylül 2016 ile Eylül 2017 tarihleri arasında üst gastrointestinal sistem kanaması nedeni ile yapılan endoskopik incelemelerde Forrest 1a, 1b, 2a mide veya duodenum ülseri saptanan hastalar randomize iki gruba ayrıldı. Bir gruba endoskopik tedavi yöntemi olarak monopolar hemostatik forseps ile soft koagülasyon (Forseps grubu), diğer gruba ise hemoklips (Klips grubu) uygulaması yapıldı. İlk uygulanan yöntem ile uygun hemostaz sağlanamayan hastalarda aynı seansta ya da tekrar kanaması olan hastaların tedavisinde diğer yönteme geçildi. Tüm hastalara işlem sonrası en az 48 saat süreyle proton pompa inhibitörü infüzyonu verildi. Hemodinamik instabilite, hematemez yada devam eden melena varlığında kontrol endoskopi yapıldı. Tekrar kanama taburculuk sonrası ilk 7 gün içerisinde kanama olarak tanımlandı. Malign ülseri olan hastalar ve taburculuk sonrası 7 gün süreyle takibi yapılamayan hastalar çalışmadan çıkarıldı. Her iki grup, ilk seansta hemostaz başarısı, tekrar kanama oranı, hemostazı sağlamak için gereken endoskopi süresi, hastanede yatış süresi açısından karşılaştırıldı.

Bulgular: Çalışmaya forseps grubunda 34 [(ortalama yaş 59,7±22,2; 27 erkek (%79,4)], klips grubunda 34 [(ortalama yaş 60,9±19,4; 23 erkek (%67,6)] olmak üzere toplam 68 [(ortalama yaş60,3±20,8; 50 erkek (% 73,5)] hasta alındı. İki grubun yaş, cinsiyet, ülser lokalizasyonu ve Forrest sınıflaması istatistiksel olarak benzerdi. İki grupta da tedaviye bağlı komplikasyon görülmedi. Forseps grubunda hastaların tamamında (%100) ilk seansta hemostaz sağlanırken klips grubunda bu oran % 82,4 idi ($p<0,05$). Klips grubunda hemostaz sağlanamayan 6 hastanın hepsi hemostatik forseps ile başarıyla tedavi edildi. Klips grubunda tekrar kanama oranı daha yüksek olmakla beraber istatistiksel anlamlılık saptanmadı (sırasıyla % 14,7 ve % 2,9; $p=0.197$). Forseps grubunda ortalama hemostaz süresi klips grubuna göre anlamlı derecede daha kısa idi (sırasıyla 278,5±76,4 ve 498,4±119,2sn, $p< 0,001$). Yine forseps grubunda hastanede yatış süresi klips grubuna göre daha kısa saptandı (sırasıyla 3,35±0,16 ve 3,94±0,25 gün $p<0,05$).

Sonuç: Peptik ülser kanamalarının endoskopik tedavisinde hemostatik forseps ile uygulanan soft koagulasyon metodu hemoklips yöntemine göre daha hızlı uygulanabilir, etkin ve güvenilir bir tedavi yöntemidir.

Anahtar Kelimeler: Peptik Ülser Kanamaları, Hemostatik Forceps, Hemoklips

S-023
BİLİYOPANKREATİK DARLIK DİLATASYONLARINDA SOEHENDRA® STENT ÇIKARICININ EFFEKTİF KULLANIMI

AHMET TARIK EMİNLER, BİLAL TOKA, AYDIN ŞEREF KÖKSAL, MUSTAFA İHSAN USLAN, ERKAN PARLAK

SAKARYA ÜNİVERSİTESİ TIP FAKÜLTESİ GASTROENTEROLOJİ BİLİM DALI

Amaç: Soehendra® stent çıkarıcı (Cook Medical®), biliyopankreatik sisteme migre stentlerin kılavuz tel eşliğinde endoskopik girişi kaybetmeden çıkartılması amacıyla üretilmiş 5-11,5 Fr arasında çapları olan bir ERCP aksesuarıdır. Biliyopankreatik sistemde oluşan benign ya da malign darlıkların dilatasyonu için buji, balon gibi bir takım araçlar kullanılmakla beraber bazı vakalarda bu yöntemler yetersiz kalmaktadır. Bu zor darlıkların geçilebilmesi amacıyla son dönemlerde Soehendra® stent çıkarıcı tercih edilebilmektedir. Biz bu çalışmamızda ERCP yapılan hastalarımızdaki zor biliyopankreatik darlık dilatasyonlarında Soehendra® stent çıkarıcı kullanımı ile ilgili tecrübemizi paylaşmayı amaçladık.

Gereç-Yöntem: Ocak 2014 ile Eylül 2017 arasında ünitemizde ERCP yapılan hastaların işlemleri retrospektif olarak incelendi. Ünitemizde ERCP işlemi sırasında tespit edilen biliyopankreatik sistem darlıklarından kılavuz tel ile geçildikten sonra darlık önce uygun çapta buji ve balon ile dilate edilmeye çalışılmaktadır. Eğer bu yöntemler başarısız olursa o zaman 7 Fr Soehendra® stent çıkarıcı ile uygun teknikle dilatasyon yapılmaya çalışılmaktadır.

Bulgular: Ortalama yaşı 59,2±18,0 olan 1271'i kadın (%52,3) toplam 2428 kişiye ERCP yapıldı. Bu işlemlerin 118 (%4,9) tanesi pankreatik endikasyonlu işlemler olup, 2310 (% 95,1) tanesi biliyer endikasyonlu işlemler idi. Pankreatik endikasyonlar içerisinde 2 tane (%1,7), biliyer endikasyonlu işlemler içerisinde ise 59 tane (%2,6) çeşitli nedenlere bağlı kanülasyon başarısızlığı mevcuttu. Geriye kalan 116 pankreas işleminde 33 hastaya (%28,4) pankreatik kanal dilatasyonu uygulandı. 2251 biliyer işlemde ise biliyer dilatasyon uygulanan hasta sayısı 238 (% 9,8) idi. ERCP işlemi yapılan hastalarda dilatasyon amaçlı Soehendra® stent çıkarıcı ihtiyacı olan 18 hasta [(ortalama yaş 46,4±14,8 yıl; 12 erkek (%66,7)] mevcuttu. Biliyer dilatasyon yapılan hastaların 11 tanesinde (%4,6) Soehendra® stent çıkarıcı ile dilatasyon yapılma ihtiyacı görüldü. Bunların 4'ünde karaciğer transplantasyonu sonrası anastomoz darlığı, 2'şer tanesinde transplantasyon donörü-anastomoz darlığı ve Primer Sklerozan Kolanjit'e bağlı dominant darlık,1'er tanesinde de hiler malign darlık, koledoğu tamamen obstrukte taş ve safra kesesi operasyonu sonrası gelişen biliyer darlık endikasyonları mevcuttu. Pankreas dilatasyonu uygulanan hastaların ise 7'sinde (%21,2) Soehendra® stent çıkarıcı ile dilatasyon yapılma ihtiyacı olup 1 tanesinde pankreas kanalına migre parçalı stentin çıkartılması için, diğerlerinde kanaldaki darlığı geçecek stent yerleştirilmesi için dilatasyon işlemi uygulandı. İşlemler sırasında herhangi bir komplikasyon gelişmedi.

Sonuç: Zor biliyopankreatik sistem darlıklarının dilatasyonunda Soehendra® stent çıkarıcı etkili ve güvenli bir endoskopik tedavi modelidir.

Anahtar Kelimeler: ERCP, Darlık, Soehendra

S-024
ALLOJENİK HEMATOPOETİK KÖK HÜCRE TRANSPLANTASYONU YAPILAN OLGULARDA GELİŞEN GASTROİNTESTİNAL GRAFT VERSUS HOST DİSEASE: VAKA SERİSİ

MELTEM ERGÜN[1], VÜSAL ABDURRAHMANOV[1], ATAKAN YEŞİL[1], IŞIN DOĞAN EKİCİ[2], HASAN ATİLLA ÖZKAN[3]

1 YEDİTEPE ÜNİVERSİTESİ HASTANESİ GASTROENTEROLOJİ BİLİM DALI
2 YEDİTEPE ÜNİVERSİTESİ HASTANESİ PATOLOJİ ANABİLİM DALI
3 YEDİTEPE ÜNİVERSİTESİ HASTANESİ HEMATOLOJİ BİLİM DALI

Amaç: Graft-versus-host disease (GVHD), allojenik kemik iliği transplantasyonu yapılan hastalarda görülen ciddi ve hayatı tehdit edici bir komplikasyondur. Sıklıkla cilt, gastrointestinal kanal ve karaciğeri tutmaktadır. Özellikle evre 3-4 GVHD olguları oldukça ciddi seyredebilmektedir. Gastrointestinal manifestasyonlar sıklıkla daire, bulantı, kusma, kanama ve karın ağrısı ile olmaktadır. Biz de allojenik kemik iliği transplantasyonu yapılan olgulardan gastrointestinal GVHD gelişen 5 olguyu sunuyoruz.

Materyal-Metod: Ocak 2015 ile Eylül 2017 tarihleri arasında kliniğimizde allojenik kemik iliği transplantasyonu yapılan hastalar arasında 5'inde evre 3-4 gastrointestinal GVHD gelişti. Hastaların endikasyonları, tedavileri, survileri retrospektif olarak incelendi.

Bulgular: Allojenik kemik iliği transplantasyonu sonrası 2 hastada üst GIS tutulumlu, 1 hastada kolonik tutulumlu ve 2 hastada da hepatobiliyer tutulumlu GVHD saptandı. Hastaların ortalama yaşı 54,4 (37-65) olup, 3 erkek ve 2 kadın hastadan oluşmaktaydı. Hastaların tamamında evre III-IV hastalık tespit edildi. GI tutulumu olan hastaların tamamına endoskopi ve biopsilerle tanı kondu. Üst GIS tutulumlu GVHD olan 2 hastamızdan birinde steroid ve immun supresif tedaviye (siklosporin) olumlu cevap alındı, ancak bir hasta hastalık progresyonu nedeniyle kaybedildi. Kolonik GVHD hastamızda steroid ve mycofenolat mofetil tedavisine olumlu cevap alındı, ancak uzun dönem takipte hastalık progresyonu nedeniyle hasta kaybedildi. Hepatobiliyer tutulumu olan bir hastamızda steroid, immunsupresif, antithymocyte globulin ve extracorporal plasmapheresis tedavisi uygulandı, tedaviye olumlu yanıt alındı, halen tedavisi devam etmektedir. Hepatobiliyer GVHD olan diğer hastamız ise steroid, immunsupresif tedavilere yanıt vermemiş ve kaybedilmiştir.

Sonuç: Gastrointestinal GVHD, allojenik kemik iliği transplantasyonu yapılmış hastalarda gelişen donörün T hücrelerinin proinflamatuar sitokin fırtınası etkisiyle alıcının cilt, gastrointestinal sistem ve karaciğer hücrelerine atak yapması ile gelişir. Özellikle evre 3 ve 4'te mortalite ve morbidite oranları yükselmektedir. Biz de olgu serimizde oldukça ciddi seyreden ve 3 hastanın kaybıyla sonuçlan olgularımızı tartıştık.

Anahtar Kelimeler: GVHD, graft versus host disease

Kolonik GVHD

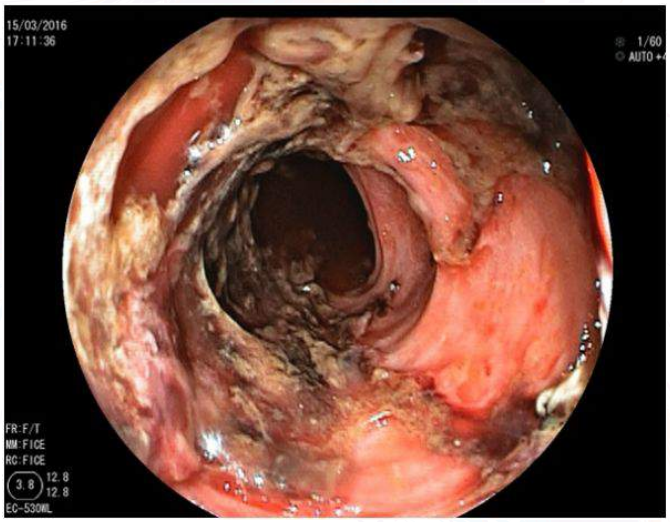

Kolonik GVHD hastamızın kolonoskopik görünümü: İnen kolonda ülserler

Resim 2

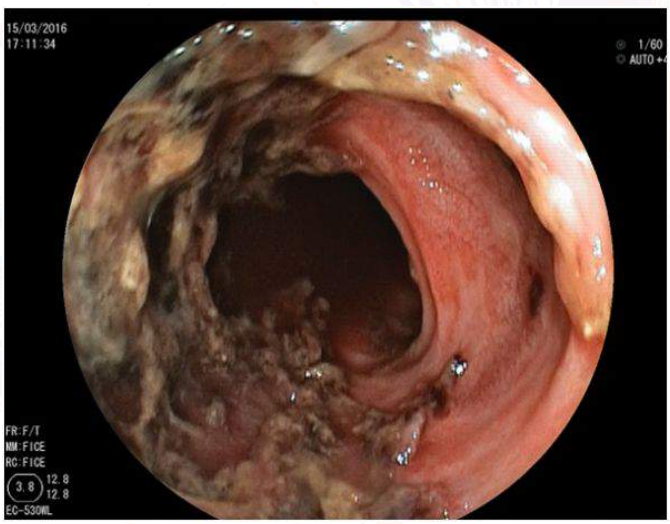

S-025

ÜLSERATİF KOLİTLİ HASTALARDA CMV ENFEKSİYONUNUN TANISINDA DOKU CMV PCR İN ÖNEMİ: OLGU SERİSİ

TUBA ERÜRKER ÖZTÜRK, MURAT KIYICI, MACİT GÜLTEN, ENVER DOLAR, SELİM GÜREL, SELİM GİRAY NAK, FATİH EREN

ULUDAĞ ÜNİVERSİTESİ, GASTROENTEROLOJİ BİLİM DALI

Amaç: Ülseratif kolit 1900 lerden itibaren bilinirken ancak 1940 larda aminosalisilatların bu hastalığın tedavisinde etkin olduğu bulunmuştur. Tedavide ne yazık ki geriden geldiğimiz bu hastalarda tedaviye direnç de diğer karşılaştığımız bir zorluktur. 1960 lardan itibaren Cytomegalovirus (CMV) ile ülseratif kolitin birlikteliği bilinmekle birlikte antiviral tedavi için virusun saptanması önem taşımaktadır. CMV enfeksiyonu tanısı serolojik ve histolojik yöntemlerle konulur. Ancak doku biyopsisinde her zaman tipik CMV inkülizyon cisimciği görülmeyebilir. Serum CMV PCR yükü 1000 kopya/ml'nin altında iken doku CMV PCR 500 kopya/ml üzerinde saptanabilir. Burada tedaviye dirençli ülseratif kolit olgularımızda CMV enfeksiyonu tanısında doku CMV PCR ın önemini vurgulamak istedik.

Olgu Serisi: Ülseratif kolitli tedaviye dirençli 17 hasta değerlendirildi. Başvurudaki ortalama yaşları 43 ± 12,2 (aralık: 20-67) idi. Hastaların 11 i erkek 6 sı kadındı. Hastaların tümü tarafımıza aktivasyon ile başvurdu. Ortalama hastalık süreleri 27 ± 42 (aralık: 2-192) ay idi. 14 hastada (%86) hastalık tutulumu pankolit, 3 hastada ise distal kolit şeklindeydi. Tüm hastalar steroide dirençli idi. Hiçbiri daha önce biyolojik ajan kullanmamıştı. Tüm hastalar CMV enfeksiyonu açısından değerlendirildiler. 17 hastanın 15 inde CMV DNA doku örneğinde (ort: 1.158.100,41 ± 2.775.316 kopya/mL) çalışıldı ve 17 hastanın 11 inde serum CMV DNA 1000 kopya/mL üzerinde (ort: 5169,29 ± 12.499,88 kopya/mL) saptandı. Hiçbir hastanın patoloji örneğinde CMV inkülizyon cisimciği saptanmadı. Tüm hastalar CMV enfeksiyonu için gansiklovir tedavisi aldı. Kontrollerinde CMV DNA negatif saptandı, ishalleri ve inflamasyon belirteçleri geriledi.

Tartışma: CMV reaktivizasyonunun, IBH lı hastalarda inflamasyonu arttırıp arttırmadığı veya süreklilik içinde sadece bir IBH aktivitesi olup olmadığı çelişkilidir. Bununla birlikte, steroid tedavisi ile tedavi edilen steroid dirençli kolit veya akut alevlenmeler durumunda, CMV enfeksiyonlarını değerlendirmek için PCR veya immünhistokimyasal yöntemler uygulanmalıdır. Mukoza biyopsilerinde PCR analizi ile CMV DNA'nın saptanması, CMV-enterit şüphesi olan hastalarda en hassas yöntem olarak tanımlanmıştır. Serum CMV DNA negatif olsa da, CMV enfeksiyonu doku örneklerinde saptanabilir. Çalışmamızda bir hastanın serum CMV DNA seviyesi saptanamamıştır ancak doku CMV DNA seviyesi 95.998 kopya / ml olduğu saptanmıştır. Steroide dirençli ülseratif kolit hastalarında CMV akılda tutulmalı, mümkünse doku CMV PCR ile enfeksiyon dışlanmalıdır. Tedavide gangsiklovir tedavisi etkindir.

Sonuç: Tedaviye dirençli ve tedavi altındayken akut atak gelişen hastalarda CMV enfekisyonu da düşünülmelidir. CMV tanısında; endoskopik görünüm,serum CMV DNA düzeyinden başka kolon doku örneğinde PCR ile CMV DNA çalışılması da ihmal edilmemelidir.

Anahtar Kelimeler: ülseratif kolit, cmv enfeksiyonu, doku CMV PCR

Doku CMV si 1000 kopya/mL nın üzerinde olan dirençli ülseratif kolitli hastaların özellikleri

Hasta No	Yaş-Cinsiyet	Hastalık tutulumu	CMV IgM	Serum CMV DNA (kopya/mL)	Doku CMV DNA (kopya/mL)	CMV için patolojik inceleme
1	51-E	Pankolit	Negatif	<20	95.988	Negatif
2	53-E	Pankolit	Negatif	51.618	10.964.924	Negatif
3	55-E	Pankolit	Bilinmiyor	3.055	Çalışılmadı	Çalışılmadı
4	20-K	Pankolit	Negatif	1.190	43.340	Negatif
5	67-K	Pankolit	Bilinmiyor	476	1.425	Negatif
6	47-E	Pankolit	Bilinmiyor	4.651	1.557.864	Negatif
7	59-E	Pankolit	Pozitif	6.367	Çalışılmadı	Çalışılmadı
8	29-E	Pankolit	Bilinmiyor	5.407	179.598	Negatif
9	40-E	Pankolit	Negatif	50	51.538	Negatif
10	46-K	Pankolit	Pozitif	108	182.116	Negatif
11	27-K	Pankolit	Bilinmiyor	123	51.709	Negatif
12	50-K	Distal kolit	Bilinmiyor	313	250.661	Negatif
13	47-E	Distal kolit	Negatif	13.647	53.614	Çalışılmadı
14	33-K	Pankolit	Bilinmiyor	34	1.475	Çalışılmadı
15	40-E	Pankolit	Bilinmiyor	44	17.359	Çalışılmadı
16	39-E	Pankolit	Bilinmiyor	705	4.494.578	Negatif
17	35-E	Distal kolit	Negatif	91	1.741.508	Negatif

S-026

İNFLAMATUVAR BARSAK HASTALIĞINDA FİBROMİYALJİ PREVALANSI VE FİBROMİYALJİNİN HASTALAR ÜZERİNE ETKİSİNİN DEĞERLENDİRİLMESİ

GÜRAY CAN[1], ERDAL DİLEKÇİ[2], MUHAMMET EMİN DEMİRKOL[3], ESRA NUR ADEMOĞLU DİLEKÇİ[4], MERAL AKDOĞAN KAYHAN[1]

1 ABANT İZZET BAYSAL ÜNİVERSİTESİ TIP FAKÜLTESİ, GASTROENTEROLOJİ BİLİM DALI, BOLU
2 BOLU İZZET BAYSAL DEVLET DEVLET HASTANESİ, FİZİK TEDAVİ VE REHABİLİTASYON BÖLÜMÜ, BOLU
3 BOLU İZZET BAYSAL DEVLET DEVLET HASTANESİ, İÇ HASTALIKLARI BÖLÜMÜ, BOLU
4 ABANT İZZET BAYSAL ÜNİVERSİTESİ TIP FAKÜLTESİ, ENDOKRİNOLOJİ VE METABOLİZMA HASTALIKLARI BİLİM DALI, BOLU

Amaç: İnflamatuvar Barsak Hastalıkları (İBH) ağırlıklı olarak gastrointestinal sistemi etkileyen sistemik tutulumlu kronik inflamatuvar bir hastalık grubudur. İBH'nın en sık ekstraintestinal tutulumu iskelet-kas sistemdir. Yapılan çalışmalar daha çok periferik artrit ve spondilit üzerine odaklanmaktadır. Yumuşak doku romatizması, özellikle fibromyalji sendromu (FMS) ile ilgili bilgiler sınırlıdır. Çalışmamızdaki amacımız İBH hastalarında FMS prevalansını belirlemek ve FMS'nun İBH hastaları üzerindeki etkisini değerlendirmektir.

Gereç-Yöntem: Çalışmamıza, 28 haziran-7 eylül 2017 tarihleri arasında Gastroenteroloji kliniğimize başvuran 50 ülseratif kolit (ÜK) ve 31 Crohn hastası (CH) dahil edildi. FMS tanısı için 2013 American Colloge of Rheumatology kriterleri kullanıldı. WSPI (yaygın ağrı indeksi), SSS (somatik semptom ağırlık skoru) ve toplamından FMS skoru hesaplandı. FMS tanısı konulan İBH hastalarına ve kontrol grubu olarak FMS olmayan İBH hastalarına fibromiyalji etki anketi uygulandı. Veriler istatistiksel olarak karşılaştırıldı.

Bulgular: ÜK ve CH cinsiyet (kadın/erkek oranı ÜK'de 24/26, CH'da 12/19; p=0,49) ve yaş dağılımı (ÜK'de 45,4±15,3, CH'da 51,1±15,2; p=0,108) açısından benzerdi. FMS sıklığı birbirleriyle karşılaştırmada anlamlı fark olmamakla birlikte İBH'da %32,1, CH'da %22,6, ÜK'de %38 olarak saptandı (p=0,221). Genel popülasyondaki FMS prevalansı ile (%2) ile karşılaştırıldığında İBH, ÜK ve CH'da FMS sıklığı anlamlı derecede artmış olarak saptandı (p=0,0001). İBH ve ÜK'de FMS sıklığı erkeklere göre kadınlarda anlamlı derecede yüksek saptandı, CH'da kadınlarda daha yüksek olmakla birlikte anlamlı fark yoktu (kadın/erkek oranları İBH'da %52,8-%15,6, p=0,0001; ÜK'de %58,3-%19,2, p=0,004; CH'da %41,7-%10,5, p=0.078). ÜK ile CH arasında WSPI, SSS ve FMS skorları açısından anlamlı fark yoktu. Hem İBH'da, hem ÜK ve CH'da SSS ve FMS skorları kadınlarda erkeklere göre anlamlı derecede yüksekti. WSPI skoru hepsinde kadınlarda yüksek olmasına rağmen sadece İBH'da anlamlı fark vardı. FMS etki skalası skorları FMS olanlar ile olmayanlar karşılaştırıldığında İBH, ÜK ve CH'da FMS olanlarda anlamlı derecede yüksek saptandı (p=0,0001). FMS olanlar ve olmayanlar kendi içlerinde FMS etki skorları açısından karşılaştırıldığında İBH, ÜK ve CH arasında anlamlı fark yoktu.

Sonuç: Türk toplumunda İBH hastalarında FMS sıklığını gösteren ilk çalışmadır. Literatür ile uyumlu olarak FMS'nin, ÜK'de daha fazla olmak üzere İBH hastalarında normal popülasyona göre artmış olduğu gösterildi. FMS kadın hastalarda daha sık izlenmektedir. FMS olan İBH hastalarında hayat kalitesi olmayanlara göre daha fazla etkilenmektedir.

Anahtar Kelimeler: Fibromiyalji, İnflamatuvar barsak hastalıkları

Tablo-1

	İBH	Ülseratif kolit	Crohn hastalığı	(p) değeri
Sayı (n)	81	50	32	
Cinsiyet (K/E)	36/45	24/26	12/19	0,49
Yaş (yıl, ort)	47,6±15,4	45,5±15,3	51,1±15,2	0,11
FMS (+) (n,%) FMS (-) (n,%)	26 (%32,1) 55 (%67,9)	19 (%38,0) 31 (%62,0)	7 (%22,6) 24 (%77,4)	0,22
WSPI (ort)	4,64±4,2	5,16±4,3	3,81±4,1	0,16
SSS (ort)	4,68±3,4	4,84±3,4	4,42±3,5	0,59
FMS skoru (ort)	9,31±7,0	9,98±6,9	8,23±7,1	0,27
FMS etki skoru FMS (+) FMS (-)	 58,95±14,22 12,78±9,32	 57,52±14,25 14,17±10,49	 62,85±14,45 10,87±7,25	0,000 (İBH) 0,000 (ÜK) 0,000 (CH)

S-027
SPONDİLOARTROPATİ HASTALARINDAKİ SUBKLİNİK İNTESTİNAL İNFLAMASYONUN MR ENTEROGRAFİ İLE DEĞERLENDİRİLMESİ

İLKAY ERGENÇ[1], ERHAN ÜNER[2], RABİA ERGELEN[3], GONCAGÜL HAKLAR[2], TARIK KANİ[4], EMRE AYKURT[4], NEŞE İMERYÜZ[4], PAMİR ATAGÜNDÜZ[5], ÖZLEN ATUĞ[4]

1 MARMARA ÜNİVERSİTESİ TIP FAKÜLTESİ, İÇ HASTALIKLARI ANA BİLİM DALI, İSTANBUL
2 MARMARA ÜNİVERSİTESİ TIP FAKÜLTESİ, BİYOKİMYA ANA BİLİM DALI, İSTANBUL
3 MARMARA ÜNİVERSİTESİ TIP FAKÜLTESİ, RADYOLOJİ ANA BİLİM DALI, İSTANBUL
4 MARMARA ÜNİVERSİTESİ TIP FAKÜLTESİ, İÇ HASTALIKLARI ANA BİLİM DALI, GASTROENTEROLOJİ BİLİM DALI, İSTANBUL
5 MARMARA ÜNİVERSİTESİ TIP FAKÜLTESİ, İÇ HASTALIKLARI ANA BİLİM DALI, ROMATOLOJİ BİLİM DALI, İSTANBUL

Amaç: Spondiloartropati (SpA) hastalarının %60'ında özellikle ileumu tutan intestinal inflamasyon gözlenmekte ve takiplerinde %7'sinde İnflamatuar Barsak Hastalığı (IBH) gelişmektedir. MR Enterografi (MRE) tüm ince barsak segmentlerinin transmural değerlendirilmesine olanak sağlamaktadır. SpA hastalarındaki intestinal inflamasyon varlığının fekal kalprotektin ile taranması ve Non-steroidal anti İnflamatuar ilaç (NSAİİ) nedenli olmayan intestinal inflamasyonun MRE ile değerlendirilmesi planlanmıştır.

Gereç-Yöntem: Marmara Üniversitesi Romatoloji polikliniğinden takipli 300 SpA hastası ile fKal kontrol grubu olarak; yaş, cinsiyet ve Non-Steroid Anti-İnflamatuar İlaçlar (NSAİİ) kullanım oranları açısından benzer 50 sağlıklı olgu ve 50 IBH çalışmaya alındı. BATH Ankilozan spondilit hastalık aktivite indeksi (BASDAI), karın ağrısı ve diyare yakınmaları, NSAİİ ve TNF inhibitörü kullanımı not edildi, dışkı numuneleri istendi. Fekal kalprotektin IDK® ELISA (Immundiagnostik AG) ile ölçüldü. İstatistiksel analizde sayısal değerler için nonparametrik t testi, ANOVA ve Spearman korelasyonu, kategorik değerler için ki kare kullanıldı. NSAİİ kullanırken fKAL pozitif gelenlerde NSAİİ kesildikten 2 hafta sonra test tekrar edildi. Hiç NSAİİ ilaç almayıp fKAL pozitif gelenlerle NSAİİ kesildikten sonra fKAL pozitifliği devam edenlerden MR Enterografi (MRE) istendi. MRE 6 saat açlık ile, barsak dilatasyonu 2000 cc içme suyu içinde 670 mg laktuloz ile sağlanıp, intestinal peristaltizmi intravenöz (IV) hyozin-N-butilbromide ile baskılandıktan sonra 3 Tesla MR görüntüleme cihazında IV gadolinyum kullanılarak yapıldı.

Bulgular: Katılımcı sayısı akış diyagramında (şekil 1), demografik ve klinik özellikleri ise tabloda 1'de özetlendi. Fkal, SpA'lı kimselerde sağlıklılara göre, NSAİİ alanlarda almayanlara göre, diyaresi olan SpA'lılarda olmayanlara göre yüksek bulundu. 45 sağlıklı olgusundan 15'inde (%33,3) fKAL yüksek saptandı. Fkal pozitif sağlıklılarda NSAİİ kullanımı %87,7 (n=13), fKAL negatif grupta ise bu oran %36,7 (n=11) idi. SpA hastalarının %45,9'unda (n=106) fKAL pozitif saptandı. Fkal pozitif ve negatif SpA hastalarının klinik özellikleri tablo.2'de özetlenmiştir. 61 fKAL pozitif NSAİİ kullanan hastadan 51'i NSAİİ kullanımını kesip yeniden numune verdi, 36 hastanın (%76) fKAL negatifleşirken 11 hastanın fKAL yüksekliği devam etti. İlk değerlendirmede fKal pozitif olan ve NSAİİ almayan 16 hasta ile NSAİİ kesilince Fcal pozitif kalan 14 hastanın klinik ve laboratuvar özellikleri diğer hastalar gibiydi. Bu hastalardan MRE istendi. BASDAI indeksi ile fKAL arasında korelasyon saptanmadı (r=0,08 p=0,42). BASDAI indeksine göre aktif ve remisyodaki SpA'lıların fKAL ortalamaları sırasıyla; 78,2 ±20 ve 77,8 ± 7,02 ng/mL saptandı (p=0,97).

Sonuç: SpA hastalarının yarısında NSAİİ kullanımından bağımsız olarak dışkıda fKAL orta derecede artmış bulundu. Bu bulgunun ince bağırsaklardaki morfolojik karşılığı ilk defa MRE ile araştırıldı. MRE verileri tartışılacaktır.

Anahtar Kelimeler: Spondiloartropati, İntestnal inflamasyon, MR Enterografi, Fekal Kalprotektin

Şekil.1. Katılımcı Sayısı Akış Diyagramı

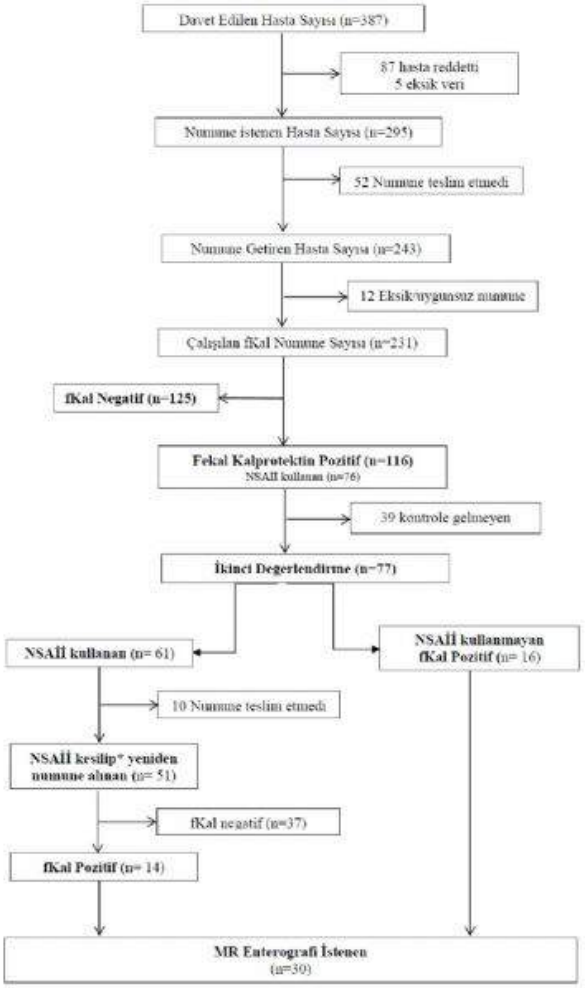

*NSAİİ: Non-steroidal anti-İnflamatuar ilaç; fKal: Fekal kalprotektin *NSAİİ 2 hafta süre ile kesildikten sonra yeniden numune vermeleri istendi*

Tablo.1. Katılımcıların demografik ve klinik özellikleri

	SpA (n=231)	Sağlıklı Kontrol (n=45)	IBH (n=50)	P Değeri*
Yaş (Ort. ± SS)	45,2 ± 9,8	43,4 ± 14,9	39,9 ± 13,1	P=0,332
Cinsiyet (Kadın/Erkek)	117/114	27/18	18/32	P=0,251
NSAİİ kullananlar (%)	%54,8	%53,3	%0	P=0,858
NSAİİ kullanım adeti**	8,8 ± 8,3	10,6 ± 8,3	0	P=0,379
TNF İnhibitörü kullananlar (%)	%53,0	%0	%36,0	
Fcal (Ort. ± SS)	45,4 (0-830)	34,7 (2,25-324)	69,5 (0-840)	P=0,004
Fcal> 50 ng/mL (%)	%45,9	%33,3	%58,0	P=0,120
Fcal (Medyan, Sınır Değer)				
NSAİİ (+)	63,37 (0-830)	54,86 (2,2-324)	—	P=0,30
NSAİİ (-)	27,07 (0-507)	16,66 (2,3-72)	—	P=0,06
BASDAI (Ort. ± SS)	2,58 ± 2,16	—	—	
BASDAI (Aktif/Remisyon)	37/194 (%16)	—	—	
Diyare (%)	%34,3	%2,2	%86	P=0,00
Karın Ağrısı (%)	%27,8	%2,2	%56	P=0,00

*SpA: spondiloartropati; IBH: İnflamatuar Barsak Hastalığı; NSAİİ: Non-steroidal Anti-İnflamatuar İlaç, Fcal: Fekal Kalprotektin, BASDAI: Bath Ankiloza Spondilit Aktivite İndeksi, Ort. ± SS: Ortalama ve standart sapma *Karşılaştırmalar SpA ve sağlıklı kontrol hastaları arasındadır. **Son 2 haftada toplam kullanılan NSAİİ ortalaması*

Tablo.2. SpA Hastalarında Kalprotektin Negatif ve Pozitif Grubun Klinik Özellikleri

	FKal Pozitif (n= 116)	FKal Negatif (n=125)	P değeri
NSAİİ Kullanımı (%)	%72,4	%40,8	P= 0,001
Diyare (%)	%41,9	%28,0	P= 0,027
Karın Ağrısı (%)	%29,5	%26,4	P=0,593
Anti-TNF Kullanımı	%50,5	%55,8	P=0,353
Cinsiyet (Kadın)	%50,9	%50,4	P=0,576

SpA: spondiloartropati; NSAİİ: Non-steroidal Anti-İnflamatuar İlaç; Fcal: Fekal Kalprotektin, Anti-TNF: Tümör Nekroz Faktör Alfa İnhibitörü

S-028
İNFLAMATUVAR BARSAK HASTALARINDA TEDAVİYLE İLGİLİ ALGININ VE TEDAVİ UYUMU ÜZERİNE ETKİSİNİN DEĞERLENDİRİLMESİ

AHMET TEZEL[1], GÜRAY CAN[2], GÜLBİN ÜNSAL[1], ALİ RIZA SOYLU[1], HASAN CELALETTİN ÜMİT[1]

1 TRAKYA ÜNİVERSİTESİ TIP FAKÜLTESİ, GASTROENTEROLOJİ BİLİMDALI, EDİRNE
2 ABANT İZZET BAYSAL ÜNİVERSİTESİ TIP FAKÜLTESİ, GASTROENTEROLOJİ BİLİM DALI, BOLU

Amaç: İnflamatuvar barsak hastalığı (İBH), kronik inflamasyonla seyreden ve sürekli tedavi altında olunması geren bir hastalıktır. İBH ile ilgili farklı toplumlarda ilaç uyumunun araştırıldığı birçok çalışma bulunmakla birlikte farklı sosyokültürel yapıya ve inanç yapısına sahip Türk toplumunda tedaviyle ilgili algının ve tedavi uyumunun değerlendirildiği çalışma bulunmamaktadır. Çalışmamızda Türk toplumundaki İBH hastalarında tedaviyle ilgili algının ve tedaviye olan uyum üzerine etkisinin değerlendirilmesi amaçlanmıştır.

Gereç-Yöntem: Çalışmada tedavi uyumu ve tedaviyle ilgili algının değerlendirilmesi için "Medication Adherence Report Scale" (MARS) ve "Beliefs about Medicines Questionnaire" (BMQ) ölçekleri kullanıldı. Bununla birlikte tedavi uyumuna etki edebilecek demografik, klinik, sosyokültürel özellikler not edildi. İstatistiksel analiz ile değerlendirildi.

Bulgular: Çalışmaya 167 ülseratif kolit (ÜK), 86 Crohn hastası (CH) olmak üzere toplam 253 İBH alınmıştır. Anketin güvenirlik analizinde cronbach-α değerleri BMQ'de ÜK için 0,75, CH için 0,70, MARS'ta ÜK için 0,76, CH için 0,75 saptandı. ÜK'de tedavi uyumsuzluğu %20,4, CH'da %9,3 bulundu (p=0,032). Hem istemli, hem istemsiz tedavi uyumsuzluğu ÜK'de CH'a göre anlamlı derecede yüksekti (Tablo-1). Tedaviyle ilgili algı davranış paternleri CH ve ÜK'de hastalığın kendi içinde ve iki hastalık arasındaki dağılımında anlamlı fark yoktu. Gereklilik, endişe, zarar, fayda ve aşırı kullanım alt skala skorları ve oranlarına göre CH ve ÜK arasında anlamlı fark yoktu. Heriki hastalıkta da spesifik algı davranış paterninin tedavi uyumu üzerine etkili olmadığı saptandı (Şekil-1).Hem ÜK, hem CH'da iyi ve kötü tedavi uyumu arasında gereklilik skorları arasında anlamlı fark yokken, CH'da kötü tedavi uyumu olanlarda endişe skorları (p=0,03),ÜK'de ise zarar skala skorları (p=0,002) anlamlı derecede yüksek saptandı (Şekil-2). ÜK'de tedavi uyum skorlarıyla zarar skalası skorları arasında anlamlı derecede negatif korelasyon, CH'da ise endişe, zarar ve aşırı kullanım skorları arasında anlamlı negatif korelasyon vardı. Gereklilik skorları, ÜK'de fayda skorlarıyla pozitif, CH'da fayda skorlarıyla pozitif, zarar skorlarıyla negatif olarak anlamlı derecede korele idi. Endişe skorları, ÜK'de ve CH'da zarar ve aşırı kullanım skorlarıyla anlamlı derecede pozitif koreleydi. Kullanılan İBH ilacı ile tedavi uyumu, endişe ve gereklilik arasında anlamlı ilişki yoktu (Tablo-2). Regresyon analizinde, ÜK'de bekarlık, eğitimsiz olma, öğrencilik, proktit veya sol tip tutulum, CH'da ise işçi veya öğrenci olma, eğitimsiz olma, çocuğuyla dertleşme, hastalığın çok kısa süreceğini düşünme tedavi uyumsuzluğu için risk faktörü olarak saptandı.

Sonuç: İBH'da tedaviyle ilgili zarar ve aşırı kullanım algısı ve bunlara bağlı endişenin olması tedavi uyumunu etkilemektedir. Tedavi uyumunu etkileyen bazı sosyal faktörlerin tedavi sırasında gözönünde bulundurulması ve tedavi uyumunu arttırıcı önlemler alınması tedavi başarısını arttıracaktır.

Anahtar Kelimeler: Crohn hastalığı, tedaviyle ilgili algı, tedavi uyumu, ülseratif kolit

Şekil-1

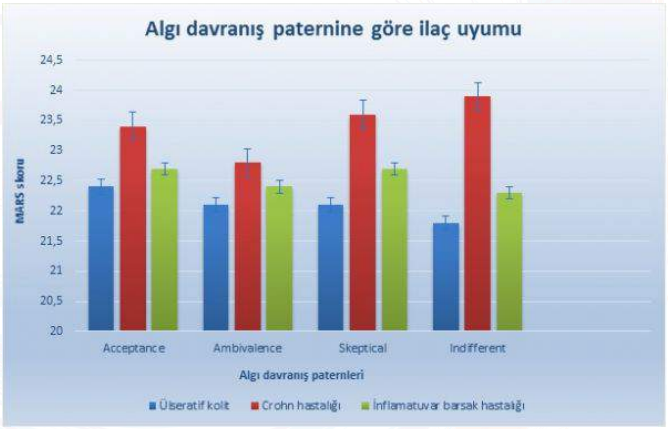

Tedaviyle ilgili algı davranış paterninin tedavi uyumu üzerine etkisi

Şekil-2

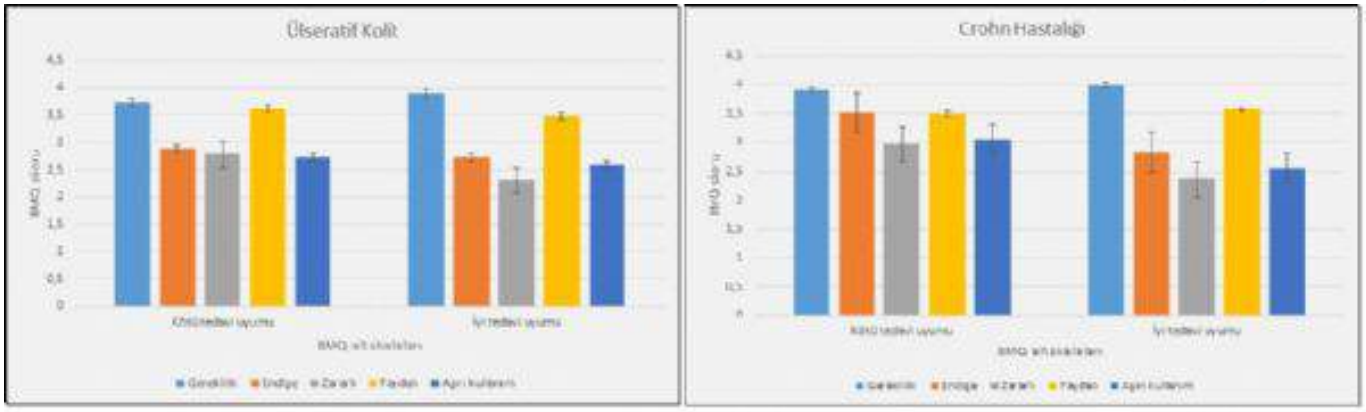

İBH›da BMQ alt skalalarına göre tedavi uyumunun karşılaştırılması

Tablo-1

	Ülseratif kolit	Crohn hastalığı	İnflamatuvar barsak hastalığı	(p) değeri
İstemsiz tedavi uyumsuzluğu n(%)	47 (28,1)	14 (16,3)	61 (24,1)	0,044
İstemli tedavi uyumsuzluğu n(%)	49 (29,3)	14 (16,3)	63 (24,9)	0,031
Kötü tedavi uyumu n(%)	34 (20,4)	8 (9,3)	2 (16,6)	0,032
İyi tedavi uyumu n(%)	133 (79,6)	78 (90,7)	211 (83,4)	

İBH›da tedavi uyumsuzluğu oranları

Tablo-2

	BMQ alt skalalar	Ülseratif kolit		Crohn hastalığı		İnflamatuvar barsak hastalığı	
		(r) değeri	(p) değeri	(r) değeri	(p) değeri	(r) değeri	(p) değeri
Tedavi uyumu (MARS)	Gereklilik	0,072	0,36	0,060	0,58	0,079	0,21
	Endişe	-0,041	0,59	-0,221	0,041	-0,080	0,20
	Fayda	-0,048	0,53	-0,016	0,89	-0,032	0,62
	Zarar	-0,225	0,003	-0,289	0,007	-0,238	0,0001
	Aşırı kullanım	-0,098	0,21	-0,249	0,021	-0,141	0,025
Gereklilik	Fayda	0,535	0,0001	0,594	0,0001	0,550	0,0001
	Zarar	-0,024	0,76	-0,285	0,008	-0,102	0,10
	Aşırı kullanım	0,060	0,44	-0,080	0,46	0,017	0,78
Endişe	Fayda	-0,056	0,47	-0,146	0,18	0,084	0,18
	Zarar	0,306	0,0001	0,327	0,002	0,313	0,0001
	Aşırı kullanım	0,241	0,002	0,245	0,023	0,241	0,0001

MARS ve BMQ alt skalaları arasındaki korelasyon

S-029
İMMÜNMODÜLATÖR REFRAKTER CROHN HASTALIĞI OLANLARDA PARENTERAL METOTREKSAT TEDAVİSİ ETKİNLİĞİ

VOLKAN GÖKBULUT, YASEMİN ÖZDERİN ÖZİN, İSMAİL HAKKI KALKAN, DERYA ARI, MAHMUT YÜKSEL, ZEKİ MESUT YALIN KILIÇ, ERTUĞRUL KAYAÇETİN

TÜRKİYE YÜKSEK İHTİSAS EĞİTİM ARAŞTIRMA HASTANESİ, GASTROENTEROLOJİ KLİNİĞİ, ANKARA

Amaç: Çalışmamızda immünmodülatör (İMM) (Azatiopürin veya 6-MP)+5-ASA veya İMM+Anti-TNF kombinasyon tedavilerine refrakter olgularda İMM tedavisinin parenteral Metotreksat (Mtx) tedavisi ile değiştirilmesinin etkinliğinin araştırılması amaçlanmıştır.

Gereç-Yöntem: AZA/6-MP+5-ASA veya AZA/6-MP+Anti-TNF refrakterliği nedeni ile tedavisinde İMM yerine parenteral Mtx kullanılan olguların verileri tıbbi kayıtları incelenerek kaydedilmiştir. Mtx tedavisine yanıt Harvey-Bradshaw indeksi (HBI) skorunun tedavi başlangıcı, tedavi 8. haftası ve son vizit haftası verileri incelenerek değerlendirilmiştir. HBI skorunun 4 veya 4'ün altında olması remisyon olarak kabul edilmiştir.

Bulgular: Çalışmaya median yaşı 42 (min-max:25-69) olan, %54,5 (12/22)'i kadın olan toplam 22 olgu dahil edilmiştir. Olguların %59,1'inde Mtx switchi öncesi AZA+Mesalamin kullanımı varken, %40,9 olgu ise AZA+Anti-TNF kullanmakta idi. Olguların median takip süresi 8 ay idi (1-49). Sekizinci hafta sonunda olguların %59,1'inde klinik remisyon gözlenmişken, son vizit tarihi itibari ile olguların %50'si klinik remisyonda idi. Sekizinci hafta sonunda HBI skorundaki değişim Anti-TNF+AZA kullanan olgularda median -1,5 iken bu değer AZA+5-ASA kullananlarda -0,5 (p=0,2) idi. Son vizit tarihi itibari ile tedavi başlangıcına göre HBI değerlerindeki azalma IMM+Anti-TNF kullanan olgularda AZA+5-ASA kullanan olgulara göre anlamlı düzeyde daha fazla idi (-1.0 vs +1,0, p=0,009) (Şekil-1). Remisyon oranları, Mtx öncesi 5-ASA+AZA kullanan olgularla AZA+Anti-TNF kullanan olgularda 8. Hafta sonunda benzer iken (%69,2 vs. %44,4, p=0,3) iken, son vizit tarihleri sonunda AZA+Anti-TNF kullanan olgularda anlamlıya yakın oranda yüksek remisyon oranları tespit edilmiştir (%30,8 vs. %77,8, p=0,08).

Sonuç: Çalışmamız sonucunda IMM refrakter olgularda Metotreksat tedavisinin median 8. ay sonunda dahi %50 düzeylerinde remisyon devamlılığı sağladığı ve Mtx-IMM switch tedavisinin etkinliğinin özellikle Anti-TNF ile kombine kullanımlarda daha belirgin olduğu tespit edilmiştir.

Anahtar Kelimeler: İmmünmodülatör, Azatiopürin, Metotreksat, Crohn

AZA+5-ASA ve AZA+Anti-TNF kullanan olgularda AZA-Mtx değişimi

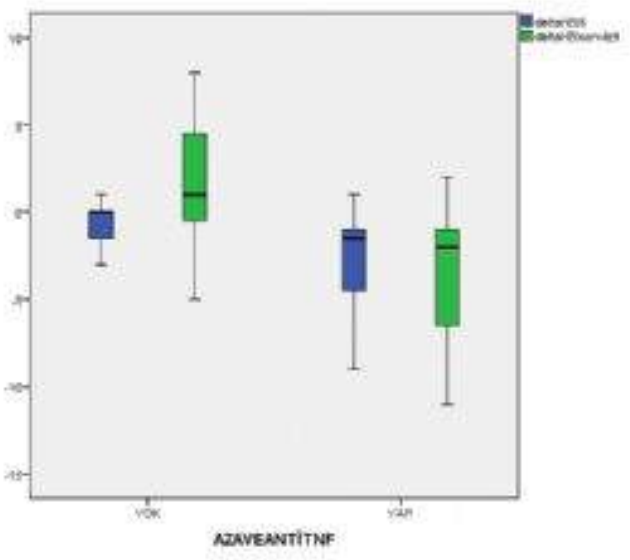

Şekil-1: AZA+5-ASA ve AZA+Anti-TNF kullanan olgularda AZA-Mtx değişimi sonrası 8. hafta ve son vizit haftası sonunda HBI skorlarında meydana gelen değişimlerin karşılaştırılması

S-030
İNFLAMATUVAR BAĞIRSAK HASTALIĞINDA AZATİOPRİN İLE MUKOZAL İYİLEŞME VE DERİN REMİSYON NE ORANDA SAĞLANIYOR?

ÜLKÜ DAĞLI, DİĞDEM ÖZER ETİK, NURETDİN SUNA, SERKAN ÖCAL, HALDUN SELÇUK, FATİH HİLMİOĞLU, SEDAT BOYACIOĞLU

BAŞKENT ÜNİVERSİTESİ TIP FAKÜLTESİ, İÇ HASTALIKLARI ANA BİLİM DALI, GASTROENTEROLOJİ BİLİM DALI, ANKARA

Amaç:İnflamatuvar bağırsak hastalığını(IBH)'nın tedavisinde amaç mukozal iyileşme ve derin remisyon sağlanmasıdır. Derin remisyon tanımı, klinik remisyon ile birlikte tam mukozal iyileşme ve histopatolojik remisyondur.

Çalışmamızda; Azatioprin (AZA) kullanan İBH hastalarımızda (1)klinik, endoskopik ve histopatolojik remisyon oranlarının belirlenmesi, (2)remisyona giren ve girmeyen hastaların karşılaştırılması ve remisyona giren olgularda prediktif özelliklerin tanımlanması amaçlanmıştır.

Gereç ve Yöntem: 2011-2016 yılları arasında 6 aydan uzun süre ile AZA kullanan hastalar değerlendirmeye alınmıştır. Demografik özellikler, hastalık süresi, Crohn hastalığının tipi ve lokalizasyonu, ülseratif kolit lokalizasyonu, operasyon öyküsü, kullanılan ilaçlar ve AZA öncesi laboratuvar parametreleri kaydedilmiştir. Remisyon değerlendirilmesinde; ÜK için Mayo skorunun 0-1, CH için CDAİ<150 ve SES-CD<1, histopatolojik değerlendirmede hiçbir mukozal hasar ve inflamasyon bulgusunun olmaması remisyon olarak kabul edilmiştir.

Bulgular: Çalışmaya 63 CH, 48 ÜK olmak üzere toplam 111 hasta dahil edilmiştir. Hastaların özellikleri tablo 1'de izlenmektedir. 111 İBH'lı olgumuzun AZA kullanımı sonrasında %54.4'ünde endoskopik remisyon, %51.5'inde derin remisyon sağlanmıştır. Derin remisyon CH'lığın da %57.7, ülseratif kolitlilerin %44.4'ünde saptanmıştır. AZA ile derin remisyon sağlanan olgularla diğerleri arasında yaş, cinsiyet, hastalık süresi, hastalık lokalizasyonu yönünden anlamlı farklılık izlenmemiştir. Tanı ile AZA başlama zamanı arasındaki süre 6 aydan kısa olanlarda (CH için OR:8.437, ÜK için OR:9.266) ve AZA dozu 2mg/kg uygulananlarda derin remisyona girme oranı istatistiksel olarak anlamlı bulunmuştur (tablo 2). Derin remisyon sağlanan 8 CH, 5 ÜK hastasında AZA kesilmiştir. İmmunsupresif tedavi olmaksızın remisyonda izlem süresi ortalama CH için 22 ay, ÜK için 25 aydır.

Sonuç: Çalışmamızda AZA ile CH'da %57.8, ÜK'te %44.4 oranında derin remisyon sağlanmıştır. Hastalığın erken döneminde, 2mg/kg dozunda AZA başlanması ile derin remisyon sağlanması arasında anlamlı farklılık saptanmıştır. Bu veriler ışığında aktif CH'da ve kortikosteroid bağımlı ÜK hastalarında erken evrede, yeterli dozda AZA başlanması önerilir.

Anahtar Kelimeler: İBH, Tedavi, Remisyon

İBH'lı olgularımızın özellikleri

	Crohn hastalığı (n:63)	Ülseratif kolit (n:48)
Yaş (yıl), medyan (min-maks)	44 (19-72)	38 (19-65)
cinsiyet, n (%) Kadın Erkek	 34 (54) 29 (46)	 16 (33) 32 (66.7)
Hastalık süresi (yıl), medyan (min-maks)	4 (1-26)	5 (1-16)
Lokalizasyon, n (%)		
Kolon (CH)--Distal (ÜK)	14 (22.2)	6(12.5)
İleoçekal (CH), Sol (ÜK)	14 (22.2)	13 (27.1)
İnce bağırsak (CH), Ekstensif (ÜK)	19 (30.2)	8 (16.7)
İleokolon (CH), Pankolit (ÜK)	16 (25.4)	21 (43.8)

Olguların AZA başlama süresi ve dozuna göre dağılımı

	CH HR (+) (n:30)	CH HR (-) (n:22)	P	ÜK HR (+) n:20	ÜK HR (-) (n:25)	P
AZA kullanım süresi (ay)	24 (12-120)	24 (12-156)	0.889	25 (9-120)	27 (12-84)	0.469
Tanı ile AZA arası geçen süre						
<6ay	24 (80)	9 (40.9)	0.004	15 (75)	6 (24)	0.001
>= 6ay	6 (20)	13 (59.1)		5 (25)	19 (76)	
AZA dozu						
1mg/kg	2 (6.7)	6 (27.3)		2 (10)	1 (4)	
1.1-1.9 mg/kg	8 (26.6)	4 (18.2)	0.138	1 (5)	10 (40)	0.023
2mg/kg	20 (66.7)	12 (54.5)		17 (85)	14 (56)	

Histopatolojik remisyon (HR)

S-031
AMPULLA TÜMÖRLERİNDE ENDOSKOPİK ULTRASONOGRAFİ VE BİLGİSAYARLI TOMOGRAFİNİN TANI VE EVRELEMEDE ETKİNLİKLERİNİN KARŞILAŞTIRILMASI

YUSUF ÜZÜM, EMRAH ALPER, SİNAN AKAY, HAKAN ÇAMYAR, SERVET AKAR, BELKIS ÜNSAL

İZMİR KATİP ÇELEBİ ÜNİVERSİTESİ TIP FAKÜLTESİ, İÇ HASTALIKLARI ANABİLİM DALI, İZMİR

Amaç: Çalışmada ampulla yerleşimli adenokarsinomların saptanması ve çevre doku-vasküler yapılara invazyonun değerlendirilmesinde EUS ve BT nin etkinliğini saptamayı amaçladık

Gereç-Yöntem: Çalışmaya, 2009-2016 yılları arasında İzmir Katip Çelebi Üniversitesi Tıp Fakültesi Atatürk Eğitim ve Araştırma Hastanesi Gastroenteroloji ve Dahiliye kliniklerine başvuran görüntüleme yöntemleri ile ampulla vateride kitle saptanan, Whipple op. veya endoskopik ampullektomi işlemi yapılan ve patolojik incelemeler sonucunda primer ampullar tümör olduğu saptanan 52 hasta alınmıştır. Hastalar retrospektif olarak taranmış yapılan EUS ve BT sonuçları patoloji sonuçları ile karşılaştırılmıştır. EUS ve BT incelemelerinin tümörü saptama, çevre doku invazyonunu saptama ve vasküler invazyonu saptamada etkinlikleri değerlendirilmiştir

EUS ve BT için ayrı invazyon bulgularının sensitivite, spesifite ve doğruluk yüzdeleri hesaplanmıştır.

Bulgular: 52 hastanın yaş ortalaması 61,9 du. Kırkdokuz hastanın Whipple operasyonu, 3 hastanın ise endoskopik ampullektomi ile tedavi edildi. EUS ile 41 (%78,8), BT ile de 35 (%67,3)tanesinde kitle saptandı (p<0,05). patoloji sonuçları incelendiğinde tümörlerin yarısının orta diferansiye adenokanser histolojisinde olduğu görüldü. Hastaların %86 sının patoloji sonucunda çevre doku yayılımı olduğu ve %5,8 inde de vasküler invazyon olduğu saptandı. EUS'nin patoloji sonucunda invazyonu olan 45 hastanın 20 tanesini saptayabildiği; BT'nin ise ancak 8 tanesini saptayabildiği ve sırasıyla EUS ve BT nin sensitivitelerinin %44,44 ve %17,77 olduğu hesaplandı (p<0,05). EUS nin tümörün vasküler invazyonunu göstermesi açısından patoloji ile yapılan karşılaştırmada istatistiksel olarak anlamlı olmadığı görüldü. BT de patolojide vasküler invazyon saptanan 3 hastanın hiçbirinde vasküler invazyonu saptanmadı. EUS ta 3 hastanın 2 sinde vasküler invazyon saptandı (p<0,05).

Sonuç: Çalışmamız ampulla adenokanserlerinde erken tanı ve evreleme için EUS' un; kitle saptama, çevre doku invazyonu ve vasküler invazyon saptamakonusunda daha üstün olduğunu göstermiştir

Anahtar Kelimeler: endosonography, ampullary tumors

S-032
SAFRA KAÇAKLARINDA ENDOSKOPİK TEDAVİNİN ETKİNLİĞİ VE GÜVENİLİRLİĞİ

NURETTİN TUNÇ[1], MUSTAFA GİRGİN[2], İBRAHİM HALİL BAHÇECİOĞLU[1], MEHMET YALNIZ[1]

1 FIRAT ÜNİVERSİTESİ TIP FAKÜLTESİ İÇ HASTALIKLARI GASTROENTEROLOJİ BİLİM DALI
2 FIRAT ÜNİVERSİTESİ TIP FAKÜLTESİ GENEL CERRAHİ ANA BİLİM DALI

Amaç: safra kaçağı olan hastalarda ERCP ile nazobiliyer drenajın (NBD) etkinliğini incelemektir. NBD takılmasının ikinci bir cerrahi, endoskopik veya radyolojik girişim gerekliliği üzerine olan etkisini araştırmaktır.

Gereç-Yöntem: Safra kaçağı nedeniyle genel cerrahi kliniğince takip edilen 37 hasta çalışmaya dahil edildi, geçirdikleri operasyon ve şekli (laparaskopik/laparatomik) kaydedildi. Tüm hastalara endoskopi sfinkterotomi yapılıp NBD yerleştirilmişti. ERCP ile safra kaçağı saptandı ise yeri, post operatif kaçıncı gün ERCP yapıldığı, ERCP'de uygulanan işlem ve ERCP'ye bağlı komplikasyon olup olmadığı not edildi. Cerrahi drenin kaç gün kaldığı, drenden günlük gelen ortalama safra miktarı, NBD'in kaç gün takılı kaldığı ve ortalama günlük gelen safra miktarı saptandı. İşlem sonrasında hastalara tekrar cerrahi uygulanıp uygulanmadığı, hastanede yatış süreleri retrospektif olarak kaydedildi. Tüm hastalarda NBD'den kontrast verilerek kaçak olmadığı saptandıktan sonra NBD ve bir gün sonrasında cerrahi dren çekildi. Tam koledok kesisi olanlar, koledokta striktür olanlar ve malignite nedeniyle opere olanlar çalışmaya dahil edilmedi.

Bulgular: Çalışmaya 22 (%59,5) kadın, 15 (%40,5) erkek olmak üzere toplam 37 hasta dahil edildi. Hastaların yaş ortalaması 45,6 yıl (min/max: 11/84)'dı. Safra kaçağı ERCP işlemi esnasında saptanan hastaların (26/37) 10'unda (%27,0) intrahepatik safra yollarında, 14'ü nde (%37,8) safra kesesi lojunda, 2 si (%5,4) hiler bölgede, 11'inde (%29,7) saptanamayan şüpheli kaçak mevcuttu ve muhtemel subvezikal kanal kaçağı olan hastalardı. Safra kaçağı olan hastaların 27'si (%73) laparaskopik, 10'u (%27) laparatomik (açık) cerrahi geçirmişti. Hastaların 15'i (%40,5) merkezimizde 9'u (%24,3) dış merkezde toplam 24 (%64,8) kolesistektomi, 10'u (%27,0) kist hidatik cerrahisi geçirmiş, bir'i lobektomi+kolesistektomi, 2'si kesici delici alet yaralanması sonucu safra kaçağı gelişmişti (tablo.2). Hastaların ortalama yatış süreleri 17,7 gün (min/max: 2/55 gün) olup ERCP postoperatif ortalama 7,9 günde (min/max: 1/60 gün) uygulandı. NBD'ın çekilme zamanı ortalama 9,6 gün (min/max: 2/38 gün). NBD'den günlük gelen safra miktarı ortalama 292 ml (min/max: 0/780 ml), NBD takılmış olarak cerrahi drenden gelen günlük safra ise ortalama 158 ml (min/max: 0/680 ml) idi. ERCP işlemine bağlı komplikasyon sadece üç (%8,1) hastada minör hemoraji gelişmiş ve hastalar konservatif izlemle düzelmişti. NBD uygulanan hastaların %91,9'unda (34/37) herhangi bir cerrahi işlem gerekmeden kür sağlanmışken, sadece iki (2/37, %5,4) hastaya ikinci cerrahi yapılmış; birincisine laparaskopik fistül operasyonu, ikincisine ise açık cerrahi ile kolektomi yapılarak T tüp takılmış. Bir hastada ise 3000 cc ile peritoneal lavaj yapılıp dren takılmış ek cerrahi uygulanmamıştı.

Sonuç: Postoperatif safra kaçağı tedavisinde cerrahi dışı yöntemler arasında yüksek başarı oranları ile etkin ve güvenli olan ERCP ile NBD uygulanması deneyimli merkezlerde ilk tercih olmalıdır.

Anahtar Kelimeler: safra kaçağı, NBD, etkinlik

S-033
BILLROTH II GASTREKTOMİSİ OLAN HASTALARDA ÖN GÖRÜŞLÜ ENDOSKOPLA ERCP DENEYİMİ

BÜLENT ÖDEMİŞ, ORHAN COŞKUN, VOLKAN GÖKBULUT, ERKİN ÖZTAŞ

TÜRKİYE YÜKSEK İHTİSAS EĞİTİM ARAŞTIRMA HASTANESİ, GASTROENTEROLOJİ KLİNİĞİ

Amaç: Cerrahi olarak anatomisi değişmiş olan hastalarda afferent loop entübasyonu, afferent loopta ilerleyerek papillaya ulaşma ve pankreatobiliyer sistemin selektif kanülasyonu teknik olarak zordur. Billroth II opere hastalarda ERCP işleminde elevatör ve geniş çalışma kanalı bulunduğundan duodenoskop kullanması önerilir. Fakat duodenoskop kullanımında; görünürlüğünün sınırlı olması, daha rijit ve nispeten geniş çapı olması nedeniyle perforasyon riski artar. Perforasyonu önlemek için ön görüşlü endoskop kullanımını öneren çalışmalar vardır. Biz bu çalışmamızda ön görüşlü endoskop ile Billroth II opere hastalarda ERCP işleminin başarı ve komplikasyonlarını değerlendirdik.

Gereç-Yöntem: Kasım 2016-Mayıs 2017 tarihleri arasında herhangi bir nedenle ERCP endikasyonu konulan ve Billroth 2 gastrektomi ameliyatı geçiren toplam 15 hasta (ortalama yaş 72.3, E/K:14/1) prospektif olarak çalışmaya alındı. İlk 5 hastada önce duodenoskop ile ERCP denendi fakat afferent loopda ilerlenemedi ve bu nedenle önden görüşlü endoskop ile ERCP yapıldı. Diğer 10 hastada işleme doğrudan önden görüşlü endoskop ile başlandı. Tüm hastalar işlemin teknik başarısı ve komplikasyonları yönünden değerlendirildi.

Bulgular: 14 hasta Billroth II opere, 1 hasta Billroth II + Braun anastomozu opere idi. ERCP endikasyonları 7 hastada koledok taşı + kolanjit, 6 hastada koledok taşı ve 2 hastada malign biliyer darlıktı. 14 hastada papil naivdi (2'si divertikül kenarında), 1 hastada daha önce PTK ile konulmuş metal stent vardı. Çalışmamızda ön görüşlü endoskopla 14 hastada (%93.3) papile ulaşıldı. Papile ulaşılan 14 hastanın 11'inde kanülasyon başarılıydı (% 78.5). Koledoğun selektif kanülasyonu 10 hastada tel yüklü kateter veya sfinkterotom kullanarak standart yöntemle,1 hastada fistülotomi ile yapıldı. Kanülasyon başarısız olan 3 hastanın 1'nde papil tümöral infiltreydi. Kanülasyon sonrası 9 hastaya 12 mm, 2 hastaya 8 mm endoskopik papiller balon dilatasyonu (EPBD) yapıldı. Kanüle edilen 11 hastanın 10'u koledok taşı biri malign darlık idi. Koledok taşı olan hastalardan 6 hastada ilk ERCP'de, 2 hastada 2. ERCP'de ve bir hastada 3. ERCP'de taşların tamamı çıkarıldı. Seanslar arasında hastalara 7F stent yerleştirildi (toplam 5 adet). Malign biliyer darlığı olan hastaya 3 defa 7 F stent yerleştirildi. ERCP sonrasında hiçbir hastada pankreatit, kanama ve perforasyon gibi ciddi komplikasyon gelişmedi. Sadece 2 hastada EPBD'ye bağlı olduğu düşünülen ve antibiyotik tedavisi ile düzelen karın ağrısı, lökositoz, CRP yüksekliği ve BT'de paraduodenal inflamasyon saptandı.

Sonuç: Çalışmamız ön görüşlü endoskop kullanılarak Billroth II opere hastalarda güvenli ve etkili bir şekilde ERCP yapılabileceğini göstermiştir. Özellikle duodenoskop ile papile ulaşılamayan hastalarda ön görüşlü endoskopla ERCP etkili bir alternatif olarak kullanılabilir.

Anahtar Kelimeler: Billroth 2, ön görüşlü endoskop, ERCP

S-034
KRONİK PANKREATİTE BAĞLI BİLİYER DARLIKLARIN TEDAVİSİNDE FCSEMS'LERİN ETKİNLİĞİ

ORHAN COŞKUN, BÜLENT ÖDEMİŞ

TÜRKİYE YÜKSEK İHTİSAS EĞİTİM ARAŞTIRMA HASTANESİ, GASTROENTEROLOJİ KLİNİĞİ

Amaç: Kronik pankreatitli hastaların yaklaşık %10-30'unda safra yollarında semptom ve persistan kolestaz ilişkili darlık gelişir. Bu darlıklar endoskopik tedaviye diğer benign biliyer darlıklardan (BBD) daha dirençlidir. Yakın zamana kadar bu darlıklarda definitif tedavi cerrahi idi. Yeni veriler bu hastalarda fully covered self expandable metal stent (FCSEMS) kullanımını ve cevap vermeyen hastaların cerrahiye verilmesini öne sürer. Bu çalışmamızda biz kronik pankreatite bağlı BBD olan hastalarda FCSEMS'le tedavinin etkinliğini değerlendirdik.

Gereç-Yöntem: Çalışmamıza kronik pankreatite sekonder BBD gelişmiş ve multipl plastik stent yerleştirilerek takip edilen 11 hasta prospektif olarak alındı (median yaşı 51,9 ve Kadın/Erkek= 6:5). Tüm hastalara işlem esnasında duodenoskopla 60x10 mm ebatlarında FCSEMS ve stent migrasyonunu önlemek için metal stent içinden sağ veya sol dala uzanacak şekilde 7 F double pigtail stent konuldu.

Bulgular: Ortalama 73 gün süreyle (40 gün- 109 gün) FCSEMS hastalarda tutuldu. Hiçbir hastada stent migrasyonu olmadı. FCSEMS çıkarıldıktan sonra 11 hastanın 9'unda (%81,8) striktürde kolanjiografik olarak anlamlı düzelme izlendi. Hastalar periyodik olarak AST, ALT, GGT, ALP, bilirubin düzeyleri ve USG ile takip edildi. Striktürü düzelen 9 hastanın 7'sinde ortalama 509 günlük takipde nüks görülmedi (% %77,7). 2 hastada ise stentsiz takip döneminde nüks gelişti (%22,2). (Tablo)

Sonuç: Kronik pankreatite bağlı BBD gelişen hastalarda FCSEMS kullanımı anlamlı bir oranında (%63.6) uzun dönem stentsiz kalım ile ilişkili olup cerrahi öncesi denenmesi gereken önemli bir tedavi seçeneğidir.

Anahtar Kelimeler: pankreatit, beningn biliyer darlık, FCEMS

Tablo

Yaş	Cins	FCSEMS Süresi (Gün)	FCSEMS Sonrası Yanıt	Stentsiz takip süresi	Nüks	Nüks olana Kadar Geçen Süre
84	K	43	VAR	895	YOK	
54	E	51	VAR	303	VAR	303
41	K	45	VAR	880	YOK	
51	E	109	VAR	42	VAR	42
51	E	89	VAR	1230	YOK	
54	E	70	VAR	815	YOK	
51	K	91	YOK	0		
49	E	88	VAR	150	YOK	
36	E	82	VAR	113	YOK	
30	K	99	VAR	155	YOK	
70	K	40	YOK	0		
51,9	**6/5**	**73,3**	**9/2**	**509**	**7/2**	**172,5**

Bulgular paragrafının sonuna gelecek

S-035
KOCAELİ ÜNİVERSİTESİ KOLANJİYOSKOPİ DENEYİMİ: YENİ KUŞAK KOLANJİYOSKOPLARIN ÜSTÜNLÜĞÜ VAR MI?

SADETTİN HÜLAGÜ, GÖKTUĞ ŞİRİN, ÖMER ŞENTÜRK, ALİ ERKAN DUMAN, HASAN YILMAZ, ALTAY ÇELEBİ, ZEKİ İSLAMOĞLU

KOCAELİ ÜNİVERSİTESİ TIP FAKÜLTESİ, GASTROENTEROLOJİ BİLİM DALI, KOCAELİ

Amaç: Safra yolu patolojilerinin tanısı ve tıbbi yönetiminde kolanjiyoskoplar, son yıllarda giderek artan sıklıkta kulanılmaktadır. Gelişen teknoji sayesinde sürekli güncellenen bu cihazların yeni versiyonlarının çok daha başarılı olacağı düşünülmektedir. Kocaeli Üniversitesi Gastroenteroloji kliniğinde 2009 yılından bu yana farklı cihazlar kulanılarak kolanjiyoskopi işlemleri yapılmaktadır. Biz bu çalışmamızda, işlem sonuçlarımızı değerlendirmek ve yeni jenerasyon cihazlar ile yaptığımız kolanjiyoskopi sonuçlarını paylaşmak istedik.

Gereç-Yöntem: 2010 Ocak-2017 Eylül tarihleri arasında farklı cihazlar kullanılarak işlem yapılan tüm hastaların bilgi kartları tarandı. Hastaların demografik özellikleri, kolanjiyoskopi endikasyonları, kullanılan kolanjiyoskop cihazı, işlem ve klinik başarı oranları, işlem öncesi ve sonrası tanıları, işlemin doku tanısı elde edilme başarısı ve tanıya olan katkısı, takip süreleri ve takip sonuçları ile komplikasyonlar değerlendirildi. İşlemler, tanısı konulamamış veya şüpheli tanısı olan (tanısal amaç) ya da konulmuş tanının gereği olarak yapılması gereken endoskopik tedavi ve müdahalelerin başarılamadığı (terapotik amaç) işlemler olarak iki grupta toplandı. Koledok kanulasyonu yapılıp, safra ağacının bifurkasyon noktasına dek ilerlenilerek tatminkar vizüel görünüm elde edilmesi ''işlem başarısı'' ve kolanjiyoskopiden beklenen klinik yararın elde edilmesi ise ''klinik başarı'' olarak tanımlandı.

Bulgular: Belirtilen tarihler arasında, 120 hastaya (70E) toplamda 123 adet kolanjiyoskopi işlemi yapıldığı görüldü. İşlemlerin 75 tanesi SpyGlass İlk versiyonu ile, 25 tanesi anchor balon kullanılarak Fujinon Ultrathin Endoskop ile, 18 tanesi Endognost kolanjiyoskop ile ve 5 tanesi yeni edinme aşamasında olduğumuz SpyGlass DS kullanılarak yapılmıştı. En sık endikasyon tanımlanmamış biliyer darlık ayırıcı tanısı (n=60, %50) ve en sık uygulanan prosedür ise biyopsi alınması idi (n=62,%60). İşlem zamanı ortalaması, sırasıyla, 42(+/-)11.2 dk, 58(+/-)7.9 dk, 28(+/-)10.3 ve 18(+/-) 9.6 dk idi. SpyGlass ilk versiyonu ile alınan biyopsilerin tanı değeri incelendiğinde, sensitivitenin % 80 %95 CI:%57.16-97.80 ve spesifitenin %87.5 CI: %58.93-100 olduğu, pozitif prediktif değerin %100, negatif prediktif değerin %77.7 ve genel doğruluk oranının ise %82.6 olduğu görüldü. SpyGlass DS ile yapılan işlemlerin daha kısa sürede tamamlandığı, görüntü kalitesinin kıyaslanmayacak ölçüde daha net olduğu, biyopsi alınma girişimlerinin tamamında yeterli biyopsinin kolaylıkla alınabildiği görüldü. İşlemlere bağlı komplikasyon toplamda 7 hastada (%5.83) izlendi. Komplikasyona bağlı cerrahi girişim gereksinimi veya mortalite olmadı.

Sonuç: Yeni nesil kolanjiyoskoplar ile yapılan kolanjiyoskopi işlemleri, safra yolu patolojilerinde hem doku tanısı elde edilmesi, hem de hasta yönetimi noktasında, eski nesil cihazlara göre daha başarılı olacak gibi gözükmektedir.

Anahtar Kelimeler: Kolanjiyoskopi, İndetermine darlık, Kolanjiyokarsinom, Safra yolu hastalıkları

S-036
TRANSPLANT SONRASI BİLİYER KOMPLİKASYONLARIN TANI VE TEDAVİSİNDE ERCP: TEK MERKEZ DENEYİMİ

FATİH KARAKAYA[1], ERMAN AKKUŞ[2], AYSUN ÇALIŞKAN[1], KUBİLAY ÇINAR[1], RAMAZAN İDİLMAN[1]

1 ANKARA ÜNİVERSİTESİ TIP FAKÜLTESİ, GASTROENTEROLOJİ BİLİM DALI, ANKARA
2 ANKARA ÜNİVERSİTESİ TIP FAKÜLTESİ, İÇ HASTALIKLARI ANABİLİM DALI, ANKARA

Amaç: Transplant sonrası biliyer komplikasyonlar, karaciğer transplant hastalarının %10-25'inde görülür. En sık görülen komplikasyonlar; biliyer darlık, safra kaçağı ve taştır. Bir çok komplikasyona ERCP ile tanı konabilir ve tedavi edilebilir. Bu çalışmanın amacı, Ankara Üniversitesi Tıp Fakültesi'nde karaciğer transplantasyonu yapılan ve biliyer komplikasyon gelişen hastalarda ERCP (Endoskopik Retrograt Kolanjiopankreatografi) 'nin tanı ve tedavide kullanımını incelemektir.

Gereç-Yöntem: 2013-2017 yılları arasında Ankara Üniversitesi Tıp Fakültesi'nde karaciğer nakli olan ve "duct-to-duct" anastomoz yapılan 89 hasta tarandı, ERCP yapılan 22 hasta retrospektif olarak değerlendirildi. Hastaların demografik özellikleri, etyoloji, ilk ERCP'ye kadar geçen süre (erken <4 hafta, geç >4 hafta),endoskopik tanı, ilk ERCP'de yapılan girişim, ERCP seans sayısı, koleksiyon özelliği, toplam stent sayısı ve günü, takip süresi belirlendi.

Bulgular: Transplant hastalarının (n=89) %24'üne (n=22) ERCP yapıldı. Hastaların klinik özellikleri ve etyolojileri Tablo 1'de gösterilmiştir.

ERCP yapılan 22 hasta nakil sonrası median 18 ay (2-55) takip edildi. 18 hasta halen sağ idi. Nakilden ilk ERCP'ye kadar geçen süre median 107,5 gün (17-1200) idi. Hastaların tümünde ilk ERCP >4 haftada yapıldı(Geç komplikasyon). ERCP seans sayısı ortalama 3,14 idi. Hastaların 11'inde (%50) anostomoz darlığı, 7'sinde (%31) safra kaçağı, 2'sinde(%9) anostomoz dışı darlık ve 2'sinde (%9) safra kaçağı ve darlık birlikte saptandı. Hastaların 17'sinde (%77) koleksiyon saptandı (15 hastada karaciğer dışı ve 2 hastada karaciğer içi –15 hastada ERCP öncesi ve 2 hastada ERCP sonrası olmak üzere). Yapılan ERCP girişimleri: 11 hastada plastik stent, 3 hastada dilatasyon+plastik stent, 2 hastada sadece sfinkterotomi, 2 hastada dilatasyon, 1 hastada sadece metalik stent, 1 hastada pigtail, 1 hastada sfinkterotomi+taş çıkarılması, 1 hastada işlem yok. Stent sayısı ortalama 2,2 idi ve stentli geçirilen gün median 153 (14-930) idi (Tablo 2).

Sonuç: ERCP, posttransplant biliyer komplikasyonların tanı ve tedavisinde etkin olarak kullanılmıştır.Artan transplant sayısı nedeniyle, biliyer komplikasyonların ERCP ile tanı ve tedavisi, cerrahi girişimi azaltması açısından önemlidir.

Anahtar Kelimeler: biliyer komplikasyon, ERCP, transplant

Tablo 1: Hastalar ve Etyoloji

	ERCP + (n=22) (%100)	ERCP- (n=67) (%100)
Yaş (Ortalama)	53,3	43,4
Cinsiyet E / K	14/8 (%63-%37)	42/25 ((%63-%37)
Canlı / Kadavra	18/4 (%82-%18)	52/15 (%78-%22)
ETYOLOJİ		
HBV	n=10 (%45,4)	n=20 (%29,8)
Kriptojenik	n=3 (%13,6)	n=10 (%14,9)
HDV	n=3 (%13,6)	n=5 (%7,4)
Toksik	n=2 (%9)	n=6 (%8,9)
HCV	n=2 (%9)	n=5 (%7,4)
Alkol	n=1 (%4,5)	n=5 (%7,4)
PBS	n=1 (%4,5)	n=3 (%4,4)
Wilson	n=0 (%0)	n=3 (%4,4)
Budd-Chiari	n=0 (%0)	n=2 (%2,9)
Diğer	n=0 (%0)	n=8 (%11,9)

Tablo 2: ERCP ve Özellikler

Takip Süresi (median)	540 gün (60-1650)
İlk ERCP'ye Kadar Geçen Süre (median)	107,5 gün (17-200)
ERCP Seans Sayısı (ortalama)	3,14
Stent Sayısı (ortalama)	2,2
Stentli Geçirilen Gün (median)	153 gün (14-930)

S-037
AKUT PANKREATİTİN ŞİDDETİNİ BELİRLEMEDE REVİZE ATLANTA KRİTERLERİNİN DOĞRULAMASI: EKSİK NOKTALAR VAR MI?

AYSEL GÜRKAN[1], AYDIN ŞEREF KÖKSAL[2], BİLAL TOKA[2], FULDEM MUTLU[3], AHMET TARIK EMİNLER[2], MUSTAFA İHSAN USLAN[2], ERKAN PARLAK[2]

1 SAKARYA ÜNİVERSİTESİ TIP FAKÜLTESİ, İÇ HASTALIKLARI ANA BİLİM DALI, SAKARYA
2 SAKARYA ÜNİVERSİTESİ TIP FAKÜLTESİ, GASTROENTEROLOJİ BİLİM DALI, SAKARYA
3 SAKARYA ÜNİVERSİTESİ TIP FAKÜLTESİ, RADYOLOJİ ANA BİLİM DALI, SAKARYA

Amaç: Akut pankreatitin şiddetinin belirlenmesi hasta yönetimi için çok önemlidir.Çalışmamızın amacı revize Atlanta kriterlerinin(RAK)akut pankreatit şiddetini belirlemedeki doğruluğunu değerlendirmektir.

Gereç-Yöntem: Sakarya Üniversitesi Tıp Fakültesi Hastanesi Gastroenteroloji Kliniği'ne Haziran-Aralık2015 tarihleri arasında akut pankreatit tanısı ile başvuran hastalar çalışmaya alındı. Hastalarda revize Atlanta kriterlerine göre pankreatitin morfolojisi (interstisyel ödematöz ve nekrotizan), şiddeti (hafif, orta ve şiddetli) ve lokal komplikasyonları değerlendirildi. Laboratuvar parametrelerinin yanı sıra APACHE, Ranson, BİSAP, SIRS, Modifiye Glasgow, PANC3ve CTSI şiddet skorları hesaplandı.

Bulgular: Çalışmaya 113 hasta alındı. Hastaların ortalama yaşları 62± 17(18-94) olup 71'i(% 62) kadındı. Doksan sekizi(%86,7) interstisyel ödematöz, 15'i (%13,3) nekrotizan pankreatitli idi. RAK'lerine göre 69'u(%61,1) hafif şiddetli, 33'ü(%29,2) orta şiddetli, 11'i(%9,7) şiddetli pankreatit olarak saptandı. Hastaların 22'sinde(%19,5) akut peripankreatik sıvı kolleksiyonu, 1'inde(%0,9) pankreatik psödokist, 6'sında(%5,3) akut nekrotik kolleksiyon, 8'inde(%7,1) duvarla çevrili nekroz, 5'inde (%4,4) primer enfekte nekroz mevcuttu. Şiddetli grubun başvurudaki hematokrit, kreatinin düzeyleri, Ranson, SIRS ve BISAP skorları, 24. saatteki APACHE skoru, 48. saatteki CRP, APACHE, SIRS, Modifiye Glasgow, PANC 3 skorları, yatış süresi, yoğun bakım ihtiyacı ve mortalite oranları orta şiddetli gruba göre daha yüksekti (p<0,05). Orta şiddetli grubun başvurudaki SIRS skoru ve 72. saat CRP düzeyi ileRansonskoru hafif şiddetli gruba göre daha yüksekti(p<0,05).Onbir hastada tekli veya çoklu kalıcı organ yetmezliği (KOY) saptandı. Erken KOY gelişen hastalardaki (n=6) mortalite(%83,3) geç KOY gelişen gruba göre daha yüksekti (%40).

Sonuç: Akut pankreatitli hastalarda RAK'lerinegöre yapılan şiddet tayini laboratuvar öngörü parametreleri ve skorlama sistemleriyle uyumludur. Erken dönemde kalıcı organ yetmezliği olan şiddetli pankreatitlerfarklı bir sınıfa konulabilir.

Anahtar Kelimeler: Akut Pankreatit Şiddeti, Revize Atlanta Kriterleri

S-038

DİYABETES MELLİTUS TANILI HASTALARDA KARDİYAK OTONOM NÖROPATİ VE PANKREAS EKZOKRİN YETMEZLİĞİ ARASINDAKİ İLİŞKİ

ABDULLAH EMRE YILDIRIM[1], NİDA UYAR[2], ZEYNEL ABİDİN SAYINER[3], HASAN ULUSAL[4], MURAT TANER GÜLŞEN[1]

1 GAZİANTEP ÜNİVERSİTESİ TIP FAKÜLTESİ, GASTROENTEROLOJİ BİLİM DALI, GAZİANTEP
2 GAZİANTEP ÜNİVERSİTESİ TIP FAKÜLTESİ, İÇ HASTALIKLARI ANABİLİM DALI, GAZİANTEP
3 GAZİANTEP ÜNİVERSİTESİ TIP FAKÜLTESİ, ENDOKRİNOLOJİ VE METABOLİZMA HASTALIKLARI BİLİM DALI, GAZİANTEP
4 GAZİANTEP ÜNİVERSİTESİ TIP FAKÜLTESİ, BİYOKİMYA ANABİLİM DALI, GAZİANTEP

Amaç: Otonom nöropati, diyabetes mellitusta (DM) görülen ciddi bir komplikasyondur. Diyabetik hastalarda meydana gelen gastrointestinal semptomların pankreas ekzokrin yetmezliğine (PEY) bağlı olması muhtemeldir. Diyabetik otonom nöropati enteropankreatik refleksleri bozarak PEY'e neden olabilir. Diyabetik otonom nöropatinin farklı bir türü olan kardiyak otonom nöropati (KON) ile PEY arasındaki ilişki bilinmemektedir. Bu çalışmada amacımız PEY ile KON birlikteliğinin değerlendirilmesidir.

Gereç-Yöntem: Çalışmaya Gaziantep Üniversitesi Şahinbey Eğitim ve Araştırma Hastanesi Endokrinoloji ve Metabolizma Hastalıkları, Gastroenteroloji ve Geriatri Polikliniğine başvuran DM tanılı, persistan gastrointestinal şikayetleri olan, 17 yaş ve üzeri, dışlama kriterlerine sahip olmayan 110 hasta ve 40 kişilik sağlıklı kontrol grubu alındı. Hastaların DM tipi, yaşı, hastalık yaşı, vücut kitle indeksi, şikayeti, hipoglisemi atağı varlığı, insülin pompası kullanım durumu, c-peptid, insülin, LDL kolesterol, HbA1C ve D vitamini düzeyi, hepatosteatoz varlığı ve komplikasyonları kayıt edildi. Hastalara Ewing ve Clarke's kriterleri kullanılarak KON testleri yapıldı ve kardiyak disotonominin şiddeti saptandı. Hastalardan fekal elastaz-1 (FE-1) ölçümü için 100 mg gaita örnekleri alındı.

Bulgular: Hasta grubunda ortalama FE-1 değeri 179,67±74,95 µg/gram, kontrol grubunda ortalama FE-1 değeri 262,40±94,98 µg/gram saptandı. Hasta grubunda 67 hastada (%69,1) PEY saptandı, 34 hastada (%30,9) saptanmadı, kontrol grubunda 3 kişide (%7,5) PEY saptandı, 37 kişide (%92,5) saptanmadı. Kardiyak disotonomi 72 hastada (%65,5) saptandı, 38 hastada (%34,5) saptanmadı. Kontrol grubunda kardiyak disotonomi saptanmadı. Hasta ve kontrol grubu arasında FE-1 düzeyi ve KON açısından anlamlı fark saptandı (sırası ile; p= 0,001, p= 0,001). Ayrıca kardiyak disotonomi derecesi ile FE-1 düzeyi arasında da anlamlı ilişki saptandı (p= 0,001).

Sonuç: Çalışmamızda KON ile PEY arasında bir ilişki olduğu ve birlikte görülebilecekleri gösterilmiştir. Bu iki durumun birlikte görülmesinin diyabetik hastaların hayat kalitesini ve yaşam süresini olumsuz yönde etkileyebileceği kanısındayız. Tedaviye cevapsız persistan gastrointestinal şikayetleri olan hastalarda diyabetik otonom nöropati gelişmiş olabileceğinin, bu tabloya PEY eklenebileceğinin ve KON ile birlikte seyredebileceğinin akılda tutulması gerektiğini ve hastaların tedavi planlamasının buna göre yapılması gerektiğini düşünüyoruz.

Anahtar Kelimeler: Diyabetik Dispepsi, Diyabetik otonom nöropati, Kardiyak otonom nöropati, Pankreas ekzokrin yetmezliği

S-039

DYNAMIC THIOL/DISULPHIDE HOMEOSTASIS AND SERUM ISCHEMIA MODIFIED ALBUMIN CONCENTRATION IN PATIENTS WITH ACUTE PANCREATITIS

AHMET UYANIKOĞLU[1], RUKİYE YILDIZ[1], ZEHRA CEVHERİ AĞAN[1], ADNAN KİRMİT[2], ÖZCAN EREL[3], TEVFİK SABUNCU[4], NECATİ YENİCE[1]

1 HARRAN UNIVERSITY, MEDICAL FACULTY, GASTROENTEROLOGY, SANLIURFA
2 HARRAN UNIVERSITY, MEDICAL FACULTY, BIOCHEMISTRY, SANLIURFA
3 YILDIRIM BEYAZIT UNIVERSITY, BIOCHEMISTRY, ANKARA
4 HARRAN UNIVERSITY, MEDICAL FACULTY, ENDOCRINOLOGY, SANLIURFA

Objective: Acute pancreatitis (AP) is an inflammatory disease with variable severity, ranging from self-limited disease to severe progressive disease which causes organ dysfunction and death. Ischemia modified albumin (IMA) is an isoform of albumin. The aim of this study is to measure and compare the dynamic thiol/disulphide homeostasis and IMA concentration between in patients with acute pancreatitis (AP) and healthy subjects.

Materials-Methods: Twenty-eight patients with AP who were admitted Harran University Hospital within 72 hours after onset of disease and 35 age and sex matched healthy individuals were included in this study. Serum thiol/disulphide homeostasis and IMA cocentration were measured and compared between two groups.

Results: The mean serum native thiol (SH) and total thiol (TT) levels were statistically lower in AP group than in the controls (224.7 ± 80.3 μmol/L vs. 314.66 ± 87.5 μmol/L, $p < 0.0001$ and 273.3 ± 76.8 vs. 346.9 ± 79 μmol/L, $p < 0.0001$, respectively). Disulfide (SS) levels were statistically higher in AP group than in the controls (24.2 ± 11.1 μmol/L vs. 16.1 ± 9.9 μmol/L, $p < 0.04$).

There were a significant differences in the disulphide/native thiol (SS/SH), the disulphide/total thiol (SS/TT) and the native thiol/total thiol (SH/TT) ratios between the patients with AP and healthy control group (14.2 ± 13.1 vs. 6.1 ± 5.4, $p < 0.04$, 9.92 ± 6.2 vs. 5.08 ± 3.9 $p < 0.01$ and 80.1 ± 12.4 vs. 89.83 ± 7.8 $p < 0.01$ respectively). There was no statistically significance in the IMA concentration and the mean IMA/albumin ratio (IMAR) in patients with and without AP ($p > 0.05$, respectively).

Conclusion: It was found that the SH and TT levels were decreased while SS levels were increased in patients with AP. Also, the SS/SH and SS/TT ratios were increased, the SH/TT ratio was decreased in patients with AP, however, IMA and IMAR were similar. We believed that serum thiols and thiol/disulfide ratios may have a role in the diagnosis and clinical course of the AP.

Keywords: acute pancreatitis, thiol, disulphide, IMA

S-040
ERCP SONRASI GELİŞEN PANKREATİTİN ÖNLENMESİNDE İNTRAVENÖZ HİDRASYONUN ROLÜ

GİZEM KIRMIZIER, ENVER ÜÇBİLEK, SERKAN YARAŞ, OSMAN ÖZDOĞAN, İBRAHİM YILMAZ, FEHMİ ATEŞ, ORHAN SEZGİN, ENGİN ALTINTAŞ

MERSİN ÜNİVERSİTESİ TIP FAKÜLTESİ GASTROENTEROLOJİ ANA BİLİM DALI, MERSİN

Amaç: Pankreatit, Endoskopik retrograd kolanjiopankreatografi (ERCP)' nin en sık görülen komplikasyonudur. Rastgele seçilen hasta gruplarında %2-10, yüksek riskli hasta gruplarındaysa %20-40 oranında görülmektedir. Her ne nedenle gelişirse gelişsin akut pankreatitin temel tedavisi intravenöz sıvı tedavisidir. Biz bu çalışmada, post-ERCP pankreatitin önlenmesinde işlem öncesi Ringer Laktat (RL) solüsyonu ile yapılan sıvı yüklemesinin etkinliğini araştırmayı planladık.

Gereç-Yöntem: Hastalar iki gruba ayrıldı, deney grubuna işlem öncesi sıvı yükleme, kontrol grubuna ise standart intravenöz infüzyon yapıldı. Tüm hastaların gece yarısından sonra oral alımı kesildi ve ERCP işlemi sabah saat 10:00' da başlandı. Deney grubunun işlem öncesi 4-2-1 kuralı ile saatlik sıvı ihtiyacı belirlendi ve sabah saat 08:00' da 10 saatlik ihtiyaca göre hesaplanan toplam sıvı miktarı 2 saat içinde yükleme yapıldı. İşleme başlangıç saatinden oral alıncaya dek 1.5ml/kg/h iv infüzyon yapıldı. Kontrol grubuna ise sıvı yüklemesi yapılmaksızın deney grubundaki gibi işleme başlangıç saatinden oral alıncaya dek 1.5ml/kg/h iv infüzyon yapıldı. Hidrasyon için RL solüsyonu kullanıldı. ERCP endikasyonları, zorluk derecesi, komplikasyonlar (kalp, böbrek, solunum dahil), pankreas enzim yüksekliği (normalin üst sınırıX3) ve pankreatit yönünden iki grup karşılaştırıldı. Akut pankreatit tanımı ve şiddet derecelendirilmesi Atlanta 2012 kriterlerine göre yapıldı

Bulgular: Çalışmamıza 16' sı deney grubunda 16' sı kontrol grubunda olmak üzere 32 hasta dahil edildi. Gruplar arasında yaş, cinsiyet, endikasyon, işlem başarı oranı ve zorluk dereceleri açısından istatistiksel olarak anlamlı bir farklılık gözlenmedi. Tüm hasta grubunda post-ERCP pankreatit gelişme sıklığı %34 (11/32) olarak bulundu. Post-ERCP pankreatit sıklığı deney grubunda %12,5 (2/16), kontrol grubuna göre %56,3 (9/16) daha az gözlendi (p=0.009). Pankreatit, geliştiği tüm vakalarda hafif derecede idi.

Sonuç: İşlem öncesi uygulanan agresif RL hidrasyon, post-ERCP pankreatit sıklığını azaltmaktadır. Bu küçük seride literatüre zıt yüksek post-ERCP pankreatit sıklığı saptanmasının, akut pankreatit tanımının Atlanta 2012 kriterlerine göre yapılmış olmasından kaynaklandığına inanmaktayız.

Anahtar Kelimeler: ERCP, hidrasyon, pankreatit

S-041
PANKREAS KİTLELERİNİN EUS İLE ÖRNEKLENMESİNDE FNA İĞNE ÇAPININ HÜCRESEL YETERLİLİK ÜZERİNE ETKİSİ

EMRAH ALPER, SİNAN AKAY, CEM ÇEKİÇ, HAKAN ÇAMYAR, SEZGİN VATANSEVER, BELKIS ÜNSAL

İZMİR KATİP ÇELEBİ ÜNİVERSİTESİ TIP FAKÜLTESİ, GASTROENTEROLOJİ DALI, İZMİR

Amaç: Çalışmada pankreas kitlelerinin EUS FNA ile örneklenmesinde 22 G FNA iğne ile 25 G FNA iğnenin hücresel yeterlilik elde etmedeki etkinliklerini karşılaştırmayı amaçladık.

Gereç-Yöntem: Çalışma İzmir Katip Çelebi Üniv Gastroenteroloji Kliniğinde Nisan 2015 - Temmuz 2017 tarihleri arasında pankreas kitlesi nedeniyle EUS FNA örnekleme yapılan 526 hastanın verilerinin retrospektif olarak değerlendirilmesi ile yapıldı. FNA örneklemeler deneyimli 2 hekim tarafından on side sitopatolog olmadan yapıldı. Her hastadan aynı seansta tek bir iğne kullanılarak en az 15 pass lık 2 örnekleme yapıldı. Materyel kuru lam, alkol ile fikse lam ve fenol tüp içine konan örnekler şeklinde patolojik değerlendirmeye gönderildi. Tek bir seansta elde edilen materyelin tanısal hücresel yeterliliği değerlendirildi.

Bulgular: 526 FNA örnekleme değerlendirildi. Örneklerin 166 sı (%31,5) mideden, 360 ı duodenumdan yapıldı. İşlemlerin 344 ünde (%65,3) 22 G FNA iğne (Boston Scientific. USA) ve 182 sinde 25 G FNA (%34,7) iğne kullanıldı. 389 hastada (%73,9) adenokarsinom, 43 hastada (% 8) nöroendokrin tümör, 9 hastada (%1,7) metastaz ve 20 hastada benign hücre (%3,8) saptandı. Toplam 65 hastada (%12,3) ilk seansta tanısal hücresel yeterlilik elde edilemedi. 22 G FNA iğne yapılan 344 işlemin 37 sinde (%10,7) 25 G FNA ile yapılan 182 işlemin 28 inde (%15,3) ilk seansta yeterli tanısal materyel elde edilemedi. Her iki grup arasında istatiksel anlam saptanmadı(p>0,05). Mideden yapılan 166 işlemin 18 inde (%10,8), duodenumdan yapılan 360 işlemin 47 sinde (%13,5) tanısal başarı sağlanmadı (p>0,05). Her iki grupta da tedavi gerektiren komplikasyon görülmedi. 6 hastada 25 G iğne ile işleme başlanmasına rağmen lezyonların sert olması nedeniyle 22 G iğne ile işleme devam edildi.

Sonuç: Çalışmada pankreas kitlelerinin EUS FNA örneklemesinde sitolojik tanı koyduracak yeterli örnek elde edilmesi açısından 22 ve 25 G FNA iğneler arasında istatistiksel anlamlı fark saptamadık.

Anahtar Kelimeler: EUS FNA, Neddle size

S-042
PANKREAS KİSTLERİNİN DEĞERLENDİRİLMESİNDE PROBE-BASED CONFOCAL LASER ENDOMİKROSKOPİ TANIYA KATKIDA BULUNUYOR MU ?

HAKAN ŞENTÜRK[1], İBRAHİM HAKKI KÖKER[1], ELMAS BİBERCİ KESKİN[1], ALİ TÜZÜN İNCE[1], NURCAN ÜNVER[2], SEMA ARICI[2]

1 BEZMİALEM VAKIF ÜNİVERSİTESİ TIP FAKÜLTESİ, GASTROENTEROLOJİ BİLİM DALI, İSTANBUL
2 BEZMİALEM VAKIF ÜNİVERSİTESİ TIP FAKÜLTESİ, PATOLOJİ BİLİM DALI, İSTANBUL

Amaç: Pankreas kistlerinin ayırıcı tanısının yapılması tedavi veya izlem konusunda karar verilebilmesi için gereklidir. Kullanılan cross-sectional görüntüleme, Endosonografi (EUS), kist sıvısı aspirasyonu ile elde edilen sıvıdan yapılan CEA, amilaz gibi analizler ve sitolojik inceleme, olguların önemli bir kısmında bu ayrımı sağlayamamaktadır. Son yıllarda bu amaçla probe based confocal laser endomicroscopy (pCLE) devreye girmiştir.

Yöntem: pCLE ile kist incelemesi yapılan 48 hasta çalışmaya alındı. Hastaların 28'i kadın, 20'si erkek, ortanca yaş 56, üst ve alt sınırlar 19-81'di. İşlemler pentax terapötik lineer ekoendoskop (Hoya group, Pentax Medical, Japan) ve Hitachi Preirus Ultrasonografi cihazı (Hitachi Comp, Tokyo, Japan) ile yapıldı. Cook (Cook compony, Winston Salem, NC, USA) 19 G EUS iğnesi içinden cellvizio confocal miniprob (Mauna Kea Technologies, France) geçirilerek tesbit edildi ve bu iğne ile kiste girilerek endomikroskopik inceleme yapıldı. Daha sonra 19 G iğne yerinde bırakılarak miniprob geri çekildi. Hastaların otuzundan sıvı aspire edilerek CEA, amilaz ve birisinde de trigliserid açısından ölçüm yapıldı. Otuzdokuz hastanın örneği sitolojiye gönderildi. Yirmialtı hastaya string test yapıldı. Dört hasta opere edildi, üçüne rezeksiyon yapıldı.

Bulgular: 9 hastaya psödokist, 2'si walled-off nekroz, 10'u müsinöz kist, 8 displazi veya malignite bulunan müsinöz kist, 1 duktal adenokarsinom, 1 asiner hücreli kistadenom, 1 lenfoepitelyal kist, 9 seröz kist tanısı konulurken, 9 hastaya (% 19) net bir tanı konulamadı. EUS morfolojisinin tanıya katkısı % 63, Kist sıvısı biyokimyasal analizinin % 62.5, String testin % 77, Sitolojinin % 18, pCLE'nin ise 58 olarak bulundu. Malign bulgular pCLE ile 9 hastada saptanırken, bu bulgular hastaların sekizinde, EUS morfolojisinde mevuttu. PCLE ile tanı konulamayan kist oranı % 20.1 iken aynı oran pCLE kullanılmayan 680 kist için % 25 bulundu. Komplikasyon saptanmadı.

Sonuç: pCLE'nin pankreatik kistlerin değerlendirilmesinde ancak tersiyer merkezlerde araştırma amacıyla kullanılabileceği düşünülmektedir.

Anahtar Kelimeler: endosonografi, pankreas kisti, cellvizio

S-043
KRONİK HCV HASTALARINDA DİREKT ETKİLİ ANTİVİRAL İLAÇLARLA KALICI VİRAL YANIT FİBROZİSE OLUMLU YANSIYOR MU? (SHEAR WAVE ELASTOGRAFİYLE ERKEN DÖNEM SONUÇLARIMIZ)

SERKAN YARAŞ, ORHAN SEZGİN, ENVER ÜÇBİLEK, OSMAN ÖZDOĞAN, ENGİN ALTINTAŞ, FEHMİ ATEŞ

MERSİN ÜNİVERSİTESİ TIP FAKÜLTESİ GASTROENTEROLOJİ BİLİM DALI

Amaç: Kronik Hepatit C (KHC) tedavisinde son yıllarda kullanılmaya başlanan direkt etkili antiviral (DEA) ilaçlarla kalıcı viral yanıt oranları belirgin yüksek saptanmıştır. Kalıcı viral yanıtın fibrozis üzerine olumlu etkinliğini araştırmak için non-invaziv yöntem olan shearwave elastografinin etkinliğini gösteren küçük çaplı araştırmalar vardır. Biz bu çalışmada DEA tedavisi almakta olan hastaların shear wave elastografi (Toshiba Electronics, Japonya) yöntemiyle karaciğer elastisitesindeki değişimi araştırmayı planladık.

Gereç-Yöntem: Kliniğimizde KHC tanısıyla DEA tedavisi planlanmış olan tüm hastalar çalışmaya davet edildi. Hastaların tedavi almakta iken başlangıçta ve takip eden her 3 ayda bir karaciğer elastografik ölçümleri yapıldı. Bu ölçümler kilopaskal (kPa) cinsinden hesaplanarak kaydedildi. Toplam 230 hasta çalışmaya davet edildi, katılmayı kabul eden 179 hasta çalışmaya dahil edildi. Bu hastaların rutin ultrasonografik değerlendirilmesi sırasında aynı uygulayıcı (SY) tarafından ve aynı cihazla (Toshiba Aplio 500) sağ lob için sağ interkostal aralıklardan ve sol lob için orta hattan elastografi ölçümleri yapıldı. Her ölçüm için 10 uygun ölçüm yapılarak kaydedildi. Hastaların aç karna işleme alınması kuralına uyuldu. Assitli hastalar çalışmaya alınmadı. Elde edilen veriler SPSS programı ile değerlendirildi. p<0,05 değerleri anlamlı kabul edildi.

Bulgular: Toplam 179 hastaya uygulanan elastografi ölçümlerine göre her iki lobda da anlamlı düşüş saptanmıştır. (Tablo 1)

Sonuç: Çalışmamızda DEA tedavisi alan hastaların shear wave elastografi değerlerinde anlamlı düşüş tespit edildi. Klinik parametrelere yansımalarını değerlendirmek üzere takiplerimiz devam etmektedir.

Anahtar Kelimeler: Direkt Etkili Antiviral, kronik hepatit C, shearwave elastografi

Her iki lobdaki elastografi ölçümlerinin takibi

	1. ölçüm (ortalama±ss) (kPa)	2. ölçüm (ortalama±ss) (kPa)	3. ölçüm (ortalama±ss) (kPa)	p
sol lob	12,56 ±4,98	11,58±4,21	10,40±3,20	<0,05
sağ lob	13,04 ±11,67	11,08 ±4,13	10,81 ±3,08	<0,05

S-044

HEPATOSELLÜLER KANSER HASTALARINDA YAŞAM SÜRESİ İLE İLİŞKİLİ DEĞİŞKENLERİN BELİRLENMESİ

SEYMUR ASLANOV, ULUS SALİH AKARCA

EGE ÜNİVERSİTESİ TIP FAKÜLTESİ, İÇ HASTALIKLARI ANA BİLİM DALI, İZMİR

Amaç: Hepatosellüler karsinom (HSK) dünyada en yaygın görülen ve en çok ölüme sebep olan kanserlerdendir.Çok erken yakalanamadığı takdirde prognozu son derecede kötüdür.Çalışmada amaç HSK tanısı alan hastaların tanı anındaki özelliklerinin yaşam süreleri ile ilişkisini araştırmaktır.

Gereç-Yöntem: 2000–2017 yılları arasında Ege Üniversitesi Tıp Fakültesi Gastroenteroloji Bilim Dalında HSK tanısı konan hastalar değerlendirmeye alınmıştır. HSK tanısı varsa biyopsi ile,daha çok BT veya MR ile uygun görüntüleme özelliklerinin görülmesiyle konmuştur.Hastaların parametreleri bir veri tabanına kaydedilmiş ve IBM SPSS Statistics Version 22.0 ile analiz edilmiştir.Bazı analizlerde MedCalc Statistical Software version 17.6 kullanılmıştır.Parametrelerle hastaların yaşam süreleri arasındaki ilişki araştırılmıştr.Bunun için kategorik verilerde Kaplan-Meyer analizi, parametrik verilerde Cox regresyon analizi kullanılmıştır.

Bulgular: Toplam 788 hasta analize dahil edilmiştir.623 erkek, 165 kadın, yaş: 60. 5±10.9.Ortalama takip süresi 2.19 yıl. Çalışmamızda uzak metastaz varlığı,asit varlığı,C-P skoru,trombosit düzeyi, albumin,portal ven trombozu (PVT),hepatik ven tutulumu, takip sırasında tanınma, alkol etiolojisi univarite analizinde yaşam süresi ile ilişkili bulunmuştur. HSK tanısı anındaki sürekli değişkenlerle yaşam süresi ilişkisine bakıldığında univarite analizinde nötrofil sayısı,nötrofil lenfosit oranı(NLR),PLR (platelet lenfosit oranı),trombosit sayısı,AST,ALT,AF,GGT,alb,t.bilirubin,Na,AFP,MELD,tümör sayısı,tümör en büyük çapı,toplam tümör çapı anlamlı çıkan parametreler olarak saptanmıştır.Çalışmamızda incelenen hastalarda yapılan 4 tedavi yöntemi de (RF ablasyon,rezeksiyon,karaciğer nakli,TAKE) yaşam süresi ile ilişkili bulunmuştur.Yaşam süresi ile ilişki saptanan bazal değişkenlerin çoklu Cox regression analizi sonuçlarında ALT(p=0.0047),AST (p<0,0001),GGT (p<0,0001),Hepatik ven tutulumu (p=0.0287),NLR (p=0.0131),PVT (p<0,0001),Total bilirubin (p=0.0377),Tümör sayısı (p=0.0125),tümör çapı (p<0,0001) anlamlı bulunmuştur. Skorlama sistemlerini bir arada değerlendirdiğimizde (Barcelona stage, CLIP, Okuda, Albi) çoklu regresyon analizinde sadece CLIP skoru şiddetle yaşam süresi ile ilişki göstermiştir (p<0,0001).

Sonuç: Çalışmamızda incelenen HSK hastaları için ALT,AST,-GGT,Hepatik ven tutulumu,Portal ven trombozu, NLR, total bilirubin, tm sayısı, tm çapı sağkalımın bağımsız prognostik faktörleri olduğu bulundu. Çalışmada saptanan ilginç bir bulgu NLR yüksekliğinin bağımsız olarak kötü prognoz ile ilişkili olmasıdır ve çalışmamız Türkiyede yapılan hepatosellüler karsinom ile ilgili çalışmalar arasında bu bulgu saptanan ilk çalışmadır. Elde edilen veriler sonucunda, mevcut BCLC ve CLIP evrelemesindeki parametrelere ek olarak çalışmamızda saptadığımız sağkalımın bağımsız prognostik faktörlerini de ekleyerek Türkiyedeki hepatosellüler karsinomlu hasta populasyonu için özgün bir prognostik skorlama sistemi geliştirilebilir

Anahtar Kelimeler: hepatosellüler kanser, nötrofil lenfosit oranı

S-045

HEPATİT C ENFEKSİYONUNA BAĞLI DEKOMPANSE SİROZ HASTALARINDA VE KRONİK HEPATİT C ENFEKSİYONUNA BAĞLI KARACİĞER NAKLİ OLANLARDA LEDİPASVİR/SOFOSBUVİR TEDAVİSİNİN GÜVENLİLİĞİ: TÜRKİYE ERKEN ERİŞİM PROGRAMI SONUÇLARI

RAMAZAN İDİLMAN[1], MEHMET DEMİR[2], MURAT ALADAĞ[3], SABAHATTİN KAYMAKOĞLU[4], CİHAN EROL[1], BİLGER ÇAVUŞ[4], RAİM İLİAZ[4], ULUS SALİH AKARCA[5], SEYFETTİN KÖKLÜ[6], YILMAZ ÇAKALOĞLU[7], MEMDUH ŞAHİN[8], HARVONİ ERKEN ERİŞİM PROGRAMI ÇALIŞMA GRUBU[9]

1 ANKARA ÜNİVERSİTESİ TIP FAKÜLTESİ
2 MUSTAFA KEMAL ÜNİVERSİTESİ TIP FAKÜLTESİ
3 İNÖNÜ ÜNİVERSİTESİ TIP FAKÜLTESİ
4 İSTANBUL ÜNİVERSİTESİ İSTANBUL TIP FAKÜLTESİ
5 EGE ÜNİVERSİTESİ TIP FAKÜLTESİ
6 HACETTEPE ÜNİVERSİTESİ TIP FAKÜLTESİ
7 ŞİŞLİ MEMORİAL HASTANESİ
8 MERSİN DEVLET HASTANESİ
9 TÜRKİYE

Amaç: Hepatit C virüs (HCV) enfeksiyonunda yeni direkt etkili antiviral ajanlarla kür oranı %90'ın üzerindedir. Bu oran dekompanse siroz (DS) hastalarında değişkenlik göstermektedir. LDV/SOF tedavisi ileri evre karaciğer hastalarında tolerabl olduğu bildirilmekte, ancak tedavi altında ve sonrasında hepatosellüler kanserin (HSK) gelişimi ile ilgili veriler tartışmalıdır. Bu çalışmada, kronik HCV enfeksiyonuna bağlı DS hastalarında ve kronik HCV enfeksiyonu nedeniyle karaciğer nakli olan hastalarda LDV/SOF tedavisinin güvenliliğinin araştırılması amaçlanmıştır.

Yöntem: Nisan 2015 ve Ocak 2016 tarihleri arasında ruhsat sahibi tarafından Ledipasvir/Sofosbuvir (LDV/SOF) tedavisi, acil tedavi ihtiyacı olan kronik HCV enfeksiyonu olan hastalara erken erişim programının bir parçası olarak ücretsiz olarak sağlamıştır. Toplam 200 kronik HCV hastası (DS'ye ilave olarak MELD skoru>=16, veya karaciğer transplantasyon hikayesi olan veya karaciğer dışı manifestasyonu ve/veya eşlik eden ciddi hastalığı olanlar), hekimin kararına göre, 12-24 hafta süresince LDV/SOF(90/400mg)±ribavirin ile tedavi edilmiştir. Tüm hastalar tedavi öncesi onay vermiştir. Bu Erken Erişim Program'ı Sağlık Bakanlığı'nın kontrolünde gerçekleştirilmiştir.

Bulgular: Programa alınan 200 hastanın %54'ü kadın, ortanca yaş 62 yıldır. Hastaların %58'i tedavi deneyimli, %81'i HCV genotip GT1b, ortalama serum HCV RNA düzeyi 5.92(0.96) $\log_{10}$IU/mL, ortanca serum ALT düzeyi 65 U/L idi. Hastaların %46'sında eşlik eden hastalık mevcut olup diyabet en sık olandır, %24'ünde ise karaciğer transplantasyon öyküsü vardı. Tedavi öncesi ortanca MELD skoru 16, Child-Pugh skoru ise 8 idi. Hastaların %78'sinde assit bulunmaktaydı. LDF/SOF tedavisi öncesi 37 hastada HSK tanısı olup HSK tedavisine yönelik cerrahi rezeksiyon, karaciğer transplantasyonu, ablasyon, kemoembolizasyon ve semptomatik tedavi almışlardır.

LDV/SOF tedavisi esnasında hastaların %23'ünde 56 yan etki olayı yaşamıştır. Baş ağrısı, bulantı, anemi, kabızlık, kaşıntı ve cilt döküntüleri en sık görülen yan etkilerdir. Karaciğer transplantasyon hastalarında LDV/SOF ile önemli bir ilaç etkileşimi gözlenmemiştir.

LDF/SOF tedavisi alan 16 hasta kaybedilmiştir (%8); 11'i tedavi esnasında, 5'i tedaviden sonra kaybedilmiştir. Ölümlerin hiçbiri LDV/SOF ile ilişkili bulunmamıştır. Primer karaciğer hastalığının ve HSK'nın progresyonu, enfeksiyon ve sepsis en sık ölüm nedenleridir. Sadece bir hastada psikoz nedeniyle LDV/SOF tedavisi erken sonlandırılmıştır.

LDV/SOF tedavisi esnasında ve tedavi sonrası HSK'sı olan 37 hastanın %27'sinde (10/37, GT1b, 3'ü naif) HSK progresyonu veya nüksü gözlenmiştir. İki hastada de novo HSK bildirilmiştir.

Sonuç: Bu sonuçlara bağlı olarak, kronik HCV enfeksiyonuna bağlı DS hastalarında ve karaciğer nakli olanlarda LDV/SOF tedavisi iyi tolere edilmiştir. HSK gelişimi mevcuttur ancak düşük orandadır. Bu gerçek yaşam verileri diğer ülkelerden elde edilmiş gerçek yaşam verileri ile uyumludur.

Anahtar Kelimeler: hepatit C, ledipasvir/sofosbuvir, erken erişim, güvenlilik

S-046
SOFOSBUVİRLİ REJİMLERLE KRONİK C HEPATİTİ TEDAVİSİ: 73 HASTALIK TEK MERKEZ DENEYİMİ

YILMAZ ÇAKALOĞLU[1], KORAY TUNCER[1], OYA YÖNAL[1],
YILDIRAN SONGÜR[1], MURAT YILDIRIM[2], SADAKAT ÖZDİL[1]

1 MEMORİAL ŞİŞLİ HASTANESİ, GASTROENTEROLOJİ-HEPATOLOJİ BÖLÜMÜ, İSTANBUL
2 MEDİKAL MÜDÜR, GİLEAD SCİENCES, İSTANBUL

Amaç: Sofosbuvir (SOF) pangenotipik etkili potent bir direk antiviral ajan olarak kronik C hepatiti tedavisinin omurgasıdır. Başlangıçta Pegile-Interferon (PegIFN) alfa-2a/2b ve ribavirin (RBV) ile daha sonra ise ledipasvir (LDV), daclatasvir (DAC) ve simeprevir (SMV) gibi değişik oral antiviral ilaçlarla birlikte kullanılmıştır. Günümüzde LDV/SOF kombine tek tableti en çok kullanılan oral antiviral tedavi ilaçlarından birisidir. Bu çalışmada SOF içeren farklı kombine tedavi rejimleri alan 73 kronik C hepatiti hastasının sonuçları irdelenmiştir.

Gereç, Yöntem-Bulgular: 2015-2017 arası 2 yılda 40'ı (%55) kadın 73 hastada (ort. yaş 54; 21-85 yıl arası) kronik C hepatiti (64 Gt 1; 57 Gt 1b, 4 Gt 1a, 3 Gt 1, 7 Gt 3 ve 2 Gt 2) tedavisi için uygulanan SOF içeren (47 hastada SOF/LDV±RBV, 16 hastada SOF+PegIFN/RBV, 7 hastada SOF/DAC± RBV, 2 hastada SOF+RBV ve 1 hastada SOF+SMV) tedavilerle kalıcı viral cevap 12 (KVC12) oranları Tablo-1'de verilmiştir. Hastaların 38'i (%52) sirozlu (29 kompanse siroz, 9 Child B siroz), 33'ü (%45) tedavi deneyimli (2 hastada sIFN+RBV, 3 hastada PegIFN/RBV +TPV/BOC ve 28 hastada PegIFN+RBV) idi. Tedavi öncesi HCV RNA düzeyi (Cobas Taqman II Roche diagnostics) ortalama 1.015.829 IU/ml (41.100 – 101.140.000 IU/ml arası) olarak saptanmıştır.

Özellikle PegIFN'siz tedavi gruplarında ilaçlar çok iyi tolere edilmiş, ribavirin alan hastaların bazılarında gereken doz azalatmaları dışında uyum sorunu olmamıştır. SOF+PegIFN/RBV tedavisi alan 2 kompanse (Child A) sirozlu hastada KVC 12 sağlanmasına rağmen sonraki klinik takiplerinde assit oluşması ile karekterli dekompansasyon gelişmiştir.

Sonuç: Sonuçlar SOF içeren rejimlerin, %88'i genotip 1 (%90' 1b) olan, yaklaşık yarısı sirozlu ve tedavi deneyimli bu hasta serisinde yüksek düzeyde etkili (%97.3 KVC12) olduğunu göstermektedir. Günümüzde genotip 1 hastalarda en çok uygulanan tedavi rejimi olarak SOF/LDV±RBV ile sirozlu ve/veya karaciğer nakilli hastaları da içeren 47 kişilik grubumuzda %100 KVC12 sağlanması mümkün olmuştur.

Anahtar Kelimeler: Sofosbuvir, kronik C hepatiti, kalıcı viral cevap

Tablo-1 Sofosbuvir içeren tedavi rejimleri ile KVC12 oranları

İLAÇ	Sayı	Genotip	Tedavi süresi	KVC12
SOF/LDV±RBV	47	1b, 1a, 1	12-24* hafta	%100
SOF+PegIFN/RBV	16	1b, 1, 3	12 hafta	%88**
SOF/DAC±RBV	7	3, 3a	12 hafta	%100
SOF+RBV	2	2	12 hafta	%100
SOF+SMV	1	1	12 hafta	%100
Toplam	73		12-24 hafta	%97.3

**Kc nakilli 16 hastanın 14'ünde 24 hafta tedavi **Hafif dekompanse sirozlu (Child B, skor 7) 2 hastada nüks*

S-047
İMMUNSUPRESİF TEDAVİ ÖNCESİ HEPATİT B TARAMA SIKLIĞINI ARTTIRMADA "HBVİZYON" BİLGİSAYAR UYARI SİSTEMİNİN ETKİNLİĞİ

AYDIN ŞEREF KÖKSAL[1], BİLAL TOKA[1], AHMET TARIK EMİNLER[1], İLHAN HACIBEKİROĞLU[2], CENK SUNU[3], MUSTAFA İHSAN USLAN[1], OĞUZ KARABAY[4], ERKAN PARLAK[1]

1 SAKARYA ÜNİVERSİTESİ TIP FAKÜLTESİ GASTROENTEROLOJİ BİLİM DALI
2 SAKARYA ÜNİVERSİTESİ TIP FAKÜLTESİ TIBBİ ONKOLOJİ BİLİM DALI
3 SAKARYA ÜNİVERSİTESİ TIP FAKÜLTESİ HEMATOLOİ BİLİM DALI
4 SAKARYA ÜNİVERSİTESİ TIP FAKÜLTESİ ENFEKSİYON HASTALIKLARI ANABİLİM DALI

Amaç: Hepatit B virüs (HBV) reaktivasyonu immunsupresif tedavilerin iyi bilinen bir komplikasyonu olup morbidite ve mortalite ile sonuçlanabilir. Uluslararası karaciğer derneklerinin kuvvetli önerilerine rağmen, imunsupresif tedavi öncesi HBV tarama oranları halen istenilen düzeylerin çok gerisindedir. Bu çalışmada HBV tarama sıklığını arttırmada bir bilgisayar uyarı programı olan "HBVizyon" bilgisayar uyarı sisteminin etkinliği araştırılmıştır.

Gereç ve Yöntem: "HBVizyon" bilgisayar uyarı programı, reaktivasyon riski olan hastaları immunsupresif tedavi gerektirebilecek ICD-10 tanısı aldıklarında ve imunsupresif tedavi raporu çıkartıldığında belirlemektedir. Sistem ilk olarak klinisyene HBV reaktivasyonunu engellemek için HBsag ve anti-HBc IgG tetkiklerinin istenmesi gerektiği şeklinde bir uyarı mesajı göndermekte ve daha sonra bunlardan birisi pozitif gelir ise gastroenteroloji veya infeksiyon hastalıkları uzmanına konsülte edilmesini hatırlatmaktadır. Program 2016 yılında hastanemizin işletim sistemine yüklenmiştir. Çalışmada sistemin kurulmasından önceki (kontrol grubu) ve sonraki (çalışma grubu) birer yıllık dönemde onkoloji ve hematoloji kliniklerinde imunsupresif tedavi alan hastaların demografik verileri, hastalıkları, tedavi protokolleri belirlenmiş, grup ve alt grupların HBV tarama oranları ile konsültasyon oranları karşılaştırılmıştır. Kronik HBV infeksiyonu veya hepatiti olanlar ile 18 yaşından küçük olanlar çalışma dışında tutulmuştur.

Bulgular: Çalışmaya kontrol grubunda 815, çalışma grubunda 602 hasta alınmıştır. Kontrol grubundaki HBsag için %55 ve anti-HBc IgG için %4,3 olan tarama oranlarının çalışma grubunda sırasıyla %68,6'ya ve %13,1'e yükseldiği bulunmuştur ($p<0,001$). Subgrup analizinde onkoloji hastalarının HBsag (%65,8) ve anti-HBc IgG (%5,1), hematoloji hastalarının ise anti-HBc IgG (%89,1) tarama oranlarının istatistiksel olarak anlamlı artmış olduğu bulunmuştur ($p<0,001$). İlaç özelliklerine göre yapılan analizde de orta düzeyde potent immunsupresif tedavi alanların HBsag (%67,2) ve anti-HBc IgG (%9,6) ve yüksek potent immunsupresif tedavi alanların anti-HBc IgG (%82,8) tarama oranlarının istatistiksel olarak anlamlı artmış olduğu tespit edilmiştir ($p<0,001$). HBV serolojisi pozitif olanlarda konsültasyon oranı uyarı sisteminin devreye girmesinden sonra %52'den %75'e yükselmiştir.

Sonuç: "HBVizyon" bilgisayar uyarı sistemi immunsupresif tedavi öncesi HBV tarama oranlarını anlamlı oranlarda arttırmaktadır.

Anahtar Kelimeler: Hepatit B Virüsü, İmmünsupresif tedavi, Tarama, Reaktivasyon

S-048

DİREK ETKİLİ ANTİVİRAL İLAÇLAR İLE TEDAVİ EDİLEN KRONİK HEPATİT C' Lİ HASTALARDA NON-İNVAZİV BİR YÖNTEM OLAN FİBROSCAN İLE FİBROZİS DÜZEYİNİN DEĞERLENDİRİLMESİ

BEDİN GÖK[1], HALUK TARIK KANİ[2], UMUT EMRE AYKUT[2], OĞUZHAN KESEN[1], FEYZA GÜNDÜZ[2], YUSUF YILMAZ[2], OSMAN CAVİT ÖZDOĞAN[2], YEŞİM ÖZEN ALAHDAB[2]

1 MARMARA ÜNİVERSİTESİ TIP FAKÜLTESİ, İÇ HASTALIKLARI ABD, İSTANBUL
2 MARMARA ÜNİVERSİTESİ TIP FAKÜLTESİ, GASTROENTEROLOJİ BD, İSTANBUL

Amaç: Hepatit C virüsü(HCV) kronik karaciğer hastalığı, siroz ve hepatosellüler karsinomun (HSK) önemli nedenlerinden biridir ve bütün dünyada yaklaşık 170 milyon civarında hepatit C ile infekte insan vardır. 2013 yılında direk etkili antiviraller (DEA) olarak adlandırılan yeni nesil nükleotid analogları keşfedilmiş ve kronik hepatit C (KHC) tedavisinde %90-100 oranında başarı saptanmıştır. Çalışmamızdaki amacımız yeni DEA tedavi alacak hastalarımızda non-invaziv bir yöntem olan Fibroscan® ile fibrozis evrelemesinin yaparak, tedavi öncesi ve tedavi sonrasında fibrozis derecelerindeki değişimi görmektir.

Gereç-Yöntem: Bu tek merkezli prospektif çalışmaya hastanemiz Gastroenteroloji polikliniğinde takip edilen KHC' li 53 hasta dahil edilmiştir. Hastaların demografik özellikleri ve biyokimyasal ölçümleri kaydedildikten sonra 12-24 hafta süreyle yeni nesil DEA ile tedavi edildi. Tüm hastalara tedavi başlangıcında ve tedaviye başladıktan sonraki 12. ayda Fibroscan® (Echosens, Paris,France) ile ölçüm yapıldı ve sonuçlar kilopascal(kPa) olarak kaydedildi.

Bulgular: Çalışmanın nihai sonuç analizine 1 hastada 12. ayda ölçüm alınamadığından 52 hasta dahil edildi. Bu hastaların 31'i (%58,5) kadın, 22'si (%41,5) erkek, ortalama yaş 58 (±10,32) olarak saptandı. Çalışmaya katılan hastaların 14'ü daha önceden tedavi deneyimsiz, 38 tanesi daha önceden tedavi deneyimi olan hastalar olarak saptandı. Çalışmaya dahil edilen 53 hastanın 49 (%92,5) 'u genotip 1b, 1 (%1,9)' genotip 1a, 2 tanesi (%3,8) genotip 3, 1 tanesi (%1.9) ise genotip 4 olan hastalardı. Hastaların 36 tanesi non-sirotik, 14'ü child a sirozu, 3'ü child b sirozu olan hastalardı. Hastalardaki ortalama fibrozis düzeyi tedavi öncesi 20,35 (±16,82) kPa tedavi sonrası 16,05 (±11,88) kPa olarak ölçüldü ve fibrozis düzeyindeki yapılan ölçümlere göre tedavi sonrası ölçümlerde anlamlı düşme olduğu saptandı (P<0.001).

Sonuç: Sonuç olarak, KHC' nin DEA esaslı tedavi sonrası Fibroscan kullanılarak yapılan hepatik fibrozis ölçümlerinde daha önce yapılan çalışmalara ile uyumlu olduğu görüldü ve klinik olarak anlamlı bir düzelmeye neden olduğu saptandı.

Anahtar Kelimeler: direkt etkili antiviral ajan, fibroscan, fibrozis, hepatit c

S-049

ÇÖLYAK HASTALIĞI VE HLA DOKU TİPLENDİRMESİ KULLANIMI; SON BİR YILLIK VERİLERİMİZİN ANALİZİ

NOMINGEREL TSEVELDORJ[1], BÜŞRA ÖZÇİMEN[2], EGE ALTAN[1], HAYRETDİN KÖKLÜ[1], BÜLENT SİVRİ[1], TAYLAN KAV[1]

1 HACETTEPE ÜNİVERSİTESİ TIP FAKÜLTESİ, GASTROENTEROLOJİ BİLİM DALI, ANKARA
2 HACETTEPE ÜNİVERSİTESİ TIP FAKÜLTESİ, MEDİKAL ÖĞRENCİ, ANKARA

Giriş: Çölyak hastalığı (ÇH) genetik yatkınlığı olan kişilerde buğday gliadini ve ilişkili prolaminlerin sindirimi ile ortaya çıkan sistemik, immün bir hastalıktır. ÇH'da genetik zemin önemli rol oynamaktadır. ÇH'a duyarlılık yaratan genler kromozom 6 p üzerindeki HLA bölgesindeki HLA DQA1 ve HLA DQB1 zincirlerinden oluşur. Bu çalışmadaki amacımız hasta grubumuzun HLA özelliklerini belirlemek, HLA DQ genetik testi uygun kullanılıp kullanılmadığını gözden geçirmek, varsa neden yanlış istendiğini saptanmaktı.

Metod: Hacettepe Üniversitesi Tıp Fakültesi erişkin gastroenteroloji bölümünde Ocak 2016 – Aralık 2016 tarihleri arasında ÇH şüphesi ile HLA DQ 2- 8 polimorfizm bakılan toplam 56 hasta çalışmaya dahil edildi. Hastaların demografik verileri, eşlik eden otoimmün hastalıkları, endoskopik biyopsi histopatolojik sonuçları, serolojik belirteçleri, HLA DQ sonuçları, sonuç tanıları ve HLA testin endikasyonu kayıt edildi. HLA genotiplendirmesini hastalardan alınan venöz kandan PCR yöntemi ile DNA amplikasyonu yapılarak DQA1 ve DQB1 gen polimorfizmleri saptanarak yapıldı.

Sonuçlar: Toplam 56 hastanın demografik özelliklerine baktığında 42'si (%75) kadındı. Ortalama yaş 34.4'tü (17-67 yaş arası). ÇH tanısı alan hasta 31 (%55.4), ÇH tanısı dışlanan hasta 25'ti (% 44.6).

Hastalarımızda HLA DQ 2-8 polimorfizm toplam 34 hastada saptandı. HLA DQ 2.5 heterozigot/ homozigot toplam 25 hasta (%73.5), HLA DQ 8 toplam 11 hasta (%32.5), HLA DQ 2.2 toplam 2 hasta (%5.9) olarak saptandı. HLA gen testi uygun olarak 39 hastada (%69.6), uygunsuz olarak 17 hastada (%30.4) istendiği saptandı. Test uygunsuz istenme nedenleri:

a. çölyak seroloji negatif, endoskopik biyopsi alınmamış - 6 hasta (%35.3)
b. çölyak seroloji negatif, endoskopik biyopsi normal - 2 hasta (%11.7)
c. çölyak seroloji pozitif, endoskopik biyopsi çölyak ile uyumlu - 9 hasta (%53)

Tartışma: ÇH'ların % 88'nde HLA DQ 2.5, % 6'nda HLA-DQ8 saptanır. Kabaca hastaların %99.6'nda alleller saptanabilir. Ancak normal popülasyonda %40 bulunabilir. Genetik testin (HLA DQ 2 - 8) sensitivitesi %90-95, spesifitesi %30'dur. HLA'lar toplum/risk altındaki bireyleri taramada, özellikle NPV > %99 olması ile ÇH tanısını dışlamada yararlıdır. Merkezimizde HLA testi uygunsuz istenme nedenleri: çölyak serolojisi negatif, endoskopik biyopsi daha alınmamış hastalarda istenmesi; çölyak serolojisi negatif, endoskopik biyopsi normal yani tanısı dışlanmış hastalarda istenmesi ve en önemlisi ÇH tanısı konulmuş hastalarda tekrar ek test olarak istenmesidir. HLA gen testi istenmede genel olarak karşılaşan sorunları: Uygunsuz klinik durumlarda HLA testi istenmesi, komplike veya anlamsız HLA sonuç raporlamaları, HLA tipine bakılarak uygunsuz kararlar verilmesi olarak sayılabilir.

Anahtar Kelimeler: Çölyak hastalığı, HLA doku tiplendirmesi

HLA DQ gen polimorfizm dağılımı

HLA DQ 2-8	Sıklık	%
HLA DQ 2.5 heterozigot	21	% 61.8
HLA DQ 2.5 heterozigot. / HLA DQ 8	2	% 5.9
HLA DQ 2.5 homozigot	2	% 5.9
HLA DQ 8	7	% 20.5
HLA DQ 8 / HLA DQ 2.2	2	% 5.9
TÜM HASTA (toplam)	34	%100.0

S-050
18-FDG POSİTRON EMİSYON TOMOGRAFİSİNDE İNSİDENTAL GASTROİNTESTİNAL SİSTEM TUTULUMLARININ KLİNİK VE ENDOSKOPİK ÖNEMİ

FATİH KARAKAYA[1], ÇİĞDEM SOYDAL[3], AYSUN ÇALIŞKAN KARTAL[1], MELEK KARAKAYA[2], ÇAĞDAŞ KALKAN[1], İRFAN SOYKAN[1]

1 ANKARA ÜNİVERSİTESİ TIP FAKÜLTESİ GASTROENTEROLOJİ BİLİM DALI
2 ANKARA ÜNİVERSİTESİ TIP FAKÜLTESİ İÇ HASTALIKLARI ANA BİLİM DALI
3 ANKARA ÜNİVERSİTESİ TIP FAKÜLTESİ NÜKLEER TIP ANA BİLİM DALI

Amaç: Bir glukoz analoğu olan 18-Florodeoksiglikoz (18-FDG) pozitron emisyon tomografisi (PET) ile kullanılarak artan metabolik tutulumun belirlenmesi ile birçok malignitenin tanısında ve takibinde başarı ile kullanılmaktadır. Metabolik aktivite ile ilişkili olması nedeni ile malignite dışında faktörler nedeni ile tutulum olabildiği bilinmektedir. Ancak GİS'de birçok faktöre bağlı olarak insidental tutulumlar olabilmektedir. Bu çalışma ile; GİS dışı malign hastalıklarda insidental GİS tutulumlarının klinik öneminin belirlenmesi amaçlanmıştır.

Gereç-Yöntem: Hastalar ocak 2011-Mayıs 2017 tarihleri arasında Ankara Üniveristesi Tıp Fakültesi Nükleer Tıp Anabilim Dalı'nda GİS malignite nedeni ile 18-FDG PET yapılan 12000 düzeyinde hasta dosyası taranarak seçildi. GİS dışı malignite nedeni ile PET tetkiki yapılan ve insidental GİS tutulumu olan hastalardan endoskopik değerlendirme ile tutulum alanı değerlendirilmiş hastalar çalışmaya dahil edildi.İnsidental tutulum alanının hem endoskopik hem de alınan biyopsi materyalinin histopatolojik değerlendirme sonucuna göre beningn – malign (premalign ve malign) olmak üzere sınıflandırılarak kaydedildi.

Bulgular: Çalışmaya belirtilen kriterlere uyan 157 hasta dahil edildi. Tüm hastalar GİS dışı maligniteye sahip olup insidental tutulum olan GİS bölgelerine göre dağılımı; ösefaus %25,5 (n=40), mide %42 (n=66) ve kolorektal %32,5 (n=51) olarak hesaplandı. PET görüntülemede ösefagus tutulumu olan hastaların sadece 1'inde (%2,5) polip menşeili malign mezenkimal tümör saptandı. Diğer 39 hastada ise malign yada premalign bir bulgu izlenmedi. En sık izlenen benign patoloji ösefajit olarak saptandı(%37,5,n=15). PET görüntülemede mide tutulumunda en sık izlenen endoskopik bulgu % 56 (n=37) oranı ile süperfisiyal gastrit olarak saptandı. % 7 hastada (n=5) submukozal lezyon saptandı ancak patolojik değerlendirmesinde tüm lezyonların beningn olduğu belirlendi. Mide tutulumu olan hastaların %21'inde mevcut 18-FDG tutulumunun malign nedene bağlı olduğu belirlendi. 2 hastada yeni tanı mide adeno ca saptanırken 12 hastada lenfoma GİS tutulumu olduğu saptandı. PET görüntülemede insidental kolorektal tutulumun endoskopik ve patolojik değerlendirmesinde hastaların %51'inde(n=26) malign-premalign bir patoloji olduğu saptandı. Bu hastaların 20'sinde tutulumun olduğu kolon bölgesinde adenömatöz polip saptandı ve bu hastaların 4'ünde displazi 1'inde ise insitu kanser saptandı. Ayrıca GİS dışı malignite nedeni ile yapılmış olsada 5 hastada (%10) kolon kanseri (ikinci malignite odağı) saptandı. Ayrıca 1 hastada ise malign melanomun GİS tutulumu saptandı.

Sonuç: GİS dışı tümörlerde yapılan 18-FDG PET tetkikinde insidental GİS tutulumu primer hastalığa yada tutulan lokalizasyon açısından malign-premalign riski değişmektedir. Özellikle endoskopik olarak kolonik tutulumlar değerlendirlmelidir. Ayrıca primer hastalığı lenfoma olan hastalartda mide tutulumu bir diğer yüksek riskli ve değerlendirilmesi gereken hasta grubudur.

Anahtar Kelimeler: gastrointestinal sistem, positron emisyon tomografisi

S-051
KOLOREKTAL KANSER VE POLİP TARAMASINDA TÜRKİYE VERİLERİ

LEVENT ERDEM, ERDEM AKBAL, DİLEK TUCER, ENVER TUÇBİLEK, AHMET UYANIKOĞLU, CAN DOLAPCIOĞLU, EMEL AHISALI ERİM, GÖKTUĞ ŞİRİN, HÜSEYİN ALKIM, ALİYE SOYLU, LEVENT DOĞANAY, KEMAL KÜRBÜZ, KAMİL ÖZDİL, HAKAN ALAGÖZ, TUBA ERÜRKER ÖZTÜRK, MESUT SEZİK, ERDEM KOÇAK, GUPSE ADALI, MEHMET ÇOBAN, SAADETTİN HÜLAGÜ, HALİL DEĞERTEKİN, ORHAN SEZGİN

KOLON KANSERİ VE KOLOREKTAL POLİP ÇALIŞMA GRUBU

Amaç: Kolon kanseri tüm dünyada ve ülkemizde kanserden ölüm sebepleri arasında ilk sıralarda yer almaktadır. Kolon kanseri önlenebilir hastalık olması nedeniyle tarama programları önem kazanmaktadır. Ülkemizde yürütülen tarama çalışmalarına ışık tutmak üzere kolorektal kanser ve polip grubu olarak değişik merkezlerin verilerini toplayarak sunmayı amaçladık.

Gereç-Yöntem: Çalışmaya katılan merkezlerden 5563 sayıda prospektif kolorektal kanser ve polip tarama olgusu dahil edildi. Hastaların demografik özellikleri ile birlikte aile hikayesi, sigara, alkol alışkanlıkları, vücut kitle indeksi (VKİ), polip saptanma oranları, kolon kanseri sıklığı ve türü kaydedildi. Polip ve kolon kanseri saptanan ve saptanmayan olgular arasındaki demografik özellikler, sigara alkol kullanım oranları arasındaki farklılıklar ile polip ve kolon kanseri gelişimine etki eden risk faktörleri değerlendirildi.

Bulgular: Çalışmaya 5563 kolonoskopik tarama olgusunun verileri dahil edildi. Olguların ortalama yaşları 54.1 ± 13.6 (18-95) aralığında saptandı. Vakaların % 53'ü kadın ve % 47'si erkek cinsiyetten oluşmaktaydı. Hastaların % 2.3' ünde kolon kanseri, % 27' sinde ise polip saptandı. Polip saptanmayan olguların ortalama yaşları 52.2 ± 13.8, polipli hastaların ortalama yaşları 58.1 ± 11.9 ve kolon kanserli hastaların ise 62.8 ± 13.1 olarak saptandı. Tüm olgular dahil edilerek yapılan regresyon analizinde erkek cinsiyet, VKİ>30, sigara kullanımı, ailede kolon kanseri hikayesinin olmasının kolorektal polip gelişimi için risk faktörü olduğu saptandı. 50 yaş altındaki olgularda kolon polibi için erkek cinsiyet, VKİ>30, sigara kullanımı, alkol kullanımı ve ailede kolon kanseri hikayesinin olması risk faktörü iken, 50 yaş üzerindeki vakalarda VKİ>30, erkek cinsiyet ve ailede kolon kanseri hikayesi kolorektal polip gelişimi için risk faktörü olarak saptandı.

Sonuç: Kolorektal kanser taraması yapılan olguların yaklaşık üçte birinde polip veya kanser saptanması kolonoskopik taramanın ülkemiz için önemini net olarak göstermiştir. Çalışmamızın sonuçları erkek cinsiyet, sigara, alkol kullanımı, obezite ve aile hikayesinin ülkemizde kolon polip ve kanseri gelişiminde rolü olduğunu göstermektedir. Risk faktörlerinin 50 yaş üstü ve altı olgularda farklı olduğu saptanmıştır. Bu nedenle 50 yaş altı kişilerin kolon kanser taramasında aile hikayesi dışında yeni kriterlerin önerilmesi düşünülmelidir.

Anahtar Kelimeler: Kolon kanseri, kolon polibi, tarama

S-052

ANOREKTAL HASTALIKLARDA BİYOFEEDBACK EŞLİKLİ PELVİK TABAN ÇALIŞMALARI-TEK MERKEZ GERÇEK YAŞAM VERİLERİ

ÖZDAL ERSOY[1], YASEMİN ECEM TEMEL[2], SELDA ÇIRPICI[2], HÜLYA ÖVER HAMZAOĞLU[2], FATİH OĞUZ ÖNDER[1], GÜRHAN ŞİŞMAN[1], NURDAN TÖZÜN[1]

1 ACIBADEM ÜNİVERSİTESİ TIP FAKÜLTESİ İÇ HASTALIKLARI ANABİLİM DALI GASTROENTEROLOJİ BÖLÜMÜ
2 ACIBADEM FULYA HASTANESİ HEMOROİD VE ANOREKTAL HASTALIKLAR MERKEZİ

Amaç:Anorektal hastalıklarda barsak/tuvalet yeniden eğitimi olarak da bilinen biyofeedback tedavisi hastanın anal sfinkter kaslarını güçlendirici ve/veya bu kaslarının rektum ile koordineli çalışmasını amaçlayan birinci basamak tedavi metodudur. Literatürde standardize edilmiş bir biyofeedback metodu yoktur. Kullanılan metoda göre kullanılan malzeme, seans sayısı ve ücretlendirmesi ve hasta uyumu değişebilmektedir. Sfinkter kaslarını da kapsayan pelvik taban kaslarının stabil ve güçlü olması, kişinin kontinens ve sağlıklı defekasyonunu sağlanmasında oldukça önemli rol oynar. Dünyada kontinens ile ilgilenen birçok merkezde biyofeedback eşlikli pelvik taban kaslarının eğitimi anorektal hastalıkların tedavisinde sıklıkla tercih edilen bir yöntem olmuştur.Hastanemiz Hemoroid ve Anorektal hastalıklar merkezinde anorektal hastalıkların tedavisi için son 1 yıldır kullanılan bu yöntemin etkinlik sonuçlarını gerçek yaşam verileri şeklinde paylaşmayı amaçladık.

Gereç-Yöntem: 01/09/2016-30/09/2017 tarihleri arasında merkezimizde biofeedback eşlikli pelvik taban çalışması yapılmış hastalar retrospektif tarandı. Pelvik taban fizyoterapisti ile yapılan ve seansı yaklaşık 1 saat süren biyofeedback (sağlıklı barsak fonskiyonu için gerekli diyet ve yaşam tarzı önerileri ve defekasyon ve kontinens eğitimi) ve pelvik taban kasları çalışmaları (pelvik taban ve ilişkili kasları güçlendirme ve/veya gevşetme egzersizleri) içeren tedaviyi görüp tedavi sonrasındaki birinci ve 2. aylarda telefon yada email ile yakınmaları ve son durumları tekrar değerlendirilen hastaların demografik özellikleri, yakınmaları, eşlik eden hastalıkları ve tedaviye olan uyum ve yanıtları kayıt edilmiştir. Uyum ve yanıtı etkileyen faktörler değerlendirilmiştir.

Bulgular: Hastane otomatik veri kaydından biyofeedback eşlilkli pelvik taban çalışması kodu altında kayıt edilmiş toplam 85 hasta değerlendirildi. Tedavi seansından sonraki birinci ve ikinci ay sonuçları tamamlanmış olan 65 hastanın verileri araştırıldı. 29 hastanın hem 1. hem de 2. ayda yakınmaları gerilemişti.3 hastanın 1. ayda yakınmalarında değişme olmaksızın 2.ay kontrollerinde yakınmaları belirgin azalmıştı. 15 hastanın hiçbir kontrolünde yakınmalarında gerileme olmadı. 8 hastanın birinci ayda yakınmlarında gerileme gözlenmişken 2. ay kontrollerinde yakınmaları nüks etmişti. 8 hastaya tedavi sonrasındaki 1. ve 2.ay kontrollerinde hiç ulaşılamadı. 2 hastanın birinci ay kontrolünde yakınmaları gerilemedi ama 2. ay kontrolünde de hastalara ulaşılamadı.Hasta uyumsuzluğu ülke yada il dışında yaşayan yada başka hastaneden yönlendirilmiş hastalarda görüldü. 1. ayda iyi iken 2. ayda yakınmalarında nüks görülen hastaların çoğunluğunda psikiyatrik yada pudendal sinir patolojileri mevcuttu.

Sonuç: Pelvik taban çalışmalarının,biyofeedback tedavisine eklenmesi anorektal hastalıkların tedavisinde etkindir. Deneyimlerin artması için benzer çalışmaların devamı uygundur.

Anahtar Kelimeler: pelvik taban, anorektal, biyofeedback

S-053

REKTAL POLİP VE KİTLELERİN DEĞERLENDİRİLMESİNDE REKTAL EUS (ENDOSKOPİK ULTRASONOGRAFİ)'UN ROLÜ

HAKAN ÇAMYAR, EMRAH ALPER, HÜSEYİN SİNAN AKAY, BELKIS ÜNSAL

İZMİR KATİP ÇELEBİ Ü.T.F ATATÜRK EĞİTİM VE ARAŞTIRMA HASTANESİ GASTROENTEROLOJİ B.D.

Amaç: Rektumda polip veya kitle saptanan, endoskopik tedavi veya cerrahi rezeksiyon uygulanan hastalarda histopatolojik veriler temel alınarak EUS'un T ve N evrelemesinde tanısal doğruluğunun değerlendirilmesi

Gereç-Yöntem: Merkezimizde 2013 ve 2015 yılları arasında rektumda polip veya kitle nedeniyle rektal EUS (3 farklı uygulayıcı,radial probe, pentax,8-10 MHz) uygulanıp endoskopik tedavi veya cerrahi rezeksiyon yapılmış olan hastalar retrospektif olarak tarandı. Toplam 48 hastanın rektal EUS raporlarından T ve N evrelerine ulaşıldı. Daha sonra EUS'da elde edilen verilerle hastaların patoloji raporundaki T ve N sonuçları karşılaştırıldı. Sonuçlar %95 güven aralığı ile birlikte sensitivite ve spesifisite olarak verildi

Bulgular: Çalışmaya toplam 48 hasta dahil edildi. Bu hastalardan 26'sına ESD (endoskopik submukozal diseksiyon), 22 'sine de cerrahi rezeksizyon uygulanmıştı. ESD uygulanan 26 hastanın hepsinin patoloji sonucu Tis (intramukozal karsinom)'di. Bu hastaların preoperatif EUS sonuçlarına bakıldığında 14 hasta Tis,9 hasta T1(submukoza invazyonu) ve 3 hasta T2 (muskularis propria invazyonu)'di.ESD uygulanan hastaların EUS'unda beklenildiği gibi lenf nodu pozitifliği yoktu.Cerrahi rezeksiziyon uygulanan 22 hastanın patoloji sonuçlarında 10 hasta T3(perirektal yağ doku invazyonu), 7 hasta T2, 3 hasta T1, 2 hasta Tis olarak raporlanmıştı. Bu hastaların preoperatif EUS sonuçlarına bakıldığında 12 hasta T3, 9 hasta T2,1 hasta T1'di. Genel olarak tüm hastalar değerlendirildiğinde EUS'un Tis için sensitivite %54 (%95 CI %33-73) / spesifisite %100 (%95 CI %84-100) saptanırken bu değerler T1 için sırasıyla %33 (%95 CI % 0.8-65)/%80 (%95 CI % 65-90), T2 için %42 (%95 CI %10-81)/%78 ((%95 CI %62-90), T3 için %80(%95 CI %44-97)/%89(%95 CI %75-97) saptandı. Cerrahi uygulanan 22 hastanın 6'sında lenf nodu pozitifti. EUS'un lenf nodu saptamadaki sensitivite %33 (%95 CI %4-77), spesifisite %75 (%95 CI %47-92) olarak bulundu.

Sonuç: Literatür sonuçları ile kıyaslandığında bizim çalışmamızda EUS'un sensitivitesinin Tis,T1,T2 'de daha düşük olduğu T3'de ise literatüre yakın olduğu görüldü. Litertürle uyumlu olarak T evresi arttıkça (T1'den T3'e) sensivitenin arttığı görüldü. EUS'un T3 dediği 12 vakanın 4'ünde patoloji sonucunun T2 olduğu, T2 dediği 12 vakanın 5'nin patoloji sonucunun Tis, 2'sinin patoloji sonucunun T1 olduğu, T1 dediği 10 vakanın 9'nun patoloji sonucunun Tis olduğu görüldü. Genel olarak EUS'da verilen T evrelerinin patolojiye göre daha yüksek olduğu saptandı. Buna sebep olarak uygulayıcı hekimin güvenli tarafta kalarak tümör çevresindeki ödemi derin invazyon olarak yorumlamış olması gösterilebilir. Nodal tutulumu gösterme açısından EUS'un etkinliğinin orta düzeyde olduğu bilinmekle birlikte bizim çalışmamızda sensitivite literatür verilerinin altında saptanmıştır. Bunun sebebi olarak değerlendirmenin az sayıda hastayla yapılmış olması gösterilebilir.

Anahtar Kelimeler: endosonografi, kanser, rektum

S-054
KRONİK PANKREATİTLİ OLGULARDA NÜTRİSYONEL DURUM DEĞERLENDİRMESİ

NEVİN ORUÇ, NALAN GÜLŞEN ÜNAL, OKŞAN TOMEY, ÖMER ÖZÜTEMİZ

EGE ÜNİVERSİTESİ TIP FAKÜLTESİ, GASTROENTEROLOJİ BİLİM DALI, İZMİR

Amaç: Kronik pankreatit farklı etiyolojilere bağlı gelişen pankreasın ekzokrin ve endokrin yetmezliği izlenebilen inflamatuar bir hastalıktır. Hastalarda karın ağrısı, iştahsızlık, diabet, alkol kullanımı gibi birçok faktöre bağlı beslenme problemleri sıktır. Kronik pankreatitte ekzokrin yetmezliğe sekonder maldigesyon ve malabsorbsiyon önemli bir sorundur. Bu çalışmada kronik pankreatit tanısı almış hastalarda nütrisyonel değerlendirmenin yapılması ve malnutrisyon sıklığının araştırılması amaçlanmıştır.

Gereç-Yöntem: Ocak 2015- Haziran 2017 tarihleri arasında Ege Üniversitesi Gastroenteroloji Kliniğinde tanı konan veya takip edilen 116 kronik pankreatitli olgunun Mini Nütrisyonel (MNA) Değerlendirme Anketi ve SC-330 Tanita cihazı ile yapılan biyoimpedans ölçümleri değerlendirilmiştir. MNA form skorlarına göre hastalar; Malnutrisyon Gösterge Puanı (maksimum skor: 30); 24-30 puan: Normal nütrisyonel durum, 17-23,5 puan: Malnütrisyon riski altında, 17 puandan aşağı Malnütrisyonlu olarak değerlendirlmiştir. VKİ'e göre <18,5 kg/m2 düşük kilolu, 18,5-25 kg/m2 normal, 25-30 kg/m2 fazla kilolu ve >= 30 kg/m2 obez olarak sınıflandırılmıştır.

Bulgular: 116 hastanın 63'ü (% 54,3) kadın, ortalama yaş 52,8 yıl, ortalama VKİ 27.5 kg/m2, MNA toplam skoruna göre 5 (%4,3) hasta malnütrisyonlu, 27(%23.3) hasta malnütrisyon riski altında ve 84 (%72.4) hasta normal nütrisyonel durum olarak değerlendirildi.

Hastaların 2'si (%1,7) düşük kilolu, 38'i (%32,7) normal kilolu, 45'i (%59,2) fazla kilolu ve 31'i (%26.7) obez saptandı.

Sonuç: Bu çalışma sonuçlarına göre VKİ'e göre kronik pankreatitli hastaların %1.7'si düşük kilolu saptanmıştır. MNA anket sonuçlarına göre hastaların yaklaşık %27.4'u malnütrisyonlu veya malnütrisyon riski altında bulunmuştur. MNA anketi ayaktan takipli kronik pankreatit hastalarında nütrisyonel riski değerlendirmede araç olarak kullanılabilir.

Anahtar Kelimeler: kronik pankreatit, nütrisyon

S-055

SPİNAL KORD YARALANMALI HASTALARDA KOLONOSKOPİ HAZIRLIK VE İŞLEM SÜRESİ UZUYOR MU?

MUHAMMED ALİ AYVAZ, HALİL RAKICI, REMZİ ADNAN AKDOĞAN

RECEP TAYYİP ERDOĞAN ÜNİVERSİTESİ TIP FAKÜLTESİ GASTROENTEROLOJİ BİLİM DALI

Amaç: Çalışmamızın amacı, spinal kord yaralanması olan hastalarla başka nedenlerle kolonoskopi yapılan hastaları kolonoskopinin hazırlık ve işlem zamanı yönünden karşılaştırmaktı. Amacımız, spinal kord yaralanmalı hastalarda daha uzun kolonoskopi işlem süresi olduğuna dair şüphelerimizi teyit etmek ve görüşümüze göre düşünülmesi gereken nedenleri göstermekti.

Gereç-Yöntem: Hastalar 2 grupa ayrıldı. Her bir grupta 116 hasta vardı. Birinci grup spinal kord yaralanmalı, ikinci kontrol grubu ise başka nedenlerle kolonoskopi yapılan hastalardan oluşmaktaydı. Spinal kord yaralanması olan hastalar için hazırlama protokolü, tam geniş bağırsak temizliği deneyimlerimiz nedeniyle normalden daha uzun süreli tutuldu. Omurilik yaralanması olmayan sağlıklı hastalar olağan kolon temizleme hazırlık prosedürüne göre hazırlandı.

Kolon temizliği ve işlem süresi

	Kontrol grubu	Spinal kord hasarlı grup
BBPS göre temizlik	2,68	2,03
Gidiş işlem süresi(dakika)	1114 dakika (Tek işlem ortalama 9,6 dk)	2148 (18,51)
Çıkış işlem süresi(dakika)	1994 dakika (Tek işlem ortalama 17,19 dk)	2348 (20,24)
Girişimsel işlem yapılan hasta sayısı	55	54

BBPS: Boston Bowel Preparation Score; 0 en kötü, 3 en iyi

Bulgular: Sonuçlarımız spinal kord yaralanmalı hastaların güçlendirilmiş bağırsak temizliği protokolüne rağmen kontrol grubuna göre daha kötü barsak temizliği gösterdiği, kolonoskopi işlem süresinin ise iki katına çıktığını ortaya koymaktadır. Tam olmayan temizlik nedeniyle polip saptama oranı açısından iki grup arasında fark saptanmadı.

Sonuç: Spinal kord hasarlı hastaların kolonoskopi hazırlık ve işlem süresi kontrol grubundaki hastalardan çok daha uzundur. Bu bağırsak temizliği için daha fazla çaba demektir. Bu durum işlem öncesi ve işlem esnasında göz önünde bulundurulmalı ve planlama buna göre yapılmalıdır.

Anahtar Kelimeler: Kolonoskopi, omurilik hasarı, kolonoskopi işlem süresi

S-056
SOLİTER REKTAL ÜLSER; ÖNE ÇIKAN ÖZELLİKLER; FARKLI BİR BAKIŞ AÇISI; TEK MERKEZ VERİLERİ

MUHAMMED SAİT DAĞ[1], SAFİYE ÇETİN[2], ÖMER FARUK DAĞ[3]

1 MEDİKAL PARK HASTANESİ, GASTROENTEROLOJİ BÖLÜMÜ, GAZİANTEP
2 ÖZEL PATOLAB MERKEZİ, PATOLOJİ BÖLÜMÜ, ANTALYA
3 ŞANLIURFA EĞİTİM VE ARAŞTIRMA HASTANESİ, İÇ HASTALIKLARI BÖLÜMÜ, ŞANLIURFA

Amaç: Soliter rektal ülser sendromu (SRÜS) sebebi tam olarak bilinmeyen etyolojide değişik sebeplerin suçlandığı, rektumda ülser ya da ülserlerle seyreden benign karekterli kronik bir hastalıktır. SRÜS klinik pratikte nadir görülen bir durum olmasına rağmen tedavideki güçlükler nedeniyle önemlidir. Bu yazıda merkezimizdeki SRÜS tanısı konan hastaların genel özellikleri incelenerek farklı bir bakış açısının ortaya konması amaçlanmıştır.

Gereç-Yöntem: Temmuz 2014-17 tarihleri arasında hastanemiz gastroenteroloji kliniğinde değişik klinik endikasyonlar sonucu yapılan kolonoskopik değerlendirmeler sonrası soliter rektal ülser tanısı konan hastaların genel özellikleri retrospektif olarak incelendi.

Bulgular: Çalışmaya 13' ü erkek ve 7' si kadın toplam 20 hasta dahil edildi. Hastaların yaş ortalaması 42.4 (13-78) idi. Majör klinik yakınmalar kabızlık-dışkılama zorluğu (20/20), rektal kanama (18/20), alt karın ağrısı (17/20) şeklindeydi. Tüm hastalarda değişik derecelerde anksiyete bozukluğu vardı. Yine derinleştirilen anemnezde 19/20 hastada dışkılama zorluğu nedeniyle parmakla dışkı çıkarma alışkanlığı vardı. Kolonoskopik incelemede çoğunlukla rektum distalde olmakla beraber anal kanaldan 21. cm ye kadar uzanan lokalizasyonlarda ülserler saptandı. Altı hastada tek bir ülser varken 14 hastada 2 ve daha fazla ülser görüldü. İki hastada erozyon aşamasında tanı konurken, 4 hastada eşlik eden nodüler-polipoid lezyonlar izlendi. Kolonoskopik prosedürde 18/20 hastada ileal entübasyon yapıldı ve normaldi. Toplam 4 hastada anemi varken sadece 1 hastada transfüzyon ihtiyacı oldu. Aynı hastada rektal prolapsus vardı. Tüm hastalara medikal tedavi başlandı. İki hastada medikal tedaviye yeterli yanıt alınamadığından 2-3 seans argon plasma kuagülasyon uygulandı. Rektal prolapsusu olan bir hasta cerrahi tedaviye yönlendirildi. Hastaların sadece 10' u değişik defalar kontrole gelirken, diğer 10 hasta tanı ve ilk medikal tedavileri sonrası tekrar kontrole gelmedi. On hastanın ortalama takip süresi 15.3 aydı.

Sonuç: Sonuç olarak SRÜS nadir ancak tedavisindeki güçlükler ve kronik dalgalı seyir nedeniyle hekim ve hasta açısından oldukça önemli bir durumdur. Çalışmamız sonucunda;

- 14/20 hastada 2 ve daha fazla ülser olduğundan soliter kelimesi hastalığı tanımlarken yanlış mı kullanılıyor ?
- çalışamamızdaki tüm hastalarda irritabıl bağırsak sendromunda (İBS) olduğu gibi dışkılama değişiklikleri olduğu düşünüldüğünde SRÜS' ün İBS' nin ülseratif formu olduğu söylenebilir mi ?
- her ne kadar anal kanaldan 21. cm ye kadar değişen lokalizasyonlarda ülserler saptansa da 19/20 hastada olan parmakla dışkı çıkarma direkt tanı kriteri olabilirmi ?
- tüm hastalarda değişik derecelerde anksiyete bozukluğu olmasından dolayı SRÜS' ü psikiyatrik temelli bir hastalık olarak tanımlayabilirmiyiz ?
- yüksek orandaki (% 50) tedavi ve takip uyumsuzluk psikiyatrik temel ya da hastalığın hayat kalitesini çok fazla etkilememesine bağlanabilir mi ?

Anahtar Kelimeler: anksiyete, kolonoskopi, Soliter-multıple **soliter rektal ülserler**

S-057

PEUTZ JEGHER SENDROMLU HASTALARDA DOUBLE BALON ENTEROSKOPİ:TEK TERSİYER MERKEZ TECRÜBESİ

BAYRAM YEŞİL, MAHMUT YÜKSEL, FERHAT BACAKSIZ, ÖMER ÖZTÜRK, VOLKAN GÖKBULUT, İLYAS TENLİK, DERYA ARI, ÖZLEM AKDOĞAN, BÜLENT ÖDEMİŞ, ZEKİ MESUT YALIN KILIÇ, İSMAİL HAKKI KALKAN, ERTUĞRUL KAYAÇETİN

TÜRKİYE YÜKSEK İHTİSAS EĞİTİM VE ARAŞTIRMA HASTANESİ

Amaç: Peutz-Jeghers Sendromlu(PJS) hastalarda çift balon enteroskopinin (DBE) klinik etkileri hakkında çok az şey bilinmektedir. Bu çalışmanın amacı PJS'de ince bağırsak poliplerinin yönetiminde DBE'nin etkinliğini ve güvenilirliğini değerlendirmektir.

Gereç-Yöntem: Ocak 2007 ile Eylül 2017 arasında DBE yapılan 14 tane PJS tanılı hastayı kapsayan tek merkezli, retrospektif bir çalışması yaptık. Endoskopi ünitesi kayıtlarından ve otomasyon sisteminden hasta verilerine ulaşıldı. İşlem sırasında tespit edilen >=1 cm boyutu olan polipler değerlendirmeye alındı.

Bulgular: 10 yıllık takipte 14 hastaya (8 (%57) erkek, ortalama yaş 33.75; 6(%43) bayan, ortalama yaş 30.5) toplam 60 DBE işlemi uygulandı.Bu işlemlerin 37 tanesi (%61.7) oral, 20 tanesi (%33.3) anal ve 3 tanesi (%5) intraoperatif olarak uygulandı. 57 adet oral+anal DBE'de toplam 395 polip tespit edildi.Bu poliplerin 33 tanesi(%8.4) midede, 5 tanesi(%1.2) duodenumda, 188 tanesi(%47.6) jejunumda, 85 tanesi(%21.5) ileumda, 84 tanesi(%21.3) kolon segmentlerinde saptandı. İntraoperatif yapılan 3 adet DBE yaklaşık 200 adet polip saptandı ve polipektomi yapıldı. Yapılan 60 adet DBE sırasında 2 işlemde minimal kanama, 2 işlemde hipoksi, 1 işlemde solunum arresti, 1 işlemde aritmi görüldü. Takiplerinde 14 hastanın 10'unda(%71.4) hastalığa bağlı ileus, malign dönüşüm gibi çeşitli komplikasyonlar nedeni ile cerrahiye gereksinim oldu, 2 hasta(%14.3) takipte exitus oldu.

Sonuç: DBE Puetz Jegher Sendromlu hastaların tanı ve uzun dönem takibinde güvenilir ve efektif bir yöntem olarak düşünülebilir.

Anahtar Kelimeler: double balon enteroskopi, peutz jegher sendromu, polip

S-058
KOMPANSE SİROTİK OLGULARDA 3D TEDAVİSİNİN UZUN DÖNEM ETKİNLİĞİ

MURAT ALADAĞ, MURAT HARPUTLUOĞLU, MEHMET ALİ ERDOĞAN, YILMAZ BİLGİÇ, OĞUZHAN YILDIRIM, ALİ RIZA ÇALIŞKAN, YASİR FURKAN ÇAĞIN, YAHYA ATAYAN, YÜKSEL SEÇKİN, MELİH KARINCAOĞLU

İNÖNÜ ÜNİVERSİTESİ TIP FAKÜLTESİ GASTRONTEROLOJİ BİLİM DALI, MALATYA

Amaç: HCV dünyada en sık karaciğer sirozu ve karaciğer nakli nedenidir. Biz bu çalışmada yaklaşık 1 yıldır ülkemizde de kullanılmaya başlanan Viekira (Ombitasvir, paritaprevir, ritonavir, dasabuvir) tedavisinin etkinliğini değerlendirmeyi amaçladık.

Gereç-Yöntem: Çalışmaya yaş ortalaması 54 (23-70), 16 kadın, 22 erkek toplam 38 olgu alındı. Vakaların MELD skoru ortalama 15, CTP skoru 8 idi..Ortalama HCV-RNA düzeyleri 5.4 log10 IU/ml idi. Ortalama ALT 48 U/L idi. Birçok olgu tedavi deneyimli, nüks yada cevapsız olgulardı. Olguların 2 tanesi genotip 2 diğerleri genotip 1b idi. 2 olguda 24 hafta diğerlerinde 12 haftalık 3D tedavisi verildi. Çoğunluğu 3 aylık tedavi süresini tamamladı ve 1 olguda tedavi halen devam etmektedir. Olguların klinik, laboratuar ve yan etki değerlendirilmeleri sık aralıklarla yapıldı.

Bulgular: Yapılan değerlendirmede olguların %90'nında 10.günde HCV-RNA negatif, birinci ayın sonunda tüm olgularda HCV-RNA negatif idi. 3 aylık tedavi süresini tamamlayan 37 olgunun %100'ünde HCV-RNA negatif, ALT düzeyleri normal olarak izlendi. Tedaviye bağlı en sık görülen yan etkiler halsizlik, yorgunluk, hafif anemi, kaşıntı ve kabızlık idi. Hiçbir olguda tedaviyi bıraktırmayı gerektirecek yan etki görülmedi. Tedavi sonu 6 ayı tamamlayan olgularda SVR %100, ve MELD skorlarında istatistiksel anlamlı azalmalar ($p< 0.001$) görüldü.

Sonuç: Sonuç olarak kronik HCV'ye sekonder ilerlemiş karaciğer hastalarında Viekira paket (Ombitasvir, paritaprevir, ritonavir, dasabuvir) tedavisinin etkin ve emniyetli olduğu görüldü. Bu konuda kesin sonuca varmak için geniş vaka sayılarını içeren çalışmalara ihtiyaç vardır.

Anahtar Kelimeler: HCV, siroz, ombitasvir, paritaprevir

S-059

LEDIPASVIR/SOFOSBUVIR THERAPY IN GENOTYPE 1 LIVER TRANSPLANT RECIPIENTS WITH RECURRENT HCV INFECTION: SINGLE CENTER, REAL LIFE EXPERIENCE

İLKER TURAN[1], ZEKİ KARASU[1], MURAT ZEYTUNLU[2], GALİP ERSÖZ[1], ULUS SALİH AKARCA[1], FULYA GÜNŞAR[1]

1 EGE ÜNİVERSİTESİ TIP FAKÜLTESİ, GASTROENTEROLOJİ BİLİM DALI, İZMİR
2 EGE ÜNİVERSİTESİ TIP FAKÜLTESİ, GENEL CERRAHİ ANA BİLİM DALI, İZMİR

Objective: The combination of ledipasvir/sofosbuvir (LDV/SOF) ± ribavirin (RBV) has achieved high sustained response rates in patients with genotype 1 chronic hepatitis C virus (HCV) infection. However, limited data is available regarding the efficacy and safety of these agents among patients with recurrent HCV post liver transplantation (LT) in a real world setting. We report the outcome of LDV/SOF regimen for HCV recurrence after LT in our center in Turkey.

Materials-Methods: Patients received a fixed-dose combination tablet containing LDV (90 mg) and SOF (400 mg) with RBV for 12 weeks or without RBV for 24 weeks. Patients were assessed at baseline, end of treatment (EOT), and 12 weeks after EOT. Safety profile, tolerability, virological response at EOT, and sustained virological response 12 weeks after EOT (SVR12) were evaluated.

Results: Twenty-one patients received treatment, 19 patients (12 male and 7 female) were included in the analysis; 2 patients who are still on treatment were excluded. All patients were Caucasian with a mean age of 61.4±11.2 years. HCV genotype was genotype 1b in 11 patients, genotype 1a in 1 patient, and genotype 1-no subtype in 7 patients. Median HCV RNA at baseline was 3,028,620 IU/mL. 21% had cirrhosis and 63% were IFN-experienced before and after LT. 21% of the patients received a graft from a living donor and median time since LT was 109 months (range 2 - 218 months). Four patients had end-stage renal failure and 3 were on dialysis. Three patients had hepatocellular carcinoma (HCC) before LT.

Virological response was 94.7% at EOT (15 had undetectable HCV RNA; 3 had HCV RNA <12 IU/mL; 1 had HCV RNA 155 IU/mL). SVR12 was %89.4 (17/19). Two patients who relapsed were non-cirrhotic and had HCC before LT and received LDV/SOF + RBV for 12 wks. Of these, one also showed HCC recurrence during treatment period.

Side effects including HCC recurrence, hematemesis, hypertension, cataract, and hemorrhagic wounds on the lips were observed in 4 patients. None required blood transfusion for anemia, adjustment in immunosuppression, and no episodes of rejection were documented during treatment.

Conclusion: In patients with recurrent genotype 1 HCV infection after LT, LDV/SOF ± RBV is well tolerated with high response rates. End-stage renal failure on hemodialysis was not a significant problem for LDV/SOV treatment in LT recipients. However, the impact of direct acting antivirals on the risk of HCC recurrence after LT seems to be a controversial concern.

Keywords: liver transplantation, chronic hepatitis C, treatment, ledipasvir/sofosbuvir

S-060
KRONİK KARACİĞER HASTALIĞI ÖLÇEĞİ'NİN GEÇERLİK VE GÜVENİRLİK ÇALIŞMASI

FERYA ÇELİK, HİCRAN BEKTAŞ

AKDENİZ ÜNİVERSİTESİ HEMŞİRELİK FAKÜLTESİ, İÇ HASTALIKLARI HEMŞİRELİĞİ ANABİLİM DALI, ANTALYA

Amaç: Bu çalışmanın amacı Kronik Karaciğer Hastalığı Ölçeği'ni Türkçe'ye uyarlamak ve ölçeğin geçerlik güvenirliğini belirlemektir.

Gereç-Yöntem: Metodolojik tipte olan bu çalışma 24 Kasım 2016 - 5 Nisan 2017 tarihleri arasında Akdeniz Üniversitesi Hastanesi Gastroenteroloji Polikliniği ve Gastroenteroloji Kliniği'nde 235 kronik karaciğer hastası ile yapılmıştır. Veri toplama araçları olarak "Kişisel Bilgi Formu", "Child-Pugh Skorlama Sistemi Formu", "Kronik Karaciğer Hastalığı Ölçeği (Chronic Liver Disease Questionnaire –CLDQ)" ile Türkçe geçerlik güvenirliği yapılmış olan "Kronik Karaciğer Hastalığı Yaşam Kalitesi Ölçeği 2.0" kullanılmıştır. Çalışmanın yürütülmesinde bilimsel ilkelerin yanı sıra evrensel etik ilkelere de uyulmuş, İnsan Hakları Helsinki Deklarasyonu'na sadık kalınmıştır. Çalışmaya başlamadan önce Akdeniz Üniversitesi Tıp Fakültesi Klinik Araştırmalar Etik Kurulu'ndan ve Akdeniz Üniversitesi Hastanesi Gastroenteroloji Bilim Dalı'ndan yazılı izin alınmıştır. Kronik Karaciğer Hastalığı Ölçeği için Kronik Karaciğer Hastalıkları Araştırma Merkezi'nden ve Kronik Karaciğer Hastalığı Yaşam Kalitesi Ölçeği 2.0 için Türkçe geçerlik güvenirliğini yapan Ayten Eraydın'dan e-posta yoluyla izin alınmıştır. Anketleri uygulamadan önce araştırmaya katılan katılımcılara çalışmanın amacı, planı, bilime katkıları, gönüllünün haklarıyla ilgili bilgiler açıklanmış, aydınlatılmış onam formu imzalatılmıştır.

Bulgular: Araştırmaya katılanların yarısının erkek, yaş ortalamalarının erişkin dönemde yoğunlaştığı, yarıya yakınının tanısının siroz, dörtte üçünün tanı süresinin 25 ay ve üzerinde olduğu bulunmuştur. Geçerlik analizi kapsam geçerliği, bir referansa göre geçerlik, yapı geçerliği ile belirlenmiştir. Geçerlik analizi sonucunda ölçeğin altı alt boyuttan oluştuğu belirlenmiştir. Orijinal ölçek yapısından çıkarılan madde olmamıştır. Ölçeğin bir referansa göre geçerliğinin yüksek olduğu (r= -0.88) bulunmuştur. Güvenirlik analizi; iç tutarlık, değişmezlik, madde analizleri yapılarak değerlendirilmiştir. Ölçeğin genel Cronbach alfa katsayısı 0.95, alt boyutların Cronbach alfa değerleri 0.53-0.94 arasında bulunmuştur. İç tutarlık değerlendirmesinde test tekrar test analiz sonuçlarında iki uygulama arasındaki korelasyon katsayısının yüksek olduğu (r=0.79) bulunmuştur. Madde analizleri incelendiğinde madde ortalamalarının birbirine yakın olduğu, alt üst grup ortalamaları incelendiğinde maddelerinin ayırt edici özelliğinin yüksek olduğu (p=0.00), ölçeğin kronik karaciğer hastalarında yaşanan semptomlarda ölçülmek istenen davranışları güvenilir olarak ölçebildiği bulunmuştur.

Sonuç: Kronik Karaciğer Hastalığı Ölçeği'nin, kronik karaciğer hastalarında yaşanan semptomların sıklığını belirleyerek, kronik karaciğer hastalarının yaşam kalitesini ölçmede geçerli ve güvenilir bir araç olduğu belirlenmiştir. Kronik Karaciğer Hastalığı Ölçeği'nin Türkçe versiyonunun kronik karaciğer hastalarının semptom değerlendirilmesinde kullanılması önerilmektedir.

Anahtar Kelimeler: Kronik karaciğer hastalığı, Kronik Karaciğer Hastalığı Ölçeği, Geçerlik, Güvenirlik

S-061
TÜRKİYE'DE STANDART ÜÇLÜ TEDAVİNİN BİRİNCİ BASAMAK HP ERADİKASYONUNDAKİ YERİ: BİR METAANALİZ ÇALIŞMASI

MEHMET KASIM AYDIN[1], ORHAN SEZGİN[1], ARZU KANIK[2]

1 MERSİN ÜNİVERSİTESİ TIP FAKÜLTESİ, GASTROENTEROLOJİ BİLİM DALI, MERSİN
2 MERSİN ÜNİVERSİTESİ TIP FAKÜLTESİ, BİYOİSTATİSTİK ANA BİLİM DALI, MERSİN

Amaç: Günümüzde standart üçlü tedavinin (SÜT) birinci basamak Hp eradikasyondaki etkinliğini tespit etmek

Gereç-Yöntem: Bu derleme ve meta-analiz, sistematik yorumlar için Cochrane El Kitabında belirtilen kurallara göre yapıldı. Basit tesadüfi örnekleme tekniği ile ulusal ve uluslararası yayınlanmış Türkiye verileri, elektronik yollarla toplandı. 2003-2013 tarihleri arasında birinci basamak Hp eradikasyonu için herhangi bir PPİ ile klaritromisin (500 mg bd) ve amoksisilin (1 g bd)'den oluşan 7 ve 14 günlük tedavi uygulanan çalışmalar değerlendirmeye alındı. Medline kullanılarak Cochrane Library, Google Scholar, (PubMed aracılığıyla) ve elektronik ortamda Türk tıp atıf indeksi tarandı. Değerlendirmeye uygun çalışmaları tespit etmek için Türkiye, Helicobacter pylori, enfeksiyon, standart üçlü tedavi, birinci basamak tedavi, omeprazol, lansoprazol, rabeprazol, pantoprazol, esomeprazol, klaritromisin, metronidazol, amoksisilin, eradikasyon terimleri kullanıldı. Çıkarılan verilerde kayıt döneminde tek veya çok merkezli bir çalışma olup olmadığı, yayın yılı, çalışmaya dahil edilen hastaların sayıları, yaşları, hastaların başlangıç özellikleri, hangi popülasyonda çalışıldığı (yetişkin veya çocuk), tedavi süreleri (7,14 gün) değerlendirildi. Sadece tam dergi formatında yayınlanan makaleler kabul edildi (Kongre özetleri dahil edilmemiştir). Hp eradikasyonunun başarılı olduğu, tedavi tamamlandıktan en az 4 hafta sonra en az bir güvenilir yöntem (histoloji, HpSA veya üre nefes testi) ile değerlendirilen yayınlar alındı. Sadece naif hastalar kabul edildi, önceki eradikasyon tedavisi alan hastalar hariç tutuldu. Hp eradikasyon etkinliğinin analizi, ITT ve PP olarak kabul edildi

Bulgular: Bu süre içinde yapılmış 74 SÜT rejimi değerlendirildi. Çalışmaya 4524 hasta dahil edildi, bunların 2305'i (%50,9) kadın, 2219' si erkek olup yaş ortalaması 42,2 (36-64y) idi. 8 çalışmada tedavi 7 gün, diğerlerinde 14 gün verilmişti. Eradikasyon oranı tüm çalışmalarda ortalama %62, 7 günlük tedavide %56, ve 14 günlük tedavide %63 olarak bulundu

Sonuç: Türkiye'de 2003-2013 yılları arasındaki dönemde yapılmış çalışmaların metaanalizi SÜT ile eradikasyon oranlarının kabul edilemez derecede düşük olduğunu göstermiştir

Anahtar Kelimeler: Helicobacter pylori, standart üçlü tedavi, birinci basamak tedavi

Ondört günlük tedavi verilen gruplarda ITT oranları

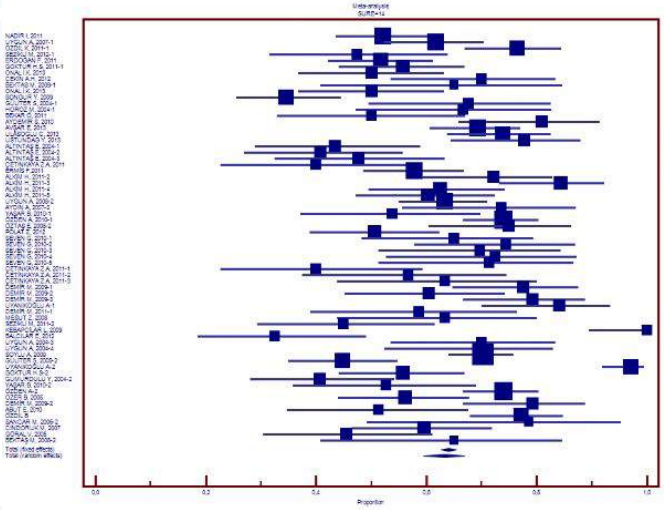

Yedi günlük tedavi verilen gruplarda ITT oranları

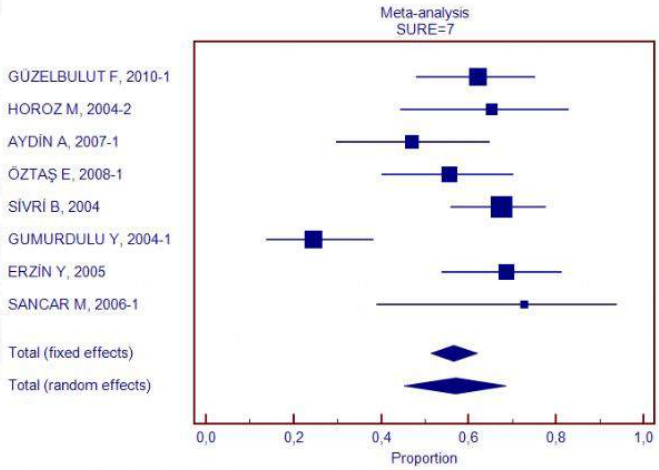

S-062
GASTRİK NÖROENDOKRİN TÜMÖRLERİN DEĞERLENDİRİLMESİ: 103 OLGU

SEZGİN VATANSEVER[1], EMRAH ALPER[1], FATİH ASLAN[1], NEŞE EKİNCİ[2], CEM ÇEKİÇ[1], ZEHRA AKPINAR[1], BELKIS ÜNSAL[1]

1 İZMİR KATİP ÇELEBİ ÜNİVERSİTESİ ATATÜRK EĞİTİM VE ARAŞTIRMA HASTANESİ GASTROENTEROLOJİ KLİNİĞİNDE
2 İZMİR KATİP ÇELEBİ ÜNİVERSİTESİ ATATÜRK EĞİTİM VE ARAŞTIRMA HASTANESİ PATOLOJİ KLİNİĞİNDE

Giriş: Nöroendokrin tümörler nadir görülen neoplazmlar olup insidansı 2-8/100 000 ´dir. Bu tümörlerin yaklaşık % 74´ü sindirim sistemi yerleşimlidir. Sindirim sisteminde görülen tümörleri %3,2 si mide yerleşimlidir. Bu çalışmada endoskopik olarak saptanan gastrik nöroendokrin tümörlerin klinik ve histopatolojik özelliklerinin incelenmesi amaçlanmıştır.

Yöntem: Bu çalışmada Aralık 2005 ile Temmuz 2017 arasında İzmir Katip Çelebi Üniversitesi Atatürk Eğitim ve Araştırma Hastanesi Gastroenteroloji Kliniğinde endoskopisi yapılan 52 000 hastada patolojik olarak tanı konulan gastrik nöroendokrin tümörlü 103 hastanın retrospektif olarak değerlendirildi. Demografik özelliklerini ile tümörün makroskopik ve immunohistokimyasal özellikleri değerlendirildi. İmmunohistokimyasal olarak sinaptofizin ve kromogranin boyanması pozitif olanlara nöröendokrin tümör tanısı konuldu.

Sonuçlar: 103 hastada patolojik olarak nöroendokrin tümör ile uyumlu lezyon saptandı. Hastaların 59'u kadın ve 44'ü erkekti. Hastaların ortalama yaşı 53.2 ´du. Erkeklerin yaş ortalaması 55,2+16, kadınların 51,9+15 ti. 9 hastada ülsere lezyon mevcutken diğerlerinde lezyonlar polipoid yapıdaydı. 58 hastada multipl polip mevcuttu. 7 hastada polipler 20 mm ve üzerindeydi. Midedeki yerleşim yerlerine göre tümörlerin 19 u antrum, 3 ´ü fundus, 81 korpusta yer almaktaydı.103 ün 24 ünde atrofik gastrit, 51 inde inkomplet intestinal metaplazi, 18 inde normal gastrik mukoza.103 ün 19 unda HP (+) saptandı.

Histolojik olarak biyopsi veya rezeksyon materyalinde 7 nöroendokrin karsinom, 2 adeno ve nöroendokrin karsinom, 94 hastada nöroendokrin tümör saptandı. Toplam 21 hastaya parsiyel ya da total gastrektomi uygulandı

1 hastada karaciğer metastazı saptandı. Ki-67 proliferasyon indeksi 76 hastada <%2, 20 hastada %3-20 ve 5 hastada >%20 saptandı.

Tartışma: Nöroendokrin tümörler genellikle iyi bir prognoza sahiptirler. Endoskopik olarak midenin diğer lezyonları ile karışabilirler. Mide biyopsilerinde muskularis propria örneklenemediği için nöroendokrin karsinom tanısı verilemese de, yüksek mitoz ve Ki-67 indeksi gibi ´´yüksek grade ´´ bulguları yanısıra radyolojik ve klinik verileri ile birlikte değerlendirildiğinde bu hastaların yakın takibi ve gereğinde operasyona verilmesini zorunlu kılar.

Anahtar Kelimeler: Gastrik, nöroendokrin tümörler

Tablo1. Hastaların verileri

	Grade 1 (n=76)	Grade 2 (n=20)	Grade 3 (n=6)	p
Yaş	53.5 (28-83)	51 (29-66)	57.5 (44-78)	.150
Cinsiyet(k/)	47/30	12/8	1/5	.103
Boyut	6 (2-20)	5 (2-30)	ülser	.988
Multipl polip (%)	50	55,6	-	.549
Ki-67 (biyopside)	1 (0-2)	4 (3-20)	80 (20-90)	.000
Sinaptofizin (biyopside)	97.5 (50-100)	100 (90-100)	100 (100-100)	.603
Kromogranin (biyopside	95 (50-100)	100 (50-100)	-	.194
Prolaktin	6.95 (2.6-36)	7.9 (2-10)	-	.765
PTH	85 (23-225)	86 (27-202)	-	.972
Gastrin	744 (113-2130)	942.5 (492-1100)	-	.180
TSH	1.9 (0.004-125)	1.7 (0.01-8.8)	2.81 (1.42-4.2)	.769
Anti M	47 (4.4-1300)	46 (28-1300)	-	.876
Ferritin	13 (2-222)	12 (4-103)	16 (5-500)	.739
B12 Vit	230 (70-880)	210 (79-367)	347.5 (264-616)	.092

Hastaların verileri

Tümör grade'ine göre sağ kalım analizi (log-rank p<0,0001)

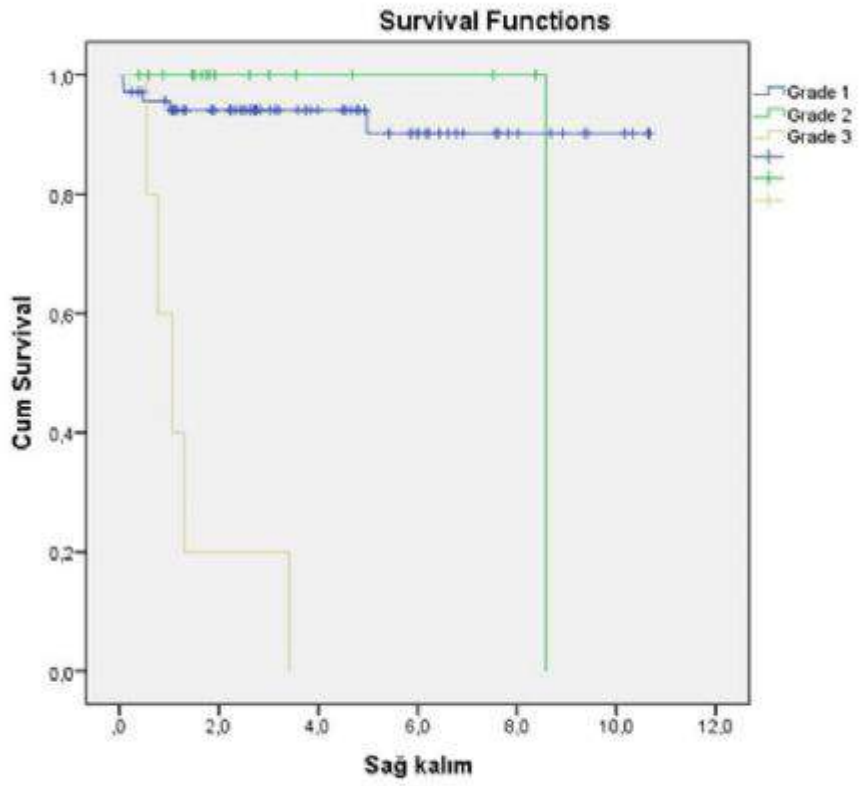

Tümör grade'ine göre sağ kalım analizi (log-rank p<0,0001)

S-063

İLERİ YAŞ GASTROENTEROPANKREATİK NÖROENDOKRİN TÜMÖRLERDE SAĞKALIMDA ETKİLİ FAKTÖRLER (ANKARA YILDIRIM BEYAZIT ÜNİVERSİTESİ GEP-NET GRUP)

MUSTAFA TAHTACI[1], GİZEM SERAY KILIÇ[2], YUNUS POLAT[2], HAYRİYE TATLI DOĞAN[3], MELİKE RUŞEN METİN[4], ŞEYDA TÜRKÖLMEZ[5], MEHMET KILIÇ[6], BÜLENT YALÇIN[7], REYHAN ERSOY[8], OSMAN ERSOY[1]

1 ANKARA YILDIRIM BEYAZIT ÜNİVERSİTESİ TIP FAKÜLTESİ, GASTROENTEROLOJİ BİLİM DALI, ANKARA
2 ANKARA YILDIRIM BEYAZIT ÜNİVERSİTESİ TIP FAKÜLTESİ, İÇ HASTALIKLARI ANA BİLİM DALI, ANKARA
3 ANKARA YILDIRIM BEYAZIT ÜNİVERSİTESİ TIP FAKÜLTESİ, PATOLOJİ ANA BİLİM DALI, ANKARA
4 ANKARA YILDIRIM BEYAZIT ÜNİVERSİTESİ TIP FAKÜLTESİ, RADYOLOJİ ANA BİLİM DALI, ANKARA
5 ANKARA YILDIRIM BEYAZIT ÜNİVERSİTESİ TIP FAKÜLTESİ, NÜKLEER TIP ANA BİLİM DALI, ANKARA
6 ANKARA YILDIRIM BEYAZIT ÜNİVERSİTESİ TIP FAKÜLTESİ, GENEL CERRAHİ ANA BİLİM DALI, ANKARA
7 ANKARA YILDIRIM BEYAZIT ÜNİVERSİTESİ TIP FAKÜLTESİ, TIBBİ ONKOLOJİ BİLİM DALI, ANKARA
8 ANKARA YILDIRIM BEYAZIT ÜNİVERSİTESİ TIP FAKÜLTESİ, ENDOKRİNOLOJİ BİLİM DALI, ANKARA

Amaç: İleri yaşın gastroenteropankreatik nöroendokrin tümörlerde (GEP-NET) kötü prognostik faktör olarak belirtilmesine karşın; literatürde ileri yaş GEP-NET'li olgularda sağkalımda etkili faktörlerin değerlendirildiği çalışma bulunmamaktadır. Bu çalışmada 65 yaş üzeri GEP-NET olguların demografik, klinik, yerleşim yeri, tümör derecesi ve evresinin sağkalım üzerine etkisinin değerlendirilmesi amaçlandı.

Gereç-Yöntem: Çalışmaya 2007–2017 yılları arasında izlenen ve medikal kayıtlarına ulaşılabilen 195 NET tanısı konulmuş hasta alındı. Hastaların klinik ve patolojik özellikleri retrospektif olarak incelendi. GEP-NET dışı NET, 65 yaş altında olma, primeri bilinmeyen NET ve eksitus dışında takipten çıkma dışlama kriterleri olarak belirlendi.

Bulgular: Çalışmaya ortalama yaşı 73.82±7.1 ve Kadın/Erkek oranı 20/19 toplam 39 olgu dahil edildi. Olguların ortalama takip ve sağkalım süresi sırasıyla 47.36±33.3 ay; 71.97±8.13 ay idi. Tümör yerleşimi açısından ileri yaşta GEP-NET olgularında batı toplumlarında olduğu gibi mide (%40.35) daha sık bulundu. Tümör yerleşim yerlerine göre olguların dağılımı Şekil 1'de verilmiştir. GEP-NET'e eşlik eden en sık hastalıklar hipertansiyon (%48.28) ve koroner arter hastalığıydı (%29.31). Olguların en sık başvuru nedeni karın ağrısıydı (%46.15). Çalışmamızda eşlik eden hastalık, tümör evre ve derecesi ortalama sağkalımda sırasıyla anlamlı etkili bulundu (p=0.028,HR=5.24 [1.2-22.9]); (p=0.03, HR=4.6 [1.7-12.7]); (p=0.04, HR=2.88 [1.1-8.1]). Eşlik eden hastalığın ortalama sağkalıma etkisi Şekil 2'de verilmiştir.

Sonuç: İleri yaşta GEP-NET'de ortalama sağkalımda, GEP-NET'e eşlik eden hastalık; evre ve tümör derecesinden daha etkili faktör olarak görülmektedir. Tümör evreleme ve derecelendirmesinde geliştirilecek yeni kriterler ortalama sağkalımı öngörmede daha etkin rol oynayabilir.

Anahtar Kelimeler: gastroenteropankreatik nöroendokrin tümörler, sağ kalım, ileri yaş

Eşlik eden hastalığın ortalama sağkalıma etkisi

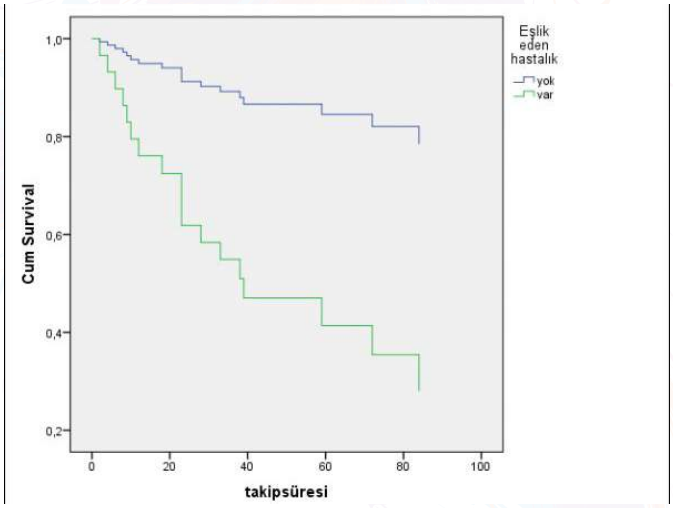

Tümör yerleşim yerlerine göre olguların dağılımı

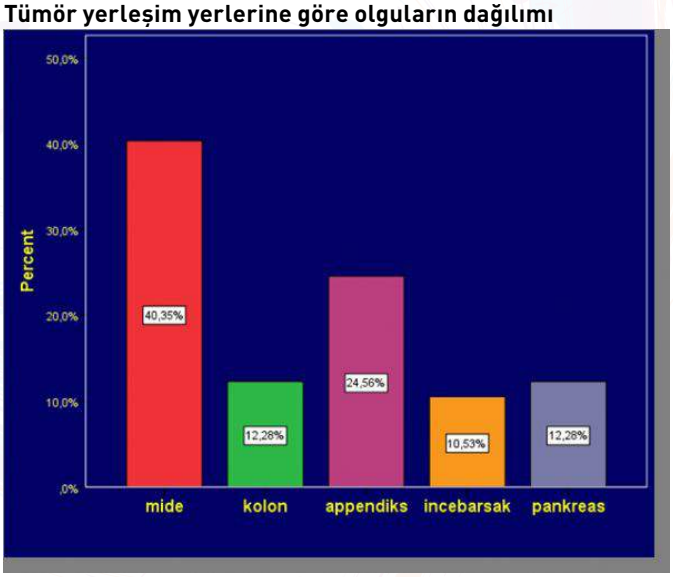

S-064
OTOİMMÜN GASTRİTLİ HASTALARDA TİYOL/DİSÜLFİD DENGESİNİN VE BU DENGENİN MİDE BOŞALMA ZAMANINA ETKİSİNİN DEĞERLENDİRİLMESİ

ÇAĞDAŞ KALKAN[1], SERAP BOZ[2], EMRA KALKAN[2],
SALİM NEŞELİOĞLU[3], ÖZCAN EREL[3], İRFAN SOYKAN[1]

1 ANKARA ÜNİVERSİTESİ TIP FAKÜLTESİ, GASTROENTEROLOJİ BİLİM DALI,ANKARA
2 ANKARA ÜNİVERSİTESİ TIP FAKÜLTESİ İÇ HASTALIKLARI ANA BİLİM DALI, ANKARA
3 ANKARA YILDIRIM BEYAZIT ÜNİVERSİTESİ TIP FAKÜLTESİ, BİYOKİMYA ANA BİLİM DALI, ANKARA

Amaç: Serbest oksijen radikalleri inflamasyona bağlı olarak artar ve proteinlerin sülfür içeren amino asitlerinin tiyol gruplarının oksidasyonuna neden olarak disülfid bağlarını oluştururlar. Tiyol/disülfid dengesindeki bozukluklar, otoimmün gastrit gibi kronik inflamasyonla karakterli hastalıkların gelişiminden sorumludur. Çalışmanın amacı, OİG'li hastalarda tiyol/disulfid dengesini değerlendirmek, bu dengeyi etkileyen faktörleri belirlemek ve tiyol/disulfid dengesinin bu hastalarda sık görülen mide boşalmasında gecikmeyle ilişkisini araştırmaktır.

Gereç-Yöntem: Araştırmaya histopatolojik olarak OİG tanısı konan 49 hasta ve hiçbir otoimmün veya kronik hastalığı olmayan 52 sağlıklı birey alınmıştır. –80C de saklanan kan örnekleri 10 dakika boyunca 1500 rpm altında santrifüj edildikten sonra tiyol/disulfid homeostazı (nativ thiol-disfülfid değişiklikleri) Erel ve ark. tarafından geliştirilen metod ile ölçüldü. Disülfid/total tiyol, nativ tiyol /total tiyol, disülfid/ nativ tiyol oranları belirlendi. Bütün hastalarda standart sintigrafik yöntemle mide boşalma zamanı çalışılmış, mide boşalması normal olan ve gecikmiş olan hastalar tiyol/disulfid dengesi yönünden karşılaştırılmıştır.

Bulgular: Nativ tiyol düzeyi (330.65±33.43 vs 369.71±21.73 µmol, p=0.003) ve nativ tiyol/total tiyol oranı (90.61±1.98 vs 95.1±2.67 %, p<0.001) OİG'li hastalarda kontrol grubuna göre daha düşük saptanmıştır. Disülfid düzeyi OİG li hastalarda daha yüksektir (21.47±4.0 vs 16.73±2.4 µmol/L, p=0.007.) Disülfid/nativ tiyol oranı (%) OİG li hastalarda daha yüksek bulunmuştur (5.7±1.2 vs 4.2±1.2, p<0.001) ve disülfid/total tiyol oranının (p<0.001) ise OİG'li hastalarda arttığı izlenmiştir. Çalışmaya alınan 24 hastada mide boşalması gecikmiş (T1/2:189.65 dk), 25 hastada ise normal (T1/2: 81.14 dk) olarak bulunmuştur. Disülfid düzeyi OİG li hastalarda kontrol grubuna göre daha yüksek bulunurken (21.47±4.0 vs 16.73±2.4 µmol/L, p=0.007). Disülfid/nativ tiyol oranı (%) OİG li hastalarda daha yüksek bulunmuştur (5.7±1.2 vs 4.2±1.2, p<0.001). Disülfid/total tiyol oranının ise OİG'li hastalarda arttığı izlenmiştir (5.1± 1.1 vs 4.0±1.2 p<0.001). Thiol dengesindeki bu değişiklikleri etkileyecek faktörlerin belirlenmesi amacı ile yapılan multivaryant analizde ise serum motilin ve ghrelin düzeylerinin sırası ile (OR:4.75 95% CI: 1.85-6.47 p=0.007; OR: 5.28 95% CI:2.49-7.74 p=0.024) olduğu saptanmıştır.

Sonuç: Tiyol/disülfid düzeyi OIG'li hastalarda kontrol grubuna göre daha düşük bulunmuştur. Bu durum OİG'li hastalarda tiyol gruplarında oksidasyonun artmasına yol açmaktadır. Bu artış otoimmünite ve inflamasyona bağlı olabilir. Serum ghrelin ve motilin konsantrasyonları tiyol oksidasyonu ile pozitif korelasyon göstermektedir. Aynı şekilde tiyol dengesinde bozulma, mide boşalma zamanında gecikme ile korelasyon göstermektedir. OİG'li hastalarda tiyol/disülfid dengesinin bozulmuş olması, bu durumun OİG patogenezi ile ilişkili olabileceğini düşündürmektedir.

Anahtar Kelimeler: Otoimmün gastrit, Serbest Oksijen Radikalleri

S-065
PANKREAS KİSTLERİ'NDE MÜSİNÖZ/NONMÜSİNÖZ AYIRIMINDA STRİNG TEST'İN YARARI VE ASPİRAT CEA ÖLÇÜMÜ İLE KARŞILAŞTIRILMASI

İBRAHIM HAKKI KÖKER[1], ELMAS BİBERCİ KESKİN[1], KORAY KOÇHAN[1], NURCAN ÜNVER[2], ALİ TÜZÜN İNCE[1], HAKAN ŞENTÜRK[1]

1 BEZMİALEM VAKIF ÜNİVERSİTESİ TIP FAKÜLTESİ, GASTROENTEROLOJİ BİLİM DALI, İSTANBUL
2 BEZMİALEM VAKIF ÜNİVERSİTESİ TIP FAKÜLTESİ, PATOLOJİ BİLİM DALI, İSTANBUL

Amaç: Pankreas müsinöz kistlerinin tanısında karsinoembriyojenik antijen (CEA) nın 192 ng/mL üzerinde saptanması tanıda yararlıdır ancak kistlerin önemli bir kısmında test için ince iğne aspirasyonu yöntemi ile yeterli aspirat elde edilememektedir. Aspiratta string test ve CEA testlerinin tanı koymada etkinlikleri araştırıldı.

Yöntem: Endoskopik ultrasonografi (EUS) ile değerlendirilen pankreas kistlerinden, aspirat sıvısında string test (ST) bakılan toplam 146 olgu çalışmaya alındı. String veya stretch testinde iki parmak arasında veya lam ile parmak arasında aspirat sıvısının gerilebilir olması değerlendirilmektedir. 5 mm veya üzerinde string oluşması pozitif kabul edildi.

Bulgular: Olguların 86 (% 58.9) sı kadın, 60 (%41.1) i erkekti. Yaş ortalaması kadınlarda 56.2 ±15.3, erkeklerde 60.3±15.4 idi. Hastaların yaş grupları 16-39 yaş (26 (%17.8)), 41-60 yaş (50 (%34.2)), ve >60 yaş (70 (%47.9) idi. Lokalizasyonlar; baş-unsinat (63 (%43.4)) korpus (60 (%41.4)), kuyruk (17 (%11.7)) ve yaygın (5 (% 3.4)) olarak belirlendi. Kist boyutları <10 mm (7 (%5)), 10-20 mm (50 (%36)), 20-30 mm (39 (%28.1)), >30 mm (40 (%28.8)), sınırları belirsiz (3 (%2.2)) olarak belirlendi. Değerlendirilen pankreas kistlerinde müsinöz /nonmüsinöz ayırımı klinik, radyoloji, EUS ve sitoloji, 48 hastada cellvizio endomikroskopi, 14 hastada da cerrahi rezeksiyon sonuçlarına dayanılarak yapıldı. Müsinöz kist 69 (% 47.6) hastada saptandı. ST olguların 80 (%54.8)'inde negatif, 66 (%45.2)'sinda pozitif bulundu. Kist aspiratında eş zamanlı olarak 95 olguda CEA değerlendirilebilmiştir. Kist aspiratında ST ve CEA belirlenmesinin müsinöz/nonmüsinöz kist ayırımındaki yararı aşağıdaki tabloda gösterilmiştir.

Sonuç: Pankreas müsinöz kistlerinin tanısında ST'in CEA ölçümününün yerini tuttuğu, hatta duyarlılığının daha yüksek olduğu görüldü.

Anahtar Kelimeler: Endosonografi, müsinöz kist, String Test, CEA

ST ve CEA>196 ng/mL nın pankreas kistlerinde müsinöz/nonmüsinöz ayırımında diagnostik validasyon testleri

	String Test	CEA>192ng/mL
Duyarlılık (%)	71	34
Özgünlük (%)	75	80
Pozitif Prediktif Değer (%)	74	51
Negatif Prediktif Değer (%)	75	72
Tanısal Doğruluk (Accuracy) (%)	74	75

S-066

EFFICACY AND SAFETY OF MYCOPHENOLATE MOFETIL AND TACROLIMUS AS SECOND-LINE THERAPY FOR PATIENTS WITH AUTOIMMUNE HEPATITIS

CUMALİ EFE[1], HANNES HAGSTRÖM[2], DANIEL KLINTMAN[2], STAFFAN WAHLIN[2], SUMITA VERMA[3], MICHAEL A. HENEGHAN[11], TUĞRUL PURNAK[1], FULYA GÜNŞAR[1], ERSAN ÖZASLAN[1], RAHIMA A. BHANJI[4], ALDO J. MONTANO LOZA[4], ERIC M. YOSHIDA[4], HENRIETTE YTTING[3], FIN STOLZE LARSEN[3], NIKLAS F. MÜLLER[5], THOMAS BERG[5], QIXIA WANG[6], XIONG MA[6], PAOLO MURATORI[7], LUIGI MURATORI[7], ALBERT PARÉS[8], ALEXANDRA HEURGUÉ-BERLOT[9], THOMAS D. SCHIANO[10], MICHELE MAY[10], SIEN TANA[10]

1 DEPARTMENT OF GASTROENTEROLOGY, HACETTEPE UNIVERSITY, DR. A.Y. ONCOLOGY TRAINING AND RESEARCH HOSPITAL, NUMUNE RESEARCH AND EDUCATION HOSPITAL ANKARA, EGE UNIVERSITY, BORNOVA,İZMIR,TURKEY.
2 HEPATOLOGY DIVISION, CENTRE FOR DIGESTIVE DISEASES, KAROLINSKA INSTITUTET AND KAROLINSKA UNIVERSITY HOSPITAL, STOCKHOLM, UMEÅ UNIVERSITY,UNIVERSITY OF GOTHENBURG, SKÅNE UNIVERSITY HOSPITAL, SWEDEN
3 DEPARTMENT OF HEPATOLOGY, RIGSHOSPITALET, UNIVERSITY OF COPENHAGEN, COPENHAGEN-DENMARK.
4 UNIVERSITY OF ALBERTA DIVISION OF GASTROENTEROLOGY AND LIVER UNIT, ALBERTA,BRITISH COLUMBIA, CANADA.
5 UNIVERSITÄTSKLINIKUM LEIPZIG, SEKTION HEPATOLOGIE, KLINIK FÜR GASTROENTEROLOGIE UND RHEUMATOLOGIE, LEIPZIG, GERMANY.
6 DIVISION OF GASTROENTEROLOGY AND HEPATOLOGY, RENJI HOSPITAL, SCHOOL OF MEDICINE, SHANGHAI JIAO TONG UNIVERSITY, SHANGHAI CANCER INSTITUTE, SHANGHAI INSTITUTE OF DIGESTIVE DISEASE, 145 MIDDLE SHANDONG ROAD, SHANGHAI, CHINA, 200001.
7 CENTRO PER LO STUDIO E LA CURA DELLE MALATTIE AUTOIMMUNI DEL FEGATO E DELLE VIE BILIARI - DIPARTIMENTO DI SCIENZE MEDICHE E CHIRURGICHE (DIMEC), ALMA MATER STUDIORUM - UNIVERSITÀ DI BOLOGNA, BOLOGNA, ITALY.
8 LIVER UNIT, HOSPITAL CLÍNIC, IDIBAPS; CIBEREHD, UNIVERSITY OF BARCELONA, BARCELONA, SPAIN.
9 DEPARTMENT OF HEPATO-GASTROENTEROLOGY, CHU REIMS, REIMS, FRANCE.
10 DIVISION OF LIVER DISEASES, THE MOUNT SINAI MEDICAL CENTER, NEW YORK,UNIVERSITY OF CALIFORNIA, SAN FRANCISCO, USA.
11 INSTITUTE OF LIVER STUDIES, KING'S COLLEGE HOSPITAL NHS FOUNDATION TRUST, DENMARK HILL, LONDON,BRIGHTON AND SUSSEX UNIVERSITY HOSPITAL, BRIGHTON, UK

Background: Predniso(lo)ne, alone or in combination with azathioprine, is the standard of care (SOC) therapy for autoimmune hepatitis (AIH). However, the SOC therapy is poorly tolerated or does not control disease activity in up to 20% of patients. We assessed the efficacy of mycophenolate mofetil (MMF) and tacrolimus as second-line therapy for patients with AIH.

Patients and Methods: We performed a retrospective study of data (from 19 centres in Europe, the United States, Canada, and China) from 2260 patients with AIH. Among them, patients who received second-line therapy (121 received MMF and 80 received tacrolimus) for a median of 62 months (range, 6–190 months) were evaluated (figure-1). Patients were categorized according to their response to SOC. Patients in group 1 (n=108) had a complete response to the SOC, but were switched to second line therapy due to side effects of predniso(lo)ne or azathioprine, whereas patients in group 2 (n=93) had not responded to SOC.

Results: There was no significant difference in the proportion of patients with a complete response to MMF (69.4%) vs tacrolimus (72.5%) (P=.639). In group 1, MMF and tacrolimus maintained a biochemical remission in 91.9% and 94.1% of patients, respectively (P=.682). Significantly more group 2 patients given tacrolimus compared to MMF had a complete response (56.5 % vs. 34%, P=.029,table-1) There were similar proportions of liver-related deaths or liver transplantation among patients given MMF (13.2%) vs tacrolimus (10.3%) (log-rank, P=.472). Ten patients receiving MMF (8.3%) and 10 patients receiving tacrolimus (12.5%) developed side effects that required therapy withdrawal.

Conclusions: Long-term therapy with MMF or tacrolimus was generally well tolerated by patients with AIH. The agents were equally effective in previous complete responders who did not tolerate SOC therapy. Tacrolimus led to a complete response in a greater proportion of previous non-responder patients compared to MMF

Anahtar Kelimeler: autoimmune liver disease, simplified criteria, liver failure, liver transplantation

Figure-1.

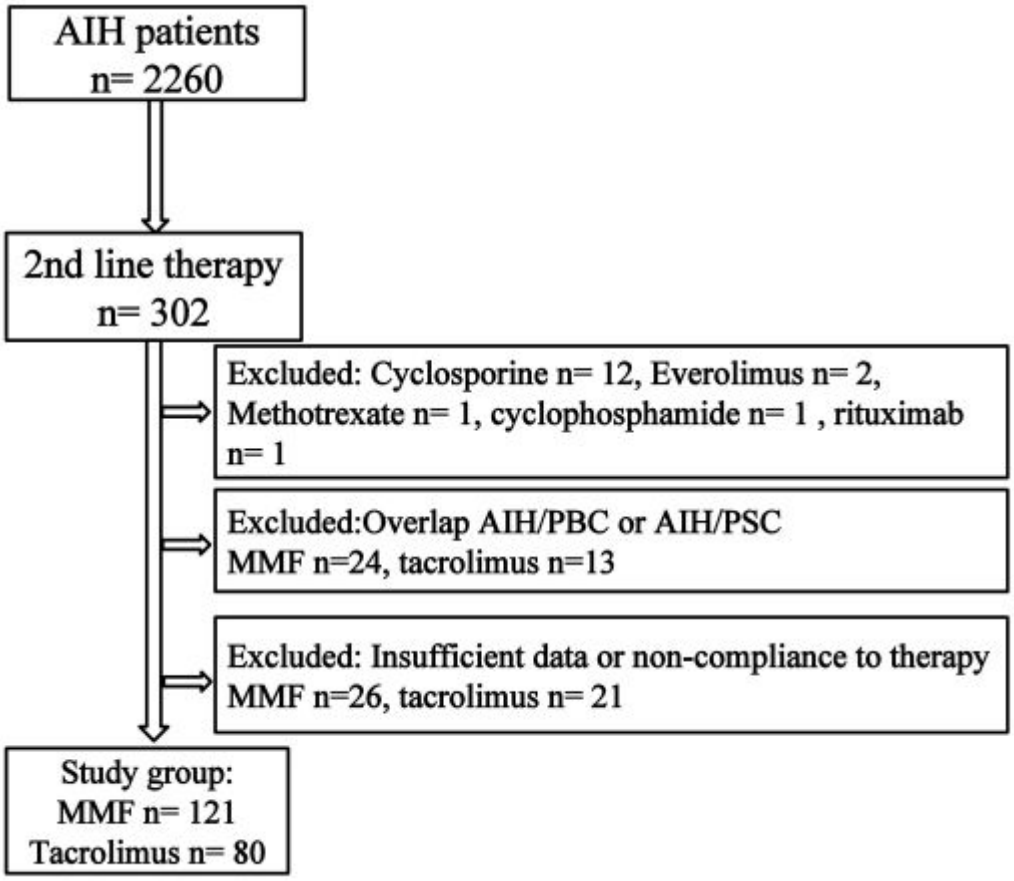

Efficacy of MMF and tacrolimus in patients with autoimmune hepatitis

	MMF (n=121)	**Tacrolimus (n=80)**	**P value**
Response Complete (all)	84 (69.4%)	58 (72.5%)	0.639
Group I (n=108)	n=74	n=34	
Complete Response	68 (91.9%)	32 (94.1%)	0.682
Group II (n=93)	n=47	n=46	
Complete Response	16 (34.0%)	26 (56.5%)	0.029

S-067

KRONİK HEPATİT C GENOTİP 1 HASTALARINDA OMBİTASVİR/ PARİTAPREVİR/RİTONAVİR/DASABUVİR±RİBAVİRİN ETKİNLİĞİ VE YAN ETKİSİ-TEK MERKEZ GERÇEK YAŞAM VERİLERİ

EROL ÇAKMAK, ENGİN ALTINKAYA, HİLMİ ATASEVEN, ÖZLEM YÖNEM, ABDULKERİM YILMAZ

CUMHURİYET ÜNİVERSİTESİ TIP FAKÜLTESİ, GASTROENTEROLOJİ BİLİM DALI, SİVAS

Amaç: Dünyada kronik hepatit C (KHC) genotip 1 hastalarında ombitasvir/paritaprevir/ritonavir/dasabuvir ± ribavirin kombinasyonu ile %95 üzerinde sürekli virolojik yanıt oranları elde edildi. Amacımız ülkemizde en sık görülen genotip 1 hastalarında bu kombinasyon etkinliği ve güvenirliğini araştırmak idi.

Gereç-Yöntem: Cumhuriyet Üniversitesi Gastroenteroloji kliniğinde takip etmekte olduğumuz KHC genotip 1 olan 56 hastadan, 1 hasta ilaça bağlı gelişen şiddetli kaşıntı ve kızarlık nedeniyle tedaviyi bıraktığından dolayı 55 hasta çalışmaya alındı. Bu hastaların demografik özellikleri ve HCV alt genotipleri, HCV RNA titresi, hastalığın şiddeti, önceki tedavi deneyimi ve yanıtı, verilen doğrudan etkili antiviral ilaç, 12. hafta kalıcı virolojik yanıt (KVY 12) oranları, yan etki ve eşlik eden hastalıklar açısından değerlendirildi.

Bulgular: Çalışmaya 55 KHC genotip 1 hasta alındı. Hastaların demografik ve klinik özellikleri sunuldu (tablo 1). Hastaların 31 kadın (%56.4) ve 24 erkek (%43.6) idi, ortalama yaşı 61.29 (17-76) ve vücut kitle indeksi: 27.71 kg/m2 idi. Hastaların genotip 1b 48 (%87.3), genotip 1a 7 (%12.7) ve ortalama viral yükü 1,879,511 IU/mL idi. Hastaların 48 (%87.3) non sirotik ve 7(%12.7) kompanse sirotik hasta idi. Hastalardan 48 (%87.3) 12 haftalık ombitasvir/paritaprevir/ritonavir/dasabuvir, 7 (%12.7) 12 haftalık ombitasvir/paritaprevir/ritonavir/dasabuvir+ribavirin (RBV) tedavisi verildi. Tedavi alan hastalarda 54 (%98,2) hastada KVY 12 varken, 1 (%1,8) hastada yok idi. KVY 12 yanıtsız olan bu hasta öncesinde kullandığı 48 hafta PEG INF 2a+RBV tedavisine yanıtsız, nonsirotik ve genotip 1b idi. Hastaların yan etki 30 (%54.5) varken 25 (%45.5) yok idi. Yan etki olarak; en sık halsizlik 19(%34.5) mevcut idi ve diğerleri tablo 2 sunuldu. Ayrıca ribavirin kullanan 7 hastanın 2 sinde anemi gelişti. Bu hastalara eşlik eden hastalıklar; hipertansiyon 18 (%32.7), diabetes mellitus 14(%25.5), koroner arter hastalığı 13(%23.6), kronik böbrek hastalığı 5 (%9.1), kronik obstruktif akciğer hastalığı 2 (%3.6), romatoid artrit 2 (%3.6) ve hemofili A 1 (%1.8) idi.

Sonuç: Kronik hepatit C genotip 1 hastalarımızda ombitasvir/paritaprevir/ritonavir/dasabuvir ±ribavirin kombinasyonu ile %98.2 KVY 12 yanıtı ile oldukça yüksek başarı sağlandı. Bu kombinasyon tedavisi Kronik hepatit C genotip 1 hastalarında son derece etkili ve güvenilir bulunmuştur.

Anahtar Kelimeler: Kronik hepatit C, Doğrudan etkili antiviral, ombitasvir/paritaprevir/ritonavir/dasabuvir ±ribavirin

Tablo 1.

Karekteristik	Değer
Cinsiyet (%)	
Kadın	31 (%56.4)
Erkek	24 (%43.6)
Yaş (yıl)	61.29±12.2
VKİ (kg/m2)	27.7±4.9
HCV genotip (%)	
1a	7 (%12.7)
1b	48 (%87.3)
HCV RNA (ortalama-IU/mL)	1,879,511
Önceki tedaviler	
PEG INF 2a+RBV	17
PEG INF 2b+RBV	12
Tedavi deneyimsiz	26
Önceki tedaviye yanıt	
Relaps	25
Tam yanıtsızlık	2
Tolere edemeyen	2
Hastalığın şiddeti (%)	
Non sirotik	48 (%87.3)
Kompanse sirotik	7 (%12.7)
Verilen tedavi (%)	
Ombitasvir/paritaprevir/ritonavir/dasabuvir	48 (%87.3)
Ombitasvir/paritaprevir/ritonavir/ dasabuvir +RBV	7 (%12.7)
KVY 12 yanıtı (%)	
Var	54 (%98,2)
Yok	1 (%1,8)

Kronik hepatit C genotip 1 hastaların demografik ve klinik karekteristikleri

Tablo 2.

Yan etki	Sıklığı (%)
Halsizlik	19 (%34.5)
Kaşıntı	17 (%30.9)
Baş Ağrısı	9 (%16.4)
Uykusuzluk	9 (%16.4)
Bulantı	9 (%16.4)
İştahsızlık	8 (%14.5)
Kas Ağrısı	4 (% 7.3)
Kızarıklık	2 (% 3.6)

Kronik hepatit C genotip 1 hastalarına verilen ombitasvir/paritaprevir/ritonavir/dasabuvir ± ribavirin tedavisine bağlı gelişen yan etkiler

S-068

GENOTİP 1 KRONİK HEPATİT C VE NON-ALKOLİK YAĞLI KARACİĞER HASTALIĞI BİRLİKTELİĞİNDE DİREKT ETKİLİ ANTİVİRAL AJANLARIN NON-ALKOLİK YAĞLI KARACİĞER HASTALIĞI SKORLARI ÜZERİNE ETKİSİ

MUSTAFA SEYYAR[1], ABDULLAH EMRE YILDIRIM[2], AYHAN BALKAN[2], BUĞRA TOLGA KONDUK[2], MURAT TANER GÜLŞEN[2]

1 GAZİANTEP ÜNİVERSİTESİ TIP FAKÜLTESİ, İÇ HASTALIKLARI ANABİLİM DALI, GAZİANTEP
2 GAZİANTEP ÜNİVERSİTESİ TIP FAKÜLTESİ, GASTROENTEROLOJİ BİLİM DALI, GAZİANTEP

Amaç: Hepatit C virüsü (HCV) yaşam döngüsü boyunca konak lipid metabolizmasını kullanarak konakçının lipid hemostazında değişiklikler meydana getirir. Bu değişiklikler, nonalkolik yağlı karaciğer hastalığı (NAFLD) gelişimine yatkınlık sağlayan insülin direncine ve diyabetes mellitusa neden olur. NAFLD steatohepatite ilerleyip takibinde fibrosize neden olabileceğinden, HCV hastalarında hepatik hasar ve fibrozisin akselerasyonu üzerinde virusun kronik inflamatuar etkisine katkı sağlayan faktörlerden biridir. Bu çalışmada direkt etkili antiviral ajan (DAA) kombinasyonlarından oluşan Ombitasvir-Paritaprevir-Ritonavir+Dasabuvir (PrOD) veya Ledipasvir+Sofosbuvir (Led+Sof) ile kalıcı virolojik yanıt (KVY) sağlanan HCV ve NAFLD birlikteliği gösteren hastaların NAFLD fibrozis durumunun 3 non-invaziv; NAFLD fibrozis skor (NFS), FİB-4 indeks, AST platelet oran indeksi (APRİ) yöntemle değerlendirilmesi amaçlanmıştır.

Gereç Yöntem: KHC tedavisi için DAA başlanan ve ultrasonografik yöntem ile nonalkolik yağlı karaciğer (NAFL) saptanan 18 yaş üstü hastalar çalışma popülasyonunu oluşturdu. Kompanse-dekompanse siroz, metabolik sendrom, hiperlipidemi, kronik alkol kullanımı gibi sekonder karaciğer yağlanmasına neden olan hastalar çalışma dışı bırakıldı. Demografik verileri, diyabet ve bozulmuş açlık glukozu olup olmadığı ve rutin laboratuvar verileri kaydedildi. Tedavi öncesi ve KVY 12. haftada non-invaziv değerlendirme yöntemleri olan NFS, FİB-4 indeksi ve APRİ skorları karşılaştırılarak tedavinin NAFL üzerine etkisi değerlendirildi.

Bulgular: Kliniğimizde takipli endikasyon dahilinde PrOD veya Led+Sof tedavisi alan 203 KHC'li hasta retrospektif olarak tarandı. NAFL saptanan ve çalışma kriterlerine uyan 88 hasta çalışmaya dahil edildi. Tüm hastalar tedavisi esnasında bir advers olay olmadan tamamladı ve %100 KVY'a ulaşıldı. Tedavi öncesi ve sonrası vücut kitle indeksi ve kolesterol parametreleri arasında istatistiksel anlamlı olan bir değişiklik saptanmadı (p>0.05). Tedavi sonrası NFS tedavi öncesi skor ile karşılaştırıldığında rakamsal olarak bir değişiklik görülse de bu istatistiksel olarak anlamlı bulunmadı (-1.04± 0.14 vs -0.91±0.14, p=0.078). Ancak FİB-4 indeksi ve APRİ skorlarında istatistiksel olarak anlamlı azalma saptandı (sırası ile; 1.72± 0.11 vs 2.84±0.28, p<0.001 ve 0.24± 0.01 vs 0.74±0.09, p<0.001).

Sonuç: HCV enfeksiyonu konakçı lipid metabolizmasını etkilemesi dışında farklı metabolik bozukluklar (insülin direnci, hipertansiyon, hiperürisemi) üzerinden de hepatik steatozu uyarmaktadır. DAA kombinasyonlarından oluşan tedaviler ile çok yüksek KVY oranları elde edilmesiyle hastaların muhtemelen viremiye bağlı gelişen farklı metabolik bozukluklarının ve insülin direncinin düzelmesi hepatosteatozunun gerilemesine neden olabileceği non-invaziv skorlar ile görülmektedir. Buna göre DAA ile etkili HCV tedavisinin, muhtemel NAFLD'ın steatohepatit ve takibinde hepatik fibrozis, siroz ve hepatosellüler karsinoma progresyonunu azaltabileceği öngörülmektedir.

Anahtar Kelimeler: Direkt etkili antiviral ajan, HCV ve NAFLD, Nonalkolik yağlı karaciğer hastalığı

DAA ile tedavi öncesi ve sonrası non-invaziv karaciğer fibrozis skorları karşılaştırması

	Tedavi Öncesi	Kalıcı Virolojik Yanıt 12. Hafta	p
NAFLD fibrozis skor	-0.91±0.14	-1.04± 0.14	0.078
FİB-4 indeks	2.84±0.28	1.72± 0.11	<0.001
APRİ	0.74±0.09	0.24± 0.01	<0.001

DAA: Direkt etkili antiviral ajan (Ombitasvir-Paritaprevir-Ritonavir+Dasabuvir ve Ledipasvir+Sofosbuvir)

S-069
İMMÜNSUPRESİF TEDAVİ İLİŞKİLİ HEPATİT-B REAKTİVASYONU ABARTILIYOR MU?

YÜKSEL GÜMÜRDÜLÜ[1], SALİH TOKMAK[1], ÜMİT KARAOĞULLARINDAN[1], DİDEM ARSLAN TAŞ[2], OĞUZ KARA[3], AHMET BARIŞ GÜZEL[4]

1 ÇUKUROVA ÜNİVERSİTESİ TIP FAKÜLTESİ, GASTROENTEROLOJİ BİLİM DALI, ADANA
2 ÇUKUROVA ÜNİVERSİTESİ TIP FAKÜLTESİ, ROMATOLOJİ BİLİM DALI, ADANA
3 ÇUKUROVA ÜNİVERSİTESİ TIP FAKÜLTESİ, MEDİKAL ONKOLOJİ BİLİM DALI, ADANA
4 ÇUKUROVA ÜNİVERSİTESİ TIP FAKÜLTESİ, JİNEKOLOJİK ONKOLOJİ BİLİM DALI, ADANA

Amaç: Ülkemizde anti-Hbc prevalansı %30.6 ve anti-Hbs prevalansı %31.9 olarak bildirilmektedir. Virüsle karşılaşmış bu kişiler hayatlarının herhangi bir döneminde immünsupresif tedavi almaktadırlar. Bu hastalarda immunsupresif tedavi esnasında ve sonrasında, hepatit-B reaktivasyonu geliştiği vaka takdimleri şeklinde literatürde bildirilmektedir ama bu bildirilerde çelişkiler olduğu görülmektedir. Kullanılan immünsupresif ajanın tipine ve altta yatan hastalığa göre, farklı reaktivasyon olguları bildirilmekle birlikte, bu konuda prospektif çalışmalara rastlanmamaktadır.

Biz bu çalışmada, reaktivasyon oluşumuna sebep olan faktörleri, reaktivasyondan koruyucu faktörleri ve antiviral tedaviye ihtiyaç olup-olmadığını belirleyebilmeyi amaçladık.

Gereç ve Yöntem: Fakültemiz gastroenteroloji, medikal onkoloji, jinekolojik onkoloji ve romatoloji bilim dallarına, Ocak 2016-Ocak 2017 tarihleri arasında başvuran, 18-85 yaş arası, immünsupresif ve ya antineoplastik tedavi alacak hastalar çalışmaya dahil edildi. Anti-HbcIgG (+) anti-Hbs(+) ve ya HbsAg(-) anti-Hbs(-) anti-HbcIgG(+) tedavi naif hastalar dışındakiler çalışmadan çıkarıldı. Tüm hastaların başlangıç HBV-DNA ölçümleri negatifti. Hastalar aylık hepatit-B serolojisi, biyokimyasal ölçümler ve 3 aylık HBV-DNA PCR ölçümleriyle takip edildi. Reaktivasyon kriterleri:(1) HbsAg(-) anti-HbcIgG(+) anti-Hbs(-) HBV-DNA(-) olan hastalarda, tedavi boyunca ve tedavi bitiminden sonra en az 6 aylık sürede anti-Hbs negatifleşmesi ve/ve ya HbsAg pozitifleşmesi/HBV-DNA ölçülebilir değerlere yükselmesi (2) HbsAg(-) anti-HbcIgG(+) HBV-DNA(-) hastalarda, takip süresince herhangi bir zamanda HbsAg(+) olması (seroreversiyon) ve/ve ya HBV-DNA pozitifleşmesi olarak kabul edildi. Anti-Hbs(+) anti-HbcIgG(+) ve HBV-DNA (-) olan hastalar kendi arasında (1) a.Hbs>1000IU/ml (2) a.Hbs 100-1000IU/ml (3) a.Hbs 0-100IU/ml olmak üzere 3 gruba bölündü. Anti-Hbs(-) anti-Hbc(+) ve HBV-DNA (-) olan hastalar dördüncü bir grup olarak çalışmaya dahil edildi. Üniversitemiz Etik Kurulu'ndan onay alındı.

Bulgular: Hastaların demografik verileri Tablo-1, etyolojilere göre dağılımları Şekil-1, aldıkları tedavilere göre dağılımları Tablo-2'de verildi. Ortalama takip süresi 11.4 ay (6-14 ay) boyunca, yüksek doz steroid ve ya rituximab gibi yüksek riskli olarak belirtilen tedavileri alan hastalarda dahi reaktivasyon görülmedi. Anti-Hbs titresi grup 1 ve 2'de istatistiki olarak anlamlı değişiklik göstermezken (p>0.05), grup-3'te istatistiki olarak belirgin düşüş (p<0.05) saptandı. Anti-Hbs titrelerindeki düşüşe rağmen reaktivasyon görülmedi, anti-Hbs titreleri ile reaktivasyon riski arasında ilişki saptanmadı.

Sonuç: Bu çalışmada değerlendirilen gruptaki hastalara, immunsupresif ve antineoplastik ajanlarla eşzamanlı, proflaktik antiviral tedavi başlamak yerine aylık takip altında, maliyet etkin yaklaşımın ön plana alınması düşünülebilir. Bu konuda daha geniş çaplı çalışmalara ihtiyaç vardır.

Anahtar Kelimeler: hepatit-B, immünsupresyon, reaktivasyon

Şekil-1 - Hastaların Etyolojilere Göre Dağılımı

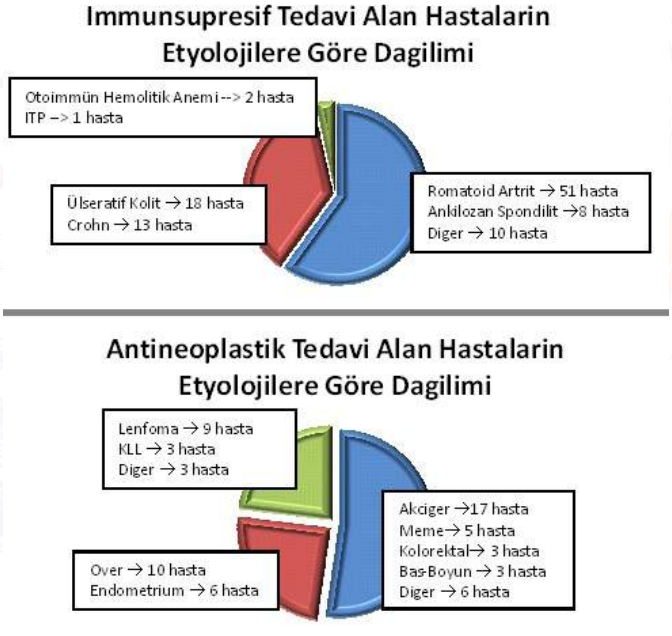

Tablo-1 - Demografik Veriler

	İmmünsupresif Tedavi Grubu	Antineoplastik Tedavi Grubu
Hasta Sayısı	106	65
Cinsiyet (Kadın/Erkek)	65/41	26/39
Yaş Ortalaması	56.3	64.8

Tablo-2 - Hastaların Aldıkları Tedavilere Göre Dağılımı

İmmünsupresif Tedaviler	
Methotrexate	47
Glukokortikoidler	12
Infliximab	13
Adalimumab	17
Abatacept	5
Azathiopurin	5
Rituximab	2
Etanercept	2
Tofacitinib	2
Omalizumab	1
Antineoplastik Tedaviler	
Paklitaksel-Carboplatin	19
Rituximab-Siklofosfamid-Doxorubicin-Vincristin	8
Gemsitabin-Cisplatin	6
Siklofosfamid-Doxorubicin	5
Rituximab-Siklofosfamid-Fludarabin	3
Cisplatin-Vinorelbin	3
Cisplatin-Etoposid	3
Setuximab	3
Bevacizumab	2
Diğer (Temozolamid,Desitabin, Sorafenib, Dabrafenib...)	13

S-070
HEPATOSELLÜLER KARSİNOM TANISINDA 10 YILLIK TEK MERKEZ DENEYİMİ

NURAY KEPİL[1], İBRAHİM HATEMİ[2], YUSUF ZİYA ERZİN[2], SALİH PEKMEZCİ[3], İSMAİL MİHMANLI[4]

1 İSTANBUL ÜNİVERSİTESİ, CERRAHPAŞA TIP FAKÜLTESİ, PATOLOJİ ANABİLİMDALI, İSTANBUL
2 İSTANBUL ÜNİVERSİTESİ, CERRAHPAŞA TIP FAKÜLTESİ, GASTROENTEROLOJİ ANABİLİMDALI, İSTANBUL
3 İSTANBUL ÜNİVERSİTESİ, CERRAHPAŞA TIP FAKÜLTESİ, GENEL CERRAHİ ANABİLİMDALI, İSTANBUL
4 İSTANBUL ÜNİVERSİTESİ, CERRAHPAŞA TIP FAKÜLTESİ, RADYOLOJİ ANABİLİMDALI, İSTANBUL

Amaç: Bu çalışmada Cerrahpaşa Tıp Fakültesi Patoloji Anabilimdalın'da hepatosellüler karsinom (HCC) tanısı alan kesici iğne - aspirasyon biyopsisi ve açık biyopsi-rezeksiyon yapılan olguların 10 yıllık değerlendirme ve deneyimine ait bulgular sunulmaktadır.

Gereç-Yöntem: 2007 ile 2017 yılları arasında HCC tanısı alan 245 hasta, çalışmaya dahil edilerek retrospektif olarak tarandı.

Bulgular: Olguların yaş ortalaması 63,18 olmak üzere, 200 'i erkek ve 45'i kadın idi. Çoğunluğunda tanı kesici iğne biyopsisi ile konuldu. 134 kesici iğne biyopsisinden 46 'sı, eş zamanlı yapılan ince iğne aspirasyon biyopsisi ile desteklendi. 45 olguda tanı sadece ince iğne aspirasyon biyopsisi ile konuldu. Cerrahi tedavi başarılı bir şekilde 52 hastada gerçekleştirilmiştir. Lokalizasyonu bilinenlerden 156'sı sağ lob, 34'ü sol lob, 6'sı sağ ve sol lob yerleşimli idi. Tümörlerden 103'ü 5 cm'den küçük, 63'ü 6-10 cm, 21'i 11-15 cm, 8'i 16- 20 cm boyutlarındadır. Tanı aşamasında destek amaçlı, immunhistokimyasal yöntemle 126 olguya glipikan, 109 olguya Heppar, 69 olguya CD34, 10 olguya da beta katenin antikoru uygulanmıştır. HCC olgularının 7'si fibrolameller HCC, biri HCC+kolanjiokarsinom idi. Vakaların sadece 70'i HBsAg pozitif idi. α-fetoprotein teşhis değeri, hastaların sadece 37'sinde yüksek bulunmuştur. 6 olguda HCC tanısından önce HCC'dan farklı bir malignite bulunmaktadır. 11 olguda tanı akciğer, kalp, kemik, sürrenal gland ve yumuşak dokudaki metastatik kitlelerden konulmuştur. 21 ve 17 yaşındaki 2 olguda, HCC adenom zemininde gelişmiştir.

Sonuç: Karaciğer kitlelerinde tümör tipi, primer ya da metastatik neoplazilerin ayrımı, hatta nonneoplastik kitlelerin kesin tanısı, doku biyopsisi ile konulmaktadır. Klinik, radyolojik ve laboratuar bulgular ile destelenen iyi diferansiye HCC-larda patolojik tanı patologları zorlamazken, az diferansiye tümörlerde tanıda tüm kliniklerde olduğu gibi patologlar da zorlanmakta, İHK vb. yöntemler kullanmakta, radyolojik ve klinik bilgilere daha bağımlı kalmaktadırlar. Erken tanı, küratif tedavi ve prognozu iyileştirmek için uygun hasta oranını artırmaktaki tek yol olduğundan, önemli bir hedeftir ve klinikopatolojik korelasyon gerektirmektedir.

Anahtar Kelimeler: Hepatosellüler, Karsinom, Patolojik, Tanı

S-071
ÜÇÜNCÜ BASAMAK BİR GASTROENTEROLOJİ KLİNİĞİNİN TOKSİK HEPATİT DENEYİMİ

FEYZULLAH UÇMAK, ELİF TUĞBA TUNCER, HÜSEYİN KAÇMAZ, BERAT EBİK, MUHSİN KAYA

DİCLE ÜNİVERSİTESİ TIP FAKÜLTESİ, GASTROENTEROLOJİ BİLİM DALI, DİYARBAKIR

Amaç: Toksik hepatit birçok ilaç ve bitkisel ürünün alınmasıyla ortaya çıkan klinik tablodur. Çok sayıda ilaç değişik mekanizmalarla hepatite neden olmaktadır. Hastalığın görülme sıklığı ve sebepleri bölgesel farklılıklar gösterebilmektedir. Çalışmadaki amacımız kliniğimize başvuran toksik hepatitli olguların demografik, klinik ve laboratuar özelliklerini sunmaktır.

Gereç-Yöntem: Ağustos 2014-Haziran 2106 tarihleri arasında kliniğimize anormal karaciğer fonksiyon testleri nedeniyle yatırılan, klinik ve laboratuar değerlendirme sonrası toksik hepatit tanısı konulan hastalar alındı. Hastaların demografik özellikleri, toksik hepatitin muhtemel etiyolojisi, klinik özellikleri, biyokimya ve tam kan değerleri, klinik seyri prospektif olarak kaydedildi.

Bulgular: Çalışmaya yaş ortalaması 41.4±16.8 olan 56 (34 kadın) hasta alındı. Hastaların 31 (%55.6)'inde ilaçlar, 11 (%20.4)'inde bitkisel maddeler, 6 (%9.3)'ında narkotik madde ve 8 (%14.8)'inde bitkisel madde, ilaç ve narkotik kullanımına bağlı toksik hepatit gelişmesi saptandı. İlaçlar içinde en çok antibiyotik (birinci sırada amoksisilin+ klavulinik asit) ve non-steroid anti inflamatuvar ilaç (birinci sırada diklofenak sodyum) kullanımı hikayesi saptandı. Bitkisel madde kullanımı olan hastalarda en sık meryem otu, lavanta çayı ve atom çayı kullanım hikayesi mevcuttu. Narkotik madde olarak en sık ekstazi (5 hasta) kullanımı saptandı. Otuz yaş altı (RR:1.545, p<0.001) ve erkek cinsiyet (RR:11.0, p=0.013) narkotik madde kullanımını narkotik madde kullanımı için risk faktörü olarak saptandı.

Sonuç: Bölgemizde ilaç ve bitkisel madde kullanımına bağlı gelişen toksik hepatit anormal karaciğer fonksiyon testlerinin önemli bir sebebi olarak dikkate alınmalıdır.

Anahtar Kelimeler: toksik hepatit, ilaca bağlı karaciğer hasarı

TARTIŞMALI E-POSTER BİLDİRİLER

EP-120
İNFLAMATUAR BARSAK HASTALARINDA EPİKARDİAL YAĞ DOKUSU VE KAROTİS ARTERLERİNİN DEĞERLENDİRİLMESİ

GÜRAY CAN[1], EDİP ERKUŞ[2], MERAL AKDOĞAN KAYHAN[1]

1 ABANT İZZET BAYSAL ÜNİVERSİTESİ TIP FAKÜLTESİ, GASTROENTEROLOJİ BİLİM DALI, BOLU
2 ABANT İZZET BAYSAL ÜNİVERSİTESİ TIP FAKÜLTESİ, İÇ HASTALIKLARI ANABİLİM DALI, BOLU

Amaç: Koroner arter hastalığı (KAH) ve miyokardial infarktüs dünya genelinde en önemli morbidite ve mortalite nedenleridir. Kardiyovasküler hastalıklar için sigara, kolesterol düzeyleri, BMI, egzersiz sıklığı ve kan basıncı gibi faktörlerin yanında kronik inflamasyonun da ateroskleroz gelişiminde anahtar rol oynadığı gösterildi. Ateroskleroz prediksiyonu için ise en sık kullanılan arter karotis arterdir. Epikardiyal yağ dokusu ise koroner arter hastalığı patogenezinde rol aldığı düşünülen ve insulin rezistansı ile ilişkili visseral adipoid bir dokudur. Epikardiyal yağ dokusunun ölçümü ekokardiyografiyle yapılabilmektedir. Uzun yıllar inflamasyonla seyreden inflamatuar barsak hastalarında (İBH) daha önce bu konuda yapılmış bir çalışma bulunmamaktadır. Hastaların transtorasik ekokardiyografi ve karotis ultrasonografi kullanarak ateroskleroz ve KAH gelişim riskinin saptanması planlanmaktadır.

Gereç-Yöntem: Kliniğimizde takip edilen 60 İBH hastası (25 Crohn hastası, 35 ülseratif kolit) ve 60 sağlıklı kontrol çalışmaya dahil edildi. Hastaların tıbbi özgeçmişleri ve demografik özellikleri kaydedildi. Katılımcılara transtorasik ekokardiyografi ve karotis USG uygulandı. İstatistiksel değerlendirme tek yönlü varyans analizi, student-t test ve ki-kare testiyle yapıldı.

Bulgular: Gruplar yaş, cinsiyet, sistolik kan basıncı, BMI, AST, ALT, kreatinin açısından benzer dağılıma sahipti. Açlık kan glukozu, diastolik kan basıncı, kalp hızı, ESR ve CRP değerleri ÜK ve CH'da kontrol grubuna göre anlamlı derecede yüksek saptanmasına rağmen değerler normal sınırlar içindeydi. İBH ve kontrol grubu arasında IVS, PW, aort kökü ve asendan aort çapı, LVDD, LVSD, EF, A ve E değerleri açısından anlamlı fark yoktu. Epikardiyal yağ kalınlığı, ÜK ve CH'da kontrol grubuna göre anlamlı derecede fazlaydı (ÜK'de 0,700 mm (p=0,0001), CH'da 0,712 mm (p=0,0001), kontrolde 0,542 mm). Sağ ve sol karotis intima kalınlıkları da ÜK ve CH'da kontrole göre anlamlı derecede fazlaydı (Sağ ve sol karotis intima kalınlığı sırasıyla; ÜK'de 0,530 mm (p=0,0001), 0,485 mm (p=0,037); CH'da 0,554 mm (p=0,0001), 0,498 mm (p=0,01), kontrolde 0,433 ve 0,447 mm (Tablo-1).

Sonuç: İBH, artmış epikardiyal yağ kalınlığı ve karotis intima kalınlığı ile ilişkilidir. İBH'daki kronik inflamasyon KAH riskini arttırmaktadır. İBH'da KAH riskini taramak için epikardiyal yağ kalınlığı ve karotis intima kalınlıklarının ölçülmesi basit, ucuz, noninvazif, kolay, ulaşılabilir, objektif bir metod olarak kullanılabilir.

Anahtar Kelimeler: Epikardiyal yağ kalınlığı, İnflamatuvar barsak hastalığı, Karotis intima medya kalınlığı

Tablo-1

	Kontrol	Ülseratif kolit	Crohn hastalığı	İBH
Sayı (n)	60	35	25	60
Yaş (yıl)	36,6	35,7	38,6	36,9
Cinsiyet (E/K)	34/26	17/18	18/7	35/25
BMI (kg/m²)	25,98	31,40	23,39	28,16
Sistolik kan basıncı (mmHg)	127,6	127,5	130,0	128,5
Diastolik kan basıncı (mmHg)	74,8	**78,44[a]**	**79,87[b]**	**79,00[b]**
Kalp hızı (/dk)	68,87	**74,35[a]**	**76,37[a]**	**75,20[b]**
Sigara kullanımı (%)	33,3	14,3	**56[c]**	31,6
Açlık kan glukozu (mg/dl)	89,9	91,0	**96,1[a]**	93,1
ESR (mm/saat)	6,36	11,53	13,23	12,25
CRP (mg/L)	0,71	**2,42[b]**	**1,59[c]**	**2,06[b]**
Kreatinin (mg/dl)	0,90	**0,72[b]**	**1,11[c]**	**0,88[c]**
AST (U/L)	16,4	18,9	18,4	**18,7[a]**
ALT (U/L)	16,8	19,7	17,2	18,6
IVS (cm)	0,89	1,02	0,99	1,01
PW (cm)	0,84	0,94	0,85	0,90
Aort kökü çapı (cm)	3,18	3,21	3,11	3,17
Asendan aort çapı (cm)	3,19	3,22	3,25	3,24
LVEDD (cm)	4,67	4,66	4,61	4,64
LVESD (cm)	2,80	2,84	2,81	2,82
EF (%)	62,1	61,1	61,7	61,4
Mitral E pik (m/s)	0,728	0,726	0,720	0,724
Mitral A pik (m/s)	0,632	0,629	0,636	0,632
Epikardiyal yağ kalınlığı (mm)	0,542	**0,700[c]**	**0,712[c]**	**0,705[c]**
Sağ karotis intima kalınlığı (mm)	0,433	**0,530[c]**	**0,554[c]**	**0,540[c]**
Sol karotis intima kalınlığı (mm)	0,447	**0,485[a]**	**0,498[a]**	**0,491[b]**

IVS: interventriküler septum kalınlığı, **PW**: posterior duvar kalınlığı, **LVEDD**: Sol ventrikül diastole sonu çapı, **LVESD**: sol ventrikül sistol sonu çapı, **EF**: ejeksiyon fraksiyonu, **E pik**: erken diastolik dalga, **A pik**: geç diastolik dalga.

[a] p <0,05, [b] p <0,005, [c] p <0,0001.

EP-332
NÜKS OPERE CROHN HASTALIKLI OLGULARDA ANTİ-TNF TEDAVİ ETKİNLİĞİ-BİR REFERANS MERKEZ DENEYİMİ

YASEMİN ÖZİN, İSMAİL HAKKI KALKAN, DERYA ARI, VOLKAN GÖKBULUT, MAHMUT YÜKSEL, İLYAS TENLİK, ÖZLEM AKDOĞAN, ÖMER ÖZTÜRK, ZEKİ MESUT YALIN KILIÇ, ERTUĞRUL KAYAÇETİN

TÜRKİYE YÜKSEK İHTİSAS EĞİTİM VE ARAŞTIRMA HASTANESİ

Amaç: Çalışmamızda, Crohn hastalığı nedeni ile rezeksiyon cerrahisi (ileoçekal veya ileokolik) geçiren olgularda Anti-TNF ilaç kullanımının etkinliğinin araştırılması amaçlanmıştır.

Gereç-Yöntem: Crohn hastalığı nedeni ile rezeksiyon cerrahisi geçiren ve 6. Ay kolonoskopik kontrollerinde Rutgeerts i2 ve üzeri endoskopik nüks skoru olan ve Anti-TNF (Adalimumab veya İnfliksimab) başlanmış olan olgular çalışmaya dahil edilmiştir.

Bulgular: Çalışmaya median yaşı 37 (min-max:21-63) olan, 21 (%65,6)'i erkek toplam 32 olgu dahil edilmiştir. Median takip süresi 22 ay idi (6-56). Tedavinin altıncı ayı sonu itibari ile olguların %28,1 (9/32)'inde endoskopik remisyon gözlenmişken, son vizit itibari ile bu oran 12 (%37,5) idi. Bazal ortalama Rutgeerts EAİ değeri 3,0 iken, bu değer tedavinin altıncı ayı sonunda ortalama 1,9, son vizit itibari ile 1,6 (p<0,001) idi. Anti-TNF'e ek olarak immünsupresif-modülatör (AZA veya Mtx) kullanımının, bazale göre tedavinin 6. ayındaki ve son vizit tarihindeki endoskopik remisyon oranları üzerine olumlu etkisi gösterilememiştir. (sırasıyla p=0,2 ve p=0,7) idi. Benzer şekilde aktif sigara içiciliğinin de tedavi başarısı üzerine etkisi gözlenmemiştir (p=0,7).

Sonuç: Çalışmamız sonucunda Anti-TNF kullanımının opere Crohn hastalıklı olgularda endoskopik nüks tedavisinde olumlu etkisi gözlenmişken, beraberinde immünsupresif kullanımının veya aktif sigara içiciliğinin tedavinin etkinliği üzerinde olumlu/olumsuz etkileri saptanmamıştır.

Anahtar Kelimeler: Crohn, endoskopik nüks, anti-tnf

Şekil 1

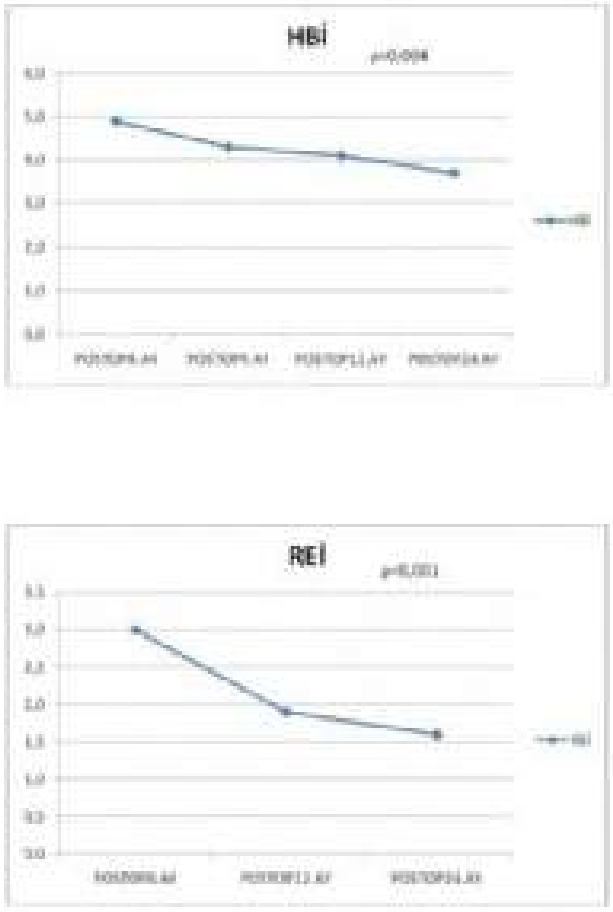

Anti-TNF tedavisi ile Rutgeerts Endoskopik indeksinde ve Harvey-Bradshaw indeksinde yaşanan değişim

EP-258
İNFLAMATUVAR BARSAK HASTALIKLARININ TEDAVİSİNDE LÖKOSİTAFEREZ YÖNTEMİ

YUSUFCAN YILMAZ[1], HÜLYA ÇETİNKAYA[2], MURAT TÖRÜNER[2]

1 ANKARA ÜNİVERSİTESİ TIP FAKÜLTESİ, İÇ HASTALIKLARI ANABİLİM DALI, ANKARA
2 ANKARA ÜNİVERSİTESİ TIP FAKÜLTESİ, GASTROENTEROLOJİ BİLİM DALI, ANKARA

Amaç: Ülseratif kolit (ÜK) ve Crohn hastalığı (CH) gastrointestinal sistemi tutan idiopatik kronik inflamatuvar hastalıklardır. Bu hastalıkların tedavisinde mukozal iyileşmenin yanı sıra relapsları tamamen önleyen bir tedavi günümüzde mevcut değildir. Mevcut tedavi seçenekleri ile çeşitli düzeylerde yanıt alınabilse de uzun dönemde relaps ve immunsupresyona bağlı komplikasyonlar sıktır. Bu nedenle yeni tedavi modalitelerine ihtiyaç vardır.

Bu çalışmada Ankara Üniversitesi Tıp Fakültesi İbni Sina Hastanesi'nde lökositaferez (LCAP) tedavisi almış 19 hastanın uzun dönem sonuçları incelenmiştir.

Gereç-Yöntem: Temmuz 2011 ve Nisan 2017 arasında LCAP tedavisi almış steroid dirençli ya da steroid bağımlı ÜK ve CH tanılı hastalar retrospektif olarak incelenmiştir.

CH'da LCAP sonrası steroid ihtiyacı olmadan en az 12 hafta süreyle gaitalama sayısının <4/gün olması, karın ağrısının kaybolması/hafif olması, ateş olmaması; ÜK'de ise bunlara ek olarak gaitada makroskopik kanın kaybolması remisyon kabul edilmiştir.

Steroid ihtiyacı olmadan hastalık aktivasyonu izlenmeyen dönemin >24 hafta sürmesi uzun dönem remisyon olarak kabul edilmiştir.

Bulgular: LCAP uygulanan 35 hastadan 19'unun verisine ulaşılabilmiştir. Bunlardan 11'i (%57,9) ÜK, 8'i (%42,1) CH tanılıdır. 14 hastaya sadece indüksiyon, 5 hastaya indüksiyon ve idame tedavisi uygulanmıştır. ÜK hastalarından 7'sinin (%63,6) erkek, 4'ünün (%36,4) kadın olduğu, bu hastalarda median yaşın 38 (25-71), median hastalık yaşının 3 (0-11) yıl olduğu tespit edilmiştir. Crohn hastalarından 5'inin (%62,5) erkek, 3'ünün (%37,5) kadın olduğu, bu hastalarda median yaşın 29 (15-46), median hastalık yaşının 2,5 (0-11) yıl olduğu tespit edilmiştir.

Sonuç: LCAP tedavisi tamamlanan 10 ÜK hastasının 7'sinde (%70) tedavisi sonrası remisyon sağlanırken 1 hastada tedavi sırasında pulmoner tromboemboli gelişmesi nedeniyle tedavi tamamlanamadan sonlandırılmıştır. Bu hastalardan 3'ünde (%30) remisyon uzun dönem sürdürülebilmiştir. CH tanılı 8 hastanın 6'sında (%75) remisyon sağlanmış ve bu hastaların tamamıda uzun dönem remisyon sürdürülebilmiştir.

Tartışma: Günümüzde lökosit afarez yöntemlerinin inflamatuvar barsak hastalıklarının tedavisindeki yeri halen tartışmalıdır. Gerek bu posterde gerekse literatürdeki diğer çalışmalarda ÜK ya da CH tanılı hastalarda LCAP tedavisi ile yüz güldürücü sonuçlar ortaya konulmuş olsa da daha doğru sonuçların elde edilmesi için randomize çift kör plasebo kontrollü çalışmalara ihtiyaç vardır.

Anahtar Kelimeler: lökositaferez, LCAP, crohn hastalığı, ülseratif kolit

EP-360
İNFLAMATUVAR BARSAK HASTALIĞI'NDA SİTOMEGALOVİRÜS (CMV) ENFEKSİYONU SIKLIĞI RİSK FAKTÖRLERİ VE KLİNİK SEYİR

BENGÜ DURSUN[1], MURAT TÖRÜNER[2], ONUR KESKİN[2]

1 ANKARA ÜNİVERSİTESİ TIP FAKÜLTESİ, İÇ HASTALIKLARI ABD, ANKARA
2 ANKARA ÜNİVERSİTESİ TIP FAKÜLTESİ, GASTROENTEROLOJİ BD, ANKARA

Amaç: CMV (Sitomegalovirüs) reaktivasyonu, steroid refrakter inflamatuar barsak hastalığı (İBH)'nda sık görülür. Çalışmanın amacı İBH'li hastalarda CMV reaktivasyonunun prevelansı, risk faktörleri ve klinik sonuçlarını belirlemektir.

Gereç-Yöntem: Bu retrospektif çalışmaya 1152 İBH'li hasta dahil edilmiştir. Tüm hastaların kanında, gerçek zamanlı polimeraz zincir reaksiyonu (PCR) ile CMV araştırılmıştır. Mukozal biyopsiler histopatoloji ve CMV immunhistokimya (İHC) ile değerlendirilmiştir. Risk faktörleri ve klinik sonuçları belirlemek için CMV koliti saptanan 26 hasta, CMV koliti olmayan 258 hasta ile karşılaştırılmıştır.

Bulgular: İBH alevlenmesi göstermiş 1152 hastanın 26'sı İHC±histopatolojik yöntemle CMV koliti tanısı alırken, 141'i PCR yöntemiyle kanda CMV DNA pozitifliği göstermiştir. İBH'lı hastalarda CMV enfeksiyonunun ve kolitinin prevelansı sırasıyla; %12.2 ve %2.25'tir. İleri yaş (p:0.004), ek komorbid hastalık varlığı (p:0.013) ve metilprednizolon+azatiopürin kombinasyon tedavisi (p:0.049) CMV koliti ile ilişkili bulunmuştur. Çok değişkenli analizde, metilprednizolon kullanımının CMV koliti riskini üç kat arttırdığı saptanmıştır. CMV koliti olan hastaların hospitalizasyon süresi olmayanlara göre daha uzundur (ortalama ±ss 31.6±20.3 gün, p<0.001). İki grup arasında kolektomi oranları açısından fark izlenmemiştir (p:0.762). Kanda CMV DNA yükü 592.5 kopya/ml üzerinde olması CMV kolitini öngördürür (p:0.014). Kolektomi ve virüs yükü arasında bir ilişki saptanmamıştır.

Sonuç: Özellikle steroid tedavisi altında akut alevlenme gösteren İBH'de ileri yaşlı ve ek komorbiditesi olan hastalarda kan CMV DNA yükü 592.5 kopya/ml'nin üzerindeyse CMV koliti düşünülmelidir.

Anahtar Kelimeler: İBH, CMV, CMV enfeksiyonu

CMV koliti olan hastaların demografik ve klinik özellikleri

Hasta	Yaş/Cinsiyet	Hastalık tipi (UK/CH)	Hastalık Yaşı (ay)	Hastalık Tutulumu	Medikal Tedavisi	CMV DNA PCR (kopya/ml)	H&E	İHC (biyopsi)	Hospitalizasyon Süresi (gün)	Antiviral Tedavi (Evet/Hayır)	Klinik Sonuç
1	30/E	UK	4,2	pankolit	5-ASA+S+AZA	3258	pozitif	Pozitif	34	Evet	Takipsiz
2	28/K	UK	1,7	sol tip	5-ASA+S+AZA	7356	pozitif	Pozitif	64	Evet	Kısmi Yanıt
3	30/E	UK	5	pankolit	5-ASA+S+CSA	18945480	pozitif	Pozitif	27	Evet	Kolektomi
4	56/E	UK	1,5	pankolit	5-ASA+AZA+IFX	4088	pozitif	Pozitif	92	Evet	Exitus
5	50/K	UK	47,2	pankolit	5-ASA	879	pozitif	Pozitif	30	Evet	Remisyon
6	- /E	UK	-	pankolit	5-ASA+S+AZA	-	pozitif	Pozitif	25	Evet	Remisyon
7	58/E	UK	240	pankolit	5-ASA+S+AZA	2727	-	Pozitif	26	Evet	Kolektomi
8	58/E	UK	1,3	pankolit	5-ASA+S+AZA+CSA	7071	-	Pozitif	54	Evet	Kısmi Yanıt
9	54/E	UK	16,5	ekstensif	5-ASA+S+AZA+IFX	1297	-	Pozitif	40	Evet	Remisyon
10	74/E	UK	120,8	sol tip	5-ASA	625	-	Pozitif	20	Evet	Remisyon
11	67/E	UK	116,4	sol tip	5-ASA+S+AZA	182	pozitif	negatif	29	Evet	Remisyon
12	44/E	UK	4,7	sol tip	5-ASA+S+AZA	420	pozitif	Pozitif	52	Evet	Remisyon
13	54/E	UK	34,9	pankolit	5-ASA+S+AZA	188	pozitif	negatif	18	Evet	Kısmi Yanıt
14	55/E	UK	17,9	distal tip	5-ASA+S+AZA	765	pozitif	Pozitif	18	Evet	Remisyon
15	66/E	CH	9,2	ileokolit	5-ASA+S+AZA	13348	pozitif	Pozitif	55	Evet	Exitus
16	57/K	CH	4,2	ileokolit	5-ASA	796	-	Pozitif	40	Evet	Exitus
17	64/K	UK	110,2	sol tip	5-ASA+S+AZA	78	pozitif	Pozitif	11	Hayır	Remisyon
18	46/K	UK	151,4	pankolit	5-ASA+S+AZA	87	pozitif	Pozitif	14	Evet	Kolektomi
19	34/E	UK	13,5	pankolit	5-ASA+S+ADA	187	-	Pozitif	14	Evet	Kolektomi
20	61/E	UK	87	distal tip	5-ASA+S+AZA+IFX	107	-	Pozitif	5	Hayır	Remisyon
21	29/E	UK	0,7	distal tip	5-ASA	1404	pozitif	Pozitif	20	Hayır	Remisyon
22	77/K	UK	2,6	distal tip	5-ASA	7681	pozitif	Pozitif	60	Evet	Remisyon
23	78/K	CH	1,1	ileokolit	5-ASA	211	pozitif	Pozitif	19	Hayır	Remisyon
24	70/K	UK	1	pankolit	5-ASA+S	1266	pozitif	Pozitif	21	Hayır	Remisyon
25	38/E	UK	5,7	pankolit	5-ASA+S+AZA	5900	-	Pozitif	14	Evet	Remisyon
26	48/E	UK	127	pankolit	5-ASA+S	204	pozitif	Pozitif	19	Evet	Remisyon

CMV koliti olan ve olmayan grubun demografik ve klinik özelliklerinin karşılaştırması

Demografik ve klinik özellikler		Hasta Grubu		
		CMV + (26)	CMV - (258)	p değeri
ÜK (n) / CH (n)		23/3	222/36	1.000
Yaş (ortalama±ss/yıl)		46.33±15,8	36,9±14,5	0,004
Hastalık süresi (ortalama±ss/yıl)		3,4±5,1	4,6±4,7	0,41
Cinsiyet, n(%)	Erkek	18 (69,2)	164 (63,6)	0,56
	Kadın	8 (30,8)	94 (36,4)	
Hastalık tipi, n(%)	ÜK	23 (88.5)	222 (86.0)	1.000
	CROHN	3 (11.5)	36 (14.0)	
Hastalık tutulumu, n(%)	Pankolit	13(50)	93(38,3)	0.281
	Ekstensif	1(3,8)	23(9,5)	0.482
	Sol Tip	5(19,2)	50(20,6)	0.806
	Distal Tip	4(15,4)	36(14,8)	1.000
	Proktit	0	5(2,1)	1.000
	İleit	0	8(3,3)	1.000
	İleokolit	3(11,5)	28(11,5)	1.000
İBH Spesifik Tedavi				
Steroid (n/%)	Evet	20 (%76.9)	160 (%62.3)	0.139
	Hayır	6 (%23.1)	97 (%37.7)	
AZA (n/%)	Evet	17 (%65.4)	148 (%57.6)	0.442
	Hayır	9 (%34.6)	109 (%42.4)	
Anti-TNF (n/%)	Evet	4 (%15.4)	55 (%21.4)	0.472
	Hayır	22 (%84.6)	202 (%78.6)	
Steroid± AZA (n/%)	Evet	17 (%65.4),	116 (%45.1)	0.049
	Hayır	9 (%34.6)	141 (%54.9),	
Steroid ±Anti-TNF (n/%)	Evet	4 (%15.4)	43 (%16.7)	1.000
	Hayır	22 (%84.6)	214 (%83.3)	
AZA± Anti-TNF (n/%)	Evet	4 (%15.4)	43 (%16.7)	1.000
	Hayır	22 (%84.6)	214 (%83.3)	
Steroid±AZA±Anti-TNF (n/%)	Evet	4 (%15.4)	38 (%14.8)	1.000
	Hayır	22 (%84.6)	219 (%85.2)	
Ek Hastalık varlığı	Evet	15 (%57,7)	86 (%33,3)	0.013
	Hayır	11(%42,3)	172 (66,7)	
Hospitalizasyon Süresi (ortalama/ gün)		31.6±20.3	18.5±13.8	0.001
Kolektomi		4 (%15.4)	33(%12,7)	0.762
Exitus		3 (%11.5)	6 (%2.3)	0.040

EP-310
İNFLAMATUAR BARSAK HASTALIĞINDA NÜTRİSYONEL DURUMUN DEĞERLENDİRİLMESİ

NALAN GÜLŞEN ÜNAL, NEVİN ORUÇ, OKŞAN TOMEY, ÖMER ÖZÜTEMİZ

EGE ÜNİVERSİTESİ TIP FAKÜLTESİ, GASTROENTEROLOJİ BİLİM DALI, İZMİR

Amaç: İnflamatuar Barsak Hastalıkları (İBH) intestinal traktüsün kronik inflamatuar hastalıklarıdır. Bu hastaların gerek atak sırasında aktif hastalık bulguları, gerekse atağı tetikleyen gıdalardan uzak durmaları nedeniyle yetersiz beslenmeye ve dolayısıyla malnütrisyona eğilimli oldukları bilinmektedir. Nütrisyonel faktörler morbidite ve mortalite açısından kritik rol oynarlar, sık hospitalizasyon ve hastalığın kötü sonuçları ile ilişkilendirilmektedir. Bu çalışmada İBH tanısı ile takip edilen hastalarda nütrisyonel değerlendirmenin yapılması amaçlanmıştır.

Gereç-Yöntem: Aralık 2015- Aralık 2016 tarihleri arasında Gastroenteroloji Kliniği İBH polikliniğinde takip edilen, Mini Nütrisyonel (MNA) Değerlendirme Anketi doldurtulmuş ve SC-330 Tanita cihazı ile biyoimpedans ölçümleri yapılmış 318 hasta retrospektif olarak değerlendirilmiştir. MNA formuna göre hastalar; Tarama puanı (maksimum skor:14); 12-14 puan: normal nütrisyonel durum, 8-11 puan: malnütrisyon riski altında ve 0-7 puan: malnütrisyonlu, ve Malnutrisyon Gösterge Puanına göre (maksimum skor: 30); 24-30 puan: Normal nütrisyonel durum, 17-23.5 puan: Malnütrisyon riski altında, 17 puandan aşağı Malnütrisyonlu olarak değerlendirilmiştir. VKİ'e göre <18,5 kg/m2 düşük kilolu, 18,5-25 kg/m2 normal, 25-30kg/m2 fazla kilolu ve >= 30 kg/m2 obez olarak sınıflandırılmıştır.

Bulgular: Çalışmaya dahil edilen olguların 200'ü (%63) ülseratif kolit, 118'i (%37) Crohn hastalığı tanısı ile izlenmektedir. Ortalama yaş 45.7 (18-83) ve 174'ü (%55) erkeklerden oluşmaktadır. Hastaların VKI'ne göre 25'i (%8) düşük kilolu, 146'sı (%45) normal kilolu, 110'u (%35) fazla kilolu ve 37'si (%12) obez saptandı. MNA anketine göre hastaların 59'u (%18,5) malnütrisyonlu, 105'i (%33) malnütrisyon riski altında, 154'ü (%48,5) normal nütrisyonel durum olarak değerlendirildi.

Sonuç: Bu çalışma sonuçlarına göre İBH tanısı ile takipli hastaların %8'i düşük kilolu olmasına rağmen MNA anket sonuçlarına göre hastaların yaklaşık %50'si malnütrisyonlu veya malnütrisyon riski altında bulunmuştur.Bu nedenle IBH hastalarının nutrisyon durumunu değerlendirmede VKI ile birlikte mutlaka MNA gibi skorlama sistemleri kullanılmalıdır.

Anahtar Kelimeler: inflamatuar barsak hastalığı, nütrisyon

EP-105
COMPARISON OF PROGNOSTIC SYSTEMS IN CIRRHOTIC PATIENTS WITH HEPATIC ENCEPHALOPATHY

ADNAN TAŞ[1], MEHMET SUAT YALÇIN[2], BÜNYAMİN SARITAŞ[3], BANU KARA[1], MUHTEŞEM EROL YAYLA[1]

1 ADANA NUMUNE EĞİTİM VE ARAŞTIRMA HASTANESİ
2 AKSARAY ÜNİVERSİTESİ TIP FAKÜLTESİ
3 URFA EĞİTİM VE ARAŞTIRMA HASTANESİ

Objective: There are various scoring systems to evaluate the prognosis in patients hospitalized in intensive care unit (ICU). These include Child-Turcotte-Pugh (CTP) classification, Model for End-stage Liver Disease (MELD), chronic liver failure-sequential organ failure assessment (CLIF-SOFA) and Acute Physiology and Chronic Health Evaluation II (APACHE II). In this study, we aim to compare various scoring systems and to find out the best one to show the prognosis in patients with prior diagnosis of cirrhosis who are hospitalized for hepatic encephalopathy.

Materials-Methods: Patients with known cirrhosis hospitalized in internal medicine ICU in Adana Numune Education and research hospital with a diagnosis of hepatic encephalopathy were included in the study. Diagnosis and classification of hepatic encephalopathy was made according to West Haven criteria. Etiology of hepatic encephalopathy was recorded in all patients. APACHE II, CLIF-SOFA, MELD and CTP scores were calculated in all patients within first 24 hours. Outcomes of patients were recorded either, discharged or deceased. Demographic and biochemical data, duration of hospitalization and prognostic factors were compared in both groups. Area under the Receiver Operating Characteristic curve (AUROC) values were calculated for each scoring system.

Results: 84 patients were included in the study. Etiology of encephalopathy were infection (n=35, 41.7%), variceal bleeding (n=19, 22.6%), constipation (n=15, 17.9%), eating too much protein (n=8, 9.5%) hypopotassemia (n=6, 7.1%), and hepatocellular carcinoma (n=1, 1.2%). Nine patients had grade 1 encephalopathy, 34 patients had grade 2, 27 patients had grade 3 and 14 patients had grade 4 encephalopathy. AUROC values were 0.986 (0.970-1.003), 0.974 (0.945-1.003), 0.955 (0.915-0.996) and 0.880 (0.800-0.959) for CLIF-SOFA, APACHE II, CTP and MELD scores, respectively.

Conclusion:: We found the best prognostic model for patients who were hospitalized in ICU for hepatic encephalopathy as CLIF-SOFA followed by APACHE I, CTP and MELD scores

Keywords: Cirrhosis, Hepatic encephalopathy, CLIF-SOFA, APACHE II

Figure 1

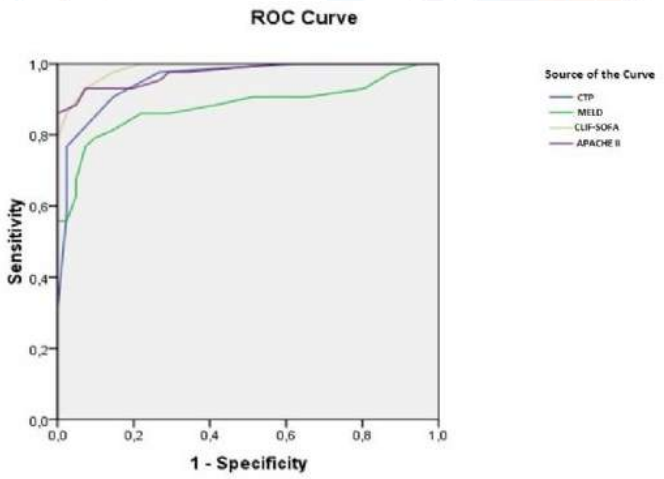

Comparison of ROC curves and ROC values of CTP, MELD, APACHE II and SOFA scoring systems.

Table 1. Comparison of prognostic model scores and duration of ICU stay in patients with hepatic encephalopathy who died or were discharged from the ICU.

Prognostic model	Overall (n:84)	Discharged (n:41)	Deceased (n:43)	p-value
CHILD	10,80±2,389	8,88±1,452	12,63±1,496	0,000
MELD	21,19±9,428	14,83±4,061	27,26±9,098	0,000
CLIF-SOFA	9,04±3,895	5,63±1,685	12,28±2,282	0,000
APACHE II	14,86±7,241	8,80±3,730	20,63±4,530	0,000
DICU (day)	7,67±5,347	5,88±2,795	9,37±6,554	0,002

Comparison of prognostic model scores and duration of ICU stay in patients with hepatic encephalopathy who died or were discharged from the ICU.

Table 2.

Prognostic model	Cut-off value	Sensitivity (%)	Specificity (%)	Accuracy	95% CI	P value
CTP	>=9,5	97,7	26,8	0,955	0,915-0,996	0,000
MELD	>=10,5	97,7	87,8	0,880	0,800-0,959	0,000
APACHE II	>=9,5	97,7	34,1	0,974	0,945-1,003	0,000
CLIF-SOFA	>=7,5	97,7	14,6	0,986	0,970-1,003	0,000

Sensitivity, specificity and accuracy of prognostic models based on cut-off values determined by receiver operating characteristic (ROC) curve analysis.

EP-132
HEPATOSELLÜLER KANSER HASTALARINDA YENİ BİR SKORLAMA YÖNTEMİ: ''AGRESİVENESS İNDEX'' İLE SAĞKALIM ARASINDA İLİŞKİ VAR MI? - TEK MERKEZ SONUÇLARI

CANSU ALAKUŞ[1], SİNEM GÖBEL[1], SERKAN YARAŞ[2], ENVER ÜÇBİLEK[2], OSMAN ÖZDOĞAN[2], FEHMİ ATEŞ[2], ORHAN SEZGİN[2], GÜLHAN ÖREKİCİ TEMEL[3], ENGİN ALTINTAŞ[1]

1 MERSİN ÜNVERSİTESİ TIP FAKÜLTESİ İÇ HASTALIKLARI ANABİLİM DALI
2 MERSİN ÜNVERSİTESİ TIP FAKÜLTESİ GASTROENTEROLOJİ BİLİM DALI
3 MERSİN ÜNVERSİTESİ TIP FAKÜLTESİ BİYOİSTATİSTİK ANABİLİM DALI

Amaç: Hepatosellüler kanser (HSK) prognozunda karaciğere ve tümöre ait faktörlerin her ikisi de önemlidir. Son zamanlarda maksimum tümör çapı (MTÇ), tümör nodüllerinin sayısı, portal ven trombozu (PVT) ve serum alfafetoprotein (AFP) düzeyini içeren bir HSK agresiflik indeksi geliştirilmiştir.(Tablo 1) Bu 4 bu parametrenin sağ kalımla ilişkili olduğu ileri sürülmüştür. Kendi HSK hastalarımızda HSK agresiflik indeksinin sağ kalımla ilişkisini araştırmak amacıyla bir çalışma planladık.

Gereç-Yöntem: Takibimizde olan ve HSK agresiflik indeksi hesaplamasında kullanılacak verilerine ulaşılabilen 113 HSK hastası (98 erkek, 15 kadın, ortalama yaş 63,4 yıl) çalışmaya dahil edildi. Maksimum tümör çapı (MTÇ), tümör nodüllerinin sayısı, portal ven trombozu (PVT) ve serum alfafetoprotein (AFP) düzeyini içeren HSK agresiflik indeksi tüm olgularımız için hesaplandı (Tablo 1). Hastaların HSK tanısı aldıkları tarih ile ölüm tarihleri arasındaki süreler hesaplandı ve sağkalım süresi olarak kaydedildi. Hastaların Child Turcot Pugh (CTP) ve MELD skorları hesaplandı. HSK agresiflik indeksi ile sağkalım arasındaki ilişki cox regresyon analizi ile değerlendirildi.

Bulgular: Hastaların tanı sırasında yaş ortalaması erkek hastalarda 62,7±9,7, kadınlarda 66,51±12,4 yıl olarak saptandı. Erkek hastalarda HSK agresiflik indeksi ortalaması 6,5±1,9 puan, kadınlarda 5,6±1,4 puan saptandı. Her iki cinsiyet arasında bu indeks açısından anlamlı farklılık saptanmadı. Tanı yaşı ile HSK agresiflik indeksi arasında anlamlı ilişki saptandı(p<0,05). Toplamda sağkalım süresi ortalama 351,08 gün olarak saptandı. CTP, MELD ile birlikte yapılan cox regresyon analizinde HSK agresiflik indeksi ile sağ kalım arasında anlamlı bir ilişki saptandı. (p<0,05). (Resim 1)

Sonuç: HSK agresiflik indeksi, tümöre ve hastaya ait önemli parametreleri içermesi göz önüne alındığında HSK için pratik bir hesaplama sistemi olarak prognoz öngördürücüsü olmaya adaydır. Bu konuda daha fazla çalışmaya ihtiyaç vardır.

Anahtar Kelimeler: hepatosellüler karsinom, agresiflik indeksi, sağ kalım

Tablo 1. HSK agresiflik İndeksi hesaplama cetveli

	skor 1	skor 2	skor 3
Maksimum Tümör Çapı (cm)	<4.5	4.5 - 9.6	>9.6
Serum AFP düzeyi (ng/mL)	<100	100 - 1000	>1000
Portal Ven Trombozu	yok	-	var
Tümör Nodülü Sayısı	<=3	-	>3

Her olgu için, bu tabloda uygun olan puanların toplamı HSK agresiflik indeksini verir.

Resim 1. HSK agresiflik İndeksi - Sağkalım ilişkisi için cox regresyon analizi

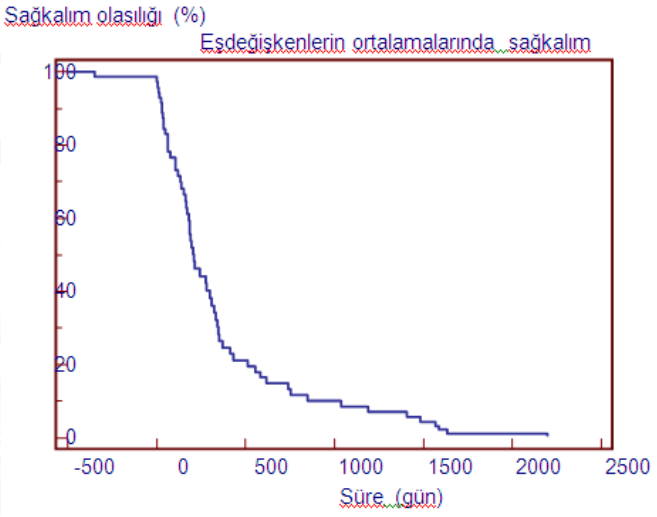

Eşdeğişkenler: CTP, MELD skoru, MTÇ ve HSK agresiflik indeksi

EP-199
KRONİK KARACİĞER HASTALIĞINDA CRİTİCAL FLİCKER FREQUENCY TESTİ İLE BİYOKİMYASAL VE KLİNİK BELİRTEÇLER ARASINDA BİR İLİŞKİ OLABİLİR Mİ?

ABDULLAH EMRE YILDIRIM[1], ZERİN GÜNEL[2], BUĞRA TOLGA KONDUK[1], AYHAN BALKAN[1], MURAT TANER GÜLŞEN[1]

1 GAZİANTEP ÜNİVERSİTESİ TIP FAKÜLTESİ, GASTROENTEROLOJİ BİLİM DALI, GAZİANTEP
2 GAZİANTEP ÜNİVERSİTESİ TIP FAKÜLTESİ, İÇ HASTALIKLARI ANABİLİM DALI, GAZİANTEP

Amaç: Kronik karaciğer hastalığında klinik belirtilerin henüz olmadığı minimal hepatik ensefalopati (MHE) dönemini tespit etmek karaciğer transplantasyonuna kadar geçecek olan süre zarfında hem hastanın kendisine hem de çevresine verebileceği potansiyel zararların önlenmesine veya azaltılmasına yardım edecektir. MHE'yi tespit etmek için kullanılan psikometrik ve nörofizyolojik testler ulaşılabilirlik ve uygulanabilirlik açısından zordur. Standardizasyon ve uygulanabilirlik açısından kolay olan nörofizyolojik uygulamalardan birisi de critical flicker frequency (CFF) testidir. Çalışmamızın amacı; MHE tespit etmek için CFF uyguladığımız hastaların CFF sonuçları ile biyokimyasal parametreleri, Child-Pugh (CP) ve MELD sınıflaması, siroz evresi ve siroz komplikasyonları arasında ilişki olup olmadığını tespit etmektir.

Gereç-Yöntem: Çalışmaya Gaziantep Üniversitesi Şahinbey Araştırma Hastanesi Hepatoloji kliniğine başvuran aşikar hepatik ensefalopatisi olmayan 69 siroz hastası alındı. Hastalara CFF testi uygulandı ve hastaların siroz etyolojisi, asit, özofagiyal varis ve splenorenal şant (SRŞ) varlığı, serum sodyum, albumin, kreatinin, bilirubin, AST, ALT, trombosit, WBC, hemoglobin düzeyleri kaydedildi ve Child-Pugh ile MELD değerleri hesaplandı.

Bulgular: Çalışmaya dahil edilen 69 hastanın; 44'ü (%63.8) kadın, 31'inde (%45) siroz etyolojisi viral hepatit, 66' sının CP skoru A ve B (%95.7), 49'unda (%71) kompanse siroz, 19'unda (%27.5) hafif asit, 64'ünde (%92.8) özofagus varisi, 3'ünde (%4.3) görüntüleme yöntemleri ile saptanmış SRŞ, 33'ünde (%47.8) CFF ile tanı konulan MHE mevcuttu. Hastalar MHE olan ve olmayanlar olarak iki gruba ayrılarak karşılaştırıldı. İki grubun yaş, MELD değeri, serum albumin düzeyleri arasında istatistiksel anlamlı fark var iken (sırası ile p=0.003, 0.002, 0.02) rutin biyokimyasal parametrelerden ALT, AST, total bilurubin, direk ve indirek bilurubin, globulin, sodyum, potasyum, INR, WBC, hemoglobin, trombosit düzeylerinde istatistiksel olarak anlamlı fark saptanmadı (p>0.05). CFF test değerleri cinsiyet ve siroz etyolojisi ile istatistiksel olarak anlamlı farklılık göstermez iken Child-Pugh A'dan C'ye progresyon gösterdikçe, dekompanse siroz olanlarda, asit, özofagus varisi ve SRŞ gelişenlerde, kompanse olan ve asit, özofagus varisi ve SRŞ gelişmeyenlere göre istatistiksel olarak anlamlı farlıklıklar saptandı (sırası ile p=0.029, 0.01, 0.02) (tablo 1).

Sonuç: MHE saptanan hastalarda Child-Pugh evresi daha ileri, dekompanse siroz, asit, özofagus varis ve SRŞ varlığı MHE olmayan hastalara göre anlamlı olarak daha sık bulunmuştur. Bu yüzden hepatoselüler yetersizlik ve portal hipertansiyon bulguları ortaya çıkarak dekompanse olan hastalarda aşikar HES bulguları yok ise mutlaka MHE açısından öncelikle değerlendirilmesi, bu hastaların kendilerine ve çevresine verebileceği potansiyel zararların önlenmesinde veya azaltılmasında faydalı olabileceği kanısındayız.

Anahtar Kelimeler: critical flicker frequency test, minimal hepatik ensefalopti

CFF Testi İle Kronik Karaciğer Hastalığı Evresi ve Komplikasyonları Arasındaki İlişki

		p
Child-Pugh A	43,74±5,79	0,029
Child-Pugh B	39,58±7,18	
Child-Pugh C	38,43±4,95	
Kompanse Siroz	42,84±6,69	0,01
Dekompanse Siroz	38,30±5,82	
Asit Var	37,63±5,14	0,02
Asit Yok	42,99±6,72	
Özofagus Varisi Var	41,43±6,84	0,69
Özofagus Varisi Yok	42,69±5,71	
Splenorenal Şant Var	32,03±5,05	0,01
Splenorenal Şant Yok	41,95±6,51	

EP-363
MİNİMAL HEPATİK ENSEFALOPATİLİ HASTALARDA KRİTİK TİTREŞİM FREKANSI (CFF) DEĞERLENDİRMESİ

BEYTULLAH YILDIRIM, İBRAHİM GÖREN, TALAT AYYILDIZ, MUSTAFA KAYMAZLI, AHMET BEKTAŞ

ONDOKUZ MAYIS ÜNİVERSİTESİ TIP FAKÜLTESİ, GASTROENTEROLOJİ BD, SAMSUN

Amaç: Minimal hepatik Ensefalopati sirotik hastalarda sık görülen, belirgin ensefalopatiye döndüğünde yaşam süresinde kısalmaya yol açan bir tablodur. Bu çalışmada Ondokuz Mayıs Üniversitesi Tıp Fakültesi Gastroenteroloji Polikliniği'nde takip edilen sirotik hastalarda Kritik Titreşim Frekansı (CFF) Cihazı ile minimal hepatik ensefalopati tanısının değerlendirilmesi amaçlanmıştır.

Gereç-Yöntem: Çalışmaya yedisi minimal hepatik ensefalopatili 25 siroz hastası ve 26 sağlıklı kontrol dahil edildi. Vakaların tamamına psikometrik testler (sayı ilişkilendirme testi A ve B, sayı sembol testi, çizgi testi, seri noktalama testi) ve CFF değerlendirmesi yapıldı.

Bulgular: Çalışmaya dahil edilen 51 vakanın (E/K=36/15) ortalama yaşı 52,8±8,6 yıl ve eğitim süresi 7,0±3,2 yıl olup gruplar arasında yaş, cinsiyet ve eğitim süreleri açısından istatistiksel fark yoktu. Kontrol grubu ile sirotik hastalar arasında psikometrik testler (p değeri sırasıyla 0,030, 0,045, 0,027, 0,011 ve 0,001) ve CFF değerleri (p=0,48) istatistiksel olarak farklıydı. Sirotik hastalarla minimal hepatik ensefalopatili hastalar değerlendirildiğinde psikometrik testler için p değeri sırasıyla 0,000, 0,002, 0,000, 0,115 ve 0,006 bulundu. Ancak CFF değerleri sırasıyla 41,0±3,2 Hz ve 38,7±4,1 Hz idi ve istatistiksel fark saptanmadı(p=0,178).

Sonuç: Kritik Titreşim Frekansı eşiği sirotik ve hepatik ensefalopatili hastalarda sağlıklı kontrollerden düşük bulunmuş, ancak sirotik hastalarla hepatik ensefalopatili hastalardaki fark istatistiksel olarak anlamlı saptanmamıştır. Bu konuda daha fazla sayıda vaka içeren çalışmalara ihtiyaç vardır.

Anahtar Kelimeler: Hepatik ensefalopati, CFF

EP-032
REFLÜ HASTALIĞINDA ENDOSKOPİK RADYOFREKANS (STRETTA) TEDAVİ SONUÇLARIMIZ

MEHMET GÖK

MEHMET TOPRAK HOSPITAL,GASTROENTEROLOJİ, İSTANBUL

Amaç: Gastroözofageal reflü hastalığı, dünya nüfusunun 1/3'ünü etkileyen ve en sık görülen sindirim sistemi hastalığıdır.Mevcut tedavi prosedürleri; yaşam şekli değişiklikleri, farmakolojik ajanlar,endoskopik tedaviler ve cerrahidir. Endoskopik radyofrekans tedavisinin (Stretta), seçilmiş refü hastalarında semptomlar üzerine olan etkinliğini ve güvenilirliğini değerlendirmeyi amaçladık.

Gereç-Yöntem: 2013 ve 2017 yılları arasında gastroenteroloji polikliniğine reflü semptomları ile başvuran 25 hasta tedaviye alındı. Hastaların 9 tanesi ♀ (kadın), yaş ortalaması 38,2 ±7,74 ve yaş aralığı (32-49) idi.16 tanesi ♂ (erkek), yaş ortalaması 38±7,59 ve yaş aralığı (26-56) idi. Hastaların tamamında 6 ayın üzerinde devam eden reflü semptomları mevcut olup,5 ♀ hasta sürekli ve 4 ♀ hasta ise 2-3 kez/hafta; 10 ♂ hasta sürekli ve 6 ♂ hasta ise 3-4 kez/hafta antiasid ve proton pompa inhibitörleri kullanmaktaydılar. Hastalara üst gis endoskopisi yapıldı. Endoskopik olarak özofajit görülmeyen 3 kadın ve 4 erkek hastaya wireless 48 saat ph metre yapılarak reflü tanısı kesinleştirildi. Stretta işlemi(Resim1 ve 2) endoskopi ünitesinde,pofol ile sedasyon uygulanarak gerçekleştirildi. İşlem süresi ortalama 30 dakika olup,hastalar bir gün hospitalize edilerek taburcu edildi. 24 hasta 4 yıl,1 hasta ise işlem mayıs 2017'de yapıldığından 3 ay süreyle takip edildi.

Bulgular: Tablo 1 ve Tablo 2'de özetlenmiştir. İşlem sonrası ortaya çıkan yan etkiler için PPİ ve motilite düzenleyici ilaçlar ile 7-10 günlük tedavi uygulanmıştır.1 hastaya, tedaviye rağmen inatçı bulantı,kusma ve midesinde şişkinlik şikayetlerinin devam etmesi üzerine gastroskopi yapıldı ve midenin bol katı gıda ile dolu olduğu gözlendi. Gastroparezi tanısı ile 2 ay süreyle ilaç tedavisi uygulandı.Şikayetleri zaman içinde azalan hastaya 2 ay sonra kontrol gastroskopisi yapıldı ve normal olarak değerlendirildi.

Sonuç: Reflü hastalığının Stretta ile tedavisi, seçili reflü hastalarında, PPİ (Proton pompa inhibitörleri) ile kontrol altına alınamayan, ‹ 3 cm Hiatal herni, Ph monitarizasyonu bozuk, nonerozif reflü hastaları ve /veya Evre A, B özofajit tanısı alan hastalarda oldukça etkili ve güvenilir bir tedavi yöntemidir.

Anahtar Kelimeler: Reflü hastalığı, Radyofrekans (stretta)

Resim 1. Stretta Görseli

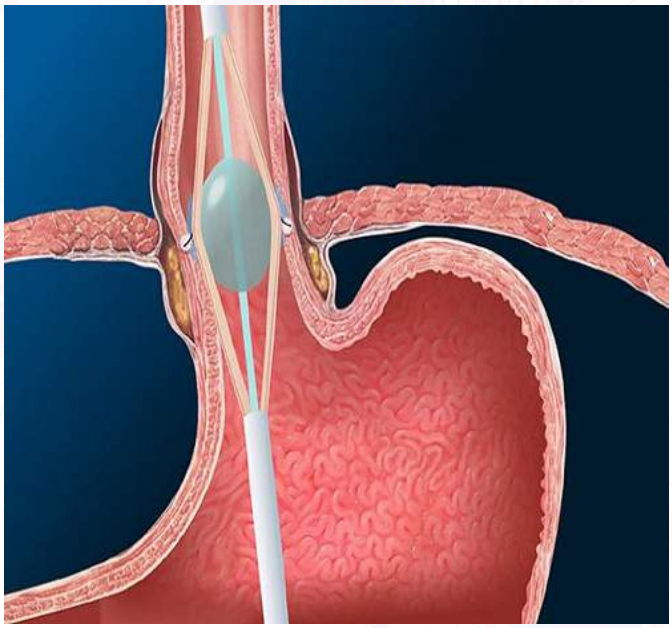

Resim 2. Stretta Görseli

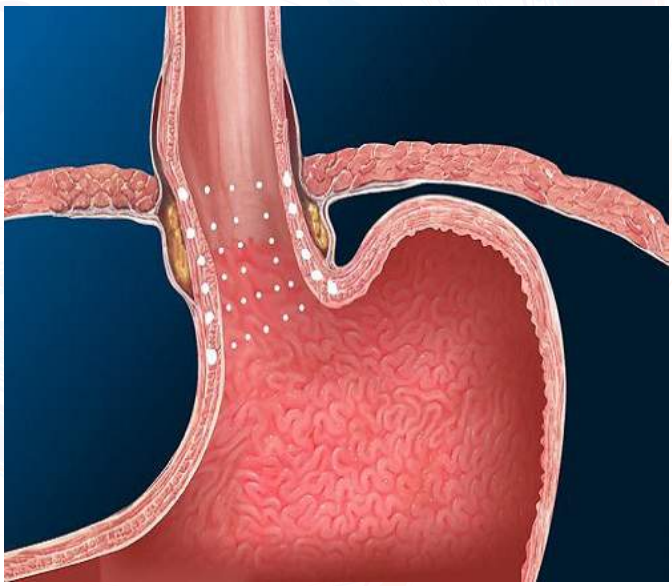

Tablo 1.Bulgular

Bulgular	Kadın (n:9)	Erkek (n:16)
Erozif Özofajit (A-B)	6	7
Barret Epiteli	0	0
Hiatal Herni+ Özofajit	0	5
Hiatal Herni	1	0
Normal Endoskopi	2	4
48 saatlik Ph metre	3	4
PPI ve/veya Antiasid kullanımı	5♀ sürekli;4♀ (2-3/hafta)	10♂ sürekli;6♂(3-4/hafta)
PPI ve/veya Antiasid kullanımı(İşlem sonrası)	5♀;3 Ø, 2 ♀ (2-3/ay) 4♀;1 Ø, 3 ♀(1/hafta)	10♂;4 Ø,6♂(1-2/hafta) 6♂; 3 Ø,3♂(1-2/hafta)
Heartburn Skoru(Tedavi öncesi)	3,7 ± 0,66	4 ± 0,70
Heartburn Skoru(Tedavi sonrası)	1,6 ± 1	1,68 ± 1,19

Tablo 2. Postprosedür Semptomlar

Semptomlar	Hasta Sayısı
Şikayet yok	6
Göğüste rahatsızlık hissi	6
Dispepsi	3
Gaz	6
Bulantı	3
Gastroparezi	1
Diyare	-
Odinofaji	-
Ateş	-
Disfaji	-
Özofagus Perforasyonu	-
Mortalite	-

EP-231
İNDOMETAZİNLE İNDÜKLENMİŞ GASTRİK ÜLSERLERDE ANDROGRAPHOLİDE'NİN FARKLI DOZLARDA KORUYUCU ETKİNLİĞİNİN ARAŞTIRILMASI

ADİL COŞKUN[1], HAKAN ULU[2], ALTAY KANDEMİR[1], SERAP ÜNÜBOL AYPAK[3], GAMZE SEVRİ EKREN[3], EMRAH İPEK[4], SERDAR AKTAŞ[5], İMRAN KURT ÖMÜRLÜ[6], RECAİ TUNCA[4], ABDULVAHİT YÜKSELEN[1]

1 ADNAN MENDERES ÜNİVERSİTESİ TIP FAKÜLTESİ, İÇ HASTALIKLARI ANA BİLİM DALI-GASTROENTEROLOJİ BİLİM DALI, AYDIN
2 ADNAN MENDERES ÜNİVERSİTESİ TIP FAKÜLTESİ, İÇ HASTALIKLARI ANA BİLİM DALI, AYDIN
3 ADNAN MENDERES ÜNİVERSİTESİ VETERİNER FAKÜLTESİ, BİYOKİMYA ANA BİLİM DALI, AYDIN
4 ADNAN MENDERES ÜNİVERSİTESİ VETERİNER FAKÜLTESİ, PATOLOJİ ANA BİLİM DALI, AYDIN
5 ADNAN MENDERES ÜNİVERSİTESİ VETERİNER FAKÜLTESİ, FARMAKOLOJİ-TOKSİKOLOJİ ANA BİLİM DALI, AYDIN
6 ADNAN MENDERES ÜNİVERSİTESİ BİYOİSTATİSTİK ANA BİLİM DALI, AYDIN

Amaç: Non steroid antiinflamatuar ilaç (NSAİİ) ilişkili gastrik hasar bu grup ilaçların sık görülen tehlikeli bir yan etkisidir.Uzun zamandır gastrik ülser tedavisinde proton pompa inhibitörleri (PPI) kullanılmaktadır. Daha güvenli ajanlar geliştirilmesine ihtiyaç duyulmaktadır. Çalışmamızda Andrographolide'nin gastrik ülser etyolojisinde önemli yeri olan NSAİİ grubu ilaçlardan olan indometazinin zararlı etkisine karşı gastroprotektif etkileri üzerinde inceleme yapılması hedeflenmiştir.

Gereç-Yöntem: Çalışmada her biri 3-4 aylık yaklaşık 300-350 gr ağırlığında olan 48 adet erkek wistar albino rat kullanılmıştır.Rastgele seçilen 8'erli 6 gruba ayrılmışlardır. Gruplar: kontrol, indometazin, indometazin+lansoprazol, lansoprazol, indometazin+andrographolid 15mg, indometazin+andrographolid 30 mg olacak şekilde düzenlenmiştir.

Kontrol grubu standart yem ve çeşme suyu ile beslenirken diğer gruplar deney öncesi 24 saat süreyle aç bırakılmış ardından ilaç uygulamaları yapıldıktan 6 saat sonra kan ve doku örnekleri alınmıştır. Makroskopik, histopatolojik, ve biyokimyasal veriler ortaya konmuştur. Makroskopik incelemede milimetrik kağıt kullanılarak etkilenen mide yüzey alanı yüzdesi hesaplanmış (resim1), histopatolojik incelemede ise nekroz, kanama, erozyon ve yangı infiltrasyonu düzeyine bakılmıştır. Biyokimyasal olarak ise serbest radikal metabolizmasında rol alan süperoksid dismutaz (SOD), glutatyon (GSH), katalaz (CAT), glutatyon peroksidaz (GPx) ile lipit peroksidasyonu göstergesi olan malondialdehit(MDA) düzeyleri incelenmiştir

Bulgular: Histopatolojik incelemede indometazin grubunda yaygın nekroz, erozyon, kanama ve yoğun yangısal hücre infiltrasyonu görülmüştür. Lansoprazol uygulamasının indometazin tarafından şekillendirilen histopatolojik değişiklikleri tamamen önlediği görülmüştür.

Andrographolid 15mg ve 30 mg uygulamasının yalnızca indometazin verilen gruba göre makroskopik ülser skoru (p=0,002) ve yangısal yanıtta (p=0,002) istatistiksel olarak anlamlı azalma sağladığı görüldü. Ancak nekroz, kanama, ve erozyon açısından bu gruplar arasında istatistiksel olarak anlamlı bir sonuca ulaşılamadı.

Makroskopik ülser skoru açısından değerlendirmede kontrol grubu ile indometazin ve indometazin+andrographolid15 mg grubu arasında istatistiksel anlamlı fark olduğu ortaya kondu (p<0,001). Ancak indometazin+andrographolid30 mg grubu ile kontrol grubu arasında istatistiksel anlamlı fark yoktu. Bu sonuç, andrographolidin 30mg dozda ülseri önlemede daha başarılı olduğunu gösterdi.

CAT, GSH, GPx, SOD ve MDA açısından gruplar arasında andrographolid'in olumlu etkisini gösteremedik.

Sonuç: Andrographolid 30 mg verildiğinde makroskopik ülser oluşumunda indometazinin etkisini anlamlı şekilde azaltması, hem 15mg ve hem de 30 mg dozlarda yangısal infiltrasyonu azaltarak etki göstermesi ülser tedavisinde alternatif bir ajan olabileceği kanaatini uyandırmaktadır.

Anahtar Kelimeler: andrographolid, gastrik ülser, indometazin

Resim 1.

gastrik ülser/milimetrik kağıt ile ülser alanı hesaplanması

EP-252
AKUT VARİS DIŞI ÜST GASTROİNTESTİNAL SİSTEM KANAMASINDA SAĞKALIMI ETKİLEYEN YENİ BİR BELİRTEÇ:KARDİYAK TROPONİN I

RAMAZAN DERTLİ[1], MEHMET ASIL[1], RAMAZAN YOLAÇAN[2], MURAT BIYIK[1], MUAMMER KESKİN[1], AHMET KARAKARÇAYILDIZ[2], HÜSEYİN ATASEVEN[1], HAKKI POLAT[2], ALİ DEMİR[1]

1 NECMETTİN ERBAKAN ÜNİ. MERAM TIP FAK. GASTROENTROLOJİ BD
2 NECMETTİN ERBAKAN ÜNİ. MERAM TIP FAK. İÇ HASTALIKLARI AD

Amaç: Akut varis dışı üst gastrointestinal sistem kanaması(AVDÜGSK) yüksek mortalite ve morbiditeye sahip bir sağlık sorunudur. AVDÜGSK'lı hastalarda hemodinamik instabilite gelişmişse mortalite %40'lara kadar ulaşabilmektedir. AVDÜGSK'ları hipovolemi, hipotansiyon ve şok tablosu oluşturarak kardiyak oksijen kullanımını artırır ve serum kardiyak troponin(kTn) düzeyinin yükselmesine neden olurlar. kTn yüksekliği her ne kadar miyokard nekrozunun göstergesi olsada; sepsis, pulmoner emboli, böbrek yetmezliği gibi miyokard hasarı yapmayan hastalıklarda da kTn düzeyi yükselebilmektedir. kTn analizi, yorumlanması çok net ve kullanışlı olmasına rağmen özellikle üst sınıra yakın yüksekliklerde hala sorunlar vardır.

Biz bu çalışmada AVDÜGSK'sı olan ve akut miyokardiyal patolojilerin ekarte edildiği hastalarda kTnI yüksekliğinin klinik bir öneme sahip olup olmadığını değerlendirmeyi planladık.

Gereç-Yöntem: Necmettin Erbakan Üni. Meram Tıp Fak. Gastroenteroloji Kliniğine Ocak 2015-Ocak 2016 tarihleri arasında başvuran AVDÜGSK'sı olan 62 vaka çalışmamıza dahil edilmiştir. Akut kardiyak hastalığı olan ve kTn yüksekliğine sebeb olabilecek akut hadisesi olan tüm hastalar çalışma dışı bırakıldı. Stabil koronor arter hastalığı(KAH), ilaçla kontrol edilen hipertansiyon ve kronik böbrek yetmezliği(KBY) olan hastalar çalışmaya dahil edilmiştir.

Bulgular: Çalışmaya alınan hastaların 43'ü erkek(%69.4) olup tüm hastaların ortalama yaşı 71.52±13.30(25-92) idi. Tüm hastaların ortalama kTnI düzeyi 0.042±0.097 olup 9(%14.5) hastanın kTnI düzeyi referans aralığının üzerinde idi. Hastalar kTnI değerlerine göre 2 gruba ayrıldı. kTnI düzeyi normal sınırlarda (kTn=0.00-0.06) olan hastalar Grup A ve kTnI düzeyi normal sınırın üzerinde (kTnI>=0.06) olan hastalar ise Grup B olarak ayrıldı. Yapılan lojistik regresyon analizinde kTnI düzeyi yüksekliğine katkı yapan faktörler taşikardi, KBY ve KAH olup sırasıyla OR-%95Cl, 11.2(1.3-96.9), 11.5(1.1-120.47) ve 20.4(1.75-238.6) idi. kTnI yüksekliğine katkı yapan faktörlerin incelendiği lojistik regresyon modeline ait sonuçlar tablo-1'de ve grupların klinik, laboratuvar ve demografik özellikleri tablo-2'de verilmiştir. Çalışmaya alınan tüm hastalar 30 gün boyunca takip edildi. Grup A'da yer alan 5(%9.4) hasta, grup B'de yer alan 2(%22.2) hasta 30 günlük takip süresi içinde kanamaya bağlı olarak öldü. Bu çalışmada genel mortalite %11.3 olup gruplar arasında istatistiksel olarak anlamlı fark yoktu(p=0.262).

Yapılan ROC analizinde kTnI ve rockall skoru için cut-off değeri sırasıyla 0.025 ve 6.5 olarak saptandı. Serum kTnI düzeyi ile rockall skorunun yükseliğinin sağkalım üzerinde etkili olduğu gösterildi(sırasıyla log Rank(Mantel-Cox)testi:Chi square 6.426, p=0.011, log Rank(Mantel-Cox)testi:Chi square 6.055, p=0.014).(Şekil-1 ve şekil-2)

Sonuç: Bu çalışmada kTnI düzeyleri AVDÜGSK olan hastalarda mortalite ile ilişkili olarak bulunmuştur. Bu nedenle AVDÜGSK olan hastaların takibinde ve tedavisinde kTnI düzeyinin takibi önemli olabilir.

Anahtar Kelimeler: Akut varis dışı üst gastrointestinal sistem kanaması, Kardiyak TroponinI

Lojistik Regresyon Analizinde kTnI Yüksekliğine Katkı Yapan Faktörler

	Grup A cTnI<0.06 mg/L n = 53 (85.5%)	Group B cTnI > 0.06 mg/L n = 9 (14.5%)	Total (n = 62)	OR(95% CI)
Male (n,%)	39(73.6)	4(%44.4)	43(69.4)	AD
Taşikardi(%)	24(45.3)	7(77.8)	31(50)	11.2(1.3-96.9)
Hipotansiyon(%)	16(30)	4(44.4)	20(32.3)	AD
Hemoglobin Düzeyi(HB<7g/dl),(%)	17(32.1)	5(55.6)	22(35.5)	AD
Kardiyak Hastalık varlığı,(%)	23(43.4)	8(88.1)	31(50)	20.4(1.75-238.6)
Kronik Böbrek Yetmezliği, (%)	5(9.4)	3(33.3)	8(12.9)	11.5(1.1-120.47)
DM varlığı, (%)	15(93.8)	1(11.1)	16(25.8)	AD

AD:Anlamlı değil

Grupların Klinik, Demografik ve Laboratuvar Özellikleri

	Group A cTnI < 0.06 mg/L n = 53 (85.5%)	Group B cTnI >= 0.06 mg/L n = 9 (14.5%)	Total (n = 62)	p
Age(yaş)	70.15±13.7 (25-92)	79.6±6.0 (73-87)	71.5±13.3	0.040
Male(%)	39(73.6)	4(44.4)	43(69.4)	0.106
Hb (gr/dl)	8.6±2.7 (3.7-15.5)	7.3±2.9 (5.1-14.7)	8.36±2.7 (3.7-15.5)	0.072
WBC(x103)	13.6±9.6 (2.3-67.3)	11.9±3.7 (4.6-16.0)	13.3±8.9 (2.3-67.3)	0.96
Cre(mg/dl)	1.12±0.55 (0.53-2.99)	1.69±0.68 (0.88-2.49)	1.2±0.6 (0.53-2.99)	0.012
BUN(mg/dl)	104.49±51.7 (28.6-236)	149.0± 84.0 (41.9-281)	110.9±58.8 (28.6-281)	0.134
Aldığı ortalama ES sayısı	4.74±4.6	7.44±7.7	5.13±5.2	0.350
Yoğun Bakım Yatış(Gün)	4.40±4.85	5.556±4.66	4.56±4.80	0.393
Glasgow Blatchfort Skoru	12.34±3.1 (5-18)	15.55±2.96 (10-18)	12.80±3.21 (5-19)	0.03
Rockall Skoru	5.47±1.56 (2-9)	7.44±1.50 (5-9)	5.76±1.69 (2-9)	0.03

kTnI Sağkalım Üzerine Etkisini Gösteren Kaplan-Meier Eğrisi

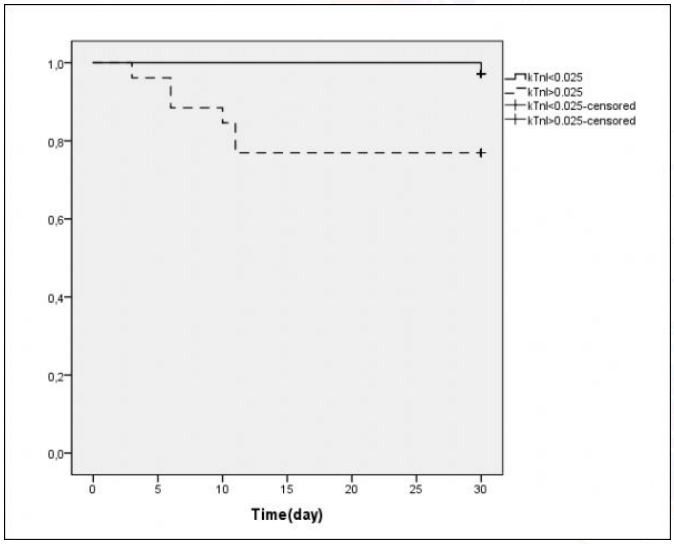

Rockall Skorunun Sağkalım Üzerine Etkisini Gösteren Kaplan Meier Eğrisi

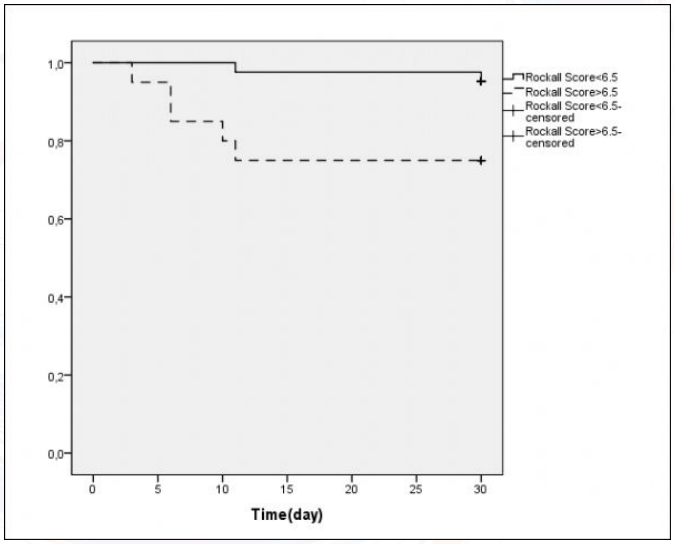

EP-322
HALİTOZİS TEDAVİSİNDE ANTİBİYOTİK VE PROBİYOTİK KOMBİNASYON TEDAVİSİ ETKİLİDİR

BÜLENT DEĞERTEKİN[1], EDA ÖZDERE[3], MELİS KURSUN[2], SELİN SU ATAY[2], HAKAN KUTLU[4], ALİ TİTİZ[5], NURDAN TÖZÜN[1]

1 ACIBADEM ÜNİVERSİTESİ TIP FAKÜLTESİ GASTROENTEROLOJİ BİLİM DALI
2 ACIBADEM ÜNİVERSİTESİ TIP FAKÜLTESİ
3 ANKARA ACIBADEM HASTANESİ DİŞ HASTALIKLARI BÖLÜMÜ
4 ANKARA ACIBADEM HASTANESİ ENFEKSİYON HASTALIKLARI BÖLÜMÜ
5 ANKARA ACIBADEM HASTANESİ KULAK BURUN BOĞAZ BÖLÜMÜ

Amaç: Ağız kokusu (Halitozis) toplumda sık görülen ve % 10-15 kadarı KBB ve gastrointestinal sistem kökenli olan bir sorundur. Bu çalışmada ağız kokusu semptomu olan hastalarda 2 haftalık metronidazol ve probiyotik kullanımının ağız kokusu üzerine etkisini incelemeyi amaçladık.

Gereç-Yöntem: Çalışmaya Diş, KBB ve Gastroenteroloji polikliniklerine halitozis şikayeti ile başvuran toplam 65 hasta alındı. Tüm hastaların bazal ağız kokuları Tanita Fitscan HC-212SF cihazı ile ölçüldü. Hastalar grup-I: tedavisiz grup (n=22), grup-II: 2 hafta metronidazol 3X500 mg alan grup (n=22), ve grup-III: 2 hafta 3X500 mg Metronidazol + probiyotik (Lactobacillus Acidophilus, Bifidobacterium longum, Saccharomyces Boulardii ve Lactobacillus Rhamnosus kombinasyonu içeren) alan grup (n= 21) olarak 3 gruba ayrıldı. Bazal ve tedavi sonrası halitozis skorları hesaplanıp değerlendirildi.

Bulgular: Bazal halitozis skorları Grup-I: 4,96± 0,64, grup-II: 4,83 ± 0,40 ve grup-III: 4,95± 0,94 (p=0,587) iken tedavi sonrası halitozis skorları grup-I için 4,66 ± 0,43, grup-II: 2,83 ± 0,71 ve grup-III: 1,05 ± 0,66 (p=0,032) olarak bulundu.

Sonuç: Halitozis tedavisinde 2 haftalık metronidazol tedavisi etkili gibi gözükmekte ve probiyotik tedavi eklenmesi etkinliği anlamlı derecede arttırmaktadır.

Anahtar Kelimeler: Halitozis, Ağız kokusu, Probiyotik

EP-330
PROTON POMPA İNHİBİTÖRÜ DİRENÇLİ GASTROÖZOFAGİAL REFLÜ HASTALIĞINDA KLİNİK VE İMPEDANS-PH METRE KARAKTERİSTİKLERİ

ADNAN GİRAL[1], RAHMİ IRMAK[2]

1 MARMARA ÜNİVERSİTESİ TIP FAKÜLTESİ, GASTROENTEROLOJİ BİLİM DALI, İSTANBUL
2 KARTAL EĞİTİM VE ARAŞTIRMA HASTANESİ, İÇ HASTALIKLARI KLİNİĞİ, İSTANBUL

Amaç: Günlük pratikte, proton pompa inhibitörü (PPİ) tedavisine dirençli Gastro-özofagial Reflü Hastalığı (GÖRH) önemli sorun oluşturmaktadır. Çalışmanın amacı, bu hastalara özgü klinik ve çok kanallı impedans-pH metre özelliklerini saptamak ve bu hastaların saptanmasında, reflü-semptom ilişkisini ölçmek için geliştirdiğimiz ayırt edici indis (d') ile semptom-associated probability indisinin (SAP) performansını karşılaştırmaktır.

Gereç-Yöntem: Bu prospektif çalışmaya, merkezimize başvuran 137 retrosternal yanma semptomu olan hastayı dahil ettik. Hastalara, PPİ yanıtını tespit etmek için 2 hafta süre ile yüksek doz PPİ (lansoprazol 30 mg b.i.d.) verildi ve PPİ etkinliği hastaların tuttuğu günlüğe göre değerlendirildi. Ardından, en az 2 hafta PPİ kesildikten sonra GÖRH olanları saptamak için impedans-pH metre değerlendirmeleri yapıldı. PPİ dirençli hastaların klinik ve impedans-pH metre karakteristikleri lojistik-regresyon analizi, d' ve SAP indislerinin ayırt ediciliği pozitiif ve negatif likelihood oranları ile karşılaştırıldı.

Bulgular: GÖRH olanlar (n=88, ortalama yaş 43±11.5 yıl, 33 kadın, 26 PPİ dirençli hasta) analize alındı. Kadın cinsiyette, BMI <=25 kg/m2 ve fonksiyonel dispepsisi olmak; azalmış bolus maruziyeti yüzdesi ve d' indisine sahip olmak PPİ direnci olan GÖRH hastaları için bağımsız olarak eşlik eden karakteristiklerdir. Pozitiif ve negatif likelihood oranları sırası ile 0.87, 2.41 ve 1.69, 0.48 olarak bulundu.

Sonuç: PPİ dirençli hastalar, yanıtlı hastalara göre farklı klinik ve impedans-pH metre karakterlerine sahiptir. SAP indisi yetersiz kaldığı halde d' indisi PPİ dirençli hastaları ayırt etmede etkili bulunmuştur.

Anahtar Kelimeler: gastroözofagial reflü hastalığı, impedans-pH metre, proton pompa inhibitörü

EP-239
NON-ALKOLİK YAĞLI KARACİĞER HASTALIĞINDA EREKTİL DİSFONKSİYON NEDENLERİ

HALUK TARIK KANİ[1], TARIK EMRE ŞENER[2], UMUT EMRE AYKUT[1], ABDULLAH FATİH DEMİRCİ[3], HAYDAR KAMİL ÇAM[2], DENİZ GÜNEY DUMAN[1]

1 MARMARA ÜNİVERSİTESİ TIP FAKÜLTESİ, GASTROENTEROLOJİ BD, İSTANBUL
2 MARMARA ÜNİVERSİTESİ TIP FAKÜLTESİ, ÜROLOJİ ABD, İSTANBUL
3 MARMARA ÜNİVERSİTESİ TIP FAKÜLTESİ, İÇ HASTALIKLARI ABD, İSTANBUL

Amaç: Non-Alkolik yağlı karaciğer (NAYK) hastalığının erektil disfonksiyon (ED) ile ilişkisi daha önce tarafımızca yapılan çalışmada bildirilmiştir. ED patogenezinde başta endotel disfonksiyonu olmak üzere çok sayıda sebep olabilir. Diğer taraftan, hipertansiyon, obezite, diyabet, kan yağlarında yükseklik hem metabolik sendromun bileşenleridir hem de cinsel işlev bozuklukları için risk faktörlerini teşkil ederler. Biz bu çalışmada kesitsel olarak NAYK hastalarında ED nedenlerini araştırmayı amaçladık.

Gereç-Yöntem: Bu çalışmaya NAYK tanısı ile gastroenteroloji polikliniğine başvuran erkek hastalar alınmıştır. Görüntüleme yöntemleri ve/veya biyopsi ile yeni ya da önceden NAYK tanısı almış hastaların demografik ve laboratuvar verileri kaydedilmiştir. ED için Türkçe geçerlilik ve güvenilirlik çalışması mevcut olan Uluslararası Cinsel İşlev İndeksi (UCİİ) anketi kullanılmıştır. Bu ankete göre toplam skor 21 ve altı ise ED varlığı kabul edilmiş ve bu hastalar daha ileri tetkik için üroloji polikliniğine yönlendirilmiştir.

Bulgular: Toplam 64 hasta çalışmaya dahil edildi. Yaş ortalaması 45,75 ± 11,70 yıldı. Elli altı (%87,5) hasta evli, 8 (%12,5) hasta bekardı. Ultrason ile hastaların 14'ünde (%21,9) grade1, 32'sinde (%50,0) grade 2, 14'ünde (%21,9) grade 3 ve 2'sinde (%3,1) grade 4 yağlanma vardı, 1 hastanın NAYK tanısı MR ile 1 hastanınki ise BT ile konmuştu. Hastaların 26'sında (%40,6) metabolik sendrom saptandı. Ortalama vücut kitle indeksi 30,87 ± 6,56, boy 171,50 ± 6,97 cm, ağırlık 92 ± 21,71 kg, bel çevresi 107,14 ± 12,74 cm, kalça çevresi ise 106,87 ± 10,39 cm saptandı. Hastaların 33'ünde (%51,6) UCİİ skoruna göre ED saptandı ve bu hastalara üroloji muayenesi önerildi, 20 hasta ürolojiye başvurdu ve bu hastalardan sadece 1'inde erektil disfonksiyon konfirme edilemedi. Hastaların 10'unda (%52,6) psikojenik ED, 11'inde (%57,9) vaskulojenik ED, 3'ünde (%15,8) ilaca bağlı ED, 4'ünde (%21,1) nörojenik ED saptanırken 10 (%52,6) hastada erken boşalma saptanmıştır ve 8 hastada miks tip ED (3 hasta psikojenik ve vaskolojenik ED,1 hasta psikojenik ve nörojenik ED, 3 hasta vaskulojenik ve ilaca bağlı ED, 3 hasta vaskulojenik ve nörojenik ED) gözlenmiştir. On beş hastaya ED nedeniyle üroloji muayenesi sonrasında ilaç başlandı 4 hasta ise üroloji vizitinde cinsel isteksizlik tarif etti. Ortalama UCİİ skoru tüm hastalarda 19,17 ± 5,70, ED grubunda 14,76 ± 4,66 idi.

Sonuç: NAYK hastalarında görülen ED'nin en sık nedeni vaskulojenik ED'dir. İlginç olarak pskojenik ED 2. Bu sonuçlar, NAYK hastalarında ED'nin yakalandığı takdirde çoğunlukla tedavi edilebilir etiolojilere bağlı olduğunu göstermiştir.

Anahtar Kelimeler: Erektil disfonksiyon, Yağlı karaciğer

EP-253
DİREKT ETKİLİ ANTİVİRAL TEDAVİ ALAN KRONİK HEPATİT C'Lİ HASTALARIN ANKSİYETE, DEPRESYON VE YAŞAM KALİTESİNİN DEĞERLENDİRİLMESİ

OĞUZHAN KESEN[1], HALUK TARIK KANİ[2], UMUT EMRE AYKUT[2], BEDİN GÖK[1], FEYZA GÜNDÜZ[2], YUSUF YILMAZ[2], OSMAN CAVİT ÖZDOĞAN[2], YEŞİM ÖZEN ALAHDAB[2]

1 MARMARA ÜNİVERSİTESİ TIP FAKÜLTESİ, İÇ HASTALIKLARI ABD, İSTANBUL
2 MARMARA ÜNİVERSİTESİ TIP FAKÜLTESİ, GASTROENTEROLOJİ BD, İSTANBUL

Amaç: Dünya genelinde yaklaşık 170 milyon kişi hepatit C virüsüyle (HCV) enfektedir ve hepatit C büyük bir halk sağlığı sorunu olmaya devam etmektedir. Kronik hepatit C (KHC) tedavisinde direk etkili antiviraller keşfedilmiş ve Hepatit C tedavisinde %90'ın üzerinde başarı sağlanmıştır. KHC hastalığının seyri ve hastalığının tedavisi sırasında depresyon ve yaşam kalitesinde bozulma sık saptanmaktadır. Bu çalışmada KHC hastalığında yeni tedavi ajanlarının depresyon, anksiyete ve yaşam kalitesi üzerine etkilerini prospektif olarak inceledik.

Gereç-Yöntem: Polikliniğimizde KHC tanısıyla takip edilen ve tedavi başlama kriterlerine uygun olan hastalar tedavileri başlandıktan sonra prospektif olarak incelenmiştir. Hastaların demografik verileri, biyokimyasal değerleri, yan etki profilleri ve tedavi yanıtları kaydedilmiştir. Hastalar tedavi öncesi ve tedavinin 3. ayında anksiyete, depresyon ve yaşam kalitesi açısından Hastane Anksiyete ve Depresyon (HAD) ölçeği ve Yaşam Kalitesi Ölçeği (SF-36) ile değerlendirilmiş ve tedavinin hastanın ruhsal durumuna etkisi prospektif ve karşılaştırmalı olarak değerlendirilmiştir.

Bulgular: Temmuz 2016'dan bu yana çalışmaya toplam 80 hasta dahil edilmiştir. 34 erkek, 46 kadın hasta çalışmaya alınmıştır. Hastaların 73'ü genotip 1b, 3'ü 1a, 3' genotip 3, 1'i genotip 4 'dü. Hastaların 3'ü harvoni-rbv 24 hft, 46 hasta v+e 12 hft, 2 hasta sovaldi+rbv 24 hft, 6 hasta harvoni+rbv 12 hft, 20 hasta harvoni 24 hft, 1 hasta v+rbv 24 hft, 1 hasta harvoni 12 hft, 1 hasta v+e+rbv 12 hft tedavisi almıştır. Tedavi sonunda 77 hastanın hcvrnası negatif, 2 hastanın pozitif olarak saptanmıştır.

Hastaların direkt etkili antiviral ajan ile tedavi öncesi ve tedavinin 3. ayındaki anksiyete, depresyon ve yaşam kalitesi skorları karşılaştırıldığında ise anksiyete ve depresyonda tedavi ile anlamlı oranda azalma izlenmiştir (sırasıyla p=0,0001, p=0,029). Yaşam kalitesi ölçeği alt itemleri incelendiğinde ise vitalite ve ruh sağlığı parametrelerinde düzelme olmakla birlikte bu iyileşme istatistiksel anlamlılığa erişememiştir (sırasıyla p=0,488, p=0,714). Bununla birlikte ağrı (p=0,011), genel sağlık aktivitesi (p=0,017), sosyal işlevsellik (p=0,006), emosyonel rol güçlüğü (p=0,007) parametrelerinde ise iyileşme istatistiksel olarak anlamlı saptanmıştır.

Sonuç: Direk etkili antiviral ajanlarla yapılan ilk çalışmalardan farklı olarak 4. hafta virolojik yanıt oranları %70 olarak tespit edilmiş, tedavi sonunda %93,8 tedavi başarısı elde edilmiştir. Bu tedavi yanıtının hastaların ruhsal aktivitelerine etkisi ise anksiyete, depresyon ve yaşam kalitelerine olumlu olarak yansımıştır. Hepatit C tedavisinde direkt etkili antiviral ajanlarla yüksek oranda kalıcı viral yanıt elde edilmekle birlikte bu tedavi hastaların yaşam kalitesini ve duygu durumlarını da olumlu şekilde etkilemektedir.

Anahtar Kelimeler: Depresyon, Direkt etkili antiviral ajan, Hepatit C, Yaşam kalitesi

EP-306
AKUT ON KRONİK KARACİĞER YETMEZLİĞİ OLAN HASTALARDA KISA DÖNEM MORTALİTEYİ ÖNGÖRMEDE SKORLAMA SİSTEMLERİNİN DEĞERİ

BİLAL TOKA[1], AHMET TARIK EMİNLER[1], CENGİZ KARACAER[2], MUSTAFA İHSAN USLAN[1], AYDIN ŞEREF KÖKSAL[1], ERKAN PARLAK[1]

1 SAKARYA ÜNİVERSİTESİ TIP FAKÜLTESİ, GASTROENTEROLOJİ BİLİM DALI, SAKARYA
2 SAKARYA ÜNİVERSİTESİ TIP FAKÜLTESİ, İÇ HASTALIKLARI ANA BİLİM DALI, SAKARYA

Amaç: Son dönem karaciğer hastalarında prognozun doğru tahmin edilmesi tedavi planlanması ve karaciğer transplantasyonu için organ dağılım önceliğinin belirlenmesinde önem taşır. Bu çalışmada akut on kronik karaciğer yetmezliği (ACLF) hastalarının kısa dönem mortalite tahmininde sıklıkla kullanılan skorlama sistemlerinin etkinliğini karşılaştırmayı amaçladık.

Gereç-Yöntem: Çalışmamızda Ocak 2016-Mayıs 2017 tarihleri arasında kronik karaciğer hastalığı tanısı ile takip edilirkenACLF saptanan hastalar retrospektif olarak incelendi. Aynı hastada üç aydan uzun aralıklarla gelişen ACLF atakları yeni olay olarak kabul edildi. Hastaların Child-Pugh, model for end-stage liver disease score (MELD), MELD-Na, CLIF Consortium organ failure score (CLIF-C OFs), CLIF sequential organ failure assessment score (CLIFSOFAs) CLIF-C ACLF (CLIF-C ACLF (Acute-on-Chronic Liver Failure) skoru ve ACLF dereceleri hesaplanarak 1. ve 3. ay sağkalımları karşılaştırıldı. ACLF tanısı CLIF konsorsiyum'a göre konuldu. Takip süresi 3 aydan kısa olan hastalar çalışmadan çıkarıldı.

Bulgular: Çalışmaya toplam 23 hasta (30 ACLF atağı) alındı. Aynı hastada 3 aydan uzun arayla geçirilen ataklar yeni atak olarak kabul edildi. Hastaların ortalama yaşı 62 (47-76), 14'ü erkekti. Birinci ay içerisinde ex olan hastalarda MELD, MELD-Na, CLIF-SOFA ve CLIF-OF skorları ile ACLF derecesi ve CLIF-ACLF skorları sağ kalan hastalara göre daha yüksek olup, 3. ayda bu fark sadece başlangıç ACLF derecesi ile sınırlı kaldı. Tek değişkenli ve çok değişkenli lojistik regresyon analizi ile yapılan değerlendirmelerde ise 1. ve 3. ay sağkalımı ön görmede ACLF derecesi diğer skorlardan daha değerli bulundu($p<0,05$).

Grade 1 ACLF'si olan 12 hastada(%52,2) 15 olay gelişti. Bu hastalarda 1. ay mortalitesi 2/12 (%16,6) idi (%13,3/olay). Ölen hastalarda organ yetmezlikleri bir hastada renal yetmezlik, diğerinde ise böbrek disfonksiyonu ile birlikte serebral disfonksiyondu. Grade 1 ACLF'li hastalarda 3 aylık mortalite 4/12 (%33,3) idi(4/15, %26,7 olay). Ölen hastalarda organ yetmezlikleri iki hastada renal yetmezlik, diğer ikisinde ise böbrek disfonksiyonu ile birlikte serebral disfonksiyondu. Grade 2 ACLF'si olan 12 hastada (13 olay) 1.ay mortalitesi %75(8/12) idi (8/13, %70 olay). Ölen hastalardaki en sık organ yetmezliği hepatik ensefalopati ile birlikte böbrek disfonksiyonu idi. Grade 2 ACLF'li hastalarda 3 aylık mortalite %91,7/ (11/12) idi (%84,6, 11/13volay). Grade 3 ACLF'si olan iki hastanın 1. ay mortalitesi %100 idi.

Sonuç: ACLF hastalarında 1. ve 3. ay mortalite tahmininde en değerli skor ACLF derecesi olarak saptanmıştır.

Anahtar Kelimeler: Akut On Kronik Karaciğer Yetmezliği, Mortalite, Skorlama Sistemleri

EP-325
KARACİĞER FİBROZİS GELİŞİMİNİN METHOTREXAT KULLANIM SÜRESİYLE İLİŞKİSİ

MURAT İSPİROĞLU[1], FERHAT KESLER[2], KADİR GİŞİ[3], BÜLENT KANTARÇEKEN[1]

1 SÜTÇÜ İMAM ÜNİVERSİTESİ TIP FAKÜLTESİ, GASTROENTEROLOJİ BİLİM DALI, KAHRAMANMARAŞ
2 SÜTÇÜ İMAM ÜNİVERSİTESİ TIP FAKÜLTESİ, İÇ HASTALIKLARI ANA BİLİM DALI, KAHRAMANMARAŞ
3 NECİP FAZIL ŞEHİR HASTANESİ, GASTROENTEROLOJİ KLİNİĞİ, KAHRAMANMARAŞ

Amaç: Karaciğer, vücudun birçok metabolik olaylarının meydana geldiği, ilaçların ve diğer maddelerin metabolizmasında ve detoksifikasyonunda önemli rol oynayan bir organdır. Hepatitler, kanserler, toksinler ve ilaçlar gibi birçok etken karaciğerde hasar oluşturmaktadır. Methotrexathe (MTX), bir folik asit antagonisti olup, sitotoksik kemoterapotik bir ajandır. Psöriazis, dermatomiyozit, sarkoidoz ve romatoid artrit gibi çeşitli inflamatuar hastalıkların tedavisinde, malignitelerde kullanımı yaygındır. Uzun süreli MTX tedavisi poliglutamatların birikimine ve folat seviyelerinin düşmesine neden olabilir. Poliglutamatların yüksek seviyesi MTX"ın hepatotoksik etkisinde önemli bir mekanizma sayılmaktadır. Dolayısıyla uzun süreli tedavi sırasında MTX progressif hepatik fibroz ve sirozu içeren karaciğer toksisitesine sebep olabilmektedir.

Methotrexat kullanan hastalarda karaciğerde fibrozis gelişiminin, methotrexat kullanım süresi ilişkisi olup olmadığının transient elastografi (fibroscan) ile araştırılması amaçlandı.

Gereç-Yöntem: K.S.Ü Tıp Fakültesi Araştırma ve Uygulama Hastanesi kliniğimizde takip edilen ve aynı doz methotrexat kullanan 120 hasta bu çalışmaya dahil edildi. Methotrexat kullanım süre ve dozları kayıt edildi. Hastalar 4 gruba ayrıldı. 0-6 ay kullananlar 1. Grup,6-12 ay kullananalar 2. Grup,12-18 ay kullananalar 3. Grup,18-24 ay kullananlar 4. Grup kabul edildi. Hastaların karaciğer fibrozis oranları kliniğimizde mevcut olan non-invaziv fibroscan cihazı ile değerlendirildi.

Bulgular: 1.grup hastalarda ortalama median değeri 5,1, 2. grup hastalarda ortalama median değeri 5,5, 3.grup hastalarda ortalama median değeri 5,7 ve 4. grup hastalarda ortalama median değeri 6,1 saptandı.

Sonuç: Metotreksat kullanan hastalarda kullanım süresine bağlı olarak karaciğer fibrozis değeri ortalamalarında artış olduğu izlendi. Bu nedenle metotreksat alan hastaların karaciğer fonksiyonları yönünden daha yakın gözlem altında takip edilmesi gerektiği düşünüldü.

Anahtar Kelimeler: Karaciğer fibrozis, methotreksat, fibroscan

EP-346
IS TELBIVUDINE-INDUCED POLYNEUROPATHY/MYOPATHY REVERSIBLE IN LIVER TRANSPLANT RECIPIENTS?

İLKER TURAN[1], SUNA YAPALI[2], FİKRET BADEMKIRAN[3], FULYA GÜNŞAR[1], MURAT ZEYTUNLU[4], GALİP ERSÖZ[1], ULUS SALİH AKARCA[1], ZEKİ KARASU[1]

1 EGE ÜNİVERSİTESİ TIP FAKÜLTESİ, GASTROENTEROLOJİ BİLİM DALI, İZMİR
2 ACIBADEM ÜNİVERSİTESİ HASTANESİ, GASTROENTEROLOJİ BİLİM DALI, İSTANBUL
3 EGE ÜNİVERSİTESİ TIP FAKÜLTESİ, NÖROLOJİ ANA BİLİM DALI, İZMİR
4 EGE ÜNİVERSİTESİ TIP FAKÜLTESİ, GENEL CERRAHİ ANA BİLİM DALI, İZMİR

Objective: Previously we showed that telbivudine had a favorable effect in the improvement of renal function and was effective in the prevention of hepatitis B virus infection recurrence in the liver transplant (LT) recipients. However, the risk of development of polyneuropathy/myopathy was so high that deters the use of telbivudine in LT recipients (Turan I, et al. Liver Transpl 2015;21:1066-75). In the present study, we aimed to determine whether polyneuropathy/ myopathy is reversible after discontinuation of telbivudine.

Materials-Methods: The patients who developed polyneuropathy/myopathy in the previous study were included. Clinical symptoms of polyneuropathy and myopathy (i.e., muscle weakness, muscle pain/tenderness, altered sensation, numbness, and tingling) were followed on each clinic visit (every 3 months) after discontinuation of telbivudine. Symptoms were graded by the patient on a scale of 0-10, where 10 was complete continuation of complaints. Electrophysiological tests, including nerve conduction studies and electromyography were performed at least 1 year after discontinuation of telbivudine.

Results: Twenty-six patients (21 male, 5 female), with a mean age of 58.6±8.3 years were included. The median duration of telbivudine use was 10.5 months (range, 2-21 months). The median follow-up after cessation of telbivudine was 42.5 months (range, 30-54 months). 62% (16/26) of the patients reported complete resolution of the symptoms during the follow-up period. Only one patient was pregabalin-dependent for symptom control. Ten (38%) patients reported variable degree of clinical symptoms with a median scale of 7 (range, 1-10). Of these 4 (40%) reported persistence of symptoms. Electrophysiological studies were available for 23 patients. Of these; only 2 had normal electrophysiological findings during telbivudine treatment and after discontinuation of treatment. Electrophysiological abnormalities persisted in 14 (61%) patients and worsened in 2 (8.7%) patients while 3 (13%) patients showed complete and 2 (8.7%) patients showed mild improvement.

Conclusion: About one third of patients remained symptomatic after discontinuation of telbivudine. Despite the improved symptom scale of the patients, persistence of electrophysiological disturbances were observed in the majority of the patients.

Keywords: Liver transplantation, telbivudine, polyneuropathy, myopathy

EP-051
BİRİNCİ BASAMAK TEDAVİ SEÇENEĞİ OLARAK; İKİ HAFTALIK LEVOFLOKSASİNLİ ÜÇLÜ TEDAVİ, LEVOFLOKSASİN İÇEREN BİZMUTLU DÖRTLÜ TEDAVİ VE BİZMUTLU STANDART DÖRTLÜ TEDAVİNİN HELİCOBACTER PYLORİ ERADİKASYON ORANLARININ KARŞILAŞTIRILMASI

EVRİM KAHRAMANOĞLU AKSOY[1], FERDANE PİRİNÇCİ SAPMAZ[1], ZEYNEP GÖKTAŞ[2], METİN UZMAN[1], YAŞAR NAZLIGÜL[1]

1 KEÇİÖREN EĞİTİM VE ARAŞTIRMA HASTANESİ, GASTROENTEROLOJİ KLİNİĞİ, ANKARA
2 HACETTEPE ÜNİVERSİTESİ, SAĞLIK BİLİMLERİ FAKÜLTESİ, BESLENME VE DİYETETİK BÖLÜMÜ, ANKARA

Amaç: Birinci basamak tedavi seçeneği olarak iki haftalık levofloksasinli üçlü tedavi, levofloksasin içeren bizmutlu dörtlü tedavi ve bizmutlu standart dörtlü tedavinin Helicobacter pylori eradikasyonunda etkinliğini ve güvenirliğini karşılaştırmak.

Gereç-Yöntem: Helicobacter pylori enfeksiyonu olan toplam 329 hasta aşağıdaki tedavi protokollerini almak üzere 3 gruba randomize edildi. a) levofloksasin içeren bizmutlu dörtlü tedavi, RBAL (rabeprazol 20 mg 2x1, bizmut subsalisilat 562 mg 2x1, amoksisilin 1 gr 2x1, levofloksasin 500 mg 1x1) b) bizmutlu standart dörtlü tedavi, RBMT (rabeprazol 20 mg 2x1, bizmut subsalisilat 562 mg 2x1, metronidazol 500 mg 3x1, tetrasiklin 500 mg 4x1), c) levofloksasinli üçlü tedavi, RAL (rabeprazol 20 mg 2x1, amoksisilin 1 gr 2x1, levofloksasin 500 mg 1x1). Intention-to-treat (ITT) ve per-protocol (PP) analizlerinde eradikasyon oranları karşılaştırıldı.

Bulgular: Yukarıdaki üç tedavi grubundaki eradikasyon oranları ITT analizinde sırasıyla % 83.8, % 88.3 ve % 74.8, PP analizinde sırasıyla % 91.2,% 92.5 ve % 79.2 idi. RBMT grubundaki eradikasyonu oranı RAL'den daha yüksekti (ITT analizinde p = 0.029 ve PP analizi için p = 0.017).Üç tedavi grubunda da çeşitli yan etkiler görüldü. RBAL grubunda 156 (% 54.1), RBMT grubunda 215 (% 52.3) ve RAL grubunda 56 (% 26.2)yan etki izlendi (yan etki açısından RBAL ve RBMT arasında p> 0.05, RBMT ile RAL arasında p <0.001 ve RBAL ve RAL grupları arasında p <0.001).

Sonuç: Helicobacter pylori eradikasyonunda birinci basamak tedavide; bizmut içeren dörtlü tedavi seçenekleri levofloksasinli üçlü tedaviden daha başarılıdır.

Anahtar Kelimeler: bizmutlu dörtlü tedavi, H pylori, levofloksasin

Farklı tedavi rejimlerinden sonra H pylori eradikasyon oranları

	RBAL	RBMT	RAL	P
Intention-to-treat analizi	93/111ab	98/111a	80/107b	p=0.029*
n (%)	83.8	88.3	74.8	
(95% CI)	(76.9-90.7)	(82.3-94.2)	(72.7-76.9)	
Per-protocol analizi	93/102ab	98/106a	80/101b	p=0.017¥
n (%)	91.2	92.5	79.2	
(95% CI)	(85.7-96.7)	(87.5-97.5)	(71.3-87.1)	
Compliance	106/111	102/111	101/107	p>0.05
n (%)	95.5	91.9	94.4	
(95% CI)	(91.6-99.4)	(86.8-96.9)	(90.1-98.8)	

*ab Ortak bir üst simge olmayan aynı satırdaki protokoller farklıdır. * p = 0.029 RBMT ve RALarasında, p>0.05 RBAL ve RBMT arasında, p>0.05 RBAL ve RAL arasında ¥ p = 0.017 RBMT ve RAL arasında, p>0.05 RBAL ve RBMT arasında, and p>0.05 RBAL ve RAL arasında*

EP-182
THE COMPARISON OF MODIFIED HYBRID THERAPY WITH DIFFERENT HELICOBACTER PYLORI ERADICATION REGIMENS RUNNING TITLE: MODIFYING AND UPDATING THE TREATMENT REGIMENS

ÖMER KURT, KADİR ÖZTÜRK, HAKAN DEMİRCİ, GÜRKAN ÇELEBİ, YUSUF SERDAR SAKİN, MUSTAFA GÜLŞEN, AHMET UYGUN

DEPARTMENT OF GASTROENTEROLOGY, GULHANE SCHOOL OF MEDICINE, UNIVERSITY OF HEALTH SCIENCES, ETLIK, ANKARA, TURKEY

Objective: Treatment of H.pylori still remains a big challenge for physicians, especially in high prevalent countries. There are so many eradication regimens but none of them is able to cure all patients. We planned this study to observe the current standard treatments success and find the optimal up-to-date eradication regimen by modifying this therapies according to our population characteristics.

Materials-Methods: This study was designed as a prospective open-label single center study. There were 4 treatment groups; Quadruple Therapy With Metronidazole (QTM), Quadruple Therapy With Tetracycline (QTT), Modified Sequential Therapy (MST) and Modified Hybrid.

Results: 413 H.pylori positive patients were included to our study. Eradication rates of Hybrid group were the highest in both ITT and PP analyses respectively %82,1/%95,6. Other groups' eradication rates were %55,4/63,6 in QTM, %60,2/70,2 in QTT and %72,6/82 in MST respectively ITT/PP.

Conclusion: Modified and regional regiments are needed for better eradication rates for H.pylori treatment where fist-line and second line treatment options have poor outcomes. Modifying Hybrid therapy by changing clarithromycin with tetracycline and adding bismuth induced excellent eradication rates.

Keywords: Helicobacter Pylori, Hybrid therapy

Comparison eradication rates of each groups

	p for ITT	p for PP
QTM vs QTT	0,497	0,358
QTM vs MST	0,009	0,004
QTM vs Hybrid	<0,001	<0,001
QTT vs MST	0,189	0,060
QTT vs Hybrid	<0,001	<0,001
MST vs Hybrid	0,015	0,003

Main characteristics of study population

Variables	QTM(n=101)	QTT(n=98)	MST(n=113)	Hybrid(n=101)	p
Age (year)	43,9±13,3	43,6±12,7	40,3±11,8	42,16±11,1	0,58
Male (%)	46,5	41,8	42,5	63,4	0,002
Smoking status(%)	22,9	24,8	28,9	27,6	0,78
Eradication rate PP(%)	63,6	70,2	82	95,6	<0,001
Eradication rate ITT(%)	55,4	60,2	72,6	82,1	<0,001

QTM= quadruple treatment with metronidazole, QTT= quadruple treatment with tetracycline, MST=modified sequential therapy, PP=per protocol, ITT=intention to treat

EP-172

SERUM VITAMIN D, VITAMIN D BINDING PROTEIN AND VITAMIN D RECEPTOR LEVELS IN IRRITABLE BOWEL SYNDROME PATIENTS

ELİF BÖREKCİ[1], YEŞİM GÖÇMEN[2], HASAN BÖREKCİ[3], TEKİN YILDIRIM[1], ZEYNEP OZAN[1]

1 DEPARTMENT OF INTERNAL MEDICINE,BOZOK UNIVERSITY, YOZGAT, TURKEY
2 DEPARTMENT OF BIOCHEMISTRY, BOZOK UNIVERSITY, YOZGAT, TURKEY
3 DEPARTMENT OF GENERAL SURGERY, BOZOK UNIVERSITY, YOZGAT, TURKEY

Objective: Our knowledge of pathogenesis and treatment of irritabl bowel syndrome (IBS) is limited. In some cases, it has been reported that vitamin D replacement has beneficial effects on IBS treatment due to antiproliferative, immunomodulatory and anti-inflammatory effects. However, the relationship between vitamin D and IBS is not well understood. In our study; we aimed to investigate serum levels of vitamin D, vitamin D-binding protein (VDBP) and vitamin D receptor (VDR) in patients with IBS.

Materials-Methods: Seventy-five IBS patients and 79 age- and sex-matched control subjects were included in the study. The IBS diagnosis was based on the Rome-IV diagnostic criteria. Biochemical parameters, vitamin D, VDBP and VDR levels were analyzed in both groups.

Results: Serum vitamin D levels were lower in patients with IBS than controls (P: 0.00), while VDBP and VDR levels were higher (p: 0.04 and 0.02, respectively). When patients are grouped according to IBS subtypes; There was no relationship between IBS subgroups and vitamin D, VDBP, VDR.

Conclusion: There is a probable relationship between IBS and vitamin D deficiency.

Keywords: Irritable bowel syndrome, vitamin D, vitamin D receptor, Vitamin D binding protein

Table-1: laboratory and demographic data

	Control	IBS	p value
Age (year)	40,84±10,81	43,19±12,36	0,23
Gender(Female/male)	46/34	59/22	0,004
WBC	7,71±1,50	7,82±1,72	0,68
Hematocrit	42,35±4,6	42,05±4,37	0,67
Platelet	266,57±67,69	284,75±65,98	0,09
creatin	0,73±0,16	0,75±0,11	0,37
AST	18,34±5,3	20,52±9,38	0,11
ALT	18,29±8,04	23,16±16,35	0,02
T.Cholesterol	203,89±38,78	194,31±40,07	0,13
HDL	45,93±8,61	47,81±7,50	0,15
LDL	127,65±29,85	117,27±32,31	0,03
Triglyceride	145,18±74,30	149,69±131,37	0,79
Albumin	4,20±0,32	4,20±0,30	0,97
Calcium	9,39±0,45	9,44±0,58	0,62
Vitamin B12	378,33±180,79	290,94±127,54	0,001
TSH	1,93±2,03	1,81±1,09	0,94
CRP	3,79±6,95	4,34±6,38	0,57
ESR	12,15±8,82	15,60±9,20	0,018
25-OH- vitamin D	42,09±20,75	31,22±12,39	0,00
VDR	67,38±23,14	75,53±22,79	0,02
VDBP	40,20±7,62	42,28±4,94	0,04

Table-2. According to IBS subtypes; vitamin D, VDR, VDBP levels

	Constipation predominant IBS	Diarrhea predominant IBS	Mixed type IBS	P value
Vitamin D	20,67±11,27	23,55±17,43 a:0,46	20,92±11,30 b:0,95 c:0,59	0,76
VDBP	42,69±4,89	41,46±4,44 a:0,43	41,54±5,73 b:0,46 c:0,96	0,61
VDR	74,83±21,58	74,05±28,95 a:0,91	79,66±21,88 b:0,50 c:0,53	0,77
BMI (kg/m2)	25,01±3,85	25,28±5,14 a:0,00	27,55±3,22 b:0,19 c:0,23	0,01
Hematocrit	41,39±4,17	43,57±3,54 a:0,00	44,48±4,21 b:0,01 c:0,49	0,00
Platelet	298,90±68,85	239,77±50,60 a:0,00	276,38±47,32 b:0,25 c:0,14	0,01
ESR	17,47±9,23	10,23±7,54 a:0,01	13,92±8,77 b:0,20 c:0,29	0,03
Vitamin B12	290,24±126,04	269,08±83,29 a:0,59	313,69±169,57 b:0,56 c:0,37	0,67

Results are given as mean ±STD. [a]P value for constipation predominant IBS *versus* diarrhea predominant IBS. [b]P value for constipation predominant IBS *versus* mixed type IBS. [c]P value for diarrhea predominant IBS *versus* mixed predominant IBS.

EP-235
KABIZLIK ŞİKAYETİYLE BAŞVURAN HASTALARDA ANOREKTAL MANOMETRİ: ONDOKUZ MAYIS ÜNİVERSİTESİ DENEYİMİ

BEYTULLAH YILDIRIM, TALAT AYYILDIZ, İBRAHİM GÖREN, MUSTAFA KAYMAZLI, AHMET BEKTAŞ

ONDOKUZ MAYIS ÜNİVERSİTESİ TIP FAKÜLTESİ, GASTROENTEROLOJİ BD, SAMSUN

Amaç: Fonksiyonel defekasyon bozuklukları kabızlığın sık nedenlerinden birisidir. Bu çalışmada Ondokuz Mayıs Üniversitesi Tıp Fakültesi Gastroenteroloji Polikliniği'ne kabızlık şikâyetiyle başvuran hastalarda anorektal manometri sonuçlarının değerlendirilmesi amaçlandı.

Gereç-Yöntem: Çalışmaya 2016 ve 2017 yıllarında, polikliniğimize kabızlık şikayeti ile başvuran, metabolik nedenler ve kolonun malign hastalıkları dışlanmış 91 hasta dahil edildi.

Bulgular: Hastaların 37'si erkek, 54'ü kadın olup, yaş ortalaması 48±15,9 yıldı. Ortalama anal sfinkter istirahat basıncı 59,2±14,7 mmHg ve ortalama anal sfinkter sıkma basıncı artışı 62,2±21,8 mmHg bulundu. Hastaların 31'inde (%34,1) anorektal manometrik bulgular normal iken, 54'inde(%59,3) tip 1, 1'inde (%1,1) tip 2, 4'ünde (%4,4) tip 3, 1'inde (%1,1) tip 4 dissinerji saptandı. Dikkat çekici diğer nokta kabızlık tarifleyen hastaların 41'inde anal sfinkter istirahat basıncında yetersizlik ve/veya anal sfinkter sıkma basıncı artışında yetersizlik bulunmasıydı.

Sonuç: Kabızlık nedeniyle başvuran hastalarda metabolik nedenler ve malign hastalıklar dışlandığında anorektal dissinerji vakaların en az yarısının sebebi olarak görülmektedir.

Anahtar Kelimeler: kabızlık, anorektal manometri

EP-311
KONSTİPASYONDA BARYUMLU VE MR DEFEKOGRAFİ BULGULARI

ÖZDAL ERSOY[1], HÜLYA ÖVER HAMZAOĞLU[1], SİMAY KARA[2], GÜLGÜN ATİLLA[3], NİLAY AKHUN[3], FATİH OĞUZ ÖNDER[1], GÜRHAN ŞİŞMAN[1], NURTEN KÜÇÜKMETİN[1], ESER VARDARELİ[1], AYSUN BOZBAŞ[1], MURAT SARUÇ[1], BAHATTİN ÇİÇEK[1], SUNA YAPALI[1], ARZU TİFTİKÇİ[1], NURDAN TÖZÜN[1]

1 ACIBADEM ÜNİVERSİTESİ TIP FAKÜLTESİ İÇ HASTALIKLARI ANABİLİM DALI GASTROENTEROLOJİ BÖLÜMÜ
2 ACIBADEM ÜNİVERSİTESİ TIP FAKÜLTESİ RADYOLOJİ ANABİLİM DALI
3 ACIBADEM FULYA HASTANESİ RADYOLOJİ BÖLÜMÜ

Amaç: Konstipasyon ve komplikasyonları (hemoroid, anal fissür, rektal prolapsus, soliter rektal ülser, pelvik desansus, kronik pelvik ağrı vb.) gastroenteroloji pratiğinde sıklıkla karşılaşılan yakınmalardır. Bu yakınmaların etyolojilerinin saptanması zaman alır ve hastalar çoğunlukla uzun süre çeşitli laksatif tedaviler ile rahatlatılmaya çalışılır. Kirlenme tarzı fekal inkontinans *(Soiling)* yakınmasının altında da çoğunlukla kronik konstipasyon yatar. Defekografi uzun süreli ve tanısı netleşmemiş kronik konstipasyon ve soiling yakınmalarının tanısında kullanılan, defekasyonu zorlaştıran anatomik patolojilerin araştırılması için kullanılan bir radyolojik çalışmadır. Ülkemizde kullanımı yaygın olmayan bir görüntüleme metodudur. 2015-2017 yılları arasında Fulya Acıbadem Hastanesinde çekilmiş olan baryumlu ve MR defekografilerinin sonuçlarını paylaşmayı amaçladık

Gereç-Yöntem: Elektronik hasta kayıtlarından, radyoloji bölümünde baryumlu defekografi ve MR defekografi çekilmiş toplam 93 hasta retrospektif olarak tarandı. Hastaların demografik verileri, yakınmaları, yapıldıysa anorektal manometre ve balon atım testi, dijital rektal muayene ve kolonoskopi ve klinik tedavi ve takip sonuçları kayıt edildi.

Bulgular: Sadece 8 hastada normal defekografi sonucu gözlendi. Ensık gözlenen tanı pelvik dissinerji ve/veya puborektal kas diskinezisi idi. Kadın hastalarda perineal desansus ve rektosel, erkek hastalarda da, intesusepsiyon ve rektal prolapsus ensık gözlenen bulgulardı. Anorektal manometre testinde defekasyon sinerjik olup, balon atım testi negatif olan hastaların defekografilerinde sıklıkla puborektal kas diskinezisi mevcuttu. Anorektal manometre testinde U dalgaları ve/veya ıkınma sırasında eksternal anal sfinkter gevşerken internal sfinkterde basınç artışı olan hastaların defekografilerinde puborektal kas diskinezisinin sık olduğu gözlendi. Erkeklerle karşılaştırıldığında rektosel ve soliter rektal ülser kadın hastalarda daha sıktı. Kadınlarla karşılaştırıldığında pelvik dissinerji ve hipertansif anal sfinkter erkeklerde daha sıktı. Pelvik dissinerji saptanan hastaların çoğunda dijital rektal muayenede pelvik kaslarda hassasiyet saptandı. Soiling ve pelvik ağrı yakınması olan hastaların çoğunda intesusepsiyon ve pelvik dissinerji olduğu gözlendi.

Sonuç: Defekografi, tanısı netleşmemiş kronik kabızlık yakınması olan ve/veya anorektal manometre ile balon atım test sonuçlarının uyum göstermediği hastalarda, olası anorektal ve pelvik taban anormalliklerin gösterimi için uygun bir tanısal radyolojik incelemedir. Defekografi, anorektal hastalıklarda uygulanabilen anorektal fizyoloji testlerine ek olarak yada tek başına, hastaya uygulanacak en iyi tedavinin (biofeedback, medikal, cerrahi yada psikiyatrik tedaviler) şekillenebilmesini sağlamada hekime yardımcı olabilecek bir testtir ancak deneyimlerin artması için ülkemizde daha yaygın kullanımına ihtiyaç vardır.

Anahtar Kelimeler: kabızlık, defekografi, anorektal, manometre

EP-036
DİSKONNEKTE PANKREATİK KANAL SENDROMU TANI VE TEDAVİSİ: TEK MERKEZ DENEYİMİ

MUHAMMET YENER AKPINAR[1], BÜLENT ÖDEMİŞ[2], ADEM AKSOY[2], MUSTAFA KAPLAN[2], ORHAN ÇOŞKUN[2]

1 KEÇİÖREN EĞİTİM VE ARAŞTIRMA HASTANESİ, GASTROENTEROLOJİ BİLİM DALI, ANKARA
2 TÜRKİYE YÜKSEK İHTİSAS EĞİTİM VE ARAŞTIRMA HASTANESİ, GASTROENTEROLOJİ BİLİM DALI, ANKARA

Amaç: Diskonnekte pankreatik kanal sendromu (DPKS) pankreas kanalının bütünlüğünün bozulmasıyla karakterizedir. Nadir görülen bu sendrom önemli bir morbidite ve mortalite nedenidir. Biz bu çalışmada kliniğimizde diskonnekte kanal sendromu tanısı olan hastaların demografik özelliklerini, ERCP bulgularını ve bu hastaların aldıkları endoskopik tedavileri araştırdık.

Gereç-Yöntem: Bu çalışma Türkiye Yüksek İhtisas Hastanesi Gastroenteroloji Kliniği, ERCP ünitesinde Ocak 2010-Ocak 2017 tarihleri arasında DPKS tanısı alan hastalarla yapıldı. Diskonnekte pankreatik kanal senromlu hastalar etiyolojilerindeki nedenin pankreatit olup olmamasına göre ikiye ayrıldı.Kanal rüptürü 10 hastada olmak üzere en sık pankreas boynunda izlendi. Kanal rüptürünün baş ve boyunda olduğu hastalar distal grup, gövde ve kuyrukta olduğu hastalar ise proksimal grup olarak tanımlandı.

Bulgular: Toplam 17 hastada Diskonnekte pankreatik kanal sendromu vardı. Bu hastaların yaş ortancası 46 olup 14 hasta erkek, 3 hasta kadındı. Bu hastalara toplamda 27 ERCP seansı uygulandı. Etiyolojik neden olarak dokuz hastada akut pankreatit (AP), iki hastada kronik pankreatit, dört hastada travma ve iki hastada ise insülinomadan dolayı yapılan pankreatektomi etiyolojik neden olarak izlendi. Akut pankreatit öyküsü olan hastaların beş tanesi biliyer orjinliydi. 17 hastanın 15'inde psödokist, 1 hastada ise walled-off nekroz (WON) vardı. Kanal rüptürünün distalde ve proksimalde olduğu hastalar arasında ECRP işlem sayısı ve pankreatite yol açan etiyolojik nedenler karşılaştırıldı ve anlamlı bir farklılık bulunmadı (sırasıyla p=0,215,p=0,278).

Sonuç: Çalışmamızda literatürle uyumlu olarak DPKS hastalarda en sık etiyolojik neden olarak akut pankreatit izlendi. Hastalarımızın çoğunda DPKS boyun kısmında lokalize olup bu bulgu da literatürle uyumluydu. Bu sendroma uygun tanı konulamaması ve gerekli tedavinin yapılamaması hastaların morbidite ve mortalitelerinde artışa yol açacaktır

Anahtar Kelimeler: diskonnekte pankreatik kanal sendromu, ercp, tanı

EP-062
HİPERTRİGLİSERİDEMİ İLİŞKİLİ AKUT PANKREATİT HASTALARININ DEĞERLENDİRİLMESİ

ALTAY KANDEMİR, ADİL COŞKUN, MEHMET EMİN AYHAN, ABDÜLVAHİT YÜKSELEN, MEHMET HADİ YAŞA

ADNAN MENDERES ÜNİVERSİTESİ TIP FAKÜLTESİ, GASTROENTEROLOJİ BİLİM DALI, AYDIN

Amaç: Hipertrigiseridemi, akut pankreatitin en yaygın üçüncü sebebidir. Bu çalışmanın amacı, hipertrigliseridemi ilişkili akut pankreatit tanısı konulan hastaların karakteristiklerini, tekrar ortaya çıkma sıklığı ve mortalitesini araştırmaktır.

Gereç-**Yöntem:** Bu çalışmada Ocak 2010 ve Ağustos 2017 tarihleri arasında Adnan Menderes Üniversitesi Tıp Fakültesi Gastroenteroloji kliniğinde,Hipertrigliseridemi ilişkili akut pankreatit (HTG-AP) tanısı konulan 24 hasta çalışmaya alındı. Hastaların tüm bilgileri elektronik medikal kayıtlardan retrospektif olarak elde edildi. HTG-AP tanısı, TG düzeyi 1000 mg/dl üzerinde olması ve akut pankreatit için tanı kriterinin (abdominal ağrı, serum lipazın >3 kat üzerinde olması, görüntüleme yöntemlerinde karakteristik bulgular) 3 ünden en az ikisinin bulunması ile konuldu

Bulgular: 2010 Ocak-2017 Ağustos arasında, akut pankreatit tanısı konulan 615 hastanın 24' ü (% 3,9) HTG-AP idi. Hastaların 19' i erkek (%79) ve 5 'i kadın (%21) idi. Yaş ortalaması 38,8±6,5 (range 28-50) yıl idi. Erkeklerin yaş ortalaması 40,1±6,4 (range 29-50) yıl, kadınların 33,8±5,8 (range 28-40) yıl idi. Hastaların başvuruda TG düzeyleri ortalaması 3564±1050 (range 1382-24293) mg/dl, başvurunun 3. Günü medikal tedavi sonrası ortalaması 1103±219 (range111-4241) mg/dl, % 69 düşüş saptandı.

Amilaz değerleri ortalaması başvuruda 464±100 (range47-1675) U/L iken, başvurunun 3. günü medikal tedavi sonrası 157±563 (range13-1120) U/L, %44,7 düşüş saptandı. Lipaz değerleri ortalaması başvuruda 1951±201 (range 224-3770) U/L iken, başvurunun 3. günü medikal tedavi sonrası 426±72 (range 41-1614) U/L, %78.1 saptandı.Hastaların APACHE II skorları ortalaması 4,25 (range 1-16) idi. Hastaların Ranson skorları ortalaması 2,4 (range 0-8) idi. APACHE II Skoru<8 ve ranson skoru <4 ılımlı pankreatite sahip hasta 20 (%83,4), şiddetli pankreatite sahip hasta 4 (%16,6) idi. Şiddetli pankreatite sahip hastaların ikisinde pankreatik nekroz komplikasyonu gelişti. Bu hastaların biri başvurunun 8. Haftasında endoskopik nekrozektomi uygulandı diğer hasta ise solunum yetmezliği ve sepsisden öldü.

Sonuç: Ciddi hipertriglisedimi akut pankreatitlerin % 1-4 ünden sorumludur. Bizim çalışmamızda ciddi hiperlipidemi % 3,9 vakadan sorumlu idi.). Bizim çalışmamızda 20 hastada Terapötik plazma afarezi (TPA) +Standart Tedavi verildi, 4 hastada ise sadece Standart Tedavi verildi. Bu iki grup karşılaştırıldığında, TG, Total kolesterol,amilaz ve lipaz düşüşünde anlamlı farklılık bulunmadı. Sonuç olarak, HTG-AP li hastalarda Standat Tedavi hızlıca başlanmalı, ulaşılabiliyor ise TPA tedavisi TG düzeyleri <500 mg/dl altına düşene kadar yapılmalıdır. Tekrar HTG-AP riskini önlemek için TPA yi takiben fibrat tedavisi başlanmalıdır. DM' lu hastalarda kan şekeri regülasyonunun sağlanması tekrar HTP-AP atağını önlemek için sağlanmalıdır. Beslenme uzmanı tarafından diyet önerileri alınmalı, yaşam tarzı değişiklikleri mutlaka uygulanmalıdır.

Anahtar Kelimeler: Amilaz, Hipertrigliseridemi, Şiddetli hipertrigliseridemi ilişkili akut pankreatit

Hasta demorafik verileri

N	24
Erkek Cinsiyet	19 (%79)
Yaş	38,8±6,5 (range 28-50)
Diabetes Mellitus	10 (%41,6)
Bozulmuş glukoz toleransı	4 (%16,6)
Önceden bilinen Hipertrigiliseridemi öyküsü	10 (%41,6)
Hamilelik	2 (%8,2)
sigara durumu - sigara içmemiş - Sigarayı bırakmış - Halen sigara içen	 14(%58,3) 4 (%16,6) 6 (%25)
Rekürren HTG-AP Düzensiz ilaç kullanım öyküsü - Diyabetes Mellitus - Alkol alımı - Hamilelik	7 (%29) 5 (%71) 6 (%85) 1 (%14) 2 (%28)
Alkol kullanımı	6 (%25)
Terapötik plama afarezi tedavisi alan	20 (%83,3)
APACHE II skoru	4,25±4,1 (range1-16)
Ranson Skoru	2,4±2,1 (range 0-8)
Pankreatik nekroz komplikasyonu	2 (%8,2)
Hastane mortalitesi	1 (%4,1)

EP-342
AKUT PANKREATİTTE SERUM NGAL (NEUTROPHIL GELATINASE-ASSOCIATED LIPOCALIN) DÜZEYLERİNİN HASTALIĞIN CİDDİYETİNİ ÖNGÖRMEDEKİ DEĞERİ VE HS-CRP DÜZEYLERİ İLE KORELASYONU

SÜLEYMAN DİKER[1], ALTUĞ ŞENOL[2], MUHAMMET CEM KOÇKAR[2], BURÇİN ÖZKART[1], BUKET ARIDOĞAN[3]

1 SÜLEYMAN DEMİREL ÜNİVERSİTESİ, İÇ HASTALIKLARI ANA BİLİM DALI, ISPARTA
2 SÜLEYMAN DEMİREL ÜNİVERSİTESİ, GASTROENTEROLOJİ BİLİM DALI, ISPARTA
3 SÜLEYMAN DEMİREL ÜNİVERSİTESİ, TIBBİ MİKROBİYOLOJİ ANA BİLİM DALI, ISPARTA

Amaç: Akut pankreatit, ciddi komplikasyonlara ve ölüme neden olabilen bir hastalıktır. Önemli komplikasyonlarından nekrotizan pankreatitte hastalığın seyri daha kötüdür ve mortalite riski daha yüksektir. Günümüze kadar yapılan çalışmalarda hastalığın şiddetini ve prognozunu tayin etmeye yönelik bazı biyokimyasal markerlar ve skorlama yöntemleri geliştirilmiştir, ancak bunlar tam olarak başvuruda hastalığın seyrini değerlendirmede yeterli başarı göstermemiştir. Çalışmamızda amacımız akut pankreatitte serum NGAL (Neutrophil Gelatinase-Associated Lipocalin) düzeylerinin hastalığın ciddiyetini öngörmedeki değeri ve WBC, CRP ve hsCRP ile korelasyonunun belirlenmesidir.

Gereç-Yöntem: Çalışmamızda akut pankreatit tanısı alan vaka grubu ve sağlıklı gönüllülerden oluşan kontrol grubu olmak üzere 2 ana grup mevcuttur. Vaka grubu da nekrotizan pankreatit ve nekrotizan olmayan pankreatit olmak üzere iki gruba ayrılmış ve NGAL, WBC, CRP ve hsCRP düzeyleri karşılaştırılmıştır.

Bulgular: NGAL düzeyleri akut pankreatitli olgularda, kontrol grubuna göre anlamlı olarak yüksekti ($p<0.001$). Nekroz gelişen pankreatit hastalarında 24. saat NGAL ortalaması (132,7±11,7 ng/ml) ile nekroz gelişmeyenlerden (117,5±22,6 ng/ml) yüksekti, fakat fark istatistik olarak anlamlı değildi ($p=0,032$). Nekroz gelişen hastalarda başvurudaki NGAL düzeyleri (121,85±12.4 ng/ml), nekroz gelişmeyen akut pankreatitli hastalardan (116,5±21,9 ng/ml) yüksek olmakla beraber istatistik olarak anlamlı fark yoktu. Başvuruda ve 24. Saatteki WBC düzeyleri nekroz gelişen hastalarda istatistik önemde yüksekti ($p<0.001$). Bu anlamlı fark hsCRP ve CRP düzeylerinde görülmedi.

Sonuç: Akut pankreatitli olgularda serum NGAL düzeyleri kontrol grubuna göre anlamlı olarak yüksek bulundu. Nekroz gelişen hastalarda gelişmeyenlere göre NGAL düzeyleri yüksek olmakla beraber fark anlamlı değildi, bundan dolayı akut pankreatitin şiddetini değerlendirmede katkı sağlamadı. Akut pankreatitin şiddetini ön görmede WBC düzeyleri anlamlı bulundu.

Anahtar Kelimeler: Akut pankreatit, hsCRP, Nekrotizan pankreatit, NGAL

EP-269
KOLEDOK TAŞI NEDENİYLE ERCP YAPILAN HASTALARDA UZAMIŞ BİLİRUBİN YÜKSEKLİĞİ: VAKA SERİSİ

SİNAN AKAY[1], FATMA HÜSNİYE DİLEK[2], EMRAH ALPER[1], FULYA ÇAKALOĞLU ÜNAY[2], SEZGİN VATANSEVER[1], SEVAL AKAY[1], BELKIS ÜNSAL[1]

1 İZMİR KATİP ÇELEBİ ÜNİVERSİTESİ ATATÜRK EĞİTİM VE ARAŞTIRMA HASTANESİ GASTROENTEROLOJİ KLİNİĞİ
2 İZMİR KATİP ÇELEBİ ÜNİVERSİTESİ ATATÜRK EĞİTİM VE ARAŞTIRMA HASTANESİ PATOLOJİ KLİNİĞİ

Amaç: Koledok taşı nedeniyle ERCP yapılan hastaların işlem sonrası bilirubin değerleri günler içinde düzelmektedir. Başarılı işlem yani koledok taşının çıkarılması ya da koledoğa stent yerleştirilmesine rağmen nadiren bazı hastalarda beklenen bilirubin düşüşü olmamaktadır. Çalışmamızda bu hastaların devam eden bilirubin yüksekliğinin nedenini ortaya koymak amacıyla perkutan karaciğer biyopsileri yapılmıştır.

Gereç-Yöntem: Ocak 2014 - Ekim 2016 arasında kliniğimizde semptomatik koledok taşı nedeniyle ERCP yapılan ve işlemden sonraki 15 gün içinde bilirubin değerlerinde düşme olmayan 8 hasta çalışmaya dahil edilmiştir. Bu hastaların viral hepatit belirteçleri ve karaciğer ile ilgili otoantikorları bakılmıştır. Ayrıca, transferrin saturasyonu, serum seruloplazmini, gözde Kayser Fleşer halkası ve 24 saatlik idrar bakırı bakılmıştır. İlaç anamnezleri sorgulanmıştır. Ardından perkutan karaciğer biyopsileri yapılmıştır.

Bulgular: Hastaların yedisi erkek biri kadındır. Yaş ortalaması 52 ± 13 (33-71) bulunmuştur. En yüksek bilirubin değerleri ortalaması 18.7 ± 7 mg/dl bulunmuştur. ERCP sonrası bilirubin değerlerinin normale gelmesi ortalama 82 ± 34 günde olmuştur. Hastaların tamamının viral ve otoimun belirteçler negatif gelmiştir. Metabolik karaciğer hastalıkları ekarte edilmiştir. En yüksek ALP ortalaması 288 ± 99 U/L (180-476); GGT ortalaması 126 ± 102 U/L (180-476); AST ortalaması 37± 12 U/L (16-56); CRP ortalaması ise 1.5 ± 1.3 mg /dl bulunmuştur. Karaciğer biyopsilerinin birisi hariç hepsi toksik hepatit ön planda düşünülmektedir olarak rapor edilmiştir. Bir tanesi ise obstruktif kolestaz ile uyumlu olarak rapor edilmiştir. Hastaların semptomatik koledok taşı olması nedeniyle ERCP öncesinde ve sonrasında çeşitli antibiyotik, ağrı kesici ve anti-enflamatuar kullanma öyküsü bulunduğu için toksik hepatit etyoljisinde suçlanabilecek tek bir ilaç bulunamamaktadır.

Sonuç: Vaka serimize göre semptomatik koledok taşı için yapılan ERCP sonrası devam eden sarılık etyolojisinde ön planda toksik hepatite bağlı hiperbilirubinemi düşünmek gerekmektedir. Verilerin daha geniş serilerde doğrulanması uygun olacaktır.

Anahtar Kelimeler: ERCP, kolestaz, hiperbilirubinemi, toksik hepatit

E-POSTER BİLDİRİLER

EP-001
DUOBLE BALON ENTEROSKOPİ İLE İNCE BAĞIRSAKTAN YABANCI CİSİM ÇIKARMA

MESUT AKARSU, YAKUP DURAN, ZARNI HTWAY, OZAN CENGİZ, HALE AKPINAR, ÖMER SELAHATTİN TOPALAK, ENDER BERAT ELLİDOKUZ, MÜJDE SOYTÜRK, GÖKSEL BENGİ

DOKUZ EYLÜL ÜNİVERSİTESİ TIP FAKÜLTESİ, GASTROENTEROLOJİ BİLİM DALI, İZMİR

Olgu: 23 yaşında erkek, bulantı-kusma ile kliniğimize başvuru sonrası yapılan gastroskopide mide ve duodenumdan yabancı cisim çıkartılması sonrasında, ince bağırsakta bulunan yabancı cisimler double balon enteroskop kullanılarak çıkarıldı.

Sonuç: Double balon enteroskopi, ince barsaktan yabancı cisim çıkarmada etkili bir yöntemdir.

Anahtar Kelimeler: Double balon enteroskopi, yabancı cisim

EP-002
İLAÇLARA BAĞLI AKUT PANKREATİT: OLGU SUNUMLARI

MUHAMMET YENER AKPINAR[1], ERKİN ÖZTAŞ[2], MUSTAFA KAPLAN[2], ORHAN ÇOŞKUN[2], VEDAT ERKAN[2]

1 KEÇİÖREN EĞİTİM VE ARAŞTIRMA HASTANESİ, GASTROENTEROLOJİ BİLİM DALI, ANKARA
2 TÜRKİYE YÜKSEK İHTİSAS EĞİTİM VE ARAŞTIRMA HASTANESİ, GASTROENTEROLOJİ BİLİM DALI, ANKARA

Amaç: İlaçlar akut pankreatitli hastaların %0,5-%2 kadarında etyolojik neden olarak izlenilir. Çoğu ilaç ilişkili akut pankreatit hafif seyirlidir; bununla beraber ağır seyreden ve hatta fatal olabilen vakalar da literatürde bildirilmektedir. Biz burada ilaç ilişkili akut pankreatit tanılı üç olgumuzu sunduk.

Olgular

Olgu-1: 31 yaşında erkek hasta kliniğimize karın ağrısı ve bulantı şikayeti ile başvurmuştu. Özgeçmişinde 2 yıldır ülseratif kolit olduğu öğrenilen hasta tedavi olarak mesalazin 500 mgr 8 tablet/gün ve mesalazin 4 gram lavman/gün almaktaydı. Başvurusu esnasında Hgb: 14 gr/dl, lökosit: 9300 10e3/uL, CRP: 5 mg/dl, ALT: 14 U/L, AST: 17 U/L, ALP: 55 U/L, amilaz: 910 U/L ve lipaz: 2862 U/l olarak ölçüldü. Batın ultrasonografisinde pankreası ödemli izlenilen hastanın safra kesesinde taş-çamuru yoktu. Lipid profili normal olan ve alkol kullanım hikayesi olmayan hastada akut pankreatit mesalazin tedavisine bağlandı. Mesalazin tedavisi kesilen hastanın ağrısı geriledi. Orali açılan hasta tedavisinin 4. gününde taburcu edildi.

Olgu-2: 50 yaşında erkek hasta kliniğimize karın ağrısı ile başvurdu. 3 yıldır tip-2 diyabeti olduğu öğrenilen hastaya 3 ay kadar önce metformin+vildagliptin kombinasyon tedavisi başlanmıştı. Acil başvurusunda çalışılan kan tahlillerinde Hgb: 16,9 gr/dl, lökosti: 13500 10e3/Ul, ALT: 31 U/L, AST: 23 U/L, ALP:65 U/L, amlaz: 1733 U/L ve lipaz: 5230 U/l olarak ölçüldü. Akut pankreatit tanısıyla servise yatırılan hastanın orali kapatılarak intravenöz hidrasyon başlandı. Batın ultrasonografisinde pankreası normal izlenilen ve safra kesesinde patoloji izlenmeyen hastanın 2. günde ağrısı geriledi ve orali açıldı. Lipid profili normal olan ve alkol anamnezi olmayan hastada akut pankreatit vildagliptin kullanımına bağlandı.

Olgu-3: 54 yaşında erkek hasta kliniğimize dizüri, ateş ve halsizlik şikayeti ile başvurmuştu. Kronik hepatit B enfeksiyonuna bağlı dekompanse sirozu olan hastanın çalışılan tam idrar tahlilinde pyürisi izlendi ve idrar kültüründe de Escherichia coli üredi. İdrar yolu enfeksiyonu için mikroroorganizmanın duyarlı olduğu ertapenem tedavisi başlandı. Tedavinin 2. gününde hastada mide üzerinde hissettiği şiddetli karın ağrısı ve bulantı oluştu. Kan tahlillerinde amilaz: 1236 U/l olarak ölçülen hastaya ertapenemin indüklediği akut pankreatit tanısı konuldu. Safra kesesinde taşı olmayan ve lipid profili normal izlenilen hastanın orali kapatılan hastaya parenteral mayi başlandı. Kısa süre içinde ağrısı gerileyen hasta oral beslenmeye başladı. İdrar yolu enfeksiyonu için seftriakson tedavisi başlanılan hasta taburcu edildi.

Sonuç: İlaçların indüklediği akut pankreatit sık izlenmeyen bir durumdur. Akut pankreatitle gelen hastalarda ilaçlar etyolojik neden olarak mutlaka akılda tutulmalıdır. Sorumlu tutulan ilaçların erken dönemde kesilmesi hastaların potansiyel komplikasyonlardan korunmasına ve daha kısa süre hastanede kalmasına yol açar.

Anahtar Kelimeler: Akut pankreatit, ilaç

EP-003
RESULTS OF SCREENING COLONOSCOPY IN PATIENTS WITH POSITIVE FECAL OCCULT BLOOD TEST

YASİN KARA, İNANÇ ŞAMİL SARICI, MUSTAFA UYGAR KALAYCI

SBÜ, KANUNİ SULTAN SÜLEYMAN EĞİTİM VE ARAŞTIRMA HASTANESİ, GENEL CERRAHİ KLİNİĞİ

Objective: Colon cancer screening program has been applied in Turkey to healthy people at the age of between 50 and 70 years, as positive fecal occult blood test in two years or colonoscopy in ten years since september 2014. İn order to search the effectiveness of screening program, we aimed to evaluate colonoscopic results of fecal occult blood test positive 110 patients that has been refered to our clinic within the scope of screening program.

Materials-Methods: Between January 2015 and December 2016, within the scope of colorectal cancer screening program that carried out by Health Ministry, consecutive 110 fecal occult blood test positive patient without gastrointestinal complaints refered for further research to Kanuni Sultan SüleymanTraining and Reserch Hospital General Surgery Clinic from the İstanbul Çekmece region community health centres has been included. Demographic features, colonoscopic findings, pathologic results and final diagnosis examined retrospectively.

Results: Sixty (54.5%) of the patients were female and 50 (45.5%) were male. Median age was 56 (50-70). Adenocarcinoma was detected in 2(1.8%) patients (Table 1). Ulcerovegetan tumor mass was detected in the descending colon in one of these patients and rectum in the other. Precancerous adenomatous polyps were detected in 45(%41) of patients, 10(9%) of which were consisted of high grade dysplazia (Table 2). In 16 (14%) patients, benign anorectal diseases (fissure, hemorrhoids) were detected. 10(9%) patients had diverticulosis. According to pathology results patient was diagnosed with ulcerative colitis in 3(2.7%) patients and nonspecific colitis in 5(4.5%) patients. In 29(26.3%) patients, normal colonoscopic findings were reported.

Conclusion: Two patients have been diagnosed in early asymptomatic colon cancer stage and received early curative surgery. İn fourty five patients, curative polypectomy has been applied to precancerous adenomatous polyps and patients were taken to colonoscopic follow up. We believe that by the way of dissemination of usage and effective application of colorectal cancer screening programs, early diagnosis and treatment rates will increase and mortality and morbidity of colorectal cancer will be decreased.

Keywords: Colorectal cancer, fecal occult blood test, colonoscopy screening

Table 1

Toplam Hasta n (%)	110 (100)
Normal Kolonoskopi	29 (26.3)
Kolon kanseri	2 (1.8)
Kolon polipleri	45 (41)
–Prekanseröz (YGD'li)	10 (9)
–Prekanseröz (YGD'li)	35 (32)
Benign anorektal hastalık	16 (14)
Divertiküler hastalık	10 (9)
Nonspesifik kolit	5 (4.5)
Ülseratif kolit	3 (2.7)

*YGD: Yüksek Gradeli Displazi

The results of screening colonoscopy

Table 2

Toplam Hasta n (%)	53(100)
Tübüler adenom(YGD)'li	3(5.6)
Tübüler adenom(YGD)'siz	28 (52.9)
Tübülovillöz adenom(YGD)'li	3 (5.6)
Tübülovillöz adenom(YGD)'siz	5 (9.5)
Villöz adenom	1 (1.88)
Sesil serrated adenom(YGD'li)	4 (7.5)
Sesil serrated adenom(YGD'siz)	2(3.77)
Hiperplastik polip	7 (13.2)

*YGD: Yüksek Gradeli Displazi

The histopathological results of polyps

EP-004
EUS: PANKREATİK KİTLEDEN SPLENİK ARTER ANEVRİZMASINA YOLCULUK

ŞERİF YILMAZ[1], MEHMET DURSUN[2], KADİM BAYAN[3]

1 İÇ HASTALIKLARI VE GASTROENTEROLOJİ BİLİM DALI, İSKENDERUN ÖZEL PALMİYE HASTANESİ
2 İÇ HASTALIKLARI VE GASTROENTEROLOJİ BİLİM DALI, DİYARBAKIR ÖZEL GENESİS HASTANESİ
3 İÇ HASTALIKLARI VE GASTROENTEROLOJİ BİLİM DALI, DİYARBAKIR ÖZEL SULTAN HASTANESİ

Amaç: Pankreatik kitleler pratik uygulamada endişe yaratıcı konu başlıklarıdır. Ayırıcı tanıda dikkat edilmesi gereken bu konuda güçlükle tanımlanabilen ilginç bir splenik arter anevrizması olgusunu aktarmak istedim.

Olgu: 65 yaşında erkek hasta. Diyabet, iskemik kalp hastalığı ve kronik bronşit geçmişi olup şiddetli karın ağrısı gelişmesi üzerine polikliniğe başvurdu. Fizik bakısında batın sol üst kadran hassas. Vital bulguları normal. Batın USG'de pankreasla ilişkisi net ayrılamayan 4 cm çaplı hipoekoik kitle saptandı. Batın BT'de solid kitlenin sıvı komponent (nekroz?) içerdiği ve müsinöz kistadenokarsinom şüphesi taşıdığı raporlandı (Resim-A). Kan testlerinde özellik yoktu. CA19-9 normal. Girişimsel radyoloji bölümünde yapılan iğne biyopsisinde malignite izine rastlanmadı. Daha sonra EUS yapılan bir merkeze refere edilen hastanın EUS raporunda pankreas kuyruk, dalak hilusu ve böbrek arasında yerleşimli splenik arter ile yakın ilişkili, duvarında kalsifikasyon izlenen, içindeki anekoik boşlukta doppler akımı alınan ve anevrizma olarak tanımlanan 4x4 cmlik oluşum izlendi (Resim-B). İğne biyopsisinde şans eseri kanama gelişmeyen hasta için radyoloji, gastroenteroloji ve genel cerrahi konseyi ile operasyon kararı çıktı. Hasta opere edilerek parsiyel pankreatektomiyi içeren anevrizma ablasyonu sağlandı. İşlem sırasında komplikasyon gelişmeyen hasta ayaktan takip kriterleri ile taburcu edildi.

Sonuç: Pankreas kuyruğu kitlesi ile gelen ve malignitesi güçlükle ekarte edilerek splenik arter anevrizması tanısı alan hastada izlenen yolda pankreas kitlelerinde endosonografinin önemi sunulmaya değer bulundu.

Anahtar Kelimeler: EUS, Pankreas

Splenik Arter Anevrizmasında BT ve EUS görünümleri.

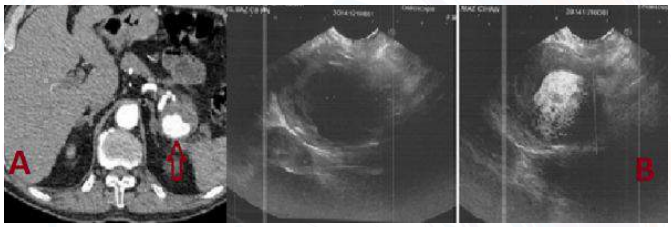

Splenik Arter Anevrizmasında A)BT ve B)EUS görünümleri.

EP-005
PRİMER BULGUSU TOKSİK MEGAKOLON OLAN CROHN HASTASI

ŞERİF YILMAZ[1], KADİM BAYAN[2], AHMET YEKTA TÜZÜN[3]

1 İÇ HASTALIKLARI VE GASTROENTEROLOJİ BİLİM DALI, İSKENDERUN ÖZEL PALMİYE HASTANESİ
2 İÇ HASTALIKLARI VE GASTROENTEROLOJİ BİLİM DALI, DİYARBAKIR ÖZEL SULTAN HASTANESİ
3 AHMET YEKTA TÜZÜN, İÇ HASTALIKLARI VE GASTROENTEROLOJİ BİLİM DALI, İZMİR MEDİCAL PARK HASTANESİ

Amaç: Toksik megakolon, inflamatuar barsak hastalığında hayatı tehdit eden acil bir komplikasyondur. Genellikle takip altında olan hastalarda belli nedenlere bağlı gelişen tablo nadiren hastalığın ilk bulgusu olarak görülebilmektedir. Bu sunuda primer bulgusu toksik megakolon olan bir Crohn hastasını aktarmak istedik.

Olgu: 32 yaşında bayan hasta son bir haftadır var olan şiddetli karın ağrısı, ishal, karında şişlik, ateş ve kusma ile başvurdu. Özgeçmişinde özellik yok. Fizik muayenesinde 39 derece ateş, batında distansiyon, barsak seslerinde azalma ve taşikardi mevcuttu. Laboratuvar bulguları arasında lökositoz, trombositoz, anemi, c-reaktif protein ve sedim yüksekliği ile dışkı mikroskobisinde yaygın lökosit ve yer yer eritrosit, fekal kalprotektin yüksekliği vardı. Kan gazı değerleri normal idi. Karın grafisinde kolon ansları oldukça dilate idi (Resim). Hastanın oral alımı kesildi. N/G dekompresyon, intravenöz mai, ikili abtibiyotik, pantoprazol başlandı. Bir gün sonra lavman sonrası yapılan rektosigmoidoskopide sigmoid kolonda yaygın ülserasyon ve kaldırım taşı manzarası izlenerek biyopsi alındı. Biyopsi sonuunda villuslarda atrofi, glanduler distorsiyon, epitelyal ülserler ve granulasyon dokusu izlendi. Muskularis mukoza ve submukozada yoğun mikst tipte iltihabi hücreler izlendi. Crohn hastalığı tanısı aldığından metilprednizolon tedavisi başlandı. Tedavinin üçüncü gününde rahatlama başlayan hastada laboratuvar bulguları iyiye gitti. Bir hafta içinde distansiyonu tamamen düzelen hasta Crohn tedavisi idame önerileri ile taburcu edildi.

Sonuç: Toksik megakolon öldürücü komplikasyonlara neden olabilen ciddi bir tablodur. Erken farkındalığı ve doğru yönetimi hayat kurtarıcıdır. Crohn hastalığı, sıradışı olarak primer prezentasyonu toksik megakolon olan bir antite olarak karşımıza çıkabilir.

Anahtar Kelimeler: Toksik megakolon, Crohn

Kolonoskopik ve Düz Karın Grafisi Görünümleri.

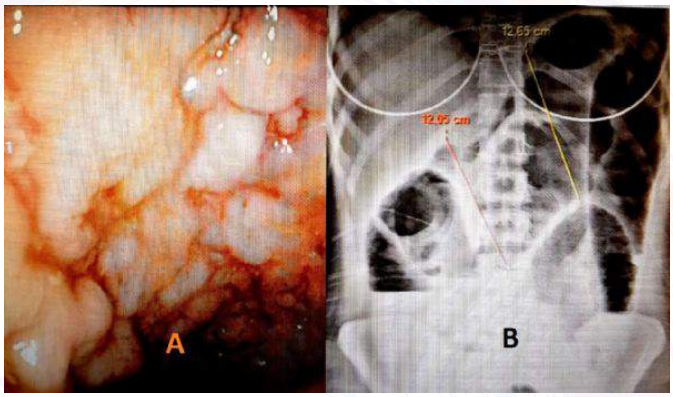

Kolonoskopik incelemede yaygın ülserler ve kaldırım taşı izlenimi; ADBG'de artmış transvers kolon çapı.

EP-006
AKUT HEMORAJİK GASTRİT TABLOSUNDAN PANKREAS KANSERİ TANISINA

ŞERİF YILMAZ

İÇ HASTALIKLARI VE GASTROENTEROLOJİ BİLİM DALI, İSKENDERUN ÖZEL PALMİYE HASTANESİ

Amaç: Akut hemorajik gastrit, üst gastrointestinal sistem kanamalarının önemli nedenlerindendir. Çoğu hastada altta yatan alkol bağımlılığı, portal hipertansiyon, NSAİİ alımı, ciddi hastalık nedenli yoğun bakımda yatış gibi predispozan faktörlerle ilişki vardır. Mortalite oranı %30 civarındadır. Şiddetli kanamalarda medikal veya endoskopik tedavilerin yetersizliği durumunda cerrahi gastrektomi hayat kurtarıcıdır. Bu yazıda medikal tedavi ile kanaması durmayan, gastrektomiye giden ve perioperatif pankreas kanseri tanısı koyduğumuz olguyu sunmayı hedefledim.

Olgu: Seksen iki yaşında, bilinen komorbiditesi olmayan erkek hasta son aylarda gelişen kilo kaybı, iki gündür var olan hematemez ve hematokezya ile başvurdu. Hasta yoğun bakıma yatırıldı. Kaşektik hastanın geliş vital bulguları şok ile uyumlu idi. Hasta hemodinamik olarak stabilize edildikten ve standart pantoprazol protokolü başlandıktan sonra yapılan tekrarlı endoskopik incelemelerde tüm gastrik mukozayı kaplayan dağınık yerleşimli yaygın hemorajik subepitelyal ve yüzeysel erozyonlar saptandı (Resim-1-A). Midede bol kan elemanları mevcuttu. Görsel açık gastroduodenal ülser veya vasküler lezyona rastlanmadı. Yedi ünite eritrosit süspansiyonu, 4 ünite taze donmuş plazma, 2 ampul kalsiyum uygulamalarına 30 saat içinde yanıt alınamayan ve tekrarlı hipotansif atakları olup kanama aktivitesi süren hasta için genel cerrahi görüşü alındı. Hastaya total gastrektomi, özofagojejunostomi, Roux-en-Y prosedürü uygulanarak hemostaz sağlandı. Mide içi makroskobik olarak kan ağlayan mukozal görünüm sergilemekteydi (Resim-1B). Operasyon sırasında batında sıvı ve pankreas başında kitle izlendi. Safra kesesi oldukça hidropik olduğundan kolesistektomi eklendi. Postoperatif takiplerde pre-operatif ve perioperatif süreçte yaşadığı iskemik duruma bağlı iskemik hepatit gelişti. Yakın takip ve tedavi ile tablo düzeltildi. Asit maide SAAG < 1.1 idi. Sitolojide malign hücrelere rastlandı. Hasta onkolojiye yönlendirilerek taburcu edildi.

Sonuç: Gastrik mukozal defans mekanizmalarının azaldığı ileri yaş kanserli olgularda medikal tedaviye dirençli akut hemorajik gastrit hayatı tehdit edici bir tablodur. Bu tür diffüz mukozal kanamalarda cerrahi karar konusunda dinamik davranılmalıdır.

Anahtar Kelimeler: Hemorajik, gastrit

Hemorajik Gastrit

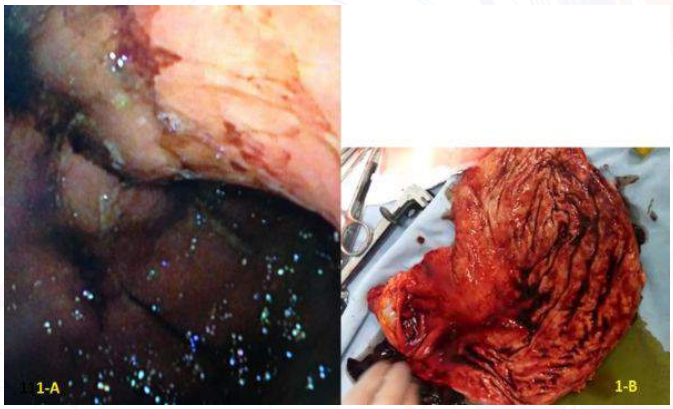

EP-007
BURİED BUMPER SENDROMU: NADİR BİR PERKÜTAN ENDOSKOPİK GASTROSTOMİ KOMPLİKASYONU

GÖKHAN AKSAKAL[1], VOLKAN TEMEL[2], BURÇAK KAYHAN[3]

1 KARABÜK ÜNİVERSİTESİ TIP FAKÜLTESİ, KARABÜK EĞİTİM VE ARAŞTIRMA HASTANESİ, GASTROENTEROLOJİ BÖLÜMÜ, KARABÜK
2 KARABÜK ÜNİVERSİTESİ TIP FAKÜLTESİ, KARABÜK EĞİTİM VE ARAŞTIRMA HASTANESİ, ANESTEZİ KLİNİĞİ, KARABÜK
3 KARABÜK ÜNİVERSİTESİ TIP FAKÜLTESİ, KARABÜK EĞİTİM VE ARAŞTIRMA HASTANESİ, İÇ HASTALIKLARI ANABİLİM DALI, KARABÜK

Amaç: Perkütan endoskopik gastrostomi (PEG), değişik sebeplerle oral yoldan beslenemeyen ancak gastrointestinal fonksiyonları normal olan hastalara nutrisyon desteği sağlamak amacı ile mideye direk olarak beslenme tüpü yerleştirilmesidir. PEG'in minör komplikasyonları 3 kat daha daha sık görülmekle birlikte, tüm komplikasyon oranı %0.4-%22.5 arasında değişmektedir. Buried bumper sendromu (BBS) PEG tüpü iç fiksasyon halkasının mide duvarı içine gömülmesi sonucu oluşan ciddi bir komplikasyondur. Bildirimizde nadir görülen bu komplikasyonlu bir vakamızı sunmak istedik.

Olgu: Yoğun bakım ünitesinde sepsis nedeniyle yatmakta olan 84 y bayan hastanın PEG'e ait cilt stomasından pürülan akıntı gelmesi ve beslenme solüsyonlarının mideye verilememesi nedeniyle konsültasyon istendi. Hastanın değerlendirmesinde; 6 ay önce Alzheimer demans ve serebrovasküler olay sekeli nedeniyle ünitemizde PEG yerleştirildiği öğrenildi. Hasta entübe halde ve derin sedasyon altında iken endoskopik incelemesi yapıldı. Hastanın korpus ön duvarda gözlenen PEG'e ait silikon diskin mide duvarı içene yerleştiği gözlendi. (Resim 1). Etrafından pürülan akıntı gelmekte idi. Hastanın cilt stoması enfekte idi. (Resim 2). Enfeksiyon nedeniyle PEG tüpü çıkarılarak hasta parenteral beslenmeye alındı. Enfekte materyal kültüre gönderilerek tedavi başlandı.

Tartışma: BBS % 0.3-% 2.4 oranında görülen ve gastrointestinal sistem kanaması, perforasyon, peritonit, intra-abdominal ve abdominal duvar absesi veya flegmon sebebi olabilen ve mortalite ile sonuçlanabilen bir PEG komplikasyonudur. Tespit edildiğinde derhal tedavi edilmelidir. Ana neden genellikle aşırı kompresyon veya traksiyon uygulanmasıdır. Çoğu vakada rigid ve yarı rijid fiksatör içeren setlerde gözlenmekle birlikte vakamızda kullanılan iç disk tamamen silikondan ve oldukça yumuşak bir materyaldi ve ekstansör fiksatör cilde fikse değildi.

Sonuç: BBS, PEG yönteminin ciddi komplikasyonları arasındadır. Erken teşhis ve tedavi önemlidir. Konservatif, cerrahi veya endoskopik olarak yönetilebilir. PEG'li hastaların periyodik aralıklarla kontrollerinin yapılması ve PEG kullanıcılarının iyi eğitilmeleri ile bu tür komplikasyonların sıklığı azaltılabilir.

Anahtar Kelimeler: PEG, komplikasyon, Buried Bumper Sendromu

Resim 1

Mide duvarı içine migrate olmuş silikon disk

Resim 2

PEG çıkarıldıktan sonra cilt stoması

EP-008
ORAL AMİODARONA BAĞLI KARACİĞER HASARII, ÖZELLİKLE GAMMA GLUTAMİL TRANSFERAZ YÜKSEKLİĞİ

MEHMET ZAHİD KOÇAK

BİTLİS KAMU HASTANELERİ BİRLİĞİ GÜROYMAK DEVLET HASTANESİ İÇ HASTALIKLARI BÖLÜMÜ

Amaç: Amiodarona bağlı hepatotoksisite, asemptomatik serum aminotransferaz yüksekliğinden ciddi karaciğer hastalığı arasında değişmektedir. Karaciger toksisitesi genellikle geçicidir ve doz azaltılması veya bırakılmasından sonra düzelir.Amiodarona bağlı karaciğer hasarında ALT, AST, ALP ve LDH'ın yükseldiği bilinmektedir. Fakat özellikle GGT yüksekliği yaptığına dair bir literatür bulunmamaktadır. Biz amiodarona bağlı özellikle GGT yüksekliği olan ilaca bağlı karaciğer hasarı olan olgu sunmaktayız.

Olgu: Nefes darlığı, öksürük ve balgam şikayetleriyle kliniğimize başvuran 82 yaşındaki bayan hasta pnömoni tanısıyla Dahiliye Servisine yatırıldı. Özgeçmişinde tip 2 diyabetes mellitus, koroner arter hastalığı, kronik obstrüktif akciğer hastalığı, atrial fibrilasyon ve hipertansiyon mevcut. Fizik muayenesinde tansiyon arteriyel 120/90 mmHg, ateş 37,1 °C, kalp hızı 91/dk atım olarak kaydedildi. Nabız aritmik, akciğerlerinde bilateral dinlemekle orta zonlara kadar krepitan ralleri ve yaygın ronkusleri mevcut, pretibial ödemi ++/++, diğer sistem bulguları normal sınırlardaydı. Kullandığı ilaçlar amiodaron 200 mg tb 1x1, valsartan+hidroklortiyazid 160/12,5mg 1x1, metoprolol 25 mg 1x1, nifedipin 30mg 1x1, atorvastatin 10mg 1x1, metformin 1gr 1x1, amiodarone 200mg 1x1. Laboratuar Sonuçları: CRP:26,6, Üre:76.4 mg/dl, Sedimentasyon:36, WBC:16.3×10³/µL, HGB:11.1 g/dL idi. Diğer değerler normal sınırlardaydı. Abdomen ultrasonunda Karaciğer parankim ekojenitesi grade 2-3 yağlanma ile uyumlu artmıştır. Hastanın takiplerinde GGT'nin ön planda olduğu KCFT yüksekliği saptandı. Tedavi sırasındaki değerler Tablo 1 de verilmiştir. GGT yüksekliğinin ilk planda ilaç toksisitesine bağlı olduğu düşünüldü.Kullandığı ilaçlardan amiodaron, nifedipin, atorvastatin ve metformin kesildi. İlaçlar kesildikten bir hafta sonra bakılan GGTSi 1900'lerden 637 U/L'ye geriledi. Hastanın hız kontrolü için tekrar amiodaron 200 mg 1x1 başlandı. Fakat amiodaron başlanmasından 5 gün sonra GGT 877-910 U/L 'ye çıktı. Biz ilaca bağlı yan etkiyi değerlendirmek amacıyla Uluslararası Tıp Bilimleri Organizasyonlar Konseyi/ Roussel UCLAF Nedensellik Değerlendirme Yöntemi (CIOMS/RUCAM) skalasını kullanılarak yaptığımız değerlendirmede ilaca bağlı yan etki kuvvetle muhtemel (skor 10) olarak geldi. Amiodaron kesildi. Hastanın GGT'si 270 U/L'ye geriledi. Hastanın yaklaşık iki ay sonraki kontrolünde GGT'si 66 U/L olarak raporlandı.

Sonuç: Düşük doz oral amiodaron kullanımı ile steatohepati tetiklediği makalelerde bildirilmektedir. Amiodaron ve hepatotoksisite arasında nedensel bir ilişki kurmak için kriterler diğer ilaç ve ilaç dışı nedenlerin dışlanması, ilaç başlama zamanının şüphelendirmesi, ilaç bırakılınca iyileşmesi, başlayınca tekrar ilaç hepatotoksisitesinin oluşmasıdır. Olgumuzda göze çarpan bulgu GGT'nin 1900'lere kadar cıkmasına rağmen diger KCFT'lerinin 3 kattan daha az yükselmesi idi.

Anahtar Kelimeler: amiodaron, karaciger hastalığı, gama glutamil transferaz, CIOMS/RUCAM skalası

Olgunun hospitalizasyon sırasındaki karaciğer fonksiyon testleri

Hasta Yatış	GGT (U/L)	ALT (U/L)	ALP (U/L)	AST (U/L)	TOT.BİLİRUBİN(mg/dL)	LDH (U/L)
1.gün	54	21	100	13	0,34	243
8.gün	83	17	70	11	0,31	290
13.gün	304	38	56	15	0,30	363
15.gün	1445	90	97	59	0,35	437
19.gün	1977	80	164	64	0,51	411

EP-009
TAKAYASU ARTERİTİ VE CROHN HASTALIĞI: NADİR BİR İLİŞKİ

FADİME DEMİR[1], GÜRAY CAN[2], MÜJGAN GÜRLER[1], RABİA ALTINORDU[1], MERAL AKDOĞAN KAYHAN[2]

1 ABANT İZZET BAYSAL ÜNİVERSİTESİ TIP FAKÜLTESİ, İÇ HASTALIKLARI ANA BİLİM DALI, BOLU
2 ABANT İZZET BAYSAL ÜNİVERSİTESİ TIP FAKÜLTESİ, İÇ HASTALIKLARI VE GASTROENTEROLOJİ BİLİM DALI, BOLU

Amaç: Takayasu arteriti, aortik ark ve ana dallarını tutan, orta ve büyük çaplı arterlerde inflamasyon ve stenoza neden olan bir vaskülittir. Yıllık insidansı, milyonda 1.2-2.6 olarak tahmin edilmektedir. En sık adelosan kızlar ve genç hastalarda ortaya çıkan generalize sistemik tutulum gösteren bir hastalıktır. Crohn hastalığı insidansı değişik bölgelerde farklılık gösteren (Avrupa'da 3.1-14.6/100000) ve 60-80 yaşlarında pik yapan, erkeklerde kadınlara göre göreceli fazla görülen (1.1-1.8/1) ağızdan anüse kadar tüm gastrointestinal traktusu tutabilen, ekstraintestinal tutulumu olan otoimmunitenin de eşlik ettiği, kronik relasplarla seyreden, transmural ve yama tarzı tutulum gösteren, inflamatuar barsak hastalığıdır. Biz, bu olguda Takayasu arteriti ile takip edilirken Crohn tanısı alan hastamızı sunduk.

Olgu: 33 yaşında kadın hasta, bilinen hipertansiyon, astım, anksiyete bozukluğu, Takayasu arteriti tanısı mevcut. Hasta bulantı, kramp şeklinde karın ağrısı, ishal, halsizlik şikayetiyle polikliniğimize başvurdu. İshalin birkaç yıldır aralıklı olarak tekrarladığı öğrenildi. TA:130/85mmhg, nabız:83/dak/r, wbc:11.6 K/Ul crp:11.6 mg/ml (0-5) sedimentasyon:23mm/sa, gaita mikroskopisinde özellik yok, gaita kültüründe üreme yok. Yapılan kolonoskopide ileoçekal valvden alınan biyopside: Orta şiddette aktif kronik kolit, kriptit, lamina propriada lenfoid agregat, hafif kript distorsiyonu görüldü. Hastaya Crohn hastalığı ön tanısıyla 40mg/gün metil prednizolon başlandı. Steroid tedavisi altında iken aktive olan hastaya Adalimumab başlandı, 40mg/2hf olarak kullanmakta olup hasta halen polikliniğimizden takiplidir.

Sonuç: Crohn hastalığı ve Takayasu arteriti, kronik granülomatöz süreçle seyreden sistemik tutulum gösteren nadir olarak birlikte görülen hastalıklar olup bu birlikteliklerde sıklıkla Crohn tanılı hastalarda Takayasu arteriti geliştiği tesbit edilmiştir. Bu olgumuz, Takayasu arteriti ile takip edilirken Crohn hastalığı gelişen nadir vakalardan olması nedeniyle önem arz ettiğinden sunmayı uygun gördük.

Anahtar Kelimeler: Crohn hastalığı, Takayasu arteriti

EP-010
HEPATİT A SEROPREVELANASININ VE İZOLE ANTİ HbcIgG POZİTİFLİĞİNİN DEĞERLENDİRİLMESİ

BİLGER ÇAVUŞ[1], TÜRKER ÇAVUŞ[2], MEHMET ALAGÖZ[3], YAKUP GÜRKAN[4]

1 BİNGÖL DEVLET HASTANESİ, GASTROENTEROLOJİ BÖLÜMÜ, BİNGÖL
2 KIRKLARELİ DEVLET HASTANESİ, İÇ HASTALIKLARI BÖLÜMÜ, KIRKLARELİ
3 BİNGÖL DEVLET HASTANESİ, İÇ HASTALIKLARI BÖLÜMÜ, BİNGÖL
4 BİNGÖL DEVLET HASTANESİ, MİKROBİYOLOJİ BÖLÜMÜ, BİNGÖL

Amaç: Hepatit A ve hepatit B dünya genelinde ciddi sağlık sorunlarına yol açan, ülkelerin sosyal, ekonomik ve kültürel durumları ile yakından ilişkili virolojik hastalıklardır. Değişen toplumsal koşullarla birlikte seroprevelanslarında farklılıklar görülmektedir. Çalışmamızda polikliniğimize başvuran hastalarda anti HAV IgG ve anti HbcIgG prevelansını değerlendirerek bölgemize ait verilerin sunulması amaçlanmıştır.

Gereç-Yöntem: Çalışmamıza katılan hastaların ELİSA testleri (HbsAg,anti Hbs,anti HbcIgG,anti HAV IgG) Cobas 6000 e601 otoanalizörü ile Roche marka kitlerle elektro kemiluminesans yöntemiyle üretici firma talimatları doğrultusunda çalışılmıştır.Çalışmanın sayısal analizleri için SPSS 22.0 yazılımı kullanılmıştır.Sürekli değişkenlerin karşılaştırılmasında bağımsız değişken t-testi ya da tekyönlü ANOVA kullanılmıştır.İki grup arasındaki yüzdelerin karşılaştırılmasında ise Z-testi uygulanmıştır.

Bulgular: Çalışmamıza hastanemiz gastroenteroloji polikliniğine Şubat-Temmuz 2017›de altı aylık dönem içinde başvurmuş ve viral seroloji parametreleri bakılmış olan 475'i kadın, 422'i erkek toplam 897 kişi dahil edildi.Çalışmaya dahil edilenlerin 874'ünde (%97.7) anti HAVIgG pozitif olarak saptandı. Çalışmaya dahil edilen 475 kadının, 465'de (%97.9), 422 erkeğin 409'da (%96.9) anti HAVIgG pozitifliği saptandı, cinsiyet bazında antiHAVIgG poitifliği açısından istatistiksel bir fark izlenmedi (p 0.402).İzole anti HbcIgG pozitiflik oranı %27.9 olarak saptandı.İzole anti HbcIgG pozitiflik oranı kadınlarda (N=426) %27.9,erkeklerde (N=352) %36.1 olarak saptandı,cinsiyetler arsındaki bu fark istatiksel olarak anlamlı bulundu (p=0.014).Hastalar on yıllık yaş gruplarına ayrılarak değerlendirildiğinde 50 yaş ve üzerindeki gruplarda izole anti HbcIgG pozitiflik oranının %50 ve üzerinde olduğu görülürken, bu oran 50 yaş altındaki gruplarda en yüksek değer olarak %39.9 olarak saptanmıştır. Yaş gruplarına ait dağılım Tablo-12›de sunulmuştur. AntiHAVIgG pozitif hasta grubu ile antiHAVIgG ve izole antiHbcIgG pozitif hasta gruplarının karaciğer transaminazları ve kolestaz enzimleri değerlendirildiğinde AST,ALT,GGT,ALP ve LDH değerlerinin antiHAVIgG ve izole antiHbcIgG pozitif hasta grubunda daha yüksek olduğu fakat istatistiki olarak sadece ALP (p=0.011) ve LDH (p=0.023) değerlerindeki yüksekliğin anlamlı olduğu bulundu (Tablo-2).

Sonuç: Çalışmamıza katılan hastaların antiHAVIgG pozitiflik oranı %97.4 olarak saptanmıştır. İzole anti HbcIgG pozitiflik oranı ise %27.9 olarak saptandı. Gerek hepatit A ile karşılaşma oranları gerekse hepatit B ile karşılaşma oranlarının yaş ile birlikte artış gösterdiği saptandı. Yüksek anti HAVIgG pozitifliğine sahip olmamız yaşam koşullarımızın, besin ve su kaynaklarımızın daha dikkatli gözden geçirmemiz gerekliliğini ortaya koymaktadır. Bununla birlikte toplumun hepatitlerin bulaştırıcılığı konusunda bilinçlendirilmesi ve aşılama programlarının kontrollü şekilde uygulanması da alınması gereken önlemlerdendir.

Anahtar Kelimeler: Anti HAVIgG, izole anti HbcIgG, prevelans

AntiHAVIgG ve izole antiHbcIgG pozitiflik oranları

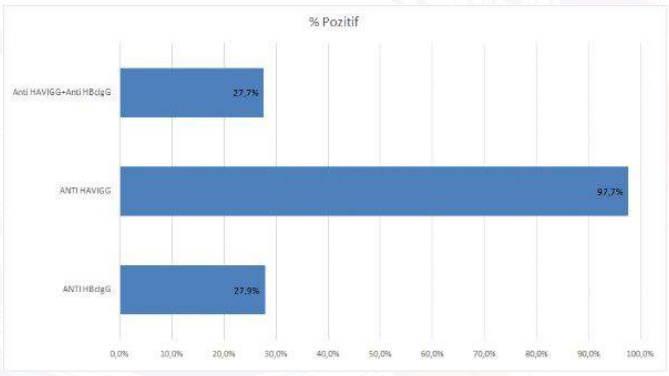

Yaş gruplarına göre AntiHAVIgG ve izole antiHbcIgG pozitiflik oranları

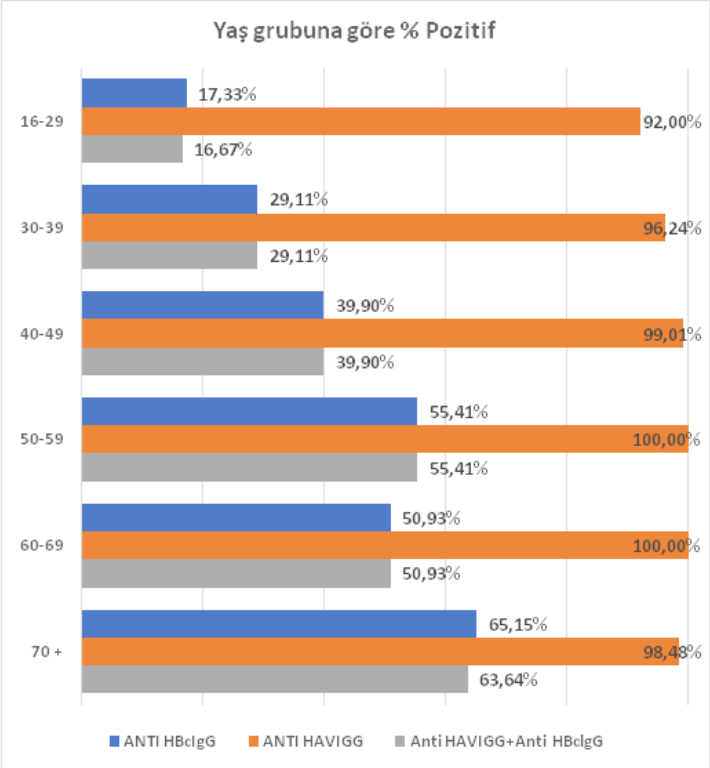

Yaş gruplarına göre AntiHAVIgG ve izole antiHbcIgG pozitiflik oranları

	16-29 YAŞ (n=134)	30-39 YAŞ (n=188)	40-49 YAŞ (n=176)	50-59 YAŞ (n=129)	60-69 YAŞ (n=89)	>70 YAŞ (n=62)	TOPLAM (n=778)	p DEĞERİ
AntiHbcIgG (+)	% 8.2	% 20.2	% 31.3	% 47.3	% 46.1	% 64.5	% 31.6	<0.01
AntiHAVIgG (+)	% 91	% 95.7	% 98.9	% 100	% 100	% 98.4	% 97	<0.01

AntiHAVIgG pozitif ile AntiHAVIgG pozitif ve izole antiHbcIgG pozitif hasta gruplarında karaciğer transaminazları

	AntiHAVIgG poitif Ort. - St.Sap.	AntiHAVIgG ve antiHbcIgG pozitif Ort. - St.Sap.	p değeri
AST (U/L)	21.73 - 10	22.89 - 12.18	0.137
ALT (U/L)	23.75 - 17.75	24.75 - 17.68	0.444
ALP (U/L)	89.55 - 30.99	95.52 - 34.85	0.011
GGT (U/L)	28.90 - 19.23	30.47 - 16.62	0.253
LDH (U/L)	204.49 - 53.39	214.01 - 66.73	0.023

EP-011
İLİOÇEKAL İNVAJİNASYON İLE PREZENTE OLAN NON-HODGKIN LENFOMA

OSMAN ÖZDOĞAN, SERKAN YARAŞ, İBRAHİM YILMAZ, ENVER ÜÇBİLEK, FEHMİ ATEŞ, ORHAN SEZGİN, ENGİN ALTINTAŞ

MERSİN ÜNİVERSİTESİ TIP FAKÜLTESİ, GASTROENTEROLOJİ BİLİM DALI, MERSİN

Giriş: Lenfoma farklı klinik şekillerde kendini gösterebilir. Gastrointestinal sistemde en çok mide de, 2. sıklık da ince barsak da ve 3. sıklık da ise kolonda görülebilir. Karın ağrısı, halsizlik semptomu ile başvuran, laboratuvar olarak sadece demir eksikliğine bağlı anemisi olan hastada ilioçekal invajinasyon ile prezente olan Non-Hodgkin lenfoma olgusunu sunduk.

Olgu: Daha önce bilinen bir hastalık öyküsü olmayan 38 yaşında erkek hastanın son 2 aydan beri halsizlik, karın ağrısı şikayeti olmuş. Yaklaşık bu zaman zarfında 3-4 kilo kaybetmiş. Yapılan başlangıç tetkiklerinde hgb; 11,9 gr /dl, htc; 35,5%, wbc; 6350 mm3, plt;289 x103 mm3, demir; 24 g/dL, TDBK; 422 g/dL, ferritin; 6,8 ng/mL idi. Demir eksikliği anemisi dışında diğer laboratuar tetkikleri normal aralıkta idi. Batın ultrasonografisi ve batın BT'sinde sağ alt kadranda çekum ve ince barsak ansında kitleyi de andıran duvar kalınlaşması mevcut idi (Resim 1). Bu tetkiklerden sonra kolonoskopi yapıldı. Çekum tabanında ilioçekal valve uyan lokalizasyonda düzgün sınırlı, yuvarlak konfigürasyonlu yaklaşık 4-5 cm çapında lezyon saptandı (Resim 2). Bu lezyon detaylı incelendiğinde ortasında orifis izlendi. Bu orifisden içeri girildiğinde buranın terminal ileum olduğu görüldü. İlioçekal invajinasyon olarak değerlendirildi. Ameliyatında; terminal ileumun sağ kolon proksimaline invajine olduğu görüldü, redüksiyona izin vermeyecek kadar yapışık olması üzerine segmenter rezeksiyon yapıldı (terminal ileumdan yaklaşık 20 cm, çekum proksimalinden yaklaşık 10 cm'lik alan) ve uç-yan anastomoz ile kapatıldı. Patolojisinde mukozadan serozaya kadar invazyon yapan orta büyüklükte, iri nükleuslu, çoğu alanda monomorfik atipi gösteren, yer yer daha iri ve orta derecede pleomorfizm gösteren lenfositler izlendi. CD20, CD10 ve bcl2 tümörde yaygın pozitif, CD3 ve CD23 negatif saptandı. Ki-67 indeksi yaklaşık %100 bulundu. Tanı B hücreli Non-Hodgkin lenfoma ile uyumlu idi. Kemoterapiye başlanıldı.

Sonuç: Endoskopik olarak invajinasyon görünümü kitleyi andırabilir. Dikkatli bakı ile tanı konulabilinir. Ayrıca özellikle redükte edilemeyen invajinasyonlarda altta önemli bir patoloji mevcut olma olasılığı mutlaka akılda tutulmalıdır.

Anahtar Kelimeler: invaginasyon, lenfoma

Resim 1

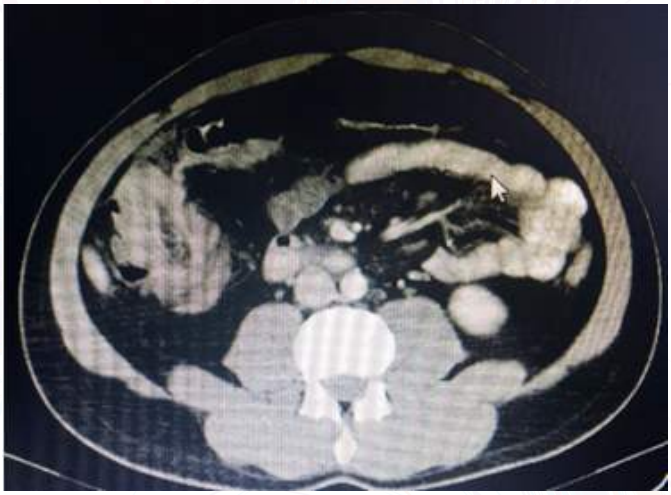

BT de çekum da simetrik duvar kalınlaşması

Resim 2

İlioçekal invajinasyonun endoskopik görünümü

EP-012
YABANCI CİSİM; DİREKT GRAFİ YANILTICI OLABİLİR Mİ ?

OSMAN ÖZDOĞAN, SERKAN YARAŞ, İBRAHİM YILMAZ, ENVER ÜÇBİLEK, FEHMİ ATEŞ, ORHAN SEZGİN, ENGİN ALTINTAŞ

MERSİN ÜNİVERSİTESİ TIP FAKÜLTESİ, GASTROENTEROLOJİ BİLİM DALI, MERSİN

Giriş: Özellikle metalik cisimlerin yutulmasında tanı amaçlı olarak en çok kullanılan yöntem direkt grafilerdir. Toplu iğne yutan, başvurduğu merkezde çekilen grafilerinde iğnenin ilk planda ince barsak ansı olarak değerlendirilen bölgede düşünüldüğü hastayı sunduk.

Olgu: 25 yaşlarında bayan hasta sabahleyin başörtüsünü bağlarken toplu iğne yutmuş. Yaklaşık 1,5 saat sonra farklı bir merkeze başvuran hastaya burada direkt grafi çekilmiş ve daha sonra endoskopi yapılmış. Endoskopisinde mide dolu olduğundan dolayı iğne saptanılamamış ve direkt grafisine de bakılarak bu iğnenin ince barsak da olduğu belirtilmiş (Resim1). Hastanın takip etmesini ve herhangi bir şikayeti olduğunda tekrar başvurması gerektiği belirtilmiş. Yaklaşık 6-7 saat sonrasında hafif karın ağrıları olması üzerine bize başvurdu. Çekilen batın BT de iğnenin mide de olduğunu gördük (Resim 2). Endoskopik olarak iğneyi çıkarttık.

Sonuç: Metalik cisimlerin yutulmasında cimin nerede olduğunu değerlendirebilmek için çoğu zaman direkt grafiler yeterli olabilir. Fakat direkt grafilerin iyi yorumlanmaması veya iyi bir pozisyonda çekilmiş olmaması veya da organların ekseninden dolayı yanlış değerlendirmeye neden olabilir. Arada kalınan vakalarda BT çekmek bizi doğru lokalizasyona ulaşmayı sağlar.

Anahtar Kelimeler: Direkt grafi, Yabancı cisim

Resim 1

Direkt grafide iğnenin görünüşü

Resim 2

Batın BT de iğne midede görülmekte

EP-013
PPI KULLANIMI VE İNTESTİNAL PARASİTOZ SIKLIĞI

ELVINA ALMURADOVA, ELVAN IŞIK ERDOĞAN, ŞEBNEM OKTEM ÜSTÜN, RUKİYE VARDAR

EGE ÜNİVERSİTESİ HASTANESİ,İÇ HASTALIKLARI ANA BİLİM DALI,İZMİR

Amaç: Bu çalismada üst gastrointestinal sistem(GİS) yakınmaları olan olgularda gastrointestinal parazit sıklığını araştırmak ve Proton Pompa İnhibitorü(PPİ)kullanımının gastrointestinal sistemde parazit sıklığı ve histopatolojik bulgular üzerİne etkisini değerlendirmek hedeflenmiştir.

Gereç-**Yöntem:** Üst GİS yakınmaları nedeniyle üst GİS endoskopi endikasyonu konulan 18 yaş üzeri 40 hasta çalışmaya alındı.Hastalara üst GİS endoskopisi uygulandı.Antrum ve korpusdan biyopsiler alındı.Doku örneklerinin değerlendirmesi antrum ve korpus için ortak olarak Sidney kriterlerine göre yapıldı.Duodenum ve mideden alınan sıvılar ve gayta örnkleri bekletilmeden parazitoloji laboratuarına gönderildi. Örneklerin parazitolojik açıdan değerlendirilmesi için: 1-Nativ-Lugol2- Modifiye Ritchie çöktürme 3-Trichrome boyama yapıldı ve preparatlar mikroskop altında incelendi.

Bulgular: Toplam 40 hastanın 29'u (%72,5) kadın, 11'i (%27,5) erkekdi. Kadınların yaşı ortalama 54± 14,6,erkeklerin 38.4± 18.7 idi. Hastaların 10'u (%25) 65 yaş üstü ve 30'u (%75) 65 yaş altındaydı. Hastaların 7'si (% 17,5) sigara kullanıyor ve 4'ü (%10) alkol tüketiyordu.40 hastalanın %35'i (14/40'ü) PPİ kullanmıyor ve %65'i (26/40'sı) PPİ kullanmaktaydı.Hastaların sadece 3'ünde (%7,5) parazit tespit edildi. PPİ kullanan hastaların %7,7(2/26) ve kullanmayan hastaların %7,1'inde (1/14) parazit saptandı. PPİ kullanmakla parazit sıklığı arasında anlamlı fark saptanmadı. PPİ kullanımının histopatolojik bulgulara etkisinin de istatistiksel anlamlı olmadığı görüldüi:Atrofi PPİ kullananlarin %7,7'sinde, kullanmayanlarin %7,1'inde, Metaplazi PPİ kullananlarin %11,5'İ, kullanmayanlarin %7,1'inde.İnflamasyon PPİ kullananlarin %65,6'inde ve kullanmayanlarin%34,4'ünde saptandı.Hp(Helicobacter Pylori) hastaların %50'sinde(20/40)pozitivdi.Hp(+) ve Hp(-) gruptakı histopatolojik bulgular kıyaslandığında, Atrofi Hp(+) olanların %10'unda,Hp (-)olanlarda %5'inde,Metaplazi Hp(+) olanların %100'ünde,Hp(-)olanların %10'unda(p=0,00001),İnflamasyon Hp (+)olanların %100'ünde ve Hp(-) olanların %60'ında(p=0.002) görüldü.

Sonuç: PPİ"ların milyonlarca insan tarafından yaygın olarak kullanılması nedeniyle yan etkileri son yılların önemli araştırma konusudur. İnvitro çalışmalarda PPİ'larin nötrofil fagositozunda ve fagolizozom asidifikasyonunda inhibisyon yaparak, enfeksiyon riskinde artışa neden olduğu, serum gastrin düzeylerini artdığı ve buna bağli ECL hücre hiperplazisi gelişerek neoplastik değişikliklere neden olduğu düşünülmektedir;fakat bizim çalışmamızda PPİ kullanımının mide ve duodenumun histopatolojisi üzerinde anlamlı fark oluşturmadığı ve gastrointestinal sistemde parazitoz sıklığında artışa neden olmadığı sonucuna ulaşıldı. H.pylori enfeksiyonunun İnflamasyon ve Metaplazi gibi histopatolojik bulgular üzerine istatiksel anlamlı etkisi olduğu görüldü.Bu nedenle uzun süre PPI tedavisi almak zorunda olan hastalarda Hp eradikasyonu yapılması akılcı bir yaklaşım olacaktır.

Anahtar Kelimeler: PPİ, parazitoz

EP-014
A CASE WITH BILIARY HAMARTOMAS PRESENTED AS A METASTATIC DISEASES

EYLEM KARATAY

GOP TAKSİM EĞİTİM ARAŞTIRMA HASTANESİ,GASTROENTEOLOJİ,İSTANBUL

Biliary hamartomas, which are known as von Meyenburg complexes(VMCs),are benign

liver malformations. They histologically include cystic dilated bile ductswhich are surrounded by numerous fibrous stroma up to 5 mm in diameter.It is hard to notice them by autopsy incidentally.Detecting modalities through imaging is difficult due to their asymptomatic nature andsmall size VMCs are rare. However, they are easily confused with metastaticdiseasesof the liver especially in imaging.A 39-year-old male applied to our hospital with a complaint of recurrent unspecificabdominal pain for 6 months.We performedabdominal ultrasonography (US),we were detected multıple cycticlession lesion in liver as metastases.

Our goal is to report the routine magnetic resonance imaging (MRI), and magnetic resonance cholangiopancreatography (MRCP) in diffrential diagnosis of biliary microhamartomas

Keywords: biliary hamartomas, magnetic resonance cholangiopancreatography, magnetic resonance imaging

1a

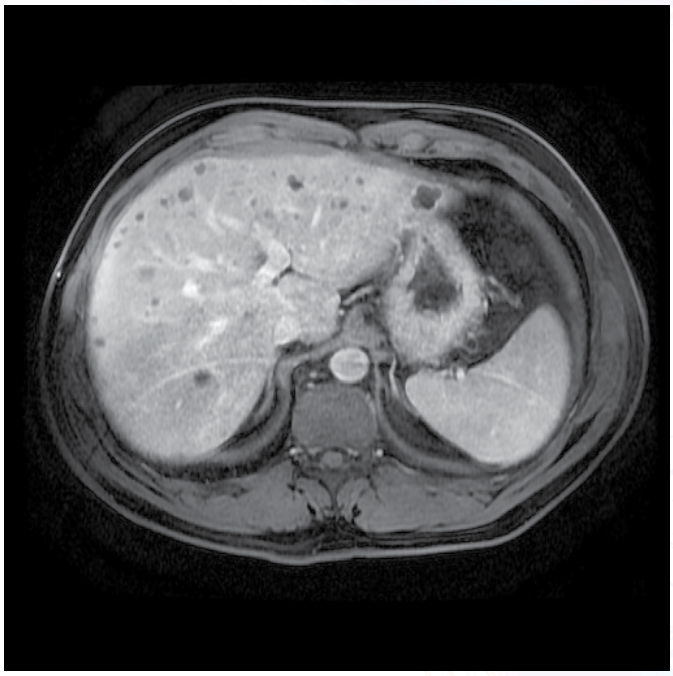

In the T1-weighted sequences with contrast of the Axial fat-suppressed; Hypointed multiple cysts reaching a diameter of 2 cm are observed in the liver parenchyma without contrast enhancement.

1b

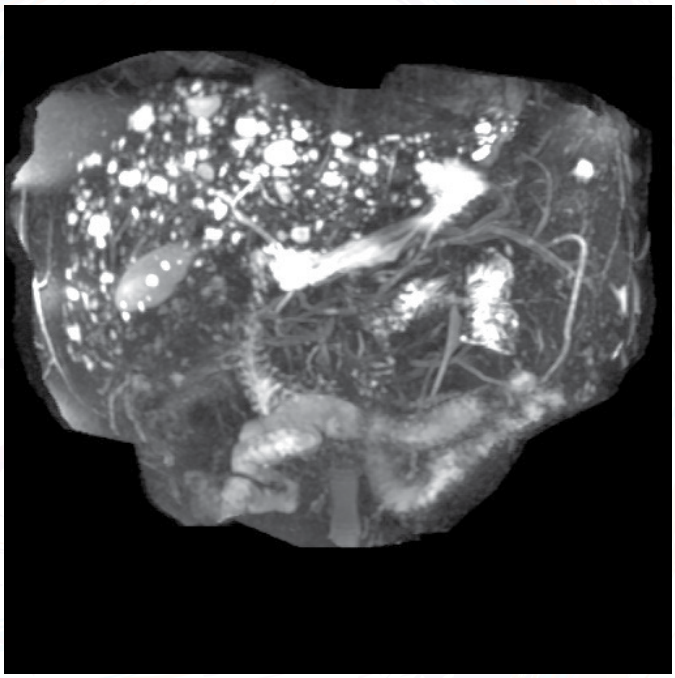

In the coronal plane T2-weighted 3D MRCP images; Hyperintense multiple cysts are observed in the liver parenchyma, reaching the largest diameter of about 2 cm in diameter with scattered placement. No significant association is found with the biliary ducts of the cysts.

EP-015
HEPATOTOKSİSİTENİN NADİR BİR SEBEBİ: DRESS SENDROMU

HARUN MUĞLU, ERDEM SÜNGER, MURAT YAKIN, AHMET ENGİN ATAY

SAĞLIK BİLİMLERİ ÜNİVERSİTESİ, BAĞCILAR EĞİTİM VE ARAŞTIRMA HASTANESİ, İÇ HASTALIKLARI KLİNİĞİ, İSTANBUL

Amoksisilin-klavulanik asit üst solunum yolu enfeksiyonları olmak üzere enfektif hadiselerde sıkça kullanılan bir antibiyotiktir. Sık bilinen yan etkileri hepatotoksisite, diyare, dispepsi ve çeşitli düzeyde alerjik reaksiyonlara yol açabilmektedir. Drug reaction with eosinophilia and systemic symptoms (DRESS) sendromu nadir görülen fakat sonuçları fatal olabilen bir klinik antitedir. Toksik hepatit ve eozinofili tablosu ile başvurup DRESS tanısı konan ve steroid tedavisi ile karaciğer enzimler ve eozinofilisi gerileyen ve klinik bulguları düzelen vakayı sunmayı amaçladık.

28 yaşında bayan hasta 1 hafta önce amoksisilin-klavulanik asit kullandıktan sonra olan ateş yüksekliği, yüzde şişlik ve kızarıklık, göz kapaklarında ödem, vücutta maküler tarzda döküntü olması nedeniyle acil servisimize başvurdu. Başvuru anında WBC: 15000 mm^3, eozinofil sayısı (5100 mm^3) ve karaciğer enzimleri yüksek saptandı (AST: 62 U/L, ALT: 153 U/L, ALP: 468 U/L, GGT: 484 U/L, LDH: 904 U/L). Viral serolojik markerları, bilirubin düzeyi ve hepatobilier ultrasonografik incelemesi doğal idi.

İç organ tutulumu, cilt tutulumu, ateş yüksekliği ve eosinofili tablosu olan hasta DRESS sendromu olarak düşünüldü. Hastanın toksik hepatit tablosu nedeniyle NAC infüzyonu ve DRESS sendromu nedeniyle 1 mg/kg'dan metilprednizolon tedavisi başlandı. Hastanın tedavisinin 5. Gününde cilt bulguları tamamen geriledi. WBC: 10600 mm^3, Eos: 300 mm^3, AST: 36 U/L, ALT: 110 U/L, ALP: 240 U/L, GGT: 343 U/L, LDH: 456 U/L düzeylerine kadar gerilemesi oldu. Hastanın kortikosteroid tedavisi 1 aya tamamlanması planlandı. Hasta poliklinik takibine alındı.

Anahtar Kelimeler: Amoksisilin-Klavulanik Asit, Dress Sendromu, Hepatotoksisite

Şekil-1

Şekil-1: Tedavi öncesi (Geliş)

Tedavi öncesi

Şekil-2

Şekil-2: Tedavi sonrası

Tedavi Sonrası

EP-016
KRONİK BÖBREK YETERSİZLİĞİ OLAN BİR OLGUDA NADİR BİR ÜST GASTROİNTESTİNAL SİSTEM KANAMASI NEDENİ: GASTRİK AMİLOİDOZİS

UFUK KUTLUANA[1], ÖZLEM EKİCİ[2]

1 DENİZLİ DEVLET HASTANESİ GASTROENTEROLOJİ ÜNİTESİ
2 DENİZLİ DEVLET HASTANESİ PATOLOJİ BÖLÜMÜ

Amaç: Kronik böbrek yetersizliği ve üst gastrointestinal sistem kanaması olan bir olguda nadir bir neden olan gastrik amiloidozisin irdelenmesi

Olgu: Üst gastrointestinal sistem kanaması (ÜGİSK) kronik böbrek yetersizliği (KBY) nde sık görülen bir komplikasyondur. KBY'si olan olgularda en sık ÜGİSK nedeni peptik ülser hastalığıdır. Amiloidozisli olgularda gastrik tutulum %3 görülmektedir ve oldukça nadirdir. Gastrik amiloidozis tümöral lezyonlarla karışabilir. Bu sunumda 15 yıldır KBY'si olan ve hemodiyaliz tedavisi olan olgu ÜGİSK nedenli hastanemizde takip ve tedavi edilmiştir. Yapılan endoskopi patolojik değerlendirme sonucu gastrik amiloidozise bağlı ÜGİSK saptanmıştır. Olgumuz KBY olan olguda, gastrik amiloidozisin ÜGİSK ile prezante olması açısından bir ilktir

Sonuç: KBY olan, hemodiyaliz tedavisi alan olgularda ÜGİSK bulguları mevcutsa gastrik amiloidozis ayırıcı tanıda akılda bulundurulmalıdır.

Anahtar Kelimeler: Amiloidozis, kronik böbrek yetersizliği, üst gastrointestinal sitem kanaması

Resim 1

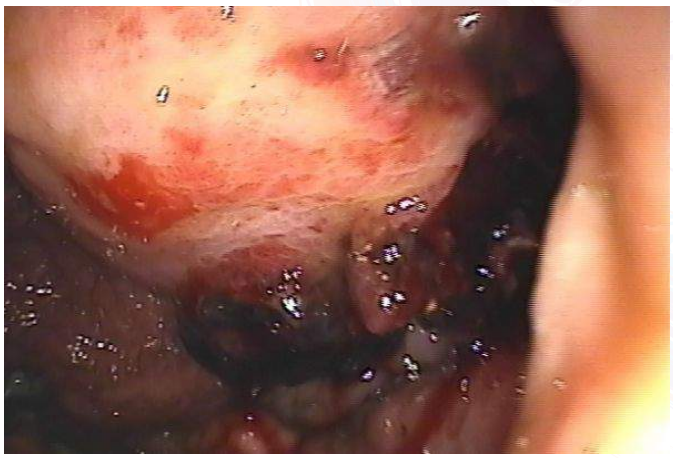

Antrum küçük kurvaturda üzerinde pıhtısı olan ülser

Resim 2

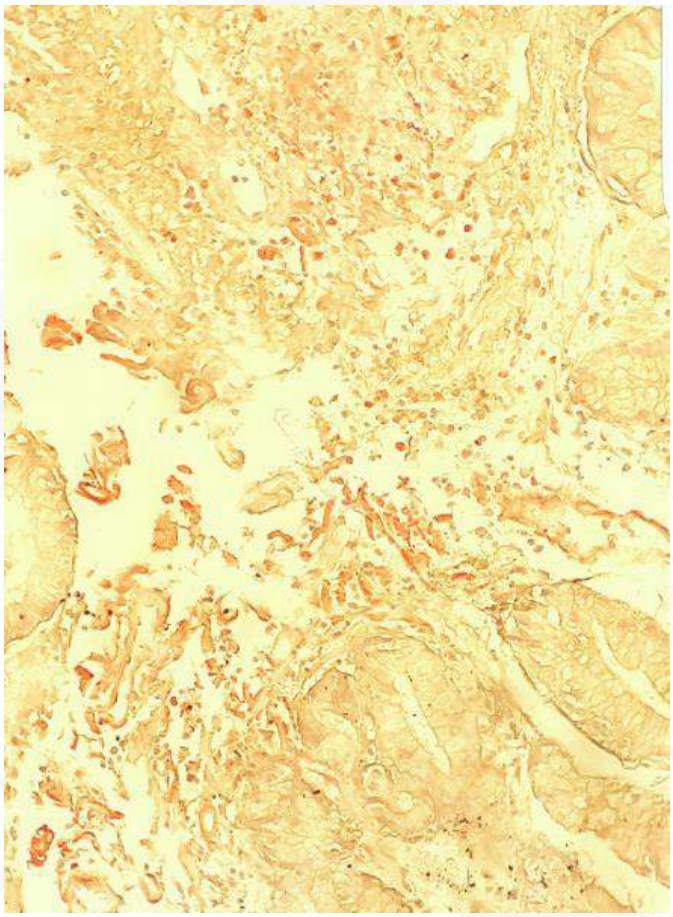

Histopatolojik değerlendirmede Kongo red ile amiloidozis ile uyumlu boyanma izlenmiştir

EP-017
GASRİK SUBMUKOZAL TÜMÖRÜN ENDOSKOPİK REZEKSİYONU: KLİNİĞİMİZİN İLK DENEYİMİ

EYLEM KARATAY

GOP TAKSİM EĞİTİM ARAŞTIRMA HASTANESİ,GASTROENTEOLOJİ,İSTANBUL

Özofagogastroskopi işlemindeki ilerlemelerle birlikte gastric submukozal tümörlerin(SMT) insidental olarak saptanma oranı giderek artmaktadır. Bu lezyonlar genellikle küçük ve hastalar asemptomatiktir. Semptomatik lezyonların tedavisi endoskopik teknik ve instrumantların artmasıyla endoskopik rezeksiyonu sıklıkla yapılmaktadır.Biz burada gastrik SMT ye uygulanan endoskopik rezeksiyon prosedürünü sunduk.

Olgu: 47 yaşında erkek hasta, dipeptik şikâyetler ile başvurdu. Özgeçmiş ve soygeçmişinde bir özellik saptanmayan olgunun yapılan muayenesi normal saptanmadı.Yapılan laboratuar tetkiklerinde patoloji saptanmadı. Hastaya endoskopi uygulandı. Endoskopide antrum distalinde ön duvara lokalize olan 3cm çapında ortası ülsere submukoal lezyon izlendi. Hastaya Ensoskopik Ultrasonografi uygulandı. EUS ta kitle submukozal alandan kaynaklanan hiperekoik lezyon olarak raporlandı. Alınan biyospside materyalin yetersizliği nedeniyle benign malign ayrımı yapılamadı Bu nedenle Hastaya endoskopik submukzoal diseksiyon planlandı.Hastaya genel anestezi altında ESD işlemi uygulandı. ESD (GIF-Q260J; Olympus, Japan) water jet ve transparan hood ile yapıldı (D-201-11304; Olympus, Japan). Elektrokoter sistemi olarak ERBE (VIO 200D; Germany) kullanıldı Dual knife (KD-650L; Olympus, Japan), enjektör (NM-200L-0423; Olympus, Japan) ve snare SD-210U-25; Olympus, Japan) işlem tamamlandı.Enjeksiyon sıvısı olarak 1 mg adreanalin 1 cc indigo karmin ve 100 cc SF karışımı kullanldı. Lezyon APC ile işaretlendikten sonras sirkumferensiyal kesi sonrası disseksiyon işlemi uygulandı. Tumor en blok olarak çıkarıldı. ESD işlemi 120 dakika sürdü. Minimal kanama ve endoskopik olarak tedavisi mümkümn olan perforasyon görüldü. Perforasyon alanına hemoklip uygulandı. Spesmenin Bx sonucu Gastrik lipoma olarak raporlandı

Sonuç: Gastrik submukozal tümörler malign paotansiyele sahip olabilir EUS eşliğindeFNA biyopsi ile tanı her zaman mümkün değildir. bizim olgumuzada olduğıu gibi ESD ile lezyon en block çıkarılarak hem tedavi hem tanı olanağı sağlanmış olur.

Anahtar Kelimeler: Endoskopik rezeksiyon, Gastrik lipom, Gastrik submukozal tümör

Resim 1

Gastrik submukozal tümör

Resim 2

Endoskopik rezeksiyon sonrası

EP-018
OCCULT HEPATITIS B VIRUS INFECTION IN PATIENTS WITH CHRONIC HEPATITIS C

SEVDA AGHAYEVA, ALIHUSEYN HIDAYATOV

1 AZERBAIJAN MEDICAL UNIVERSITY

Objective: It is estimated that occult hepatitis B (OHB) infection is found in all regions of the world and its incidence is correlated with the prevalence of chronic hepatitis B in the same region. Numerous studies revealed that occult infection of hepatitis B is often present in subjects infected with chronic hepatitis C (CHC). In Azerbaijan, the prevalence of viral hepatitis B and C is 3.2% and 4.3% respectively. The aim of the study is to examine the prevalence of the occult hepatitis B infection in patients with chronic hepatitis C.

Materials-Methods: The study included 64 chronic hepatitis C patients with negative HBsAg. Depending on serological activity of anti-HBc-IgG, the patients were devided in 2 groups. Group I included 28 (43.8%) antiHBc-IgG positive patients (19 men and 9 women, mean age ±SD 44.7 ±9.8 years). Group II included 36 (56.3%) anti-HBc-IgG negative patients (24 men and 12 women, mean age ±SD 43.6±12.5 years).

All patients underwent clinical examination and serological markers were tested: HBV, HCV, HDV (HBsAg, anti-HBs, HBeAg, anti-HBe, anti-HBc-IgM, anti-HBc-IgG, anti-HCV). The testing was performed with IFA method; HVB DNA, HCV RNA, HDV RNA were evaluated by real time PCR in the blood serum.

Results: Anti-HBc-positive patients with chronic hepatitis C had more evident clinical manifestations and changes in biochemical parameters than anti-HBc-negative patients with chronic hepatitis C. Detectable HBV DNA was found in 7 (25%) out of 28 anti-HBc-positive patients with chronic hepatitis C. In a group of anti-HBc-IgG- negative patients, none of them had positive HBV DNA.

Conclusion: In Azerbaijani patients occult hepatitis B infection is seen in 25% of HbcIgG positive and in 10.9% of overall hepatitis C patients.

Keywords: Anti-HBc-IGg, Occult HBV, chronic HCV, Azerbaijani patients

EP-019
ÇÖLYAK HASTALIĞI VE PATENT FORAMEN OVALE BİRLİKTELİĞİ

MESUT SEZİKLİ[1], GÖKHAN DİNDAR[1], DENİZHAN KARAÇİMEN[2],
SEYYİD BİLAL AÇIKGÖZ[3], EMRE DÖNMEZ[3], ALİ ALPARSLAN UYAR[3]

1 KOCAELİ DERİNCE EĞİTİM ARAŞTIRMA HASTANESİ GASTROENTEROLOJİ KLİNİĞİ
2 SEKA DEVLET HASTANESİ KARDİYOLOJİ
3 KOCAELİ DERİNCE EĞİTİM ARAŞTIRMA HASTANESİ İÇ HASTALIKLARI KLİNİĞİ

Giriş: Çölyak hastalığında birçok sistemde ekstraintestinal bulgular izlenmektedir. Kardiyovasküler sistemde izlenen ekstraintestinal bulguların prevalansı net olarak bilinmemektedir. Bizde çölyak hastalarında noninvazif yöntemlerle saptanabilecek çölyak hastalığına eşlik eden kardiyak bulguların sıklığını belirlemek için yapmış olduğumuz çalışmada yüksek oranda saptanan patent foramen ovale görülme sıklığını paylaşmayı amaçladık.

Metod: Çölyak hastalığı tanısıyla takip edilen 65 hasta belirlendi. Hastaların sosyodemografik özellikleri, çölyak hastalığı tanı süresi, semptom ve şikayetleri, ek hastalıkları, ilaç öyküleri, hemogram ve biyokimyasal parametreleri kaydedildi. Hastalara kardiyoloji kliniğinde salin kontrast ekokardiyografi ve elektrokardiyogafi işlemi uygulandı. Hastaların elde edilen verileri kaydedildi. Elde edilen veriler uygun istatistiki yöntemlerle değerlendirildi.

Bulgular: Çalışmaya 21'i (%32,3) erkek, 44'ü (%67,7)kadın 65 çölyak hastası alındı. Hastaların yaş ortalaması 41,5±14,1 yıldı.Hastaların 39'unda (%60) PFO saptandı. Erkek ve kadın hastalarda PFO görülme oranları arasında fark izlenmedi.(sırasıyla %61,9 ve %59,1, p:,829)

Hastalar kapak patolojileri açısından değerlendirildiğinde 7 hastada (%10,8) aort kapağı dejeneratif yapıdaydı. Mitral kapakta ise 13 hastada (%20) miksomatöz 2 hastada (%3,1) dejeneratif değişiklikler gözlendi. Eşlik eden diğer kapak patolojileri tablo-1'de gösterildi.

Ekokardiyografide hastaların aort kökü çapı 1,9±0,1 cm, asendan aort çapı 3,1±0,4 cm, sol ventrikül diyastol sonu çapı 4,5±0,4 cm, sol ventrikül sistol sonu çapı 2,7±0,3 cm, septum çapı 0,9±0,1 cm, posterior duvar çapı 0,9±0,1cm, sol atriyum anteroposterior boyutu 3,3±0,5 cm ve ejeksiyon fraksiyonu % 62,0±3,9 olarak saptandı. Kadın ve erkek hastaların ölçüm verileri tablo-2'de belirtildi.

Hastaların elektrokardiyografileri değerlendirildiğinde ise 1 hastada D1-aVL'de QRS'de çentiklenme, 1 hastada D2-D3-aVF'de QRS'de çentiklenme, 2 hastada D2-D3-aVF'de ST depresyonu, 1 hastada D2-D3-aVF'de T negatifliği, 1 hastada D3-aVF'de bifazik T dalgası ve V1-3' te T negatifliği, 1 hastada düşük voltaj, 1 hastada V3'te T negatifliği, 1 hastada V4-6-D2-aVF'de erken repolarizasyon, 1 hastada sol ventrikül hipertrofisi bulguları izlenirken; 54 (%83,1) hastanın elektrokardiyografisinde patolojik bulgu izlenmedi.

Sonuç: Sonuç olarak PFO sıklığı genel popülasyona oranla çölyak hastalarında daha yaygın olarak gözlenmektedir. Bu nedenle hastaların takiplerinde serebrovasküler hastalık nedeni olabilecek PFO açısından değerlendirilmesi ve endike hastaların tedavi edilmesi gerekmektedir.Ayrıca çölyak hastalarında PFO sıklığının yüksekliği hastalığın intrauterin dönemden itibaren hastaların gelişimini etkileyen bir faktör olduğunu düşündürmektedir. Hastalarımıza transözefagial ekokardiyografi yapılmadığı için bu oran olduğundan daha az saptanmış olabilir.Bu nedenle daha geniş bir hasta grubu ve transözefajial ekokardiyografi ileri değerlendirme gerekmektedir.

Anahtar Kelimeler: çölyak, patent foramen ovale

Tablo-1

	Yok	Hafif	Orta	Ciddi
Mitral Yetmezlik	16 (%24,5)	47 (%72,4)	2 (%3,1)	-
Mitral Stenoz	65 (%100)	-	-	-
Triküspid Yetmezlik	11 (%16,9)	53 (%81,6)	1 (%1,5)	-
Aort Stenozu	65 (%100)	-	-	-
Aort Yetmezlik	59 (%90,8)	6 (%9,2)	-	-
Mitral Valv Prolapsusu	64 (%98,5)	1 (%1,5)	-	-

Hastaların eşlik eden kapak hastalıkları sıklığı

Tablo-2

	Kadın		Erkek		p
	n	Ort ± SD	n	Ort ± SD	
Aort Kökü Çapı	45	1,89±0,14	20	2,13±0,20	<,001
Asendan Aort Çapı	45	3,03±0,36	20	3,37±0,51	,004
Sol Ventrikül Diyastol Sonu Çapı	45	4,47±0,35	20	4,82±0,45	,004
Sol Ventrikül Sistol Sonu Çapı	45	2,68±0,31	20	2,95±0,45	,009
İnterventrikül Septum Çapı	45	0,92±0,09	20	1,01±0,13	,006
Posterior Duvar Çapı	45	0,91±0,08	20	0,96±0,09	,185
Sol Atriyum Anteroposterior Boyut	45	3,18±0,47	20	3,59±0,58	,004
Ejeksiyon Fraksiyonu	45	62,55±3,30	20	60,75±4,94	,123
E dalgası	45	0,80±0,18	20	0,06±0,14	,005
A dalgası	45	0,63±0,12	20	0,67±0,16	,288

Hastaların ekokardiyografi ölçüm verileri

EP-020
İLERİ EVRE HEPATİK ALVEOLER EKİNOKOKLU BİR OLGUDA KARACİĞER TRANSPLANTASYONU

ELİFE ERARSLAN[1], AYNUR TURAN[2], CİHAN ÖZENTÜRK[1], YUSUF ÜSTÜN[1], YUSUF COŞKUN[1], KEMALETTİN YILMAZ[1], ZAHİDE ŞİMŞEK[1]

1 DIŞKAPI YILDIRIM BEYAZIT EĞİTİM VE ARAŞTIRMA HASTANESİ, GASTROENTEROLOJİ BİLİM DALI, ANKARA
2 DIŞKAPI YILDIRIM BEYAZIT EĞİTİM VE ARAŞTIRMA HASTANESİ, RADDYOLOJİ ANA BİLİM DALI, ANKARA

Amaç: Alveolar hidatik hastalık, echinococcus multilocularis'in etken olduğu, sıklıkla karaciğeri etkileyen, akciğer ve beyine metastaz yapabilen potansiyel olarak fatal, kronik ve progresif bir infestasyondur. Karaciğer lezyonlarında seçilecek tedavi, antiparazitik ilaçlarla desteklenen radikal cerrahi rezeksiyondur. Alveolar hidatik kist, yavaş büyüyen infiltratif bir neoplazm gibi komşu yapılara güçlü adezyon ve invazyon yapması nedeniyle geleneksel yöntemlerle rezeke edilemez. Bu nedenle hastalığın ileri evrelerinde karaciğer transplantasyonu (Tx) tek seçenektir. Bu makalede ilerlemiş hepatik alveolar ekinokoka bağlı vena porta ve vena cava'ya infiltrasyon ve kompresyon nedeni ile KC Tx kararı aldığımız bir olguyu sunmak istedik.

Olgu: 37 yaşında erkek hasta sağ üst kadran ağrısı, sarılık, iştahsızlık ve ciddi kilo kaybı yakınmaları ile gastroenteroloji polikliniğimize başvurdu. Kırgızistan uyruklu olgunun özgeçmişinde KC hidatik kist operasyonu geçirdiği ve hepatit B taşıyıcısı olduğu öğrenildi. Soygeçmişinde ve alışkanlıklarında özellik yoktu. Fizik muayene; skleralar ve cilt ikterik ve hepatomegali tespit edilen hastanın diğer sistem bulguları normaldi. Laboratuar; tam kan sayımı normal. Biyokimyasal testler; total protein:9.26 g/dl, albumin:3.76 g/dl, aspartat aminotransferaz:171-84 U/L, alanin aminotransferaz:192-73 U/L, alkalen fosfataz: 553-751U/L, gamaglutamil transpeptidaz:358-489 (U/L, total bilirübin:6.8-6.2 mg/dl, direkt bilirübin:3.9-2.9 mg/dl. Kist Hidatik indirekt hemaglutinasyon testi:1/1280 (+), HBsAg(+), AntiHbe (+), HBVDNA:1.4x105copy/ml olarak tespit edildi. Karaciğer biopsisinde kronik hepatit B bulguları belirsiz ve kolestazla uyumlu görünüm izlendi. Abdomen ultrasonda intrahepatik safra yolları belirgin dilate, KC sol lobu tama yakın kaplayan ve sağ lob anterior segmente uzanan 115X60 mm çapında, izohiperekoik heterojen yapıda solid lezyon saptandı. Doppler US'da orta ve sol hepatik ven dalları ve portal ven (PV) sol dalı izlenmedi. VCI solid oluşum tarafından kısmen kompreseydi. Abdomen dinamik magnetik rezonans görüntülemede aksiyal T1 ve T2 ağırlıklı görüntüde belirgin hipointens, içerisinde kistik ve kalsifiye alanlar içeren, orta hepatik veni çevreleyen, koronal T2 ağırlıklı görüntüde PV çevreleyen kitle lezyonu (Resim 1) görülmektedir. Hastada alveoler KC hidatik kisti düşünüldü. Diğer sistemlertarandı ve alveolar hidatik kiste rastlanmadı. Gastroenteroloji, genel cerrahi ve radyoloji konseyinde tartışılan olgu, kitlenin PV ve VCI'a olan yakınlığı nedeni ile KC Tx yapılması planlandı.

Sonuç: Hepatik alveoler hidatik kist özellikle endemik bölgelerdeKC kitlelerinin ayırıcı tanısında düşünülmeli ve olası organlar metastaz yönünden araştırılmalıdır. Bizim olgumuzda kistik kitleye bağlı hepatik venler, vena cava ve PV'de kompresyon tespit edilmiş olup, hasta ileri evre kabul edilerek KC Tx merkezine nakledildi. İleri evre hepatik alveoler kistli olgular KC Tx ile başarılı bir şekilde tedavi edilebilir.

Anahtar Kelimeler: karaciğer, alveolar ekinokok, transplantasyon

Resim 1

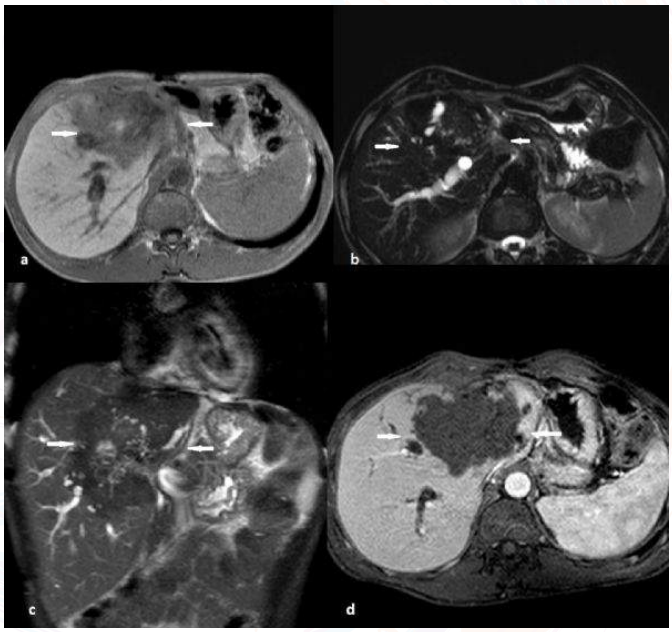

Aksiyal T1 ve T2 ağırlıklı görüntüde belirgin hipointens, içerisinde milimetrik kistik ve kalsifiye alanlar içeren, orta hepatik veni çevreleyen, koronal T2 ağırlıklı görüntüde portal veni çevreleyen, dinamik kontrastlı incelemede belirgin kontrastlanma göstermeyen kitle lezyonu.

EP-021
İNFLAMATUAR BARSAK HASTALIĞINDA HEMOGRAM PARAMETRELERİ İLE AKTİVASYON İLİŞKİSİ

ECE SİVREL UZUN[1], SABAH TÜZÜN[1], EMİNE KÖROĞLU[2], BETÜL ERCAN[1], EMEL AHISHALI ERİM[2], MUSTAFA REŞAT DABAK[1]

1 SBÜ KARTAL DR LÜTFİ KIRDAR EĞİTİM VE ARAŞTIRMA HASTANESİ, AİLE HEKİMLİĞİ KLİNİĞİ
2 SBÜ KARTAL DR LÜTFİ KIRDAR EĞİTİM VE ARAŞTIRMA HASTANESİ, GASTROENTEROLOJİ KLİNİĞİ

Amaç: İnflamatuar barsak hastalığı (IBH), remisyon ve alevlenmelerle seyreden kronik seyirli bir hastalıktır. Hemogram parametrelerinden RDW (eritrosit dağılım hacmi) ve trombosit yüksekliği, MPV düşüklüğünün inflamasyon göstergesi olabileceğini gösteren çalışmalar mevcuttur. İnflamatuar barsak hastalığı olan bireylerde remisyon ve aktivasyon dönemlerindeki inflamasyon ile hemogram parametreleri arasındaki ilişkinin değerlendirilmesi amaçlanmaktadır.

Gereç-Yöntem: Hastanemiz Gastroenteroloji Polikliniği'ne Ocak 2010-Aralık 2015 tarihleri arasında başvuran 18 yaş üzeri ve aktivasyon dönemindeki IBH hastaları çalışmaya dahil edilmiştir. Tüm hastaların değerlendirilmesinde laboratuar tetkikleri (hemogram, C-reaktif protein (CRP), albümin, sedimentasyon) ile eş zamanlı olarak hastalık tutulum yeri ve hastalık aktivitesi değerlendirilmiştir. Hastalığın tanısı endoskopik ve histopatolojik değerlendirmelere göre saptanmıştır.

Bulgular: Çalışmamıza 44 (%60.3)'ü Ülseratif kolit ve 29 (%39.7)'u Crohn hastası olmak üzere toplam 73 hasta dahil edilmiştir. Tüm hastaların 42 (%57.5)'sinde hafif aktivasyonda saptanmıştır. Hastaların aktivasyon ve remisyon dönemlerindeki hemogram parametreleri Tablo 1'de özetlenmiştir. Ayrıca hastaların aktivasyon düzeylerine göre hemogram parametreleri de Tablo 2'de özetlenmiştir.

Sonuç: IBH'da aktivasyonu göstermede ve aktivasyon düzeyinin tespitinde hemogram parametrelerinden olan trombosit sayısı ve RDW düzeyi kullanılabilir.

Anahtar Kelimeler: aktivasyon, crohn hastalığı, hemogram, ülseratif kolit

Tablo 1. IBH hastalarında aktivasyon ve remisyon dönemlerinde hemogram parametreleri

	Aktivasyon (n=73)	Remisyon (n=73)	p^*
	Ortalama ± SD	Ortalama ± SD	
Lökosit (10^3/µL)	9.1 ± 3.3	8.0 ± 3.0	*0.017*
Hemoglobin (g/dl)	11.5 ± 2.1	12.3 ± 1.7	*<0.001*
Hematokrit (%)	35.4 ± 5.9	37.1 ± 6.3	*0.041*
Trombosit (10^3/µL)	353.5 ± 117.8	308.4 ± 101.3	*0.005*
RDW (%)	17.7 ± 4.0	14.9 ± 1.7	*<0.001*
MPV (fL)	8.5 ± 1.4	9.0 ± 2.8	0.156
PDW (%)	16.5 ± 1.4	16.2 ± 1.6	0.168
RBC (10^6/µL)	4.6 ± 0.6	4.6 ± 0.5	0.226
MCH (pg)	25.3 ± 3.6	31.2 ± 36.4	0.168
MCV (fl)	77.1 ± 12.1	81.0 ± 8.6	*0.002*
Albümin (g/dl)	3.9 ± 0.6	4.2 ± 0.5	*0.001*
	Ortanca (min-maks)	Ortanca(min-maks)	$p^\dagger$
MCHC (g/dl)	32.6 (22.8-323.0)	33.0 (23.2-34.5)	0.065
CRP (mg/L)	13.0 (3.16-174.0)	4.9 (3.0-79.0)	*<0.001*
Sedimentasyon (mm)	41.0 (5.0-124.0)	24.0 (4.0-86.0)	*<0.001*

*Student-t test, †Wilcoxon test

Tablo 2. IBH hastalarında aktivasyon düzeylerine göre hemogram parametreleri

	Hafif-Orta Aktivasyon (n=42)	Orta-Agır Aktivasyon (n=31)	p^*
	Ortalama ± SD	Ortalama ± SD	
Lökosit (10^3/µL)	8.7 ± 2.8	9.7 ± 3.8	0.207
Hemoglobin (g/dl)	12.3 ± 2.0	10.4 ± 1.8	*<0.001*
Hematokrit (%)	37.5 ± 5.5	32.6 ±5.2	*<0.001*
Trombosit (10^3/µL)	320.2 ± 107.4	398.6 ± 117.9	*0.004*
RDW (%)	16.3 ± 1.4	19.5 ± 5.3	*<0.001*
MPV (fL)	8.5 ± 1.1	8.4 ± 1.8	0.622
PDW (%)	16.4 ± 1.4	16.6 ± 1.5	0.572
RBC (10^6/µL)	4.7 ± 0.5	4.4 ± 0.7	0.122
MCH (pg)	26.3 ± 3.0	23.8 ± 4.0	*0.006*
MCV (fl)	79.2 ± 13.4	74.2 ± 9.7	0.073
Albümin (g/dl)	4.1 ± 0.5	3.6 ± 0.6	*<0.001*
	Ortanca (min-maks)	Ortanca (min-maks)	$p^\dagger$
MCHC (g/dl)	32.7 (22.8-323.0)	31.9 (26.4-34.6)	0.082
CRP (mg/L)	10.3 (3.2-132.0)	27.2 (3.2-174.0)	*0.001*
Sedimentasyon (mm)	32.0 (5.0-80.0)	51.0 (9.0-124.0)	*0.002*

*Student-t test, †Mann-Whitney U test

EP-022
LAKSATİF-PURGATİFLERİN NADİR BİR YAN ETKİSİ; MELANOZİS KOLİ

MEHMET SUAT YALÇIN[1], BANU KARA[2], ADNAN TAŞ[2], ŞEHMUS ÖLMEZ[2]

1 AKSARAY ÜNİVERSİTESİ AKSARAY EĞİTİM VE ARAŞTIRMA HASTANESİ, GASTROENTEROLOJİ KLİNİĞİ, AKSARAY
2 SBÜ ADANA NUMUNE EĞİTİM VE ARAŞTIRMA HASTANESİ, GASTROENTEROLOJİ KLİNİĞİ, ADANA

Amaç: Özellikle laksatif-purgatif olarak kullanılan antrakinon türevi emodinler absorbe edilince krizofanik asit oluşur. Bu da böbrekten ıtrah edilirken idrarı kahverengi/kırmızıya boyar. Ayrıca kullanımları uzun sürerse kolonda geri dönüşümlü olarak melanin pigmentinin birikmesi sonucu koyulaşma (melanozis coli) oluşabilir.

Olgu: 64 yaşında bayan hasta İç hastalıkları kliniğine DM, karın ağrısı kronik dispepsi yakınmaları nedeni ile yatırıldı. Hastanın öyküsünden 4-5 yıldır süren kabızlık yakınması olduğu ve bu nedenle sürekli farklı laksatif ve purgatifler kullandığı ve son zamanlarda sinameki ve karışık bitki çayları da aldığı öğrenildi. Hastaya kolonoskopi işlemi yapılması planlanıldı. Kolonoskopi sırasında kolon mukozasının difüz hiperpigmente olduğu görüldü. Distal kolonun melanozis coli de daha nadir tutulmasına rağmen rektum ve sigmoid kolonda da tutulum izlendi (Resim 1). Ön tanı olarak melanozis koli düşünüldü. Çeşitli odaklardan biyopsiler alındı. Patolojik incelemede histiyositlerde Mac 387 ve melanofajlarda S 100 ile reaksiyon izlendi. Melanozis koli olarak raporlandı.

Sonuç: Bu olguyu sunmadaki amacımız kolonoskopi sırasında mukozada hiperpigmentasyon izlenmesi halinde laksatif-purgatiflerin bu nadir etkisinin akla getirilmesidir.

Anahtar Kelimeler: Kolonoskopi, melanozis koli, laksatifler-purgatifler

Resim 1

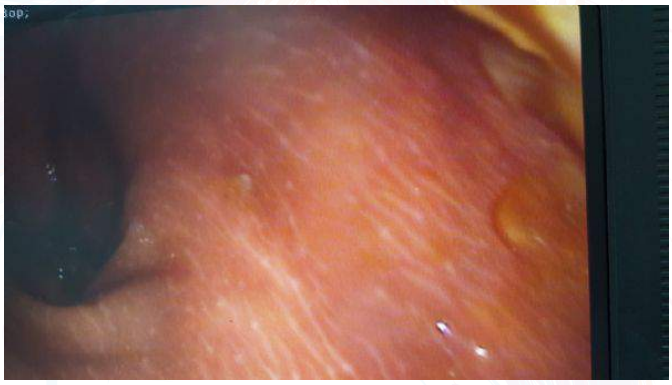

Sigmoid kolonda mukozada hiperpigmentasyon. Melanozis koli.

EP-023
PSİKOTİK BOZUKLUĞU OLAN HASTANIN MİDESİ; METAL CİSİM KOKTEYLİ

MEHMET SUAT YALÇIN[1], BANU KARA[2], ADNAN TAŞ[2]

1 AKSARAY ÜNİVERSİTESİ AKSARAY EĞİTİM VE ARAŞTIRMA HASTANESİ, GASTEROENTEROLOJİ KLİNİĞİ, AKSARAY
2 SBÜ ADANA NUMUNE EĞİTİM VE ARAŞTIRMA HASTANESİ, GASTROENTEROLOJİ KLİNİĞİ, ADANA

Amaç: Yabancı cisim yutulması özellikle çocuklarda yaygın olarak acil servise başvuru nedenleri arasındadır. Erişkinlerde çocuklara göre daha az görülmekle birlikte daha çok mental retarde kişilerde ve psikiyatrik rahatsızlıkları olanlarda rastlanır.

Olgu: Psikotik bozukluk nedeni ile Psikiyatri Kliniği tarafından takipli 45 yaşında erkek hasta epigastrik ağrı şikayeti ile acil servise başvurdu. Öyküsünde üç yıldır antipsikotik ilaç kullanımı mevcuttu. Yakınları tarafından acil servise getirilen hastanın fizik muayenesinde vital bulguları stabil, üst ekstremitelerde yaygın kesici alet skarları izlendi. Muayenesinde ek patoloji olmayan hastanın grafisinde mide lokalizasyonunda radyoopak cisimler izlendi (Resim 1). Hasta endoskopiye alındı. Midedeki yabancı cisimler çıkarıldı (Resim 2). Kontrol grafisinde yabancı cisim izlenmeyen hasta psikiyatri ile konsülte edilerek devir edildi.

Sonuç: Bu vakayı sunmadaki amacımız, mental veya psikotik bozukluğu olan hastalar anamnezde yabancı cisim yutulmasını söylemeyebilir. Bu nedenle bu hastalarda direk grafi radyoopak cisimlerde tanısal olabilir ve endoskopi hayat kurtarabilir.

Anahtar Kelimeler: Psikotik bozukluk, endoskopi, yabancı cisim

Resim 1

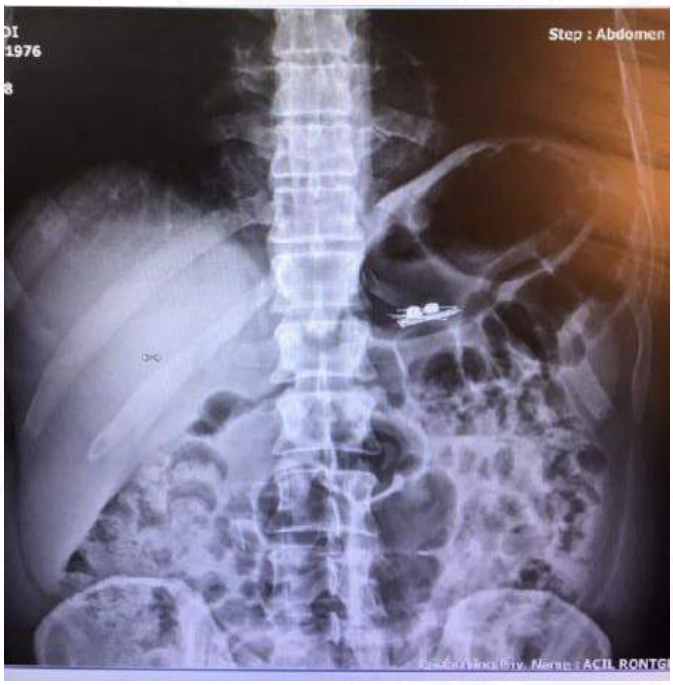

Direk grafide mide de yabancı cisimler

Resim 2

Endoskopi ile çıkarılan cisimler

EP-024
MEAN PLATELET VOLUME IS NOT ASSOCIATED WITH THE PROGNOSIS OF ACUTE PANCREATITIS

BANU KARA, MEHMET SUAT YALÇIN, ADNAN TAŞ, NEVİN AKÇAER ÖZTÜRK

UNIVERSITY OF HEALTH SCIENCES, ADANA NUMUNE RESEARCH AND EDUCATION HOSPITAL, CLINIC OF GASTROENTEROLOGY, ADANA.

Objective: Acute pancreatitis (AP)is inflammation of the pancreas. The erythrocyte flow patterns and leukocyte-endothelium interaction have role in pathophysiology of AP. Besides, platelet activation plays an important role in damaging of microcirculation in AP. Many parameters are used to demonstrate the prognosis of patients with acute pancreatitis. Mean platelet volume (MPV) has been suggested to be important to determining the severity of acute pancreatitis in some studies in recent years. The aim of this study was to determine whether there is a correlation between the MPV and severity of disease in patients with AP.

Materials-Methods: 171 patients who have been treated in our hospital between January 2013 and October 2016 were enrolled in the study. The demographic datas as; age, gender, etiology, previous illnesses were recorded. During the admission and after the recovery MPV values were recorded. Fifty-nine persons were enrolled in the study as a control group. Statistical significance level was set at 0.05. Analysis were performed using the MedCalc Statistical Software version 12.7.7 program (MedCalc Software bvba, Ostend, Belgium; http://www.medcalc.org, 2013).

Results: One hundred and seventy-one patients with AP and 59 control persons were enrolled in the present study. There were 64 (37.4%) men and 107 (62.6%) women in AP group and 20 (33.8%) men and 39 (66.1%) women in control group. The mean age of AP and control patients was 56.25±18.3 years and 52.66±14.4 respectively. The most common cause of acute pancreatitis was found to be biliary origin (n=142), followed by excessive alcohol consumption (n=14) and idiopathic (n=15) etiology. A statistically unsignificant decrease in MPV levels was observed in patients with AP compared with healthy controls. There was no significant difference in change of MPV value between mild and severe AP groups.

Conclusion: We found that MPV values did not correlate with the severity of disease in the course of acute pancreatitis.

Keywords: Acute pancreatitis, mean platelet volume

Table 1

	Acute pancreatitis (n=171)	Control group (n=59)	p value
Age (year)	**56.25±18.33**	**52.66±14.42**	**NS**
Gender (F/M)	**107(%62.57)/64(%37.42)**	**39(%66.11)/ 20(%33.89)**	**NS**
MPV (fL)	**7.66±1.47**	**7.89±1.29**	**NS**

Clinical characteristics and laboratory values

Table 2

MPV	MP Onset	MP Remission	MP Difference	SP Onset	SP Remission	SP Difference	P
Med±SD;n	7,9+1,5;108	7,9+1,4;102	0,1+1,23730,3	7,4+1,4;63	7,6+1,1;63	0,2+1,1	0,0641
Med	7,6(5,6-12,9)	7,6(5,3-12,5)	0,03(-4,4-4,5)	7(5,7-15)	7,3(6-10,4)	0,1(-6,1-2,6)	

Values of MPV during the pancretitis

EP-025
BURKITT LYMPHOMA MIMICKING AS PANCREAS ADENOCANCER WITH LIVER METASTASES: A RARE CASE REPORT

BANU KARA[1], MEHMET SUAT YALÇIN[1], EMİNE KILIÇ BAĞIR[2]

1 UNIVERSITY OF HEALTH SCIENCES, ADANA NUMUNE RESEARCH AND EDUCATION HOSPITAL, CLINIC OF GASTROENTEROLOGY, ADANA
2 ÇUKUROVA UNIVERSITY, FACULTY OF MEDICINE, PATHOLOGY DEPARTMENT, ADANA

Objective: Primary lymphomas of the pancreas are uncommon and Burkitt lymphoma(BL) involving the pancreas is very rare. It is important to recognize this entity because it can mimic adenocarcinoma of the pancreas but it's management is entirely different.

Case: We describe a case of synchronous pancreatic, duedonal and liver locations of BL in a 34 year old man who presented with acute pancreatitis. Abdominal computed tomography revealed a hypoechogenic area within the head of the pancreas and multiple hypoechogenic areas in the liver. (Figure 1) Upper GI endoscopy revealed multiple ulcerated polypoid lesions in the duodenum. Percutaneous fine needle aspiration biopsy of the liver lesions and endoscopic biopsy of duedonal lesions revealed Burkitt lymphoma. (Figure 2)

Conclusion: This is the first case of BL presenting with concomitant primary pancreatic and liver involvement which mimicks as pancreas adenocarcinom with liver and duedonal metastases. It highlights the unusual clinical presentation of B cell lymphomas.

Keywords: Burkitt lymphoma, acute pancreatitis, liver metastases

Figure 1

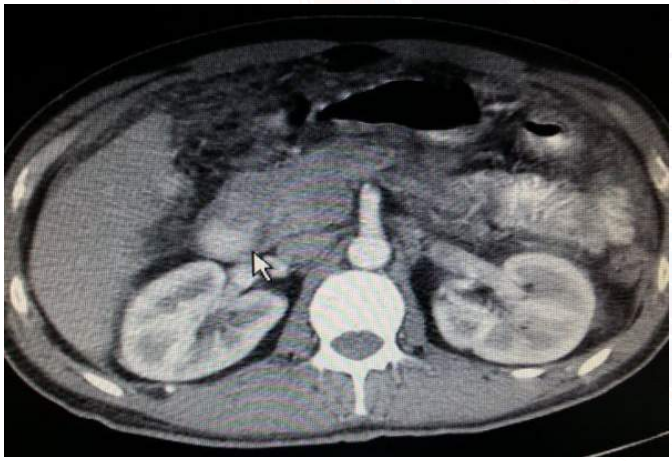

Contrast CT Abdomen showing mass in the region of the head of the pancreas.

Figure 2

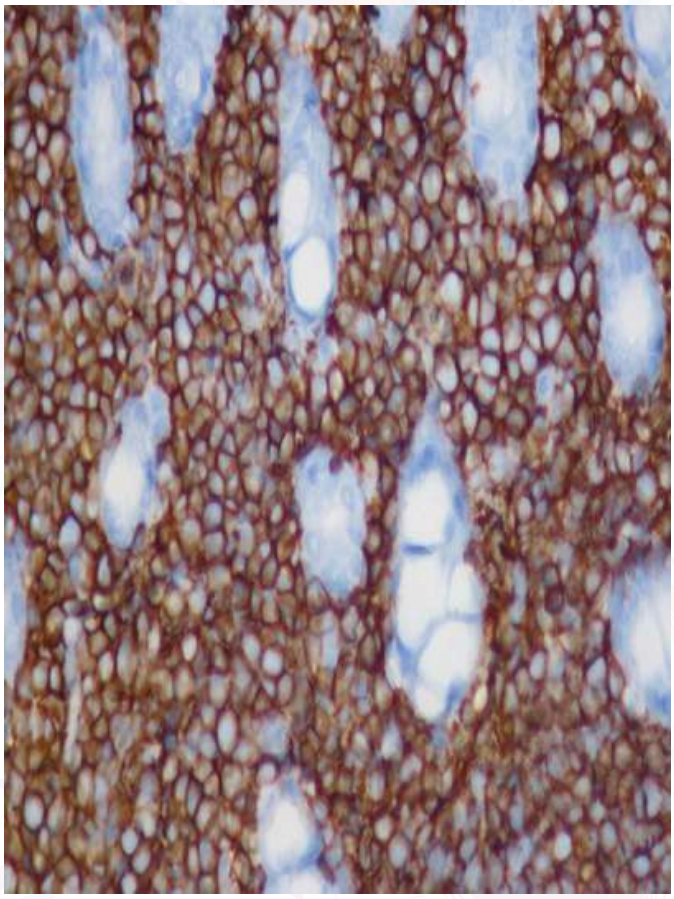

CD20 immunreactivity of lymphoid cells.

EP-026
GERİATRİK BİR HASTADA ÇÖLYAK HASTALIĞI VE FMF BİRLİKTELİĞİ: OLGU SUNUMU

GÖKHAN AKSAKAL[1], ZÜBEYDE İLKE NARLI İNCE[2], BURÇAK KAYHAN[3]

1 KARABÜK ÜNİVERSİTESİ TIP FAKÜLTESİ KARABÜK EAH, GASTROENTEROLOJİ, KARABÜK
2 KARABÜK ÜNİVERSİTESİ TIP FAKÜLTESİ KARABÜK EAH, TIBBİ PATOLOJİ, KARABÜK
3 KARABÜK ÜNİVERSİTESİ TIP FAKÜLTESİ KARABÜK EAH, İÇ HASTALIKLARI ANA BİLİM DALI, KARABÜK

Amaç: Çölyak hastalığı (ÇH), genetik olarak yatkın bireylerde, glutene karşı gelişen immün yanıt sonucu ortaya çıkan otoimmün bir hastalıktır.Ailevi Akdeniz Ateşi (FMF); Akdeniz kökenli toplumlarda sık görülen, tekrarlayan ve kendi kendini sınırlayan ateş ile birlikte karın ağrısı, plevrit, artrit ve erizipel benzeri deri lezyonu ile karakterize otozomal resesif geçişli bir hastalıktır. Bu iki hastalık da otoinflamasyon ve otoimmunite ile ilişkilidir. Bu yazıda, karın ağrısı ve kronik ishal şikayetleri ile araştırılan, FMF ve çölyak hastalığı birlikteliği tespit edilen geriatrik yaş gurubu bir hasta bildirilmiştir.

Olgu: 72 yaşında erkek hasta karın ağrısı ve ishal şikayetleriyle gastroenteroloji polikliniğine başvurdu. Bu şikayetlerinin uzun süredir olduğunu, karın ağrısının periyodik olarak ayda en az bir kez ortaya çıktığını bir müddet devam ettikten sonra düzeldiğini, ateşinin olmadığını, günde 2-3 kez sulu şekilde dışkıladığını ve yiyeceklerle değişiklik gösterdiğini ifade etmekteydi. Özgeçmişinde tanı konmuş bir hastalığı olmadığı ve herhangi bir ilaç kullanmadığı öğrenildi. Fizik muayenesinde hafif cilt solukluğu ve artmış bağırsak sesleri dışında pozitif bir bulguya rastlanmadı. Laboratuvar tetkiklerinde Hgb:11.5 gr/dl, MCV:71.9 fl, CRP:37 mg/dL, sedimantasyon: 35 mm/saat saptandı. Serum demir, demir bağlama kapasitesi, ferritin, B12, folik asit, TSH ve gaita incelemeleri normal bulundu. Anti gliadin Ig A, Anti endomisyum Ig A ve Doku transglutaminaz Ig A yüksek titrede pozitif saptandı. Batın ultrasonografisinde grade 1 hepatosteatoz saptandı. Gastroskopisinde duodenum mukozasında tipik çölyak hastalığını düşündürür taraklanma gözlendi.(Resim 1). Duodenum biyopsisi sonucunda villuslarda orta derecede küntleşme, intraepitelyal lenfosit artışı (100 enterositte 30 dan fazla), lamina propriada orta derecede yoğun kronik tipte iltihabi hücre infiltrasyonu gözlendiği ve bu bulgularla Marsh-oberhuber sınıflamasına göre ''Tip 3B'' mukozal hasar düşünüldüğü bildirildi.(Resim 2 A-B). Kolonoskopisinde ileum normaldi. Amiloid boyama için alınan biopsilerde amiloide rastlanmadı. Ek olarak periyodik karın ağrıları nedeniyle istenen FMF gen mutasyon analizinde homozigot M694V mutasyonu saptandı. Renal değerlendirmesinde mikroalbuminurisi mevcuttu. Hastanın ÇH'ye yönelik dieti düzenlendi ve FMF'e yönelik kolşisin tedavisi başlanarak takibe alındı.

Tartışma: Literatürde FMF ve ÇH birlikteliği ile ilgili olarak pediyatrik yaş gruplarında yapılan çalışmalar mevcuttur. Ancak bu iki hastalık arasında açık bir ilişki tespit edilememiş ve ortak bir takım klinik bulgular ve görünümler sergileseler de farklı immünolojik ve genetik yatkınlıklar sonucu oluştuğu fikrine varılmıştır.

Sonuç: Vakamız geriyatrik yaş grubuna kadar her iki hastalığın da tanısı konmadan gelmiştir. Bu vakadan da yola çıkarak özellikle ülkemizde bu hastalıkların her yaş grubunda akla gelmesinin gerektiği ve birlikte de ortaya çıkabileceği unutulmamalıdır.

Anahtar Kelimeler: Geriatri, Çölyak, FMF

Resim 1.

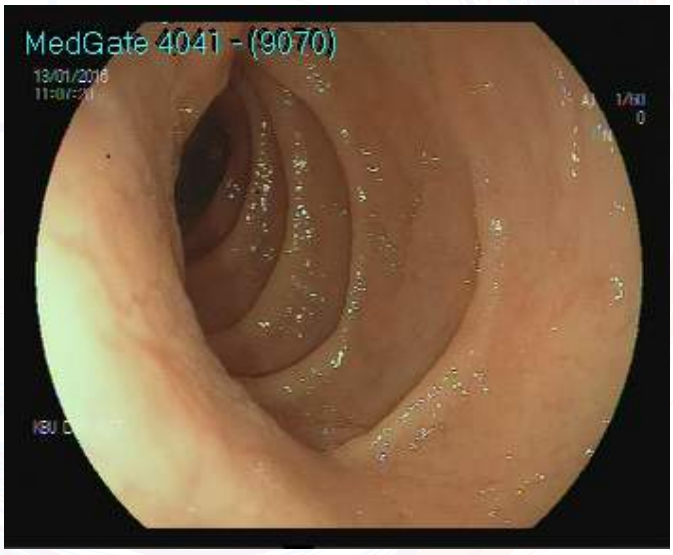

Duodenal görünüm

Resim 2

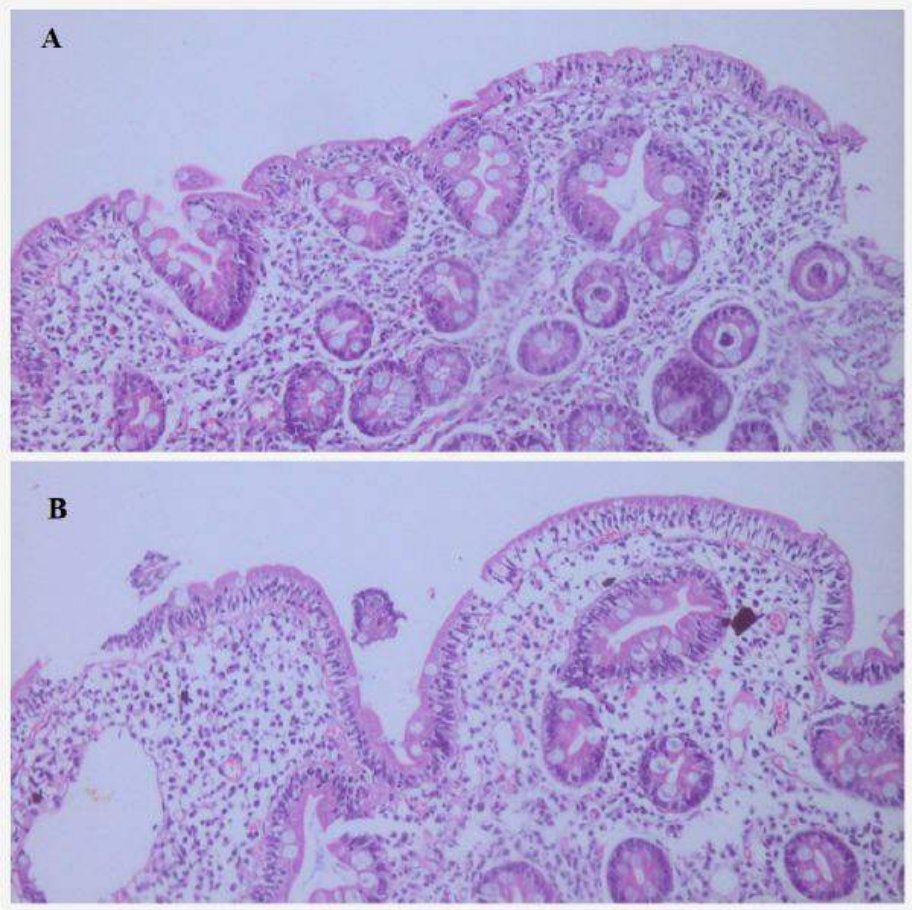

A: Villuslarda küntleşme ve intraepitelyal lenfosit artışı B: Kriptlerde hiperplazi

EP-027
DOĞU ANADOLU BÖLGESİ'NDE YETİŞEN BİR BİTKİNİN TÜKETİLMESİNE BAĞLI OLARAK AİLE BİREYLERİNDE GELİŞEN HEPATOTOKSİTE 'ÇAKŞIR OTU – FERULA COMMUNIS'

BİLGER ÇAVUŞ[1], MEHMET ALAGÖZ[2], ZEKERİYA AKSÖZ[2], HİKMET CENGİZ[3]

1 BİNGÖL DEVLET HASTANESİ, GASTROENTEROLOJİ BÖLÜMÜ, BİNGÖL
2 BİNGÖL DEVLET HASTANESİ, İÇ HASTALIKLARI BÖLÜMÜ, BİNGÖL
3 BİNGÖL ÜNİVERSİTESİ, ZİRAAT FAKÜLTESİ, BİNGÖL

Amaç: Sunumumuzda Doğu Anadolu Bölgesi'nde yetişen ve halk arasında çakşır otu olarak bilinen ferula communis isimli bitkinin tüketilmesine bağlı gelişen ve tüm aile bireylerini etkileyen hepatoksite tablosunu ortaya koymaya çalıştık.

Olgu: Aynı aile bireylerinden oluşan toplam yedi kişinin (4'ü beş gün öncesinde,3'ü iki gün öncesinde bitki yemeğini tüketmiş) çakşır otu olarak bilinen ferula comunis adlı bitkiden yapılmış olan yemeği yedikten sonra,3 kişide bulantı-kusma olması üzerine,2 gün sonrasında acil polikliniğine başvurmuşlar.Hastalar,KC transaminazlarında yükseklik ve İNR düzeylerinde uzama saptanması üzerine gastroenteroloji servisine toksik hepatit tanısı ile yatırıldılar.Hastaların hepatit A,B,C ve HİV açısından bakılan serolojileri negatif olarak saptandı.Hastalara İV hidrasyon ve asetilsitein infüzyonu başlandı.Asetilsistein infüzyonu sonrası 3 hastada da ciltte kızarıklık,kaşıntı ve solunum sıkıntısı gelişmesi nedeni ile infüzyon durduruldu,sonrasında hastaların allerjik reaksiyonları geriledi.Hastaların takiplerinde,klinik olarak iyileşme ve beraberinde KC transaminazlarında ve İNR düzeylerinde de düzelme izlendi.Aile bireylerinden 4 kişinin daha aynı bitkiden yapılmış yemeği 5 gün öncesinde tükettiği öğrenildiğinde bu aile bireylerinin de laboratuar tetkikleri yapıldı.Alınan anamnezde bu hastaların da çok uzun sürmeyen bulantı şikayetleri olduğu belirtildi.Bu 4 hastanın da transaminazlarında yükseklik olduğu saptandı.Tüm hastaların karaciğer transaminazları ve İNR düzeyleri spontan olarak geriledi.Hastaların tükettiği bitki türünü tanımlamak için Ziraat Fakültesi ile hastaların yediği bitki konsülte edildi ve bu bitkinin ferula communis olarak adlandırılabileceği belirtildi.

Sonuç: Ferula communis tüketiminin kedilerde ve sporadik olarak insanlarda da ferulosis olarak adlandırılan ciddi kanama tablosuyla ilişkili olabileceği bildirilmiştir.Bu bitkinin bazı türlerinde ferulenol denilen maddenin major toksin olarak rol aldığı ve belirgin antibakteriyel etkinlik sağlamakla birlikte,-mikrotübül etkileşim özelliklerini bozduğu,mitokondrial disfonksiyonu indüklediği gösterilmiştir.Hayvan çalışmalarında ferulenolün hala kanama diatezlerindeki rolü tam olarak aydınlatılamamıştır.Antikoagülan etkinliği bilinmekle birlikte dünya literatüründe bildirilen insan olgu sunumları oldukça az sayıda yer almaktadır.Bu olgular eşliğinde hepatotoksik ve antikoagülan etkinliğini izlediğimiz vakaları literatüre katkıda bulunması açısından özetlemeye çalıştık.Bizim vakalarımızda klinik olarak hemorajik bir komplikasyonla karşılaşmadık,fakat infüzyon şeklinde verdiğimiz asetilsistein ile her 3 vakada da allerjik reaksiyon gelişmesi dikkat çekici olmuştur.Zengin bitki çeşitliliğine sahip olmamız bu alandaki bilgi birikimimizin ve deneyimlerimizin de zengin olmasını zorunlu kılmaktadır.Bu bilgi birikimine gerçek hayat deneyimlerimizin katkısı önemli olmakla birlite deneysel araştırmaların da bu alandaki yeri önem arz etmektedir.

Anahtar Kelimeler: Hepatotoksite, ferula communis

Çakşır otu –Ferula Communis

Hastaların Özellikleri Tablo

Hastalar	Yaş	Cinsiyet	Tetkik zamanı-Yemeği tüketme zamanına göre	Ek hastalık	Kullandığı ilaçlar	Kreat mg/dl	AST/ALT U/L	ALP/GGT U/L	LDH U/L	İNR	T.Bil/D.Bil mg/dl
1.hasta	38	Kadın	2 gün sonra	Yok	Yok	0.87	563/810	63/21	673	1.93	0.6/0.1
			5 gün sonra			0.82	73/438	57/25	227	1.05	0.7/0.1
2.hasta	36	Kadın	2 gün sonra	DM	Metformin	0.68	643/755	59/70	697	1.97	0.7/0.1
			5 gün sonra			0.74	191/708	53/77	415	1.16	0.6/0.1
3.hasta	36	Kadın	2 gün sonra	DM, HT	Metformin Ramiprili	0.99	408/685	51/56	835	1.75	0.6/0.14
			5 gün sonra			0.88	61/308	43/49	183	0.97	0.7/0.1
4.hasta	71	Kadın	5 gün sonra	DM	Metformin Glikazid	1.32	34/105	77/22	306	1.35	0.4/0.05
5.hasta	39	Kadın	5 gün sonra	Yok	Yok	0.97	30/136	47/30	300	1.53	0.4/0.09
6.hasta	68	Erkek	5 gün sonra	HT	Amlodipin	1.22	30/110	72/58	312	1.82	0.4/0.06
7.hasta	43	Kadın	5 gün sonra	Yok	Yok	0.90	21/89	89/34	275	1.44	0.5/0.1

EP-028
SİROZ HASTASINDA RIFAXIMIN İLİŞKİLİ NÖTROPENİ

AYÇA GÖKÇEN DEĞİRMENCİ SALTÜRK, CAN GÖNEN, OSMAN BEDİR

SAĞLIK BİLİMLERİ ÜNİVERSİTESİ,HAYDARPAŞA NUMUNE EĞİTİM VE ARAŞTIRMA HASTANESİ, GASTROENTEROLOJİ KLİNİĞİ, İSTANBUL

Olgu: Rifaximin,DNA bağımlı RNA polimerazlarının B-subünitlerini bağlayarak görev yapan, emilimi olmadığı kabul edilen rifamisin grubu antibiyotiktir. Hepatik ensefalopatide kullanılma amacı, kolonda üreaz üreten bakteri konsantrasyonunu azaltarak ensefelopati gelişiminin önlenmesidir.

53 yaşında bayan hasta, Child C karaciğer siroz tanısı ile kliniğimize interne edildi. Tens asiti olan hastaya diüretik tedavisi başlandı. F III özofagus varisi saptanan hastaya profilaktik proponalol tedavisi eklendi.Kreatinin seviyesinde yükselmeler başlanması üzerine diüretik tedavi kesilerek glyopressin tedavisine geçildi.Karın ağrısı şikayeti ile yapılan portal ven dopplerinde tromboz saptanan hastaya renal dozlardan enoksparin tedavisine başlandı. Bilinç bulanıklığı gelişmesi üzerine laktuloz ve rifaximin(200 mg 3x2) tedaviye eklendi. Rifaximin başlandığında lokosit(WBC):5,200uL,nötrofil:2,830uL olan hastada, 10 gün sonra nötropeni gelişmeye başladı(WBC:4444, notrofil:2,130).Hemoglobin(hb),platelet(PLT) sayısında değişiklik olmadı. Nötropeniye neden olacak enfeksiyöz(Brucella,CMV,EBV, procalcitonin düzeyi,HIV),-hematolojik(B12vit,folik asit) ve malign nedenler araştırldı. Sonuçlar negatif geldi. Rifaximin tedavisi altında 20.günde WBC:1.060/uL,nötrofil:0,44uL saptandı.Hastanın nötropenisinin ani başlaması,hb veya plt düşüklüğü olmaması, etyolojik neden saptanamaması,rifaximin sonrası gelişmesi ilaç ilişkili nötropeni düşündürdü.İlaç kesilmesinden 2 gün sonra nötrofil düzeyleri yükselmeye başladı. 8.günde WBC:3.250uL, nötrofil:1.180uL saptandı.Taburculuk esnasında ve 5 aylık takiplerinde nötropeni tekrarlamadı.

Rifaximin emilmeyen antibiyotik olarak kabul edilse de çalışmalar göstermiştir ki sağlıklı gönüllülerde tek doz 400 mg rifaximinin %0,4'den azı sistemik olarak emilmektedir. Rifamisin grubu antibiyotiklerde 7-10 gün ilaç kullanımı sonrası nötropeni gelişen hastalar bildirilmiştir. Sağlıklı bireylerle karşılaştırıldığında Child-Pugh sınıflamasına göre karaciğer hasarı arttıkça rifaximinin etkisi artmaktadır. Lauren M ve ark. Tarafından yayınlanan olgu sunumda bizim vakamızda olduğu gibi rifaximin başlanmasından 4 gün sonra nötropeni gelişmiştir. Etyoloji bulunamamış,ilaç kesildiğinde ise nötropeni kaybolmuştur. Bizim vakamızda da rifaximin tedaviye eklendikten 10 gün sonra aniden nötropeni gelişmesi, enfeksiyon veya hematolojik hastalık lehine bulgu saptanmaması, rifaximin dışında kullanılan ilaçların nötropeni yapma özelliği olmaması,rifaximini kesildikten günler içinde nötropenin düzelmesi, ilaç ilişkili nötropeniyi düşündürmektedir. Literatürde bizim vakamızı destekleyecek vaka sunumu bulunmaktadır.

Sonuç: Rifaximin kullanan siroz hastalarında nötropeni gelişebileceğinin akılda tutulması gerektiğini düşünmekteyiz.

Anahtar Kelimeler: Rifaximin, siroz, nötropeni

EP-029
CA 19-9 YÜKSEKLİĞİ VE PNÖMONİ BİRLİKTELİĞİ

MEHMET GÖK[1], MEHMET TARIK AKBER[2], IŞIL YURDAIŞIK[3], NEVİN YILMAZ[4]

1 MEHMET TOPRAK HOSPITAL,GASTROENTEROLOJİ,İSTANBUL
2 MEDICALPARK GAZİOSMANPAŞA HASTANESİ,İÇ HASTALIKLARI,İSTANBUL
3 MEDICALPARK GAZİOSMANPAŞA HASTANESİ,RADYOLOJİ,İSTANBUL
4 SITKI KOÇMAN ÜNİVERSİTESİ,GASTROENTEROLOJİ A.B.D, MUĞLA

Giriş: CA-19-9,glikosfingolipid yapısında antijendir. Başlıca pankreatikobiliyer sistemin malin hastalıklarında yükselir. Ayrıca kolon, over, akciğer ve karaciğer malinitelerinde; siroz, hepatit, kolesistit, böbrek yetmezliği, plevral effüzyon, pnömoni ve miliyer tüberküloz durumlarında da yükselebilir.

Olgu: 33 yaşında ♀(kadın) hasta,1 aydır devam eden karın ağrısı şikayeti ile gastroenteroloji polikliniğine başvurmuştur. Başka hastanede tetkikleri yapılmış ve CA 19-9; 69 u/mlt (üst sınırın 2 katı yükseklikte) ve CA 125;35 u/mlt (normal) bulunmuş. Ayrıca üst batın usg yapılmış ve sol over kisti saptanmış ve takibe alınmış. Hastaya sırası ile MRCP, gastroskopi ve kolonoskopi yapıldı ve patolojik bulgu saptanmadı.Radial EUS ile de pankreatikobiliyer sistem incelendi ve normal olarak değerlendirildi.Diğer etyolojileri araştırmak amaçlı öncelikle göğüs hastalıkları konsültasyonu istenmiştir.Çekilen Toraks CT'de sol akciğer alt lob anteromedial ve laterobazal segmentlerinde tree-in bud görünümü izlendi.Her iki akciğer apeksinde sentriasiner amfizem ile uyumlu değişiklikler ve sol akciğer üst lob apikoposterior segmentte posterior buzlu cam dansitesinde 3,3 mm çapında eşlik eden nodüler oluşum izlenmiş olup, plevral effüzyon saptanmamıştır.Hastaya pnömoni tanısı ile göğüs hastalıkları polikliniğinde tedavi başlanmıştır.2 ay sonra yapılan kan tetkiklerinde CA 19-9; 30 u/mlt bulunmuştur.

Sonuç: CA 19-9 sıklıkla pankreatikobiliyer hastalıklarda yükselmektedir. Gastroenterolojik neden bulunamazsa, solunum yolları ile ilgili şikayeti olmasa bile etyoloji açısından öncelikle göğüs hastalıkları başta olmak üzere diğer hastalık grupları da araştırılmalıdır.

Anahtar Kelimeler: CA 19-9, Pnömoni

Resim1.Toraks B.T

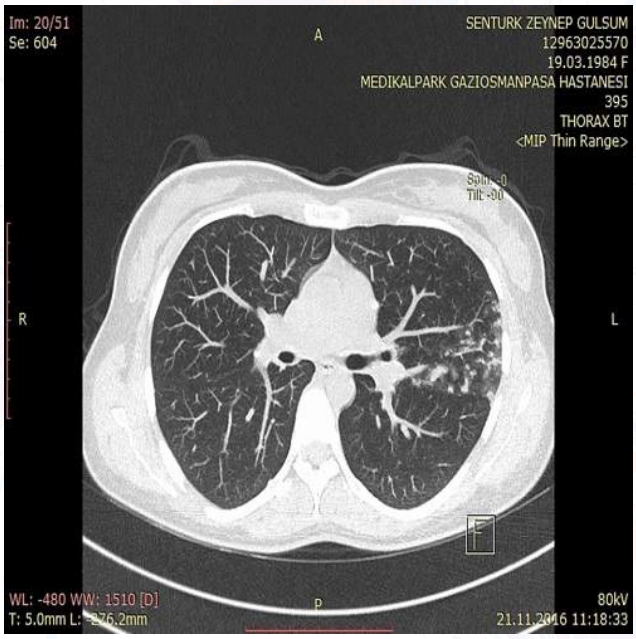

Resim2.Toraks B.T

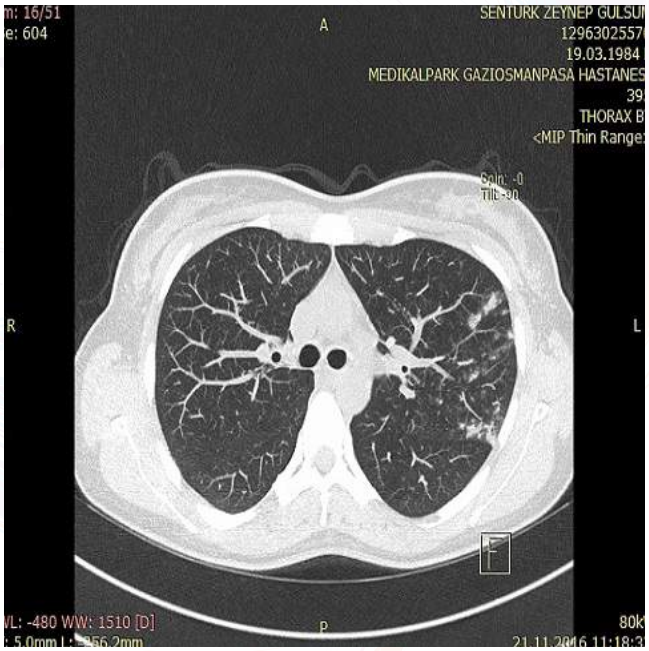

EP-030
SİROTİK VE NONSİROTİK HEPATİT C'Lİ OLGULARİMİZDA DİREKT ETKİLİ ANTİVİRAL AJANLARLA TEDAVİ DENEYİMİMİZ; ETKİNLİK VE EMNİYETLİLİK DEĞERLENDİRMESİ

ELİFE ERARSLAN, CİHAN ÖZENTÜRK, YUSUF COŞKUN, YUSUF ÜSTÜN, KEMALETTİN YILMAZ, ZAHİDE ŞİMŞEK

DIŞKAPI YILDIRIM BEYAZIT EĞİTİM VE ARAŞTIRMA HASTANESİ, ANKARA

Amaç: Kronik Hepatit C virüs (HCV) enfeksiyonu tüm dünyada sirozun ve hepatoselüler kanserin en sık sebebidir. Ledipasvir (LDV)-sofosbuvir (SOF) ve ombitasvir-paritaprevir-ritonavir+-dasabuvir (3D) kombinasyon tedavileri ile tüm HCV genotiplerinde yaklaşık %95 oranında virolojik yanıt elde edilmektedir. Bu çalışmadaki amacımız kendi kliniğimizde çoğunluğu genotip 1b olan HCV'li hastalarımızda DAA'nın etkinlik ve emniyetliliğini araştırmaktı.

Yöntem: Haziran 2016–Ağustos 2017 arasında Dışkapı Eğitim ve Araştırma Hastanesi Hepatoloji polikliniğinde takipli SOF±ribavirin (RBV), SOF-LDV±RBV, ve 3D±RBV tedavileri alan kronik HCV'li farklı genotipteki 36 olgu çalışmaya alındı. Hastaların cinsiyet, yaş, HCV genotipi, naiv/ tedavi deneyimli olup olmadığı, fibrozis evresi, karaciğer nakli olup olmadıkları, tedavi başlangıcı ve 1,3.6. aydaki AST, ALT, ALP, GGT, total ve direk bilirubin, hemogram, INR, albumin, HCV RNA düzeyleri hastane kayıt sisteminden retrospektif olarak kaydedildi. Yan etkiler hastalarla görüşülerek retrospektif olarak değerlendirildi. Olgularda 5 farklı tedavi grubunda etkinlik, yan etkiler ve tolerabilite değerlendirildi.

Bulgular: Olguların ortalama yaşı 58.7±11.2 ve %63.9'ü kadın idi. Genotip subtipi olarak olguların 25'i (%69.4) genotip 1b, 6'sı (%16.6) genotip 1a, 3'ü (%8.3) genotip 3a ve 2'si (%5.5) genotip 4c idi. Olguların 16'sı naiv ve 20'si tedavi deneyimli idi (Tablo 1). Olguların 24'si (%66.6) non-sirotik ve 12'ü (%33.3) sirotik (bunların 3'ü dekompanse sirotik) idi (Tablo 1). Tedavi deneyimsiz bir olgu renal transplantasyonluydu. Ondört olgu (%38.9) 3D, 14 olgu (%38.9) SOF-LDV, 4 olgu (%11.1) (SOF-LDV)+RBV, 3 olgu (%8.3) 3D+RBV ve 1 olgu (%2.8) SOF+RBV kombinasyonu kullandı. Bu tedavilerin genotiplere göre dağılımı ve tedavi süreleri Tablo 1'de görülmektedir. Tüm tedavi gruplarında 1 ve 3. ayda (%100) HCV-RNA(-) ve karaciğer fonksiyon testleri normal sınırlarda izlendi. 20 olgunun tedavi sonrası 24. hafta sonuçlarında %100 HCVRNA (-) tespit edildi. Diğerlerinin takibine devam edilmektedir. Sadece PEG interferon+RBV tedavi deneyimli bir olguda 3D+RBV rejimi başlandıktan hemen sonra hiperbilüribinemi ve bulantı, halsizlik gibi yan etkiler izlendi. Olgunun tedaviye uyumsuzluğu nedeni ile RBV tedavisi sonlandırılırken 3D'e devam edildi. Olgunun takibinde 1. ay sonunda bilüribin düzeyleri normal referans aralığına dönerken, yakınmaları tamamen geçti. 7 olguda (%19.4) halsizlik, bulantı, başağrısı ve kaşıntı gibi yan etkiler görüldü, fakat bunlar tolere edilecek düzeydeydi. Yan etki nedeni ile hiç bir olguda DAA tedavisi kesilmedi.

Sonuç: Çalışmamızın sonucunda farklı genotipteki nonsirotik, kompanse ve dekompanse sirotik olgularımızda SOF±RBV, SOF+LDV±RBV ve 3D±RBV kombinasyonu ile virolojik yanıtın yüksek olduğu tespit edilmiş olup, relaps ya da tedaviye yanıtsızlık gözlenmemiştir. Yan etkiler tolare edilebilir düzeyde görülmekle birlikte olguların yan etki açısından yakın takip edilmesi gerektiği düşünülmektedir.

Anahtar Kelimeler: Hepatit C, Sofosbuvir-Ledipasvir, 3D

Tablo1.Kronik Hepatit C'de Genotiplere Göre Tedavi rejimleri ve Hasta Sayıları

Tedavi Rejimi	Tedavi Süresi	Genotip	Hasta Sayısı	Hasta Yüzdesi	Tedavi Deneyimli	Naiv	Sirotik	Nonsirotik
SOF-LDV	24 hafta	1a	1	%2.8	0	1	1	0
SOF-LDV	24 hafta	1b	11	%30.5	10	1	3	8
SOF-LDV	24 hafta	3a	1	%2.8	0	1	1	0
SOF-LDV	24 hafta	4c	1	%2.8	0	1	1	0
3D	12 hafta	1b	14	%38.9	6	8	3	11
SOF-LDV + RBV	12 hafta	1a	2	%5.5	1	1	1	1
SOF-LDV + RBV	12 hafta	3a	1	%2.8	0	1	1	0
SOF-LDV + RBV	12 hafta	4c	1	%2.8	0	1	1	0
3D + RBV	12 hafta	1a	3	%8.3	3	0	0	3
SOF+ RBV	24 hafta	3a	1	%2.8	0	1	0	1

ombitasvir-paritaprevir-ritonavir+dasabuvir(3D), sofosbuvir(SOF), ledipasvir(LDV), ribavirin (RBV)

EP-031
SKLERODERMA VE REFLÜ HASTALIĞI BİRLİKTELİĞİ

MEHMET GÖK[1], MEHMET TARIK AKBER[2]

1 MEHMET TOPRAK HOSPİTAL,GASTROENTEROLOJİ,İSTANBUL
2 MEDİCALPARK GAZİOSMANPAŞA HASTANESİ,İÇ HASTALIKLARI,İSTANBUL

Giriş: Skleroderma,deri ve iç organların bağ dokularında fibrosis ile karakterize bir hastalıktır. Özofagus tutulumunda yavaş yeme, disfaji, retrosternal ağrı,kusma ve epigastrik dolgunluk gibi belirtiler verir.Patolojik bulgu olarak da distal özofagus düz kaslarında atrofi,fibrosis,alt özofagus sfingter bozukluğu ve reflü özofajit görülmektedir.

Olgu: 31 yaşında kadın hasta, 2 aydır devam eden yutma güçlüğü (katı gıdalardan sonra artan), bulantı, kusma ve mide yanması şikayeti ile gastroenteroloji polikliniğine başvurdu. Özgeçmişinde; 4 yıldır skleroderma tanısı ile penisilamin tedavisi alıyormuş. Hastaya gastroskopi yapıldı ve Evre C (L.A) Özofajit tanısı kondu.Diyet ve tıbbi tedaviye başlandı.Takiplerinde semptomlarında belirgin bir düzelme gözlendi.

Sonuç: Skleroderma tanısı konmuş, yutma güçlüğü,bulantı ve kusma gibi semptomları olan hastalarda gastrointestinal sistem tutulumu göz önüne alınmalıdır. Semptomların özelliğine göre de bu bölgeye yönelik tanısal amaçlı endoskopik tetkik yapılması gereklidir.

Anahtar Kelimeler: Skleroderma, Reflü

EP-033
ÖZOFAGUSTA NADİR GÖRÜLEN YABANCI CİSİM (TAVUK TAŞLIĞI) OLGUSU

MEHMET GÖK[1], MEHMET TARIK AKBER[2]

1 MEHMET TOPRAK HOSPİTAL,GASTROENTEROLOJİ,İSTANBUL
2 MEDİCALPARK GAZİOSMANPAŞA HASTANESİ,İÇ HASTALIKLARI,İSTANBUL

Amaç: Özofagus ve /veya komşu organ kanseri hastalarında inatçı bulantı ve kusma semptomlarında mutlaka Üst Gis Endoskopisi yapılması gerekliliğine dikkat çekmeyi amaçladık.

Olgu: 56 yaşında erkek hasta Akciğer Squamöz Cell Ca tanısı ile tedavi görmekteyken, son 3 gündür tibbi tedaviye dirençli bulantı ve kusması başlamış. Onkoloji kliniğinden sevk edilen hasta, anamnezinde 3 gün önce tavuk taşlığı yediğini ifade etti. Hastaya Üst Gis Endoskopisi planlandı. Endoskopisinde özofagus medialde lümeni tama yakın dolduran (kısmen oblitere etmiş) büyük hacimli katı gıda gözlendi. Polipektomi snare ile parça parça küçültülerek yabancı cisim filesi ile de yakalanıp aynı seansta ve birkaç kez tekrarlanan işlemler sonrası çıkarıldı. Takiben üst gis endoskopisi tekrarlandı ve özofagus lümeninin temiz olduğu gözlemlendi. Endoskopi ünitesinde gözlem altına alınan hasta şifa ile taburcu edildi.

Sonuç: Karsinoma tanısı almış, tedaviye dirençli bulantı ve kusması olan hastalarda endoskopik girişim öncesi hasta ve /veya yakınından çok iyi anamnez alınması,tedavi yaklaşımı açısından önemlidir. Ayrıca karsinoma tanısı almış hastalarda bu semptomlar sadece primer hastalığına ve kullandığı ilaçlara bağlanmamalı,diğer etyolojik nedenler de gerektiğinde araştırılmalıdır.

Anahtar Kelimeler: Özofagus, Yabancı cisim, Tavuk taşlığı

Resim 1. Tavuk Taşlığı

EP-034
GASTRIC STROMAL TUMOR (ABOUT A CASE)

ZATIR SOUFIANE, HARIDI AMINA, MEDJAHDI SIDAHMED, KOUDJETI RACHID

MILITERY HOSPITAL UNIVERSITY OF ORAN

Objective: We report the case of a gastric stromal tumor, in a subject aged 48 years obese BMI 45, revealed by epigastralgia.

The diagnosis was evoked by CT.

A sleeve gastrectomy was done carrying the tumor with good surgery.

The histological study confirmed the diagnosis and the patient received adjuvant treatment with IMATINIB.

Case:

Conclusion:

Keywords: gastric, tumor

EP-035
A RARE ASSOCIATION: KAPOSI SARCOMA WITH VISCERAL INVOLVEMENT IN A HIV(-) LYMPHOMA PATIENT AT COMPLETE REMISSION:CASE REPORT

NAGİHAN AKKAŞ[1], SENA BERRA TATAR[1], ASU FERGUN YILMAZ[3], KADRİYE BAHRİYE PAYZIN[3], BETÜL BOLAT KÜÇÜKZEYBEK[5], NEŞE EKİNCİ[5], YÜKSEL KÜÇÜKZEYBEK[2], UTKU OFLAZOĞLU[2], UMUT VAROL[2], AHMET ALACACIOĞLU[2], HAKAN ÇAMYAR[4], BELKIS ÜNSAL[4]

1 KATIP CELEBI UNIVERSITY,ATATURK TRAINING AND RESARCH HOSPITAL,DEPARTMENT OF INTERNAL MEDICINE, IZMIR, TURKEY
2 KATIP CELEBI UNIVERSITY,ATATURK TRAINING AND RESARCH HOSPITAL,DEPARTMENT OF ONCOLOGY,IZMIR,TURKEY
3 KATIP CELEBI UNIVERSITY,ATATURK TRAINING AND RESARCH HOSPITAL,DEPARTMENT OF HEMATOLOGY,IZMIR,TURKEY
4 KATIP CELEBI UNIVERSITY,ATATÜRK TRAINING AND RESARCH HOSPITAL,DEPARTMENT OF GASTROENTEROLOGY, IZMIR, TURKEY
5 KATIP CELEBI UNIVERSITY,ATATÜRK TRAINING AND RESARCH HOSPITAL,DEPARTMENT OF PATHOLOGY,IZMIR,TURKEY

Objective: Kaposi sarcoma is a rare slowly progressive vascular malignancy mostly observed in immunosuppressive patients. The association with Human Immunodeficiency Virus (HIV)and Human Herpes Virus (HHV) type 8 is well documented in the literature. It's a relatively rare disease in HIV (-) patients.The skin lesions are the most common presentation and are documented in 90% of the patients.Beside local or multiple skin lesions, systemic involvement with metastasis or organ involvement can also be seen. Extracutenous Kaposi sarcoma effects lymph nodes, lung and gastrointestinal system in most of the cases. Although skin involvement can be observed in HIV (-) patients, visceral involvement is a rare entity in that population.

In this case, we presented a Kaposi sarcoma in a HIV(-) lymphoma patient at complete remission.

Case: A 35 years old male patient was diagnosed as diffuse large B cell lymphoma by lymph node biopsy.He was at stage 4B. He was treated with R-CHOP (Rituximab, cyclophosphamide, doxorubicin,vincristine and metilprednizolone) for 8 cycles and complete remission was achieved. During follow up period, iron deficiency anemia was remarkable. Obvious blood loss was not documented and upper gastrointestinal system endoscopy was performed. Endoscopy revealed a 8 mm highly vascular lesion at corpus of the stomach and biopsy taken from the lesion. The group of spindle shaped cells with erythrocytes were observed at hematoxylin and eosin staining of pathological specimen. He was diagnosed as gastric Kaposi sarcoma and consulted to Medical Oncology Department. Physical examination was normal except purple to brown skin lesions localized on his soles. There was no hepatosplenomegaly or lymphadenopathy and he was at complete remission in regards to lymphoma. The biochemical and hemogram parameters was normal except iron deficiency anemia. His serology for hepatitis B and C virus and HIV was repeated. All the serologic tests were negative. Oral iron replacement therapy was initiated and punch biopsy of the skin lesions were performed and confirmed the diagnosis of Kaposi sarcoma. HHV type 8 was positive at the skin specimen. PET/CT did not demonstrate any other involvement. The treatment with vincristine was initiated and we are still following up the patient at Medical Oncology and Hematology Departments.

Conclusion: Although Kaposi Sarcoma is mostly associated with HIV, it should be kept in mind that it can also be observed in immunosuppressive patients and patients treated with rituximab therapy. So careful physical examination with skin observation and laboratory tests are important in these patients not to miss secondary malignancies.

Important to relatively rare entity especially in HIV (-) patients. In the literature, Kaposi sarcoma it can be missed

Keywords: Kaposi sarcoma, visceral involvement, negative HIV

Kaposi Sarcoma Gastric Involvement 2

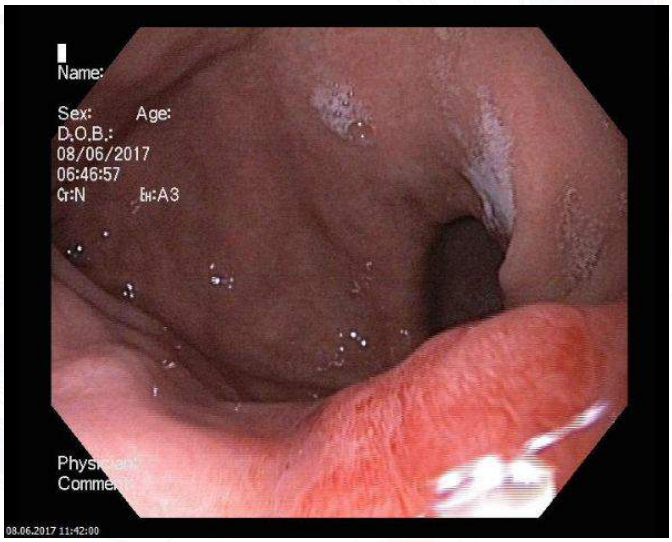

Kaposi Sarcoma Gastric Involvement

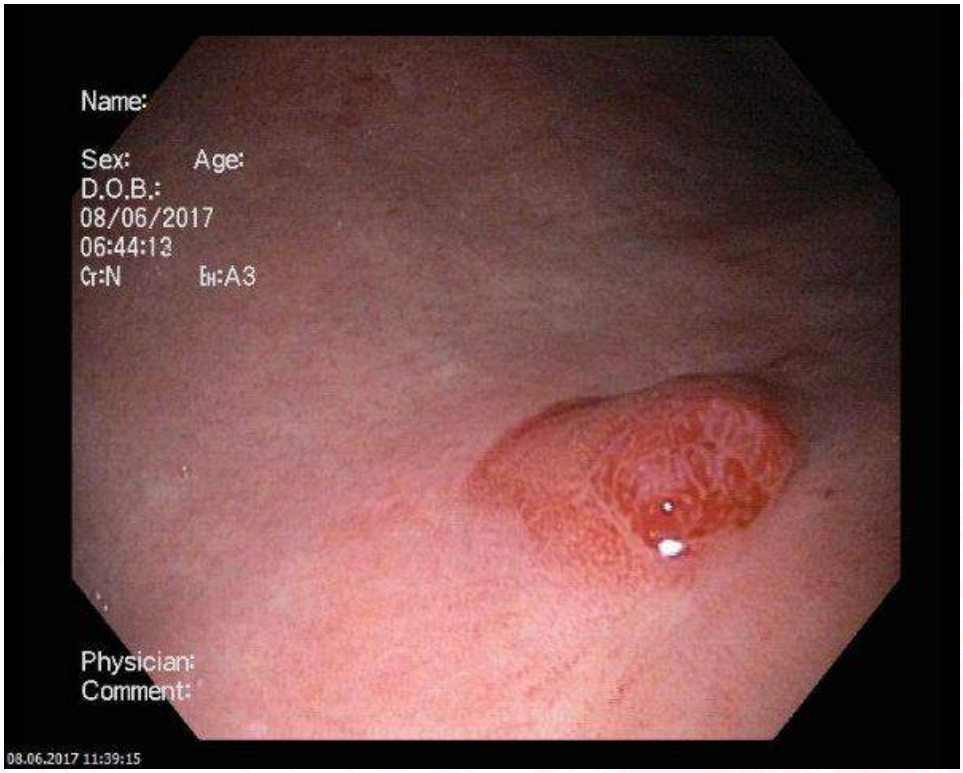

EP-037
ÖZOFAGUS VE MİDE KANSERLİ HASTALARIMIZIN RETROSPEKTİF ANALİZİ

CANAN BİRDAL[1], HAKAN DURSUN[1], FATİH ALBAYRAK[1], BETÜL GÜNDOĞDU[2], ÖMER YILMAZ[1], NİHAT OKÇU[1]

1 ATATÜRK ÜNİVERSİTESİ TIP FAKÜLTESİ, GASTROENTEROLOJİ BİLİM DALI, ERZURUM
2 ATATÜRK ÜNİVERSİTESİ TIP FAKÜLTESİ, PATOLOJİ ANABİLİM DALI, ERZURUM

v

Amaç: Özofagus ve mide kanserleri hastaların geriye dönük tarama ile incelenerek hastanemize ait verilerin ortaya çıkarılması amaçlanmıştır.

Gereç-Yöntem: Atatürk Üniversitesi Tıp Fakültesi Hastanesi'nde 01 Ocak 2010 ile 31 Aralık 2015 tarihleri arasında ayaktan ve/veya yatarak takip edilip, histopatolojik olarak özofagus ve mide kanseri tanısı almış olan hastalar çalışmaya alındı. Patoloji kliniğine ait kayıtlar incelenerek belirtilen tarihler arasında endoskopik olarak özofagus biyopsisi yapılıp malignite tanısı almış olan hastalar ile endoskopik mide biyopsisi sonrası mide kanseri tanısı alarak total/subtotal gastrektomi yapılmış olan hastalar değerlendirildi.

Bulgular: Çalışmaya 271 özofagus kanseri ve 352 mide kanseri tanılı toplam 623 kişi alınmış olup; tek merkezli, retrospektif çalışma yapıldı. Özofagus kanserli hastalarda ortalama yaş 63 ± 13,2 (30-93), mide kanserli hastalarda ise ortalama yaş 64,6 ± 11,5 (24-92)'tü. Yapılan histopatolojik incelemede özofagus kanserli hastalarda en sık görülen tip %77,5 oranı ile yassı hücreli karsinom ve mide kanserli hastalarda en sık görülen tip ise %92,6 oranıyla adenokarsinomdu. Özofagus kanserinde en sık yerleşim yeri özofagusun alt 1/3'lük kısmı iken mide kanserinde ise korpus olarak saptandı. Özofagus kanserli hastaların %23,9'u veri yetersizliği nedeniyle metastaz açısından değerlendirilemezken, %19,5'i metastatikti ve en sık metastaz yeri akciğerdi. Mide kanserli hastaların ise %30,1'i veri yetersizliği nedeniyle metastaz açısından değerlendirilemezken, %18,5'i metastatik yani Evre IV olarak tespit edildi. Evresi değerlendirilebilen mide kanserli hastalar içinde en sık tespit edilen evre ise Evre IIIc idi. Mide kanserli hastaların %5,9'u erken evre mide kanseri olarak kabul edildi. Sağkalım açısından değerlendirildiğinde özofagus kanserli hastaların ortalama sağkalım süresi 11,2 ± 10,9 (0-63) ay iken mide kanserli hastaların ortalama sağkalım süresi 13,5 ± 13 (0-62) ay olarak bulundu. Hem özofagus kanserli hastalarda hem de mide kanserli hastalarda cinsiyetin, tümör yerleşiminin ve histopatolojik tipin sağkalımda anlamlı fark oluşturmadığı görüldü.

Sonuç: Sonuç olarak ülkemizde de sık görülen ve yüksek mortaliteye sahip özofagus ve mide kanserlerinin erken tanısına yönelik ileriki zamanlarda ulusal tarama programları uygulanması düşünülebilir.

Anahtar Kelimeler: Özofagus Kanseri, Mide Kanseri, Demografik Özellikler, Sağkalım

EP-038
MİKROSKOPİK KOLİTLER; GENEL ÖZELLİKLER VE FARKINDALIK; TEK MERKEZ VERİLERİ

MUHAMMED SAİT DAĞ[1], ÖMER FARUK DAĞ[2], MEHMET KORUK[1]

1 MEDİKAL PARK HASTANESİ, GASTROENTEROLOJİ BÖLÜMÜ, GAZİANTEP
2 ŞANLIURFA EĞİTİM VE ARAŞTIRMA HASTANESİ, İÇ HASTALIKLARI, ŞANLIURFA

Amaç: Mikroskopik kolit (MK) kolonun; uzun süreli kansız sulu diyare ile karekterize, makroskopik olarak normal görünümde kolon mukozasında histopatolojik inceleme ile tanı konan kronik inflamatuvar hastalığıdır. Majör iki alt grubu kollajenöz kolit (KK) ve lenfositik kolit (LK)' lerdir. Etyopatoloji net olmayıp multifaktöriyel etkenler sorumlu tutulmaktadır. KK tanısı için subepitelyal kollajen bandın 7 mikrondan kalın olması ve LK için intraepitelyal her 100 hücrede 20 den fazla lenfosit olması anlamlıdır. Bu çalışmada hastanemizde MK tanısı konan hastaların genel özelliklerinin sunulması amaçlanmıştır.

Gereç-Yöntem: Temmuz 2014-17 tarihleri arasında hastanemiz gastroenteroloji kliniğinde kronik ishal etyolojisi araştırılan ve MK tanısı konan hastaların genel özellikleri retrospektif olarak incelendi.

Bulgular: Çalışmaya 4' ü kadın ve 6' sı erkek toplam 10 hasta dahil edildi. Hastaların yaş ortalamaları 19-79 arasında değişiyordu (ortalama 41,7). Hastaların tanı öncesi klinik yakınmaları 2-24 ay arasında değişiyordu. Tüm hastalarda değişik şiddetteki karın ağrısının eşlik ettiği günde 1-7 arasında değişen genellikle 1-2 defa olan ishal majör klinik yakınmaydı. İshalin karekteri genellikle yemek sonrası bol ani dışkılama hissi şeklindeydi. Üç hastada sigara kullanım öyküsü vardı. On hastanın 5' inde daha önce endoskopi (1-3 defa) ve 6' sında kolonoskopi (1-2 defa) yapılma öyküsü vardı. Tüm hastalarda ileal entübasyon yapıldı ve normaldi. Sadece 2 hastadaki nonspesifik hiperemik eritemli mukoza dışında kolonun makroskopik görüntüsü normaldi. Dokuz/10 hastada KK ve 1/10 hastada LK saptandı. Hastalara 5-ASA, loperamid, prednisolon, budesonid, bizmut ve kolestramini içeren medikal tedavilerin değişik kombinasyonları başlandı. Sadece 1 hastada ishali kontrol altına almak için kolestramin tedaviye eklendi. Hastaların 4' ü tanı sonrası hiç kontrole gelmedi. İki hasta 1' er defa ve diğer 4 hasta rutin kontrollere geldi. Kontrole gelen 6 hastada da 2-30 (8,6) aylık takipte tam klinik düzelme elde edildi.

Sonuç: Kronik ishal etyolojisinde giderek artan oranda tanı konan MK' ler kolonun kronik inflamatuvar hastalıklarıdır. Tanı da en önemli aşama dikkatli bir anemnez sonrası ayırıcı tanıda MK' lerin hatırlanması ve kolon mukozasından histopatolojik inceleme yapılmasıdır.

Hasta sayısı sınırlı olsa da çalışmamızda öne çıkan sonuçlar;

- belirgin kollagenöz kolit hakimiyeti (9/10)
- literatürün aksine erkek cinsiyet üstünlüğü (6/10)
- genellikle genç hastalar (7/10 hasta 40 yaş ve altında)
- klinik olarak özellikle sabahları, yemek sonrası bol ve ani dışkılama hissi
- takipte hasta uyumsuzluğu
- değişik medikal tedavilerle takipli hastaların tamamında klinik yanıt

olarak sıralanabilir.

Anahtar Kelimeler: Kollajenöz kolit, kronik ishal, histopatolojik değerlendirme

EP-039
AKUT PANKREATİTLİ HASTALARDA NÖTROFİL LENFOSİT ORANININ (NLO) TANISAL VE PROGNOSTİK ÖNEMİ

YASEMİN GÖKDEN[1], MİNE ADAŞ[2], JALE MEMMEDOVA[3]

1 S.B.Ü. OKMEYDANI SUAM, GASTROENTEROLOJİ, İSTANBUL
2 S.B.Ü.OKMEYDANI SUAM, ENDOKRİNOLOJİ, İSTANBUL
3 S.B.Ü.OKMEYDANI SUAM,İÇ HASTALIKLARI,İSTANBUL

Amaç: Akut pankreatit pankreasta inaktif halde bulunan enzimlerin çeşitli nedenlerle aktif hale gelerek pankreası otodijesyona uğratmaları sonucu gelişen, lokal ve sistemik komplikasyonları olan mortalite ve morbiditesi yüksek inflamatuar bir hastalıktır. Ağır seyirli akut pankreatiti erken dönemde saptamak için çok fazla skorlama sistemi geliştirilmiştir. Ancak bunlar çok sayıda parametre içerdiğinden, ağır seyirli hastaları erken saptamakta yeterince elverişli değildir. Bu çalışmada nötrofil lenfosit oranının (NLO) akut pankreatitli hastalarda etiyoloji, klinik aktiviteler ile olan ilişkisi ve ağır pankreatitin erken dönemde tanınması, hastande yatış süreleri ve komplikasyonlar ile ilişkisi araştırıldı.

Gereç-Yöntem: Okmeydanı Eğitim ve Araştırma Hastanesi'ne 01.03.2014-01.04.2016 tarihleri arasında başvuran, akut pankreatit tanısıyla takip edilen 150 hasta ile, bu hastalarla yaş ve cinsiyet açısından eşleştirilmiş 36 sağlıklı kontrol grubu alındı. Hastaların hastaneye başvurdukları ilk 24. saatteki, NLO'ları hesaplandı. Ve sonuçlar hastalık etiyolojisi, aktivite indeksleri, komplikasyonları ve hastanede yatış süreleri ile karşılaştırıldı..

Bulgular: Çalışmaya 150 A.pankreatit tanılı hasta ve 36 sağlıklı kontrol grubu alındı. 150 hastanın 75'i (%50) erkek,75'i (%50) kadın idi. Hastaların ortalama yaşı 54.1±18.2 yıl, 36 sağlıklı kontrol grubunun 12'i (%33.3) erkek, 24'ü (%66.7) kadin ve yaş ortalaması 49.1±12.4 idi. Her iki grup arasında yaş ve cinsiyet bakımından istatistiksel olarak anlamlı bir farklılık bulunmadı (p>0,05). Akut pankreatitli hastalarda NLO düzeyleri 7.0±9.3 iken, kontrol grubunda 1.8±0.6 idi. Akut pankreatitli hasta grubunda NLO düzeyleri kontrol grubuna göre anlamlı olarak yüksek bulundu ($p < 0.05$). Akut pankreatit etiyolojik olarak biliyer ve non-bilyer nedenli olarak 2 gruba ayrıldığında gruplar arasında nötrofil düzeyleri,lenfosit düzeyleri nötrofil/lenfosit oranı, CRP, sedimentasyon düzeyleri bakımından istatistiksel olarak anlamlı fark saptanmadı (p>0,05). Ranson 24. saat kriterlerine göre ağır pankreatit olan hastalarda NLO düzeyi 9,85±6,70 iken, hafif pankreatit olgularında NLO düzeyleri 6,26±9,72 olup ağır pankreatit grubundan istatistiksel olarak anlamlı yükseklik görüldü (p0,05). Glasgow prognostik sınıflandırmasına göre ağır pankreatit hastalarında NLO düzeyleri 11,79±10,31 iken, hafif pankreatitli olgularda 5,90±8,76 olduğu görüldü ve ağır pankreatitli olgulardakı yükseklik istatistiksel olarak anlamlı bulundu. (p<0,05).

Sonuç: NLO diğer inflamatuar durumlarda yükseldiği gibi akut pankreatitli hastalarda da yükseldiği gösterildi. Ranson ve Glaskow kriterlerine göre ağır pankreatitli hastalarda NLO anlamlı yüksek bulunurken, Balthazar skorlaması ile aynı ilişki gösterilemedi. Bu yönü ile NLO, akut pankreatitli hastalarda tanı ve hastalık aktivitesinin erken dönemde öngörülmesinde kolay uygulanabilen ve ulaşılabilen bir parametre olarak yararlı olabilir.

Anahtar Kelimeler: Akut pankreatit, Nötrofil lenfosit oranı(NLO)

EP-040
PLATELET-TO-LYMPHOCYTE RATIO AND NEUTROPHIL-TO-LYMPHOCYTE RATIO PREDICT MUCOSAL DISEASE SEVERITY IN ULCERATIVE COLITIS

MUHAMMET YENER AKPINAR[1], YASEMİN ÖZDERİN ÖZİN[2], MUSTAFA KAPLAN[2], İHSAN ATEŞ[3], İSMAİL HAKKI KALKAN[2], ZEKİ MESUT YALIN KILIÇ[2], MAHMUT YÜKSEL[2], ERTUĞRUL KAYAÇETİN[2]

1 KEÇİÖREN EĞİTİM VE ARAŞTIRMA HASTANESİ, GASTROENTEROLOJİ BİLİM DALI, ANKARA
2 TÜRKİYE YÜKSEK İHTİSAS EĞİTİM VE ARAŞTIRMA HASTANESİ, GASTROENTEROLOJİ BİLİM DALI, ANKARA
3NUMUNE EĞİTİM VE ARAŞTIRMA HASTANESİ, İÇ HASTALIKLARI, ANKARA

Objective: We investigated the sensitivity of neutrophil to lymphocyte ratio (NLR) and platelet-to-lymphocyte ratio (PLR), as well as a combination of NLR and PLR to predict endoscopic disease severity based on mucosal assessment in ulcerative colitis (UC).

Materials-Methods: The study group consisted 104 patients with active ulcerative colitis, 104 patients in remission, and 105 healthy individuals. Disease activity was described with Rachmilewitz endoscopic scoring system (ESS). Curve analysis was used to determine the optimal cutoff values of NLR and PLR for obtaining remission. The patients with both PLR and NLR values higher than the cutoff values were coded as "high risk," and those with one parameter higher than the cutoff value were coded as "moderate risk," and those with both parameters lower than the cutoff values were coded as "low-risk" patients.

Results: The mean NLR and PLR values in the endoscopically active disease group were higher than those in the endoscopic remission and control groups, with higher values in the endoscopic remission group compared with the control group ($p<0.001$). Rachmilewitz ESS in high-risk patients was significantly higher than that in other patients ($p<0.001$).

Conclusion: This is the first study that investigated the use of NLR and PLR combination to assess endoscopic disease severity in UC. Either high NLR or PLR levels can predict active endoscopic disease. However, the use of these parameters in combination is more accurate in evaluating mucosal disease and inflammation in UC.

Keywords: Mucosal disease, neutrophil to lymphocyte ratio, platelet to lymphocyte ratio, and ulcerative colitis

The distribution of the demographic characteristics, and clinical and laboratory findings in relation with the risk groups.

Variables	Low-risk (n=110)	Moderate-risk (n=49)	High-risk (n=49)	p
Age (years)	49.4±13.9	49.1±13.5	44.7±13.8	0.122
Gender, n(%) Male	50(45.5)	24(49.0)	22(44.9)	0.529
Hemoglobin (g/L)	14.4±1.7	13.3±1.7	13.1±2.1	<0.001
CRP (mg/L)	3.3(4.5)	3.7(6.5)	6.2(8.9)	<0.001
ESR (mm/hr)	8.5(10.0)	15.0(12.4)	19.0(20.0)	<0.001
WBC (x 109/L)	8323.6±2107.1	8320.4±2420.7	9600.0±3034.8	0.006
Neutrophil (x 109/L)	4744.5±1627.8	5259.2±2131.9	6765.3±2668.9	<0.001
Platelet (x 109/L)	271290.9±53536.9	297020.4±73344.1	328346.9±09399.4	<0.001
Lymphocyte (x 109/L)	2719.1±666.1	2108.2±536.5	1632.7±510.5	<0.001
NLR	1.7±0.4	2.5±0.6	4.4±2.0	<0.001
PLR	102.7±19.9	144.1±29.5	210.8±72.8	<0.001
Fibrinogen (g/L)	2.9±.5	3.2±0.8	3.5±0.8	<0.001
EAI	3.0(4.0)	6.0(6.0)	8.0(5.0)	<0.001
Disease activity				
Active	40(36.4)	29(59.2)	35(71.4)	<0.001
Remission	70(63.6)	20(40.8)	14(28.6)	<0.001

EP-041
SUBİLEUS İLE BAŞVURAN NADİR BİR VAKA; ENKAPSULE SKLEROZAN PERİTONİT

OSMAN ÖZDOĞAN, SERKAN YARAŞ

MERSİN ÜNİVERSİTESİ TIP FAKÜLTESİ, GASTROENTEROLOJİ BİLİM DALI

Amaç: Hemodiyaliz veya periton diyalizine giren kronik böbrek yetmezlikli hastalarda karın ağrısı, bulantı, kusma yapan çok sayıda patolojiler mevcutur. Enkapsülize periton sklerozu (EPS) periton diyalizinin (PD) nadir görülen ancak çok ciddi bir komplikasyonu olup genellikle sekiz-on yıldır periton diyalizi yapan hastalarda ortaya çıkabilir. Yedi yıl periton diyalizine girmiş, son iki yıldan beri hemodiyalize giren hastada gelişen EPS vakasını sunduk.

Olgu: Beş yıl periton diyalizine girdikten sonra komplikasyonlar nedeni ile son iki yıldan beri hemodiyalize giren hastada yaklaşık 1-1.5 aydan beri özellikle yemeklerden sonra gelişen karın ağrısı bulantı kusma şikayetleri mevcut idi. Son zamanlarda batında distansiyon ile birlikte gaz gaita çıkışında azalma saptanmış. Polikliniğe başvuran hastanın yapılan fizik muayenesinde batında hafif hasasiyet saptanmakla birlikte defans, rebound izlenmemiş. Yapılan tetkiklerinde WBC; 8070/μL, hemoglobin; 10.5 g/dL, trombosit; 239000/μL, üre; 24.5 mg/dL, kreatinin;5.68 mg/dL, AST; 44 U/L, ALT; 26 U/L, GGT; 41 U/L, ALP; 51 U/L, total bilirubin;0.409 mg/dL, kalsiyum;8,03 mg/dL, amilaz; 75 U/L, CRP;24.1 mg/L idi. Yapılan batın sonografisinde; barsak anslarında çap artışı dışında özellik yok idi. Hastaya batın BT çekildi. Pelvik düzeyde orta hattın hemen sağında genişlemiş ve toplanmış ince barsak ansları ve bu alanın etrafında kapsül benzeri lineer çizgisel dansiteler saptandı. Bu alanın proksimalindeki ince barsak anslarında genişleme ve yer yer hava sıvı seviyelenmeleri izlendi. Bu bulgularla ilk planda enkapsülize periton sklerozu düşünüldü (Resim 1). Tetkikler sırasında hastanın gaz gaita çıkışı tamamen durması üzerine genel cerrahiye konsulte edildi. Genel cerrahisine devredilen hastada izlem sırasında peritonit ve abse gelişmiş ve hasta exitus olmuştur.

Sonuç: EPS, periton diyalizi ile uzun süre tedavi edilen hastalarda karşılaşılabilen en ciddi komplikasyonlarından biridir. PD tedavisine son verildikten sonra da EPS gelişebilir. Periton diyalizi yaparken böbrek nakli gerçekleştirilen hastalarda da EPS bildirilmektedir. İleus varlığında görüntüleme teknikleri ile enkapsülasyonun gerçekleştiği barsak da kozalaşma ve kalsifikasyonun gösterilmesi, periton zarının kalınlaşma saptanması ve sistemik inflamatuvar yanıtın tespiti EPS tanısı için yeterli kabul edilmiştir. İnce barsak tıkanmasını taklit eden tarzda bulantı ve kusma gelişen, oral gıda alımının giderek zorlaşan periton diyalizine giren veya daha önce girmiş kronik böbrek yetmezlikli hastalarda ayırıcı tanıda düşünülmelidir.

Anahtar Kelimeler: Subileus, enkapsüle periton sklerozu, kronik böbrek yetmezliği

BT görünümü

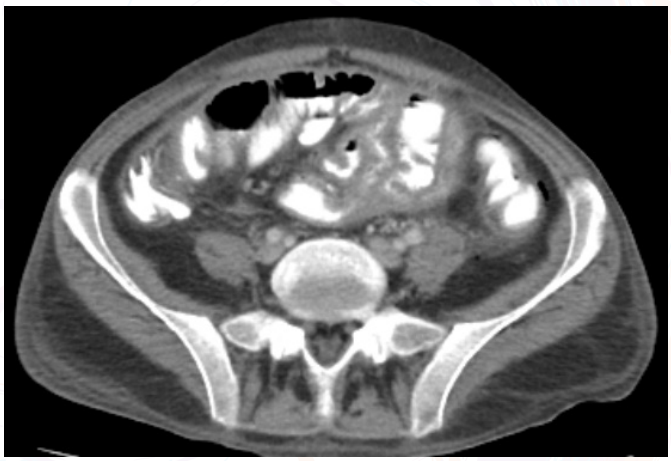

EP-042
MULTİPL, KÜÇÜK ÇAPLI, YAN DAL İNTRADUKTAL PAPİLLER MÜSİNÖZ NEOPLAZM: BİR OLGU SUNUMU

EROL ÇAKMAK, ENGİN ALTINKAYA, PINAR GÖKÇEN, ÖZLEM YÖNEM SAYGILI, ABDULKERİM YILMAZ

CUMHURİYET ÜNİVERSİTESİ TIP FAKÜLTESİ, GASTROENTEROLOJİ BİLİM DALI, SİVAS

Amaç: Pankreasın intraduktal papiller müsinöz neoplazm (IPMN), papiller yapıdaki neoplastik musinöz hücrelerin intraduktal proliferasyonu ve pankreatik kanal veya onun yan dallarının kistik dilatasyonu ile karekterizedir. Çoğu IPMN vakası asemptomatik ve tesadüfi teşhis edilir. Bu hastaların prevalansını %0.0008 ve %10 ise 70 yaş üzeridir. Karın ağrısı ile başvuran 84 yaşındaki kadın hastada tesadüfi saptanan IPMN olgusunu sunuyoruz.

Olgu: 84 yaşında kadın hasta karın ağrısı ve bulantı şikayeti ile başvurdu. Fizik muayenesinde sağ üst kadranda hassasiyet dışında herhangi bir bulgu yoktu. Laboratuvar tetiklerinde BK:14.910 mL (4000-11.000) (%95 Nötrofil), ALT: 293 U/L (0-34), AST:474 U/L (0-31), ALP: 228 U/L (30-120), GGT: 293 U/L (0-32), total biluribin: 2.49 mg/dL (0.3-1.1), direkt biluribin 1.9 mg/dL (0.1-0.4), CRP: 86 mg/dL (0-8) idi. Tümör markırları; CEA:1.72 ng/mL (0-6.5), CA 19.9: 28.9 U/mL (0-39) idi. Koagulasyon ve serolojik testler normal idi. Ultrasonografide, safra kesesinde 23 mm boyutunda taş, safra duvar kalınlığı artmış ve perikolesistik mayi mevcut idi. Hasta akut kolesistit tanısı ile yatırıldı. Oral stoplandı ve Seftriakson 2x1 gr intravenöz antibiyotik tedavisi başlandı. Hastanın çekilen MRCP pankreas ana kanal 3-4 mm çapında ancak yan kanallardan kaynaklı en büyüğü 18 mm çapında multipl kistik lezyonlar tesbit edildi. Hastada malignite işaret eden belirteçler görülmedi. Hasta endoskopik ultrasonografi ve diğer invaziv işlem yapılmasını kabul etmedi. Hastanın medikal tedavi ile akut faz reaktanları, karaciğer enzimleri normalleşti ve kliniği düzeldi. Hasta kendi isteği üzerine taburcu edildi.

Sonuç: Son yıllarda radyolojik görüntülemedeki gelişmeler sayesinde küçük boyutlu IPMN saptama sıklığı artmıştır. Sunduğumuz bu hasta küçük çaplı yan dal IPMN ve görüntülemede malign belirteçler yok idi ancak sitolojik değerlendirme mutlaka yapılmalıdır. Ayrıca küçük çaplı yan dal IPMN hastalarda malign potansiyel az olmasına rağmen hastalık progresif ilerleme gösterdiği için takip oldukça önemlidir.

Anahtar Kelimeler: Pankreas, İntraduktal papiller müsinöz neoplazm

Resim 1. Manyetik rezonans kolanjiopankreatografi pankreas yaygın yan dal kistik dilatasyonlar

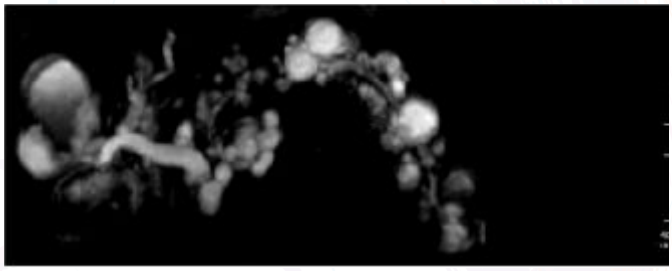

EP-043
SİROTİK HEPATİT C'Lİ HASTAYA VERİLEN LEDIPASVIR+SOFOSBUVIR TEDAVİ ESNASINDA GELİŞEN HEPATİT B REAKTİVASYONU

ENGİN ALTINKAYA, EROL CAKMAK

CUMHURİYET ÜNİVERSİTESİ TIP FAKÜLTESİ, GASTROENTEROLOJİ BİLİM DALI, SİVAS

Amaç: Hepatit C yıllar boyunca hastalarda mortalite ve morbiditeye neden olmuş viral bir etkendir. Son yıllarda dünyada ve ülkemizde Hepatit C tedavisine yönelik direkt etkili oral antiviral ajanlar yaygın bir şekilde kullanılmaya başlandı. Hepatit C ve B birlikteliği olan hastalarda Hepatit C yönelik tedavi esnasında Hepatit B virus (HBV) reaktivasyonu gerçekleşen olguyu sunuyoruz.

Olgu: 75 yaşında erkek hasta bilinen 4 yıldır kronik hepatit C ve Hepatit B mevcut ve hiçbir tedavi uygulanmamış. Yeni tedavi yönteminden yaralanmak amacıyla polikliniğimize başvurdu. Yapılan laboratuar tetiklerinde, BK:4410 mL (4000-11.000) Hemoglobin12.2 g/dL (14-18), Trombosit: 99.000 mL (150.000-400.000), ALT: 74U/L (0-34), AST:101 U/L (0-31), GGT: 169 U/L (0-32), total biluribin: 2.4 mg/dL (0.3-1.1), direkt biluribin 0.4 mg/dL (0.1-0.4), albumin: 2.76 g/dL (3.5-5.2), alfa-feto protein 38 ng/ mL (0-9), PT: 12.7 saniye (10.7-13), INR:1.1 (0.8-1.2) idi. Bazal Serolojik markırlar; AntiHCV pozitif, genotip 1b ve HCV RNA 1,44x105 IU/mL, HBsAg pozitif, AntiHBs negatif, AntiHBe pozitif, AntiHBcIgG pozitif, AntiHBcIgM negatif, AntiHDV negatif ve HBV DNA negatif idi. Üst gastrointestinal endoskopisinde, grade 2 özefagus varisi ve portal gastropati ile uyumlu görünüm mevcut idi. Hastanın child pugh skoru 7 ve sınıf B idi. Hastaya tedavi deneyimsiz ve sirotik hasta olduğu için 12 haftalık ledipasvir+sofosbuvir tedavisi planlandı. Tedavi başlangıcından 4 hafta sonrasında HBV DNA pozitifleşti ve ayrıntılı hepatit B parametrelerinde değişiklik yok idi. Hasta HBV reaktivasyonu kabul edilerek tenofovir 245 mg 1x1 tedavi başlandı. Hastanın 1 ay sonra bakılan HBV DNA negatif idi. Hepatit C tedavisi tamamlandıktan sonra HCV RNA ve HBV DNA negatif ve diğer bazal serolojik markırlarda değişiklik yok idi.

Sonuç: Hepatit C tedavisinde kullanılan direkt etkili oral antiviral ajanlar birlikte HCV-RNA negatifleşip ve eradike edilirken baskılanmış Hepatit B bağlı reaktivasyon gerçekleşebileceği unutulmamalıdır. Bu nedenle tedavi sırasında ve sonrasında HBV reaktivasyonu açısından Hepatit B serolojik markırları mutlaka istenmelidir.

Anahtar Kelimeler: Siroz, hepatit C, ledipasvir+sofosbuvir

EP-044
STEROİDE DİRENÇLİ ÜLSERATİF KOLİT İLE İLİŞKİLİ SİTOMEGALOVİRÜS KOLİTİ

HALUK TARIK KANİ[1], DAMLA BALCI[2], NEŞE İMERYÜZ[1], ÖZLEN ATUĞ[1]

1 MARMARA ÜNİVERSİTESİ TIP FAKÜLTESİ, GASTROENTEROLOJİ BD
2 MARMARA ÜNİVERSİTESİ TIP FAKÜLTESİ, İÇ HASTALIKLARI ABD

Amaç: Sitomegalovirus (CMV), genellikle karaciğer ve bağırsakta asemptomatik enfeksiyonlara yol açan bir üyesidir. Bu yazıda steroide dirençli Ülseratif Kolit ile başvuran ve sonrasında CMV koliti tanısı alan bir vakadan bahsedilmektedir.

Olgu: Otuz sekiz yaşında, ülseratif pankolit tanılı erkek hasta günde 10 kez olan kanlı ishal şikayeti ile polikliniğimize başvurdu. Öncesinde bir yıl süreyle rektal ve oral mesalazin kullanmış ve semptomlarının düzelmesiyle herhangi bir hekim tavsiyesi olmadan ilaçları almayı kendi isteği ile bırakmış. İlaçları kestikten sonra bir yıl boyunca takip için herhangi bir merkeze başvurmamış. Aralık 2015'te günde 10 kez olan kanlı ishal şikayeti ile başvurdu. Hastalık aktivitesi düşünülerek Metilprednizolon 40 mg/gün başlandı, sonrasında total kolonoskopi yapıldı. Kolonoskopide aktif pankolit görünümü izlendi(Total Mayo:12). Remisyon sağlandı ve idame tedavi mesalazin 3 gr/gün oral, mesalazin lavman 500 mg/gün rektal ve azatioprin 100 mg/gün olarak düzenlendi. Dört ay sonra hasta günde 12 kez olan, ateş veya karın ağrısının eşlik etmediği kanlı ishal şikayeti ile tekrar başvurdu. Dışkı incelemelerinde Clostridium difficile toksin negatif saptandı ve dışkı kültüründe herhangi bir patojen üremesi olmadı. Lökosit sayısı 10.7 x10^3/µL, hemoglobin düzeyi 12.7 g/dl, sedimentasyon (ESR) 7 mm/saat, C-reaktif protein (CRP) düzeyi 3.14mg/l saptandı. Remisyon indüksiyon tedavisine Metilprednizolon 32 mg/gün ile başlandı ancak hastanın semptomlarında gerileme olmadı, kanlı ishal sikayeti günde 10-12 kez olarak devam etti. İki aylık süreçte, takiplerinde, hemoglobin değerinin 12,7 g/dl'den 8.7 g/dl'ye düştüğü, CRP'nin 7 mg/l'den to 36 mg/l'ye, sedimentasyonun 7/sa'den 57/sa'e ve lökosit sayısının 10.7 x10^3/µL'den 18.7 x10^3/µL'ye yükseldiği görüldü. CMV enfeksiyonu şüphesi ile hastaya rektosigmoidoskopi yapıldı ve biyopsi alındı, gastroenteroloji kliniğine yatırıldı. Rektosigmoidoskopide şiddetli aktif kolit görünümü ile uyumlu olarak, anal kanaldan sigmoid kolona uzanan milimetrik ülserasyonlar ve peteşiyel kanama alanlarının olduğu frajil ve hiperemik mukoza görünümü izlendi. Biyopsi materyalinin immünhistokimyasal incelemesinde CMV'ye immunreaktivite izlendi ve CMV enfeksiyonu ile uyumlu bulundu. Hastaya parenteral Gansiklovir tedavisi başlandı, steroid kademeli olarak azaltılarak kesildi. Semptomatik düzelme tedavinin ikinci gününde görüldü. İshal sayısı günde 10'dan 6'ya geriledi ve kan miktarı azaldı. Tedavi sonunda ise dışkılama sayısı günde 4 kez olup ishal veya kan yoktu. Hasta poliklinikten takip edilmek üzere klinigimizden taburcu edildi.

Sonuç: CMV, steroide dirençli ülseratif kolitin nadir ancak önemli bir nedenidir ve acilen steroidin uygun şekilde kesilip, antibiyoterapi verilmesi gerekmektedir. Bu nedenle dirençli, hafif-orta şiddetli aktif kolitte ya da çözülmemiş kanlı diyare hastalarında CMV koliti akla gelmeli ve mümkün olan en kısa zamanda tanı için biyopsi ile rektosigmoidoskopi yapılmalıdır.

Anahtar Kelimeler: CMV, ülseratif kolit

EP-045
RITUKSIMAB İÇEREN KEMOTERAPİ İLE TEDAVİ EDİLEN HASTADA GELİŞEN HEPATİTİS B VİRUS REAKTİVASYONU

EROL ÇAKMAK[1], NURETTİN MURAT AKYILDIZ[2], ESİN OĞUZ[2], ENGİN ALTINKAYA[1], PINAR GÖKÇEN[1], ÖZLEM YÖNEM SAYGILI[1], ABDULKERİM YILMAZ[1]

1 CUMHURİYET ÜNİVERSİTESİ TIP FAKÜLTESİ, GASTROENTEROLOJİ BİLİM DALI, SİVAS
2 CUMHURİYET ÜNİVERSİTESİ TIP FAKÜLTESİ, İÇ HASTALIKLARI ANA İLİM DALI, SİVAS

Amaç: Hepatit B yüzey antijen (HBsAg) pozitif hastalarda immunsupresif tedaviye bağlı hepatit B virus (HBV) reaktivasyonu artışına neden olduğu bilinmektedir. Ancak resolved HBV (HBsAg negatif ve Hepatit B kapsid antijenine karşı oluşmuş antikor [anti-HBc] pozitif) hastalarda HBV reaktivasyon artışı nadir görülür. Resolved HBV infeksiyon olan rituximab birlikte siklofosfamid, doksorubisin, vinkristin and prednizolon (R-CHOP) kemoterapi tedavisi alan diffüz büyük hücreli non-hodgkin lenfomalı HBV reaktivasyon gerçekleşen olguyu sunuyoruz.

Olgu: 60 yaşındaki erkek hasta, halsizlik, kilo kaybı, gece terlemesi ve inguinal bölgede şişlik nedeniyle hematoloji polikliniğine sevk edilmiş. Hastaya inguinal lenfadenopatisine biyopsisinde diffüz büyük hücreli non hogkin lenfoma teşhis edilmiş. Hastaya RCHOP rejimi tedavisi öncesi yapılan tetiklerde ALT: 23 U/L (0-34), AST:11 U/L ve serolojik markırlardan HBsAg negatif, AntiHBs negatif, AntiHCV negatif olarak saptanmış. Abdomen ultrasonografide karaciğer 137 mm, kontür, parankim eko paterni normal, portal ve hepatik venöz sistem normal olarak değerlendirilmiş. Hastaya 8 kür RCHOP kemoterapisi uygulandı ve tedavi bitiminden 26 gün sonra hastanın artan halsizlik şikayeti nedeniyle bakılan laboratuar tetiklerinde: ALT: 975 U/L (0-34), AST:490 U/L GGT: 81 U/L (0-32), total biluribin:0.4 mg/dL (0.3-1.1), direkt biluribin 0.1 mg/dL (0.1-0.4PT: 13.6 saniye (10.7-13), INR:1.18 (0.8-1.2) idi. Hepatit markırları; HBsAg pozitif, AntiHBcIgM pozitif, AntiHBsAg negatif, AntiHBe pozitif, AntiHDV negatif, AntiHCV negatif ve HBV DNA 3.02x105 IU/mL tesbit edildi. Hasta HBV reaktivasyonu düşünülerek hemen entekavir 0.5 mg tedavisi başlandı. Takiplerinde yaklaşık 2 ay sonra karaciğer enzimleri ve koagulasyon testleri normale döndü.

Sonuç: Immunsupresif tedavi verilecek hastalara HBV reaktivasyonu ciddi morbidite ve mortalite nedenidir. Bu hastalarda ve özellikle rituximab içerikli kemoterapi verilecekse tarama testlerinde HBsAg ile birlikte mutlaka antiHBc bakılmalıdır.

Anahtar Kelimeler: Hepatit B virüs, HBV reaktivasyonu, rituksimab

EP-046
EVRE-2A KOLON ADENOKANSER HASTASINDA OPERASYONDAN 2 YIL SONRA GELİŞEN KARACİĞER METASTAZI

EROL ÇAKMAK[1], NURCAN YILDIRIM[2], ENGİN ALTINKAYA[1], PINAR GÖKÇEN[1], ÖZLEM YÖNEM SAYGILI[1], ABDULKERİM YILMAZ[1]

1 CUMHURİYET ÜNİVERSİTESİ TIP FAKÜLTESİ, GASTROENTEROLOJİ BİLİM DALI, SİVAS
2 CUMHURİYET ÜNİVERSİTESİ TIP FAKÜLTESİ, İÇ HASTALIKLARI ANA İLİM DALI, SİVAS

Amaç: Evre-2A kolon adenokanser vakaları temiz cerrahi sınırda rezeksiyona rağmen sonrasında karaciğer metastaz ile karşımıza çıkan olguyu sunuyoruz.

Olgu: 2 yıl önce karın ağrısı şikayeti ile gastroenteroloji polikliniğe başvuran 71 yaşında erkek hastanın fizik muayenede sağ alt kadranda hassasiyeti vardı. Hastaya o dönemde yapılan kolonoskopide: transvers kolonda lümeni tamamen kaplayan geçişe izin vermeyen ülseravajen kitle tesbit edildi ve alınan biyopsi sonucu adenokarsinom olarak rapor edildi. Hastaya yine o dönemde yapılan batın tomografisi de; Karaciğer konturları düzgün olup homojen izlendi ve transvers kolon distalinde 74x59 mm boyutlarında kontrast geçişine izin vermeyen kitle lezyonu izlendi. Hasta kendi isteği ile dış merkezde tedavi olmak için kliniğimizden ayrıldı. Hastaya dış merkezde transvers kolonu içine alacak şekilde hemikolektomi operasyonu yapılmış.Hastanın kolondan çıkarılan kitlesinin histopatolojisi adenokarsinom ve TNM evrelemesine göre T3,N0 (0/25), L0, V0 olarak rapor edilmiş.

Hasta 2 yıl sonra 1 aydır devam eden halsizlik ve çabuk yorulma şikayeti ile gastroenteroloji polikliniğimize başvurdu. Hastanın fizik muayenesinde karaciğer kot altından yaklaşık 2 cm kadar palpabl ve diğer bulgular doğal idi. Yapılan tetkiklerde; hemoglobin:11.8 g/dL (14-18), CEA: 543 ng/mL (0-6.5) ve CA 19.9: 936 U/mL (0-39) idi. Hastaya yapılan kontrastlı dinamik bilgisayarlı tomografide; karaciğer kraniokaudal boyutu 183 mm ve büyüğü karaciğer segment 4 te 6x6 cm boyutlarında postkontrast serilerde de kontrast tutulumu göstermeyen çok sayıda hipodens lezyonlar izlendi (met?) olarak rapor edildi. Hastaya yapılan karaciğerdeki kitle biyopsi sonucu adenokarsinom olarak rapor edildi ve medikal onkoloji kliniğine yönlendirildi.

Sonuç: TNM evrelemesine göre evre 2A kolon kanserinde tedavide temiz sınırda cerrahi rezeksiyonun yeterli olduğu düşünülse de bu hastalar metastaz ile karşımıza çıkabilmektedir. Bu hastaların takiplerinde daha dikkatli olunmalıdır. Evre 2A kolon kanserinde tedavi düzenlenmesi açısından tek başına cerrahi rezeksiyon yeterli olmamakla beraber ek kriterlere ihtiyaç vardır.

Anahtar Kelimeler: kolon, kanser, metastaz

EP-047
ILIMLI AKUT PANKREATİT HASTALARINDA SERUM IL-35 VE PENTRAXIN-3 SEVİYELERİ

EVRİM KAHRAMANOĞLU AKSOY[1], FERDANE PİRİNÇCİ SAPMAZ[1], ÖZLEM CEYLAN DOĞAN[2], ZEYNEP GÖKTAŞ[3], METİN UZMAN[1], YAŞAR NAZLIGÜL[1]

1 KEÇİÖREN EĞİTİM VE ARAŞTIRMA HASTANESİ, GASTROENTEROLOJİ KLİNİĞİ, ANKARA
2 ANKARA ÜNİVERSİTESİ TIP FAKÜLTESİ, BİYOKİMYA ANA BİLİM DALI, ANKARA
3 HACETTEPE ÜNİVERSİTESİ, SAĞLIK BİLİMLERİ FAKÜLTESİ, BESLENME VE DİYETETİK BÖLÜMÜ, ANKARA

Amaç: IL-35, ağırlıklı olarak regülatör T hücreleri tarafından üretilen yeni tanımlanmış güçlü anti-inflamatuar bir sitokindir. Pentraxin-3 ise temel olarak inflamasyon sahasındaki endotelyal ve düz kas hücreleri tarafından üretilen uzun zincir pentraxin olarak adlandırılan akut faz proteinidir. Bu çalışmanın amacı, ılımlı akut pankreatitin (IAP)erken evresindeki serum IL-35 ve pentraxin-3 düzeylerini ölçmektir.

Gereç-**Yöntem:** IAP saptanan 83 hasta ve 30 sağlıklı kontrol çalışmaya dahil edildi. Serum IL-35 ve pentraxin-3 seviyeleri, tanı anında ve tanının 48. saatinde ELISA yöntemi ile ölçüldü.

Bulgular: Tanı anında IAP hastalarında serum IL-35 düzeylerinin ortalama değeri 5.91 (4.21-7.90) ng / mL ve sağlıklı kontrol grubunda 25.53 (12.79-54.73) ng/mL tanının 48. saatinde 6.79 (4.42-9.62) ng / mL olarak ölçüldü. IAP hastalarında; tanı anında ve tanının 48. saatindeki, tanı anında ve kontrol grubu arasında serum IL-35 seviyeleri açısından anlamlı fark mevcuttu (sırasıyla p<0.001 ve p=0.015). IAP hastalarının tanı anındaki ortalama serum pentraxin-3 seviyesi 6.75 (4.42-9.62) ng/mL, sağlıklı kontrol grubunun 7.64 (6.58-8.62) ng/mL, tanının 48. saatinde 6.75 (4.74-9.06) ng/mL olarak ölçüldü. Gruplar arasında istatistiksel olarak anlamlı fark saptanmadı (Tablo 1, Şekil 1).

Sonuç: IAP hastalarında; IL-35 tanı ve takipte kullanılabilir ancak pentraxin-3 kullanılmamalıdır.

Anahtar Kelimeler: ılımlı akut pankretit, IL-35, pentraxin-3

Şekil 1.Ilımlı akut pankreatit hastalarında tanı anında, tanının 48. saatinde ve kontrol grubunda serum IL-35 and Pentraxin-3 seviyeleri

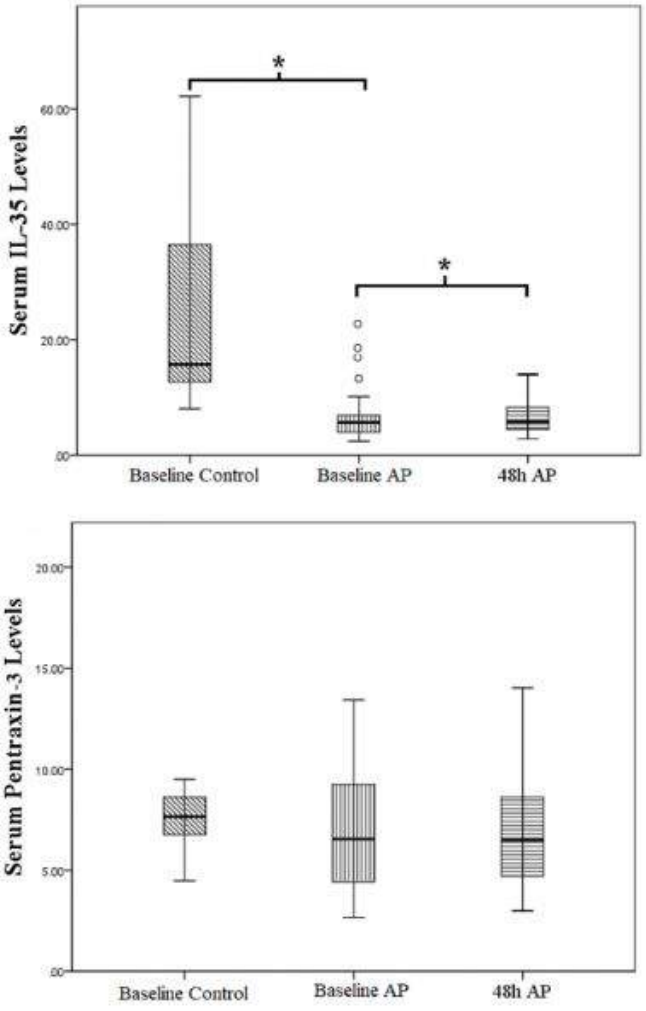

Tablo 1. Ilımlı akut pankreatit hastalarında ve kontrol grubunda tanı anında ve tanının 48. saatinde bazı seçilmiş laboratuar testleri

Değişken	Zaman	HAP (n = 83)	Kontrol (n = 30)	p¥
Amilaz, U/L	tanıda 48. saat	592 (292-1200) 80 (61-123)*	28.5 (24.0-42.0)	<0.001
Lipaz, U/L	tanıda 48. saat	1200 (623-1994) 67 (36-173)*	24.8 (22.0-32.0)	<0.001
C-reactive protein, mg/L	tanıda 48. saat	2.02 (0.70-5.46) 2.18 (0.61-7.93)*	0.26 (0.24-0.34)	NS
Sedimentasyon hızı (mm/saat)	tanıda 48. saat	14.5 (6.0-24.3) 20.0 (12.0-30.0)	12.0 (10.0-14.0)	0.012
Lökosit	tanıda 48. saat	9.3 (7.1-11.4) 7.98 (6.26-10.0)*	7.9 (6.9-8.7)	0.001
Nötrofil	tanıda 48. saat	7.13 ± 3.73 5.41 ± 2.77*	4.74 ± 0.94	0.005
Lenfosit	tanıda 48. saat	1.78 ± 0.88 2.13 ± 1.39*	2.65 ± 0.83	<0.001
Monosit	tanıda 48. saat	0.65 ± 0.24 0.74 ± 1.08	0.42 ± 0.16	<0.001
RDW	tanıda 48. saat	15.5 (14.8-16.4) 15.4 (14.6-16.5)	15.6 (15.5-16.0)	NS
MPV	tanıda 48. saat	7.82 (7.0-8.9) 7.76 (7.0-9.2)	10.1 (8.9-10.9)	NS
PDW	tanıda 48. saat	18.0 (17.2-19.0) 18.1 (17.4-19.0)	16.8 (16.6-17.2)	NS
Trombosit sayısı, x103 µL	tanıda 48. saat	228.6 ± 71.98 233.2 ± 79.36	269.2 ± 38.39	0.001
Hematokrit, %	tanıda 48. saat	37.9 ± 5.24 37.7 ± 4.88	40.5 ± 1.66	<0.001
Glukoz, mmol/L	tanıda 48. saat	99.0 (88.0-122.0) 91.0 (82.0-106.5)*	93.0 (86.0-98.0)	<0.001
Albumin, g/L	tanıda 48. saat	3.9 (3.6-4.0) 3.9 (3.3-4.0)	4.2 (4.0-4.3)	<0.001
Üre, mmol/L	tanıda 48. saat	26.7 ± 11.98 24.4 ± 12.69*	28.1 ± 6.92	NS
Kreatin, µmol/L	tanıda 48. saat	0.84 ± 0.47 0.88 ± 0.77	0.94 ± 0.11	NS
Kalsiyum, mmol/L	tanıda 48. saat	9.0 (8.7-9.2) 9.0 (9.0-9.2)	10.1 (9.7-10.2)	<0.001
IL-35	tanıda 48. saat	5.91 (4.21-7.90) 6.79 (4.42-9.62)*	25.53 (12.79-54.73)	<0.001
Pentraxin-3	tanıda 48. saat	6.75 (4.42-9.62) 6.75 (4.74-9.06)	7.64 (6.58-8.62)	NS

**Tanı anında ve tanının 48. saatinde istatistiksel olarak anlamlı olan sonuçlar (p<0.001, p<0.001, p=0.008, p=0.001, p<0.001, p=0.022, p=0.006, p=0.001, and p=0.015; sırasıyla). ¥ t testleri analiz için kullanıldı Kısaltmalar; RDW: Red Blood Cell Distribution Width, MPW: Mean Platelet Volume, PDW: Platelet Distribution Width, IL-35: Interlökin-35.*

EP-048
AN UNEXPECTED CAUSE OF ACUTE ENTERITIS IN A PATIENT WITH PURE RED CELL APLASIA

HAYRETDİN KÖKLÜ[1], BERRİN BÜYÜKEREN[2], AHMET ÇAĞKAN İNKAYA[3], CENK SOKMENSUER[2], TAYLAN KAV[1]

1 HACETTEPE UNIVERSITY SCHOOL OF MEDICINE, DEPARTMENT OF INTERNAL MEDICINE, DIVISION OF GASTROENTEROLOGY, ANKARA, TURKEY
2 HACETTEPE UNIVERSITY SCHOOL OF MEDICINE, DEPARTMENT OF PATHOLOGY, ANKARA, TURKEY
3 HACETTEPE UNIVERSITY SCHOOL OF MEDICINE, DIVISION OF INFECTIOUS DISEASES, ANKARA, TURKEY

Objective: Parvovirus B19 is a small, single-stranded DNA virus that essentially affect the immunocompromised patients and leads to various hematologic disorders including chronic anemia, granulocytopenia, pancytopenia, and PRCA in adults. Furthermore, it rarely manifests with arthritis, hepatitis, myocarditis, and vasculitis. Herein we report a case of parvovirus infection that presented with acute enteritis and leading to colonic ulceration and gastrointestinal bleeding. Gastrointestinal involvement during Parvovirus B19 infection have been reported extremely rare in the literature.

Case: A 63 year-old woman was admitted with one week history of watery diarrhea, intermittent fever, fatigue, and new-onset hematochezia. The medical history of the patient revealed pure red cell aplasia (PRCA) (Figure-1A), hypogammaglobulinemia, diabetes mellitus, hypertension and Hashimoto's thyroiditis. She was on carvedilol, levothyroxine and subcutaneous insulin. Her body temperature was 37.4 C° and physical examination was unremarkable except for hematochezia in digital rectal examination. Laboratory test results showed hemoglobin: 10.6g/dL (11.7-15.5), leukocytes: 5.9x109/L (4.1-11.2), platelet: 131x109/L (159-388), alanine-transaminase: 18U/L (0-35), aspartate-transaminase: 21U/L (0-35), creatinine: 1.3mg/dl (0.5-0.9), C-reactive protein: 2.97mg/dl (0-0.8). The immunglobulin G, M and A levels were under the normal limits. Stool culture were unremarkable and the stool clostridium difficile toxin A/B PCR was negative. Her hemoglobin levels decreased to 7,7 g/dL under follow-up. Upper gastrointestinal endoscopy demonstrated mild alkaline reflux gastritis whereas colonoscopy showed hyperemia and broad ulcers with overlying exudate in the whole lumen of caecum and proximal ascending colon (Figure-1B). Mucosal biopsies taken from the lesions. The histopathological examination of the biopsy showed active inflammation, ulceration, and granulation tissue (Figure 2A-2B). Immunocytochemical examination showed positive staining with Parvovirus B19 (Figure 2C-2D) but negative results for cytomegalovirus and mycobacterium. The stool frequency of patient was reduced in the following days and she became free of symptoms with palliative management at the end of first week. Intravenous immunoglobulin (IVIG) (400 mg/kg every 4 weeks) were commenced for hypogammaglobulinemia. Follow-up colonoscopy at the 5th week, proved healing of ulcers and immunocytochemical examination of biospy showed negative Parvovirus B19 staining. Patient was free of symptoms during the six-month follow up.

Conclusion: Our case suggests that Parvovirus B19 should be considered in the differantial diagnosis of acute enteritis and colonic ulcerations in immuncompromise pateints especially if the patient has a history of other Parvovirus B19 related infections including PRCA.

Keywords: Parvovirus B19, Pure Red Cell Aplasia, Acute Enteritis

Figure 1A-1B

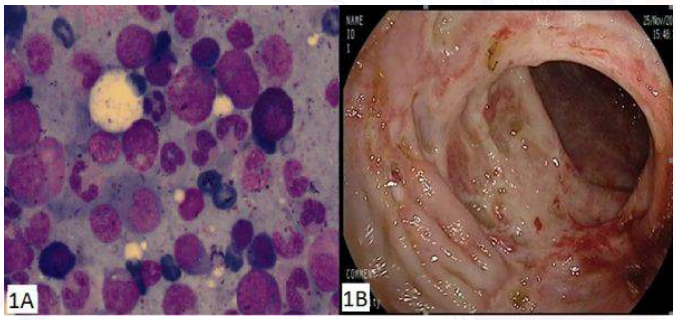

Figure 1A: The bone marrow histology of the patient shows decreased erythroid series cells consistent with püre red cell aplasia, 1B: Colonoscopic view of the patient shows hyperemia and broad ulcers with overlying exudate in the whole lumen of caecum and proximal ascending colon.

Figure 2. A-D

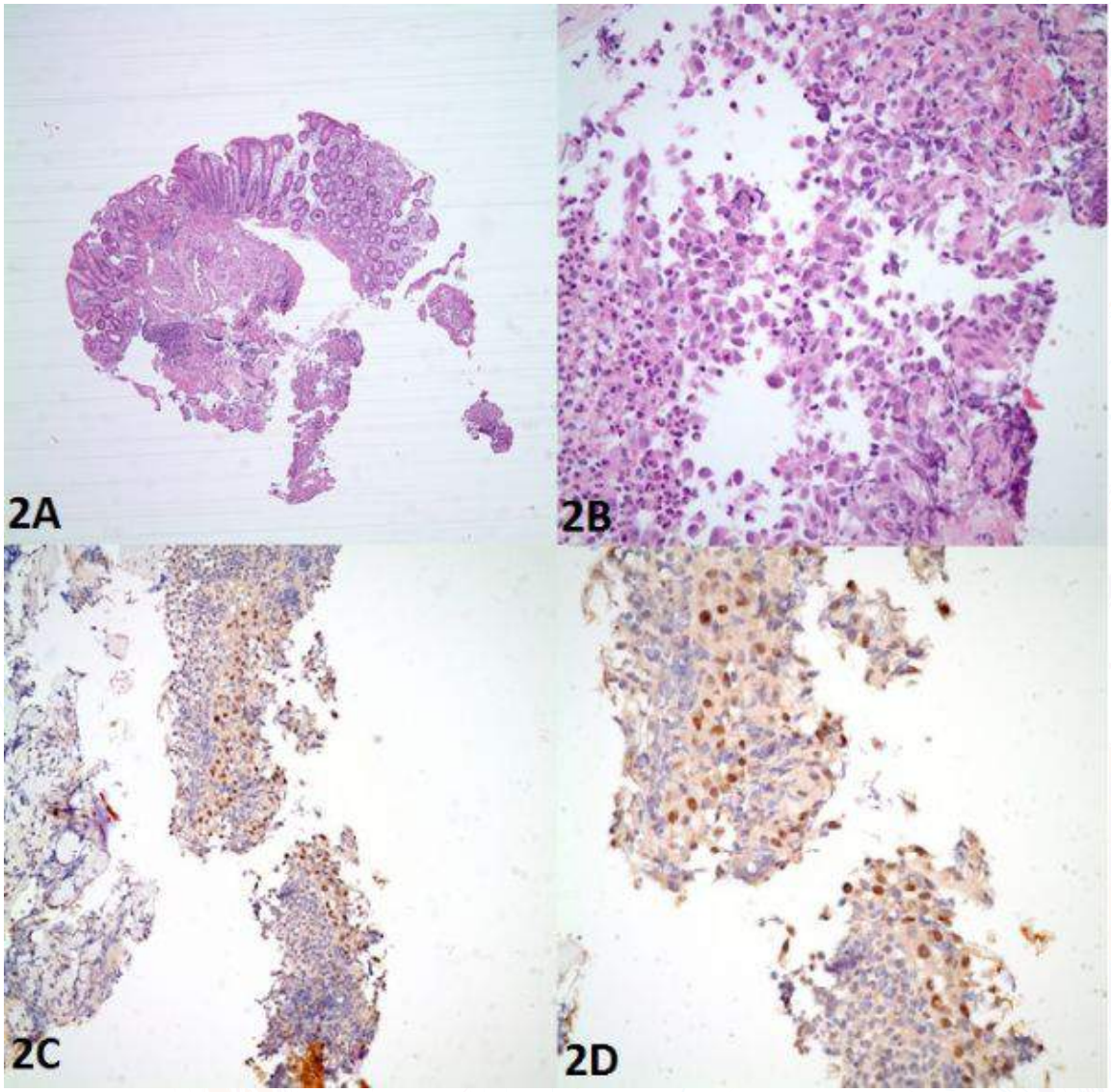

Figure 2A: Active chronic inflammatory changes, ulceration and exudative masses (H&E x 40), 2B: Pleomorphic cells with large nucleus in exudate (H&E x 200), 2C: Positive staining with Parvovirus B19 in immunohistochemistry (Parvovirus B19 Ab x100), 2D: Positive staining with Parvovirus B19 in immunohistochemistry (Parvovirus B19 Ab x 200).

EP-049
A RARE COMPLICATION OF SYSTEMIC SCLEROSIS PRESENTING WITH SEVERE GASTROINTESTINAL BLEEDING IN AN ELDERLY WOMAN

HAYRETDİN KÖKLÜ[1], EGE ALTAN[1], NOMINGEREL TSEVELDORJ[1], EMRE YEKEDÜZ[2], TAYLAN KAV[1]

1 HACETTEPE UNIVERSITY SCHOOL OF MEDICINE, DEPARTMENT OF INTERNAL MEDICINE, DIVISION OF GASTROENTEROLOGY, ANKARA, TURKEY
2 HACETTEPE UNIVERSITY SCHOOL OF MEDICINE, DEPARTMENT OF INTERNAL MEDICINE, ANKARA, TURKEY.

Objective: Gastrointestinal involvement in systemic sclerosis (SS) occurs in about 50-90 % of the patients and it is associated with poor prognosis. The most frequent involvement is seen in esophagus; however, the disease can affect any part of the gastrointestinal system. Colonic disease is seen in about 10-50 % of cases and can present with colic pain, constipation due to delayed intestinal transit, diarrhea due to bacterial overgrowth, fecal incontinence, and gastrointestinal bleeding secondary to colonic telangiectasia, ulcerations, and wide-mouthed diverticula. Colonic perforation has also been reported in a few patients with SS. Gastrointestinal perforation is a rare complication of SS in living patients although it has been reported more frequently in autopsy reports. It occurs as a consequence of weak intestinal wall due to the replacement of smooth muscle layer with fibrotic tissue. Here, we reported a spontaneous colonic perforation in a patient with SS.

Case: A 69-year-old woman, intubated four days ago at intensive care unit due to pneumonia, sepsis and pneumothorax, presented with severe hematochezia. Her medical history revealed systemic sclerosis (SS) and chronic hepatitis B. The medications she was taking were pantoprazole, meropenem, caspofungin, colistin, methylprednisolone, lamivudine and metoprolol. Laboratory results were hemoglobin: 10.4g/dL (11.7-15.5), white blood cell: 16.5x109/L (4.1-11.2), neutrophil: 11.6x109/L (1.8-6.4), platelet: 112x109/L (159-388), creatinine: 0.78mg/dl (0.5-0.9), alanine-transaminase: 20U/L (0-35), aspartate-transaminase: 32U/L (0-35), international-normalized-ratio: 1.214 (0.8-1.2), C-reactive protein: 16.7mg/dl (0-0.8). Her hemoglobin levels decreased from 10.4 g/dL to 5,1 g/dL in the subsequent hours. Endoscopy and colonoscopy were performed after adequate red blood cell transfusion and volume replacement with isotonic (0.9%) sodium chloride. Upper endoscopy revealed non-bleeding erosions in the stomach. Colonoscopy showed clots and a deep ulcer in the proximal ascending colon, however, closer look revealed that the whitish tissue was not consistent with the appearance of submucosa usually seen in deep ulcers. Irregular serosal tissue was identified and the patient was diagnosed as closed perforation of the colon through the ulcer site (Figure-1). There were fresh blood clots above the perforated region but active bleeding was not detected. Colonoscopy was terminated without any colonoscopic interventional procedures. Surgical consultation was sought for colonic resection but unfortunately; due to his comorbid conditions, the patient was not deemed to be a candidate for a surgical intervention. Patient died 5 days later due to septic shock, disseminated intravascular coagulation, and multiorgan failure.

Conclusion: Clinicians should keep in mind that patients with SS are predisposed to gastrointestinal perforation which can present with severe gastrointestinal bleeding in rare instances.

Keywords: Colonic perforation, Gastrointestinal bleeding, Systemic sclerosis

Figure- 1

Colonoscopic view of the proximal ascending colon of the patient showing a deep ulcer, irregular serosal tissue and clots.

EP-050
AN ULCERATED COLONIC MASS MIMICKING MALIGNANCY IN AN ELDERLY PATIENT

HAYRETDİN KÖKLÜ[1], EYLEM İMAMOĞLU[2], NOMINGEREL TSEVELDORJ[1], CENK SÖNMENSÜER[2], TUĞRUL PÜRNAK[1], TAYLAN KAV[1]

1 HACETTEPE UNIVERSITY SCHOOL OF MEDICINE, DEPARTMENT OF INTERNAL MEDICINE, DIVISION OF GASTROENTEROLOGY, ANKARA, TURKEY
2 HACETTEPE UNIVERSITY SCHOOL OF MEDICINE, DEPARTMENT OF PATHOLOGY, ANKARA, TURKEY

Objective: Gastrointestinal system is a frequent involvement site of CMV infections and colon is the most affected part of gastrointestinal tract. CMV leads to mucosal inflammation generally resulting in erythema, multiple erosions and ulcers in the colon. The other less commonly manifestations include solitary mucosal ulcer, pseudomembrane formation, polypoid lesions and pseudotumoral masses. The colonic masses secondary to CMV infection have been reported extremely rare in the literatüre. In this manuscript we describe a patient with colonic CMV infection presenting with a pseudotumoral mass in the proximal ascending colon.

Case: A 68 year-old woman was hospitalized in our clinic due to complaints of fatigue, dyspnea and intermittent hematochezia. Her past-medical history included rheumatoid arthritis, hypertension, coronary heart disease, congestive heart failure, and hypothyroidism. She had also history of total abdominal hysterectomy and bilateral salpingo-oophorectomy for ovarian granulosa cell tumor 12 years ago and was in remission since then. Her long term medications were; methylprednisolone, leflunomide, amlodipine, metoprolol, clopidogrel, atorvastatin, levotiroksin sodium, furosemide, and lansoprazole. Colonoscopy was performed to the patient and showed an ulcerated, irregularly shaped mass with 3x4 cm in size in the proximal ascending colon (Figure 1). The histopathological examination of the mass biopsy revealed ulcerated granulation tissue consistent with cytomegalovirus (CMV) colitis (Figure 2A-C) and negative results were obtained for periodic acid-schiff, gomori methenamine silver, herpes simplex virus and acid fast bacilli stainings. Laboratory investigation showed positive serology for CMV IgM and CMV DNA. The patient treated with intravenous ganciclovir 2,5 mg/kg twice a day for three weeks for colonic CMV infection. The control colonoscopy on the first week after treatment termination showed a marked decrease in the mass volume and negative staining was obtained for CMV on histopathological examination (Figure 2D). The patient was free of hematochezia during the six-month follow up.

Conclusion: Consequently, colonic CMV infection can present with irregularly shaped ulcerated mass which mimic malignancy in rare instances. It should be kept in mind in the differential diagnosis of colonic masses especially in elderly patients who are inclined to infection.

Keywords: Cytomegalovirus, elderly, pseudotumoral mass

Figure 1.

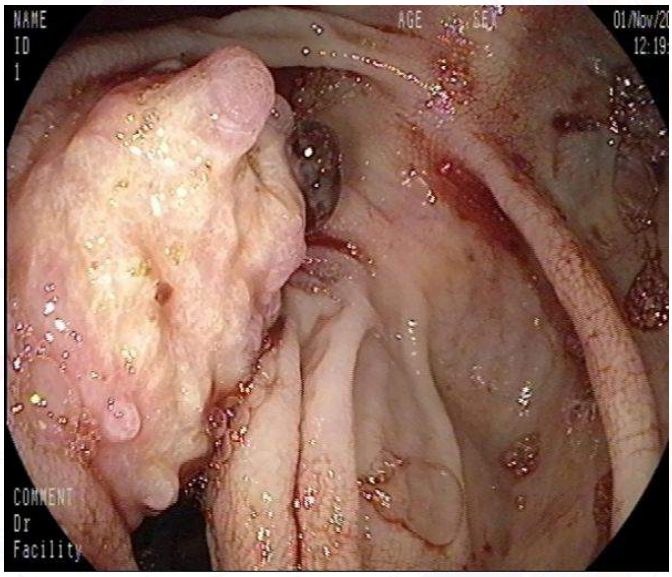

Colonoscopic view of the patient showing an ulcerated, irregularly shaped mass in the proximal ascending colon

Figure 2. A-D

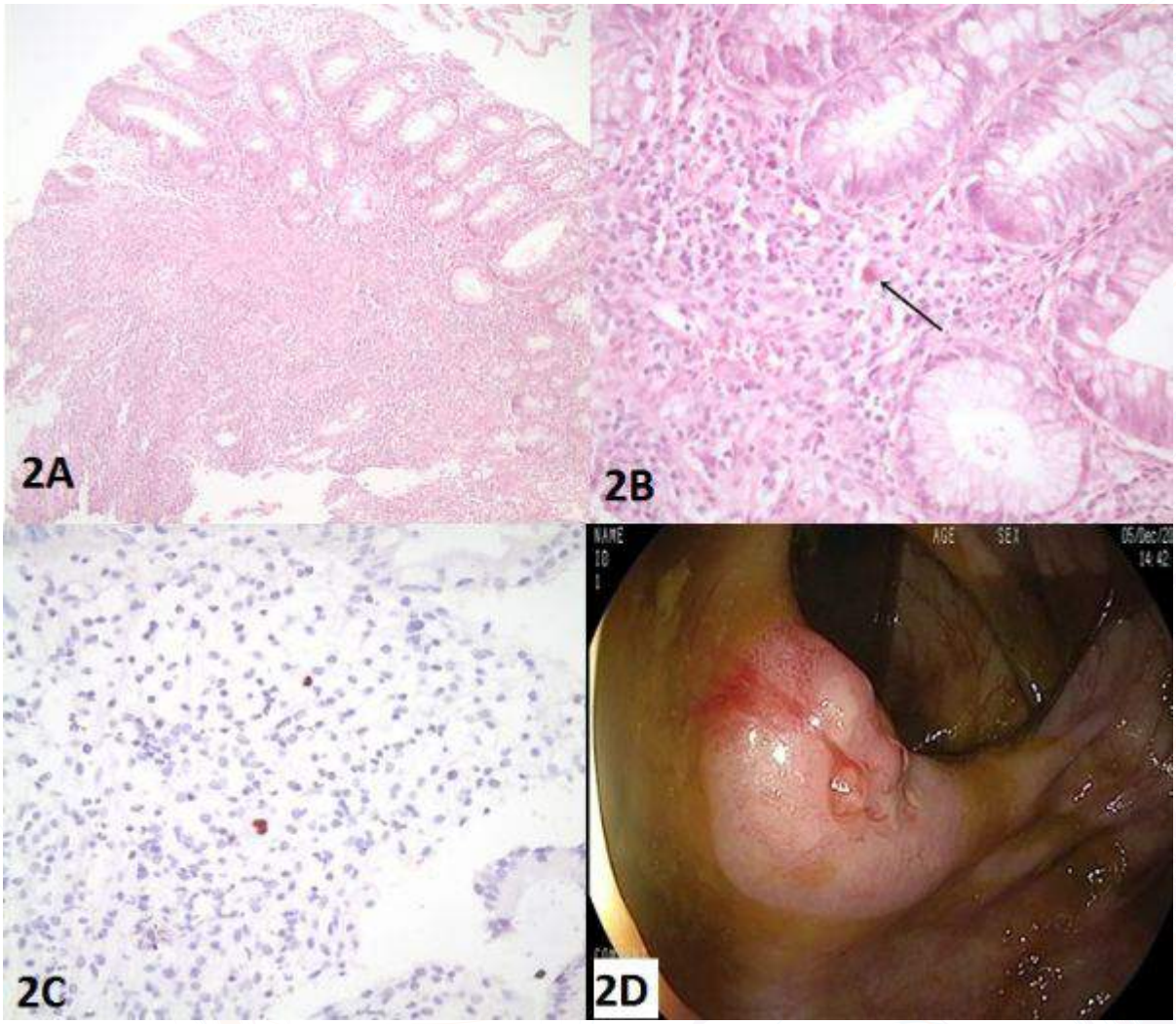

Figure 2: A; Granulation tissue, CMV colitis (H&E x 100), B; Infected cell, CMV inclusion (H&E x 400) C; Positive cells stained with antibody against CMV on immunohistochemical examination D; Colonoscopic view after CMV treatment showing a marked decrease in the mass volüme

EP-052
KRONİK HEPATİT B ENFEKSİYONUNDA SERUM ANJİOTENSİN-DÖNÜŞTÜRÜCÜ ENZİM DÜZEYİ İLE HİSTOPATOLOJİK AKTİVİTE VE FİBROZİS ARASINDAKİ İLİŞKİ

AHMET TAY[1], FATİH ALBAYRAK[2], SEVİLAY ÖZMEN[3], AYŞE ALBAYRAK[4], KEMALETTİN ÖZDEN[4]

1 ERZURUM BÖLGE EĞİTİM VE ARAŞTIRMA HASTANESİ, İÇ HASTALIKLARI KLİNİĞİ, ERZURUM
2 ATATÜRK ÜNİVERSİTESİ TIP FAKÜLTESİ, GASTROENTEROLOJİ BD, ERZURUM
3 ERZURUM BÖLGE EĞİTİM VE ARAŞTIRMA HASTANESİ, PATOLOJİ KLİNİĞİ, ERZURUM
4ATATÜRK ÜNİVERSİTESİ TIP FAKÜLTESİ, ENFEKSİYON HASTALIKLARI ABD, ERZURUM

Amaç: Kronik Hepatit B (KHB) enfeksiyonunun doğal seyri değişken ve karmaşıktır ve halen çok iyi anlaşılamamıştır. Klinik veriler, hastalığın ilerleyişini etkileyen faktörlerin anlaşılması, tedavi planlanması için önemlidir. Tedavi endikasyonun belirlenmesi ve takibi için diğer tüm laboratuvar kriterlerinin yanı sıra nekroinflamasyon ve özellikle fibrozisin histopatolojik olarak değerlendirilmesi gerekmektedir. Bu nedenle olgulara en az bir kez, uygulaması zor ve invaziv bir yöntem olan karaciğer (KC) biyopsisi yapılması gerekmektedir.

Bu çalışmada, KHB enfeksiyonlu hastaların serum örneklerinde Anjiotensin Konverting Enzim (ACE) düzeyinin saptanması ve saptanan ACE düzeyi ile KC biyopsisindeki Ishak skoru ve fibrozis arasındaki ilişkinin araştırılması amaçlanmıştır.

Gereç-Yöntem: Çalışmaya 2011 ve 2012 yılları arasında EBE-AH Gastroenteroloji Kliniğine başvuran KC biyopsisi kararı verilen 54 KHB hastası alındı.

Bulgular: Tüm grup için AST değeri 33 (21,5-58,7), ALT değeri 47,5 ±274 idi. Serum ACE düzeyi ortalaması 46,3±29,7 idi. Fibrozis değeri 1 (1-2), HAİ ortalama değeri 7,2±2,5 idi. INR değeri 1±(0,95-1,00) idi. HBV-DNA değeri 49,8 (6,7-35200) IU/mLx103 idi. Elli dört KHB hastasının, 6 (%11,11)'sında fibrozis 0, 32 (%59,25)'sinde fibrozis 1, 6 (%11,11)'ında 2, 9 (%16,67)'unda fibrozis 3, 1 (%1,85)'inde fibrozis 5 idi, fibrozisi 4 ve 6 olan hasta yoktu. Serum ACE düzeyi ile HBV-DNA, HAİ skoru ve ALT-AST değerleri ile istatiksel olarak anlamlı derecede bir korelasyon saptandı. Çoklu lineer regresyon analizi sonucunda sadece HAI skoru serum ACE düzeyi için bağımsız öngördürücü olarak tespit edildi.

Sonuç: Sonuç olarak, çalışmamızda yeni KHB tanısı konmuş hastalarda serum ACE düzeyi ile HAI skoru arasında anlamlı ilişki saptandı. KHB hastalarında serum ACE düzeyi enflamasyon göstergisi olarak faydalı olabilir. Çalışmamızda yeni KHB tanısı konmuş hastalarda serum ACE düzeyi ile fibrozis arasında anlamlı ilişki saptanmadı. Ancak fibrozis skoru yüksek ve skorun homojen dağıldığı hastalarda, daha geniş ve randomize kontrollü çalışmalara ihtiyaç vardır.

Anahtar Kelimeler: ACE, Kronik Hepatit B, HBVDNA

EP-053
KARACİĞER TRANSPLANTASYONU SONRASI GÖRÜLEN NADİR BİR KOMPLİKASYON: HEPATOSPLENİK KANDİDİAZİS

UMUT EMRE AYKUT[1], HALUK TARIK KANİ[1], NURDAN ŞENTÜRK DURMUŞ[2], RUSLAN ASADOV[3], LÜTFİYE MÜLAZİMOĞLU[4], YEŞİM ÖZEN ALAHDAB[1], OSMAN CAVİT ÖZDOĞAN[1], FEYZA GÜNDÜZ[1]

1 MARMARA ÜNİVERSİTESİ TIP FAKÜLTESİ, İÇ HASTALIKLARI ANABİLİM DALI, GASTROENTEROLOJİ BİLİM DALI, PENDİK/İSTANBUL
2 MARMARA ÜNİVERSİTESİ TIP FAKÜLTESİ, İÇ HASTALIKLARI ANABİLİM DALI, PENDİK/İSTANBUL
3 MARMARA ÜNİVERSİTESİ TIP FAKÜLTESİ, RADYOLOJİ BİLİM DALI, PENDİK/İSTANBUL
4 MARMARA ÜNİVERSİTESİ TIP FAKÜLTESİ, ENFEKSİYON HASTALIKLARI BİLİM DALI, PENDİK/İSTANBUL

Amaç: Hepatosplenik kandidiazis, hematolojik malignitesi olan ve nötropenik olan hastalarda sıklıkla görülür. Hepatosplenik kandidiazis bildirilen çok az sayıda vakada hematolojik malignite ve nötropeni yoktur. Karaciğer transplantı olan hastalar bu grubun bir kısmını oluşturur. Karaciğer transplantasyonu yapılmış hastalarda beş yıllık izlem süresince invaziv fungal infeksiyon için yıllık insidans %4.7 olarak bildirilmiştir. İnvaziv fungal infeksiyon tanısı konmuş hastaların %68'inde ise invaziv kandidiyaz tanısı konulmuştur. Bu bildiride; hastanemizde post transplant hcv ile takip edilen ve direk etkili antiviral ajan (DEA) kullanımı olan hastada gelişen Hepatosplanik Kandidiasiz vakasını sunacağız.

Olgu: 62 yaşında erkek hasta, HCV'ye sekonder siroza bağlı dekompanse olması nedeniyle 2015 yılında kadavradan karaciğer nakli yapılmış. Nakilden yaklaşık 2 yıl sonra HCV nüksü gelişen hastaya sofosbuvir+ledipasvir tedavi başlanmış. DEA ile birlikte immünsupresif olarak takrolimus ve mikofenolat mofetil kullanan hasta ocak 2017 tarihinde acil servise ateş, üşüme, titreme, karın ağrısı ile başvurdu. Hastada ön planda spontan bakteriyel peritonit(SBP) düşünüldü. Asit örneklemesi yapılan hastada hücre sayımı SBP ile uyumlu gelmedi. Hastanın bakılan tetkilerinde AFP:1,1, Hcv rna düzeyi 12006 olarak ölçüldü, Gönderilen Galaktomannan pozitif saptandı. Hastaya başlanan ampirik antibiotik tedavisi ile ateş yanıtı alınmadı. Çekilen batın MR'da; karaciğer ve dalakta çevresinde halosu olan çok sayıda multiple mikroapseler görüldü(-Şekil1). Hastanın gönderilen kan kültürlerinde üreme olmadı. Hastanın radyoloji ve enfeksiyon hastalıkları tarafından değerlendirildi ve lezyonların immünsüpresif hastada hepatosplenik kandidiasiz ile uyumlu olduğu belirtildi. Anidulafungin tedavisi başlandı ve ateş yanıtı alındı. 4 hafta 100mg I.V. anidulafungin tedavisi sonrası hasta oral 400 mg flukonazol tedavisi başlanarak taburcu edildi.

Sonuç: Literatüre baktığımızda Kemik iliği nakli ve Akut lösemilerin nötropeniden çıkma dönemi sonrasında gelişen invasiv kandidemiler sonrasında karaciğer transplant alıcıları, hepatosplenik kandida infeksiyonlarının en sık görüldüğü grubu oluşturmaktadır. Fungal infeksiyonların önemli bir kısmı transplantasyon sonrası geç dönemde görülmekte iken, hepatosplenik kandida infeksiyonlarının çoğu ilk üç ayda klasik nozokomiyal infeksiyonlar olarak görülmektedir. Bizim vakamızda karaciğer transplantasyonundan yaklaşık 2 yıl sonra gelişen yeni nesil DEA, takrolimus ve mikofenolat mofetil kullanan immünsüpresif hastada ortaya çıkan invasiv kandidemidir.. Hepatosplenik kandidiasizin transplant ve immünsüpresif hastalara daha sık ayrıcı tanıda düşünülmesi erken tanı ve tedavisi için oldukça önemlidir.

Anahtar Kelimeler: Karaciğer transplantasyonu, Hepatosplenik Kandidiasiz, Anidulafungin

Şekil 1

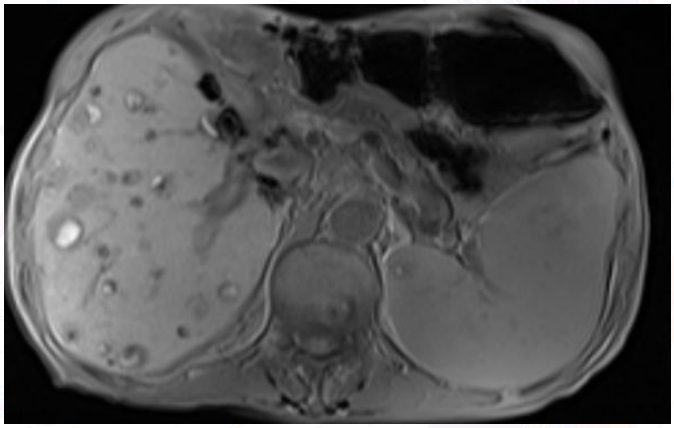

Batın mr 'da T2 sekansında izlenen karaciğer ve dalakta görülen, hipodens, çevresinde halo işareti olan milimetrik mikroabseler.

EP-054
AZERBAYCAN'DA KOLON VE REKTUMUN NONNEOPLASTİK HASTALIKLARI: MAKROSKOBİK VE MİKROSKOBİK İNCELEME

ZEYGAM SÜLEYMANOV[1], NİGAR SÜLEYMAN[2], YAKUB KURBANOV[2], HABİL MURADOV[3], İLGAR HASANOV[4], ANAR İSAYEV[5], AFGAN ALİHANOV[5]

1 AZERBAYCAN TIP ÜNİVERSİTESİ İÇ HASTALIKLARI AD
2 AZERBAYCAN TIP ÜNİVERSİTESİ TERAPİSTTİK VE PEDİATRİK PROPEDEVKİKA AD
3 AZERBAYCAN TIP ÜNİVERSİTESİ HİSTOLOJİ, EMBRİYOLOJİ VE SİTOLOJİ AD
4 AZERBAYCAN MİLLİ ONKOLOJİ MERKEZİ PATOSİTOMORFOLOJİ BÖLÜMÜ
5 MEMORİAL KLİNİK, BAKÜ

Amaç: Kolon ve rektum mukozasının nonneoplastik hastalıklara verdiyi yanıtların çeşitliliği sınırlıdır ve bu sebepten çoğu zaman endoskopik tanı için yeterli olmayabilir. Buna göre de kolitin varlığını saptamak, idiyopatik inflamatuvar bağırsak hastalıklarını diğer inflamasyonlardan ayırmak, hastalığın etiyolojisini tanımlamak amacıyla mukozadan alınmış biyopsilerin değerlendirilmesi büyük önem taşımaktadır.

Gereç-Yöntem: Çalışma 2009-2017 tarihleri arasında Bakü'de Oksigen, Hayat ve Azerbaycan Tıp Üniversitesinin Eğitim ve Tedavi kliniğinde aktif prospektif ''cross sectional study'' yöntemi ile gerçekleştirildi. Hasta grubuna (HG) alt abdomende ağrı, kanama, kronik kabızlık, kronik ishal ve barsak alışkanlığındaki değişiklik nedeniyle başvuran 241 kişi (73 erkek ve 168 bayan) alındı. Kontrol grubu (KG) hiçbir barsak belirtisi olmayan, 48 (16 erkek ve 32 bayan) vakadan oluşturuldu. Verilerin istatistik analizinde SPSS 20 programı kullanıldı.

Bulgular: Kolonoskopi işlemi yaşları 6 ile 83(ortalama yaş 43,6±14 yıl) arasında değişmekte olan toplam 289 (89 erkek ve 200 bayan) olguda yapıldı. HG'da ortalama yaş 42,4±14,3 yıl, KG'da ise 49,6±10,6 yıl idi. KG'da normal değerlendirilen vaka sayı 26(%54,2±7,2), HG'da ise 69(%28,6±5,6) oldu (p<0,05). KG'daki 2(%4,2±2,9) vakada endoskopi zamanı barsak mukozasında inflamasyon belirtileri görüldü, HG'da ise analoji değişiklikler 76(%31,5±3,0) kişide tespit edildi (p<0,05). KG'daki 13(%27,1±6,4) vakada ve HG'daki 86(%35,7±3,1) kişide görülen hemoroitli olgu arasındaki fark istatiksel olarak anlamlı bulunmadı (p>0,05). Çalışmamızda kolonda gördüğümüz divertikül'ü olan vakaların yüzdesine göre de KG (%8,3±4,0) ile HG (%9,8±1,9) arasındaki fark da anlamlı değildi (p>0,05). HG'daki vakaların %4,1'de anal fissür, %6,2'de hemoroitle fissür birlikteliği, %1,7'de anüs'ün prolapsüsü, %5'de divertikulitis, %1,7'de angiodisplazi, %7,1'de ülsere lezyon görüldü. Bu grupta Kron hastalığı %1,2'de, ülseratif kolit %0,4'de ve nonspesifik ülseratif kolit ise hastaların %0,8'de tespit edildi.

Histopatoloji olarak barsak mukozasının iltihabı saptanmış vakaların %8,6'da lenfositik kolit, %14,3'de ''nonspesifik inflamasyon'', %14,3'de erozif inflamasyon ile uyumlu mikroskobik değişiklikler görülmüştü. Bir kişide soliter rektal ülser (%2,9), iki kişide melanozis koli (%5,7), üçer kişide proktitis (%8,6) ve nonspesifik ülseratif kolitis (%8,6) tanısı yer almıştı. Biyopsi sonuçlarına göre mukozadaki değişiklikler %22,9 halde ülseratif kolitis ile %11,4 halde ise Kron hastalığı ile uyumlu bulunmuştu. Nonneoplastik biyopsilerin %11,5'de mukozanın lenfoleykositer, %8,2'de ise lenfoplazmositer hücrelerle infiltrasyonu tespit edilmişti.

Sonuç: Endoskopi ve bu işlem sırasında mukozadan alınmış biyopsilerin histopatoloji incelenmesi kolon ve rektumun nonneoplastik hastalıklarının teşhisinde farklı sonuçlar doğurabilir. Buna rağmen her iki yöntem de hala en doğru tanının tespit edilmesi işinde geçerliliğini korumaktadırlar.

Anahtar Kelimeler: kolonoskopi, nonneoplastik hastalıklar, histopatoloji

EP-055
SUCCESSFUL REMOVAL OF A FOREIGN BODY FROM THE RECTUM WITH FLEXIBLE SIGMOIDOSCOPE

MUSTAFA AKAR[1], TEVFİK SOLAKOĞLU[2], HÜSEYİN KÖSEOĞLU[3], OSMAN ERSOY[4]

1 UNIVERSITY OF HEALTH SCIENCES, BURSA YÜKSEK İHTISAS TRAINING AND RESEARCH HOSPITAL, GASTROENTEROLOGY DEPARTMENT, BURSA
2 AFYON KOCATEPE UNIVERSITY, FACULTY OF MEDICINE, GASTROENTEROLOGY DEPARTMENT, AFYONKARAHISAR
3 HITIT UNIVERSITY, FACULTY OF MEDICINE, GASTROENTEROLOGY DEPARTMENT, ÇORUM
4 ANKARA YILDIRIM BEYAZIT UNIVERSITY, FACULTY OF MEDICINE, GASTROENTEROLOGY DEPARTMENT, ANKARA

Introduction: Rectal foreign bodies are not uncommon worldwide and can be various sizes and shapes. A large number of surgical and non-surgical techniques have been described to remove rectal foreign bodies. If there is no complications as perforation or peritonitis a non-invasive method such as endoscopic removal should be preferred initially. Here, we report a male patient with a rectal foreign body and successful endoscopic removal.

Case: A 34-year-old male patient was admitted to emergency department with pelvic pain. The patient said that he had inserted a rectal vibrator into his anal canal for sexual satisfaction 5 hours previously. An X-ray image of the pelvic region revealed a metallic foreign body in the rectum localization with no evidence of bowel perforation (Figure-1) or peritonitis in abdominal examination. On digital rectal examination, the foreign body was not felt. A flexible sigmoidoscope was used to remove the vibratör. The head of the vibrator were seen in the proximal rectum and the end portion was in the sigmoid colon. The vibrator had round shape and smooth surface. Fortunately, the head of the vibrator wasn't smooth. A polypectomy snare was attached to the head of the vibrator and then the vibrator was completely removed without complication (Figure-2). Control sigmoidoscopy showed only mild superficial abrasion on the anal canal. Control X-ray image of the abdomen was normal except for the increase of colonic gas.

Discussion: Colorectal foreign bodies were usually associated with inserting into the rectum intentionally or unintentionally. Manual removal or digital rectal examination should be deferred until the presence of a sharp or pointed object has been excluded by radiographs. Small, blunt, and palpable objects in the distal rectum may remove with digital extraction. Nonpalpable and sharp or pointed objects should be removed under direct visualization with the use of a rigid proctoscope or flexible sigmoidoscope. Surgical intervention is required for any suspected complications such as perforation, peritonitis, abscess, and obstruction.

Keywords: rectal foreign body, endoscopic removal

Figure-1

X-ray image of the pelvic region revealed a metallic foreign body.

Figure-2

The view of the vibrator after endoscopic removal.

EP-056
KONSERVATİF TEDAVİ EDİLEN İATROJENİK KOLON PERFORASYONU; ÇEKUM TABANINDA NÖROFİBROM

SEVAL YILDIZ ŞAHİN[1], SÜLEYMAN COŞGUN[2], GİZEM AKKAŞ[3]

1 S.B. DUMLUPINAR ÜNİVERSİTESİ EVLİYA ÇELEBİ EAH İÇ HASTALIKLARI
2 S.B. DUMLUPINAR ÜNİVERSİTESİ EVLİYA ÇELEBİ EAH İÇ HASTALIKLARI GASTROENTROLOJİ
3 S.B. DUMLUPINAR ÜNİVERSİTESİ EVLİYA ÇELEBİ EAH PATOLOJİ

44 yaş erkek tip 1 DM. Kronik ishal araştırmasında yapılan kolonoskopide çekum tabanında 1.5 cm kadar büyüklükte submukozal kaynaklı polipoid lezyon görüldü (Resim-1). Endoskopik polipektomi sonrası serozanın izlendiği defekt ve arteriyal hemoraji komplikasyonu gelişti (Resim-2). 3 adet hemoklip ile defekt kapatılarak hasta serviste izlendi. Hastada izlemde sol alt kadran ağrısı ve hassasiyeti gelişti. BT'de serbest hava görüldü. Takibinde konservatif yaklaşımla operasyona gereksinim olmadan peritonit tablosu gerileyen hasta taburcu edildi. Patoloji sonucu soliter nörofibrom olarak saptandı. 2 ay sonrasında yapılan kontrol kolonoskopide çekum tabanı doğal idi. Kolon tümörlerinin büyük bir kısmı adenokanserlerdir. Adenokanserler dışındaki tümörler, kolon tümörlerinin %3 lük kesimini oluştururlar. Hemanjiom, lenfanjiom, nörofibrom ve granüler hücreli myoblastom nadir saptanan diğer kolon tümörlerdir. Nörofibromlar periferik sinir sisteminin nadir bir tümörü olup sıklıkla nörofibromatozis sendromları ile görülmektedir. İzole sporadik nörofibromlar daha nadir görülmekle birlikte sıklıkla pankreas ve retroperitoneal bölgede saptanmaktadır.

Polipektomi sonrası perforasyon nadir ancak önemli bir komplikasyon olup seçilmiş olgularda hemoklip veya OTSC ile kapatılarak yakın takip ile operasyona gereksinim olmadan izlenebilir.

Anahtar Kelimeler: kolon perforasyonu, nörofibrom

Resim 1

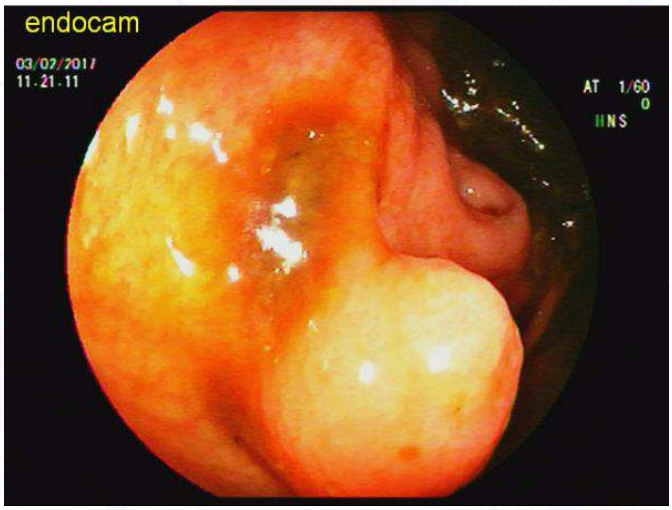

çekum tabanında polip

Resim 2

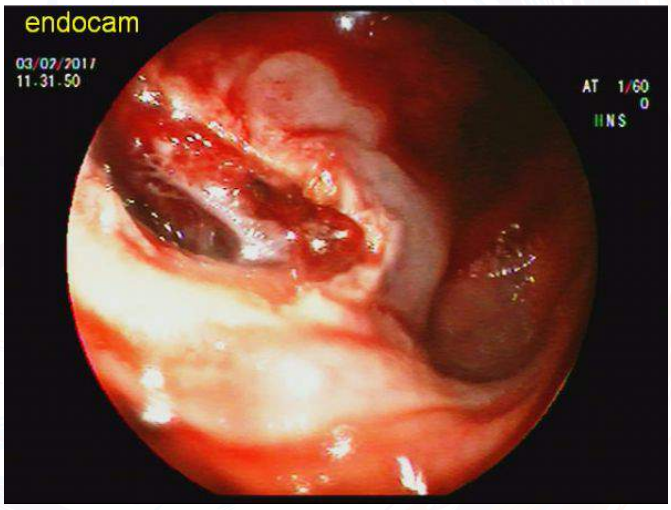

perfore alan

EP-057
HERPES ZOSTER' İN NADİR PRODROMAL BELİRTİSİ: HIÇKIRIK

FEYZULLAH UÇMAK, HÜSEYİN KAÇMAZ, BERAT EBİK, KENDAL YALÇIN, MUHSİN KAYA

DİCLE ÜNİVERSİTESİ TIP FAKÜLTESİ, GASTROENTEROLOJİ BİLİM DALI, DİYARBAKIR

Amaç: Herpes zoster (HZ) latent Varicella Zoster virus enfeksiyonunun reaktivasyonundan kaynaklanır. Hastalıkta prodromal belirtiler olan ağrı, yanma ve karıncalanma hissini takiben unilateral veziküllü döküntülerin ortaya çıkması tipiktir. Hıçkırık HZ enfeksiyonun seyrinde nadir ortaya çıkan bir semptomdur. Bu vakayı sunmadaki amacımız hıçkırık etiyolojisinin nadir bir sebebi olan HZ enfeksiyonunu ayırıcı tanıda yer aldığını vurgulamaktır.

Olgu: Kırk yaşında erkek hasta on gündür süren inatçı hıçkırık ve iki gündür başlamış olan sağ sırt ve göğüs üzerinde ağrılı döküntü yakınmalarıyla başvurduğu dermatoloji kliniğinden tarafımıza refere edildi. Fizik muayenesinde T4-5 dermatomunda, unilateral veziküllü döküntüler (Resim 1 ve 2) dışında anormal bulgu saptanmadı. Hastanın hemogram ve biyokimyasal parametreleri normaldi. Posteri-anterior Akciğer grafisi ve batın ultrasonografisin'de anormal bulgu izlenmedi. Hastanın özgeçmişinde diyabetes mellitus, gastro-özofageal reflü hastalığı, santral sinir sistemi hastalığı, ilaç kullanımı ve geçirilmiş cerrahi öyküsü yoktu. Hastaya oral valasiklovir tedavisi başlandı. Birinci ay kontrol başvurusunda tedavinin üçüncü gününde hıçkırık yakınmasının tamamen geçtiği ve tekrarlamadığı öğrenildi.

Sonuç: Herpes Zoster enfeksiyonu inatçı hıçkırığın nadir karşılaşılan bir sebebidir. Hastalıkta prodromal belirtiler olan ağrı, yanma ve karıncalanma hissini takiben unilateral veziküllü döküntülerin ortaya çıkması tipiktir. Hıçkırıkla başvuran hastalarda bu prodromal belirtilerinin sorgulanması hastalığı akla getirmede yardımcı olabilir.

Anahtar Kelimeler: Hıçkırık, Herpes Zoster

Resim 1. Hastanın sırtında T4-5 dermatomu üzerinde bulunan veziküllü döküntüler

Resim 2. Hastanın göğüs ön yüzünde T4-5 dermatomu üzerinde bulunan veziküllü döküntüler

EP-058
RISPERDAL KULLANIMI SONRASI GELİŞEN 'DRESS SENDROMU': OLGU SUNUMU

UMUT EMRE AYKUT[1], HALUK TARIK KANİ[1], TUĞBA MEMİŞ[2], GONCA SARAÇ[3], ABİDİN GÜNDOĞDU[2]

1 MARMARA ÜNİVERSİTESİ TIP FAKÜLTESİ, İÇ HASTALIKLARI ABD., GASTROENTEROLOJİ BD. PENDİK/İSTANBUL
2 MARMARA ÜNİVERSİTESİ TIP FAKÜLTESİ, İÇ HASTALIKLARI ABD., PENDİK/İSTANBUL
3 MARMARA ÜNİVERSİTESİ, DERİ VE ZÜHREVİ HASTALIKLARI BİLİM DALI., PENDİK/İSTANBUL

Amaç: DRESS sendromu, ateş, deri döküntüleri, hematolojik anormaliler, lenfadenomegali ve iç organ tutulumuyla karakterize olan ciddi bir ilaç aşırı duyarlılık reaksiyonudur. İlaç maruziyetinden sonra 2 ile 8 haftaya kadar olan latent dönem ve ilaç kesilmesine karşın sık relaps ile karakterizedir. Literatürde en sık antiepileptik grubu ilaçlar ile bildirim yapılmıştır(Tablo 1).Sendromun İç organ tutulumu; hepatit, böbrek tutulumu, interstisyel pnömoni, myokardit, farenjit, ensefalit, GİS kanaması gibi geniş bir yelpazede olmakla birlikte, mortalite oranı %10 civarındadır. Bu olguda risperdal sonrası akut hepatit kliniği ile başvuran DRESS Sendromundan bahsedeceğiz.

Olgu: Bilinen şizofreni ve epilepsi tanıları olan 22 yaşında erkek hasta,Acil servise ateş, döküntü ve ele gelen şişlik şikayeti ile başurmuş. 5 yıldır karbamezapin ve 50 gündür risperdal kullanmakta olan hastanın fizik muayenesinde tüm vücutta yaygın hiperemik squamlı birleşme eğiliminde papüler lezyonlar (resim 1) ile bilateral yaygın en büyüğü 2.5 cm çapta ağrılı lenfadenomegali saptandı. Bakılan tetkiklerinde lökositoz, transaminaz değerlerinde 10 kat artış ve INR'si 1.5 olduğu görüldü. Hastanın kullandığı ilaçlar kesildi. Hastanın gönderilen kan kültürlerinde üreme saptanmadı. Çekilen Batın BT'de hepatomegali, periportal sıvı, mezenterik lenfadenomagli saptandı(Resim2). Bakılan Hepatotropik virüsler,hepatit serolojisi ve otoimmun markerları negatif saptandı. Mevcut klinik yeni başlanan risperdal ilişkili DRESS Sendromu düşünülerek sistemik steroid tedavisi başlandı. Steroid tedavisi sonrasında hızla kliniği ve laboratuvarı düzelen hasta taburcu edildi.

Sonuç: DRESS sendromu, ilaçlarla tetiklenen, kutanöz, hematolojik ve solid organ tutulumlarının eşlik ettiği şiddetli bir aşırı duyarlılık reaksiyonudur. Yüksek mortalite oranları nedeniyle sendromun erken tanınması çok önemlidir. RegiSCAR grubunun belirlediği potansiyel DRESS vakası kabul edilme kriterleri (tablo. 2)'de belirtilmiş olup bu vakada 6 kriter pozitif Saptanmıştır. Bu vakada olduğu gibi yaygın döküntü, akut hepatit gibi ciddi organ tutulumu, yaygın lenfadenomegali, hematolojik tutulum ve ateş kliniği olan olgularda ilaç kullanım hikayesi büyük bir özen ile alınmalı ve daha önce bildirilmemiş bir ilaçla da sendromun gerçekleşebileceği akılda tutulmalıdır.

Anahtar Kelimeler: Dress sendromu, Akut hepatit, Risperdal

Resim 1

Tüm vücutta yaygın hiperemik squamlı birleşme eğiliminde papüler lezyonlar

Resim 2

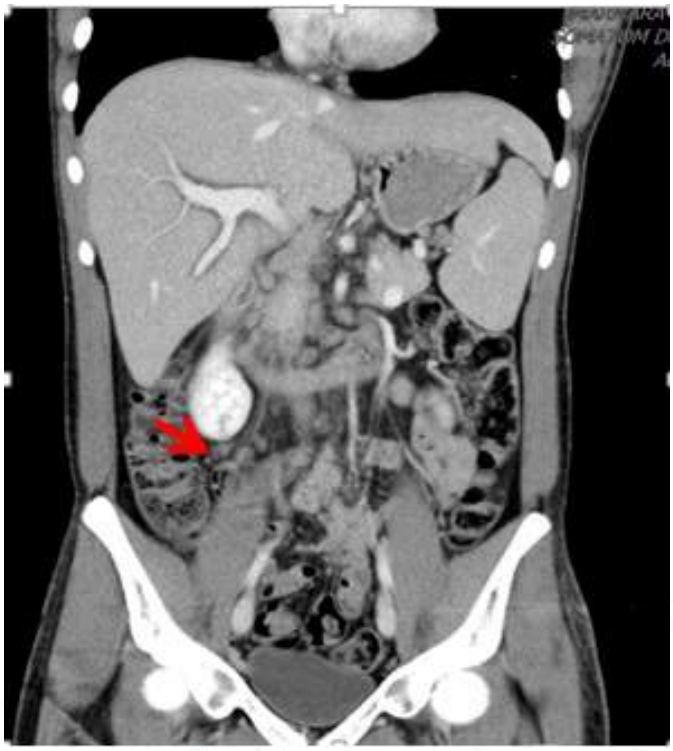

IV/Oral kontrastlı batın BTkoronal kesitlerde; Akut hepatit ile uyumlu olarak, hepatomegali ve genişlemiş intrahepatik safra yolları ile periportal sıvı görülmektedir. Ayrıca batında mezenterik lenfadenomegali görülmüştür(kırmızı ok).

Tablo 1. DRESS Sendromu'na neden olabilen ilaçlar

Sıklıkla Bildirimi Yapılan ilaçlar	**Bildirimi Yapılan ilaçlar**
Allopurinol	Fenindion
Karbamazepin	Fluindion
Lamotrijin	Betalaktam antibiyotikler
Fenitoin	Nevirapin
Sulfasalazin	Olanzapin
Vankomisin	Oksakarbazepin
Minosiklin	Stronsiyum Ranelat
Dapson	Telaprevir
Sulfometoksazol	

Tablo 2. RegiSCAR grubunun belirlediği potansiyel DRESS vakası kabul edilme kriterleri

1.	Hastanede yatarak tedavi gereksinimi
2.	Reaksiyona sebep olabilecek şüpheli ilaç kullanımının varlığı
3.	Akut deri döküntüsü
4.	38° C'nin üzerinde ateş
5.	En az 2 alanda LAP
6.	En az bir iç organ tutulumu
7.	Kan bulguları(Lenfositopeni/lenfositoz, Eozinofili, Trombositopeni)

EP-059
AÇIKLANAMAYAN KARIN AĞRISI ETYOLOJİSİNDE BT ANJİOGRAFİ SONUÇLARIMIZ

MUHAMMED SAİT DAĞ[1], ÖMER FARUK DAĞ[2], MEHMET KORUK[1]

1 MEDİKAL PARK GAZİANTEP HASTANESİ, GASTROENTEROLOJİ, GAZİANTEP
2 ŞANLIURFA EĞİTİM VE ARAŞTIRMA HASTANESİ, İÇ HASTALIKLARI, ŞANLIURFA

Amaç: Karın ağrısı akut ve kronik birçok farklı sebebe bağlı olarak oluşabilir. Vasküler patolojilere bağlı iskemik ağrının tanısında en önemli basamak klinisyenin mevcut patolojileri düşünmesi ve araştırmasıdır. Abdomen BT (bilgisayarlı tomografi) anjiografi vasküler patolojilerin tanısında yüksek duyarlılık ve özgüllüğe sahip noninvaziv bir yöntemdir. Bu çalışmada hastanemizde klinik olarak konvansiyonel yöntemlerle karın ağrısı etyolojisi açıklanamayan ve abdomen BT anjiyografi çekilen hastalarımızın sonuçları sunulmuştur.

Gereç-Yöntem: Ondokuz Ekim 2016 ve 23 Mart 2017 tarihleri arasında hastanemiz gastroenteroloji kliniğinde karın ağrısı etyolojisi araştırılmak üzere abdomen BT anjiografi çekilen hastalarımızın sonuçları retrospektif olarak incelendi.

Bulgular: Çalışmaya 11' i kadın ve 19' u erkek toplam 30 hasta dahil edildi. Hastaların tamamında majör klinik yakınma karın ağrısı iken, 17 hastada aynı zamanda karında yanma hissi vardı. Hastaların yaş ortalaması 54.3 (27-88) idi. Oniki hasta 65 yaş altı (% 40) ve 18 hasta 65 yaş ve üzerindeydi (% 60). Hastalarda BT anjiografi çekimine karar verilmeden önce endoskopi, kolonoskopi, ultrasonografi, abdomen BT, doppler USG, rutin kan tetkikleri yöntemlerinden birkaçı ya da tamamı uygulanıp net etyoloji saptanamamıştı. Sadece 3 hastada normal anjiografik bulgular elde edilirken, 27 hastada abdominal vasküler yapılarda değişik oranlarda (% 40-99) darlıklar saptandı. En sık çölyak turunkus 15 (% 50) ve 2. sırada süperior mezenterik arter 12 (% 40) vakada tutulmuştu. Hastaların hiçbirinde allerjik, renal ya da hemorajik komplikasyon olmadı. Tanı sonrası medikal, radyolojik ve cerrahi tedavi yöntemlerinden biri ya da birkaçı uygulandı.

Sonuç: Vasküler kaynaklı akut ya da kronik karın ağrısı sebeplerinin tanısında ilk ve en önemli basamak klinik şüphe olup, sonrasında uygulanan abdominal BT anjiografik değerlendirme oldukça duyarlı, effektif ve güvenli bir yöntemdir.

Anahtar Kelimeler: Karın ağrısı, BT anjiografi, mezenter iskemisi

EP-060
POSTPARTUM ATİPİK HEMOLİTİK SENDROM NADİR BİR OLGU SUNUMU

MERVE LEHİMCİOĞLU[1], TUĞÇE ULAŞLI[1], ÖZLEM GÜL UTKU[2], BİLAL ERGÜL[2], DİLEK OĞUZ[2]

1 KIRIKKALE ÜNİVERSİTESİ TIP FAKÜLTESİ İÇ HASTALIKLARI BÖLÜMÜ, KIRIKKALE
2 KIRIKKALE ÜNİVERSİTESİ TIP FAKÜLTESİ İÇ HASTALIKLARI ABD GASTROENTEROLOJİ BÖLÜMÜ, KIRIKKALE

Amaç: Erişkin postpartum atipik hemolitik üremik sendrom (aHUS), gebelik sırasında veya doğum sonrası enfeksiyöz olmayan, kontrol edilemeyen kompleman aktivasyonundan kaynaklanan trombotik mikroanjiopati durumudur. Gebelik ve postpartum trombositopeninin değerlendirilmesi ve gebelik ilişkili diğer trombositopeni nedenlerinin dışlanması ayırıcı tanıda önemlidir. Biz bu bildiride postpartum hemoraji, hemoliz, trombositopeni ve renal disfonksiyonla gelen bir olguyu sunduk

Olgu: 21 yaşındaki 80 kg'lık bir kadın, fetal sıkıntı nedeniyle başka bir hastanede acil sezaryene alınmış. Hastanın gebelik boyunca hipertansiyon, ödem, proteinüri öyküsü yokmuş. Doğum sonrası birinci gününde idrar çıkışında azalma, masif vajinal kanama, trombositopeni, karaciğer enzimlerinde yükselme olan hastanın, ikinci günde hemoglobin değerlerinde tedricen düşme olması ve uykuya meylinin artması nedeni ile hastanemize sevk edildi. Hasta letarjik, oryantasyon ve kooperasyon bozuk, ikterik görünümde ve bilateral 3+ ödem mevcuttu. Hemoglobin değeri 8,9 gr/dl(gebelik öncesi12,9 gr/dl), total bilurubin:21gr/dl Direk bilurubin:16 gr/dl ölçüldü, AST:647 IU/L, ALT 328 IU/L, GGT 39 IU/L ve ALP 265 IU/L, LDH 992 IU/L, ürik asit 10,2 mg/dl ölçüldü. Spot idrarda 3+ protein tespit edilmesi üzerine 24 saatlik idrar toplandı ve 4 gr/gün proteinüri tespit edildi.Periferik yaymasında fragmente eritrositler, polikromazi, trombositopeni ve normoblastlar gözlendi. Trombosit değeri 216000mm3' den, 42000 mm3'e geriledi. Doğum sonrası 4, gününde kreatin değerleri 2,8gr/dl'ye yükseldi. Hastada renal disfonksiyonu, hemoglobin ve trombosit sayısında düşme olması, periferik yayma da hemoliz bulguları olması nedeni ile HÜS düşünüldü. Hastaya 1mg/kg dan prednizolon tedavisi başlandı. Tedavi sonrasında hastanın trombosit, hemoglobin değerlerinde, karaciğer fonksiyon testleri ve renal fonksiyonlarında düzelme başladı. 21 gün sonra hastada klinik ve laboratuvar düzelme sağlandı ve şifa ile taburcu edildi.

Sonuç: Postpartum hemolitik sendrom 1/25000 olguda gerçekleşen ve hayatı tehdit eden bir durumdur. Erken tanı ile tedavi başarı oranları yüksektir. Postpartum karaciğer fonksiyon testi yüksekliği,renal disfonksiyon, trombositopeni ve anemi gelişmesi durumunda ilk akla gelen HELLP tanısı olamakla beraber HÜS ve TTP'de ayırıcı tanıda düşünülmelidir

Anahtar Kelimeler: Hemolitik Üremik Sendrom, Postpartum

EP-061
KOLESTAZLA KENDİNİ GÖSTEREN HEPATİK ADENOM VAKASI

BERAT EBİK, HÜSEYİN KAÇMAZ, FEYZULLAH UÇMAK, MUHSİN KAYA, KENDAL YALÇIN

DİCLE ÜNİVERSİTESİ TIP FAKÜLTESİ GASTROENTEROLOJİ BİLİM DALI,DİYARBAKIR

Amaç: Hepatik adenomların olası klinik prezentasyon şekilleri ve tedavi yaklaşımı

Olgu: 64 yaşında bayan hasta kliniğimize sağ üst kadran ağrısı nedeniyle başvurdu. Fizik muayene de sağ üst kadranda hassasiyeti ve sağ üst kadranda palpasyonla karaciğeri hissediliyordu ve ayrıca ele gelen sert ve düzensiz sınırlı öncelikle solid kitleyi düşündüren lezyon mevcuttu. Başka herhangi bir aktif yakınması olmayan hastanın vital bulguları stabildi. Hastanın laboratuvar parametrelerinde ALT:40 (referans değeri (RD):0-35 U/L) ve AST:40 (RD:0-30 U/L) ALP: 811 (RD:40-160U\L), GGT:316 (RD:5-55 U\L) idi. Total Bilirubin:0,39 (RD:0,2-1 mg/dl) olan hastanın AFP düzeyi normaldi. Fakat CA-19.9 değeri 659 olarak gelince hastada ön planda malignite ve safrayolu inflamasyonu veya hasarı ile giden patolojileri ön planda düşündük. Hastaya yaptığımız görüntüleme de Karaciğer segment 4,sagment 1,segment 8 ve segment 5'i içine alan en geniş aksiyal boyutu 15 cm olarak ölçülen arteryel fazda kontrastlanan portal ve geç fazda washout izlenen komşu vaskuler yapılara bası yapan kapsülü bulunmayan kitle lezyonu tespit edildi. Hastanın intrahepatik safra yollarında basıya bağlı genişleme de mevcuttu. Hastanın bu görüntüler 2 yıl önce çektirdiği BT görüntüleri ile karşılaştırıldı ve görünüm tamamıyla aynı olmakla birlikte kitle boyutunda da bir değişiklik söz konusu değildi..

Hastanın üç ay sonra karın ağrısında artma meydana geldi. FM de sağ üst kadranda palpasyonla ağrısı olan hastanın; murphy bulgusu mevcuttu. Biyokimyasal parametrelerinde ise ALT değeri 230,AST:185 ALP:950 GGT:1150 ye yükselmişti. Sklerasında ikter gelişen hastanın Total Bilirubin değeri 3 mg/dl ye ulaşmıştı.(direkt bilirubin:2,5 mg/dl). Yapılan yeni görüntülemesinde ise adenom boyutlarında bir değişiklik göze çarpmazken intrahepatik safra yollarındaki dilatasyon iyice belirginleşmiş ve safra kesesinde distansiyonu mevcuttu

Sonuç: Bizim de sunduğumuz olguda karaciğerinde yaklaşık 15 cm çapında bir kitleye sahip olan hasta da her ne kadar ilk planda akla malignite, özellikle HCC gelse de, hastanın kitle boyutunda iki yıldır bir değişiklik olmaması, AFP değerinin normal olması HCC den uzaklaştırırken, wash out özelliği ve hipervasküler yapı HCC yi destekleyen bulgulardır. Ama Hepatik adenomlarında hipervasküler yapıda olduğu ve wash out gösterdiği bilinmektedir.

Bu vakayı sunmamızdaki amaçlarımızdan biride hastada kolestaz enzimlerinde ve CA 19-9 değerinde artışa neden olduğundan dolayı olgu ilk planda bilier bir patolojiyi düşündürtmüştür. Fakat daha sonraki incelemede bunun nedeninin dev adenomun safra yollarına yaptığı bası sonucu olduğu görülmüştür. Bu vakada da laboratuvar ve görüntüleme bulguları ile hepatik adenom tanısı konulduğundan dolayı bu hastada karaciğer biyopsisi yapmak yerine hastanın klinik şikayetleri, kitlenin boyutu ve kitlenin basıya bağlı kolestaz veya hemoraji ihtimalide göz önüne alındığında bu hastaya cerrahi rezeksiyon yapılması uygun bir seçenektir.

Anahtar Kelimeler: Hepatik adenom, kolestaz, cerrahi

Resim 1

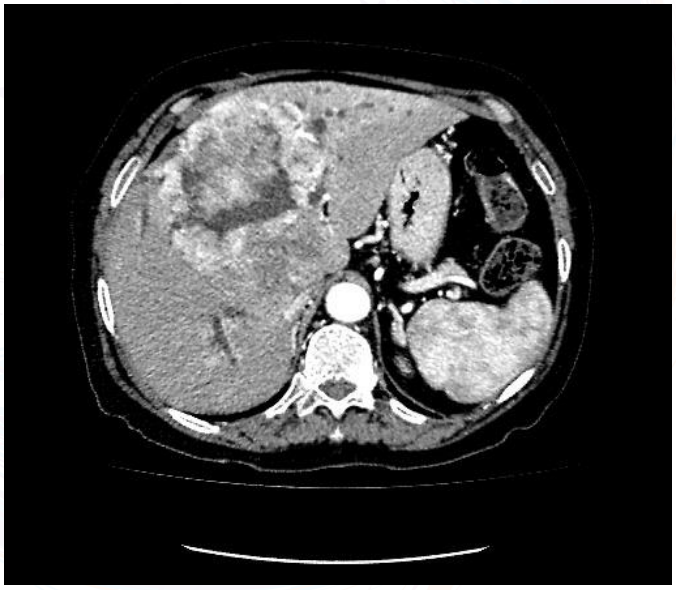

arteryel faz inceleme de kitle içine kanama ve genişlemiş inrta hepatik safra yolları

Resim 2

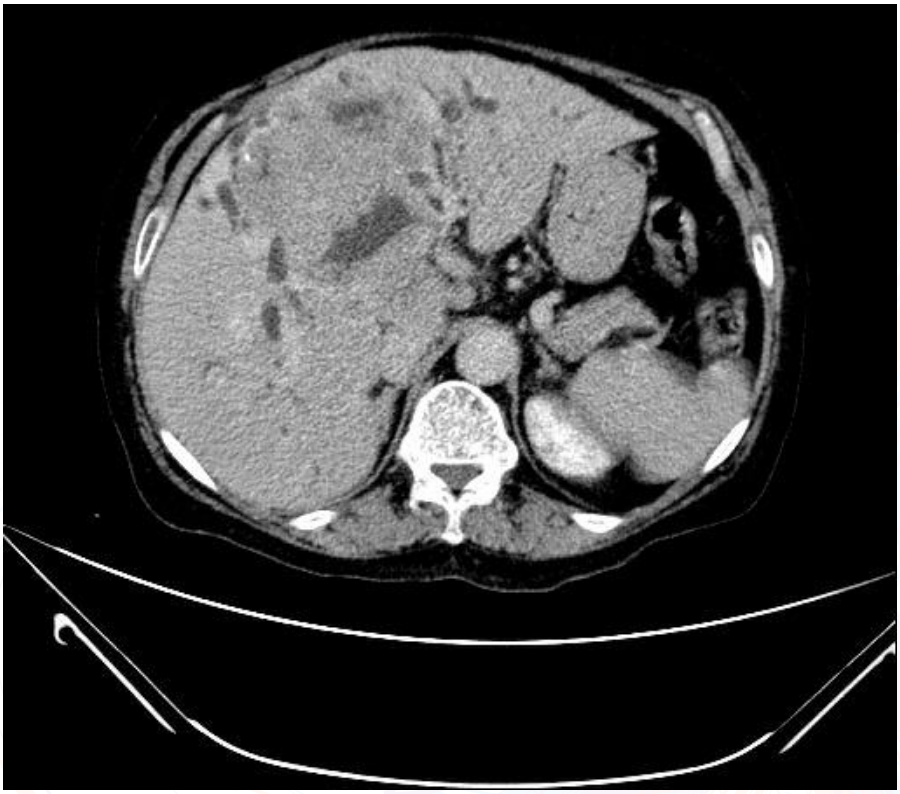

Hastanın 3 ay sonraki dinamik BT görüntüsü. İntrahepatik safra yollarında belirgin genişleme dikkati çekmekte

EP-063
THERAPEUTIC APHERESIS FOR SEVERE HYPERTRIGLYCERIDEMIA IN PREGNANCY: A CASE REPORT

ALTAY KANDEMİR, ADİL COŞKUN, MEHMET EMİN AYHAN, ABDULVAHİT YÜKSELEN, MEHMET HADİ YAŞA

DEPARTMENT OF GASTROENTEROLOGY, ADNAN MENDERES UNIVERSITY, AYDIN, TURKEY

Objective: Pancreatitis related to hypertriglyceridemia can occasionally occur during pregnancy, particularly if there are underlying genetic abnormalities in lipid metabolism.Acute pancreatitis is a rare complication in pregnancy, but it is associated with maternal and perinatal mortality.

Case: A 30-year-old primipara woman, in the 20 th week of gestation, was admitted to the gastroenterology department of our hospital, with a complaint of severe epigastric pain radiating to the back and vomiting, which had begun one day prior. There were uncontrolled hypertriglyceridemia with irregular usage of fenofibrate.She had experienced acute pancreatitis two years before. There was neither smoking, nor regular use of alcohol. On physical examination,arterial blood pressure was 110/70 mm Hg,heart rate 82/min,body temperature 36.9 C.Her physical examination was unremarkable. Laboratory results were: white blood cell count 15,900/mm3, hemoglobin 12.3 g/dL, platelet count 218,000/mm3, erythrocyte sedimentation rate 45 mm/h, calcium 9.2 mg/dL, C-reactive protein 10 mg/L,serum glucose 100 mg/dL, urea 10 mg/dL, creatinine 0.47 mg/dL,ALT 40 IU/L,LDH 197 IU/L,GGT 20 IU/L, amylase 2900 IU/L,lipase 2680 IU/L, triglyceride 5680 mg/dL, and total cholesterol 632 mg/dL.Coagulation tests and urine analysis were normal. Results of arterial blood gas analysis were pH 7,38, PCO2:26,9 mmHg, PO2: 59,6 mmHg, HCO3: 17,6 mmol/L, SO2: 90,3%. Electrocardiography and chest X-ray were normal. The Ranson's score was 2 at admission and at the 48th hour. APACHI II scor:4. Abdominal Ultrasonographyfindings were consistent with AP. The patient was treated with serum saline (4–6 L/day)analgesic, and discontinuation of oral intake. TPE was performed thrice: on the first day,on the second day and on the third day. The plasmapheresis treatment was ceased as there was a significant drop of TG after three sessions.on the first day TG levels was 3960 mg/dL,on the second day TG levels was 2223 mg/dl, on the third day TG levels was 1367mg/dl.We used fresh frozen plasma (FFP) for therapeutic plasma exchange with a volume of 40 ml per kg body weight (BW) along with heparin infusion 10 U/kg/h for anticoagulation.In 5 days time,with the levels of TG 430 mg/dL and cholesterol 181 mg/dL, she was discharged from the hospital. On day four, the abdominal pain and the vomiting disappeared. The patient was discharged with regular fenofibrate treatment on day 5.She was kept on lipid-lowering dietary and drug therapy until the 38th week of gestation. Cesarean delivery was performed under spinal anesthesia in the 38th week, and the patient delivered a healthy 3100 g female infant. She has been followed-up for two years and the acute pancreatitis has not recurred.

Conclusion: When we calculated the TG levels before and after therapeutic apheresis, maximum decrease achieved with therapeutic plasma exchange was 43,8 % for patient. Therapeutic plasma exchange seemed to be more efficient to decrease TG levels

Keywords: hypertriglyceridemia-induced acute pancreatiti, pregnancy, therapeutic apheresis exchange

EP-064
NADİR BİR DİSFAJİ NEDENİ; DİSFAJİA AORTİKA

HÜSEYİN KORKMAZ[1], NURAN AY[2]

1 SELÇUK ÜNİVERSİTESİ TIP FAKÜLTESİ GASTROENTEROLOJİ BD, KONYA
2 SELÇUK ÜNİVERSİTESİ TIP FAKÜLTESİ İÇ HASTALIKLARI ABD, KONYA

Amaç: Özofageal disfajinin sebepleri arasında, çoğunlukla özofageal kanser, web, akalazya ve özofajit yer almaktadır. Özofagusa dışarıdan bası yapan mediastinal kitleler, vertebral kemik çıkıntısı ve aortaya bağlı basılar nadiren disfaji nedeni olabilmektedir. Disfajia aortika; ektatik, tortüöz veya anevrizmatik, aterosklerotik torasik aortanın özofagusa dıştan basısına bağlı olarak meydana gelen yutma güçlüğüdür. Genellikle yaşlı, hipertansiyon hikâyesi olan, kısa boylu ve kifozlu bayanlarda görülen bu durum oldukça nadirdir. Bu nedenle birçok klinisyen tarafından disfajinin ayırıcı tanısında ihmal edilir. Burada disfaji şikayeti ile başvuran bir hastada torakal aortanın özofagusa basısını sunmaktayız

Olgu: Bilinen esansiyel hipertansiyonu olan 78 yaşındaki kadın hasta son 3 aydır katı gıdalara karşı olan disfaji şikayeti ile başvurdu. Fizik Muayenede; Tansiyon arteriel 149/90 mmHg, nabız 78 /dk iken, hastanın boyu 155 cm ve kifozu mevcuttu. Hastanın hemogramında, hemoglobin 12.3 g/dl; beyaz küre 35600 k/ul; trombosit 355000 iken, biyokimyasal incelemesinde karaciğer fonksiyon testleri, renal fonksiyon testleri, elektrolit, koagülasyon ve tiroid fonksiyon testleri gibi biyokimyasal değerleri normal sınırlardaydı. Tümör markerleri AFP, CEA ve Ca 19-9 normal sınırlarda saptandı. Yapılan baryumlu özofagografi de özofagus proksimal orta kesimlerinde genişleme izlenmekte olup, proksimal kesimde aort topuzunun basısı görüldü. Toraks Bilgisyarlı Tomografisinde proksimal özofagus genişliği 3 cm ile artmış, kalp normalden büyük, torasik aortada aterosklerotik değişiklikler gözlendi. Yapılan özofagogastroduodenoskopide hafif antrum korpus gastriti dışında patolojik bulgu gözlenmedi. Kardioloji bölümüne konsülte edilerek hipertansiyon tedavisi yeniden düzenlenen hastaya yumuşak gıdalı diyet önerilerek taburcu edildi.

Sonuç: Baryumlu farengoözefagografi, disfajinin değerlendirilmesinde önemli bir tetkiktir ve disfaji aortikanın teşhisinde de önemli yer almaktadır. Grafide, kısmi özofageal obstrüksiyon, özeofagus sol kenarında düzleşme ve aortik pulsasyonla birlikte baryumun senkronize pulsatil hareketi gözlenebilir. Disfaji aortikanın tedavisi; Birliktelik gösteren kalp yetmezliği veya hipertansiyon bulgularının tedavisi yanında özofagusu tıkayacak sert gıdalardan kaçınma ile tedavi edilebilmektedirler. Daha şiddetli semptomu olan hastalarda cerrahi ön plandadır Sonuç olarak, vasküler anomalilere bağlı disfaji ender görülmekle birlikte yutma güçlüğü şikayeti ile başvuran yaşlı bir hasta değerlendirilirken akılda tutulması gereken sebeplerden bir tanesidir.

Anahtar Kelimeler: Disfaji, Disfajia Aortika

EP-065
KONYA BÖLGESİNDE GASTROSKOPİ YAPILAN HASTALARDA HELICOBACTER PYLORI SIKLIĞI VE YILLARA GÖRE DEĞİŞİMİ

HÜSEYİN KORKMAZ

SELÇUK ÜNİVERSİTESİ TIP FAKÜLTESİ GASTROENTEROLOJİ BD, KONYA

Amaç: İnsanlar için önemli bir patojen olan Helicobacter pylori (H. Pylori) insanlarda peptik ülser, gastrit, mide kanseri ve lenfomayı içeren birçok hastalıktan sorumludur. Bu çalışmanın amacı Konya bölgesinde herhangi bir nedenle üst GİS endoskopisi yapılan ve gastrik biyopsi alınan hastalarda H.pylori sıklığı, sıklığın yaş ve cinsiyet ile ilişkisinin, H. pylori sıklığının yıllara göre değişiminin araştırılmasıdır.

Gereç-Yöntem: Selçuk Üniversitesi Tıp Fakültesi Gastroenteroloji Kliniği Endoskopi Ünitesinde herhangi bir nedenle üst GİS endoskopisi yapılan, antrum ve korpus biyopsileri alınan hastalar çalışmaya alındı ve geriye dönük olarak incelendi. H. pylori sıklığı genel, cinsiyet ve yaş gruplarına ayrılarak belirlendi. Ayrıca H. pylori sıklığı yıllara göre karşılaştırıldı.

Bulgular: Çalışmaya alınan 2204 hastanın ortalama yaşı 48.94±16.34 idi. Hastaların 1157'si(%52.54) kadın olup yaş ortalaması 48.45±16 iken 1047'si (%47.46) erkek olup yaş ortalaması 49.47±16.9 idi. H. pylori 1381(%62.65) hastada negatif iken erkek 368(%35.18) ve kadın 389 (%36.76) olarak toplam 757(%34.34) hastada pozitif bulundu. Raporlarda 66(%2.99) kişide H.pylori bakılmamıştır. Kadın ve erkeklerde H.pylori sıklığı benzerdi. H. pylori pozitifliği hastaların %33.94'ünde hafif(+), %48.34'unda orta(++), %17.7'ünde ağır(+++) şiddetteydi.15–30 yaş, 31–45 yaş, 46–60 yaş ve 61–100 yaş gruplarında H. pylori sıklığı sırasıyla %46.2, %41.3, %30.3, %23.9 idi. 45 yaş altı hastalarda H. pylori sıklığı anlamlı derecede yüksek bulundu(p=0.001).

Sonuç: Konya bölgesinde H.pylori sıklığı %34.34' olup cinsiyetler arasında anlamlı fark yokken 45 ve altı yaş hastalarda H.pylori sıklığı anlamlı derecede yüksek bulundu. Selçuk Üniversitesi Tıp Fakültesi Hastanesi Gastroenteroloji Endoskopi ünitesinde Ocak 2012-Haziran 2013 yılları arasında endoskopi yapılan hastalar ile Ekim 2014-Aralık 2016 yıllarında yaptığımız bu çalışmayı karşılaştırdığımızda H.Pylori prevalansında totalde ve yaş gruplarında belirgin bir düşüş gözlendi.

Anahtar Kelimeler: Endoskopi, Helicobacter pylori, Prevelans

Ocak 2012-Haziran 2013/ Ekim 2014-Aralık 2016 H.Pylori'nin Yaşlara Göre Karşılaştırılması

YIL	14-30 yaş H.pylori Pozitif	31-45 yaş H.pylori Pozitif	46-60 yaş H.pylori Pozitif	61-95 yaş H.pylori Pozitif
2012-2013	%49.8	%45.7	%41.3	%30.3
2014-2016	%46.2	%41.3	%30.3	%23.9

EP-066
VARİS DIŞI ÜST GASTROİNTESTİNAL KANAMALARDA RİSK SKORLAMALARININ MORTALİTE VE MORBİDİTE İLE İLİŞKİSİ

FAİK ÖZEL, ELİF YORULMAZ, CAN DAVUTOĞLU, AYTEKİN GÜVEN, DEDE ŞİT

BAĞCILAR EĞİTİM VE ARAŞTIRMA HASTANESİ, İÇ HASTALIKLARI KLİNİĞİ, İSTANBUL

Amaç: Üst gastrointestinal sistem (GİS) kanamaları, özofagusun üst kısmı ile Treitz ligamanı arasında lümen içine olan kanamalardır. Üst GİS kanamaları günümüzde mortalite ve morbiditenin önemli bir nedenidir ve halen hastaların takip ve tedavi maliyetleri yüksektir. Bu çalışmada üst GİS kanamalı hastalardaki mortalite ve morbidite oranları ile Forrest sınıflaması, Rockall ve Glasgow-Blatcford risk skorlamarı arasındaki ilişkiye bakmayı amaçladık.

Gereç-**Yöntem:** Çalışmaya Ocak 2015-Ocak 2016 tarihleri arasında üst GİS kanama tanısıyla iç hastalıkları servisinde takip edilen 169 hasta alındı. Hastaların yaş ortalaması 57.39±19.14 idi. Hastaların %72'si (n=121) erkek ve %28'i (n=47) kadındı. Endoskopik bulgulara göre Forrest sınıflaması yapıldı. Rockall skorlaması yaş, sistolik kan basıncı, nabız, komorbid hastalık, endoskopik tanı ve endoskopik yeni kanama bulgusuna göre hesaplandı. Glasgow-Blatchford risk skorlaması kan üre azotu, hemoglobin, sistolik kan basıncı, nabız, melena ile başvuru, senkop, karaciğer hastalığının varlığı, kalp yetmezliği bulunması bulgularına göre hesaplandı. Forrest sınıflaması, Rockall ve Glasgow-Blatchford risk skorlamaları ile yatış süreleri, kan transfüzyon ihtiyaçları, cerrahi girişim gereksinimi, tekrar kanama ve mortalite oranları arasındaki ilişkiye bakıldı.

Bulgular: Forrest sınıflamasına göre F1b lezyonu olan hastalarda genel cerrahi konsultasyonu istenme oranı (%29.6), F2a (%0), F2b (%7.7), F2c (%10.5) ve F3 (%10.2) sınıflarının oranlarından istatistiksel olarak anlamlı derecede yüksekti. Olguların Rockall ve Glasgow-Blatchford skor ortalamaları komorbid hastalığı olanlarda olmayanlara göre anlamlı derecede yüksekti. Asetilsalisilik asit, coumadin ve diğer ilaçları kullanan grupta kullanmayanlara göre Rockall skor ortalamaları anlamlı derecede yüksek saptandı. Rockall ve Glasgow-Blatchford skoru yatış süresi, kan transfüzyonu ihtiyacı, tekrar kanama, yoğun bakım takibi, cerrahi girişim ve mortalite görülen hastalarda istatistiksel olarak anlamlı derecede yüksek bulundu.

Sonuç: Rockall ve Glasgow-Blatchford risk skorlarının morbidite ve mortalite oranları ile ilişkili olması hastaların sadece endoskopik görüntülerine göre değerlendirilmemeleri gerektiğini göstermiştir. Geniş çaplı prospektif çalışmalarla üst GİS kanamalı hastalara yaklaşımda bu skorlamalar kullanılabilir.

Anahtar Kelimeler: Forrest, Glasgow-Blatchford, Rockall, Üst GİS kanama

EP-067
SERUM PROGRANULİN SEVİYESİ GASTRİK ÜLSER TEDAVİSİNİN TAKİBİNDE YENİ BİR BELİRTEÇ OLABİLİR Mİ?

EVRİM KAHRAMANOĞLU AKSOY[1], FERDANE PİRİNÇCİ SAPMAZ[1], ÖZLEM CEYLAN DOĞAN[2], ÖZGÜR ALBUZ[3], METİN UZMAN[1], YAŞAR NAZLIGÜL[1]

1 KEÇİÖREN EĞİTİM VE ARAŞTIRMA HASTANESİ, GASTROENTEROLOJİ KLİNİĞİ
2 ANKARA ÜNİVERSİTESİ TIP FAKÜLTESİ, BİYOKİMYA ANABİLİM DALI
3 KEÇİÖREN EĞİTİM VE ARAŞTIRMA HASTANESİ, GENEL CERRAHİ KLİNİĞİ

Amaç: Ülser iyileşmesi; çeşitli büyüme faktörleri tarafından düzenlenen kompleks bir süreçtir. Bu çalışmanın amacı, peptik ülser hastalarında anjiogenetik faktör olan VEGF, pro-inflamatuar sitokin olan TNF-α, anti-inflamatuar özellikleri olan progranulin seviyelerinin tedavi öncesi ve sonrası değerlerinin kontrol grubu ile karşılaştırılmasıdır.

Gereç-Yöntem: Çalışmaya üst gastrointestinal sistem endoskopisinde peptik ülser saptanan 42 hasta (gastrik ülser n= 22 ve duodenal ülser n= 20) ve 15 sağlıklı kontrol dahil edildi. Biyopsi sonucu H pylori saptanan hastalara eradikasyon tedavisi başlanırken, saptanmayanlara antisekretuar tedavi verildi. Tüm gastrik ülserli hastaların endoskopileri ilk endoskopiden 2 ay sonra tekrarlandı ve H pylori eradikasyon kontrolü gastrik biyopsi ile yapıldı. Duodenal ülserli hastalardan H pylori saptananların eradikasyon kontrolü gaitada antijen testi ile yapıldı. Hastaların tedavi öncesi, tedavi sonrası ve kontrol grubunun kan serum progranulin, VEGF ve TNF-α seviyeleri ELISA yöntemi ile ölçüldü.

Bulgular: Yaş ve cinsiyet açısından toplam ülser (gastrik+-duodenal) grubu ile kontrol grubu arasında fark yoktu (Tablo 1). Tedavi öncesi serum progranulin seviyesi gastrik ülser grubunda 4237.35±1091.30 pg/ml, duodenal ülser grubunda 4682.64±1501,46 pg/ml, kontrol grubunda 3055.66±626,88 pg/ml, ülser grubu toplam olarak ele alındığında 4460±1315 pg/ml olarak saptandı. Tedavi sonrası serum progranulin seviyesi gastrik ülser grubunda 3607,7±869.4 pg/ml, duodenal ülser grubunda 4286.5±1208±78 pg/ml olarak tespit edildi. Tedavi öncesi öncesi gastrik ülser grubu ile kontrol grubu arasındaki fark anlamlı iken (p<0.001), tedavi sonrası bu farkın kaybolduğu izlendi (p= 0.117). Serum VEGF, TNF-α seviyelerinde tedavi sonrasında tedavi öncesine göre düşüş tespit edilse de bu fark istatistiksel olarak anlamlı değildi (Tablo 2). Tedavi öncesi gastrik ülser grubu ile duodenal ülser arasında serum progranulin düzeyi açısından anlamlı fark yok iken (p=0.291) tedavi sonrası aradaki fark anlamlı idi (p=0.048). Serum VEGF seviyesi açısından tedavi öncesi gruplar arasındaki fark anlamlı iken (p<0.019) tedavi sonrası bu fark ortadan kalkmıştır (p=0.14). Serum TNF-α seviyesi açısından gruplar arasındaki fark tedavi öncesi (p=0.787) ve tedavi sonrası (p=0.507) da anlamlı değildi.

Sonuç: Gastrik ülser grubu ile kontrol grubu arasında tedavi sonrası serum progranulin düzeyi açısından aradaki farkın ortadan kalkması serum progranulin seviyesinin gastrik ülser tedavisinin belirteci olarak kullanılabileceğini düşündürmektedir.

Anahtar Kelimeler: peptik ülser, progranulin, VEGF, TNF-α

Tablo 1. Hastaların ve kontrol grubunun yaş ve cinsiyet özellikleri

Özellik	Toplam (gastrik ve duodenal ülser)grubu n=42)	Gastrik ülser grubu (n=22)	Duodenal ülser grubu (n=20)	Kontrol (n=15)	p*
Yaş, yıl	50.8 ± 14.98	53.54±14.27	48.33±15.47	44.7± 11.80	(p=0,101)
Kadın cinsiyet, N(%)	15 (32.6)	12	3	11 (52.4)	(p=0,123)

Tablo 2. Serum progranulin, VEGF, TNF-α seviyelerinin gastrik ülser, duodenal ülser ve kontrol gruplarında tedavi öncesi ve tedavi sonrası değerlerinin karşılaştırılması

			Progranulin	p	VEGF	P	TNF-α	p*
Gastrik ülser vs kontrol	Tedavi öncesi	Gastrik ülser(n=22)	4237.35±1091.30	<0.001**	84.6 ± 100.0	<0.001	283.41±298.05	<0.001
		Kontrol (n=15)	3052.66±626.88		28.38 ± 14.7		130.1±31.02	
	Tedavi sonrası	Gastrik ülser (n=22)	3607,7±869.4	0.117**	64.5±59.0	<0.022	265.5±394.7	<0.02
		Kontrol(n=15)	3052±626.9		28.4±14.7		130.1±31.02	
Duodenal ülser vs kontrol	Tedavi öncesi	Duodenal ülser (n=20)	4682.64±1501,46	0.000	122.47±101.00	0.000	399,9±526.02	0.000
		Kontrol (n=15)	3055.66±626,88		28.38±14.7		130.1±31.02	
	Tedavi sonrası	Duodenal ülser (n=20)	4286.5±1208±78	0.002	90.24±74.57	0.000	328.79±460.74	0.009
		Kontrol (n=15)	3052.66±626.88		28.38±14.70		130.12±31.02	
Toplam ülser grubu vs kontrol	Tedavi öncesi	toplam ülser (n=42)	4460±1315	0.000	103.55±101.06	0.000	341.66±426.10	0.000
		kontrol (n=15)	3052.66±626.88		28.39±14.7		130.1±31.02	
	Tedavi sonrası	toplam ülser (n=42)	3947.1±1094.64	0.009	77.37±67.64	0.001	297.14±424.64	0.005
		kontrol (n=15)	3052.66±626.88		28.39±14.7		130.1±31.02	

EP-068
PROKSİMALDEN DİSTALE TÜM ÖZOFAGUSU İNFİLTRE ETMİŞ ÖZOFAGEAL SKUAMÖZ PAPİLLOM OLGUSU

GENCO GENÇDAL[1], ŞERİFE DEĞİRMENCİOĞLU[2], MURAT AKYILDIZ[3]

1 YENİ YÜZYIL ÜTF GASTROENTEROLOJİ
2 YENİ YÜZYIL ÜTF İÇ HASTALIKLARI
3 İSTANBUL ATAŞEHİR MEMORİAL HASTANESİ GASTROENTEROLOJİ

Amaç: Özofagusta Özofageal skuamöz papillom nadir görülen benign epitelyal özofagus patolojisidir.Genellikle semptom oluşturmaz, başka nedenlerle yapılan üst gastrointestinal sistem endoskopilerinde rastlantısal olarak tespit edilen küçük polipler şeklinde görülürler.Bu olgu sunumunda, ailede özofagus kanseri öyküsü olan ve proksimalden distale tüm özofagusu yaygın olarak infiltre etmiş özofageal skuamöz papillom olgusunu sunmayı amaçladık.

Olgu: 23 yaşında kadın hasta polikliniğimize midede yanma ekşime ve katı gıdaları yutma güçlüğü şikayetleri ile başvurdu. Ailesinde birinci dereceden akrabalarında mide ve akciğer kanseri öyküleri mevcuttu. Yapılan fizik muayenesinde ve kan testlerinde anormal bulgulara rastlanmadı. Hastaya üst gastrointestinal sistem endoskopisi yapıldı. Endoskopinde; proksimalden distale kadar tüm özofagusu infiltre etmiş,çapları 3mm ile 11 mm arasında değişen boyutlarda çok sayıda polipoid lezyonlar izlendi. Büyük poliplerden bazıları endoskopik polipektomi ile alındı. Patoloji sonucu özofageal skuamöz papillom olarak geldi. Doku ve kan örneklerinde HPV negatif tespit edilen hasta infeksiyon hastalıkları önerisiyle HPV için aşılandı. PPI tedavisi başlandı. Başlangıçtaki şikayetleri gerileyen hasta poliklinik takibine alındı.

Sonuç: Özofageal Skuamöz papillom özofagusun nadir görülürler ve genellikle asemptomatiktirler. Gastroözofageal reflü hastalığı ve HPV etyolojide en sık rastlanan sebeplerdir. Genellikle küçük polipler şeklinde olduklarından endoskopik polipektomi ile takip edilirler. Bizim olgumuzdaki gibi özofagusun yaygın olarak infiltrasyonunun görüldüğü olgularda endoskopik takip uygun olacaktır.

Anahtar Kelimeler: Özofagus, Skuamöz papillom, polipektomi

Endoskopi

Özofageal skuamöz papillom endsokopik görünüm

EP-069
AKUT ÇÖLYAK ARTER TROMBOZUNA BAĞLI AKUT MEZENTER İSKEMİ OLGU SUNUMU

ŞERİFE DEĞİRMENCİOĞLU[1], UTKU ALKARA[2], GENCO GENÇDAL[3], MURAT AKYILDIZ[4]

1 YENİ YÜZYIL ÜTF İÇ HASTALIKLARI
2 YENİ YÜZYIL ÜTF RADYOLOJİ
3 YENİ YÜZYIL ÜTF GASTROENTEROLOJİ
4 İSTANBUL ATAŞEHİR MEMORİAL HASTANESİ GASTROENTEROLOJİ

Amaç: Çölyak Arter Trombozuna (ÇAT) bağlı Akut mezenter iskemi (AMİ) çok nadir görülen bir akut karın nedenidir. Çölyak arter ve superior mezenterik ven arasında çok sayıda kolleteral olduğundan kliniğe nadir olarak yansımaktadır. ÇAT 'ın klinik yansıması kolaylıkla peptik ülser kliniği ile karışabildiğinden çoğunlukla akut dönemde atlanmaktadır. Biz bu olgu sunumunda acil servise akut karın tablosu ile başvuran ve yapılan radyolojik görüntülemeler ile akut ÇAT tanısı konulan ve hızla tedavi edilen bir hastayı sunduk.

Olgu: 47 yaşında erkek hasta acil servise 4 saat önce başlayan karın ağrısı ile başvurdu. Hastanın acil serviste yapılan fizik muayenesinde; Kan basıncı 110/70 nds:120 dakika ritmik ateş:37.5, batında tüm abdominal kadranlarda palpasyonla hassasiyet mevcuttu. Rebound ya da defans gibi peritoneal irritasyon bulguları saptanmadı. Hastanın acil serviste yapılan kan tetkiklerinde; wbc:11,920 /ul plt: 270.000 hgb: 14.9 htc:42.8 ast: 25 alt: 23 bun:18 kreatin: 1 mg/dl crp: 6.82 mg/L amilaz:78 lipaz:41,1 tespit edildi. ultrasonografisinde; sonopatoloji saptanmadı. Klinik olarak şikayetleri artarak devam eden. Tüm Abdomen Ct'sinde; Çölyak trunkusta tama yakın tromboz, anevrizmatik genişleme. Dalak anteriorda infarkt alanı, splenik arter distalinde tromboz saptandı.Girişimsel radyoloji uzmanı tarafından Yapılan anjiografisinde; Çoliak truncusta splenik arter ve common hepatik arter proksimallerine uzanan, common hepatik arter proksimalinde orta derce, splenik arter proksimalinde tama yakın oklüzyona neden olmuş trombüs ile uyumlu dolum defekti izlendi. Hidrofilik kılavuz tel yardımı ile common hepatik arter ve splenik arterdeki trombüs geçilerek mekanik trombektomi uygulandı. Alınan kontrol görüntülerde common hepatik arterdeki trombüsün belirgin gerilmesi, splenik arterdeki trombüsün devam etmesi üzerine 4F infüzyon kateteri proksimal delikleri çöliak trunkus orifisi düzeyinde, distal delikleri splenik arter tromboze segmenti içerisinde olacak şekilde yerleştirildi ve 5 mg bolus actilyse infüzyonunu takiben 1.5mg/h Actilyse 50mg flakon infüzyonuna başlandı. Şikayetleri gerileyen hastaya varfarin başlanıp INR kan düzeyi ayarlandıktan sonra poliklinik kontrolü ile taburcu edildi.

Sonuç: Bizim olgumuzda altta yatan bir öncül hastalık, travma, sepsis gibi iskemiyi tetikleyebilecek bir risk faktörü tespit edilemedi. Gastroskopive kolonoskopi yapılarak alınan histopatolojik örneklemeler ile inflamatuar barsak hastalığı ve mezenter vasküliti gibi nedenler dışlandı. Hasta hızla tetkik edilerek tanısı konulmuş, başarılı bir arteriyel anjiyografi ve trombolitik ile tedavi edilmiştir. Akut karın tablosu ile acil servise başvuran olgularda akut mezenter iskemi hatırlanmalı ve tanı konulduğunda hızla tedavi edilmelidir.

Anahtar Kelimeler: ÇÖlyak arter trombozu, mezenter iskemi

CT

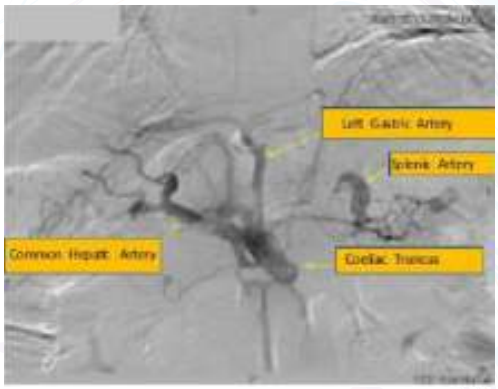

Ct ve CT anjiografi görüntüleri

CT

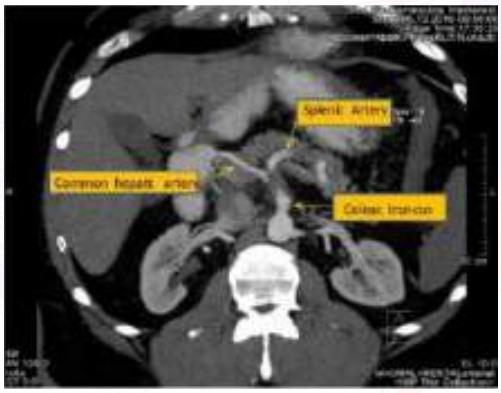

Ct ve CT anjiografi görüntüleri

EP-070
ÜLSERATİF KOLİT HASTALARINDA TANIDAN SONRAKİ İLK BİR YILDA BAKILAN İNFLAMATUAR BELİRTEÇLERİN HASTALIK SEYRİ VE PROGNOZU İLE İLİŞKİSİ

REZZAN EREN SADİOĞLU[1], TARKAN KARAKAN[2]

1 GAZİ ÜNİVERSİTESİ TIP FAKÜLTESİ, İÇ HASTALIKLARI ANA BİLİM DALI, ANKARA
2 GAZİ ÜNİVERSİTESİ TIP FAKÜLTESİ, GASTROENTEROLOJİ BİLİM DALI, ANKARA

Amaç: Ülseratif kolit hastalarının rutin tedavi takibinde bakılan CRP, ESR, hemogram parametreleri, albumin düzeylerinin tanı anından sonra 1 yıl içindeki değişiminin hastalık gidişatını ve kümülatif barsak hasarını öngördüğünü gösterebilmek amaçlanmıştır.

Gereç-Yöntem: Ülseratif Kolit (ÜK) hastalarının rutin takipleri sırasında bakılan eritrosit sedimantasyon hızı(ESR), C-reaktif protein (CRP), hemoglobin(hb), beyaz küre(bk), nötrofil lenfosit oranı (NLO), ortalama platelet volumu (MPV) ve albumin (alb) düzeyleri tanı anı (0.ay), 3.ay, 6.ay, 9.ay ve 12.ayda olmak üzere retrospektif olarak kaydedildi ve bu değerlerin zamana göre değişiminin eğri altında kalan alanı (AUC) hesaplandı. Hastaların aldığı tedaviler, proksimal ekstensiyon gelişimi, kolektomi, hastane yatışı gerektiren atak varlığı kaydedildi. Hesaplanan AUCler ile tedavi şekilleri, hastalık gidişatı, atak durumu arasındaki ilişki incelendi.

Bulgular: Toplam 118 (53 kadın) hasta çalışmaya dahil edildi. 38 hasta immunmodülatör, 9 hasta anti-TNF kullanmış, 43 hasta hastane yatışı gerektiren atak geçirmişti. 7 proksimal ekstensiyon gelişen hasta, 3 kolektomi yapılan hasta vardı. Ortalama takip süresi 3,4 yıldı. İmmunmodülatör kullanan hastalarda CRP, ESR, bk,NLO için hesaplanan AUC değerleri immunmodülatör kullanmayan hastalara göre anlamlı olarak yüksek saptanırken (sırasıyla $p<0.001$, $p<0.01$,$p<0.01$,$p<0.01$); hb, alb,MPV için hesaplanan AUCler anlamlı olarak düşük saptandı ($p<0.01$, $p<0.001$,$p<0.05$). Anti-TNF kullanan hastalarda CRP,ESR için hesaplanan AUC değerleri anti-TNF kullanmayan hastalara göre anlamlı olarak yüksek saptanırken ($p<0.001$, $p<0.05$), hb, alb, MPV için hesaplanan AUCler anlamlı olarak düşük saptandı($p<0.01$, $p<0.05$, $p<0.01$). Hastane yatışı gerektiren atak geçiren hastalarda ESR,CRP,bk,NLO için hesaplanan AUCler, atak geçirmeyen hastalara göre anlamlı olarak yüksek iken, hb,alb,MPV için hesaplanan AUCler anlamlı olarak düşük görüldü. Ayrıca sadece immunmodülatör alan 29 hasta ile Anti-TNF alan 9 hastanın CRP değerlerine ilişkin AUCler Anti TNF alanlarda anlamlı olarak yüksek ($p<0.05$), hb değerlerine ilişkin AUCler anlamlı olarak düşük bulunmuştur ($p<0.05$).

Sonuç: Ülseratif kolit hastalarının tanı anı ve hastalığı erken evresindeki inflamatuar belirteçlerin düzeyi hastalığın gidişatını öngörmede ve kümülatif barsak hasarını göstermekte yardımcıdır. Olasıdır ki inflamatuar belirteçlerden özellikle CRP ne kadar yüksekse hastalık o kadar kötü seyirli ve ileri basamak tedavi gerektiren özelliktedir. Ayrıca NLO, MPV gibi sıkça kullanılan basit testlerin hastalık takibinde önemli olabileceği görülmüştür. Ancak hasta sayısı yetersiz olması nedeniyle bir eşik değer hesaplamak mümkün olmamıştır, bu konuda başka çalışmalara ihtiyaç vardır.

Anahtar Kelimeler: C-reaktif protein, inflamatuar belirteç, prognoz, ülseratif kolit

CRPye ilişkin AUC değerleri karşılaştırılması

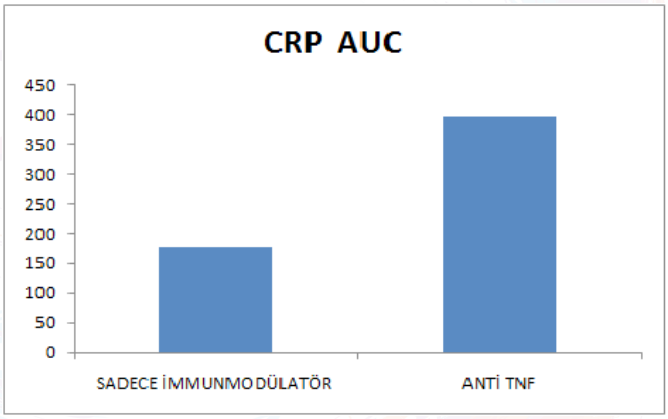

İmmunmodülatör ve anti-TNF kullanan hastalarda CRPye ilişkin AUC değerleri

CRPye ilişkşin AUC değerleri karşılaştırılması

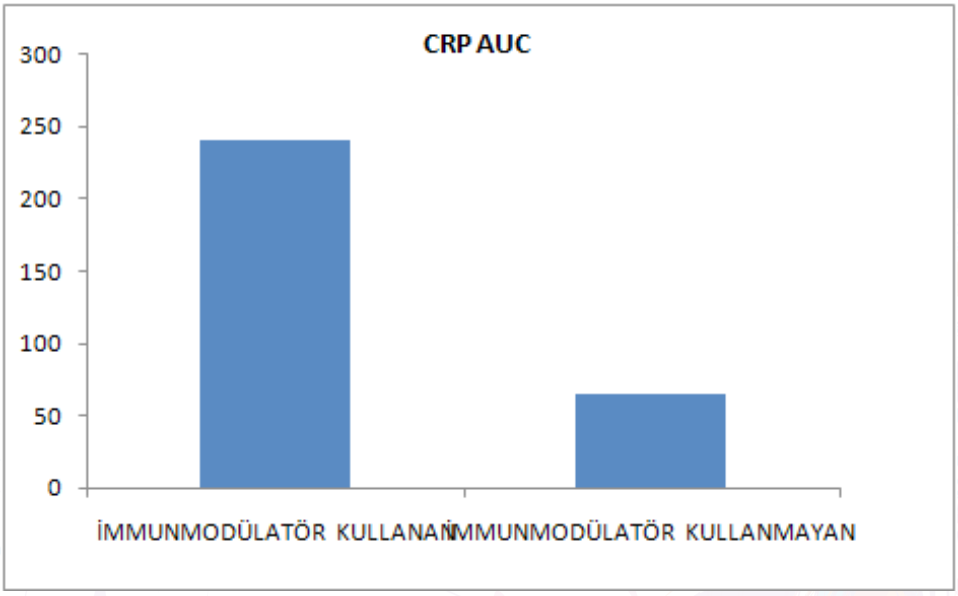

İmmunmodülatör kullanan ve kullanmayan hastalarda CRPye ilişkin AUC değerleri

EP-071
KRONİK HEPATİT C DE DİREKT ETKİLİ ANTİVİRAL İLAÇLARLA TEDAVİ DENEYİMİMİZ: GERÇEK YAŞAM VERİLERİ

HALİL RAKICI[1], MUHAMMED ALİ AYVAZ[1], REMZİ ADNAN AKDOĞAN[1], MEHMET KÖROĞLU[1], İLKNUR ESEN YILDIZ[2]

1 RECEP TAYYİP ERDOĞAN ÜNİVERSİTESİ TIP FAKÜLTESİ GASTROENTEROLOJİ BİLİM DALI
2 RECEP TAYYİP ERDOĞAN ÜNİVERSİTESİ TIP FAKÜLTESİ ENFEKSİYON HASTALIKLARI ANABİLİM DALI

Amaç: Hepatit C tedavisinde 2016 yılında ülkemizde kullanıma giren oral direkt etkili antiviral ilaçlarla alınan sonuçların gerçek yaşam verileri olarak literatürde bildirilen mükemmel sonuçlarla ne kadar uyumlu olacağı ciddi bir merak konusu idi. Dünyada ve ülkemizde birçok merkez kendi tedavi deneyimlerinin sonuçlarını yayınladı. Bizde kendi merkezimizin sonuçlarını sunmayı amaçladık.

Gereç-Yöntem: Sağlık Uygulama Tebliğine göre tedavi endikasyonu olan kronik hepatit C li hastalara naif, tedavi deneyimli, genotip durumu ve sirotik veya kronik renal yetersizlik olup olmadıklarına göre uygun tedaviler verildi. Buna göreLedipasvir/Sofosobvir(L/S), Ombitasvir-paritaprevir-ritonavir/dasabuvir(OPR/D), Sofosbuvir/Ribavirin(S/R) kombinasyonları kullanıldı.

Bulgular: Recep Tayyip Erdoğan Üniversitesi Tıp Fakültesi Gastroenteroloji ve İnfeksiyon Hastalıkları polikliniklerine başvuran toplam 51 hastaya tedavi verildi. Bunlardan 5 tanesi kontrole gelmedi. Diğer 8 hastanın tedavileri yeni başlandığı için henüz sonuçlar belli olmadı. Tedavisi tamamlanan 38 hastanın 14'ü kadın, 24'ü erkekti. Hastaların 22'sine Ledipasvir/Sofosbuvir, 14 tanesine OPR/D ve 2 tanesine Sofosbuvir/Ribavirin tedavisi verildi. Vakaların 14'ü naif 24 ü tedavi deneyimli idi. Naif hastalardan sirotik olmayan 8 tanesine karaciğer biyopsisi yapıldı. 38 hastanın 35i genotip 1b, iki tanesi genotip 3 ve bir tanesi genotip 4 idi. Ledipasvir/Sofosbuvir gurubunda toplam 22 hastanın 21'inde (%95.5) tedavi sonunda HCV-RNA negatif bulundu. OPR/D gurubunda toplam 14 hastanın 13'ünde (%92.9) altıncı ayda bakılan HCV-RNA negatif bulundu. Sofosbuvir/Ribavirin verilen 2 hastada tedavi sonu HCV-RNA negatif bulundu (%100). Tedavi deneyimli hastaların 14'ü pegile interferon/ribavirin, 10'u interferon/ribavirin/telaprevir tedavisi almıştı. Naif hastaların dördü sirotik, 10'u nonsirotikti. Sirotik olanların ikisi kompanse diğer ikisi dekompanse idi. Tedavi deneyimli hastaların üçü kompanse, ikisi dekonpanse olmak üzere beşi sirotik, 19 u nonsirotikti. Hastaların sekizinde kronik renal yetersizlik mevcuttu. Tedavisi başarısız olan iki hastada tedavi deneyimli idi. OPR/D grubunda hemodiyaliz gören bir hastada bir aylık tedavi sonunda bilirubin 15mg, protombin zamanı 66.8sn saniye, INR (international normalized ratio):7.93'e kadar yükseldi. Diğer hastalarda yan etki bildirilmedi. Bulgularımız Tablo1 de özetlenmiştir.

Sonuç: Sonuç olarak kronik hepatit C tedavisinde direkt etkili antiviral ilaçların çok yüksek tedavi başarı oranı sağladığını ve çok iyi tolere edildiğini söylemek mümkündür.

Anahtar Kelimeler: Kronik hepatit C, Direkt etkili antiviraller, Eradikasyon

Genel özellikler

	Naif	Tedavi deneyimli	Tedavi Başarısı
Ledipasvir / Sofosobvir n:22	Sirotik Non-sirotik k dk n2/2 n2/2 n:0	Sirotik Non-sirotik k dk 3/2 2/2 n:13/13	%95.5
OPR/D n:14	n:0 n:0 n:9/9	n:0 n:5/4	%92.9
Sofosobvir / Ribavirin n:2	n:0 n:0 n=2/2	n:0	%100

k: kompanse, dk: dekompanse, OPR/D: Ombitasvir-paritaprevir-ritonavir/dasabuvir

EP-072
MEDİAN ARKUAT LİGAMENT KOMPRESYON SENDROMU: BİR OLGU SUNUMU

EROL ÇAKMAK[1], MELİHA BAYRAM[2], ENGİN ALTINKAYA[1], PINAR GÖKÇEN[1], ÖZLEM YÖNEM[1], ABDULKERİM YILMAZ[1]

1 CUMHURİYET ÜNİVERSİTESİ TIP FAKÜLTESİ, GASTROENTEROLOJİ BİLİM DALI, SİVAS
2 CUMHURİYET ÜNİVERSİTESİ TIP FAKÜLTESİ, İÇ HASTALIKLARI ANA İLİM DALI, SİVAS

Amaç: Median arkuat ligament kompresyon sendromu (MALKS), diğer adıyla Çölyak Arter Kompresyon Sendromu; median arkuat ligamentin çölyak arterin aortadan ayrıldığı kısımda çölyak arter köküne özellikle ekspiryumda daha belirgin olarak bası yapması sonucu gelişen ve yemek sonrası ağrı ile karakterize klinik bir durumdur. Özellikle; ekspirasyon ile artan epigastrik ağrı, kilo kaybı, abdominal rahatsızlık hissi bulunan orta-genç yaş, astenik yapılı olgularda akla gelmelidir. Polikliniğimize yemek sonrası karın ağrısı ile başvuran median arkuat ligament kompresyon sendromlu olguyu sunuyoruz.

Olgu: Yirmi iki yaşında erkek hasta yaklaşık bir yıldır süren, özellikle yemeklerden sonra başlayan, birkaç saat devam eden kronik karın ağrısı,şişkinlik hissi,ara ara günde 5-6 kez olan bol sulu dışkılama ve kilo kaybı şikayetleri ile başvurdu. Hastanın fizik muayenesinde ve laboratuar değerlerinin hiçbirinda patolojik bulguya rastlanılmadı. Gastrointestinal patolojiler açısından yapılan endoskopi sonucu Grade A özefajit ve antral gastrit ile uyumlu olarak geldi.Hastaya karın ağrısı etyolojiye yönelik yapılan Bilgisayarlı Tomografi'sinde çölyak arter orjininde belirgin darlık, poststenotik dilatasyon ve arterde angulasyon saptandı (Resim 1.). Hastaya inspiryum ve ekspiryum fazında anjıografi yapılması önerildi ve hasta kendi isteği ile dış merkeze gitdi.

Sonuç: Yemek sonrası karın ağrısı ile başvuran; fizik muayene, laboratuar ve endoskopik tetikler normal saptanan hastalarda abdominal damar patolojileri akla gelmeli ve mutlaka damarsal problemler açısından dikkatle incelenmelidir

Anahtar Kelimeler: Postprandial ağrı, Median Arkuat Ligament Kompresyon Sendromu, Anjıografi

Resim 1

Çölyak arter orjininde belirgin darlık, poststenotik dilatasyon ve arterde angulasyon.

EP-074
HİDROJEN PEROKSİT İLİŞKİLİ KOLİT (DİĞER ADIYLA KOLONİK PSÖDOLİPOMATOSİZ); 7 VAKALIK SERİ BİLDİRİMİ

UMUT EMRE AYKUT[1], RAHMİ ASLAN[1], HALUK TARIK KANİ[1], FEYZA GÜNDÜZ[1], YUSUF YILMAZ[1], OSMAN CAVİT ÖZDOĞAN[1], MEDİNE ÖZGÜR[2], ÇİĞDEM ÇELİKEL[2], YEŞİM ÖZEN ALAHDAB[1]

1 MARMARA ÜNİVERSİTESİ PENDİK EĞİTİM VE ARAŞTIRMA HASTANESİ,GASTAROENTEROLOJİ BİLİM DALI, PENDİK/İSTANBUL
2 MARMARA ÜNİVERSİTESİ PENDİK EĞİTİM VE ARAŞTIRMA HASTANESİ PATOLOJİ ANA BİLİM DALI,PENDİK/İSTANBUL

Amaç: Kolonik psödolipomatosiz nadir görülen bir durumdur. Literatürde Snover tarafından tarif edildiğinden beri vaka serileri olarak bildirimleri devam etmiştir. Patagonezinde işlem sırasında havanın insulfasyonu,biyopsi ya da diğer prosedürler nedeniyle oluşan intramukozal gaz penterasyonu yatmaktadır. Özellikle hidrojen peroksit benzeri solüsyonlar patogenezde önemli rol almaktadır. Endoskopik olarak lezyonlar genellikle mukozadan hafif kabarık, sarı–beyaz renkte, bir kaç milimetre'den başlayarak santim boyutuna ulaşabilen plaklar şeklinde görülmektedir. Morfolojik olarak adiposit dokuya benzeyen,ortasında büyük boş bir vakuol bulunan yapılar görülmektedir. Histokimyasal çalışmalarda lipid kompanenti içermedikleri saptandığından psödolipomatosiz olarak adlandırılmışlardır. Endoskopi ünitemizde Nisan 2017 tarihinden itibaren endoskop temizlik prosedüründe %2 glutaraldehit yerine 3% hidrojen peroksit ile değiştirilmiştir..Bu bildirimde nisan ile haziran 2017 tarihleri arasında saptanan 7 serilik hidrojen peroksit ilişkli kolit vakalarını sunacağız.

Olgu: Endoskopi ünitemizde Nisan-haziran 2017 tarihleri arasında endoskopistler tarafından beyaz plak oluşumları fark edilmiştir.Vakaların endoskopik ve klinik karakteristik özellikleri Tablo 1'de gösterilmiştir. 7 hastamızda da mukozadan hafif kabarık şekilde, beyaz renkli, psödomembranöz yapı oluşturan plaklar görüldü(Şekil 1).Lezyonları rektum dışında tüm kolonik segmentlerde fark ettik. Hastalarımızın biyopsi örneklerinde; mukoza ve submukozada vakuoller gözlemlenmiştir.Vakuoller boştu ve yer yer kolesent oluştumaktaydı. Bu vakuollerin çevresinde mononükleer inflamatuvar hücre infiltrasyonu görülmüştür (Şekil2).

Sonuç: Kolonik psödolipomatosiz bening lezyonlardır ve haftalar içinde spontan olarak kaybolurlar. Literatürde kolonoskopi serilerinde yaklaşık %0.3 ile %1.7 arasında bir sıklık bildirilmiştir. Endoskopik temizlik prosedürü sırasında kullanılan hidrojen peroksit solüsyonu temizlik sonrasında su ve hava kanallarında kalır..Kolonoskopik işlem sırasında hava ve su inflasyonu sonucunda sabunlaşma benzeri bir köpük oluşumu sonrasında intramukozal geçiş oluştuğu düşünülmektedir.Endoskopi ünitemizdeki yıkama odamızda daha önce kullanılan temizlik solüsyonunun hidrojen peroksit solüsyonla değiştirdikten sonra vakalar görülmüştür. Genellikle günün ilk işlemlerinde bu vakaları gördük. Bu da solüsyonunun kolonoskopların kanallarında kaldığı ve ilk işlem sırasında en fazla olarak mukozaya temas ettiği göstermektedir.Sonuç olarak,hidrojen peroksit ilişkli kolit gerçek bir patoloji olmayıp kolonoskopi sırasında oluşan bir komplikasyondur. Hidrojen peroksit türevi solüsyonlar kullanan ünitelerde,işlem sırasında oluştuğu görülen mukozadan hafif kabarık,beyaz renkli plakların aslında kolonik psödolipomatosiz için tipik olduğu akılda tutulmalıdır.Vakaların tekrarlanmaması için endoskopi ünitesindeki yıkama solüsyonun kontrolü ve cihazların kanallarının iyi temizlenmesi önerilmektedir.

Anahtar Kelimeler: Hidrojen peroksit, Kolonik Psödolipomatosiz, Kolonoskopi

Resim 1

İşlem sırasında çeşitli kolon segmentinde görülen milimetrenden santim sınırına kadar görülen aralarında normal mukoza alanlarının olduğu beyaz plaklarla birlikte, yer yer psödomembran görüntüsü saptanmıştır.

Resim 2

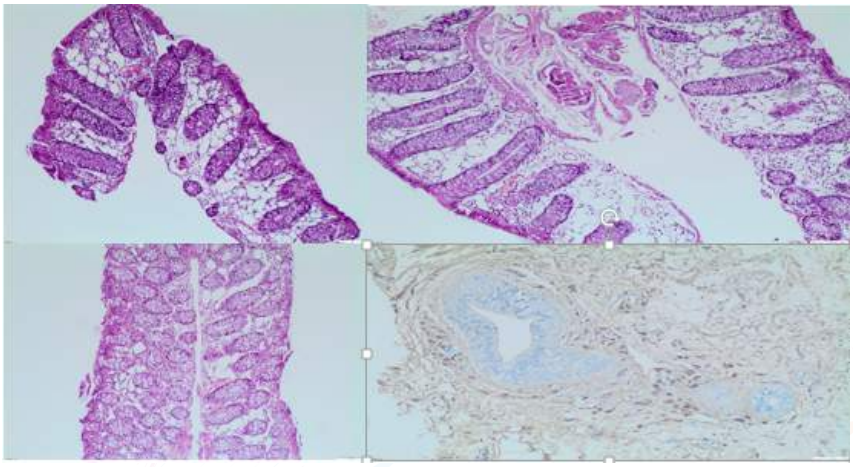

Kolonik psödolipomatosiz alanalrının histolojik görünümü;Muskularis propiadaki glandlar arasında dağınık yerleşimli boş vakuoller izlenmektedir.(H&E boyaması x40,x100 büyütmede)

Tablo 1 Hidrojen peroksit ilişkili kolit saptanan 7 hastanın klinik ve endoskopik karakteristik özellikleri

Hasta	Yaş	Cinsiyet	Kolonoskopi endikasyonu	Lezyonun bölgesi	Lezyonun uzunluğu	Endoskop
1	19	E	PSK şüphesi	Çekum-çıkan ve sigmoid kolon	3-5 cm	Pentax
2	42	E	Rektal kanama	Inen-sigmoid kolon	1-2 cm	Olympus
3	36	E	DEA	Çıkan kolon	4-5 cm	Pentax
4	48	E	rektal kanama	Transvers ve inen kolon	3-4 cm	Pentax
5	41	E	polip tarama	Transvers ve inen kolon	2-3 cm	Pentax
6	32	E	ishal	İnen kolon	8-10 cm	Pentax
7	35	E	ishal	Transvers kolon	3-4 cm	Pentax

EP-075
TROMBOTİK TROMBOSİTOPENİK PURPURA'YA (MOSCHKOWITZ'S SENDROMU) BAĞLI AKUT İSKEMİK KOLİT: VAKA SUNUMU

FERHAT BACAKSIZ[1], HALE GÖKCAN[1], BAYRAM YEŞİL[1], VOLKAN GÖKBULUT[1], DERYA ARI[1], VEDAT ERKAN[1], MUSTAFA KAPLAN[2], ORHAN COŞKUN[3], ERTUĞRUL KAYAÇETİN[1]

1 TÜRKİYE YÜKSEK İHTİSAS EĞİTİM ARAŞTIRMA HASTANESİ, GASTROENTEROLOJİ KLİNİĞİ, ANKARA
2 AHİ EVRAN ÜNİVERSİTESİ EĞİTİM ARAŞTIRMA HASTANESİ, GASTROENTEROLOJİ SERVİSİ, KIRŞEHİR
3 AMASYA SABUNCUOĞLU ŞEREFEDDİN EĞİTİM ARAŞTIRMA HASTANESİ, GASTROENTEROLOJİ SERVİSİ, AMASYA

Giriş: Trombotik Trombositopenik Purpura (TTP, Moschkowitz's Sendromu); ateş, mikroanjiopatik hemolitik anemi (şistositoz, LDH yüksekliği), trombositopeni, akut böbrek yetmezliği ve nörolojik bulgular gibi bileşenler ile seyreden bir semptom kompleksidir. Klinik semptom ve bulgular daha çok ateş, mikrovasküler trombozlara bağlı olarak gelişen akut böbrek yetmezliği ve nörolojik tutulumla ilişkili olsa da, bu hastalarda nadiren iskemik kolit gibi atipik prezentasyonlar da görülebilir. Literatürde nadir görülen bir TTP' ye bağlı Akut İskemik Kolit vakasını sunuyoruz.

Olgu: 72 yaşında kadın hasta acil servise karın ağrısı ve kanlı dışkılama şikayeti ile başvurdu. Hastanın fizik muayenesinde, batında hassasiyet, konuşma bozukluğu olduğu görüldü. Yapılan kolonoskopi sonrası iskemik kolit tanısı alan hastanın çekilen Abdomen BT 'sinde rektum, sigmoid kolon inen kolonda splenik fleksura düzeyine kadar izlenen duvar kalınlaşmaları ve kolon çevresindeki yağ dokuda belirgin heterojenite saptandı. Hasta yoğun bakım servisine alındı,destek tedavisine başlandı.Yoğun bakımdaki takiplerinde yüzünde fokal nöbetleri olan hastaya nöroloji önerisi ile oral karbamazepin tedavisi başlandı.1 gün sonra şiddetli tonik klonik nöbetleri başlayan hasta konvülziyon sonrası solunum arresti geçirdi ve entübe edildi. Bunun üzerine antiepileptik olarak fenitoin tedavisi başlandı. Ateş:40 C derece olan hastanın kültürleri alındı, bakılan labaratuvar değerlerinde WBC:10,69 x10^3/Ul, Htc: %34,5, Hb:11,1 gr/dl,Trombosit:70 x10^3/Ul, INR:1,11, APTT:26,6 sn cr:3,37 mg/dl, Üre:74 mg/dl, LDH: 590 U/L, Total bilirubin:2,35 mg/dl, direkt bilirubin:0,69 mg/d,l ALT:17 U/L, AST: 32 U/L saptandı. Bunun üzerine hemolitik anemi ve trombositopenisi olan hastanın bakılan periferik yaymasında, yaygın şistositler olduğu görüldü. Ateş, konvülziyon, akut böbrek yetmezliği, mikroanjiopatik hemolitik anemi ve trombositopenisi olan hastada Trombotik Trombositopenik Purpura tanısı konularak ivedilikle plazmaferez tedavisine başlandı. Klinik takiplerinde akut böbrek yetmezliği tablosu kötüleşti, anüri gelişti ve hemodiyaliz tedavisine başlandı. Hastanın plazmaferez başlandıktan 3 gün sonra epileptik nöbetleri kesildi, trombosit değerleri tedricen yükselmeye ve LDH düzeyi gerilemeye başladı. Bakılan periferik yaymada şistositlerin azaldığı görüldü. Klinik durumu stabil hale gelen hasta extübe edildi, iskemik kolit ve akut böbrek yetmezliği tablosu düzeldi, aralıklı plazmaferez tedavisi sonrası TTP kliniği düzeldi.

Tartışma: TTP 'de klinik semptom ve bulgular daha çok ateş, mikrovasküler trombozlara bağlı olarak gelişen akut böbrek yetmezliği ve nörolojik tutulumla ilişkili olsa da, hastalık başlangıçta nadiren, akut iskemik kolit gibi farklı klinik problemlerle de ortaya çıkabilir. Bu nedenle iskemik kolitin etyolojisinde, TTP gibi daha az karşılaşılan mikroanjiopatik trombotik durumların da olabileceği akılda tutulmalıdır.

Anahtar Kelimeler: Akut iskemik kolit, Moschkowitz's Sendromu, Trombotik Trombositik Purpura

EP-077
REMİSYONDA ÜLSERATİF KOLİTLİ VAKADA ÇOK NADİR REKTAL KANAMA SEBEBİ; ENDOMETRİOZİS

MUHAMMED SAİT DAĞ[1], SAFİYE ÇETİN[2], ÖMER FARUK DAĞ[3]

1 MEDİKAL PARK HASTANESİ, GASTROENTEROLOJİ BÖLÜMÜ, GAZİANTEP
2 ÖZEL PATOLAB, PATOLOJİ BÖLÜMÜ, ANTALYA
3 ŞANLIURFA EĞİTİM VE ARAŞTIRMA HASTANESİ, İÇ HASTALIKLARI BÖLÜMÜ, ŞANLIURFA

Amaç: Normal endometrium dokusunun uterus dışındaki diğer vücut bölgelerine yerleşmesiyle karekterize endometriozis reprodükdif dönemdeki kadınların hastalığı olup intestinal sistemide tutabilmektedir. Kolonda en sık rektosigmoid bölgeyi tutup kolonun inflamatuvar bağırsak hastalığı olan Ülseratif Kolit (ÜK) gibi rektal kanama ve karın ağrısına sebep olabilir. Bu yazıda hastalık aktivasyonunu düşündüren ve daha önce çok nadir olarak bildirilen ÜK' li hastada saptanan endometriozis olgusu sunulmuştur.

Olgu: Dört yıldır ÜK tanılı ve son 1.5 yıldır remisyonda tedavisiz takipli otuzbir yaşında bayan hasta 2 aydır aralıklı olan rektal kanama ve alt bölge karın ağrısı şikayetiyle başvurdu. Dışkının mikroskopik incelemesi normal ve rutin kan testlerinde ılımlı demir eksikliği anemisi dışında patoloji yoktu. Hastaya başka bir merkezde ÜK aktivasyonu düşünülerek mesalasin ve metil prednisolon başlandığı ancak şikayetlerin devam ettiği öğrenildi. Hastaya kolonoskopi yapıldı. Normal kolon mukozası dışında rektum 8-11. cm ler arasında lümende kısmi darlık yapan ülsere vejetan kitle görüldü, biyopsiler alındı. Biyopsi materyalinin histopatolojik incelenmesi ülser ve granülasyon dokusu, ER(+), PR(+) ve CD 10(+) stromal elemanlar ve ER(+), PR(+) glandlardan oluşan endometriozis dokusu olarak raporlandı. ÜK açısından remisyon durumu devam eden hastanın medikal tedavisi kesilerek endometriozis tedavisi için kadın doğum hastalıkları kliniğine yönlendirildi.

Sonuç: Remisyonda ÜK' li reprodüktif dönemdeki bayan hastalarda rektal kanama ve karın ağrısı gibi hastalık aktivasyonunu düşündüren şikayetlerle başvuru durumunda eşlik edebilecek endometriozis akılda tutulmalı ve mutlaka kolonoskopik değerlendirme yapılmalıdır.

Anahtar Kelimeler: Rektal kanama, endometriozis, kolonoskopi

ÜK-endometriozis

EP-078
DABIGATRAN INDUCED ESOPHAGITIS

KADER İRAK[1], HAKAN DEMİRÖZ[2], BERRAK SAHTİYANCI[2]

1 DEPARMENT OF GASTROENTEROLOGY, İSTANBUL KANUNI SULTAN SULEYMAN EDUCATION AND RESEARCH HOSPITAL
2 CLINIC OF INTERNAL MEDICINE, İSTANBUL KANUNI SULTAN SULEYMAN EDUCATION AND RESEARCH HOSPITAL

Objective: Dabigatran is a thrombin inhibitor which acts by binding and blocking thrombogenic activity and the prevention of thrombus formation.It is used to reduce the risk of stroke and systemic embolism in patients with nonvalvuler atrial fibrillation

Esophagitis is inflammation that may damage tissues of the esophagus, the muscular tube that delivers food from your mouth to your stomach.

Esophagitis can cause painful, difficult swallowing and chest pain. Causes of esophagitis include stomach acids backing up into the esophagus, infection, oral medications and allergies.

Case: A 68 years old women was diagnosed as having atrial fibrillation.She was prescribed dabigatran at 110mg twice daily for five days.She was referred to our hospital with dysphagia, odynophagia and retrosternal burning pain.

Endoscopy of the upper gastrointestinal tract showed longitudinal sloughing mucosal casts in the mid esophagus, a circumferential ulcer in the lower esophagus, and sloughing casts just above the esophagogastric junction. Dabigrant taken by the patient was discontinued. suggestions were made to her and she was treated with alginic acid and esomeprazole. When she came to the control, her complaints were completely resolved.

Conclusion: Dabigatran is increasingly prescribed as an alternative to warfarin. Advantage of dabigatran over warfarin is that, it does not require routine laboratory monitoring on international normalized ratio(İNR) and dose adjustments and avoids interactions with several drugs and food. It is well-known that dabigatran induces stomach pain and reflux symptoms as side effects; however endoscopic finding of dabigatran-induced esophagitis is very characteristic.Because dabigatran capsules contain tartaric acids, prolonged drug contact with the lining of the esophagus may cause tissue damage.To prevent esophageal injury, patients should be instructed to take the drug with sufficient water and remain in upright position for at least 30 minutes after ingestion.

Keywords: :Dabigatran, esophagitis, adverse effect, dysphagia

Ulcer of oesophagus

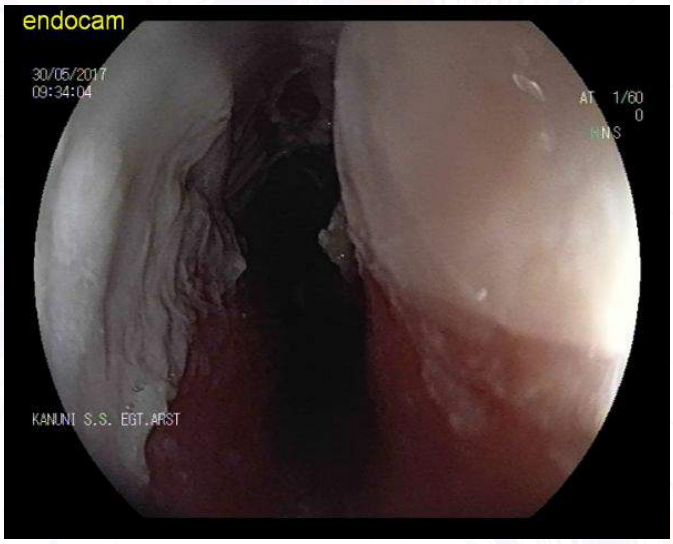

Ulcer of oesophagus

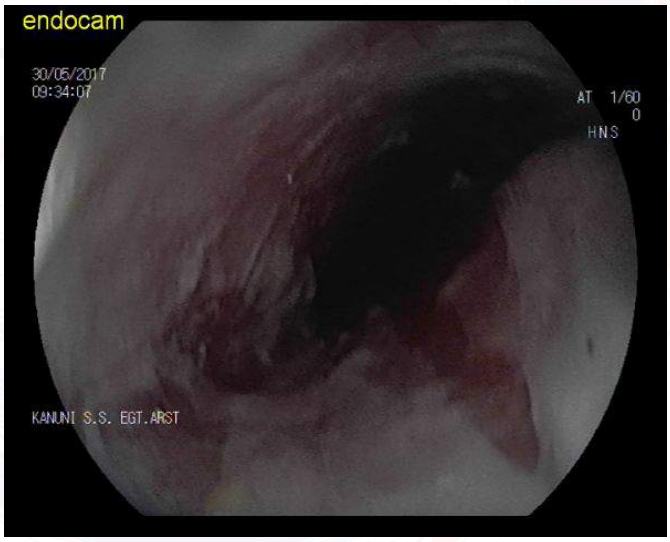

EP-079
METFORMİN KULLANIMINA BAĞLI GELİŞEN MİKS HEPATOSELLÜLER VE KOLESTATİK HEPATOTOKSİSİTE

ELİFE ERARSLAN[1], CİHAN ÖZENTÜRK[1], ATA TÜRKER ARIKÖK[2], YUSUF COŞKUN[1], ZAHİDE ŞİMŞEK[1]

1 DIŞKAPI YILDIRIM BEYAZIT EĞİTİM VE ARAŞTIRMA HASTANESİ, GASTROENTEROLOJİ BİLİM DALI,ANKARA
2 DIŞKAPI YILDIRIM BEYAZIT EĞİTİM VE ARAŞTIRMA HASTANESİ, PATOLOJİ ABD,ANKARA

Amaç: Metformin tip 2 diabet tedavisinde yaygın olarak kullanılan birinci basamak oral antidiabetiktir. Günümüze kadar az sayıda olguda metformin kullanımına bağlı miks hepatosellüler ve kolestatik hepatotoksisite bildirilmiştir. Hepatotoksisite gelişen olgularda karaciğer fonksiyon testlerinin (KCFT) rezolüsyonunun 4. aya kadar uzadığı bildirilmiştir. Biz burada metformin kullanımına bağlı miks hepatik hasar gelişen nondiabetik bir olguyu bildirmek istedik.

Olgu: 29 yaşında bayan hasta latent diabet tanısı ile metformin 850 mg tablet (2x1), 3 hafta süreyle kullandıktan sonra nefes darlığı, bulantı, kusma, halsizlik ve kilo kaybı yakınmaları ile acil servisimize başvurmuş. Laboratuvar tetkiklerinde KCFT'nin çok yüksek olduğu söylenerek servise yatırılmış ve hemen metformin tedavisi kesilmiş. 3 gün sonra kliniğimize devraldığımız hastanın özgeçmiş, soygeçmiş özellik yoktu. Sigara, alkol ve bitkisel herhangi bir ilaç kullanma öyküsü yoktu. Son 3 hafta metformin kullanımı dışında ilaç öyküsü yoktu. Fizik muayenesinde vital bulgular normal, skleralar ikterik, sağ üst kadranda hafif hassasiyet tespit edildi. Laboratuvar tetkiklerinde glukoz: 102 mg/dl, hemoglobin: 13.0 g/dl, lökosit: 10.200, albümin: 3.26 g/dl, aspartat aminotransferaz (AST): 2444 U/L, alanin aminotransferaz (ALT): 1306 U/L, laktik dehidrogenaz: 517 U/L, total bilirübin: 3.28 mg/dl, direkt bilirübin: 2.0 mg/dl, alkalen fosfataz: 218 U/L, gama glutamil transferaz: 78 U/L tespit edildi. İlk gelişinde AST düzeyi normalin 61 kat üzerinde ve ALT düzeyi 32 kat üzerindeydi ve literatür incelendiğinde bu düzeyde yüksek transaminazı olgu bildirimi bulunamadı. Karaciğer fonksiyon testlerinin seyri Tablo 1'de gösterilmiştir. Üst abdomen ultrasonografisinde karaciğer ve safra yolları normaldi. Hastaya latent diabet tanısı ile metformin başlanmasına rağmen, kliniğimizdeki takiplerinde açlık kan şekeri ve HbA1c düzeyleri normal tespit edildi. Bu süre zarfında ferritin, serum bakırı, seruloplazmin düzeyleri normal, viral hepatit A, B ve C serolojisi ve antinükleer, antimitokondrial ve anti düz kas antikorları negatifti. Kliniğimizdeki 2 haftalık takibi süresinde AST 1878 U/L, ALT: 883 U/L'e kadar gerilerken, total bilirubin düzeyinin 7,03 mg/dl'e yükseldiği görülerek hastaya karaciğer biopsisi planlandı. Biopsinin histopatolojik incelenmesinde ilaç toksisitesine bağlı miks hepatik injüri düşünüldü (Resim 1 ve 2). Üç haftalık takip sonunda şikayetlerinde azalma ve genel durumunda düzelme olan hasta KCFT takibi planlanarak önerilerle taburcu edildi.

Sonuç: Metformin, tip 2 diabet ve hepatosteatoz tedavisinde sık kullanılan önemli bir ilaçtır. Günümüze kadar metformin kullanımına bağlı nadir hepatosellüler ve kolestatik hepatik hasarı olan olgu bildirimleri vardır. Biz burada miks hepatik hasar gelişen genç bir olguyu sunduk. Metformin kullanan ve KCFT yüksekliği tespit edilen diabetik ve hepatosteatozlu olgularda, metformine bağlı hepatotoksisite gözardı edilmemelidir.

Anahtar Kelimeler: metformin, miks, hepatotoksisite

Resim 1

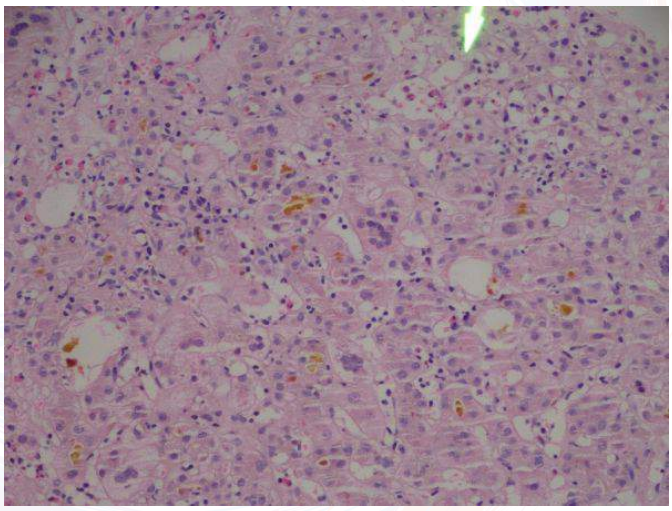

Resim 2

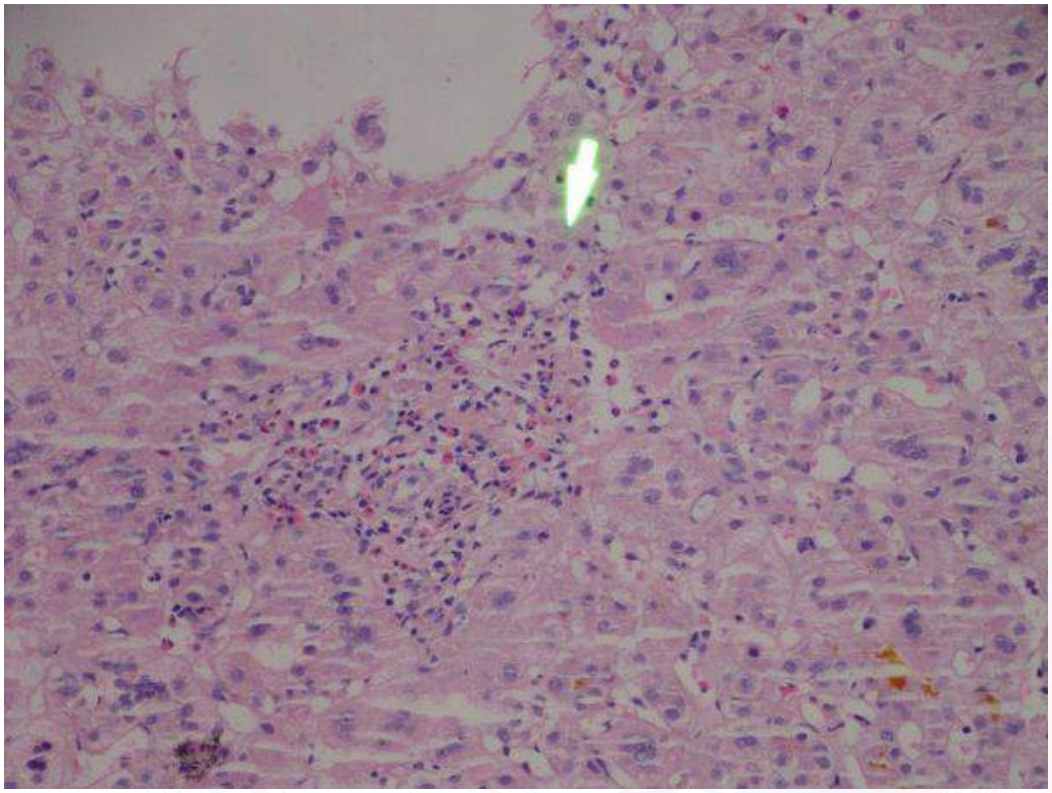

Resim 1 ve 2: Portal aralık ve parankimde eozinofillerden zengin karışık tipte iltihap. Parankimde hidropik dejenerasyon ve kanaliküler intrasitoplazmik kolestaz belirgin (x20 H&E)

Tablo 1.Laboratuvar Testlerinin Klinik Seyri

	AST(U/L)	ALT(U/L)	ALP(U/L)	GGT(U/L)	T.BİL(mg/dl)	D.Bil(mg/dl)	INR	GLU(mg/dl)
21.08.2017	2444	1306			3,28	2.0	1,1	102
22.08.2017	2313	1209	218	78	3,48	2,12	1,13	101
26.08.2017	1862	849			3,91	2,12	1,1	98
01.09.2017	1794	870			7,03	3,7	1,07	83
07.09.2017	1878	883	226	75	7	3,7	1,04	97

EP-080
İNFLAMATUVAR BARSAK HASTALIĞI OLAN ÇOCUK HASTALARIMIZIN DEĞERLENDİRİLMESİ

EYLEM SEVİNÇ[1], GÖKHAN AKSAKAL[2], NERGİZ SEVİNÇ[3]

1 KARABÜK ÜNİVERSİTESİ ÇOCUK GASTROENTEROLOJİSİ BİLİM DALI, KARABÜK
2 KARABÜK EĞİTİM VE ARAŞTIRMA HASTANESİ GASTROENTEROLOJİSİ BİLİM DALI, KARABÜK
3 KARABÜK HALK SAĞLIĞI MÜDÜRLÜĞÜ

Amaç: Görülme sıklığı çocuklarda son yıllarda giderek artan inflamatuvar barsak hastalığı tanısı almış olgularımızın demografik, klinik ve laboratuar bulguları ve izlem sonuçlarının değerlendirilmesi amaçlanmıştır.

Gereç-Yöntem: Bu çalışmada Sağlık Bilimleri Üniversitesi Kayseri Eğitim ve Araştırma Hastanesi Çocuk Gastroenteroloji bölümünde, 2014 - 2017 yılları arasındaki süreçte izlenen yaşları 4-18 yaş arasında değişen, 16'sı erkek (%50), 32 İnflamatuvar barsak hastalığı olan olguların başvuru şikayetleri, fizik muayene bulguları, laboratuvar ve endoskopik verileri ve aldıkları tedavileri retrospektif olarak değerlendirildi.

Bulgular: Çalışmaya alınan 32 olgunun yaş ortalaması 15 yıl ve 16'sı (%50) erkek idi. Olguların 22'sinde ülseratif kolit (%68), 10'nunda crohn hastalığı (%32) saptandı. Ülseratif kolitli olgularımızın en sık başvuru şikayeti kanlı dışkılama (%95), crohn hastalıklı olgularımızn ise karın ağrısıydı (%90). Olgularımızda batın hassasiyeti en sık görülen fizik muayene bulgusuydu. İBH'lı olgularımızın kolonoskopik bakılarında, ÜK'li olgularımızın 12'sinde (%55) pankolit, CH'lı olgularımızın 6'sında (%60) ileokolonik tutulum gözlendi. İBH'li olgularımızın izlem sırasında 30'nun (%96) meselasin, 24 (%77)'ünün steroid ve 23'ünün (%72) azatiopurin aldığı saptanırken, diğer taraftan6 (%18) olgumuzun biyolojik ajan aldığı, 1 (%3,1) olgununda metotreksat aldığı, 3'üne (%9.3) cerrahi girişim uygulandığı saptandı.

Sonuç: İnflamatuvar barsak hastalıkları çocukluk çağının önemli kronik hastalıklarından biridir. Uzun dönemli takip gerektiren çocuk olgularda gerek hastalığa gerekse uygulanan tedavilere bağlı olarak gelişen komplikasyonların sıklığı giderek artmaktadır.

Anahtar Kelimeler: ülseratif kolit, crohn hastalığı, çocuk

EP-081
EZİLMİŞ ALKALİ PİL YUTULMASI SONRASI AKUT MİDE HASARI

ÖMER ÖZTÜRK[1], İLYAS TENLİK[1], ÖZLEM AKDOĞAN[1], MAHMUT YÜKSEL[1], MUSTAFA BİNDAL[2], BAYRAM YEŞİL[1], FERHAT BACAKSIZ[1], DERYA ARI[1], VOLKAN BACAKSIZ[1], İSMAİL KALKAN[1], SABİTE KACAR[1]

1 TÜRKİYE YÜKSEK İHTİSAS EĞİTİM VE ARAŞTIRMA HASTANESİ, GASTROENTEROLOJİ, ANKARA
2 TÜRKİYE YÜKSEK İHTİSAS EĞİTİM VE ARAŞTIRMA HASTANESİ, ANESTEZİ, ANKARA

Amaç: alkali pillerin saatler içerisinde ciddi mukozal hasara neden olabileceğini göstermek

Olgu: 21 yaşında mental retarde erkek hasta alkali kalem pil yutması nedeniyle acil servise getirildi. Hastanın oryentasyon ve kooperasyon problemi olması nedeniyle yakınlarından alınan hikâyede yaklaşık 2 saat önce birkaç adet pil yuttuğunun farkına vardıkları öğrenildi. Çekilen PA akciğer grafisi ve ayakta direkt batın grafisinde pillerin midede olduğu görüldü (Resim 1). Derin sedasyon altında yapılan endoskopide midede geniş mukozal hasar yapmış olan 4 adet alkali pil görüldü (Resim 2). Piller bir ucundan fileli snare ile tutularak dikkatli bir şekilde tek tek dışarı çıkarıldı. Pillerin çiğnendikten sonra yutulduğu görüldü(Resim 3). Ezilmiş ve yapısı bozulmuş pillerin midede akut ve geniş hasara neden olduğu düşünüldü.

Sonuç: Alkali piller çoçuklarda ve mental bozukluğu olan kişilerde yutulan yabancı cisimlerin yaklaşık %2 sini oluşturmaktadır. Genelde özofagusta, midede ve iliocekal bölgelerde takılı kalarak kısa süre içinde ülser, sitrüktür ve perforasyona neden olarak ciddi komplikasyonlara yol acarlar. Bizim olgumuzda olduğu gibi aynı anda daha çok sayıda, ezilmiş ve yapısı bozulmuş piller ise çok daha kısa zamanda ciddi hasara yol açabilirler. Bu nedenle en kısa zamanda çıkarılmaları gerekmektedir

Anahtar Kelimeler: alkali pil yutulması, yabancı cisim yutulması

Resim 1

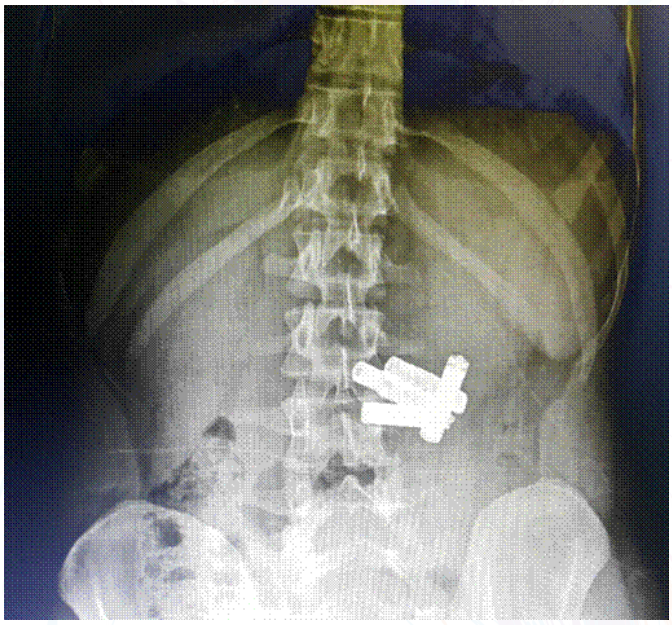

Resim 2

EP-082
FISTULISATION BETWEEN STOMACH AND TRANSVERSE COLON DUE TO NASOGASTRIC FEEDING TUBE: A CASE REPORT

MUSTAFA ÇELİK

PAMUKKALE UNİVESİTY, MEDİCAL FACULTY, GASTROENTEROLOJİ DEPARTMENT, DENİZLİ

Objective: There are no data on the gastrocolic fistulisation secondary to nasogastric feeding tube. We present the case of gastrocolic fistulisation secondary to a nasogastric feeding tube with no symptom except fecaloid emesis.

Case: A 21 years old, female patient, who was followed up because of cerebral palsy, attended to emergency service because of fecaloid emesis and drainage of content compatible with fecaloid from a nasogastric tube for two days. The patient had meningitis, when she was three months old and after all, she has been followed up because of cerebral palsy. It was learned that, percutaneous endoscopic gastrostomy catheter was removed approximately 45 days ago because of dysfunction and two days after feeding was initiated via a nasogastric feeding tube. There was no complaint until the last two days, but it was learned that there were fecaloid emesis and fecaloid drainage from feeding tube for two days.

In abdominal graphy which was taken in emergency service, it was suggested that NG tube placed out of the stomach into the transverse colon (Picture 1). This pre-diagnose was confirmed with abdominal Computarized-Tomography. Upper gastrointestinal system endoscopy was performed to the patient and it was seen that tube gone out of the stomach wall from mid portion of gastric corpus (Picture 2). The patient was operated in the general surgery department and it was seen that the tube had passed from stomach to transverse colon, and a fistula was formed between the stomach and the transverse colon (Picture 3).

Conclusion: Esophageal and pharyngoesophageal perforation are known complications of NG tube insertion in adults, unlike gastric perforation, which is more common in infants. Pressure ischemia due to rigid NG tubes arises from the effect of gastrointestinal fluid on flexible NG tubes can be the explanation of perforation. Nevertheless, the asymptomatic course of the patient until fistulisation couldn't be explained. We present an interesting case with gastro-colic fistulisation caused by nasogastric feeding tube, who has no symptoms or laboratory findings of perforation.

Keywords: Gastrocolic fistulisation, Nasogastric feeding tube

Picture 1

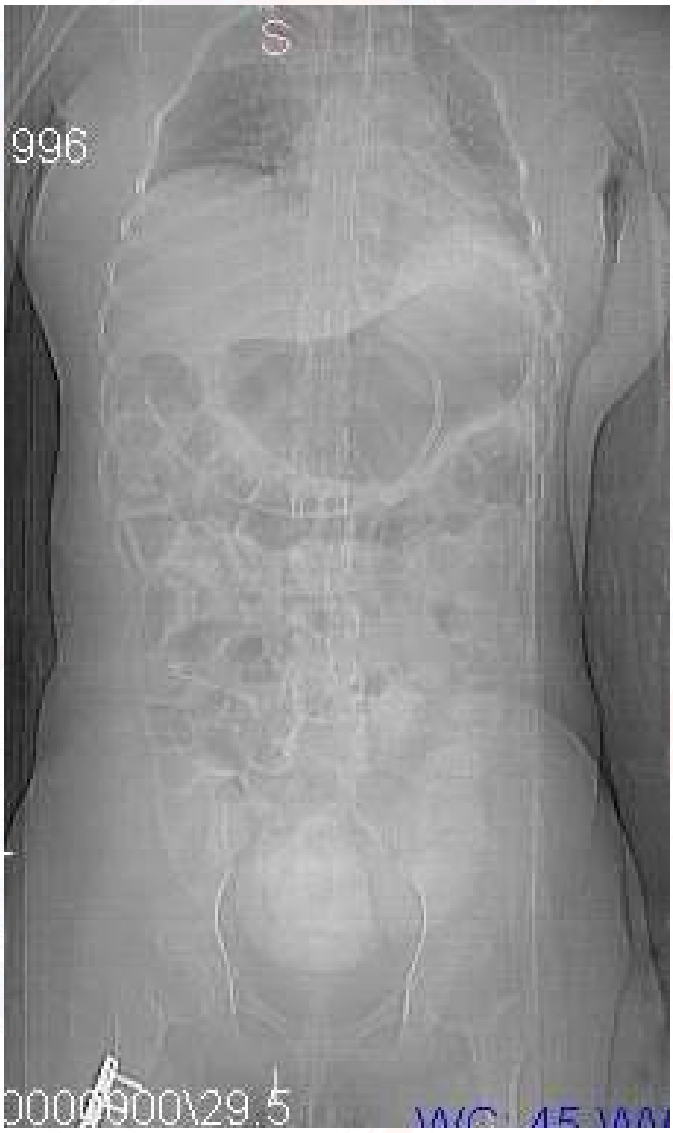

Picture 2

EP-083
NON-OBEZ ALKOLE BAĞLI OLMAYAN YAĞLI KARACİĞER HASTALIĞINDA ENDOTEL DİSFONKSİYONU VE SUBKLİNİK ATEROSKLEROZUN ARAŞTIRILMASI

HALİL GENÇ[1], KADİR ÖZTÜRK[2], HASAN GÜREL[2], GÜRKAN ÇELEBİ[2], ALİ FUAT ÇİÇEK[2], ERDİM SERTOĞLU[2], SERKAN TAPAN[4], CEMAL NURİ ERÇİN[2], TEOMAN DOĞRU[3]

1 İZMİR KATİP ÇELEBİ ÜNİVERSİTESİ ATATÜRK EĞİTİM VE ARAŞTIRMA HASTANESİ GASTROENTEROLOJİ KLİNİĞİ
2 GÜLHANE EĞİTİM VE ARAŞTIRMA HASTANESİ ANKARA
3 BALIKESİR ÜNİVERSİTESİ SAĞLIK UYGULAMA VE ARAŞTIRMA HASTANESİ
4 YÜKSEK İHTİSAS ÜNİVERSİTESİ ANKARA

Giriş: Alkole bağlı olmayan yağlı karaciğer hastalığı (NAFLD), obezite ve metabolik sendrom ile sıkı ilişkilidir. Nitekim obez olguların %70-80'inde NAFLD saptanmaktadır. Bununla birlikte son yıllarda yapılan çalışmalarda obez olmayan olgularda da NAFLD bulunduğu bildirilmiştir. NAFLD'nin metabolik risk faktörlerinden bağımsız olarak kardiyovasküler riski arttırdığı bilinmektedir. Ancak henüz literatürde obez olmayan NAFLD olgularında kardiyovasküler riskin değerlendirildiği bir çalışma bulunmamaktadır. Bu çalışmada obez olmayan ve histopatolojik olarak NAFLD tanısı konan olgularda endotel disfonksiyonu ve subklinik aterosklerozun araştırılması amaçlanmıştır.

Gereç ve Yöntem: Biyopsi ile NAFLD tanısı konulan toplam 345 hasta çalışmada incelendi. Olgular vücut kitle indeksi düzeylerine göre obez (n= 102) ve obez olmayan (n= 243) olmak üzere iki gruba ayrıldı. Her iki grup metabolik ve histopatolojik bulgular yönünden karşılaştırıldı. Ayrıca alt grup analizinde (obez olan, n= 37 ve obez olmayan, n= 51) endotel disfonksiyonu [flow mediated dilation (FMD) yöntemi ile] ve subklinik ateroskleroz [karotis arter intima media kalınlığı (CIMT) ve arterial sertlik (AS) ölçümleri ile] değerlendirildi. İnsülin direncinin belirlenmesinde homeostasis model assessment of insulin resistance index (HOMA-IR) formülü kullanıldı.

Bulgular: Obez olmayanlarla karşılaştırıldığında tüm çalışma grubunda (n= 345); sistolik ve diyastolik kan basıncı, ürik asit, LDL-kolesterol ve insülin düzeyleri ile HOMA-IR indeksinin obez olgularda belirgin şekilde daha yüksek olduğu gözlendi. Bununla birlikte obez ve obez olmayan olgular arasında histopatolojik bulgular (fibrozis dahil) yönünden bir farklılık gözlenmedi. Alt grup analizinde(obez olan, n= 37 ve obez olmayan, n= 51) her iki grup arasında FMD, CIMT ve AS ölçümleri yönünden bir fark gözlenmedi. Ayrıca metabolik parametreler, insülin direnci ve histopatolojik bulgular ile FMD, CIMT ve AS arasında bir ilişki saptanmadı.

Tartışma: Obez ve obez olmayan NAFLD olgularında, endotel disfonksiyonu ve subklinik ateroskleroz parametreleri yönünden bir farklılık gözlenmemiştir. Konu ile ilgili olarak sonlanım noktası kardiyovasküler olay ve/veya ölüm olan prospektif çalışmalara gereksinim bulunmaktadır.

Anahtar Kelimeler: NAFLD, FMD, obezite, metabolik sendrom

EP-084
ADALIMUMAB TEDAVİSİ ALAN CROHN HASTASINDA GELİŞEN HPV ENFEKSİYONU

RABİA ALTINORDU[1], GÜRAY CAN[2], MÜJGAN GÜRLER[1], MERAL AKDOĞAN KAYHAN[2]

1 ABANT İZZET BAYSAL ÜNİVERSİTESİ TIP FAKÜLTESİ, İÇ HASTALIKLARI ANABİLİM DALI, BOLU
2 ABANT İZZET BAYSAL ÜNİVERSİTESİ TIP FAKÜLTESİ, GASTROENTEROLOJİ BİLİM DALI, BOLU

Amaç: İnsan papilloma virüsü (HPV), papillomaviridae ailesinde bulunmaktadır. Bu virüsler 50–55 nm çapında zarfsız, çift sarmallı, ikozahedral nükleokapsitli ve proteinle çevrili DNA genomu içermektedirler. İnsan papilloma virüsü birçok şekilde bulaşmaktadır; kontamine yüzeylerden, ciltteki lezyonlardan ve doğum kanalından olmak üzere direkt veya indirekt olarak bulaş görülmektedir. HPV'nin cinsel ilişki olmaksızın indirekt bulaş ile kontamine yüzeylerden ve deriden deriye temasla da bulaşabileceği bilinmektedir. Bununla birlikte immunsüpresif tedavi alan hastalarda HPV enfeksiyonunda artış olduğu da bildirilmiştir. AntiTNFa ajan olan adalimumab ile HPV enfeksiyonu riski bildirilmesine rağmen, dilde HPV enfeksiyonu şimdiye kadar bildirilmemiştir. Olgumuzda adalimumab tedavisi alan Crohn hastasında dil üzerinde ortaya çıkan HPV enfeksiyonu vakası rapor edilmiştir.

Olgu: Üç yıldır Crohn hastalığı tanısı ile takip edilen 33 yaşında erkek hasta son 2 yıldır sülfasalazin 2x1 gr ve adalimumab 40 mg/2 hafta tedavisi almaktadır. Hasta bir haftadır olan dil ve yanak mukozasında beyaz renkli plak tarzı kabarıklık şikayeti ile başvurdu. Laboratuar tetkiklerinde hemogram ve biyokimyasal değerler normaldi. ESR:14, CRP:7.3 (normal aralık:0-5). Fizik muayenede dil ve bukkal mukozada aftöz lezyonlar saptandı. Dermatoloji tarafından değerlendirilen hastada liken planus ve lökoplaki ön tanısıyla biyopsi alındı. Alınan biyopsi sonucunda skuamöz hücreli papillom, HPV ile uyumlu bulgular olarak rapor edildi. Adalimumab tedavisi kesildi. Nistatin oral süspansiyon ve flukanozol kapsül başlanıldı. Kriyoterapi planlandı. Hastanın dildeki lezyonu hala persiste etmektedir.

Sonuç: AntiTNFa tedavisinin HPV ile ilişkisi açık değildir. Klinik araştırmalar ve hasta kayıtları, kutanöz HPV enfeksiyonu ve HPV ile ilişkili kanserlerin insidansının arttığı ile ilgili kanıt sunmamaktadır. Ancak litaratüre bakıldığında belirgin ölçüde artmış bir risk olduğunu düşündüren vakalar vardır. Vakamızda Crohn hastalığı tedavisi için verilen antiTNFa sonrası gelişen fırsatçı HPV enfeksiyonu olması nedeniyle önem taşımaktadır.

Anahtar Kelimeler: Adalimumab, Crohn hastalığı, HPV

Resim-1

EP-085
KABIZLIK VE KARIN AĞRISI ŞİKAYETİYLE PRESENTE OLAN GULLO SENDRUMU VAKASI

MUHAMMED SAİT DAĞ[1], ÖMER FARUK DAĞ[2]

1 MEDİKAL PARK HASTANESİ, GASTROENTEROLOJİ BÖLÜMÜ, GAZİANTEP
2 ŞANLIURFA EĞİTİM VE ARAŞTIRMA HASTANESİ, İÇ HASTALIKLARI BÖLÜMÜ, ŞANLIURFA

Amaç: Benign pankreatik hiperenzimemi ya da Gullo sendromu, pankreasta herhangi bir hasar ya da patoloji olmaksızın pankreas enzimlerinde değişik oranlarda yükseklikle seyreden benign bir durumu tanımlar. Sporadik ve ailesel olabilir. Nadir görülen bir sendrom olup bilgilerimize göre ülkemizden sadece bir vaka bildirilmiştir. Bu yazıda kabızlık ve epigastrik ağrı ile başvuran ve Gullo sendromu tanısı konan bir olgu sunulmuştur.

Olgu: Yirmidört yaşında bayan hasta 10 gündür olan ve giderek artan kabızlık, epigastrik ağrı şikayetleri ile başvurdu. Öyküsünden 1 haftadır akut pankreatit tanısıyla başka bir hastanede yatarak tedavi aldığı öğrenildi. Fizik muayenede epigastrik bölgede daha belirgin olan batında yaygın hassasiyet saptandı. Ateş 36.7 °C, tansiyon arterial 110/70 mmHg, nabız 82/dk idi. Laboratuvar incelemede; lökosit 13540/mm3, hemoglobin 11.7 gr/dL, hemotokrit % 35.2 CRP 21 mg/L, amilaz 161 u/L (0-100), lipaz 599 u/L (0-60), karaciğer ve kolestaz enzimleri normaldi. Trigliserid 141 mg/dl ve IgG4 negatifdi. İdrar tetkikinde piyürisi vardı. Batın ultrasonografi, bilgisayarlı tomografide pankreas, safra kesesi ve diğer organlarda patoloji saptanmadı. Epigastrik ağrı nedeniyle hastaya endoskopi yapıldı. Gastrit ve duodenit saptandı. Hastaya ciprofloksasin 500 mg tb 2x1, pantoprozol 40 mg tb 2x1, laksatif ve boşaltıcı lavman yapıldı. 10 gün sonraki tetkiklerde CRP <1, amilaz 243, lipaz 898 olan hastaya üst batın MR çekildi. Pankreasta herhangibir patolojiye rastlanmadı. 3' er ay aralarla yapılan ve 10 aydır takip edilen hastanın amilaz ve lipaz değerlerinde normal sınırların üzerinde dalgalanmalar devam etti. Hasta Gullo sendromu olarak kabul edildi.

Sonuç: Klinik pratikte sık karşılaşılan ve çoğunlukla akut pankreatit olarak değerlendirilen ancak görüntüleme yöntemlerinde pankreasın normal olduğu vakalarda nadir bir klinik presentasyon olan ve hekim ve hasta için tanı konulamadığında uzayan tetkikler ve anksiyete oluşturan Gullo sendromu ayırıcı tanıda hatırlanmalıdır.

Anahtar Kelimeler: Gullo sendromu, akut pankreatit, hiperenzimemi

EP-086
CROHN TANILI HASTADA ADALIMUMAB İLİŞKİLİ LUPUS BENZERİ SENDROM

FADİME DEMİR[1], GÜRAY CAN[2], MÜJGAN GÜRLER[1], MERAL AKDOĞAN KAYHAN[2]

1 ABANT İZZET BAYSAL ÜNİVERSİTESİ TIP FAKÜLTESİ, İÇ HASTALIKLARI ANABİLİM DALI, BOLU
2 ABANT İZZET BAYSAL ÜNİVERSİTESİ TIP FAKÜLTESİ, GASTROENTEROLOJİ BİLİM DALI, BOLU

Amaç: Crohn hastalığı tüm gastrointestinal sistemi tutan sistemik otoimmun bir hastalıktır. Remisyon ve alevlenmelerle seyreden bu hastalıkta immunmodülatör ilaçlar ve kortikosteroidlerle remisyon sağlanamadığı takdirde tnf alfa inhibitörleri sıklıkla kullanılan ajanlardır. Bu ajanların kullanımına bağlı ilaç ilişkili lupus, antifosfolipid antikor sendromu, psöriazis, demiyelizan hastalıklar, sarkoidoz gibi toimmun hastalıklar gözlenmektedir. Bu vakada, Crohn tanılı hastada adalimumab kullanımı sonrası gelişen lupus benzeri sendrom olgusu sunuldu.

Olgu: Yaklaşık 5 yıldır Crohn hastalığı nedeniyle takipli 38 yaşında erkek hastaya mesalazin, azatiopürin ve prednizolon ile tedaviye rağmen aktivasyon indeksi yüksek olması nedeniyle adalimumab başlandı. Tedavi altında iken artralji, artrit, cilt döküntüleri şikayetleriyle dış merkez romatoloji kliniğine başvuran hastaya anti nükleer antikor pozitif olması nedeniyle ilaç ilişkili lupus tanısı konulmuş. Adalimumab tedavisi kesilerek mesalazin 3gr/gün, prednizolon 4mg/gün, metotrexat 2,5mg/hafta şeklinde tedavisi düzenlendi. Eklem şikayetleri ve döküntüleri 4 ay içinde geriledi.

Sonuç: Crohn hastalığında anti tnf ajanların kullanımıyla birlikte birçok sistemi ilgilendiren yan etkiler ortaya cıkabilmekte ve bu yan etkilerin bir kısmının patogenezinde otoimmunite suçlanmakta olup en çok üzerinde durulan hipotez tnf alfa inhibitörleri ile th1 sitokin üretiminin baskılanıp, th2 sitokin yanıtının artışı ve bunun sonucunda da otoantikor üretimi ve %0,5-1 gibi yüksek olmayan prevalansda lupus benzeri sendromun ortaya çıkışıdır. İlaç ilişkili lupus, suçlu ilacın kesilmesiyle klinik bulguların geri dönebildiği, sistemik lupus eritematozusun kendini sınırlayan bir formu olup anti tnf alfa ajan kullanan hastalarda gelişebileceği akılda tutulmalıdır.

Anahtar Kelimeler: Adalimumab, Crohn hastalığı, Lupus benzeri sendrom

EP-087
CROHN HASTALIĞI SEYRİNDE GELİŞEN B-ALL OLGUSU: SUÇLU AJAN VAR MI?

GÜRAY CAN, MERAL AKDOĞAN KAYHAN

ABANT İZZET BAYSAL ÜNİVERSİTESİ TIP FAKÜLTESİ, GASTROENTEROLOJİ BİLİM DALI, BOLU

Amaç: Sunumumuzda Crohn hastalığı için infliximab ve azathioprin kullanımı sonrası klinik takiplerinde ortaya çıkan B-ALL olgusunun sunulması amaçlanmıştır.

Olgu: Otuz yaşında erkek hasta, 22 yaşında karın ağrısı ve kilo kaybı ortaya çıkması sonrası Crohn hastalığı tanısı aldı. Perianal fistüllerinin de olması üzerine hastaya azathioprine başlandı. Yaklaşık 10 aylık takipte fistüllerde gerileme olmaması üzerine infliximab 5 mg/kg eklendi. 3 ay sonra klinik yanıt alındı, fistüller kapandı. Endoskopik iyileşme yoktu. Azatioprin toplamda 19 ay, (infliximab ile birlikte 9 ay) kullanıldıktan sonra kesildi. İnfliximab 23 ay kullanıldıktan sonra ayaklarda orataya çıkan lökositoklastik vaskülit ile uyumlu cilt lezyonlar oluşması üzerine kesildi. 14 aylık tedavisiz izlem sırasında CRP progresif olarak arttı, kilo kaybı ve karın ağrısı eklendi. Hastaya adalimumab tedavisi planlandı. Adalimumab ilk dozun yapıldı gün hemogramda 18600/mm3 lökositoz (%42 monosit), sınırda trombositopeni (99600/mm3) izlendi. Adalimumab kesildi. Üç haftalık takipte lökositoz 32400/mm3 (%80.5 lenfosit) ve trombositopeni (41000/mm3) derinleşti, anemi ve boyun ve kasıklarda LAP'lar ortaya çıktı. Çekilen BT'ler lenfoma ile uyumlu rapor edildi. Takipte ciddi pansitopeni gelişen hasta hematolojik değerlendirme için dış merkeze yönlendirildi. Kemikiliği biyopsisi B-ALL (Philadelphia kromozomu pozitif) ile uyumlu geldi. 2 kür Hyper-CVAD kemoterapisi sonrası babasından allojenik kemikiliği transplantasyonu yapıldı. Kemik iliği transplantasyonu sonrası 17 aydır tedavisiz remisyonda izlenmektedir.

Sonuç: İnfliximab ile 5 akut lösemi bildirilmiştir. Bunların 4'ü myeloid seri ile biri lenfoid seri ile ilişkilidir. Bu vakada da uzun süre birlikte azathioprine kullanımı vardır. Adalimumab ile 3 akut lösemi bildirilmiş, birisi myeloid seri ile ilişkili, birisi T-hücreli ALL'dir.Sonuncusu B-ALL olup birlikte uzun dönem azathioprine kullanımı vardır. İnfliximab ve adalimumab ile yapılmış uzun dönem güvenlik çalışmalarında antiTNFa'ların tek başlarına hematolojik maligniteler ile ilişkisi gösterilememiştir. ECCO klavuzunda antiTNFa'ların tekbaşlarına malignite ile ilişkili olmadıkları, İBH hastalığının ve İBH'da azathioprine kullanımının özellikle Crohn hastalığında lenfoma riskini arttırdığı bildirilmektedir. Özellikle azathioprine ve antiTNFa'nın 2 yıldan fazla birlikte kullanılması ile T-hücreli hepatosplenik lenfoma riskinin arttığı bildirilmektedir. Thiopurinler ile uzun dönemde myeloid lösemi riskinin arttığı söylenmektedir. Vakamızda toplamda 23 ay infliximab, 19 ay azathioprin (9 ay birlikte) kullanımı vardır. Tedavinin kısa süreli olmasına ragmen gelişen B-ALL vakası ilk defa bildirilmiştir. Allojenik kemik iliği nakli sonrası tedavisiz remisyonda olması Crohn hastalığında allojenik kemik iliği naklinin etkinliğini ortaya koymaktadır.

Anahtar Kelimeler: Azathioprin, B-ALL, Biyolojik ajanlar, Crohn hastalığı

Resim-1

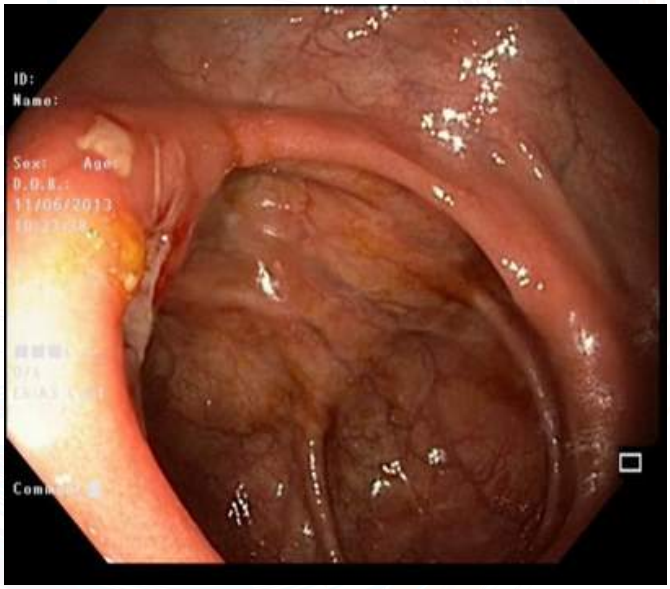

Kolonik ülserler

Resim-2

Servikal LAP'lar

EP-088
ÜLSERATİF KOLİT OLGULARINDA SİTOMEGALOVİRUS ENFEKSİYONU

FATMA SIRMATEL[1], GÜRAY CAN[2], BİLGEN BORULU[1], DENİZ ŞAHİN[3], HAYRETTİN AKDENİZ[1], MERAL AKDOĞAN KAYHAN[2]

1 ABANT İZZET BAYSAL ÜNİVERSİTESİ TIP FAKÜLTESİ, ENFEKSİYON HASTALIKLARI ANABİLİM DALI, BOLU
2 ABANT İZZET BAYSAL ÜNİVERSİTESİ TIP FAKÜLTESİ, GASTROENTEROLOJİ BİLİM DALI, BOLU
3 ABANT İZZET BAYSAL ÜNİVERSİTESİ TIP FAKÜLTESİ, İÇ HASTALIKLARI ANABİLİM DALI, BOLU

Amaç: Sitomegalovirus (CMV) enfeksiyonları özellikle immunsüpressif hastalarda reaktive olma özelliğine sahiptir. Ülseratif kolit (ÜK) olguları uzun süre immunsüpressif tedavi alırlar. İmmunsüpressif tedaviye cevap vermeyen olgularda CMV enfeksiyonu tanısında dokuda viral yükü göstermek kesin tanıdır. Kliniğimizde izlediğimiz beş UK ve CMV tanısı alan olgular sunularak irdelendi.

Olgu: Son üç yıl içerisinde klasik ÜK tedavisi ve en az 30 gün kortikosteroid almasına rağmen tedaviye cevap vermeyen beş olgunun serolojik olarak incelemesinde sadece anti-CMV IgG pozitifliği vardı. Gastroenterit yapacak tüm diğer virolojik, parazitolojik, bakteriyolojik nedenler ekarte edildikten sonra kolonik ülserlerin görünümü UK+CMV enfeksiyonunu düşündürdü. Hastaların kanlarında CMV viral yük negatif idi. Ancak tüm olguların barsak biyopsisinde CMV viral yük pozitifliği ve yüksekliği vardı. Olgulara histolojik ve kolonoskopik inceleme yapılarak tanılar doğrulandı. Hastalara antiviral tedavi başlandı. Olgulardan dördü düzelirken bir tanesi total kolektomiye gitti. Olguların demografik verileri tabloda görülmektedir.

Sonuç: UK ve CMV enfeksiyonu immunsüpressif tedaviye cevap vermeyen olgularda akla gelmelidir. Tanıda kandaki seroloji tanı koydurucu olmayıp dokuda viral yükün bakılması oldukça anlamlıdır. Bu konuda geniş çalışmaların yapılması ve immunsüpressif ajan kullanan UK olgularında CMV enfeksiyonlarının reaktivasyonu dikkatle değerlendirilmelidir.

Anahtar Kelimeler: CMV koliti, Ülseratif kolit

Tablo-1

Tablo: CMV ve UK olgularının demografik verileri:

Hasta no.	Yaş ve cins	Ulseratif kolit tanı süreci:	Daha önce kullandığı ilaçlar	ÜK tedavisine cevapsızlık süreci	Kullanılan antiviral ajanlar	Sonuç:
1.GA	35/e	1 yıl	MS+I+A+S	45 gün	GNS+F	İyileşme
2.SA	25/k	6 yıl	MS+I+A+S	60 gün	GNS+F	İyileşme
3.EE	28/k	2 yıl	MS+I+S	60 gün	GNS+F	İyileşme
4.CT	62/k	1 yıl	MS+I+S	45 gün	GNSK	İyileşme
5.CM	70/e	10 yıl	MS+S	60 gün	GNSK	Total kolektomi

Kısaltmalar: E:erkek, K:kadın, MS:mesalazin, I:imuran, A:adalimumab, GNS:gansiklovir, F:famsiklovir, S:kortikosteroid

EP-089
HİPOFARİNKSTE CROHN HASTALIĞI

HÜSEYİN KORKMAZ[1], NURAN AY[2]

1 SELÇUK ÜNİVERSİTESİ TIP FAKÜLTESİ GASTROENTEROLOJİ BD, KONYA
2 SELÇUK ÜNİVERSİTESİ TIP FAKÜLTESİ İÇ HASTALIKLARI ABD, KONYA

Amaç: Crohn hastalığı (CH) gastrointestinal kanalın transmural inflamasyonu ile karakterize etyolojisi bilinmeyen bir hastalıktır. İnsidansı yılda 100000'de yaklaşık5-10 yeni olgudur.

Ağızdan perianal bölgeye kadar tüm gastrointestinal kanal tutulabilir. Hastaların yaklaşık %80'inde çoğunlukla distal ileum olmak üzere ince barsak tutulumu, yaklaşık %50'sinde ileokolitis, yaklaşık %20'sinde de kolona sınırlı hastalık görülür. CH da hipofarinks tutulumu nadirdir. Ayırıcı tanıda tüberküloz, herpes, Behçet hastalığı, mantar ve viral enfeksiyonlar ve büllöz hastalıklar düşünülmelidir. Burada nadir görülen hipofarinks tutulumu olan bir CH olgusu sunmayı amaçladık.

Olgu: 29 yaşındaki erkek hasta yaklaşık 8 aydır yutkunma ve yutma sırasında boğazında ağrı şikayeti mevcuttu. Gittiği merkezlerde çeşitli kez antibiyotik tedavisi almasına rağmen şikayetlerinin geçmemesi üzerine polikliniğimize başvurmuş. Bu şikayet dışında hastanın herhangi bir sorunu olmamış. Fizik muayenesinde hasta sistem muayeneleri doğaldı. Laboratuvar incelemesinde hemogram, renal karaciğer, tiroid fonksiyon testleri sedimentasyon normal iken hafif bir CRP yüksekliği (1,7) mevcuttu. Özofagogastroduodenoskopide (ÖGD) hipofarinkste hemen üst özofagus sfinkter proksimalinde yaklaşık 15-20 mm çapında üzeri fibrin kaplı ülsere lezyon izlendi. Mide ve duodenum mukozası normaldi. Kolonoskopide illeoçekal kapak proksimalinde yaklaşık 18 mm lik üzeri fibrin kaplı orta derinlikte ülser gözlendi. Terminal ileum ve kolonun kalan kısımlarının mukozası normaldi. Histolojik incelemede; hipofarinksteki ülsere lezyon iltahabi granulasyon dokusu olarak, kolondaki ülserli bölge ise histomorfolojik olarak iltahabi barsak hastalığını düşündürmektedir olarak rapor edildi. Alınan biyopsilerde TBC basili görülmedi, PCR da TBC DNA negatifti. Antisaccharomyces IgG ve IgA negatifti.

Olgumuzda CH nın başka tutulum yerlerinin olması ve ayırıcı tanıda yer alan diğer durumları düşündürecek bulguların olmaması nedeniyle hipofarinksteki lezyon CH olarak değerlendirilmiştir.Tedavi olarak steroid (40 mg/gün) başlandı ve düşük dozda devam edildi. İmmunsupresif (azathioprine 150 mg) verildi, Takiplerde semptomlarında belirgin iyileşme gözlenen hasta tedavinin 3. Ayında kontrol endoskopileri planlandı.

Sonuç: CH da endoskopik özellikler kaldırım taşı görünümü veren polipoid mukozal değişikliklerle beraber arada normal mukoza alanlarının olduğu fokal ülserasyonlardır. Endoskopik biyopsi çoğunlukla tanıdan ziyade tanıyı doğrulamada kullanılır. Akut ve kronik inflamasyon, fokal ülserasyonlar major bulgulardır. %30 vakada granülomlar görülür ve granülamatöz infeksiyonlar dışlandığında tanı koydurucudur. Burada başka gastrointestinal semptom olmasa da ağız, farinks ve hipofarinsteki kronik ülsere lezyonları CH bağlı olarak olabileceğini bu vaka ile vurgulamak istedik.

Anahtar Kelimeler: Crohn hastalığı, hipofarings

EP-090
İNFLAMATUVAR BARSAK HASTALIKLARINDA METABOLİK KEMİK HASTALIĞI SIKLIĞI

GÜRAY CAN[1], AHMET TEZEL[2], ERDAL DİLEKÇİ[3], MUHAMMET EMİN DEMİRKOL[4], ESRA NUR ADEMOĞLU DİLEKÇİ[5], EDİP ERKUŞ[6], GÜLBİN ÜNSAL[2], ALİ RIZA SOYLU[2], HASAN CELALETTİN ÜMİT[2], MERAL AKDOĞAN KAYHAN[1]

1 ABANT İZZET BAYSAL ÜNİVERSİTESİ TIP FAKÜLTESİ, GASTROENTEROLOJİ BİLİM DALI, BOLU
2 TRAKYA ÜNİVERSİTESİ TIP FAKÜLTESİ, GASTROENTEROLOJİ BİLİM DALI, EDİRNE
3 BOLU İZZET BAYSAL DEVLET HASTANESİ, FİZİK TEDAVİ VE REHABİLİTASYON BÖLÜMÜ, BOLU
4 BOLU İZZET BAYSAL DEVLET HASTANESİ, İÇ HASTALIKLARI BÖLÜMÜ, BOLU
5ABANT İZZET BAYSAL ÜNİVERSİTESİ, TIP FAKÜLTESİ, ENDOKRİNOLOJİ BİLİM DALI, BOLU
6 ABANT İZZET BAYSAL ÜNİVERSİTESİ, TIP FAKÜLTESİ, İÇ HASTALIKLARI ANABİLİM DALI, BOLU

Amaç: İnflamatuvar barsak hastalıkları (İBH), ağırlıklı olarak gastrointestinal sistemi tutan sistemik kronik inflamatuvar bir hastalık grubudur. İBH'da ekstraintestinal bulgular sıklıkla birlikte bulunmaktadır. Bunlar içinde metabolik kemik hastalıkları azımsanmayacak ölçüde sıktır. Çalışmamızda kendi İBH kohortumuzda osteoporoz (OPZ) ve osteopeni (OPN) sıklığını belirlemeyi amaçladık.

Gereç-Yöntem: Çalışmamızda 71 ülseratif kolit (ÜK), 44 Crohn hastasının (CH) kemik mineral dansite (KMD) verileri retrospektif olarak değerlendirildi. İBH'da tanı, tutulum paterni, hastalık davranışı, cinsiyet ve KMD lokalizasyonlarına göre kemik dansiteleri karşılaştırıldı.

Bulgular: Ülseratif kolit hastalarının %53,5'inde, CH hastalarının %50'sinde OPN saptandı. ÜK hastalarının %22,5'inde, CH hastalarının %25'inde OPZ saptandı. ÜK ile CH arasında anlamlı fark yoktu. CH'da OPN en sık femur boynu ve wards üçgeninde (%47,7 ve %47,7), ÜK'de OPN en sık wards üçgeninde (%52,1) saptandı. ÜK ve CH'da OPZ en sık AP spine'da (sırasıyla %15,5 ve %18,2) tespit edildi. ÜK ve CH arasında OPN ve OPZ açısından anlamlı fark izlenmedi. ÜK ve CH'da alttip, davranış, cinsiyet ve KMD lokalizasyon açısından karşılaştırıldığında anlamlı fark saptanmadı.

Sonuç: İBH'da saha çalışmalarında OPN %15-45, OPZ %2-3 arasında bildirilmekteyken, üçüncü basamak merkezlerde metabolik kemik hastalığı oranı %75'lere kadar rapor edilmektedir. Çalışmamızda da hem ÜK, hem CH için metabolik kemik hastalığı oranı 3. basamak verilerine benzer oranda saptanmıştır. İBH'da sıklıkla karşılaşılan metabolik kemik hastalığı için en önemli risk faktörleri devam eden kronik inflamasyon, hastalık aktivite şiddeti ve kullanılan ilaçların yanetkileri sayılabilir. İBH hastalarının bu açıdan takibinin yapılması ve tedavisinin düzenlenmesi hastalığa bağlı ortaya çıkabilecek morbiditenin önlenmesi açısından büyük önem arzetmektedir.

Anahtar Kelimeler: Crohn hastalığı, Osteoporoz, Ülseratif kolit

EP-091
CROHN HASTALIĞI VE ÜLSERATİF KOLİT'TE HEMATOLOJİK PARAMETRELERİN AKTİVİTE İLE İLİŞKİSİ

GÜRAY CAN[1], HATİCE CAN[2], AHMET TEZEL[3], GÜLBİN ÜNSAL[3], ALİ RIZA SOYLU[3], HASAN CELALETTİN ÜMİT[3], MERAL AKDOĞAN KAYHAN[3]

1 ABANT İZZET BAYSAL ÜNİVERSİTESİ TIP FAKÜLTESİ, GASTROENTEROLOJİ BİLİM DALI, BOLU
2 ABANT İZZET BAYSAL ÜNİVERSİTESİ TIP FAKÜLTESİ, İÇ HASTALIKLARI ANABİLİM DALI, BOLU
3 TRAKYA ÜNİVERSİTESİ TIP FAKÜLTESİ, GASTROENTEROLOJİ BİLİM DALI, BOLU

Amaç: Ülseratif kolit (ÜK) ve Crohn hastalığında (CH) hastalık aktivitelerini değerlendirmek için serum biyomarkerları sıklıkla kullanılmaktadır. Fakat hiçbirisi intestinal inflamasyona spesifik değildir. Hematolojik parametrelerin vücutta inflamasyonu predikte ettiğini gösteren çalışmalar bulunmaktadır. Daha önce yapılmış çalışmalarda nötrofil/lenfosit oranının (NLR) ÜK'te hastalık aktivitesi ile ilişkili olduğu gösterilmesine rağmen, CH'da bu ilişki gösterilememiştir. Çalışmamızda kendi kohortumuza NLR'nin ve diğer hematolojik parametrelerin ÜK ve CH'da hastalık aktivitesi ile olan ilişkisi değerlendirilmiştir.

Gereç-Yöntem: Toplamda 197 ÜK (107 aktif, 90 remisyon), 97 CH (50 aktif, 47 remisyon) ile yaş ve cinsiyet eşleştirilmiş 26 sağlıklı kontrol grubu çalışmaya dahil edildi. Hastalık aktivitesi ile CRP, ESR, hemogram parametreleri kaydedildi. NLR, PLR, MPV/trombosit ve RDW/trombosit oranları hesaplandı. Parametreler ÜK, CH ve kontrol grupları arasında aktivite durumuna göre student t-test ile karşılaştırıldı.

Bulgular: ÜK'de lökosit, nötrofil, monosit sayıları, trombosit (Plt), platekrit (PCT), trombosit/lenfosit (PLR), ESR, CRP değerleri kontrol, remisyon ve aktif gruplarında sırasıyla belli bir trend ile anlamlı derecede yükseldiği saptandı. Hemoglobin (Hb), hematokrit (HCT) ve RDW/plt ise sırasıyla düştüğü gösterildi. Aktif ÜK ile remisyonda ÜK ve kontrol grupları arasında NLR ve MPV/plt anlamlı olarak farklı bulundu. Aktiviteden bağımsız olarak ÜK ile kontrol grupları arasında bazofil sayısı, MCV, MCH, MPV ve PDW anlamlı derecede farklı saptandı. Lenfosit, eosinofil sayısı ile MCHC ve RDW ilişkisizdi (Tablo-1). CH'da ESR, CRP, plt, PCT, PLR kontrol, remisyon ve aktif gruplarında sırasıyla belli bir trend ile anlamlı derecede yükseldiği saptandı. Hb, HCT, MCV, MCH ve RDW/plt ise belli bir trend ile düştüğü bulundu. Aktif CH ile remisyonda CH ve kontrol grupları arasında lökosit, nötrofil, lenfosit, monosit sayısı, MCHC, NLR ve MPV/plt anlamlı derecede farklı bulundu. CH'da eosinofil sayısı ve RDW ilişkisizdi. Bazofil sayısı ve MPV sadece remisyonda CH'da diğer gruplara göre farklı saptandı (Tablo-2). NLR ve PLR CH ve ÜK'de aktif hastaları predikte etmede kabul edilebilir sensitivite-spesifiteye sahip idi (sırasıyla spesifite ve sensitivite CH'da NLR için cut-off:3,139, %70 ile %74,5; PLR için cut-off:214,86, %62 ile %61,7; ÜK'te NLR için cut-off:2,386, %74 ile %74,4; PLR için cut-off:155,33, %69,2 ile %71,1).

Sonuç: İBH hastalarında remisyonda dahi olsa normal insanlara göre bazı hematolojik parametreler bozulmaktadır. Bazı hematolojik parametreler hem CH'da, hem ÜK'de aktiviteyi göstermede kullanılabilir, fakat hiçbirisi spesifik değildir. NLR ve PLR heriki hastalıkta da aktif hastaları saptamada en az CRP ve ESR kadar etkilidir. NLR ve PLR aktiviteyi göstermede kullanışlı birer serum belirteçleri olabilirler.

Anahtar Kelimeler: Crohn hastalığı, N/L oranı, Ülseratif kolit

Tablo-1

	Kontrol	Remisyon ÜK	(p)[1]	Aktif ÜK	(p)[2]	Ülseratif Kolit	(p)[3]	(p)[4]
Sayı (n)	26	90		107		197		
Yaş (yıl)	40,6	44,5	0,25	43,8	0,32	44,1	0,26	0,74
Cinsiyet (E/K)	16/10	54/36	1,00	65/42	1,00	119/78	1,00	1,00
Lökosit (/mm^3)	6818,5	7484,9	0,07	9518,3	**0,0001**	8589,3	**0,0001**	**0,0001**
Nötrofil (/mm3)	4001,5	4414,6	0,12	6734,0	**0,0001**	5674,4	**0,0001**	**0,0001**
Lenfosit (/mm3)	2086,1	2302,9	0,19	1814,5	0,052	2037,6	0,75	**0,0001**
Monosit (/mm3)	462,5	523,8	0,30	667,2	**0,0001**	601,7	**0,002**	**0,0001**
Eosinofil (/mm3)	208,1	201,6	0,87	266,8	0,313	237,0	0,55	0,051
Bazofil (/mm3)	60,5	41,9	**0,01**	35,7	**0,007**	38,6	**0,008**	0,284
Hemoglobin	14,2	12,6	**0,001**	11,7	**0,0001**	12,1	**0,0001**	**0,002**
Hematokrit	42,9	38,8	**0,001**	35,8	**0,0001**	37,2	**0,0001**	**0,0001**
MCV	90,0	84,0	**0,0001**	81,7	**0,0001**	82,8	**0,0001**	0,07
MCHC	33,1	32,5	0,06	32,6	0,10	32,6	0,067	0,81
MCH	29,9	27,4	**0,0001**	26,7	**0,0001**	27,0	**0,0001**	0,19
RDW	15,8	15,3	0,17	15,2	0,12	15,2	0,085	0,91
Trombosit (/mm^3)	235.576	292.577	**0,0001**	357.672	**0,0001**	327.934	**0,0001**	**0,0001**
MPV	7,34	8,20	**0,001**	7,99	**0,006**	8,09	**0,002**	0,21
PCT	0,172	0,234	**0,001**	0,274	**0,0001**	0,256	**0,0001**	**0,001**
PDW	17,56	31,35	**0,001**	28,37	**0,0001**	29,71	**0,0001**	0,24
NLR	2,072	2,026	0,80	4,442	**0,0001**	3,338	**0,0001**	**0,0001**
PLR	120,00	138,62	**0,047**	221,34	**0,0001**	183,55	**0,0001**	**0,0001**
RDW/plt	6,98	5,66	**0,001**	4,82	**0,0001**	5,21	**0,0001**	**0,004**
MPV/plt	3,26	3,12	0,51	2,63	**0,004**	2,86	**0,041**	**0,008**
ESR	14,19	17,83	0,21	48,54	**0,0001**	34,51	**0,0001**	**0,0001**
CRP	0,18	0,44	**0,0001**	4,28	**0,0001**	2,52	**0,0001**	**0,0001**

[1] Remisyonda ÜK ile kontrol grubunun karşılaştırması
[2] Aktif ÜK ile kontrol grubunun karşılaştırılması
[3] Aktivasyona bakılmaksızın bütün ÜK hastalarıyla kontrol grubunun karşılaştırması
[4] Aktif ve remisyondaki ÜK gruplarının karşılaştırması

Ülseratif kolit

Tablo-2

	Kontrol	Remisyon CH	(p)[1]	Aktif CH	(p)[2]	Crohn Hastalığı	(p)[3]	(p)[4]
Sayı (n)	26	47		50		97		
Yaş (yıl)	40,6	41,2	0,86	41,3	0,32	41,27	0,82	0,97
Cinsiyet (E/K)	16/10	23/24	0,37	31/19	1,00	54/43	0,66	0,22
Lökosit (/mm^3)	6818,5	7225,0	0,381	10145,2	**0,0001**	8730,3	**0,0001**	**0,0001**
Nötrofil (/mm3)	4001,5	4595,3	0,085	7515,2	**0,0001**	6100,4	**0,0001**	**0,0001**
Lenfosit (/mm3)	2086,1	1979,5	0,573	1731,8	**0,047**	1851,8	0,173	0,132
Monosit (/mm3)	462,5	444,4	0,700	688,5	**0,012**	570,2	0,064	**0,006**
Eosinofil (/mm3)	208,1	177,3	0,431	147,6	0,180	162,0	0,206	0,337
Bazofil (/mm3)	60,5	28,3	**0,0001**	62,1	0,960	45,7	0,577	0,214
Hemoglobin	14,2	12,5	**0,0001**	11,1	**0,0001**	11,8	**0,0001**	**0,0001**
Hematokrit	42,9	38,1	**0,0001**	34,4	**0,0001**	36,2	**0,0001**	**0,0001**
MCV	90,0	85,3	**0,002**	80,5	**0,0001**	82,8	**0,0001**	**0,005**
MCHC	33,1	32,9	0,488	32,2	**0,003**	32,5	0,051	**0,01**
MCH	29,9	28,1	**0,004**	26,0	**0,0001**	27,0	**0,0001**	**0,002**
RDW	15,8	15,6	0,659	16,3	0,248	16,0	0,605	0,148
Trombosit (/mm^3)	235.576	335.468	**0,0001**	427.740	**0,0001**	383.030	**0,0001**	**0,004**
MPV	7,34	8,46	**0,008**	7,81	0,068	8,13	**0,024**	0,057
PCT	0,172	0,255	**0,0001**	0,318	**0,0001**	0,287	**0,0001**	**0,003**
PDW	17,56	30,06	**0,0001**	25,79	**0,0001**	27,83	**0,0001**	0,164
NLR	2,072	2,66	0,062	4,97	**0,0001**	3,852	**0,0001**	**0,0001**
PLR	120,00	203,3	**0,0001**	315,0	**0,0001**	260,89	**0,0001**	**0,002**
RDW/plt	6,98	5,13	**0,0001**	4,40	**0,0001**	4,76	**0,0001**	**0,037**
MPV/plt	3,26	2,83	0,109	2,22	**0,0001**	2,52	**0,001**	**0,013**
ESR	14,19	23,11	**0,003**	62,42	**0,0001**	43,37	**0,0001**	**0,0001**
CRP	0,18	0,47	**0,001**	8,27	**0,0001**	4,49	**0,0001**	**0,0001**

[1] Remisyonda CH ile kontrol grubunun karşılaştırması
[2] Aktif CH ile kontrol grubunun karşılaştırılması
[3] Aktivasyona bakılmaksızın bütün CH hastalarıyla kontrol grubunun karşılaştırması
[4] Aktif ve remisyondaki CH gruplarının karşılaştırması

Crohn hastalığı

EP-092
DİREKT ETKİLİ ANTİVİRAL TEDAVİ VERİLEN HCV HASTALARIMIZIN SONUÇLARI

SÜLEYMAN COŞGUN[1], NAZİF YALÇIN[2], AYDAN AKALIN[2]

1 S.B. DUMLUPINAR ÜNİVERSİTESİ EVLİYA ÇELEBİ E.A.H. İÇ HASTALIKLARI GASTROENTROLOJİ
2 S.B. DUMLUPINAR ÜNİVERSİTESİ EVLİYA ÇELEBİ E.A.H. İÇ HASTALIKLARI

Giriş-**Amaç:** Direkt etkili antiviraller hepatit C enfeksiyonunu etkili bir şekilde tedavi etmektedirler. Hepatit C enfeksiyonuna sahip hastalarda kronik karaciğer hastalığı gelişmeden tedavi etmek önemlidir. Biz bu çalışmamızda direkt etkili antiviraller ile tedavi uyguladığımız hastaların viral serolojik yanıtlarını değerlendirdik.

Yöntem: 2016-2017 yılı tarihlerinde gastroenteroloji polikliniğimizde HCV tedavisi verilen hastalar çalışmada incelendi. LaboratuvartetkiklerindeHCV-RNA'sı pozitif saptanan, sut tebliğine uygun olarak ilaç verilip tedavisi sonlanmış ve 12 hafta geçmiş hastalar çalışmamıza dahil edildi. Hastaların tedavi protokolleri üç şekilde belirlendi. Dasabuvir-ombitasvir-paritaprevir-ritonavir kombinasyonu ribavarinli veya ribavarinsiz ve ledipasvir-sofosbuvir tedavi protokolleri hastalara verildi.

Sonuçlar: 21 hastanın tedavi protokolleri tamamlandı. Tedavi verilen hastalardan 13 kişinin genotipinin 1b(%61.9), 5 kişinin genotip 1(%23.8),2 kişinin genotip 1a(%9.5),1 kişinin de genotip 3(%4.7) olduğu görüldü. Çalışmaya dahil edilen hastalardan 15i(%71.4) non-sirotik,4ü(%19.0) kompanse siroz ve 2si(%9.5) dekompanse sirozluydu. Tedavi uyguladığımız hastalardan 5 kişiye(%23.8) ledipasvir-sofosbuvir, 12 kişiye(%57.1) dasabuvir-ombitasvir-paritaprevir-ritonavir, 4 kişiye de(%19) ribavarin + dasabuvir-ombitasvir-paritaprevir-ritonavir tedavi protokolleri uygulandı. Hastaların tedavi bitiminden 12hafta geçtikten sonra kontrol edilen HCV-RNA değerinin tüm hastalarda(%100) negatif olduğu görüldü. Tedavi süresince hastaların takibinde 2 hastamızın(9.5) bulantı şikayeti oldu. Gözlem altına alınan hastaların semptomatik tedavi ile şikayetleri kayboldu ve hepatit C tedavisi aksamadan devam etti. Hastalardan 1 kişinin(%4.7) kontrolünde total bilirubin değerinde yükselme olduğu görüldü. Hastanın tedavi sürecinde total bilirubin değerinin 4.92 mg/dl olduğu görüldü. Yakın takibe alınan hastanın tedavi bitiminden bir ay sonra yapılan kontrolünde total bilirubin değeri 3.11 mg/dl ve iki ay sonra yapılan kontrolünde bilirubin değeri 0.78 mg/dl olarak görüldü.

Tartışma: Direkt etkili antiviraller hepatit C enfeksiyonunu etkili bir şekilde iyileştirdi. Tedavi verilen hastaların tümünde yapılan kontrollerindeHCV-RNA değerinin negatif olduğu görüldü. Tedaviye bağlı yan etki oluşmuş olsa da düzenli ve yakın takip edilen hastalarda tedaviden istenilen yanıtın alınabildiği görüldü. Hepatit C enfeksiyonunun etkin tedavisi ile non-sirotik hastalarda kronik karaciğer hastalığının önlenebileceği, sirotiklerde ise progresyonun durdurulabileceği düşünüldü.

Anahtar Kelimeler: HCV, Direkt etkili antiviral, SVR

EP-093
ÖZOFAGEAL MELANOZİS: OLGU SUNUMU

GÜLBANU ERKAN[1], GÜLBİN ORAN[2], MUSTAFA SALİH AKIN[1]

1 İSTANBUL MEDİPOL ÜNİVERSİTESİ TIP FAKÜLTESİ İÇ HASTALIKLARI ABD GASTROENTEROLOJİ BD
İSTANBUL MEDİPOL ÜNİVERSİTESİ TIP FAKÜLTESİ PATOLOJİ ABD

Amaç: Özofageal melanozis ya da özofageal melanositozis (ÖM), özofagus skuamöz epitelinde melanositik proliferasyon ve mukozada melanin birikimi ile giden benign klinikopatolojik bir antitedir. Etyolojisi ve doğal seyri net olarak bilinmemesine karşın bazı yazarlar tarafından primer özofageal melanomaların öncü lezyonları olabileceği belirtilmiştir. Oldukça nadir görülen bir antite olan ÖM ardışık yapılan gastrointestinal endoskopiler sırasında %0,07-2,1 oranında bildirilmesine karşın otopsi materyallerinde daha sık olarak görülmektedir. Biz de mide ağrısı, reflü yakınmaları ile gelen endoskopik biyopsi sonucunda özofageal melanozis tanısı alan bir olgumuzu sunacağız.

Olgu: 79 yaşında kadın hasta, mide ağrısı ve gastroözofageal reflü yakınmaları nedeniyle başvurdu. Fizik muayenesi normaldi. Özgeçmişinde; hipertansiyon dışında özellik yoktu. Endoskopide proksimal özofagusta normal görünümlü mukoza üzerinde yer yer siyah renkli, hiperpigmente alanlar izlenerek biyopsiler alındı. Endoskopik biyopsi sonucu özofageal melanozis ile uyumlu geldi. Hasta takibe alındı.

Sonuç: Özofageal melanozis nadir görülen bir tablodur. Etyolojisi bilinmemektedir. Melanin birikimi ile seyreden benign nevüs, malign melanoma, antrakozis, hemosiderozis ve lipofuksin birikimi (psödomelanozis) ile ayırıcı tanısı yapılmalıdır. Bu lezyonlar histolojik ve histokimyasal incelemeden sonra kolaylıkla ayırt edilebilir. Bazı yazarlar tarafından primer özofageal melanomaya öncülük edebileceği bildirildiğinden bu hastaların klinik ve endoskopik takibi önerilir.

Anahtar Kelimeler: özofageal melanozis, primer malign melanom, endoskopik biyopsi

Resim 1

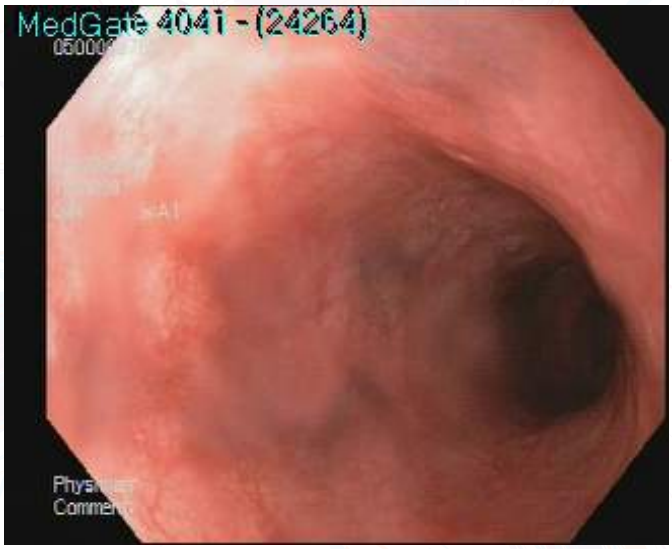

Özofagusun endoskopik görüntüsü

Resim 2

Özofagusun endoskopik görüntüsü

EP-094
YENİ ANTİVİRAL AJANLARLA (PARITAPREVIR/RITONAVIR/ OMBITASVIR VE DASABUVIR) TEDAVİ SONRASI MİLİYER TÜBERKÜLOZ GELİŞEN SON DÖNEM BÖBREK YETMEZLİKLİ VE SİROZLU HASTA

FUNDA MÜŞERREF TÜRKMEN[1], FATİH GÜZELBULUT[2], SÜLEYMAN BAŞ[1], DERYA ÖZTÜRK ENGİN[3]

1 SAĞLIK BİLİMLERİ ÜNİVERSİTESİ HAYDARPAŞA NUMUNE EĞİTİM VE ARAŞTIRMA HASTANESİ, İÇ HASTALIKLARI KLİNİĞİ, İSTANBUL
2 SAĞLIK BİLİMLERİ ÜNİVERSİTESİ HAYDARPAŞA NUMUNE EĞİTİM VE ARAŞTIRMA HASTANESİ, GASTROENTEROLOJİ KLİNİĞİ, İSTANBUL
3 SAĞLIK BİLİMLERİ ÜNİVERSİTESİ HAYDARPAŞA NUMUNE EĞİTİM VE ARAŞTIRMA HASTANESİ, ENFEKSİYON HASTALIKLARI VE KLİNİK MİKROBİYOLOJİ KLİNİĞİ, İSTANBUL

Amaç: Viekirax(paritaprevir/ritonavir/ombitasvir) ve Exiviera(dasabuvir) genotip-1(GT-1) hepatit C virüs(HCV) enfeksiyonu tedavisinde yeni geliştirilmiş,direkt etkili oral antiviral ajanlardır.Yazımızda, son dönem böbrek yetmezlikli ve GT-1b kronik HCV,nonsirotik hastada Viekiraz+Exviera tedavisinden 16 hafta sonra ortaya çıkan miliyer tüberküloz(TBC) enfeksiyonunu sunmayı amaçladık.

Olgu: 64 yaş erkek hasta,iki haftadır olan öksürük,ateş,halsizlik,iştahsızlık şikayetleri ile başvurdu.Seftriakson 2gr/gün,moksifloksasin 400mg/gün kullanmış,fayda görmemiş. Nedeni bilinmeyen ateş ön tanısı ile yatırıldı.HCV pozitif hastaya 16 yıl önce kadaverik renal transplantasyon yapılmış. Renal transplantasyonun 15.yılında kreatinin yükselmeye başlamış,renal biyopside kronik vasküler rejeksiyon saptanması üzerine 4 kez plazmaferez,rituksimab 375mg/m2 tek doz uygulanmış.İki yıl önce haftada 3 gün hemodiyaliz tedavisine başlanmış,immünsüpresif tedavi kademeli olarak azaltılarak kesilmiş. HCV-RNA pozitif(471789 IU/ml),GT-1b kronik HCV enfeksiyonu tanısı ile 12 hafta antiviral tedavi uygulanmış(ombitasvir 25mg,paritaprevir 150mg,ritonavir 100mg/gün,dasabuvir 250mg-2/gün).Antiviral tedavi bitiminden 16 hafta sonra ateş,halsizlik,iştahsızlık şikayetleri başlamış. Kan basıncı 100/60 mmHg,nabız 90/dk,aritmik,ateş 38,5C,solunum sayısı 18/dk.Kalp sesleri aritmik,solunum sisteminde ekspiryum uzun,karaciğer 1 cm palpapl,traube kapalı.EKG atriyal fibrilasyon.Laboratuar parametreleri ve tetkikleri Tablo-1, Resim-1 ve 2'dedir. 2 haftalık Tazobactam tedavisine yanıt alınamadığı için kesildi.Olgunun ateşi başvurunun birinci ayında her gün 38,5C'ye kadar yükselmeye başladı.İki ayda 8 kg kaybı oldu. Hastadan onay alınarak ampirik anti-TBC tedavi başlandı. TBC tedavisi rifamisin 600 mg/gün, moksifloksasin 400 mg/gün, sikloserin 500 mg/gün/haftada 3 kez, ethambutol 1500 mg/gün haftada 3 kez hemodiyaliz çıkışı, piridoksin 250mg/gün olarak düzenlendi. Tedavinin 3.haftasında ateş düştü, genel durum düzeldi; CRP düştü.Tedavi öncesi gönderilen kan kültürü,tedavinin 1 ayında atipik mikobakteri üremesi olarak raporlandı.ALP ve GGT yüksekliği olan hastaya karaciğer biyopsisi yapılamamış olup,miliyer tüberkülozun karaciğer tutulumu olarak değerlendirildi.

Sonuç: Kronik HCV nedeni ile sofosbuvir,ledipasvir,ribavirin tedavisi alan,böbrek fonksiyonları normal,tip-2 diyabetli bir olguda,tedavi bitiminden 12 hafta sonra miliyer TBC enfeksiyonu saptanmıştır. Bizim olgumuzda TBC enfeksiyonunun klinik belirtileri tedaviden 16 hafta sonra ortaya çıkmıştır. HCV enfeksiyonunda yeni antiviral ajanların kullanımı sırasında TBC enfeksiyonu hakkında uyarı yoktur.Bu olgu ve bizim olgumuzda yeni antiviral ajan kullanımı sonrası miliyer TBC enfeksiyonu görülmesi rastlantısal olabileceği gibi;tedaviye de bağlı olabilir.HCV tedavisinde kullanılan yeni antiviral ajanlar,bir yandan HCV'nin yaşam siklusuna direkt etkili olurken,bir yandan da oportünistik enfeksiyonlara zemin hazırlıyor olabilir.

Anahtar Kelimeler: hepatit C, kronik karaciğer hastalığı, son dönem böbrek yetmezliği, yeni antiviral ajanlar

Tablo-1: Hastanın laboratuar parametreleri

	Hastanın Başvuru Anı	Anti-TBC Tedavisinin Başladığı An	Anti-TBC Tedavisinin 3. Haftası	Anti-TBC Tedavinin 3. Ayı
BUN (mg/dl)	31	59	-	80
Kreatinin (mg/dl)	8,2	9,87	-	7,17
Albumin (gr/dl)	4,1	3,6	-	3,5
Sedimantasyon (mm/saat)	-	67	95	72
CRP (0-0,5 mg/dl)	3,8	7,4	3	0,6
Prokalsitonin (ng/ml)	1,39	2,24	-	1,14
Hemoglobin (gr/dl)	11,5	12,3	12,3	12,2
Lökosit (K/mm3)	6,01	6,62	4,93	6,21
Nötrofil (K/mm3)	3,71	4,92	3,01	4,63
Lenfosit (K/mm3)	1,85	1,05	0,89	0,78
Trombosit (K/mm3)	133	175	108	112
ALT (IU/L)	28	15	9	8
AST (IU/L)	42	23	33	16
ALP (IU/L)	-	114	153	200
GGT (IU/L)	-	162	269	241
T. Bilirübin (mg/dl)	0,51	0,71	1,20	1,03
D. Bilirübin (mg/dl)	0,15	0,36	0,55	0,50

Resim-1: Hastanın tetkikleri - 1

Glukoz, lipid profili, tiroid, karaciğer fonksiyon, koagülasyon, hemostaz testleri, amilaz, lipaz, sodyum, potasyum, kalsiyum, magnezyum, ürik asit, kan gazı normal. iPTH 150pg/ml, anti-HCV POZİTİF, HCV-RNA negatif.

İmmünglobulin düzeyleri, protein ve immünelektroforez, HBSag, anti-HIV, CMV IgM/IgG, TOXO, Rubella IgM, Brusella, Coxialla burnetti, mikoplazma, ANA, Anti-dsDNA, Anti-scl-70, Anti-Sm/RNP, Anti-SSA, Anti-SSB, Anti-Jo-1, Anti mitokondrial antikor negatif. CMV-PCR negatif.

Balgam kültürü, balgamda ARB, TBC-PCR, TBC kültür(12 KEZ): Negatif

Kanda mikobakteri kültür: Pozitif

T-spot TBC: Pozitif.

Göz dibi: Vitritis saptandı.

Kalın yayma: Sıtma taraması kalın damla tetkiki negatif.

Akciğer grafi: Kardiyomegali

Transtorasik ve transözofageal ekokardiografi: EF normal, aort dejeneratif kapak, hafif aort yetmezliği, orta triküspit yetmezliği, pulmoner arter basıncı 45 mmHg

Batın USG(04.04.2017): Karaciğer boyutları 176 mm olup artmıştır. Konturları düzensizdir. Parankim ekojenitesi diffüz olarak heterojendir. Solid ve/veya kistik yer kaplayan lezyon izlenmedi. Portal ve hepatik venöz sistem doğaldır. İntrahepatik safra yollarında dilatasyon izlenmedi. Safra kesesi kontraktedir. Pankreas normal. Dalak boyutları 130 mm olup artmıştır. Parankim ekojenitesi homojendir. Her iki böbrek atrofiktir. Sol böbrek alt zonda 12 mm çağında parapelvik kist izlendi. Mesanede lümen içi patoloji izlenmedi. Batın içi serbest sıvı izlenmedi.

Toraks BT anjiografi: Çıkan aorta çapı 35 mm ölçüldü. Ana pulmoner arter çapı 32 mm olup normalin üst sınırındadır. Dolum defekti, oklüzyon saptanmadı. Koroner arterlerde yaygın aterosklerotik kalsifikasyonlar izlenmiştir. Kalp normalden büyüktür. Her iki tarafta lobar arterler, segmental arterler ve izlenebilen subsegmental arterlerde dolum defekti, oklüzyon saptanmadı. Sol akciğer alt lob segmenter dallarında yer yer hipodens alanlar izlenmekle beraber hareket artefaktına bağlı olduğu düşünülmüştür. Sol akciğer alt lobta en büyüğü 6 mm birkaç adet nodül ve fibrotik çekintiler izlendi. Her iki akciğer parankiminde infarkt düşündürecek bulgu saptanmadı. Bilateral plevral efüzyon izlenmedi.

Resim-2: Hastanın tetkikleri - 2

PET/BT (18.04.2017): Akciğer parankimlerinde ve mediastende patolojik olarak değerlendirilebilecek belirgin bir FDG tutulum odağı saptanmayan olguda sol akciğer üst lob apikoposterior ve alt lob laterobazal segmentlerde kayda değer FDG tutulumu göstermeyen subsantimetrik parankimal nodüller izlenmiştir. Sol hemitoraksta en kalın yerinde 8 mm'e varan kaydadeğer FDG tutulumu göstermeyen plevral mayi dikkati çekmiştir. Mide pilor-antrum bölgesinde geç görüntülerde de artarak devam eden FDG tutulumu (SUDmax:6,6, geç SUDmax:8,2) saptanmıştır. Böbrekler atrofik görünümde izlenmektedir. Abdominopelvik diğer organ yapılarında ve lenfatik zincirlerde, peritonel-serozal yüzeylerde ve sürrenal lojlarında patolojik FDG tutulumu gösteren herhangi bir odak saptanmamıştır. İnceleme alanına giren diğer vücut bölümlerinde patolojik olarak değerlendirilebilecek belirgin bir FDG tutulum odağı saptanmamıştır.

Özofagogastrokopi: Özofagus mukoza ve lümeni normaldi. Skuamokolumnar bileşke ve hiatus diafragmatikus aynı seviyede 37.cm'de lokalize olup mide pilleri proksimalde skuamokolumnar bileşkeye kadar uzanmaktaydı. Kardia retrofleksiyonda normaldi. Mide duvarlarının ekspansiyon ve motilitesi normaldi. Fundus,korpus ve antrum mukozası hiperemik ve ödemli izlendi. Korpus antrum bileşkesinde normal mukoza aralarında eritemli plaklar izlendi. Antrumda lineer uzanım gösteren erozyonlar izlendi. Korpustan(şişe-3), antrum-korpus bileşkesi(şişe-2) biyopsi alındı. Hastanın TBC şüphesi olduğu için açlık mide suyu alındı. TBC-PCR ve TBC kültür için örnek alındı. Pilor forme ve santralize idi. Bulbus ve post bulber bölge mukozası ve lümeni normaldi. (Endoskopik eritematöz pangastrit, intestinal metaplazi(?), antrumda lineer erozyonlar).

Özofagogastroskopi (Patoloji):

MİDE, ANTRUM-KORPUS BİLEŞKESİ, ENDOSKOPİK BİYOPSİ:
KRONİK İNAKTİF YÜZEYEL GASTRİT
-AKTİVİTE: YOK
-İNFLAMASYON: HAFİF DERECEDE
-METAPLAZİ: YOK (PAS-ALCIAN BLUE BOYASI İLE DEĞERLENDİRİLDİ)
-ATROFİ: YOK
-HELİKOBAKTER PİLORİ: NEGATİF (DOKU GİEMSA BOYASI İLE DEĞERLENDİRİLDİ)

Açlık mide suyu incelemesi: ARB negatif, TBC-PCR negatif

Bronkoalvealer lavaj: Materyalinin direkt basında ARB negatif ve kültürlerinde TBC negatif.

EP-095
MYELOPROLİFERATİF HASTALIK VE DİVERTİKÜLİT KANAMASINDA ANKAFERD KULLANIMI

MEHMET SAİT BUĞDACI[1], YILDIRAY TUTPINAR[2]

1 İSTİNYE ÜNİVERSİTESİ İSTİNYE LİV ÜNİVERSİTE HASTANESİ, GASTROENTEROLOJİ BD, İSTANBUL
2 İSTİNYE ÜNİVERSİTESİ İSTİNYE LİV ÜNİVERSİTE HASTANESİ, RADYOLOJİ ABD, İSTANBUL

Amaç: Aktif divertikülit kanamaları özellikle myeloproliferatif tanılı hastalarda trombasteni nedeniyle kontrolü güçtür. Bu hastalarda ankaferd kullanımının yeri sınırlıdır. Bu çalışmada lümen içi likit skleroterapi ve mukozal tedavinin rolünü değerlendirmek istedik.

Olgu: Elli yaşında erkek hasta nefrolitazis nedeniyle yapılan tetkiklerinde hepatosplenomegali nedeniyle gastroenteroloji Bilim Dalı polikliniğe yönlendirildi. Hastanın değerlendirmesinde: ALT/AST:17/25 IU/L, HBsAg: 0,58 (negatif), Anti HCV: Negatif, ANA: <1/100, ASMA: <1/100 (negatif), AMA: <1/100 (NEGATİF) Anti-LKM1: Negatif, WBC: 251,000 /mm3, Hgb: 8,8 gr/dL, platelet: 209,000 /mm3 bulundu. Hastanın tarafımca yapılan periferik yayma değerlendirmesinde başta meta-myelositler olmak üzere myeloid öncüllerde belirgin artış ve yer yer ortokromatofilik eritroblast görüldü. Kronik myeloit lösemi öntanısıyla hematolojiye yönlendirildi. Hastanın rutin tetkikleri sırasında hematoçezya tanımlaması üzerine uygulanan kolonoskopide sigmoid ve çıkan kolonda çok sayıda aktif kanamalı divertikül orifisleri saptandı.Lümen için 1/10000'lik adrenalin ve her bir divertikül orifisine selektif ankaferd uygulandı. İşlem sonrası klinik izleminde belirgin kanama yakınması olmayan hastaya hematolojik tedavi başlandı.

Sonuç: Myeloproliferatif hastalarda kanama diyatezi nedeniyle divertikül kanaması olabilir, bu hastalarda ankaferd kullanımı ve likit skleroterapi etkin olabilir. Bu konuda geniş seri çalışmaları ek yarar sağlayaabilir.

Anahtar Kelimeler: ankaferd blood stopper, divertikül kanaması, myeloproliferatif hastalık

figür 1

Abdomen görüntülemede hepatosplenomegali

Figür 2

Likit skleroterapi ve ankaferd uygulama

EP-096
GASTROENTEROLOJİDE NADİR BİR OLGU: "SARI TIRNAK SENDROMU"

EZGİ AVANAZ[1], ÖZGÜN ŞANAL[1], TAHİR SAYGIN ÖĞÜT[1], OSMAN ÇAĞIN BULDUKOĞLU[2], HAYDAR ADANIR[2], METE AKIN[2]

1 AKDENİZ ÜNİVERSİTESİ TIP FAKÜLTESİ,İÇ HASTALIKLARI ANA BİLİM DALI
2 AKDENİZ ÜNİVERSİTESİ TIP FAKÜLTESİ,GASTROENTEROLOJİ ANA BİLİM DALI

Amaç: İlk 1967 yılında tanımlanan "sarı tırnak sendromu" (STS), tipik olarak yavaş büyüyen distrofik sarı tırnaklar, lenfödem ve kronik respiratuvar hastalıklar triadı gösterse de literatürde şilotoraks, şilöz assit,intestinal lenfanjektazi, tiroid anormallikleri,malignensi ve IgA yetmezliğinin eşlik ettiği varyantlarından bahsedilmektedir.Biz burada, 58 yaşında sarı tırnak sendromu tanılı, şilöz assiti ve hepatomegalisi olan bir olguyu tartışmak istedik.

Olgu: 58 yaşında erkek hasta acile efor dipnesi şikayeti ile başvurdu. Vitalleri stabil olan hastanın fizik muayenesinde bilateral alt zonlarda azalmış solunum sesleri, hafif düzeyde hepatomegali ve bilateral el tırnaklarında sarı görünüme eşlik eden distrofik değişiklikler saptandı.Hemogramı, aminotransferazları,d-dimer, sedimantasyon, crp'si normal olan hastanın çekilen akciğer grafisinde bilateral effüzyon saptandı. Göğüs hastalıkları kliniğinde yapılan torasentezde Light kriterlerine göre transuda vasıfta olan mayiinin tüberküloz ve aerop kültürleri negatif, adenozin deaminaz düzeyi normal,gram boyaması negatif sonuçlandı.Mayiinin trigliserid düzeyi 55,4 mg/dl ve görünümü şilöz vasıftaydı.Transtorasik ekokardiyografisinde ejeksiyon fraksiyonu %65 olup orta düzeyde perikardiyal mayii izlendi.Hepatomegaliye yönelik yapılan usg incelemede hepatomegali ve 10cm'i bulan assit saptandı. Poliserözit etyolojiye yönelik istenilen ANA ve RF düzeyleri normal gelen hastaya gelişen solunum depresyonu nedeni ile massif torasentez sonrası plöredez yapıldı.Parasentez mayii trigliserit düzeyi 717,8 mg/dl,serum assit-albumin gradiyenti 1,5 gr/dl, lökosit 580 gr/dl, nötrofil 150 gr/dl olarak buundu. Kliniği rahatlayan olgu "Sarı Tırnak Sendromu" olarak kabul edilerek klinik takibe alındı.

Sonuç: Ciddi serözit tablosuna neden olan STS'nin prognozu ve tedavisi hakkında literatürde nihai veri bulunmamaktadır. Kliniği nedeni ile ayırıcı tanıda kalp yetmezliği, karaciğer ve akciğer hastalıkları, romatolojik hastalıklar yer alabilir.Sarı renkteki tırnak distrofisine eşlik eden şilöz vasıfta torasentez/parasentez mayii varlığında akıla gelmesi gereken bir tanıdır.

Anahtar Kelimeler: Assit, poliserözit, sarı tırnak

Resim 1

sarı renk, distrofik el tırnakları

EP-097
ÖZOFAGOGASTRODUODENOSKOPİ YAPILMIŞ ÇOCUKLARDA DUODENUM PATOLOJİLERİNİN DEĞERLENDİRİLMESİ

BİRSEN BAKİ[1], ULAŞ EMRE AKBULUT[2], MÜGE USTAOĞLU[1], SAMİ FİDAN[3], ADEM ŞAHİN[1]

1 SAĞLIK BİLİMLERİ ÜNİVERSİTESİ KANUNİ EĞİTİM VE ARAŞTIRMA HASTANESİ, GASTROENTEROLOJİ KLİNİĞİ
2 SAĞLIK BİLİMLERİ ÜNİVERSİTESİ KANUNİ EĞİTİM VE ARAŞTIRMA HASTANESİ, PEDİATRİK GASTROENTEROLOJİ KLİNİĞİ
3 KARADENİZ TEKNİK ÜNİVERSİTESİ TIP FAKÜLTESİ, GASTROENTEROLOJİ BİLİM DALI

Amaç: Özofagogastroduodeneskopi (EGD), özofagus, mide ve proksimalduodenum hastalıklarının tanısında yaygın olarak kullanılan bir tanı yöntemidir. Çocuklarda EGD yapılma sıklığı son yıllarda giderek artmaktadır. Çocuklarda EGD kullanımındaki bu artışa paralel olarak mide ve özofagus patolojileri ile ilgili birçok çalışma yapılmıştır, ancak duodenum patolojilerine ilişkin çok az çalışma bulunmaktadır. Bu çalışmanın amacı çocuklarda duodenum patolojilerin etyolojisi ile birlikte endoskopik ve histopatolojik özelliklerin incelenmesidir.

Gereç-Yöntem: Çocuk gastroenteroloji kliniğinde iki yıl boyunca EGD yapılan hastalar retrospektif olarak incelendi. Hastaların dosya bilgilerinden yaşı, cinsiyeti, şikayetleri, endoskopi bulguları ve histopatolojik inceleme sonuçları kaydedildi. Hastalar yaşlarına göre infant (0-2 yıl), okul öncesi dönem (3-5 yıl), okul dönemi (6-11 yıl) ve adölesan dönem (>12 yıl) olarak 4 gruba ayrıldı. Endoskopik görünüm ve/veya histopatolojik görünümde anormallik olması duodenum patolojisi olarak kabul edildi.

Bulgular: Endoskopi yapılan 747 çocuğun 226'sında (% 30.3) duodenum patolojisi tespit edildi. Adölesan döneminde diğer dönemlere göre duodenum patolojisi görülme oranı daha fazlaydı. Duodenumda patolojisi olmayan hastalarla karşılaştırıldığında duodenum patolojisi olanlarda kronik ishal şikayetinin daha yüksek oranda olduğu görüldü (p=0.002, OR: 3.91, %95 CI: 1.59-9.57). Endoskopik olarak hastaların 59'da (% 7.8) bulbusta ülser tespit edildi, bu hastaların 51'de (%86.4) H.pylori gastriti bulunuyordu. Duodenumda endoskopik olarak patoloji tespit edilen hastaların %98.6'da histopatolojik olarak anormallik mevcuttu. Endoskopik görünümü normal olan hastaların ise %22.4'de histopatolojik inceleme ile patoloji tespit edildi.

Sonuç: Çalışmamızda, şimdiye kadar yapılmış çalışmalardan daha yüksek oranda dudenum patolojisi tespit edilmiştir.Bu farklılık çalışmaların farklı toplumlarda ve farklı hasta popülasyonlarında yapılmış olmasına bağlı olabilir. Duodenum patolojilerinin prevelansı, etyolojisi ve klinik özelliklerinin belirlenmesi için farklı toplumlarda, daha çok sayıda hasta içeren çalışmalara ihtiyaç bulunmaktadır. Ayrıca duodenumun endoskopik görünümü normal olan hastalarda da azımsanmayacak oranda histopatolojik anormallik olduğu tespit edilmiştir. Bu durum çocuklarda EGD işlemlerinde duodenumdan rutin olarak biyopsi alınmasını desteklemektedir.

Anahtar Kelimeler: Endoskopi, duodenum, çocuklar

EP-098
GERİATRİK HASTALARDA BAŞARILI ERCP DENEYİMLERİMİZ

EBRU TARIKÇI KILIÇ[1], RESUL KAHRAMAN[2], SÜLEYMAN SAYAR[2], OĞUZHAN ÖZTÜRK[2], KAMİL ÖZDİL[2]

1 ÜMRANİYE EĞİTİM VE ARAŞTIRMA HASTANESİ İSTANBUL, ANESTEZİYOLOJİ KLİNİĞİ
2 ÜMRANİYE EĞİTİM VE ARAŞTIRMA HASTANESİ,İSTANBUL, GASTROENTEROLOJİ KLİNİĞİ

Amaç: Kolajite bağlı sepsis yaşlı hastalarda önemli bir morbidite ve mortalite nedenidir..Biz burada Endoskopik retrograd kolanjiopankreatikografi (ERCP) sonrasında şifa ile taburcu olan ileri yaş grubundaki hastalarımızı sunmayı amaçladık

Olgu: Olgumuz 90 yaşında bayan hasta bir hafta önce başlayan epigastrik ağrı, gözlerde sararma ve idrar renginde koyulaşma yakınması ile kliniğimize başvurdu. Hipertansiyon, koroner by pass, SVO öyküsü olan hastanın EF 'si %30 ve kronik AF idi.Anestezi ve kardiyoloji tarafından yüksek riskli ASA IV olarak değerlendirildi. Wbc: 30000 Crp:80 T.bil:4.63 ALT:560 LDH 390 Ateş 39 du. 1 mgr/kg ketamin i.v yapılarak sedasyon altında kanüle edildi. Koledok lümenindeki multiple çapları 3-5 mm arasında değişen çok sayıda taşlar izlendi. Balonla çıkarıldı. Hasta işlem sonrası servise taburcu edildi.

Olgu2: 88 yaşında bayan hasta bulantı, kusma, karın ağrısı ile kliniğimize başvurdu. Kolesistektomize, koroner by-pass, hipertansiyon ve periferik damar hastalığı olan hastamızın tetkiklerinde kre:1.6 T bil:2.3, D.bil:1.23 CRP:12 ALT:268, LDH:394, ALP:294, WBC:23000 Ateş:38.5 idi. Hepatobilier USG de safra kesesi opere, koledok 13 mm dilate idi. Kalp atımı 110 AF, saturasyonu 5lt/dk O2 altında 89 idi. 1 mgr dormicum ve 0.5 mgr/kg ketamin kullanılarak sedasyon altında kanülize edilerek endoskopik sfinkteretomi yapıldı. Kolanjiografide koledok lümeninde multiple milimetrik taşlar izlendi ve taşlar balonla çıkarıldı.Hasta işlem sonrası servise ve ilerleyen günlerde şifa ile kontrol önerilerek eve taburcu edildi.

Sonuç: Tüm tedavilere rağmen iyileşmeyen ya da giderek kötüleşen kolnjite bağlı sepsislerde acil ERCP ile taşların çıkarılması ve safra yolunun açılması hayat kurtarıcı olabilmektedir.Bu yüzden ileri yaş hastalarda yoğun bakım ünitesi de dahil olmak üzere uygun koşullar sağlanarak acil ERCP yapılabilir diye düşünmekteyiz.

Anahtar Kelimeler: Endoskopik retrograd kolanjiopankreatikografi, Geriatri

EP-099
TEKRARLAYAN BİLİYER OBSTRÜKSİYON VE PANKREATİTİN NADİR BİR NEDENİ: AMPULLER NÖROENDOKRİN TÜMÖR

FATİH EREN, TUBA ERÜRKER ÖZTÜRK, MACİT GÜLTEN

ULUDAĞ ÜNİVERSİTESİ TIP FAKÜLTESİ, GASTROENTEROLOJİ BİLİM DALI, BURSA

Amaç: Ampulla vaterinin nöroendokrin tümörleri çok nadir olup tüm gastrointestinal nöroendokrin tümörlerin % 0,3' ünden azını oluştururlar ve ampuller malignitelerin %2 'sidir. Bu yazıda tekrarlayan pankreatit atakları ve biliyer obstrüksiyonu olan NET olgusu sunulmaktadır.

Olgu: 26 yaşında kadın hasta bölümümüze bulantı, kusma, karın ağrısı şikayetleri ile başvurdu. Karın ağrısı epigastrik bölgede kuşak şeklinde ve sırta vurmaktaydı. Hasta daha önce 6 kez pankreatit atağı geçirmişti. Başvuruda kan basıncı 110/60 mmHg, nabız: 82 atım/dk, ateş: 36,8 0C idi. Fizik muayenesinde epigastrik hassasiyeti ve defansı mevcuttu. Tam kan sayımında lökosit: 17.900/µL; hemoglobin, 13,9 g/dL; ve trombosit, 271,000/µL idi. Kan biyokimyasında AST/ALT, 243/225 IU/L; total bilirubin, 2,15 mg/dL, direkt bilirubin, 1,05 mg/dL, BUN, 8 mg/dL; kreatinin, 0,67 mg/dL; amilaz: 1555 IU/L ve C-reaktif protein, <0,1 mg/dL idi. Tümör belirteçleri (CEA 0,56 ng/mL, CA 19-9 <2.0 U/mL) normaldi. Hasta sigara ve alkol kullanmıyordu. İlaç kullanmıyordu. Ultrasonografisi pankreatit ile uyumluydu. Lipid değerleri normaldi. IgG4/Total IgG 0,26' nın altındaydı. MRCP' de intrahepatik safra yollarında kontur düzensizlikleri mevcuttu (Resim 1). Hastaya ERCP planlandı. ERCP de ampulla vateri düzeyinde lümene protrüde yaklaşık 4x4 cm büyüklüğünde kitle izlendi (Resim 2). Ampulladan alınan biyopsileri normaldi. Çekilen abdomen tomografisinde pankreatik kanal ve koledok duodenum üçüncü kıtasında sonlanmaktaydı ve kitle izlenmedi. Hasta opere edildi ve patoloji sonucu Grade 1 iyi diferansiye NET (mitoz yok ve < 3% Ki67 indeks) olarak raporlandı.

Sonuç: Ampulla vaterinin nöroendokrin tümörleri çok nadirdir. Hastalığın doğal seyri henüz tam olarak tanımlanmamıştır. 2017 yılında yayınlanan WHO kalsifikasyonuna göre NET' ler 1- nörendokrin neoplazm, grade 1 (iyi diferansiye); 2- nörendokrin neoplazm, grade 2 (iyi diferansiye); ve 3- nörendokrin neoplazm, grade 3 (iyi diferansiye) ve nöroendokrin karsinom, grade 3 (kötü diferansiye) ve miks nöroendokrin-nonnöroendokrin neoplazm (MiNEN) olarak sınıflandırılmıştır. Derin mukozal veya submukozal yerleşimli olmaları nedeniyle biyopsi ile tespit edilmeleri zordur. Preoperatif biyopsi ile tespit edilebilme oranı %14-66' dır. Bizim olgumuzda da endoskopik biyopsi tanısal olamamıştır. Anatomik olarak ampuller NET' ler pankreatik ve biliyer kanalın birleşim yerinde yer alır. Sarılık dominant semptom olup (%53), ağrı (%24.6), akut pankreatit (%6) ve kilo kaybı (%3.6) oranında görülür. Bizim olgumuz tekrarlayan pankreatit ve biliyer obstrüksiyon bulguları ile başvurmuş olup bulgular benzerdir. Endoskopik papillektomi 2 cm' den küçük ve müsküler tabakayı infiltre etmeyen tümörlerde tercih edilmelidir. Olguda tümörün büyük olması nedeniyle lokal eksizyon yapılamamış olup cerrahi rezeksiyon uygulanmıştır. Sonuç olarak bu tür genç vakalarda tekrarlayan pankreatit ve biliyer obstrüksiyon bulguları varsa ampuller NET olabileceği akılda tutulmalıdır.

Anahtar Kelimeler: Amuplla vateri, nöroendokrin tümör, tekrarlayan pankreatit

Resim 1

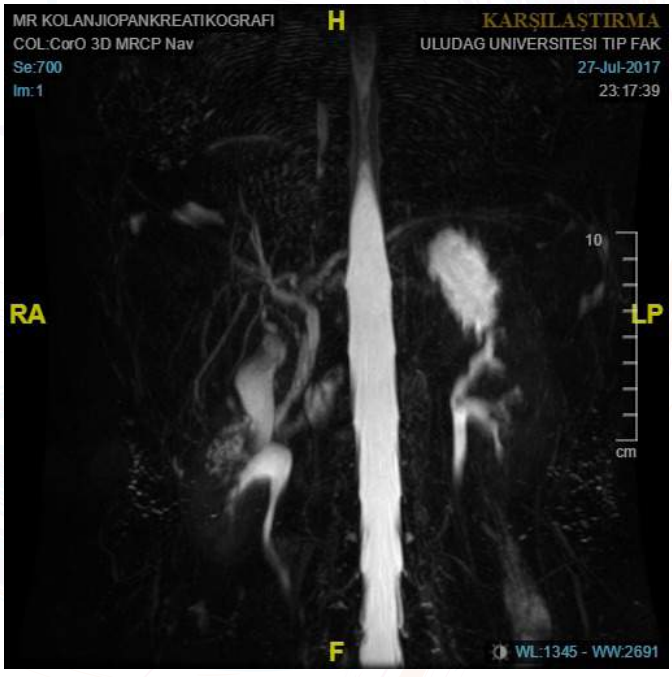

MRCP görüntüsü

Resim 2

Tümörün endoskopik görünümü.

EP-100
KOLONDA FİSTÜL OLMAKSIZIN ÇİFT LÜMEN GÖRÜNÜMÜ VEREN CROHN'LU HASTA

İLYAS TENLİK[1], ÖMER ÖZTÜRK[1], ÖZLEM AKDOĞAN[1], MAHMUT YÜKSEL[1], DERYA ARI[1], VOLKAN GÖKBULUT[1], FERHAT BACAKSIZ[1], BAYRAM YEŞİL[1], SİNAN ARI[2], İSMAİL HAKKI KALKAN[1], YASEMİN ÖZİN[1], ERTUĞRUL KAYA ÇETİN[1]

1 TÜRKİYE YÜKSEK İHTİSAS EĞİTİM VE ARAŞTIRMA HASTANESİ, GASTROENTEROLOJİ, ANKARA
2 TÜRKİYE YÜKSEK İHTİSAS EĞİTİM VE ARAŞTIRMA HASTANESİ, DAHİLİYE, ANKARA

Amaç: Crohn hastalığı ağızdan başlayıp, anüse kadar tüm gastrointestinal sistemi tutan, barsaklarda tam kat tutuluma neden olan inflamatuvar bir hastalıktır. İyileşirken de fibrotik darlıklara, çekintilere yol açarak iyileşebilir. Biz klinik remisyonda olan ve iyileşirken çıkan kolon ortalarında mukozal septa ile çift lümen görüntüsü veren Crohn'lu bir olguyu sunduk.

Olgu: 35 yaşında erkek hasta, 2011 den beri dış merkezde crohn tanısı ile takipte olan, adalimab tedavisi altındayken perianal bölgede abse, fistül gelişimi ve karın ağrıları nedeniyle kliniğimize refere edildi. Yapılan kolonoskopisinde ileum normal (resim 1), kolonda patch şeklinde lümene pareler uzanan lineer ülserler, kaldırım taşı manzarası ve psödopolipler izlendi, aynı zamanda, çıkan kolon ortalarında lümeni ikiye bölerek çift lümen imajı veren mukozal septa izlendi. (Resim 2).

Sonuç: Crohn hastalığı barsağı tam kat tuttuğu ve derin ülserlere neden olduğu için iyileşirken çevre yapılarda çekintilere, fibrotik darlıklara, psödodivertiküllere neden olabilir. Bizim olgumuzda olduğu gibide iyileşirken lümende mukozal septal yapı oluşturarak kısmı darlıklara yol açabilir.

Anahtar Kelimeler: crohn, mukozal septa, darlık

Resim 1

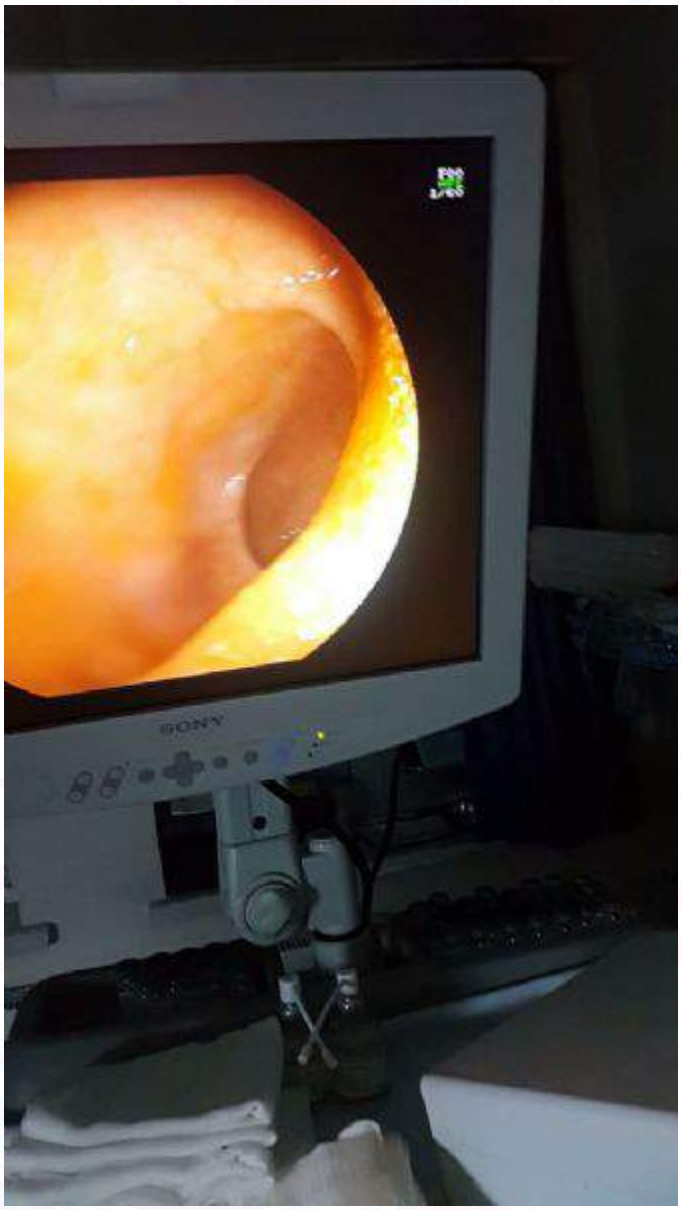

Resim 2

EP-101
KOLONOSKOPİ DENEYİMİMİZ: 3272 VAKALIK SERİMİZİN İRDELENMESİ

REMZİ ADNAN AKDOĞAN, HALİL RAKICI, MUHAMMED ALİ AYVAZ

RECEP TAYYİP ERDOĞAN ÜNİVERSİTESİ TIP FAKÜLTESİ GASTROENTEROLOJİ BİLİM DALI

Amaç: Beş yıllık kolonoskopi sonuçlarımızdan elde ettiğimiz bilgiler ışığında semptomlarla ve endoskopik tanı ile kolonoskopi istemi arasındaki ilişkiyi incelemek ve ortaya çıkabilecek yeni verilerle bilgilerimize katkı sunmayı amaçladık.

Gereç-Yöntem: 2011-2016 yılları arasında endoskopi ünitemizde yapılan 3272 kolonoskopi sonuçları tarandı. Hastaların demografik özellikleri başvuru semptomları, semptomların endoskopik tanı ve yaşla ilişkisine bakıldı. Endoskopik tanı bulguları incelendi.

Bulgular: Hastalar arasında yaş ve cinsiyet yönünden bir fark yoktu. 45 yaş altı hastalarda 45 yaş üstü hastalara göre işlem isteme oranı belirgin olarak düşüktü(%23 e %77). Rektal kanama, anemi, karın ağrısı ve radyolojik bulgu varlığı en sık işlem istek nedeni olarak sıralandı. Normal endoskopik bulgular, hemoroid, polip ve divertikül en sık endoskopik bulgu olarak saptandı. Crohn hastalığı sıklığı % 0.6 olarak düşük bulundu. Rektal kanamada en sık sebep hemoroid bulunmuşken kolon tümörü en yüksek oranda(%14) kilo kaybı ile başvuranlarda görüldü. Daha önce polip saptanıp polipektomi yapılan hastalarda tekrar polip saptama oranı % 41.5 olmuştur. Anemi nedeniyle işlem yapılan hastalarda divertikül kolon tümöründen daha sıklıkla saptanmıştır. Bulgularımız resim 1ve 2 de özetlenmiştir.

Sonuç:. Kolonoskopi hem tarama hem tanı hem de tedavi amaçlı kullanılan altın standart bir yöntemdir. Yerinde ve zamanında kullanımı ile semptomlar ve endoskopik tanı arasında belirgin bir uyum olduğu görülmektedir.

Anahtar Kelimeler: Kolonoskopi, istem nedeni, endoskopik tanı

Resim 1

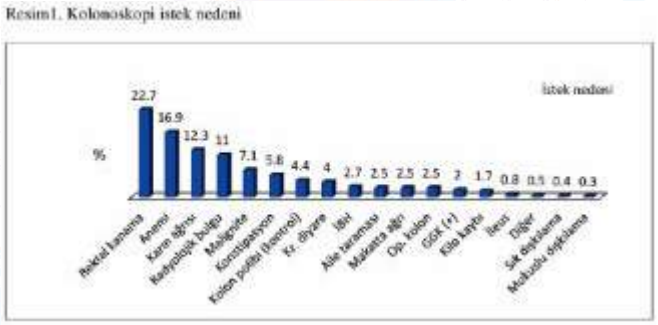

Resim1. Kolonoskopi istek nedeni

Resim2

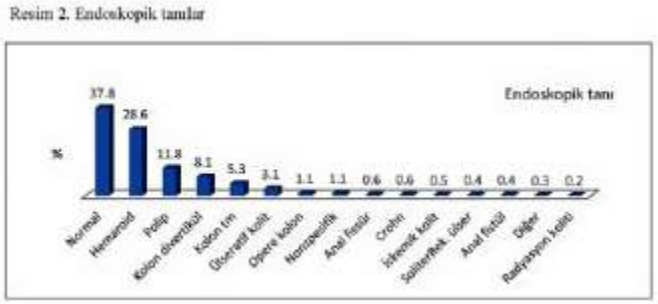

Resim 2. Endoskopik tanılar

EP-102
İMMÜNKOMPETAN HASTADA STRİKTÜRE NEDEN OLAN ŞİDDETLİ CMV ÖZOFAJİTİ

FATİH EREN, TUBA ERÜRKER ÖZTÜRK, MACİT GÜLTEN

ULUDAĞ ÜNİVERSİTESİ TIP FAKÜLTESİ, GASTROENTEROLOJİ BİLİM DALI, BURSA

Amaç: Sitomegalovirüs (CMV) herpesvirüs ailesinden insanlarda sık görülen bir viral patojen olup genellikle asemptomatiktir. CMV immünkompromize hastalarda retinit, hepatit, ensefalit, pnömoni ve gastrointestinal trakt enfeksiyonlarına neden olabilir. Gastrointestinal traktta kolitten sonra en sık ikinci tutulum özofajittir. CMV enfeksiyonları immunkompetan hastada asemptomatik seyretmekle birlikte immünkompromize hastalarda fatal olabilir. Bu yazıda immünkompetan hastada intravenöz antibiyoterapi sonrasında gelişen CMV özofajiti olgusu sunulmaktadır.

Olgu: 78 yaşında kadın hasta bölümümüze şiddetli göğüs ağrısı ve disfaji şikayetleri ile başvurdu. Göğüs ağrısı retrosternal bölgede ve yemek yemekle artmaktaydı. Başvurudan 2 hafta önce kolesistit nedeniyle dış merkezde intravenöz sefalosporin grubu antibiyotikle tedavi uygulanmıştı. Taburculuk sonrasında şikayetleri progressif olarak artmıştı. Başvuru esnasında kan basıncı 100/60 mmHg, nabız: 80 atım/dk, ateş: 36,6 0C idi. Fizik muayenesinde hasta dehidrate görünümde ve epigastrik hassasiyeti mevcuttu. Tam kan sayımında lökosit: 7.230/μL; hemoglobin, 11.9 g/dL; ve trombosit, 496,000/μL idi. Kan biyokimyasında sodyum, 140 mmol/L; potasyum, 5.5 mmol/L; klor, 105 mmol/L; AST/ALT, 14/7 IU/L; BUN, 17 mg/dL; kreatinin, 1.0 mg/dL; albumin, 3.4 g/dL; ve C-reaktif protein, 3.0 mg/dL idi. HBsAg, Anti-HCV ve Anti-HIV negatifti. Hasta kompanse kalp yetmezliği nedeniyle oral antikoagulan kullanmaktaydı. Kan transfüzyonu yapılmamıştı ve immünsupressif ilaç almıyordu. Hastaya başvurudan hemen sonra özofagogastroduodenoskopi (ÖGD) yapıldı. İşlem esnasında özofagusta şiddetli ülserasyon, spontan kanama ve daralma mevcuttu (Resim 1). Hastanın yapılan biyopsisi CMV özofajiti ile uyumlu olup, özofagus dokusunda bakılan CMV PCR: 14.806 kopya/ml idi. Tetkiklerinde malignite saptanmadı. Hastaya intravenöz gansiklovir (5 mg/kg) 12 saat ara ile 21 gün boyunca verildi. CMV PCR: 68 kopya/ml' ye geriledi. Takiplerinde disfajisi devam etmesi ve hastanın oral alımının yetersiz olması nedeniyle gastrostomi tüpü takıldı. 2 ay boyunca gastrostomi tüpünden beslenen hastanın yapılan ÖGD' sinde özofagusta striktür gelişmişti (Resim 2). Hastaya buji dilatasyonu uygulandı ve klinik takibi devam etmektedir.

Sonuç: CMV enfeksiyonu immünkompetan hastada sıklıkla asemptomatik olarak ya da mononükleoz benzeri sendrom şeklinde seyretmektedir. Gastrointestinal traktta en sık kolit şeklinde olup, ikinci sıklıkta özofajite neden olur. CMV enfeksiyonları immunkompetan hastada asemptomatik seyretmekle birlikte immünkompromize hastalarda fatal olabilir. AIDS gibi immünkompromize hastalarda görülmüştür ki CMV özofajiti şiddetli ve derin ülserasyonlara neden olmakla birlikte, ciddi kanama, trakeoözofageal fistül ve striktüre nadiren neden olmaktadır. Olgumuz, immünkompetan olduğu halde özofajit gelişmesi nedeniyle, intravenöz antiviral tedavi ve uygun alimentasyona rağmen kalıcı striktür gelişmesi nedeniyle ilgi çekicidir.

Anahtar Kelimeler: CMV özofajiti, immünkompetan, striktür

Resim 1

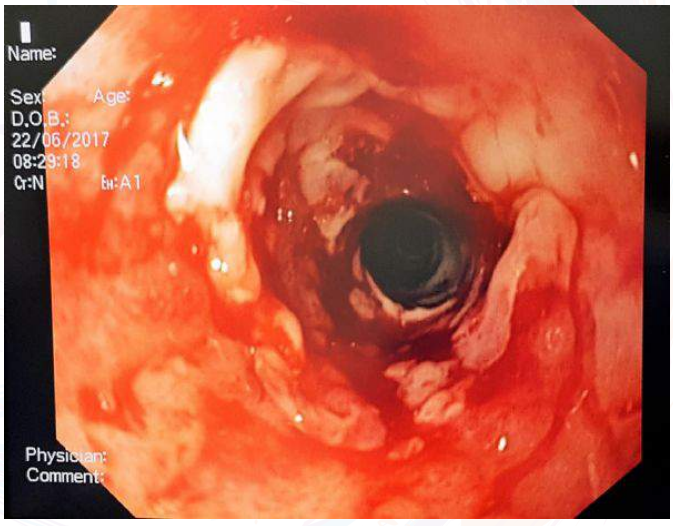

Şiddetli CMV özofajiti endoskopik görünüm.

Resim 2

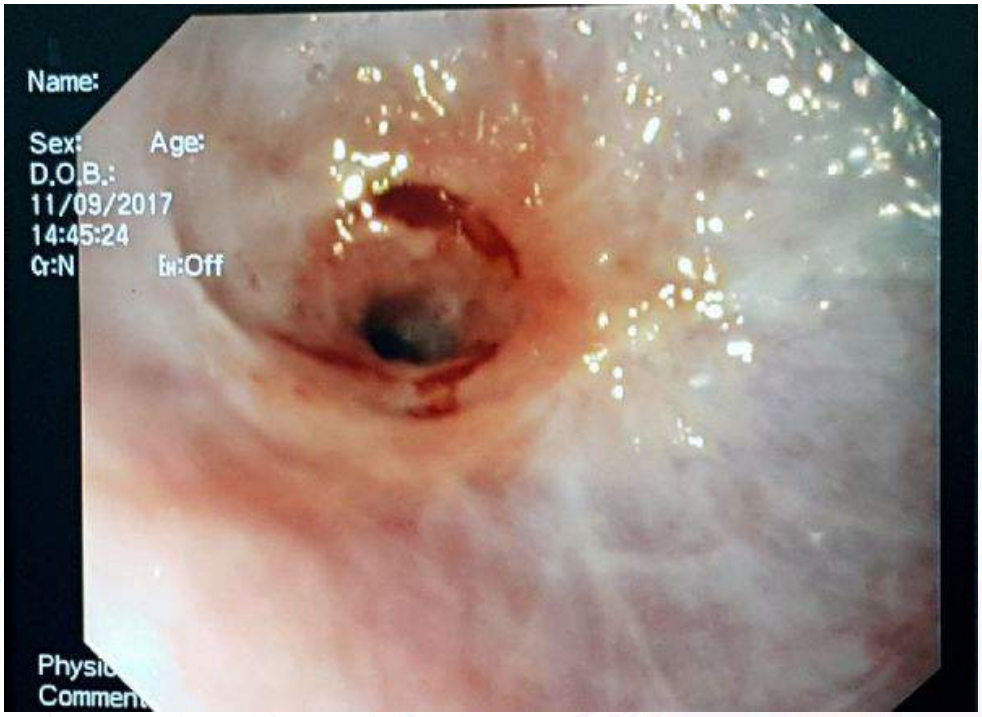

Şiddetli CMV özofajiti tedavi sonrası striktür gelişimi.

EP-103
MPV, HEPATİT B ENFEKSİYONU OLAN HASTADA KARACİĞER HASARININ NONİNVAZİV BİR GÖSTERGESİ OLABİLİR Mİ?

ŞÜHEDA ÇAKMAK[1], RONİ ATALAY[2], KAMİL ÖZDİL[2], OĞUZHAN ÖZTÜRK[2], RESUL KAHRAMAN[2], SÜLEYMAN SAYAR[2], ZUHAL ÇALIŞKAN[2], HAKAN DEMİRDAĞ[2], KEMAL KÜRBÜZ[2], NERMİN MUTLU BİLGİÇ[2], HAMDİ LEVENT DOĞANAY[2]

1 SAĞLIK BİLİMLERİ ÜNİVERSİTESİ, İÇ HASTALIKLARI KLİNİĞİ, İSTANBUL
2 SAĞLIK BİLİMLERİ ÜNİVERSİTESİ, GASTROENTEROHEPATOLOJİ KLİNİĞİ, İSTANBUL

Amaç: Tüm dünyada önemli bir sağlık problemi olan kronik hepatit B virüs (HBV) enfeksiyonunda karaciğer hasarını göstermede altın standart yöntem karaciğer biyopsisidir. Karaciğer hasarını belirleyebilmek için birçok noninvaziv test araştırılmıştır. Histolojik aktivite indeksi (HAİ) piecemeal nekroz, konfluent nekroz, fokal litik nekroz, fokal inflamasyon ve portal enflamasyon komponentlerini içerir. Ortalama trombosit volümü (MPV) kandaki trombositlerin ortalama boyutunu tanımlar. Biz çalışmamızda HBV enfeksiyonu tanısı olan hastalarda MPV ile karaciğer fibrozisi ve HAİ skoru arasındaki ilişkiyi araştırdık.

Gereç-Yöntem: Çalışmamız retrospektif olarak gerçekleştirilmiştir. Çalışmaya, Ümraniye Eğitim ve Araştırma Hastanesi Gastroenteroloji polikliniğinde 2012-2015 yılları arasında kronik HBV enfeksiyonu nedeniyle karaciğer biyopsisi yapılan ve tedavi verilen 208 kişi alınmıştır. Tüm bilgiler, hasta dosyaları ve bilgisayar kayıtları incelenerek elde edilmiştir. Hastaların HAİ ve fibrozis skorları İshak skor sistemine göre hesaplanmıştır. Hasta bilgileri SPSS 15.0 programı kullanılarak analiz edilmiş, istatistiksel anlamlılık p<0.05 olarak kabul edilmiştir.

Bulgular: Çalışmamıza katılan hastaların %41.3'ü kadın, %58.7'si erkek, yaş ortalamaları 40.5 (±12.6), BMI değerlerinin ortalamaları 28.1 (±4.7) idi. Olguların HAİ değerleri 2 ile 14 arasında değişmekte olup, ortalaması 6.2 (±2.6), fibrozis değerleri 0 ile 6 arasında değişmekte olup, ortalaması 2.8 (±1.1)idi. MPV ile HAİ değerleri arasında pozitif yönlü, %15.2 düzeyinde ve istatistiksel olarak anlamlı ilişki saptandı (p: 0.0028; p<0.05). Ancak MPV ile fibrozis değerleri arasında istatistiksel olarak anlamlı bir ilişki bulunamadı (p>0.05).

Sonuç: Karaciğer hasarını belirlemede karaciğer biyopsisi halen altın standart yöntemdir. Ancak çeşitli komplikasyonlara yol açması nedeniyle son dönemlerde noninvaziv testlerin etkinlikleri araştırılmaktadır. MPV karaciğerdeki hasarı belirlemede kullanımı yararlı olabilecek basit ve noninvaziv bir laboratuar parametresidir. Çalışmamızda karaciğer biyopsisi ile elde edilen HAİ skoru ile noninvaziv bir parametre olan MPV arasında anlamlı bir ilişki saptanmıştır. MPV düzeyi HAİ şiddetini belirlemede kullanılabilecek noninvaziv bir test olabilir. Bunun kesinleşmesi için daha ileri kapsamlı çalışmalara ihtiyaç vardır.

Anahtar Kelimeler: Fibrozis, Hepatit B virüsü, Histolojik aktivite indeksi, Ortalama trombosit hacmi

Şekil 1

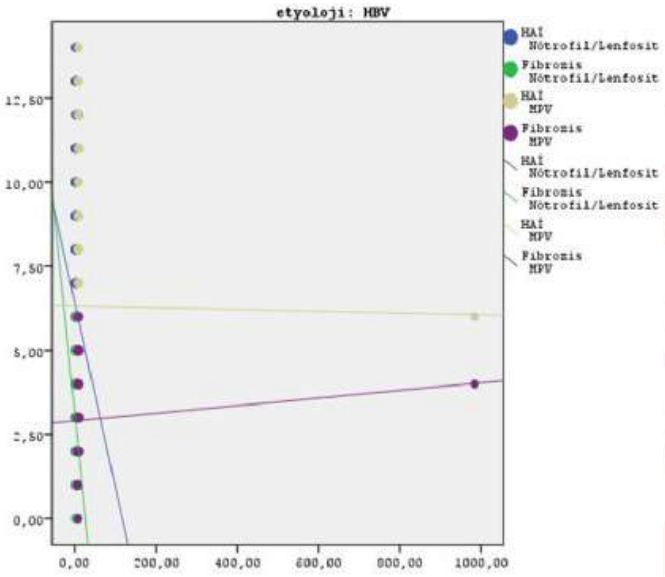

Tablo 1

Etiyoloji			MPV
HBV	HAİ	r	0,152
HBV	HAİ	p	0,028*
HBV	Fibrozis	r	0,108
HBV	Fibrozis	p	0,119

EP-104
PARASETAMOLE BAĞLI HAP ÖZOFAJİTİ OLGUSU

MUSTAFA SALİH AKIN[1], YAŞAR ÖZDENKAYA[2], ESİN KORKUT[1], MERT IŞIKÇI[1]

1 MEDİPOL ÜNİVERSİTESİ TIP FAKÜLTESİ GASTROENTEROLOJİ BİLİM DALI, İSTANBUL
2 MEDİPOL ÜNİVERSİTESİ TIP FAKÜLTESİ GENEL CERRAHİ BİLİM DALI, İSTANBUL

Amaç: Hap özofajiti gelişen hastaların çoğunda, üriner sistem ve streptokoklara bağlı boğaz enfeksiyonları gibi herhangi bir nedenle antibiyotik kullanımı öyküsü bulunmaktadır. En sık nedenler arasında tetrasiklin, doksisiklin ve klindamisin gibi antibiyotikler, alendronat ve risedronat gibi osteoporoz ilaçları, aspirin, ibuprofen ve naproksen gibi nonsteroid antienflamatuar ilaçlar, demir ve potasyum preperatları sayılabilir. Yaşlı hastalarda, aynı ilaçları kullandıklarında, genç hastalara göre bu duruma daha sık rastlanmaktadır. Bizde nadiren hap özofajitine neden olan parasetamole bağlı gelişen nadir bir olguyu sunmayı amaçladık.

Olgu: 41 yaşında kadın hasta polikliniğimize şiddetli göğüs ağrısı nedeniyle başvurdu. Hastanın beraberinde odinofaji ve disfaji şikayetleri de mevcuttu. Hastanın bize gelmeden yapılan kardiyolojik muayenesi normaldi. Çekilen PA akciğer grafisinde özellik yoktu. Hastanın bir gün önce parasetamol tablet kullandığı ve şikayetlerinin ilacı içtikten sonra artarak devam ettiği öğrenildi. Hastanın yapılan endoskopisinde özofagus orta kısmında lümenin yarısından çoğunu kaplayan, yaklaşık 4x4 cm çapında yer yer ülsere, soyulma şeklinde ciddi özofajit (LA= Los Angeles sınıflaması grade C) saptandı. Hastaya sıvı beslenme önerildi. Antasit, proton pompa inhibitörü ve sükralfat ile medikal tedavisi düzenlendi. 1 hafta sonra kontrole gelen hastanın şikayetlerinin tama yakın gerilediği öğrenildi.

Sonuç: Parasetamole bağlı literatürde, zemininde eozinofilik özofajiti olan bir hastada özofajial perforasyon bildirilmiştir. (1) Parasetamolün nadirde olsa hap özofajitine yol açabileceği ve ağrının ön planda olduğu şikayetlere neden olabileceği akılda tutulmalıdır.

Anahtar Kelimeler: Hap özofajiti, parasetamol

Özofagus orta kısmında parasetamole bağlı özofajit

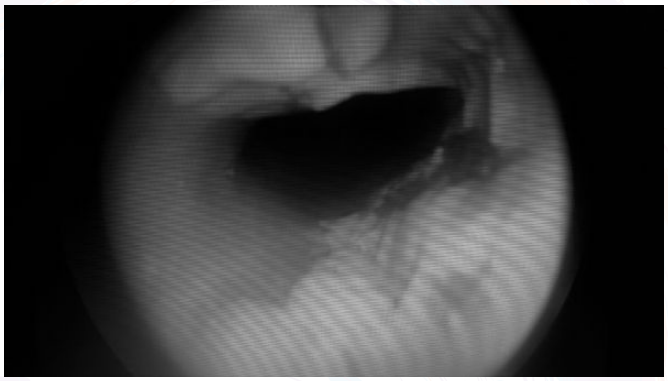

EP-107
CORROSIVE BURNS CAN BE PREVENTABLE

EBRU TARIKÇI KILIÇ[1], NELGİN GERENLİ[2], RESUL KAHRAMAN[3], SÜLEYMAN SAYAR[3], KAMİL ÖZDİL[3]

1 ÜMRANİYE EĞİTİM VE ARAŞTIRMA HASTANESİ İSTANBUL, ANESTEZİYOLOJİ KLİNİĞİ
2 ÜMRANİYE EĞİTİM VE ARAŞTIRMA HASTANESİ,İSTANBUL, ÇOCUK GASTROENTEROLOJİ KLİNİĞİ
3 ÜMRANİYE EĞİTİM VE ARAŞTIRMA HASTANESİ,İSTANBUL GASTROENTEROLOJİ KLİNİĞİ

Objective: Caustic injuries still remain an important public health problem in Turkey. Despite the efforts and education its occurence can't be reduced. Most of the ingestions are accidental and peaks in age 1-5. Caustic ingestions may cause injury to the lips, oral cavity, pharynx, and the upper airway. The most serious ingestions effect esophagus. In children, 18% to 46% of all caustic ingestions are associated with esophageal burns. Short-term complications include perforation and death. Long-term complications include stricture and increased lifetime risk of esophageal carcinoma

Case:

Case1: 3 year old boy was admitted to our emergency department. His family brought a bottle of liquid containing surface cleaner. According to family he had accidentally drunk a cup of detergent containing surface detergent. The predominant symptoms were stridor, vomiting and respiratory distress. He had burns on the lips and mouth. He underwent endoscopy of the airway and esophagus. There was erythema and ulcerations on esaphagus and stomach. The patient was managed conservatively. Nasogastric tube was inserted and antiacid was used.

Case2: 8 year old male patient ingested a cup of approximately 100 ml of toilet bowl cleaner containing 9.5% hydrochloric acid accidentally. He confused this with water while playing at home. Upon admission he had hematemesis and epigastric pain.He was cooperated and oriented with stable vital signs glaskow coma scale 15. Endoscopy was performed. Stricture developed oesophageal dilatation was performed to manage the strictures. The patient was subsequently discharged with no apparent strictures of the upper gastrointestinal tract.

Conclusion: Caustic ingestions acid or alcali have high corrosive potentials and usually accidental in children from families with low income. Majority of the affected children were because of the accidental ingestion while playing in the house or in neighbour's house. The majority of the ingestions in our country are caustic soda which was used in soap making

With poor socioeconomic status accidental ingestions are not declining in developing countries as Turkey. Besides corrosive substances are within the reach of the affected children.

In households caustic soda and surface cleaners can be confused with water. This can be the reason of the accidental ingestion and cause catastrophic results such as respiratory distress, gastric perforations an deven death. In the western countries reflux oesophagitis can lead to stricture but in our country the most frequent reason is corrosive ingestions.

Education and legislative efforts will increase the awareness of the potential dangers of corrosive agents. For to create a safe environment child proof packages can be used. The corrosives must be kept in sealed containers.

Keywords: Caustic burns, accidental, ingestion

Figure 1:Endoscopy of the 3 year old boy.

Case 1

Figure 2: Endoscopy images of 8 year old child.

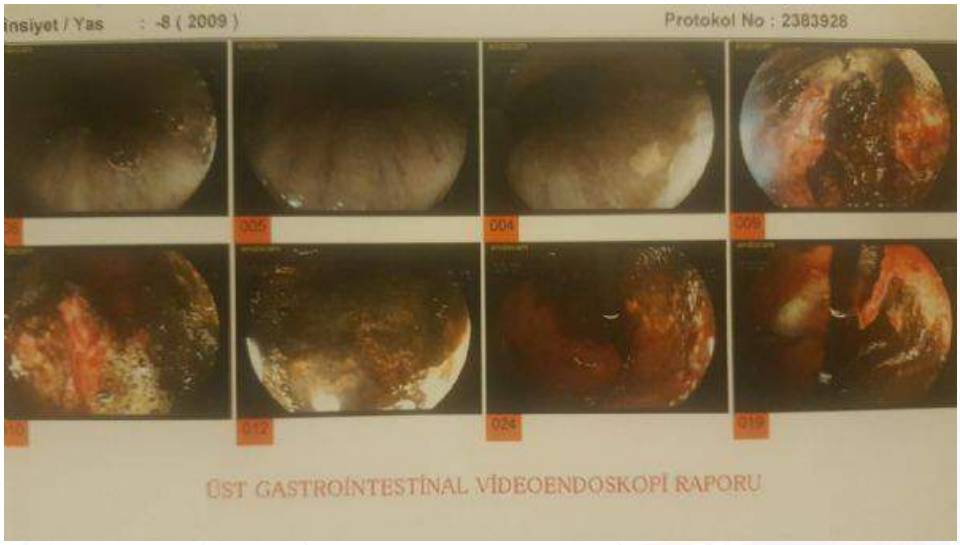

Below case 2.

EP-108
COACH SENDROMU OLGUDA REKÜRREN PANKREATİT VE NADİR SEBEBİ: PANKREAS DİVİSUM

ATİKE ATALAY[1], REHA ARTAN[1], AYGEN YILMAZ[1], BÜLENT YILDIRIM[2]

1 AKDENİZ ÜNİVERSİTESİ TIP FAKÜLTESİ ÇOCUK GASTROENTEROLOJİ HEPATOLOJİ VE BESLENME ABD, ANTALYA
2 AKDENİZ ÜNİVERSİTESİ TIP FAKÜLTESİ GASTROENTEROLOJİ ABD, ANTALYA

Giriş: COACH (serebellar vermis hipoplazisi, oligofreni, ataksi, kolobom ve hepatik fibrozis) otozomal resesif (OR) geçişli nadir bir durumdur. Olgularda %80-99 oraninda konjenital hepatik fibroz, transaminaz yüksekliği, hepatomegali, intrahepatik bilier atrezi bildirilmiştir.

Olgu: COACH sendromu ile takipte olan 18 yaşında erkek ergen, tekrarlayan karın ağrısı ve son iki yılda geçirilmiş üç pankreatit atağı nedeniyle incelendi. Semptomatik pankreatit sırasında pankreatik amilaz: 167 U/L lipaz:1679 U/L ALT: 58U/L AST: 98U/L GGT:132U/L TB/DB:0.61/0.33 mg/dL Albumin: 3.5 mg/dL ALP: 218 U/L Kalsiyum:10 mg/dL INR: 1.5 Glukoz::85mg/dl Hb:12 Lökosit: 5350 103/µL PLT: 77 BİN µLg/dL Sedimentasyon:12 Hepatit veya Pankreatit için enfeksiyöz etkenlere ait serolojik ve moleküler biyolojik testler: Negatif Lipid Profili:Normal, Transferin satürasyonu,ferritin: Normal IG G4: 250 - 287 - 350 Ig G:1580 (N) ANA ve diğer otoantikorlar:Normal Lupus Antikoagulan:Negatif Herediter pankreatit için PRSS1 gen analizi: Normal Hepatik Doopler: Minimal periportal ekojenite artışı,sol lob hipertrofisi,kronik portal ven trombozu ve kavernöz transformasyon,koledok normal olup safra kesesi hidropik,splenomegali,splenik ven kronik tromboze,pankreas boyutları doğal ölçülmüş olup parankim içerisinde kollateral vasküler yapılar ile uyumlu olabilecek görünüm izlendi. MRCP İntrahepatik safra yolları hafif dilate, pankreas boyutları diffüz artmış ancak ödematöz görünüm izlenmedi. Üst gis endoskopisinde grade 1 ösefagus varis ve duodenogastrik reflü tespit edilen olguya ERCP yapıldı ve yanyana iki adet papilla izlenen hastanın minor papillaya girildi kontrast verildi koledok ve intrahepatik safra yolları normal bulundu, major papilladan girildi kontrast verildi pankreas kanalı normal genişlikte düzende idi her iki papillaya da papillotomi yapıldı ve pancreas divisium olarak raporlandı. ERCP sonrası altı aylık izleminde pankreatit atağı olmadı.

Sonuç: Dorsal ve ventral duktal sistemlerin füzyonunun olmaması pankreas divisum olarak bilinen duktal yapıya yol açmakta ve küçük bir aksesuar papilla ile duodenuma boşalmaktadır. Küçük aksesuar duktus, fonksiyonel obstruksiyon ve pankreatit gelişmesine yol açabilmektedir. pankreas divisium pankreatit olan tüm çocukların %7.4, tekrarlayan veya kronik pankreatitlerin %19.2 ´sinde tanımlanmıştır. COACH sendromu olgumuzda REKÜRREN pankreatit nedeni olarak, pankreas divisum saptanmıştır. Ulaşabildiğimiz literatürde COACH sendromunun pankreatit ve/ veya pankreas divisum ile birlikteliği henüz tanımlanmamıştır.

Anahtar Kelimeler: Coach Sendromu, Rekürren Pankreatit, Pankreas Divisium

ERCP Görüntü1

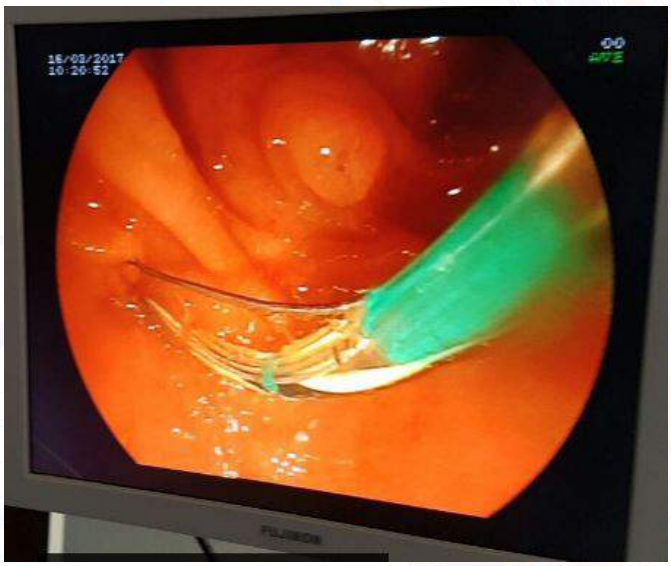

ERCP Görüntü 2

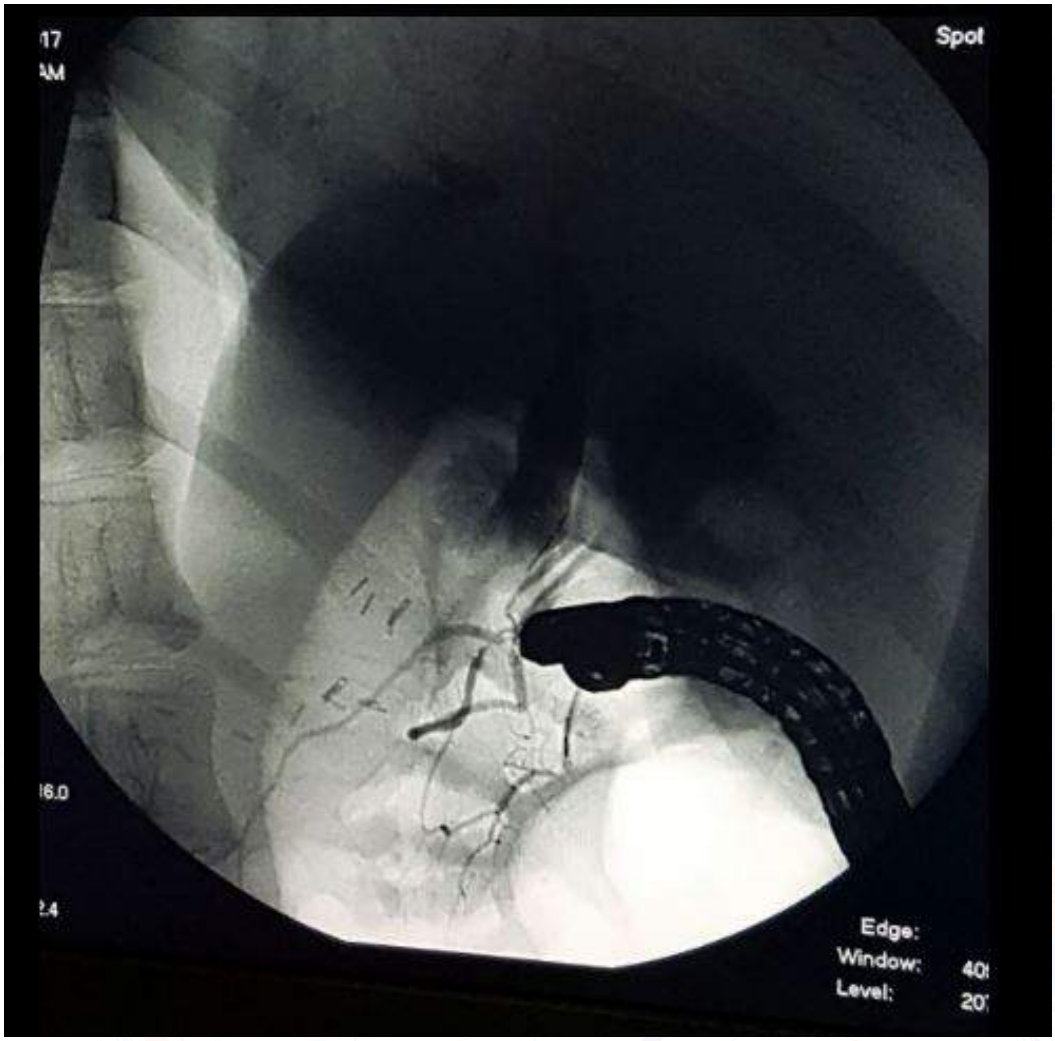

EP-109
GERİATRİK HASTADA ANEMİ NEDENİ: DEV ANJİODİSPLAZİ

DERYA ARI[1], ÖMER ÖZTÜRK[1], İSMAİL HAKKI KALKAN[1], SİNAN ARI[2], HALE GÖKCAN[1], İLYAS TENLİK[1], FERHAT BACAKSIZ[1], BAYRAM YEŞİL[1], MAHMUT YÜKSEL[1], ÖZLEM AKDOĞAN[1], VOLKAN GÖKBULUT[1], SABİTE KACAR[1]

1 YÜKSEK İHTİSAS EĞİTİM VE ARAŞTIRMA HASTANESİ, GASTROENTEROLOJİ, ANKARA
2 YÜKSEK İHTİSAS EĞİTİM VE ARAŞTIRMA HASTANESİ, DAHİLİYE, ANKARA

Amaç: geriatrik hastalarda anemi etyolojide anjiodislazi ilk akla gelen sebeplerden biri olmalı. bu anjiodisplaziler milimetrik boyutlarda olabileceği gibi, bizim hastadaki gibi dev boyutlarda da olabilir.

Olgu: 69 yaşındaKr. HBV+Kr. HCV tanılarıyla takip edilen bayan hasta anemi etyoloji araştırılmak üzere servise yatış yapıldı. Hastanın kolonskopisinde; tüm kolonda milimetrik anjiodisplaziler ve sigmoid kolonda 3*4 cm boyutunda dev anjiodisplazi odağı izlendi (Resim 1). Dev anjiodisplazi odağına Argon plazma koagülasyon (APC) uygulandı. 2 hafta sonraki kontrol endoskopisinde lezyonun belirgin küçülmüş ve sönmüş olduğu görüldü (Resim 2) ama kaybolmadığı izlenmesi üzerine 2. seans APC uygulandı.

Sonuç: Gastrointestinal sistemin en sık görülen vasküler anomalisi anjiodisplazidir. Anjiodisplaziler alt gastrointestinal sistem kanamalarının %6'sından sorumlu olup 60 yaş üzerindeki bireylerde divertikülozdan sonraki en sık ikinci sebebi oluşturmaktadır. Kalın barsakta ise en sık çekum ve sağ kolonda izlenmektedir. Klinikte hematemez, melena, hematokezya veya asemptomatik şekilde karşımıza çıkabilir. Kanama genellikle düşük hızda olmakla birlikte vakaların %15'inde masif kanama olabilir. Yine %10-15 oranında sadece demir eksikliği anemisi ve aralıklı gaitada gizli kan pozitifliği şeklinde izlenebilir.Tedavide sıklıkla skleroterapi, heaterprobe gibi endoskopik yöntemler kullanılmakla birlikte östrojen-progesteronpreperatları da kullanılabilir. Medikal ve endoskopik tedaviye cevap alınamayan hastalarda ise tedavi cerrahi rezeksiyondur.

Anahtar Kelimeler: anjiodisplazi, anemi

Resim 1

Resim 2

EP-110
KUSMA NEDENİYLE AĞIZDAN ÇIKAN PİLORİK METALİK STENT: OLGU SUNUMU

MUSTAFA SALİH AKIN[1], AHMET BİLİCİ[2], ESİN KORKUT[1], AHMET FARUK AĞAN[1], EBRU EFİL[1]

1 MEDİPOL ÜNİVERSİTESİ TIP FAKÜLTESİ GASTROENTEROLOJİ BİLİM DALI, İSTANBUL
MEDİPOL ÜNİVERSİTESİ TIP FAKÜLTESİ ONKOLOJİ BİLİM DALI, İSTANBUL

Amaç: Gastrointestinal sistem kanserlerinde intestinal tıkanıklık sıklıkla karşılaşılan bir durumdur. Tıkanılık parsiyel veya total, bir ve birden fazla seviyede olabilir. Metal stentler, gastrointestinal sistemin malign tıkanıklıklarının tedavisinde luminal açıklığın yeniden oluşturulması için güvenli ve minimal invaziv bir yöntemdir. Özellikle kaplı metalik stentler için migrasyon, halen klinik bir problem olmaya devam etmektedir. Migrasyonun genellikle stentin koyulduğu yerin daha distaline olması beklenir, bu nedenle intestinal obstrüksiyon ve perforasyon gibi durumlar görülebilir. Özofajial stentlerde ise öğürme ve kusma gibi prokatif nedenlere bağlı dislokasyon meydana gelebilir. Ancak pilorik veya duodenal stentlerin bu şekilde ağız yoluyla çıkabilmesi beklenen bir durum değildir. Biz de burada, kusma nedeniyle ağızdan çıkan pilorik metalik stent olgusunu sunmayı amaçladık.

Olgu: 44 yaşında erkek hastaya, yaklaşık 1 yıl önce klaskin tümörü nedeniyle rezeksiyon ve hepatikojejunostomi yapılmıştı. Daha sonra hepatikojejunostomi anastomozunda darlık nedeniyle PTK yapıldığı, darlık bölgesine balon dilatasyonu ve jejunuma uzanan stent takıldığı öğrenildi. Takiplerinde karaciğerde nüks kitle ve mideye invazyon gelişen hasta tarafımıza kusma nedeniyle başvurdu. Yapılan endoskopisinde mide küçük kurvaturda incisura angularis ve pilor çevresine uzanan malign invazyon saptandı. Pilor endoskop ile geçilemedi. Guide ve skopi eşliğinde pilordan duodenuma uzanan 20 mm çaplı 100 mm uzunluğunda full kaplı metalik stent takıldı. Stent içinden geçilerek duodenumun ilerleyen segmentelerinde tıkanıklık olmadığı görüldü. İşlem sonrası kusma şikayeti olmayan hastanın yapılan takip görüntülemesinde stentin yerinde olduğu görüldü. Stent takıldıktan yaklaşık 1 ay sonra ağır bir öğün sonrası hastanın kusmalarının başladığı ve stentin ağız yoluyla çıktığı öğrenildi. Hastanın yapılan kontrol endoskopisinde pilordaki darlığın parsiyel olarak devam ettiği, özofagusda herhangi bir patoloji olmadığı görüldü.

Sonuç: Pilorik stentlerin ağız yoluyla çıkması beklenen bir durum olmasa da gelişebileceği akılda tutulmalıdır.

Anahtar Kelimeler: Pilorik metalik stent, dislokasyon

Ağız yoluyla çıkan pilorik metal stent



EP-112
ÜLSERATİF KOLİTLİ HASTADA TEK DOZ AZATHİOPÜRİNE BAĞLI BİLATERAL PERİORBİTAL HEMORAJİ

MUHAMMED SAİT DAĞ[1], ÖMER FARUK DAĞ[2]

1 MEDİKAL PARK HASTANESİ, GASTROENTEROLOJİ BÖLÜMÜ, GAZİANTEP
2 ŞANLIURFA EĞİTİM VE ARAŞTIRMA HASTANESİ, İÇ HASTALIKLARI BÖLÜMÜ, ŞANLIURFA

Amaç: Azathiopürin (AZA), pürin analogu immünsupresif bir ilaçtır. Başlıca karaciğerde metabolize edilir. AZA organ transplantasyonları sonrası, otoimmün-romatolojik hastalıklar ve ülseratif kolit gibi inflamatuvar hastalıklarda yaygın şekilde kullanılır. İlacın birçok organ ve sistem üzerine değişik şekillerde yan etki potansiyeli vardır. Bu yazıda bilgilerimize göre literatürde ilk vaka olan AZA' e bağlı bilateral periorbital hemoraji gelişen bir olgu sunulmuştur.

Olgu: Dört yıldır extansif tip ülseratif kolit tanısıyla izlenen 42 yaşında erkek hasta şikayetlerinin artması üzerine başvurdu. Tedaviye oral metilprednisolon ve AZA eklendi. Bir adet AZA alan hastada, 16 saat sonra karın ağrısı, bulantı, halsizlik, bilateral periorbital hemoraji-ekimoz ve karın cildinde makülopapüler döküntüler oluştu. Labaratuvar parametreleri; lökosit 15700/μL (% 85 nötrofil-steroid sekonder), hemoglobin 13,4 g/dL, trombosit 302000/mm3, ALT 31 U/L, AST 28 U/L, ALP 85 U/L, pankreatik amilaz 49 U/L (28-100), total bilirübin 0,5 mg/dL, albümin 4,1 g/dL, kreatin 0,7 mg/dL, sodyum 139 meq/L, sedimentasyon 15 mm/h (0-20) ve C-reaktif protein13,5 mg/L (0-5) idi. Portal ven renkli Doppler ultrasonu, beyin ve batın bilgisayarlı tomografileri normaldi. Göz ve beyin cerrahi konsultasyonlarında patoloji saptanmayan hasta dermatoloji ile konsulte edildi. İlaç erüpsiyonu ön tanısıyla periorbital bölge cildinden biyopsi alındı. Histopatolojik incelemede solar elastoz, hemoraji, hemosiderinle yüklü makrofajlar ve perivasküler lenfosit infiltrasyonu görüldü. AZA tedavisi stoplanan hastanın karın cildindeki döküntüler 5. günde ve periorbital hemoraji alanları 4. hafta sonunda tamamen düzeldi. İlk dozdan 8 hafta sonra hastaya tekrar bir adet AZA 50 mg tablet verildi. İlaç alımını takiben karın ağrısı, bulantı, halsizlik ve karın cildinde döküntüler olması üzerine AZA kesilerek tedaviye methotreksat eklendi.

Sonuç: AZA gastroenterolojinin klinik pratiğinde ülseratif kolitide içeren değişik endikasyonlarda yaygın olarak kullan bir immünsüpresan ajan olup, ciltte periorbital hemorajiyi de içeren bir çok değişik yan etkiye sebep olabilir.

Anahtar Kelimeler: İmmünsüpresan, periorbital hemoraji, yan etki

AZA ilişkili ciltte döküntüler

AZA ilişkili periorbital hemoraji

EP-113
MİDEYE MİGRATE GASTRİK BANDIN ENDOSKOPİK OLARAK ÇIKARILMASI

MUSTAFA SALİH AKIN[1], YAŞAR ÖZDENKAYA[2], ESİN KORKUT[1], SEVİL SEKİ[1], MERT IŞIKÇI[1]

1 MEDİPOL ÜNİVERSİTESİ TIP FAKÜLTESİ GASTROENTEROLOJİ BİLİM DALI, İSTANBUL
2 MEDİPOL ÜNİVERSİTESİ TIP FAKÜLTESİ GENEL CERRAHİ BİLİM DALI, İSTANBUL

Amaç: Gastrik bantlar, gastroözofageal bölge yakınında gastrik kardiyada ayarlanabilir silikon bir cihaz yerleştirilmesini içeren tamamen kısıtlayıcı bir prosedür olup, tüketilen gıdayı sınırlamaktadır. Kısıtlama, banda bağlı subkütan bir porta salin enjekte edilerek ayarlanabilir. Ayarlanabilir gastrik bantlar, obezite tedavisinde giderek daha az sıklıkla kullanılmaktadır. Sleeve gastrektomi gibi güncel tedavilerin giderek yaygınlaşması bunun başlıca nedenidir.

Başlıca geç komplikasyonları arasında poş dilatasyonu, bant erozyonu ve bant enfeksiyonu vardır. Gastrik bant takılan hastalarının %7'sinde mideye erozyon meydana gelmektedir ve aşırı gergin bir banda bağlı gastrik duvar iskemisi, mekanik travma veya band yerleştirilmesi sırasında kullanılan elektrokoterden kaynaklanan termal travmanın bir sonucu olarak geliştiği düşünülmektedir. Band erozyonu geç bir komplikasyondur ve ameliyat sonrası ortalama 22. ayda ortaya çıkmaktadır.

Band erozyonunun klinik bulguları, enfeksiyon, kilo vermede başarısızlık ve bulantı- kusmayı içerir. Epigastrik ağrı ve hematemez görülebilir.

Band erozyonuna, endoskopi ile tanı koyulabilir ve tedavisi endoskopik olarak bandın çıkarılmasıdır. Endoskopinin başarısız olduğu durumlarda laparoskopik olarak çıkarılabilir. Biz de kliniğimizde yaptığımız gastrik band çıkarma işlemini sunmayı amaçladık.

Olgu: 12 yıl önce gastrik bant takılan 50 yaşında kadın hasta tekrar kilo almaya başlaması nedeniyle yapılan endoskopisinde mideye migrate gastrik bant saptanması üzerine tarafımıza başvurdu. İşlem ameliyathanede propofol ile sedasyon altında yapıldı. Hastaya endoskopi yapılarak mide kardiada migrate bant izlendi. Bant içinden gastrik bant kesici tel geçirildi. Ucu forseps ile yakalanarak dışarı alındı. Telin iki katıda dar bir metal boru içinden geçirilerek bant tel vasıtasıyla litotriptör ile sıkılarak kesildi. Lokal anestezi ile cilt altındaki port kesilerek serbestleştirildi. Bandın kesilen uçlarından biri snare ile yakalanarak bant çıkarıldı. Son olarak, endoskop ile gastrik bütünlük kontrol edildi. Ertesi gün, oral beslenmeye başlanan hastada komplikasyon olmadı, kontrol önerilerek taburcu edildi.

Sonuç: Mideye migrate gastrik bantların çıkarılmasında, endoskopik yöntem halen ilk tercih edilmesi gereken yöntemdir.

Anahtar Kelimeler: Endoskopi, migrate gastrik bant

Gastrik bant kesici tel ile sıkılan migrate gastrik bant

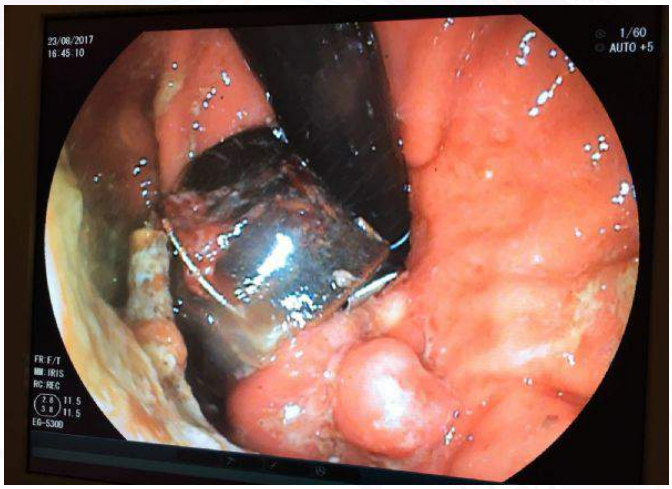

Migrate bant kesildikten sonraki görüntüsü

EP-114
REKTOVEZİKAL FİSTÜLÜN OVER THE SCOPE CLIP SYSTEM (OTSC) İLE KAPATILMASI

MUSTAFA SALİH AKIN[1], MUSTAFA ÖNCEL[2], MUSTAFA CELALETTİN HAKSAL[2], KADİR İDİN[3], CENGİZ EROL[4], FERHAT CEYLAN[1]

1 MEDİPOL ÜNİVERSİTESİ TIP FAKÜLTESİ GASTROENTEROLOJİ BİLİM DALI, İSTANBUL
2 MEDİPOL ÜNİVERSİTESİ TIP FAKÜLTESİ GENEL CERRAHİ BİLİM DALI, İSTANBUL
3 MEDİPOL ÜNİVERSİTESİ TIP FAKÜLTESİ ANESTEZİ BİLİM DALI, İSTANBUL
4 MEDİPOL ÜNİVERSİTESİ TIP FAKÜLTESİ RADYOLOJİ BİLİM DALI, İSTANBUL

Amaç: Kolovezikal fistül, kolon ve mesane arasındaki anormal bir bağlantı olmasıdır. Bunlar nadir olsalar da önemli morbiditeye neden olabilir, yaşam kalitesini etkileyebilir ve genellikle ürosepsis sonucu ölüme neden olabilir. Bu fistüller klinik olarak teşhis edilebilmesine rağmen, görüntüleme ve endoskopi fistülün boyutunu tanımlamak ve etyolojisini aydınlatmak için gereklidir. Genellikle de onarmak için cerrahi gereklidir.

Kolovezikal fistüllerin kesin insidansı bilinmemektedir. Divertiküler hastalığı olan hastaların %2-18'sinde, Crohn hastalığı olan hastaların %1'inde geliştiği tahmin edilmektedir. Hastalar genellikle altıncı veya yedinci dekadlarda, ortalama yaş 55-75 yıl arasındadır.

Kolovezikal fistüller en sık divertikülit, kanser veya Crohn hastalığının bir komplikasyonudur. Divertikülit, vakaların % 65-79'undan sorumludur ve sigmoid kolon en sık etkilenen kısımdır. Kanser %10-20 vakada sebeptir. Genellikle kolon adenokarsinomasının mesaneye doğrudan invazyonundan kaynaklanır. Daha seyrek olarak, mesane, adneks veya diğer pelvik organların tümörlerinden ortaya çıkabilir. Uzun süren Crohn kolitleri, fistüllerin %5-7'sinden sorumludur. Diğer nadir etyolojiler arasında; cerrahi, kolon stentleri, tüberküloz, lenfoma, safra taşları, yabancı cisimler, apandisit, koksidiyomikoz, pelvik radyoterapi ve penetran abdominal travma sayılabilir.

Kolovezikal fistüller, pnömatüri, fekalüri, suprapubik ağrı, disüri, urgency ve gros hematüri gibi semptomlara yola açabilir.

Biz de kliniğimizde takip ettiğimiz ve OTSC ile kapatılan rektovesikal fistül olgusunu sunmayı amaçladık.

Olgu: 25 yıl önce uterus Ca nedeniyle histerektomi yapılmış 79 yaşında kadın hasta, sonrasında 3 kez pelvik radyoterapi almış. Sonrasında malignite açısından kür olduğu söylenmiş. Yaklaşık 1 yıl önce sık üriner sistem enfeksiyonu atakları nedeniyle yapılan ürolojik değerlendirilmesinde vezikovajinal fistül saptanmış. Üroloji tarafından opere edilerek double J kateteri takılmış. Daha sonra ürosepsis nedeniyle 25 gün yoğun bakımda takip edilmiş, bu dönemde double J kateteri çekilmiş. Taburcu edildikten 6 ay sonra ishal şikayetleri başlayan hastada rektovezikal ve rektovajinal fistül saptanmış. Tekrarlayan ürosepsis atakları olan hastaya transvers kolostomi açılmış. Hasta tarafımıza rektumdan idrar gelmesi nedeniyle konsülte edildi. Rektum 5. cm'de fistül ağzı ve fistülden kontrast verildiğinde mesanenin dolduğu izlendi. Hastaya, teknik olarak fibrotik dokular nedeniyle zor olmasına rağmen OTSC uygulanarak fistül kapatıldı. Hastanın takibinde rektovesikal fistüle bağlı problemi olmadı. Rektovajinal fistüle yönelik, rektumun hemen girişinde olması, daha büyük çaplı olması nedeniyle endoskopik girişim yapılamadı.

Sonuç: Rektovesikal fistüllerin kapatılmasında OTSC uygulaması önemli seçeneklerden birisidir.

Anahtar Kelimeler: OTSC, rektovezikal fistül

İşlem öncesi fistül ağzının endoskopik görünümü

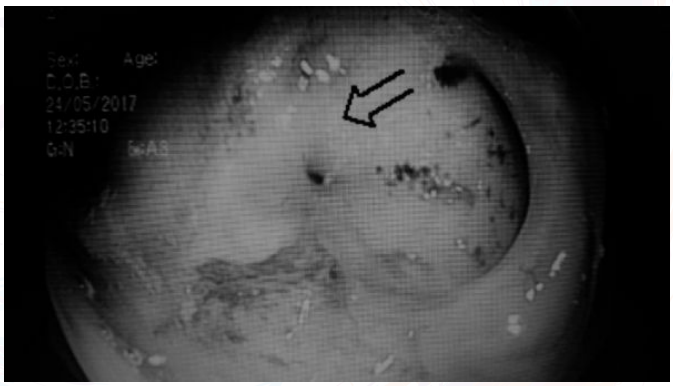

OTSC uygulandıktan sonra endoskopik görüntü

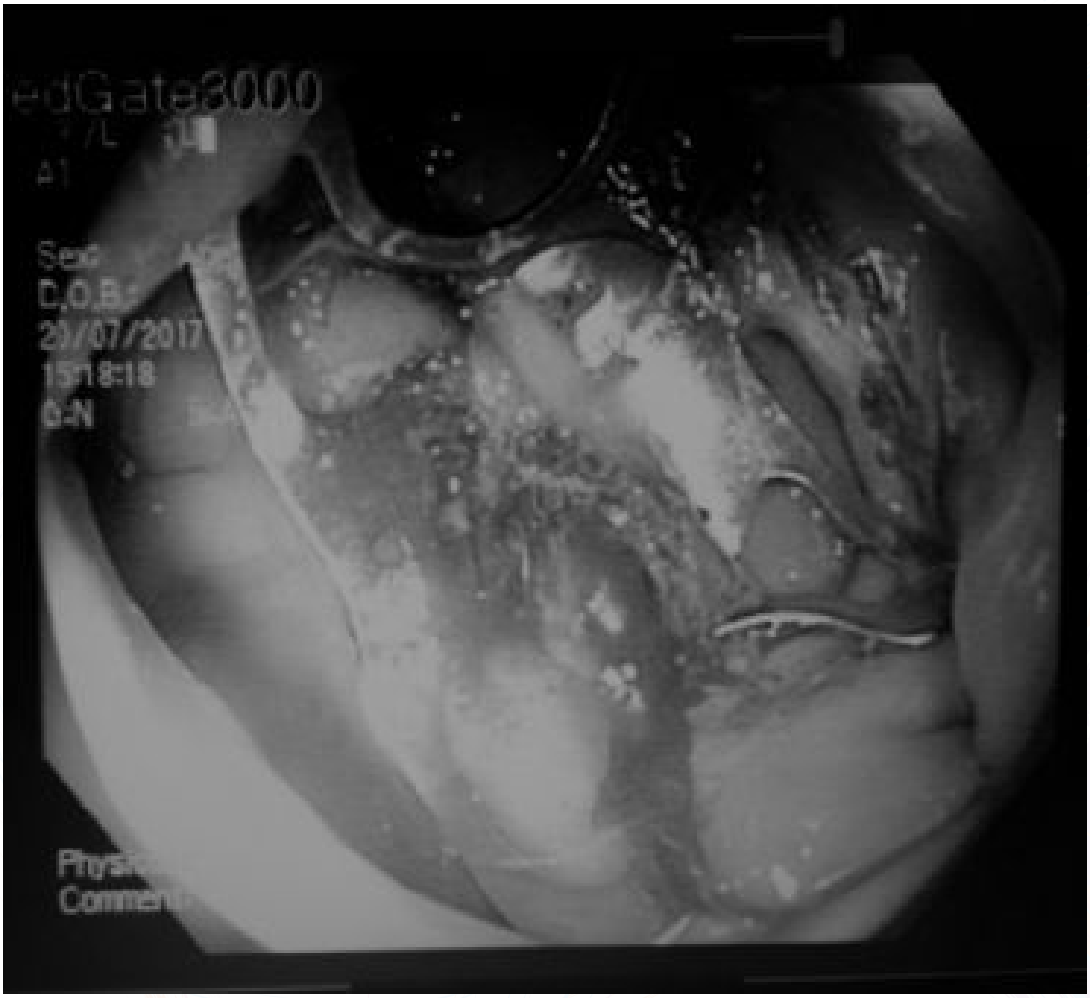

EP-115
MİDE CA'LI HASTADA KAPSIZ METALİK STENT İÇİNDEN GELİŞEN ARTERYEL KANAMANIN KAPLI METALİK STENT İLE DURDURULMASI

MUSTAFA SALİH AKIN[1], GÜLBANU CANBALOĞLU ERKAN[1], CENK ERSAVAŞ[2], AHMET FARUK AĞAN[1], HÜLYA YILMAZ[1], ENİSE DOBAÇ[1]

1 MEDİPOL ÜNİVERSİTESİ TIP FAKÜLTESİ GASTROENTEROLOJİ BİLİM DALI, İSTANBUL
2 MEDİPOL ÜNİVERSİTESİ TIP FAKÜLTESİ GENEL CERRAHİ BİLİM DALI, İSTANBUL

Amaç: Malign gastrik çıkış obstrüksiyonunun hafifletilmesi için metal stentler yaygın olarak kullanılmaktadır. Metalik stentler kaplı ve kapsız olabilir. Kaplı stentler daha az stent içine tümör gelişimi avantajı sunar ancak kapsız stentlere göre daha fazla migrasyon eğilimli olup daha az esnektirler. Kapsız stentler bu nedenle malign gastrik çıkış obstrüksiyonunun tedavisinde genellikle kullanılırlar. Kapsız stentler daha az migrasyon eğilimi gösterir ve daha esnektir. Parsiyel kaplı stentler (migrasyonu azaltmak için proksimal ve distal uçları kapsız) geliştirilmiştir.

Stent takılması sırasında, sedasyon ilişkili pulmoner aspirasyon, stent malpozisyonu, perforasyon ve kanama gelişebilir. Geç dönemde ise distal stent göçü, stent tıkanması, kanama, perforasyon, fistül oluşumu gibi istenmeyen olaylar görülebilir.

Biz de, kapsız stent içinden gelişen arteryel kanamanın, kaplı stent ile kontrolünü anlatmayı amaçladık.

Olgu: 54 yaşında metastatik mide Ca nedeniyle takip edilen hastaya, yaklaşık 1 yıl önce gastrik çıkış obstrüksiyonu nedeniyle 20 mm çaplı 100 mm boyutlarında kapsız stent takılmış. Yakın zamanda hastanın kusma şikayetleri tekrar başlamış. Kemoterapi almaya devam eden hasta üst gastrointestinal sistem kanaması nedeniyle kliniğe yatırılmış. Yapılan endoskopisinde metal stent içinde arteryel kanamaya bağlı hematom izlendi, stent içine adrenalin ile skleroterapi ve ankaferd uygulandı. Hastanın stabilizasyonu sonrası işlem tekrarı planlandı. İşlem bir gün sonra tekrarlandı, stent girişinde dev görünür damar saptandı. Adrenalin ile skleroterapi uygulandı. Hastanın klinikte takibine devam edildi. Ancak tekrar kanama gelişmesi üzerine hastaya guide ve scopi eşliğinde stent içine 20 mm çaplı 120 mm uzunlukta full kaplı pilorik metalik stent takıldı. Hastanın takibinde kanama gelişmedi, hasta takip önerilerek taburcu edildi.

Sonuç: Metalik stent içinden kaynaklanan kanamalarda, diğer tedavilerin yetersiz kaldığı durumlarda, stent içine kaplı stent takılması kanamanın durdurulması için bir çözüm olabilir.

Anahtar Kelimeler: Stent içinden kanama kontrolü, kaplı stent

Stent içinde görünür damarın endoskopik görüntüsü

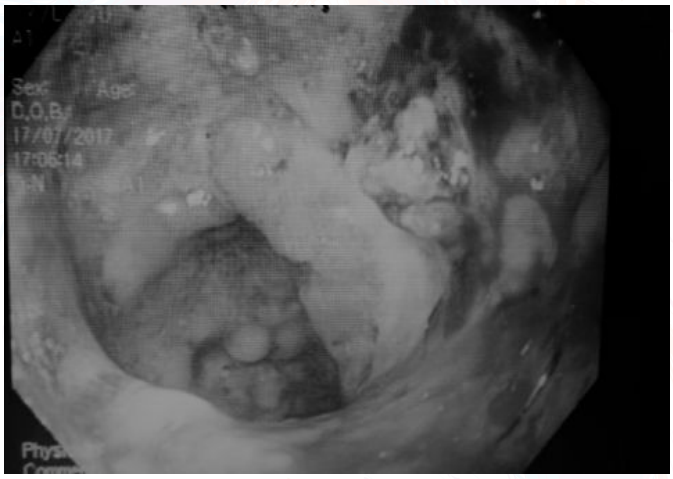

Stent sonrası kanama kontrolü

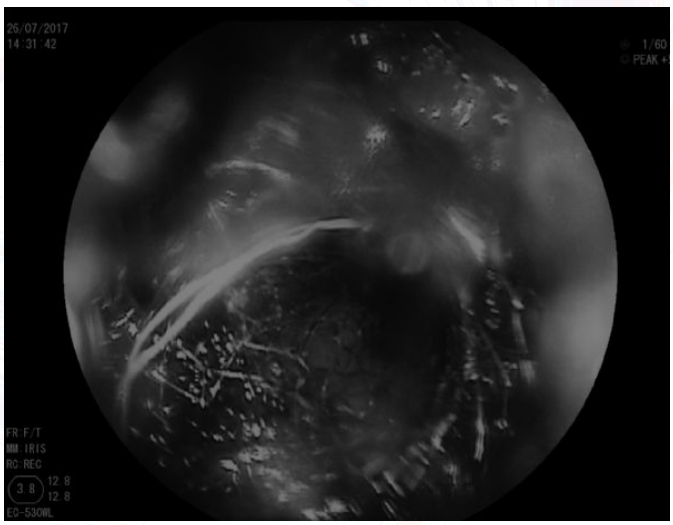

EP-116
KOLEDOKOLİTİAZİSLİ HASTADA SPONTAN GELİŞEN HEPATİK SUBKAPSÜLER BİLOMANIN ERCP VE PERKÜTAN DRENAJ İLE TEDAVİSİ

MUSTAFA SALİH AKIN[1], ABDULLAH ÖZGÜR YENİOVA[2], ZAFER ÖZMEN[3], ÖZHAN ÖZCAN[4]

1 MEDİPOL ÜNİVERSİTESİ TIP FAKÜLTESİ GASTROENTEROLOJİ BİLİM DALI, İSTANBUL
2 GAZİOSMANPAŞA ÜNİVERSİTESİ TIP FAKÜLTESİ GASTROENTEROLOJİ BİLİM DALI, TOKAT
3 GAZİOSMANPAŞA ÜNİVERSİTESİ TIP FAKÜLTESİ RADYOLOJİ BİLİM DALI, TOKAT
4 ERBAA DEVLET HASTANESİ GENEL CERRAHİ, TOKAT

Amaç: Biliomalar, safra yolu dışında, genellikle karaciğerde kapsül altında gelişen safra kolleksiyonudur. Büyük çoğunluğu iatrojenik veya travmaya bağlıdır. Bilomaların en sık nedeni cerrahidir, özellikle kolesistektomiyi takiben (laparoskopik/açık), perkütan transhepatik kolanjiyografi, karaciğer biyopsisi, safra drenajı prosedürleri, ERCP ve travma ile gelişebilir. En yaygın altta yatan spontan biloma nedeni koledok taşlarıdır. Diğer nadir nedenler safra kanalı tümörleri, hepatik enfarktüs, apse ve idiopatiktir. Spontan hepatik subkapsüler bilomalar nadiren görülür. Ultrason bilomaların tanısı için duyarlı bir yöntemdir, ancak bu komplikasyonun tanısı ve etyoloji açısından ideal olan CT'dir. Ayırıcı tanıda, hematom, seroma, karaciğer apsesi, psödokist, karaciğer kisti ve lenfosel düşünülmelidir. Sadece büyük çaplı bilomalar için tedavi gerekir, birkaç santimetre çaplı bilomalarda her zaman gerekli değildir; bu lezyonlar izlenebilir. Bununla birlikte, bilomaların çoğunda tedavi, radyolojik olarak perkütan pigtail kateteri ile drenaj, endoskopik nazobiliyer drenaj (ENBD) ve endoskopik sfinkterotomi veya safra basıncını düşürmek için stent takılması, eğer varsa taşın çıkarılmasıdır. Cerrahi sadece çok az hasta için gereklidir.

Burada nadir görülen, koledokolitiyazisli hastada gelişen spontan hepatik subkapsüler bilioma vakasının sunulması amaçlanmıştır.

Olgu: 15-20 yıl önce açık kolesistektomi yapılan 82 yaşında kadın hasta, 4 gündür olan ateş, sağ üst kadran ağrısı ve sarılık şikayetiyle başvurduğu dış merkezde tetkikleri yapılmış. Kolestatik tipte karaciğer enzim yüksekliği olan hastanın batın CT de koledokolitiazis ve karaciğerde subkapsüler biloma ile uyumlu görünüm saptanmış. Hasta ERCP amacıyla tarafımıza gönderildi. Hastanın ERCP'sinde koledokda multiple taşlar ve safra çamuru saptandı, ancak safra yolları ile ilişkili koleksiyon izlenmedi. ERCP sonrası USG değerlendirmesinde biilomanın boyutları değişmedi, perkütan kateter ile biloma drene edildi. Hasta önerilerle taburcu edildi. Kontrol USG değerlendirmesinde tekrarlayan koleksiyon görülmedi.

Sonuç: Koledokolitiazisli hastalarda gelişen spontan hepatik subkapsüler bilomalarda, ERCP ve perkütan drenaj tedavisi tedavinin temel taşıdır.

Anahtar Kelimeler: Spontan hepatik subkapsüler biloma, koledokolitiazis, ERCP, perkütan drenaj

Spontan hepatik subkapsüler bilomanın CT görüntüsü

EP-117
ÖZOFAGUS CA'LI HASTADA MİDEYE MİGRATE ÖZOFAJİAL STENTİN ENDOLOOP YARDIMIYLA ÇIKARILMASI

MUSTAFA SALİH AKIN[1], ÖMER FATİH ÖLMEZ[2], GÜLBANU CANBALOĞLU ERKAN[1], CENK ERSAVAŞ[3], SEVİL SEKİ[1], LEYLA ÇEVİK[1]

1 MEDİPOL ÜNİVERSİTESİ TIP FAKÜLTESİ GASTROENTEROLOJİ BİLİM DALI, İSTANBUL
2 MEDİPOL ÜNİVERSİTESİ TIP FAKÜLTESİ ONKOLOJİ BİLİM DALI, İSTANBUL
3 MEDİPOL ÜNİVERSİTESİ TIP FAKÜLTESİ GENEL CERRAHİ BİLİM DALI, İSTANBUL

Amaç: Metalik stentler, gastrointestinal neoplazmaların, özellikle de özofagus kanserinin palyasyonunda cerrahi dışı bir alternatif olarak yaygın olarak kullanılmaktadır. Özofagus kanseri genellikle ileri evrede tanı almaktadır. Bu hastalarda genellikle özofagus obstrüksiyonu nedeniyle kilo kaybı ve disfaji vardır. Ayrıca öksürük, aspirasyon, trakeoözofageal fistül gibi komplikasyonlar da bulunabilir.

Stent migrasyonu, tümör invazyonu, doku hiperplazisi veya gıda obstrüksiyonu nedeniyle takip döneminde yeniden müdahale gerekebilir. Kullanılan stent türüne bağlı olarak hastaların %10-50'sinde stent ile ilgili problemler görülmektedir. Bazen tekrarlayan tıkanıklığı tedavi etmek için ek olarak ikinci bir stent veya lazer ablasyon gerekebilir.

Bizde burada özofagus Ca nedeniyle stent takılan, stentin mideye migrate olduğu ve tümör nedeniyle stentin mideden çıkarılamadığı, endoloop yardımıyla çıkarılabildiği bir olguyu sunmayı amaçladık.

Olgu: 86 yaşında erkek hastaya, 6 ay önce disfaji nedeniyle gittiği dış merkezde endoskopi yapılmış, özofagus 25. cm'de kitle saptanarak biyopsi alınmış. Biyopsi sonucu skuamoz hücreli karsinom olarak raporlanmış. İnoperable evrede olduğu belirlenerek özofagusa, çıkarma ipi olmayan full-kaplı metalik stent takılmış. Tekrar disfaji şikayetleri başlaması üzerine hastanemize başvuran hastaya, yeniden evreleme amacıyla PET CT çekilmiş. CT'de stentin midede olduğunun görülmesi üzerine hasta endoskopi amacıyla tarafımıza başvurdu. Hastanın yapılan endoskopisinde, özofagus 25. cm'de endoskopun geçişini engelleyen malign kitle saptandı. Ancak 6 mm çaplı pediatrik endoskop ile geçilebildi. Stent midede izlendi. Snare veya forceps ile stent kitle içerisinden geçirilemedi. Stent proksimaline endoloop atılarak stent proksimali iyice toplandıktan sonra forceps yardımıyla çıkarıldı. Malign darlığa parsiyel kaplı metalik stent takıldıktan sonra işleme son verildi. Hastanın takiplerinde tümöre bağlı tekrar mekanik obstrüksiyon yaşanmadı.

Sonuç: Çıkarılması için tümör içerisinden geçirilmesi gereken, çıkarma ipi olmayan migrate stentleri çıkarmak için, snare ve forcepsin başarısız olduğu durumlarda endoloop kullanılabilir.

Anahtar Kelimeler: Endoloop, özofagus ca, mideye migrate metalik özofajial stent

Mideye migrate özofajial stent

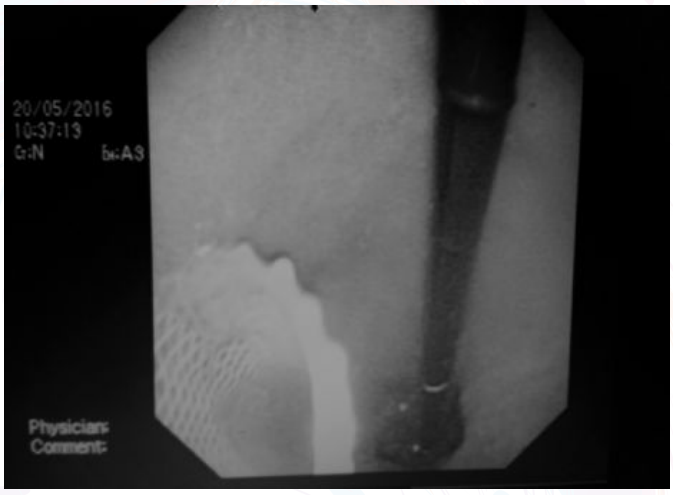

Stent çıkarıldıktan sonra malign darlığa koyulan stentin direk grafide görüntüsü

EP-118
KRONİK KARACİĞER HASTALIĞI BULUNAN OLGULARDA ÖZOFAGUS VARİSİ VARLIĞI VE VARİS BÜYÜKLÜĞÜ İLE HEPATİK VEN AKIM HIZININ İLİŞKİSİ

GÜL SENA TOPAL[1], SÜLEYMAN COŞGUN[2], MEHMET KORKMAZ[3]

1 S.B. DUMLUPINAR ÜNİVERSİTESİ EVLİYA ÇELEBİ EAH İÇ HASTALIKLARI
2 S.B. DUMLUPINAR ÜNİVERSİTESİ EVLİYA ÇELEBİ EAH İÇ HASTALIKLARI GASTROENTROLOJİ
3 S.B. DUMLUPINAR ÜNİVERSİTESİ EVLİYA ÇELEBİ EAH RADYOLOJİ ABD, KÜTAHYA

Amaç: Siroz hastalarında,özofagus varis varlığı ve büyüklüğü ile hepatik ven akım hızı, portal ven çapı, dalak boyutu ve trombosit sayısı arasında korelasyon olup olmadığını tespit etmek ve böylece hastaların takibinde yeni yöntemlerin gelişmesine katkıda bulunmaktır.

Yöntem: Kliniğimizebir yıl içinde başvuran,siroz teşhisi olupvaris kontrolü için vesiroz şüphesi olup varis varlığını araştırmak için özofagogastroskopi yapılan hastalar çalışmaya alındı. Hastaların endoskopiden sonra doppler ultrasonografileri yapıldı ve varis büyüklüğü ile hepatik ven akım hızı, trombosit sayısı, portal ven çapı ve dalak büyüklüğü arasındaki ilişkiincelendi.

Bulgular: Kriterlere uyan 76 hasta çalışmaya alındı. Bu hastaların 30'u erkek, 46'sı kadındı. Hastaların yaş ortalaması 61,15 idi.Hastalarda viral etyoloji, bunlardan da HCV ye bağlı siroz daha fazla idi.Trombosit sayısı, dalak çapı,portal ven çapı ve hepatik ven akım hızları,varis derecelerine göre üç grupta karşılaştırıldı, varis büyüklüğü ile parametreler arasında herhangi bir korelasyon saptanmadı. Daha sonra hastalar; küçük varis grubu (evre 0 ve evre 1) ve büyük varis grubu(evre 2 ve evre 3) olarak ayrıldı ve aynı parametreler incelendi; dalak büyüklüğü, portal ven çapı ve trombosit sayısı açısından gruplar arasında istatistiksel olarak anlamlı fark mevcuttu, öngördüğümüz şekilde hepatik ven akım hızları açısından anlamlı fark tespit edilmedi.

Sonuç: Çalışmamızda, karaciğer sirozu etyolojisinde ülkemizde beklenilenden farklı olarak HCV birinci sıradaydı ve kadın hasta sayısı daha fazla idi. Dalak çapı, portal ven çapı büyük varis grubunda anlamlı şekilde daha büyüktü. Trombosit sayısı ise büyük varis grubunda anlamlı olarak daha düşük izlendi. Hepatik ven akım hızları ile varis büyüklüğü arasında herhangi bir korelasyon saptanmadı. Kronik karaciğer hastalığı olan bireylerde endoskopik takibi daha aza indirecek, küçük varisleri tespit edebilen yöntemlere ihtiyaç vardır. Bu amaçla ultrasonografik yöntemler kullanılabilecek yöntemlerdir. Ancak bu çalışmaların daha büyük ve homojen hasta gruplarında yapılmaya ihtiyacı vardır.

Anahtar Kelimeler: karaciğer sirozu, hepatik ven akım hızı, trombosit

EP-119
ENDOSCOPIC CLOSURE OF MALIGNANT COLODUODENAL FISTULA WITH COVERED METAL STENT

MUSTAFA SALİH AKIN[1], AHMET BİLİCİ[2], CENGİZ EROL[3], MUSTAFA ÖNCEL[4], MUSTAFA CELALETTİN HAKSAL[4], SEVİL SEKİ[1], LEYLA ÇEVİK[1]

1 DEPARTMENT OF GASTROENTEROLOGY, SCHOOL OF MEDİCİNE, MEDİPOL UNİVERSİTY, ISTANBUL, TURKEY
2 DEPARTMENT OF ONCOLOGY, SCHOOL OF MEDİCİNE, MEDİPOL UNİVERSİTY, ISTANBUL, TURKEY
3 DEPARTMENT OF RADİOLOGY, SCHOOL OF MEDİCİNE, MEDİPOL UNİVERSİTY, ISTANBUL, TURKEY
4 DEPARTMENT OF GENERAL SURGERY, SCHOOL OF MEDİCİNE, MEDİPOL UNİVERSİTY, ISTANBUL, TURKEY

Objective: Coloduodenal fistulas are rare fistulas that can arise due to malignant or inflammatory diseases. The most common causes are Crohn's disease, peptic ulcer, tuberculosis, diverticular disease, gallstones, biliary stent migration and colon cancer.

Fistula often causes abdominal pain, weight loss, diarrhea and vomiting, and may sometimes present with bleeding. Bacterial overgrowth in the small intestine results in malabsorption, diarrhea, dehydration and electrolyte imbalance.

Coloduodenal fistulas can be detected by imaging methods. As the fistula lumen is usually narrow, it is difficult to see with endoscopy. Treatment varies according to the cause, but primary definitive treatment is surgery. If surgery is not possible, over the scope system (OTSC), or anti-TNF agents can be used according to the etiology. Prognosis depends on the etiology.

A case is here presented of coloduodenal fistula that developed due to colon cancer.

Case: A 66-year-old male patient was admitted to the center following a cerebral MR due to absence epilepsy and headache. The MR revealed an intraventricular mass in the left parietal lobe. Abdomen tomography of the patient revealed a mass in the colon, duodenal invasion and metastatic lesions in the liver. The patient was referred to us for further examination and treatment. Upper endoscopy and colonoscopy were applied. The upper endoscopy revealed a malignant mass in the duodenum, and the colonoscopy revealed a hepatic flexura malignant mass, but no appearance of the fistula. The duodenum and colon biopsies were reported as adenocarcinoma. The fistula between the duodenum and hepatic flexura was observed on the oral and intravenous contrast enhanced tomography. It was decided that the orifice of the fistula in the duodenum was not suitable for closure with a stent or clip. A covered metal stent was placed into malignant stricture in the hepatic flexura. Follow-up CT imaging of the patient showed that the fistula was closed.

Conclusion: Coated metallic stents can be used to close the coloduodenal fistulas in cases of inoperable colon cancer.

Keywords: Coloduodenal fistula, endoscopic closure, covered metal stent, colon cancer

Duodenal malign mass

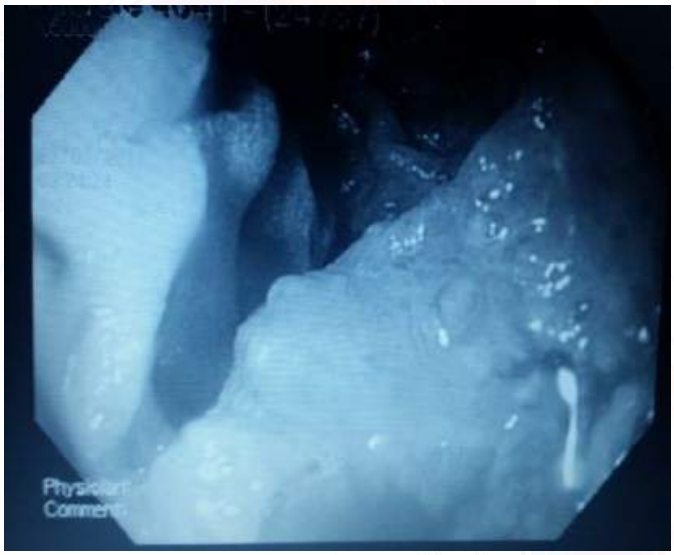

Fully covered metallic stent

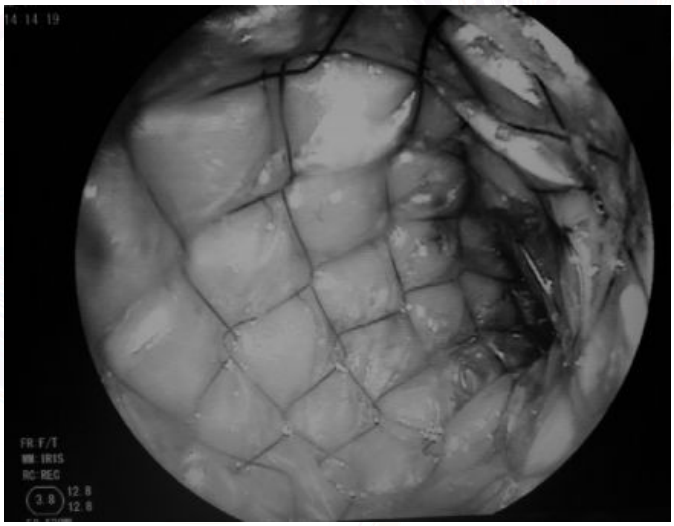

EP-121
İNFLAMATUAR BARSAK HASTALARINDA ATRİAL İLETİ SÜRELERİNİN DEĞERLENDİRİLMESİ

GÜRAY CAN[1], EDİP ERKUŞ[2], MERAL AKDOĞAN KAYHAN[1]

1 ABANT İZZET BAYSAL ÜNİVERSİTESİ TIP FAKÜLTESİ, GASTROENTEROLOJİ BİLİM DALI, BOLU
2 ABANT İZZET BAYSAL ÜNİVERSİTESİ TIP FAKÜLTESİ, İÇ HASTALIKLARI ANABİLİM DALI, BOLU

Amaç: İnflamatuvar Barsak Hastalıkları (İBH), kronik inflamatuvar bir hastalık grubudur. Atriyal fibrilasyon (AF) ise toplum genelinde sık görülen yüksek morbidite ve mortalite ile beraber seyreden (özellikle iskemik inme) bir aritmi çeşididir. Yapılan çalışmalar kronik inflamasyonun AF riskini arttırabileceğini göstermektedir. İnflamasyon ve AF ile ilişkili mekanizma tam olarak anlaşılamamış olmakla beraber, inflamatuvar hücrelerin atriyal miyokardı infiltre ederek atriyal iletiyi etkileyebileceği düşünülmektedir. Atriyal ileti sürelerindeki (AİS) artışın AF gelişim riskini arttırdığı gösterilmiştir. Uzun yıllar inflamasyonla seyreden İBH hastalarında daha önce bu konuda yapılmış bir çalışma bulunmamaktadır. Hastalarda AİS'in ölçülerek AF gelişim riskinin saptanması planlanmaktadır.

Gereç-Yöntem: Kliniğimizde takip edilen 79 İBH hastası (51 ÜK, 28 CH) ve 70 sağlıklı kontrol çalışmaya dahil edildi. Hastaların tıbbi özgeçmişleri ve demografik özellikleri kaydedildi. Katılımcıların göğüs bölgelerine EKG elektrotları bağlanarak eş zamanlı transtorasik dopplerli ekokardiyografik ölçümleri yapıldı. Elde edilen veriler tek yönlü varyans analizi, student-t test ve ki-kare testi ile değerlendirildi.

Bulgular: Bütün gruplar yaş ve cinsiyet açısından benzerdi. Değerler normal sınırlar içinde olmasına ragmen CH'da kontrol grubuna göre BMI anlamlı derecede düşük, diastolik kan basıncı, kalp hızı, sigara kullanımı, açlık kan glukozu ve ESR ise anlamlı derecede yüksekti. ÜK'te ise normal sınırlarda olsa da kreatinin, ESR, CRP ve AST kontrol grubuna göre anlamlı derecede yüksekti (Tablo-1). Sol atrium çapı ÜK ve CH'da kontrol grubuna göre anlamlı derecede artmıştı (sırasıyla p=0,007, p=0,01). Kontrole göre sadece ÜK'de posterior duvar kalınlığı artmış, EF azalmıştır (p=0,044, p=0,047). İnterventriküler septum kalınlıkları, aort kökü ve asendan aort çapları, sol ventrikül diastole sonu ve sistol sonu maksimum çapları, mitral E ve A pik değerleri ile E/A oranları açısından kontrol, ÜK ve CH grupları arasında anlamlı fark yoktu (p>0,05). Atrial iletinin lateral mitral, septal mitral ve sağ ventriküler triküspit annulustaki AİS'leri kontrol grubuna göre anlamlı derecede uzadığı saptandı (p<0,0001). İntra sağ ve sol atrial gecikme süreleri ile interatrial geçikme süreleri kontrol grubuna göre ÜK ve CH grubunda anlamlı derecede arttığı saptandı (p<0,0001). ÜK ve CH arasında anlamlı fark yoktu (Tablo-1).

Sonuç: İBH hastalarında sol artrial çapta artış dışında sistolik ve diastolik fonksiyonlar da dahil ekokardiyografik olarak anlamlı değişiklik bulunmamasına rağmen AİS'lerin uzadığı görülmektedir. Uzamış AİS ciddi atrial aritmiler için potansiyel risk oluşturmaktadır. EKG ve EKO taraması, İBH hastalarında riskli grupların saptanması ve ileride ortaya çıkabilecek kardiyak problemler için önlem alınması için faydalı olabilir.

Anahtar Kelimeler: Atrial ileti zamanı, İnflamatuvar barsak hastalığı

Tablo-1

	Kontrol	Ulseratif kolit	Crohn hastalığı	IBH
Sayı (n)	70	51	28	79
Yaş (yıl)	36,60	37,04	39,07	37,76
Cinsiyet (E/K)	38/32	26/25	20/8	46/33
BMI (kg/m²)	25,98	25,10	**23,52***	24,56
Sistolik kan basıncı (mmHg)	127,0	128,1	130,7	129,0
Diastolik kan basıncı (mmHg)	74,4	79,2	**80,5***	**79,6***
Kalp hızı (/dk)	70,3	72,7	70,9	**73,5***
Hastalık süresi (yıl)	-	5,55	5,04	5,37
Sigara kullanımı (%)	33,3	15,7	**57,1***	43,6
Açlık kan glukozu (mg/dl)	90,0	92,1	**96,2***	**93,5***
ESR (mm/saat)	6,54	**12,22***	**13,19***	**12,51***
CRP (mg/L)	0,69	**2,60***	1,60	**2,25***
Kreatinin (mg/dl)	0,90	**0,75***	0,83	**0,78***
AST (U/L)	16,4	**19,4***	18,7	**19,1***
ALT (U/L)	16,8	20,3	17,7	19,3
Sol atrium çapı (cm)	3,19	**3,37***	**3,40***	**3,38***
IVS (mm)	8,84	9,86	9,82	9,85
PW (mm)	8,36	**9,22***	8,46	8,95
Aort kökü çapı (cm)	3,173	3,241	3,103	3,192
Asendan aort çapı (cm)	3,187	3,262	3,230	3,250
LVEDD (cm)	4,674	4,682	4,618	4,660
LVESD (cm)	2,806	2,849	2,821	2,839
EF (%)	62,17	**60,84***	61,86	61,20
Mitral E pik (m/s)	0,741	0,724	0,711	0,719
Mitral A pik (m/s)	0,637	0,631	0,632	0,632
E/A oranı	1,188	1,229	1,210	1,222
Lateral PA (ms)	86,76	**107,21***	**109,11***	**107,89***
Septal PA (ms)	78,66	**95,49***	**97,86***	**96,33***
Sağ ventriküler triküspit PA (ms)	69,89	**82,63***	**84,21***	**83,19***
IRCT (ms)	8,77	**12,86***	**13,64***	**13,14***
ILCT (ms)	8,10	**11,73***	**11,25***	**11,56***
IACT (ms)	16,87	**24,59***	**24,89***	**24,70***

IVS: interventriküler septum kalınlığı, **PW**: posterior duvar kalınlığı, **LVEDD**: Sol ventrikül diastole sonu çapı, **LVESD**: sol ventrikül sistol sonu çapı, **EF**: ejeksiyon fraksiyonu, **E pik**: erken diastolik dalga, **A pik**: geç diastolik dalga, **Lateral PA**: lateral mitral annulusa kadar olan atrial ileti süresi, **Septal PA**: septal mitral annulusa kadar olan atrial ileti süresi, **Sağ ventriküler triküspit PA**: triküspit annulusa kadar olan atrial ileti süresi, **IRCT**: intra sağ atrial ileti süresi, **ILCT**: intra sol atrial ileri süresi, **IACT**: interatrial ileti süresi.

*p <0,05, * p <0,005, * p <0,0001.

EP-122
HEPATOKANALİKÜLER KOLESTAZ,O DA NE?

BURCU ARSLAN BENLİ[1], ÜMİT KARAOĞULLARINDAN[2], SALİH TOKMAK[2]

1 ÇUKUROVA ÜNİVERSİTESİ, İÇ HASTALIKLARI ANA BİLİM DALI
2 ÇUKUROVA ÜNİVERSİTESİ, İÇ HASTALIKLARI ANA BİLİM DALI,GASTROENTEROLOJİ BİLİM DALI

Giriş: Kolestaz; safra oluşumunda fonksiyonel bir defekt veya safra sekresyonunda bozulma veya safra yollarında herhangi bir yerinde blokaj sonrasında gelişir. Klinikte sarılık, kaşıntı,idrar renginde koyulaşma,dışkı renginde açılma ile karakterizedir. Klinik olarak intrahepatik kolestaz ve ekstrahepatik kolestaz olarak ikiye ayrılsada fizyopatolojik olarak hepatokanaliküler-mikroskopik safra yollar- makroskopik safra yolları olmak üzere üçe ayrılır. Hepatokanaliküler kolestaz nedenleri normal veya artmış gama glutamil transferaz (GGT) düzeyli olarak ikiye ayrılır.

Vaka: 32 yaş erkek hasta

20 gün önce başlayan iştahsızlık,bulantı kusma ve sarılık şikayetleriyle başvurdu. Daha önce bilinen sistemik bir hastalığı olmayan hastanın ikter dışında anlamlı bir fizik muayene bulgusu yoktu. Laboratuar tetkiklerinde anlamlı bilirubin yüksekliği mevcuttu(tablo 1). Hastanın bakılan viral,metabolik ve otoimmun markerları negatifti.Fakat belirgin hipertiroidisi mevcuttu.Dinamik mrg de safar kesesi mukozasında ödem dışında bulgu yoktu.MRCP normaldi.hepatomezenterik arteryal ve portal/hepatik venöz RDUSG incelemesi normaldi. Hastaya KC biyopsisi yapıldı. Patoloji sonucu:şiddetli intrahepatik ve kanliküler kolestaz ile uyumlu idi.Hastanın tiroid otoantikorlarının pozitif olması genel durumunun da sintigrafiye uygun olmaması nedeniyle hastada Haşitoksikoz metimazol tedavisi başlandı. Aylık takiplerinde hastanın karaciğer fonksiyon testleri normale geldi.

Tartışma: Hastamızda normal GGT ile seyreden hepatokanaliküler kolestaz ile uyumlu laboratuar, radyolojik ve patolojik bulgular mevcuttu.. Hepatokanaliküler kolestaz nedenleri arasında normal GGT düzeyi ile giden nedenler arasında nadir görülen hormonal neden hipertiroididir. Tiroid hormonlarının primer metabolize edildiği organ karaciğer olup hipertiroidi ve karaciğer disfonksiyonu arasındaki ilişki komplekstir. Tiroid hormon fazlalığına bağlı enzim indüksiyonu, yüksek debili dolaşıma sekonder hepatik konjesyon ve hipoksi önemli mekanizmalar arasındadır. Literatürü taradığımızda hipertiroidiye veya tirotoksikoza sekonder intrahepatik kolestaz vaka serileri olarak bildirilmiştir.

Anahtar Kelimeler: kolestaz, hipertiroidi

Labortauvar Tetkikleri

wbc:9320	AST:48	BUN:6,2	HbSAg: (-)	TSH:<0,005
hb/htc: 10,3/29,7	ALT:42	CR:0,3	antı-hbs: (-)	sT4:2,21
plt:341000	ALP:193	NA:140	antı-hbc ıgM: (-)	antı-M:>954
	GGT:22	K:3	antı-HCV: (-)	antı-T:66
AFP:3,3	T.BİL::32,6	CA:9,3	antı-HIV: (-)	
	D. BİL:19	MG:1,7	ANA: (-)	
	ALBUMİN:2,4		AMA: (-)	TORCH: (-)
	INR:1,4		SMA: (-)	VDRL: (-)

EP-123
ATRAVMATİK RAKUN GÖZ BULGUSU İLE BAŞVURAN MULTIPLE MİYELOM OLGUSU

SEVAL ORMAN[1], VEYSİ ASOĞLU[1], YUSUF DÜRMÜŞ[1], SENİHA BOZKAYA[1], MEHMET BAYSAL[2], HASAN CELALETTİN ÜMİT[3], HÜSEYİN AHMET TEZEL[3], ALİ RIZA SOYLU[3]

1 TRAKYA ÜNİVERSİTESİ TIP FAKÜLTESİ İÇ HASTALIKLARI ANABİLİM DALI, EDİRNE
2 TRAKYA ÜNİVERSİTESİ TIP FAKÜLTESİ HEMATOLOJİ BİLİM DALI, EDİRNE
3 TRAKYA ÜNİVERSİTESİ TIP FAKÜLTESİ GASTROENTEROLOJİ BİLİM DALI, EDİRNE

40 yaşında kadın hasta göz çevresinde morarma ve deri katlantı yerlerinde (koltuk altı, kasık arası, meme altı) geçici peteşiyal lezyonlarla başvurdu. Üst gastrointestinal sistem endoskopisinde postbulber bölge biyopsisinden yapılan kongo-kırmızısı boyamada damar duvarı ve çevresinde amiloid birikimi tespit edildi. Kemik iliği aspirasyon biyopsisinde %40'ın üzerinde atipik plazma hücresi saptandı. İmmünoglobulin hafif zincir amiloidoz, unstabil hafif zincir sentezleyerek amiloid fibrilleri oluşmasına yol açan, sistemik, klonal bir plazma hücre bozukluğudur. Amiloid birikimi temel olarak böbrek, sinir sistemi, dalak, karaciğer, gastrointestinal sistem ve cildi tuTar. Bu hastalarda deri kanamalarına amiloid purpura adı verilir. Periorbital kanamanın nedeni damar duvarının amiloid fibrilleri tarafından hasara uğratılmasıdır. Hafif zincir amilodozlu hastalarda erken tanı prognozda temel faktördür. Biz uzun süredir tanı gecikmesi olan rakun gözü bulgusuyla seyreden cilt tutulumlu bir hastayı sunmak istedik. Atravmatik periorbital morarmaları olan hastalarda amiloidoz mutlaka göz önünde tutulmalıdır.

Anahtar Kelimeler: Rakun göz, Multiple Myelom, Amiloidoz, Peteşi

EP-124
HELİCOBAKTER PYLORİ VE İNFLAMASYON PARAMETRELERİ ARASINDAKİ İLİŞKİ

ABDÜLHALİM ŞENYİĞİT[1], BÜLENT YAPRAK[2], BAHAR ÖZDEMİR[2], TİMUR ORHANOĞLU[1]

1 BİRUNİ ÜNİVERSİTESİ, MEDİCİNE HOSPİTAL, İÇ HASTALIKLARI KLİNİĞİ
2 BAKIRKÖY DR.SADİ KONUK EĞİTİM VE ARAŞTIRMA HASTANESİ, İÇ HASTALIKLARI KLİNİĞİ

Amaç: Helicobakter pylori (H.pylori) enfeksiyonu midede tanımlanmasına rağmen konakta güçlü sistemik bir immün yanıt oluşmasını sağlar. Bu yanıtın istenmeyen etkilerinin gastrointestinal sistem dışındaki diğer bölgelerin bazı hastalıklarında rolünün bulunması olasılık dahilindedir. Bazı araştırmalarda H. pylori ve kardiyovasküler hastalıklar arasında ilişkiyi gösteren patofizyolojik değişiklikler bulunmuştur. Bir çok araştırmada H. pylori ile hematolojik hastalıklar arasında olası bir birliktelik bulunamamasına rağmen H. pylori eradikasyon tedavisi ile bu hastalıkların yarısında uzun süreli iyileşme sağlanmıştır. İmmun trombositopenik purpura (ITP)'de eradikasyon tedavisi sonrası trombositemi oluşmştur. Mikroorganizmanın direkt olarak demirle etkileşerek veya mide atrofisi ve hipoklorhidri etkisiyle demir emilimini bozarak demir eksikliğine neden olabilir. Midenin korpus kısmının tutulduğu gastrit vakalarında kobalamin absorbsiyonu için gereken intrinsik faktörün sekresyonu azaldığından vitamin B12 eksikliği gelişebilir. Rubin ve ark. larenks kanserli veya şiddetli displazili olan olgularda H. pylori seropozitifliğinin arttığını gözlemlemişlerdir. Araştırmalarda kronik effüzyonlu otit, kronik rinosinüzit ve nazal polipoziste H. pylori'nin rolü bulunabileceği ve bunun kesin olarak kanıtlanması için ilave araştırmaların gerektiği sonucuna varılmıştır. Biz bu verilerden yola çıkarak H.pylori ve inflamasyon markerları arasındaki ilişkiyi sorgulamayı hedefledik.

Gereç-Yöntem: Çalışmamıza polikliniğe başvurmuş 1067 hastanın verileri retrospektif olarak tarandı. Bu hastaların c-reaktif protein (CRP), sedimentasyon, ferritin ve gaytada H.pylori direk antigenine bakıldı. Sonuçlar istatistiksel olarak MedCalc Statistical Software versin 12.7.7 programı kullanılarak analiz edildi.

Bulgular: Çalışmaya alınan 1067 hastanın %62,9'u (n=671) erkek, %37,1'i (n=396) kadındır. Çalışmaya alınan hastaların yaşları 17-92 yaş arasında değişmekte olup, ortalama 51,55±13,6 yıl olarak saptandı. Çalışmaya katılan hastaların sedimentasyon 1.saat verileri 1-123 arasında değişmekte olup, ortalaması 17,9±17,9'dur. Çalışmaya katılan hastaların CRP verileri 0,1-271 arasında değişmekte olup, ortalaması 6,9±20,1'dir. Çalışmaya katılan hastalrın ferritin değerleri 0,7-2421 arasında değişmekte olup, ortalaması 132,2±147,6'dır. 1067 hastanın %95,6'sı (n=1021) H.pylori direk antijeni negatif, %4,4'ü (n=47) pozitiftir. H.pylori pozitif ve negatif gruplar arasında; 1. Saat sedimentasyon, CRP, ferritin arasında anlamlı farklılık yoktur (p=0,093, p=0,097, p=0,828). Cinsiyet ile H.pylori direk antijeni arasında istatistiksel anlamlı fark vardır (p=0,005).

Sonuç: Bizim çalışmamızda H.pylori antijen pozitifliği ile CRP, sedimentasyon, ferritin arasında istatistiksel olarak anlamlı bir ilişki saptanmamıştır. Bununla ilgili geniş, randomize çalışmalara ihtiyaç vardır.

Anahtar Kelimeler: Helikobakter pylori, inflamasyon

EP-125
DİREKT ETKİLİ ANTİ-VİRAL İLAÇLARIN KRONİK HEPATİT C'Lİ HEMODİYALİZ HASTALARINDA ETKİNLİĞİ

TUBA ERÜRKER ÖZTÜRK, SELİM GÜREL, FATİH EREN

ULUDAĞ ÜNİVERSİTESİ, GASTROENTEROLOJİ BİLİM DALI

Amaç: Hemodiyaliz hastaları invaziv girişimler, kan ürünleri transfüzyonları ve kontamine materyallerle temas sonucunda normal popülasyona gore enfeksiyonlara daha fazla eğilimlidirler. Çalışmalarda kronik hepatit C enfeksiyonu varlığının mortalite üzerine bağımsız ve belirgin risk faktörü olduğu saptanmıştır. Bu hasta grubunda interferon ve/veya ribavirin tedavisinde ilaç doz ayarı ve ilaç ilişkili yan etkiler nedeniyle tedavi etkin şekilde kullanılamamaktadır. Direkt etkili anti-viral ajanlar (DAA) ise kronik hepatit c tedavisinde hem uygulama kolaylığı, tedavi süresinin kısalığı ve kalıcı virolojik yanıt (KVY) oranlarının yüksekliği nedeniyle daha kullanılabilir gözükmektedir. Burada tarafımızca takipli kronik hepatit C li hemodiyaliz hastalarında DAA etkinliği değerlendirilmiştir.

Gereç-Yöntem: Uludağ Üniversitesi Tıp Fakültesi Hastanesi Gastroenteroloji Bilim Dalı polikliğinde 2016-2017 yılları arasında takipli kronik hepatit C li hemodiyaliz hastaları değerlendirilmiştir.

Bulgular: 15 hemodiyaliz hastası çalışmaya alındı. 15 hastanın 9'u erkek (%60), 6'sı kadındı (%40). Hastaların ortalama yaşı 49,4 dü. 5 hastanın tedavi deneyimi yoktu (%33). 10 hasta (%66) daha önce interferon ve/veya ribavirin tedavisi almıştı ancak KVY sağlanamamıştı. Hastaların 11'inde genotip Ib (%73), 3'ünde genotip Ia (%20) ve 1'inde genotip 1 (%6) saptandı. Hastaların 2'si sirotik idi (%13) ve Child Pugh Skoru (CPH)A idi. Hastalara ombitasvir/paritaprevir/ritonavir ile dasabuvir tedavisi başlandı. Genotip 1 ve 1a olan 3 hastanın tedavi rejimine ribavirin eklendi (%33). Sadece 1 hastaya genotip 1a ve sirotik olması nedeniyle 24 haftalık tedavi verildi. Diğer 14 hasta 12 haftalık tedavi aldı. Hiçbir hastada tedavi ile ilgili yan etki gözlenmedi. Tedavileri tamamlandıktan sonraki tedavi sonu yanıt (TSY) %100 saptandı. KVY tüm hastalarda henüz 12 haftalık tedavisiz izlem tamamlanmadığı için değerlendirilemedi.

Sonuç: Hemodiyaliz hastalarında kronik hepatit C mortalite ve morbiditeyi arttırmakla birlikte böbrek nakil bekleme süresini de KVY elde edilemediği için uzatmaktadır. DAA kronik hepatit C li hemodiyaliz hastalarında böbrek nakline engel bir nedeni ortadan kaldırmak için umut vaat etmektedir. Çalışmamızda TDY %100 olup ilerleyen sürede KVY değerlendirilecektir. Hemodiyaliz hastalarında DAA etkinliğini değerlendirmek için daha uzun sureli çalışmalara ihtiyaç vardır.

Anahtar Kelimeler: kronik böbrek yetmezliği, hemodiyaliz, hcv

EP-126
İNFLAMATUAR BAĞIRSAK HASTALIKLARINDA YAĞLI KARACİĞER PREVELANSI

İLKNUR DELIKTAŞ[1], TARIK KANİ[2], YUSUF YILMAZ[3]

1 MARMARA ÜNİVERSİTESİ İÇ HASTALIKLARI ANABİLİM DALI,İSTANBUL
2 MARMARA ÜNİVERSİTESİ GASTROENTEROLOJİ BİLİM DALI, İSTANBUL
3 MARMARA ÜNİVERSİTESİ GASTROENTEROLOJİ ENSTİTÜSÜ,İSTANBUL

Giriş: Nonalkolik yağlı karaciğer hastalığı(NAYKH) inflamatuar bağırsak hastalığında(İBH) giderek artan oranlarda tespit edilmektedir. Biz bu çalışmada; inflamatuar bağrak hastalığında nonalkolik yağlı karaciğer sıklığını belirlemeyi hedefledik. İnflamatuar bağırsak hastalığı (İBH) gastrointestinal sistemin kronik rekürren bir inflamatuar hastalığıdır ve etyolojisi tam olarak bilinmemektedir. Nonalkolik yağlı karaciğer hastalığı (NAYK); benign karaciğer yağlanmasından steotohepatite kadar geniş bir spektruma sahip olup, siroz ve hepatoselüler karsinoma sebep olabilmektedir. İBH olan normal transaminazlı bireylerde ultrasonografiye çok nadiren başvurulduğundan bu bireylerdeki yağlanmaya dair bilgimiz çok kısıtlıdır. Fibroscan ile aracılı CAP(controlled attenuation parameter) yakın zamanlarda geliştirilen, yağlanmanın kantitatif saptanmasında oldukça hassas bir yönetemdir. Bu çalışmada İBH hastalarında NAYKH sıklığını non-invaziv bir yöntem olan Fibroscan aracılı CAP ile retrospektif olarak değerlendirmeyi amaçladık.

Materyal-Metod: Fibroscan sonuçları ve sosyodemografik veriler retrospektif olarak Marmara Üniversitesi Gastroenteroloji Enstitüsünde kayıtlı hastalardan toplandı. Önceki çalışmalarda karaciğer yağlanması tanısı için CAP 'ın eşik değeri 238 dB/m olarak alınmıştır. Biz bu çalışmada CAP değeri 238 dB/m üzerinde olan hastaları yağlı karaciğer olarak değerlendirdik. Önemli oranda alkol kullanımı(Erkeklerde 30 gr/gün, Kadınlarda 20gr/gün üzerinde), kronik viral hepatit öyküsü olanlar çalışmadan dışlandı.

Sonuçlar: Doksan dokuz hasta çalışmaya dahil edildi. Ortalama yaş 45,59 ± 11,72 yıl. Kırk bir hasta (%41,4) kadındı. Elli altısı (%58,6) Crohn hastası, 39'u (%39,4) ülseratif kolit ve 2 (%2,0) si indetermine kolit idi. Sekiz (%8,1) hastada X-large prob, 91 (%91,9) hastada M prob kullanıldı. Fibroscan ile 44 (%44,4) hastada NAYKH tespit edildi.

Tartışma: İnflamatuar bağırsak hastalarındaki nütrisyonel eksikliklere rağmen, NAYKH prevalansı kohortumuzda %44,4 olarak görüldü. NAYKH' nin Türkiye'deki prevelansı %25 olarak tahmin edilmektedir. Kohortumuzda görülen NAYK oranı yüksek olmakla birlikte kontrol grubumuz olmadığı için toplum prevelansı ile karşılaştırılamamıştır. NAYK oranının %44.4 gibi yüksek değerde olması fibroscanın yağlı karaciğeri değerlendirmede Ultrasonografiden daha hassas bir yöntem olması ile ilişkilendirilebilir. Ayrıca kullanılmakta olan ilaçlar(steroid, vb) bu yüksekliğe katkıda bulunmuş olabilir. Hastaların günlük steroid kullanım dozunun bilinmemesi çalışmanın kısıtlılığı olmakla birlikte; NAYKH prevelansının sıklığı dikkat çekicidir.NAYK; İBH hastalarında aminotransferaz yüksekliği olmadan görülebilir, bu nedenle inflamatuar bağırsak hastalarının takibinde karaciğer yağlanması dikkatli bir şekilde tetkik edilmelidir.

Anahtar Kelimeler: inflamatuar bağırsak hastalığı, nonalkolik yağlı karaciğer, fibroscan, yağlı karaciğer

Resim 1. İBD hastalarında fibroscan ile NAFLD tanısı alanların dağılımı

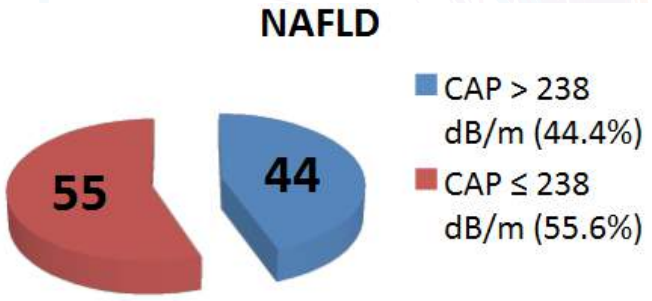

Resim 2. İnflamatur Bağırsak Hastalıklarının Tipi

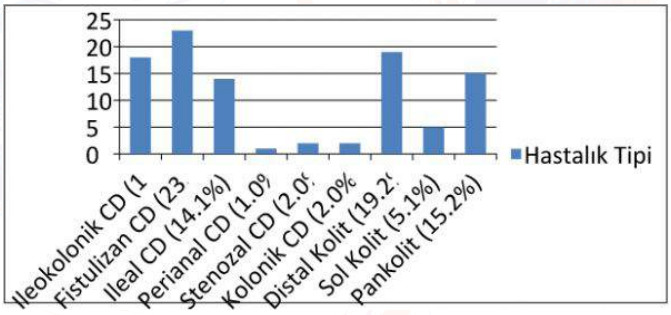

Tablo 1:Hastaların demografik verileri ve fibroscan sonuçları

Cinsiyet (n)	Kadın:41(%41.4)
Tanı (n)	Crohn:58(%58.6) Ülsertaif kolit:39(%39.4) İndetermine kolit:2(%2.0)
Yaş (ortalama ± SD)	45.59 ± 11.72 yıl
Tanı yaşı (ortalama ± SD)	37.43 ± 12.12 yıl
Hastalık süresi (ortalama ± SD)	8.15 ± 4.85 yıl
CAP değeri (ortalama ± SD)	236.56 ± 61.21 dB/m

EP-127
UNEXPECTED METASTASIS TO THE TERMINAL ILEUM: METACHRONOUS METASTASIS OF RENAL CELL CARCINOMA

MUSTAFA SALİH AKIN[1], AHMET BİLİCİ[2], CENK ERSAVAŞ[3], ELİF ÇALIŞ[4]

1 DEPARTMENT OF GASTROENTEROLOGY, SCHOOL OF MEDICINE, MEDIPOL UNIVERSITY, ISTANBUL, TURKEY
2 DEPARTMENT OF ONCOLOGY, SCHOOL OF MEDICINE, MEDIPOL UNIVERSITY, ISTANBUL, TURKEY
3 DEPARTMENT OF GENERAL SURGERY, SCHOOL OF MEDICINE, MEDIPOL UNIVERSITY, ISTANBUL, TURKEY
4 DEPARTMENT OF PATHOLOGY, SCHOOL OF MEDICINE, MEDIPOL UNIVERSITY, ISTANBUL, TURKEY

Objective: Renal cell carcinomas (RCC) constitute 80%-85% of primary renal neoplasms. Patients with renal cell carcinoma (RCC) may present with a number of symptoms, although; unfortunately, many patients are asymptomatic until the disease is at an advanced stage. At the time of initial diagnosis, approximately 25% of patients have either distant metastasis or advanced locoregional disease. Distant metastasis occurs most commonly in the lung, bone, brain, liver, thyroid, and pancreas. Metastases can be synchronous or metachronous. To date, only 1 case of metastasis of renal cell carcinoma into the terminal ileum has been reported. The patient reported here, was a rare case of ileum metastasis detected two years after diagnosis.

Case: A 34-year -old male patient was admitted to another centre 2 years ago following abdominal pain and weight loss of approximately 15 kg in 3 months. In the various tests applied, the abdominal ultrasonography and abdominal CT revealed a mass in the right kidney and para-aortic lymphadenopathies. The patient underwent right nephrectomy and the pathology report was of renal cell carcinoma. (conventional type, Fuhrman grade 3, tumour diameter 9 cm, invasion on renal capsule) Two metastatic masses were detected in the lung one month later. Surgery was planned to follow medical treatment. As the patient could not tolerate interferon, treatment with Sunitinib was started. PET-CT, performed approximately 1.5 years after the operation, revealed metastases in the lung, bone and liver. The patient presented at our Gastroenterology Clinic with right lower quadrant pain which had been ongoing for 3 months, so abdominal CT was performed. Thickening in the terminal ileum wall was detected. Colonoscopy was applied and a malignant mass was seen in the terminal ileum. Biopsy result was reported as low differential adenocarcinoma (compatible with renal cell Ca).

Conclusion: As there as only been 1 previously reported case of metastasis of renal cell carcinoma into the terminal ileum, the patient presented here, is the second case in literature.

Keywords: Renal cell carcinoma, metastasis into the terminal ileum

İleal malign mass

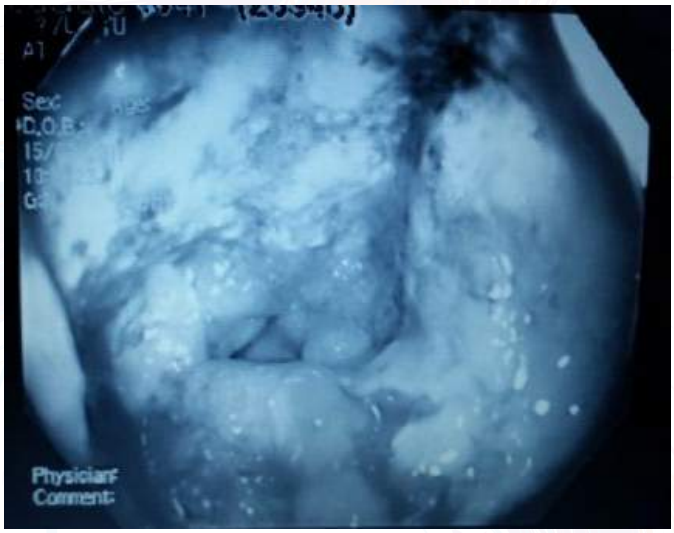

İleal malign mass

EP-128
HEPATOSTEATOZ KRONİK HBV HASTALARINDA HBV DNA DÜZEYİNİ BASKILAR MI? GERİYE DÖNÜK TEK MERKEZLİ DEĞERLENDİRME

NARIMANA IMANOVA[1], GALİP ERSÖZ[2], FULYA GÜNŞAR[2], ZEKİ KARASU[2], ULUS SALİH AKARCA[2]

1 EGE ÜNİVERSİTESİ TIP FAKÜLTESİ HASTANESİ, İÇ HASTALIKLARI ANA BİLİM DALI
2 EGE ÜNİVERSİTESİ TIP FAKÜLTESİ HASTANESİ, GASTROENTEROLOJİ BİLİM DALI

Amaç: Yağlı karaciğer hastalığı (Hepatosteatoz, HS) altta yatan neden olmadan (yoğun alkol tüketimi) inflamasyon ve fibrozis eşlik etmeden karaciğerde yağ birikimidir. Risk faktörleri olan obezite, dislipidemi, metabolik sendrom ve diyabetin giderek yaygın olması beraberinde HS'un yüksek prevalansına neden olmaktadır (1). HS'un 15 yılda %0,7 oranla siroza ilerleye ve %0,9 oranla karaciğere bağlı ölüme neden olabilir. Kesin tanı biyopsi ile konulmasına rağmen sık kullanılmamaktadır, genellikle ultrasonografi (USG) ve detaylı anamnez yeterlidir. Kırk dokuz çalışmanın metanalizinde USG'nin HS'u göstermede özgüllüğü %94, duyarlılığı %85 saptanmıştır (2). Viral hepatitlerden kronik hepatit C'de steatoz prevalansının % 35 ila% 81 arasında değişdiği çalışmalarla gösterilmiştir (3). Fakat kronik hepatit B (KHB) enfeksiyonu ile HS arasında ilişkiye yönelik çalışma sayısı kısıtlıdır. Tedavi altında KHB ve HS birlikteliği olan hastalarda tedavi kararı, izlem sıklığı açısından yeterli bilgi mevcut değildir. Biz bu çalışmamızda tedavi altında olan KHB hastalarında HBV DNA düzeyinin HS'dan etkilenip etkilenmediğini belirlemeye çalıştık.

Gereç-Yöntem: Çalışmaya 2 ayda hepatoloji polikliniğimize baş vuran 2 yıldır antiviral tedavi altında olan HBV DNA'sı >50 olan hastalar seçildi. Ayrıca aynı süre içinde HBV DNA negatifleşen eşit sayıda hasta rastgele seçildi. Hastaların cins, yaş, tedavi öncesi HBeAg durumu, HBV DNA düzeyi, kan biyokimyası, vücut kitle indeksleri, karın USG'dE karaciğer yağlanması varlığı ve derecesi, tedavi boyunca kan biyokimyası ve HBV DNA düzeyindeki değişiklikler ile HBV DNA negatifleşmesi arasındaki ilişkiler araştırıldı

Bulgular: HBV DNA negatifleşmeyen 55 hasta ve negatifleşen 55 hasta alındı. Toplam 65 erkek, 45 kadın, yaş: 50,2±14,0 idi. Hastaların ortalama V.K.İ (vücut kitle indeksi) 27,5 kg/m^2, ortalama total kolesterol 184 ±37g/dl, trigliserid 102 ±50g/dl, HDL 47 ±14g/dl, LDL 114 ±34 g/dl idi. Son 2 senede ETV kullanan hasta sayısı 34, TDF kullanan 65 bulundu. Her 2grubu karşılaştırdığımızda HS varlığı ve derecesi, metabolik sendrom komponentleri, yukarıda belirtilen risk faktörleri, siroz oluşumu, ilaç türü arasında anlamlı farklılık yoktu. Bu sonuçlardan antiviral alan KHB hastalarında HS'un HBV DNA düzeyine birebir etkisi olmadığı kanaatına vardık. HBV DNA negatifleşmesi ile ilişkili diğer bazal faktörler: ileri yaş, düşük HBV DNA, HBeAg negatif olması, daha önce interferon kullanılmış olması, yüksek AST, yüksek ALT olarak saptanmıştır.

Sonuç: HBV DNA negatifleşmesi ile ilişkili bulduğumuz faktörler evrensel faktörlerle bire bir örtüşmektedir. Hızlı HBV DNA düşürülmesi gereken durumlarda ikili antiviral başlamak için bu parametreler göz önünde tutulmalıdır.Vaka sayısının az olması ilişkisiz bulduğumuz parametreleri (HS) etkilemiş olabilir. Prospektif çalışmalarla da HS ve HBV DNA düzeyi, aynı zamanda siroz gelişme riski araştırılması gerekir.

Anahtar Kelimeler: Karaciğer yağlanması, HBV DNA düzeyi

Antiviral tedavisi altında HBV DNA'sı negatifleşmeyen ve negatifleşen hastalarda HS görülme sıklığı

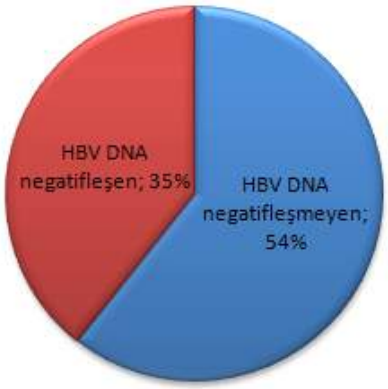

EP-129
KRONİK HEPATİT C TEDAVİSİNDE LEDİPASVİR/SOFOSBUVİR: GERÇEK YAŞAM VERİLERİ

TANSU YAMAZHAN[1], İLKER TURAN[2], GALİP ERSÖZ[2], FULYA GÜNŞAR[2], HÜSNÜ PULLUKÇU[1], NALAN GÜLŞEN ÖZÇELİK ÜNAL[2], RUKİYE VARDAR[2], NEVİN ORUÇ[2], FATİH TEKİN[2], MELTEM TAŞBAKAN[1], OĞUZ REŞAT SİPAHİ[1], ULUS SALİH AKARCA[2]

1 EGE ÜNİVERSİTESİ TIP FAKÜLTESİ, ENFEKSİYON HASTALIKLARI ANABİLİM DALI
2 EGE ÜNİVERSİTESİ TIP FAKÜLTESİ, GASTROENTEROLOJİ BİLİM DALI

Amaç: Direk etkili antiviral bir tedavi olan ledipasvir/sofosbuvir, kronik hepatit C tedavisi için dünyada üç yıldan daha uzun süredir kullanılmaktadır. Türkiye'de ise Haziran 2016'dan beri kullanılmaktadır.

Bu bildiri özetinde gastroenteroloji ve enfeksiyon hastalıkları kliniklerinde takip edilen ve ledipasvir/sofosbuvir ± ribavirin tedavisi alan kronik hepatit C hastalarından elde edilen gerçek yaşam deneyimine ait sonuçların sunulması amaçlanmıştır.

Yöntem: Girişimsel olmayan gözlemsel çalışma kapsamında ledipasvir/sofosbuvir ± ribavirin tedavisi altındaki hastalara ait demografik veriler, HCV genotipi, daha önceki antiviral tedavi durumu, siroz varlığı, mevcut tedavinin detayları, HCV RNA düzeyleri ve advers olaylar kaydedilmiştir

Bulgular: Takip edilen 111 hastanın %63.1'i (70/111) kadındır ve ortalama yaş 62.3 (SS:12.7) yıldır. Hastaların %73.9'u (82/111) tedavi deneyimli, %61.3'u (68/111) sirotik (bunların %47.1'i -32/68- dekompanze sirozlu) olarak rapor edilmiştir.

En sık gözlenen HCV genotipleri, sırasıyla, GT1 (%93.7, 104/111) (bunların %64.0'ı GT1b, %6.3'ü GT1a), GT3 (%2.7, 3/111) ve GT4 (%3.6, 4/111) şeklindedir.

Antiviral tedavi olarak hastaların %81.1'i (90/111) ledipasvir/sofosbuvir kullanırken %18.9'u (21/111) ledipasvir/sofosbuvir + ribavirin kullanmıştır. Hastaların %72.1'i tedaviyi 24 hafta kullanırken diğerleri 12 hafta kullanmıştır.

Tedavi öncesi ortanca log10 HCV RNA düzeyi 5.82 kopya/mL'dir ve hastaların hiçbirinin HCV RNA düzeyi <50 kopya/mL değildir. Tedavi sonrası 4.hafta, 12.hafta, tedavi sonunda ve tedavi bitiminden 12 hafta sonra (SVR12) HCV RNA düzeyi <50 kopya/mL olan hasta yüzdesi, sırasıyla, %83.5 (76/91), %96.3 (26/27), %98.7 (77/78), %98.7 (76/77) şeklindedir (Şekil 1).

Tedavi öncesi ve tedavi sonunda ortanca MELD skoru 10.0 ve 10.0 olarak bulunmuştur (P=0.383). Tedavi öncesi ve tedavi sonu verisi olan hastaların %53.8'inde (7/13) MELD skorunda iyileşme görülürken %23.1 (3/13) kötüleşme görülmüştür.

Tedavi öncesi ve tedavi sonunda ortanca ALT, AST ve INR düzeyleri, sırasıyla, 41.5 IU/L ve 19.0 IU/L, 50.0 IU/L ve 22.0 IU/L, 1.10 ve 1.10 şeklindedir.

Tedavi sırasında %1.8 (2/111) hasta advers olay yaşamıştır (halsizlik vebaş ağrısı) ve hiçbir hasta tedaviyi erken bırakmak zorunda kalmamıştır.

Sonuç: Türkiye kaynaklı gerçek yaşam verilere göre; ileri evre karaciğer hastalığı olanlarda dahil olmak üzere kronik hepatit C hastalarında ledipasvir/sofosbuvir±ribavirin tedavisinin çok etkili ve güvenli olduğu ve hastalarda kalıcı viral yanıtın sağlandığı görülmüştür.

Anahtar Kelimeler: kronik hepatit C, ledipasvir/sofosbuvir, gerçek yaşam verisi

Şekil 1. Zaman içinde HCV RNA viral yük negatifliği

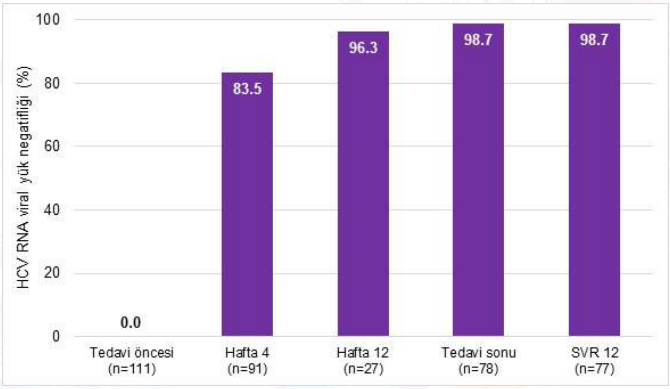

(<50 kopya/mL olanlar negatif olarak kabul edilmiştir)

EP-130
A RARE REPORTED CASE OF HEMATEMESIS SECONDARY TO TUBERCULOSIS COMPLICATED BY ESOPHAGOMEDIASTINAL FISTULA AND LEFT SUBCLAVIAN PSEUDOANEURYSM

LAMA ALHOMAYIN, KHULOUD ALSEHAIM

KING SAUD UNIVERSITY, DEPARTMENT OF MEDICINE, RIYADH, SAUDI ARABIA

Objective: to identify the actual bleeding source

Case: Esophagomediastinal fistula secondary to mediastinal tuberculosis (TB) lymphadenitis, and left subclavian pseudoaneurysm are rare complications of TB and discover an association between these complications is extremely unusual. Moreover, found a TB case presenting initially as hematemesis is more rare. Herin, we report the case of a 19-year old male came to our emergency department complaining of hematemesis for five times. An initial Chest x-ray shows hailer lymphadenopathy. Esophagogastroduodenonscopy was preformed confirm the presence of anterior wall opining in the mid of the esophagus, but no actual source of bleeding had been found. In addition to that, Computed tomography (CT) chest with oral contrast was performed demonstrating multiple enlarged mediastinal lymph nodes with lung lesions suggestive of TB, and there is an vessel mostly artery at the subcarinal area communicating with the subclavin artery and with mediastinal cavity lesion just beside the esophagus. However, the patient's bronchoscopy and bronchial alveolar lavage findings were unremarkable. Endobronchial biopsy was taken and the result was suggestive for the presence of Tb with necrotizing granulomatous inflammation. On the other hand, acid-fast bacilli culture was positive for mycobacterium tuberculosis. Finally, to find the source of bleeding Angiogram was done illustrating left subclavian branches two in number with pseudoaneurysm making fistula with the esophagus.

Conclusion: After embolization of this pseudoaneurysm patient hematemesis has been stopped leading us to establish the diagnosis of Tb lymphadenitis complicated by esophagomediastinal fistula associated with left subclavian pseudoaneurysm.To the best of our knowledge, this is the first reported case of such presentation.

Keywords: Esophagomediastinal fistula, pseudoaneurysm

EP-131
HİPERAMİLAZEMİNİN NADİR BİR NEDENİ: MAKROAMİLAZEMİ

MUSTAFA AKAR[1], TUFAN TEKER[2], MÜRSEL SALİ[2], İRFAN ESEN[2]

1 SAĞLIK BİLİMLERİ ÜNİVERSİTESİ, BURSA YÜKSEK İHTİSAS EĞİTİM VE ARAŞTIRMA HASTANESİ, GASTROENTEROLOJİ KLİNİĞİ, BURSA
2 SAĞLIK BİLİMLERİ ÜNİVERSİTESİ, BURSA YÜKSEK İHTİSAS EĞİTİM VE ARAŞTIRMA HASTANESİ, İÇ HASTALIKLARI KLİNİĞİ, BURSA

Giriş: Artmış serum amilaz düzeyi akut pankreatit tanısına yardımcı olan biyokimyasal testlerden birisidir. Ancak akut pankreatit dışında da serum amilaz düzeyinde artışına neden olan birçok klinik durum söz konusudur. Bu olguda hiperamilazemi etyolojisi araştırılan ve makroamilazemi tanısı konulan bir kadın hastayı sunmaktayız.

Olgu: Son bir aydır ara-ara olan epigastrik ağrı şikayeti ile başvuran 29 yaşında bayan hastanın yapılan tetkiklerinde; AST: 17 U/L, ALT: 19 U/L, GGT: 11 U/L, total bilirübin: 0.4 mg/dl, direk bilirübin: 0.09 mg/dl, kreatinin: 0.72 mg/dl, amilaz: 1785 U/L, lipaz: 38 U/L, beyaz küre: 7.100/ml, hemoglobin: 12.1 gr/dl, trombosit: 170.000/ml saptanmış. Ayrıca yapılan tüm batın USG'de patoloji saptanmaması ve hastanın şikayetlerinin akut pankreatit ile uyumlu olmaması üzerine, hasta hiperamilazemi etyolojisi araştırılmak üzere gastroenteroloji polikliniğine yönlendirilmiş. Hastanın gastroenteroloji polikliniğinde yapılan aralıklı amilaz/lipaz değerleri; 1615/24, 1185/26 IU/L tespit edildi. Çekilen batın BT ve MR kolanjiografisi normal sınırlarda tespit edildi. Yapılan üst endoskopide; antral gastrit tespit edildi. Hastaya pantaprazol tedavisi başlandı ve şikayetlerinde belirgin bir gerileme olduğu görüldü. Akut pankreatit dışında hiperamilazemi yapabilecek diğer nedenler dışlandıktan sonra makroamilazemi şüphesi ile hastanın fraksiyone amilaz klirensi hesaplandı ve %0.03 olarak düşük tespit edildi. Hastada hiperamilazeminin nedeninin makroamilazemi olduğu kabul edildi ve hastaya bu durum hakkında bilgi verildi.

Tartışma: Akut pankreatit pankreasın inflamatuar bir hastalığı olup, klinik seyri hastalığın şiddetine göre oldukça değişkenlik gösterebilmektedir. Akut pankreatit tanısında hastanın kuşak tarzı karın ağrısı, radyolojik bulgular ve serum amilaz/lipaz düzeylerinden yararlanılır. Serum amilaz düzeylerinin normalin üst sınırından 3 kat fazla olması hastalık tanısında anlamlı olmakla beraber, akut pankreatit dışında da tükürük bezi patolojileri ve diğer bir takım gastrointestinal hastalıklarda da serum amilaz değerleri yükselebilmektedir. Amilaz böbrek yolu ile atılan bir enzim olup, hiperamilazemi durumunda idrar amilaz düzeylerinde artış gözlenir. Herhangi bir klinik semptoma yol açmadan hiperamilazemiye neden olduğu bilinen makroamilazeminin patogenezi tam olarak aydınlatılamamış olmakla beraber, serum amilazının immünglobulin A veya G ile kompleks oluşturması sonucunda, amilazın böbrek glomerüllerinden klirensinin azaldığı ve serum amilaz değerlerinin arttığı düşünülmektedir. Makroamilazemide idrar amilaz düzeyi azalacağından normal değeri %1.8-3.2 olan fraksiyone amilaz klirensi de (amilaz/kreatinin klirens oranı) azalır. Makroamilazemi tanısı amilaz yüksekliği yapan organik patolojilerin dışlanması sonucunda, azalmış fraksiyone amilaz klirensi yardımıyla konulur. Makroamilazemi tanısının konulması hastaya yönelik gereksiz ileri tetkiklerin yapılmasını önleyeceğinden oldukça önemlidir.

Anahtar Kelimeler: Hiperamilazemi, makroamilazemi

EP-133
REKÜRREN ASİTİN NADİR BİR SEBEBİ; EUZONOFİLİK GASTROENTERİT

MUHAMMED SAİT DAĞ[1], ÖMER FARUK DAĞ[2]

1 MEDİKAL PARK HASTANESİ, GASTROENTEROLOJİ BÖLÜMÜ, GAZİANTEP
2 ŞANLIURFA EĞİTİM VE ARAŞTIRMA HASTANESİ, İÇ HASTALIKLARI BÖLÜMÜ, ŞANLIURFA

Amaç: Euzonofilik gastroenterit (EG), değişik klinik şikayetlerle presente olan, gastrointestinal sistemin euzonofilik infiltrasyonuyla karekterize çok nadir görülen benign seyirli bir hastalıktır. Mukozal, musküler ve subserozal tipleri vardır. Subserozal tip genellikle asit ile presente olur. Bu yazıda tekrarlayan asitle başvuran ve kortikosteroid tedaviyle dramatik yanıt alınan bir euzonofilik asit vakası sunulmuştur.

Olgu: Kırkiki yaşında erkek hasta karın şişliği sebebiyle başvurdu. Öyküsünden şikayetlerinin 2 aydır olduğu, yine 10 yıl öncede benzer şikayetler nedeniyle tetkik edildiği ancak kesin tanı konulamadığı öğrenildi. Fizik muayenede batında orta derecede asit vardı. Labaratuvar incelemede; lökosit 12100/µL; nötrofil % 43, lenfosit % 18 ve euzonofil % 32 (3910/µL), hemoglobin 13.9 g/dL, trombosit 236000/mm3, ALT 17 U/L, total bilirübin 0,8 mg/dL, albümin 4,2 g/dL, kreatin 0,8 mg/dL, sodyum 138 meq/L, sedimentasyon 7 mm/h ve C reaktif protein1 mg/L (0-5) olarak saptandı. Batın ultrasonografi ve bilgisayarlı tomografi' de orta derecede asit vardı. HbsAg, Anti-HCV ve Anti-HIV negatifdi. Serum immünglobülin E,G,A,M seviyeleri normaldi. Asit mayisi analizinde; lökosit 5520/µL ve euzonofil 4320/µL (% 78,2), serum asit albümin gradiyenti 0,6 g/dL, gram boyama, ARB ve kültür negatif, histopatolojik değerlendirmede malign değişiklik görülmedi. EG ön tanısıyla yapılan endoskopide eritematöz gastrit ve korpusta 1 cm çapında polip saptandı. Mide biyopsisinde belirgin mukozal euzonofilik infiltrasyon vardı. Kolonoskopide transvers ve sigmoid kolonda eritematöz alanlar ve sigmoidde 0,8 cm çapında polip saptandı. Histopatolojik inceleme mukoza ve muskularis mukozada yoğun eozinofilik lökosit infiltrasyonu olarak raporlandı. EG tanısı konan hastaya 32 mg/gün dozunda metilprednisolon tedavisi başlandı ve 4 haftada azaltılarak kesildi. Tedavinin 2. haftası sonunda klinik semptomlar tamamen düzeldi, assit kayboldu ve periferik kanda euzonofil düzeyi normal sınırlara geriledi. Hasta normal euzonofil düzeyleri ve klinik semptom olmaksızın 3 yıldır takip edilmektedir.

Sonuç: EG tekrarlayan asitin ayırıcı tanısında hatırlandığında, parasentez ve endoskopik biyopsilerle kolay tanı konabilen ve steroid tedaviye hızla yanıt veren nadir görülen benign karekterli bir hastalıktır.

Anahtar Kelimeler: parasentez, rekürren asit, steroid tedavi

euzonofilik asit

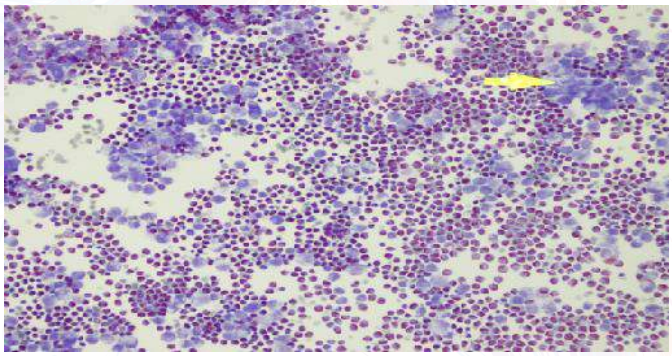

euzonofilik gastrit

EP-134
KARACİĞER NAKİLLİ VE ÜLSERATİF KOLİTLİ HASTADA NAKİL SONRASI TAKİPTE GELİŞEN CMV KOLİTİ

GENCO GENÇDAL[1], MURAT AKYILDIZ[2]

1 YENİ YÜZYIL ÜTF GASTROENTEROLOJİ
2 İSTANBUL ATAŞEHİR MEMORİAL HASTANESİ GASTROENTEROLOJİ

Amaç: İnflamatuar barsak hastalığı (İBH), genetik olarak duyarlI bireylerde çevresel faktörler tarafından tetiklenen inflamasyonun, barsak duvarında meydana getirdiği hasar sonucu gelişir. CMV, genellikle immunkompromize kişiileri etkiler. CMV, İBH'nın kliniğini ağırlaştırabilir ve komplikasyonlara neden olabilir. Bu olgu sunumunda, CMV koliti tanısı koyulan karaciğer nakli olmuş ülseratif kolitli hastayı sunmayı amaçladık.

Olgu Sunumu: 52 yaşında kadın hastaya 10 yıl önce dış merkezde ülseratif k olit tanısı konulup, tedavis başlanmış. Hasta aynı zamanda kronik hepatit B tanısıyla 15 yıdır takip ediliyormuş ve 6 yıl önce dış merkezde karaciğer nakli yapılmış. Karaciğer nakli öncesi mesalazin preparatları ile ülseratif kolit tedavisi düzenlenmiş olan hastanın karaciğer nakli sonrasında ilaçları kesilmiş. Kanlı dışkılama ve ishal şikayetleri ile başvurdu. Wbc.12000, CRP:40 tespit edildi. Hastaya total kolonskopi yapıldI; Hepatik fleksura,transvers kolon, splenik fleksura, i,nen kolon, sigmoid kolon ve rektumda yer yer ülsero eroziv lezyonlar izlendi. Bu lezyonlardan biyopsi alındı. Lezyonlardan alınan biyopsi materyallerinde CMV tespit edildi. İnfeksiyon hastalıkları ile hastanın antiviral tedavisi düzenlendi. Hastanı şikayetleri geriledi ve tedavisi devam eden hastayı poliklnikten takibe devam etmekteyiz.

Sonuç: İBH'lı hasta akut şiddetli kolit atağı ile hastaneye kabul edildiğinde kolitin veya kötüleşmenin nedeni olarak diğer nedenler de mutlaka dışlanmalıdır. Özellikle, immunsupresif tedavi alan hastalarda, CMV enfeksiyonu ihtimali göz önünde bulundurulmalıdır. Hastayı tedaviye dirençli kabul ederek radikal bir tedavi kararı vermeden önce mutlaka CMV atraştırılmalıdır.

Anahtar Kelimeler: Ülseratif kolit, Karaciğer nakli, CMV koliti

EP-135
BİLİYER SEPTİK ŞOKTAKİ HASTADA BAŞARILI ERCP DENEYİMİMİZ

EBRU TARIKÇI KILIÇ[1], RESUL KAHRAMAN[2], SÜLEYMAN SAYAR[2], KAMİL ÖZDİL[2]

1 ÜMRANİYE EĞİTİM VE ARAŞTIRMA HASTANESİ İSTANBUL, ANESTEZİYOLOJİ KLİNİĞİ
2 ÜMRANİYE EĞİTİM VE ARAŞTIRMA HASTANESİ,İSTANBUL, GASTROENTEROLOJİ KLİNİĞİ

Amaç: Kolanjit uygun zamanda tedavi edimediğinde sepsis ve multiorgan yetmezliğine yol açabilir. Biz burada 87 yaşında şuur konfüze, dehidrate, periferik siyanozu olan sepsis tablosunda olan hastanın endoskopik retrograd kolanjiyopankreatikografi ile tedavisini anlattık.

Olgu: 87 yaşında bayan hasta karın ağrısı, bulantı, kusma, sarılık yakınmaları ile yakınları tarafından acil servise getiriliyor. 10 yıl önce kolesistektomi olan hastanın hipertansiyon ve yeni tanılı Konjestif kalp yetmezliği öyküsü mevcuttu. Fizik muayenesinde genel durumu kötü, şuuru konfüze ateş 39 skleralar ikterik, periferik siyanozu vardı. KTA 123 TA:80/50 SO2:89 idi. Kardiyoloji ve Anestezi tarafından ASA IV yüksek risk grubu olarak belirlendi. USG sinde safra kesesi opere, koledok 20 mm çaplı multipl taşı mevcut. Laboratuar tetkiklerinde, Wbc:30000, AST:321, ALT:300 T.Bil: 9. İ.bil:7.7 INR 2.5 PLT:80000 idi. Septik şoktaki hastaya acil ERCP planlandı. Hipotansif olan hastaya 0.5 mgr/kgr ketamin i.v olarak yapılıp işleme alındı. Moderate sedasyon altında sfinkterotomi yapıldı, bol miktarda pürülan mayi geldiği gözlendi. Koledoktan balon ve basket yardımıyla bol miktarda taş ve çamur extrasyonu sağlandı. ERCP sonrası hastanın kliniğinde hızlı bir düzelme sağlandı. Hasta kontrole gelmek üzere taburcu edildi.

Sonuç: Biliyer sepsis tedavi edilmediğinde fatal seyirlidir. Temel tedavi prensibi biliyer drenajın sağlanması ve antibiyoterapidir. Bütün tedavilere rağmen iyileşmeyen ve giderek kötüleşen biliyer septik şoklu hastalarda acil ERCP ile taşların çıkarılıp safra yolunun açılması hayat kurtarıcıdır. Bu sebeple medikal tedaviye yanıtsız biliyer septik şoklu hastalarda yoğun bakım endikasyonu olsa dahi uygun koşullar sağlanarak ERCP yapılmalı diye düşünmekteyiz

Anahtar Kelimeler: Biliyer septik şok, endoskopik retrograd kolanjiyopankreatikografi, safra taşı

ERCP Raporu

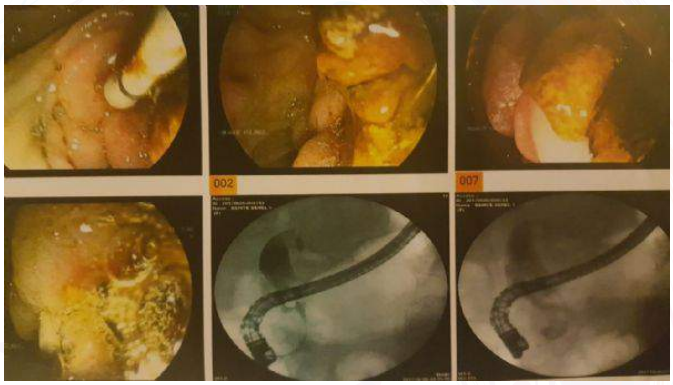

EP-136
RADIOTHERAPY-RELATED RECTAL PERFORATION IN PATIENTS WITH PROSTATE CANCER

MUSTAFA SALİH AKIN[1], AHMET BİLİCİ[2], CENGİZ EROL[3], MUSTAFA ÖNCEL[4], MUSTAFA CELALETTİN HAKSAL[4]

1 DEPARTMENT OF GASTROENTEROLOGY, SCHOOL OF MEDICINE, MEDIPOL UNIVERSITY, ISTANBUL, TURKEY
2 DEPARTMENT OF ONCOLOGY, SCHOOL OF MEDICINE, MEDIPOL UNIVERSITY, ISTANBUL, TURKEY
3 DEPARTMENT OF RADIOLOGY, SCHOOL OF MEDICINE, MEDIPOL UNIVERSITY, ISTANBUL, TURKEY
4 DEPARTMENT OF GENERAL SURGERY, SCHOOL OF MEDICINE, MEDIPOL UNIVERSITY, ISTANBUL, TURKEY

Objective: Treatment options for patients with localized prostate cancer include radiotherapy (RT), androgen deprivation therapy (ADT), and radical prostatectomy. The choice of treatment is determined by several factors such as patient preference, clinician judgment and resource availability. The aim of RT is to give minimal damage to surrounding normal tissues and to provide a tumoricidal radiation dose. When RT is planned, the volume and anatomic distribution of both tumor and normal structures should be taken into consideration. The prostate gland is a midline structure close to the rectum and bladder. Thus, the main toxicity of normal tissue irradiation is gastrointestinal and genitourinary.

Case: A 73-year old male patient presented with a 2-year history of prostatism symptoms. The PSA result was found to be 18 ng/ml and increased to 100 ng/ml during follow up. Prostate biopsy was performed and the pathology was reported as adenocarcinoma (gleason 5 + 5/10). Androgen deprivation therapy was started for the patient. The PSA value decreased to 2 ng/ml. PET-CT had been applied 10 months previously and showed involvement in the prostate, pelvic and para-aortic lymph nodes. Radiotherapy was started. The patient presented with complaints of diarrhea which had been ongoing for 3 months, with an occurrence of 3-4 times a day, liquid and containing blood. The patient underwent colonoscopy. A giant rectal ulcer was observed. It was thought to be radiation proctitis or perforation. Multiple biopsies were taken. The pathology was reported as inflammatory exudate, granulation tissue, characterized by active chronic inflammation, and secondary atypia to radiotherapy in fibroblasts. Immunohistochemical examination of the tissue revealed PSAP:negative, CMV:negative, and panCK:negative. Morphological findings were consistent with radiation damage. No signs of neoplastic growth were seen. On the lower abdominal CT; diffuse increased wall thickness was observed in the rectum, and air leakages (closed perforation) in the perirectal fat tissue in the midline of the rectum.

Conclusion: Acute gastrointestinal toxicity during RT may occur as proctitis or enteritis. The incidence of radiation proctitis is known to from 5% to -30%. Symptoms include abdominal cramps, numbness, urgency, and frequent bowel movements. They can usually be controlled by antidiarrheal agents or topical anti-inflammatory preparations. After RT has been completed, acute symptoms usually resolve within 3-8 weeks.

Long-term gastrointestinal side-effects may be seen in a low percentage of patients. Persistent diarrhea can occur with tenesmus, rectal urgency or hematochezia. Rectal or anal strictures, fecal incontinence, ulcers and perforation are rare.

Keywords: Rectal perforation, radiotherapy, prostate cancer

Giant ulcer and perforation area in rectum

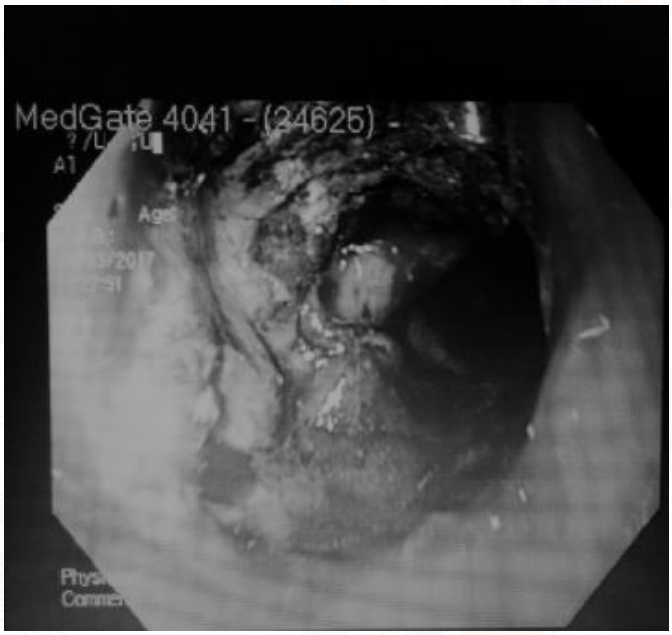

Giant ulcer and perforation area in rectum

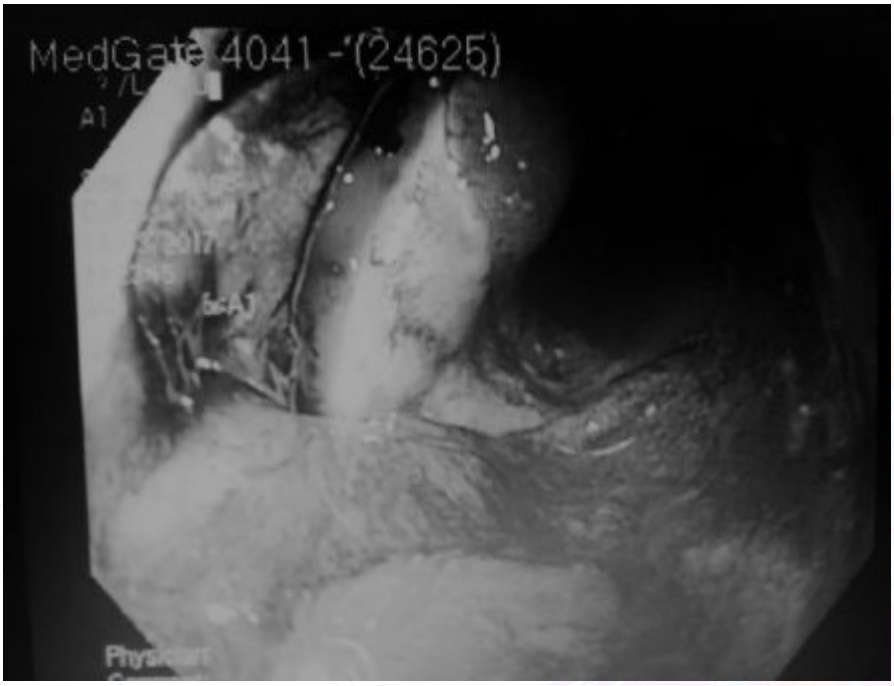

EP-137
PROTEİN TOZU KULLANIMINA BAĞLI "OTOİMMÜN" BENZERİ İLAÇ/BİTKİSEL ÜRÜN İLİŞKİLİ KARACİĞER HASARI: VAKA SUNUMU

ALPER UYSAL[1], NİLAY DANIŞ[2], OZAN FATİH SARIKAYA[1], DEVRİM BOZKURT[1], ZEKİ KARASU[2], ULUS AKARCA[2], FULYA GÜNŞAR[2]

1 EGE ÜNİVERSİTESİ TIP FAKÜLTESİ İÇ HASTALIKLARI ANABİLİM DALI
2 EGE ÜNİVERSİTESİ TIP FAKÜLTESİ İÇ HASTALIKLARI ANABİLİM DALI NKM GASTROENTEROLOJİ BİLİM DALI

Amaç: Protein ve bitkisel bileşen içeren diyet ürünlerinin kullanımı ilaç/bitkisel ürün ilişkili karaciğer hasarına yol açabilir ve bu hasarda otoimmun benzeri bulgular görülebilir. Anlatılacak vakada protein tozu alım öyküsü olan ve sarılık şikayeti ile başvurusunda karaciğer testlerinde yükseklik görülen hastanın izlemi anlatılacaktır.

Olgu: 20 yaş kronik hastalığı olmayan hastanın 1 haftadır sarılık şikayeti ile başvurusunda AST:1150 ALT:2348 ALP:124 GGT:64 Total Bilirubin:25.79 Direk bilirubin:22.82 kreatinin:1.21 INR:1 görüldü. Fizik muayenesinde cilt ikterik, bilinç açık, yer zaman ve kişi oryantasyonu mevcut olarak değerlendirildi. Batında hepatosplenomegali görülmedi ve hassasiyet yoktu. Flapping tremor yoktu. İnce motor hareketler olağandı. Hastanın 1 aydır protein tozu günde 1-2 ölçek kullanımı mevcuttu. Batın USGde Karaciğer boyutu 15.6cm ve karaciğer parankimi normal eko yapısında değerlendirildi. İntra ve Ekstrahepatik safra yolları genişliği olağan sınırlarda izlendi. Anti-HAVIgM:Negatif, HbsAG:Negatif, Anti Hbc IgM:Negatif, Anti HCV:Negatif, AntiCMVIgG:165.3, AntiHIV:Negatif, ANA:Negatif,Liver-Kidney Mikrozomal Antikor:Negatif, Anti-Düz Kas Antikoru:Negatif, Anti-Mitokondrial Antikor:-Negatif, Ferritin:571.6ng/mL, Seruloplazmin:19mg/dL, Alfa-1 Antitripsin:174mg/dL,IgG:667mg/dl,IgA:55.7mg/dl,IgM:47mg/dl, 24 saatlik idrar bakırı:3 µg/24 Saat sonuçlandı.Kayser fleischer halkası görülmedi. KCFT progresyonu olması üzerine karaciğer biyopsisi yapıldı ve sözel olarak parankimde eozonofillerin eşlik ettiği inflamasyon olduğu öğrenildi, Metilprednizolon(MP)32mg 1x1 başlandı. Tedavinin 7.gününde KCFT,Bilirubin regresyonu görüldü.Tedavi kesildi.Kontrolünde KCFT progresyonu görülen hastanın kesin patoloji sonucunda belirgin lobüler inflamasyon asidofil cisimler,konfluent ve köprüleşme nekrozları,portal alanlarda eozinofil de seçilebilen mikst yangı görüldü.Kontrolündeki bilirubin yükselişinin MP erken kesilmesine bağlı olabileceği düşünülerek MP tekrar başlandı.Tedavisinin 3.haftasında AST:16 ALT:24 ALP:40 GGT:33 T.bil:1.37 olarak geldi.MP tedavisine devam edilmektedir.Hastanın MP 3 ay içinde kesilecek ve tedavi kesiminde nüks olursa gerçek otoimmün hepatit,nüks olmazsa toksik maddenin indüklediği otoimmün hepatit benzeri tablo kabul edilecektir.

Sonuç: İlaç/bitkisel ürün ilişkili karaciğer hasarında otoimmün hepatit mikroskopik özellikleri görülebilir. Vakada immunsupresif tedaviye yanıtlı toksik nedenlere bağlı akut hepatit ve tedavinin erken kesilmesiyle bilirubin değerlerinde yükselme olması otoimmun patofizyolojiyi desteklemektedir. Otoimmun hepatit özellikleri görülen ilaç/bitkisel ürün ilişkili karaciğer hasarı,"otoimmun benzeri"subgrubu olarak tanımlanmıştır."Otoimmun benzeri"ilaç/bitkisel ürün ilişkili karaciğer hasarında immunsupresif tedavi kısa dönem kullanılırken bu olguların gerçek bir otoimmün hepatit olgusu olup olmadığı izlemde belli olacaktır. Kontrolsüz kullanılan protein tozları ciddi sağlık sorununa yol açmaktadır.

Anahtar Kelimeler: "Otoimmün" benzeri ilaç/bitkisel ürün ilişkili karaciğer hasarı, protein tozu

EP-138
KARACİĞER YAĞLANMASININ SINIFLANDIRILMASI VE YAĞLANMA DERECESİNİ ETKİLEYEN PARAMETRELERİN İNCELENMESİ

ABDULHALİM ŞENYİĞİT[1], TİMUR ORHANOĞLU[1], BÜLENT YAPRAK[2]

1 BİRUNİ ÜNİVERSİTESİ TIP FAKÜLTESİ, MEDİCİNE HOSPİTAL, İÇ HASTALIKLARI ANABİLİM DALI
2 BAKIRKÖY SADİ KONUK EĞİTİM VE ARAŞTIRMA HASTANESİ,İÇ HASTALIKLARI KLİNİĞİ

Amaç: Karaciğer parankimindeki yağ infiltrasyonun karaciğer enzimlerinin kan düzeyini etkilediği, bazı biyokimyasal belirteçlerin yağlanma derecesi ile ilişkili olduğu ileri sürülmüştür. Biz de çalışmamızda non-alkolik yağlı karaciğer (NAYK) sınıflandırılması ile birlikte yağlanma derecesini etkileyen biyokimyasal belirteçleri araştırdık.

Gereç-Yöntem: Herhangi bir hastalığı ve yakınması olmayıp, kontrol amacıyla başvuran hastaların dosyalarından retrospektif olarak yapılan inceleme sonrasında ulrasonografi (USG') de karaciğerde değişik derecelerde NAYK tespit edilen 148 (94 kadın/54 erkek) hasta vaka grubu olarak USG'de NAYK tespit edilmeyen 149(76 kadın/73 erkek) hasta kontrol grubu dahil edilmiştir. Çalışmaya dahil edilen 297 hastanın dosyaları incelenip açlık kan glukozu,insilün, HOMA-IR,ürik asit,crp,trigiserid,LDL,HDL,TSH,D vitamini,AST,ALT,GGT,ALP belirteçleri ve USG ile tespit edilmiş olan NAYK dereceleri retrospektif olarak incelendi.

Bulgular: Cinsiyet karşılaştırılmasında erkek cinsiyette kontrol grubuna göre USG'deNAYK tespit edilen vaka grubu istatistiki olarak anlamlı derecede yüksek bulundu(p=0,029). Benzer şekilde serum açlık kan glukozu değerleri,insilün değerleri, HOMA-IR,ürik asit,trigliserid,HDL,ALT,AST,GGT,CRP değerleri kontrol grubuna göre vaka grubunda istatistiki olarak anlamlı derecede yüksek bulundu. Çalışma grubumuzda hastalar arasında HDL, Dvit düşüklüklüklerinin NAYK derecesine etkisi saptanmadı. Vaka grubunda NAYK derecesine göre yapılan analiz sonuçlarına göre AKŞ, HOMA-IR, ALT, AST ve GGT parametre ortalamaları açısından gruplar arasında istatistiksel olarak anlamlı fark olduğu saptandı. NAYK derecesi 2 ve 3 olan gruplar birleştirilerek analiz tekrar yapıldığında iki grup arasında AKŞ, insülin, HOMA-IR, ALT, GGT değerleri açısından istatistiksel olarak anlamlı bir fark bulunurken, AST deki farklılığın azaldığı buna karşılık iki grup arasında insülin açısından da istatistiksel fark olduğu gözlendi.

Sonuç: Yakınmasız bireylerde NAYK erken tanı ve tedavi yaklaşımları ile siroz ve hepatoselüler karsinom gibi olası komplikasyonların önüne geçilebileceğini düşündürmektedir.

Anahtar Kelimeler: non-alkolik yağlı karaciğer, HOMA-IR

EP-139
NADİR GÖRÜLEN BİR HASTALIK: PSÖDOMİKSOMA PERİTONEİ

AHMET UYANIKOĞLU[1], BURCU DİKEÇ[1], MUHAMMED AKIN[1],
HACER UYANIKOĞLU[2], ABDURRAHİM DUSAK[3]

1 HARRAN ÜNİVERSİTESİ, TIP FAKÜLTESİ, GASTROENTEROLOJİ, ŞANLIURFA
2 HARRAN ÜNİVERSİTESİ, TIP FAKÜLTESİ, KADIN-DOĞUM, ŞANLIURFA
3 HARRAN ÜNİVERSİTESİ, TIP FAKÜLTESİ, RADYOLOJİ, ŞANLIURFA

Amaç: Psödomiksoma peritonei (PMP) nadir görülen bir hastalıktır. Bir milyon laparotomide bir görülme insidansı bildirilmektedir. Karın içinde müsinöz bir sıvı birikimiyle karakterize, kadınlarda daha sık görülen, inatçı, progresif seyirli bir hastalıktır. Olguların çoğu apendiks ve over kaynaklıdır. Tedavide cerrahi ve intraperitoneal kemoterapinin yeri vardır. Bu yazıda apendiks kaynaklı olduğu düşünülen PMP'li ileri yaş kadın hasta sunulmuştur.

Olgu: Karında şişlik şikayeti ile müracaat eden 80 yaşında kadın hastada, muayene ile asit saptanarak, asit tetkik amacıyla yatırıldı. 40 paket/yıl sigara, KOAH, hipotroidi öyküsü olan hastanın fizik muayenesinde soluk, organomegali yok ve açıklığı yukarı bakan matite saptandı. Labortauvar değerlerinde hemoglobin 8.7 g/dl düşüklüğü ve CEA yüksekliği dışında özellik yoktu. Hasta kadın doğum ile görüşülerek tüm batın magnetik rezonans (MR) görüntülemesi çekildi. MR'da Perihepatik alanda, perisplenik ve pelvik bölgede yaygın serbest sıvı ve serbest sıvı içerisinde postkontrast görüntülerde kontrast tutan ince septasyonlar izlendi (PMP, resim). Her iki over atrofik görünümde izlenmiş olup, sağ overde yaklaşık 17 mm çaplı kistik lezyon izlendi. Sol adneksial alanda kontrast tutan yoğun septasyonlar izlendi. Apendiks mukosel ile uyumlu görünüm izlendi. Hastaya 2 ünite eritrosit süspansiyonu, semptomatik tedavi verildi. Apendikste mukosel nedeniyle genel cerrahiye danışıldı, müdahale düşünülmedi. Onkoloji takibi önerilerek taburcu edildi.

Sonuç: Psödomiksoma peritonei nadir görülen bir hastalıktır, tanısı radyolojik olarak genellikle kolay konulabilmektedir. Karın şişliği ile müracaat edile asit düşünülen ileri yaş kadın hastalarda akla gelmelidir.

Anahtar Kelimeler: psodomiksoma peritonei, MR

psodomiksoma peritonei

EP-140
HELİCOBACTER PYLORİ KAYNAKLI GASTRİT TEDAVİSİNDE SYDNEY SINIFLAMASI İLE BİRİNCİ BASAMAK TEDAVİ ETKİNLİĞİNİN İLİŞKİSİ

ELİF ŞENOCAK TAŞÇI, TÜRKAY AKBAŞ

DÜZCE ÜNİVERSİTESİ TIP FAKÜLTESİ, İÇ HASTALIKLARI ANA BİLİM DALI, DÜZCE

Amaç: Ülkemizde prevalansı yaklaşık %85 olan Helicobacter pylori (H. pylori), peptik ülserden gastrik kansere uzanan geniş bir hastalık yelpazesinden sorumlu tutulmaktadır. H. pylori eradikasyonunda kullanılan farklı tedavi yöntemleri mevcut olmakla birlikte kullanım kolaylığı ve ulaşılabilirliği nedeniyle standart üçlü tedavi halen birçok bölgede birinci basamak tedavide yer almaktadır. H. pylori'nin neden olduğu intestinal metaplazi (İM) prekanseröz lezyon olduğundan, varlığında eradikasyon tedavisi gerektiren bir durumdur. Çalışmamızda İM varlığının, H. pylori pozitif hastalarda standart üçlü tedavinin başarısı üzerine etkisini araştırmayı amaçladık.

Gereç-Yöntem: Ocak 2014 - Aralık 2016 tarihleri arasında Düzce Üniversitesi Tıp Fakültesi Gastroenteroloji ve İstanbul Özel Avrasya Hastanesi Genel Cerrahi polikliniklerine başvuran özofagogastroduodenoskopi işlemi sırasında alınan biyopsi sonucu H. pylori pozitif gastrit saptanmış ve birinci basamak tedavi uygulanmış hastalar retrospektif olarak incelenmiştir. Hastaların biyopsi materyalleri Sydney sınıflamasına göre kronik enflamasyon, glandüler atrofi, nötrofil aktivasyonu ve İM açısından değerlendirilmiştir. H. pylori pozitif saptanan tüm hastalara pantoprazol 1 g bid, amoksisilin 1 g bid ve klaritromisin 500 mg bid ile 14 günlük tedavi başlanmıştır. Tedavi bitiminden 15 gün sonra hastalardan kontrol gastroskopi ile biyopsi alınarak veya fekal H. pylori antijen testi bakılarak H. pylori eradikasyon başarısı değerlendirilmiştir.

Bulgular: Çalışmaya alınan 181 hastanın yaş ortalaması 55.5±7.8 ve %52'si kadın idi. Kronik enflamasyonun şiddetli olduğu vakalarda, H. pylori eradikasyon tedavisinin başarı oranının düşük olduğu (p=0.001) tespit edildi. Nötrofil infiltrasyon aktivitesi saptanmayanlarda başarı oranı anlamlı düzeyde yüksek bulundu (p=0.009). Glandüler atrofi şiddeti ve İM şiddeti (p=0.390) ile H. pylori eradikasyon tedavisinin başarı (p=0.812) oranı arasında bir ilişki olmadığı görüldü. İM şiddeti arttıkça H. pylori yoğunluğunun azaldığı tespit edildi (p=0.019).

Sonuç: Çalışmamızda glandüler atrofi ve İM'nin H. pylori eradikasyon tedavi başarısı üzerinde anlamlı bir etkisi olmadığı görülmüştür. İM şiddeti arttıkça değişen hücre yapısına ikincil H. pylori'nin kendine uygun yaşam ortamı sağlayamaması, metaplaziye uğramış alanlarda H. pylori yoğunluğunun düşük saptanmasına neden olmaktadır. İM şiddeti arttıkça H. pylori yoğunluğunun anlamlı olarak azalması ise şiddetli İM saptanan vakalarda tedavi başarısının etkilenmemesinin nedeni olarak düşünülmüştür.

Anahtar Kelimeler: gastrit, Helicobacter pylori, intestinal metaplazi, Sydney sınıflaması

EP-141
ALKALEN REFLÜ GASTRİTLİ HASTALARDA GASTRİK MUKOZAL DEĞİŞİKLİKLER VE HELİCOBACTER PYLORİ İNFEKSİYONU

ENVER AKBAŞ, MUSTAFA SALİH AKIN, ESİN KORKUT, GÜLBANU CANBALOĞLU ERKAN, VEDAT GÖRAL

İSTANBUL MEDİPOL ÜNİVERSİTESİ TIP FAKÜLTESİ, GASTROENTEROLOJİ BİLİM DALI, İSTANBUL

Amaç: Alkalen reflü gastriti (safra reflüsü gastriti) olan hastalarda, helicobacter pylori infeksiyonu, foveolar hiperplazi, intestinal metaplazi ve antral gastrik mukozal atrofinin sıklığını, safra gastriti olmayan kontrol grubu ile karşılaştırıp safranın gastrik mukozaya iritan etkisinin sonuçlarını değerlendirmeye çalıştık.

Gereç-Yöntem: Hastanemize başvuran 220 hastadan alkalen reflü gastrit tesbit edilen 115 tanesi vaka grubu, mide mukozasında safra reflüsü gastriti olmayan 105 hasta ise kontrol grubu olarak alındı. Mide mukozasında bol miktarda konsantre veya presispite safra varlığı ile mukozal hiperemi ve ödemin endoskopik olarak görülmesi alkalen reflü gastrit olarak kabul edildi. Her iki hasta grubunda da biyopsiler alındı ve dokuda intestinal metaplazi, foveolar hiperplazi, atrofi ve helicobacter pylori varlığı araştırıldı.

Bulgular: Kontrol grubu vakalarda intestinal metaplazi görülme oranı %9,5, safra gastriti grubunda intestinal metaplazi görülme oranı %10,1 bulunmuştur. Gruplar arasında intestinal metaplazi görülme oranları bakımından istatistiksel olarak anlamlı farklılık saptanmamıştır. Kontrol grubunda atrofi görülme oranı %7,6, safra gastriti grubunda atrofi görülme oranı %10,1 bulunmuştur. Gruplar arasında atrofi görülme oranları bakımından istatistiksel olarak anlamlı farklılık saptanmamıştır. Histopatolojik incelemede foveolar hiperplazi safra gastriti olan hastalarda % 4,3, oranında görülürken, kontrol grubu vakalarda % 2,9, oranında görülmekte olup aradaki fark istatistiksel olarak anlamlı değildir. Kontrol grubu vakalarda Helicobacter pylori görülme oranı %80,0 iken, safra gastriti grubunda %60,6 saptanmıştır. Safra gastriti grubunda Helicobacter pylori görülme oranının, safra gastriti olmayan gruptan düşük olması istatistiksel olarak anlamlı bulunmuştur.

Sonuç: Alkalen reflü gastriti olan hastalarda, foveolar hiperplazi, intestinal metaplazi ve antral gastrik mukozal atrofinin sıklığını safra gastriti olamayan hastalar ile benzer bulundu. Helicobacter pylori infeksiyonu ise safra reflüsü gastrit olan hastalarda kontrol grubu hastalara göre belirgin olarak daha düşük bulundu. Bu safranın gastrik mukozada oluşturduğu alkali ortamın H.pylori için uygun bir vasat olmamasından kaynaklanıyor olabilir.

Anahtar Kelimeler: helicobacter pylori, safra reflüsü gastriti

EP-142
HELİCOBATER PYLORİ ERADİKASYON TEDAVİSİ SONRASI ORTALAMA TROMBOSİT HACMİ DEĞİŞİKLİKLERİ

HATİCE BURCU DAĞ[1], ELİF GÜLSÜM ÜMİT[2], ALİ RIZA SOYLU[3], HÜSEYİN AHMET TEZEL[3], GÜLBİN ÜNSAL[3], HASAN ÜMİT[3]

1 TRAKYA ÜNİVERSİTESİ TIP FAKÜLTESİ, İÇ HASTALIKLARI ANA BİLİM DALI, EDİRNE
2 TRAKYA ÜNİVERSİTESİ TIP FAKÜLTESİ, İÇ HASTALIKLARI ANA BİLİM DALI, HEMATOLOJİ BİLİM DALI, EDİRNE
3 TRAKYA ÜNİVERSİTESİ TIP FAKÜLTESİ, İÇ HASTALIKLARI ANA BİLİM DALI, GASTROENTEROLOJİ BİLİM DALI, EDİRNE

Amaç: Helicobacter pylori (H. pylori) infeksiyonu ve idiyopatik trombositopenik purpura (İTP) ilişkisi oldukça net bilinen, hem İTP tedavi kılavuzlarında hem de H. pylori tedavi kılavuzlarında yer alan bir konudur. H. pylori eradikasyonu sonrasında İTP'li hastaların trombosit sayımlarında artış izlenmesi nedeniyle kılavuzlarda H. pylori'nin araştırılması ve infeksiyon saptanırsa tedavi edilmesi önerilmektedir. Çalışmamızda H. pylori infeksiyonu ile İTP arasındaki kuvvetli ilişkiden yola çıkarak normal trombosit sayılı bireylerde eradikasyon tedavisi sonrası trombosit sayılarının ve artmış trombosit yıkımının da bir göstergesi olabilen ortalama trombosit hacminin (MPV) nasıl değiştiğini ortaya çıkarmayı amaçladık.

Gereç-Yöntem: Dispeptik yakınmalar ile kliniğimize başvuran, hızlı üreaz testi ile H.pylori pozitif saptanan ve eradikasyon tedavisi verildikten sonra üre nefes testi ile de etkenin başarılı bir şekilde eradike edildiği gösterilen 106 hasta retrospektif olarak incelendi. Hastaların endoskopik bulguları, endoskopi yapıldığı sırada yapılmış biyokimyasal incelemeleri, kan sayımları, üre nefes testi yapıldıktan sonraki kan sayımları kaydedildi. Son 3 ay içinde gastrointestinal sistem kanaması geçiren hastalar, üst gastrointestinal sistem endoskopisinde malign lezyon saptanan hastalar, son 3 ay içinde kan ve kan ürünü transfüzyonu yapılan hastalar, sistemik malignitesi olan hastalar, trombosit sayısı ya da fonksiyonlarını etkileyebilecek ilaç kullanımı olan hastalar, trombositopenisi olan hastalar çalışmamıza alınmadı.

Bulgular: Eradikasyon tedavisi öncesinde hastaların trombosit değerleri ortalama 256.730±66.380/mm3 iken, H. pylori'nin eradike edilmesi sonrasında trombosit değerlerinin ortalama 287.080±59.240/mm3 olduğu görüldü. MPV değerleri incelendiğinde eradikasyon öncesinde ortalama MPV değerleri 9,35±1,63 fL iken, H. pylori'nin eradike edilmesi sonrasında bu değerlerin ortalama 8,61±1,48 fL olduğu görüldü. H. pylori'nin eradike edilmesi ile trombosit sayısında artış, MPV değerlerinde düşüş olduğu izlendi.

Sonuç: Normal trombosit sayısı olan bireylerde kronik H. Pylori infeksiyonunun süregen kompanse bir trombosit destrüksiyonu ve üretimine neden olduğu bunun da trombosit sayımları normal değerlerin altına inmese de ortalama trombosit hacimlerini etkilediği düşünülebilir. H. Pylori suşlarına ya da enfekte konağa ait faktörler bu süreci hızlandırıp trombositopeniye yol açabilir. Bu değişikliklere yol açan mekanizmaları ortaya koymak için daha geniş çaplı, prospektif ve kontrollü çalışmalara ihtiyaç vardır.

Anahtar Kelimeler: Helicobacter pylori, İmmun trombositopenik purpura, Ortalama trombosit hacmi, Trombosit

Hastaların H.pylori eradikasyon tedavisi öncesi ve sonrası trombosit ve MPV değerleri

	Tedavi Öncesi Trombosit Sayımı (adet/mm3)	Tedavi Sonrası Trombosit Sayımı (adet/mm3)	Tedavi Öncesi MPV Değeri (fL)	Tedavi Sonrası MPV Değeri (fL)
Minimum	157.000	133.000	5,95	5,94
Maksimum	453.000	475.000	13,2	11,9
Ortalama	256.730	283.970	9,35	8,61
SD	66.380	70.090	1,63	1,48

SD: standart sapma.

EP-143
MALLORY-WEIS SENDROMUNDA TANI, KLİNİK SEYİR VE ENDOSKOPİK TEDAVİ

MUHAMMET YENER AKPINAR[1], ZEKİ MESUT YALIN KILIÇ[2], ERKİN ÖZTAŞ[2], VOLKAN GÖKBULUT[2], İSMAİL HAKKI KALKAN[2], MERAL AKDOĞAN KAYHAN[2], SABİTE KAÇAR[2], HALE GÖKCAN[2], YASEMİN ÖZDERİN ÖZİN[2], ERTUĞRUL KAYAÇETİN[2]

1 KEÇİÖREN EĞİTİM VE ARAŞTIRMA HASTANESİ, GASTROENTEROLOJİ BİLİM DALI, ANKARA
2 TÜRKİYE YÜKSEK İHTİSAS EĞİTİM VE ARAŞTIRMA HASTANESİ, GASTROENTEROLOJİ BİLİM DALI, ANKARA

Amaç: Üst gastrointestinal sistem kanamalarının %1-4 kadarından sorumlu olan Mallory Weis (MW) sendromu distal özofagusta, kimi zaman mideye kadar uzanan, mukoza ve submukozada lokalize laserasyonlarla karakterizedir. Çoğu MW sendromlu hasta spesifik endoskopik tedavi gerektirmeyen bir şekilde hafif kanama ile seyreder; bununla beraber bazı olgularda kanama abondan olabilir. Ülser Kanamalarından farklı olarak MW sendromunda endoskopik tedavi çok iyi standartize edilmemiştir. Biz bu çalışmamızda kendi MW sendromlu olgularımızın demografik özelliklerini, uygulanılan endoskopik tedavileri ve hastaların klinik seyirlerini karşılaştırmayı hedefledik.

Gereç-Yöntem: Türkiye Yüksek İhtisas Eğitim ve Araştırma Hastanesi Endoskopi ünitesinde 2010-2017 tarihleri arasında Mallory-Weis sendromu tanısı almış hastalar retrospektif olarak incelendi. Sürekli değişkenleri tanımlamak için deskriptif istatistikler kullanılmıştır. İstatistiksel değerlendirmeler için Student t testi, Mann Whitney u testi, Ki-Kare testi kullanılmıştır. İstatistiksel anlamlılık düzeyi 0,05 olarak belirlenmiştir.

Bulgular: Çalışmaya toplam 37 hasta (erkek/kadın:29/8, yaş ortalaması: 63,4±19,4) dahil edildi. Bu hastalardan MW yırtığı endoskopi esnasında oluşan hasta sayısı 15 olup 22 hastaya tanı GIS kanama ile başvuruları sonrası yapılan endoskopide konuldu. Hastaların 27 tanesinde aktif kanama belirtisi varken 10 tanesinde aktif kanama izlenmedi. Ortalama MW lezyon adedi 1,3±0,7 olup aktif kanama belirtisi olan hastalara uygulanılan endoskopik tedaviler tek başına klips uygulaması, klips uygulaması ile beraber adrenalin enjeksiyonu ve heater prob tedavisini içermekteydi (Tablo-1). En çok tercih edilen endoskopik tedavi yöntemi klips uygulamasıydı; toplam 27 hastaya klips uygulaması yapılmıştı. Klips uygulanan hastaların 19 tanesine tek başına klips uygulanırken 8 tanesine ise klips ile beraber adrenalin injeksiyonu uygulaması yapılmıştı. Farklı ön tanılarla yapılan endoskopik incelemeler esnasında MW lezyonu gelişen hastalarla hastaneye GIS kanama nedeni ile başvurup endoskopik incelemelerinde MW lezyonu tespit edilen hastalar arasında hastanede yatış süresi, eritrosit süspansiyonu verilme ihtiyacı, aktif kanama belirtisi varlığı, hiatal herni varlığı ve uygulanılan endoskopik tedaviler karşılaştırıldı ve bu parametreler gruplar arasında farklılık göstermedi (Tablo-2).

Tartışma: MW sendromlu çoğu hasta klinik olarak benign seyir gösterse de bu hastaların şiddetli kanama ile beraber olacakları akılda tutulmalıdır. Klipsler tedavide etkin ve güvenli bir endoskopik tedavi yöntemidir.

Anahtar Kelimeler: Mallory-Weis, Kanama, Klips

Tablo-1

Değişkenler	Sayı/Yüzde
Hasta sayısı	37
Cinsiyet (erkek/kadın)	29/8 (%78,4/%21,6)
Yaş	63,4±19,4
Endoskopik esnasında MW lezyonu oluşan hastalar	15/37 (%40,5)
Yatarak tedavi gören hasta sayısı	13/37 (%31,5)
Yatış gün sayısı	6,3±3,7
Mideye uzanım gösteren MW lezyonu	7/37 (%18,9)
MW lezyon sayısı	1,3±0,7
MW lezyon uzunluğu mm	8,4±3,7
Hiatal Herni varlığı	5/37 (%13,5)
Aktif kanayan hasta sayısı	27/37 (%73)
Eritrosit transfüzyonu yapılan hasta sayısı	3/37 (%5,6)
Klips (tek başına) uygulanan hasta sayısı	19/37 (%51,3)
Klips ile beraber adrenalin enjeksiyonu yapılan hasta sayısı	8/37 (%21,6)
Heater prob uygulanılan hasta sayısı	4/37 (%10,8)

Hastaların demografik verileri ve uygulanılan tedaviler

Tablo-2

		MW sendromu ile başvuran hastalar (22)	Endoskopide MW yırtığı oluşan hastalar (15)	p
Hastanede Yatış ihtiyacı	Yok	12 (54,5)	12 (80)	0,165
	Var	10 (45,5)	3 (20)	
Eritrosit transfüzyon ihtiyacı	Yapılmadı	20(90,9)	15(100)	0,551
	Yapıldı	2(9,1)	0	
Aktif Kanama	Yok	8(36,4)	2(86,7)	0,153
	Var	14(63,6)	13(86,7)	
Adrenalin injeksiyonu ile beraber klips uygulaması	Yok	16 (72,7)	13 (86,7)	0,153
	Var	6 (27,3)	2 (13,3)	
Klips Uygulanaması (tek başına)	Yok	8 (36,4)	13 (86,7)	0,431
	Var	14 (63,6)	13 (86,7)	
Heater prob	Yok	19 (86,4)	14 (93,3)	0,633
	Var	3 (13,6)	1 (6,7)	
Mideye Uzanım	Yok	16 (72,7)	14 (93,3)	0,204
	Var	6 (27,3)	1 (6,7)	
Hiatal Herni	Yok	19 (86,4)	13 (86,7)	1,00
	Var	3 (13,6)	2 (13,3)	
Uygulanılan klips sayısı	Ort±SS	3,1±1,5	3±1,7	0,739
	Med(min-maks)	3 (1-5)	3 (1-6)	
MW lezyon uzunluğu(mm)	Ort±SS	9,4±3	7±4,3	0,174
	Med(min-maks)	10 (4-15)	6 (3-15)	

MW yırtığının endoskopide oluştuğu hasta grubu ile MW sendromu ile başvuran hastaların karşılaştırılması

EP-144
KARIN AĞRISI VE KUSMA ŞİKAYETİ İLE BAŞVURAN HASTADA RAPUNZEL SENDROMU: OLGU SUNUMU

SEVİNÇ GARİP ATICI[1], ÖZLEM TEZOL[2], BERKTUĞ BAHADIR[3], YUSUF USTA[4], ALİ NAYCI[3]

1 HATAY DEVLET HASTANESİ, ÇOCUK GASTROENTEROLOJİ HEPATOLOJİ VE BESLENME BD
2 MERSİN ÜNVERSİTESİ TIP FAKÜLTESİ HASTANESİ, ÇOCUK SAĞLIĞI VE HASTALIKLARI ABD
3 MERSİN ÜNVERSİTESİ TIP FAKÜLTESİ HASTANESİ, ÇOCUK CERRAHİ ADB
4 MERSİN ÜNVERSİTESİ TIP FAKÜLTESİ HASTANESİ, ÇOCUK SAĞLIĞI VE HASTALIKLARI ABD, ÇOCUK GASTROENTEROLOJİ HEPATOLOJİ VE BESLENME BD

Giriş: Bezoarlar, sindirilmemiş ürünlerin oluşturduğu lümeniçi kitlelerdir, oluşumlarına göre fitobezoar, laktobezoar, trikobezoar, diğerleri olarak dört gruba ayrılır. Trikobezorların nadir formu, ilk 1968'de Vaughan tarafından tanımlanan, adını Grimm kardeşler romanından alan Rapunzel sendromu, midedeki trikobezoarın mideden duodenum, jejunum ve ileuma doğru uzanmasıdır. Trikobezorlar asemptomatikten uzun dönemde karın ağrısı, mide ülseri, perforasyon, mide kanaması, ince barsakta tıkanıklıklar yapabilir. Vakalarının çoğu anoreksia nervosa, PİCA, obsesif kompulsif bozukluk gibi dürtü denetim kusuru nedeniyle trikofaji, trikotillomani gibi psikiyatrik sorunları olan genç kızlardır. Burada, trikofaji nedeniyle gelişen Rapunzel sendromu tanısı alan 15 yaşında kız hasta nadir görülmesi nedeniyle sunulmuştur.

Olgu: Karın ağrısı ve kusma şikayetiyle başvuran hastanın çabuk doyma, kilo kaybı, saç tırnak yeme öyküsünün olduğu, soy geçmişinde özellik olmadığı öğrenildi. Fizik incelemesinde, epigastrik hassasiyeti vardı, diğer sistem muayeneleri, laboratuvar tetkikleri normaldi. Karın grafisi (Şekil-1,2) ve ultrasonografisinde genişlemiş barsak ansları, midede yer kaplayan heterojen görünüm ve subileus olan hasta yatırıldı. Trikobezoarlar, büyük olmaları, endoskopiyle çıkarılırken gelişebilecek komplikasyonlar nedeniyle çıkarılmadı. Bromeleainin mukolitik, proteolitik ve selülolitik etkisi nedeniyle Coca-Cola 3gün içirildikten sonra yapılan endoskopide trikobezoarlarda değişiklik olmadığı görüldü. Tekrarlayan trıkofaji öyküsü olduğu için çekilen tomografisinde mide, ince kalın barsak anslarında distansiyon, içerisinde cismi düşündürecek solid kitle tesbit edilmesi üzerine trikobezoarın gastrointestinal sistemin diğer bölgerindede olabileceği düşünülerek terminal ileuma yakın ileotomi yapılarak farklı büyüklükte 2adet trikobezoar çıkarıldı (Şekil-4). Saç tırnak yeme öyküsü olan hasta çocuk psikiyatrisine konsülte edildi, obsesifkompulsifbozukluk tanısıyla tedavi başlandı. Ameliyat sonrası genel durumu iyi olan hasta taburcu edildi.(Şekil-4)

Sonuç: Rapunzel sendromu, tedaviye yanıt alınamayan gastrointestinal semptomları olan hastalarda saptanabilir. Allopesi, anemi nedeniyle takip edilen,trikofaji,trikotillomani gibi psikiyatrik problemleri olan adolesan kızlarda akılda tutulmalıdır. Kitlenin doğrudan görülebilmesi, yapısı hakkında bilgi verebilmesi nedeniyle tanıda endoskopi yüksek duyarlılık ve özgüllüğe sahiptir. Tedavide altın standart cerrahidir. Çoğunlukla psikiyatrik hastalıklarla beraber olması nedeniyle hastaya ve ailesine psikiyatrik destek verilmeli, yakın takibe alınmalıdır.

Anahtar Kelimeler: Rapunzel sendromu, trokofaji, trikobezoar, çocuk

EP-145
TÜRKİYE'DE DİREKT ETKİLİ ANTİVİRAL AJANLARI KULLANAN KRONİK HEPATİT C HASTALARININ DEMOGRAFİK VE KLİNİK ÖZELLİKLERİ

NEFİSE ÖZTOPRAK ÇUVALCI[1], BEHİCE KURTARAN[2], YUSUF ÖNLEN[3], NAGEHAN DİDEM SARI[4], ÖZGÜR GÜNAL[5], SELMA TOSUN[6], HASAN KARSEN[7], İFTİHAR KÖKSAL[8], HÜRREM BODUR[9], KENAN HIZEL[10], FEHMİ TABAK[11], TANSU YAMAZHAN[12], HEP-C ÇALIŞMA GRUBU

1 ANTALYA EĞİTİM VE ARAŞTIRMA HASTANESİ, ENFEKSİYON KLİNİĞİ
2 ÇUKUROVA ÜNİVERSİTESİ TIP FAKÜLTESİ, ENFEKSİYON HASTALIKLARI ANA BİLİM DALI
3 MUSTAFA KEMAL ÜNİVERSİTESİ TIP FAKÜLTESİ, ENFEKSİYON HASTALIKLARI ANA BİLİM DALI
4 İSTANBUL EĞİTİM VE ARAŞTIRMA HASTANESİ, ENFEKSİYON KLİNİĞİ
5 SAMSUN EĞİTİM VE ARAŞTIRMA HASTANESİ, ENFEKSİYON KLİNİĞİ
6 İZMİR BOZYAKA EĞİTİM VE ARAŞTIRMA HASTANESİ, ENFEKSİYON KLİNİĞİ
7 HARRAN ÜNİVERSİTESİ TIP FAKÜLTESİ, ENFEKSİYON HASTALIKLARI ANA BİLİM DALI
8 KARADENİZ TEKNİK ÜNİVERSİTESİ TIP FAKÜLTESİ, ENFEKSİYON HASTALIKLARI ANA BİLİM DALI
9 ANKARA NUMUNE EĞİTİM VE ARAŞTIRMA HASTANESİ, ENFEKSİYON KLİNİĞİ
10 GAZİ ÜNİVERSİTESİ TIP FAKÜLTESİ, ENFEKSİYON HASTALIKLARI ANA BİLİM DALI
11 İSTANBUL ÜNİVERSİTESİ CERRAHPAŞA TIP FAKÜLTESİ, ENFEKSİYON HASTALIKLARI ANA BİLİM DALI
12 EGE ÜNİVERSİTESİ TIP FAKÜLTESİ, ENFEKSİYON HASTALIKLARI ANA BİLİM DALI

Amaç: Viral Hepatitle Savaşım Derneği (VHSD), Türkiye'de direk etkili antiviral tedavileri kullanan kronik hepatit C hastalarının (KHC) verilerinin toplanacağı bir online veritabanı oluşturmuş ve gözlemsel bir çalışma kapsamında veri kaydına başlanmıştır. Bu bildiri özetinde, veritabanına kaydedilen hastaların demografik ve tıbbi özelliklerinin özetlenmesi amaçlanmıştır.

Yöntem: Nisan 2017 ile Ağustos 2017 tarihleri arasında Türkiye'deki 33 merkez tarafından 1270 hasta veritabanına kaydedilmiştir. Girişimsel olmayan gözlemsel çalışma olarak planlanan bu araştırmaya 18 yaşından büyük ve direk etkili antiviral tedavileri kullanan KHC hastaları dahil edilmiştir. Çalışmaya etik kurul onayı alındıktan sonra başlanmış ve çalışma clinicaltrials.gov sistemine kayıt ettirilmiştir (NCT03145844).

Bulgular: Veritabanındaki 1270 hastanın; %52.0'si (660/1270) kadındır, ortalama yaş 56.7 (SS:14.9) yıldır.

Hastaların %55.2'sine (701/1270) karaciğer biyopsisi yapılmıştır, ortanca (çeyrekler arası aralık) HAI-Knodell skoru 8.0 (6.0-9.0)'dır ve Ishak fibrozis evresi ≤2 olan hasta yüzdesi %42.9'dur (301/701).

En sık gözlenen HCV genotipleri, sırasıyla, GT1 (%86.6,1100/1270; %70.2'si, GT1b, %10.0'u GT1a), GT3 (%6.4, 81/1270) ve GT2'dir (%3.8, 48/1270).

Hastaların %14.5;'ününde (184/1270) siroz mevcut iken bu hastaların %11.4'ünde (21/184) dekompanze siroz (Child-Pugh sınıfı B-C) mevcuttur.

Hastaların %18.1'inde (230/1270) bulaş yolu bilinmektedir; en sık bulaş yolu iv ilaç kullanımı (%40.0, 92/230), kan transfüzyonu (%21.7, 50/230) ve herhangi bir cerrahi işlem geçirmedir (%17.0, 39/230).

Hastaların % 48.0'ı (610/1270) tedavi deneyimlidir. Önceki tedaviler; %89.3 (545/610) peginterferon-ribavirin, %5.2 (32/610) telaprevir-peginterferon-ribavirin ve %4.4 (27/610) boceprevir-peginterferon-ribavirin şeklindedir. Hastaların %40.6'sı (516/1270) tedavi naiftir.

Hastaların mevcut tedavileri; paritaprevir/ritonavir/ombitasvir±dasabuvir±ribavirin (%42.8, 543/1270), ledipasvir/sofosbuvir±ribavirin (%36.5, 464/1270) ve sofosbuvir+ribavirin (%8.3,106/1270) şeklindedir.

En sık rapor edilen eşlik eden hastalıklar; hipertansiyon (%27.2, 346/1270), diabetes mellitus (%15.4, 196/1270), kardiyovasküler hastalıklar (%9.8, 124/1270) ve renal hastalıklardır (%7.4, 94/1270).

Sonuç: Direk etkili antiviral tedavileri kullanan kronik hepatit C hastalarının demografik ve tıbbi özellikleri, Türkiye'deki en büyük kayıt veritabanı kullanılarak, özetlenmiştir.

Hep-C çalışma grubu (yazarlara ilave olarak)
İnce N, Esen Ş, Dökmetaş İ, Namıduru M, Batırel A,Yıldız İE, İnan D, Zerdali E, Güner R, Barut Ş, Karaosmanoğlu H, Gül HC, Sırmatel F, Türker K, Duygu F, Sünnetcioğlu M, Özgüneş İ, Erben N, Karabay O, Şener A, Şenateş E, Çelebi G, Akbulut A, Baykam N

EP-146
TÜRKİYE'DE KRONİK HEPATİT C HASTALARINDA LEDIPASVIR / SOFOSBUVIR TEDAVİSİNİN ETKİLİLİĞİ VE GÜVENLİLİĞİ

TANSU YAMAZHAN[1], NEFİSE ÖZTOPRAK ÇUVALCI[2], BEHİCE KURTARAN[3], YUSUF ÖNLEN[4], NAGEHAN DİDEM SARI[5], İLKNUR ESEN YILDIZ[6], DİLARA İNAN[7], ESRA ZERDALİ[8], RAHMET GÜNER[9], ŞENER BARUT[10], HAYAT KUMBASAR KARAOSMANOĞLU[11], FEHMİ TABAK[12], HEP-C ÇALIŞMA GRUBU

1 EGE ÜNİVERSİTESİ TIP FAKÜLTESİ, ENFEKSİYON HASTALIKLARI ANA BİLİM DALI
2 ANTALYA EĞİTİM VE ARAŞTIRMA HASTANESİ, ENFEKSİYON KLİNİĞİ
3 ÇUKUROVA ÜNİVERSİTESİ TIP FAKÜLTESİ, ENFEKSİYON HASTALIKLARI ANA BİLİM DALI
4 MUSTAFA KEMAL ÜNİVERSİTESİ TIP FAKÜLTESİ, ENFEKSİYON HASTALIKLARI ANA BİLİM DALI
5İSTANBUL EĞİTİM VE ARAŞTIRMA HASTANESİ, ENFEKSİYON KLİNİĞİ
6 RTE ÜNİVERSİTESİ TIP FAKÜLTESİ, ENFEKSİYON HASTALIKLARI ANA BİLİM DALI
7 AKDENİZ ÜNİVERSİTESİ TIP FAKÜLTESİ, ENFEKSİYON HASTALIKLARI ANA BİLİM DALI
8 İSTANBUL HASEKİ EĞİTİM VE ARAŞTIRMA HASTANESİ, ENFEKSİYON KLİNİĞİ
9 YILDIRIM BEYAZIT ÜNİVERSİTESİ TIP FAKÜLTESİ, ENFEKSİYON HASTALIKLARI
10 GAZİOSMANPAŞA ÜNİVERSİTESİ TIP FAKÜLTESİ, ENFEKSİYON HASTALIKLARI ANA BİLİM DALI
11 BAKIRKÖY DR. SADİ KONUK EĞİTİM VE ARAŞTIRMA HASTANESİ, ENFEKSİYON KLİNİĞİ
12 İSTANBUL ÜNİVERSİTESİ CERRAHPAŞA TIP FAKÜLTESİ, ENFEKSİYON HASTALIKLARI ANA BİLİM DALI

Amaç: Viral Hepatitle Savaşım Derneği (VHSD), Türkiye'de direk etkili antiviral tedavileri kullanan kronik hepatit C hastalarının (KHC) verilerinin toplanacağı bir online veritabanı oluşturmuş ve gözlemsel bir çalışma kapsamında veri kaydına başlanmıştır. Bu bildiri özetinde, Türkiye'de KHC hastalarında ledipasvir / sofosbuvir tedavisinin etkililiğinin ve güvenliliğinin değerlendirilmesi amaçlanmıştır.

Yöntem: Nisan 2017 ile Ağustos 2017 tarihleri arasında Türkiye'deki 33 merkez tarafından 1270 hasta veritabanına kaydedilmiştir. Girişimsel olmayan gözlemsel çalışma olarak planlanan bu araştırmaya 18 yaşından büyük ve direk etkili antiviral tedavileri kullanan KHC hastaları dahil edilmiştir. Etkililik ve güvenlilik sonuçları sadece SVR 12 verisi olan hastalar için verilmiştir. Çalışmaya etik kurul onayı alındıktan sonra başlanmış ve çalışma clinicaltrials.gov sistemine kayıt ettirilmiştir (NCT03145844).

Bulgular: Veritabanındaki 1270 hastanın %36.5'i (464/1270) ledipasvir/sofosbuvir ± ribavirin kullanmaktadır. Bu 464 hastanın %53.7'si (249/464) kadındır ve ortalama yaş 60.3(SS:13.2) yıldır.

Hastaların %37.1'ine (172/464) karaciğer biyopsisi yapılmıştır, ortanca (çeyrekler arası aralık) HAI-Knodell skoru 8.0 (6.0-10.0)'dır ve Ishak fibrozis evresi ≤2 olan hasta yüzdesi %37.2'dir (64/172).

En sık gözlenen HCV genotipi GT1'dir (%94.0 (436/464); %75.9'u, GT1b, %9.1'i GT1a). Hastaların %21.8 (101/464) siroz mevcut iken bu hastaların %18.8'inde (19/101) dekompanze siroz (Child-Pugh sınıfı B-C) mevcuttur.

Hastaların %81.0%(376/464) tedavi deneyimlidir. Önceki tedaviler; %85.6 (322/376) peginterferon-ribavirin, %8.0 (30/376) telaprevir-peginterferon-ribavirin ve %46.1%(23/376) boceprevir-peginterferon-ribavirin şeklindedir.

Ledipasvir/sofosbuvir kullanan 464 hastanın %40.1'inin (186/464), SVR12 değerlendirmesi yapılmıştır. Bu 186 hastada ledipasvir/sofosbuvir öncesi ortanca HCV RNA 1.84x106 kopya/mL'dir ve hastaların %0.5'inin (1/186) HCV viral yükü <50 kopya/mL'dir. Tedavi sonrası 1. ayda, tedavi sonunda ve tedavi sonrası 12. haftada (SVR12) HCV viral yükü <50 kopya/mL olan hasta yüzdesi, sırasıyla, %95.2 (140/147), %100 (180/180) ve %97.8'dir (182/186) (Şekil 1).

Ledipasvir/sofosbuvir öncesi ve SVR12'de, sırasıyla, ortanca AST 40.0 U/L ve 21.0 U/L, ortanca ALT 42.0 U/L ve 18.0 U/L, ortanca INR 1.1 ve 1.0, ortanca trombosit 137500 adet/mL ve 149000 adet/mL'dir.

Ledipasvir/sofosbuvir tedavisi başladıktan sonra %13.4 (25/186) hastada 40 advers olay gözlenmiştir. En sık gözlenen advers olaylar halsizlik (%5.9, 11/186), baş ağrısı (%3.2, 6/186), kaşıntı (%3.2, 6/186), bulantı (%1.6, 3/186), uykusuzluk (%1.1, 2/186) ve diğer (%6.5, 12/186) şeklindedir.

Sonuç: Türkiye kaynaklı verilere göre; ileri evre karaciğer hastalığı ve/veya daha önceki tedavileri başarısız olmuş hastalarda dahil olmak üzere KHC hastalarında ledipasvir/sofosbuvir±ribavirin tedavisinin çok etkili ve güvenli olduğu görülmüştür. Türkiye'den elde edilmiş bu gerçek yaşam verileri diğer ülkelerden elde edilmiş gerçek yaşam verileri ve daha önceki klinik çalışmaların sonuçları ile benzerdir.

Hep-C çalışma grubu (yazarlara ilave olarak)
İnce N, Esen Ş, Dökmetaş İ, Namıduru M, Batırel A, Günal Ö, Tosun S, Karsen H, Köksal İ, Bodur H, Hızel K, Gül HC, Sırmatel F, Türker K, Duygu F, Sünnetcioğlu M, Özgüneş İ, Erben N, Karabay O, Şener A, Şenateş E, Çelebi G, Akbulut A, Baykam N

Şekil 1. Zaman içinde HCV RNA viral yük negatifliği
(<50 kopya/mL olanlar negatif olarak kabul edilmiştir)

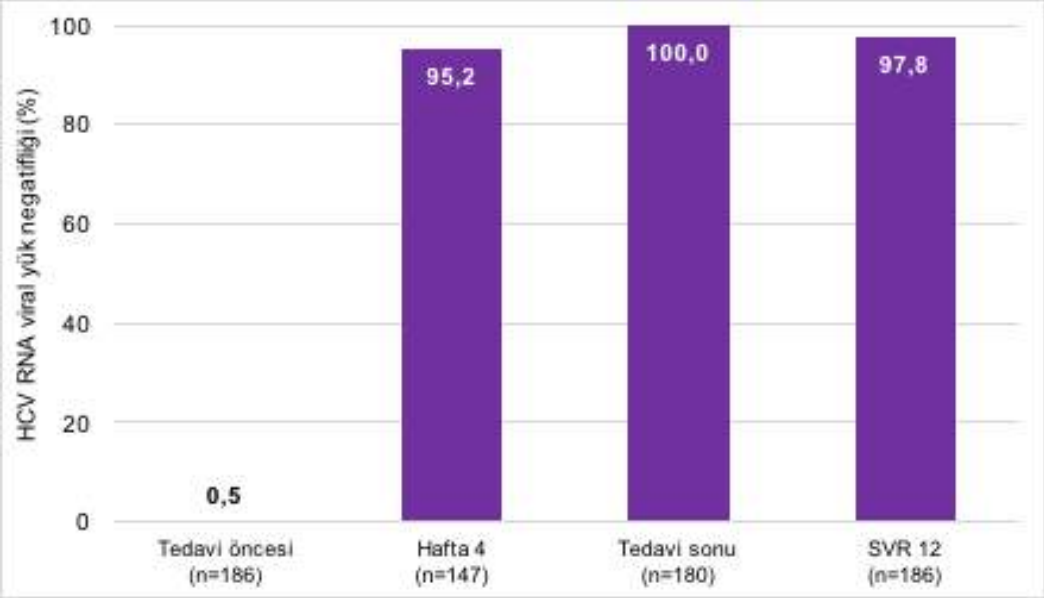

EP-147
TÜRKİYE'DE TEDAVİ DENEYİMLİ KRONİK HEPATİT C HASTALARINDA DİREK ETKİLİ ANTİVİRAL TEDAVİLERİN ETKİLİLİĞİ VE GÜVENLİLİĞİ

FEHMİ TABAK[1], NEFİSE ÖZTOPRAK ÇUVALCI[2], BEHİCE KURTARAN[3], YUSUF ÖNLEN[4], NAGEHAN DİDEM SARI[5], SİBEL KAYA[1], NEVİN İNCE[6], ŞABAN ESEN[7], İLYAS DÖKMETAŞ[8], MUSTAFA NAMIDURU[9], AYŞE BATIREL[10], TANSU YAMAZHAN[11], HEP-C ÇALIŞMA GRUBU

1 İSTANBUL ÜNİVERSİTESİ CERRAHPAŞA TIP FAKÜLTESİ, ENFEKSİYON HASTALIKLARI ANA BİLİM DALI
2 ANTALYA EĞİTİM VE ARAŞTIRMA HASTANESİ, ENFEKSİYON KLİNİĞİ
3 ÇUKUROVA ÜNİVERSİTESİ TIP FAKÜLTESİ, ENFEKSİYON HASTALIKLARI ANA BİLİM DALI
4 MUSTAFA KEMAL ÜNİVERSİTESİ TIP FAKÜLTESİ, ENFEKSİYON HASTALIKLARI ANA BİLİM DALI
5 İSTANBUL EĞİTİM VE ARAŞTIRMA HASTANESİ, ENFEKSİYON KLİNİĞİ
6 DÜZCE ÜNİVERSİTESİ TIP FAKÜLTESİ, ENFEKSİYON HASTALIKLARI ANA BİLİM DALI
7 ON DOKUZ MAYIS ÜNİVERSİTESİ TIP FAKÜLTESİ, ENFEKSİYON HASTALIKLARI ANA BİLİM DALI
8 ŞİŞLİ HAMİDİYE ETFAL EĞİTİM VE ARAŞTIRMA HASTANESİ, ENFEKSİYON KLİNİĞİ
9 GAZİANTEP ÜNİVERSİTESİ TIP FAKÜLTESİ, ENFEKSİYON HASTALIKLARI ANA BİLİM DALI
10 KARTAL DR. LÜTFİ KIRDAR EĞİTİM VE ARAŞTIRMA HASTANESİ, ENFEKSİYON KLİNİĞİ
11 EGE ÜNİVERSİTESİ TIP FAKÜLTESİ, ENFEKSİYON HASTALIKLARI ANA BİLİM DALI

Amaç: Viral Hepatitle Savaşım Derneği (VHSD), Türkiye'de direk etkili antiviral tedavileri kullanan kronik hepatit C hastalarının (KHC) verilerinin toplanacağı bir online veritabanı oluşturmuş ve gözlemsel bir çalışma kapsamında veri kaydına başlanmıştır. Bu bildiri özetinde, Türkiye'de tedavi deneyimli KHC hastalarında direk etkili antiviral tedavilerin etkililiğinin ve güvenliliğinin değerlendirilmesi amaçlanmıştır.

Yöntem: Nisan 2017 ile Ağustos 2017 tarihleri arasında Türkiye'deki 33 merkez tarafından 1270 hasta veritabanına kaydedilmiştir. Girişimsel olmayan gözlemsel çalışma olarak planlanan bu araştırmaya 18 yaşından büyük ve direk etkili antiviral tedavileri kullanan KHC hastaları dahil edilmiştir. Etkililik ve güvenlilik sonuçları sadece SVR 12 verisi olan hastalar için verilmiştir. Çalışmaya etik kurul onayı alındıktan sonra başlanmış ve çalışma clinicaltrials.gov sistemine kayıt ettirilmiştir (NCT03145844).

Bulgular: Veritabanındaki 1270 hastanın %48.0'ı (610/1270) daha önce KHC için tedavi almıştır. Bu 610 hastanın %58.9'u (359/610) kadındır ve ortalama yaş 59.4 (SS:12.4) yıldır.

Hastaların %37.5'ine (229/610) karaciğer biyopsisi yapılmıştır, ortanca (çeyrekler arası aralık) HAI-Knodell skoru 7.0 (5.0-9.0)'dır ve Ishak fibrozis evresi ≤2 olan hasta yüzdesi %52.4'tür (120/229).

En sık gözlenen HCV genotipi GT1'dir (%92.6 - 565/610; %74.9'u GT1b, %10.2'si GT1a). Hastaların %13.0'ında (79/610) siroz mevcut iken bu hastaların %12.7'sinde (10/79) dekompanze siroz (Child-Pugh sınıfı B-C) mevcuttur.

Daha önce kullanılan tedaviler; %89.3 (545/610) peginterferon-ribavirin, %5.2 (32/610) telaprevir-peginterferon-ribavirin ve %4.4 (27/610) boceprevir-peginterferon-ribavirin şeklindedir.

Hastaların mevcut tedavileri; ledipasvir/sofosbuvir±ribavirin (%61.6, 376/610), paritaprevir/ritonavir/ombitasvir±dasabuvir±ribavirin (%32.1, 196/610) ve sofosbuvir+ribavirin (%4.9%, 30/610) şeklindedir.

Tedavi deneyimli 610 hastanın %47.7'sinin (291/610), SVR12 değerlendirmesi yapılmıştır. Bu 291 hastada direk etkili antiviral tedavisi öncesi ortanca HCV RNA 1.62x106 kopya/mL'dir ve hastaların %1.0'nın (3/291) HCV viral yükü <50 kopya/mL'dir. Tedavi sonrası 1. ayda, tedavi sonunda ve tedavi sonrası 12. haftada (SVR12) HCV viral yükü <50 kopya/mL olan hasta yüzdesi, sırasıyla, %94.9 (187/197), %100 (282/282) ve %99.0'dır (288/291) (Şekil 1).

Direk etkili antiviral tedavisi öncesi ve SVR12'de, sırasıyla, ortanca AST 41.0 U/L ve 21.0 U/L, ortanca ALT 41.0 U/L ve 17.8 U/L, ortanca INR 1.0 ve 1.0, ortanca trombosit 164000 adet/mL ve 168000 adet/mL'dir.

Direk etkili antiviral tedavisi başladıktan sonra %14.4 (42/291) hastada 66 advers olay gözlenmiştir. En sık gözlenen advers olaylar halsizlik (%5.8, 17/291), kaşıntı (%4.5, 13/291), baş ağrısı (%2.4, 7/291), bulantı (%2.1, 6/291), uykusuzluk (%1.4, 4/291), diğer (%6.5, 19/291) şeklindedir.

Sonuç: Türkiye kaynaklı verilere göre; KHC hastalarında direk etkili antiviral tedavilerin etkili ve güvenli olduğu görülmüştür. Türkiye'den elde edilmiş bu gerçek yaşam verileri diğer ülkelerden elde edilmiş gerçek yaşam verileri ve daha önceki klinik çalışmaların sonuçları ile benzerdir.

Hep-C çalışma grubu (yazarlara ilave olarak)
Yıldız İE, İnan D, Zerdali E, Güner R, Barut Ş, Karaosmanoğlu H, Günal Ö, Tosun S, Karsen H, Köksal İ, Bodur H, Hızel K, Gül HC, Sırmatel F, Türker K, Duygu F, Sünnetcioğlu M, Özgüneş İ, Erben N, Karabay O, Şener A, Şenateş E, Çelebi G, Akbulut A, Baykam N

Şekil 1. Zaman içinde HCV RNA viral yük negatifliği
(<50 kopya/mL olanlar negatif olarak kabul edilmiştir)

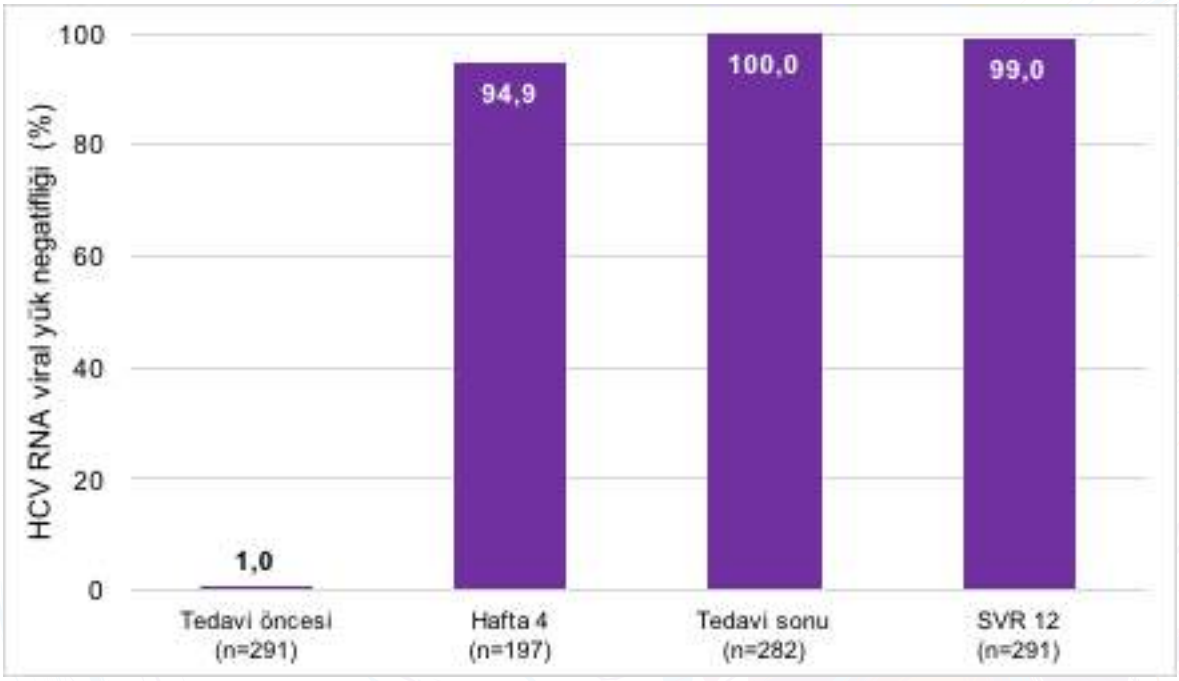

EP-148
HELİZ OTUNA BAĞLI HEPATOTOKSİSİTE: OLGU SERİSİ VE DERLEME

SALİH KILIÇ, İBRAHİM HALİL BAHÇECİOĞLU, MEHMET YALNIZ, ORHAN KÜRŞAT POYRAZOĞLU, ULVİ DEMİREL, ABDURRAHMAN ŞAHİN, NURETTİN TUNÇ

FIRAT ÜNİVERSİTESİ TIP FAKÜLTESİ,GASTROENTEROLOJİ BİLİM DALI

Amaç: Hepatotoksisite; ilaçlar, gıdalar ve kimyasal maddelerin neden olduğu karaciğer hasarıdır. Karaciğer hasarının derecesi klinik bulguya sebep olmayan nonspesifik karaciğer enzim yüksekliğinden, akut hepatit, uzamış kolestaz ve kronik hepatit gelişiminden, fulminan hepatik yetmezliğe kadar çeşitlilik gösterebilir.Binlerce yıldan beridir bitkilerden hem tedavi amaçlı hem de sağlıklı kalabilmek için hastalıkları önleyici etkilerine inanılarak yararlanılmıştır. Ancak bitkilerin yan etkileri ve toksisiteleri tam olarak bilinmemektedir.

Biz bu vaka serimizde hastanemiz gastroenteroloji kliniğine heliz otu yeme sonrası gelişen hepatotoksisite ile başvuran 9 vakayı sunmayı planladık.

Olgu: Kliniğimize 8 mayıs 2017 ve 14 mayıs 2017 tarihleri arasında heliz otu yeme sonrası gelişen hepatotoksisite nedeni ile toplam 9 hasta interne edildi. Hastalar 3 farklı aileden idi. Hastaların hepsinde heliz otu tüketiminden yaklaşık 24 saat sonra başlayan baş ağrısı, yorgunluk, halsizlik, bulantı ve kusma şikayetleri mevcuttu. Detaylı sorgulama yapıldığında bazılarının heliz otunu yağda pişirerek, bazılarının çiğ olarak ve bazılarının ise turşu şeklinde tükettiği öğrenildi. Laboratuvar incelemelerinde; hastaların hepsinde AST ve ALT değerlerinde yükselme ve 1 hastada INR değerinde hafif bir artış mevcuttu. Yapılan ultrasonografik incelemelerinde hiçbirinde patolojik bulguya rastlanmadı.

Hastalar karaciğer koruyucu diyet ve IV hidrasyona ek olarak semptomatik tedavi verilerek takip edildi. Takiplerinde karaciğer fonksiyon testlerinin tüm hastalarda normale gerilediği izlendi. Hiçbirinde yatışı sırasında komplikasyon gelişmedi. Hastaların demografik bulguları ve laboratuar verileri tablo 1 'de özetlenmiştir.

Sonuç: Heliz otu literatürde Ferula orientalis, Ferula rigidula olarak da adlandırılmaktadır. Özellikle Doğu Anadolu ve Güneydoğu Anadolu bölgesinde yetişen bu bitki; yerel halk tarafından otlu peynir yapımında sıkça kullanılmaktadır. Günlük kullanımda peynir üzerine ekilerek, kızartılarak ve turşu gibi farklı şekillerde tüketilmektedir. Hastalarımızın heliz otunu farklı şekillerde kulanarak toksik hepatit tablosuna girmeleri kullanım şeklinin hepatik hasarı etkilemediğini göstermektedir. Bitkisel gıdalarda oluşan toksik hepatit hepatoselüler, kolestatik ve mikst tip olmak üzere 3 şekilde seyredebilmektedir. Bizim vakalarımızın sadece AST ve ALT değerlerinin yüksek seyretmesi nedeni ile hepatoselüler olduğunu düşünmekteyiz.

Bitkisel ürünlere bağlı toksik hepatitin spesifik bir tedavisi bulunmamaktadır. Tedavide en önemli adım toksisiteye sebep olan ajanın kesilmesi ve destek tedavisidir.

Sonuç olarak; özellikle doğu ve güneydoğu Anadolu bölgesi başta olmak üzere yetiştiği bölgelerde heliz otu kullanımın spesifik bir etyoloji saptanamayan hepatotoksisite vakalarında karaciğer hasarına yol açan ajan olarak akılda tutulması hastaların tanı ve tedavisini yönlendirmekte yol gösterici olacaktır.

Anahtar Kelimeler: Heliz Otu, Hepatotoksisite

Tablo 1.

HASTALAR		BAŞVURUDAN TABURCULUĞA DOĞRU KCFT DEĞERLERİ								BAŞVURU		ÇIKIŞ	
		GÜN-1	GÜN-3	GÜN-5	GÜN-7	GÜN-9	GÜN-11	TABURCU					
HASTA 1	AST	700	637	376	164	103		36	INR/PT	1,07	13,4	0,95	12,4
YATIŞ SÜRESİ:10	ALT	1161	1169	953	510	270		152					
HASTA 2	AST	1222	1318	1048	446	118	52	35	INR/PT	1,23	15,9	1,09	14,2
YATIŞ SÜRESİ:12	ALT	1700	1961	1860	1361	718	412	187					
HASTA 3	AST	202	115					54	INR/PT	1,2	15,09	1,05	13,2
YATIŞ SÜRESİ:3	ALT	182	162					114					
HASTA 4	AST	2737	3065	1954	414	93		75	INR/PT	1,68	21,1	1,04	13,1
YATIŞ SÜRESİ:9	ALT	2213	2635	2477	1269	499		347					
HASTA 5	AST	1081	577	144				50	INR/PT	1,25	15,7	1,03	13,3
YATIŞ SÜRESİ:6	ALT	1089	977	592				299					
HASTA 6	AST	394	210	92				35	INR/PT	0,98	12,7	0,96	12,6
YATIŞ SÜRESİ:5	ALT	616	485	320				139					
HASTA 7	AST	657	150	53				28	INR/PT	1,11	14	0,91	11,9
YATIŞ SÜRESİ:6	ALT	793	429	289				101					
HASTA 8	AST	1112	990	279				38	INR/PT	1,14	14,3	0,98	12,7
YATIŞ SÜRESİ:6	ALT	1893	1832	975				279					
HASTA 9	AST	718	563	117				49	INR/PT	1,28	16,6	0,99	12,9
YATIŞ SÜRESİ:6	ALT	966	855	398				167					

HASTALARIN YATIŞ SÜRELERİ, BAŞVURUDAN TABURCULUĞA KADAR OLAN KCFT DEĞERLERİ VE KOAGÜLASYON TESTLERİ TABLODA GÖSTERİLMİŞTİR

EP-149
HEPATİK ENSEFALOPATİYİ PRESİPİTE EDEN FUNGAL ENDOKARDİT OLGUSU

BARIŞ EMEKDAŞ[1], NALAN ÜNAL[2], FATİH TEKİN[2], ZEKİ KARASU[2], ÖMER ÖZÜTEMİZ[2]

1 EGE ÜNİVERSİTESİ TIP FAKÜLTESİ İÇ HASTALIKLARI ANABİLİM DALI, İZMİR
2 EGE ÜNİVERSİTESİ TIP FAKÜLTESİ İÇ HASTALIKLARI ANABİLİM DALI, GASTROENTEROLOJİ BİLİM DALI, İZMİR

Amaç: Hepatik ensefalopati(HES); karaciğer hastalığı olan bir hastada, başka bir nedenle açıklanamayan tüm nörolojik ve psikolojik semptomların bütününü tanımlar.Entellektüel fonksiyonlardaki minimal yetersizlikten komaya kadar değişen geniş bir spektrumu içeren klinik bir sendromdur. Ayırıcı tanıda metabolik nedenler, intrakranyal hastalıklar, toksinler gibi nedenler düşünüldükten sonra, tedavi kısmında presipite eden faktörlerin tespiti ve amonyak düşürücü modaliteler gündeme gelir. Biz de bu olguda, HES kliniğiyle prezente olan vakada fungal endokardit tespit ettik ve presipite eden faktörler içinde enfeksiyonun önemini vurgulamak istedik.

Olgu: 54 yaşında erkek hasta bilinç bulanıklığı ile başvurmuş " Kronik HBV' ye ve etanol alımına bağlı karaciğer sirozu ve bu zeminde HES" şeklinde değerlendirilip EÜTF Gastroenteroloji kliniği yoğun bakımında izleme alındı. İzlemde 38 C' i geçen ateşinin olması üzerine yapılan fizik muayenesinde aort odağında 3/6 şiddetinde ejeksiyon üfürümü, tırnaklarda splinter hemoraji ile uyumlu lezyonlar saptanmış olup(Şekil 1) batın muayenesi olağan saptandı. Endokardit klinik kuşkusu nedeniyle usulune uygun şekilde ve sayıda kan/idrar kültürleri alınıp ampirik kombine antibiyoterapi başlanılan hastada transtorasik eko ile aortik kapak üzerinde 0,9 x 1 cm'lik vejetasyon ile uyumlu görünüm(Şekil 2) saptandı. İzlemde antibiyoterapiye klinik yanıt alınamaması üzerine HES dışında bilinç bozukluğu yapabilecek başka etiyolojiler taranmaktayken kan kültüründe "Candida albicans" üremesi oldu. Uygun antifungal tedavi ile izlemde klinik bulguları, vejetasyon boyutu geriledi(Şekil 3) ve bilinç durumu tamamen düzeldi.

Sonuç: Bu hastamızda hepatik ensefalopatiyi presipite eden faktörler aranırken fungal endokardit tanısı konulmuştur. Bu nedenle, hem presipitan faktörlerin aranmasının önemini vurgulamak hemde presipitan faktör olarak saptanan enfeksiyonların nadir bir tipi olan nativ kapak endokarditli olgumuz burada sunulmaktadır.

Anahtar Kelimeler: Ensefalopati, Endokardit, Hepatik ensefalopati, Fungal

Şekil 1.

Splinter Hemoraji

Şekil 2-3.

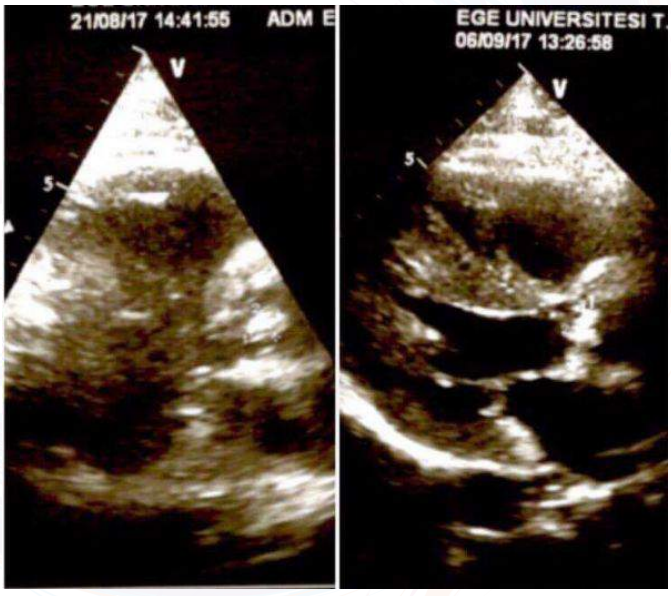

Aort kapağındaki tedavi öncesi 0,9x1 cm' lik vejetasyon(Şekil 2) tedavi sonrası 0,6x0,8 mm lik kalsifiye olmuş vejetasyon(Şekil3)

EP-150
BARRET ÖZOFAGUS ZEMİNİNDE GELİŞEN İNTRAMUKOZAL KANSERİN ENDOSKOPİK SUBMUKOZAL DİSSEKSİYON İLE BAŞARILI TEDAVİSİ

ÜLKÜ SARITAŞ[1], FATİH ARSLAN[2], ÜLKER KARAGECE YALÇIN[3]

1 ANKARA UMUT HASTANESİ, GASTROENTEROLOJİ BÖLÜMÜ, ANKARA
2 KATİP ÇELEBİ ÜNİVERSİTESİ TIP FAKÜLTESİ, GASTROENTEROLOJİ BİLİM DALI, İZMİR
3 ANKARA UMUT HASTANESİ, PATOLOJİ LABORATUARI

Amaç: Barret özofaguslu hastaların endoskopik takibi ile gelişebilecek kanserin invazyon yapmadan tesbiti ve endoskopik olarak başarılı tedavisi

Olgu: Altmış yedi yaşında erkek hasta, yedi yıldan beri gastroözofageal reflü hastalığı (GÖRH), hiatal herni ve displazi olmayan Barret özofagus nedeni ile 3 yılda bir endoskopik olarak izlenmekte idi. Özgeçmişte bir kez ülser nedeniyle Bilroth II anastomozlu subtotal mide rezeksiyonu ve sonrasında da medikal tedavi ile kontrol altına alınamayan alkalen reflü gastrit nedeniyle biliyer diversiyon operasyonu geçirmişti. Gastroözofageal reflü şikayetleri nedeniyle uzun süredir değişik proton pompa inhibitörü ilaçlar, zaman zaman prokinetik ajanlar, alginat ve antiasit kombinasyonları kullanmakta idi. Şubat 2017 de Barret özofagus takibi açısından özofagogastroduodenoskopi yapıldı. Hiatal herni, alt özofagus sfinkterinde gevşeklik, özofagogastrik bileşkenin kardiya tarafında 5 mm çapında mukozadan hafif kabarık granüler görünümlü alan ve 1 cm uzunluğunda sirkumfarensiyel Barret epiteli vardı. Barret epitelinden ve granüler görünümlü alandan çoklu biyopsi alındı. Patolojide Barret epiteli, pankreatik asiner metaplazi ve intramukozal kanser olarak raporlandı. Toraks tomografisinde patoloji yoktu. Endoskopk ultrasonografide submukozal invazyon saptanmadı. Hastaya endoskopik submukozal disseksiyon (ESD) yapıldı. Spesmenin patolojisi intramukozal kanser olarak raporlandı. Üç ay sonra yapılan endoskopik kontrolde ESD yapılan bölgenin skuamoz epitelyum ile ortülü olduğu görüldü.

Sonuç: Barret özofaguslu hastaların düzenli endoskopik izlemleri invaziv kanser gelişmeden intramukozal kanseri teşhis etmede ve endoskopik tedavi şansı yaratma da önemlidir. Endoskopide Barret epitelyum bölgesinde alınan biyopsiler yanında, skuamokolumnar bileşke ve kardiya tarafı dikkatlice incelenmeli ve granüler görünüm ve/veya nodüler lezyonlar gibi görünür lezyonlardan da mutlaka biyopsi alınmalıdır.

Anahtar Kelimeler: Barret özofagus, intramukozal kanser, endoskopik submukozal disseksiyon

EP-151
İNFLAMATUAR BAĞIRSAK HASTALIĞININ NADİR BİR KOMPLİKASYONU: MESENTER PANNİKÜLİT

ÜLKÜ SARITAŞ[1], KAYIHAN AKIN[2]

1 ANKARA UMUT HASTANESİ, GASTROENTEROLOJİ BÖLÜMÜ, ANKARA
2 ANKARA UMUT HASTANESİ, RADYOLOJİ BÖLÜMÜ, ANKARA

Amaç: Karın ağrısı ve laboratuvar olarak inflamatuar bağırsak hastalığı aktivasyon bulguları olan hastalarda, hastalık aktivasyonu yanında oluşabilecek gastrointestinal komplikasyonları ve nadir olarak görülen mesenter panniküliti düşünmek

Olgu: Altmış dört yaşında kadın hasta, beş yıldan beri indetermine kolit tanısı ile steroid ile remisyon sağlanıp, mesalazin 4 gr/gün ile remisyonda iken, Temmuz 2017 de bulantı, kusma, karın ağrısı, ishal şikayetleri ile başvurdu. Fizik muayenede sağ paraumblikal bölgede palpasyon ile hassasiyet vardı. Sedim, CRP yüksekti. Fekal kalprotektin >300 mikrog/g olarak saptandı. Gaita mikroskopisinde parazit, kültürde üreme yoktu, salmonella grup agglutinasyonu ve clostrifidium difficile toksini negatifti. Lokal komplikasyonlar açısından hastaya intravenöz ve oral kontrastlı tüm abdominal tomografi çekildi. Çekum ve terminal ileum da duvar kalınlaşması, sağ alt kadranda multipl lenfadenopati, umblikus sağ tarafında mesenterde ödem ve mesenter vasküler yapıları saran 26 mm çapında inflamasyona bağlı olabilecek yumuşak doku dansitesi izlnedi. Kolonoskopi yapıldı, terminal ileum, çekum ve çıkan kolonda mukoza ödemli ve eritemli olup multipl ülserler vardı, alınan biyopsi aktif kolit ve ileit olarak raporlandı. Hastanın kolonoskopik mukozal görüntü ve patoloji ülseratif kolit ile uyumlu, ancak rektum ve distal kolonun korunmuş olması ve ileum ve çekumun tutulumu olması nedeni ile Crohn hastalığını düşündürdüğü için indetermine kolit olarak değerlendirildi. Beş yıl önce başvurduğunda da endoskopik ve patolojik bulgular benzerdi. Hasta geldiğinde oral alım kapatılmış, iv sıvı, metronidazol ve ciprofloksasin başlanmıştı; sonrasında mesenter pannikülit tanısı alınca ve kolonoskopide aktif ileit ve kolit görülünce colchisine, azatioprin ve steroid başlandı, 4-5 gün sonra sedim CRP düşmeye başladı, oral açıldı, karın ağrısı azaldı, steroid dozu azaltılarak ayaktan takip edilmek üzere taburcu edildi. On beş gün sonra sedim, CRP, fekal kalprotektin normal, ishal yok, karın ağrısı yok, steroid ve colchisine hafif kan şekeri ve karaciğer enzim yüksekliği ve lokositoz olduğu için hızla azaltılarak kesildi. Azatioprin 150 mg/gün ve mesalazin 4 gr/gün ile hasta klinik ve laboratuar olarak remisyonda takip edilmekte.

Sonuç: İnflamatuar bağırsak hastalığı pek çok intestinal ve ekstraintesinal komplikasyona yol açabilmektedir. Bunlar içinde mesenter pannikülit nadir olarak görülendir. Karın ağrısı ve aktivasyon bulguları ile başvuran hastada apse, perforasyon, striktür gibi bilinen komplikasyonlar yanında mesenter pannikülit de akılda tutulmalıdır.

Anahtar Kelimeler: inflamatuvar bağırsak hastalığı, mesenter pannikülit

EP-152
GASTROÖZOFAGEAL BİLEŞKEDE PANKREATİK ASİNER METAPLAZİ'NİN SIKLIĞI VE KLİNİK ÖNEMİ

ÜLKÜ SARITAŞ[1], CEVAT CAN[2]

1 ANKARA UMUT HASTANESİ, GASTROENTEROLOJİ BÖLÜMÜ, ANKARA
2 ANKARA UMUT HASTANESİ, PATOLOJİ BÖLÜMÜ, ANKARA

Amaç: Gastroözofageal bileşkede pankreatik asiner metaplazi (PAM) patoloji raporlarında insidental olarak bildirilmekle birlikte klinik önemi tam olarak anlaşılamamıştır. Bu araştırmada endoskopik olarak Barret özofagus(BÖ) ve veya anormal mukozal görüntü saptanan hastalardan gastroözofageal bileşke ve/veya görünen Barret epiteli veya anormal mukozal görüntü alanından alınan biyopsilerde rastlantısal olarak saptanan PAM ın sıklığı ve klinik önemi olup olmadığının araştırılması amaçlanmıştır.

Yöntem: Son 1 yıl içinde reflü veya üst gastrointestinal sistem(GIS) şikayetleri ile üst GIS endoskopi yapılıp, BÖ ve/veya anormal mukoza görülerek gastroözofageal bileşke, görünen BÖ ve/veya anormal mukozadan biyopsi alınan 74 hastanın dosyaları geriye dönük olarak incelenip PAM sıklığı, demografik ve klinik bulgular ve diğer endoskopik veya histopatolojik parametreler ile ilişkisi araştırılmıştır.

Bulgular: Yetmiş dört hastanın 40 ı erkek, 34 ü kadın olup yaş aralığı 16-85 yıl arasında değişmekteydi. Histopatolojik incelemede 58 hastada (%78.37) kısmen kolumnar epitel ile örtülü mukoza ve birinde ülser zemini, 16 hastada (%21.63) BÖ (kolumnar epitel ile birlikte Goblet gücre metaplazisi) ve birinde yüksek dereceli displazi ve intramukozal kanser, 11 hastada (%14.86) PAM saptandı. PAM saptanan 11 ve PAM saptanmayan 63 hastanın demografik, klinik, endoskopik ve BÖ dışındaki patolojik bulguları benzerdi. BÖ ve PAM ilişkisine bakıldığında; PAM pozitif 11 hastanın 4 de (%36) BÖ varken, PAM negatif 63 hastanın 12 sinde (%19)BÖ saptandı. İntramukozal kanser olan hastada PAM pozitifti. PAM poziitif hastalarda BÖ birlikteliği PAM negatif olanlardan 2 kat daha fazla idi.

Sonuç: Vaka sayısı az olmakla birlikte PAM ve BÖ arasında pozitif ilişki olması PAM ında BÖ da olduğu gibi prekanseröz lezyon olarak değerlendirilip hastaların endoskopik takibi öngörülebilir.

Anahtar Kelimeler: Pankreatik asiner metaplazi, Barret özofagus

EP-153
ÇÖLYAK HASTALIĞI VE AKALAZYA BİRLİKTELİĞİ: OLGU SERİSİ

AHMET UYANIKOĞLU, AHMET KONCA

HARRAN ÜNİVERSİTESİ TIP FAKÜLTESİ, GASTROENTEROLOJİ, ŞANLIURFA

Amaç: Çölyak hastalığında özofagus sfinkterinde gevşeme ve mide boşalma zamanında uzama gibi gastrointestinal sistem problemleri görülmektedir. Akalazya hastalığı özofagus peristaltizminde yokluk ve alt özofagus sfinkterinde inkomplet gevşeme ile karakterize motor bir bozukluktur. Akalazya ve çölyak hastalıkları birlikteliği tek tük olgu bildirimleri hariç daha önce bildirilmemiştir. Bu yazıda çölyak hastalığı ve akalazya birlikteliği olan 3 olgu bildirilmiştir. Çölyak hastalığı tanısı serolojik ve histopatolojik olarak, akalazya hastalığı ise özofagogastroduodenoskopi (ÖGD), özofagus mide duodenum grafisi (ÖMD) ve yapılabilen hastalarda manometri ile konuldu.

Olgu: OLGU 1: 8 yıl önce disfaji şikayeti ile müracaat eden, o zaman 55 yaşında olan kadın hastanın fizik muayenesinde ve rutin laboratuvar testlerinde hafif düzeyde anemi dışında özellik yoktu. ÖGD'sinde retrofleksiyonda kardiya gastroskopu sıkı kavrıyordu, duodenumda mukoza ödemli, kadifemsi görünümlü idi, biyopsiler alındı. ÖMD ve manometrisi akalazya ile uyumlu saptandı. Serolojik testelerinden anti-endemisyum antikor IgA ve IgG negatif, anti-transglutaminaz IgA (+), IgG (-), biyopsi ise MARSH II olarak geldi. 3'er ay ara ile 3 seans balon dilatasyonu yapıldı. Glutensiz diyet, nifedipin, domperidon ile hasta 7 yıldır medikal olarak takip edilmektedir.

OLGU 2: Yaklaşık 1 yıldır disfaji şikayeti olan, 17 yaşında erkek hastanın fizik muayenesinde boy 155 cm, kilo 50 kg, olup, gelişme geriliği vardı ve rutin laboratuvar testlerinde özellik yoktu. ÖGD'sinde retrofleksiyonda kardiya gastroskopu sıkı kavrıyordu, duodenumda mukoza ödemli, kadifemsi görünümlü, çölyakla uyumlu idi, biyopsiler alındı. ÖMD akalazya ile uyumlu saptandı. Serolojik testelerinden anti-endemisyum antikor IgA (+) ve IgG (+), anti-transglutaminaz IgA (+), IgG (+), biyopsi ise MARSH III-B olarak geldi. Hastaya balon dilatasyonu yapıldı. Glutensiz diyete başlanarak takibe alındı.

OLGU 3: Yaklaşık 2 yıldır disfaji şikayeti ile müracaat eden, 40 yaşında kadın hastanın fizik muayenesinde ve rutin laboratuvar testlerinde anemi (hemoglobin: 11 g/dl) dışında özellik yoktu. ÖGD'sinde özofagus dilate, lümende gıda artığı görüldü, retrofleksiyonda kardiya gastroskopu sıkı kavrıyordu, duodenumda mukoza ödemli, kadifemsi görünümlü idi, biyopsiler alındı. ÖMD akalazya ile uyumlu saptandı (resim). Serolojik testelerinden anti-endemisyum antikor IgA (-) ve IgG (-), anti-transglutaminaz IgA (+), IgG (+), biyopsi ise MARSH III-C olarak geldi. Hastaya balon dilatasyonu yapıldı. Glutensiz diyete başlandı, nifedipin ve domperidon başlanarak takibe alındı.

Sonuç: Çölyak hastalığı ve akalazya birlikteliği iyi tanımlanmamış ve fazla bildirilmemiştir. Hasta serimizde hastaların ortak özelliği disfaji ile prezente olmalarıdır. Disfaji ile gelen ve akalazya düşünülen hastalarda çölyak hastalığı birlikteliği akla gelmelidir.

Anahtar Kelimeler: çölyak, akalazya

Çölyak akalazya birlikteliği

Çölyak hastasında akalazya ile uyumlu özofagogram

EP-154
DİYABETES MELLİTUS İLE PREZENTE OLAN PANKREAS KANSERİ OLGUSU

PINAR PEKER[1], FUAT HULUSİ DEMİRELLİ[2], ALİ İBRAHİM HATEMİ[3]

1 İSTANBUL ÜNİVERSİTESİ TIP FAKÜLTESİ,İÇ HASTALIKLARI ANA BİLİM DALI,İSTANBUL
2İSTANBUL ÜNİVERSİTESİ TIP FAKÜLTESİ,İÇ HASTALIKLARI ANA BİLİM DALI,ONKOLOJİ BİLİM DALI,İSTANBUL
3İSTANBUL ÜNİVERSİTESİ TIP FAKÜLTESİ,İÇ HASTALIKLARI ANA BİLİM DALI,GASTROENTEROLOJİ BİLİM DALI,İSTANBUL

Amaç: Pankreas kanseri,tanı anında oldukça ilerlemiş,medikal tedaviye yanıtı kötü,mortalitesi yüksek seyreden malignitelerdendir.Pankreas kanserlilerin %50 sinde diyabet gelişmektedir.Bu durum tümörden salgılanan humoral faktörlere bağlı gelişen insulin direnci ile ilişkili olabilir.Özellikle pankreas rezeksiyonundan sonra diyabetin kaybolduğu vakalar bulunmaktadır.Ayrıca yeni tanı diyabet pankreas kanserinin bir sonucu olarak da ortaya çıkabilmektedir.

Olgu: 60 yaş kadın,12 kilo kaybı,halsizlik,sık idrara çıkma şikayetiyle başvurdu.Fizik muayenede epigastrik hassasiyeti mevcuttu.TA:100/85 olarak ölçüldü.Yapılan tetkiklerinde,açlık glukoz:395 mg/dl,üre:55 mg/dl,kreatinin:1,13 mg/dl,AST:35, ALT:44, HBA1C:11,2, TİT:+++,protein negatif,keton negatif,Hb:12,5 g/dl,MCV:80fl,plt:145 000,wbc:9000 olarak sonuçlandı.Hasta yeni tanı diyabet olarak kabul edilerek,insulin glarjin 12 ünite,metformin 2*1 gr,nateglinid 3*120 mg başlandı.Hastaya diyabet için eğitim verildi,diyetisyene yönlendirildi. Göz dibi muayenesi normal olarak sonuçlandı.1 hafta sonra evde şeker takibi ile kontrole çağırılan hastanın,açlık şekerleri 120-145 mg/dl,tokluk şekerleri 150-200 mg/dl aralığında olması üzerine insulin glarjin dozu 14 üniteye çıkarıldı.Hasta 1 ay sonrasında;ikter,halsizlik,iştahsızlık şikayetleriyle başvurdu.Tetkiklerinde,üre:84 mg/dl,kreatinin:1,35 mg/dl,AST:250 U/L,ALT:332 U/L,T.bil:13 mg/dl,Dbil:9,38 mg/dl,ALP:235 U/L,-GGT:390 U/L,CRP:78,Sedimentasyon:74 olarak geldi.Çekilen batın bt:İntrahepatik safra yollarında dilatasyon ve intrahepatik safra yollarında serbest hava imajları görülmüştür.Pankreas başında common hepatik arteri ve portal veni çevreleyen 52*38 mm çapında kitle lezyon(pankreas kanseri?)izlenmektedir olarak raporlandırılmıştır.Hasta pankreas kanseri tanısıyla genel cerrahi ve onkoloji birimleri tarafından takibe alınmıştır.

Sonuç: Yeni tanı diyabet olgusunda açıklanamayan kilo kaybı ve kötü glisemik kontrol varlığında;pankreas kanseri araştırılmalıdır.Diyabet,erken dönemde pankreas kanserinin bir belirtaci olabilir.Pankreas kanseri ile ilişkili diyabetiklerde,vanin 1 ve matriks metalloproteinaz 9 un birlikteliği tanı koydurucu olabilir.Erken dönem pankreas kanserlerinde,CEA VE CA19-9 gibi tümör belirtaçleri yetersiz kalmaktadır.Aile öyküsünde diaybet olmayan,>65 yaş,BMI <25,yeni tanı diyabet saptanan bireyde, pankreas kanseri ile ilişkili diyabet akılda tutulmalıdır.Aile öyküsünde kanser öyküsü olan,kilo kaybı,ikter gibi bulguları olan hastalarda radyolojik görüntüleme ile pankreas kanseri açısından ileri tetkik edilmelidir.Pankreas kanserinde,aile öyküsü,obezite,diabetes mellitus,kronik pankreatit,sigara içimi önemli risk faktörlerindendir.

Anahtar Kelimeler: Pankreas kanseri, aile öyküsü, diabetes mellitus, kilo kaybı

EP-155
SIRADIŞI SPLENİK İNFARKT NEDENİ; SALMONELLOSIS

UMUT EMRE AYKUT[1], MERYEM DEMİR[2], ABİDİN GÜNDOĞDU[2]

1 MARMARA ÜNİVERSİTESİ PENDİK EĞİTİM VE ARAŞTIRMA HASTANESİ,GASTAROENTEROLOJİ BİLİM DALI,PENDİK/İSTANBUL
2 MARMARA ÜNİVERSİTESİ PENDİK EĞİTİM VE ARAŞTIRMA HASTANESİ,DAHİLİYE ANA BİLİM DALI,PENDİK/İSTANBUL

Amaç: Splenik infarkt etyolojisinde daha çok hematolojik ve otoimmun/kollejen doku hastalıklar da görülmekle birlikte travma, enfeksiyon ve diğer emboli nedeni olan hastalıklarda bulunmaktadır. Salmonella enfeksiyonları daha çok gelişmekte olan ülkelerde, su ve gıda temizliği az olan bölgelerde görülmektedir.Kliniği daha çok akut gastroenterit tablosu olmakla birlikte nadir olarak splenik infarkt gibi ekstraintestinal infeksiyon bulguları görülebilmektedir. Biz de salmonella non typhii(enterotica) bağlı dalak infarktı ile gelen hastayı sunacağız.

Olgu: 43 yasında bayan hasta acil servise son bir haftadır olan sol yan ağrısı, bulantı-kusma, ishal şikayeti ile başvurdu. Hastanın bakılan fizik muayenesinde vitalleri stabildi, batında sol üst kadranda hassasiyeti dışında özellik yoktu. Laboratuvarında lökositoz dışında patoloji saptanmadı.Karın ağrısı nedeniyle çekilen batın BT'de dalakta multıple infarkt alanları izlendi(Resim 1).Splenik infarkt tanısıyla dahiliye servisine interne edildi. Hastanın yapılan romatolojik ve hematolojik sorgulamasında özellik yoktu.Hastanın geçirilmiş travma,derin ven trombozu,emboli öyküsü bulunmamaktaydı. İshal nedeniyle gönderilen dışkı kültüründe salmonella non typhii(enterotica) üremesi oldu.Hastaya analjezik ile birlikte ciproflaksasin antibioterapisi başlandı.7 günlük antibiotik tedavisi sonrasında genel durumu ve ishali düzelen hasta taburucu edildi.

Sonuç: İnsanlarda en yaygın bakteriyal patojenlerden olan salmonella türleri genellikle akut gastroenteritten sorumludur.Ekstra-intestinal salmonellosis nadir görülsede tutulum olarak geniş bir yalpazesi vardır. Kan, idrar, böbrek, kemik,-kardiovasküler sistem ve beyin-omurilik sıvısı gibi çok yaygın sıvı ve dokulara invaze olabilirler. Literatüre bakıldığında dalak tutulumu vaka bazlı serilerde görülmektedir ve dalak absesi ya da dalakta infarkt olarak karşımıza çıkmaktadır. Semptomatik olarak dalak infarktı olan kişilerde etyolojide salmonella türleri göz önünde bulundurulmalıdır. Salmonella türleri için seroloji, kan ve dışkı kültürleri gönderilmelidir

Anahtar Kelimeler: Splenik infarkt, Salmonellosis, Karın ağrısı

Resim 1

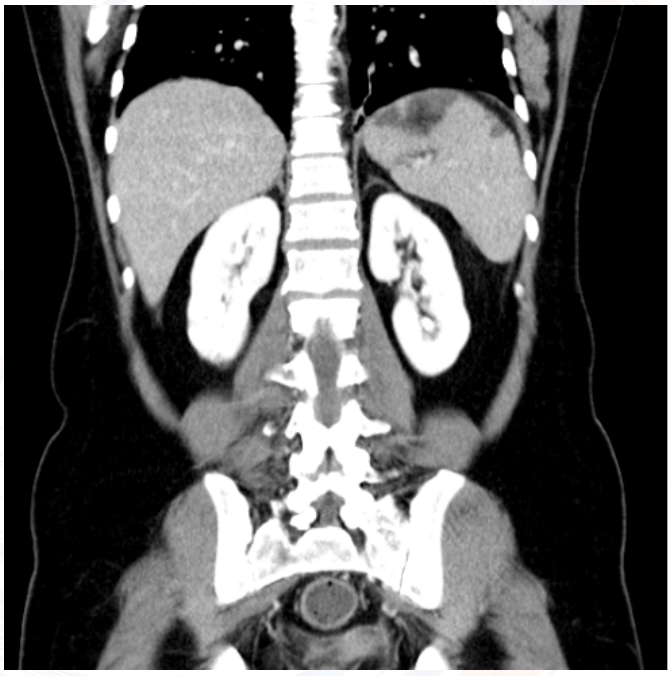

Batın Bt Koranal kesitte; Dalakta multıple infarkt alanları

EP-156
İNFLAMATUVAR BAĞIRSAK HASTALIĞINI FONKSİYONEL BAĞIRSAK HASTALIKLARINDAN AYIRT ETMEDE VE İNFLAMATUAR BAĞIRSAK HASTALIKLARININ TAKİBİNDE ETKİN BİR NONİNVAZİV TEST: FEKAL KALPROTEKTİN

ÜLKÜ SARITAŞ[1], NECLA AKDENİZLİ[2]

1 ANKARA UMUT HASTANESİ GASTRONETEROLOJİ BÖLÜMÜ
2 ANKARA UMUT HASTANESİ BİYOKİMYA LABORATUARI

Amaç: İrritabl bağırsak sendromu (İBS) toplumda sık görülen bir hastalıktır, tanı çoğu kez organik nedenlerin ekarte edilmesi ile konulmaktadır. İnflamatuar bağırsak hastalığında (İBH) da klinik, CRP, sedimantasyon gibi laboratuar bulguları ile remisyon çoğu kez doğru saptanamamakta ve kolonoskopiye ihtiyaç duyulmaktadır. Bu çalışmada hem İBS yi İBH dan ayırmada, hem de İBH da remisyonu belirlemede fekal kalprotektin (FKP) in cut-off değerinin saptanması amaçlanmıştır.

Gereç-Yöntem: Eylül 2016- eylül 2017 tarihleri arasında gastroenteroloji polikliniğine kronik ishal, defekasyonda kabız veya ishal şeklinde düzensizlik, gaz ve karın şişliği, rektal kanama şikayetleri ile başvuran, barsak şikayetleri yanında gaitada gizli kan pozitifliği olan, remisyonda veya aktif bilinen İBH sı bulunan ardışık 70 hastada sabah yapılan ilk gaitada fekal kalprotektin ELİSA yöntemi ile çalışıldı. Hastaların hepsinde tam kan sayımı, CRP, sedimantasyon, dışkının direkt mikroskopik incelemesi, sindirim testi, çölyak antikorları, ishalli hastalarda ve veya süt ve sütlü gıdalar ile gaz şişkinlik hikayesi olanlarda laktoz tolerans testi, antibiyotik kullanım hikayesi veya bilinen İBH olanlarda clostridium difficile toksin A+B araştırıldı. Hepsine kolonoskopi yapıldı, diyareli İBS olan hastalarda makroskopik patoloji görülmese bile biyopsi alındı. Hastalar FKP cut-off düzeyine göre:<50 µ/g, 50-100 µ/g, 100-200 µ/g ve >200 µ/g olmak üzere 4 gruba ayrıldı. Dört gruptaki FKP cut off değeri mikroskopik kolonik inflamasyon altın standart alınarak inflamasyon olan ve olmayan grupta karşılaştırıldı.

Bulgular: Yetmiş hastanın 36 sı erkek, 34 ü kadın, yaşları 18-79 yıl arası idi. Kırk üç hastada inflamasyon negatif, 27 sinde pozitifti. FKP <50 µ/gr değeri inflamasyon negatif grupta %100 spesifik ve %72 sensitiv iken; FK >200 µ /g değeri inflamasyon pozitif grupta %100 spesifik, %85 sensitiv saptandı. Remisyonda İBH olan 7 hastanın hiçbirinde FKP >200 µ /g değilken, üçünde <50 µ /g, dördünde 50-100 µ /g arasında idi. FKP in <100 µ /gr olması İBH da remisyonu göstermede %100 sensitiv, %77.7 spesifikti. Sonuçta FKP<50 µ/gr olan grupta hiçbir hastada İBH saptanmaz iken, FKP>200 µ/gr olan grupta fonksiyonel bağırsak hastalığı yoktu. Remisyonda İBH lı hastaların hepsinde FKP 100 µ/g dan azdı.

Sonuç: FKP, İBH da remisyonu göstermede, İBH nı İBS den ayırmada etkin bir noninvaziv testtir. Günlük gastroenteroloji pratiğinde FKP inin yaygın kullanımı ile kolonoskopinin gereksiz kullanımı azalacaktır.

Anahtar Kelimeler: Fekal kalprotektin, inflamatuar bağırsak hastalığı, irritabl bağırsak sendromu

EP-157
GASTRİK MUKOZAL KALSİNOZİS

VEDAT GÖRAL[1], İREM ÖZÖVER[2], İLKNUR TÜRKMEN[2]

1 ISTANBUL MEDİPOL ÜNİVERSİTESİ TIP FAKÜLTESİ, GASTROENTEROLOJİ BÖLÜMÜ. İSTANBUL
2 ISTANBUL MEDİPOL ÜNİVERSİTESİ TIP FAKÜLTESİ, PATOLOJİ BÖLÜMÜ. İSTANBUL

Amaç: Gastrik mukozal kalsinozis, çok nadir görülen bir gastrik mukozal patolojidir. Bir çok hastalığa bağlı olarak oluşabileceği gibi, bazen idiopatik de olabilir. Bu vakada, kliniğimize midede yanma ve rahatsızlık yakınmaları ile başvuran bir hastada, yapılan endoskopik biyopsi incelenmesinde, gastrik mukozal kalsinozis tanısı saptandı. Bu vaka, çok nadir görülen bir gastrik patoloji olup, literatür verileri eşliğinde vakamız irdelenmiştir.

Olgu: Dispeptik ve epigastrik ağrı yakınmaları ile kliniğimize başvuran 43 yaşında, erkek hastaya, yapılan gastroskopide, Mallory-Weiss sendromu ve süperfisyal gastrit saptandı. Endoskopide, mukozada beyaz, düz plaklar mevcut değildi. Endoskopi esnasında mukozadan alınan biyopside ise, Hematoksilen& Eosin boyası ile yapılan boyamada, kronik infiltrat ile karakterize kronik gastrit ve gastrik mukozal calcinosis rapor edildi. Helikobakter pylori negatif olup, atrofi, intestinal metaplazi, displazi saptanmadı. Von Cossa ile yapılan boyamada, büyük, dense, irregüler Ca++ birikimi ile uyumlu gastrik mukozal kalsinozis net olarak saptandı. Patoloji bölümü, korpus mukozasında izlenen mukozal kalsinozis, kalsiyum disregülasyonuna bağlı olabileceği gibi ilaç kullanımı ile de ilişkili olabilir, klinik bulgularla korelasyon önerilir, diye görüş belirtmişti. Hastanın fizik muayenesi ve rutin kan tetkikleri normal sınırlarda idi. USG'de hepatosteatozis saptandı. Batın bilgisayarlı tomografi (CT), normal olarak saptandı. Serum PTH seviyesi 31.96 pg/ml (N: 15-65 pg/ml), serum kalsiyum seviyesi 10.69 mgr/dl (N: 8.6-10 mgr/dl), serum fosfor seviyesi 4.88 mgr/dl (N: 2.6-4.5 mgr/dl) idi. Bu nedenle, endokrinoloji görüşü istendi. Ancak, hiperparatroidizm saptanmadı. Kullanılan antasidlere bağlı olabileceği düşünüldü. Hastaya, amprik tedavi olarak, sabah aç karnına 40 mgr pantoprazol ve gece yatarken 20 ngr famodin tablet verildi. Kontrole geldiğinde, mide yakınmaları kaybolmuştu.

Sonuç: Bu vaka, çok nadir görülen bir gastrik patoloji olup, literatür verileri eşliğinde vakamız irdelenmiştir.

Anahtar Kelimeler: Gastrik Mukozal Kalsinozis, Endoskopi

EP-158
SARKOİDOZİSE BAĞLI GRANÜLOMATÖZ GASTRİT

VEDAT GÖRAL[1], RAGIP ORTAÇ[2]

1 ISTANBUL MEDİPOL ÜNİVERSİTESİ TIP FAKÜLTESİ, GASTROENTEROLOJİ BÖLÜMÜ. İSTANBUL
2 İZMİR MEDİCALPARK HASTANESİ PATOLOJİ BÖLÜMÜ. İZMİR

Amaç: Granülamatöz gastrit; Crohn hastalığı, sarkoidoz, Wegener granülamotozisi, tüberküloz, yabancı cisim reaksiyonu, kokain gibi ilaçlara bağlı görülebilen bir durumdur. Burada nonspesifik dispeptik şikayetlerle başvuran inaktif ve asemptomatik sarkoidozlu bir hastada, saptanan granülamatöz gastritli bir olguyu sunuyoruz.

Olgu: 41 yaşında, daha önce sarkoidoz tanısı alan ancak remisyonda olan bir bayan hasta bize, midede şişkinlik, hazımsızlık ve yanma yakınmalarıyla başvurdu. Yapılan üst sindirim sistemi endoskopisinde, özofagus ve duodenum mukozası normal olarak değerlendirilirken, mide mukozası antrum ve corpusda hiperemik ve ödemli görünümde idi. Mideden antrum ve korpustan biyopsiler alındı. Antrumda H. pylori pozitif kronik gastrit ve granülomatöz gastrit rapor edildi. Biyopsilerde epiteloid histiositler ve mültinükleer dev hücrelerden oluşan kazeifikasyon içermeyen granülomatöz gastrit saptandı. Bu bulgu üzerine, hastanın tekrar sorgulanmasına rağmen, sarkoidoza bağlı aktif bulgularının olmadığı ve dispeptik şikayetler dışında herhangi bir yakınması olmadığı öğrenildi. Akciğer grafisi, batın ultrasonografisi ve laboratuar incelemeleri tamamen normal olan hastanın, sarkoidoz tedavisine gerek görülmedi. Hastaya proton pompa inhibitörü ile birlikte, helikobakter pylori eradikasyonu için klaritromisin, bizmopen, tetrasiklin tedavisi verildi. Kontrolde eradikasyon sonrası, şikayetlerinin düzeldiği görüldü. Bu nedenle kortizon tedavi başlanmadı.

Sonuç: Bu vakada daha önce sarkoidoz tanısı konulan, ilaçsız takip edilen ve dispeptik yakınmaları nedeniyle yapılan GİS endoskopisi sonucu granülomatöz gastrit tanısı alan, H. pylori tedavisyle semptomatik düzelme sağlanan, kortizon tedavisine gerek duyulmayan, mide sarkoidozu hastası sunuldu.

Anahtar Kelimeler: Granülomatöz gastrit, Sarkoidoz

EP-159
KRONİK HEPATİT B'Lİ HASTALARDA BİYOKİMYASAL VE VİRAL PARAMETRELER İLE HİSTOPATOLOJİK BULGULAR ARASINDAKİ İLİŞKİ

UĞUR BALIK[1], FEYZULLAH UÇMAK[2], ELİF TUĞBA TUNCEL[2], HÜSEYİN KAÇMAZ[2], BERAT EBİK[2], AYŞENUR KELEŞ[3], MUHSİN KAYA[2]

1 DİCLE ÜNİVERSİTESİ TIP FAKÜLTESİ, İÇ HASTALIKLARI ANABİLİM DALI, DİYARBAKIR
2 DİCLE ÜNİVERSİTESİ TIP FAKÜLTESİ, GASTROENTEROLOJİ BİLİM DALI, DİYARBAKIR
3 DİCLE ÜNİVERSİTESİ TIP FAKÜLTESİ, PATOLOJİ BİLİM DALI, DİYARBAKIR

Amaç: Kronik viral hepatitlerde günümüzde karaciğer biyopsisi histolojik aktivitenin ve fibrozis düzeyinin tespit edilmesi için standart olarak kullanılmaktadır. Bu çalışmadaki amacımız kronik hepatit B (KHB) hastalarında viral belirteçler ve karaciğer fonksiyon testleri ile karaciğer biyopsi sonucu arasındaki ilişki incelemektir.

Gereç-Yöntem: Çalışmaya kliniğimizde takip edilen KHB hastaları dahil edildi. Hastaların demografik özellikleri, HBsAg, HBeAg, anti-HBe, HBV DNA, ALT, AST, ALP, GGT, Total bilirubin düzeyi ile hastaların histolojik aktivite indeksi (HAI) ve fibrozis evresi verileri retrospektif olarak kaydedildi.

Bulgular: Çalışmaya 252 KHB hastası (77 kadın, 175 erkek) dahil edildi. Tüm hastaların yaş ortalaması 37±12 yıl idi. ALT ($p<0.0001$, $r=0.319$), AST ($p<0.0001$, $r=0.344$), GGT ($p=0.001$, $r=0.258$) ile fibrozis evresi arasında istatistiksel açıdan anlamlı korelasyon saptandı. HBsAg ve HBV DNA ile fibrozis evresi arasında anlamlı ilişki saptanmadı. HAI şiddeti ile ALT ($p<0.0001$, $r=0.367$), AST ($p<0.0001$, $r=0.384$), ALP ($p=0.038$, $r=0.139$), GGT ($p<0.0001$, $r=0.242$) ve HBV DNA ($p=0.002$, $r=0.231$) seviyesi arasında istatistiksel açıdan anlamlı korelasyon tespit edildi. Ancak HBsAg ile HAI arasında herhangi bir ilişki saptanmadı.

Sonuç: Çalışmamıza göre; karaciğer biyopsisindeki HAI ve fibrozis evresini öngörmede ALT, AST, GGT düzeyi önemli parametrelerdir. HBV DNA düzeyi ise sadece HAİ'ni öngermede önemli parametredir. HBsAg ve HBeAg'nin karaciğer biyopsi sonucunu öngörmede anlamlı olmadığı görülmektedir.

Anahtar Kelimeler: Biyokimya, histoloji, kronik hepatit B

EP-160
LEIGH SYNDROME: ANESTHETIC MANAGEMENT IN PERCUTANEOUS ENDOSCOPIC GASTROSTOMY

EBRU TARIKÇI KILIÇ[1], NELGİN GERENLİ[2], RESUL KAHRAMAN[3], KAMİL ÖZDİL[3]

1 ÜMRANIYE TRAINING AND RESEARCH HOSPITAL İSTANBUL, DEPARTMENT OF ANESTHESIOLOGY
2 ÜMRANIYE TRAINING AND RESEARCH HOSPITAL,İSTANBUL, DEPARTMENT OF PEDIATRIC GASTROENTEROLOGY
3 ÜMRANIYE TRAINING AND RESEARCH HOSPITAL,İSTANBUL, DEPARTMENT OF GASTROENTEROLOGY

Objective: Gray matter degeneration known as Leigh syndrome is a disorder of childhood. It is a real challenge to the anesthesiologists with respiratory abnormalities, hypertrophic cardiomyopathy, nervous system dysfunction. We report our experience in sedating a 3 year old child with Leigh syndrome undertaken outside the operating room.

Case: A three year old child with Leigh disease has been referred to us for percutaneous endoscopic gastrostomy. Informed consent was obtained from the patient's family. In the pediatric endoscopy suite an anesthesia machine, O2 source, routine monitoring were available. The patient was hypotonic with poor head control, recurrent vomiting,epilepsy and breathing disorders. Due to the respiratory failure the patient had tracheostomy and using home ventilator intermittently. Sedation was accomplished with 1mg-kg ketamin intravenous and maintained with a propofol infusion at a rate of 25 mcg/kg/min. We didn't use neuromuscular blocker for to maintain spontaneous breathing. During the procedure the patient received oxygen through his own home ventilator. Body temperature, heart rate, O2 saturation end tidal CO2 were stable. We didn't experience any transient desaturation during the PEG insertion and the postprocedure period.

Conclusion: Anesthetic management of mitochondrial diseases is a real problem especially when using general anesthesia. The PEG insertion was managed under deep anesthesia here. No complications were occurred. We conclude sedation with optimal conditions in the endoscopy süite was safe even in this rare disease.

Keywords: Leigh syndrome, PEG, General anesthesia

The images of the PEG insertion

EP-161
AKUT PANKREATİTTE RANSON SKORU VE NÖTROFİL/LENFOSİT ORANI KORELASYONU

BAHRİ ABAYLI[1], GENCO GENÇDAL[2], ŞERİFE DEĞİRMENCİOĞLU[3], İBRAHİM ETHEM ÖZSOY[4]

1 SEYHAN DEVLET HASTANESİ, GASTROENTEROLOJİ BİLİM DALI, ADANA
2 YENİ YÜZ YIL ÜNİVERSİTESİ, GASTROENTEROLOJİ BİLİM DALI TRANSPLANT BÖLÜMÜ,İSTANBUL
3 YENİ YÜZ YIL ÜNİVERSİTESİ, DAHİLİYE ANA BİLİM DALI,İSTANBUL
4 SAĞLIK BİLİM ÜNİVERSİTESİ, GÖĞÜS CERRAHİSİ ANA BİLİM DALI, KAYSERİ

Amaç: Akut Pnakreatit (AP), yüksek pankreatik enzimler ve tipik karın ağrısı ile presente olan pankreasın inflamasyonuyla karakterize bir durumdur. Bugüne kadar AP ' nin prognozunu belirlemete çeşitli inflamasyon parametreleri araştırılmıştır. Nötrofil/Lenfosit oranı (NLR) da bu inflamasyon belirteçlerinden biridir. Bu retrospektif çalışmada, kliniğimizde AP tanısı konulan hastalarda başvukruda tespit edilen NLR ve birçok biyokimyasal parametrelerin AP prognozu, Ranson kriterleri ve yoğun bakımda yatış süresiyle ilişkilerini araştırmayı amaçladık.

Gereç-Yöntem: Bu retrospektif çalışmada ocak 2014 ocak 2016 tarihleri arasında hastanemize akut pankreatit tanısıyla elektronik ortamda yatırılmış 602 hastaya ait veriler incelenmiştir. Çalışmaya 435 hasta (M:152;34.9%,Age:63.53±17.22) dahil edilmiştir. Bu hastalara ait veriler 2 farklı klinisyen tarafından mevcut hasta verileri ve hasta dosyaları taranarak toplanmıştır.

Bulgular: Hastalar etyolojilerine göre sınıflandırıldığında sırasıyla; safra taşları 58.6% (n:255),hiperlipidemi %2,2 (n:9), virüsler %0.7 (n:3), maligniteler % 0.5(n:2),alkol %0.2 (n:1) tespit edilirken, 37.9%'unda (n:165) hiçbir sebep bulunamadı. Ranson skoru>=4 olan grupta Ranson skoru<4 olan grub göre yaş, yoğun bakımda yatış süresi, AST,ALT,ALP,GGT,Total bilirübin, Direkt bilirübün,LDH,WBCa, Lökosit sayısı, Lenfosit sayısı, Nötrofil/Lenfıosit oranı istatiksel olarak daha yüksek tespit edilmiştir.

Sonuç: Hastalar etyolojilerine göre sınıflandırıldığında sırasıyla; safra taşları 58.6% (yüksek tespit edilmiştir.n:255),-hiperlipidemi %2,2 (n:9), virüsler %0.7 (n:3), maligniteler % 0.5(n:2),alkol %0.2 (n:1) tespit edilirken, 37.9%'unda (n:165) hiçbir sebep bulunamadı. Ranson skoru>=4 olan grupta Ranson skoru<4 olan grub göre yaş, yoğun bakımda yatış süresi, AST,ALT,ALP,GGT,Total bilirübin, Direkt bilirübün,LDH,WBCa, Lökosit sayısı, Lenfosit sayısı, Nötrofil/Lenfıosit oranı istatiksel olarak daha anlamlı bulunmuştur.

Anahtar Kelimeler: Akut pankreatit, ranson, nötrofil/lenfosit

EP-162
EKSUDA ASİTLİ HASTALARDA LAPAROSKOPİK PERİTON BİYOPSİ SONUÇLARIMIZ

BAHRİ ABAYLI[1], GENCO GENÇDAL[2], ŞERİFE DEĞİRMENCİOĞLU[3], İBRAHİM ETHEM ÖZSOY[4]

1 SEYHAN DEVLET HASTANES, GASTROENTEROLOJİ BİLİM DALI, ADANA
2 YENİ YÜZ YIL ÜNİVERSİTESİ, GASTROENTEROLOJİ BİLİM DALI TRANSPLANT BÖLÜMÜ, İSTANBUL
3 YENİ YÜZ YIL ÜNİVERSİTESİ, DAHİLİYE ANA BİLİM DALI, İSTANBUL
4 SAĞLIK BİLİM ÜNİVERSİTESİ, GÖĞÜS CERRAHİSİ ANA BİLİM DALI, KAYSERİ

Amaç: Günümüzde Eksuda -Transuda asitlerin sebepleri non-invaziv yöntemlerle büyük ölçüde konulabilmektedir. Seçilmiş olgularda laparoskopik periton biyopsisi tanıda faydalı olmaktadır. Biz bu çalışmada kliniğimize eksuda asitli hastaların etyolojilerini araştırmak amacıyla yatırılan ve laparoskopik periton biyopsi uygulanan hastaların sonuçlarını sunmayı amaçladık.

Gereç-Yöntem: Çalışmaya 2012-2015 yılları arasında kliniğimize eksuda asit tetkik amacıyla yatırılan ve laparoskopik periton biyopsi yapılan toplam hasta (m:22;25.6%, yaş:57.97±15.97) alındı.Retrospektif olarak düzenlenen bu çalışmada; hasta verilerine hastane kayıtlarından ulaşıldı.

Bulgular: Toplam 86 hastanın; 43'ünde (50%) peritonitis karsinomatoza, 21'inde (24.4%) tüberküloz peritoniti, 14'ünde (16.3%) mezotelyoma, 4(4.7%) kronik inflamasyon, 3(3.5%) normal periton biyopsi bulguları,1(1.2%) lenfoma tespit edilmiştir. Peritonitis karsinomatoza tespit edilen 43 hastanın 18'inde (20.9 %) over, 7'sinde (8.1%) pankreas,6'sında (7%) mide, 4'ünde(4.7%) kolon, 2'sinde(2.3%) HCC metastazı tespit edilmiş, 6'sında (7%) primer odak tespit edilememiştir.

Sonuç: Günümüzde radyolojik görüntüleme destekli periton biyopsisi oldukça yaygın olarak kullanılmaktadır. Laparoskopik periton biyopsisi, yüksek tanı koydurucu özelliği nedeniyle bizim çalışmamızda olduğu gibi hala kullanılan etkin bir yöntemdir. Ülkemizde epidemiyolojik çalışmalara ihtiyaç olduğundan, bu çalışmanın da tıbbi litaratüre katkıda bulunacağı kanısındayız.

Anahtar Kelimeler: Laparoskopi, Periton, karsinomatoza, Tüberküloz

EP-163
HEPATİT B'Lİ ANNEDEN PROFİLAKSİYE RAĞMEN 2 ÇOCUĞUNA BULAŞ; OLGU SUNUMU

AHMET UYANIKOĞLU[1], HACER UYANIKOĞLU[2]

1 HARRAN UNIVERSITY, MEDICAL FACULTY, GASTROENTEROLOGY, SANLIURFA
2 HARRAN ÜNİVERSİTESİ, TIP FAKÜLTESİ, KADIN DOĞUM, ŞANLIURFA

Amaç: Şanlıurfa ve yöresi gerek hepatit B virüs (HBV) sıklığı, gerekse yüksek doğum oranları nedeniyle vertikal geçiş açısından yüksek risklidir. Bu yazıda profilaksiye rağmen iki kronik hepatit B'li çocuğu olan HBV'li genç anne olgusu sunulmuştur.

Olgu: Halsizlik şikayeti ile müracaat eden 27 yaşında bayan hastanın hikayesinde 10 yıldır hepatit B yüzey antijen (HBsAg) pozitifliğinin bilindiği, anne ve 9 kardeşinde de HBsAg pozitifliği olduğu öğrenildi. Hastanın 2 ve 4 yıl önce 2 doğum yaptığı, çocuklara aşı ve serum yapıldığı halde daha sonra her ikisinde de HBsAg'nin pozitif olduğu ve takip edildikleri öğrenildi. Fizik muayenesinde organomegali saptanmadı. Yapılan tetkiklerinde hemogram normal, kreatinin: 0.5 mg/dL, AST: 24 U/L, ALT: 30 U/L, ALP:183 U/L, GGT:45 U/L, direkt bilirubin: 0,4 mg/dL, Albumin: 3,5 g/dL, Protrombin zamanı:14 saniye, INR: 1.2, AFP: 8 olarak geldi. Hastanın viral serolojisinde HBsAg (+), AntiHbsAg (-), AntiHCV (-), HBeAg (+), AntiHBe (-), AntiHBclgG (+), antiHDV (-), HBV-DNA:1.2x108 IU olarak geldi. Batın ultrasosongrafisinde (USG) grade 1 steatoz saptand yer kaplayan lezyon, asit saptanmadı. Hastada immuntoleran dönemde hepatit B düşünüldü ve takibe alındı.

Sonuç: HBe antijeni pozitif ve yüksek viral yükü olan gebeler vertikal bulaşta en riskli hastalar olup bu hastalarda bizim hastamızın bebeklerinde olduğu gibi aşı ve serum yapılmasına rağmen bulaş önlenemeyebilir. E antijeni pozitif, yüksek viral yükü olan ve önceki doğumlarında düşük viral yükü olup bulaş öyküsü olan hastalara 3.trimesterde antiviral tedavi verilmesi ihmal edilmemelidir.

Anahtar Kelimeler: hepatit B, vertikal geçiş

EP-165
PERKÜTAN ENDOSKOPİK GASTROSTOMİ SONUÇLARIMIZ; TEK MERKEZ VERİLERİ

MUHAMMED SAİT DAĞ

MEDİKAL PARK HASTANESİ, GASTROENTEROLOJİ KLİNİĞİ, GAZİANTEP

Amaç: Perkütan endoskopik gastrostomi (PEG), intakt bir gastrointestinal sistem varlığında oral alımı yetersiz ya da olmayan hastalara nutrisyonel destek amacıyla mideye beslenme tüpü yerleştirilmesi işlemidir. Böylece mukozal bariyer, immün fonksiyonlar ve normal floranın devamı sağlanmış olur. Bu çalışmada kliniğimizde uygulanan PEG işleminin başarı durumu ve öne çıkan özelliklerinin ortaya konulması amaçlanmıştır.

Gereç-Yöntem: Temmuz 2014- Eylül 2017 tarihleri arasında hastanemiz gastroenteroloji kliniğinde değişik klinik endikasyonlar sonucu PEG kateteri konulan hastaların verileri retrospektif olarak incelendi. İşlem için 20-24 french (boston scientific) çaplarında kataterler pull yöntemiyle, endoskop klavuzluğunda, transabdominal yoldan mideye yerleştirildi. Tüm işlemler tek uzman tarafından aynı ekiple yapıldı.

Bulgular: Çalışmaya 24' ü erkek ve 20' si kadın toplam 44 hasta dahil edildi. Hastaların yaş ortalaması 61.3 (12-90) idi. 44 hastaya toplam 50 defa PEG kateteri yerleştirildi. İki vakada süreye bağlı katater deformasyonu, 2 vakada bakıcıların kateteri disloke etmesi (burried bumper sendromu), 1 vakada medikal tedaviye yanıtsız yara yeri enfeksiyonu ve 1 vakada hastanın kataterini çekmesi nedeniyle 2. işlemler yapıldı. Başlıca klinik endikasyonlar değişik serebrovasküler (23/44) ve onkolojik hastalıklardı (17/44). En kısa süre 11 gün (hastanın çekmesi) ve en uzun süre 31 aydı. Bir vakada nekrozitan fasiit, 5 vakada yara yeri enfeksiyonu, 2 vakada burried bumper sendromu, 1 vakada minimal kanama komplikasyon olarak saptandı. İşlemler % 100 başarı ile yapıldı. İşlemler sırasında ve sonrasında herhangibir sedasyon ya da aspirasyon problemi olmadı.

Sonuç: Sonuç olarak normal fizyolojik enteral beslenmeye en uygun yöntem olan mideye PEG kateteri yerleştirilmesi etkili ve kolay uygulanabilir bir yöntem olup uygun hastalarda güvenle tercih edilebilir.

Anahtar Kelimeler: enteral beslenme, nütrisyon

EP-166
DİSFAJİNİN NADİR BİR NEDENİ; GRAFT-VERSUS-HOST HASTALIĞI

SÜLEYMAN COŞGUN[1], NAZİF YALÇIN[2]

1 S.B.DUMLUPINAR ÜNİVERSİTESİ EVLİYA ÇELEBİ E.A.H. İÇ HASTALIKLARI ANABİLİM DALI, GASTROENTEROLOJİ
2 S.B.DUMLUPINAR ÜNİVERSİTESİ EVLİYA ÇELEBİ E.A.H. İÇ HASTALIKLARI ANABİLİM DALI

Kemik iliği ve kök hücre nakli; kemik iliğinden ve lenfatik sistemden kaynaklanan hastalıklar başta olmak üzere bazı immünolojik ve hematopoetik hastalıkların tedavisi amacıyla uygulanan ve kullanımı her geçen gün artan bir tedavi yöntemidir. Bu tedavi yöntemlerinin günlük pratik uygulamalarımızda sıklığı arttıkça bu tedavi sonucunda gelişen komplikasyonlarla karşılaşma oranımız da artmıştır. Bu komplikasyonların en önemlilerinden biri de Graft-versus-Host hastalığıdır. Graft-versus-Host hastalığı;kemik iliği veya kök hücre naklinden sonra meydana gelen nakil edilen dokunun konak vücuduna saldırdığı bir komplikasyondur.Graft-versus-Host hastalığı T-lenfositlerin eşlik ettiği şiddetli immünolojik reaksiyon sonucu organ fonksiyonu bozukluğu ile seyreden klinik bir sendromdur. Biz de bu bildirimizde miyelodisplastik sendrom tanısı olan ve kemik iliği nakli yapılmış olan hastada gelişen Graft-versus-Host hastalığını sunmak istedik.

Olgu: 59 yaşında erkek hasta polikliniğimize midede yanma, yutmada zorluk(boğaz bölgesinde, intermittan olarak şiddetlenen, katı ağırlıkta) ve ağrı şikayetleriyle başvuruyor. Hastadan alınan anamnezde;yaklaşık 2 yıl önce miyelodisplastik sendrom tanısı konulduğunu ve takipleri sırasında aralıklı derin anemi nedeniyle hastaneye yatış öyküleri bulunan hastaya yaklaşık 1 yıl önce kardeşinden kemik iliği transplantasyonu yapılıyor. Nakil işlemi ardından hastaya rejeksiyonu önlemek amacıyla immunsupresif tedavi başlanıyor ve takip ediliyor. Hastanın bu süreçte son 5(beş) aydır tarafımıza başvuru şikayetlerinin ortaya çıktığı ve verilen tedavilere karşı yanıtsız olduğu öğrenildi. Tarafımızca değerlendirilen hastada immunsupresif kullanımına bağlı Kandida özofajit olabileceği düşünülerek hastaya özofago-gastro-duedonoskopi planlandı. İşlemde özofagusta kandida özofajit lehine bulgu görülmedi, proksimal özofagusta belirgin desquamasyon ve skar formasyonları izlendi. Hastadan Graft-versus-Host hastalığı şüphesi ile biyopsi alındı. Hastanın semptomları buji dilatasyonu gerektirecek kadar ileri olmadığı için hastaya ek işlem yapılmadı. Alınan endoskopik biyopsi materyali patolojisi sonucunda "fokal kronik yangısal granülasyon dokusu" şeklinde raporlanarak kronik Graft-versus-Host hastalığı ile uyumlu geldi.

Sonuç: Günümüzde gelişen tedavi yöntemleri ile kemik iliği ve kök hücre nakli; immunolojik ve hematopoetik hastalıklarda sıklıkla kullanılmaya başlanmıştır. Bu tedaviler sonrası hastada gelişebilecek komplikasyonları önlemek amacıyla immunsupresif tedavi verilmektedir. Kemik iliği nakli olmuş ve immunsupresif ajan kullanan ve disfaji-odinofaji ile başvuran hastalarda ayırıcı tanıda fırsatçı enfeksiyonların yanında, Graft-versus-Host hastalığı da ayırıcı tanıda düşünülmelidir.

Anahtar Kelimeler: kemik iliği nakli, disfaji, graft-versus-host hastalığı

Resim 1.

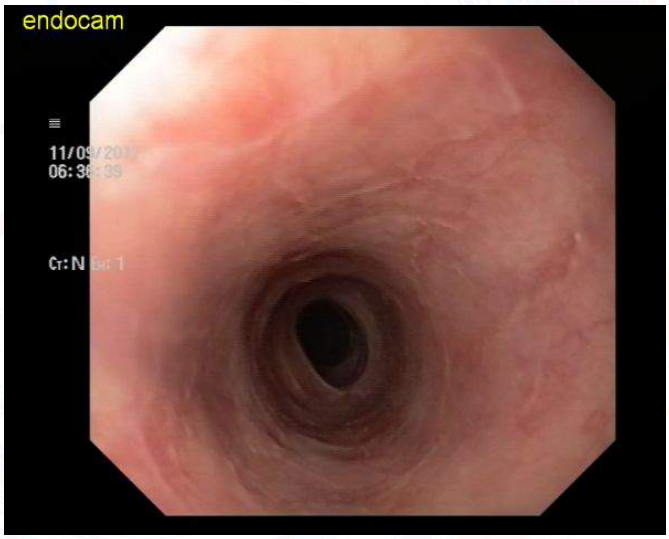

proksimal özofagus-deskuamasyon

Resim 2.

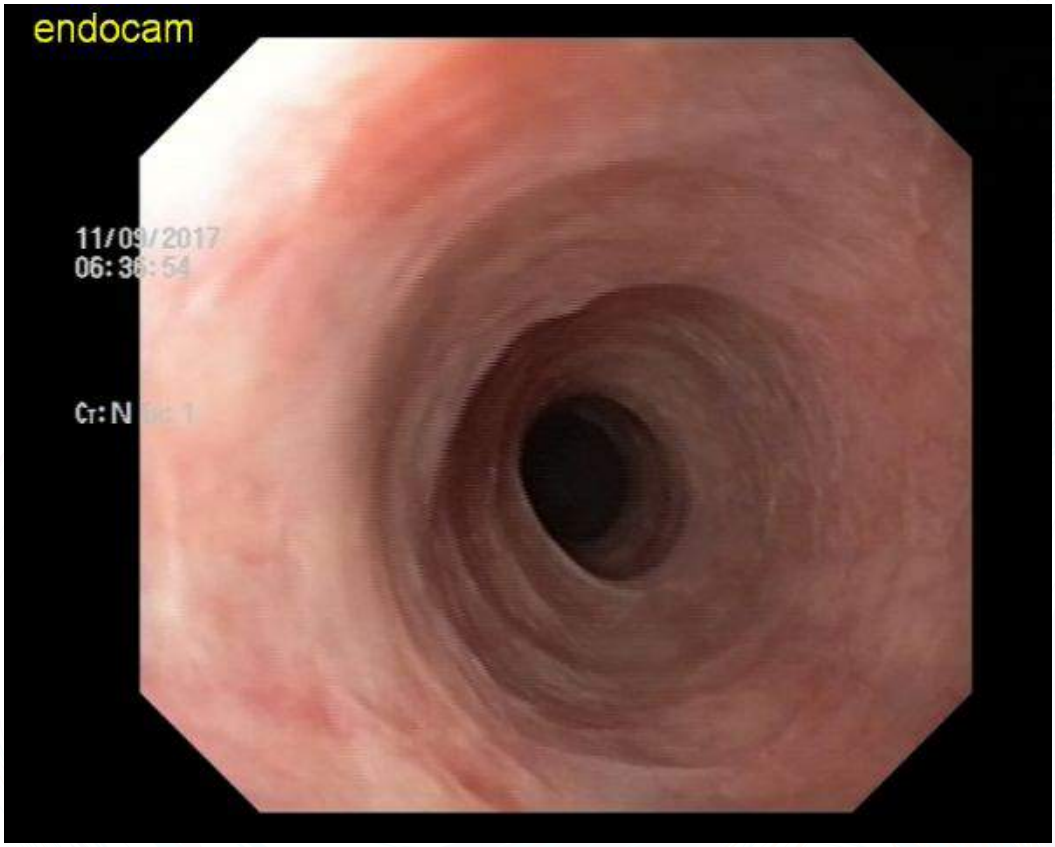

proksimal özofagus-skar görünümü

EP-167
KISA SÜRELİ VE YÜKSEK DOZ PROTON POMPASI İNHİBİTÖRÜ KULLANIMININ SERUM VE İDRAR MAGNEZYUM DÜZEYLERİNE ETKİSİ

SEYİT UYAR[1], ABDİ METİN SARIKAYA[3], SÜLEYMAN DOLU[1], BAŞAK OĞUZ YOLCULAR[5], HAMİT YAŞAR ELLİDAĞ[4], MEHMET KÖK[1], FEYZİ BOSTAN[1], YASİN ŞAHİNTÜRK[1], AYHAN HİLMİ ÇEKİN[2]

1 ANTALYA EĞİTİM VE ARAŞTIRMA HASTANESİ, İÇ HASTALIKLARI KLİNİĞİ, ANTALYA
2 ANTALYA EĞİTİM VE ARAŞTIRMA HASTANESİ, GASTROENTEROLOJİ KLİNİĞİ, ANTALYA
3 ANTALYA EĞİTİM VE ARAŞTIRMA HASTANESİ, NEFROLOJİ KLİNİĞİ, ANTALYA
4 ANTALYA EĞİTİM VE ARAŞTIRMA HASTANESİ, BİYOKİMYA KLİNİĞİ, ANTALYA
5 AKDENİZ ÜNİVERSİTESİ TIP FAKÜLTESİ, BİYOİSTATİSTİK ANABİLİM DALI

Giriş: Proton pompa inhibitörü (PPI) kullanımı ile indüklenen hipomagnezemi patofizyolojisi tam olarak aydınlatılamamış bir konudur. Bu konudaki veriler invitro veya geniş gözlemsel çalışmalara dayanmaktadır. PPI'a bağlı hipomagnezemide en önemli risk faktörü uzun süreli PPI kullanımıdır.Ayrıca kişisel genetik yapı, komorbiditeler ve ek ilaçlarda suçlanmaktadır. Kısa süreli PPI'a bağlı hipomagnezemi 1990'lı yıllarda iki çalışmada incelenmiş ve ilişki saptanmamıştır. Üst gastrointestinal (GİS) kanama tedavisi yüksek doz PPI'dır. Biz bu çalışmada GİS kanama nedeniyle yüksek doz PPI alan hastalarda kan ve idrar magnezyum düzeylerini ölçtük. Böylece PPI kullanımının GİS ve renal magnezyum etkisini prospektif olarak araştırmak istedik.

Gereç-Yöntem: Çalışmaya üst GİS kanama tanısı ile gastroenteroloji kliniğine yatan 58 hasta dahil edildi. Hemodinamisi stabil olamayan, ciddi kardiyak yada pulmoner hastalığı olan ve magnezyum düzeyini etkileyecek ilaç (diüretikler, antiasitler gibi) alan hastalar çalışmaya dahil edilmedi. Çalışmanın sonlanımı oral alımın açılması olarak belirlendi. Çalışmaya dahil edilen tüm hastalar 24 saat idrarı 2 gün boyunca topladı, 25 hastanın oral alımına 3. gün izin verildiği için kalan 33 hasta 1 gün daha 24 saat idrar topladı. Hastaların kan ve 24 saat idrar magnezyum değişimleri ölçüldü ve günlük değişimleri değerlendirildi.

Bulgular: Hastaların serum magnezyum düzeylerinde 1. gün, geliş değerine göre anlamlı olmayan bir düşme izlendi. İdrar magnezyum değerinde 2. gün ilk günkü değere göre bir artış ve 3. günde tekrar anlamlı olamyan bir düşme izlendi (Tablo1). Cinsiyete görede kan ve idrar magnezyum değişimi arasında bir fark izlenmedi. Hasta yaşı 60 üzeri ve altındakiler olarak değişimler incelendiğinde; başlangıç serum magnezyum düzeyi 60 yaşın üstündeki hastalarda 1. gündeki düzeyden anlamlı derecede yüksekti. Üçüncü gün serum magnezyum düzeyi ise 60 yaşın altındaki hastalardaki başlangıç ve 1. gün düzeylerinden anlamlı derecede yüksekti. Yaş ile idrar magnezyum değişimi arasında istatistiksel değişim izlenmedi (Tablo 2).

Sonuç: Yüksek doz PPI tedavisi sırasında tüm hastaların kan ve idrar magnezyum düzeylerinde istatistiksel olarak anlamlı bir değişiklik izlenmedi. 60 yaşa göre hastalar incelendiğinde ise; 60 yaş üstü grupta serum magnezyumunda 1. gün anlamlı bir düşme görülmekte, idrar atılımında ise genel gruptakiler gibi önce bir artış, sonrada azalma görülmektedir. 60 yaş altı grupta ise 3. günkü serum magnezyum düzeyi geliş ve 1. günkü değerden anlamlı olarak yüksek bulundu. Bu yaş grubunda idrar magnezyum atılımında, 3 gün boyunca anlamlı olmayan bir düşme gözlendi.

Sonuç olarak çalışmamızdaki kan ve idrar magnezyum değişimlerinde PPI etkisi tespit edilememiştir. Bu nedenle bu konuda suçlanan diğer faktörlerin, özellikle yaşın, daha çok etkisi olabilir. 60 yaş üstü hastalarda renal magnezyum tutulum mekanizmaları daha zayıf olabilir ve bu hastaların PPI kullanırken izlenmesi faydalı olabilir.

Anahtar Kelimeler: proton pompa inhibitörü, magnezyum, yan etki

Tablo 1.

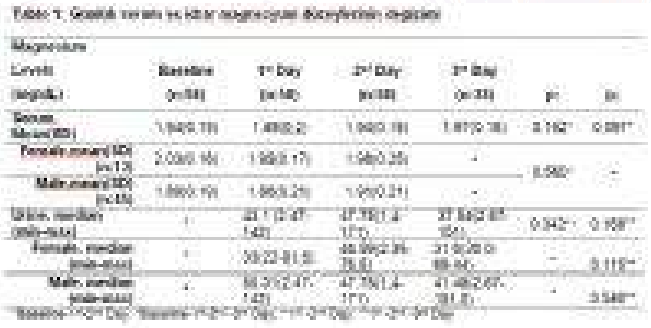

Günlük serum ve idrar magnezyum değişimi

Tablo 2.

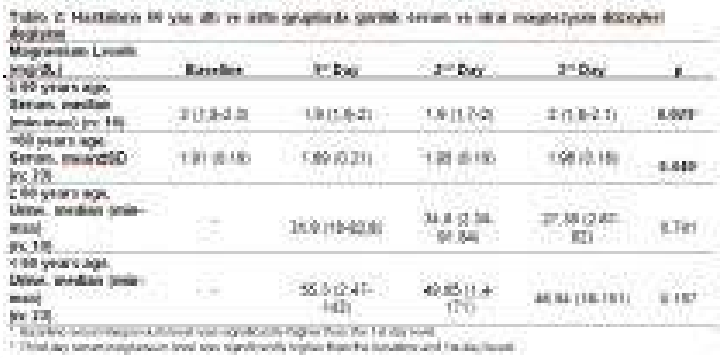

Hastaların 60 yaş altı ve üstü gruplarda günlük serum ve idrar magnezyum değişimi

EP-168
REKTUM DOKUSUNDA RADYOTERAPİ SONRASI VERSİKAN ETKİSİ

CENGİZ KURTMAN[1], MAHMUT KEMAL ÖZBİLGİN[2], CANER AKTAŞ[3]

1 ANKARA ÜNİVERSİTESİ TIP FAKÜLTESİ, RADYASYON ONKOLOJİSİ ANABİLİM DALI, ANKARA
2 CELAL BAYAR ÜNİVERSİTESİ TIP FAKÜLTESİ, HİSTOLOJİ VE EMBRİYOLOJİ ANABİLİM DALI, MANİSA
3 İSTANBUL EĞİTİM VE ARAŞTIRMA HASTANESİ, RADYASYON ONKOLOJİSİ BÖLÜMÜ, İSTANBUL

Amaç: Radyasyon stresine maruz kalan gastrointestinal sistemde gelişen inflamasyon hastaların besin alımlarında ve sıvıların emiliminde azalmaya, tersine vücuttaki protein, elektrolit ve sıvıların dışa doğru kaybına neden olabilir. Radyasyonun rektum dokusuna da etkisi vardır. Radyoterapi (RT) sonrası gelişen inflamatuvar cevap normal doku toksisitesi için önemlidir. Radyoterapiye maruz bırakılan rektum dokusunda Versikan molekülünün durumu incelenerek RT etkisi için fikir üretilebilir. Versikan VCAN geni tarafından kodlanan ekstrasellüler matriksinde bulunan glikoproteindir. Hücre adezyonu, migrasyon ve proliferasyonda önemlidir. Genel olarak anti adezyon molekülü olarak bilinir. Emriyolojik hayatta birçok doku ve organın migrasyonu ve gelişiminde rol oynar. İnflamatuar cevapta da çok önemli rol oynar. Birçok kanser tipinde ve metastazda versikan ekspresyonu rapor edilmiştir. Versikan önemli bir moleküldür ve beslenme metabolizmasında çok önem arz eden çünkü gastro intestinal sistem dokularında stres yaratan RT sonrası dokuların çoğalmasında, migrasyonunda ve direncinde Versikanın etkisi vardır. RT sonrası dokuların hızla normale dönmesinde hasar gören dokuların yerine normal hücrelerin çoğalarak migrasyonuna katkı sağlayabildiği düşünülmektedir.

Gereç-Yöntem: Deney hayvanı olarak 24 fare 4 guruba ayrılmıştır. Her gurupta 6 fare bulunmaktadır, kontrol grubu RT almamıştır, RT alan diğer guruplar; 24 saat, 48 saat ve 7. gün gruplarıdır, Farelerin pelvis bölgesi ve rektum dokularına Co-60 radyoterapi cihazı ile 10 Gy tek doz RT uygulanmıştır. Usulüne uygun ötenazi uygulanan farelerin rektum dokuları histolojik inceleme için takibe alınmış, hematoksilin inceleme ve anti Versikan immünohistokimyasal incelemeler yapılmıştır.

Bulgular: Gruplar incelendiğinde radyoterapi alan gurup-larda kontrol gurubuna göre mukayesede rektum subepitel dokusunda belirgin Versikan artışı görülmüştür. Kontrol grubunda 23.7, 24 saat grubunda 42.5, 48 saat grubunda 44.5 ve 7. gün grubunda 92 değerleri bulunmuştur ($p<=0.001$).

Sonuç: RT stresine maruz kalan gastro intestinal sistem dokularında yanıt gelişirken Versikan artışıda gözlenmektedir. Versikan normal hücrelerin migrasyonuna ve doku direncine katkı yapabilir. İnflamatuvar cevapta önemli rol oynayan Versikan hasar gören dokuların yerine sağlıklı hücrelerin çoğalarak migrasyonunda ve tekrar normal doku gelişiminde önemli rol aldığı anlaşılmaktadır. Kanser içermeyen ancak radyoterapi stresine maruz kalan sağlıklı gastro intestinal sistem dokularında ve bu çalışmada rektum dokusunda inflamatuvar cevap üzerinden Versikan molekülünün besin, sıvı ve elektrolit metabolizmasında düzgün temini için sağlıklı dokuların hızla çoğalarak ve migrasyonu neticesi doku bütünlüğünün geliştirilmesinde özellikle bir haftaya yakın sürede, 7. günde önemli bir yeri olduğu değerlendirilmelidir.

Anahtar Kelimeler: Versikan, Radyoterapi (RT), Rektal Toksisite

Rektum dokusunda Versikan (a-d) molekülünün epitel (E) ve subepitel (SE) bölgede immünhistokimyasal olarak artışı. Encok artış ve boyanma 7. Gün Grubunda (grup 4; d) dokuda görülmektedir. (Büyütme; x 200)

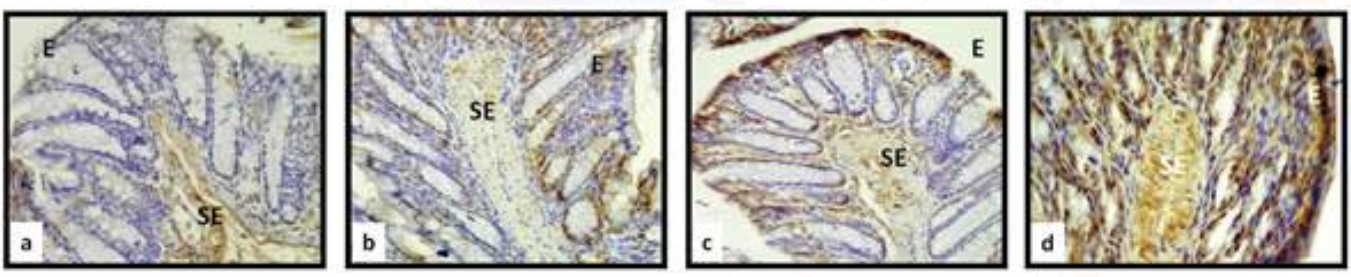

Rektum Versikan Dğerleri

	Kontrol Grubu	24 Saat Grubu	48 Saat Grubu	7. Gün Grubu	p değeri
Rektum Versikan	23.7	42.5	44.5	92	<=0.001

EP-169
ENDOSKOPİK TRANSPAPİLLER SAFRA KESESİ DRENAJI: TEK MERKEZ DENEYİMİ

MUSTAFA KAPLAN, BÜLENT ÖDEMİŞ, SELÇUK DİŞİBEYAZ, ERKİN ÖZTAŞ, VOLKAN GÖKBULUT, ORHAN COŞKUN

TÜRKİYE YÜKSEK İHTİSAS HASTANESİ,GASTROENTEROLOJİ KLİNİĞİ

Amaç: ERCP pankreatobiliyer hastalıkların tanı ve tedavisinde sıklıkla kullanılan bir yöntemdir. Ancak komorbit durumların eşlik ettiği sistik kanal veya safra kesesi ilişkili hastalıklarda ERCP'nin rolü hakkında literatürde az sayıda çalışma mevcuttur. Biz de bu çalışmada 3. basamak bir merkezde ERCP ile transpapiller safra kesesi drenajının endikasyonlarını, teknik ve klinik başarısını ve komplikasyonlarını araştırdık.

Gereç-Yöntem: Bu çalışma 2011-2017 yılları arasında Türkiyue Yüksek İhtisas Eğitim ve Araştırma Hastanesi Gastroenteroloji Kliniği'nde ERCP yapılan 10000 hastanın hasta kayıtları incelenerek yapılmıştır. Çalışmaya transpapiller safra kesesi drenajı yapılan 19 hasta alınmıştır. İşlem öncesi kolesistit tablosu için perkütan kolesistostomi yapılan ve tanı anında safra kesesi perforasyonu olan hastalar çalışmadan dışlanmıştır. Hastaların eşlik eden komorbit durumları, ERCP bulguları, işlem başarı oranları ve komplikasyonları hasta dosyalarından kaydedilmiştir.

Bulgular: Araştırmaya 11 kadın (% 58) ve 8 erkek (% 42) olmak üzere akut kolesistit tanılı toplam 19 hasta dahil edildi. Septik kolanjit, ciddi kardiyovasküler ve solunumsal hastalıklar en sık görülen komorbit durumlar olarak saptandı. 10 hastaya (%53) sistik kanalda taş görülerek Mirizzi sendromu tanısı konuldu. Sistik kanalda taş görülen hastalardan 7 hastaya balon ile lavaj, 3 hastaya basket ve mekanik litotripsi ve 1 hastaya da sistik kanal girişine balon dilatasyonu uygulandı. Sistik kanal kanulizasyonu sonrası en sık kullanılan drenaj yöntemleri ise nazosistik dren (%42) ve 7 F NBD'den yapılma stentlerdi (%31). Çalışmada teknik başarı % 100 bulunurken klinik başarı % 89 olarak bulundu. İki hastada (%11) klinik başarı sağlanamadığı için hastalara perkütan kolesistostomi yapıldı. İşleme bağlı herhangi bir komplikasyon (ölüm dahil) görülmezken takip süresince toplam 5 hastada (%26) mortalite gelişti.

Sonuç: Komorbit durumların eşlik ettiği safra kesesi veya sistik kanal ile ilişkili hastalıklarda ERCP ile transpapiller safra kesesi drenajı başarılı ve komplikasyonu az bir yöntemdir.

Anahtar Kelimeler: Akut kolesistit, endoskopik safra kesesi drenajı, endoskopik retrograd kolanjiopankreotografi

EP-170
ÜLSERATİF KOLİT HASTALIĞINDA YENİ TEDAVİ SEÇENEK: TOFACITINIB TECRÜBESİ

NOMINGEREL TSEVELDORJ, HAYRETDİN KÖKLÜ, EGE ALTAN, BÜLENT SİVRİ, TAYLAN KAV

HACETTEPE ÜNİVERSİTESİ TIP FAKÜLTESİ, GASTROENTEROLOJİ BİLİM DALI, ANKARA

Giriş: Ülseratif Kolit (ÜK); kolon mukozasının inflamasyon, ülserasyon ve rejenerasyonu ile karakterize, alevlenme ve iyileşme dönemlerinin birbirini izlediği kronik inflamatuar barsak hastalığıdır. Tedavide 5-aminosalisilik asit (5-ASA), steroid, immünmodülatör ilaçlar, kalsinörin inhibitörleri ve anti TNF ajanlar kullanılmaktadır. Mevcut tedavilere dirençli hastalarda kullanılmak üzere ilaç çalışmaları devam etmektedir. Tofacitinib, oral yoldan kullanılabilen etki mekanizması Janus kinaz (JAK) inhibisyonu olan ve aktif ülseratif kolitte kurtarıcı tedavi olarak etkili olan yeni jenerasyon bir ilaçtır. Bu sunumda dirençli ülseratif kolit nedeniyle Tofacitinib kullandığımız ve klinik ve endoskopik olarak remisyon sağladığımız hastayı sunmayı planladık.

Olgu: 2008 yılından beri distal kolon tutulumlu ÜK tanısı ile izlenen hasta 5-ASA ve immünmodülatör tedaviye dirençli olması nedeniyle 2,5 yıl önce bir başka merkezde immünmodülatör tedavi kesilerek İnfliksimab(İFX) kullanmaya başlamış. İFX-e cevap kaybı olması üzerine Adalimumab (ADA)'a geçilmiş. ADA ve 5-ASA kullanırken Aralık 2016'da karın ağrısı ve kanlı ishal şikayeti olması üzerine yapılan fibersigmoidoskopide sigmoid kolon ve rektum mukozası aktif ÜK (mayo skoru 3) saptandı. Haftalık ADA tedavisine rağmen klinik cevap alınamayınca Anti-TNF tedaviye dirençli kabul edilerek ADA tedavisi kesildi ve endikasyon dışı onam ile hastaya tofacitinib (Xeljanz 2x5mg) başlandı. 6 aylık tofacitinib tedavisi sonrası hastanın karın ağrısı belirgin azaldı. İshalı ve rektal kanaması kesildi. Kontrol kolonoskopisinde sigmoid kolon ve rektumda fibrotik bantlar izlendi, aradaki mukoza normaldi. Alınan biyopsi minimal şiddette aktivite gösteren kolitis olarak raporlandı. Hastada Tofacitinib tedavisine devam ediliyor.

Sonuç: Tofacitinib, oral yoldan kullanılan JAK inhibitörü olan yeni jenerasyon ilaçtır. Yeni faz 3 çalışmada Tofacitinib ilacı dirençli orta ve şiddetli aktif ülseratif kolit hastaların %41'nde remisyon sağladığı ve 1 yıla kadar remisyonu devam ettirdiğini gösterilmiştir. Tofacitinib'in infeksiyoz ve kardiyovasküler yanı etkileri açısından dikkatli olması gerekmektedir. Uygun hastalarda ÜK tedavi seçeneklerinde Tofacitinib bir seçenek olduğu akla gelmelidir.

Anahtar Kelimeler: Ülseratif kolit, tofacitinib

EP-171
ÜLSERATİF KOLİT AKUT ALEVLENMESİNDE BLASTOCYSTIS HOMINIS'İN ROLÜ

MEHMET KÖK[1], AYHAN HİLMİ ÇEKİN[2], YEŞİM ÇEKİN[3], SEYİT UYAR[4], FERDA AKBAY HARMANDAR[2]

1 GELİBOLU DEVLET HASTANESİ, İÇ HASTALIKLARI, ÇANAKKALE
2 SAĞLIK BİLİMLERİ ÜNİVERSİTESİ ANTALYA EĞİTİM VE ARAŞTIRMA HASTANESİ, GASTROENTEROLOJİ KLİNİĞİ, ANTALYA
3 SAĞLIK BİLİMLERİ ÜNİVERSİTESİ ANTALYA EĞİTİM VE ARAŞTIRMA HASTANESİ, MİKROBİYOLOJİ KLİNİĞİ, ANTALYA
4 SAĞLIK BİLİMLERİ ÜNİVERSİTESİ ANTALYA EĞİTİM VE ARAŞTIRMA HASTANESİ, DAHİLİYE KLİNİĞİ, ANTALYA

Amaç: İnflamatuvar barsak hastalağının (İBH), mikrobiyata ile immun sistem arasındaki dengenin, genetik ve çevresel faktörlerin etkisiyle bozulması (disbiyosiz) sonucu geliştiği düşünülmektedir. Disbiyosizin İBH'nin ortaya çıkmasında ve alevlenmesindeki önemi anlaşıldıktan sonra birçok mikroorganizma ile İBH arasındaki ilişki araştırılmıştır. Son zamanlarda İBH ile ilişkisi araştırılan parazitlerin başında sebep olduğu klinik ve patolojik bulgularıyla ÜK'e benzerlik gösteren Blastocystis hominis (B. hominis) gelmektedir. Bu çalışmamızda ÜK akut alevlenmesinde, B. Hominis'in rolünü ortaya koymayı amaçladık

Gereç ve Yöntem: Çalışmamıza Mayıs 2014 - Mayıs 2016 tarihleri arasında SBÜ Antalya Eğitim ve Araştırma Hastanesi Gastroenteroloji kliniğine başvuran, ÜK tanısı klinik, endoskopik, patolojik yöntemlerle ispatlanmış 18 yaş üstü hastalar dahil edilmiş olup, tanısı şüpheli olan (indertermine kolit) ve ÜK dışında başka bir barsak hastalığı olan hastalar çalışma dışında tutulmuştur. Çalışmamıza kontrol amaçlı başvuran 62 (%54.4), akut alevlenme ile başvuran 52 (%45.6) hasta alınmıştır. Tüm hastaların dışkı örnekleri tek bir deneyimli uzman parazitolog tarafından incelendi. Her hastanın dışkı mikroskopisine ve dışkı kültürüne bakıldı. Ayrıca akut alevlenme ile başvuran hastaların dışkısında Clostridium dificile toksin A ve B, Entamoaeba histolyca adhezin antijeni bakıldı. B. hominis dışında enfeksiyöz kolit saptanan hastalar çalışma dışında tutuldu. Hastaların alevlenme şiddetini belirlemek için Mayo skorlama sistemi kullanıldı. Hastaların dışkıları mikroskopi (lugol) ve polimeraz zincir reaksiyonu (PZR) yöntemi ile incelenerek B. hominis araştırıldı.

Bulgular: Çalışmamıza dahil edilen hastaların 62'si (%54.4) remisyon, 52'si (%45.6) aktivasyon döneminde başvurmuştur. Direkt bakı yöntemi kullanılarak, akut alevlenme ile gelen hastaların 8/52'sinde (%15.3) remisyon ile başvuran hastaların ise 5/62'sinde (%8) B. hominis saptandı. PZR yöntemi kullanılarak, akut alevlenme ile gelen hastaların 17/52'sinde (%32.6) remisyon ile başvuran hastaların 20/62'sinde (%32.2) B. hominis saptanmıştır. Remisyon ve akut alevlenme grubundaki B. hominis prelavalansı arasında istatistiksel anlamlı fark saptanmadı (p=0.961). PZR altın standart olarak alındığında, mikroskopik yöntemin sensitivitesi %21.6 spesifitesi %93.5 bulunmuştur.

Sonuç: Çalışmamızda akut alevlenme ve remisyon ile başvuran hastalardaki B. hominis sıklığını benzer, prelevalansını ise oldukça yüksek bulmamız (%32,4) B. hominis'in ÜK'de sık rastlanan bir parazit olmakla birlikte ÜK aktivasyonunda rolünün olmadığını düşündürmektedir.Çalışmamızda B. hominis tanısında mikroskopik yöntemin duyarlılığını düşük özgünlüğünü yüksek bulmuş olmamız, bu testin B. hominis tanısında gerçekte B. hominis saptanan kişileri tespit etmede iyi bir yöntem olmadığını tarama yöntemi olarak ta kullanımının uygun olmadığını göstermiştir.

Anahtar Kelimeler: Aktivasyon, Blastocystis hominis, Remisyon, Ülseratif kolit

EP-174
KRONİK HEPATİT C'Lİ KRONİK BÖBREK YETMEZLİĞİ HASTALARINDA ROP-D TEDAVİ SONUÇLARIMIZ- TEK MERKEZ DENEYİMİ

ENVER ÜÇBİLEK, SERKAN YARAŞ, ORHAN SEZGİN, ENGİN ALTINTAŞ, FEHMİ ATEŞ, OSMAN ÖZDOĞAN

MERSİN ÜNİVERSİTESİ TIP FAKÜLTESİ GASTROENTEROLOJİ KLİNİĞİ

Amaç: Kronik Hepatit C (KHC), kronik böbrek yetmezliği olan hastalarda sık olarak gözlenmektedir. Uzun yıllardır sadece etkinliği düşük, yan etkileri çok olan Pegile interferon ve/veya Ribavirin seçeneği mevcuttu. Yeni direkt etkili antiviral kombinasyonu olan Dasabuvir, Paritaprevir, Ombitasvir, Ritonavir (ROP-D) kombinasyonu, bu hastaların tedavisinde yeni bir umut olmuştur. Biz, ROP-D kombinasyonu ile tedavi ettiğimiz 25 hemodiyaliz bağımlı KBY hastasının verilerini sunuyoruz.

Gereç-Yöntem: Temmuz 2016-Ağustos 2017 arasında 25 hastaya (15 Erkek, 10 Kadın, ortalama Yaş:56,03 ±11,83 yıl) tedavi uygulandı. Hastalar birer aylık aralarla takip edildi. HCV RNA, ALT ve yan etkiler saptanarak kaydedildi.

Bulgular: Takip ettiğimiz KBY ve KHC tanısı olan hastaları ROP-D kombinasyonunu iyi tolere ettiler. Ciddi ve tedaviyi kesmeyi gerektiren yan etki gözlenmedi. 1. ay sonunda tedaviye yanıt %92 olarak saptandı, tedaviyi tamamlayan hastalarda 3. ay sonunda tedavi sonu yanıt oranı %100 olarak saptandı.

Sonuç: Hemodiyaliz hastalarında Kronik Hepatit C tedavisinde ROP-D kombinasyonunun oldukça etkin ve iyi tolere edilebilir olduğunu gözlemledik.

Anahtar Kelimeler: Kronik Böbrek Yetmezliği, Kronik Hepatit C, Ritonovir-Dasabuvir-Ombitasvir-Paritaprevir

EP-175
NADİR GÖRÜLEN BİR HASTALIK, TİP 1 GAUCHER; OLGU SUNUMU

AHMET UYANIKOĞLU[1], AYŞEGÜL ERDOĞAN[1], MERYEM KARACA[2]

1 HARRAN ÜNİVERSİTESİ TIP FAKÜLTESİ, GASTROENTEROLOJİ, ŞANLIURFA
2 HARRAN ÜNİVERSİTESİ, TIP FAKÜLTESİ, ÇOCUK METABOLİZMA, ŞANLIURFA

Amaç: Tip 1 Gaucher hastalığı toplum sıklığı 1/50.000'dir, ileri yaşlara kadar tanı konulamayabilir. Hepatosplenomegali ile prezente olan tip 1 Gaucher hastası sunulmuştur.

Olgu: 31 yaşında kadın hasta gastroenterolji polikliniğine karında şişlik şikayeti ile müracaat etti. Anne baba akrabalığı olan hastanın 7 kardeşinden 3'ünde Gaucher tanısı konulduğu öğrenildi. Fizik muayenesinde karaciğer kot kavsinin altında 8 cm, dalak 10 cm ele geliyordu. Abdominal ultrasonografisinde (USG) karaciğer konturları düzenli olup, boyutu artmıştır (210 mm), parenkim ekosu doğal, yer kaplayan lezyon görülmemiştir. Dalağın konturu düzenli olup, boyutları artmıştır (220 mm), parankim ekosu doğaldır. Splenik ven çapı artmıştır (12 mm), lümen açıktır. Laboratuvar tetkiklerinde hemoglobin: 10.5 g/dl, MCV:94.2, trombosit: 68.900 /L, transaminazlar ve kolestaz enzimleri normal, viral seroloji: negatif, ANA, AMA, ANCA, MPO ANCA, ASMA normaldi. Alfa-1 antitripsin normal, seruloplazmin: 24.5 g/dl (normal), gastroskopisinde portal hipertansiyon bulgusu saptanmamıştır. Perferik yaymada şüpheli gaucher hücreleri görülen hastada kuru kan testi ile asit glukoserebrozidaz aktivitesi: 0,61 mikro-mol/l/h (cut-off >3.2), sfingomyelinaz; 2,8 mikro-mol/l/h olarak gelmesi üzerine hastadan istenen gen polimorfizmi de uygun olduğundan tip 1 Gaucher tanısı konuldu. Kemik dansitometrisi normal saptandı. Enzim replasman, substrat azaltma tedavisi planlanarak takibe alındı.

Sonuç: Sebebi bilinmeyen hepatosplenomegali ile prezente olan hastalarda tip 1 Gaucher akla gelmelidir. Aile hikayesi yol gösterici olabilir. Kuru kan testi ile ve gen polimorfizmi ile tanı konularak enzim substrat tedavisi düşünülmelidir.

Anahtar Kelimeler: hepatosplenomegali, tip 1 Gaucher

EP-176
LYNCH SENDROMU; OLGU SUNUMU

AHMET UYANIKOĞLU

HARRAN ÜNİVERSİTESİ TIP FAKÜLTESİ, GASTROENTEROLOJİ, ŞANLIURFA

Amaç: Kolon kanserlerinin yaklaşık yüzde beşi herediter nonpolipozis koli (HNPK-Lynch sendromu) kaynaklıdır. Riskli olmayan hastalarda kolon kanseri taraması 50 yaşından sonra önerilmektedir. Ancak Lynch sendromu daha erken yaşlarda görülmektedir. Aile hikayesi olmayan Lynch sendromlu genç erkek hasta sunulmuştur.

Olgu: 36 yaşında erkek hasta gastroenteroloji polikliniğine karın ağrısı, kabızlık şikayetleri ile müracaat etti. Fizik muayenesinde ve rutin kan tetkiklerinde özellik saptanmadı. Gaitada gizli kan tarama (GGK) testi pozitif saptanması üzerine kolonoskopi planlandı. Kolonoskopik incelemesinde çıkan kolonda lümeni kısmen daraltan, kolonoskopun geçişine izin veren, yaklaşık 10 cm'lik segmenti tutan, malign görünümlü ülsero-vejetan kitle görüldü, biyopsiler alındı, biyopsi adenokanser olarak geldi. Batın bilgisayarlı tomografisinde (BT) metastaz lehine bulgu saptanmayan hastaya sağ hemikolektomi yapıldı. Ameliyat biyopsi sonucu düşük grade'li, orta derece diferansiye adenokanser olarak raporlandı, MMRG proteinlerinden MLH-1 ve PMS-2'nin birlikte ekspresyon kaybı olması nedeniyle HNPK riski çok yüksek olarak raporlandı. Gen tarama testi yapılan hastada MLH-1 gen mutasyonu saptanması üzerine Lynch sendromu tanısı konuldu ve indeks vakadan 10 yaş genç yaştan başlamak üzere aile taraması önerildi. 55 yaşında ağabeyinde taramada transvers kolonda polip saptandı, polipektomi yapıldı. Takiplerde 1.yıl kolonoskopisi, CEA ve batın BT'si normal olan hastanın takibi devam etmektedir.

Sonuç: Bu olgu genç yaşta kolon kanseri olabileceğini, Lynch sendromunun akla gelmesi ve gen taraması yapılması gerektiğini, pozitif saptanırsa aile taramasının ihmal edilmemesi gerektiğini göstermiştir.

Anahtar Kelimeler: kolon kanseri, lynch sendromu

EP-177
MALLORY-WEISS KANAMASINDA ANKAFERD UYGULANMASI

VEDAT GÖRAL

İSTANBUL MEDİPOL ÜNİVERSİTESİ TIP FAKÜLTESİ, GASTROENTEROLOJİ BÖLÜMÜ. İSTANBUL

Amaç: Özofagusun alt bölümü ile kardiayı içeren bölgede, uzunlamasına yırtıkların ortaya çıkmasına "Mallory-Weiss" sendromu denilmektedir. Yırtık, üst GİS'de kanamaya yol açmaktadır. Sürekli ve şiddetli kusmalar, alkol kullanımı, ıkınma, geğirme, gebelik sonucu, bu bölgede yırtık gelişebilir. Normal bir kusmadan sonra "hematemez ve melena gelişmişse Malory-Weiss sendromundan kuşkulanmak gerekir.

Olgu: Alkolik karaciğer sirozu olan 62 yaşında, erkek hasta, alkol kullanımı sonrası, kusma, hematemez ve melena ile kliniğimize geldi. Yapılan üst GİS endoskopik incelemede, kanama sebebinin özofagus varis kanaması veya peptik ülser kanaması olmadığı ve Mallory-Weiss kanaması olduğu ve kanamanın sızdırır tarzda devam ettiği görüldü. Hastada, önce lezyona adrenalin zerki yapıldı ancak kanama durmayınca 5 amp ankaferd püskürtme şeklinde yapıldığında, hemen kanamanın durduğu ve kontrol altına alındığı görüldü.

Sonuç: Mallory Weiss kanamasında, çoğu vakada kanama kendiliğinden durur. Ancak kanamanın durmadığı vakalarda, heater probe, laser uygulanması veya cerrahi uygulamalar da yapılmaktadır. Bu vakada, kanamanın, akut olarak durdurulmasında anakaferd uygulamasının başarılı olduğu ve endoskopi ünitelerinde ankaferd ilacının bulundurulması gerektiği düşünülmüştür.

Anahtar Kelimeler: Mallory-Weiss sendromu, Ankaferd uygulanması

EP-178
HIV TEDAVİSİ ALAN HASTADA AKUT VİRAL HEPATİT A ENFEKSİYONUNA BAĞLI GELİŞEN AKUT TAŞSIZ KOLESİSTİT

VEDAT GÖRAL

İSTANBUL MEDİPOL ÜNİVERSİTESİ TIP FAKÜLTESİ, GASTROENTEROLOJİ BÖLÜMÜ, İSTANBUL

Amaç: Akut taşsız kolesistit (ATK), taş ve safra çamuru olmaksızın safra kesesinin iltihablanmasıdır. ATK için majör risk faktörleri, viral sebepler, ileri yaş, ciddi hastalık durumu, yanık, travma, majör cerrahi, uzun dönem total parenteral beslenme, diyabet, immün süpresyon gibi durumlardır. Gangren, perforasyon ve ampiyem gibi komplikasyonlara sebep olduğu için yüksek mortalite ve morbidite ile ilişkilidir. Bu yazıda hepatit A virüs enfeksiyonu sonucu akut kolesistit gelişen ve destekleyici tedaviyle tamamen düzelen bir olgu sunulacaktır.

Olgu: 30 yaşında, erkek, bilinen HIV pozitifliği olan ve HIV nedeni ile antiviral tedavi alan hastamızda, 2 hafta önce başlayan, ateş, karında ağrı ve idrar renginde koyulaşma ile kliniğimize başvurdu. Yapılan USG'de safra kesesi duvarında kalınlaşma (9 mm), hepatosplenomegali ve akalkülöz kolesistit tanısı konuldu. MRCP'de safra yolları normal olarak saptandı. ALT, AST, bilüribin değerleri yüksek olan hastada, Igm anti-HAV pozitif, HBV ve HCV markerları negatif saptandı. Hastaya istirahat ve önerilerde bulunuldu. Kontrollerde kolesistit ve hepatosplenomegali tablosunun tamamen kaybolduğu görüldü.

Sonuç: Akut hepatit A enfeksiyonu geçiren hastalarda safra kesesi duvarı, kesenin mukozal ve serozal katmanlarındaki değişikliklerden kaynaklanan nedenlerden dolayı kalınlaşmaktadır. Bu bulgular da göstermektedir ki karaciğer parankimindeki bir inflamatuvar süreç nihai olarak çevre dokuları etkilemekte ve özellikle de safra kesesinin duvarında belirgin değişikliklere yol açarak kalınlaşmaya neden olmaktadır. Bu nedenle, alkalküloz kolesistit tanısı alan hastalarda, viral markerların da bakılması oldukça yararlıdır.

Anahtar Kelimeler: Akut Taşsız Kolesistit, Hepatit A enfeksiyonu

EP-179
KOLESİSTEKTOMİ SONRASI OLUŞAN SAFRA KAÇAĞININ ENDOSKOPİK TEDAVİSİ

MUSTAFA KAYMAZLI[1], İBRAHİM GÖREN[1], TALAT AYYILDIZ[1], BEYTULLAH YILDIRIM[1], GÖKÇE GÜL GÜNEYSU[2], AHMET BEKTAŞ[1]

1 ONDOKUZ MAYIS ÜNİVERSİTESİ TIP FAKÜLTESİ, GASTROENTEROLOJİ BİLİM DALI, SAMSUN
2 ONDOKUZ MAYIS ÜNİVERSİTESİ TIP FAKÜLTESİ, İÇ HASTALIKLARI ANA BİLİM DALI, SAMSUN

Amaç: Bu çalışma kolesistektomi sonrası safra kaçağı olan ve terapötik endoskopik retrograd kolanjiopankreatografi (ERCP) yapılan hastalarda endoskopik tedavi yöntemlerini araştırmak amacıyla yapıldı.

Gereç-Yöntem: 2010-2017 yılları arasında Ondokuz Mayıs Üniversitesi Gastroenteroloji Kliniği'nde kolesistektomi sonrası safra kaçağı olan hastalarda yapılan ERCP kayıtları retrospektif olarak değerlendirildi.

Bulgular: Kolesistektomi sonrası safra kaçağı nedeniyle ERCP yapılan toplam 18 hasta (14 (%78) kadın, 4 (%22) erkek) incelendi. Yaş ortalaması 57,6±16,4 idi. İşlem midazolam ve meperidin ile bilinçli sedasyon altında ve bir gastroenterolog tarafından yapıldı. 13 hastada (%72) sistik kanal güdüğünden, 5 hastada (%28) diğer yerlerden safra kaçağı görüldü (Tablo 1). Altı hastaya iğne uçlu sfinkterotomla fistülotomi yöntemiyle kesi yapıldı. Tüm hastalarda biliyer sfinkterotomi yapıldı. Dört hastaya 7 Fr, 7 hastaya 8,5 Fr, 5 hastaya 10 Fr olmak üzere toplam 16 hastaya plastik biliyer stent takıldı. Altı hastada safra yollarından taş çıkarıldı (Tablo 2). İşlemlerin hiçbirinde komplikasyon görülmedi.

Sonuç: Bu çalışmada kolesistektomi sonrası safra kaçağı en sık sistik kanal güdüğünden saptanmıştır. Vakaların üçte birinde safra kanalından taş ekstrakte edilmiştir. Biliyer stent takılması kaçağın tedavisinde yeterli olmuştur

Anahtar Kelimeler: Endoskopik tedavi, kolesistektomi, safra kaçağı

Tablo 1. Kolesistektomi Sonrası Saptanan Safra Kaçağı Lokalizasyonu.

Biliyer Kaçak Lokalizasyonu	**n:18**
Sistik kanal güdüğü	13
Ana hepatik kanal	3
Sağ intra hepatik safra yolları	1
Hilus	1

Tablo 2. Kolesistektomi Sonrası Safra Kaçağı Olanlarda Uygulanan Endoskopik Tedaviler.

Endoskopik Tedavi	**n:18**
Biliyer sfinkterotomi	1
Biliyer sfinkterotomi + taş ekstraksiyonu	1
Biliyer sfinkterotomi + taş ekstraksiyonu + biliyer stent	5
Biliyer sfinkterotomi + biliyer stent	11

EP-180
KARIN AĞRISININ NADİR BİR SEBEBİ: MEZENTERİK PANNİKÜLİT

GÜLBANU ERKAN[1], MUSTAFA SALİH AKIN[1], AYŞE SERAP AKGÜN[2], MEHMET ŞEKER[2]

1 İSTANBUL MEDİPOL ÜNİVERSİTESİ TIP FAKÜLTESİ İÇ HASTALIKLARI ABD, GASTROENTEROLOJİ BÖLÜMÜ
2 İSTANBUL MEDİPOL ÜNİVERSİTESİ TIP FAKÜLTESİ RADYOLOJİ ABD

Amaç: Mezenterik pannikülit (MP); mezenterin nadir görülen kronik inflamatuvar hastalığıdır. Etiyolojisi net olarak bilinmemektedir. Sıklıkla 50-60 yaş arasında görülmektedir. Erkeklerde kadınlardan 2 kat fazladır. Vakaların çoğunda ince barsak mezenteri tutulur. Klinik hastalığın evresine göre değişebilmektedir. En sık görülen semptom karın ağrısı, bulantı, kusma ve ele gelen dolgunluktur. Hastalık genellikle kendi kendini sınırlayıp sonlanabileceği gibi ilerleyerek ince barsak obstrüksiyonu, iskemi ve superior mezenterik ven trombozu gibi komplikasyonlara da yol açabilmektedir. Bu nadir görülen hastalığa tanı genellikle tesadüfen konulmaktadır. Radyolojik görünüm tipik olduğunda tanı çoğu hastada biyopsiye gerek duyulmadan abdominal bilgisayarlı tomografi (BT) ve manyetik rezonans (MR) ile koyulabilmektedir.

Olgu: 75 yaşında kadın hasta karın ağrısı, aralıklı bulantı ve kusma nedeniyle başvurdu. Fizik muayenede epigastriumda hassasiyet ve ele gelen dolgunluk mevcuttu. Özgeçmişinde; hastanın astımı ve aterosklerotik kalp hastalığı tanısı vardı ve 15 gün önce akut koroner hadise nedeniyle Kardiyoloji Yoğun Bakım'da yattığı ve 3 adet koroner stent takıldığı öğrenildi. Hasta atorvastatin, metoprolol, aspirin, esomperazol, klopidegrol, astım için inhaler tedavi (steroid+beta 2 mimetik kombinasyonu) kullanmaktaydı. Tam kan sayımında beyaz küre normaldi. Sedimentasyon 34 mm/saat, CRP 15 mg/L olarak saptandı. Acil olarak çekilen batın USG'de mezenterik yağ dokusunda en kalın yerinde yaklaşık 4.5 cm ölçülen kalınlaşma ve ekojenite artışları izlenmekteydi ve tarif edilen görünüm pankreas düzeyinden yaklaşık aortik bifürkasyona kadar devam etmekteydi. Görünüm mezenterik damarsal yapıları çevrelemekte ve minimal daraltmaktaydı, görünüm mezenter pannikülit ile uyumlu olarak yorumlandı. Hastanın batın BT tetkiği de aynı şekilde mezenterik pannikülit ile uyumlu olarak raporlandı. Akut mezenter iskemisi yada akut batın patolojisi yapabilecek diğer bulgular lehine bulgu yoktu. Hastaya prednizolon 1 mg/kg dozundan başlandı. Tedaviyle klinik düzelme sağlanan hasta halen merkezimizde takip edilmektedir.

Sonuç: Mezenterik pannikülit nedeni tam olarak bilinmeyen nadir bir karın ağrısı nedenidir. Bu hastalığın seyri çoğunlukla iyi huyludur, kendini sınırlar ve inflamatuvar olay kendiliğinden geriler. Literatürde steroid, kolşisin, azotiopurin, siklofosfamid gibi kemoterapötik ajanların immünsupresif ve antiinflamatuvar özelliklerinden dolayı olumlu etki gösterdiği olgu sunumları mevcuttur. Abdominal BT bulguları tanı için karakteristiktir. Akut batın bulgularıyla gelen bir hastada ayırıcı tanıda akla gelmesi gereksiz laporotomi, cerrahi girişimleri ve tıbbi tedavide gecikmeleri engeller. Cerrahi tedavi, komplike olan, barsak obstrüksiyonu veya iskemi gelişen vakalara uygulanabilir.

Anahtar Kelimeler: karın ağrısı, mezenterik pannikülit, tomografi

EP-183
KRONİK HEPATİT B HASTALARINDA TENOFOVİR VE ENTEKAVİR'İN LİPİD ÖLÇÜTLERİNE UZUN DÖNEMDE ETKİSİ

AHMET RASTGELDİ, ENVER ÜÇBİLEK, SERKAN YARAŞ, OSMAN ÖZDOĞAN, İBRAHİM YILMAZ, FEHMİ ATEŞ, ORHAN SEZGİN, ENGİN ALTINTAŞ

MERSİN ÜNİVERSİTESİ TIP FAKÜLTESİ GASTROENTEROLOJİ BİLİM DALI, MERSİN

Amaç: Kronik Hepatit B olgularında oral nükleot(z)id analogları ile tedavinin lipid ölçütleri üzerindeki etkisinin değerlendirilmesi amaçlandı.

Gereç-Yöntem: Çalışmaya entekavir kullanan 112 hasta ve tenofovir kullanan 59 hasta olmak üzere toplamda 171 hasta alındı. Başlangıç ve sonrasında 12 ayda bir olmak üzere 0-12-24-36-48-60. aylarda kan lipid ölçütleri bakıldı.

Bulgular: Gruplar arasında başlangıçta HAİ değerleri, kreatinin, kalsiyum, fosfor, total bilirubin, ALP, GGT, EGFR, APRI, FORNS index, PAGE-B, FIB-4 skorları HDL kolesterol, LDL kolesterol, ve trigliserid açısından anlamlı farklılık yoktu. E grubu için aylara göre T-Kol. Düzeyleri (mg/dl) başlangıçtan 60. Aya dek 179,03; 178,85; 178,68; 183,08; 185,30 ve 183,61, T grubu için 166,49; 165,41; 165,36; 169,18; 168,59 ve 168,92 idi. T.kol. değerleri bakımından gruplar arasında istatistiksel olarak anlamlı bir farklılık vardı (p=0,013). Entekavir grubunda total kolesterol düzeyi anlamlı olarak daha yüksekti. T. Kol. değerleri için zamansal değişim istatistiksel olarak anlamlı değildi (p=0,090). Elde edilen sonuca göre LDL başlangıç ve 48. Zaman ölçümleri bakımından E (174 mg/dl den 160 mg/dl ye) ve T (165 mg/dl den 161mg/dl ye) grupları arasında istatistiksel anlamlı farklılık vardı (p=0,005). Ayrıca HDL 12. ve 48. Zaman ölçümleri bakımından E (80 mg/dl den 82 mg/dl ye) ve T (80 mg/dl den 77 mg/dl ye) grupları arasında istatistiksel anlamlı farklılık vardı (p=0,044). 36. aydan (134,53 mg/dl karşılık 106,66 mg/dl) itibaren 48. ay (137,71 mg/dl karşılık 108,28 mg/dl) ve 60. aylarda (135,72 mg/dl karşılk 102,74 mg/dl) trigliserid düzeyleri E grubunda anlamlı olarak yüksek seyrediyordu (sırası ile p değerleri: 0.008; 0.009 ve 0.002).

Sonuç: Uzun dönemde entekavir grubunda total kolesterol ve trigliserid düzeyleri tenofovir'e göre yüksek seyretmekte olup bunun klinik anlamı hakkında bir şey söyleyebilmek için daha fazla/geniş örnekli çalışmaya gereksinim vardır.

Anahtar Kelimeler: entekavir, hepatit B, lipid, tenofovir

EP-184
KRONİK HEPATİT B HASTALARINDA TENOFOVİR VE ENTEKAVİR'İN ETKİNLİK VE GÜVENİLİRLİĞİNİN İNVAZİV OLMAYAN YÖNTEMLERLE DEĞERLENDİRİLMESİ

AHMET RASTGELDİ, ENVER ÜÇBİLEK, SERKAN YARAŞ, OSMAN ÖZDOĞAN, İBRAHİM YILMAZ, FEHMİ ATEŞ, ORHAN SEZGİN, ENGİN ALTINTAŞ

MERSİN ÜNİVERSİTESİ TIP FAKÜLTESİ GASTROENTEROLOJİ BİLİM DALI, MERSİN

Amaç: Kronik Hepatit B olgularında oral nükleot(z)id analogları ile tedavinin etkinliğinin ve güvenilirliğinin invaziv olmayan yöntemlerle değerlendirilmesi amaçlandı.

Gereç-Yöntem: Çalışmaya entekavir kullanan 112 hasta ve tenofovir kullanan 59 hasta olmak üzere toplamda 171 hasta alındı. Başlangıç ve sonrasında 12 ayda bir olmak üzere 0-12-24-36-48-60. aylarda HBV DNA, ALT, AST, HBeAg, Anti-HBe, ALP, GGT, total bilurubin, kreatinin, kalsiyum, fosfor, EGFR, APRI, FIB-4, FORNS index ve PAGE-B skor değerleri değerlendirmeye alındı.

Bulgular: Gruplar arasında başlangıçta HAİ değerleri, kreatinin, kalsiyum, fosfor, total bilirubin, ALP, GGT, EGFR, APRI, FORNS index, PAGE-B, FIB-4 skorları açısından anlamlı farklılık yoktu. E grubu için APRI, FIB-4, FORNS index, PAGE-B, skorlarının zamanla azalması istatistiksel olarak anlamlıydı. (sırasıyla: p=0,020; p=0,002; p<0,001; p=0,043). T grubu için APRI ve FORNS indeks skorunda azalma anlamlı iken FIB-4 ve PAGE-B skorundaki değişim anlamlı değildi (sırasıyla: p<0,001; p<0,001; p=0,098; p=0,129). EGFR yönünden değerlendirildiğinde 5. yıl sonunda E grubu için zamansal ölçümler arasında istatistiksel olarak anlamlı bir farklılık yoktu 4,74±0,794 karşılık 4,69±0,867 (p=0,349); T grubu için zamansal ölçümler arasında istatistiksel olarak anlamlı bir farklılık vardı; 4,81±0,455 karşılık 4,52±0,671 (p=0,001). Zaman kesitlerinde gruplar arası değişim benzerdi. ALT normalizasyonu 5. Yılda E grubunda 97.3 iken T grubunda 94.3 idi, HBV-DNA negatifleşmesi E grubunda 91,9 idi T grubunda ise 91.5 idi. Her iki grup arasında ALT normalizasyonu ve HBV-DNA negatifleşmesi tüm zaman dilimlerinde benzer idi.

Sonuç: Uzun dönem sonuçları fibrozis yönünden entekavir ve tenofovir arasında benzer olup oldukça etkin ve güvenilir ilaçlarlardır. Ancak uzun vadede özellikle böbrek işlevinde azalma ve hepatosellüler kanser gelişim riski yönünden tenofovir biraz daha ön plana çıkmış gözükmektedir.

Anahtar Kelimeler: entekavir, hepatit B, tenofovir

EP-185
PEPTİK ÜLSERLİ HASTALARIN SERUM İSKEMİ MODİFİYE ALBUMİN DÜZEYLERİ

EVRİM KAHRAMANOĞLU AKSOY[1], ÖZLEM CEYLAN DOĞAN[2], FERDANE PİRİNÇCİ SAPMAZ[1], ÖZGÜR ALBUZ[3], METİN UZMAN[1], YAŞAR NAZLIGÜL[1]

1 KEÇİÖREN EĞİTİM VE ARAŞTIRMA HASTANESİ GASTROENTEROLOJİ KLİNİĞİ, ANKARA
2 ANKARA ÜNİVERSİTESİ TIP FAKÜLTESİ, BİYOKİMYA ANABİLİM DALI, ANKARA
3 KEÇİÖREN EĞİTİM VE ARAŞTIRMA HASTANESİ GENEL CERRAHİ KLİNİĞİ, ANKARA

Amaç: İskemi modifiye albumin (İMA); iskemi ve oksidatif stresin değerlendirilmesinde yeni kullanılmaya başlanan bir belirteçdir. Bu çalışmanın amacı peptik ülser hastalarında tedavi öncesi ve sonrası serum İMA değerlerini ölçmek, İMA/albumin oranını hesaplamak ve kontrol grubuyla karşılaştırmaktır.

Gereç-Yöntem: Çalışmaya Kasım 2016-Nisan 2017 tarihleri arasında Keçiören Eğitim ve Araştırma Hastanesi Gastroenteroloji Kliniğinde herhangibir nedenle üst gastrointestinal sistem endoskopisi yapılmış ve peptik ülser saptanmış 32 hasta ve 28 sağlıklı kontrol dahil edildi. Biyopsi sonucu H pylori saptanan hastalara eradikasyon tedavisi başlanırken, saptanmayanlara antisekretuar tedavi verildi. Hastaların ve kontrol grubunun tedavi öncesi ve tedavi sonrası İMA değerleri spektrofotometrik olarak ölçüldü, İMA/albumin oranı hesaplandı.

Bulgular: Hastalar ve kontrol grubu arasında yaş ve cinsiyet dağılımı açısından istatistiksel olarak anlamlı fark yoktu (Tablo 1). Peptik ülser hastalarının tedavi öncesi ortalama İMA değeri 0.19±0.49 absorbans unit (ABSUs), ortalama İMA/albumin oranı 0.42±0.11, kontrol grubunun ortalama İMA değeri 0.45±0.16 ABSUs, İMA/albumin oranı 0.11 ±0.40 olarak hesaplandı. Aradaki fark istatistiksel olarak anlamlı idi (p<0.0001). Tedavi sonrası İMA 0.20±0.72 ABSUs, İMA/albumin oranı 0.45±0.17 olarak hesaplandı. Tedavi sonrası değerler kontrol grubu ile karşılaştırıldığında aradaki fark istatistiksel olarak anlamlı idi (p<0.0001). Tedavi öncesi ve sonrası değerleri kendi içinde karşılaştırıldığında aradaki farkın istatistiksel olarak anlamlı olmadığı saptandı.

Sonuç: Peptik ülserli hastalarda tedavi sonrasında da oksidatif stres belirteci olan İMA değeri ve İMA/albumin oranı yüksek seyretmektedir.

Anahtar Kelimeler: İMA, İMA/albumin oranı, peptik ülser

Tablo 1. Peptik ülser hastalarının ve kontrol grubunun demografik özellikleri

	Hasta (n=32)	Kontrol (n=28)	p
Yaş	42.51±2.45	35.52±3.02	0.107
Cinsiyet Kadın Erkek	 10 22	 9 19	0.941

Tablo 2. Peptik ülser hastalarının ve kontrol grubunun serum İMA değerleri ve İMA/albumin oranları

	Peptik ülser hastaları		Kontrol grubu	p1	p2	p3
	Tedavi öncesi	Tedavi sonrası				
İMA	0.19±0.49	0.20±0.72	0.45±0.16	<0.0001	<0.0001	0.486
İMA/albumin oranı	0.42±0.11	0.45±0.17	0.11±0.40	<0.0001	<0.0001	0.554

p1; hastaların tedavi öncesi değerleri ile kontrol grubunun karşılaştırılması p2; hastaların tedavi sonrası değerleri ile kontrol grubunun karşılaştırılması p3; hastaların tedavi öncesi ve tedavi sonrası değerlerinin karşılaştırılması

EP-186
KRONİK HEPATİT D'NİN PEGİLE-İNTERFERON İLE TEDAVİSİNDE ORTAYA ÇIKAN ALOPESİ AREATA

FEYZULLAH UÇMAK, HÜSEYİN KAÇMAZ, BERAT EBİK, KENDAL YALÇIN, MUHSİN KAYA

DİCLE ÜNİVERSİTESİ TIP FAKÜLTESİ, GASTROENTEROLOJİ BİLİM DALI, DİYARBAKIR

Amaç: Alopesi areata saçlı deride inflamasyon sonucunda yama tarzında saç kaybına yol açan otoimmun bir durumdur. İnterferon tedavisi süresince geçici, diffüz saç dökülmesi sık karşılaşılan (%18) yan etkilerden olmakla birlikte Alopesi areata nadiren görülür. Bu vakayı sunmadaki amacımız kronik hepatit D'li bir hastanın pegile interferon tedavisi sırasında gözlenen Alopesi areata deneyimimizi paylaşmaktır.

Olgu: Kronik hepatit D tanısıyla ondört haftadır pegile interferon tedavisi almakta olan 46 yaşındaki erkek hastada iki hafta önce başlayan lokal saç dökülmesi yakınması gözlendi. Fizik muayenesinde sol temporal bölgede oval şekilli, yaklaşık 4*3 cm'lik alanda lokal saç kaybı (Resim 1) dışında patolojik bulguya rastlanmadı. Hastanın laboratuvar incelemesinde ALT:119 U/L, AST:78 U/L, total bilurubin:1.29 mg/dL, hemoglobin:12.5 g/L, HDV-RNA:1.500.000 kopya/ml dışında normaldi. Tiroid fonksiyon testleri normal saptandı. Lokal kortikosteroid tedavisine ek olarak yakın klinik takiple pegile-İnterferon tedavisine devam edildi. Dört ay sonraki kontrolünde saçlı derideki alopesik alanın tamamen düzeldiği saptandı (Resim 2). Tedavisinin onbirinci ayında takibi devam eden hastada alopesi reaktivasyonu saptanmadı.

Sonuç: Hepatit C'nin tedavisinde kullanılan pegile interferon ve ribavirin kombinasyon tedavisi sırasında alopesi areata gelişmiş olan vakalar bildirilmiştir. Bildiğimiz kadarıyla kronik hepatit D'nin pegile interferonla tedavisi sırasında alopesi areata vaka bildirimi literatürde bulunmamaktadır.

Anahtar Kelimeler: Alopesi areata, kronik hepatit D, interferon

Resim 1. Hastanın saçlı derisinde 4*3 cm'lik alanda lokal saç kaybı.

Resim 2. Dört ay sonraki kontrolde saçlı derinin tamamen normalleşmesi.

EP-187
BİLİYER PLASTİK STENTLERİN KOLEDOĞA TRANSLOKASYONU VE ENDOSKOPİK TEDAVİ YÖNTEMLERİ

AHMET BEKTAŞ[1], MUSTAFA KAYMAZLI[1], İBRAHİM GÖREN[1], TALAT AYYILDIZ[1], BEYTULLAH YILDIRIM[1], BUĞRA KAAN BAHÇECİ[2]

1 ONDOKUZ MAYIS ÜNİVERSİTESİ TIP FAKÜLTESİ, GASTROENTEROLOJİ BİLİM DALI, SAMSUN
2 ONDOKUZ MAYIS ÜNİVERSİTESİ TIP FAKÜLTESİ, İÇ HASTALIKLARI ANA BİLİM DALI, SAMSUN

Amaç: Bu çalışma biliyer plastik stentlerin koledoğa translokasyonu sonucunda uygulanan endoskopik tedavi yöntemlerini araştırmak amacıyla yapıldı.

Gereç-Yöntem: 2010-2017 yılları arasında Ondokuz Mayıs Üniversitesi Gastroenteroloji Kliniği'nde koledoğa transloke olan biliyer plastik stentli hastaların ERCP kayıtları retrospektif olarak değerlendirildi.

Bulgular: Koledoğa stent migrasyonu olan toplam 18 hasta (11 (%61) kadın, 7 (%39) erkek) incelendi. Yaş ortalaması 62,7±17,6 idi. İşlem midazolam ve meperidin ile bilinçli bir sedasyon altında ve bir gastroenterolog tarafından yapıldı. Stentin takıldığı ERCP işlemlerinin 4'ü dış merkezde, 14' ü tarafımızca yapılmıştı. Tablo 1'de stent takılma nedenleri sıralanmıştır. Koledoğa transloke olan stent çeşitli aksesuarlar ile 14 hastada ilk seansta başarılı olarak geri çekildi, duodenum 2.kısma geçişte darlık olan pankreas kanseri tanılı diğer bir hastaya PTK yapıldı, duodenal darlığın balonla dilatasyonundan sonra rendezvous yöntemiyle ERCP yapılıp stent snare kateter ile yakalanıp çıkarıldı (Tablo 2). Yedi hastada stent çekildikten sonra yeniden stentleme yapıldı. Stentin çıkartılamadığı üç vakada ise şunlar yapıldı; iki hastada ek bir biliyer plastik stent yerleştirildi ancak kontrole gelmediler. Koledok alt uçta darlık olan pankreas kanseri tanılı bir hastaya ek bir plastik biliyer stent takıldı ve cerrahi tedavi sırasında her iki stent çıkarıldı.

Sonuç: Koledoğa transloke plastik biliyer stenti olan 18 hastanın 15'inde stent endoskopik olarak çıkarıldı. Stentin endoskopik olarak çıkartılamadığı bir hastada stent cerrahi olarak çıkarıldı, diğer iki hastaya ek stent takıldı, ancak kontrole gelmediler.

Anahtar Kelimeler: Biliyer plastik stent, koledoğa translokasyon

Tablo 1. Stent Takılma Nedenleri.

Stent Takılma Nedeni	**n**
Taş	9
Malign darlık	4
Benign darlık	2
Postoperatif safra kaçağı	2
Bilinmeyen	1

Tablo 2. Transloke Olmuş Stenti Çıkarmada Kullanılan Aksesuar Malzemeler.

Kullanılan Aksesuar Malzeme	**n**
Yabancı cisim forsepsi	6
Basket katater	4
Snare	3
Balon katater	2

EP-188
FLOROSKOPİ KULLANILMADAN YAPILAN ENDOSKOPİK RETROGRAD KOLANJİOPANKREATOGRAFİNİN BİLİYER KANÜLASYON BAŞARISI VE GÜVENİLİRLİĞİ

AHMET BEKTAŞ[1], MUSTAFA KAYMAZLI[1], İBRAHİM GÖREN[1], TALAT AYYILDIZ[1], BEYTULLAH YILDIRIM[1], MERVE ELMAS[2]

1 ONDOKUZ MAYIS ÜNİVERSİTESİ TIP FAKÜLTESİ, GASTROENTEROLOJİ BİLİM DALI, SAMSUN
2 ONDOKUZ MAYIS ÜNİVERSİTESİ TIP FAKÜLTESİ, İÇ HASTALIKLARI ANA BİLİM DALI, SAMSUN

Amaç: Bu çalışma floroskopi kullanılmadan yapılan endoskopik retrograd kolanjiopankreatografi (ERCP) işleminin biliyer kanülasyon başarısı ve güvenilirliğini araştırmak amacıyla yapıldı.

Gereç-Yöntem: 2010-2017 yılları arasında Ondokuz Mayıs Üniversitesi Gastroenteroloji Kliniğinde anamnez, fizik muayene, transabdominal ultrasonografi ve/veya MRI incelemesine göre ERCP endikasyonu konan, acil olarak floroskopiye ulaşılamayan veya kullanılmak istenmeyen hastalarda yapılan ERCP işlemlerine ait kayıtlar retrospektif olarak değerlendirildi.

Bulgular: Toplam 24 hasta (16 (%67)kadın, 8(%33) erkek) incelendi. Yaş ortalaması 48,9±18,5 idi. Kadınların 5'i gebe idi. İşlem midazolam ile bilinçli sedasyon altında ve bir gastroenterolog tarafından yapıldı. İşlem floroskopi cihazına ulaşılamadığı için floroskopi kullanılmadan yapıldı. İşlem 10 hastada biliyer pankreatit, 4 hastada kolanjit, 10 hastada ise koledokolitiazis nedeniyle yapıldı. Kanülden safra gelmesi biliyer kanülasyon olarak kabul edildi. 13 hastada standart işlemle biliyer kanülasyon başarıldı. Kanüle edilemeyen 11 hastaya iğne uçlu sfinkterotomla fistülotomi yöntemiyle kesi yapıldı. Bu teknikle hastaların 10'unda başarılı biliyer kanülasyon yapılırken bir hastada biliyer kanülasyon başarılamadı. Bu hastada daha sonra floroskopi kullanılarak yapılan ERCP işlemi başarılı oldu. Skopisiz biliyer kanülasyon yapılan 23 hastaya biliyer sfinkterotomi yapıldı. 22 hastanın safra yolları balon katater ile sıyrıldı (tablo 1). Bir hastada biliyer sfinkterotomi sırasında skleroterapi (1/10000 adrenalin) ile duran sızıntı tarzında kanama gelişti. Bu hastaya daha sonra floroskopi kullanılarak yapılan ERCP işleminde çamur geldi. Daha sonra şikayeti devam eden 11 hastada işlem floroskopi kullanılarak tekrarlandı (tablo 2).

Sonuç: Floroskopi kullanılmadan yapılan ERCP işleminde biliyer kanülasyon başarısı %96 idi. Bir hastada (%4) komplikasyon olarak skleroterapiyle duran kanama gelişti. Şikayeti devam eden hastalarda floroskopik kontrol önerilir

Anahtar Kelimeler: Biliyer kanülasyon, ERCP, floroskopi

Tablo 1. Floroskopisiz Yapılan ERCP İşleminde Saptanan Bulgular.

Saptanan Bulgu	**n**
Taş	10
Debris	6
Safra çamuru	2
Taş + Püy	2
Normal bulgular	2
Kanama	1
Kanülasyon başarısızlığı	1

Tablo 2. Floroskopi ile Tekrarlanan ERCP Bulguları.

Saptanan Bulgu	**n**
Debris	4
Taş	2
Safra çamuru	2
Normal bulgular	3

EP-189
LENFOMALI HASTADA KEMOTERAPİYE BAĞLI HEPATİT B ALEVLENMESİ: OLGU SUNUMU

AHMET UYANIKOĞLU, AHMET CEBELİ GÖKAY, AHMET KONCA

HARRAN ÜNİVERSİTESİ TIP FAKÜLTESİ, GASTROENTEROLOJİ, ŞANLIURFA

Amaç: Kemoterapiye bağlı hepatit B virus (HBV) alevlenme riski lenfomalı hastalarda ve rituksimab kullanımında artmıştır. Kemoterapiye bağlı HBV alevlenmesi olan kadın hasta sunulmuştur.

Olgu: 16. 01. 2017 tarihinde karın ağrısı şikayeti ile gastroenteroloji polikliniğine müracaat eden 65yaşında kadın hastanın fizik muayenesi normal, hemogram normal, tüm abdomen ultrasonografisi (USG) normal saptandı. Özofagogastroduodenoskopide midede kardiyadan özofagusa uzanan kitle saptandı. Patoloji sonucu diffüz büyük B hücreli lenfoma geldi. 09.03.2017 tarihinde bakılan viral serolojide HBsAg pozitif, anti-HBsAg negatif idi. Hastaya 24.03.2017 tarihinde yapılan kemik iliği biyopsisi normal sitolojik bulgular olarak geldi. 29.03.2017 tarihinde onkoloji tarafından siklofosfamid, adriamisin, vinkristin, rituksimab'ı içeren kemoterapi başlandı. Bu tarihte bakılan AST: 16 IU, ALT: 18 IU, GGT: 22 IU, ALP: 76 IU, total bilirubin: 0.24 mg/dl, direkt bilirubin:0.16 mg/dl, albumin: 2 g/dl, protrombin zamanı: 14 saniye, INR: 1.09 idi. 03.07.2017 tarihinde acil servise halsizlik, bulantı şikayetleri ile başvuran hastada AST: 285 IU, ALT: 476 IU, GGT: 208 IU, ALP: 210 IU, total bilirubin: 1.7 mg/dl, direkt bilirubin: 0.85 mg/dl saptandı. HBV-DNA: 4x106 olarak geldi. Hastaya kemoterapiye bağlı akut HBV alevlenmesi düşünülerek tenofovir 245 mg 1X1 başlandı. 17.07.2017 tarihinde AST: 224 IU, ALT: 276 IU, GGT: 244 IU, ALP: 259 IU, total bilirubin: 1.4 mg/dl, direkt bilirubin: 0.8 mg/dl idi. 25.08.2017 tarihinde bakılan AST: 720 IU, ALT: 822 IU, GGT: 192 IU, ALP: 241 IU, total bilirubin: 2.9 mg/dl, direkt bilirubin: 2.01 mg/dl, HBV-DNA: 1x103, AFP: 23, anti-HDV: negatif olarak geldi. 08.09.2017: AST: 261 IU, ALT: 338 IU, GGT: 161 IU, ALP: 242 IU, total bilirubin: 2.1 mg/dl, direkt bilirun: 1.48 mg idi. Hastanın takip ve tedavisi devam etmektedir.

Sonuç: HBsAg pozitif, kemoterapi alacak hastalara özellikle lenfomada, rituksimab kullanan hastalarda entekavir ve tenofovir gibi güçlü oral antiviraller ile profilaksi unutulmamalıdır. Bizim hastamızda olduğu gibi kemoterapi HBV akut alevlenmesine neden olabilir. Bu hastalara zaman kaybetmeden kurtarma tedavisi başlanmalıdır.

Anahtar Kelimeler: lenfoma, rituksimab, HBV alevlenme

EP-190
PERİTONİTİS KARSİNOMATOZAYI TAKLİT EDEN PERİTONEAL VE GENİTAL TÜBERKÜLOZ HASTASI: OLGU SUNUMU

GÜLBANU ERKAN[1], MUSTAFA SALİH AKIN[1], AFAK DURUR KARAKAYA[2], MURAT APİ[3]

1 İSTANBUL MEDİPOL ÜNİVERSİTESİ TIP FAKÜLTESİ İÇ HASTALIKLARI ABD, GASTROENTEROLOJİ BÖLÜMÜ
2 İSTANBUL MEDİPOL ÜNİVERSİTESİ TIP FAKÜLTESİ RADYOLOJİ ABD
3 İSTANBUL MEDİPOL ÜNİVERSİTESİ TIP FAKÜLTESİ KADIN DOĞUM ABD

Amaç: Ektrapulmoner tuberkülozun bir formu olan tuberküloz (TBC) peritonit, ileri evre kanserlerin peritoneal tutulumu olan peritonitis karsinomatoza ile sıklıkla karışmaktadır. Her iki hastalıkta da karın ağrısı, karında şişkinlik, halsizlik, yorgunluk ve kilo kaybı gibi semptomlar ortaktır. Her iki klinik durumun semptomları birbirine çok benzemesine rağmen tedavileri çok farklıdır. Bu yüzden bu iki klinik tablonun ayrımı çok önemlidir.

Olgu: 47 yaşında kadın hasta karın ağrısı, karında şişlik, iştahsızlık, terleme, kilo kaybı, geceleri ateş basması hissi nedeniyle başvurdu. Hasta karında ascit nedeniyle dış merkezde araştırılmış, 2 kez ascit sitolojisi çalışılmış, şüpheli atipik hücreler görülmüş, over kanserinden yada tbc peritonitten şüphelenilmiş, ascit maisinden tbc kültürü dahil tüm tetkikleri gönderilmiş, ancak kesin tanı konulamamış. Fizik muayenede hasta soluk, anemik görünümdeydi, batın alt kadranlarda ascit mevcuttu. Özgeçmişinde özellik yoktu. Soygeçmişinde uzak akrabalarında tüberküloz hikayesi vardı. Tam kan sayımında beyaz küre ve trombosit sayısı normaldi. Hb:10.8 gr/dl, sedimentasyon 28 mm/saat, CRP 76 mg/L olarak saptandı. Periton sıvısında serum ascit albümin gradyenti<1.1 idi, hücre sayımında lenfosit dominanttı. Hastanın periton sıvısından tbc kültürü, tbc PCR ve ADA gönderildi. Over Ca?/peritonitis karsinomatoza?/tbc peritonit? ön tanılarıyla çekilen abdominal MR'da peritonda plak tarzında peritonitis karsinomatoza ile uyumlu olabilecek plaklar ve sol overde 2.5 cm.lik kistik lezyon saptandı. Hasta over CA?/peritonitis karsinomatoza?/ tuberküloz peritonit? açısından Kadın Doğum ABD'na danışıldı. Hastaya Kadın Doğum ABD tarafından diagnostik laparoskopi ve biyopsi önerildi. Laparoskopi esnasında batın içi yoğun miktarda sıvı, uterus ve over üzerinde ayrıca batın ön duvarında kolon üzerinde multiple adhezyonlar izlendi. Overler ve tubalar birbirine yapışık enfekte görünümde idi. Kolon üzerinden, her iki over ve tuba üzerinden, batın ön duvarından lezyonlardan örnekleme yapıldı, patoloji ve mikrobiyolojiye gönderildi. Patolojide nekrotizan granulomatöz inflamasyon saptanan hastaya antitüberküloz tedavi başlandı. Tedaviyle klinik düzelme sağlanan hasta halen merkezimizde takip edilmektedir.

Sonuç: Primer ya da yayılmış tüberkülozun hematojen yolla veya yakın komşuluk yoluyla intestinal sistemden veya Fallop tüplerinden yayılması sonucu gelişen peritoneal tüberküloz ileri evre epitelyal over kanserleriyle sıklıkla karışır. Tanı için klinik ve laboratuvar bulguları yeterli bilgi sağlamayabilir. Bunun için gerekli vakalarda laparoskopi yapılarak biyopsiler alınması uygun bir yaklaşım olabilir. Operasyon sırasında frozen kesi çalışılarak malignite veya kronik granülomatöz bir hastalık olup olmadığı söylenebilir. Bu durumda radikal bir operasyon gereken over kanseri ile ilaçlarla tedavi edilebilen peritoneal TBC ayırımı yapılmış olur.

Anahtar Kelimeler: peritonitis karsinomatoza, tuberküloz peritonit

EP-191
ANTİ-TNF İLE TEDAVİ EDİLEN NADİR GÖRÜLEN BİR PANKREATİT VAKASI

KEMAL KÜRBÜZ, SÜLEYMAN SAYAR, NERMİN MUTLU BİLGİÇ, KAMİL ÖZDİL, LEVENT DOĞANAY, ZUHAL ÇALIŞKAN, RESUL KAHRAMAN, HAKAN DEMİRDAĞ, OĞUZHAN ÖZTÜRK, RONİ ATALAY

SAĞLIK BİLİMLERİ ÜNİVERSİTESİ, ÜMRANİYE EĞİTİM VE ARAŞTIRMA HASTANESİ,İSTANBUL

Amaç: Pankreatik Sarkoidozis çok nadir görülen bir akut pankreatit nedenidir.Klinik olarak anlamlı gastro-intestinal tutulum tüm sistemik sarkoidozisli olguların yaklaşık %0,1-0,9'unda görülür.Hastalarda karın ağrısı ile beraber amilaz-lipaz,billüribin ve kcft yüksekliği görülebilir.Tedavisinde klasik akut pankreatit tedavisine ilave olarak immunsupresif tedaviler verilir.Bu vakamızda konvansiyonel immunsupresiflere yanıt alınamayan ve anti-tnf ile tedavi edilen bir pakreatik sarkoidozis vakası sunduk

Olgu: 27 yaşında bayan hasta acil servise karin ağrısı, ateş, halsizlik, şikayetleri ile başvurdu.Öz geçmişinde 3 yıl önce benzer şikayetler ile başvurduğu hastanede yapılan KCFT-amilaz- lipaz düzeylerinde yükseklik ile bisitopeni saptanması nedeniyle yapılan incelemelerde kemik iliği biyopsisi, karaciğer biyopsisi ve splenektomi sonrası patoloji sonuçlarında akciğer dışı iç organ tutulumlu sarkoidozis tanısı konulduğunu; o dönem bir süre steroid tedavisi aldığını ve değerlerinin ve şikayetlerinin düzeldiğini söylüyor. Steroid dozu 20 mg altına düşüldüğünde şikayetlerinin tekrar başladığını o yüzden yılda 3-4 kez karın ağrısı atağı geçirdiğini belirtiyor. Şu an herhangi bir tedavi almayan amilaz ve lipaz değerleri 1000 U/L üzerinde ve ALT-AST-ALP-GGT 5-10 kat yüksek olan hasta akut pankreatit ve hepatit ön tanıları ile interne edildi. Hastanın yapılan ayrıntılı akut viral panel ve otoimmün panel sonuçlarının hepsi negatif olarak saptandı. Yapılan USG ve MRI görüntülemelerinde KC heterojen görünümde olup, pankreas ödemli ve düzensiz görünümde saptandı. Hastaya TBC ekartasyonu yapıldıktan sonra tekrar 40 mg gün dozunda prednol başlandı ve takiplerinde tedricen hastanın kliniği ve labaratuvarı düzelmeye başladı. Hastaya uzun dönem immünsupresif tedavi olarak sırasıyla; önce azatiopürin sonrasında MTX ve 6-merkaptopürin tedavileri denendi ancak tüm tedavilerde de 2. ay dolmadan toksik hepatit, pankreatit ve bulantı -kusma gibi şikayetleri gelişmesi nedeniyle tedaviler kesilmek zorunda kalındı. Steroid dozu 20 mg altına düşülemeyen cushingoid görünümde olan ve sık enfeksiyon geçiren hastaya en son olarak endikasyon dışı rapor onayı ile 0-2-6. haftalarda ve sonrasında da her 6 haftada 300 mg olmak üzere infliximab tedavisi başlandı. Tedavinin 3.ayında steroid dozu tedricen azaltılarak steroid tedavisi kesilen hastada sadece infliximab tedavisi verildi.İnfliximab tedavisiyle cushingoid görünümünde, labaratuvar değerlerinde ve kliniğinde belirgin düzelme görülen hasta son 5 ayda hiç pankreatit atağı geçirmeden Inflıximab ile takip edilmektedir

Sonuç: Akut pankreatit etyolojisinde nadir görülen bir sebep olan sarkoidozis tedavisinde steroid ve azatiopürin gibi konvansiyonel immünsupresif tedavilerle büyük oranda tedaviye yanıt alınabilmektedir.Bizim bu vakamızda olduğu gibi literatürde konvansiyonel tedavilere dirençli bazı vakalarda uygulanan anti-TNF tedavisiyle büyük oranda hastalıkta regresyon saptanabileceği görülmüştür

Anahtar Kelimeler: Akut Pankreatit, Sarkoidozis, Anti-TNF

EP-192
PAPİLLA VATER'İ İÇİNE ALMAYAN DUODENAL DİVERTİKÜLLÜ HASTALARDA ERCP BAŞARISI NASIL ETKİLENMEKTEDİR?

MUSTAFA KAYMAZLI[1], İBRAHİM GÖREN[1], TALAT AYYILDIZ[1], BEYTULLAH YILDIRIM[1], FATMA DEMİRBAŞ[2], AHMET BEKTAŞ[1]

1 ONDOKUZ MAYIS ÜNİVERSİTESİ TIP FAKÜLTESİ, GASTROENTEROLOJİ BİLİM DALI, SAMSUN
2 ONDOKUZ MAYIS ÜNİVERSİTESİ TIP FAKÜLTESİ, ÇOCUK GASTROENTEROLOJİ, HEPATOLOJİ, BESLENME BİLİM DALI, SAMSUN

Amaç: Bu çalışmada, papilla Vater'i içine almayan duodenal divertikül saptandığında ERCP başarısını etkileyen faktörleri araştırdık.

Gereç-Yöntem: 2010-2017 yılları arasında Ondokuz Mayıs Üniversitesi Gastroenteroloji Kliniği'nde ERCP'de papilla Vater çevresinde divertikül saptanan hastaların ERCP kayıtları retrospektif olarak değerlendirildi.

Bulgular: Divertikül dışında papilla Vater saptanan toplam 53 hasta (33(%62)kadın, 20(%38) erkek) incelendi. Ortalama yaş 68,2±14,4 idi. Tüm hastalarda papilla naif idi. Divertikül tabanının sağ tarafı medial, sol tarafı lateral lokalizasyon olarak tanımlandı. Papillanın divertikül ile pozisyonuna göre hastaların 6'sı (%11) lateralde, 11'i (%21) medialde, 36'sı (%68) tabanda olarak tanımlandı. Tüm hastalarda biliyer kanülasyon başarılı olarak yapıldı

Sonuç: Papilla Vater'i içine almayan duodenal divertikküllü hastalarda ERCP'de biliyer kanülasyon oranı %100 olup papilla Vater'i içine almayan divertikül varlığı ERCP başarısını etkilememektedir.

Anahtar Kelimeler: Duodenal divertikül, ERCP

EP-193
İNTRADİVERTİKÜLER PAPİLLA VATER SAPTANDIĞINDA PAPİLLA ORİFİS POZİSYONU ERCP BAŞARISINI NASIL ETKİLEMEKTEDİR?

MUSTAFA KAYMAZLI[1], İBRAHİM GÖREN[1], TALAT AYYILDIZ[1], BEYTULLAH YILDIRIM[1], AHMET BEKTAŞ[1], ERSİN ÇINAR[2]

1 ONDOKUZ MAYIS ÜNİVERSİTESİ TIP FAKÜLTESİ, GASTROENTEROLOJİ BİLİM DALI, SAMSUN
2 ONDOKUZ MAYIS ÜNİVERSİTESİ TIP FAKÜLTESİ, İÇ HASTALIKLARI ANA BİLİM DALI, SAMSUN

Amaç: Bu çalışmada, intradivertiküler papilla Vater saptandığında orifis lokalizasyonunun terapötik ERCP başarısı üzerine etkisini araştırdık.

Gereç-Yöntem: 2010-2017 yılları arasında Ondokuz Mayıs Üniversitesi Gastroenteroloji Kliniğinde ERCP'de intradivertiküler papilla Vater saptanan hastaların ERCP kayıtları retrospektif olarak değerlendirildi.

Bulgular: İntradivertiküler papilla Vater saptanan 125 hasta değerlendirildi. Papilla orifisinin divertikül ile pozisyonu belirtilen toplam 72 hasta (38 (%53) kadın, 34 (%47) erkek) çalışmaya alındı. Ortalama yaş 73,1±11,4 idi. İşlem midazolam ve meperidin ile bilinçli bir sedasyon altında ve bir gastroenterolog tarafından yapıldı. Tüm hastalarda papilla naif idi. Hastalarda divertikül çevresi saat çevresi olarak düşünüldü ve papilla orifis pozisyonu saat kadranına göre tanımlandı. Papilla orifisi hastaların 17'sinde (%24) saat 6'da, 34'ünde (%47) saat 6'dan büyük (6 ile 12 arası), 21'inde (%29) saat 6'dan küçük (1 ile 6 arası) olarak tanımlandı. Hastaların 13'ünde (%18,1) iğne uçlu sfinkterotom ile kesi sonrası işlem yapıldı. Hastaların 64'ünde (%89) biliyer kanülasyon başarılı olarak yapıldı. Hastaların 8'ine(%11) ise biliyer kanülasyon yapılamadı (Tablo 1).

Sonuç: Bu çalışmada intradivertiküler papilla Vater saptanan hastalarda biliyer kanülasyon başarısı %89 idi. Saat 6 pozisyonundaki orifisli hastalarda kanülasyon başarısı daha düşüktü.

Anahtar Kelimeler: ERCP, intradivertiküler papilla, papilla orifisi

Tablo 1. Divertikül İçi Papilla Vater Varlığında Orifis Pozisyonuna Göre ERCP Başarı Oranı.

Divertikül İçi Papilla Orifisi Pozisyonu	Başarılı Biliyer Kanülasyon n (%)
Saat 6'dan küçük	19 (%90)
Saat 6'da	14 (%82)
Saat 6'dan büyük	31 (%91)
Toplam	64 (%89)

EP-194
HEPATİT C ENFEKSİYONUNA BAĞLI DEKOMPANSE SİROZ HASTALARINDA VE KRONİK HEPATİT C ENFEKSİYONU NEDENİYLE KARACİĞER NAKLİ OLANLARDA LEDIPASVIR/ SOFOSBUVIR TEDAVİSİNİN ETKİLİLİĞİ: TÜRKİYE ERKEN ERİŞİM PROGRAMI SONUÇLARI

RAMAZAN İDİLMAN[1], MEHMET DEMİR[2], MURAT ALADAĞ[3], SABAHATTİN KAYMAKOĞLU[4], CİHAN EROL[1], BİLGER ÇAVUŞ[4], RAİM İLİAZ[4], ULUS SALİH AKARCA[5], SEYFETTİN KÖKLÜ[6], YILMAZ ÇAKALOĞLU[7], MEMDUH ŞAHİN[8], HARVONİ ERKEN ERİŞİM PROGRAMI ÇALIŞMA GRUBU[9]

1 ANKARA ÜNİVERSİTESİ TIP FAKÜLTESİ
2 MUSTAFA KEMAL ÜNİVERSİTESİ TIP FAKÜLTESİ
3 İNÖNÜ ÜNİVERSİTESİ TIP FAKÜLTESİ
4 İSTANBUL ÜNİVERSİTESİ İSTANBUL TIP FAKÜLTESİ
5 EGE ÜNİVERSİTESİ TIP FAKÜLTESİ
6 HACETTEPE ÜNİVERSİTESİ TIP FAKÜLTESİ
7 SİSLİ MEMORİAL HASTANESİ
8 MERSİN DEVLET HASTANESİ
9 TÜRKİYE

Amaç: Hepatit C virüs (HCV) enfeksiyonunda yeni direkt etkili antiviral ajanlarla kür oranı %90'ın üzerindedir. Bu oran dekompanse siroz hastalarında değişkenlik göstermektedir. Bu çalışmada, kronik HCV enfeksiyonuna bağlı dekompanse siroz hastalarında ve kronik HCV enfeksiyonu nedeniyle karaciğer nakli olan hastalarda LDV/SOF tedavisinin etkililiğinin araştırılması amaçlanmıştır.

Yöntem: Nisan 2015 ve Ocak 2016 tarihleri arasında ruhsat sahibi tarafından Ledipasvir/Sofosbuvir (LDV/SOF) tedavisi, acil tedavi ihtiyacı olan kronik HCV enfeksiyonu olan hastalara erken erişim programının bir parçası olarak ücretsiz olarak sağlamıştır. Toplam 200 kronik hepatit C hastası (dekompanse karaciğer hastalığına ilave olarak MELD skoru>=16, veya karaciğer transplantasyon hikayesi olan veya karaciğer dışı manifestasyonu ve/veya eşlik eden ciddi hastalığı olanlar), hekimin kararına göre, 12 veya 24 hafta süresince LDV/SOF (90/400mg) ± ribavirin (kiloya göre hesaplanarak) ile tedavi edilmiştir. Tüm hastalar tedavi öncesi onay vermiştir. Bu Erken Erişim Program'ı Sağlık Bakanlığı'nın kontrolünde gerçekleştirilmiştir.

Bulgular: Programa alınan 200 hastanın %54'ü kadın, ortanca yaş 62 yıldır. Hastaların %58'i tedavi deneyimli, %81'i HCV genotip GT1b, ortalama serum HCV RNA düzeyi 5.92 (0.96) $\log_{10}$ IU/mL, ortanca serum ALT düzeyi 65 U/L idi. Hastaların %46'sında eşlik eden hastalık mevcut olup diyabet en sık eşlik eden hastalık idi, %24'ünde ise karaciğer transplantasyon öyküsü vardı. Tedavi öncesi ortanca MELD skoru 16, Child-Pugh skoru ise 8 idi. Hastaların %78'sinde asit bulunmaktaydı. Yedi hastada eşlik eden kronik hepatit B virüs (HBV) enfeksiyonu (HBsAg pozitif) bulunmaktaydı.

ITT analizine göre kalıcı virolojik yanıt (KVY12) %86 iken (172/200), per protokol analizde KVY12 %98 (172/175) saptandı.

Viral baskılama hepatik fonksiyonlarda iyileşmeye yol açar. Başlangıca göre KVY12'de MELD skoru (16'dan 8'e, p<0.001) ve Child-Pugh skorunda istatistiksel olarak anlamlı düzelme gözlendi (Tablo 1). KVY12'ye ulaşan hastaların %72'sinde MELD skoru düzeldi, MELD skorunda düzelme başlangıç MELD skoru >=16 olanlarda daha belirgin idi (%91.0).

Kronik HBV enfeksiyonu olan hiçbir hastada tedavi sırasında ve sonrasında HBV alevlenmesi gözlenmedi.

Sonuç: Bu sonuçlara bağlı olarak, kronik HCV enfeksiyonuna bağlı dekompanse siroz hastalarında ve karaciğer nakli olanlarda LDV/SOF tedavisi ile yüksek etkililik sağlanmaktadır. Bu gerçek yaşam verileri diğer ülkelerden elde edilmiş gerçek yaşam verileri ile uyumludur.

Anahtar Kelimeler: hepatit C, ledipasvir/sofosbuvir, erken erişim, etkililik

Şekil 1. Zaman içindeki MELD skoru değişimi

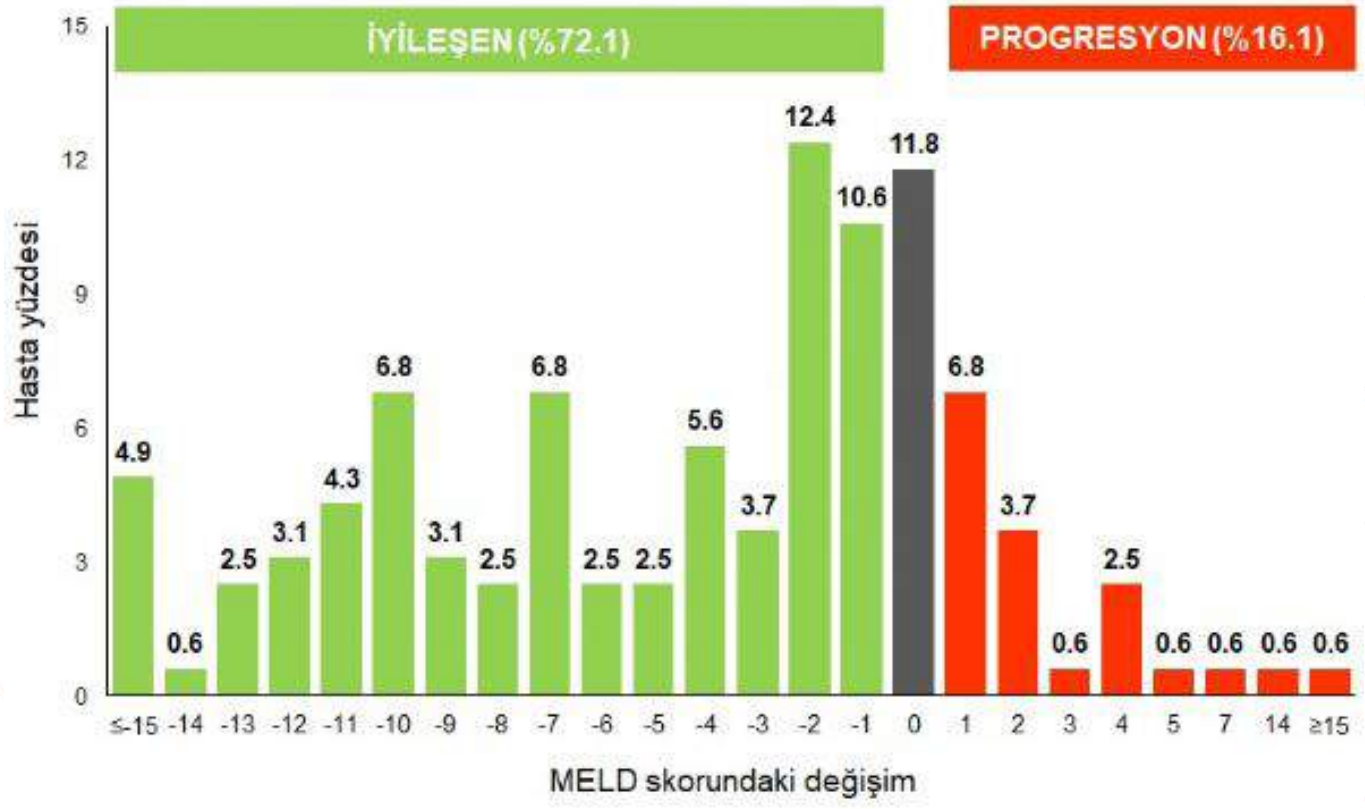

SVR12 MELD skoru verisi olan hastalarda, n=161

Tablo 1. Takip verisi olan hastalarda Child Pugh skoru değişimi (n=182)

		Takipte			
	Child	A	B	C	Toplam
Tedavi öncesi	A	55 (30.2%)	5 (2.7%)	1 (0.5%)	61 (33.5%)
	B	9 (4.9%)	55 (30.2%)	3 (1.6%)	67 (36.8%)
	C	1 (0.5%)	10 (5.5%)	43 (23.6%)	54 (29.7%)
	Toplam	65 (35.7%)	70 (38.5%)	47 (25.8%)	182 (100%)

Yeşil alanlar daha iyi sınıfa geçenleri, sarı alanlar aynı kalanları, kırmızı alanlar daha kötü sınıfa geçenleri gösterir

EP-195
EKSTRAHEPATİK SAFRA YOLU MALİGN DARLIĞI OLAN HASTALARDA ERCP BULGULARI

MUSTAFA KAYMAZLI[1], İBRAHİM GÖREN[1], TALAT AYYILDIZ[1], BEYTULLAH YILDIRIM[1], MUSTAFA EMRE DUYGULU[2], AHMET BEKTAŞ[1]

1 ONDOKUZ MAYIS ÜNİVERSİTESİ TIP FAKÜLTESİ, GASTROENTEROLOJİ BİLİM DALI, SAMSUN
2 ONDOKUZ MAYIS ÜNİVERSİTESİ TIP FAKÜLTESİ, İÇ HASTALIKLARI ANA BİLİM DALI, SAMSUN

Amaç: Bu çalışma ekstrahepatik safra yolu malign darlığı olan hastalarda yapılan terapötik endoskopik retrograd kolanjiopankreatografi (ERCP) bulgularını incelemek amacıyla yapıldı.

Gereç-Yöntem: 2010-2017 yılları arasında Ondokuz Mayıs Üniversitesi Gastroenteroloji Kliniği'nde ekstrahepatik safra yolu malign darlığı olan hastalarda yapılan ERCP kayıtları retrospektif olarak değerlendirildi.

Bulgular: Ekstrahepatik safra yollarında darlığı olan toplam 149 hasta (60 (%40) kadın, 89(%60) erkek) incelendi. Yaş ortalaması 68,1±14,4 idi. İşlem midazolam-meperidin ile bilinçli sedasyon altında ve bir gastroenterolog tarafından yapıldı. Tüm hastalarda papilla naif idi. Hastaların 31'inde (%21) proksimal safra yolu darlığı, 118'inde (%79) distal safra yolu darlığı vardı (tablo 1,2). 149 hastanın 126'sında (%85) biliyer kanülasyon başarılı oldu. Kanülasyon başarılı olan 126 hastanın onunda (%8) safra drenajı yeterli olduğundan stent takılmadı, 108'ine (%86) stent yerleştirildi (107 vakada ilk seans, bir vakada ikinci seansta). Kanülasyon başarılı olmasına rağmen hastaların sekizine (%6) stent yerleştirilemedi. Bunların dördünde cerrahi tedavi uygulanırken diğer dördü ise ek tedaviyi kabul etmemiştir. Biliyer kanülasyon başarısız olan 23 hastanın 2'sine rendezvous tekniği ile stent yerleştirilirken, 20 'sine perkütan transhepatik biliyer drenaj yapıldı, 1'nde perkütan biliyer drenaj da başarısız oldu ve hasta exitus oldu.

Sonuç: Ekstrahepatik safra yolu malign darlığı olan hastalarda ERCP işlemi ile biliyer kanülasyon başarısı %85 idi. Kanülasyon başarılan ve stentleme gerekenlerin %91,5'inde ERCP ile işlem gerçekleştirilebildi. Tüm vakalar üzerinden değerlendirildiğinde %72,5 vakada ERCP, %1.3 vakada ERCP-rendezvous, %13.4 vakada PTK, %2.7 cerrahi yolla biliyer drenaj işlemi başarılmıştır. %6.7 vakada drenaja gerek duyulmamış, %2.7 vaka işlemi kabul etmemiş, bir vaka (%0.7) ise eksitus olmuştur.

Anahtar Kelimeler: Ekstrahepatik safra yolu, ERCP, malign darlık

EP-196
AMPULLA VATER TÜMÖRLERİNDE ENDOSKOPİK RETROGRAD KOLANJİOPANKREATOGRAFİ VE HİSTOPATOLOJİ BULGULARI

MUSTAFA KAYMAZLI[1], İBRAHİM GÖREN[1], TALAT AYYILDIZ[1], BEYTULLAH YILDIRIM[1], ZEHRA ZEREN ÖZTOP[2], AHMET BEKTAŞ[1]

1 ONDOKUZ MAYIS ÜNİVERSİTESİ TIP FAKÜLTESİ, GASTROENTEROLOJİ BİLİM DALI, SAMSUN
2 ONDOKUZ MAYIS ÜNİVERSİTESİ TIP FAKÜLTESİ, İÇ HASTALIKLARI ANA BİLİM DALI, SAMSUN

Amaç: Bu çalışma ampulla Vater tümörlerinde yapılan terapötik endoskopik retrograd kolanjiopankreatografinin (ERCP) biliyer kanülasyon başarısı ve güvenilirliğini araştırmak amacıyla yapıldı.

Gereç-Yöntem: 2010-2017 yılları arasında Ondokuz Mayıs Üniversitesi Gastroenteroloji Kliniğinde ampulla Vater tümörlerinde yapılan ERCP ve histopatolojik kayıtlar retrospektif olarak değerlendirdi.

Bulgular: Toplam 27 hasta (18 (%66.7) erkek, 9 (%33.3) kadın) incelendi. Ortalama yaş 72,4±12,6 idi. İşlem midazolam ve meperidin ile bilinçli bir sedasyon altında ve bir gastroenterolog tarafından yapıldı. ERCP işleminde papilla Vater'den alınan biyopsilerin patoloji tanıları 5 hastada (%18.5) ampuller adenom, 22 hastada (%81.5) ampuller karsinom idi (tablo 1). Hastaların 15'ine (%55.6) iğne uçlu sfinkterotom ile kesi yapıldı. Hastaların 26'sında (%96.3) biliyer kanülasyon başarılı olarak yapıldı (25 hastada ilk, bir hastada ikinci seansta). Biliyer kanülasyon yapılamayan ampuller karsinom olan bir hastaya perkütan transhepatik biliyer drenaj yapıldı. Hastaların 17'sine (%63.0) biliyer stent yerleştirilirken, bir hastaya biliyer kanülasyon yapılamaması ve 9 hastaya biliyer sfinkterotomi sonucu biliyer drenaj yeterli olması nedeniyle stent yerleştirilmedi.

Sonuç: Ampulla Vater tümörlerinde terapötik ERCP ile biliyer kanülasyon başarısı % 96.3 idi. Vakaların %81.5'inde malign tümör saptandı.

Anahtar Kelimeler: Ampulla Vater tümör, ERCP

Tablo 1. Papilla Vater Tümörlerinde Histopatolojik Bulgular.

Histopatolojik Bulgu	n (%)
Adenokarsinom	20 (74.1)
Nöroendokrin karsinom grade 3	1 (3.7)
Mikst adenokarsinom, nöroendokrin karsinom	1 (3.7)
Villöz adenom	2 (7.4)
Tubulovillöz adenom	2 (7.4)
Flat adenom	1 (3.7)

EP-197
RITUXIMAB KULLANIMI SONRASI HBV REAKTİVASYONU VAKASI: TAKİPTE DNA DAHA ÖNEMLİ

BEYTULLAH YILDIRIM[1], GÖKÇE GÜL GÜNEYSU[2], İBRAHİM GÖREN[1], TALAT AYYILDIZ[1], MUSTAFA KAYMAZLI[1], AHMET BEKTAŞ[1]

1 ONDOKUZ MAYIS ÜNİVERSİTESİ TIP FAKÜLTESİ, GASTROENTEROLOJİ BD, SAMSUN
2 ONDOKUZ MAYIS ÜNİVERSİTESİ TIP FAKÜLTESİ, İÇ HASTALIKLARI AD, SAMSUN

Amaç: Rituximab anti-CD20 monoklonal antikoru olup, kullanımı hepatit B virüs reaktivasyon riskini arttırmaktadır. Gelişmiş ülkelerde bile immünsüpresif tedavi alacak vakalarda viral marker taraması atlanmakta, bu durum mortal seyredebilen karaciğer yetmezliklerine yol açabilmektedir. Burada geçirilmiş Hepatit B hikayesi olan, HBsAg negatif iken HBV DNA pozitifliği ve buna bağlı karaciğer yetmezliği gelişen bir vakayı sunuyoruz.

Olgu: Yetmiş sekiz yaşındaki erkek hastaya Mart 2016 tarihinde B hücreli indolent lenfoma tanısı konmuş. Peptik ülser ve koroner arter hastalığı hikayesi olan hasta en son 4 ay önce olmak üzere, 4 kür Rituximab kullanmış. Aralık 2016'da halsizlik, baş dönmesi şikayetleri nedeniyle Ondokuz Mayıs Üniversitesi Tıp Fakültesi Acil Polikliniği'ne başvuran hastanın yapılan tetkiklerinde; ALT= 944 UI/L, AST= 794 IU/L, ALP= 250 IU/L, GGT=283 IU/L, Total/Direk Bilirubin= 14,3/10,3 mg/dL, INR= 1,7; HBsAg, anti-HBc IgM, anti-HCV, HBe Ag: Negatif; Anti-HBs= 53,6 IU/L Anti-HBc IgG, Anti-HAV IgG: Pozitif, HBV DNA= 11.700 IU/ml, HCV RNA ve otoimmun hepatit markırları: Negatif'ti. Batın USG, portal doppler ve üst batın MR/MRCP incelemelerinde splenomegali haricinde patoloji saptanmadı. Hastaya Entekavir başlandı, ancak tedaviye rağmen yatışının 7. gününde karaciğer yetmezliği nedeniyle kaybedildi.

Sonuç: Rituximab kullanacak hastaların güncel kılavuzlara göre tetkiklerinin yapılması ve tedavi alan geçirilmiş hepatit B vakalarında Anti-HBs pozitif olsa bile HBV DNA düzeyinin aralıklarla kontrolünün uygun olacağı kanaatindeyiz.

Anahtar Kelimeler: Rituximab, hepatit b, reaktivasyon

EP-198
A RARE CAUSE OF TENOFOVIR UNRESPONSIVENESS

ÖZLEM GÜL UTKU, BİLAL ERGÜL, DİLEK OĞUZ

DEPARTMENT OF GASTROENTEROLOGY, FACULTY OF MEDİCİNE, KIRIKKALE UNİVERSİTY, KIRIKKALE, TURKEY

Objective: Celiac disease is a chronic condition defined as an enteropathy of the small intestine. Disease occurs in genetically susceptible individuals' expression of the HLA-DQ2 or -DQ8 haplotype. This results an abnormal immune response to dietary gluten peptides. The absorption function of the small intestine is impaired in this disease. The absorption of drugs in celiac disease also deteriorates as the nutrients are absorbed. We report the dietary incompetent celiac patient who was unresponsive to tenofovir treatment

Case: A 31-year-old female patient with chronic viral hepatitis B applied to our hospital. She complained non-specific abdominal pain, diarrhea, fatigue, drowsiness, bloating, gas, and weight loss. The abdominal examination revealed abdominal tenderness. The patient has been followed up with HBV diagnosis for 5 years in our clinic and using TDF for 3 years. Although HBV DNA was negative after TDF treatment, HBV DNA was detected in the serum for the last 3 months. Firstly, it was thought that the patient did not get the medication properly. She was absolutely convinced that took the medication regularly. The laboratory tests showed a moderate microcytic hypochrome anemia with a hemoglobin level of 9.6 g/dl, a normal leukocyte and platelet count, minimal elevation of liver enzymes, a mild hypoproteinemia of 5.9 g/dl and hypoalbuminemia of 3.3 g/dl, a decreased level of circulating iron of 35 µg/dl and HBV DNA positivity. The other biochemical results were within normal ranges. Any pathology was not observed on abdominal ultrasound. Esophagogastroduodenoscopic examination revealed erythema in the antrum and scalloping of the first and second part of the duodenal mucosa. Celiac tests were detected for anti-TTG IgA elevated at 40 Units and anti-gliadin IgA 30 Units (reference range for both: 0–19 Units). Duodenal biopsy showed total villous atrophy and crypt hyperplasia and lymphocytic infiltration. She was diagnosed with Marsh Stage IIIC celiac disease. The patient adhered to a strict gluten-free diet program. Clinical improvement was observed after in a few days, with stool normalization and general status recovery. Serum HBV DNA level dropped 2 logs after 1 month and was undetectable after 2 months of gluten-free diet.

Conclusion: If a patient with chronic viral hepatitis B has unexplained treatment failure, malabsorption should be considered and screening tests for celiac disease should be performed.

Keywords: Absorbtion, Celiac disease, Tenofovir-disoproxil-fumarate

Figure 1

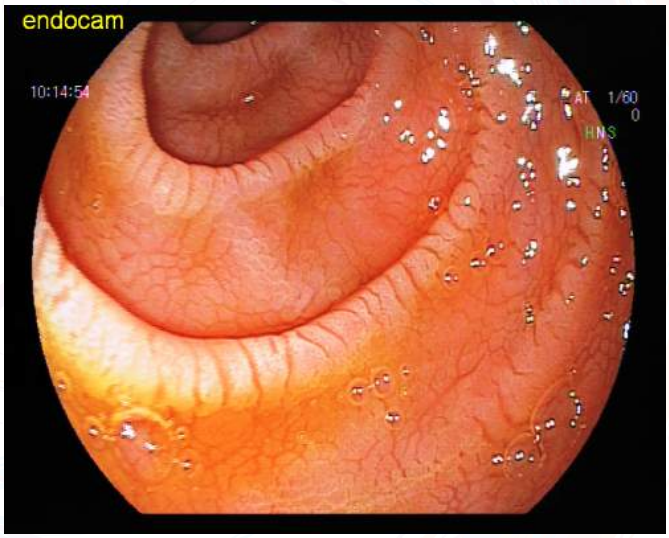

EP-201
İNFLAMATUVAR BARSAK HASTALARINDA ADALIMUMAB DENEYİMİMİZ

FEHMİ ATEŞ, SERKAN YARAŞ, OSMAN ÖZDOĞAN, ENVER ÜÇBİLEK, İBRAHİM YILMAZ, ENGİN ALTINTAŞ, ORHAN SEZGİN

MERSİN ÜNİVERSİTESİ TIP FAKÜLTESİ, GASTROENTEROLOJİ BİLİM DALI, MERSİN, TÜRKİYE

Amaç: Adalimumab, konvansiyonel tedavilere yanıt alınamayan veya bu tedavileri tolere edemeyen inflamatuvar barsak hastalarının tedavisinde önemli yer tutan bir Anti-TNF ilaçtır. Bu çalışmada Adalimumab tedavisi verdiğimiz Crohn (CH) ve Ülseratif Kolit (ÜK) hastalarımızdaki tedavi etkinliğinin saptanması amaçlanmıştır.

Gereç-Yöntem: CH veya ÜK hastalarında konvansiyonel tedavilerle hastalık kontrolünün başarısız olması veya İnfliximab tedavisi ile hastalığın kontrol edilememesi nedeniyle Adalimumab başlanan tüm inflamatuvar barsak hastaları çalışmaya alındı. Tedavinin 8. ve 12. haftalarındaki yanıt ve remisyon; Crohn Hastalığı Aktivite İndeksi (CHAİ) ve Kolit Aktivite İndeksi (KAİ) ile belirlendi. Adalimumab tüm hastalara 0. haftada 160 mg, 2. Haftada 80 mg ve sonra, her iki haftada bir 40 mg subkutan uygulandı. 8 haftada kısmi yanıt alınan hastalar haftalık adalimumab tedavisi bakımından değerlendirildi.

Bulgular: Adalimumab tedavisi başlangıcında 15 CH hastasının %80 (12/15) 'inde aktif lüminal hastalık ve %33.3 (5/15)'ünde fistül mevcuttu. Aktif luminal CH'da tedavinin 8. ve 12. haftalarındaki pozitif yanıt sırasıyla %75 ve % 83.3 iken, 8. ve 12. haftalardaki remisyon oranları sırasıyla,%50 ve%66.7 idi. Fistülizan CH'nın ise %80'i tedaviye olumlu yanıt verdi ve % 60'ında 12. haftada remisyona ulaşıldı. İnfliximab tedavisine yanıtı kaybolmuş 4 CH olgusunun %75'inde adalimumab tedavisine olumlu yanıt alındı ve 12. haftada %50'sinde remisyona ulaşıldı. Adalimumab tedavisi verilen 10 ÜK hastasının tedavinin 8. ve 12. haftalarındaki pozitif yanıt oranları sırasıyla %30 ve %50 iken, 8. ve 12. haftalardaki remisyon oranları sırasıyla,%10 ve %20 idi.

Sonuç: Adalimumab aktif luminal ve fistülizan CH'ında daha başarılı olmakla birlikte, konvansiyonel tedavilerle hastalık kontrolünün sağlanamadığı tüm şiddetli inflamatuvar barsak hastalıklarında kullanılabilecek etkin bir tedavi seçeneğidir.

Anahtar Kelimeler: Adalimumab, Crohn Hastalığı, Ülseratif Kolit

EP-202
DALAK DOKUSUNUN OTOTRANSPLANTASYONU: SPLENOZİS OLGUSU

OZAN CENGİZ, ZARNI HTWAY, YAKUP DURAN, MESUT AKARSU

DOKUZ EYLÜL ÜNİVERSİTESİ TIP FAKÜLTESİ HASTANESİ GASTROENTEROLOJİ BİLİM DALI,İZMİR

Amaç: Splenozis, dalak yaralanması veya splenektomi sonrası dalak dokusunun heterotopik ototransplantasyonu ve implantasyonudur. Hastalar genellikle asemptomatik olduğundan splenozisnadir olarak tanı alan bir durumdur. Splenozis sıklıkla tümör ile karışabileceğinden, dalak travması veya splenektomi öyküsü bulunan hastalarda akılda bulunması önemlidir. Travma sonrası splenektomi geçirenlerde splenozis insidansı% 16 -% 67' dir. Bu rakam elektif splenektomi sonrası gelişen splenozisvakalarının 3 katıdır.

Olgu: 66 yaşında erkek hasta yaklaşık 6 aydır devam eden halsizlik, yorgunluk şikayeti ile başvurdu. Eşlik eden kilo kaybı, ateş, gece terlemesi gibi semptomları yoktu. Özgeçmişinde; kronik HBV taşıyıcılığı, diabetes mellitus, hipertansiyon, koroner arter hastalığı ve 2013 yılında otoimmun hemolitik anemi sonrası geçirdiği splenektomi mevcuttu. Laboratuar tetkiklerinde lökosit: 13200/mm3, hemoglobin: 7,4 g/dL, MCV: 70,6fL, trombosit: 364000/mm3 saptandı. Periferik yaymada: Neutrofil%22, large granülerlenfosit % 30, olgun lenfosit % 35, monosit% 9 saptanırken atipik hücre görülmedi. Hastanın bakılan demir 11 µg/dL, demir bağlama 403 µg/dL, transferin saturasyonu% 2,7 saptanırken B12, folikasit düzeyi, düzeltilmiş retikülosit sayısı olağandı. Karaciğer ve böbrek fonksiyon testleri olağandı. Fizik muayenesi konjuktivalardaki solukluk haricinde olağandı. Mevcut klinik ve laboratuvar bulguları ile hastada demir eksikliği anemisi düşünüldü. Hastaya anemi nedeniyle çekilen batın bilgisayarlı tomografisinde karaciğer sağ lob inferior konturunda, konturda lobülasyona yol açan büyüğü 14 mm çapta multiple nodüler lezyonlar izlendi. Dalak lojunda ince bağırsak ansı ile sınırlı 70x62 mm boyutlarında nodüler lezyon izlendi. Öncelikle metastaz lehine değerlendirilen nodülerlezyonlar splenektomi öyküsü olması nedeniyle splenozislehine değerlendirilerek karaciğer, dalak sintigrafisi çekildi. Sintigrafide karaciğer inferiorunda orta hattın hemen sağında fokal bir odakta, batın sol alt kadranda ise üç odakta çok hafif düzeyde fokal aktivite tutulumları izlendi. Posterior görüntülerde ise dalak lojunda düzensiz sınırlı irregüler aktivite tutulumu dikkat çekmekte, batın içerisinde tanımlanan aktiviteler dalak dokusuna ait olabilir şeklinde yorumlandı. Hasta mevcut görüntüler ile splenozis olarak değerlendirildi

Sonuç: Splenozis, dalak yaralanması veya splenektomi sonrası dalak dokusunun heterotopik ototransplantasyonu ve implantasyonudur. Hastalar genellikle asemptomatik olduğundan splenozis nadir düşünülür. Splenektomive dalak travma anamnezi olan ve BT tetkikinde nedeni açıklanamayan intraabdominal kitle saptanan olgularda yanlış tanıdan kaçınmak için splenozis mutlaka akla getirilmelidir.

Anahtar Kelimeler: ototransplantasyon, splenozis

EP-203
İBH KLİNİĞİNİ TAKLİT EDEN TEKRARLAYAN HSP VAKASI

ÇETİN ÇEVİK[1], BÜŞRA KARADENİZ[2], ERENGÜL PEKTAŞ[2],
MELİSA AKYILDIZ[2], HALE KIZANOĞLU[3], ENDER GÜNEŞ YEĞİN[1]

1 İZMİR BOZYAKA EĞİTİM VE ARAŞTIRMA HASTANESİ GASTROENTEROLOJİ KLİNİĞİ, İZMİR
2 İZMİR BOZYAKA EĞİTİM VE ARAŞTIRMA HASTANESİ İÇ HASTALIKLARI KLİNİĞİ, İZMİR
3 İZMİR BOZYAKA EĞİTİM VE ARAŞTIRMA HASTANESİ PATOLOJİ KLİNİĞİ, İZMİR

Amaç: Henoch Schönlein Purpurası (HSP) sıklıkla bir üst solunum yolu enfeksiyonu veya ilaç kullanımı takiben oluşan immün komplexlerin aracılık ettiği derinin, eklemlerin, gastrointestinal traktın ve böbreklerin etkilenebildiği bir vaskülitittir. GI (gastrointestinal) sistem şikayetleri hastaların %50-85 inde görülebilen ve sık karşılaşılan şikayetlerdir. Hastalarda karın ağrısı, melena, hematokezya, kusma, diare, hematemez, obstrüksiyon, intussusception ve hatta perforasyona kadar gidebilen ciddi GI komplikasyonlar gelişebilmekte, spesifik bir semptom patterni olmadığından purpurik cilt lezyonları belirene kadar tanı gecikebilmekte ve yanlış tanılar konabilmektedir. En sık endoskopik bulgular eritem, ödem, petheşi ve küçük ülserlerdir. Üst GI traktta duodenumun 2. kısm, alt GI traktta rektum ve terminal ileum en sık tutulur. Sıklıkla Peptik ülser, infeksiyöz diare, appendisit, ileit, İBH' yı taklit edebilmektedir. İlk panda İBH tanısını düşündüren ve ilaç kullanımının tetiklediği tekrarlayan HSP tanısı koyduğumuz bir Vaka sunacağız.

Olgu: 43 Y hastalık öyküsü olmayan, NSAİ ilaç alımı sonrası karın ağrısı, bulantı, kusma ve ishal şikayetleriyle gittiği dış merkezde verlien analjezik ile şikayetleri gerilemeyen hasta kliniğe yatırıldı. Hastanın öyküsünde 7-8 yıl önce NSAİ kullanımı sonrası benzer döküntü ve karın ağrısı şikayetleri olduğu öğrenildi. FM:TA:110/75 mmHg Nb:85/dk Ateş:36,7 Batında palpasyonla hassasiyet vardı. Laboratuvarda Ure:42 mg/dL, Kr:1 mg/dl, AST:17 İU/L, ALT:16İU/L, TBİL: 0,43 mg/dl, ALP:104 İU/L, GGT:55 İU/L, Hb:13,3 g/dl, Plt:320.000, WBC:14580 mm^3 CRP:57 idi. Endoskopi ve Kolonoskopi: Duodenumda ve terminal ileumda 1cm den küçük aftöz ülserasyonları saptandı, gaita mik. parazit ve enfeksiyöz ajan yok. Patoloji: ileumda ülser, aktif ileit ve reaktif değişiklikler, immünohistokimya: CMV- şeklinde raporlanan hastada ilk planda İBH ? düşünüldü. Takibinde karın ve her iki alt ekstremide purpurik döküntüleri gelişti. Henoch-Schönlein purpurası tanısı düşünülerek cilt biyopsisi yapıldı. Patoloji: Süperfisiyel dermal kapiller endotelinde belirginleşme, perivaskuler mononükleer iltihabi hücreler ve nükleer kırınıtlar sapatndı.Histopatolojik bulgular vaskulopatik bir süreci düşündürmektedir şeklinde raporlandı. İshal, lökositoz ve CRP yüksekliği nedenliyle ampirik olarak başlanan Siprofloksasin ve Metronidazol tedavisine yanıt alınamadı, metilprednizolon tedavisi 1mg /kg /gün başlandı ve semptomları ve purpurası kaybolana kadar devam edildi ve sonrasında kademeli olarak kesildi. 2 hafta sonraki kontrolde de hastanın herhangi bir şikayeti yoktu ve kontrol kolonoskopi normaldi.

Sonuç: HSP, küçük damarları tutan lökositoklastik bir vaskülittir. Düşünüldüğünden daha sık görülmekte ve ancak akılda tutulduğunda tanı erken konabilmektedir. GI tutulum vakaların %25 inde purpuradan önce ortaya çıkabilmektedir. Erken tanı ve tedavi ile gelişebilecek birçok GI komplikasyonun önüne geçilebilir.

Anahtar Kelimeler: HPS, İBH, Karın ağrısı

Şekil 1

Bilateral Alt Extemitelerde Purpurik döküntüler

Şekil 2

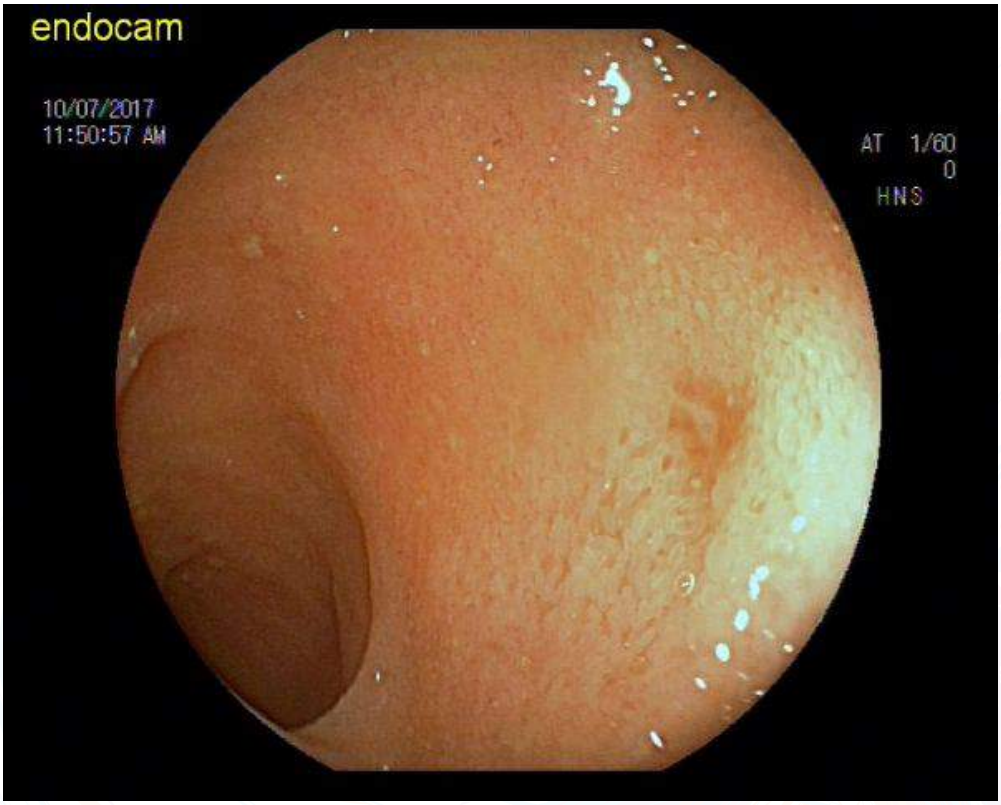

Terminal ileum Aftöz ülsere lezyonlar

EP-204
ÖZOFAGUS YERLEŞİMLİ GRANÜLER HÜCRELİ TÜMÖR: OLGU SUNUMU

GÜLBANU ERKAN[1], MUSTAFA SALİH AKIN[1], ENVER YARIKKAYA[2]

1 İSTANBUL MEDİPOL ÜNİVERSİTESİ TIP FAKÜLTESİ İÇ HASTALIKLARI ABD, GASTROENTEROLOJİ BÖLÜMÜ
2 İSTANBUL MEDİPOL ÜNİVERSİTESİ TIP FAKÜLTESİ PATOLOJİ ABD

Amaç: Özofagusun granüler hücreli tümörü (GHT) nadir olarak görülür. Genellikle benign ve asemptomatik bir lezyon olup olguların % 2-4' ü malign seyir göstermektedir. Tüm granüler hücreli tümörlerin %8'inin gastrointestinal sistemde yerleşim gösterdiği, bunların %2'sinin de özofagusta görüldüğü bildirilmektedir. Özofagus granüler hücreli tümörlü hastaların çoğu asemptomatiktir, olguların % 15' inde dispepsi, bulantı, epigastrik ağrı gibi nonspesifik bazı semptomlar bulunmaktadır. Olguların yaklaşık %10'unda multipl lezyonlar izlenmektedir.

Olgu: 46 yaşında erkek hasta mide ağrısı, aralıklı bulantı ve kusma nedeniyle başvurdu. Fizik muayenede epigastriumda hassasiyet dışında özellik yoktu. Özgeçmişinde; hastanın 9 yıldır Crohn hastalığı vardı, azotiopürin 100 mgr/gün tedavisi altında remisyondaydı. Endoskopide özofagus 36. santimetrede 3-4 mm.lik, sarımtrak renkli,düzgün kontürlü, öncelikle lipom ile uyumlu olabilecek polipoid lezyon izlenerek, lezyon biyopsi forsepsi ile total çıkarıldı. Ayrıca endoskopide pangastrit, bulbit, gastrik ve duodenal ülserasyonlar saptandı. Hastanın özofagustan çıkarılan polipoid lezyonunun histopatolojik inceleme sonucu özofagusun granüler hücreli tümörü ile uyumlu raporlandı, herhangi bir atipik yada malign hücre izlenmedi. Gastrik biyopsileri H. Pylori negatif kronik gastrit ile uyumluydu. Hasta takibe alındı.

Sonuç: Özofagusun granüler hücreli tümörleri sinir sistemi kökenli, nadir görülen, genellikle benign olan lezyonlardır. Çapı 10 mm.den küçük olan lezyonlarda hasta asemptomatik olduğundan tanı endoskopi esnasında tesadüfidir. Endoskopik olarak genellikle submukozal lezyon biçiminde görülürler. Sarı renkli kabarıklık lezyonlardır. Bu lezyonlar tekrarlayabileceğinden 1 cm altı lezyonlarda da takip öneren yazarlar vardır. Biz de lezyonun sarımtırak renkte ve düzgün kontürlü olmasından dolayı öncelikle lipom olabileceğini düşünmüştük ancak lezyon granüler hücreli tümör olarak raporlandı. Hasta takibe alındı.

Anahtar Kelimeler: özofagus, granüler hücreli tümör

EP-205
AKCİĞER CA' LI OLGUDA NADİR BİR METASTAZ: JEJUNUM VE İLEUM

OZAN CENGİZ, YAKUP DURAN, ZARNI HTWAY, MESUT AKARSU

DOKUZ EYLÜL ÜNİVERSİTESİ TIP FAKÜLTESİ HASTANESİ GASTROENTEROLOJİ BİLİM DALI,İZMİR

Amaç: Akciğer kanseri tüm dünyada önemli bir morbidite ve mortalite nedenidir. Agresif seyreden ve tedaviye yanıtı iyi olmayan bu kanser türünün diğer bir özelliği de metastaz potansiyelinin fazla olmasıdır. Kanserlerin metastaz yapma bölgeleri içinde gastrointestinal sistem genelde son sıralarda yer alır. Akciğer kanseri de sıklıkla karaciğer, adrenal gland, beyin ve kemik gibi organlara metastaz yaparken, intestinal tutulumu ise nadirdir. Metastazlar genellikle perforasyon, bağırsak obstrüksiyonu, gastrointestinal sistem kanaması ve demir eksikliği anemisi gibi bulgularla kendilerini belli ederler.

Olgu: 61 yaşında erkek hasta dış merkezde demir eksikliği anemisi nedeniyle tetkik edilirken çekilen batın bilgisayarlı tomografide (BT) jejunumda5x7 cm kitle saptanması nedeniyle double balon enteroskopi yapılması amacıyla kliniğimize yönlendirildi. Özgeçmişinde diabetes mellitus, hipertansiyon, atriyal fibrilasyonve benign prostat hipertrofisi mevcuttu. Yapılan double balon enteroskopide oral yoldan jejunum ortasına kadar ilerlendi. Bu mesafede 10 cm boyunca uzanan 10 cm'in üzerinde nekroze ve kanamalı dev kitle izlendi ve biyopsiler alındı. Hastanın hematokezyası olması nedeniyle genel cerrahi ile görüşülerek opere edildi. Endoskopik biyopsi ve kitlenin eksizyonu sonrası patoloji sonucu jejenumda yüksek dereceli epitelyal mezanşimal ayrımlaşma gösteren yüksek dereceli metastatik malign tümör şeklinde raporlandı. Hasta genel cerrahi servisinde yatmakta iken hematokezyasının devam etmesi üzerine çekilen batın anjio BT' de hastada rezidüel ilial segmentlerin birinde ikinci bir kitlesel lezyon izlendi ve hasta tekrar opere edildi. Eksizyon sonrası patoloji raporunda ileumda yer alan bu kitlenin ön planda metastatik orijinli olabileceği, tümörde yaygın TTF-1 pozitifliği, ayrıca tiroglobulin pozitifliği nedeniyle primer odak açısından ön planda akciğer kökenli kötü diferansiye bir adenokarsinomun daha yüksek olasılıkla düşünülmesi gerektiği belirtildi. Hastanın çekilen toraks BT' sinde sol akciğer üst lob anterior segmentte birbirine yakın komşuluklu 20x20 mm ve 18x13 mm boyutlu, lobüle ve spiküle konturlu, malign süreçler ile uyumlu iki adet pulmoner nodül izlendi. Mevcut bulgularla olgu primer akciğer ca kabul edilerek tedavisi başlandı.

Sonuç: İntestinal sistem kanserlerin metastaz yapma bölgeleri içinde genelde son sıralarda yer alır. Bununla beraber farklı kanser türlerinde intestinal metastazlar nadir de olsa bildirilmiştir. Jejunum akciğer kanserlerinin intestinal sistemde en sık metastaz bölgesidir. Demir eksikliği anemisi olan endoskopi ve kolonoskopide anemiyi açıklayacak odak saptanmayan hastalarda görüntülemenin yanısıra double balon enteroskopi yapılmalıdır. İnce bağırsakta saptanan kitlesel lezyonun nadir de olsa primer bir tümörün metastazı olabileceği akılda tutulmalıdır.

Anahtar Kelimeler: akciğer Ca, Metastaz, Jejunum, İleum

EP-206
RADYASYON KOLİTİNDE HİPERBARİK OKSİJEN TEDAVİSİNİN BAŞARISI

HAKAN DEMİRCİ, TOLGA DÜZENLİ, MUSTAFA KAPLAN, ALPASLAN TANOĞLU, YUSUF YAZGAN

SULTAN ABDÜLHAMİD EĞİTİM VE ARAŞTIRMA HASTANESİ, GASTROENTEROLOJİ KLİNİĞİ, İSTANBUL

Amaç: Radyasyonun barsaklara toksisitesi, abdominal ya da pelvik maligniteler için bu bölgelere uygulanan radyasyon tedavileri neticesinde oluşan yan etkilerdir. Radyoterapi esnasında yada yıllar sonra ortaya çıkabilir. Kalın barsaklar için radyoterapi toksisitesinin en yaygın görüldüğü bölge rektumdur. Burada serviks uteri malignitesi nedeniyle radyoterapi tedavisi almış ve buna bağlı şiddetli proktit bulguları olan hastayı sunuyoruz.

Olgu: 39 yaşında bayan hasta yaklaşık 2 haftadır devam eden oral alımda azalma, karın ağrısı, halsizlik, rektal ağrı ve kanlı dışkılama şikayetleriyle kliniğimize başvurdu. Yapılan fizik muayenede; TA:120/75 mmHg, Nabız:78/dk, Ateş:36.5 0C, kalp ve akciğer sesleri normaldi. Batın muayenesinde hafif hassasiyet mevcuttu. Defans ve rebound yoktu. Alınan anamnezde serviks uteri malignitesi nedeniyle yaklaşık 4 hafta önce radyoterapi aldığı ve şikayetlerinin gittikçe arttığı öğrenildi. Hastaya yapılan tam kan ve rutin biyokimya testlerinde anormallik saptanmadı. Yapılan kolonoskopide; anal kanaldan itibaren 15 cm'lik segmentte kesintisiz olarak mukoza hiperemik, ödemli ve dokunmakla frajil idi. Ayrıca aynı bölgede 2 adet büyüğü yaklaşık 15-16 mm çapında ülserler izlendi. Biyopsiler alındı. Diğer kolon segmentlerinde mukoza, renk ve görünüm normaldi. Alınan biyopsi sonucu ve hastanın hikayesi birlikte değerlendirilerek hastaya akut radyasyon proktiti tanısı konuldu. Öncelikle mesalazin, sükralfat ve steroidli lavmanlar başlandı. Hastanın yakınlaraında gerilememe olmaması üzerine hiperbarik oksijen tedavisi planlandı. 28 seans tedavi sorası şikayetlerde azalma görüldü. Yapılan rektosigmoidoskopide lezyonların küçüldüğü gözlendi. Genel durumu düzelen ve şikayetleri gerileyen hastanın takipleri devam etmektedir.

Sonuç: Radyasyona bağlı hasar özellikle rektum, anüs, serviks, uterus, prostat, mesane ve testis kanserlerinde uygulanan bölgesel radyoterapiler sonrası gelişir. Radyoterapi alanlardaki insidansı % 2-20 arasında değişmektedir. Hafif şikayeti olanlarda spesifik tedavi uygulanmayabilir. Belirgin yakınmalarda hiperbarik oksijen tedavisi dışında, sükralfat ya da glukokortikoid enemalar, argon plazma fotokoagulasyon, mesalazin, metronidazol, probiyotikler ve kısa zincir yağ asidi/bütirat enemaları kullanılabilmektedir. Tüm bu tedavilere rağmen başarısız kalınan durumlarda cerrahi tedavi seçenekler arasındadır.

Anahtar Kelimeler: Radyasyon Koliti, Hiperbarik Oksijen Tedavisi

EP-207
NADİR BİR KOMPLİKASYON: MECKEL DİVERTİKÜLİTİ

OZAN CENGİZ, ZARNI HTWAY, YAKUP DURAN, MESUT AKARSU

DOKUZ EYLÜL ÜNİVERSİTESİ TIP FAKÜLTESİ HASTANESİ GASTROENTEROLOJİ BİLİM DALI,İZMİR

Amaç: Meckel divertikülü (MD), omfalomezenterik kanalın intrauterin7-8. haftalarda kapanmaması sonucu oluşmaktadır. Anatomi ve embriyolojisi 19. yüzyılın başlarında Meckel tarafından tanımlanmıştır. Sindirim sisteminin % 1-3 oranında görülen, en sık konjenital anomalisidir. Divertikülit, kanama, obstrüksiyon, perforasyon, invajinasyon gibi komplikasyonlar hastaların sadece % 4,2' sinde gelişebilir ve ancak bu durumlarda semptomatik olur. Yetişkin dönemde en sık rastlanan komplikasyon obstrüksiyon iken ikinci sırayı divertikülit almaktadır.

Olgu: 39 yaşında erkek hasta bir haftadır aralıklı devam eden karın ağrısı ve kabızlık şikayeti ile acil servise başvurdu. Karın ağrısına bulantı, kusma eşlik etmiyordu. Öyküsünde daha önce benzer ağrı şikayeti yoktu. Öz ve soy geçmişinde özellik yoktu. Fizik muayenesi subfebril ateş haricinde olağandı. Batın sert, özellikle alt kadranlarda olmak üzere hassasiyet ve istemli defans mevcuttu. Organomegali saptanmadı. Laboratuar tetkiklerinde lökosit: 14.000/mm3 (nötrofil: 11000/mm3), hemoglobin: 14,1 g/dL, eritrosit sedimantasyon hızı: 18 mm/saat, CRP: 357 mg/L idi. Bakılan karaciğer ve böbrek fonksiyon testleri olağandı. Hastanın çekilen PAAC grafisi normaldi. Ayakta çekilen direkt karın grafisinde hava sıvı seviyelenmeleri saptandı. Hastanın acil serviste çekilen abdomen bilgisayar tomografisinde sağ alt kadranda distal ileal anslar düzeyinde mezenterik lokal heterojenitenin eşlik ettiği yaklaşık 18mm çapta bir divertikül izlendi. Peridivertiküler bölgede yağ doku planları heterojen ve bu düzeye komşu ince barsak segmentlerinde reaktif duvar kalınlık artışı izlenmekteydi. Mevcut klinik ve görüntüleme bulguları ile Meckel divertiküliti olarak değerlendirilerek hastanın yatışı yapıldı. Hastanın oral alımı kapatılarak siprofloksasin 400 mg 2x1 ve metronidazol 3x1 intravenöz uygulandı. Genel cerrahi tarafından değerlendirilen hastada cerrahi girişim düşünülmedi. Takiplerinde karın ağrısı gerilemesi üzerine hastanın oral alımı açıldı, mevcut lökositoz ve CRP değerleri de geriledi. Oral antibiyotik verilerek sorunsuz bir şekilde taburculuğu sağlandı.

Sonuç: MD'ne özgü klinik bir tablo bulunmamaktadır. Hastaların büyük çoğunluğu asemptomatiktir ve genellikle komplikasyonların geliştiği durumlarda tanı alırlar. MD bulunan hastaların yaklaşık % 5' inde hayatların bir döneminde komplikasyon gelişmektedir. Erişkinlerde MD' inde en sık karşılaşılan komplikasyon obstrüksiyon ve divertikülittir. Karın ağrısı ile gelen olgularda etiyolojide görülme sıklığı diğer nedenlere göre düşük olsa da meckel divertiküliti de akla getirilmelidir.

Anahtar Kelimeler: Nadir, Komplikasyon, Meckel Divertiküliti

EP-208
KOLEDOKOLİTİAZİS TANISINDA ENDOSKOPİK ULTRASONOGRAFİNİN YERİ: MRCP VE ERCP BULGULARIYLA BİR KARŞILAŞTIRMA ÇALIŞMASI, İLK VERİLER

İBRAHİM GÖREN[1], AHMET BEKTAŞ[1], MUSTAFA KAYMAZLI[1], TALAT AYYILDIZ[1], BEYTULLAH YILDIRIM[1], ARİF CENGİZ GÜLTEKİN[2]

1 ONDOKUZ MAYIS ÜNİVERSİTESİ TIP FAKÜLTESİ, GASTROENTEROLOJİ BİLİM DALI, SAMSUN
2 ONDOKUZ MAYIS ÜNİVERSİTESİ TIP FAKÜLTESİ, İÇ HASTALIKLARI ANA BİLİM DALI, SAMSUN

Amaç: Bu çalışma koledokolitiazis tanısında endoskopik ultrasonografi (EUS), manyetik rezonans kolanjiopankreatografi (MRCP) ve terapötik endoskopik retrograd kolanjiopankreatografi (ERCP) bulgularını karşılaştırmak amacıyla yapıldı.

Gereç-Yöntem: Koledokolitiazis ön tanısı ile EUS'a sevk edilen 22 hasta değerlendirildi. EUS, MRCP ve sonrasında ERCP uygulanan 14 hasta çalışmaya alındı.

Bulgular: 14 hastanın 8'i (%57) kadın, 6'sı (%43) erkek idi. Yaş ortalaması 54,6±16,8 idi. Hastaların tümünde ağrı semptomu vardı. MRCP incelemede koledoğu normalden geniş olup, lümende taş görülmeyen 5 hastada EUS ve ERCP ile koledokta taş saptandı. 4 hastada ise MRCP, EUS ve ERCP ile koledokta taş saptandı. MRCP ve EUS incelemede koledoğu normal olup, koledokta taş görülmeyen, safra kesesinde taş olan, parsiyel kolesistektomi öyküsü bulunan, GGT ve bilirubin düzeyleri yüksek olan 1 hastada ise ERCP işlemi ile taş saptandı (tablo 1).

Sonuç: Bu çalışmada MRCP'de koledok taşı tespit edilemeyen 5 olguda (%35.7) EUS ile koledok taşı saptandı. ERCP öncesinde koledokolitiazisi tespit etmek için EUS bu çalışmada MRCP'ye göre daha değerli bulunmuştur. Çalışma devam etmektedir.

Anahtar Kelimeler: ERCP, EUS, MRCP

Tablo 1. MRCP, EUS, ERCP'de Koledok Bulguları.

MRCP	EUS	ERCP	N(%)
Geniş	Taş	Taş	5 (35,7)
Taş	Taş	Taş	4 (28,6)
Taş	Taş	Debris	2 (14,3)
Normal	Taş	Debris	1 (7,1)
Taş	Distalde ani kesilme	Debris	1 (7,1)
Normal	Normal	Taş	1 (7,1)

EP-209
ABDOMİNAL MASS İLE BAŞVURAN HASTADA NADİR BİR DURUM; GOSSYPIBOMA

MEHMET UMUT ÇAPAR[1], UMUT EMRE AYKUT[2], SHAHIN MEHDIYEV[1], ALİ EMRE ATICI[3], MUHARREM ERGENÇ[3], YEŞİM ALAHDAB[2]

1 MARMARA ÜNİVERSİTESİ PENDİK EĞİTİM VE ARAŞTIRMA HASTANESİ,DAHİLİYE ANA BİLİM DALI,PENDİK/İSTANBUL
2 MARMARA ÜNİVERSİTESİ PENDİK EĞİTİM VE ARAŞTIRMA HASTANESİ,GASTAROENTEROLOJİ BİLİM DALI,PENDİK/İSTANBUL
3 MARMARA ÜNİVERSİTESİ PENDİK EĞİTİM VE ARAŞTIRMA HASTANESİ,GENEL CERRAHİ ANA BİLİM DALI,PENDİK/İSTANBUL

Amaç: Gossypiboma veya textiloma, cerrahi bir prosedürden sonra vücutta tutulan bir cerrahi süngeri tanımlamak için özel olarak hazırlanmış bir terimdir. Yanlışlıkla karında kalan herhangi bir yabancı cisim, genellikle hastanın morbidite ve mortalitesine arttıran, tıbbi hukuki problemleri yol açabilen bir durumdur. Karında cerrahi sünger veya herhangi bir yabancı cisim, yabancı cisim reaksiyonunu lokalize etmek için kapsüllemeye çalışan omentum ve bağırsaklarla çevrelenebilir ancak bu süreçte çeşitli ciddi komplikasyonlar meydana gelebilir.Literatüre baktığımızda gossypiboma insidansı % 0.002 -1 arasında değişmektedir.Bu vakada sizlere karın ağrısı ile gelen ve batın görüntülemelerinde 10 cm'lik kitle saptanan ve operasyonda batın kompress çıkan hastayı sunacağız

Olgu: 20 yasında erkek hasta nefrotik sendrom ile takip edilmektedir.Yaklaşık 3 aydır devam eden aralıklı karın ağrısı, bulantı ve kusma şikayetleri ile acil servise başvurmuş. Acilde yapılan tetkıklerınde kan tetkiklerinde bir problem saptanmayan hastanın Batın usg'de batın sağ alt kadranda barsak ansları arasında serbest sıvı izlenmiş.İleus tablosu bulunmayan hasta semptomatik tedavi verilerek taburcu edilmiş.1 hafta sonra gastroeneteroloji polikliniğine karın ağrısı ile tekrar başvuran hastanın fizik muayene de batın orta hatta operasyon skar izi izlendi.Palpasyon ile batın orta hatta kitle saptandı.Batın BT istenen hastanın BT'sin de; sağ parakaval intarperitoneal yerleşimli 100x91x83 mm çapında kitle izlenmiştir ve Duodenal Gıst ile uyumlu olabilir şeklinde raporlanmıstı (Şekil.1).Genel cerrahiye operasyon için yönlendirildi.Operasyonda lezyonun omentum ile çevrili olduğu görülmüş ve kitlenin cerrahi sponge olduğu saptandı(Şekil. 2).Laparotomi sonrasında genel durumu iyi olan hasta taburcu edildi.

Sonuç: Gossypiboma genellikle acil cerrahi girişimlerde,beklenmeyen cerrahi prosedür değişikliğinde, hızlı cerrahi ve hemşire değişimlerinde, deneyimsiz personeller ile obezite cerrahisinde daha çok görülmektedir.Genellikle asemptomatik ya da non spesifik klinik bulgu ile geldiği gibi ciddi barsak perforasyonu ve ileus tablosuna neden olabilmektedir.Bizim vakamız da hastanın ayrıntılı anemnezi sorgulandığında 8 yıl önce bıçaklı karın yaralanması olan hastanın acil laparatomi yapıldığı öğrenildi. Laparotomi sonrasında abdominal sponge unutulduğu saptandı. Gossypibomanın önlenmesinde, cerrahların ile personel ekibinin operasyon öncesinde ve sonrasında sponge sayımı yapması ve radyolojik işaretlenmiş materyallerin kullanması önerilmektedir.Sonuç olarak; Lokalize karın ağrısı olanlar da ve daha önce laparatomi öyküsü bulunanlarda yumuşak doku kitle ayrıcı tanısında gossypiboma düşünülmelidir.

Anahtar Kelimeler: Abdomen, Gossypıboma, Mass

Şekil 1

Batın Bt 'de koronal kesitte parakaval alanda 100x91x83 mm çapında gossypiboma

Şekil 2

Laparatomi sırasında çıkarılan Gossypiboma

EP-210
GAİTADA GİZLİ KAN TESTİ POZİTİFLİĞİ NEDENİ İLE KOLONOSKOPİ YAPILAN HASTALARIN KOLONOSKOPİK VE PATOLOJİK SONUÇLARININ DEĞERLENDİRİLMESİ

ÖZLEM GÜL UTKU, BİLAL ERGÜL, DİLEK OĞUZ

KIRIKKALE ÜNİVERSİTESİ TIP FAKÜLTESİ, İÇ HASTALIKLARI ANABİLİM DALI, GASTROENTEROLOJİ BÖLÜMÜ, KIRIKKALE

Amaç: Kolorektal kanser taramasında gaitada gizli kan testi dışında, fekal immunokimyasal test, fleksible sigmoidoskopi ve kolonoskopi kullanılan diğer yöntemlerdir. Ancak bu yöntemlerin uygulanabilirliği, duyarlılığı, kabul edilebilirliği ve maliyetleri arasında farklılıklar mevcuttur. Gaitada gizli kan testi, birçok ülkede kolorektal kanser tarama programlarında halen kullanılmaktadır. Bu çalışmada gaitada gizli kan testi pozitif olması nedeni ile kolonoskopi istenmiş olan hastaların kolonoskopik ve patolojik bulgularını değerlendirmeyi amaçladık.

Gereç-Yöntem: Bu çalışmaya Haziran 2014 –Ekim 2016 yılları arasında gaitada gizli kan testi pozitif saptanan ve kolonoskopi yapılması için Ahi Evran Üniversitesi Eğitim ve Araştırma Hastanesi endoskopi ünitesine yönlendirilen hastalar alındı. Yetersiz kolon temizliği, aktif hematokezyası, kolon operasyonu öyküsü veya inflamatuvar barsak hastalığı öyküsü olan hastalar çalışma dışı bırakıldı. Hastaların yaşları, cinsiyetleri, kolonoskopik bulguları, patoloji sonuçları not edildi. Üç ya da daha fazla polip, 1 cm'den büyük adenomatöz polip, patolojik incelemede villöz komponent içeren ya da yüksek dereceli displazi saptanan hastalar yüksek riskli grup olarak değerlendirildi ve bu kriterlere göre kolon kanser tarama programına alındı.

Bulgular: Çalışmaya toplam 225 hasta dâhil edildi. Hastaların 111'i (%49.3) erkek, 114'ü (%50.7) kadın, ortalama yaşları 58.52 (24-90), ortalama hemoglobin düzeyi 13.63 (7.2-18) idi. Endoskopik tanıları; normal kolonoskopik bulgular 89 (%38,2), polip 59 (%26,2), yalnızca perianal hastalık 27 (%12), divertikül 16 (%7,1), kolon kanseri 14 (%6,2), inflamatuvar barsak hastalığı 14 (%6,2), enfeksiyöz kolit 6 (%2,7), anjiodisplazi 3 (%1,3) hasta şeklinde idi (Tablo 1). Endoskopik olarak kolon kanseri düşünülen ve polip saptanan 73 (%32,4) hastanın patoloji sonuçları; tubuler adenom 31 (%42,5), adenokarsinom 17 (%23,3), hiperplastik polip 16 (%21,9), tubulovillöz adenom 7 (%9,6), serrated adenom 2 (%2,7) şeklinde değerlendirildi (Tablo 2). Kolonoskopik olarak polip saptanan 3 (%5,08) hastanın patolojisinde erken evre karsinom saptandı. Polip saptanan 59 hastanın 30'u (%50,8) yüksek riskli, 29'u (%49,2) düşük riskli olarak bulundu.

Sonuç: Gaitada gizli kan testi pozitifliği ile gelen hastaların yaklaşık yarısında kolon patolojisi tespit edilmiştir. Bu test, kolon kanseri ve öncül lezyonlarının tespitinde olduğu gibi, subklinik inflamatuvar barsak hastalığı, kronik kan kaybına yol açan divertikül, anjiodisplazi gibi patolojilerin de tespitinde yardımcı olan ucuz, kolay uygulanabilir bir yöntemdir.

Anahtar Kelimeler: gaitada gizli kan, kolonoskopi

Tablo 1.Kolonoskopi Bulguları

Kolonoskopi Bulguları	Sayı (yüzde)
Normal Kolonoskopik Bulgular	89 (%38,2)
Polip	59 (%26,2)
Perianal hastalık	27 (%12)
Divertikül	16 (%7,1)
Kolon kanseri	14 (%6,2)
İnflamatuvar barsak hastalığı	14 (%6,2)
Enfeksiyöz kolit	6 (%2,7),
Anjiodisplazi	3 (%1,3)

Tablo 2. Patoloji Bulguları

Patoloji Bulguları	Sayı (Yüzde)
Tubuler adenom	31 (%42,5)
Adenokarsinom	17 (%23,3)
Hiperplastik polip	16 (%21,9)
Tubulovillöz adenom	7 (%9,6)
Serrated adenom	2 (%2,7)

EP-211
MİDEDE NADİR BİR YABANCI CİSİM: OLGU SUNUMU

GÜLBANU ERKAN, MUSTAFA SALİH AKIN

İSTANBUL MEDİPOL ÜNİVERSİTESİ TIP FAKÜLTESİ İÇ HASTALIKLARI ABD, GASTROENTEROLOJİ BÖLÜMÜ

Amaç: Gastrointestinal sistemin yabancı cisimleri önemli bir morbidite ve mortalite nedeni olabilir. En sık çocukluk çağında, yaşlılarda ve psikiyatrik hastalarda görülmektedir. Yutulan cisimlerin yaklaşık %85'i mideden bağırsaklara ilerler ve hiçbir semptom oluşturmadan, vücuda zarar vermeden pasaj ile atılırlar. Geri kalan kısmı ise tedavi gerektirir. Yabancı cisimler yapılarına göre organik veya inorganik, travma oluşturma özelliklerine göre künt veya kesici olabilir. En sık özofagusta daha sonra midede takılırlar. Obstrüksiyon, perforasyon veya kanamaya neden olabilirler. Gastrointestinal sistemdeki yabancı cisimlerin tedavisindeki seçenekler; endoskopi, gözlem ve cerrahidir.

Olgu: 32 yaşında kadın hasta mide ağrısı yakınması nedeniyle başvurdu. Mide ağrısı 3 gün önce yemek yedikten sonra başlamış, çok şiddetli vasıftaymış ve proton pompa inhibitörüne yanıt vermemiş. Hasta 3 gün önce et yemeği yemiş ancak et kemikli vasıfta değilmiş. Sonrasında epigastrik ağrı yakınması başlamış ve giderek şiddetlenmiş. Fizik muayenesinde epigastriumda hassasiyet dışında özellik yoktu. Özgeçmişinde ve soygeçmişinde özellik yoktu. Tam kan sayımı, amilaz lipaz dahil biyokimyasal analizler, sedimentasyon, CRP değerleri, abdominal USG normaldi. Endoskopide prepilorik antrumda mide duvarına penetre yaklaşık 2.5-3 cm.lik tahta imajı uyandıran yabancı cisim izlendi. Yabancı cismin öncelikle kürdan olabileceği düşünüldü. Yabancı cismin sivri ucu antruma saplanmıştı, kırık olan diğer uç serbest idi. Yabancı cisim endoskopi esnasında yabancı cisim forsepsi ile çıkarıldı. İşleme bağlı komplikasyon gelişmedi.

Sonuç: Gastrointestinal sistemde yabancı cisimler gastroenterologların günlük uygulamalarında sıklıkla karşılaştıkları bir durumdur. Bazen hastalar yabancı cisim yuttuğunu fark etmeyebilir ve endoskopi esnasında tesadüfen saptanabilir. Bizim hastamız da kırık kürdanı yuttuğunu fark etmemiştir. Bazı yabancı cisimler spontan olarak gastrointestinal sistemden pasaj ile atılabilirken, bazıları da gastrointestinal kanalda hasar, perforasyon gibi ciddi sonuçlara yol açabilir. Bu yabancı cisimlerin bir kısmı endoskopik olarak çıkarılabildiğinden gastroenterologların yabancı cisimlere yaklaşım ve tedavi açısından bilgili ve teknik açıdan donanımlı olması yararlıdır. Spontan çıkma yada endoskopik çıkarılma şansı olmayan yabancı cisimlerde klinik tablo komplike olmadan genel cerrahi konsültasyonu yapılmalıdır.

Anahtar Kelimeler: endoskopi, yabancı cisim

Resim 1.

midede yabancı cismin endoskopik görüntüsü

Resim 2.

çıkarılan yabancı cismin görüntüsü

EP-212
KRONİK PANKREATİTLİ HASTALARDA PROKSİMALE MİGRE STENTLERİN ENDOSKOPİK ÇIKARTILMA BAŞARISINI ETKİLEYEN FAKTÖRLER

AHMET TARIK EMİNLER, BİLAL TOKA, AYDIN ŞEREF KÖKSAL, MUSTAFA İHSAN USLAN, ERKAN PARLAK

SAKARYA ÜNİVERSİTESİ TIP FAKÜLTESİ GASTROENTEROLOJİ BİLİM DALI

Amaç: Pankreas kanal darlıkları, taşları, kaçakları, ve ERCP sonrası pankreatit proflaksisi (PEP) gibi birçok nedenle -giderek artan sayıda- pankreas kanalına stent takılmaktadır. Bu girişimin önemli bir komplikasyonu proksimal migrasyon ya da pankreas kanalında stentin kırılmasıdır. Bu çalışmanın amacı kronik pankreatit'i (KP) olan hastalarda pankreas kanalına migre stentlerin endoskopik olarak çıkartılmasının başarısını etkileyen faktörleri saptamaktır.

Gereç ve Yöntem: Aralık 2013- Eylül 2017 tarihleri arasında KP nedeniyle pankreas kanalına stent takılmış toplam 63 hasta içerisinde, pankreas kanalına stent migrasyonu olan 25 hasta [19 erkek, median yaş 38 (6-59) yıl] incelendi. Hastalarda major (15 hasta) ya da minör (10 hasta) papilladan pankreas kanalına girildi. Pankreatik orifis ve varsa stent önündeki darlıklar dilate edildi. Çıkartılmaya engel taşlar çıkartılmaya çalışıldı. Forseps, balon ya da basketle migre stentler çıkartılmaya çalışıldı. Stent çıkartılma başarısından bağımsız olarak her hastada işlem sonunda drenaj amacıyla pankreas kanalına stent takıldı. İşlemin başarısı, çıkartma teknikleri, stent çıkartılmasına etkili prediktif faktörler ve komplikasyonları incelendi.

Bulgular: Sekiz (%32) hastada endoskopik çıkartma çeşitli nedenlerle (4 hastada erken KP nedeniyle PEP endişesi, 1 çocuk hastada manipülasyon zorluğu, 3 hastada komplikasyona yol açmayacak kadar küçük parçanın pankreas kuyruğunda kalması nedeniyle) denenmedi. Bu hastalarda migre stentler içerde bırakılarak pankreas kanal drenajı için yeni stent(ler) takıldı. Dokuz (%36) hastada stentler başarılı bir şekilde çıkartıldı. Bu hastaların 8'inde 1 seansta başarı sağlanırken; 5 parça stenti olan bir hastada stentlerin tamamen çıkartılması için 6 seans ihtiyacı oldu. Stentler büyük oranda forseps (7 hastada) ile çıkartılmakla beraber, 1'er hastada taş çıkarma balonu ve basket ile çıkartıldı. Yazının yazıldığı anda 8 hastada stentler tam olarak henüz çıkartılamamıştı (4 tanesinde 2-3 işlemde stentler kısmen çıkartıldı, 4 tanesinde ilk denemede çıkartılamadı). Stenti çıkartılmayan hastalardan bir tanesi izlemde psödokistle komplike akut pankreatit nedeniyle cerrahiye verilirken, diğer hastalar başka seanslarda stentleri çıkartmak üzere halen stentli olarak izlenmektedir. Stentleri çıkartılamayan hastalarda, çıkartılanlara göre stent önünde darlık (%87,5 ve %55,6) ve taş (%62,5 ve %22,2) sıklığı daha fazlaydı. Çıkarma işlemine bağlı hiçbir hastada komplikasyon gelişmedi.

Sonuç: KP'li hastalarda proksimal migre stentler endoskopik olarak çıkartılabilmektedir. Stent önünde darlık ve özellikle taş varlığı çıkartılma başarısını azaltır. İleri hastalığı olan hastalarda pankreatik duktus maniplasyonuna rağmen komplikasyon oranı düşüktür.

Anahtar Kelimeler: kronik pankreatit, migre stent

EP-213
MASİF ALT GASTROİNTESTİNAL KANAMANIN NADİR BİR NEDENİ

BİLAL ERGÜL, ÖZLEM GÜL UTKU, DİLEK OĞUZ

KIRIKKALE ÜNİVERSİTESİ TIP FAKÜLTESİ, İÇ HASTALIKLARI ANABİLİM DALI, GASTROENTEROLOJİ BÖLÜMÜ, KIRIKKALE

Amaç: Dieulafoy lezyonu hayatı tehdit eden kanamalara neden olan, iyi bilinen, nadir bir gastrointestinal kanama nedenidir.

Vakaların %70'den fazlasında midede lokalize iken %2 den az kısmı rektumda görülür. Bu bildiride masif alt GİS kanama ile başvuran rektal Dieulafoy olgusunu sunduk.

Olgu: 48 yaşında erkek hasta son bir gündür ortaya çıkan parlak kırmızı renkli kanlı dışkılama, halsizlik, baş dönmesi şikâyetleri ile acil servise başvurdu. Özgeçmişinde 5 yıldır kronik böbrek yetmezliği nedeni ile haftada 3 gün hemodializ programında olduğu öğrenildi. Fizik muayenede tansiyon 80/50 mm Hg, nabız 120/dk, rektal tuşesinde taze kan bulaşı mevcuttu. Laboratuvar değerlerinde hemoglobin: 5.1 gr/dl, renal fonksiyon bozukluğu saptandı. Hastaya diyaliz eşliğinde toplam 4 Ü eritrosit süspansiyonu replasmanı yapıldı. Üst gastrointestinal endoskopisinde aktif kanama bulgusu izlenmedi. Kolonoskopik incelemesinde dentat çizginin yaklaşık 3-4 cm proksimalinde sızdırır şekilde kanayan Dieulafoy lezyonu tespit edildi (Resim 1). Endoskopik hemoklips uygulanarak kanama kontrol altına alındı (Resim 2). İzleminde hemoglobin düzeyi stabil seyreden ve tekrar kanaması olmayan hasta taburcu edildi.

Sonuç: Dieulafoy lezyonu geniş çaplı pulsatil bir arterin, submukozal bir defektten protrude olması sonrasında oluşan ciddi kanamalarla karakterizedir. Epinefrin enjeksiyonu, bant ligasyonu, koterizasyon ya da hemoklip tedavide seçilebilecek endoskopik tedavi yöntemleridir. Vakaların çoğunda endoskopik tedaviye dramatik yanıt alınır. Rektumda nadir olmakla birlikte ciddi alt gastrointestinal kanamalarda ayırıcı tanıda akılda tutulmalıdır.

Anahtar Kelimeler: Dieulafoy lezyonu, gastrointestinal kanama, hemoklip

Resim 1

Resim 2

EP-214
ÖDEM VE KANAMA DİYATEZİ İLE PREZENTE OLAN ÇÖLYAK KRİZİ

BİLAL ERGÜL, ÖZLEM GÜL UTKU, DİLEK OĞUZ

KIRIKKALE ÜNİVERSİTESİ TIP FAKÜLTESİ, İÇ HASTALIKLARI ANABİLİM DALI, GASTROENTEROLOJİ BÖLÜMÜ, KIRIKKALE

Amaç: Çölyak krizi, çölyak hastalığının hayatı tehdit eden önemli ve nadir bir komplikasyonudur. Bu bildiride şiddetli ishal, ödem ve kilo kaybı şikâyetleri ile başvuran ve çölyak tanısı konulan bir olgu sunuldu.

Olgu: 19 yaşında kadın hasta halsizlik, yorgunluk, son bir ayda 10 kg kilo kaybı, bacaklarda şişlik ve günde yaklaşık 10 kez olan ishal şikâyeti ile gastroenteroloji polikliniğine başvurdu. Fizik muayenesinde bilateral pretibial(+++) ödem, kaşeksi, konjonktiva ve ciltte solukluk izlendi. Laboratuvar incelemesinde; hemoglobin:12 gr/dl, PT:100 (10-13,5) sn, aPTT:67,5 (23-32) sn, INR ölçülemedi, serum demiri:13, demir bağlama kapasitesi:130, ferritin:45, albümin:2 mg/dl, total protein:4,4 g/dl, AST:200 U/L, ALT:126 U/L, ALP:395 IU/L, GGT:80 U/L, total bilirubin:0,5 mg/dl ölçüldü. Renal ve tiroid fonksiyonları normal sınırlardaydı. Gayta mikroskopisinde patoloji saptanmadı. Spot idrarda mikroalbumin: 0,06 mg/dl saptandı. Kardiyoloji tarafından ekokardiyografi ile değerlendirilen hastada patoloji saptanmadı. Çölyak krizi düşünülerek hastaneye yatırıldı. Kanama diyatezi nedeni ile hastaya 4 Ü taze donmuş plazma replasmanı sonrası INR düzeyi 6,7 ölçüldü, K vit ampul tedavisi başlandı. Yapılan üst gastrointestinal sistem endoskopisinde duedonum mukozasında taraklanma ve çatlamış toprak görünümü izlendi. Patolojik incelemesinde Marsh 3b ile uyumlu, intraepitelyal lenfosit >30/100 enterosit, kript hiperplazisi ve villuslarda belirgin atrofi şeklinde raporlandı. Serum anti-doku transglutaminaz ve anti-endomisyum IgA, IgG düzeyleri >200 U/mL(normal: <10 U/mL) ölçüldü. Sıkı glutensiz diyet altında birinci ay kontrolünde hastanın ishalinin kaybolduğu, albümin ve INR düzeyinin normal düzeylere ulaştığı ve ödeminin kaybolduğu görüldü. Bir yıl sonraki kontrolünde çölyak antikorlarının negatifleştiği tespit edildi.

Sonuç: Çölyak krizi genellikle şiddetli ishal, dehidratasyon, elektrolit anormallikleri ve metabolik asidoz ile ortaya çıkan ölümcül bir komplikasyondur. Daha önce tanı almış hastalarda diyet uyumsuzluğu sonucu oluşabileceği gibi nadiren ilk başvuru nedeni de olabilir. Bizim olgumuz, periferik ödem ve kanama diyatezi ile prezente olup çölyak tanısı konulan literatürdeki ilk vakadır.

Anahtar Kelimeler: çölyak krizi, kanama diyatezi, ödem

EP-215
PANTOPRAZOL KULLANIMINA BAĞLI GELİŞEN TRANSAMİNAZ YÜKSEKLİĞİ

SABİYE AKBULUT[1], MUHAMMED FATİH AYDIN[2]

1 SAĞLIK BİLİMLERİ ÜNİVERSİTESİ, KARTAL KOŞUYOLU YÜKSEK İHTİSAS EĞİTİM VE ARAŞTIRMA HASTANESİ, GASTROENTEROLOJİ, İSTANBUL
2 İSTANBUL KEMERBURGAZ ÜNİVERSİTESİ, MEDİCAL PARK BAHÇELİEVLER HASTANESİ, GASTROENTEROLOJİ, İSTANBUL

Amaç: Pantoprazol peptik ülser, gastroözofageal reflü ve dispepside sık olarak kullanılan bir proton pompa inhibitörüdür(PPI). Genellikle iyi tolere edilirler, karaciğerde metabolize olurlar ve yan etkileri oldukça nadir görülür. En sık yan etki bulantı, diare ve baş ağrısıdır. Toksik hepatit çok nadir görülen bir yan etkidir. Görülme sıklığı belli değildir, ilaç alımından bir hafta ila bir yıl sonra görüldüğü rapor edilmiştir. Hepatotoksisitenin mekanizması tam bilinmemektedir, fakat genellikle idiosenkrotik olarak kabul edilmektedir. Hepatotoksisite, minimal karaciğer enzim yüksekliğinden akut hepatit tablosuna kadar değişmektedir. PPI kesilmesinden sonra karaciğer fonksiyonları normale gelmektedir. Biz burada nadir bir yan etki olarak, pantoprazol kullanımına bağlı gelişen transaminaz yüksekliği olan bir olguyu sunduk.

Olgu: 21 yaşında erkek hasta, halsizlik, iştahsızlık, bulantı, kusma şikayeti ile başvurdu. Öyküde bir haftadır gastroözofageal reflü nedeniyel 40 mg/gün pantoprazol kullanıyordu. Başka bir ilaç, bitkisel ilaç ve alkol kullanmıyordu. Yapılan tetkiklerde aspartat aminotransferaz(AST) 111 U/L(N:0-50), alanin aminotransferaz(ALT) 201 U/L(N:0-50), gama glutamil transpeptidaz(GGT) 205 U/L(N:0-50), alkalen fosfataz(ALP) 185 U/L(N:30-120), total bilirubin 1.1mg/dL(N:0.3 -1.2), direk bilirübin 0.4mg/dL (N:0.0-0.2) olarak geldi. Etyolojiye yönelik gönderilen testlerde hepatit A, B, C, Sitomegalovirüs, Epstein–Barr virus negatifti. Tiroid fonksiyon testleri normaldi. Otoimmun karaciğer hastalıkları göstergesi olarak kabul edilen antikor testleri negatifti. Abdominal ultrasonografi ve portal doppler ultrasonografi normaldi. Pantoprazol tedavisi kesilerek hasta takibe alındı. İlacın kesilmesinden bir hafta sonra AST 39 U/L, ALT 103 U/L, ALP 130 U/L, GGT 180 U/L değerleri ile düşüş izlendi. Semptomların gerilediği gözlendi. 1 ay sonra yapılan tetkiklerde AST 36 U/L, ALT 44 U/L, ALP 120 U/L, GGT 41 U/L, total bilirübin 1.0 mg/dL olarak normal düzeylerde saptandı.

Sonuç: İlaca bağlı hepatotoksisite önemlidir; asemptomatik enzim yüksekliğinden fulminan hepatik yetmezlik ve ölümle sonuçlanabilmektedir. PPI çok yaygın olarak kullanılmalarına rağmen yan etkileri oldukça azdır. Hepatotoksisite oldukça nadirdir. Mekanizması bilinmemektedir. Pantoprazolle yapılan uzun süreli çalışmalarda serum ALT düzeyinde yükselme %1'den daha azdır, genellikle tedavinin ilk dört haftasında görülmekte ve ilacın kesilmesinden sonra hızla düzelmektedir.

Pantoprazole bağlı gelişen hepatotoksisite nadirdir, fakat etyolojisi bilinmeyen hepatotoksisite vakalarında ayırıcı tanıda akla gelmelidir. Ayrıca hastalarda bu potansiyel yan etki hakkında bilgilendirilmelidir.

Anahtar Kelimeler: Pantoprazol, proton pompa inhibitörleri, hepatotoksisite

EP-216
ÜST GASTROİNTESTİNAL KANAMANIN SIRADIŞI BİR NEDENİ: SPONTAN DÜŞEN SAFRA TAŞINA BAĞLI HEMOBİLİ

ÖZLEM GÜL UTKU, BİLAL ERGÜL, DİLEK OĞUZ

KIRIKKALE ÜNİVERSİTESİ TIP FAKÜLTESİ, İÇ HASTALIKLARI ANABİLİM DALI, GASTROENTEROLOJİ BÖLÜMÜ, KIRIKKALE

Amaç: Hemobili, üst gastrointestinal sistem kanamalarının nadir nedenlerinden biridir. Bu bildiride akut kolanjit tablosu ile presente olan ve spontan taş düşmesine bağlı üst gastrointestinal kanama gelişen bir olguyu sunduk.

Olgu: 67 yaşında kadın hasta acil servise sağ üst kadran ağrısı, ateş, sarılık şikâyetleri ile başvurdu. Fizik muayenede ateşi 38,6° C, tansiyonu 90/60 mmHg, sağ üst kadranda hassasiyet ve ciltte ve skleralarda ikter saptandı. Laboratuvar incelemesinde; WBC:17.000/mm3, trombosit:147.000/mm3, hemoglobin:13,8 gr/dl, AST:106 U/L, ALT:42 U/L, ALP:175 IU/L, GGT:179 U/L, total bilirubin:7 mg/dl, direk bilirubin 5,9 mg/dl ölçüldü. Abdominal USG'de intrahepatik safra yollarında ve koledokta dilatasyon, koledok distalinde taş ile uyumlu gölge veren ekojen görünüm izlendi. Çekilen MRCP'de de ultrasonografi ile uyumlu bulgular saptandı. Hastaya ERCP planlandı ancak işlem öncesi hastanın melana şikâyeti oldu ve hemoglobin değerinin 11,6 g/dl'ye gerilediği tespit edildi. Hastaya üst gastrointestinal endoskopi yapıldı ve ampulladan sarkan pıhtı ve fibrin artıkları izlendi. Duedonoskop ile periampuller bölge değerlendirildiğinde ampuller orifis açık, taş atmış görünümde, deforme ve üzerinde pıhtı mevcuttu. Sfinkterotom ile koledok kanülasyonu yapıldıktan sonra çekilen kolanjiogramda distalde dolma defekti izlendi. Endoskopik sfinkterotomi uygulandıktan sonra balon ile sıvazlandığında koledok içerisinden pıhtı kütlesinin çıktığı görüldü. Taşın spontan düştüğü ve düşerken ampullar bölgede oluşturduğu travmaya bağlı olarak kanama ve koledok distalinde pıhtı geliştiği düşünüldü. Koledok lümenine ERCP kateteri ile adrenalin püskürtüldü. 10F 12cm plastik bilier stent yerleştirildi. Hastanın izleminde hemoglobin düşüşü ve transfüzyon ihtiyacı olmadı. Takipte klinik ve laboratuvar olarak düzelme sağlanan hasta şifa ile taburcu edildi.

Sonuç: Safra taşları hemobilinin çok nadir nedenlerinden biridir. Hemobili %85 oranında travmalara ve girişimsel işlemlere sekonder oluşur. Hemobilinin klasik triadı sağ üst kadran ağrısı, kanama ve sarılıktır.Safra taşları çoğunlukla sistik arter pseudoanevrizması ya da erozyonlara bağlı yoğun kanamaya yol açar. Literatürde safra taşının spontan düşmesi sonrası gastroduedonal arterin dalının zedelenmesine bağlı gastrointestinal kanama ve intraabdominal hematom gelişen bir vaka bildirilmiştir. Safra taşının spontan düşmesi sonucu oluşan erozyonların da hemobiliye yol açabileceği ayırıcı tanıda akılda tutulmalıdır.

Anahtar Kelimeler: gastrointestinal kanama, hemobili, safra taşı

EP-217
ERCP'NİN NADİR BİR KOMPLİKASYONU: SUBKAPSÜLER HEMATOM

ÖZLEM GÜL UTKU, BİLAL ERGÜL, DİLEK OĞUZ

KIRIKKALE ÜNİVERSİTESİ TIP FAKÜLTESİ, İÇ HASTALIKLARI ANABİLİM DALI, GASTROENTEROLOJİ BÖLÜMÜ, KIRIKKALE

Amaç: Endoskopik retrograd kolanjiopankreatografi (ERCP) pankreatikobilier hastalıkların tedavisinde kullanılan girişimsel bir endoskopik yöntemdir. Pankreatit, kanama ve perforasyon en sık görülen komplikasyonlardır. Bu bildiride ERCP sonrası subkapsüler hematom gelişen bir vakayı sunuyoruz.

Olgu: 83 yaşında erkek hasta sağ üst kadran ağrısı, üşüme, titreme ve sarılık şikâyeti ile acil servise başvurdu. Fizik muayenesinde 38°C ateş, sağ üst kadran hassasiyeti, cilt ve skleralarda sarılık mevcuttu. Laboratuvar değerlendirmesinde kolestaz enzimlerinde yükseklik ve lökositoz tespit edildi. Abdominal ultrasonografisinde intra-ekstrahepatik safra yollarında dilatasyon ve koledokta taş saptandı. Yapılan ERCP'de koledoktan yaklaşık 1 cm büyüklüğünde taş çıkarıldı. İşlemden yaklaşık 8 saat sonra sırta ve omuza yayılan şiddetli sağ üst kadran ağrısı oldu. Laboratuvar değerlerinde amilaz ve lipaz düzeyleri normal sınırlardaydı. Medikal tedaviye rağmen devam eden ağrısı olması nedeni ile hastaya abdominal tomografi çekildi. Sağ lob subkapsüler alanda yaklaşık 10x8 cm boyutunda içerisinde santral pnömobili bulunan hematom tespit edildi (Resim 1). Hastaya cerrahi drenaj uygulandı ve yaklaşık 1000 cc hematom boşaltıldı. Takibinin yedinci gününde hasta şifa ile taburcu edildi.

Sonuç: Endoskopik retrogradkolanjiopankreatografi sonrası erken dönemde sedasyon ile ilişkili kardiyopulmoner ya da işlem ile ilişkili pankreatit, kanama ve perforasyon gibi komplikasyonlar görülebilir. Deneyimli merkezlerde dahi %2-10 arasında bu komplikasyonlar bildirilmiştir. Subkapsüler hematom, ERCP'nin literatürde birkaç adet bildirilmiş olan nadir bir komplikasyonudur. İşlem esnasında gönderilen kılavuz telin intrahepatik küçük dalları travmatize etmesine bağlı olarak geliştiği düşünülmektedir. ERCP sonrası şiddetli karın ağrısı olan hastalarda acil müdahale gerekebilen önemli bir komplikasyon olarak ayırıcı tanıda düşünülmelidir.

Anahtar Kelimeler: ERCP, subkapsüler hematom

Resim 1

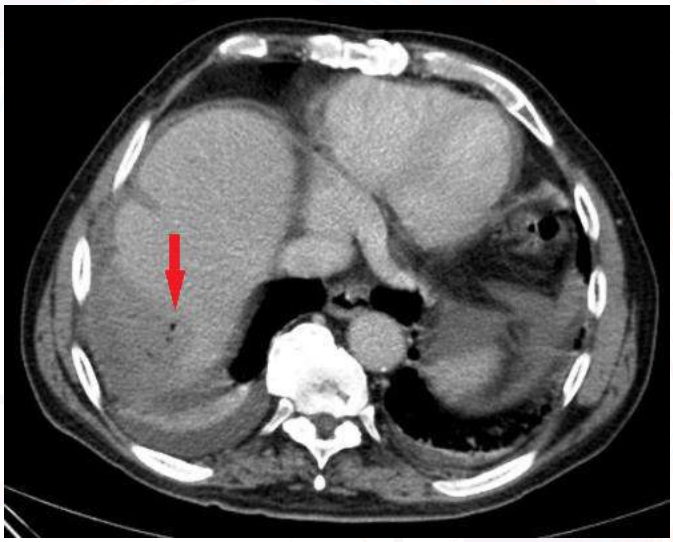

EP-219
LAMIVUDIN'DEN TENOFOVIR'E GEÇEN HASTALARIN 1. YIL SONUNDA FIBROSCAN VE BİYOKİMYASAL DEĞİŞİKLİKLERİN İRDELENMESİ

ESRA YEŞİLYURT[1], MESUT SEZİKLİ[2], GÖKHAN DİNDAR[2],
SEYYİD BİLAL AÇIKGÖZ[1], ALİ ALPARSLAN UYAR[1]

1 KOCAELİ DERİNCE EĞİTİM ARAŞTIRMA HASTANESİ İÇ HASTALIKLARI KLİNİĞİ
2 KOCAELİ DERİNCE EĞİTİM ARAŞTIRMA HASTANESİ GASTROENTEROLOJİ KLİNİĞİ

Amaç: Kronik hepatit B tedavisinde Tenofovir lamivudine göre potent ve direnç gelişimi henüz gösterilmemiş olan bir ilaçtır. Lamivudin ise yıllar içinde artan şekilde direnç sorunu ile hastayı karşı karşıya bırakmaktadır. Biz bu çalışmamızda kliniğimizde lamivudin kullanan ve tenofovire geçilen hastaların 1 yıllık süreçteki değişiklikleri inceledik.

Gereç-Yöntem: Kocaeli derince eğitim ve araştırma hastanesi gastroenteroloji polikliniğinde takip edilen ve lamivudin kullanmakta kronik hepatit b hastaları belirlendi. Hastaların onamları alındıktan sonra tenofovir tedavisine geçildi. Tedavi değişimi öncesinde hastaların sosyodemografik özellikleri, kemik mineral yoğunluğu(KMD), hemogram ve biyokimyasal parametreleri kaydedildi ve transient elastografi ölçümü yapıldı. Hastaların 3 aylık periyotla takiplerine devam edildi. Hemogram ve biyokimyasal parametreler tedavi değişiminin 3. 6. ve 12. ayında kontrol edilerek kaydedildi. Ayrıca tedavi değişiminin 12. ayında transient elastografi ve KMD ölçümü tekrarlandı. Elde edilen veriler uygun istatistiki yöntemlerle değerlendirildi.

Bulgular: Çalışmaya 10'u (%52,6) kadın 9'u (%47,4) erkek 19 kronik hepatit B hastası alındı. Hastaların ortalama yaşı 54,7±9,6 yıldı. Hastaların 8'inde (%42,1) sigara kullanımı varken alkol tüketimi olan hasta bulunmamaktaydı. 2 hastanın aile öyküsünde hepatosellüler karsinom öyküsü mevcuttu.

Hastaların transient elastografi sonuçları değerlendirildiğinde tedavi değişimi öncesi 7,4±3,8 kPa iken tedavi değişimi sonrası 6,2±2,9 kPa saptandı. Tedavi değişimi öncesi ve sonrası ölçümler arasında istatistiksel açıdan anlamlı fark saptandı. (p:,013) Tedavi değişiminin 12. ayında hastaların transient elastografi değerinde 0,95 (0,30-2,37) kPa azalma izlendi. Ayrıca tedavinin değişiminin 12. ayında hastaların 17'sinde (%89,4) fibroscan değerlerinde azalış izlenirken; 2 hastada (%10,6) artış izlendi.

Hastaların hemogram ve biyokimyasal parametrelerinin tedavi değişimi sonrası başlangıç, 6.ay ve 12. ay değerleri tablo-1'de belirtildiği gibiydi.

Hastaların tedavi değişimi öncesi kemik mineral yoğunlukları değerlendirildiğinde hastaların 11'inde (%57,9) osteopeni saptanırken 8'inde (%42,1) normaldi. Tedavi değişimi sonrası 12. ayda ise 9 hastada (%47,4) osteopeni saptanırken 10 hastada (%52,6) ölçüm değerleri normaldi. Tedavi değişimi sonrası hastaların kemik mineral yoğunlukları arasında anlamlı fark saptanmadı. (p:,500)

Sonuç: Hastaların tedavi değişimi sonrası noninvazif yöntemlerle karaciğerde fibrozis derecesinde azalma saptandığı gösterildi. Bu etkinin yanında hastaların laboratuar parametrelerinde ve kemik mineral yoğunluklarında olumsuz bir sonuç gözlenmedi. Sonuç olarak elde edilen veriler lamivudin tedavisi almakta olan hastalarda direnç gelişimini beklemeden bilinen direnç gelişimi olmayan ve daha potent etki gösteren tenofovir'in tercih edilmesi gerektiğini düşündürmektedir.

Anahtar Kelimeler: Kronik Hepatit B, Fibroscan, Lamivudin, Tenofovir

Tablo-1

	0. ay	6. ay	12. ay	p
Hemoglobin	14,3±1,7	14,5±1,5	14,0±1,7	,027
Platelet	213±75	211±68	229±82	,489
Üre	29,6±7,9	31,9±6,8	31,8±8,7	,420
Kreatinin	,76±,14	,78±,14	,79±,14	,185
Alt	20 (14-28)	22 (19-28)	21 (18-28)	,453
Ast	20 (17-23)	24 (21-27)	21 (20-26)	<,001
LDH	190 (163-235)	195 (179-240)	209 (184-230)	,076
GGT	17 (16-29)	19 (16-28)	19 (16-23)	,438
ALP	64 (56-89)	84 (59-107)	88 (65-101)	,002
Total Bilirubin	,65±,25	,64±,23	,60±,22	,465
Direkt Bilirubin	,25±,10	,24±,10	,23±,08	,363
Total Protein	7,2 (7,1-7,6)	7,2 (7,0-7,6)	7,3 (7,2-7,6)	,762
Albumin	4,4±,2	4,3±,2	4,3±,3	,499
Kreatinin Klirensi	105 (81-126)	91 (76-116)	112 (100-124)	,504
Mikroalbuminüri	6,5 (2,6-16,2)	13,8 (7,5-37,4)	8,4 (4,2-10,5)	,008
AFP	2,3±1,0	2,5±1,0	2,3±1,0	,646
INR	1,08 (1,04-1,15)	1,08 (1,02-1,16)	1,09 (1,02-1,15)	,881

Tedavi değişiminin 6. ve 12. ayında saptanan laboratuvar parametreleri

EP-220
ŞANLIURFA YÖRESİNDE AKUT PANKREATİT ETYOLOJİSİ FARKLI MI?

AHMET UYANIKOĞLU, RUKİYE YILDIZ, NECATİ YENİCE

HARRAN ÜNİVERSİTESİ TIP FAKÜLTESİ, GASTROENTEROLOJİ, ŞANLIURFA

Amaç: Akut pankreatit morbidite ve mortaliteye neden olabilecek inflamatuvar bir hastalıktır. Batı toplumlarında en sık nedenler biliyer ve alkolik pankreatittir. Bu çalışmada akut pankreatit tanısı ile takip edilen hastaların etyolojik ve demografik özelliklerinin araştırılması amaçlanmıştır.

Gereç-Yöntem: Kliniğimize eylül 2016- eylül 2017 yılları arasında hastalık başlangıcından itibaren 72 saat içerisinde başvuran, karın ağrısı, amilaz/lipaz yüksekliği ve görüntüleme yöntemleri ile akut pankreatit tanısı konulan hastalar retrospektif olarak taranmıştır.

Bulgular: Toplam 78 hastanın 56'i (%72) kadın, yaş ortalaması 50.48 ± 17.8 yaş dağılımı 22-90 idi. Etyolojik dağılım; 61'i (%78) biliyer, 10'u kriptojenik (%12), 4'ü (%5) ERCP sonrası, 2'si (%2.5) hipertrigliseridemiye bağlı, 1 tanesi de alkole bağlı idi. Başvurudaki laboratuar değerlerinde median hemoglobin 14 g/dl, lökosit: 12.000/U, trombosit: 287.000/U, ALT: 154 U/L, AST: 253 U/L ALP: 325 U/L, GGT: 307 U/L, total bilirubin: 2.6 mg/dl, albumin: 3.6 g/dl idi. Modifiye atlanta sınıflamasına göre hastaların 73'ü (%93) hafif pankreatit, 5'i (%7) orta şiddetli pankreatit idi, mortalite görülmedi.

Sonuç: Şanlıurfa yöresinde akut pankreatitin en sık nedeni akut biliyer pankreatit olup hastaların yaklaşık yüzde sekseninde etyolojik nedendir. Batı toplumlarının aksine alkole bağlı pankreatit nadir olup, hastaların yaklaşık onda biri kriptojeniktir. Hastaların çoğu kadın, genelde hafif, az bir kısmı orta şiddette pankraetitli olup, bu seride mortalite görülmemiştir.

Anahtar Kelimeler: akut pankreatit, etyoloji

EP-221
PROGNOSTIC UTILITY OF HYPOKALEMIA IN CIRRHOTIC PATIENTS

MUSTAFA KAPLAN[1], İHSAN ATEŞ[2], HALE GÖKCAN[1], MERAL AKDOĞAN KAYHAN[1], SABİTE KAÇAR[1], MUHAMMET YENER AKPINAR[1], VOLKAN GÖKBULUT[1], ORHAN COŞKUN[1], ADEM AKSOY[1], VEDAT ERKAN[1], ERTUĞRUL KAYAÇETİN[1]

1 TURKEY YUKSEK IHTISAS TRAINING AND RESEARCH HOSPITAL, DEPARTMENT OF GASTROENTEROLOGY, ANKARA, TURKEY
2 ANKARA NUMUNE TRAINING AND RESEARCH HOSPITAL, DEPARTMENT OF INTERNAL MEDICINE, ANKARA, TURKEY

Objective: We researched the relationships between serum potassium level and prognostic scores and complications of cirrhosis, and mortality.

Materials-Methods: This study was performed retrospectively in Turkish High Specialty Training and Research Hospital between 2009 and 2015. Patients who were under the age of 18, had missing patient files, showed complications at the time of application, had electrolyte disorder for another reason were excluded from the study.

Results: 218 patients were included in the study. During the follow-up period, 23.4% (n: 51) of the entire population passed away. Compared to the patients who survived, the patients who passed away had higher HCC and HES development rate, mean Child-Pugh and MELD score and lower mean blood potassium level. The stepwise multivariable Cox regression model which included significant independent predictors showed that Child-Pugh score (HR: 1.29; p< 0.001), MELD score (HR:1.13; p= 0.006), and potassium level (HR: 0.18; p< 0.001) were independent predictors of mortality. The cut off value for potassium level in predicting mortality was found to be <= 3.4 mmol/L with 80.4% sensitivity and 100% specificity. Compared to the patients with a potassium level > 3.4 mmol/L, the patients with a potassium level <= 3.4 mmol/L had higher mortality rate, HCC and HES development rate, mean Child-Pugh and mean MELD scores.

Conclusion: Hypokalemia is an important prognostic factor in cirrhotic patients.

Keywords: Child-Pugh, MELD, hyponatremia

EP-222
NADİR GÖRÜLEN BİR ANTİTE, ÜRE SİKLUS DEFEKTİ; OLGU SUNUMU

AHMET UYANIKOĞLU[1], AYŞEGÜL ERDOĞAN[1], ZEHRA CEVHERİ AĞAN[1], MERYEM KARACA[2]

1 HARRAN ÜNİVERSİTESİ TIP FAKÜLTESİ, GASTROENTEROLOJİ, ŞANLIURFA
2 HARRAN ÜNİVERSİTESİ, TIP FAKÜLTESİ, ÇOCUK METABOLİZMA, ŞANLIURFA

Amaç: Üre siklus defekti nadir görülen bir klinik antitedir. Bu yazıda koma ile prezente olan genç kadın hasta sunulmuştur.

Olgu: Başağrısı, bulantı-kusma, bilinç bulanıklığı şikayetleri ile acil polikliniğine getirilen 26 yaşında bayan hastanın, uzun süredir baş ağrısı şikayetinin olduğu ve antidepresan kullandığı öğrenildi. Tetkiklerinde laktik asidoz saptanan hasta Dahili Yoğun Bakım Ünitesine yatırıldı. Fizik muayenesinde genel durum orta-kötü, bilinç uykuya eğilimli, TA:110/70 mmHg, nabız: 88/dakika/ritmik, diğer sistem muayeneleri normal saptandı. Labortauvar tetkiklerinde hemogram normal, üre: 155, kreatinin 3.5 g/dl, amilaz 800 IU, amonyak 500, transaminazlar, kolestaz enzimleri ve bilirubin normal saptandı. Bilinç bulanıklığı nedeniyle çekilen beyin bilgisayarlı tomografisinde (BT) patoloji saptanmadı. Kan gazında pH: 6.9, bikarnonat: 9.5 saptanan hastaya geçici diyaliz katateri takıldı ve acil diyalize alındı. Diyaliz sonrası bilinç bulanıklığı gerileyen hastaya bikarbonat replasmanı ve hidrasyon yapıldı. EKG'sinde T negatifliği ve ST depresyonu saptanması üzerine kardiyolojiye konsulte edildi, elektif şartlarda koroner anjiyografi önerildi. Amilaz ve amonyak yüksekliği olan hastanın da abdomen ultrasonografisi ve batın BT'si normaldi. Amonyak yüksekliğine neden olabilecek siroz gibi hepatopatoloji saptanmadığı için üre siklus defekti araştırılması önerildi. Çocuk metabolizma uzmanının önerisi ile idrar organik asitleri ve üre siklusuna yönelik enzimlerin bakılması için serum örneği dış labaratuvara gönderildi. Organik asidemiye bağlı retinopati açısından göz hastalıkalrına konsulte edilen hastada göz problemi saptanmadı. Takiplerinde kan gazında laktik asit düzeyi ve bikorbanot değerleri normal aralıklara geriledi. Tetkik souçlarında ornitin yüksek saptandı, idrar organik asid düzeyleri beklenmektedir. Organik asideminin nedeni olarak üre siklus defekti düşünülen hastanın tetkik ve takibi devam etmektedir.

Sonuç: Bilinç bulanıklığı, laktik asidemi ve amonyak yüksekliği ile gelen hastada hepatik ensefalopati ekarte edildikten sonra nadirde görülse üre siklus defekti olabileceği akla gelirse tanı konulabilir.

Anahtar Kelimeler: üre siklus defekti, laktik asidoz

EP-223
PRİMER BİLİYER KOLANJİTTE TİROİD OTOİMMUNİTESİ

SEZGİN VATANSEVER[1], SÜLEYMAN GÜNAY[2], ZEHRA BETÜL PAKÖZ KOÇAL[2], ALTAY KANDEMİR[3], EMRAH ALPER[1], ZEHRA AKPINAR[1], ELİF SARITAŞ YÜKSEL[1], BELKIS ÜNSAL[1]

1 İZMİR KATİP ÇELEBİ ÜNİVERSİTESİ ATATÜRK EĞİTİM VE ARAŞTIRMA HASTANESİ,GASTROENTEROLOJİ KLİNİĞİ,İZMİR
2 TEPECİK EĞİTİM VE ARAŞTIRMA HASTANESİ,GASTROENTEROLOJİ KLİNİĞİ,İZMİR
3 ADNAN MENDERES ÜNİVERSİTESİ,GASTROENTEROLOJİ KLİNİĞİ,AYDIN

Amaç: Primer biliyer kolanjit (PBK) daha çok kadınlarda görülen yavaş anacak progresiv seyirli küçük safra yollarını tutan kronik kolestatik bir karaciğer hastalığıdır. Sıklıkla otoimmün hastalıklarla ilişkilidir ve bunların içinde en sık görülenlerden biri otoimmün tiroid hastalıklarıdır. PBK da otoimmün tiroid hastalığının bildirilmiş prevelansı %14-24 arasındadır. Bu çalışmada amaç PBK'li hastalarda tiroid otoimmünitesininin laboratuvar ve klinik üzerindeki etkisinin araştırılmasıdır

Gereç-Yöntem: Bu retrospektif kohort İzmir Katip Çelebi Üniversitesi Atatürk Eğitim ve Araştırma Hastanesi'nde yapıldı. Çalışmaya Haziran 1999 ile Ağustos 2017 arasında gastroenteroloji bölümüne başvuran PBK'li hastaların tamamı olan 262 hasta alındı.

AMA pozitifliği, kolestazı ve karaciğer biyopsisinde PBK ile uyumlu bulguları olan hastaların 3 kriterden ikisinin pozitif olması ile PBK tanısı konuldu. Tiroid otoimmunitesi Anti TPO ve/veya Anti TG antikorlarının normalin üzerinde olması olarak kabul edildi (Normal değer anti-TPO < 57 IU/ml; anti-TG< 60 IU/ml).

Tiroit otoimmunitesi olan grupta 17 hastaya ve tiroit otoimmunitesi olmayan grupta 64 hastaya klinik ve laboratuvar olarak siroz olması, hastanın istememesi ve alınan materyallerin yeterli olmamasından dolayı karaciğer biyopsi sonuçları değerlendirilemedi.Bu hastalar AMA pozitifti.

Bulgular: Ortalama yaş 55.0±12.5 (28-84) ti. Hastaların 243 (%92,7)'i kadındı. Çalışmada 79 (%30,2) hastada tiroid otoimmunitesi tespit edildi Analizler,demografik veriler ve laboratuvar bulguları tablo 1 de gösterildi..

Tiroid otoimmunitesi olan 32 (%40,5) hastada (Haşimato tiroidi ve Grave's hastalığı) tanı konulmadan önce tiroid hastalığı öyküsü mevcuttu. Geriye kalan 46 hastanın 8'inde hipotroidi, birinde hipertiroidi tespit edildi. 35 hasta ötiroidikti. 21 hastanın tiroid hastalığı PBK tanısı sırasında saptandı. Takipte bir hastada tiroid papiller mikrokarsinom gelişti.

Tiroid otoimmunitesi olmayan hastalardan 7 hastada hipertiroidi (3 toksik nodul (1'i papiller mikrokarsinom),1 tiroidit, 3 diğer) saptandı. Bu hastaların 18'inde MNG (4 nde toksik nodul,1 adet tiroidit) saptandı.

Bir hastada HBV enfeksiyonu da vardı

Sonuç: PBK ile birlikte diğer otoimmun hastalıkları görülmesi hastalığın yönetiminde karşılaşılabilecek sorunlardandır. Bizim çalışmamızda tiroid otoimmunitesi olan hastaların diğer gruptan demografik, klinik ve laboratuvar açıdan fark görülmedi. Bunun nedeni muhtemelen hastaların subklinik hipotiriodik ve ötirodik dönemde tanı konulmuş olmasından olabilir. İlginç olarak tiroid otommunitesi olan grupta diğer eşlik eden otoimmun hastalıklarda da farklılık görülmedi. Halbuki birçok otoimmun hastalığın benzer genetik mekanizmaları paylaştığı bilinmektedir.

Sonuç olarak tanı alan her hastanın tiroid hastalıkları açısından tetkik edilmesi gereklidir.Sık görülen bu durumun mutlaka taranması ve gereğinde multidisipliner olarak tedavi edilmesi gereklidir.Çok yönlü tedavi ile hastaların hayat kalitesi düzelebilmektedir.

Anahtar Kelimeler: primer biliyer kolanjit, tiroit otoimmunitesi

Tablo 1. Hastaların özellikleri ve bulgular

Hastaların özellikleri	Tüm hastalar n=262	Tiroid otoimmünitesi olan hastalar n=79	Tiroid otoimmünitesi olmayan hastalar n=183	p*
Yaş	55±12.4	53±11.9	55.9±12.6	0.777
Cinsiyet (F / M)	243:19	76:3	167:17	0.212
Otoantikor				
AMA	84.4%	79.7%	86.3%	0.829
ANA	58.4%	69.7%	53.6%	0.316
ASMA	2.0%	1.4%	2.3%	0.589
AGA	6.6%	9.6%	5.2%	0.024
EMA	3.9%	4.1%	3.9%	0.682
TSH (uIU / ml)	1.7 (0.001-68)	2.4 (0.001-68)	1.6 (0.01-24)	0.001
FT4 (ng / dl)	1.11±0.26	1.07±0.31	1.13±0.24	0.528
Anti TPO (IU / ml)	43 (10-1300)	275 (19-1300)	28 (10-57)	<0.0001
> 57	32.7%	95.9%	0%	
Anti TG (IU / ml)	23 (11-500)	66 (15-500)	15 (11-67)	0.002
> 60	21.6%	54.3%	0%	
IgM (mg / dl)	315.5 (51-1403)	261 (52-1160)	15 (11-67)	0.44
> 304	54.8%	40.5%	61.5%	
Ig G (mg / dl)	1717 (200-4460)	1635 (200-4080)	1793 (941-4460)	0.774
Ig A (mg / dl)	252 (40-800)	248 (85-603)	254 (40-800)	0.812
VKİ (kg / m2)	28±5	28±5	28±5	0.878
PBC sahne (1/2/3/4)	49 65:36 31	16 23/10 13	33/42/26/18	0.845
Semptomlar				
Yorgunluk	72.7%	70.4%	73.8%	0.702
Kaşıntı	60.8%	56.3%	62.9%	0.17
Sağ üst kadran ağrısı	35.8%	41.4%	33.1%	0.588
Otoimmün hastalık ile birlikte va	51 (19.5%)	16 (20.3%)	35 (19.1%)	0.689
Hipertiroidi	11	4	6	
Ötiroidi	189	41	148	
Hipotiroidi	35	26	10	

Tablo 1. Hastaların özellikleri ve bulgular

EP-224
NADİR GÖRÜLEN BİR AKUT KOLANJİT VE PANKREATİT NEDENİ: CERRAHİ KLİPS MİGRASYONU

CEM AYGÜN, AYSUN BOZBAŞ, NESLİAR ESER KUTSAL, NURDAN TÖZÜN

ACIBADEM ÜNİVERSİTESİ TIP FAKÜLTESİ, İÇ HASTALIKLARI ANA BİLİM DALI, GASTROENTEROLOJİ BİLİM DALI, İSTANBUL.

Amaç: Ana safra kanalı tıkanıklıkları gastroenteroloji kliniklerinde sık görülen yatış nedenleri arasındadır. Kolesistektomi sırasında çeşitli cerrahi klipsler kullanılmaktadır. Bu klipslerin migrasyonu ve ana safra yolunda tıkanıklık oluşturmasına bağlı komplikasyonlar son derece nadirdir. Hastalarda akut kolanjit veya pankreatit ile birlikte septik şok tablosu gelişir ise acil müdahale gerekmektedir.

Olgu: Acil serviste 2 hafta önce başlayan sarılık öyküsü olan 81 yaşındaki erkek hasta değerlendirilmiştir. Son 2 gün içinde hastada bulantı ve karın ağrısının başladığı ve 3 ay önce laparoskopik kolesistektomi operasyonu geçirdiği öğrenildi. Fizik incelemede hastanın halsiz ve bitkin olduğu, cilt ve sklera renginde sararma ile ateşinin 38.5C ölçüldüğü görüldü. Sağ üst kadranda şiddetli hassasiyet bulunmaktaydı. Laboratuvar değerlerinde: Lökosit sayısı (WBC), 15.6×103/µL (N:4.1–10.6×103/µL);nötrofil sayısı, 13.5×103/µL (N:1.9–7×103/µL); C-reactive protein(CRP), 11.3 mg/dL (N:0–0.5 mg/dL); alanin aminotransferaz(ALT), 276U/L (N:12-59); aspartat aminotransferaz(AST), 169U/L (N:10-37); gamma glutamil transpeptidaz(GGT), 633U/L (N:-55); total bilirubin, 6.4mg/dL (N<1.2); amilaz, 2250U/L (N< 115); lipaz, 18108U/L (N<393) bulundu. US incelemede ana safra kanalı geniş olup içerisinde şüpheli taş veya çamur olabileceği belirtildi. MRCP de ana safra kanalının genişlediği ve içerisinde taş veya çamur olduğu doğrulandı. Hasta koledok taşına bağlı akut kolanjit ve akut pankreatit nedeni ile hızlı bir şekilde ERCP işlemine alındı. Öncelikle sfinkterotomi yapılarak koledok lümeni balon ile sıvazlandı, bu işlem sırasında 2 adet cerrahi klipsin koledoktan dışarı çıktığı görüldü (Resim 1,2). Hastanın ateşi, karın ağrısı ve laboratuvar bulguları hızla düzelerek yatışının 5. gününde taburcu edildi.

Sonuç: Cerrahi klipsler laparoskopik kolesistektomi sırasında hemostaz veya sistik kanal oklüzyonu amacıyla kullanılan plastik ya da metal malzemelerdir. Cerrahi klipslerin ana safra kanalına migre olarak komplikasyona neden olduğu nadiren bildirilmiştir. Bu migrasyonun mekanizması tam olarak bilinmemektedir. Sistik kanal güdüğünün nekrozu, iskemi, infeksiyonlar ve organ motiliteleri klipslerin daha düşük basınca sahip olan koledok lümenine doğru ilerlemesine yol açabilir. Daha az sayıda klips kullanılması, klipslerin uygun teknikle ana safra kanalından uzak yerleştirilmesi, biyolojik olarak absorbe olabilen klipsler kullanılması komplikasyon riskini azaltabilir.

Anahtar Kelimeler: Cerrahi klips, akut kolanjit, akut pankreatit

Resim 1

ERCP sırasında ana safra kanalı içinde çıkan cerrahi klipsler

Resim 2

Cerrahi klipsler fileli basket ile çıkarıldıktan sonra

EP-225
UZAK ORGAN METASTAZLARINA BAĞLI DİSTAL MALİGN DARLIKLARIN ENDOSKOPİK PALYASYONU

AHMET TARIK EMİNLER, BİLAL TOKA, MUSTAFA İHSAN USLAN, AYDIN ŞEREF KÖKSAL, ERKAN PARLAK

SAKARYA ÜNİVERSİTESİ TIP FAKÜLTESİ GASTROENTEROLOJİ BİLİM DALI

Amaç: Distal malign biliyer darlık genellikle biliyopankreatik malignitilere bağlı gelişir. Uzak organ tümör metastazlarına bağlı malign biliyer darlıkların palyasyonu ile ilgili tecrübeler küçük vaka serileri ile sınırlıdır ve perkütan yöntemler üzerinde durulmuştur. Büyük oranda düşük yaşam süreleri olan bu vakaların palyasyonunda endoskopik tedavi tecrübesi sınırlıdır. Bu çalışmada uzak organ metastazı sonucu distal malign darlığa bağlı gelişen sarılığın palyasyonunda endoskopik tedavi tecrübemizi paylaşmayı amaçladık.

Gereç ve Yöntem: Ocak-2014 ile Haziran 2017 tarihleri arasında bilinen hepatobiliyopankreatik dışı malignitesi olup sarılık ile prezente olan ve görüntülemelerinde distal koledok darlığı tespit edilen hastalar çalışmaya dahil edildi. Bu hastalarda ERCP yapılarak distal darlığı geçecek şekilde hastanın beklenen yaşam süreleri çok kısa ise plastik; değilse metal stent yerleştirildi. Hastalar bilirubin düzeyleri, komplikasyon, tekrar işlem gereksinimi, stent açık kalma süresi, 3 aylık yaşam süresi ve 3 aylık stent açıklık oranı açısından incelendi.

Bulgular: Çalışmada yaş ortalaması median 63 (38-84) olan 22 (12 erkek, % 54.5) hasta incelendi. Altta yatan maligniteler; 6 (%27.3) mide, 5 (%22.7) akciğer, 4 (%18.2) kolon, 3 (%13.6) meme, 2 (% 9.1) nöroendokrin tümör, 1'er tanesinde mesane ve prostat kanseri idi. Hastaların 6 tanesine plastik stent (4' ü 10 Fr, 2'si 7 Fr), 16'sına ise 10 mm kapsız metal stent (9 tanesi 6 cm, 7 tanesi 8 cm) takıldı. İşlem yapıldığı esnada hastaların tanı yaşı ortalama 11 (0-60) ay olup, tüm hastalar ortalama 63 (16-420) gün içerisinde öldü. Hastalarda işlem öncesi ortalama total bilirubin düzeyi 13.4 (6.6-28.5) mg/dl olup, işlem sonrası üçüncü ay ya da kaybedildiği dönemdeki ortalama total bilirubin düzeyi ise 1.6 (0.5-24) mg/dl olarak tespit edildi. 3 ay içerisinde ölüm oranı % 77.3 iken; 3 aylık stent açıklık oranı % 90.9 idi. İşlem yapılan hastaların hiçbirinde ERCP ilişkili komplikasyon gelişmemiş olup 3 aydan daha uzun süre yaşayan hastaların hepsinde ex olana kadar başka işlem ihtiyacı olmadı.

Sonuç: Uzak organ metastazlarına bağlı distal malign biliyer darlığı olan hastaların palyasyonunda endoskopik stentleme ile drenaj yöntemleri etkili ve güvenilirdir.

Anahtar Kelimeler: metastaz, malign biliyer darlık, plastik stent, metal stent

EP-226
DUOBLE PİLOR:OLGU SUNUMU

MAHMUT YÜKSEL, BAYRAM YEŞİL, İSMAİL HAKKI KALKAN, VOLKAN GÖKBULUT, ÖMER ÖZTÜRK, FERHAT BACAKSIZ, DERYA ARI, İLYAS TENLİK, ÖZLEM AKDOĞAN, ZEKİ MESUT YALIN KILIÇ, HALE GÖKCAN, BÜLENT ÖDEMİŞ, SABİTE KACAR, MERAL AKDOĞAN, ERTUĞRUL KAYAÇETİN

TÜRKİYE YÜKSEK İHTİSAS EĞİTİM VE ARAŞTIRMA HASTANESİ

Amaç: Double pilor gastroduodenal fistülün bir formudur. İlk tanımlama 1969 yılında Smith ve Tuttle tarafından yapılmıştır. Double pilor, antrumdan duodenum bulbusuna uzanan kısa bir aksesuar kanaldan ibarettir. Antrum ve bulbus, bir septum veya köprüyle bölünen iki açıklıkla birleşir. Çoğu durumda double pilor,uzun dönem NSAİİ kullanımı ve peptik ülser hastalığının bir komplikasyonudur. Double pilorun görülme sıklığı tam olarak bilinmemekle beraber yaklaşık %0,06 ile %0,4 arasındadır. Erkek-kadın oranı 2/1'dir. Bu yazıda geriatrik bir hastada nadir olarak görülen muhtemelen uzun süreli NSAİİ kullanımı sonucunda geliştiği düşünülen double pilorlu bir olguyu sunduk.

Olgu: 73 yaşında kadın hasta 35 yıldır aralıklı PPİ ile rahatlayan dispeptik yakınmaları mevcut, kanama, ülser ve operasyon öyküsü yok. 27 yıldır hipertansiyonu, diyetle regüle Diabeti, NSAİİ ile rahatlayan Osteoartriti mevcut. Son dönemde dispeptik yakınmalarının artması nedeni ile polikliniğimize başvurdu ve laboratuar bulgularında anormal bulgu saptanmadı.Yapılan endoskopisinde antral gastrit ve double pilor tespit edildi, medikal tedavisi düzenlendi, hasta kontrol önerilerek poliklinik takibine alındı.

Sonuç: Uzun süreli NSAİİ kullanımı ve ülser öyküsü olan hastalarda nadir de olsa endoskopik görüntüleme double pilor olasılığı göz önünde bulundurulmalıdır.

Anahtar Kelimeler: peptik ülser, double pilor

Resim 1.

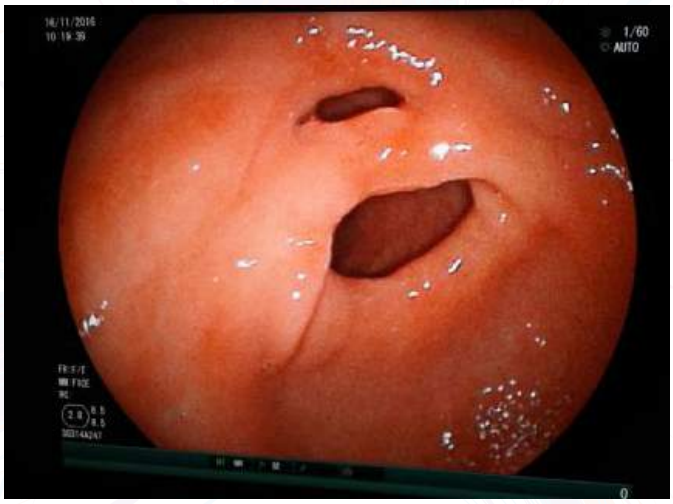

Double Pilor

Resim 2.

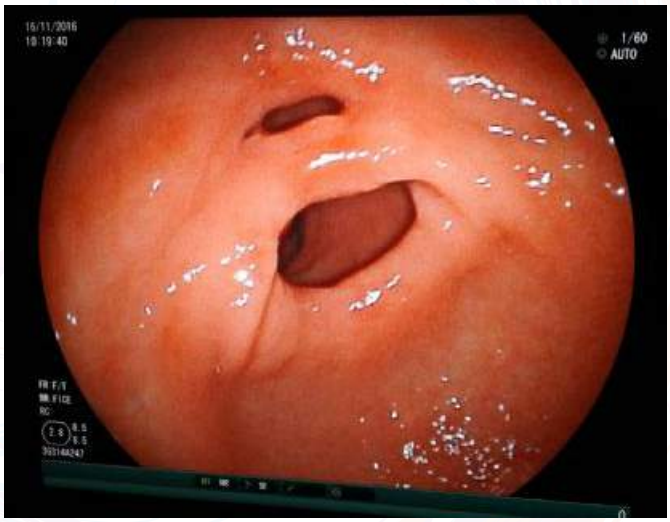

EP-227
KRONİK PEPTİK ÜLSER HASTALIĞINDA ORTALAMA PLATELET HACMİNİN (MPV) KLİNİK ÖNEMİ

CEM AYGÜN, NİGAR RÜSTEMOVA, AYSUN BOZBAŞ, NESLİAR ESER KUTSAL, NURDAN TÖZÜN

ACIBADEM ÜNİVERSİTESİ TIP FAKÜLTESİ, İÇ HASTALIKLARI ANA BİLİM DALI, GASTROENTEROLOJİ BİLİM DALI

Amaç: Kronik peptik ülser hastalığı (PÜH) gastrointestinal sistem duvarında oluşan derin mukozal hasarlardır. Halen tanıda altın standart olarak kullanılan yöntem endoskopik incelemelerdir. Endoskopik yöntemler dışında kronik PÜH 'nı gösteren klinik veya laboratuvara özgül bir gösterge yoktur. Bu çalışmada kronik PÜH'da non invazif bir test olarak ortalama platelet hacmi (MPV)'nin önemini araştırmak amaçlanmıştır.

Gereç-Yöntem: Çalışmaya kronik PÜH tanısı endoskopik olarak konulmuş 120 kişilik hasta grubu ve 120 sağlıklı bireyden oluşan kontrol grubu alınmıştır. Hastaların demografik özellikleri ve laboratuvar bulguları retrospektif olarak kaydedilmiş ve iki grup birbiri ile karşılaştırılmıştır. PÜH grubunda platelet fonksiyonlarını etkileyecek kronik hastalıkları olanlar, kronik ilaç kullanımı olanlar, malign ülser saptananlar, akut kanama saptananlar ve kan transfüzyonu yapılanlar çalışma dışı bırakılmıştır. Çalışma protokolü Üniversite Etik Kurulu tarafından onaylanmıştır.

Bulgular: Çalışma grubunu oluşturan PÜH grubu ile kontrol grubu arasında yaş ve cinsiyet açısından fark bulunmamıştır. PÜH grubunun tam kan sayımı sonuçları değerlendirildiğinde kontrol grubuna göre istatistiksel yönden anlamlı olarak yüksek platelet sayısı ve anlamlı olarak düşük MPV değeri olduğu görülmüştür (Sırası ile platelet değeri 251±61 ve 229±46 p=0.004 ve MPV 9.8±0.9 ve 10.7±0.7 p<0.001). Gruplar arasında lökosit ve hemoglobin değerleri açısından fark saptanmamıştır. Yapılan korelasyon analizinde platelet ve MPV arasında negatif bir korelasyon izlenmiştir (r:-0.29 ve p=0.002). Yapılan ROC eğrisi analizinde PÜH tanısı için cut-off değeri 10.1 fl (duyarlılık: % 68, özgüllük: %87, area under curve [AUC]:0.8) olarak saptanmıştır.

Sonuç: Kronik PÜH çoğunlukla uzun seyirli takip gerektiren benign bir hastalıktır. Endoskopik olarak kronik PÜH tanısı konulan kişilerde MPV değerinde düşüklük ve artmış platelet sayısı klinik takipte kullanılabilecek invazif olmayan tetkikler arasında değerlendirilebilir.

Anahtar Kelimeler: Kronik peptik ülser hastalığı, ortalama platelet hacmi, platelet sayısı

Tablo1.

	PÜH, n=120	Kontrol, n=120	P değeri
Yaş	48.4±15.8	44.6±12.9	NS
Cins (K/E)	71/49	70/50	NS
Hemoglobin, d/dL	13.5±7.8	13.9±1.4	NS
Lökosit, x103/ul	10.2±6.4	8.4±2.6	NS
Platelet sayısı, x103/ul	251±61	229±46	0.004
MPV, fl	9.8±0.9	10.7±0.7	<0.0001

Kronik PÜH ve kontrol grubunun demografik ve klinik özellikleri. PÜH: Kronik Peptik ülser hastalığı NS: Non-significant, istatistiksel olarak anlamlı değil.

Tablo2.

	Correlation coeficient, r	P değeri
Hemoglobin-MPV	-0.1810	NS
Lökosit sayısı-MPV	-0.1455	NS
Platelet sayısı-MPV	-0.2966	0.0024

Kronik PÜH grubunda Spearman's rank korelasyon analizi ile MPV'nin hemoglobin, lökosit ve platelet sayısı ile ilişkisi. NS: Non significant, istatistiksel olarak anlamlı değil.

EP-228
KARIN AĞRISININ NADİR BİR NEDENİ

BAŞAK ÇAKAL[1], AYŞEGÜL BABALI[1], MUHAMMED MİRHAN OLĞAÇ[2], MURAT KEKİLLİ[1]

1 SBÜ ANKARA EĞİTİM VE ARAŞTIRMA HASTANESİ GASTROENTEROLOJİ KLİNİĞİ, ANKARA
2 SBÜ ANKARA EĞİTİM VE ARAŞTIRMA HASTANESİ İÇ HASTALIKLARI KLİNİĞİ, ANKARA

Amaç: Karın ağrısı ile acile başvuran hastalarda yabancı cisim açısından dikkat edilmesi gerektiği göz önüne alınmalı

Olgu: 38 yaşında erkek hasta, acil servise karın ağrısı şikayeti nedeniyle başvurmuş. Hastanın alınan anamnezinde yarın saat önce petekli bal yediğini belritemesi üzerine acilde çekilen ADBG 'sinde mide lokalizasyonunda yabancı cisim(tel) izleniyordu.(Şekil 1).

Hastanın bilinen bir hastalığı olmayıp acilde bakılan vital bulguarı stabildi. Hastaya ÖGD ile girildi.Hastanın pilor proksimaline doğru sarkan bir ucu bulbusta yaklaşık 3-4 cm'lik tel izlendi. Tel yabancı cisim forsepsi ile bulbustan serbestleştrildi. (Resim 2).

Hastaya tekrar over tüp ile girildi. Antrumda serbestleştirilen tel yabancı cisim forsepsi ile tutulamadığı için snare ile tutularak hızlıca çıkarıldı

Hastanın yapılan kontrol ÖGD'sinde kanama ve herhangi bir komplikasyona rastalanmadı. Hasta önerilerle taburcu edildi.

Sonuç: Ucu sivri tel benzeri yabancı cisimler için özefagus ve mide hasarı açısından over tüp ile çıkarılma halen günümüzde en güvenilir yöntem olup karın ağrısı ile acile başvuran hastalarda yabancı cisim açısından dikkat edilmesi gerektiği göz önüne alınmalıdır. Hastaların petek bal yerken teline dikkat etmesi gerektiği unutulmamalıdır.

Anahtar Kelimeler: karın ağrısı, yabancı cisim yutma

Şekil 1.

Şekil 2.

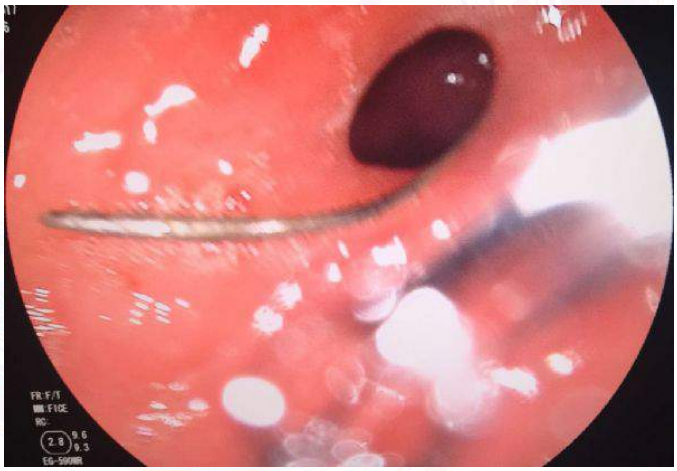

EP-229
DİSFAJİNİN ÇOK NADİR BİR NEDENİ: REKTUM ADENOKANSERİNİN ÖZEFAGUS METASTAZI

ABDULBAKİ GAYDAN[1], SAMİ FİDAN[2], SEVDEGÜL MUNĞAN[3], İHSAN HABİBOĞLU[2], ARİF MANSUR COŞAR[2], MURAT ERKUT[2], ORHAN ÖZGÜR[2]

1 KARADENİZ TEKNİK ÜNİVERSİTESİ TIP FAKÜLTESİ DAHİLİYE ANABİLİM DALI, TRABZON
2 KARADENİZ TEKNİK ÜNİVERSİTESİ TIP FAKÜLTESİ GASTROENTEROLOJİ BİLİM DALI, TRABZON
3 KARADENİZ TEKNİK ÜNİVERSİTESİ TIP FAKÜLTESİ PATOLOJİ BİLİM DALI, TRABZON

Amaç: Kolorektal kanserler erkeklerde 3. ve kadınlarda 2. en sık görülen kanserlerdir.1 Rektum adenokanseri en sık bölgesel lenf nodlarına, karaciğere, akciğere ve peritona metastaz yapmaktadır.2 Bunların dışında mesane ve ince bağırsağa lokal invazyon yapabilir.(3,4) Kolon adenokanserlerinden özefagusa metastaz oldukça seyrek görülmektedir. Biz disfaji ile başvuran rektum adenokanserinin özefagusa metastazını sunduk.

Olgu: 52 yaşında kadın hastaya 7 yıl önce evre 3B (Duke Evre C; MAC Evre C2) rektum adenokanseri tanısı konularak abdomino perineal rezeksiyon yapılmış. Hastaya 6 kür adjuvan 5 fluorourasil ve folinik asit kemoterapisi ve 40 gün anal kitle ve lenfatiklerine radyoterapi verilmiş. Hastaya akciğer metastazları nedeni ile 2 kez metastazektomi yapılmış.

Son 3 aydır olan katı ve sıvı gıdalara karşı giderek artan yutma güçlüğü ve ses kısıklığı nedeniyle gastroenteroloji polikliniğine başvurdu. Yapılan gastroskopide özefagus 22. cm de lümeni daraltarak ileriye geçişi engelleyen malign darlık görülerek biyopsiler alındı. Toraks BT'de sağ ana pulmoner arterde masif emboli, sol akciğerde 10x8 mm boyutlu multipl metastatik nodüller ve özefagus proksimal kesiminde T4 vertebra düzeyinden başlayan yaklaşık 4 cm'lik segmentte özefagus duvarında 1 cm'ye ulaşan kalınlaşma ve kontrastlanma izlendi. Endoskopik biyopsinin histopatolojik incelemesinde adenokarsinom metastazı tespit edildi. İmmünhistokimyasal incelemede; CK20 kuvvetli yaygın pozitif, CDX2 pozitif, Villin pozitif, MOC31 pozitifti, kolonik orijinli metastaz olarak değerlendirildi. Yutma güçlüğü için hastaya tam kaplı özefageal metal stent takıldı. Pulmoner emboliye yönelik tedavisi düzenlendi. Takiplerinde klinik olarak stabil seyreden ve orali açılan hastanın disfajisi stent sonrası düzeldi. Hastanın mevcut hastalığının ileri evre (Evre 4) olması ve hastanın performans skorunun düşük olması nedeni ile palyatif tedavi verildi. Özefageal stent takıldıktan 3 ay sonra hastalık progresyonu nedeni ile hasta kaybedildi.

Sonuç: Literatürde özefagusa metastaz yapan kolorektal kanseri olan sadece 7 vaka yayınlanmıştır. Bu vakalar disfaji ve/veya ses kısıklığı şikayetleri ile başvurmuş olgulardır (5,6,7) Özefagusa en sık metastazlar akciğer, meme, larinks, tiroid, hipofarinks ve mide kanserlerinden olmaktadır.(8,9) Kolorektal kanserli olgularda başka alanlarda da metastaz var ise özefagusa da metastaz olabileceği akılda tutulmalıdır. Bilinen kolorektal adenokanserli hastalarda disfaji gelişmesi durumunda, özefagogastroduodenoskopi yapılıp, gerekirse biyopsi alınması önemlidir. Tedavi yaklaşımı primer tümörün metastatik yayılım boyutuna göre değişir.

Anahtar Kelimeler: disfaji, kolorektal, metastaz, özefagus

Özefagus Metastazı; Endoskopi

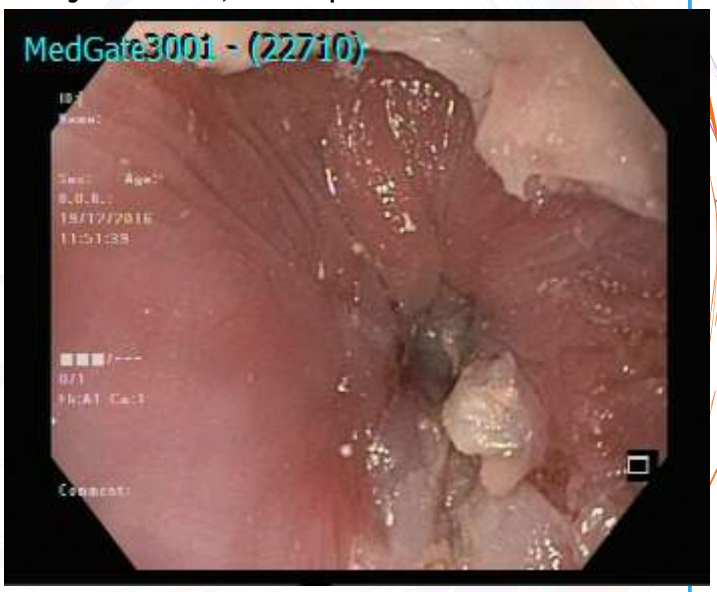

Rektum Adenokanseri Özefagus Metastazı Endoskopik Görünümü

Özefagus Metastazı; Tomografi Görüntüleri

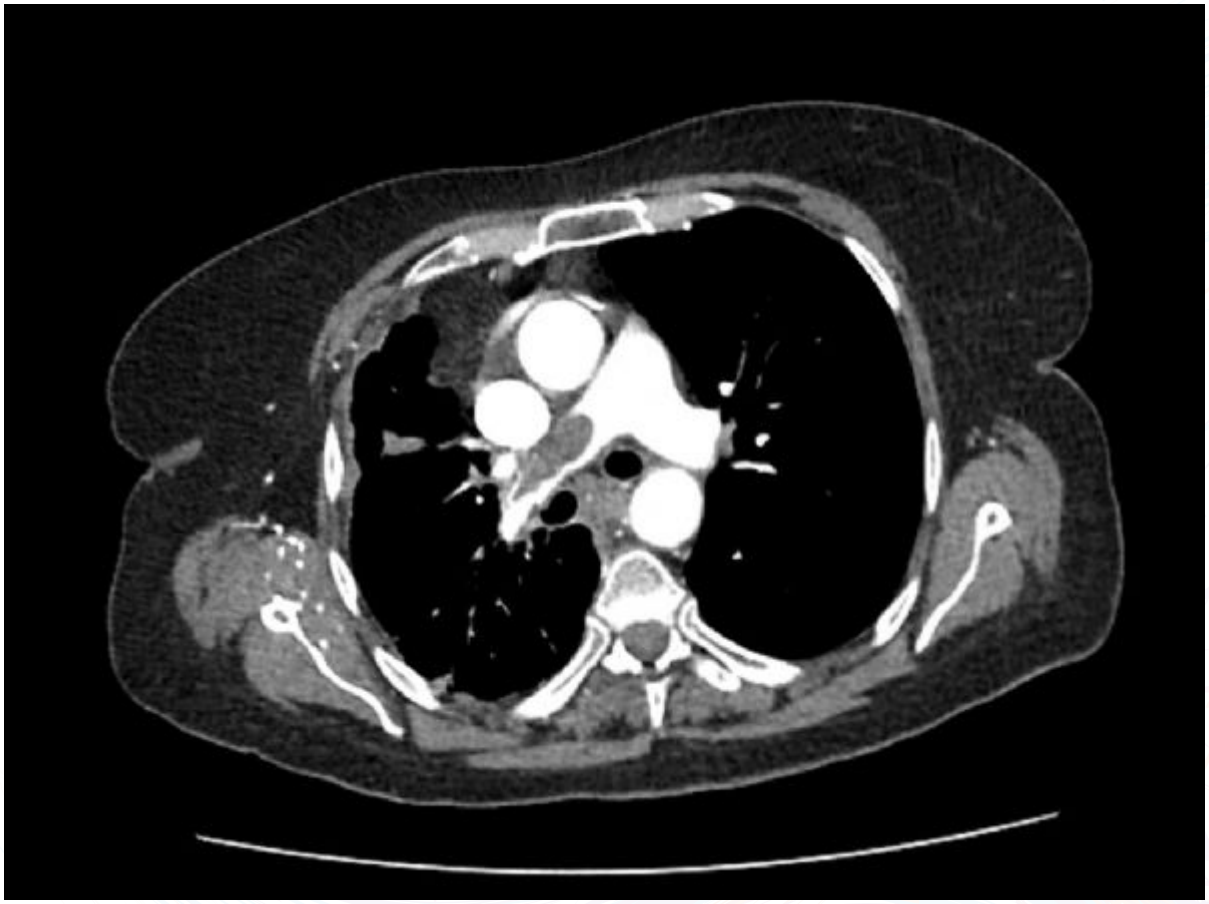

Rektum Adenokanseri Özefagus Metastazı ve Sağ Pulmoner Arterde Trombüs

EP-230
AKUT KOLANJİT TEDAVİSİNDE BİLİYER DRENAJ ZAMANLAMASININ ÖNEMİ: TEK MERKEZ DENEYİMİ

BÜLENT ÖDEMİŞ, VOLKAN GÖKBULUT,
ORHAN COŞKUN, ZEKİ MESUT YALIN KILIÇ, MUSTAFA KAPLAN

TÜRKİYE YÜKSEK İHTİSAS EĞİTİM VE ARAŞTIRMA HASTANESİ, GASTROENTEROLOJİ KLİNİĞİ, ANKARA

Amaç: Akut kolanjit hızlı ve uygun bir şekilde tedavi edilmez ise şiddetli ve potansiyel olarak ölümcül bir tabloya ilerleyebilir. Endoskopik biliyer drenaj tekniklerindeki ilerlemeler ve bu tekniklerin yaygın kullanımı akut kolanjite bağlı ölümleri azaltmıştır. Bununla beraber biliyer drenajın zamanlaması uygun olmaz ise hayatı tehdit eden bir hastalık olarak kalmaya devam eder. Biz bu çalışmamızda akut kolanjit tedavisinde endoskopik biliyer drenaj zamanlamasının etkisini araştırmayı amaçladık.

Gereç-Yöntem: Çalışma retrospektif olarak yapıldı.Şubat 2016- Şubat 2017 tarihleri arasında akut kolanjit tanısı konularak mesai saatleri dışında ERCP yapılan tüm hastalar veri tabanı taranarak bulundu. Kolanjit tanı ve sınıflamasında Tokyo Guideline 2013 kriterleri kullanıldı.

Bulgular: Çalışmamızda şubat 2016-şubat 2017 tarihleri arasında akut kolanjit tanısı konularak mesai saatleri dışında ERCP yapılan 25 hasta değerlendirildi (median yaş: 67.5, Erkek/Kadın= 14:11). Hastaların 17'si grade 3, 2'si grade 2, 6' sı grade 1 kolanjit idi. Etyolojide 21 hastada koledok taşı (%84), 3 hastada malign darlık(%12), 1 hastada bening darlık(%4) mevcuttu. Hastaların 16'sında (%64) papilla naive idi. Biliyer kanülasyon naive papillası olan 12 hastada tel yüklü sfinkterotom ile (%75), 2 hastada fistülotomi ile (%12.5) ve diğer 2 hastada pankreas kanalına stent koyarak (%12.5) yapıldı. Kanulizasyon başarısı %100 idi. Naive papili olan 16 hastanın 8 ine EST yapıldı (%50). Çalışmadaki 25 hastanın 18'ine sadece stent (%72), 1 hastaya sadece NBD (%4), 4 hastaya stent+NBD (%16) yerleştirildi. 2 hastaya ise stent veya NBD yerleştirilmedi (%8). ERCP ilişkili komplikasyon 2 hastada (%8) görüldü (1 hastada kanama, 1 hastada da pankreatit). Akut kolanjite bağlı mortalite görülmedi.

Sonuç: Bu çalışma akut kolanjit tedavisinde mesai kavramı gözetmeksizin erken biliyer drenaj sağlanmasının hasta sağ kalımı üzerinde önemli etkiye sahip olduğunu gösterir.

Anahtar Kelimeler: Akut kolanjit, ERCP

EP-232
BİLİRUBİN DÜZEYİNİN, MALİGN EKSTRAHEPATİK BİLİYER OBSTRÜKSİYONLU HASTALARDA ERCP İŞLEMİNDE BİLİYER KANÜLASYONA ETKİSİ

MUSTAFA KAYMAZLI[1], AHMET BEKTAŞ[1], İBRAHİM GÖREN[1], TALAT AYYILDIZ[1], BEYTULLAH YILDIRIM[1], CEREN CANTÜRK[2]

1 ONDOKUZ MAYIS ÜNİVERSİTESİ TIP FAKÜLTESİ, GASTROENTEROLOJİ BİLİM DALI, SAMSUN
2 ONDOKUZ MAYIS ÜNİVERSİTESİ TIP FAKÜLTESİ, İÇ HASTALIKLARI ANA BİLİM DALI, SAMSUN

Amaç: Bilirubin düzeyinin, malign ekstrahepatik biliyer obstrüksiyonlu hastalarda ERCP işleminde biliyer kanülasyona etkisini araştırdık.

Gereç-Yöntem: 2010-2017 yılları arasında Ondokuz Mayıs Üniversitesi Gastroenteroloji Kliniğinde malign ekstrahepatik biliyer obstrüksiyonlu hastalarda yapılan ERCP işlem kayıtları retrospektif olarak değerlendirildi.

Bulgular: Malign ekstrahepatik biliyer obstrüksiyonlu 203 hasta incelendi. Bilirubin düzeyine ulaşılabilen toplam 102 hasta (41(%40) kadın, 61(%60) erkek) çalışmaya alındı. Yaş ortalaması 67,6±15,2 idi. İşlem midazolam ile bilinçli bir sedasyon altında ve bir gastroenterolog tarafından yapıldı. Tüm hastalarda papilla naif idi. Biliyer obstrüksiyonların 16'sı(%15,7) papillada, 51'i (%50) koledok 1/3 distalde, 12'si (%11,8) koledok proksimalde ve 23'ü (%22,5) proksimal safra yollarında saptandı. 102 hastanın 86'sında (%84,3) biliyer kanülasyon başarılı oldu. Biliyer kanülasyon başarılı olan 86 hastanın ortalama total bilirubin düzeyi 11,78±6,92 mg/dL ve biliyer kanülasyon başarısız olan 16 hastanın ortalama total bilirubin düzeyi 10,82±6,88 mg/dL idi (Tablo 1).

Sonuç: Bu çalışmada malign biliyer obstrüksiyonlu hastalarda bilirübin düzeyi ile ERCP kanülasyon başarısı arasında ilişki saptanmamıştır (p>0.05).

Anahtar Kelimeler: Bilirubin düzeyi, ERCP biliyer kanülasyon, malign biliyer obstrüksiyon

Tablo 1. ERCP biliyer kanülasyon başarısı ile bilirubin düzeyinin karşılaştırılması

Malign Biliyer Obstrüksiyon	Papilla		Koledok 1/3 Distali		Koledok Proksimali		Proksimal Safra Yolları		Ekstrahepatik Safra Yolları	
Kanülasyon	Başarılı (n:12)	Başarısız (n:4)	Başarılı (n:43)	Başarısız (n:8)	Başarılı (n:11)	Başarısız (n:1)	Başarılı (n:20)	Başarısız (n:3)	Başarılı (n:86)	Başarısız (n:16)
Total Bilirubin (mg/dL) Ortalama±SS (min-max)	11,05±9,32 (0,5-26)	9,23±6,61 (1,2-15)	10,92±6,49 (0,4-28)	11,76±7,73 (0,4-25)	14,57±5,76 (1,5-23)	12,00±0 (12)	12,56±6,80 (1,1-27)	14,70±7,41 (8,5-23)	11,78±6,92 (0,4-28)	10,82±6,88 (0,4-25)
Direkt Bilirubin (mg/dL) Ortalama±SS (min-max)	9,86±8,69 (0,3-24)	8,43±6,14 (1-13)	9,48±6,02 (0-25)	9,96±6,47 (0,3-20)	12,45±5,07 (1-20)	11,00±0 (11)	10,90±5,71 (0,5-22)	12,27±4,86 (7,9-18)	10,25±6,25 (0-25)	10,06±5,65 (0,3-20)

EP-233
1579'DAN 2017'YE GASTRİK VOLVULUS:OLGU SUNUMU

BAYRAM YEŞİL[1], HALE GÖKCAN[1], EKİN OKTAY OĞUZ[3], TAHSİN DALĞIC[2], MAHMUT YÜKSEL[1], FERHAT BACAKSIZ[1], VOLKAN GÖKBULUT[1], YUSUF BAYRAM ÖZOĞUL[2], DERYA ARI[1], MERAL AKDOĞAN[1], SABİTE KACAR[1], ERTUĞRUL KAYAÇETİN[1]

1 TÜRKİYE YÜKSEK İHTİSAS EĞİTİM VE ARAŞTIRMA HASTANESİ GASTROENTEROLOJİ
2 TÜRKİYE YÜKSEK İHTİSAS EĞİTİM VE ARAŞTIRMA HASTANESİ GASTROENTEROLOJİ CERRAHİSİ
3 TÜRKİYE YÜKSEK İHTİSAS EĞİTİM VE ARAŞTIRMA HASTANESİ İÇ HASTALIKLARI

Amaç: Volvulus mide ve barsak segmentlerinin kendi eksenleri etrafında rotasyonu sonucunda oluşan ve intestinal obstrüksiyon ile karakterize bir durumdur. Volvulus en sık sigmoid kolon ve çekum'da görülür ve diğer intestinal segmentlerde nadiren görülür. Volvulus iskemi,nekroz, perforasyon ve abdominal sepsise neden olabilir. Gastrik volvulus insidansı bilinmeyen, gözden kaçıldığında morbidite ve mortaliteye neden olabilen nadir bir hastalıktır ve ilk defa 1579 yılında Ambrose Pare tarafından kılıç yaralanması sonrasında diafragmatik herni gelişen bir olguda tanımlanmıştır.1579 yılından günümüze kadar literatürde yaklaşık 350 gastrik volvulusu olgu bildirilmiştir. Bu yazıda, literatürdeki ilk olguya benzer şekilde penetran göğüs travmasından sonra oluşan iatrojenik diafragma hernisi içerisinde gelişen ve hematemez ile prezente olan gastrik volvuluslu bir olguyu sunduk.

Olgu: 10 yıl önce göğüs sol tarafına penetran travma öyküsü olan 39 yaşında erkek hasta 2 haftadır yemeklerden sonra olan bulantı, kusma ve üst karın ağrısı şikayetine son 2 gündür kanlı kusma eklenmesi nedeni ile hastanemiz acil servise başvurmuş. Yapılan rutin hematolojik ve biyokimyasal tetkiklerinde anormal bulgu saptanmamış. Acil serviste, biri özofagusta gıda artıkları olması diğeri hastanın işlem sırasında mide dilatasyon mayi kusması nedeni ile başarısız olan 2 defa endoskopi denenmiş. Takip ve tedavi amacı ile servise alınan hastanın sistem sorgulamasında ek özellik ve öz geçmişinde penetran göğüs travması dışında özellik saptanmadı.Fizik muayenede hafif epigastrik hassasiyet dışında özellik yoktu. EKG sinüs ritminde idi ve PAAG'de sol tarafta diafragma hernisi saptandı. Hastaya NGT takılmaya çalışıldı fakat hastanın işlemi tolere edememesi ve işlem sırasında mide dilatasyon mayi kusması nedeni ile başarılı olunamadı. Hastada intestinal obstrüksiyon düşünülerek çekilen abdomen CT'de sol hemidiafragmada santralde yaklaşık 57 mm çapında defekt, bu defekten mide korpus distali, pilor,duodenum 1-2. kıta ve splenik fleksura hemitoraks içerisine herniye olmuş, mide korpus distali ve duedonum 2.kısmı herni boynunda boğumlanmış ve mide aksı değişmiş, hemitoraks içerisine herniye pilor ve mide korpus distali dilate olarak saptandı. Görünüm mezenteroaksiyel gastrik volvulus ile uyumlu olarak değerlendirildi. Hasta gastroentroloji cerrahisi ile konsülte edilerek opere edildi.

Sonuç: Gastrik volvulus insidansı bilinmeyen, gözden kaçıldığında morbidite ve mortaliteye neden olabilen nadir bir hastalıktır. Risk faktörleri arasında 50 yaşından büyük olmak, diafram bozuklukları, fernik sinir paralizisi, kifoskolyoz yer almaktadır. Ağrı,kusma ve nasogastrik tüp takılamamasından oluşan Borchardt triadı bulunan hastalarda Gastrik volvulus olasılığı göz önünde bulundurulmalı ve tanı ve tedavi için hızlı hareket edilmelidir.

Anahtar Kelimeler: gastrik volvulus, diafragma hernisi, penetran göğüs travması

Resim 1.

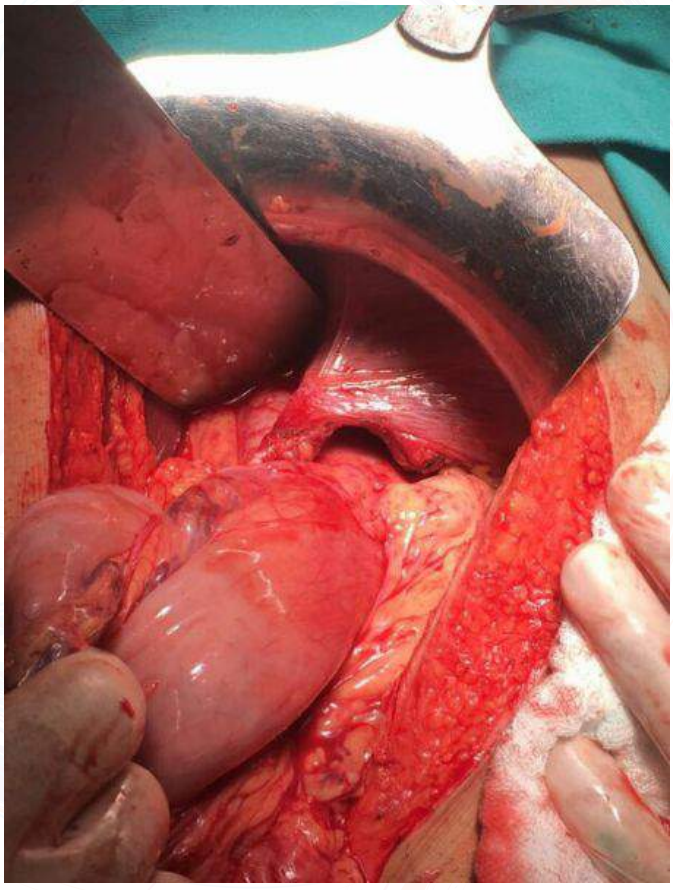

Olguda intraoperatif diafragmatik herni ve herniye olmuş mide

Resim 2.

PAAG'de sol hemitoraksa herniye olmuş intestinal segmentler

EP-234
GASTROİNTESTİNAL SİSTEM LENFOMALARI: PERFORASYONLA ORTAYA ÇIKAN MULTİFOKAL BURKİTT LENFOMALI BİR OLGU

BERAT EBİK[1], HÜSEYİN KAÇMAZ[1], ELİF TUBA TUNCEL[2], FEYZULLAH UÇMAK[1], MUHSİN KAYA[1]

1 DİCLE ÜNİVERSİTESİ TIP FAKÜLTESİ GASTROENTEROLOJİ BİLİM DALI,DİYARBAKIR
2 OSMANİYE DEVLET HASTANESİ,GASTROENTEROLOJİ KLİNİĞİ,OSMANİYE

Amaç: Burkitt lenfoma hızlı çoğalan ve sıklıkla ekstranodal lokalizasyonda ortaya çıkan B hücreli bir lenfoma türüdür. İlk önce multifokal yerleşimli ülsere lezyon şeklinde kendini gösteren Burkit lenfoma olgusu sunulmuştur.

Olgu: 61 yaşında erkek hasta kliniğimize son dört aydan beri devam eden sebebi bilinmeyen anemi etiyolojisini araştırmak üzere yatırıldı. Hastanın fizik muayenesinde konjunktival solukluk dışında patoloji yoktu. Laboratuar tetkiklerinde patolojik olarak demir yetmezliği anemisi (Hgb:8 gr/dL,Htc:29,MCV:75 Demir:8 serum demir bağlama kapasitesi:346, Ferritin:7,6 ng/mL, transferin saturasyonu: %2) dışında patoloji saptanmadı. Endoskopi ve kolonoskopide anemiyi izah edebilecek patoloji saptanmadı. Çekilen abdomen kontrastlı abdomen tomografisinde ince barsak anslarında 4 ayrı lokalizasyonda duvar kalınlaşması saptandı. Yapılan enteroskopide jejunum orta kesimde yaklaşık 6 cm'lik segmentte etrafı düzensiz malign görünümlü ülsere lezyon saptandı. Buradan çok sayıda biyopsi alınarak, tomografide belirtilen diğer lezyonlara bakılmadan işlem sonlandırıldı. Hastanın biyopsi sonucu beklenirken ani gelişen akut batın nedeniyle hasta acil laparatomiye alındı. Laparatomide ince barsaklarda dört ayrı segmentte malign kitle lezyonları ve iki lokalizasyonda spontan rüptür saptandı. Hem endoskopik alınan biyopsi ve hem de cerrahi olarak alınan biyopsi sonucu Burkit lenfomayla uyumlu bulundu. Rituksimab içeren kemoterapi programına alınan hasta, tedavinin altıncı ayında kraniyal tutulum ve sepsis nedeniyle vefat etti.

Sonuç: multifokal tutulum gösteren barsak lezyonlarının ayırıcı tanısında agresif seyir gösteren Burkit lenfoma da düşünülmelidir.

Anahtar Kelimeler: Burkitt lenfoma, perforasyon

EP-236
KRONİK HEPATİT C VİRÜSÜ ENFEKSİYONU BULUNAN HEMODİYALİZ HASTALARINDA PARITAPREVIR/RITONAVIR/ OMBITASVIR/DASABUVIR TEDAVİSİNİN GÜVENLİK VE ETKİNLİĞİ

OSMAN ÇAĞIN BULDUKOĞLU, İNCİ SÜLEYMANLAR, METE AKIN

AKDENİZ ÜNİVERSİTESİ TIP FAKÜLTESİ, GASTROENTEROLOJİ BİLİM DALI, ANTALYA

Amaç: Kronik hepatit C hastalığı bulunan hemodiyaliz hastalarında paritaprevir/ritonavir/ombitasvir/dasabuvir tedavisinin etkinliğini ve güvenilirliğini araştırmaktır.

Gereç-Yöntem: Kronik hepatit C hastalığı bulunan hemodiyaliz hastalarında paritaprevir/ritonavir/ombitasvir/dasabuvir rejimi başlanan hastalar kayıt altına alınmıştır. Tedaviye başlamadan önceki kan değerleri ile birlikte 4. hafta ve 12. haftadaki HCV-RNA, AST ve ALT düzeyleri kıyaslanmıştır. Hastalar tedavi başlandıktan sonra aylık kontrollerde ilaca bağlı oluşabilecek yan etkiler açısından değerlendirilmiştir.

Bulgular: Kronik hepatit C ile takipli dört hemodiyaliz hastası çalışma kapsamında değerlendirilmiştir. Dört hasta da hepatit C enfeksiyonu için tedavi naiftir. Hastalardan biri Genotip Ia, diğer üçü ise Genotip Ib olarak saptanmıştır. Genotip Ia olan hastaya paritaprevir/ritonavir/ombitasvir/dasabuvir rejimine ek olarak ribavirin de verilmiştir. Hastalar üç aylık tedavi sürecinde aylık rutin kontrollere çağırılmış ve olası yan etkiler açısından değerlendirilmiştir. Dört hastada da tedavinin 1. ayının sonunda yapılan değerlendirmede HCV-RNA negatif olarak saptanmış, tedavi bitiminde de viral yük yanıtının her hastada devam ettiği görülmüştür. Tedavi seyrinde hastalarda antiviral tedavi ile ilişkilendirilebilecek bir yan etki gözlenmemiştir.

Sonuç: Hemodiyalize giren kronik hepatit C hastalarında paritaprevir/ritonavir/ombitasvir/dasabuvir tedavi rejimi güvenli ve etkin bir tedavi seçeneğidir. Kronik böbrek hastalığı ile takipli olan bu hasta grubunda yeni tedavi seçenekleri ile hepatit C enfeksiyonu ile ilişkili karaciğer hasarı önlenebilmektedir. Ek olarak kalıcı tedavi yanıtının sağlanması, böbrek nakli adayı olan hemodiyaliz hastalarının nakil sürecindeki ve sonrasındaki yönetimlerini de kolaylaştırmaktadır.

Anahtar Kelimeler: Hemodiyaliz, hepatit C

EP-237
İZOLE ANTİ-HBS POZİTİFLİĞİ: İHMAL EDİLEN BİR KONU MU?

ABDURRAHMAN ŞAHİN, SALİH KILIÇ, NURETTİN TUNÇ, ULVİ DEMİREL,
ORHAN KÜRŞAT POYRAZOĞLU, MEHMET YALNIZ, İBRAHİM HALİL BAHÇECİOĞLU

FIRAT ÜNİVERSİTESİ TIP FAKÜLTESİ, GASTROENTEROLOJİ BİLİM DALI

Amaç: Son zamanlarda, immünsüpresif tedavi alan hastalarda, HBV reaktivasyon riski açısından HBV serolojisinin değerlendirilmesi önem kazanmıştır. Kılavuzlarda, geçirilmiş/okkült HBV infeksiyon kanıtı olarak HBV-DNA ve Anti-HBc IgG bakılması önerilmektedir. Bu çalışmada geçirilmiş HBV infeksiyonu serolojisi ve risk faktörleri değerlendirilmiştir.

Gereç-Yöntem: Kliniğimize Temmuz 2016 – Eylül 2016 tarihleri arasında başvuran hastalar HBV serolojisi açısından taranarak geçirilmiş infeksiyon ile uyumlu bulunanlar çalışmaya alındı. Hastalar HBV aşılaması yönünden sorgulandı ve aşılama öyküsü olanlar, HCV veya HIV ko-infeksiyonu olanlar ve herhangi bir nedene bağlı kronik KC hastalığı veya siroz olanlar çalışma dışı bırakıldı. HBV serolojisi ile birlikte Anti-HBs titreleri ve mevcut olanlarda HBV-DNA düzeyleri kaydedildi. Hastalar Anti-HBs ve Anti-HBc IgG birlikte pozitif, izole Anti-HBc IgG pozitif ve izole Anti-HBs pozitif olarak sınıflandı.

Bulgular: Toplam 606 hasta çalışmaya alındı. Hastaların 314'ü (%52) erkek olup ortalama yaşları 65,6±15,5 yıldı. Hastalarda 106'sının (%17,5) ailesinde kronik HBV infeksiyonu olan birey vardı. Hastalar risk faktörleri yönünden değerlendirildiğinde, sırasıyla; dental prosedürler (488 - %81), cerrahi (401 - % 66), kan transfüzyonu (184 - %30), HBV taşıyan cinsel partner (25 - %4) ve IV ilaç kullanım öyküsü (5 - %0,8) gelmekteydi. HBV serolojisi sırasıyla; Anti-HBs (509 - %84), Anti-HBc IgG (486-%80) ve Anti-HBe (188-%31) oranında pozitif saptandı. 159 hastanın HBV-DNA değerleri mevcut olup 149 hastada negatif, sadece 10 hastada düşük titrede pozitif bulundu. Gruplara göre hastaların klinik ve laboratuvar özellikleri Tablo 1.de verilmiştir.

Sonuç: Bu çalışma geçirilmiş HBV infeksiyonu olanların %20 'sinde izole Anti-HBs pozitifliği olduğunu ortaya koymaktadır. Endemik bölgelerde, preventif tedavi verilecek hastalarda, HBV-DNA ve Anti-HBc IgG'nin yanında Anti-Hbs yönünden değerlendirilmesi gereklidir.

Anahtar Kelimeler: İzole Anti-HBs (+), İzole Anti-HBc IgG (+), preventif tedavi

Tablo-1

	Anti-HBs ve Anti-HBc IgG (+)	İzole Anti-HBs (+)	İzole Anti-HBc IgG (+)
Sayı(%)	389(64)	120(20)	97(16)
Yaş, ort±SS	64,6±15,9	65,4±15,5	70±12,7
Cinsiyet-Erkek, n(%)	205 (53)	56 (47)	53 (55)
Anti- HBe (+), n(%)	157 (40)	7 (6)	24 (25)
Anti-HBs titresi, n(%)			
10-100	208 (54)	60 (50)	-
101-1000	132 (34)	50 (41)	-
>1000	49 (12)	10 (9)	-

Gruplara göre, geçirilmiş HBV infeksiyonu olan hastaların klinik ve serolojik özellikleri

EP-238
DOUBLE BALON ENTEROSKOPİ: DOKUZ EYLÜL ÜNİVERSİTESİ PEDİATRİK HASTA GRUBU VERİLERİ

YAKUP DURAN[1], SİNEM KAHVECİ ÇELİK[2], BETÜL AKSOY[2], PINAR KUYUM[2], OZAN CENGİZ[1], ZARNI HTWAY[1], YEŞİM ÖZTÜRK[2], MESUT AKARSU[1]

1 DOKUZ EYLÜL ÜNİVERSİTESİ TIP FAKÜLTESİ, GASTROENTEROLOJİ BİLİM DALI, İZMİR
2 DOKUZ EYLÜL ÜNİVERSİTESİ TIP FAKÜLTESİ, PEDİATRİK GASTROENTEROLOJİ BİLİM DALI, İZMİR

Amaç: Double balon enteroskopi (DBE) ince barsak hastalıklarının tanı ve tedavisinde kullanılan yeni geliştirilmiş endoskopik bir işlemdir. Son yıllarda kullanılmaya başlanan bu yeni teknoloji, duodenumdan çekuma kadar ince bağırsak mukozasının minimal invaziv, ayrıntılı endoskopik değerlendirilmesine olanak tanır. DBE'nin tanısal ve terapötik faydaları erişkin hasta grubunda sıklıkla belgelenirken, pediatrik hasta grubunda veriler yetersiz kalmıştır. Bu çalışmanın amacı pediatrik hastalarda ince bağırsak hastalıklarının teşhisinde ve yönetiminde double balon enteroskopinin endikasyonlarını, klinik yararını, fizibilitesini ve güvenliğini araştırmaktır.

Gereç-Yöntem: Şüpheli ince barsak hastalıklarının araştırılması için 2009-2016 yılları arasında Dokuz Eylül Üniversitesi Tıp Fakültesi Hastanesi Gastroenteroloji Kliniğine başvuran 18 yaş altı hastaların retrospektif analizi yapıldı.

Bulgular: Çalışmaya 15 (5K,10E) hastaya uygulanan 24 işlem dahil edildi. Hastalar 7-18 yaş aralığında olup ortalama yaş 14,02 idi. Endikasyonlar; 5 vakada karın ağrısı (%33), 4 vakada Peutz Jeghers Sendromu (%26), 2 vakada açıklanamayan gastrointestinal sistem kanaması (%13), bir vakada dirençli ishal (%6,5), bir vakada açıklanamayan malabsorbsiyon (%6,5), bir vakada Blue Rubber Bleb Nevus Sendromu (%6,5) ve bir vakada Karsinoid Sendromdu (%6,5). 10 hastaya oral yoldan, 3 hastaya hem oral hem anal yoldan, 2 hastaya anal yoldan girişim yapıldı. Oral yoldan gidilen ortalama uzunluk 199,4 cm idi. Anal yoldan gidilen ortalama uzunluk 55 cm idi. Oral yoldan yapılan işlemlerde ortalama süre 72,6 dakika iken, anal yoldan yapılanlarda ise 55 dakika idi. Bir hastada daha önce karaciğer nakli yapıldığından hepatikojejunostomi mevcuttu. Bütün hastalara sedoaneljezi altında, işlem başarılı bir şekilde uygulandı. 5 hastaya polipektomi uygulandı ve boyutları 3 mm ile 7 cm arasında değişen toplam 58 adet polip çıkarıldı. Blue Rubber Bleb Nevus Sendromlu vakada 10 adet hemanjiomatöz lezyona APC, bir adet hemanjiomatöz lezyona terapötik amaçlı bant ligasyonu uygulandı. Peutz Jeghers Sendromu olan bir vakada invajinasyon izlendi. Jejunoileal segmentte görülen invajinasyon, alan distaline geçilerek retrakte edildi ve lümendeki hava aspire edildi. İşlem sonrasında invajinasyon alanının tam olarak gerilememesi nedeniyle cerrahi tedavi uygulandı. 3 polipektomi sonrası sızıntı tarzında kanama meydana geldi (%5,1). Bunlardan bir tanesine hemoklips ve skleroterapi eş zamanlı, bir tanesine sadece skleroterapi, bir tanesine APC uygulanarak kanama durduruldu. Hiçbir hastada kan transfüzyonu gerekmedi. Kanama dışında başka komplikasyon gözlenmedi.

Sonuç: DBE, pediatrik hasta grubunda ince barsak hastalıklarının tanı ve tedavisinde yüksek verim ve terapötik etkinliğe sahip güvenli ve uygulanabilir bir yöntemdir.

Anahtar Kelimeler: Double balon enteroskopi, Pediatri

EP-240
HEPATOSELLÜLER KANSERDE PERİFERİK KANDA TROMBOSİT SAYISI İLE TÜMÖR BOYUTU ARASINDA İLİŞKİ VAR MI?

EKİN TAŞ[1], SEZEN KURT[1], OSMAN ÖZDOĞAN[2], SERKAN YARAŞ[2], ENVER ÜÇBİLEK[2], FEHMİ ATEŞ[2], ORHAN SEZGİN[2], ENGİN ALTINTAŞ[2]

1 MERSİN ÜNİVERSİTESİ TIP FAKÜLTESİ DÖNEM 4 STAJYERİ
2 MERSİN ÜNİVERSİTESİ TIP FAKÜLTESİ GASTROENTEROLOJİ KLİNİĞİ

Amaç: Hepatosellüler Kanser(HSK) en sık görülen 5. kanser ve en sık ölüme yol açan 3. kanser olarak önemli bir sağlık sorunudur. Tümör çapı arttıkça HSK prognozu kötüleşmektedir. HSK, en sık karaciğer sirozu zemininde gelişmektedir. Karaciğer sirozunda trombositopeni sıklıkla görülmekte olup, sirozun evresi ilerledikçe trombositozun belirginleştiği bilinmektedir. Trombositopeninin son yıllarda HSK prognozunda da önemli olduğunu öne süren çalışmalar vardır. Biz bu çalışmada kendi HSK hastalarımızda, periferik kandaki trombosit sayısı ile HSK tümör çapı arasında bir ilişki olup olmadığını araştırdık.

Gereç-Yöntem: Çalışmaya kliniğimizde HSK tanısı almış ve takip edilmiş 95 hasta dahil edildi. hastaların demografik bilgileri, görüntüleme yöntemiyle saptanmış (bilgisayarlı tomografi veya magnetik rezonans görüntüleme) tümör çapları (cm) ve trombosit sayıları kayıtlardan elde edildi. Birden fazla tümörü olan hastalarda en büyük tümörün çapı esas alındı.

Bulgular: Hastaların 83/95'i erkek, 12/95'i kadın olup ortalama yaş: 64,1±9,7 yıl olarak hesaplandı. Serumda 51/95 hastada HBsAg pozitifliği, 20 hastada AntiHCV pozitifliği saptanırken 4 hastada her iki parametre de pozitif saptandı. Hastaların 7'sinde alkole bağlı siroz saptandı. En büyük tümör çapı 140 mm, tümör çaplarının ortalaması 51±29,3 mm saptandı. Trombosit sayısı ile maksimum tümör çapı arasında ilişki katsayısı 0,169 (p=0,125) olarak hesaplandı. İstatistiksel olarak anlamlı bir ilişki saptanmadı.

Sonuç: Bizim çalışmamızda maksimum tümör çapı ile trombosit sayısı arasında ilişki saptanmadı. Bu konuda daha fazla çalışmaya ihtiyaç olduğunu düşünmekteyiz.

Anahtar Kelimeler: hepatosellüler kanser, tümör çapı, trombositopeni

EP-241
ÖZOFAGOGASTRODUODENOSKOPİ ENDİKASYONLARI NELER?

AHMET UYANIKOĞLU, ZEHRA CEVHERİ AĞAN, NECATİ YENİCE

HARRAN ÜNİVERSİTESİ, TIP FAKÜLTESİ, GASTROENTEOLOJİ, ŞANLIURFA

Amaç: Özofagogastroduodenoskopi (ÖGD) son üç dekattır üst gastrointestinal sistem (GİS) hastalıklarının tanı ve tedavisi amacıyla yaygın olarak kullanılmaktadır. Bu çalışmada ÖGD endikasyonları değerlendirilmiştir.

Gerç ve **Yöntem:** Haziran 2014 - haziran 2017 tarihleri arasında, Harran Üniversitesi, Tıp Fakültesi, Endoskopi Ünitesinde ÖGD yapılan hastaların raporları retrospektif olarak taranarak istem nedenleri araştırıldı.

Bulgular: Toplam 2865 hastadan 1503 (%52.5)'ü kadın, yaş ortalaması 43.92 ± 17.83, dağılım 13-90 idi. ÖGD endikasyonları 2270 (%79) hastada epigastrik ağrı ve reflü şikayetlerini içeren dispeptik yakınmalar, 211 (%7.5) üst gastrointestinal sistem kanaması [111 (%4) hematemez-melena, 100 (%3.5) varis tetkik-kanama], 91 (%3) malignite tarama, 72 (%2.5) demir eksikliği anemisi, 65 (%2) çölyak tetkik, 62 (%2) bulantı-kusma, 53 (%1.8) disfaji, 41 (%1.5) diğer (17 PEG takılması, 8 BT'de duvar kalınlaşması, 6 yabancı cisim çıkarma, 6 koroziv içimi, 4 halotozis) idi.

Sonuç: En sık üst GİS endoskopi istem nedeni reflü şikayetlerini de içeren dispepsi olup hastaların yaklaşık yüzde sekseninde ÖGD endikasyonu idi. İkinci sıklıkla üst GİS kanama nedeni ile ÖGD istenmekte olup hastaların yaklaşık onda birinde bu nedenle ÖGD yapılmaktadır.

Anahtar Kelimeler: özofagogastroduodenoskopi, dispepsi, gis kanama

EP-242
POST-ERCP PANKREATİT: TÜM ÖNLEMLERE RAĞMEN NEDEN OLUYOR?

AHMET TARIK EMİNLER, BİLAL TOKA, AYDIN ŞEREF KÖKSAL, MUSTAFA İHSAN USLAN, ERKAN PARLAK

SAKARYA ÜNİVERSİTESİ TIP FAKÜLTESİ GASTROENTEROLOJİ BİLİM DALI

Amaç: Post-ERCP pankreatit (PEP), ERCP işleminin en sık komplikasyonlarından biri olup sıklığı %2-10 arasında bildirilmiştir.Kılavuz tel ile kanülasyon yöntemi, pankreasa stent yerleştirilmesi, rektal indometazin ve işlem sırasında Ringer Laktat infüzyonu yöntemlerinin hepsinin PEP riskini azalttığı bilinmektedir. Biz çalışmamızda riski azalttığı gösterilen bu koruyucu önlemlerin alındığı hastalarda PEP gelişmesi ile ilgili risk faktörlerini ortaya koymayı amaçladık.

Gereç-Yöntem: Çalışma Ocak-2014 ile Eylül-2017 tarihleri arasında biliyer endikasyonla ERCP yapılan 'naive' papillalı 1552 hasta üzerinde yapıldı. Veriler her ERCP işleminde doldurulan tarafımızdan oluşturulmuş veri bankasından elde edildi. Ünitemizde ERCP işlemine alınan her naive papillası olan hastaya risk kategorisi değerlendirmeden işlemden önce rektal indometazin verilmektedir. Biliyer kanülasyona kılavuz telle yüklü sfinkterotomla başlanmakta olup, selektif kanülasyon sağlanamıyor ve kılavuz tel hiçbir kanala gitmiyorsa kanülasyon amacıyla ön kesi yapılmaktadır. Kılavuz telin istemeden pankreas kanalına gitmesi halinde 5 Fr pankreatik stent konulmaktadır. Son 2 grupta kanülasyon için 5'ten fazla deneme yapılmışsa Ringer Laktat infüzyonu (150 cc/saat-6 saat süreyle) verilmektedir. İşlemden 24 saat sonra tipik pankreatit ağrısı ile birlikte 3 kattan yüksek Amilaz yüksekliği olan hastalara PEP tanısı konulmaktadır.

Bulgular: Naive papillalı 1552 hastanın ortalama yaşı 60,5±18,1 olan 859'u kadındı (% 55,3). Toplam 20 hastada PEP gelişti (% 1,3). Revize Atlanta kriterlerine göre vakaların 16 tanesi hafif (% 80), 3 tanesi orta (% 15), 1 tanesi şiddetli (% 5) seyirli idi. Tek değişkenli analizde; PEP olan hastaların, diğer hastalara göre istatistiksel olarak anlamlı derecede daha genç (sırasıyla 47,5±20,5 ve 60,7±18,0, $p<0.05$) ve daha zayıf (sırasıyla ortalama VKİ (vücut kitle indeksi) 24,4±2,9 ve 27,1±4,1 kg/m2, $p<0.05$) olduğu tespit edildi. PEP olan vakalarda kılavuz telle istemsiz pankreas kanülasyon oranı (sırasıyla % 75 ve % 30,6, $p<0.001$) ve selektif olmayan biliyer kanülasyon (fistülotomi vb.) oranı (sırasıyla % 55 ve % 22,7, $p<0.05$) daha yüksek olup, ortalama koledok çapı diğer hastalara göre istatistiksel olarak anlamlı derecede daha ince idi (sırasıyla ortalama 8,9±2,6 ve 12,1±5,1 mm, $p<0.05$). PEP gelişmesi üzerine risk faktörleri açısından yapılan çoklu değişkenli regresyon analizinde ise hasta ile ilişkili olarak düşük VKİ, ince koledok çapı ve <40 yaş olmak; işlem ile ilişkili olarak da non-selektif kanülasyon yöntemi risk artışı ile ilgili bulundu.

Sonuç: ERCP işleminde PEP profilaksisi için güncel olarak önerilen tüm önlemlere rağmen halen hasta ve işlem ilgili risklerin olduğu bilinmelidir. Özellikle işlem öncesi değerlendirmede koledok çapı ince olan genç hastalarda ve pankreasa telin gittiği zor kanülasyon durumunda daha dikkatli olunmalıdır.

Anahtar Kelimeler: ERCP, Pankreatit, Risk faktörleri

EP-243
KARACİĞER ENZİM YÜKSEKLİĞİ İLE HEMOFAGOSİTOZ TANISI ALMIŞ BİR HASTA

FATMA BETÜL AKÇAKAYA, NESLİ CEREN BOSTANCI, ASLI YÜKSEL, METİN BAŞARANOĞLU

BEZMİALEM VAKIF ÜNİVERSİTESİ TIP FAKÜLTESİ, İSTANBUL

Amaç: Hemofagositik sendrom kazanılmış veya kalıtsal olabilen kontrol edilemeyen immun cevaba bağlı ölümcül bir hastaklıktır. Amacımız karaciğer enzim yüksekliği görülen hastada hemofagositik sendromun atlanmaması gerektiğini vurgulamak ve erken tanı-tedavinin prognozu etkilediğinin önemli olduğunun altını çizmektir.

Olgu: 56 yaşında kadın hasta A.G. hastanemize başvurduğunda karaciğer fonksiyon testleri yüksektir. Viral markerlar(Epstein Barr, CMV, Antijen Parvovirüs, Herpes Simpleks Virüs, Rubella, Enterovirüs) hepatit markerlar, otoimmun markerlar ve tümör markerları (CA 72-4) negatif gelip USG'da hepatosteotoz ve hepatomegali saptandı. Karaciğer fonksiyon testleri(AST:42-ALT:217) yüksek olan hastada yatış istenip alfa 1 ve alfa 2 globulinlerin yüksek olduğu saptandı. Radyoloji raporunda Grade 2 hepatosteatoz ve hepatomegali saptandı. Kemik iliği biyopsisi istendi ve hemofagositoz tanısı konuldu. Prednol tedavisi başlandı. 3 ay sonra karaciğer fonksiyon testleri normale döndü.

Sonuç: Hemofagositik sendrom multisistemik bir hastalık olup etkilediği organlardan biri de karaciğerdir. Otoimmun hastalıklar, kanser ve viral sebepler dışlandıktan sonra karaciğer enzim yüksekliğiyle gelen hastada kemik iliği biyopsisi yapılıp hemofagositik sendrom atlanmamalıdır. Ölümcül bir hastalık olmakla birlikte erken tanı ve tedaviyle hastanın bulguları normale dönebilmektedir.

Anahtar Kelimeler: Hemofagositoz, Hepatomegali, Karaciğer enzim yüksekliği

EP-244
KARACİĞER TRANSPLANTASYONU SONRASI TAKİPTE BEYİNDE HEPATOSELÜLER KARSİNOMA METASTAZI

OSMAN BEDİR, SERHAT ÖZER, HALİL ŞAHİN, FATİH GÜZELBULUT, CAN GÖNEN

HAYDARPAŞA NUMUNE EĞİTİM VE ARAŞTIRMA HASTANESİ, GASTROENTEROLOJİ KLİNİĞİ, İSTANBUL

Giriş: Hepatoselüler karsinom(HCC) karaciğerin en sık görülen primer malign tümörüdür. En önemli risk faktörleri, kronik viral hepatitler ve sirozdur. HCC tanısı konan hastalarda tümörün çapı, sayısı ve kronik karaciğer hastalığının evresi, uygulanacak tedaviyi belirlemektedir. Patognomonik semptom ve bulgular olmaması nedeniyle risk faktörleri olan hastalarda 6 ayda bir USG ile surveylans, erken tanıda önemlidir. Ekstrahepatik yayılım sıklığı tanı anında %5-15 olup, daha çok ileri evre tümörlerde (tümör çapı >5 cm, vasküler invazyon vb.) görülmektedir. En sık metastaz akciğer, intraabdominal lenf nodları, kemik ve adrenal beze olmaktadır. Bu yazıda HBV'ye bağlı dekompanze siroz nedeni ile karaciğer transplantasyonu yapılan, eksplantta HCC saptanan ve 3 yıl sonra beyin ve kemik metastazı saptanan vaka sunulmuştur.

Olgu: 68 yaşında erkek hasta assit nedeni ile başvurdu. Tetkiklerde HBsAg (+), HBeAg (-), HBVDNA>2.000 IU/mL, AST: 46 U/L,ALT: 53 U/L, ALP: 266 U/L, GGT: 324 U/L, protein: 5,5 mg/dl, albumin: 2,5 mg/dl, total/direk bilurubin: 12,2/9,2 mg/dl, INR: 1,45, AFP: 26 ng/ml, WBC: 3,830, Hb: 12,6 g/dl, hct: %35,2, platelet:74.000 idi. USG'dekaraciğer konturları düzensiz ve lobule, sol lob/sağ lob oranı artmış, portal ven çapı artmış, dalak boyutları artmış ve yaygın assit mevcuttu; HCC ile uyumlu solid lezyon saptanmadı. Endoskopide evre 1 özofagus varisleri saptandı. HBV'ye bağlı dekompanze siroz tanısı konan hastaya lamivudin, propranolol, spironolakton ve furosemid başlandı. MELD skoru: 20 olan hastaya Nisan 2014'te karaciğer transplantasyonu yapıldı. Eksplantın histopatolojik incelemesinde 4 adet <2 cm çapta HCC ile uyumlu lezyon saptandı. Posttransplantasyon takiplerde karaciğer fonksiyon testleri ve AFP normal, HBsAg (+), HBVDNA (-) seyretti. Transplantasyondan 3 yıl sonra sağ gözde giderek artan görme bozukluğu ve pitozis olması nedeniyle çekilen BT'de sağda orbitalateral duvarı temporal kemik bileşke düzeyinde yaklaşık 4x4,5 cm boyutlarında, kemik destrüksiyonuna neden olan ekstraaksiyel görünümde, ancak sağ temporal lob süperior gyrusuna şüpheli invazyonu olan kitlesel lezyon görüldü. Opere edilen hastanın rezeksiyon materyalinin inceleme sonucu HCC metastazı ile uyumlu bulundu. Takipte görüntülemelerde patolojik bulgu saptanmadı. PET'te sol femur boyun-intertrokanterik bölgede heterojen karakterde hipermetabolizma gösteren litik görünümde kitlesel lezyon saptandı ve HCC metastazı lehine değerlendirilerek radyoterapiye başlandı.

TARTIŞMA: HCC nadiren de olsa uzak metastaz yapabilen bir tümördür. HCC için risk faktörlerine sahip hastalarda HCC araştırılmalıdır. Özellikle AFP yüksekliği veya USG'de şüpheli lezyon görülen her olguya dinamik MR çekilmelidir. Ayrıca siroz varlığında USG'de HCC'nin gözden kaçabileceği unutulmamalıdır. HCC tanısı konan vakalar karaciğer transplantasyonu öncesi metastaz açısından tetkik edilmelidir. HCC'li hastalarda karaciğer transplantasyonu sonrası uzak metastaz gelişebileceği göz önünde bulundurulmalıdır.

Anahtar Kelimeler: Hepatoselüler karsinom, kronik hepatit B, metastaz

EP-245
NADİR OLGU: DALAKTA LİPOM

ALİDA ALİYEVA[1], NALAN GÜLŞEN ÜNAL[2], NEVİN ORUÇ[2], TANER AKALIN[3], TAYLAN ÖZGÜR SEZER[4], MUSTAFA HARMAN[5]

1 EGE ÜNİVERSİTESİ TIP FAKÜLTESİ HASTANESİ, İÇ HASTALIKLARI ANA BİLİM DALI, İZMİR
2 EGE ÜNİVERSİTESİ TIP FAKÜLTESİ HASTANESİ, GASTROENTEROLOJİ ANA BİLİM DALI, İZMİR
3 EGE ÜNİVERSİTESİ TIP FAKÜLTESİ HASTANESİ, PATOLOJİ ANA BİLİM DALI, İZMİR
4 EGE ÜNİVERSİTESİ TIP FAKÜLTESİ HASTANESİ, GENEL CERRAHİ ANA BİLİM DALI, İZMİR
5 EGE ÜNİVERSİTESİ TIP FAKÜLTESİ HASTANESİ, RADYOLOJİ ANA BİLİM DALI, İZMİR

Amaç: Dalak tümörleri diğer parankimal organ tümörlerine göre daha nadir görülür.Bunlar nonlenfoid ve lenfoid olmakla iki ana gruba ayrılır. Lenfoid tümörler Hodgkin ve non Hodgkin lenfoma, histiyositik lenfoma ve plazmasitoma içerir. Nonlenfoid tümörler daha yaygın olan benign ve malign hemanjiyomlar, littoral hücre anjiyomları, lenfanjiyomlar ve hemangioendotelyomaları içeren vasküler tümörlerdir. Nörinom ve lipom gibi diğer non-lenfoid tümörler oldukça enderdir.Bu vakada dalakta lipom saptanan olguyu sunuyoruz.

Olgu: 70 yaşında kadın hasta, bilinen diyabetes mellitus, hipertansiyon tanıları, histerektomi öyküsü mevcuttur. 2 aydır mevcut olan şiddetli sol üst kadran ağrısı nedeniyle kliniğimize yönlendirilmiştir. Yapılan laboratuvar tetkiklerinde demir eksikliği anemisi dışında patolojik bulgu saptanmamıştır. Batın ultrasonografide dalakta yaklaşık 3 cm çapında kitle lezyonu saptanması üzerine kitle karakterizasyonu açısından çekilen batın bilgisayarlı tomografik görüntülemede dalak üst pol posterior kesiminde 3x2.7cm boyutunda makroskopik yağ içeriğine sahip kitlesel bir lezyon izlenmiştir. Kitle radyolojik görünüm itibariyle lipom yada teratom ağırlıklı olarak düşünülmüştür. Klinik şikayetleri gerilemeyen hasta genel cerrahi kliniğine deviredilmiş ve splenektomi uygulanmıştır. Histopatolojik incelemede dalak dokusu normal yapıda olup, tanımlanan kitlenin matür yağ dokusu niteliğinde olduğu tespit edilmiş ve lipom olarak raporlanmıştır.

Sonuç: Dalak neoplazileri nadir bulunan tümörlerdir ve bu nedenle teşhis konusunda zorluklar olabilir. Çoğunlukla asemptomatiktir, splenektomi sonrası veya otopsi sırasında tesadüfen bulunur. Lipomlar iyi huylu mezenkimal tümörlerdir. Ancak radyolojik görünüm itibarıyla malign tümörlerle karışabilmektedir. Dalakta lipom oldukça ender saptanan bir patolojidir. Literatur tarandığında bugüne dek bildirilmiş 3 olguda dalakta lipom saptanmıştır. Bizde radyolojik ve histolojik olarak dalakta lipom saptadığımız olguyu sunduk.

Anahtar Kelimeler: dalak, lipom

EP-246
KRONİK HEPATİT C'Lİ HASTALARDAKİ TEDAVİ SONUÇLARIMIZ

FİRDEVS TOPAL, ELİF SARITAŞ YÜKSEL, SEZGİN VATANSEVER, BELKIS ÜNSAL

İZMİR ATATÜRK EĞİTİM ARAŞTIRMA HASTANESİ

Giriş: kronik hepatit c li hastalarda daha önceki yıllarda verilen interferon ve ribavirin tedavsi ile hastalardaki kalıcı virolojik yanıt oranı %50 nin altında iken, günümüz de güncel tedavi olan özellikle yeni kuşak direkt etkili antivirallerle kalıcı virolojik yanıt oranı %90-%100 e ulaşmıştır. Bizde kendi kiliğimiz de tedavi ettiğimiz 80 tane kronik hepatit c hastasınında ki kalıcı virolojik yanıt oranlarımız ve nüks gelişen hastamızın olup olmadığını bu posterde sunmak istedik.

GELİŞME: Gastroentoroloji hepatoloji kiliniğimizde takip edilen 80 tane kronik hepatit c hastamız mevcuttur. Bunların 70 tanesi daha önceki verilen tedavi sonucunda nüks gelişen hastaları ve parsiyel cevaplı ve non responder hastaları içermektedir.Kalan 10 hastada tedavi naive hastaydı. Hastaların 22 de siroz mevcuttu. Diğer kalan hastalar non sirotikdi.Hastaların büyük çoğunluğu genotip 1b hastasıydı. Hastalardaki ortalama HCV RNA seviyesi 10*5 ıu/ml. Bu hastalarımızın 58 tanesinde ritonavir dasabuvir ombitasvir (viekrax exsviera) kombinasyonu, geri kalan hastalarda sofosbovir ledipasvir (harvony) kombinasyonu kullanıldı.Hastalara ortalama 3 ay tedavi verildi. Bütün hastalarda tedavi bitiminde ve tedavi bitiminin 3. Ayında HCV RNA bakıldı.Hastaların hemen hepsinde tedavi sürecinde majör ve minör komplikasyonlar görülmedi. Bütün hastalarımızda tedavi sonu bakılan HCVRNA negatifdi. Kalıcı virolojik yanıt anlamına gelen gelen tedavi sonu 3. Ayda bakılan HCVRNA bütün hastalarda negatifdi.Bizim hastalarımızdaki tedavi sonu ortalama takip ayımız yaklaşık 8. Ay içerisindedir ve hastalarımızın hiç birinde nüks gelişmedi.Hastalardaki kalıcı virolojik yanıtımız litaratürle uyumlu olarak %100 dü.

Sonuç: Günümüzde yeni geliştirilen ve tedavi süresini dahada kısaltacak olan geliştirilmekte olan direkt etkili antiviral ilaçlar hepatit c nin tedavisinde oldukça etkindirler.Bu ilaçlara bağlı tedavi sırasında da bizim hastalarımızda olduğu gibi yan etki yoktur yada oldukça düşüktür. Yukarıda belirttiğimiz her iki molekülde kronik c hepatitinin tedavisinde oldukça etkindirler. Nüks oranlarıda oldukça düşüktür.

Anahtar Kelimeler: kronik hepatit c, tedavi

EP-247
DİREKT ETKİLİ ANTİVİRAL TEDAVİ ALAN HEPATİT C HASTALARINDA HEPATİT B REAKTİVASYONUNUN DEĞERLENDİRİLMESİ

BİLAL TOKA[1], YONCA YILMAZ ÜRÜN[2], GÖKTUĞ ŞİRİN[3], AHMET TARIK EMİNLER[1], ERTUĞRUL GÜÇLÜ[4], MUSTAFA İHSAN USLAN[1], AYDIN ŞEREF KÖKSAL[1], YÜCEL ÜSTÜNDAĞ[2], ERKAN PARLAK[1], SAADETTİN HÜLAGÜ[3]

1 SAKARYA ÜNİVERSİTESİ TIP FAKÜLTESİ, GASTROENTEROLOJİ BİLİM DALI, SAKARYA
ZONGULDAK BÜLENT ECEVİT ÜNİVERSİTESİ GASTROENTEROLOJİ BİLİM DALI, ZONGULDAK
KOCAELİ ÜNİVERSİTESİ TIP FAKÜLTESİ GASTROENTEROLOJİ BİLİM DALI, KOCAELİ
4 SAKARYA ÜNİVERSİTESİ TIP FAKÜLTESİ ENFEKSİYON HASTALIKLARI ANA BİLİM DALI, SAKARYA

Amaç: Hepatit B virüs (HBV) ve Hepatit C virüs(HCV) koinfeksiyonu olan hastalarda HBV replikasyonunun HCV tarafından baskılandığı bilinmektedir. Son dönemde direkt etkili antiviral(DAA) tedavisi alan HCV hastalarında HBV reaktivasyonunu gösteren yayınlar bildirilmektedir. Bu çalışmamızda üç üniversite hastanesinde takipli DAA tedavisi alan HCV hastalarında HBV reaktivasyonunun değerlendirilmesi amaçlanmıştır.

Gereç-Yöntem: Sakarya Üniversitesi, Zonguldak Bülent Ecevit Üniversitesi ve Kocaeli Üniversitesi Tıp Fakültesi hastanelerinde direkt etkili antiviral ajanlarla(DAA) HCV tedavisi alan HBV koinfeksiyonu olan hastalar HBV reaktivasyonunun değerlendirilmesi amacıyla merkezlerin yaklaşımına göre 3'er ay arayla veya tedavi öncesi ve sonrası HBV-DNA düzeyleri ile takip edildi. HBV reaktivasyonu HBV-DNA negatifken pozitifleşmesi veya DNA düzeyinde 10 kat ve üzeri artış olması olarak tanımlandı. Hepatit B için antiviral tedavi alan hastalar ile tedavi öncesi ve sonrası HBV DNA düzeyi çalışılmayan hastalar çalışmadan çıkarıldı.

Bulgular: Ocak 2016-haziran 2017 tarihleri arasında DAA tedavisi alan 171 hasta incelendi. Bu hastalardan 144 tanesinde tedavi başlangıcında HBV serolojisi bakılmış olup bunlardan 35 tanesinde seroloji pozitifti (8 hastada HBsAg, 27 hastada Anti-HBcIgG). HBsAg pozitif 8 hastanın 2'si karaciğer nakilli olup profilaktik antiviral tedavi aldığından, Anti-HBcIgG pozitif 27 hastanın 9'uda dosyalarında eksiklikler bulunduğundan çalışmadan çıkarıldı. Geriye kalan 24 hastanın yaş ortalaması 63,3±9,2 olup 12 si kadındı(%50). 6 hastada HBsAg, 18 hastada sadece Anti-HBcIgG pozitifti. HBsAg pozitif hastaların 2'sinde(%33,3) reaktivasyon saptandı, Bunların biri akut hepatit B atağı ile presente olup, diğerinde tedavi sonu HBV-DNA'da 1 log üzerinde artış saptandı. Anti-HBcIgG pozitif olan 18 hastada reaktivasyon tespit edilmedi.

Sonuç: Direk etkili antiviral tedavi alan HCV hastalarında HBV serolojisi çalışılmalı ve HBsAg pozitif hastalar HBV reaktivasyonu açısından takip edilmelidirler.

Anahtar Kelimeler: Hepatit B Reaktivasyonu, Direkt Etkili Antiviral Tedavi, Hepatit C

EP-248
OTOİMMUN PANKREATİT VE IGG4 İLİŞKİLİ SKLEROZAN KOLANJİTİN ATİPİK BULGUSU: FİBROMYALJİ

NEVİN ORUÇ[1], ALİDA ALİYEVA[2], NALAN GÜLŞEN ÜNAL[1], DENİZ NART[3], AHMET ÖMER ÖZÜTEMİZ[1]

1 EGE ÜNİVERSİTESİ TIP FAKÜLTESİ HASTANESİ, GASTROENTEROLOJİ ANA BİLİM DALI, İZMİR
2 EGE ÜNİVERSİTESİ TIP FAKÜLTESİ HASTANESİ, İÇ HASTALIKLARI ANA BİLİM DALI, İZMİR
3 EGE ÜNİVERSİTESİ TIP FAKÜLTESİ HASTANESİ, PATOLOJİ ANA BİLİM DALI, İZMİR

Amaç: Fibromiyalji sebebi bilinmeyen kronik ve yaygın ağrı ile karakterize bir durumdur. Bazı çalışmalarda fibromyalji hastalarında artmış inflamatuar sitokin yükü ve ayrıca ciltteki kollajenlere bağlanmış IgG subtiplerinin varlığı bildirilmiştir. IgG4 ilişkili hastalık otoinflamatuar karakterde kronik seyirli bir hastalıktır. Otoimmun pankreatit ve sklerozan kolanjit IgG4 ilişkili hastalığın komponentleri olarak karşımıza çıkabilir. Bu vakada atipik bir bulgu olarak fibromiyalji ile prezente olan IgG4 ilişkili sklerozan kolanjit ve otoimmun pankreatit sunulmuştur.

Olgu: 68 yaşında erkek hasta uzun zamandır devam eden şiddetli sırt ağrıları nedeni ile Fizik Tedavi Kliniğine başvurmuştur. Tetkikleri sonucunda fibromiyalji tanısı konan hastaya medikal tedavi başlanmıştır. Sırt ağrısı yakınması kısmen azalan hastanın takibinde karın ağrısı yakınması başlaması üzerine gastroenteroloji kliniğine yönlendirilmiştir. Hastanın ayrıca tiroidite bağlı hipertiroidi tanısı mevcut olup pregabalin ve propiltiourasil kullanmaktaydı. Hastanın başvurusunda yapılan tetkiklerinde AST:84U/l, ALT:86U/l, ALP:157U/l, GGT:323U/l, total bilirubin:0.75 mg/dl, direk bilirubin:0.54 mg/dl, amilaz:133 U/l, lipaz:94 U/l ölçülmüştür. Dış merkezde yapılan batın ultrasonografide safra yollarında düzensizlik ve koledokta taş şüphesi ile kliniğimizde yapılan endoskopik retrograd kolanjio-pankreatografide koledokta genişleme ve distal koledokta darlık görülerek stent uygulanmış, koledok ve papilladan biyopsi alınmıştır. Patolojik inceleme sonucunda plazma hücrelerinde yaygın "IgG4 pozitifliği" saptanarak bulgular IgG4 ilişkili hastalık ile uyumlu bulunmuştur. Bu dönem tekrarlayan pankreatit şüphesi ile yapılan EUS incelemede bulgular otoimmun pankreatitle uyumlu bulunmuştur. Hasta sklerozan kolanjit, otoimmun pankreatit, tiroidit ve fibromiyalji tanıları alarak kortikosteroid tedavisi başlanmıştır. Takibinde bulguları düzelen hastanın ek sorunu gelişmemiştir.

Sonuç: IgG4 ilişkili sklerozan hastalık çok farklı tutulum ve bulgularla karşımıza çıkabilmektedir. Otoimmun pankreatit ve sklerozan kolanjit bu hastalığın en bilinen ikilisiyken çoğu vakada tiroidit tabloya eşlik edebilmektedir. IgG4 ciltteki kollajenlere bağlanarak muhtemelen fibromiyaljiyi tetikliyor olabilir. Bu vakada fibromiyalji IgG4 ilişkili hastalığın bir ektrapankreatik bulgusu olarak sunulmuştur.

Anahtar Kelimeler: fibromiyalji, IgG4 ilişkili sklerozan hastalık, otoimmun pankreatit

EP-249
AKUT PANKREATİTTE SERUM KALSİYUM DÜZEYİNDEKİ GÜNLÜK DEĞİŞİMLER PROGNOZ ÜZERİNDE ETKİLİ MİDİR?

SEZEN KURT[1], EKİN TAŞ[1], SERKAN YARAŞ[2], OSMAN ÖZDOĞAN[2], ENVER ÜÇBİLEK[2], FEHMİ ATEŞ[2], ORHAN SEZGİN[2], GÜLHAN ÖREKİCİ TEMEL[3], ENGİN ALTINTAŞ[2]

1 MERSİN ÜNİVERSİTESİ TIP FAKÜLTESİ DÖNEM 4 STAJYERİ
2 MERSİN ÜNİVERSİTESİ TIP FAKÜLTESİ GASTROENTEROLOJİ BİLİM DALI
3 MERSİN ÜNİVERSİTESİ TIP FAKÜLTESİ BİYOİSTATİTİK ANABİLİM DALI

Amaç: Akut pankreatitte kalsiyumun rolü gittikçe fazla önem kazanmaktadır. Sitozolik kalsiyum konsantrasyonundaki artış akut pankreatit patogenezinde önemli rol oynamaktadır. Serum kalsiyum düzeyi akut pankreatit seyrinde önemlidir. Hastalığın başlangıcından sonraki dönemde günlük serum kalsiyum düzeyinin akut pankreatit seyri üzerindeki etkisini araştırmak amacıyla bir çalışma planladık.

Gereç-Yöntem: Daha önce akut pakreatit tanısıyla izlemiş olduğumuz 296 hastaya ait kayıtlardan elde edilen veriler çalışmada kullanıldı. Hastalar Atlanta ve Ranson kriterlerine göre sınıflandırıldı. Başvuruda, 24. saat ve 48. saatteki serum kalsiyum düzeyleri kaydedildi. Bu değerlerdeki değişikliklerle hastaların Atlanta skorları arasındaki ilişki araştırıldı. İstatistiksel analiz için spss paket programı kullanıldı. p<0,05 değeri istatistiksel olarak anlamlı kabul edildi.

Bulgular: Hastaların 150/296'sı kadın, 146/296'sı erkeklerden oluşmaktaydı. Ortalama yaş 54,9±17,3 yıl olarak saptandı. Atlanta sınıflamasına göre hastaların 245/296'sı (%82,8) hafif, 51/216'sı (%17,2) ağır olarak sınıflandırıldı. Ortalama hastanede kalış süresi 5,2±3,6 gün olarak saptandı. Çalışmamızda 24 saatlik aralıklarla serum kalsiyum düzeyi değişiklikleri açısından Atlanta skorlama sistemine göre hafif ve şiddetli olan hastalar arasında arasında istatistiksel açıdan anlamlı bir farklılık saptanmadı. (Tablo 1)

Sonuç: Serum kalsiyum düzeyi akut pankreatitte önemli bir parametre olmasına karşın bizim hasta grubumuzda Atlanta skorlaması ile serum kalsiyum düzeyi değişiklikleri arasında anlamlı bir ilişki saptanmamıştır. Bu durum, Atlanta sınıflamasının çok sayıda değişkenden etkilenmesine bağlı olabilir.

Anahtar Kelimeler: Akut pankreatit, serum kalsiyum düzeyi değişimi, prognoz

Serum kalsiyum düzeyi değişimi-Atlanta skoru ilişkisi

	Atlanta	ortalama±ss	p
Geliş kalsiyum	Atlanta hafif	8,87±0,86	0,319
Geliş kalsiyum	Atlanta şiddetli	8,70±0,80	0,319
24.saat kalsiyum	Atlanta hafif	8,66±0,79	0,337
24.saat kalsiyum	Atlanta şiddetli	8,35±0,89	0,337
48. saat kalsiyum	Atlanta hafif	8,68±0,83	0,246
48. saat kalsiyum	Atlanta şiddetli	8,09±0,88	0,246

EP-250
PEG HASTASINDA NADİR GÖRÜLEN ENFEKSİYÖZ BİR KOMPLİKASYON

FİRDEVS TOPAL[1], SÜREYYA GÜL YURTSEVER[2], ELİF SARITAŞ YÜKSEL[1], HAKAN ÇAM[1], BELKIS ÜNSAL[1]

1 İZMİR ATATÜRK EĞİTİM ARAŞTIRMA HASTANESİ GASTROENTEROLOJİ
2 İZMİR ATATÜRK EĞİTİM ARAŞTIRMA HASTANESİ MİKROBİYOLOJİ

PEG(perkütan ensdoskopik gastrostomi) enteral beslenmeyi sağlamak amacıyla gerek nörolojik gerek yoğun bakım ve maliniteye bağlı olgularda yani herhangi bir nedenle artık oral beslenmesi sağlanamayan hastalarda kullanılan endoskopik bir işlemedir. PEG işlemine bağlı yara yeri enfeksiyonu, kanama, perforasyon, peg tıpasının mide duvarına gömülmesi gibi bir takım komplikasyonlar oluşabilmektedir. Bizim PEG taktığımız hastamızdaki farklı ve nadir gördüğümüz bir komplikasyonu burada tartışmak istedik.

Nörolojik hastalığına bağlı yutma disfonksiyonu olan 56 yaşındaki erkek hasta gastroentroloji polikliniğine PEG taktırmak için başvurdu.Gerekli hazırlıkları yapılan hastada genel anestezi ve lokal anestezi altında steril koşullar sağlanarak, PEG takılacak alanda batikonla dezenfekte edilerek PEG yerleştirildi. İşlem sonrası hastada kanama, perforasyon gibi herhangi bir komplikasyon izlenmedi. PEG sonrası hasta yakınlarına PEG den besleneme ve PEG bakımı hakkında ayrıntılı bilgi verildi.Hasta eksterne edildi.PEG takılmasının 7. Gününde hasta yakınları hastalarının PEG takılan orifisden çok sayıda küçük 2-3 mm boyutunda sarımtırak renkde kurtun dışarı çıktığını belirterek endoskopi ünitesine başvurdular.PEG yerini incelediğimizde bizde onlarca sarımtırak renkde 2-3 mm boyutundaki kurtların PEG orifisi bölgesinde orifisden dışarı doğru haraket ettiğini gördük. Alınan o bölgediki kurtları mikrobiyoloji bölmüne gönderdik ve hastayı konsülte ettirdik.

Yapılan labaratuar incelemesinde bu kurtları sink

l larvaları olduğu, mide içerisinden gelmediği PEG yerinin hijyeninin doğru olarak sağlanamamasına bağlı olarak sineklerin PEG bölgesini enfekte ettiği ve buraya larvarını bıraktıkları ve kurtçuklar oluştuğu tespit edildi.Bunun sonucunda hastada mikrobiyolojinin önerisi ile her gün PEG yeri Ringer Laktatlı solüsyon ile temizlendi PEG çıkartılmadı. Hastada PEG yerinin Ringer Laktatla temizlenmesi sonucu 2.günde PEG yerinde oluşan kurtlar azaldı Yaklaşık bir hafta sonra PEG yeri tamamen temizdi.Hiç kurt yoktu. Hasta yakınlarına PEG yeri bakımı ve sterilzasyon hakkında tekrar bilgi verildi. Hastamız şu an PEG den sorun olmadan sağlıklı bir şekilde beslenmeye devam etmektedir.

PEG oral beslenmesi olmayan olgularda ideal bir enteral beslenme yöntemi olmasına rağmen yukarıda belirttiğimiz gibi kanama, yara yeri enfeksiyonu gibi bir takım komplikasyonlarda içermektedir. Bizim hastamızda gördüğümüz nadir görülen farklı bir enfeksiyöz komplikasyondur ve tamamen PEG yerinin doğru bir şekilde hijy.enik bakılamamsı ile ilgilidr. Böyle bir olgudada PEG in çekilmesine gerek yoktur Ringer Laktatlı yara yeri bakımı tedavisnde etkindir

Anahtar Kelimeler: peg, komlikasyon, larva

EP-251
KARDİYAK TUTULUMU OLAN SİSTEMİK SEKONDER AMİLOİDOZİSLİ CROHN OLGUSU: ANTİ-TNF İLE TEDAVİ

SALİH KILIÇ[1], CEM BALTA[2], MURAT SEZAK[3], SELEN BAYRAKTAROĞLU[4], RUKİYE VARDAR[5]

1 EGE ÜNİVERSİTESİ TIP FAKÜLTESİ, KARDİYOLOJİ ANA BİLİM DALI, İZMİR
2 EGE ÜNİVERSİTESİ TIP FAKÜLTESİ, İÇ HASTALIKLARI ANA BİLİM DALI, İZMİR
3 EGE ÜNİVERSİTESİ TIP FAKÜLTESİ, PATOLOJİ ANA BİLİM DALI, İZMİR
4 EGE ÜNİVERSİTESİ TIP FAKÜLTESİ, RADYODİAGNOSTİK ANA BİLİM DALI, İZMİR
5 EGE ÜNİVERSİTESİ TIP FAKÜLTESİ, İÇ HASTALIKLARI ANA BİLİM DALI, GASTROENTEROLOJİ BİLİM DALI, İZMİR

Amaç: Crohn Hastalığı sürecinde gelişen sistemik amiloidozun anti-TNF tedavisi ile kontrol altına alınmasının mümkün olduğunu göstermeyi amaçladık.

Olgu: 2014 yılında ülseratif kolit ve 3 yıldır ankilozan spondilit (AS) tanısı ile düzensiz takip edilmekte olan ve kliniğimize dirençli bulantı-kusma, kilo kaybı yakınmalarıyla başvurmuş olan; başvurusunda Crohn hastalığı aktivite indeksi belirgin yüksek hesaplanan hastanın kolonoskopik ve endoskopik biyopsilerde mide, duodenum, ileum ve kolonda amiloid birikimi (AA tip) saptanmıştır. EKG' de ventriküler erken vuruları görülmesi üzerine kardiyak amiloid birikimini değerlendirmek için yapılan Ekokardiyografi'de (EKO) amiloid birikimi ile uyumlu olabilecek granülarite artışı olması üzerine yapılan Kardiyak MR görüntülemede amiloidozun kardiak tutulumunu düşünülmüştür. Hastaya kortikosteroid, azatiyopurin ve paranteral destek tedavileri uygulanmıştır. Kortikosteroid tedavisi azaltılarak kesilirken tedaviye anti-TNF tedavisi (Adalimumab) eklenmiştir. Tedavi sürecinde hastalık aktivite indeksi anlamlı olarak gerilemiştir. Ayrıca amiloidozun kardiyak bulguları kontrol MR görüntüleme ile değerlendirilerek bu bulguların ortadan kalktığı görülmüştür.

Sonuç: Literatür bilgisi kısıtlı olmakla birlikte, Crohn Hastalığı'na sekonder gelişen inflamasyonun anti-TNF ajan ile suprese edilmesiyle, sistemik amiloidoz oluşumunun kontrol altına alınacağı ve böylece sistemik amiloidozisi olan olgularda yaşam süresinin uzatılmasının mümkün olabileceği düşünülmektedir.

Anahtar Kelimeler: Crohn Hastalığı, Amiloidoz, anti-TNF

EP-254
MAKRO-AST İLE SEYREDEN OTOİMMÜN HEPATİT: BİR OLGU NEDENİYLE

HÜSEYİN ALKIM[1], İLKER ŞEN[1], SALİH BOĞA[1], ALİ RIZA KÖKSAL[1], MEMDUH ŞAHİN[1], ŞEBNEM CİĞERLİ[2], CANAN ALKIM[1]

1 ŞİŞLİ HAMİDİYE ETFAL EĞİTİM VE ARAŞTIRMA HASTANESİ, GASTROENTEROLOJİ KLİNİĞİ, İSTANBUL
2 ŞİŞLİ HAMİDİYE ETFAL EĞİTİM VE ARAŞTIRMA HASTANESİ, TIBBİ BİYOKİMYA KLİNİĞİ, İSTANBUL

Amaç: Makroenzimlerin genel popülasyondaki prevalansı % 0.5-2.5 arasındadır En sık karşılaşılanları makro-amilaz, makro-kreatinin kinaz, makro-aspartat aminotransferaz (AST) ve makro-laktat dehidrogenazdır. Genellikle serum enzimlerinin immunglobulinlerle kompleks oluşturmasına bağlı oluşurlar. Tamamen sağlıklı kişilerde de görülebilir, birçok hastalıkla birlikte de bulunabilir. Burada uzun süre izole AST yüksekliğiyle takip edilen makro-AST'li bir otoimmün hepatit vakasını sunuyoruz.

Olgu: Daha önceden otoimmün hepatit tanısı almış olan 21 yaşında kadın hasta Nisan 2017'de ilk kez polikliniğimize başvurdu. Öyküsünden bir nakil merkezinde Haziran 2016'da otoimmün hepatite bağlı fulminan hepatit atağı ile yatırılarak tedavi gördüğü, bu atak öncesinde antiparaziter ilaç kullanımı olduğu öğrenildi. Bu atak esnasındaki laboratuvar bulguları şöyleydi. AST: 1542, ALT: 864, GGT: 66, ALP: 135, T/D BİL: 16.96/14.63, T.Prot/ALB: 7 /4, PT: 23.4, İNR: 1,84, HGB: 10.8, HCT: 32.9, WBC: 23360, PLT: 366000, Kreatinin 0.53. Hastaya ursodeoksikolik asit, azatiyoprin ve prednizolon başlanmış. Ekim 2016'da yapılan karaciğer biyopsisi hafif fibrozis dışında normal olarak raporlanmıştı. Ayrıca Hashimato hipotiroidisi nedeniyle replasman almaktaydı. Hastanın elindeki verilere bakıldığında diğer bütün laboratuvar verilerinin düzelmesine rağmen AST'nin hep 3-4 kat yüksek seyrettiği görüldü. Hastanemizde yapılan incelemelerinde de immünlobulinler dahil AST (144) dışındaki kan tetkikleri normaldi. ANA 1/640 titrede ince benekli pozitifdi. AMA, ASMA ve LKM negatifti. Hastanın 37 kilo olması nedeniyle çöliyak yönünden bakılan doku transglutaminaz testi de negatif bulundu. Biyopsinin normal olması nedeniyle immünsüpresif tedavi arttırılmadı. Yapılan takipte AST hep yüksek seyretti (Mayıs 2017: 152, Temmuz 2017: 148, Eylül 2017: 174). Eylül 2017'deki kontrolünde izole AST yüksekliğinin makro-AST nedeniyle olabileceği düşünüldü ve biyokimya laboratuvarından yardım istendi. Makro-AST yönünden polietilen glikol ile çökertme yapılarak yapılan ölçümde hastanın AST'sinin sadece 4 olduğu saptandı.

Sonuç: Literatürde birçok otoimmün hastalıkta ve kronik hepatit C'de makro-AST bildirilmiştir. Ancak otoimmün hepatitle ilişkili makro-AST bildirimine rastlanamamıştır. Klinik olarak açıklanamayan veya anlamsız izole enzim yüksekliklerinde makro-enzimlerin hatırlanması gereksiz birçok girişimden hastaların korunmasını sağlayacaktır.

Anahtar Kelimeler: makro-AST, otoimmün hepatit

EP-255
NADİR BİR OLGU: ÖZEFAGUS KANSERİ İLE EŞ ZAMANLI MİDE KANSERİ (ÖZEFAGUS KANSERİNDE EUS İLE EVRELEME ÖNCESİNDE ENDOSKOPİ YAPMAK GEREKLİ Mİ?)

ALİ AYTUĞ KUŞTAŞ[1], ERMAN AKKUŞ[1], BÜLENT YENİGÜN[2], ŞEVKET KAVUKÇU[2], MEHMET BEKTAŞ[1]

1 ANKARA ÜNİVERSİTESİ TIP FAKÜLTESİ,GASTROENTEROLOJİ BİLİM DALI,ANKARA
2 ANKARA ÜNİVERSİTESİ TIP FAKÜLTESİ,GÖĞÜS CERRAHİSİ ANA BİLİM DALI,ANKARA

Amaç: Özefagus kanserlerinin preoperatif evrelemesinde bilgisayarlı tomografi (BT), PET, PET/BT yanında eğer hasta metastatik değilse endoskopik ultrasonografi (EUS) yapılması önerilir. EUS ile evreleme öncesi endoskopik muayenenin tekrar yapılması konusu tartışmalıdır. Ancak işlemi yapan operatörün oryantasyonu, lezyonun lokalizasyonunun daha doğru ölçümü, ilave lezyonların olup olmadığının belirlenmesi ve kullanılan cihazların daha rijid olması nedeniyle işleme bağlı perforasyon olasılığını azaltması nedeniyle yapılmasının yararlı olduğu vurgulanmaktadır.

Olgu: Hipotiroidi dışında ek hastalığı olmayan 44 yaşında kadın hasta disfaji ve kilo kaybı şikayeti ile göğüs cerrahisi kliniğine başvurdu. Dış merkezde yapılan endoskopisinde özefagus 30.cm'de lümeni kısmen daraltan ülserovejetan kitle saptanmış. Kitleden alınan biyopsiler yassı hücreli kanser olarak rapor edilmiş. Hastanın çekilen BT'si: "Özefagus distalinde asimetrik duvar kalınlaşması", PET BT' si ise "Torakal 8-9. vertebralar düzeyinde özefagusta lineer tarzda patolojik tutulum (SUV max: 7.3)" şeklinde raporlandı. Hasta EUS ile evrelendirme için kliniğimize yönlendirildi. EUS öncesinde yapılan endoskopide saat 3-6 hizasında özefagus 28. cm' den başlayan ve 32. cm' ye kadar uzanan kenarları kabarık ortası ülsere 4 cm uzunluğunda malign lezyon yanında önceki endoskopide tanımlanmayan mide antrumunda angulusta 2 cm uzunluğunda kenarları kabarık, ortası çökük ve ülsere (Tip II a+ c) erken mide kanserini düşündüren görünüm mevcuttu. Buradan biyopsiler alındı. Takiben yapılan EUS ile evrelemede özefagus kanserinin evresi uT2N1; mide antrumundaki lezyonun evresi ise uT1 olarak (duvar kalınlığı 6,5 mm, muskularis mukoza ve bazı alanlarda submukoza invazeydi) saptandı. Antrumdan alınan biyopsi sonucu adenokanser olarak raporlandı.

Vakamızda EUS evrelemesi öncesi yapılan endoskopi ile midede ikinci primer tümör saptanmış ve hastanın tedavi algoritmi değişmiştir. Hastaya ilk verilere göre distal özefagus rezeksiyonu planlanırken; antrumdaki adenokanser tanısı sonrası distal özefagus rezeksiyonu+ distal gastrektomi önerilmiştir.

Sonuç: Özefagus kanserlerinin preoperatif EUS ile evreleme öncesi üst gastrointestinal sistem endoskopisinin yapılması tedavi algoritmine katkı sağlayabilir.

Anahtar Kelimeler: Özefagus Kanseri, Mide Kanseri, Endoskopi, EUS

EP-257
GASTRİK BRONKOJENİK KİSTİN EUS-FNA İLE TANISI

ALİ AYTUĞ KUŞTAŞ[1], ERMAN AKKUŞ[1], KORAY CEYHAN[2], MEHMET BEKTAŞ[1]

1 ANKARA ÜNİVERSİTESİ TIP FAKÜLTESİ,GASTROENTEROLOJİ BİLİM DALI,ANKARA
2 ANKARA ÜNİVERSİTESİ TIP FAKÜLTESİ,SİTOLOJİ BİLİM DALI,ANKARA

Amaç: Endoskopi sırasında gastrik subepitelyal lezyonlara yaklaşık %1 oranında rastlanmaktadır. Ayırıcı tanıda GIST, lipom, karsinoid tümör, varis gibi nedenler düşünülmelidir. EUS bu lezyonların köken aldığı tabaka, lezyonun çapı, morfolojik özellikleri, biyopsi ve/veya rezeksiyon gerekip gerekmeyeceği hakkında detaylı bilgi verebilir. Bronkojenik kistler trakeobronşiyal ağacın nadir konjenital anomalilerinden biridir. Psödostratifiye kolumnar veya silyalı küboidal epitel ile döşeli, düz kas lifleri ve fokal müköz bezler içeren oluşumlardır. Ekstratorasik yerleşimli mide lokalizasyonlu bronkojenik kistler nadirdir. Endoskopide submukozal lezyon olarak rapor edilirler. Kesin tanı cerrahi olarak çıkartılan lezyonların histopatolojik veya EUS-FNA ile alınan örneklerin sitopatolojik olarak incelenmesi sonucu konur.

Olgu: 40 yaşında kadın hasta dispeptik yakınmaları nedeniyle yapılan endoskopide mide korpus-antrum bileşkesinde arka duvarda 2 cm'lik submukozal lezyon saptanması üzerine EUS için kliniğimize yönlendirilmiş. Radyal ekoendoskop ile yapılan incelemede muskularis propria kaynaklı, lobüle görünümde, sanki iki ayrı yapı gibi görünen, düzgün sınırlı, hipoekoik görünümde, dopplerde akım vermeyen 24x17 mm' lik subepitelyal lezyon izlendi. Lezyon çevresinde lenf bezi izlenmedi. Lineer ekoendoskop ile 22 gy iğne kullanılarak lezyon içine girildi. Alınan biyopsi sonucu: "Silyalı epitelyum ile döşeli benign kistik gelişimi düşündürür bulgular, öncelikle gastrik bronkojenik kist olasılığını akla getirmektedir" olarak yorumlandı. Hastaya operasyon önerildi. Wedge rezeksiyon ile lezyon çıkartıldı. Histopatoloji sonucu da gastrik bronkojenik kist olarak rapor edildi.

Sonuç: Ekstratorasik yerleşimli mide kaynaklı bronkojenik kist nadir olup endoskopik ultrasonografi eşliğinde yapılan iğne aspirasyon biyopsisi tanıya yardımcıdır.

Anahtar Kelimeler: Bronkojenik Kist, Gastrik Lokalizasyon, EUS, FNA

EP-259
MİDE ANTRUMDAKİ SEMPTOMATİK KOSTİK DARLIĞIN TAM KAPLI METAL STENT İLE TEDAVİSİ

BİLAL TOKA[1], CENGİZ KARACAER[2], AHMET TARIK EMİNLER[1], MUSTAFA İHSAN USLAN[1], AYDIN ŞEREF KÖKSAL[1], ERKAN PARLAK[1]

1 SAKARYA ÜNİVERSİTESİ TIP FAKÜLTESİ GASTROENTEROLOJİ BİLİM DALI
2 SAKARYA ÜNİVERSİTESİ TIP FAKÜLTESİ İÇ HASTALIKLARI ANABİLİM DALI

Amaç: Kostik maddelerin yutulması sonucu uzun dönemde özofagus ve bazen midede hastanın hayat kalitesini bozan ve defalarca endoskopik tedavi gerektirebilen darlıklar oluşmaktadır. Özellikle asidik maddeler mide de hasarlanmaya ve bazen de darlığa yol açabilirler Burada asidik kostik madde alımına bağlı semptomatik mide antrum darlığının tam kaplı metal stent ile tedavisi yapılan hasta sunulmuştur.

Olgu: 57 yaşında kadın hasta yemeklerden sonra epigastrik bölgede ağrı, bulantı, kusma (yediklerini içerir tarzda) ve kilo kaybı şikayetleri ile başvurdu. Son onbeş gündür progresif olarak şikayetleri artan hastanın öyküsünde 12 hafta önce yanlışlıkla araç akü sıvısı(asit yapıda) içimi olduğu öğrenildi. Fizik muayene ve laboratuvar parametrelerinde belirgin özellik olmayan hastanın özofagogastroduodenoskopisinde antrum orta-distalinde gastroskop ile geçilemeyen psödopilor görünümü oluşturan darlık alanı izlendi (Resim-1). Aynı seansta darlık alanı kılavuz tel ile geçildikten sonra 12 mm balon ile dilatasyon uygulanan hastaya birkaç seans sonra darlık alanı önce 18 mm balon ile dilate edildikten sonra 20 mm çapında 8 cm uzunluğunda tam kaplı metal stent konuldu (Resim-2A). 3 ay sonra kontrole çağrılan hastanın endoskopisinde metal stentin yerinde olduğu görüldü. Metal stent çekildikten sonra yapılan kontrolde endoskopun darlık bölgesinden rahatça geçtiği izlendi ve hastanın stentsiz izlemine karar verildi (Resim-2B). Stent çıkarıldıktan sonra 12 haftalık takibinde hastanın klinik şikayeti gelişmedi.

Sonuç: Kostik madde alımına sekonder gastrik çıkış obstruksiyonu akut hasar ve inflamasyonun rezolusyonundan 6 ile 12 hafta sonra ortaya çıkar. Hastalarda %40-50 oranında kronik sekel (striktür, distal darlık vb.) oluşturabilir. Bu hastalarda endoskopi hasta yönetimi ve prognozu belirlemede olduğu gibi tedavide de büyük önem taşır. Bizim hastamızda koroziv madde alımına sekonder gelişen, antrumda endoskopik olarak pilor benzeri bir darlık mevcuttu ve darlık tam kaplı metal stent kullanılarak başarıyla tedavi edildi.

Anahtar Kelimeler: Kostik hasar, Mide çıkış yolu obstrüksiyonu, Dilatasyon, Metal stent

Resim-1

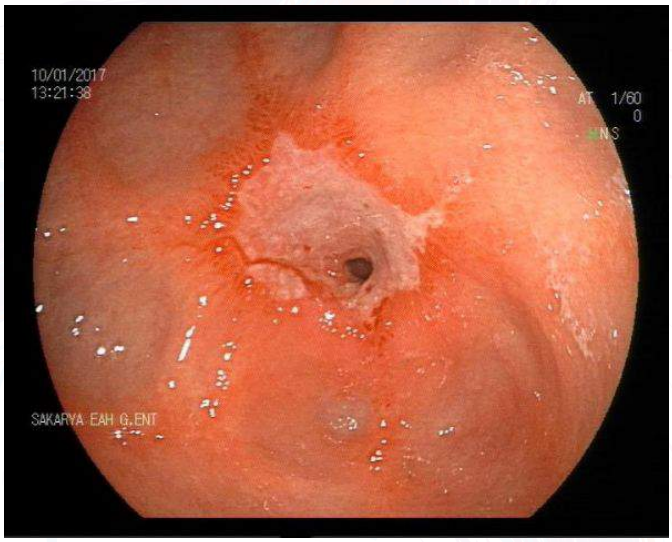

Antrum orta-distalinde gastroskop ile geçilemeyen psödopilor görünümü oluşturan darlık alanı

Resim-2

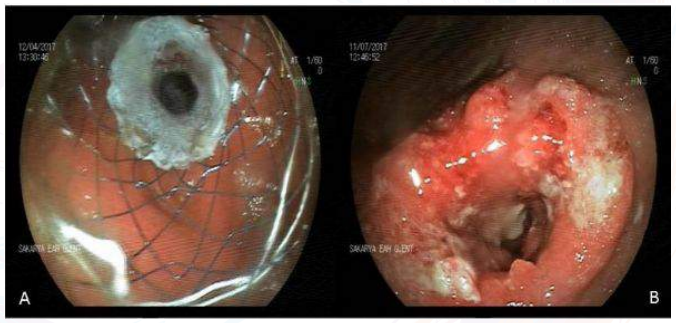

A-Darlığı geçecek şekilde konulan 20 mm çaplı 8 cm'lik tam kaplı metal stent görünümü B-3 ay sonra metal stent çıkartıldıktan sonraki endoskopik görünüm

EP-260
ERİTROSİT DAĞILIM GENİŞLİĞİ (RDW) VE HELİCOBACTER PYLORİ (H.PYLORİ) ENFEKSİYONU ARASINDAKİ İLİŞKİNİN DEĞERLENDİRİLMESİ

BİLGER ÇAVUŞ[1], TÜRKER ÇAVUŞ[2], BUKET AKYÜZ ERDOĞAN[3], EMRAH KUMCU[3], ÖMER FARUK BURKAY[1]

1 BİNGÖL DEVLET HASTANESİ, GASTROENTEROLOJİ BÖLÜMÜ, BİNGÖL
2 KIRKLARELİ DEVLET HASTANESİ, İÇ HASTALIKLARI BÖLÜMÜ, KIRKLARELİ
3 BİNGÖL DEVLET HASTANESİ, PATOLOJİ BÖLÜMÜ, BİNGÖL

Giriş-Amaç: RDW,periferik kandaki eritrositlerin dağılım genişliğinin ve heterojenitesinin ölçüsüdür.Son dönemlerde RDW'nin sepsiste,renal disfonksiyonda,kardiyovasküler hastalıklarda,akciğer hastalıklarında,malignitelerde,çöliak hastalığı ve akut pankreatit gibi çeşitli gastrointestinal sistemle ilişkili hastalıklarda prognoz ile ilişkili olduğunu belirten yayınlar ortaya konmuştur.H.Pylori kanserojen bir bakteri olup,inflamasyon ve anemi ile ilişkisi olduğu düşünülmektedir.RDW'nin bir çok hastalık ve inflamatuar süreçle ilişkisi araştırılmış olmakla birlikte literatürde H.Pylori ile ilişkisini gösteren bir çalışma bildiğimiz kadarı ile henüz ortaya konulmamıştır.Bu çalışmamızda RDW ve H.Pylori ilişkisini incelemeyi amaçladık.

Gereç-Yöntem: Çalışmamıza,Şubat-Temmuz2017'de çeşitli nedenlerle gastroskopik değerlendirme ile antrumdan biyopsi alınan 229 hasta dahil edilmiştir.Patolojik değerlendirmede H.Pylori saptanan ve saptanmayan şeklinde hastalar iki gruba ayrılmıştır.Poliklinik kayıtlarından hemogram ve biyokimyasal parametreleri kayıt edilmiştir.Çalışmanın sayısal analizleri için SPSS 22.0 yazılımı kullanılmıştır. Sürekli değişkenlerin karşılaştırılmasında bağımsız değişken t-testi ya da tekyönlü ANOVA kullanılmıştır.İki grup arasındaki yüzdelerin karşılaştırılmasında ise Z-testi uygulanmıştır.

Bulgular: Hastaların H.pylori pozitiflik oranı %39.3 olarak saptanmış olup bu oran erkeklerde %36.8,kadınlarda %42 olarak bulunmuştur.H.Pylori(+) hasta grubunda RDW-CV ortalaması 13.84,negatif saptanan grupta 13.83 olarak saptandı iki grup arasında istatistiksel bir farklılık görülmedi(p=0.46). Hastaların CRP,demir parametreleri,vitamin B12 ve folat düzeyleri değerlendirildi (Tablo2).H.Pylori pozitif hasta grubunda CRP ortalaması 0.51,negatif olan hasta grubunda 0.34 olarak saptandı ve iki grup arasında istatistiki olarak bir fark saptanmadı (p=0.531). RDW-CV ile CRP, demir parametreleri, vitamin B12 ve folat düzeyleri arasındaki ilişki değerlendirildiğinde demir, transferrin satürasyonu ve ferritin ile negatif ilişki olduğu saptandı (sırasıyla p=<0.01, p=<0.01,p=0.01). Biyopsi sonuçlarında intestinal metaplazi (İM) saptanan hastaların RDW-CV ortalaması 14.39 iken, İM saptanmayan hasta grubunda RDW-CV ortalaması 13.73 olarak saptandı,istatistiki olarak anlamlı bulundu(p=0.03).Patolojik değerlendirmesinde atrofi saptanan hastaların RDW-CV ortalaması 14.15 olup, atrofi saptanmayan grupta RDW-CV ortalaması 13.73 olarak saptandı(p=0.39)

Sonuç: Periferik kandaki eritrositlerin dağılım genişliğinin ve heterojenitesinin ölçüsü olarak tam kan sayımlarında rutin olarak bakılan ve bir çok hastalıkta prognostik önemi olduğu belirtilen RDW-CV'nin H.pylori ile ilişkisini değerlendirdiğimiz bu çalışmada H.pylori pozitif ve negatif grup arasında istatistiki bir fark saptanmamıştır(p=0.46).İM saptanan hasta grubunda ise RDW-CV'nin İM saptanmayan gruptan daha yüksek olduğu ve bunun istatistiki olarak anlamlı olduğu saptanmıştır(p=0.039).

Anahtar Kelimeler: H.pylori, RDW

H.pylori ile RDW-CV ve diğer hematolojik parametrelerin ilişkisi

	H.pylori Negatif Ort. St.sap.	H.pylori Pozitif Ort. St.Sap.	p-Değeri
WBC (10^3)	7.19 1.92	6.83 1.44	0.13
HGB (g/dL)	13.95 1.89	13.75 2.06	0.45
MCV (fL)	85.44 6.83	84.73 7.76	0.86
RDW-CV (%)	13.83 2.23	13.84 2.31	0.46
PLT (10^3)	271294 71837	266877 65884	0.83

H.pylori ile CRP ve demir parametreleri ilişkisi

	H.pylori Negatif Ort. St.sap.	H.pylori Pozitif Ort. St.Sap.	p-Değeri
CRP (mg/dl)	0.34 0.68	0.51 0.78	0.531
Transferrin Saturasyonu (%)	26.69 20.24	28.24 20.12	0.608
FERRİTİN (ng/m)	35.55 43.09	32.60 29.48	0.965

H.pylori ile RDW ve demir parametreleri ile ilişkisi

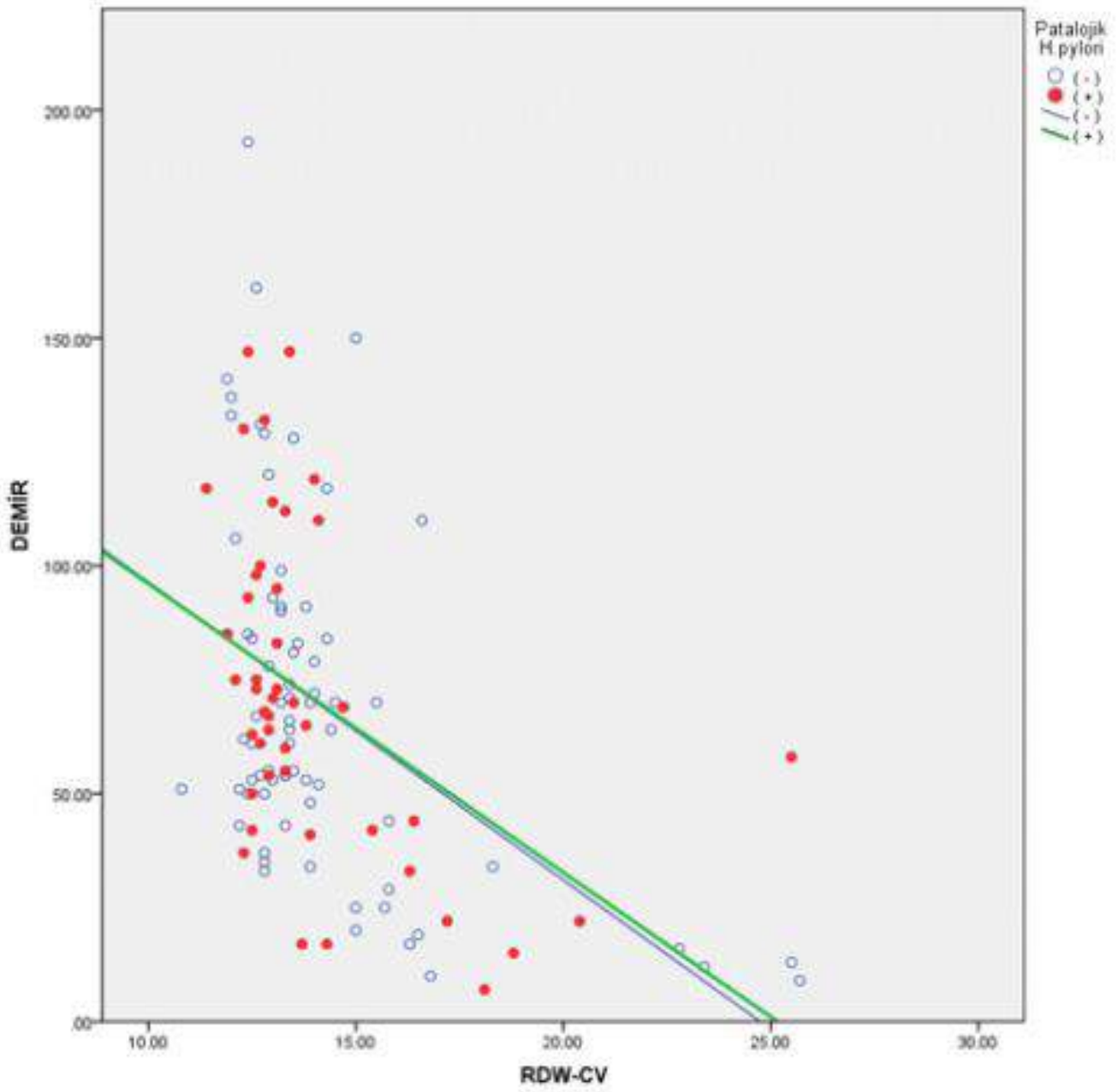

H.Pylori pozitif ve negatif grupta RDW-CV ve demir düzeyleri arasındaki ilişki birbirine benzemektedir. Başka bir deyişle RDW-CV ve demir arasındaki ters orantının H.pylori varlığı ile ilişkili olmadığı görülmektedir.

EP-261
KOLEDOKOLİTİAZİSLİ HASTALARDA İŞLEM ZAMANI ERCP BAŞARISINI ETKİLER Mİ?

BEYTULLAH YILDIRIM[1], ERSİN ÇINAR[2], AHMET BEKTAŞ[1], İBRAHİM GÖREN[1], MUSTAFA KAYMAZLI[1], TALAT AYYILDIZ[1]

1 ONDOKUZ MAYIS ÜNİVERSİTESİ TIP FAKÜLTESİ, GASTROENTEROLOJİ BD, SAMSUN
2 ONDOKUZ MAYIS ÜNİVERSİTESİ TIP FAKÜLTESİ, İÇ HASTALIKLARI AD, SAMSUN

Amaç: Koledokolitiazis en sık ERCP endikasyonlarından birisidir. Bu çalışmada Ondokuz Mayıs Üniversitesi Tıp Fakültesi Gastroenteroloji Bilim Dalı ERCP Ünitesi'nde koledokolitiazis tanısıyla ERCP'ye alınan hastalarda işlemin yapılma zamanı ve işlem başarısı arasında ilişki bulunup bulunmadığının araştırılması amaçlanmıştır.

Gereç-Yöntem: Yapılan tetkiklerinde koledokolitiazis saptanmış ve ERCP'si ayni doktor tarafından yapılmış 131 hastanın verisi retrospektif olarak değerlendirildi. ERCP başarısını etkileyecek faktörler açısından istatistiksel fark olmayan, işlemi sabah ve öğleden sonra yapılmış hastalarda koledok kanülasyon başarısı ve komplikasyonlar açısından her iki grup karşılaştırıldı.

Bulgular: Çalışmaya dahil edilen 131 hastanın yaş ortalaması 63,3±19,2 yıl, total bilirubin 2,7±3,1 mg/dL, direk bilirubin 2,2±3,3 mg/dL, koledok genişliği 10,3±2,7 mm idi. Hastalardan 57'si (%43,5) sabah, 74'ü (%56,5) öğleden sonra işleme alınmıştı. Gruplar arasında cinsiyet, koledok genişliği, bilirubin değerleri, duodenal divertikül mevcudiyeti, ön kesi sfinkterotomi kullanımı ile pankreatik kanülasyon, ERCP sonrası pankreatit, kanama, perforasyon, kolanjit gelişimi ve koledok kanülasyon başarısı açısından istatistiksel fark yoktu.

Sonuç: Koledokolitiazis hastalarında ERCP yapılma zamanı ile başarı ve komplikasyonlar arasında ilişki saptanmadı.

Anahtar Kelimeler: ERCP, koledokolitiazis, işlem zamanı

EP-262
TEKRARLAYAN ÜRİNER SİSTEM İNFEKSİYONLARI İLE BAŞVURAN BİR CROHN OLGUSU

HATİCE BURCU DAĞ[1], FUNDA BAYRAM[1], YUSUF DÜRMÜŞ[1], MEHMET BAYSAL[2], ALİ RIZA SOYLU[3], HASAN ÜMİT[3], ELİF GÜLSÜM ÜMİT[2], HÜSEYİN AHMET TEZEL[3]

1 TRAKYA ÜNİVERSİTESİ TIP FAKÜLTESİ, İÇ HASTALIKLARI ANA BİLİM DALI, EDİRNE
2 TRAKYA ÜNİVERSİTESİ TIP FAKÜLTESİ, İÇ HASTALIKLARI ANA BİLİM DALI, HEMATOLOJİ BİLİM DALI, EDİRNE
3 TRAKYA ÜNİVERSİTESİ TIP FAKÜLTESİ, İÇ HASTALIKLARI ANA BİLİM DALI, GASTROENTEROLOJİ BİLİM DALI, EDİRNE

Giriş: Crohn hastalığı tüm gastrointestinal sistemi etkileyebilen, transmural ve segmenter tutulum yapan inflamatuvar barsak hastalığıdır. Ana semptomları diyare, karın ağrısı ve kilo kaybıdır. Aktivasyon ve remisyonlarla seyrettiği için tanı gecikebilir. Tanı gecikmesiyle veya takipte oluşan abse ve fistüller morbiditeyi ciddi artırır ve tedavide sorunlara yol açar. Olgumuzda tekrarlayan üriner sistem enfeksiyonu(İYE) ile prezente olan bir Crohn olgusu sunulacaktır.

Olgu: 37 yaşında kadın hasta tarafımıza günde 1-2 kez olan kansız mukussuz cıvık dışkılama, periumblikal bölgeye lokalize karın ağrısı,10 kilo kadar kilo kaybı ve dren yerlerinden pürülan karakterde akıntı şikayeti ile başvurdu. Özgeçmişinde son 7 yıldır aralıklı ishal ataklarının olduğunu, sık idrar yolu infeksiyonu geçirdiğini, bir yıl önce hospitalizasyon gerektiren şiddetli bir pyelonefrit atağı geçirdiğini ve sonrasında akut böbrek yetersizliği nedeniyle nefrostomi açılması gerektiğini belirtti. Hastanın sonrasında ise akut batın şüphesiyle opere edildiği öğrenildi. Fizik muayenesinde vücut ısısı: 38,4ºC, lökosit:12500/uL, nötrofil:10500/uL, CRP:21,2 mg/dl, ESR:98 mm/h saptandı. Batın tomografisinde ileokutan, ileoileal fistül ve ileum komşuluğunda 26*20 mm boyutlarında abse ile uyumlu lokule sıvı izlendi. Kolonoskopik incelemesinde ileoçekal ve kolonik bölgede Crohn Hastalığı ile uyumlu tutulum saptandı. Absesi için uygun antibiyoterapinin tamamlanması sonrası hastaya infliksimab 5 mg/kg dozunda başlandı. 3 doz infliksimab aldıktan sonra hasta İYE tablosu ve şiddetli karın ağrısı ile tarafımıza başvurdu. Hastanın görüntülemelerinde sağ ileopsoas kasından sakrum ve koksikse kadar uzanan lineer tarzda koleksiyon olduğu görüldü. Hastaya tekrarlayan İYE ve abse nedeniyl sağ nefrektomi ileoçekal rezeksiyon ve ileostomi operasyonları uygulandı, İYE tedavisi yapıldı. Takiplerinde infektif tablosu düzelen hastaya infliksimab tedavisi tekrar başlandı. Hasta şu an ileostominin altıncı ayında ileostomisinin kapanması planlanarak klinik iyilik halinde takip edilmekte.

Sonuç: Crohn hastalığı önemli iş gücü kaybına ve özellikle fistüllere bağlı olarak sepsis, elektrolit-sıvı kayıpları, malnütrisyon gibi komplikasyonlara sebep olur. Hastaların % 60'ında 10 yıl içinde cerrahi tedaviye gerek duyulur. Crohn hastalığında en sık ekstraintestinal semptomlar artrit, eritema nodozum, üveit olsa da hastalar nadir olarak renal semptomlarla başvurabilir. Böbrek tutulumu olarak böbrek taşı, amiloidoz ve tekrarlayan İYE atakları görülebilir. Kadın cinsiyette, kolonik tutulumun eşlik ettiği ve komplike olgularda daha fazla İYE görüldüğü bildirilmiştir. Gastrointestinal semptomlar ile birlikte tekrarlayan idrar yolu enfeksiyonu olan olgularda Crohn hastalığının akılda tutulması önerilir.

Anahtar Kelimeler: Crohn Hastalığı, Tekrarlayan üriner sistem infeksiyonu

EP-263
KRONİK HEPATİT C'DE RİTONAVİR İLE GÜÇLENDİRİLMİŞ PARITAPREVIR, OMBITASVIR VE/VEYA DASABUVIR VE/VEYA RIBAVIRIN İLE TEDAVİ ALAN HASTALARIMIZIN SONUÇLARI: GERÇEK YAŞAM VERİLERİ

MEHMET DEMİR[1], YUSUF ÖNLEN[2]

1 MUSTAFA KEMAL ÜNİVERSİTESİ TIP FAKÜLTESİ, GASTROENTEROLOJİ BD, HATAY
2 MUSTAFA KEMAL ÜNİVERSİTESİ TIP FAKÜLTESİ, ENFEKSİYON HASTALIKLARI BD, HATAY

Amaç: Ülkemizde yaklaşık 1 yıldır kronik hepatit C tedavisinde DAA ajanlar kullanılmaktadır ve henüz ülkemiz için gerçek yaşam verileri kısıtlıdır. Bu bildiride nedeniyle ritonavir ile güçlendirilmiş paritaprevir, ombitasvir ve/veya dasabuvir ve/veya ribavirin ile tedavi alan hastalarımızın sonuçları sunmayı amaçladık.

Gereç-Yöntem: Temmuz 2016-Eylül 2017 tarihleri arasında Mustafa Kemal Üniversitesi tıp fakültesi gastroenteroloji ve enfeksiyon hastalıkları bilim dalında direk etkili antiviral ajan tedavisi alan kronik hepatit C'li yaklaşık 350 hastanın değerlendirilmesi sonucu, ritonavir ile güçlendirilmiş paritaprevir, ombitasvir ve/veya dasabuvir ve/veya ribavirin tedavisi almış ve kalıcı virolojik cevap (KVC) için değerlendirilmiş 84 hastanın sonuçları sunulmuştur

Bulgular: 84 hastanın 67'si genotip 1b olup paritaprevir+ ritonavir +ombitasvir + dasabuvir(PrOD), 12'si genotip 4 olup paritaprevir +ritonavir +ombitasvir + ribavirin (PrOR) tedavisi almıştır. Paritaprevir +ritonavir +ombitasvir +dasabuvir+ ribavirin(PrODR) tedavisi alan 5 hastanın 4'ü genotip 1a, 1'i ise genotip 1b+4 idi. Hastaların demografik ve klinik özellikleri tablo 1'de görülmektedir. Tüm hastalar değerlendirildiğinde PrOD tedavisi alan 2 hasta kendi isteğiyle, 1 hasta (%1.2, 1/84) diyare nedeniyle tedaviyi bıraktı. İntention to treat analizine göre PrOD tedavisi alan %95.2 (64/67), PrOR tedavisi alan %100 (12/12), PrODR tedavisi alan %100 (5/5) hastada KVC elde edildi (Resim 1). Per-protokol analizine göre PrOD tedavisi alan %100 (67/67), PrOR tedavisi alan %100 (12/12), PrODR tedavisi alan %100 (5/5) hastada KVC elde edildi (Resim 2). Ribavirin almayan 67 hastanın 26 (%39)'da herhangi bir yan etki görülürken, ribavirin alan 17 hastanın 13 (%76)'ünde başta anemi ile ilişkili olmak üzere herhangi bir yan etki görüldü (Tablo 2).

Sonuç: Sonuçlarımız ülkemizde kronik hepatit C tedavisinde kullanılan ritonavir ile güçlendirilmiş paritaprevir, ombitasvir ve/veya dasabuvir ve/veya ribavirin ile tedavi etkin, güvenilir ve tolere edilebilir olduğunu düşündürmüştür. Ribavirinli tedavi rejiminde anemi ve hiperbilirubinemi olmak üzere daha sık yan etkiler görülmektedir.

Anahtar Kelimeler: Kronik Hepatit C, Tedavi

Paritaprevir, ombitasvir ve/veya dasabuvir ve/veya ribavirin tedavisi alan hastaların demografik ve klinik özellikleri

	PrOD n:67	PrODR n:5	PrOR n:12
Yaş,ortalama/yıl	59±5	57±5	37±4
Erkek, n	42	4	7
HCV RNA IU/mL, milyon ortalama	5.3	1.3	3.2
GT 1a, n (%)	0	4	0
GT 1b, n (%)	67	0	0
GT 4, n (%)	0	0	
Çoklu genotip (1b+4)	0	1	0
ALT IU/L, ortalama	68	63	54
Trombosit bin/mm3, ortalama	214	198	245
Hemoglobin (gr/dl), ortalama	12.3	12.6	12.8
PT (sn), ortalama	11.4	11.5	11.4
İNR, ortalama	0.9	0.7	1.0
Bilirubin (mg/dl), ortalama	0.7	0.8	0.8
Albümin (mg/dl), ortalama	4.1	4.5	4.4
Kreatinin (mg/dl), ortalama	0.9	0.6	0.9
Na, Meq/L, ortalama	137	141	140
Tedavi naiv, n(%)	49 (73)	5 (100)	10 (83)
Tedavi deneyimli,n (%)	18 (27)	0	2 (17)
Siroz (Child A), n (%)	15 (32)	0	2 (17)
KBY, n	7	0	4
KC Tx, n	2	0	0
Hemoglobünopati	0	0	0

P;Paritaprevir r:Ritonavir, O; Ombitasvir, D;Dasabuvir, Ribavirin, n:Hasta sayısı, GT; Genotip, ALT:Alanin aminotransferaz, PT; Protrombin zamanı, KBY; Kronik böbrek yetmezliği, KC Tx; Karaciğer transplantasyonu

İntention to treat analizine göre kalıcı virolojik cevap oranları

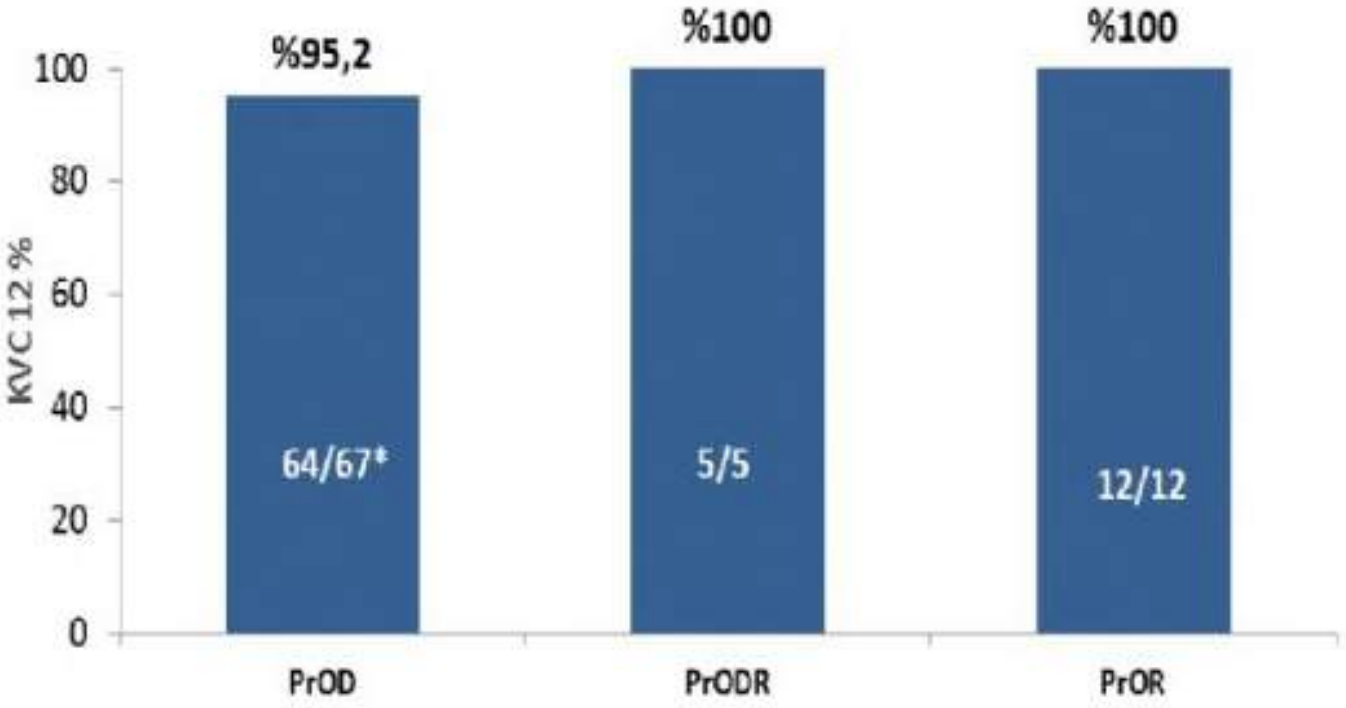

*KVC;Kalıcı virolojik cevap, P;Paritaprevir r:Ritonavir, O; Ombitasvir, D;Dasabuvir, Ribavirin *; 2 hastada kendi isteği ile, 1 hasta da yan etki nedeniyle tedavi kesildi*

Per protokol analize göre kalıcı virolojik cevap oranları

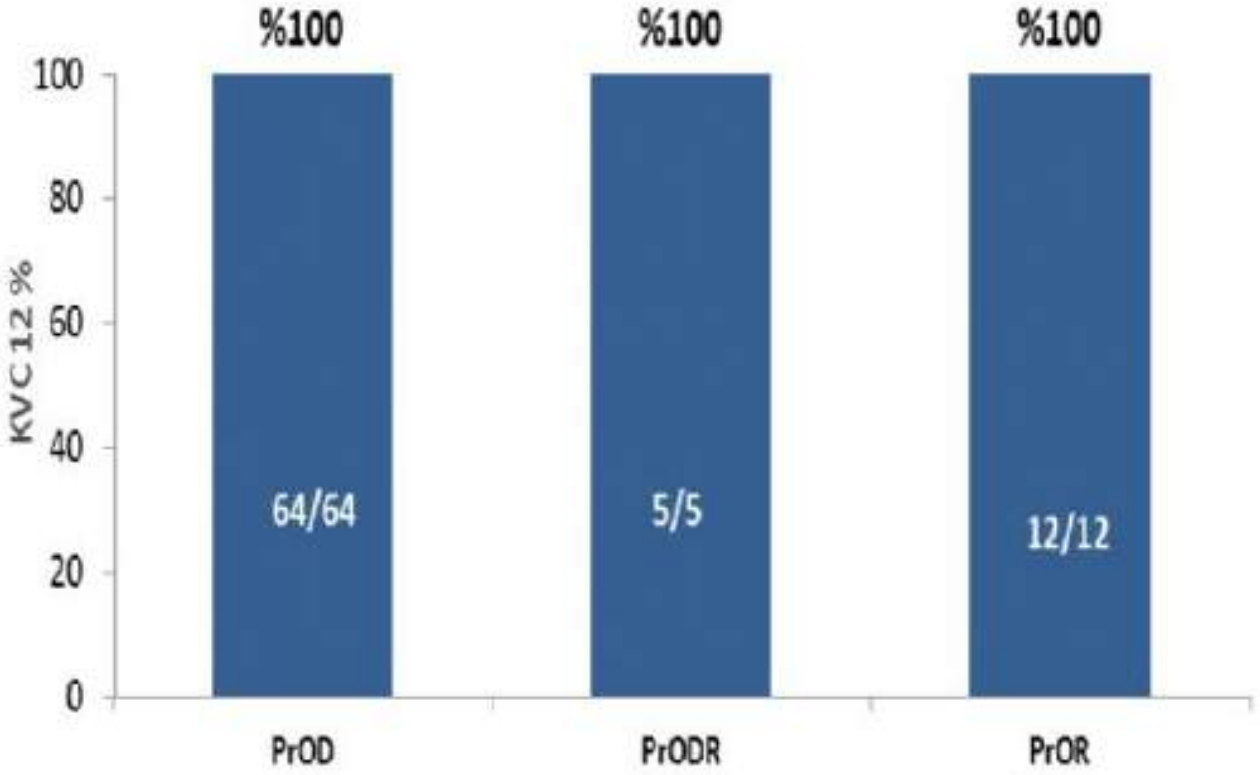

KVC;Kalıcı virolojik cevap, P;Paritaprevir r:Ritonavir, O; Ombitasvir, D;Dasabuvir, Ribavirin

Paritaprevir, ombitasvir ve/veya dasabuvir ve/veya ribavirin tedavisi alan hastalarda görülen yan etkilerin dağılımı

Yan Etki	**PrOD n:67**	**PrOR ve/veya D n:17**
Herhangi bir yan etki, n %	26 (39)	13 (76)
Ciddi yan etki, n %	1 (1)	2 (11)
İlacı bıraktıracak yan etki	1(1)	0(0)
Yaygın görülen yan etkiler		
Halsizlik, n	19	4
Baş ağrısı, n	8	1
Uykusuzluk, n	5	1
Bulantı-kusma, n	14	3
Kaşıntı, n	6	0
İshal, n	2	0
Döküntü, n	5	1
Anemi	0	8
Kan tx, n %	0 (0)	2 (12)
Hepatik dekompansasyon	0	0
Labaratuvar		
Hb < 10 gr/dl, n %	0	2 (12)
ALT yüksekliği, n %	1 (1)	0(0)
Hiperbilürübinemi, n %	1(1)	3 (18)

P;Paritaprevir r:Ritonavir, O; Ombitasvir, D;Dasabuvir, Ribavirin, n;Hasta sayısı, Tx: transfüzyon, ALT: Alanin aminotransferaz

EP-264
COMMON VARIABLE İMMUN YETMEZLİK VE İSHAL İLE BAŞVURAN BİR OLGU

FUNDA BAYRAM[1], HATİCE BURCU DAĞ[1], YUSUF DÜRMÜŞ[1], MEHMET BAYSAL[2], ALİ RIZA SOYLU[3], HASAN ÜMİT[3], ELİF GÜLSÜM ÜMİT[2], HÜSEYİN AHMET TEZEL[3]

1 TRAKYA ÜNİVERSİTESİ TIP FAKÜLTESİ, İÇ HASTALIKLARI ANA BİLİM DALI, EDİRNE
2 TRAKYA ÜNİVERSİTESİ TIP FAKÜLTESİ, İÇ HASTALIKLARI ANA BİLİM DALI, HEMATOLOJİ BİLİM DALI, EDİRNE
3 TRAKYA ÜNİVERSİTESİ TIP FAKÜLTESİ, İÇ HASTALIKLARI ANA BİLİM DALI, GASTROENTEROLOJİ BİLİM DALI, EDİRNE

Giriş: Common variable immun yetmezlik(CVID) B hücre diferansiasyon eksikliği ve hipogamaglobulinemi ile karakterize immün yetmezlik sendromudur. En sık görülen klinik bulgu tekrarlayan enfeksiyonlar ve kronik akciğer hastalıkları olsa da gastrointesinal hastalıklar, otoimmnün bozukluklar ve artmış kanser riski mevcuttur. Otoimmun hastalıklardan vitiligo, pernisiyöz anemi ve hipotiroidi sıklığı artmıştır. CVID hastaları inflamatuvar bağırsak hastalıkları ve Çölyak hastalığı benzeri bulgular verebilir. Vakamızda ishal kliniği olan CVID tanılı bir olgu sunulacaktır.

Olgu: 40 yaşında kadın hasta tarafımıza 5 yıldır tekrarlayan ishal atakları olması nedeniyle başvurdu. Özgeçmişinde 2010 yılında vitiligo ve CVID tanısı aldığı, 4 ay önce de hipotiroidi tanısı aldığı öğrenildi. CVID nedeniyle aylık 30 gram intravenöz immunglobulin IVIG (500 mg/kg) ve levotiroksin tedavileri almaktaydı. Fizik muayenesi normal sınırlarda saptandı. Laboratuar incelemesinde; Kangazında bikarbonat:5,9 mmol/L, pH:7,1, lökosit:16200/Ul, hemoglobin: 13,5 gr/dl, üre:64 mg/dl, kreatinin:3,7mg/dl, Na:130 mmol/L, K:3,9 mmol/L, CRP:0,74 mg/dl, IGG:400 mg/dl(751-1560), IGA:6,67mg/dl(82-40), IGM:11,4mg/dl(46-304) saptandı. Gaita kültüründe üreme olmadı. Dışkıda bakılan E.histolytica adezin antijeni, Rotavirüs antijeni, Clostridium toksin A negatif saptandı. İshal etyolojisi için yapılan kolonoskopide ileal viluslar hafif hipertrofik görünümde, ileo-çekal valfe 4-5 cm mesafede iki cm çapında, lümene dikine paralel, lineer ülser gözlendi. Alınan multiple biyopsiler ile de infeksiyöz patolojiler ekarte edilen hasta CVID enteropatisi olarak değerlendirilip aylık IVIG tedavisine ek olarak 15 mg/gün dozunda prednisolon tedavisi başlanarak doz tedrici azaltıldı. Birinci haftadan itibaren hastanın şikayetlerinde anlamlı düzelme izlendi, hidrasyonla kreatin düzeyi tedrici olarak normal düzeye geriledi. Şu an da hasta mevcut tedavileri ile asemptomatik olarak takip edilmekte.

Sonuç: CVID hastalarında gastrointesinal sistem tutulumu %15-20 sıklığında bulunur. Gastrointestinal sistemde enfeksiyoz ishal, malabsorbisyon, granülomatöz hastalık, inflamatuvar bağırsak hastalıkları, Çölyak hastalığı ve malignansiler izlenebilir. Dışkı kültürlerinde en sık enfeksiyon etkenleri norovirus, giardia ve salmonella olsa da kültürlerde büyük çoğunlukla üreme olmaz. Nadir olarak gastrik kanserler ve lenfoma izlenebilir. Ayrıca pernisiyöz anemi, bakteryel aşırı çoğalma, protein kaybettiren enteropatiye bağlı malabsorbisyon sıklığı da bu hastalarda artmıştır. Enfeksiyoz olmayan gastrointestinal tutulumda 3-4 haftada bir verilen 400-600 mg/gün IVIG tedavisine ek olarak steroid tedavisi, 5-aminosalisilatlar, tiyopürinler, metotreksat kullanılabilir. İmmun yetmezlik tanısı olan ve ishal kliniği olan hastalarda infeksiyöz nedenler dışlandıktan sonra CVID enteropatisi akılda bulundurulmalıdır.

Anahtar Kelimeler: CVID, ishal, CVID enteropatisi

EP-265
MİDE KANSERİ TANISINDA NÜKLEER GÖRÜNTÜLEME YÖNTEMLERİ İSTİSNALARI ÜZERİNE OLGU SUNUMU

YUNUS ÇATMA[1], AHMET BURAK DİRİM[1], ALP ATASOY[2], CEMİL TAŞÇIOĞLU[1]

1 İSTANBUL ÜNİVERSİTESİ İSTANBUL TIP FAKÜLTESİ İÇ HASTALIKLARI ANA BİLİM DALI,İSTANBUL
2 İSTANBUL ÜNİVERSİTESİ İSTANBUL TIP FAKÜLTESİ İÇ HASTALIKLARI ANA BİLİM DALI GASTROENTEROLOJİ BİLİM DALI,İSTANBUL

Amaç: FDG PET / BT de mide kanserinde aktivite tutulumu olmayabileceği klinik şüphe halinde konvansiyonel yöntemlerin gerekliliğininin vurgulanması

Olgu: Mide kanseri, dünyada yaygın olarak görülen multifaktöriyel ve kompleks bir malign hastalıktır. Mide kanseri sıklık bakımından sindirim sistemi kanserleri arasında 2. sırada yer almaktadır. Dünya çapında kansere bağlı ölümlerin 2. en sık nedenidir. Girişimsel işlemlerin yanı sıra kesitsel/nükleer görüntülemeler de mide kanseri tanısı ve evrelendirmesinde yardımcı olabilmektedir. Bu olgu sunumunda mevcut görüntüleme tiplerinden biri olarak F-18-florodeoksiglukoz pozitron emisyon tomografisi/bilgisayarlı tomografi (F-18 FDG PET/BT) den bahsedilmektedir. FDG PET/BT pek çok kanser türünde evrelemede, yeniden evrelemede, tedaviye bağlı değişikliklerin ve tedavi yanıtının değerlendirilmesinde yaygın olarak kullanılmaktadır ancak mide kanseri tanısında kullanımı konusunda yayınlar sınırlı sayıdadır.

Olgumuz 67 yaşında erkek hasta. 1 aydır devam eden halsizlik kilo kaybı, gece terlemesi ve bel ağrısı şikayetleri ile başka merkezde tetkik edilirken anemi, sedimantasyon yüksekliği,hiperkalsemi ve Lomber MRI'da 4. Lomber vertebrada yükseklik kaybı saptanmış. Çekilen FDG PET /BT de kemik iliğinde diffüz aktivite tutulumu hematopoetik sistem patolojisi düşündürmüş. Hasta bu bulgular ile başvurduğunda yapılan tetkiklerinde anemi, sedimantasyon yüksekliği, ılımlı hiperkalsemi,protein elektroforezinde hipogammaglobulinemi, hafif M spike ve serum lambda hafif zincir oranı yüksek saptandı. Periferik yaymada rulo formasyonu dışında özellik yoktu. Ön planda plazma hücre hastalığı ve solid organ tumoru kemik iliği infiltrasyonu düşünülerek kemik iliği biyopsisi yapıldı. Kemik iliği biyopsisinde ön planda taşlı yüzük hücre diferansiyasyonu gösteren az diferansiye karsinom metastazı olabileceği belirtildi. Hastaya gastrokopi-kolonoskopi işlemi yapıldı. Midede antrum incisuradan kaynaklandığı alan ve antrumda küçük kurvaturu tamamen tutan ve arka duvarı da etkileyen ve yukarda korpus distaline distalde ise pilora kadar uzanmış kenarları kabarık, sert ülsere lezyon izlendi. Lezyondan alınan biyopsi materyallerinde az diferansiye karsinom saptandı. Rektumda izlenen poliplerden alınan biyopsi materyallerinde tubuler adenom saptandı.

Sonuç: Primer tümör saptamasında FDG PET / BT'nin potansiyel rolleri tam olarak bilinmemekle birlikte, erken gastrik kanseri saptamada sınırlı bir hassasiyete sahiptir. Bu olguda midede malign bir lezyon olmasına rağmen FDG PET /BT görüntülemesinde midede hipermetabolik odak saptanmamıştı.

Anahtar Kelimeler: FDG PET/ BT, Mide

EP-267
KRONİK HEPATİT C TEDAVİSİNDE DİREKT ETKİLİ ANTİVİRALLERLE TEDAVİ DENEYİMİMİZ, 1. YIL SONUÇLARI

SERKAN YARAŞ, OSMAN ÖZDOĞAN, ENVER ÜÇBİLEK, FEHMİ ATEŞ, ENGİN ALTINTAŞ, ORHAN SEZGİN

MERSİN ÜNİVERSİTESİ TIP FAKÜLTESİ GASTROENTEROLOJİ BİLİM DALI

Amaç: Kronik Hepatit C (KHC) tedavisinde direkt etkili antiviral (DEA) ilaçların başarılı olduğu bilinmektedir. Ülkemizde yaklaşık 1 yıldır bu ilaçlar rutin olarak KHC tedavisinde kullanılmaktadır. Biz kendi kliniğimize ait tecrübelerimizi paylaşmayı amaçladık.

Olgu: Temmuz 2016 dan bugüne kadar kliniğimizde toplam 230 KHC hastasına DEA tedavisi başladık. (Tablo 1) Hastaların yaş ortalamaları 63,7±14,4 yıl idi. Hastaların 154/230'una Ledipasvir Sofosbuvir kombinasyonu (L/S), 76'sına Ritonavir, Ombitasvir,Paritaprevir, Dasabuvir kombinasyonu (3D) başlandı. Hastalar genel olarak tedaviden olumlu fayda gördüler,1 hasta hariç tüm hastalarda tedavi sırasında HCV RNA negatifleşti. L/S grubunda 1 hastada tedaviye yanıtsızlık saptandı, 2 hastada HCV RNA negatifleştikten sonra nüks gözlendi. 3D grubunda bugüne kadar nüks veya yanıtsızlık gözlenmedi. Hastalar genel olarak tedaviyi iyi tolere ettiler. 2 hastada diüretik kullanımına dirençli assit artışı oldu. Bu iki hastanın birisinde yapılan tetkiklerde denovo over Ca tanısı konuldu. Bilirubin serum seviyesinde artış 3D kullanan 3 hastada gözlendi, bu hastalarda doz değiştirmeksizin tedavi tamamlandı. En sık görülen yan etki her iki grupta da halsizlik ve kaşıntı oldu. Yan etki nedeniyle ilacı bırakmak zorunda kalan hasta olmadı.

Sonuç: Bizim hastalarımız çoğunlukla DEA tedavisinden fayda gördüler. Nüks veya yanıtsız olan az sayıdaki KHC hastalarımızın tedavisi için yeni gelecek DEA ilaçları umut vermektedir.

Anahtar Kelimeler: Kronik Hepatit C, Direkt Etkili Antiviral, Tek merkez deneyimi

DEA kullanan KHC hastalarımıza ait bazı veriler

	Ledipasvir/ Sofosbuvir grubu (n=154)	**3D grubu (n=76)**
Erkek/Kadın (n/n)	58/96	31/45
Ortalama Yaş	64,6±13,2	61,8±13,9
Genotip 1a (n)	3	6
Genotip 1b(n)	122	43
Genotip 1(a-b belirsiz)(n)	22	26
Genotip 2(n)	4	0
Genotip 3(n)	2	0
Genotip 4(n)	1	1
Sirotik(n)	102	9
Eşlik eden KBY(n)	0	25
Deneyimsiz (naiv)(n)	51	56
PegIFN-Ribavirin Deneyimli(n)	68	18
Boceprevir deneyimli(n)	17	2
Telaprevir Deneyimli(n)	18	0
Tedavi Sonu Yanıtsızlık (n)	1	0
Nüks (n)	2	0
Yan etki nedeniyle ilaç bırakma (n)	0	0

EP-268
CELIAC DISEASE DEVELOPMENT IN A PORTAL VEIN THROMBOSIS PATIENT PRESENTED WITH ABDOMINAL ASCITES

SELİN MERVE ŞAHİN[1], METİN BAŞARANOĞLU[2]

1 BEZMİALEM VAKİF UNİVERSİTY FACULTY OF MEDİCİNE, ISTANBUL, TURKEY
2 GASTROENTEROLOGY HEPATOLOGY DİVİSİON, BEZMİALEM VAKİF UNİVERSİTY HOSPİTAL, ISTANBUL, TURKEY

Objective: The occurence of celiac disease secondary to portal vein thrombosis is uncommon among other manifestations

Case: This is the case of a young male patient who presents to a clinic with abdominal ascites. The patient was diagnosed with portal vein thrombosis (PVT). Endoscopy revealed esophageal varices, portal hypertensive gastropathy, and fundus antrum and prepyloric varices. An MRI showed common peripancreatic collaterals at the liver hilum level. One year later patient presented with complaints of diarrhea, frequent urge to urinate, weight loss, and mouth ulcers. A blood microbiology test revealed that the patient was positive for the serological markers endomysium antibody IgA, tissue transglutaminase IgA and IgG, indicating gluten enteropathy. The blood test also showed iron-deficiency anemia and vitamin-D deficiency. An endoscopy confirmed the celiac disease diagnosis with the following Findings: the mucosa of the second part of duodenum was edematous, polipoid, nodular and granular in form. In transverse duodenum mucosa, widespread scalloping of duodenal folds was noted. The endoscopic biopsy pathology further confirmed the celiac diagnosis with the presence of total villous atrophy, crypt hyperplasia and intraepithelial lymphocytosis. The patient was given nutrition education. After the patient started to follow a strict gluten-free diet, all his previous complaints such as diarrhea, frequent urge to urinate and mouth ulcers were reported to be disappeared. Post treatment the patient regained the weight he had lost. A control endoscopy performed in our clinic showed that the mucosa and lumen of the second part of duodenum was normal. Yet he still had grade III-IV esophageal varices which were banded at 34 cm and 36 cm.

Conclusion: This patient diagnosed with portal vein thrombosis developed an uncommon manifestation (celiac disease) three years after his PVT diagnosis. The patient's problems related to celiac disease were resolved after following a strict gluten-free diet.

Keywords: celiac disease, portal vein thrombosis

Özofago-gastro-duodenoskopi

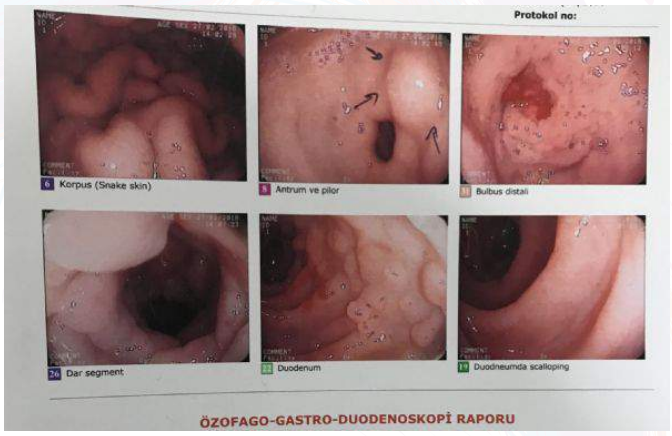

Özofago-gastro-duodenoskopi

EP-270
OPERE SPİNA BİFİDA VE VENTRİKÜLOPERİTONEAL SHUNTLI ÇOCUK HASTADA KARACİĞER KİST HİDATİĞİNİN TEK BAŞINA ENDOSKOPİK KİST EVAKUASYONU İLE TEDAVİSİ

ORHAN COŞKUN, VOLKAN GÖKBULUT, FERHAT BACAKSIZ, BAYRAM YEŞİL, BÜLENT ÖDEMİŞ

TÜRKİYE YÜKSEK İHTİSAS EĞİTİM ARAŞTIRMA HASTANESİ, GASTROENTEROLOJİ KLİNİĞİ

Amaç: Hidatik kistlerin (HK) en sık görüldüğü yer karaciğer olup (% 50-70), sıklıkla sağ loba yerleşir. HK, insanlarda yerleştiği organda komşu yapılar üzerinde baskı oluşturana kadar asemptomatiktir. Ancak kistin içindeki hidrostatik basıncın artması, rüptüre olmasına neden olur. Karaciğer kist hidatiği olan hastalarda en sık görülen komplikasyon kistin safra yollarına rüptürüdür (% 5-25). Rüptüre olan HK'nın içeriği biliyer kanala atılır. Safra yollarında oluşan obstrüksiyon nedeniyle kolestatik sarılık ve kolanjit gelişebilir. Karaciğer HK'nın tedavisinde ideal yaklaşım tartışmalıdır. Tedavide cerrahi yöntemler, PAIR ve endoskopik yöntemler (nazobiliyer dren yerleştirilmesi (NBD), stent yerleştirilmesi, kist evakuasyonu) kullanılabilir. Endoskopik kist evakuasyonu peruktan ve cerrahi tedavi yöntemlerine gerek duymaksızın tek başına yeterli bir tedavi seçeneği olabilir. Biz burada spina bifida operasyonu, hidrosefali için ventrikülo-peritoneal shunt operasyonu öyküsü olan ve cerrahi için yüksek riskli olan bir çocuk hastada safra yollarına fistülize olmuş karaciğer HK'nin endoskopik evakuasyon ile tedavisini sunacağız.

Olgu: Spina bifida operasyonu ve hidrosefali için ventrikülo peritoneal shunt operasyon öyküsü olan 9 yaşında hastanın 1 ay önce karın ağrısı yakınması olmuş. Ultrasonografide karaciğer sağ lobda 8x7 cm HK ile uyumlu lezyon saptanmış. Dış merkezde PAİR yapılan hastanın batın dreninden safralı geleni olması üzerine ERCP için hastanemize sevk edilmiş. Yapılan ERCP'sinde papil normaldi. Koledok selektif kanulize edildi ve sfinkterotomi yapıldı. Kolanjiogramda sağ safra yollarının kist boşluğu ile ilişki olduğu izlendi. Ayrıca kist içerisinde membranlar ile uyumlu görünüm izlendi (Resim1). Kist içine guide ilerletilerek mevcut fistül orifisi 6 mm balon ile dilate edildi. Daha sonra kist içi serum fizyolojik ile yıkandı, balon ve basketle kist materyali temizlendi (Resim 2). Kist içine uzanacak şekilde koledoğa 7 F double pigtail plastik stent yerleştirildi. Kist içine uzanan peruktan dren çekildi.Tekrarlayan ERCP seanslarıyla kist içerisindeki tüm membranlar SF ile yıkama, balon, basket kullanılarak temizlendi. Stentli takip peryodları sonrası kistin safra yolları ile ilişkisi kesildi.

Sonuç: Hidatik kistin en sık görülen komplikasyonu safra yollarına rüptüre olması ve buna sekonder akut kolanjit gelişmesidir. Bu olgumuz, operasyon için yüksek riskli olan, çocuk hastalarda endoskopik kist evakuasyonunun güvenli ve etkili bir tedavi yöntemi olabileceğini göstermiştir.

Anahtar Kelimeler: Kist hidatik, çocuk, ERCP

Resim 1: Kolanjiografik olarak içi memran dolu kist görünümü

Resim 2: Safra yollarından taş ekstraksiyon balonu ile hidatik kist membranlarının temizlenmesi

EP-271
KOLEDOKOSEL, TANI VE TEDAVİSİNDE ERCP

ORHAN COŞKUN, VOLKAN GÖKBULUT, FERHAT BACAKSIZ, BAYRAM YEŞİL, BÜLENT ÖDEMİŞ

TÜRKİYE YÜKSEK İHTİSAS EĞİTİM ARAŞTIRMA HASTANESİ, GASTROENTEROLOJİ KLİNİĞİ

Amaç: Koledokosel, ortak safra kanalının (CBD) intraduodenal bölümünün kistik dilatasyonu ve papilla vaterinin duodenum lümenine protrüzyonu ile karakterize nadir bir koledok kist türüdür (Todani tipIII). Prevalansı koledok kistleri arasında %1-5, ERCP yapılan hastalar arasında % 0.3-0.4'tür. Koledokoseller, diğer koledok kistleri ile karşılaştırıldığında daha ileri yaşlarda görülürler ve malignite gelişme riski daha düşüktür. Etyolojide konjenital ve edinsel faktörler sorumludur. Koledokoseller nonspesifik gastrointestinal semptomlar, pankreatit ve kolanjite neden olurlar. En sık karşılaşılan klinik sorun pankreatittir. Sarılık ve kolanjit, diğer koledok kistleri ile karşılaştırıldığında daha az sıklıkla görülür. Endokistik kolestazdan dolayı koledokosele koledokolitiazis eşlik edebilir (%43). Tanıda ultrasonografi, EUS, MRCP ve ERCP kullanılabilir. Tedavide cerrahi yapılabileceği gibi ERCP ile unroofing ve biliyer sfinkterotomi yapılabilir. Biz burada ikter ile başvuran ve koledokolityazisin de eşlik ettiği bir koledokosel vakasını sunacağız.

Olgu: 58 yaşında erkek hastanın 1 ay önce ikterinin gelişmesi üzerine yapılan kan tetiklerinde WBC: 5600/uL, T. Bilirübin: 7.6 mg/dl, D. Bilirübin: 5.4 mg/dl, Alkalen Fosfataz: 354 U/L, GGT: 285 U/L, AST: 64 U/L, ALT: 56 U/L bulunmuş. MRCP'de koledok distalinde kistik dilatasyon saptanmış ve ERCP yapılmış ancak kanülize edilemediği için hastanemize sevk edilmiş. Hastaya ERCP yapıldı. Papil bombe görünümdeydi. CBD kanüle edilemedi ve pankreas kanalı kanüle edildi. Opak madde verilmesi sonrası pankreas kanalı ve koledoğun hafif dilate olduğu ve distalde kistik dilate şekilde sonlandığı izlendi (Resim 1). Unroofing sonrası bu kistik dilatasyon kayboldu görüldü.(Resim 2) Daha sonra CBD kanulize edilebildi ve biliyer EST yapıldı. Taş ekstraksiyon balonuyla koledoktan 2 adet taş çıkarıldı. Pankreas kanalına profilaktif 5F plastik stent konularak işlem sonlandırıldı. 3 gün sonra proflaktik pankreas stent çıkarıldı ve hasta taburcu edildi.

Sonuç: Diğer koledok kistlerinden farklı olarak malignite gelişme riski düşük olan koledokoselin tanı ve tedavisinde ERCP iyi bir seçenektir.

Anahtar Kelimeler: Koledokosel, ERCP, koledokolityazis

Resim 1: MRCP ve ERCP'de skopik olarak koledok ve pankreas kanalının kistik dilatasyon içinde sonlanması

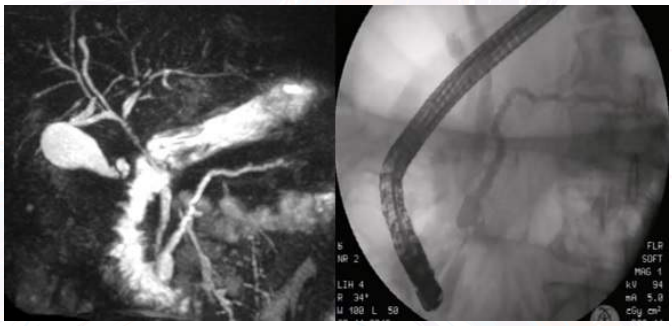

Resim 2: Unroofing sonrası koledokoselin kaybolduğu görülüyor

EP-272
ABDOMİNAL HERPES ZOSTER ZEMİNİNDE AKUT KONSTİPASYON-NADİR BİR BİRLİKTELİK

ÖZDAL ERSOY[1], ÜMİT SEKMEN[2]

1 ACIBADEM ÜNİVERSİTESİ TIP FAKÜLTESİ İÇ HASTALIKLARI ANABİLİM DALI GASTROENTEROLOJİ BÖLÜMÜ
2 ACIBADEM FULYA HASTANESİ GENEL CERRAHİ BÖLÜMÜ

Amaç: Literatürde, herpes zoter ve akut konstipasyon ve hatta kolonik psödoobstrüksiyon ilişkisi çok nadirdir.Bildirilen vaka sayısı 35 civarındadır. Hastaların birçoğunda cilt erüpsiyonlarının ortaya çıkması ile abdominal yakınmaların belirmesi değişkenlik göstermektedir. Hastaların çoğunda tedavi konservatif olmuştur.

Olgu: Vakamız, 64 yaşındaki erkek hasta 5 gündür varolan ve şiddetli karın ağrısının eşlik ettiği kabızlık ve karında gözle görülür distansiyon yakınması ile acil servise başvurdu. Akut psödoobstrüksiyon öntanısı ile hasta yatırıldı. Ek hastalığı bulunmayan ve konstipasyona neden olabilecek ilaç kullanımı olmayan hastanın fizik muayenesinde batın ileri derecede distandü, barsak sesleri tüm kadranlarda azalmıştı, batın sağ üst kadran yüzeyel palpasyonda hassastı. Rebound ve defans yoktu.Dijital rektal muayenesinde özellik yoktu. Laboratuar tetklerinde sadece CRP normalin üstünde idi, lökositoz eşlik etmiyordu,Batın USG'de patoloji görülmedi.Hastanın oral beslenmesi kesilip parenteral tedaviye geçildi, ağrısı için NSAİİ başlandı. 2 gün hiç defekasyonu olmayan ve karın ağrısı şiddetli devam eden hastanın yatışının 3. gününde karın sağ tarafta cildinde yaygın kaşıntılı erüpsiyonlar belirdi. Erüpsiyonları zona zoster döküntüsü olarak değerlendirilen hastaya antiviral tedavi başlandı, ağrısı yatışının 4. gününde geriledi ve oral beslenmesi başlanan hastanın normal kıvamlı defekasyonu başladı. Hasta kontrollere gelmek üzere yatışının 1. haftasında taburcu edildi.

Tartışma: Herpes-zoster ilişkili kolonik psödoobstrüksyonun patogenezi net değildir. Virüsün kolonun intrinsik otonom sinirsistemine direk yerleşmesi sonucu oluşan lokal inflamatuar reaksiyonun segmental spasm ve buna bağlı proksimal dilatasyona neden olabileceğine dair hipotezler vardır. Akut konstipasyon ve şiddetli karın ağrısında herpes zoster nadir de olsa akla getirilmeli hasta yakın takip edilmelidir. Prognozu genelde iyi olan bu tür akut kabızlığın tedavisi çoğunlukla konservatiftir.

Anahtar Kelimeler: herpes-zoster, kabızlık, psödoobstrüksiyon

EP-273
HELİKOBAKTER PİLORİ ERADİKASYONUNDA BİZMUTLU DÖRTLÜ TEDAVİNİN ETKİNLİĞİNİN GENİŞ BİR HASTA SERİSİNDE GÖSTERİLMESİ

YELİZ YANIKOĞLU[1], NALAN ALAN SELÇUK[2], ATAKAN YEŞİL[1], MELTEM ERGÜN[1]

1 YEDİTEPE ÜNİVERSİTESİ HASTANESİ GASTROENTEROLOJİ BİLİM DALI
2 YEDİTEPE ÜNİVERSİTESİ HASTANESİ NÜKLEER TIP ANABİLİM DALI

Amaç: Helikobakter pilori (Hp) insandan insana bulaşan; gastrit, ülser, maltoma ve gastrik adenokansere yol açtığı gösterilmiş bir mikroorganizmadır. Prevalansının gelişmekte olan ülkelerde %70-80'lere vardığı bilinmektedir. Tespit edildiğinde eradikasyonu önerilmektedir. Ne var ki, özellikle antibiotik direncinin yüksek olduğu ülkelerde eradikasyon tedavilerinin de başarı şansı yüksek olmayabilir. Biz ünitemizde son bir yıl içinde hp tedavisi verdiğimiz hastaların eradikasyon başarılarını inceledik.

Materyal-Metod: Ocak 2017 ile Eylül 2017 tarihleri arasında gastroenteroloji polikliniğine dispeptik şikayetlerle başvurup endoskopi yapılan 687 hasta çalışmaya alındı. Hastaların tamamına Amoksisilin+klaritromisin+lansaprazol+bizmut tedavisi verildi, tedavinin bitimini takiben 2-4 hafta sonra C14 üre nefes testi ile eradikasyon başarısı araştırıldı. Tedavi sonu nefes testine gelen 223 hastanın (132 kadın; yaş aralığı 18-86) sonuçları değerlendirildi.

Bulgular: Endoskopide Hp saptanarak 4'lü tedavi verilen hastaların eradikasyon başarıları değerlendirildi. Hastalara tedavilerinin önemi, kullanım şeması, olası yan etkiler ayrıntılı şekilde anlatıldı. Hastalardan tedavisini tam olarak kullananlar ve üre nefes testine gelenlerin sonuçları değerlendirildi. 223 hastanın % 87.89'unda (223 hastanın 196'sında) sonuç negatif tespit edildi.

Sonuç: Ülkemizde antibakteriyel direncin fazla olması sebebiyle Hp eradikasyonunda bizmut içeren tedaviler önerilmektedir. Bizim çalışmamızda bizmut içeren 4'lü tedavi ile eradikasyon %87,89 oranında gerçekleşti. Eradikasyon başarısının yüksekliğinde hastalara tedavinin ayrıntılı olarak anlatılması, olası yan etkilerden söz edilmesi ve aile içi geçiş konusunda hasta ve yakınlarının bilgilendirilerek, gereğinde onlara da tedavi verilmesinin rolü olduğu kanaatindeyiz.

Anahtar Kelimeler: Helikobakter pilori, eradikasyon, üre nefes testi

EP-274
GASTROİNTESTİNAL KANAMALI WHIPPLE HASTALIĞI: OLGU SUNUMU

AYSUN BOZBAŞ[1], FATİH OĞUZ ÖNDER[2], NEVİN SARIGÜZEL[3], NALAN KARADAĞ[4], SÜHA GÖKSEL[5], NURDAN TÖZÜN[6]

1 ACIBADEM ALTUNİZADE HASTANESİ, GASTROENTEROLOJİ BİLİM DALI, ISTANBUL
2 ACİBADEM ÜNİVERSİTESİ TIP FAKÜLTESİ, ACIBADEM ATAKENT HASTANESİ, GASTROENTEROLOJİ BİLİM DALI, ISTANBUL,
3 ACIBADEM KOZYATAĞI HASTANESİ, ENFEKSİYON HASTALIKLARI BİLİM DALI, ISTANBUL
4 ACIBADEM ALTUNİZADE HASTANESİ, KARDİYOLOJİ BİLİM DALI, ISTANBUL
5 ACIBADEM MASLAK HASTANESİ, PATOLOJİ BİLİM DALI, ISTANBUL
6 ACİBADEM ÜNİVERSİTESİ TIP FAKÜLTESİ, ACIBADEM ALTUNİZADE HASTANESİ, GASTROENTEROLOJİ BİLİM DALI, ISTANBUL

Amaç: Whipple hastalığı Tropheryma Whipplei adlı bakterinin etken olduğu, nadir görülen progresiv, multisistem tutulumlu, erken tanı konmaz tedavi edilmezse ölümcül olabilen enfeksiyöz bir hastalıktır. Whipple olgularında occult gastrointestinal kanama %80 iken hematokezya çok nadirdir.

Olgu: 46 yaş erkek hasta; ishal, karın ağrısı, halsizlik, gece terlemeleri, kilo kaybı, unutkanlık, dışkının kanlı gelmesi yakınmaları ile başvurdu. Hasta iki yıldır bu yakınmalar ve senkop nedeni ile birçok hastanede tetkik edilmiş, çeşitli antibiyotikler, parazit ilaçları almıştı. FM de, Soluk ve düşkün görünümde, yüz ve gövdede eritemli skuamalı ve mor renkli sert papüler döküntü, KVS de diyastolik üfürüm vardı. Nörolojik, Göz muayeneleri normaldi. Lab: Hb: 8 g/dl, WBC: 6900/ uL, Plt 405.000 uL, INR: 1,5, B2mikroglobulin normaL. Kan biyokimyası hipoalbunemi, hiponatremi dışında normal. CRP, Sedimentasyon yüksek. Serum demir düşük, TS: 3 %, IgM düşük, IgG, IgA normal. Viral markerler, CMV, AntiHIV negatif. İdrar, dışkı testleri normal, parazit, amip ve giardia Ag, difficili toksin A+B negatif. Brucella agglutinasyonu Coombslu negatif. Akciğer grafisinde hiluslarda hafif dolgunluk. USG normal. Cranial MRG: insidental empty sella, ventrikülomegali, yaygın atrofi. EEG normal. EKO da 2.derece aort yetersizliği, aort kökünde 5x5 mm hiperekojen hareketsiz kitle-vegetasyon/kalsifikasyon?, sonucuna göre Vancomycin 2x1 gr, Meropenem 3x1 gr, Gentamicin 3x80 mg iv başlandı. Gastroskopide eroziv gastrit, duodenumda yaygın mukozal kanamalı nodüler infiltratif görünüm vardı. Kolonoskopide, kolon yoğun taze kanlıydı, kanama odağı görülmedi, ileoçekal valv ve çekumda mukoza inflame görünümde, lineer ülserler vardı. Terminal ileumda yaygın beyaz nodüler lezyonlar izlendi, biyopsiler alındı. Quantiferon normal, tbc hızlı kültür negatif. Hastanın mor papüllerinden alınan cilt biyopsi sonucu rüptüre süpüratif follikülit idi. Duodenum ve ileum biyopsisinde; lamina propriayı diffüz infiltre eden, masif, intraselüler mikroorganizma içeren non-neoplastik histiosit (makrofaj) infiltrasyonu, makrofajlar içinde diyastaza dirençli PAS+ Grocott metanamin silver boyası ile pozitif mikroorganizmalar saptandı. Bu bulgularla ayırıcı tanıya Whipple hastalığı, histoplazmosiz, mikobakterium avium alındı. EZN boyası ile Mikobakteri dışlandı. EKO takibinde bulgular stabildi, Transözofageal EKO da, vegetasyon saptanmadı, kan kültürlerinde üreme olmadı. LP ile BOS ta lökosit yok, kültürde üreme olmadı. Hastanın beklenen Tropheryma whippelii DNA (PCR) sonucu pozitif çıktı. Hastanın antibiyotikleri kesildi, Bactrim 2 g/gün başlandı. Takipte hastanın kanama ve ishali tamamen geriledi, genel durumu düzeldi, kilo artışı oldu, halen tedavisine devam ediliyor.

Sonuç: Kronik diyare karın ağrısı olan hastalarda, Whipple da akla gelmeli, görülen lezyonlardan biyopsi alınmalıdır. Bu vaka erken tanı konmadığı için yaygın infiltrasyona bağlı ciddi kanama ile çok nadir görülen bir olgudur.

Anahtar Kelimeler: whipple hastalığı, hematokezya, kanama, diyare

EP-275
HEPATİT C HASTALARINDA DİREKT ETKİLİ ANTİVİRAL AJAN İLE TEDAVİ DENEYİMİ: TEK MERKEZ, GERÇEK YAŞAM VERİLERİ

HALUK TARIK KANİ[1], UMUT EMRE AYKUT[1], YASİN İZGİ[2], NURDAN ŞENTÜRK DURMUŞ[2], OĞUZHAN KESEN[2], OSMAN CAVİT ÖZDOĞAN[1]

1 MARMARA ÜNİVERSİTESİ TIP FAKÜLTESİ, GASTROENTEROLOJİ BD, İSTANBUL
2 MARMARA ÜNİVERSİTESİ TIP FAKÜLTESİ, İÇ HASTALIKLARI ABD, İSTANBUL

Amaç: Hepatit C virüs (HCV) enfeksiyonu tüm dünyada kronik karaciğer hastalığının en önemli nedenlerindendir. Hepatit C tedavisinde direkt etkili antiviral ajanlar (DAAA) ile tedaviye yanıt %90'ın üzerine çıkmıştır. Bu çalışmada gastroenteroloji polikliniğinde DAAA ile tedavi edilen kronik hepatit C (KHC) hastalarının sonuçlarını paylaşmayı amaçladık.

Gereç-Yöntem: Çalışmaya gastroenteroloji polikliniğinde DAAA ile tedavi edilen KHC hastaları alınmıştır. Hastaların cinsiyet, yaş, tanı tarihi, karaciğer nakli olup olmadıkları, HCV genotipi, önceden tedavi alıp almadıkları, tedavi başlangıcı ve 3. aydaki biyokimya sonuçları, 0., 1. ve 3. ayındaki HCV RNA düzeylerin retrospektif olarak kaydedildi. Yan etkiler için ise hastalar telefon ile aranarak geriye dönük olarak şikayetleri sorgulandı.

Bulgular: Toplam 182 hasta kaydedildi. Ortalama yaş 60,27 ± 11,47 yıl, hastaların %59,3'ü (n:108) kadındı. Tedavi naiv olan hasta sayısı 62 (%34,1), DAAA öncesinde interferon ve ribavirin tedavisi almış olan 99 (%54,4) hasta, proteaz inhibitörü tedavisi alan 13 (%7,3) hasta saptandı. Yüz elli iki (%83,5) hasta genotip 1b, 19 (%10,4) hasta 1a, 5(%2,7) hasta 3 ve 3 (%1,6) hasta gentip 4 olarak saptandı. Sirotik olmayan 99 (%54,4) hasta olmakla beraber sirotik hastaların 58'i (%31,9) child A, 14'ü (%7,7) child B ve 1'i (%0,5) ise child C idi. Karaciğer nakilli hasta sayısı ise 12 (%6,6) idi. Hastaların tedavi rejimleri Tablo 1'de verilmiştir. Kalıcı virolojik yanıt 57 (%93,4) hastada izlenirken, tedavisi tamamlanan 4 (%2,9) hasta tedaviye refrakter olarak saptandı. 70 (%38,5) hasta ilaçlarla ilgili herhangi bir yan etki bildirmemekle birlikte, en sık görülen yan etki hastada görülen bulantı olarak sapandı (n=9). Sekiz kişide halsizlik, 6 kişide kaşıntı şikayeti olduğunu belirtti. Karaciğer dışı nedenlere bağlı 3 hasta ex oldu. İki (%1,1) hastada hiperbilirubinemi, 2(%1,1) hastada böbrek yetmezliği gelişti.

Sonuç: DEAA ile virolojik yanıt yüksek olanda izlenmiş, relaps ya da tedaviye yanıtsızlık düşük oranda gözlenmiştir.

Anahtar Kelimeler: Direkt etkili antiviral ajan, gerçek yaşam verileri, hepatit c

Tablo 1

Tedavi Rejimi	Tedavi Süresi	n	%
Ritonavir+Ombitasvir+Paritaprevir+Dasabuvir	12 Hafta	87	%47,8
Sofosbuvir+Ledipasvir	24 Hafta	55	%30,2
Sofosbuvir+Ledipasvir+Ribavirin	12 Hafta	11	%6,0
Sofosbuvir+Ledipasvir	12 Hafta	7	%3,8
Sofosbuvir+Ribavirin	24 Hafta	4	%2,2
Sofosbuvir+Ledipasvir+Ribavirin	24 Hafta	5	%2,7
Ritonavir+Ombitasvir+Paritaprevir+Ribavirin	12 Hafta	9	%4,9
Ritonavir+Ombitasvir+Paritaprevir+Dasabuvir+ Ribavirin	12 Hafta	3	%1,6

Hastaların tedavi rejimlerine göre dağılımı.

EP-276
ADRENAL INSUFFICIENCY IN A PATIENT WITH CIRRHOSIS: DIAGNOSTIC CHALLENGE

TOLGA DÜZENLİ, ALPASLAN TANOĞLU, HAKAN DEMİRCİ, MUSTAFA KAPLAN, YUSUF YAZGAN

DEPARTMENT OF GASTROENTEROLOGY, SULTAN ABDULHAMID HAN TRAINING AND RESEARCH HOSPITAL, ISTANBUL, TURKEY

Objective: Adrenal insufficiency (AI), also known as hepato-adrenal syndrome, is a well-known entity in cirrhotic patients. However, its complications can make the diagnosis challenging. Herein we report adrenal insufficiency in a patient with cirrhosis who had a challenging diagnosis with hepato-renal syndrome.

Case: A 68-years old male patient admitted to our department with fatigue, marked weakness, hyponatremia and oliguria. He had decompansated cirrhosis of HBV. His physical examination was consistent with cirrhosis. At admission, his blood pressure was 86/54 mmHg and he had sinus tachycardia of 115/min. His ascit samples were obtained and revealed no spontanaeus bacterial peritonitis. Creatinine result was 1,46 mg/dL. His diuretics were stopped and terlipressin had begun. During the first 3 days of hospitalization the patient remained persistently hypotensive despite adequate vascular filling and no evidence of ongoing bleeding. Than noradrenaline was added, but hypotension did not resolve. In this period patient' s blood glucose was around lower threshold value and potassium values had increased. Eventually serum free cortisol and ACTH obtained and 250µg short synacthen test was performed. It revealed a poor cortisol response, which is a compatible criterion for the diagnosis of AI. Intravenous metilprednisone therapy was initiated, which resulted in a rapid improvement in patient's general condition, and increase in blood pressure. Serum electrolytes improved (Table 1). As the patient became hemodynamically stable without the need of noradrenaline, the metilprednisolonone dose was weaned progressively. Afterwards the patient maintained oral hydrocortisone.

Conclusion: AI presence predicts early mortality in cirrhotic patients. The most important part for the diagnosis is clinical suspicion. AI complications may challenge cirrhotic complications such as hepatorenal syndrome. We hope that our case will help to raise awareness regarding this entity among clinicians by increasing attention concerning the typical features of AI in cirrhosis.

Keywords: adrenal insufficiency, cirrhosis

Table 1. Labaratory findings.

Finding	Before AI diagnosis	3 th day of steroid treatment	Reference Range	Finding	Before AI diagnosis	3 th day of steroid treatment	Reference Range
White blood cell countx10^3/µL	3,86	4,02	4-10,5	Sodium, mmol/L	117	128	135-145
Hemoglobin, g/dL	7,60	8,12	13,5-18,0	Potassium, mmol/L	6	4,5	3,5-5,5
Hemotocrite	20,4	23,6		Alkaline phosphatase, U/L	105	111	30-120
Plateletsx10^3/µL	33,4	45,5	150-450	Gamma glutamyl transferase, U/L	20	25	0-55
INR	2,03	1,99	0,8-1,4	Direct bilirubine, mg/dL	5,14	4,23	0-0,2
Albumin, g/dL	2,94	3,2	3,5-5	Total bilirubine, mg/dL	9,7	8,2	0,3-1,02
Urea, mg/dL	53	26	15-44	Cortisol, ug/dL	7,60		7-29
Creatinine, mg/dL	1,46	0,76	0,6-1,4	ACTH, pg/mL	6,53		7,2 – 63,3
AST, U/L	99	83	5-40	Synacten test (30 min), ug/mL	10,3		
ALT, U/L	32	30	5-40	Synacten test (60 min), ug/mL	12,1		

EP-277
REKTAL ADENOKANSERİ TAKLİT EDEN ENDOMETRİOZİS OLGUSUNUN EUS-FNA İLE TANISI

ERMAN AKKUŞ[1], ALİ AYTUĞ KUŞTAŞ[1], KORAY CEYHAN[2], ARZU ENSARİ[3], AYHAN KUZU[4], MEHMET BEKTAŞ[1]

1 ANKARA ÜNİVERSİTESİ TIP FAKÜLTESİ, GASTROENTEROLOJİ BİLİM DALI, ANKARA
2 ANKARA ÜNİVERSİTESİ TIP FAKÜLTESİ, SİTOLOJİ BİLİM DALI, ANKARA
3 ANKARA ÜNİVERSİTESİ TIP FAKÜLTESİ, PATOLOJİ ANABİLİM DALI, ANKARA
4 ANKARA ÜNİVERSİTESİ TIP FAKÜLTESİ, GENEL CERRAHİ ANABİLİM DALI, ANKARA

Amaç: Barsak endometriozisi, endometriozis hastalarının %3-%37'sinde görülür. %90'ında rektum ve sigmoid kolon etkilenir. Klinik ve histolojik olarak adenokanseri taklit edebilir. Burada, klinik ve histopatolojik olarak rektal adenokanseri taklit eden ve preoperatif kesin tanısı EUS-FNA ile konan bir rektal endometriozis olgusu sunulmaktadır.

Olgu: 25 yaşında kadın hasta, pelvik ve anal bölgede ağrı, defekasyon alışkanlığında değişiklik ve defekasyon zorluğu şikayeti ile dış merkeze başvurmuş. Yapılan kolonoskopide rektosigmoid bileşkeden distale doğru 6 cm'lik segmentte lümenin yarıdan fazlasını kaplayan ve belirgin darlık oluşturan ülserovejetan kitle saptanmış. Biyopsi, orta derece displazi gösteren tübüler adenom olarak yorumlanmış. Başka bir merkezde tekrarlanan sigmoidoskopisinde rektumda lümenin tam tıkalı olması üzerine lezyondan biyopsi alınmış ve histopatolojik inceleme şüpheli adenokanser olarak rapor edilmiş. PET/BT incelemesinde rektosigmoid bileşkeden başlayıp rektum proksimaline 5 cmlik segment boyunca uzanan, 15 mm'ye ulaşan duvar kalınlaşması ve aktivite tutulumu (suvmax: 7,4 tutulum), serviks uteri düzeyinde rektum ile ara planları izlenmeyen düzensiz sınırlı kitle aktivite tutulumu (suvmax: 8,5 tutulum) rapor edilmiş. Onkoloji konseyinde değerlendirilen olgunun histopatolojik tanısının net olmaması üzerine EUS eşliğinde aspirasyon biyopsisi önerilmiş.

Hastaya EUS öncesi yapılan rektosigmoidoskopide submukozal lezyon izlenimi veren ve 7. cm'de lümeni tamamen tıkayan, bu alanda adenomatöz yapıyı düşündüren malign görünüm mevcuttu, endoskopik biyopsiler alındı. Endoskopik ultrasonografi işlemi radial ve lineer ekoendoskop ile yapıldı. Sınırları düzensiz, perirektal yağ doku ve uterusu invaze eden hipoekoik görünümde 42 mm boyunda lezyon izlendi (uT4N?M?). Takiben lineer ekoendoskop ile lezyona 25 Gy iğne 4 pass yapıldı. Sitoloji ve hücre bloğu için örnek alındı. Sitoloji sonucu ve endoskopik olarak alınan biyopsi sonucu endometriozis olarak raporlandı.

Sonuç: Rektal endometriozis, klinik ve histopatolojik olarak adenokanser ile benzerlik gösterebilir. Reprodüktif çağdaki, gastrointestinal semptomları olan kadınlarda, lümende darlığa yol açan lezyonlarda endometriozis de akılda bulundurulmalıdır. EUS-FNA, bu tür olguların preoperatif histopatolojik tanısının konmasında etkin bir yöntem olarak kullanılabilir.

Anahtar Kelimeler: EUS-FNA, endometriozis, rektal adenokanser

EP-278
KOLON KANSERİ AYIRICI TANISINDA İSKEMİK KOLİT, KLİNİK DEĞERLENDİRME VE EŞGÜDÜMÜN ÖNEMİ

LEVENT ERDEM[1], BÜLENT ÜNALAN[2], GÜLEN DOĞUSOY[3], TARIK AKÇAL[4], ERDEM AKBAL[1], ERDEM KOÇAK[1], TEVFİK EJDER[5]

1 İSTANBUL BİLİM ÜNİVERSİTESİ GASTROENTEROLOJİ BİLİM DALI
2 FLORENCE NİGHTİNGALE HASTANESİ PATOLOJİ BÖLÜMÜ
3 FLORENCE NİGHTİNGALE HASTANESİ NÜKLEER TIP BÖLÜMÜ
4 FLORENCE NİGHTİNGALE HASTANESİ CERRAHİ BÖLÜMÜ
5 İSTANBUL BİLİM ÜNİVERSİTESİ NEFROLOJİ BİLİM DALI

Amaç: İlginç bir olgu nedeniyle Kolon kanseri ayırıcı tanısında iskemik kolitin düşünülmesi gerektiği, disiplinler arası eşgüdümün önemi, olguların değerlendirilmesinde klinik verilerin iyi analizinin öneminin vurgulanması amaçlanmıştır

Olgu: 67 yaşında erkek hasta izlendiği Nefroloji bölümünden dışkılama alışkanlıklarında değişme, kilo kaybı, karın sağ alt kadranda ağrı. çarpıntı yakınmalarıyla Gastroenteroloji bölümüne gönderildi. Hemogram ve Biyokimyasal tetkikleri normal, gaitada gizli kan testi negatif saptandı. Yaşı ve anamnezde son 1 ayda 5 kg kayıp ve dışkılama alışkanlıklarında değişme olması nedeniyle kolonoskopi tetkiki yapıldı. Kolonoskopide çıkan kolon proksimalinde lumeni tam tıkamayan ülserovejetan tümoral kütle gözlendi, kanser ön tanısıyla biyopsiler alındı. Biyopsi sonucu ülser zemini, nekroz, orta derecede aktif kolit olarak bildirildi. Rapor patolojiyle görüşülünce nekrozun iskemiye bağlı olabileceği ifade edildi. Nükleer Tıp bölümüyle görüşülerek PET-MR zamanlaması planlandı (Kolonoskopi ve biyopsi nedeniyle en erken 3-4 hafta sonra).

Hastaya Asacol 800 mg 3x1, Flagyl ve Cipro antibiyotik tedavileri uygun dozlarda başlanıldı. Tedavinin 10. gününde hasta değerlendirildiğinde kendini iyi hissetmediğini, karın sağ alt kadran ağrısının, iştahsızlık, kilo kaybının devam ettiğini ayrıca günde 1 kez bulantı ve kusma yakınması başladığını bildirdi. Hasta Cerrahi ile konsülte edildi, Pet-CT sonucunun beklenilmesine,mevcut tedavinin devamına karar verildi.

Hastanın fizik muayenesinde kalp tepe atımının, dk/110 olması, anemi olmaması göz önüne alınarak kilo kaybına neden olabilecek diğer nedenler araştırıldı. Hastada hipertriodi saptandı ve tedavisi başlanıldı. Hastanın kontrollerinde iştahsızlık, çarpıntı, kilo kaybı yakınmalarının hızla düzelmeye başladığı belirlendi.

İlk kolonoskopiden yaklaşık 5 hafta sonra yapılan PET-MR tetkikinde neoplastik proçeş, odak saptanmadı. Tanıdan 12 hafta sonra yapılan kolonoskopik kontrolde sağ kolonda tümoral oluşumun kaybolduğu, iyileşmiş ülser görünümü olduğu saptandı. Düzelme biyopsi ve histopatolojik incelemeyle kanıtlandı.

Sonuç: Bu ilginç olgu hastanın yaşı, anamnezi, kolonoskopik bulguları kanseri düşündürse bile güvenilir histopatolojik değerlendirmenin, klinikler arası eşgüdümün ve ayırıcı klinik değerlendirmenin yaşamsal önemini bir kez daha kanıtlamıştır. Özellikle yaşlı hastalarda iskemik kolit ayırıcı tanıda mutlaka akla gelmelidir.

Anahtar Kelimeler: Kolok kanseri, İskemik kolit, Hipertriodi, Histopatolojik değerlendirme

EP-279
MİDEDEN ÖZOFAGUSA GÖÇ EDEN BEZOAR OLGUSU

TALAT AYYILDIZ, BEYTULLAH YILDIRIM, İBRAHİM GÖREN, MUSTAFA KAYMAZLI, AHMET BEKTAŞ

ONDOKUZ MAYIS ÜNİVERSİTESİ TIP FAKÜLTESİ, GASTROENTEROLOJİ BİLİM DALI, SAMSUN

Amaç: Gastrik bezoarlar yenilen materyallerin sindirilemeyerek midede birikmesi ve sert kitle oluşturması ile karakterizedir. Fitobezoarlar en yaygın bezoar türüdür. Özellikle hurma kökenli meyveler etiyolojide önemli yer tutar.

Gastrik bezoarların birtakım çözücü maddeler ile küçülmesi ve kaybolması mümkündür. Bu küçülme ile birlikte incebarsağa geçişler ve mekanik ileus tabloları geliştiği bilinmektedir. Biz ilk kez özofagusa göç etmiş ve ülserlere yol açmış bir olguyu sunmayı amaçladık

Olgu: 72 yaşındaki erkek bir hasta karaciğer parankim hastalığı şüphesi ile gastroenteroloji bölümüne yönlendiriliyor. Dış merkezde mide ağrısı nedeniyle yakın zamanda başvurduğu hastanede endoskopi yapılıyor ve fitobezoar olduğu rapor ediliyor. Ek olarak diabetes mellitus, esansiyel hipertansiyon ve koroner arter hastalığı mevcut. İlk muayenede bezoarın çıkarılması gerektiği ifade edildi ancak hasta öncelikle karaciğer patolojisi olup olmadığının aydınlatılmasını istedi. Tetkik aşamasında karın ağrısı bulantı kusma yakınması ile acil servise başvuruyor ve ileus şüphesiyle genel cerrahi servisine yatırılıyor. Oral alımı kesiliyor. Klinik durumu daha iyiye gidiyor. Ancak oral alıma başlanmadan yatışının dördüncü gününde bölümümüzden konsultasyon isteniyor. Fitobezoar yakınmalarına sebep olmuş olabilir düşüncesiyle acil endoskopi önerildi. Yapılan endoskopide özofagusta ön kesici dişlere göre 34.cm'de fikse 3*4 cm ebatında bezoar izlendi (Resim 1). Endoskopla mideye itildi. Özofagusta yerleştiği alanda derin eksudalı yer yer hemorajik kaviter ülserler yaptığı görüldü (Resim 1). Mideye düşürülen bezoar, overtüp eşliğinde, endoskopik olarak kendi imkanlarımızla geliştirdiğimiz özel bir snare ile parçalanarak file basket kateter yardımı ile çıkartıldı (Resim 2). İşlem 1.5 saat sürdü. PPI ve alginic asit reçete edilerek taburcu edildi.

Sonuç: Bezoar gelişimine gastrik dismotilite, geçirilmiş mide cerrahisi, mide çıkış obstrüksiyonu, dehidratasyon, antikolinerjik ajanlar ve opiyat kullanımı, koruyucu tabakası çözünmeyen ilaçlar, su tutucu ilaçlar katkıda bulunmaktadır. Özofagusta bezoar, divertikül cebi olan hastalarda, akalazyalı hastalarda bildirilmiştir. Olgumuzda bezoarın öncelikle incebarsağa göç ettiği ancak aşırı bulantı kusma sonucunda geri gelerek özofagusa geçtiği düşünülmüştür. Midedeki bezoarın özofagusa migrasyonuna dair bir literatür bilgisi saptanmadı, bu anlamda olgumuz ilk olma özelliğini taşımaktadır.

Anahtar Kelimeler: bezoar, fitobezoar, özofageal bezoar

Resim 1. Özofagusta bezoar ve ona bağlı ülserler

Resim 2. Mideye düşürülen bezoar ve bezoar'ın snare ile parçalanmış hali

EP-280
PERKÜTAN TRANSHEPATİK BİLİYER DRENAJ TEDAVİSİNİN NADİR BİR KOMPLİKASYONU: HEPATİK ARTER YARALANMASI

MEVLÜT HAMAMCI, BENGİ ÖZTÜRK, ENVER AVCI, ERSAN ÖZASLAN, FARUK ÇETİN, AHMET TEOMAN ERTEN, TANKUT KÖSEOĞLU, EMİN ALTIPARMAK

SBÜ ANKARA NUMUNE SAĞLIK, ARAŞTIRMA, UYGULAMA MERKEZİ; GASTROENTEROHEPATOLOJİ KLİNİĞİ

Giriş: Perkütan transhepatik biliyer drenaj (PTBD) günümüzde safra akımını sağlamak amacıyla malign biliyer darlık,biliyer striktür,cerrahi sonrası gelişen safra kaçağı,biliyer taş gibi benign obstrüksiyonlarda yaygın başvurulan bir yöntemdir.Hepatik arter yaralanması,PTBD'nin %2-4 oranında nadir görülen ciddi bir komplikasyonudur,hemobilia,hemoperitoneum,subkapsüler hemoraji şeklinde prezente olur.Biz burada, PTBD' nin nadir bir komplikasyonu olarak hepatik arter yaralanması olan vakayı tartışacağız.

Vaka: 66 yaşında erkek hasta, son bir haftadır olan progresif olarak artan bulantı, kusma, titreme, ateş şikayetleriyle başvurdu. Özgeçmişinde 5 yıl önce kolesistektomi öyküsü vardı.Vital bulguları;solunum 21/dakika,nabız 125/ dakika,kan basıncı 70/50 mm/Hg,vücut sıcaklığı 38,8 °C değerlendirildi.Skleralar ikterikti.Batında palpasyonla sağ hipokondriak bölgede rebound ve hassasiyet vardı.Tetkiklerinde,üre: 120 mg/dl (16-50), kreatinin: 1,96 mg/dl (0,7-1,2), alanin aminotransferaz: 96 U/L (5-41), aspartat aminotransferaz: 90 U/L (5-40), gama glutamil transferaz:166 U/L (3-60), alkalen fosfataz: 651 IU/L (5-128), total bilirubin: 4,5 mg/dl (0-1,4), direkt bilirubin: 2.99 mg/dl (0-0,3), CRP: 76 (0-5), beyaz küre sayısı: 13,400 (4,400-11,000), hemoglobin:14 g/dl (12,3-15,3), trombosit sayısı: 239.000 (150.000-450.000), INR: 1.22 (0,8-1,2) saptandı. Arter kan gazında metabolik asidoz ile uyumlu tablo mevcuttu. Abdomen ultrasonografisinde intrahepatik safra yolları dilate,koledok 12 mm saptandı. Biliyer sepsis ile hasta yoğun bakıma nakledilerek intravenöz antibiyotik, pozitif inotropik tedavi ve diğer destek tedavileriyle takibe alındı. Endoskopik retrograd kolanjiyo-pankreatografi hastanın genel durumu itibari ile riskli bulunarak, yerine PTBD tercih edildi ve safra drenajı sağlandı. İşlem sonrası üçüncü günde kan basıncı stabilize edilerek pozitif inotropik destek tedavisi kesilen hastanın melena ve tekrar hipotansiyonu gelişti. Kontrol hemoglobin değeri 6 g/dl'ye düşen hastanın yapılan kontrol üst gastrointestinal endoskopisinde hemobilia tespit edildi. Çekilen bilgisayarlı tomografi (BT) anjiografisinde karaciğer sağ lobda segment 8 düzeyinde parankim içerisinde PTBD kateteri posteriorunda kontrast madde ektravazasyonu saptandı (Şekil 1). Sonrasında yapılan çölyak trunkus anjiografisinde ise orta hepatik arter düzeyinde karaciğer parankimine kanama tespit edilen hastaya transkateter arteriyel embolizasyon işlemi uygulandı (Şekil 2). Takibinde hemoglobin düşüşü olmayan ve karaciğer fonksiyon testleri düzelen hasta taburcu edildi.

Tartışma: Transkateter arteriyel embolizasyon işlemi PTBD esnasında meydana gelen hepatik arter yaralanmasında kanama kontrolü için son derece güvenli ve etkili bir yöntemdir. Bu vakada da olduğu gibi şüpheli klinik durumda yapılması gereken üst GIS endoskopi ve BT anjiyografi yöntemleriyle hızlı bir şekilde kanama tespitinin sağlanması ve ardından transkateter arteriyel embolizasyon işleminin uygulanmasıdır.

Anahtar Kelimeler: hepatik arter yaralanması, hemobilia, transhepatik biliyer drenaj

Şekil 1.

BT anjiografide kateter posteriorunda kontrast madde ekstravazasyonu (ok ucu).

Şekil 2

Anjiografide orta hepatik arter uç dalında kontrast ekstravazasyonu (ok ucu)

EP-281
SUCCESSFUL HEMOSTASIS OF POST-ENDOSCOPIC SPHINCTEROTOMY BLEEDING VIA ARGON PLASMA COAGULATION AFTER FAILURE OF FULLY COVERED METAL STENT

TARIK AKAR

BÜLENT ECEVİT TIP FAKÜLTESİ, GASTROENTEROLOJİ

Objective: Endoscopic retrograde cholangiopancreatography(ERCP) is a specific and advanced endoscopic procedure for accessing biliary tree and pancreatic duct. However, this technique is life-saving in case of severe cholangitis, it can also lead to some fatal complications such as post-endoscopic sphincterotomy(ES) bleeding and post-ERCP pancreatitis. ES bleeding is also unique and specific condition like ERCP because its evaluation and endoscopic approach differ a little bit from other upper gastrointestinal bleeding. Some of the competent hemostatic instruments such as endo-clip, thermal methods and banding can not be used effectively due to the technical difficulties of ERCP device. Consequently, the optimal management of ES bleeding is still a matter of debate, especially when encountered a clinically significant hemorrhage(5 or more units of transfusion requirement) with the first endoscopic intervention fails. Due to these limitations, the temporary deployment of a covered self-expandable metal stent(SEMS) to achieve hemostasis through the tight mechanical tamponade of choledochal wall and papilla has recently been considered as the last endoscopic way before embolization and surgery. However, this SEMS application has some limitations such as migration, the risk of cholecystitis and there is no consensus on when SEMS should be used in the hemostasis algorithm, earlier ? or later ?.

Case: 74-year-old women admitted to our hospital for choledocholithiasis. In ERCP, there were four large size stones and, consequently the common bile duct was 30 mm. To extract these stones easily, endoscopic sphincterotomy was performed completely to achieve a wide opening orifice. All stones nearly cleared via balloon, basket. One day later, the hemoglobin level dropped from 13 mg/dl to 9,5 mg/dl, and the sloppy melana appread. After resuscitation with four packed of red blood cell, in the urgent endoscopic investigation, an oozing hemorrhage with large size cloth was seen at the top of the sphincterotomy line. The bleeding was stopped with adrenalin injection. Thus, the 20 mm fully covered self-expandable metal was deployed. Only 12 hours later, the hemoglobin was dropped agaşn from 11 mg/dl to 6,2 mg/dl. After resuscitation, the same bleeding was seen at the same location. The cloth was removed, oozing hemorrhage was seen at the top of the sphincterotomy line. The fully covered SEMS was swinging from the orifice of common bile duct due to large size sphincterotomy. Given the SEMS that was expected to stop the bleeding by tight mechanical tamponade of choledochal wall did not to work exactly, it was removed by stent extractor. After this, the bleeding site was coagulated with argon plasma, and final hemostasis was achieved. The hemoglobin was stable at 11 mg/dl, and the patient was discharged no further intervention.

Conclusion: To us, it may be a big mistake to rely on fully covered SEMS unless there is a specially manufactured stent for post-ES bleeding.

Keywords: Endoscopic retrograde cholangiopancreatography (ERCP), post-endoscopic sphincterotomy(ES) bleeding, argon plasma cuagulation

Figure 1.

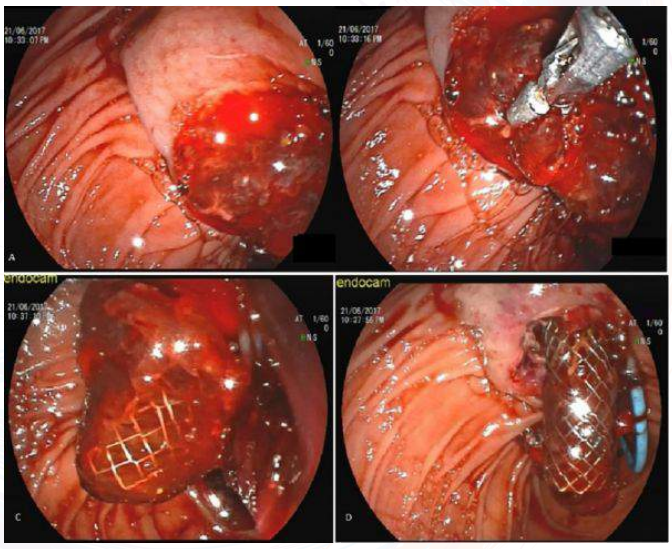

The view of oozing type Post ES bleeding with large size cloth. When the cloth was removed, the SEMS was seen migrated from common bile duct.

Figure 2

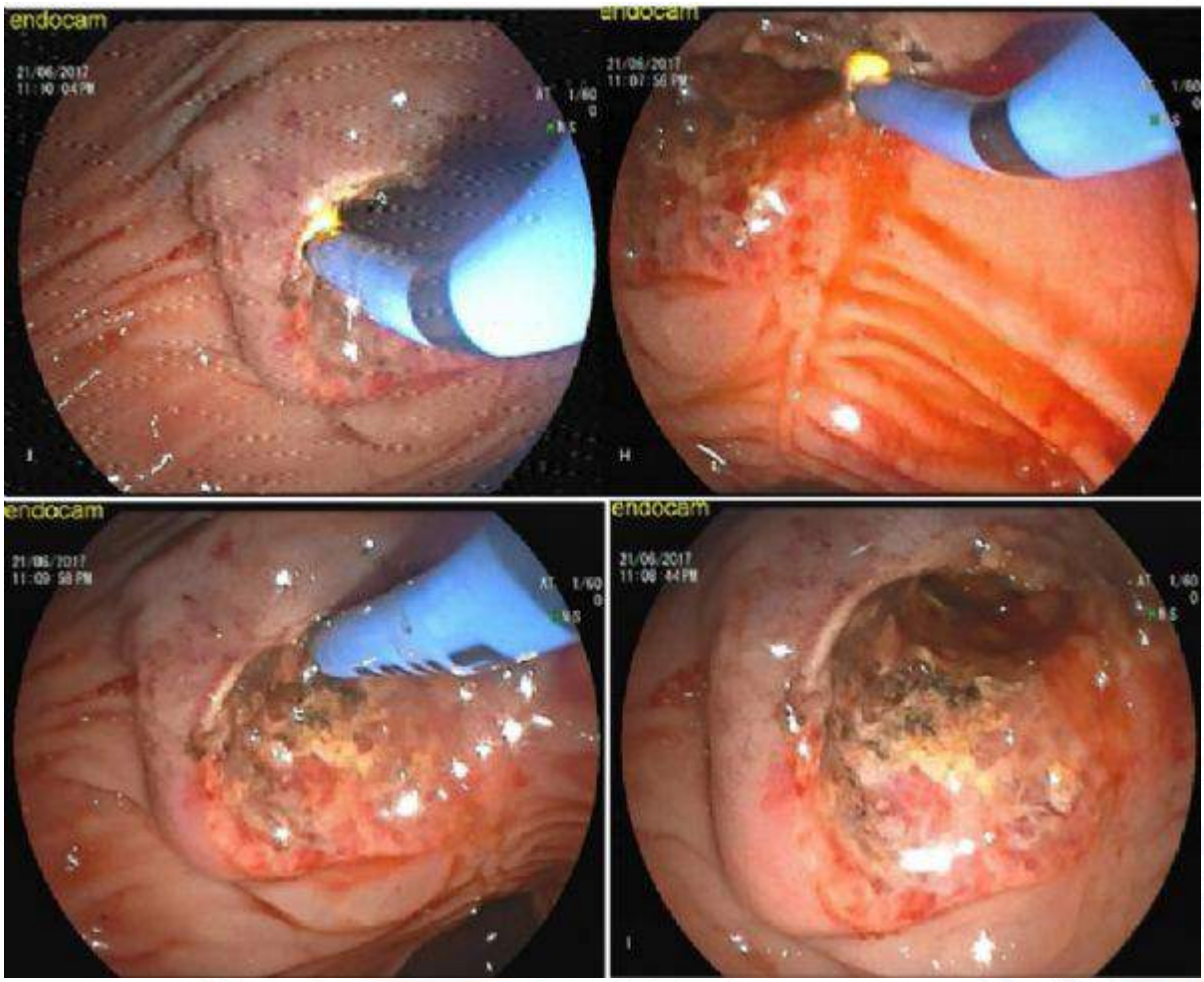

After removal of the cloth and migrated metal stent, the hemostasis was achieved by argon plasma coagulation.

EP-282
VOLUNTEERING FOR CLINICAL DRUG TRIALS

ÖZDAL ERSOY[1], BURCU ZEYNEP ASLAN[2], ESRA TIĞLI[2], HALENUR DURAK[2], ÖZGEN YAREN KEBAPÇI[2], TUĞÇE KUZU[2]

1 ACIBADEM ÜNİVERSİTESİ TIP FAKÜLTESİ İÇ HASTALIKLARI ANABİLİM DALI GASTROENTEROLOJİ BÖLÜMÜ
2 ACIBADEM ÜNİVERSİTESİ TIP FAKÜLTESİ 2.DÖNEM ÖĞRENCİSİ

Objective: Many important medical questions have been answered with clinical drug trials. During the last decade, more new biologic agents need to be undergone for clinical testing for inflammatory bowel disease which means more volunteer patients are needed to participate into the trials. In Turkey, lots of times, patients prefer not to go through the trouble of participating in a study.Patients don't want to risk problems with an experimental drug or the possibility that they will receive a placebo in a drug trial. Patients with malignancies are most likely volunteering patient group due to many developing new drugs and clinical trials are available for patients with many types of cancers at different stages and finally patients who volunteer to participate in clinical drug trials often have the first chance to benefit from an effective new therapy.In this study we aimed to investigate the awareness of volunteering in oncology clinical drug trials among cancer patients whom we think these patient groups are the most probable volunteering patient groups for clinical trials in Turkey and which the results could lighten up the barriers to recruitment among IBD patients into clinical drug trials.

Material & Methods: Survey including questions about volunteering in clinical drug trials is conducted at 2 oncology outpatient clinics(Acibadem Health Group hospitals;Maslak and Atakent Hospitals) with different type cancer patients after ethical committee approval. Total of 64 patients are involved into this pilot study.

Results: Before answering the survey, 76.6 % patients said that they are aware of clinical trials. However, only 35% of the patients agreed to be volunteers into a new clinical trial. Most (39.84%) of the 65% patients who do want to enroll into a trial, don't want to face with side effects with an experimental drug or the possibility that they will receive a placebo in a drug trial. The stigma of being an experimental animals (guinea-pig) by the pharmaceutical companies for clinical trials could be also dissuasive for some patients.

Conclusion: Being a volunteer participant patient for clinical trials is still a challenging problem in Turkey even among cancer patient who have the potential of being exposed to something new that they hope will have a better risk/benefit ratio than anything else on the market. New health strategies are needed to increase the awareness of being volunteering among different patient populations.

References

1. Turkey's Trial Status. Hilal İ'lbars. Turkish Jounal of Hematology2013;30:111-114
2. http://www.clinicaltrials.org.tr

Keywords: clinical trial, volunteer, oncology, ibd

Results and reasons of non volunteering into a clinical trial

EP-283
MİDE VE KOLON TUTULUMLU EOZİNOFİLİK GASTROENTEROPATİLİ OLGU

ABDULLAH MURAT BUYRUK[1], NALAN GÜLŞEN ÜNAL[1], NEVİN ORUÇ[1], BAŞAK DOĞANAVŞARGİL[2], AHMET AYDIN[1]

1 EGE ÜNİVERSİTESİ TIP FAKÜLTESİ N.K.M GASTROENTEROLOJİ BİLİMDALI
2 EGE ÜNİVERSİTESİ TIP FAKÜLTESİ PATOLOJİ ANABİLİM DALI

Amaç: Eozinofilik gastroenteropati (EGE), gastrointestinal sistemin (GİS) nadir izlenen ve ağızdan anüse kadar tüm GİS'i etkileyebilen hastalık grubunu oluşturur. Hastaların kliniği etkilenen GİS lokalizasyonuna ve barsak duvar alanına göre değişmektedir. Bu vakada mide çıkım obstrüksiyonu ve ishal bulguları olan EGE'li bir olguyu sunduk.

Olgu: 55 yaşında erkek hasta, son 2 aydır olan bulantı-kusma yakınması ile kliniğimizde tetkik edilmiştir. Hastanın başvuru anında fizik muayenesi ve laboratuar değerleri normaldi. Endoskopisinde pilor darlığı ve bu alanda kitle şüphesi izlenmiştir. Endosonografide, post-pilorik yaklaşık 30x29 mm çaplarında duodenum ve pilorun tüm katmanlarını infiltre eden ve yer yer serozayı düzensizleştiren homojen hipoekoik infiltratif kitle görüntüsü izlenmiştir. Endoskopik olarak bu alandan alınan biyopsilerin incelemesinde hafif şiddette gastrit +intestinal metaplazi görülmüştür (Helicobacter pylori negatif). 3 hafta sonraki kontrol endoskopisinde darlığın sebat ettiği görülmüştür. Darlık alanından yinelenen biyopsi örneklerinin patolojisinde mukozada polimorf nüveli lökosit ve eozinofil infiltrasyonu dikkati çekmiştir. Kronik ishal yakınması da olan hastanın kolonoskopik incelemesinde gross patoloji izlenmemiş olup mikroskopik kolit açısından terminal ileum ve kolondan (çekum, çıkan, transvers kolon ve rektumdan) biyopsiler alınmıştır. Patolojik değerlendirmede yoğunluğu yer yer 1 büyük büyütme alanında 20'ye ulaşan ve yer yer kript içinde de gözlenen eozinofiller izlenmiştir. Hastaya EGE tanısı konarak, budesonid tedavisi başlanmıştır. İzleminde üst GİS bulguları ve ishali düzelmiştir.

Tartışma ve Sonuç: Eozinofilik gastroenteropatiler, GİS'in eozinofilik infiltrasyon ile karakterize nadir bir inflamatuar hastalık grubunu oluşturur. Talley ve ark.'a göre tanı için 3 şart gereklidir; birincisi GİS semptomların varlığı, ikincisi histopatolojide eozinofilik infiltrasyonun gösterilmesi ve son olarak eozinofiliye yol açan nedenlerin dışlanması(ilaç reaksiyonları, paraziter enfeksiyonlar, malignite)'dır. Mide (%26-81) ve ince barsak (%28-100) en sık tutulum yerleridir. Kolon tutulumu ise daha nadirdir. EGE, GİS'in tüm katlarını tutabilir ve tutulum yerine göre klinik değişmektedir. Hastalığın atlamalı tutulum göstermesi nedeniyle endoskopik olarak tanısı zor konulmaktadır. Vakamız aynı hasta üzerinde EGE'nin hem mide tutulumunun hem de kolon tutulumunun gösterilmesi açısından önemlidir. EGE'ler, mide çıkım obstrüksiyonunda ve nedeni bilinmeyen ishal etiyolojisinde mutlaka akla gelmelidir. Steroidler tedavinin ana unsurudur.

Anahtar Kelimeler: Eozinofilik gastroenteropati, ishal, mide çıkım obstrüksiyonu

EP-284
PORTAL VENE KİST HİDATİK İNVAZYONU: VAKA SUNUMU

ÖZLEM EREN[1], NİLAY DANIŞ[2], EZGİ GÜLER[3], HALİL BOZKAYA[3], GALİP ERSÖZ[2], ZEKİ KARASU[2], ULUS AKARCA[2]

1 EGE ÜNİVERSİTESİ TIP FAKÜLTESİ İÇ HASTALIKLARI ANABİLİM DALI
2 EGE ÜNİVERSİTESİ TIP FAKÜLTESİ İÇ HASTALIKLARI ANABİLİM DALI NKM GASTROENTEROLOJİ BİLİM DALI
3 EGE ÜNİVERSİTESİ TIP FAKÜLTESİ RADYOLOJİ ANABİLİM DALI

Amaç: Kist hidatik, echinococcus granulosus tarafından oluşturulan paraziter bir enfeksiyondur. Hastaların üçte ikisinde karaciğer tutulumu mevcuttur; ancak kist hidatiğin portal vene invazyonu literatürde yalnızca birkaç vakada tanımlanmıştır.

Olgu: 25 yaşında erkek hastanın 2 ay önce kanlı kusma yakınmasıyla dış merkeze başvurusunda yapılan endoskopisinde, grade 3-4 özofagus varisleri izlenmiş ve bant ligasyonu yapılmış. Karın ağrısı nedeniyle merkezimize başvuran hastanın batın görüntülemelerinde, portal hilus duzeyinde kalın duvarlı, kist hidatikle uyumlu lezyon izlendi (Resim 1a-1b). Bu lezyonun ana portal vene basısına ve E. granulosus larvalarının sağ portal ven posterior dalını invaze etmesine bağlı portal hipertansiyon ile portal ven trombozu geliştiği görüldü. Aynı lezyon koledoka basıyla intrahepatik safra yollarında dilatasyon oluşturmaktaydı. Kist hidatiğin safra yollarına açılımı düşünülerek ERCP yapıldı. Portal kolanjiyopati ile uyumlu bulgular saptandı ve koledoka metalik stent yerleştirildi. Albendazol ve enoksaparin tedavileriyle taburcu edildi. İzlemde hasta karın ağrısı, ateş yüksekliği, halsizlik yakınmaları ile yeniden başvurdu. Batın BTde portal hilusta Gharbi tip 2 ile uyumlu lezyon, sağ portal vende tromboz ve periportal kavernöz transformasyon görüldü. Hilus düzeyindeki lezyona PAIR (puncture, aspiration, irrigation, reaspiration) yapıldı. Kolestaz enzimlerinde gerileme olması nedeniyle 1 ay sonra koledoktaki stent çıkarıldı. İşlem sonrası dirençli ateşleri olması üzerine çekilen kontrol BTde, hilus düzeyindeki lezyonun gerilediği ancak sağ lobda perikolanjitik abseler geliştiği görüldü (Resim 2). Perkütan abse drenajı yapıldı. Kontrol ultrasonografide abselerde regresyon görüldü. Hastaya portal hipertansiyon nedeniyle cerrahi tedavi düşünülmedi. Medikal tedavisi düzenlenerek taburcu edildi.

Sonuç: Karaciğer kist hidatiği çoğu hastada asemptomatiktir. Büyük boyuta ulaşan kistlerde komplikasyon riski de artmaktadır. Kistin süperenfeksiyonu, biliyer sisteme kist açılımı, intraabdominal kist ruptürü sık görülen komplikasyonlardır. Kistin dış basısına sekonder portal ven trombozu ve kavernöz transformasyon çeşitli vakalarda gösterilmiştir. Portal vene invazyon literatürde oldukça azdır. Olgumuzda, hem sağ portal ven dalına E. granulosus larvalarının invazyonuyla portal ven trombozu, hem de kitle etkisine bağlı portal HT ve portal biliyopati gelişen bir hastanın klinik seyri ele alınmıştır. Portal HT nedeniyle cerrahiye uygun bulunmayan hastada, albendazol ve PAIR ile klinik yanıt alınmıştır.

Anahtar Kelimeler: Ecchinoccus granulosus, kist hidatik, portal ven invazyonu

Aksiyel kontastlı abdomen BT görüntüleri

23.06.2017

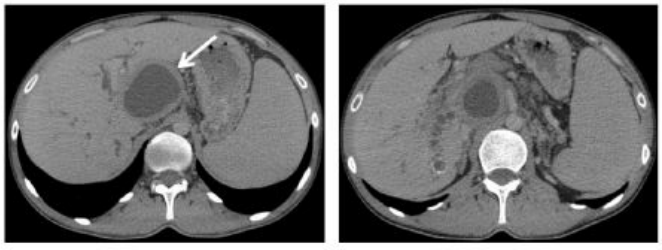

Aksiyel kontrastlı abdomen BT görüntülerinde (a, b) portal hilusta 6,5x5 cm boyutlarında kalın duvarlı kist hidatik ile uyumlu lezyon izlenmiştir (ok). İntrahepatik safra yollarında dilatasyon mevcuttur. Sağ portal ven dalı trombozedir. Periportal kavernöz transformasyon mevcuttur.

Aksiyel kontastlı abdomen BT görüntüleri tedavi sonrası

22.08.2017

Aksiyel kontrastlı abdomen BT görüntüsünde portal hilus düzeyindeki kist hidatik perkütan yolla tedavi edilmiş olup boyutlarında ve sıvı komponentinde gerileme izlenmiştir. Sağ portal ven dalı trombozedir (beyaz ok). Karaciğer sağ lobda perikolanjitik abseler izlenmiştir (siyah ok).

EP-285
ÜLSERATİF KOLİTE EŞLİK EDEN İNTERSTİSYEL AKCİĞER HASTALIĞI

NALAN GÜLŞEN ÜNAL[1], NEVİN ORUÇ[1], ALİDA ALİYEVA[2], ABDULLAH SAYINER[3], ÖMER ÖZÜTEMİZ[1]

1 EGE ÜNİVERSİTESİ TIP FAKÜLTESİ, GASTROENTEROLOJİ BİLİM DALI, İZMİR
2 EGE ÜNİVERSİTESİ TIP FAKÜLTESİ, İÇ HASTALIKLARI ANABİLİM DALI, İZMİR
3 EGE ÜNİVERSİTESİ TIP FAKÜLTESİ, GÖĞÜS HASTALIKLARI ANABİLİM DALI, İZMİR

Amaç: ÜK(ülseratif kolit) kolonun kronik ve inflamatuar barsak hastalığıdır (IBH). IBH'nın ekstraintestinal manifestasyonları esas olarak dermatolojik,kas-eklem, göz, hepatobiliyer, trombo-embolik ve pulmoner komplikasyonlar olabilir. IBH'ya eşlik eden pulmoner patolojilerin oranı % 0.21'dir.IBH' da pulmoner tutulum, interstisyel akciğer hastalığı, hava yolu inflamasyonu, hava yolu stenozu, pulmoner vaskülit, pulmoner emboli, akciğer kistleri ve plevral adezyonlar şeklinde görülebilir. Bu vakada ülseratif kolit tanılı ve takibinde intertisyel pulmoner fibrozis gelişen olgumuzu sunuyoruz.

Olgu: 62 yaşında erkek hasta 2011 yılında aktif sol kolon tutulumlu ülseratif kolit tanısı almıştır. Hipertansiyon, hiperlipidemi, koroner arter hastalığı ve 2014 yılında kolesistektomi öyküsü mevcut hasta lokal+sistemik 5 ASA tedavisi ile remisyonda iken şiddetli kanlı ishal, ateş ve belirgin efor dispnesi yakınması ile başvurmuştur. Kolonoskopide pankolit saptanan hastanın tetkiklerinde ANA 1/ 2560 pozitifliği dikkat çekmiştir. Efor dispnesi ve koroner arter hastalık öyküsü nedeniyle kardiyoloji tarafından tetkik edilmiş ancak kardiak akut patoloji saptanmamıştır. Akciğer grafisinde bilateral yaygın buzlu cam alanları izlenmesi üzerine yapılan solunum fonksiyon testinde belirgin restriktif akciğer hastalığı paterni izlenmiştir. Yüksek rezolüsyonlı bilgisayarlı tomografik görüntülemede akciğerde intertisyel pulmoner fibrozis ile uyumlu parankimal değişiklikler saptanmıştır. Hastaya steroid ve azathiopurin tedavisi başlanmış ve semptom kontrolü sağlanmıştır.

Sonuç: Klinik pratikte ülseratif kolit ve interstisyel akciğer hastalığı kombinasyonu nadirdir. Ancak IBH hastalarında pulmoner komplikasyonların erken tanı ve tedavisi mortalite ve morbiditeyi önlemede kritik önem taşımaktadır. Öksürük, progresif dispne semptomları olan hastalar IBH ya eşlik eden pulmonopatolojiler akla gelmeli ve araştırılmalıdır.

Anahtar Kelimeler: Ülseratif kolit, interstisyel Akciğer Hastalığı

EP-286
MİDENİN SOSYAL HASTALIĞI: ''BORBORYGMI''

MEVLÜT HAMAMCI, BENGİ ÖZTÜRK, ENVER AVCI, ERSAN ÖZASLAN, FARUK ÇETİN, TANKUT KÖSEOĞLU, AHMET TEOMAN ERTEN, EMİN ALTIPARMAK

SBÜ ANKARA NUMUNE SAĞLIK, ARAŞTIRMA, UYGULAMA MERKEZİ; GASTROENTEROHEPATOLOJİ KLİNİĞİ

Giriş: Borborygmi,dinamik,pozisyonel gastrik deformiteye işaret eden,inatçı,refrakter mide gurultusuyla prezente olan nadir bir klinik durumdur.İlk olarak 1944'te paraözefageal hernili hastada tanımlanmıştır. Sonraki yıllarda gastrik ülser,sifiliz,tüberküloz,kostik madde alımı,yetersiz antireflü cerrahisine sekonder mide kum saati deformitesi skarlarına bağlı olabileceği iddia edilmiştir.Ancak bu patolojilerde Borborygmi'nin inspirasyon ekspirasyonda sürekli,pozisyondan bağımsız oluştuğu gözlenmiştir. Biz burada pozisyonel ve inspirasyonla oluşan borborygmi'li vakayı tartışacağız.

Vaka: 17 yaşında kadın hasta son iki yıldır ayakta nefes alırken midesinden"bur bur"şeklinde ses geldiğini ifade ederek başvurdu.Şikayetinin doyurucu yemekten sonraki 1-2 saatte başladığını,yatar pozisyonda,öne eğilirken nefes alınca olmadığını ifade ediyordu. Başlangıçta ara ara olan sesin sonrasında sürekli hale geldiğinden,etrafındakilerin rahatsız olması nedeniyle sosyal problemler yaşadığından yakınıyordu. Hastanın özgeçmişinde özellik yoktu. Fizik muayenede hasta ayaktayken inspiryumda epigastrik bölgeden "bur bur" şeklinde ses gelmekte,yatar pozisyondayken ses kaybolmaktaydı. Biyokimyasal tetkikleri normaldi. Üst gastrointestinal sistem endoskopi ve torako-abdomino-pelvik bilgisayarlı tomografide patolojik bulgu yoktu.Baryumlu özefagus mide duodenum tetkikinde pasaj,peristaltizm,mukoza normaldi,-fundus gazının bir bölümünün hasta ayakta olmasına rağmen inspiryumda korpusa, ekspiryumda fundusa geçmekte olduğu gözlenmekte,bu esnada bahsedilen ses duyulmaktaydı (Şekil 1 ve 2). Tedavi olarak obesitede kullanılan gastrik balon düşünüldü fakat muhtemel yan etkiler nedeniyle işlemden vazgeçildi,takip planlandı.

Tartışma: Fizyopatolojik olarak gastrik deformitelerin "borborygmi"yle ilişkili olabileceğini,üst GIS endoskopik incelemenin bu açıdan değerlendirmek üzere yapılması gerektiğini düşünmekteyiz.Önceki vakalarda bildirlmiş hiatal herni mevcudiyetinde mekanizma basittir: İnspirasyonda intra-abdominal basınç artmıştır,eş zamanlı intratorasik basınç daha negatif hale gelir. Sonuçta gastrik içerik- hem sıvı hem gaz-herniye porsiyondan geçerken "borborygmi" oluşur. Bizim vakamızda hiatal herni saptanmamıştı,sesin pozisyonel ve inspirasyonla oluşması önceki vakalarla benzerlik göstermekle birlikte fundus gazının korpusa inspirasyonda yer değiştirmesiyle oluşumunun, bir miktar yer bağlı olduğunun da gösterilmesi açısından bir ilkti. Ancak bu klinik durumla ilgili vaka bildirileri literatürde çok seyrek yer tutmaktadır. "Borborygmi" anatomik anomalilere işaret edebilmesi ve hastalara irritabl barsak sendromu, dismotilite gibi yanlış tanı konmasının önüne geçilebilmesi adına akılda tutulması gereken bir klinik durum olarak karşımıza çıkabilmektedir. Bu nedenle "borborygmi" nin fizyopatolojisinin aydınlatılması ve tedavi modalitelerinin belirlenebilmesi için geniş çapta klinik araştırmalara ihtiyaç olduğu kanaatindeyiz.

Anahtar Kelimeler: Borborygmi, fundus gazı, hiatal herni

Şekil 1.

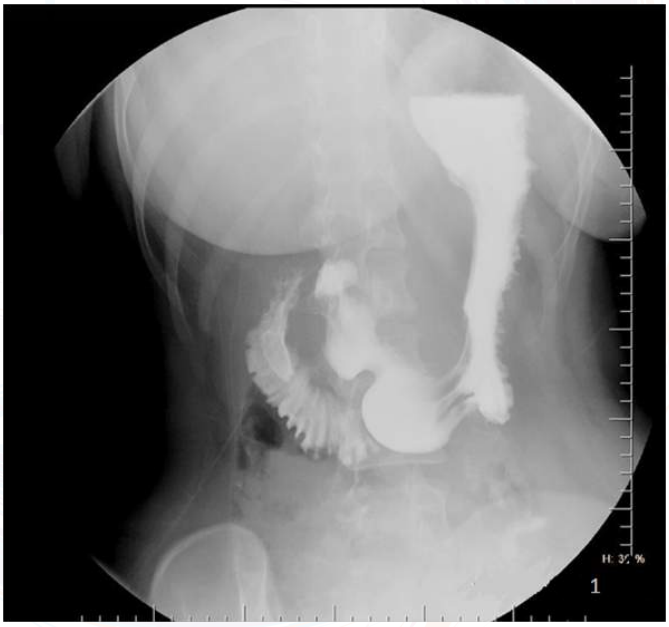

Ekspirasyonda mide fundus gazı görünümü

Şekil 2.

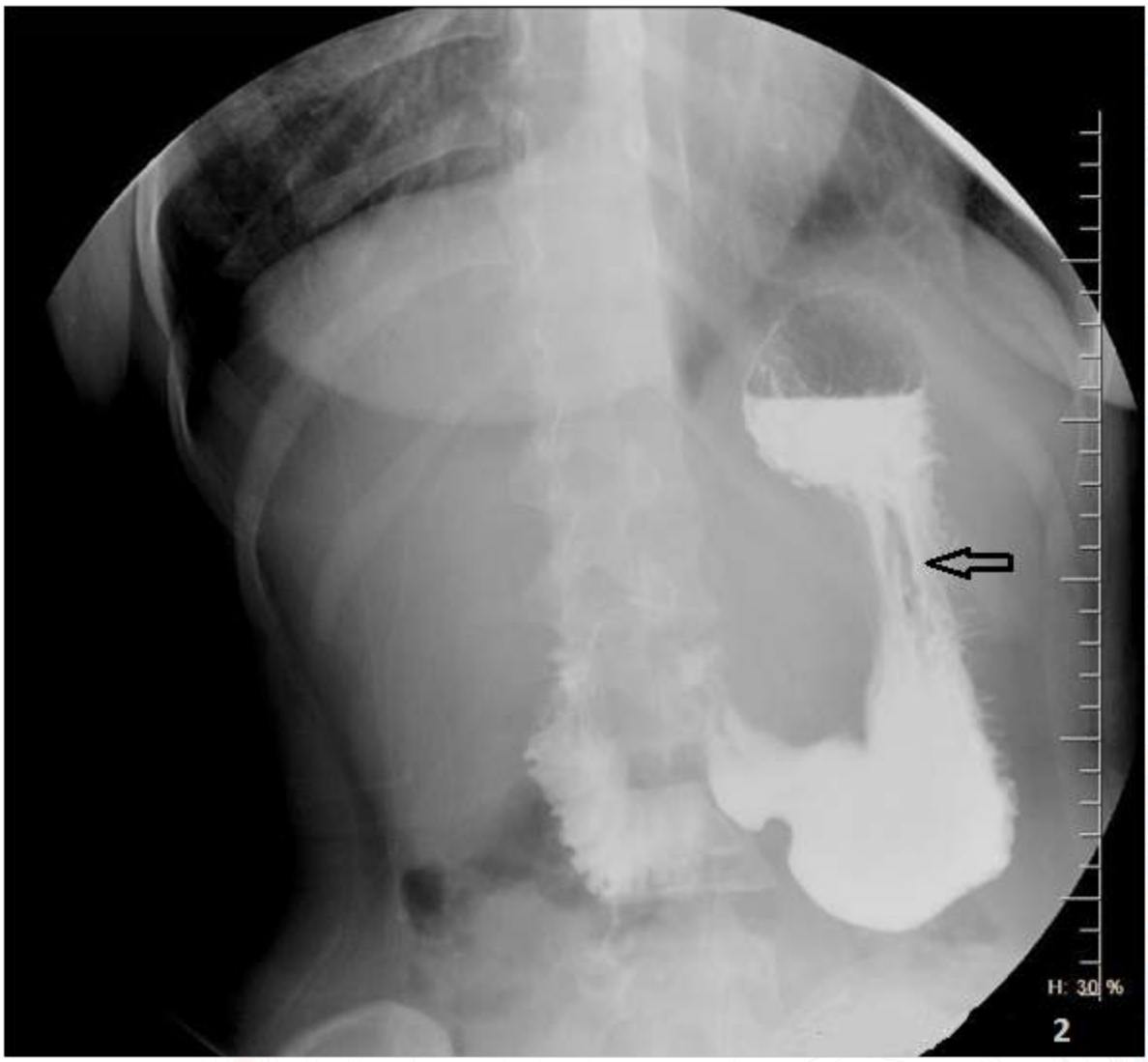

İnspirasyonda fundustan korpusa doğru yer değiştiren hava(ok ucu)

EP-287
CERRAHİ PROSEDÜRLER ÖNCESİ ANTİ-HCV TARANMASI. HASTALAR YETERİNCE BİLGİLENDİRİLİYOR MU?

NİLAY DANIŞ[1], İMRE ALTUĞLU[2], AYŞE ARSLAN[2], ABDULLAH MURAT BUYRUK[1], FULYA GÜNŞAR[1], AYŞIN ZEYTİNOĞLU[2], ULUS SALİH AKARCA[1]

1 EGE ÜNİVERSİTESİ TIP FAKÜLTESİ N.K.M GASTROENTEROLOJİ BİLİMDALI
2 EGE ÜNİVERSİTESİ TIP FAKÜLTESİ KLİNİK MİKROBİYOLOJİ ANABİLİM DALI

Amaç: Direkt etkili anti viral ilaçların kullanılmasıyla, hepatit C virüsü (HCV) enfeksiyonunun tedavisinde başarı oranı % 100'e yaklaşmıştır. Bununla birlikte, birçok hasta geliştirilen tarama politikaları sayesinde teşhis konulmayı beklemektedir. Ne yazık ki, hiçbir ülkede ideal bir HCV tarama programı geliştirilmemiştir. Türkiye'de cerrahların çoğu cerrahi öncesinde hastalardan hepatit serolojisi istemektedir. Biz mevcut çalışmada cerrahi öncesi HCV taraması yapılan hastalarda anti-HCV ve HCV RNA pozitifliğinin prevalansını belirlemeyi ve hastalığından habersiz olan hastaların oranını araştırmayı amaçladık

Gereç-Yöntem: 2012-2015 yılları arasında cerrahi kliniklerinde anti-HCV bakılan ve pozitif sonuçlanan hastalar, HCV RNA pozitifliği ve tedavi geçmişi açısından araştırıldı. HCV RNA pozitifliği açısından hastane kayıtları tarandı. Tedavi bilgilerine Medula Sisteminden (Sosyal Güvenlik Sisteminden entegre bir veri tabanı) ulaşıldı. Tedavisiz anti-HCV pozitif hastalara telefonla pozitiflikten haberdar olup olmadıkları soruldu.

Bulgular: 4 yıl boyunca 19627 hasta anti-HCV pozitifliği açısından tarandı. 158 hasta (% 0.8) anti-HCV pozitif bulundu (76 Erkek, 82 Kadın; yaş: 58.2 ± 17.6). HCV RNA 83 hastada bakılmış, bunlardan 36'sı HCV RNA negatif, 15'i pozitif ve tedavi-naiv, 22'si ise pozitif ve tedavi deneyimli veya sonradan tedavi edilmiş hastalardı. 10 hasta dış merkez takipliydi.

Yetmiş beş hastada HCV RNA testi yoktu. Bu hastalar telefonla aranarak anti-HCV pozitifliğinin farkında olup olmadıkları sorulmuştur. Ulaşılabilen 58 hastanın sadece 6'sı anti-HCV pozitif olduğunu biliyordu. Mevcut çalışmada hastalığından veya hastalığın tedavi edilebilirliğinden habersiz 9 hastaya toplamda ise 15 hastaya tedavi başlandı. HCV'den haberi olan ve tedavi başlanan 6 hastanın 2 si renal transplantlı olguydu. Hastalar belirlendikten sonra aileler için önerilen hepatit seroloji taramasında bir hastanın kardeşinde HCV'ye bağlı karaciğer sirozu tanısı konuldu.

Sonuç: Cerrahi girişim uygulanan 19627 hastanın % 0.8'inde anti-HCV genel Türkiye nüfusuna benzer oranda pozitif bulunmuştur. HCV RNA negatifliği, geçmişte uygulanan hepatit C tedavisine bağlı olarak bu hastalar arasında daha fazlaydı. Hastaların neredeyse yarısında HCV RNA test edilmemiş ve çoğu hastaya HCV RNA'nın test edilmesi ve izlenmesi gerektiği bilgisi verilmemiştir. Anti-HCV'nin cerrahi öncesi taranması yeni hastaların tespiti açısından yetersiz bulunmuştur. Cerrahi klinikleri, hepatit C'li yeni hastaların tespitinin önemi konusunda uyarılmalıdır.

Anahtar Kelimeler: Anti HCV, Cerrahi prosedür

EP-288
HELİKOBAKTER PYLORİ'YE BAĞLI GELİŞEN VE ERADİKASYON TEDAVİSİ İLE KAYBOLAN ERİTEMA ANNULARE SENTRİFUGUM

NEVİN ORUÇ, NALAN GÜLŞEN ÜNAL, MURAT BUYRUK, AHMET AYDIN

EGE ÜNİVERSİTESİ TIP FAKÜLTESİ, GASTROENTEROLOJİ BD, BORNOVA, İZMİR

Amaç: Eritema Annulare Sentrifugum çeşitli nedenlere bağlı ortaya çıkan reaktif eritem olup hematolojik malignansilere ve bazı tümörlere eşlik edebilmektedir. Ayrıca id reaksiyonu olarak vücutta bulunan çeşitli bakteriyel, viral veya fungal enfeksiyonlar cilt lezyonlarını uyarabilmekte ve Eritema Annulare Sentrifuguma yol açabilmektedir. Bu vakada helikobakter pyloriye (HP) bağlı geliştiği düşünülen ve HP eradikasyonu sonucu tamamen kaybolan Eritema Annulare Sentrifugum vakası sunulmuştur.

Olgu: 37 yaşında kadın hasta mide yakınmaları nedeni ile gastroenteroloji kliniğine yönlendirilmiştir. Hastanın öyküsünde 2 yıl önce yaygın eritemli cilt lezyonları nedeni ile dış merkezde tetkik edildiği, alınan cilt biyopsisi ile Eritema Annulare Sentrifugum tanısı konduğu, kortikosteroid ve PUVA tedavisi önerildiği öğrenilmiştir. Hasta kortizon tedavisini uzun süre kullanmış ancak fayda görmemiş PUVA tedavisini ise kabul etmemiştir. Hasta kliniğimize yeni gelişen dispepsi yakınması ile yönlendirilmiştir. Hastanın endoskopisinde midesinde çok sayıda 5-15 mm arasında değişen polipoid lezyonlar izlenmiştir. Alınan biopsilerde üç lezyonun mide nöroendokrin tümörü (ENETS2) olduğu anlaşılmış, diğerleri hiperplastik polip olarak rapor edilmiştir. Ayrıca hastada yaygın gastrik HP saptanmıştır. Hastaya mide NET tedavisi için endoskopik submukozal diseksiyon(ESD) planlanmış bu esnada HP için modifiye ardışık tedavi verilmiştir. HP eradikasyonu başarılı olan hastada eradikasyon sonrası tüm cilt lezyonları kaybolmuştur. Hastanın ESD ile mide NET'leri alınmış ve tedavisi tamamlanmıştır.

Sonuç: Eritema Annulare Sentrifugum tümörlere veya vücuttaki uzak enfeksiyonların yol açtığı aşırı immun yanıta bağlı ciltte gelişen reaktif eritemdir. Lezyonlar genelde hastalık tanısı konmadan ortaya çıkabilmekte ve hastalığın tedavisi ile ortadan kalkabilmektedir. Bu vakada hem mide NET hem de HP'ye bağlı olabilecek Eritema Annulare Sentrifugum saptanmıştır. Literatürde HP veya NET ilişkili bildirilmiş Eritema Annulare Sentrifugum vakası mevcut değildir. Vakada henüz ESD yapılmadan HP eradikasyonu ile lezyonların kaybolması olguda HP'ye bağlı id reaksiyonun Eritema Annulare Sentrifuguma sebep olduğunu düşündürmektedir. Eritema Annulare Sentrifugum ile başvuran hastalarda HP varlığının araştırılması ve eradikasyonu önerilmelidir.

Anahtar Kelimeler: Eritema Annulare Sentrifugum, helikobakter pylori

EP-289
KARACİĞER BİYOPSİSİ SONRASI SAFRA KESESİ HASARINA BAĞLI GÖRÜLEN HEMOBİLİ OLGUSU

SALİH BOĞA, ALİ RIZA KÖKSAL, İLKER ŞEN,
MEMDUH ŞAHİN, HÜSEYİN ALKIM, CANAN ALKIM

ŞİŞLİ HAMİDİYE ETFAL EĞİTİM VE ARAŞTIRMA HASTANESİ, GASTROENTEROLOJİ KLİNİĞİ, İSTANBUL

Amaç: Perkütan karaciğer biyopsisi kronik karaciğer hastalıklarının ayırıcı tanısında kullanılan yaygın bir uygulamadır. Majör komplikasyon ve mortalite oranları sırasıyla yaklaşık %2 ve %0,01'dir. Uygulama sırasında safra kesesi yaralanmaları nadiren gözlenir. Hemobili ve safra peritoniti riskleri nedeniyle hızlı tanı koymak ve safra yaralanmasını doğru yönetmek gereklidir. Bu vakada perkütan karaciğer biyopsisi sonrası safra kesesi içine kanama ve buna bağlı safra yollarında obstrüksiyon gelişen bir olgu sunulmaktadır.

Olgu: Altmışüç yaşında erkek hasta karın ağrısı nedeniyle acil servise başvurdu. Acil serviste yapılan fizik muayenesinde TA: 80/50 mm Hg Nabız: 115/dk idi, sağ üst kadranda derin palpasyonda hafif hassasiyeti mevcuttu, Murphy (-) idi. Acil serviste yapılan tetkiklerde Hb: 10.3 g/dl, Htc: %32.5, WBC: 4600 /µl, Plt: 266 x 103 /µl, Üre: 53.8 mg/dl, Kreatinin: 0.7 mg/dl, AST: 206 U/L, ALT: 259 U/L, GGT: 429 U/L, ALP: 369 U/L, T. Bilirubin: 6.33 mg/dl, D. Bilirubin: 6.01 mg/dl PTZ: 13 sn. aPTT: 26 sn. idi. Yapılan abdominal ultrasonografide safra kesesi lümeninde çamur materyali, kese hacminde artış, perikolesistik sıvı, koledok çapında genişleme (10 mm.) ve ödem, intrahepatik safra yollarında dilatasyon saptandı. Koledokolitiyazis ön tanısı ve endoskopik retrograd kolanjiyopankreatografi (ERCP) yapılması planıyla servise yatırılan hastanın hikayesi derinleştirildiğinde hastaya 10 gün önce primer biliyer kolanjit ön tanısıyla karaciğer biyopsisi yapıldığı öğrenildi. Çekilen bilgisayarlı tomografide safra kesesi lümeninin hemoraji ile uyumlu hiperdens materyal ile dolu olduğu görüldü. Hastaya yapılan ERCP de papilla orifisinden sızıntı şeklinde kanama ve safra yollarında muhtemel pıhtılara bağlı dolum defektleri olduğu görüldü. Koledoğa 8.5 F, 10 cm. plastik stent takılarak hemobili tedavisinin anjiyografik yöntemlerle yapılması planlandı. Takipte melenası ve anemisi gelişen hastaya yapılan anjiyografide hastanın süperior mezenterik arterden çıkan varyant dallardan safra kesesi içine kanama olduğu belirlendi ve hastanın kliniğinin kese duvarının penetre edilmesine bağlı olduğu düşünüldü. Takibinde stent takılması sonrasında hemoglobin düşüşü olmayan ve melenası gerileyen hastaya Genel Cerrahi bölümünün klinik izlem haricinde ek önerisi olmadı. İzlemde ek sorunu olmayan ve stabil seyreden hasta poliklinik kontrolü önerisiyle taburcu edildi.

Sonuç: Hemobili biliyer ve vasküler sistemler arasında kurulan patolojik ilişkiye bağlı gelişen safra yolları kanamasıdır. Karaciğer biopsisi sonrası gelişebilen hemobili kolik tarzı sağ üst kadran ağrısı, sarılık ve hematemez-melana ile karakterize olup (Quincke triadı), hasta bu vakada olduğu gibi hem GIS kanama hem de safra yolları stazı kliniği ile başvurabilir. Karaciğer biyopsisi sonrası görülen hemobili sıklıkla splanknik dolaşım ve biliyer sistem arasında oluşan fistüle bağlı olsa da, hemobili bu hastada olduğu gibi safra kesesi yaralanmasına bağlı da ortaya çıkabilir.

Anahtar Kelimeler: biyopsi, hemobili, karaciğer

EP-290
KOLON POLİPLERİNİN BMI İLE İLİŞKİSİ

BAŞAK ÖĞÜT AYDIN, SEZGİN VATANSEVER, HAKAN ÇAMYAR, BELKIS ÜNSAL

İZMİR KATİP ÇELEBİ ÜNV. ATATÜRK EĞİTİM ARAŞTIRMA HASTANESİ, GASTROENTEROLOJİ KLİNİĞİ

Amaç: Polip mukozadan lümene uzanan göz ile görülebilir stromal hücre kitlesidir. Kolorektal kanserlerin hemen hemen tamamının polip zemininde geliştiği varsayılmaktadır. Standart kolonoskopik izlem ve polipektomilerin, kolorektal kanser sıklığını ve mortalitesini azalttığı gösterilmiştir. Bu çalışmada, obezite ile kolorektal poliplerinin yerleşim yerleri, histopatolojik tanıları, cinsiyet ve yaş ile ilişkilerini ortaya koymaktır.

Gereç-Yöntem: Bu çalışmaya, İzmir Katip Çelebi Üniversitesi Atatürk Eğitim Araştırma Hastanesi Gastroenteroloji Kliniğinde 2017 yılında kolonoskopi yapılan ve polip saptanan, aile öyküsü, kilo, boy, endikasyon, sigara, alkol kullanımı anemnezleri kayıtlardan bulunabilen 62 hasta dahil edilmiştir. Endoskopik polipektomi yapılan, patolojik tanı konan ve anemnezleri bilinen hastaların tümü kayıt altına alındı. Hastaların verileri hastanenin elektronik bilgi sisteminden elde edildi.

Sonuç: Tablo1

Tartışma: Çalışmamızda, BMI>30 olan ve olmayan kolon polipli hastalar arasında, yaş,cinsiyet, sigara ve alkol kullanımı, aile öyküsü, lokalizasyon, histolojik tip ve displazi yönünden anlamlı bir fark bulunmamıştır.

Anahtar Kelimeler: BMI, kolon polibi

Tablo 1.BMI>=30 olan ve olmayan kolon polipli hastaların değerlendirilmesi

	BMI≥30 (n=20	BMI<30 (n=42	p
Yaş	55±11	59±10	0,066
Cinsiyet(K/E)	11/9	13/29	0,096
Sigara kullanmayan kullanan	8 12	19 23	0,401
Alkol	2	7	0,349
Aile öyküsü	3	6	0,644
Endikasyon tarama amaçlı anemi,kanamalar,GİS-,	3 17	4 38	0,474
Polip lokalizasyonu sol kolon sağkolon	12 8	23 19	0,738
Histolojik tip tubulovillöz-villöz diğer	5 15	16 26	0,335
Displazi	9	26	0,231

Tablo 1. BMI≥30 olan ve olmayan kolon polipli hastaların değerlendirilmesi

EP-292
SLEEVEGASTREKTOMİ SONRASI GELİŞEN KRONİK KAÇAKLARIN İNTERNAL DRENAJ İLE TEDAVİSİ

ÜMİT AKYÜZ[1], FİLİZ AKYÜZ[2], CENGİZ PATA[3], HASAN ALTUN[4]

1 SAĞLIK BİLİMLERİ ÜNİVERSİTESİ FATİH SULTAN MEHMET EĞİTİM VE ARAŞTIRMA HASTANESİ, GASTROENTEROLOJİ
2 İSTANBUL TIP FAKÜLTESİ, GASTROENTEROLOJİ
3 İSTİNYE ÜNİVERSİTESİ, LIV HASTANESİ, GASTROENTEROLOJİ
4 İSTİNYE ÜNİVERSİTESİ, LIV HASTANESİ GENEL CERRAHİ

Amaç: Bariyatrik ameliyatlar içinde laparoskopik sleeve gastrektomi (LSG) günümüzde en sık kullanılan obezite ve metabolik cerrahi tekniğidir. LSG'nin teknik olarak daha basit olması ve uzun dönem komplikasyonlarının oldukça düşük olmasına rağmen, bu teknikte gelişen komplikasyonlardan daha fazla korkulmaktadır. En korkulan komplikasyon ameliyat sonrası gelişen kaçaklardır. Bu komplikasyonun oranı literatürde ortalama %1-2 arasında bildirilmektedir. En çok gastroözofageal bileşkeye yakın stapler hattının en üst kısmından oluşmaktadır. Ameliyat sonrası 12.haftadan sonra görülen kaçaklara kronik kaçaklar denmektedir. Tedavisi en sıkıntılı kaçak türüdür. Burada LSG sonrası kronik kaçak gelişen bir hastanın uzun süreli tedavisi tartışılmaktadır.

Olgu: 24 yaşında kadın hasta LSG sonrası 7.ayında akut karın ile başvurmuştur. Hasta acil laparoskopik olarak ameliyat edilmiş ve karın içi yaygın apseler tespit edilerek karın içi lavaj yapılmıştır. Mideden kaçak yönünden araştırılan hastada kaçak tespit edilmemiştir. Takiplerinde dalak çevresinde apseleri sebat eden hastada çekilen tomografilerde kaçak saptanmamıştır. Hastaya yapılan endoskopide gastroözofageal bileşkeye yakın 6-7 mm genişliğinde kaçak ağzı görülmüş ve stent konulmasında karar verilmiştir. İlk konulan kısa stent hastada 6 hafta takılı kalmış ama takibinde stent kenarından dalak etrafına kontrast kaçağı görüldüğü için çıkarılarak daha geniş çaplı stent ile değiştirilmiştir. Bu stent yaklaşık 10 hafta kaldıktan sonra çekilmiş fakat kaçağın devam ettiği saptanmıştır. Bunun üzerine hastanın tekrar ameliyat edilmesine karar verilmiştir. Hastada laparoskopik kaçak olan bölge bulunup bu bölgeye basıncı düşürmek amaçlı fistülojejunostomi yapılmıştır. Ameliyat sonrası iyi seyreden hastada tekrar dalak civarında apse gelişmesi üzerine endoskopik olarak internal drenaj yapılmasına karar verilmiştir. Bu amaçla 6F double pigtail katater kaçak bölgesinden dalak bölgesine uzatılan guidewire üzerinden bir uçu dalak civarında diğer ucu mide içinde olarak şekilde yerleştirilmiştir. Hastanın takibinde omuz ağrısı ve karın ağrısı bulguları rahatlamış ve inflamasyon bulguları azalmıştır. Hastada yaklaşık 6 ay duran pigtail katater endoskopik olarak çekilerek mevcut delik Glubran ile tıkanmıştır.

Sonuç: LSG sonrası gelişen kaçakların tedavisinde en çok kullanılan yöntem kaplı metalik stent kullanımıdır. Fakat bu yöntemde yüksek migrasyon oranları, iyileşme dokusuna bağlı stentin tıkanması, özofagus stenozu ve rüptür görülebilmektedir. Bunun dışında kolajen plug, klip konulması, endolüminal vakum tedavisi gibi farklı tekniklerde kullanılmaktadır. Fakat bu yöntemlerin kronik kaçaklarda başarı oranları düşüktür. İnternal drenaj yöntemi karın içi koleksiyonun etkili drenajını sağlar ve stent çevresinde mukozal gelişimi stimüle eder. Hastalar işlem sonrası oral beslenmeye devam edebilirler. İnternal drenaj LSG sonrası gelişen kaçakların tedavisinde minimal invazif, etkili ve tedavi edici bir yöntemdir.

Anahtar Kelimeler: sleeve gastrektomi, kaçak

EP-293
KOLESİSTEKTOMİNİN PANKREATİT ATAK SIKLIĞI VE ŞİDDETİ ÜZERİNE ETKİSİ

ELMAS BİBERCİ KESKİN, ALİ TÜZÜN İNCE, İBRAHİM HAKKI KÖKER, KORAY KOÇHAN, METİN BAŞARANOĞLU, HAKAN ŞENTÜRK

BEZMİALEM VAKIF ÜNİVERSİTESİ, TIP FAKÜLTESİ HASTANESİ

Amaç: Kliniğimizde 2016 ve 2017 yıllarında yatarak tedavi gören pankreatit hastalarının sosyodemografik özellikleri, etyolojileri, derecesi, kolesistektomi sıklığı ve relaps oranları incelendi. Kolesistektominin tekrarlayan akut pankreatit gelişimi üzerine etkisi araştırıldı.

Gereç-Yöntem: Kliniğimizde tedavi gören 312 pankreatit hastasının retrospektif olarak hastane kayıtları incelendi. Hastalar kontrole çağrılarak birebir görüşme yapıldı ve prospektif takibe alındı.

Bulgular: Çalışmaya 312 pankreatit hastası dahil edildi (Ort yaş: 54±17, kadın[%54]). En sık etyoloji bilier pankreatit idi(%36,7). Baltazar sınıflamasına göre en sık evre C pankreatit izlendi (%36,7). 70(%22,4) hastanın daha öncesine ait kolesistektomi hikayesi mevcuttu.Kolesistektomi yapılmasına göre akut pankreatit etyolojileri Tablo 1 de sunulmuştur. En sık etyoloji her iki grupta da bilier kaynaklıdır. Etyolojiler açısından her iki grup arasında istatiksel anlamlı fark yoktur(p=0,19)

Kolesistektomi olmuş 70 hastanın 37(%30,8) sinde tekrarlayan pankreatit atakları görülürken, bu sayı kolesistektomi yapılmayanlarda 83(%69,2) olarak hesaplandı. Tekrarlayan pankreatit atakları kolesistektomi olmayanlarda anlamlı olarak daha fazla bulundu(p=0,005). Kolesistektomi öncesinde ve sonrasında akut pankreatit atağı sadece 9(%2) hastada görüldü.

Komplikasyon oranları açısından bakıldığında ise kolesistektomi olanlar ve olmayanlar arasında istatiksel açıdan anlamlı fark bulunmadı[sırasıyla n=8(%11,4), n=23(%9,5) p=0,63]. Tomografik incelemede pankreatit ağırlığı açısından kolesistektominin etkisi görülmedi (Evre D-E pankreatit kolesistektomi olanlarda %27, kolesistektomi olmayanlarda % 33 p=0,34)

Sonuç: Kolesistektomi operasyonu tekrarlayan pankreatit ataklarını azaltmaktadır. Öte yandan, pankreatitin şiddeti üzerine bir etkisi gözükmemektedir.

Anahtar Kelimeler: Akut pankreatit, kolesistektomi, relaps

Tablo-1

	Kolesistektomi Sonrası Gelişen Akut Pankreatit Hastaları (N=37)	**Kolesistektomi Yapılmayan Akut Pankreatit Hastaları (N=242)**
Bilier	20(%54)	130(%53,7)
Alkol	0	11(%4,5)
Hipertrigliseridemi	2(%5,4)	17(%7)
Hiperkalsemi	0	2(%0,8)
İlaç Kullanimi	1(%2,7)	2(%0,8)
Konjenital	1(%2,7)	9(%3,7)
Kriptojenik	12(%32,4)	57(%23,6)
Sludge	1(%2,7)130(%53,7)	4(%1,7)

TABLO-1: Kolesistektomi durumuna göre pankreatit etyolojileri

EP-294
OLGU SUNUMU: SİTOMEGALOVİRÜS'E BAĞLI GASTRİK ÜLSER

YUSUFCAN YILMAZ[1], ONUR KESKİN[2]

1 ANKARA ÜNİVERSİTESİ TIP FAKÜLTESİ, İÇ HASTALIKLARI ANABİLİM DALI, ANKARA
2 ANKARA ÜNİVERSİTESİ TIP FAKÜLTESİ, GASTROENTEROLOJİ BİLİM DALI, ANKARA

Amaç: Yaygın Değişken İmmun Yetmezlik (CVID) nadir görülen bir immun yetmezlik sendromudur. Hastalar genellikle genç erişkin dönemde tekrarlayan enfeksiyonlar nedeniyle araştırılırken tanı alırlar.

Sitomegalovirüs (CMV) primer enfeksiyon sonrası damar endotelinde, mukozal epitelde ve bağ dokudaki stromal hücrelerde latent olarak kalan bir virüstür. Organ transplantasyonu, malignite, HIV enfeksiyonu, kronik steroid ve diğer immunsupresanların kullanımına, herediter immun yetmezliklere bağlı latent virüsler reaktive olarak gastrointestinal sistemin (GİS) çeşitli bölümlerinde enfeksiyonlara neden olabilir. Aktif CMV enfeksiyonu olan hastalarda GİS tutulumu sık olsa da gastrik ülser oldukça nadir görülür ve literatürdeki vaka bildirimleri sayılıdır.

Bu olgu sunumunda CMV'ye bağlı multipl gastrik ülser tespit edilen CVID tanılı hasta sunulmaktadır.

Olgu: 27 yaşında erkek hasta ikter, batın içi asit ve nedeni bilinmeyen portal hipertansiyon nedeniyle başvurdu. Sorgulamasında 2 yıldır seronegatif romatoid artrit, 9 yıldır CVID ile dış merkezde takip edildiği öğrenildi.

Başvuru yakınmalarına yönelik araştırmalar yapılırken tespit edilen demir eksikliği anemisi ve yeni başlayan epigastrik ağrı nedeniyle yapılan endoskopisinde özafagusta yaygın kandida plakları, mide antrumunda yaygın eritem ve yaklaşık 1 cm çapında çok sayıda derin ülser tespit edildi. Ülserlerden alınan biyopsilerin patolojik incelemesinde anti-CMV ile pozitif boyanma tespit edildi. Patolojik tanı sonrasında bakılan serum CMV DNA kopya sayısının 37633/ml olduğu görüldü. Hastaya gansiklovir 5mg/kg BID tedavisi başlandı ve 2 kez negatif serum kopya sayısı görülene kadar tedaviye devam edildi. Tedavi başlandıktan 1 hafta sonra epigastrik ağrının kaybolduğu görüldü. Tedavi sonrası taburcu olan hasta kliniğimize tekrar başvurmadığı için kontrol endoskopi yapılamadı.

Sonuç: CMV'ye bağlı gastrik ülser oldukça nadir görülen bir antitedir. Bildirilen bu vakada gastrik ülser kliniği nedeniyle yapılan endoskopide tespit edilen ülserlerin patolojik incelemesinde ve hastanın serumunda CMV tespit edilmiş ve tedavi sonrası hastanın gastrik ülser kliniğinin kaybolduğu görülmüştür.

Endoskopik olarak CMV'ye bağlı gastrik ülserlerin helicobacter pylori ya da diğer nedenlere bağlı gelişen ülserlerden ayırımı mümkün değildir. Çeşitli nedenlerden dolayı immun yetmezliği olan hastalarda tespit edilen gastrik ülserlerlerde CMV akla gelmeli ve biyopsileri inceleyecek patoloğa CMV şüphesi mutlaka bildirilmelidir.

Anahtar Kelimeler: sitomegalovirüs, gastrik ülser, yaygın değişken immün yetmezlik, CVID

EP-295
SOFOSBUVIR/LEDIPASVIR İLE POSTTRANSPLANT HCV TEDAVİSİ

MURAT ALADAĞ[1], MURAT HARPUTLUOĞLU[1], MEHMET ALİ ERDOĞAN[1], ALİ RIZA ÇALIŞKAN[1], OĞUZHAN YILDIRIM[1], YILMAZ BİLGİÇ[1], YASİR FURKAN ÇAĞIN[1], YÜKSEL SEÇKİN[1], MELİH KARINCAOĞLU[1], SEZAİ YILMAZ[2]

1 İNÖNÜ ÜNİVERSİTESİ TIP FAKÜLTESİ GASTRONTEROLOJİ BİLİM DALI, MALATYA
2 İNÖNÜ ÜNİVERSİTESİ TIP FAKÜLTESİ KARACİĞER NAKİL ENSTİTÜSÜ, MALATYA

Amaç: Sofosbuvir/ledipasvir tedavisi viral hepatit C eradikasyonunda yüksek oranlar sağlamaktadır. Biz bu çalışmada bu kombinasyonla tedavi edilen olgularımızdaki etkinlik ve güvenliğini değerlendirmeyi amaçladık.

Gereç-Yöntem: Nisan 2025-Eylül 2017 arasında karaciğer nakli sonrası nüks hepatit C tespit edilen olgu çalışmaya alındı. Nakil sonrası geçen süre 3 ay- 8 yıl, olguların %44 bayan %56 erkek idi. Yaş ortalması 56 (24-74), %96 olgu genotip 1, ortalam HCV-RNA 5.3 log 10IU/ml idi. Ortalama ALT 54 U/L. Olguların çoğu pretransplant tedavi deneyimli idi. Olgularin 20 tanesine 24 hafta 7 tanesine 12 hafta süre Harvony tb günde bir tb uygulandı. Günde bir kez ledipasvir/sofosbuvir kombinasyon tedavisi verildi.

Bulgular: Olguların %90'ı 10 günde HCV-RNA negatif, %95 olguda 1 ay sonunda HCV-RNA negatif, Transplant olgularının hepsinde 3 ay sonunda HCV-RNA negatifleşti. Hiçbir olguda tedaviyi kesmeyi gerektiren yan etki görülmedi. En sık yan etkiler, halsizlik, yorgunluk, kaşıntı, hafif anemi ve uykusuzluk görüldü. Bir olguda tedavi tamamlandıktan 1,3 yıl sonra meme kanseri gelişti. Tüm olgularda SVR 12 sağlandı.

Sonuç: Sofosbuvir/ledipasvir tedavisinin sirotik ve nonsirotik HCV olgularında olduğu gibi postransplant nüks görülen olgularda etkin ve emniyetli şekilde kullanılabildiğini gördük, bu konuda kesin konuşabilmek için daha çok vakayı isteyen çalışmalara ihtiyaç duyulmaktadır.

Anahtar Kelimeler: karaciğer transplantasyonu, hepatitis C, nüks, ledipasvir/sofosbuvir

EP-296
KOLESTIRAMINE TEDAVİSİNE HIZLI YANIT VEREN LEFLUNOMIDE İLİŞKİLİ KARACİĞER TOKSİSİTESİ

MERVE YÜKSEL[1], ONUR KESKİN[2], AYSUN ÇALIŞKAN[2], İLYAS ERCAN OKATA[3], ENES YAYLA[3], CİHAN YURDAYDIN[2], GÜLAY KINIKLI[3]

1 ANKARA ÜNİVERSİTESİ TIP FAKÜLTESİ İÇ HASTALIKLARI ANA BİLİM DALI,ANKARA
2 ANKARA ÜNİVERSİTESİ TIP FAKÜLTESİ GASTROENTOLOJİ ANA BİLİM DALI, ANKARA
3 ANKARA ÜNİVERSİTESİ TIP FAKÜLTESİ ROMATOLOJİ ANA BİLİM DALI, ANKARA

Giriş: Leflunomid (LEF), Romatoid Artrit (RA) tedavisi için kullanılan immunmodülatör bir ilaçtır. 10-20/gün önerilen idame tedavi dozudur. Oral yolla alındıktan sonra gastrointestinal sistemden hızlıca emilir ve teriflunomid(A77 1726) olarak bilinen aktif formuna dönüştürülür ve enterohepatik sirkülasyona uğrar. Biz burada RA tanısı ile takipli, Leflunomide tedavisi ile ilişkili KC toksisitesi gelişen bir vakayı sunduk.

Olgu: Yaklaşık 13 yıldır RA tanısı ile takip edilen 60 yaşında kadın hasta medikal tedavisinin düzenlenmesi için kliniğimize yatırıldı. Hastanın daha önce almakta olduğu metotreksat tedavisi karaciğer toksisitesi nedeniyle kesilmiş ve biyolojik ajanlar başlanmıştı. Takipte etanersept ve tosilizumab yanıtsız olan hastanın tedavileri kesildi. Hastaya prednizolon (5mg/gün) ve leflunomid (20 mg/gün) başlandı. Birinci ay kontrolünde RA ilişkili yakınmaları gerileyen hastanın; ikinci ay kontrolünde karaciğer hasar testlerinde yükseklik tespit edildi. Laboratuar tetkiklerinde AST/ALT:299/554 U/L, GGT/ALP:114/189 U/L olması üzerine leflunomide kesildi ve sadece DC 7.5 mg/gün ile devam edildi. Batın USG 'de hepatosteatoz ve yağlanmaya sekonder KC parankim ekosu artmış olarak izlendi. Portal ven ve hepatik arter doppler USG normaldi. Viral serolojide patoloji yoktu. Ig düzeyleri normal ve karaciğer spesifik otoantikorlar negatifti. Plazma serüloplazmin, ferritin, alfa-1 antitripsin ve kreatinfosfokinaz(CPK) düzeyleri normaldi. LEF kesilmesini takiben; AST/ALT progrese olmaya devam etti ve KC biyopsisi yapıldı; portal alanda hafif şiddetde mononükleer inflamasyon, hepatositlerde reaktif değişiklikler,% 40 oranında makroveziküler yağlanma, balon dejenerasyon ve grade 1 steatohepatit izlendi. Tüm bu değişiklikler ilaç toksitesi lehine değerlendirildi. AST 900 U/L ve ALT 863 U/L'ye kadar çıktı. Bunun üzerine hastaya kolestramin 4x4 gr başlandı, ertesi gün 3x8 gr yükseltildi ve 14 gün boyunca 24 gr şeklinde devam edildi. KC enzimlerinde yavaşça düşme izlenen hastanın 14 günlük Kolestramin tedavisi ile ALT/AST düzeyleri büyük ölçüde geriledi. Taburculuktan 2 ay sonra kontrolde KC enzimleri tamamen normale dönmüştü.

Tartışma: Leflunomide RA tedavisinde hastalığı kontrol altına alan etkili bir immunmodülatör ajandır. Ancak nadiren de olsa ciddi yan etkilere yol açabilir. KC enzim yüksekliği genellikle tedavi başlangıcından sonraki ilk 6 ay içinde meydana gelir ve genelde ılımlı test yüksekliği şeklindedir. İlacın kesilmesi veya doz azaltımıyla enzim düzeyleri gerilemektedir. Bizim olgumuzdaki gibi ciddi karaciğer hasarı gelişen vakalarda, ilacın metabolitleri enterohepatik dolaşımda uzunca süre kaldıkları için, safra asit bağlayıcı bir ilaçla leflunomid klerensi hızlandırılabilir. Bu olgu, kolestiramin tedavisine hızlıca yanıt vermiştir. Bu tip ilaç ilişkili karaciğer hasarı olgularında safra asit bağlayıcıları denenebilir.

Anahtar Kelimeler: Leflunomide, KC toksisitesi, Kolestramin

Resim 1

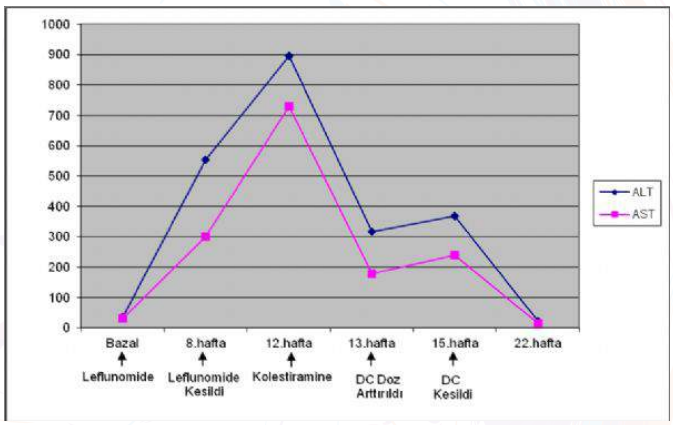

KC Fonksiyon Testlerinin Leflunomide kesildikten ve Kolestramin Tedavisinden Sonraki Seyri

EP-297
ERZURUM BÖLGE EĞİTİM VE ARAŞTIRMA HASTANESİ GASTROENTEROLOJİ KLİNİĞİ'NDE SON 2 YIL İÇERİSİNDE ERCP UYGULANAN HASTALARIN RETROSPEKTİF OLARAK DEĞERLENDİRİLMESİ

BÜLENT ALBAYRAK[1], SERKAN CERRAH[1], AHMET RAMİZ BAYKAN[1], AYKUT TURHAN[2]

1 BÖLGE EĞİTİM VE ARAŞTIRMA HASTANESİ, GASTROENTEROLOJİ KLİNİĞİ,ERZURUM
2 BÖLGE EĞİTİM VE ARAŞTIRMA HASTANESİ, DAHİLİYE KLİNİĞİ,ERZURUM

Endoskopik retrograd kolanjiopankreatografi(ERCP), safra yolu ve pankreas bozukluklarının değerlendirilmesi ve girişimsel tedavisinde çok yararlı olmasına rağmen, %5-10 sıklığında ciddi komplikasyonlar açısından diğer standart endoskopik tekniklere göre daha yüksek bir potansiyele sahiptir. ERCP sonrası az sıklıkla kolanjit, kanama, perforasyon, pankreatit ve ölüm dahil diğer birçok komplikasyon daha az sıklıkta görülmektedir. ERCP sonrasında serum amilaz konsantrasyonundaki yükselme, hastaların %75'inde ortaya çıkar. Fakat klinik olarak akut pankreatit (karın ağrısı ve hiperamilazemi) çok daha az görülür. ERCP sonrası pankreatit insidansı birkaç büyük klinik çalışmada gösterildiği gibi % 1,6-15 aralığında değişmektedir. Amacımız bölgesel verilerimizi kullanarak ERCP işleminin önemini birkez daha vurgulamak ve gelişebilecek komplikasyonlara karşı tedbir alınmasını sağlamaktır.

Erzurum Bölge Eğitim ve Araştırma Hastanesi'nde son 2 yılda Gastroenteroloji kliniğinde ERCP işlemi uygulanan hastalar retrospektif olarak tarandı. Hastaların ERCP işlemi ile hangi tanıları aldığına bakıldı. Bu hastaların ERCP işlemi öncesindeki ve sonrasındaki amilaz ve lipaz değerleri kontrol edildi. Amilaz veya lipaz değerlerinde 3 kat artış olan ya da normal aralığın üstünde değerler görülen hastalar ve işlem sonrası karında ağrı olan hastalar ERCP sonrası pankreatit olarak kabul edildi. Tüm hastalara rutin olarak işlem öncesi nonsteroid antienflamatuar ilaç ve işlem sonrası parenteral sıvı desteği ve antibiyotik proflaksisi uygulanmaktadır.

Son 2 yıl içerisinde kliniğimizde **1184** hastaya ERCP işlemi uygulandı. Bu hastaların 498'i erkek (%42), 686'sı kadın (%58) idi. Hastaların yaş ortalaması 62.72 olarak tespit edildi. ERCP sonrası pankreatit 101 hastada (% 8.5) görüldü. Diğer komplikasyonlar % 1'in altında idi. Klinik tanılar ve sayıları aşağıda gösterilmiştir.

KLİNİK TANI -SAYI

- Koledokolitiazis-863
- Periampullar Tumör- 153
- Safra yolları benign darlıkları- 41
- Divertikül basısı ve Mirizzi Sendromu- 32
- Diğer safra yolları tumörleri- 25
- Safra yolları yaralanmaları ve safra kaçağı- 15
- Safra yolu ilişkili kistik hastalık- 12
- Duodenal tumörler ve tümor invazyonu- 10
- Fasciola Hepatika ve Askaris enfestasyonu- 3
- Diğer- 30
- Toplam- 1184

ERCP işlemi hastaların klinik olarak çok büyük fayda gördüğü fakat işlem sonrası ciddi komplikasyonlar gelişebilen endoskopik bir işlemdir. İşlem öncesi ve sonrası alınacak basit tedbirlerle bu komplikasyonların azalacağı kanaatindeyiz.

Anahtar Kelimeler: ERCP, Komplikasyonlar

EP-298
KRONİK VİRAL HEPATİT C'Lİ HASTALARDA OMBITASVIR+PARITAPREVIR/DASABUVIR KOMBİNASYON TEDAVİSİNİN ETKİNLİĞİ

EMİN ALTIPARMAK, MEVLÜT HAMAMCI, BENGİ ÖZTÜRK, ENVER AVCI, HASAN TANKUT KÖSEOĞLU, ERSAN ÖZASLAN, FARUK ÇETİN, AHMET TEOMAN ERTEN

SBÜ ANKARA NUMUNE SAĞLIK, ARAŞTIRMA, UYGULAMA MERKEZİ; GASTROENTEROHEPATOLOJİ KLİNİĞİ

Giriş: Dünya genelinde yaklaşık 150-200 milyon kronik viral hepatit C (HCV)'li hasta mevcuttur. Her yıl ise 3-4 milyon yeni vaka bildirilmektedir. HCV; hepatoselüler karsinom, karaciğer sirozu ve karaciğer transplantasyonunun en önde gelen nedeni olup her yıl 350 binden fazla kişi kronik HCV'nin yol açtığı bu nedenlerden ötürü hayatını kaybetmektedir. Direk etkili antiviraller (DEA)'in kullanıma girmesiyle birlikte kalıcı yanıt oranları büyük ölçüde artmış ve bu durum HCV'de kür olasılığını gündeme getirmiştir. Biz burada hepatoloji polikliniğinde takipli kronik HCV'li hastaların direk etkili bir antiviral olarak gündeme gelen ombitasvir+-paritaprevir/dasabuvir (OBV+PTV/DSV) kombinasyon tedavisinin güncel verilerini paylaşmayı amaçladık.

Gereç-Yöntem: Kliniğimiz hepatoloji polikliniğinde takipli OBV+PTV/DSV kombinasyon tedavisi alan hastaların demografik bilgileri, tedavi süreleri, genotip bilgileri, sirotik ve non sirotik olmalarına göre grupları, takip sonunda HCV RNA sonuçları ve ilaca bağlı yan etki profili retrospektif olarak değerlendirildi.

Sonuçlar: Kliniğimiz hepatoloji polikliniğinde takipli toplamda 25'i kadın,10'u erkek 35 hastaya güncel tedavi olarak OBV+PTV/DSV kombinasyon tedavisi 3 ay süreyle verildi.Hastaların ortalama yaşı 58 olarak tespit edildi.Hastaların 18'i non-sirotik ve 17'si kompanse sirotik (Child- Pugh A) idi. Non-sirotik hastaların 13'ü tedavi deneyimli ve 5'i tedavi naiv; kompanse sirotik (Child-Pugh A) hastaların 6'sı tedavi deneyimli ve 11'i tedavi naiv hastalardan oluşmaktaydı. Hastalardan 2'sinde son dönem böbrek yetmezliği mevcuttu.Hastaların tamamı genotip 1b olarak tespit edildi. 3 ay sonraki takiplerinde HCV-RNA sonucu hastaların 1'i hariç hepsinde negatif saptandı. 3 ay sonunda HCV-RNA pozitif saptanan hastanın ise OBV+PTV ve DSV kombinasyon tedavisinin ilaçlarını eş zamanlı ve düzenli almamış olduğu ve başarısızlığın nedeninin tedaviye uyumsuzluk olduğu anlaşıldı. Bu vaka göz ardı edildiğinde kombinasyon tedavisinin serimizde etkinliği %100 olarak değerlendirildi. Hastaların %42'sinde yan etki izlenmezken,%58'inde hafif tolere edilebilen yan etkiler gözlendi. En sık gözlenen yan etkiler ise sırasıyla kaşıntı (%22),baş ağrısı (%20) halsizlik,yorgunluk (%17) olarak gözlendi. Tedavi bıraktırmayı ya da değiştirmeyi gerektirecek ciddi yan etki görülmedi. (Tablo 1)

Tartışma: OBV+PTV/DSV kombinasyon tedavisinde genotip 1b için literatürde bildirilen kalıcı virolojik yanıt oranları %97-100 arasında değişmektedir. Serimizde genotip 1b için saptanmış olan %100 başarı oranı da literatür ile uyumlu bulunmuştur. DEA'ler HCV tedavisinde yeni bir çığır açmıştır.Günümüzde artık HCV tedavi edilemez bir hastalık olmaktan çıkmıştır. HCV tedavisindeki bu ivme, gelecekte bir toplum sağlığı sorunu olmaktan çıkmasının hayal olmadığını göstermektedir. Önemli olan toplumun HCV ile ilgili olarak bilgilendirilmesidir (Bulaş yolları, risk grupları, korunma yöntemleri v.b).Bu konuda toplumu eğitici faaliyetlere devam edilmelidir.

Anahtar Kelimeler: HCV, ombitasvir, paritaprevir, dasabuvir

Tablo 1

OBV+PTV/DSV (sirotik:17, non-sirotik:18) (n=35)	
Kompanse sirotik Child-Pugh A (n=17)	Tdv. naiv:n=11 Tdv. deneyimli:n=6
Non-sirotik (n=18)	Tdv. naiv:n=5 Tdv.deneyimli:n=13
Genotip	Genotip 1b: %100
Özel hasta grubu	SDBY (hemodiyaliz) (n=2)
Takip	KVY: %100 (Tüm gruplarda-12 haftalık sonuçlar)
Yan Etki	%42: yan etki izlenmedi %58: hafif yan etkiler En sık: Kaşıntı: (%22) Baş ağrısı: (%20) Halsizlik,yorgunluk: (%17)

OBV+PTV/DSV tedavisi alan hasta grupları ve ilaç etkinlik sonuçları ve yan etki profili

EP-299
KARACİĞER TRANSPLANTASYONUNDA UZUN DÖNEMDE GÖRÜLEN ANEMİ: SIKLIĞI VE SEBEPLERİ

FEYZA GÜNDÜZ[1], İLKNUR DELİKTAŞ[2], HALUK TARIK KANİ[1], DENİZ BİRTAN[3], UMUT EMRE AYKUT[1], TAYFUR TOPTAŞ[4], ENDER DULUNDU[5], OSMAN CAVİT ÖZDOĞAN[1]

1 MARMARA ÜNİVERSİTESİ TIP FAKÜLTESİ, GASTROENTEROLOJİ BD, İSTANBUL
2 MARMARA ÜNİVERSİTESİ TIP FAKÜLTESİ, İÇ HASTALIKLARI ABD, İSTANBUL
3 MARMARA ÜNİVERSİTESİ EĞİTİM VE ARAŞTIRMA HASTANESİ
4 MARMARA ÜNİVERSİTESİ TIP FAKÜLTESİ, HEMATOLOJİ BD
5 MARMARA ÜNİVERSİTESİ TIP FAKÜLTESİ, GENEL CERRAHİ ABD

Amaç: Karaciğer transplantasyonu sonrası anemi erken ve geç dönemde görülen ve yaşam kalitesini bozabilen önemli bir komplikasyondur. Literatürde karaciğer transplantasyonunda uzun süreli takiplerde anemi sıklığı ile ilgili bilgi net değildir. Hastanın yaşı, transplantasyon süresi, kullanılan immünsüpresif ajanlara bağlı olarak %4-28 oranında anemi bildirilmektedir. İmmünsüpresif ilaçların etkinliğini değerlendiren çalışmalarda bildirilen anemi sıklığı %1-53 oranında farklı sonuçlar vermektedir. Anemi etyolojisi genellikle multifaktöriyel sebeplere bağlı olmakta veya sebebi net tespit edilememektedir. Bu çalışmada karaciğer transplantasyonu sonrası uzun dönem takiplerde anemi görülme sıklığı ve sebepleri araştırılmıştır.

Gereç-Yöntem: Çalışmaya karaciğer nakil polikliniğinde diğer kliniklerden takip amacı ile gelen ve nakil sonrası en az 1 yılını doldurmuş hastalar alındı. Hastaların demografik özellikleri ve laboratuvar verileri retrospektif olarak kaydedildi. Hastalar hemoglobin değeri kadında 12 g/dL'nin, erkekte ise 13 g/dL'nin altında ise anemi olarak değerlendirildi.

Bulgular: Toplam 64 hasta 21 kadın ve 43 erkek, ortalama yaş 53,3 yıl, ortalama nakil sonrası takip süresi 3,58 ± 2,88 yıl olarak saptandı. Yirmiyedi (%42,2) hastada hepatit B'ye, 6 (%9,4) hastada hepatit C'ye, 9 (%14,1) hastada kriptojenik, 4 (%6,3) hastada alkole, 16 (%25,0) hastada ise diğer nedenlere bağlı siroz tanısı vardı. On dört (%21,9) hastaya hepatosellüler karsinom, 50 (%78,1) hastaya ise dekompansasyon nedeniyle nakil yapıldı. Akut karaciğer yetmezliği nedeniyle nakil yapılan hasta oranı ile %4,68'di (n=3). Otuz dokuz (%60,9) hastaya canlıdan, 25 (%39,1) hastaya ise kadavradan nakil yapılmıştı. Ortalama hemoglobin (Hgb) 12,12 ± 2,16 g/dL olarak saptandı. 36 (%56,3) hastada anemi olduğu görüldü. On (%27,8) hastada anemi demir eksikliğine, 3 (%8,3) hastada B12 eksikliğine 26 (%63,8) hastada kronik hastalık anemisi, ilaçlar,renal yetmezlik gibi multifaktöriyel sebelere bağlandı.

Sonuç: Çalışmamızda anemi karaciğer naklinin uzun dönem takibinde oldukça sık görülen bir komplikasyon olarak karşımıza çıktı. Hastaların yarısından fazlasında anemi geliştiği görüldü. Birçok vakada multifaktöriyel sebeplere bağlı olan bu komplikasyon yaşam kalitesini arttırmak ve komorbidite oranını azaltmak için tedavi edilmelidir.

Anahtar Kelimeler: Anemi, Karaciğer nakli, Transplantasyon

EP-301
KRONİK VİRAL HEPATİT C'Lİ HASTALARDA SOFOSBUVIR+LEDIPASVIR +/-RIBAVIRIN KOMBİNASYON TEDAVİSİNİN ETKİNLİĞİ

MEVLÜT HAMAMCI, EMİN ALTIPARMAK, BENGİ ÖZTÜRK, HASAN TANKUT KÖSEOĞLU, ENVER AVCI, ERSAN ÖZASLAN, FARUK ÇETİN, AHMET TEOMAN ERTEN

SBÜ ANKARA NUMUNE SAĞLIK, ARAŞTIRMA, UYGULAMA MERKEZİ; GASTROENTEROHEPATOLOJİ KLİNİĞİ

Giriş:Dünyada yaklaşık 150-200milyon kronik viral hepatit C (HCV)'li hasta mevcuttur. Her yıl 3-4 milyon yeni vaka bildirilmektedir. HCV;hepatoselüler karsinom,karaciğer sirozu,-karaciğer transplantasyonunun en önde gelen nedenidir. Her yıl 350 binden fazla kişi bu nedenlerden ötürü hayatını kaybetmektedir. Direk etkili antiviraller (DEA)'in kullanıma girmesiyle tedavi yanıtı artmış, bu durum HCV'de kür olasılığını gündeme getirmiştir. Biz burada hepatoloji polikliniğimizdeki kronik HCV'li hastaların DEA olarak gündeme gelen sofosbuvir+ledipasvir (SOF+LED)+/- Ribavirin (RBV) kombinasyonunun güncel verilerini paylaşmayı amaçladık.

Gereç-Yöntem: Hepatoloji polikliniğinde SOF+LED+/- RBV tedavisi alan hastaların demografik bilgileri, tedavi süreleri, genotip bilgileri, sirotik, non sirotik olmalarına göre grupları, HCV RNA sonuçları, ilaca bağlı yan etki profili retrospektif olarak değerlendirildi.

Sonuçlar: Hepatoloji polikliniğimizde takipli 18'i kadın,12'si erkek 30 hastaya SOF+LED+/- RBV tedavisi verildi. Ortalama yaş 64'tü. Hastaların 3'ü non-sirotik,27'si sirotikti. Sirotik hastaların 10'u kompanse Child-Pugh A,17'si dekompanse Child-Pugh B hastalardan oluşmaktaydı. Non-sirotik hastaların 3'ü de tedavi naivdi. Kompanse sirotik Child-Pugh A hastaların 5'i tedavi deneyimli ve 5'i tedavi naiv;dekompanse Child-Pugh B hastaların 6'sı tedavi deneyimli ve 11'i tedavi naivdi. Hastaların 4'ü hariç diğerleri genotip 1b idi.Hastaların 1'i genotip 4, 3'ü genotip 3 idi; genotip 3 hastalardan 1'i Kafkas kökenliydi. Hastalardan 2'sinde hepatoselüler karsinom mevcuttu, 1 hasta karaciğer transplantlıydı. Genotip 3 olan 3 hastaya tedavi şeması olarak 3 ay süreyle ribavirinli kombinasyon verildi. Ribavirinsiz SOF+LED kombinasyonu alan hastalar 6 ay süreyle, ribavirinli SOF+LED kombinasyonu alan hastalar ise 3 ay süreyle takip edildi. Takip süreleri sonrasındaki HCV-RNA sonuçları hastaların tamamında negatif saptandı, böylelikle %100 oranında kalıcı virolojik yanıt elde edilmiş oldu. Hastaların %57'sinde yan etki izlenmezken,%43'ünde hafif tolere edilebilen yan etkiler gözlendi. En sık gözlenen yan etkiler ise sırasıyla baş ağrısı (%20), halsizlik,yorgunluk (%13), bulantı (%10),kaşıntı (%10), olarak gözlendi. Tedavi bıraktırmayı ya da değiştirmeyi gerektirecek ciddi yan etki görülmedi (Tablo 1).

Tartışma: SOF+LED+/-RBV tedavisinde genotip 1b için literatürde bildirilen kalıcı virolojik yanıt oranları %95-100 arasında değişmektedir. Bizim serimizde genotip 1b için saptanmış olan %100 başarı oranı da literatür ile uyumlu bulunmuştur.

DEA'ler HCV tedavisinde yeni bir çığır açmıştır.Günümüzde artık HCV tedavi edilemez bir hastalık olmaktan çıkmıştır. HCV tedavisindeki bu ivme, gelecekte bir toplum sağlığı sorunu olmaktan çıkmasının hayal olmadığını göstermektedir. Önemli olan toplumun HCV ile ilgili olarak bilgilendirilmesidir (Bulaş yolları, risk grupları,risk gruplarının korunma yöntemleri v.b). Bu konuda toplumu eğitici faaliyetlere şiddetle devam edilmelidir.

Anahtar Kelimeler: HCV, sofosbuvir, ledipasvir

Tablo 1

SOF+LED (sirotik:27, non-sirotik:3) (n=30)	
Kompanse sirotik Child-Pugh A (n=10)	Tdv. naiv: n=5 Tdv. deneyimli: n=5
Dekompanse sirotik Child-Pugh B (n=17)	Tdv. naiv: n=11 Tdv. deneyimli: n=6
Non-sirotik (n=3)	Tdv. naiv: n=3 Tdv.deneyimli:n=0
Genotip	Genotip 1b:%87
Özel hasta grubu	HCC (n=2) KC Tx (n=1)
Takip	Kalıcı Virolojik Yanıt: %100
Yan Etki	%57: yan etki izlenmedi %43: hafif yan etkiler En sık: Baş ağrısı: (%20) Halsizlik,yorgunluk: (%13) Kaşıntı: (%10) Bulantı: (%10)

SOF+LED tedavisi alan hasta grupları, ilaç etkinlik sonuçları ve yan etki profili

EP-302
NADİR GÖRÜLEN TİP 1 MİRİZZİ SENDROMLARI: İKİ OLGU SUNUMU

MUSTAFA SALİH AKIN[1], GÜLBANU CANBALOĞLU ERKAN[1], ESİN KORKUT[1], ENVER AKBAŞ[1], CENK ERSAVAŞ[2], YAŞAR ÖZDENKAYA[2]

1 MEDİPOL ÜNİVERSİTESİ TIP FAKÜLTESİ GASTROENTEROLOJİ BİLİM DALI, İSTANBUL
2 MEDİPOL ÜNİVERSİTESİ TIP FAKÜLTESİ GENEL CERRAHİ BİLİM DALI, İSTANBUL

Amaç: Mirizzi sendromu, sistik kanaldaki veya Hartmann poşunda impakte taşın ekstrensek kompresyonu sonucu oluşan ortak hepatik kanal obstriksiyonu olarak tanımlanır. Mirizzi sendromlu hastalarda sarılık, ateş ve sağ üst kadran ağrısı gibi belirtiler görülebilir. Kolesistektomi uygulanan hastalarda ameliyat öncesinde Mirizzi sendromu sıklıkla bilinmemektedir ve özellikle laparoskopik cerrahide ciddi morbidite ve safra yaralanmalarına neden olabilir. Mirizzi sendromu safra kesesi kanseri ile ilişkili olabilir.

Bizde burada Mirizzi sendromları içinde daha nadir görülen tip 1 Mirizzi Sendromlu iki olguyu sunmayı amaçladık.

Olgu sunumu 1: 78 yaşında erkek hasta, 2-3 gündür devam eden sağ üst kadran ağrısı, sarılık ve idrarda koyulaşma şikayeti ile başvurdu. Fizik muayenede cilt ve skleralar ikterik idi. Batın USG'de safra kesesinde safra çamuru, intrahepatik safra yollarında dilatasyon mevcuttu. Kan tetkiklerinde kolestatik enzim ve direk ağırlıklı bilirubin yüksekliği mevcuttu. Hastaya ERCP yapıldı. Common hepatik duktusda dıştan bası ile uyumlu benign darlık izlendi. Darlık proksimaline geçecek şekilde 10FX12 cm plastik stent takıldı. İşlem sonrası kolestatik enzim ve bilirubin değerleri normale döndü. Kolesistektomi sonrası stent çıkarıldı, common hepatik duktus normal olarak değerlendirildi.

Olgu sunumu 2: 59 yaşında kadın hasta, daha önceleri de zaman zaman olan, ancak 3 gündür aralıksız devam eden sağ üst kadran ve epigastrik karın ağrısı, sarılık şikayeti ile başvurdu. Fizik muayenede cilt ve skleralar ikterik, murphy pozitif idi. Batın USG'de safra kesesinde en büyüğü 10 mm multiple taşlar, sistik kanalda taş ve dilatasyon, intrahepatik safra yollarında santralde dilatasyon mevcuttu. Kan tetkiklerinde kolestatik enzim ve direk hakim bilirubin yüksekliği mevcuttu. Hastaya ERCP yapıldı. Common hepatik duktusda dıştan bası ile uyumlu benign darlık izlendi, 10FX10 cm plastik stent takıldı. İşlem sonrası kolestatik enzim ve bilirubin değerleri normale döndü. Kolesistektomi sonrası stent çıkarıldı, common hepatik duktus normal olarak değerlendirildi.

Sonuç: Mirizzi sendromu, kolesistektomi geçiren hastaların %0,05'inde olduğu tahmin edilmektedir. Mirizzi sendromlu hastaların yaklaşık yüzde 50-77'sini kadınlar oluşturmaktadır.

- Mirizzi sendromu, kolesistobiliyer fistül varlığı ve derecesine göre sınıflandırılmaktadır.
- Tip I (% 11) - Safra kesesinin boyun/infundibulumunda veya sistik kanaldaki taşın ortak hepatik kanala dıştan kompresyonu.
- Tip II (% 41) - Fistül, ortak safra kanalının çevresinin üçte birinden daha azını içerir.
- Tip III (% 44) - Ortak safra kanalının çevresinin üçte biri ile üçte ikisi arasında tutulum.
- Tip IV (% 4) - Ortak safra kanalının tüm duvarının tahrip edilmesi.

Anahtar Kelimeler: Mirizzi Sendromi Tip 1, Kolelitiazis, ERCP

Olgu 1 MRCP görüntüsü

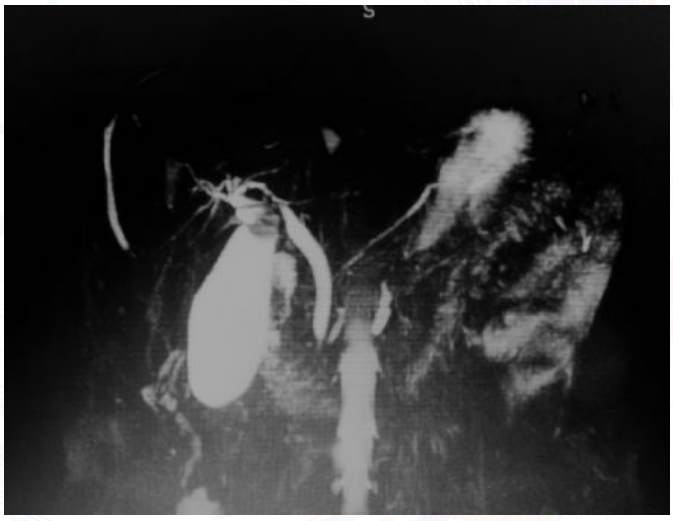

Olgu 2 ERCP görüntüsü

EP-303
MALNUTRİSYONU DEĞERLENDİRMEDE YENİ BİR BİOMARKER: SERUM FETUİN A

BURCU BARUTÇUOĞLU[1], NALAN GÜLŞEN ÜNAL[2], NEVİN ORUÇ[2], GÜNEŞ BAŞOL[1], ÖMER ÖZÜTEMİZ[2]

1 EGE ÜNİVERSİTESİ TIP FAKÜLTESİ, BİYOKİMYA ANABİLİM DALI, İZMİR
2 EGE ÜNİVERSİTESİ TIP FAKÜLTESİ, GASTROENTEROLOJİ BİLİM DALI, İZMİR

Amaç: Fetuin-A (alpha-2-HS-glycoprotein) karaciğerden sentezlenen bir proteindir. Obez ve alkol dışı yağlı karaciğer hastalarında serum düzeyinin yüksek saptandığına dair çalışmalar literatürde mevcuttur. İnflamatuar barsak hastalarında malnütrisyon morbidite ve mortalite ile yakından ilişkilidir ve bu hasta grubunun nütrisyonel değerlendirilmesi ve desteği hastalık takibinde önem taşımaktadır. Burdan yola çıkılarak İBH hastalarda serum fetuin A düzeyi ile beslenme durumu arasındaki ilişki araştırılmıştır.

Gereç-Yöntem: Çalışmaya Gastroenteroloji BD İBH polikliniğinde takipli 76 hasta. Hastaların boy, kilo, vücut kitle indeksleri, serum albümin, B12, folat, ferritin, CRP, sedimentasyon, hemoglobin ve fetuin A düzeyleri ölçülmüştür. Hastaların beslenme durumları MNA ölçeği ile ayrıca değerlendirilmiştir.

Bulgular: Çalışmaya alınan hastaların 44'ü (%57.9) Crohn hastalığı, 32'si (%42.1) Ülseratif kolitti. 34'ü kadın (%44.7), ortalama yaşları 44.9 yıl, VKİ 24 kg/m2, serum CRP düzeyleri 0.7 mg/dl (N:0-0.5), eritrosit sedimentasyon hızı 20 mm/saat, serum B12 düzeyi 411 pg/ml, serum folat düzeyi 9 ng/ml, serum albümin düzeyi 4.4 gr/dl, hemoglobin 12 gr/dl, ferritin 89 ng/ml, serum fetuin A düzeyi 41 ng/dl saptanmıştır. Hastaların 11'inde (%14.5) VCİ < 18.5 kg/m2 saptandı, 65'inde (% 85.5) VKİ >18.5 kg/m2 saptandı. VKİ < 18.5 kg/m2 olanlarda serum fetuin A düzeyi 29.5 saptanırken, VKİ >18.5 kg/m2 olanlarda 42.8 saptanmıştır.

VKİ <18,5 kg/m2 altında olanlar ile VKİ > 18,5 kg/m2 olan hastalarda serum fetuin A düzeyleri arasında istatistiksel olarak anlamlı farklılık saptanmıştır. ($p<0.01$). Ayrıca VKİ ile serum fetuin A düzeyi arasında pozitif yönde anlamlı korelasyon mevcuttur. ($p<0.05$, $r=0.27$)

Sonuç: Ciddi malnutrisyon ve kilo kaybında serum fetuin A seviyeleri düşmektedir.Serum fetuin A düzeyi IBH'lı hastalarda malnütrisyonu ve beslenme durumunu değerlendirmede yeni bir marker olarak kullanılabilir

Anahtar Kelimeler: Fetuin A, nütrisyon, inflamatuar barsak hastalığı

EP-304
ŞİŞLİ HAMİDİYE ETFAL EĞİTİM ARAŞTIRMA HASTANESİ GASTROENTEROLOJİ KLİNİĞİ DİREKT ETKİLİ ANTİVİRAL AJAN İLE HEPATİT C TEDAVİ DENEYİMİ

İLKER ŞEN, MEMDUH ŞAHİN, ALİ RIZA KÖKSAL, SALİH BOĞA, HÜSEYİN ALKIM, CANAN ALKIM

ŞİŞLİ HAMİDİYE ETFAL EĞİTİM ARAŞTIRMA HASTANESİ, GASTROENTEROLOJİ KLİNİĞİ

Amaç: Hepatit C virüs (HCV) enfeksiyonu tüm dünyada sirozun ve hepatoselüler karsinomun en sık sebebidir. Doğrudan etkili antiviral (DAA) kombinasyon tedavileri ile tüm HCV genotiplerinde yaklaşık %95 oranında virolojik yanıt elde edilmektedir. Bu çalışmada kliniğimizde Kronik hepatit C enfeksiyonu ile takip edilen ve DAA kombinasyonları ile tedavi başlanan ilk 97 hastanın verilerini değerlendirmeyi amaçladık.

Gereç-Yöntem: Çalışmaya Temmuz 2016 ve Eylül 2017 arasında DAA tedavi başlanan 97 hasta alındı.

Bulgular: 90 hastanın tedavisi tamamlanmış, 4 hasta devam etmektedir, 1 hasta verilen tedaviyi sosyal problemi nedeniyle sadece 1 ay kullanabilmiştir. 2 hasta da tedavinin erken döneminde eksitus olmuştur. Hastaların % 61.9'u kadın, %38.1'i erkek olup, Hastaların ortalama yaşı 61 ±11.3 idi. HCV genotip dağılımı ise; 80 (%82.5) hasta Genotip Ib, 6 (%6.2) hasta Genotip II, 5 (%5.2) hasta Genotip III, 5(%5.2) hasta Genotip Ia, 1 (%1) hasta Genotip IV idi. Hastaların 56'sı (%57.7) tedavi deneyimliydi. Tedavi öncesi HCV RNA düzeyi 2x106 ±2.9 x106 IU/ml idi. 27 hasta Ombitasvir+paritaprevir+ ritonavir+dasabuvir (V+E), 54 hasta Sofosbuvir+Ledipasvir (H), 9 hasta Sofosbuvir+Ribavirin, 4 hasta H+ Ribavirin, 3 hasta ise (V+E)+ Ribavirin tedavisi aldı. Hastaların 49 (%51) tanesi non-sirotik iken, 48 hasta sirotikti (child A:19, child B:13, child C:15). Tedavisi tamamlanan 90 hastada tedavi sonu HCV RNA negatifliği %100 oranındaydı. SVR 12 hafta sonuçları görülen 82 hastada SVR oranı %100 idi. 4 hasta tedaviye devam etmektedir, 1 hasta verilen tedaviyi alamamıştır. 2 hasta ise ileri evre karaciğer hastalığı nedeni ile kaybedilmiştir.

Sonuç: DAA ile tedavi yarıya yakını sirotik ve altıda biri ileri evre sirotik hasta grubumuzda %100lük viral eradikasyon sağlamıştır

Anahtar Kelimeler: kronik hepatit C, Direkt etkili antiviral tedavi

Tablo 1

Tablo 1. Demografik Veriler (Hasta Sayısı:97)	
YAŞ	61 ±11.3
CİNSİYET	% 38.1 erkek - %61.9 kadın
GENOTİP	%82.5 Genotip Ib %6.3 Genotip II %5.1 Genotip Ia %5.1 Genotip III %1 Genotip IV
SİROZ	NON SİROTİK %51 SİROTİK %49 • CHİLD A: %19.7 • CHİLD B %13.6 • CHİLD C %15.7

Demografik Veriler

Tablo 2

Tablo 2. Tedavi rejimlerine göre hasta dağılımları						
TEDAVİ	SÜRE (HAFTA)	HASTA SAYISI	ORAN	TEDAVİSİ BİTEN HASTA SAYISI	TEDAVİ SONU HCV RNA NEGATİFLİK	SVR
Sofosbuvir+Ledipasvir	12	2	%55.6	51	%100	%100
	24	52				
Ritonavir+Ombitasvir+Paritaprevir+ Dasabuvir	12	27	%27.9	24	%100	%100
Sofosbuvir+ Ribavirin	24	9	%9.2	8	%100	%100
Sofosbuvir+ Ledipasvir+Ribavirin	12	4	%4.2	4	%100	%100
Ritonavir+Ombitasvir+Paritaprevir+ Dasabuvir+ Ribavirin	12	3	%3.1	3	%100	%100

Tedavi rejimlerine göre hasta dağılımları

EP-305
KOLONOSKOPİ SONRASI NADİR BİR KOMPLİKASYON: AKUT APANDİSİT

MUHAMMED FATİH AYDIN[1], SABİYE AKBULUT[2], HÜSEYİN AKYOL[3], MEHMET AKİF AYDIN[3]

1 İSTANBUL ALTINBAŞ ÜNİVERSİTESİ, MEDİCAL PARK BAHÇELİEVLER HASTANESİ, GASTROENTEROLOJİ, İSTANBUL
2 SAĞLIK BİLİMLERİ ÜNİVERSİTESİ, KARTAL KOŞUYOLU YÜKSEK İHTİSAS EĞİTİM VE ARAŞTIRMA HASTANESİ, GASTROENTEROLOJİ, İSTANBUL
3 ÖZEL MEDİCAL PARK BAHÇELİEVLER HASTANESİ, GENEL CERRAHİ, İSTANBUL

Amaç: Kolonoskopi gastrointestinal sistem hastalıklarının tanı, tedavi ve tarama programlarında çok yaygın olarak kullanılan, oldukça emniyetli, endoskopik bir işlemdir. Sık olmamakla birlikte iyi bilinen komplikasyonlar kanama, perforasyon, divertikülit ve postpolipektomi sendromudur. Kolonoskopi sonrası akut apandisit oldukça nadir olarak görülen bir komplikasyondur. Biz burada kolonoskopi işlemi sonrası gelişen bir akut apandisit olgusunu oldukça nadir görülmesi nedeniyle sunmaktayız.

Olgu: 50 yaşında, erkek hasta. Gaitada gizli kan pozitif saptanan hastaya tarama amaçlı kolonoskopi planlandı. Gerekli ön hazırlıktan sonra yazılı ve sözlü onam alınarak hastaya kolonoskopi işlemi yapıldı. Kolonoskopide çekuma kadar gidildi, çekum tabanı, apendiks orifisi, ilioçekal valv normal olarak izlendi, çıkan kolon, hepatik fleksura, transvers kolon, splenik fleksura mukoza ve lümen normaldi. İnen kolonda, yaklaşık 2-3 mm çaplarında, üç adet diminutif polip izlendi, hepsi biyopsi forsepsi ile çıkarıldı. Sigmoid kolon ve rektum mukoza ve lümen normaldi. İşlemden yaklaşık bir saat sonra hasta taburcu edildi. Kolonoskopi işleminden 24 saat sonra hasta karın ağrısı yakınması ile tekrar başvurdu. Fizik muayenede batın sağ alt kadranda palpasyonda hassasiyet, defans vardı ve rebound pozitifti. Beyaz küre 12.800/mm3, %80.1 nötrofildi. CRP(c-reaktif protein) 68 mg/dl (N: 0 – 0,5 miligram/dl) olan hastaya abdominal bilgisayarlı tomografi çekildi, tomografi'de akut apandisit ile uyumlu görünüm izlendi; apendiks çapı 15 mm, içinde hava sıvı ile distandü idi, periapendiküler yağ dokusunda inflamasyon, ödem ve dansite artışı mevcuttu; batında serbest hava izlenmedi. Operasyona alınan hastaya laparoskopik olarak apendektomi yapıldı. Patolojik inceleme sonucu akut flegmenöz apandisit olarak rapor edildi. Genel durumu iyi olan hasta taburcu edildi.

Sonuç: Kolonoskopi çok yaygın olarak kullanılan, emniyetli bir işlemdir, hayatı tehdit eden komplikasyonları nadirdir. Postkolonoskopik apandisit ise oldukça nadirdir. Mekanizmasında çeşitli teoriler bulunmaktadır; bunlar cihazın apendikse direk travması, aşırı hava basıncı ile apendiksin gerilmesi veya fekal tıkacın apendiks lümenini tıkaması veya apendiks orifisi etrafında bulunan bir lezyona girişim yapılması sayılabilir. Yayınlarda semptomların kolonoskopi işleminden 6. saat ila 5. gün arasında başladığı rapor edilmiştir.

Sonuçta, postkolonoskopik apandisit kolonoskopinin çok nadir, fakat önemli önemli bir komplikasyonudur. Kolonoskopi sonrası karın ağrısı ile gelen hastalarda ayırıcı tanıda akut apandisit akla gelmelidir. Zamanında tanı konması ve hastanın zamanında cerrahiye refere edilmesi oldukça önemlidir.

Anahtar Kelimeler: Kolonoskopi, postkolonoskopik komplikasyon, akut apandisit

Kolonoskopide apendiküler orifisin normal görünümü

EP-307
PERFORASYON İLE KARIŞTIRILAN PNÖMATOZİS İNTESTİNALİS VAKASI

MURAT İSPİROĞLU[1], MUHAMMED ÇİFTÇİOĞLU[2], BÜLENT KANTARÇEKEN[1]

1 SÜTÇÜ İMAM ÜNİVERSİTESİ TIP FAKÜLTESİ, GASTROENTEROLOJİ BİLİM DALI, KAHRAMANMARAŞ
2 SÜTÇÜ İMAM ÜNİVERSİTESİ TIP FAKÜLTESİ, İÇ HASTALIKLARI ANA BİLİM DALI, KAHRAMANMARAŞ

Amaç: Pnömatozis sistoides intestinalis (PSİ) nadir görülen etyolojisi tam bilinmeyen, barsak subseroza ve submukozasında çoklu gaz dolu kistlerin olduğu bir hastalıktır. Bu kistlerin oluşmasında gastrointestinal lümen içerisindeki gaz, bakterilerin oluşturduğu gaz ve pulmoner gaz suçlanmaktadır. Erkek ve kadında eşit oranda en sık 50-60 yaş aralığında sık görülür. Hastalığın büyük kısmı jejunum ve ileumu tutarken kolon %6 oranında etkilenir. Apandisit, Chron hastalığı, pilor stenozu, ülseratif kolit, divertiküler hastalık, nekrotizan enterekolit, sigmoid volvulus gibi gastrointestinal sistem hastalığı pnömatozis sistoides intestinalise eşlik edebilir. Ayrıca cerrahi ve endoskopik travmaya sekonder de gelişen PSİ da bildirilmiştir.

Olgu: 78 yaşında kadın hasta 23 gündür dış merkezde pnömoni ile takip edilmekte iken karın ağrısı ve kanlı ishal şikayeti olması üzerine kliniğimize yatışı yapıldı. Hastanın yapılan fizik mayenesinde tansiyon: 120/77 mm/hg, nabız: 86/dk şuur açık oryante koopere idi. Diğer sistem muayeneleri doğal idi. Yatışıyla birlikte hastaya üst GİS endoskopisi yapıldı. Endoskopide alkalen reflu pangastrit, eroziv bulbit saptandı. Ertesi güne kolonoskopi planlandı. Kolonoskopide hepatik fleksuraya kadar ilerlendi. Girişten itibaren 80. ve 140. cm' ler arasında mukoza yaygın ülsere ve erozyone görünümde idi. Burdan biyopsi alındı. Kolonoskopi sonucu iskemik kolit ?, inflamatuvar barsak hastalığı (crohn hastalığı?), malignite ? olarak yorumlandı. Aktif kanama odağı saptanmadı. Kolonoskopi işleminden 12 saat sonra kontrol amaçlı çekilen ayakta direkt batın grafide diyafragma altında serbest hava izlendi. Ancak hastanın fizik muayenesi doğaldı. Perforasyon şüphesi olan hastaya kontrastlı batın tomografi çekildi. Tomografi yorumu mide kollabe izlenmiş olup, duvar kalınlığında hafif artış ve submukozal ödem, mide antrum komşuluğunda ve perigastrik alanda, üst kadranlardan itibaren batın ön duvarda yaygın serbest hava değerleri izlenmektedir. Perforasyon? şeklinde raporlandı.

Hasta genel cerrahi tarafından değerlendirildi. Hastanın batını rahat tespit edildi. Hastanın wbc:12000, crp: 22,5 mg/dl idi. Bun, kreatin, Na, K, AST, ALT, Amilaz, Lipaz değerleri normaldi. Akut cerrahi girişim düşünülmedi. Hasta oral stop takip edildi. Hastanın takiplerinde klinik ve laboratuvar değerlerinde patolojik durum saptanmadı. Kontrol batın tomografi ve ultrasonografisinde değişiklik izlenmeyen hastanın sıvı alımına izin verildi. Günlük fizik muayene takibinde değişiklik saptanmayan hasta literatürde de örnekleri olduğu gibi pnömatozis intestinalis olarak düşünülerek yatışının 10. gününde taburcusu yapıldı.

Sonuç: Pnömotozis intestinalis nadir görülen bir durum olmakla beraber şüpheli organ perforasyonu vakalarında akılda bulundurulması gerekir. En azından klinik ve laboratuvar olarak normal olan hastaların gereksiz cerrahi girişime maruz kalması önlenmiş olacaktır.

Anahtar Kelimeler: Perforasyon, Pnömotozis intestinalis

Ayakta Direk Batın Grafisi

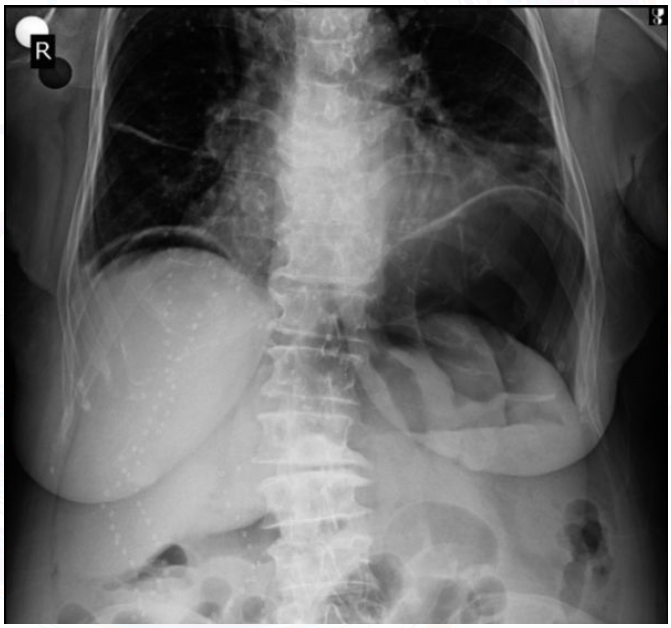

Diyafram altı serbest hava

Batın Tomografi

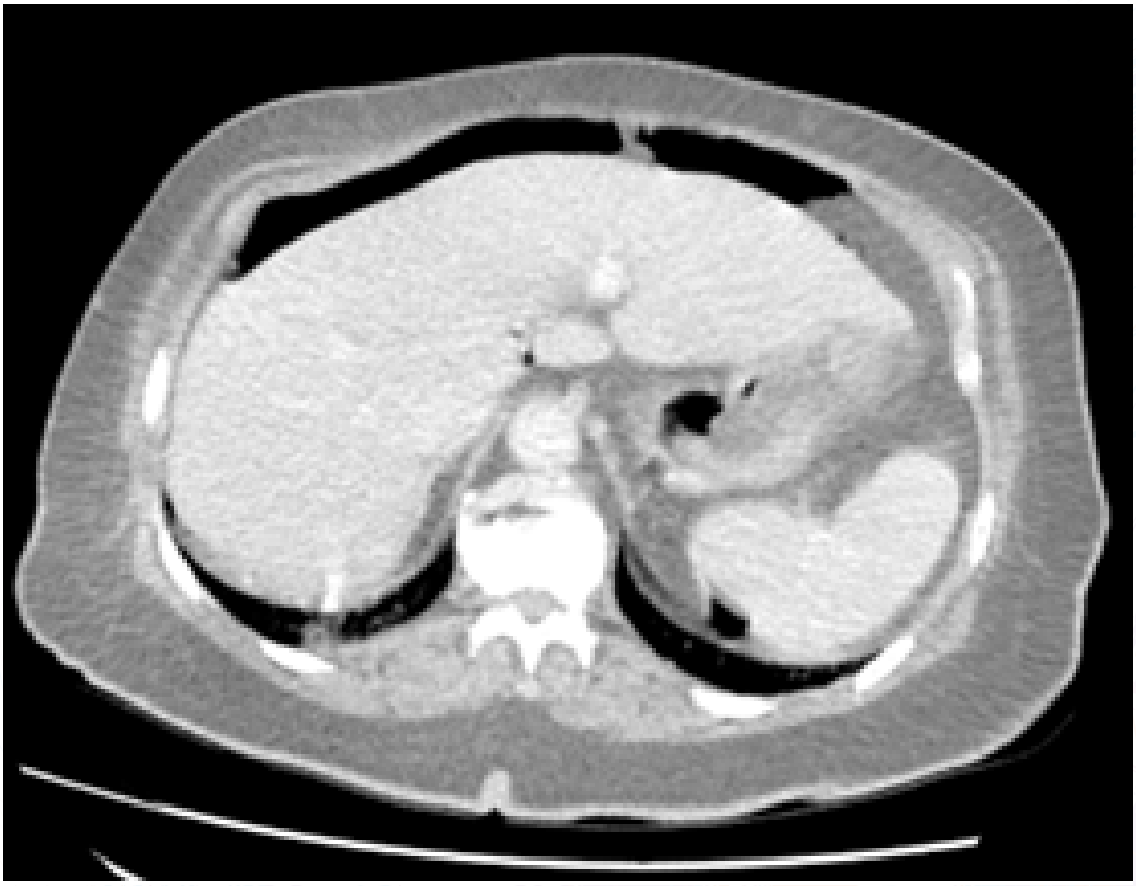

Batın içi serbest hava

EP-308
ENTEZAL TUTULUMUN KLİNİK BULGU VE SEMPTOMLARI OLMAYAN ÇÖLYAK VE İNFLAMATUVAR BAĞIRSAK HASTALIĞI OLAN HASTALARDA ENTEZAL ANORMALLİKLERİN SIKLIĞI

SİBEL BAKIRCI ÜREYEN[1], BİLAL TOKA[2], CENGİZ KARACAER[3], ZEYNEP ERTÜRK[3], MUHAMMET KAYA[3], AHMET TARIK EMİNLER[2], ALİ TAMER[3], MUSTAFA İHSAN USLAN[2]

1 SAKARYA ÜNİVERSİTESİ EĞİTİM VE ARAŞTIRMA HASTANESİ, ROMATOLOJİ BİLİM DALI, SAKARYA
2 SAKARYA ÜNİVERSİTESİ TIP FAKÜLTESİ, GASTROENTEROLOJİ BİLİM DALI, SAKARYA
3 SAKARYA ÜNİVERSİTESİ TIP FAKÜLTESİ, İÇ HASTALIKLARI ANA BİLİM DALI, SAKARYA

Amaç: Çölyak Hastalığı (ÇH) ve İnflamatuvar Bağırsak Hastalığı (İBH) olan hastalarda entezal anormalliklerin kesin sıklığı tam olarak bilinmemektedir. Bu çalışmanın amacı, spondiloartrit (SpA) klinik entezal tutulum belirtisi ve bulgusu olmayan İBH ve ÇH'si olan hastalarda ultrasonografi (US) ile tespit edilen entezal anormalliklerinin varlığını, sağlıklı kontrol (SK) grubu ile karşılaştırmaktır.

Gereç-Yöntem: Sakarya Üniversitesi Tıp Fakültesi Gastroenteroloji Kliniği'nde takip edilen Ülseratif Kolit, Crohn ve ÇH'si olan hastalar prospektif olarak bu çalışmaya alındı. Hastalık şiddeti belirlemede Crohn Hastalarında crohn hastalığı aktivite indeksi (CDAI), Ulseratif Kolit hastalarında Mayo skorlaması kullanıldı. Tüm hastalar klinik degerlendirmeler yapildiktan sonra aynı gün US degerlendirilmesine alındı. Quadriseps, proksimal ve distal patellar, aşil, triceps tendonlarının entezal bolgeleri US ile Glascow ultrasonografik entezis skorlama sistemine göre değerlendirilerek sonuçlar 'GS inflamasyon skoru', 'Doppler inflamasyon skoru','toplam inflamasyon skoru', 'kronisite skoru', "toplam US enthezopati skoru" olarak kategorize edildi.

Bulgular: Çalışmaya 44 ÇH (%79,5 kadın), 43 İBH (12 Crohn, 31 Ülseratif Kolit, %37,2 kadın) ve 18 SK (%72,2 kadın) alındı. Gruplar arasında yaş ve vücut kitle indeksi benzerdi. Demografik veriler ve US bulgulari Tablo 1 de özetlendi. Üç grup arasında 'GS inflamasyon skoru', 'toplam inflamasyon skoru', 'kronisite skoru', 'toplam US enthezopati skoru' istatistiksel olarak anlamlı derecede farklı bulundu (tablo1). Özellikle ÇH grubunda US skorları İBH ve SK gruplarına göre daha yüksekti. IBH hastalarında hastalik aktivitesi ile US entezal bulguları arasında anlamlı bir ilişki saptanmadı. Bu çalışma, ÇH ve IBH'sı olan hastalarda subklinik entezopati sıklığının sağlıklı bireylerden daha yüksek olduğunu göstermektedir. IBH hastalarında hastalık aktivitesi ile US entezal bulguları arasında anlamlı ilişki saptanmadı.

Sonuç: Subklinik entezal anormallikler, İBH ve ÇH hastalarında SpA'nin erken fazını gösteriyor olabilir. Bu hastalıklara sahip olan bireylerin eklem, entezal tutulumlarının US gibi invazif olmayan pratik bir yontem ile erken donemde tespit edilmesini değerlendiren daha büyük hasta sayılı prospektif çalışmalara ihtiyaç vardır. Bu çalışmalar erken dönemde bu tutulumların tespitinin klinik ve tedaviler uzerindeki etkilerini anlamamız icin degerli bilgiler saglayabilir.

Anahtar Kelimeler: Çölyak Hastalığı, İnflamatuar Barsak Hastalığı, Entezit

Çolyak Hastalari,İnflamatuvar Bagirsak Hastaligi olan hastalar ve saglikli kontrol grubunundemografik verileri ve US bulguları.

	CH n=44	IBH n=43	SK n=18	P değeri
Yaş,yıl (SD)	38 (12,4)	42.5 (13)	39.2 (8.7)	P=0.141
Cinsiyet, n (%)	35 (79.5%)	16 (37.2%)	13 (72.2%)	-
Vucut kitle indeksi, kg/m2 (SD)	24,4 (4.5)	26.2 (5.5)	26.7 (5.8)	P=0.093
Hastalik suresi, ay (SD)	4.5 (5.6)	70.79 (81.5)	-	-
Glutensiz diyet suresi, ay (SD)	4.3 (5.6)	-	-	-
GS inflamasyon skoru	9.8 (6.5)	8.7 (5.2)	5.1(4.4)	P=0.011
Doppler inflamasyon skoru	0.64 (0.78)	0.88 (1.02)	0.56 (1.04)	P=0.323
Toplam inflamasyon skoru	10.4 (6.5)	9.6 (5.4)	5.6(5.2)	P=0.007
Kronisite skoru	10.8 (5.5)	4.2 (4.9)	1.0(1.7)	P<0.001
Toplam US enthezopati skoru	21.2 (10)	13.9 (8.6)	6.6 (6.3)	P<0.001

Tablo 1 Tüm veriler ortalama olarak verildi (SD)

EP-309
B12 VİTAMİN EKSİKLİĞİ SAPTANAN HASTALARDA ENDOSKOPİK VE PATOLOJİK BULGULAR

FERDA AKBAY HARMANDAR[1], SÜLEYMAN DOLU[2], AYHAN HİLMİ ÇEKİN[1]

1 SAĞLIK BİLİMLERİ ÜNİVERSİTESİ ANTALYA EĞİTİM VE ARAŞTIRMA HASTANESİ İÇ HASTALIKLARI ANABİLİM DALI / GASTROENTEROLOJİ BİLİM DALI
2 SAĞLIK BİLİMLERİ ÜNİVERSİTESİ ANTALYA EĞİTİM VE ARAŞTIRMA HASTANESİ İÇ HASTALIKLARI ANABİLİM DALI

Amaç: Vitamin B 12 eksikliği tespit edilen olgularda endoskopik olarak atrofik mide görünümü ile patolojik olarak atrofi varlığının kıyaslanması ve bu olgularda Helicobacter pylorinin rolü ve diğer endoskopik bulguların karşılaştırılması ve değerlendirilmesi amaçlanmıştır.

Materyal-Metod: Vitamin B12 düzeyleri 200 pg/ml altında olan 18-65 yaş arası toplam 216 hasta çalışmamıza alınmıştır. Çalışmamıza dahil edilen tüm hastalara tek bir gastroenteroloji uzmanı tarafından endoskopi yapıldı ve bu hastalarda vitamin B12 eksikliği etyolojisine yönelik atrofik gastrit ve HP varlığı başta olmak üzere olası mide patolojileri araştırıldı.

Bulgular: Çalışmaya 145'i (%67,1) kadın, 71'i (%32,9) erkek toplam 216 vitamin B12 eksikliği tanısı olan hasta dahil edildi (Tablo 1).

Vitamin B12 düzeyi antral gastrit saptanan 13 (%20) hastada <100 pg/ml, 31 (%47,7) hastada 100-150 pg/ml ve 21 (%32,3) hastada >150 pg/ml, korpus gastriti saptanan 6 (54,5) hastada <100 pg/ml, 5 (%45,5) hastada 100-150 pg/ml, pangastrit saptanan 2 (%15,4) hastada <100 pg/ml, 11 (%84,6) hastada 100-150 pg/ml olarak saptandı. Korpus gastriti ve pangastrit olan tüm hastaların vitamin B12 düzeyleri <150 pg/ml olarak saptandı. Vitamin B12 şiddeti ile endoskopik olarak antral gastrit saptanması arasında istatistiksel olarak ilişki kurulamadı (P=0,349).

Antrum`da 21(%9,7) hastada kronik nonspesifik gastrit, 184 (%85,2) hastada HP gastriti, 4 (%1,9) hastada düşük dereceli displazi ve 7 (%3,2) hastada normal mide mukozası saptandı. Korpus tanı dağılımına bakıldığında 22 (%10,2) hastada kronik nonspesifik gastrit, 179 (%82,9) hastada HP gastriti, 2 (%0,9) hastada düşük dereceli displazi, ve 13 (%6) hastada normal mide mukozası saptandı)(Tablo 2).

Toplam 216 hastanın 196'sında (%90,7) HP pozitifliği bulundu. Buna göre sadece antrumda 16 (%7,4) hastada, sadece korpusta 7 (%3,2) hastada HP pozitifliği tespit edilirken, antrum ve korpus birlikteliğinde 173 hastada (%80,1) HP pozitif bulundu (Tablo 3)

Tartışma: Çalışmamıza dahil edilen 90 (%41,7) hastada patolojik atrofi saptandı. HP ile atrofi ilişkisine baktığımızda aralarında anlamlı ilişki kurulamadı (p>0,05). Fakat patolojik atrofi saptanan 84 (%93,3) hastada HP pozitif saptandı. Çalışma grubunun %90,7`sinde tespit ettiğimiz HP enfeksiyonu ile endoskopik biyopsiler ile ispatlanan atrofik gastrik varlığı açısından anlamlı ilişki kurulamaması nedeniyle HP'in vitamin B12 eksikliğindeki rolü için; atrofik gastrite yol açarak vitamin B12 emilimini bozduğunu söyleyemeyiz.

Anahtar Kelimeler: atrofik gastrit, h.pylori, pernisiyöz anemi

EP-312
HEPATİT C DE YENİ TEDAVİ REJİMLERİ İLE SONUÇLARIMIZ

FERDA AKBAY HARMANDAR[1], MEHMET KÖK[2], ZAHİDE TAŞ[2], AYHAN HİLMİ ÇEKİN[1]

1 SAĞLIK BİLİMLERİ ÜNİVERSİTESİ ANTALYA EĞİTİM VE ARAŞTIRMA HASTANESİ İÇ HASTALIKLARI ANABİLİM DALI / GASTROENTEROLOJİ BİLİM DALI
2 SAĞLIK BİLİMLERİ ÜNİVERSİTESİ ANTALYA EĞİTİM VE ARAŞTIRMA HASTANESİ İÇ HASTALIKLARI ANABİLİM DALI

Amaç: Daha önce hepatit C için tedavi almış ve takiplerine devam eden polikliniğimize başvuran olgularımızda yeni tedaviye rejimlerininin sonuçlarını değerlendirmek ve karşılaştırmaktır.

Materyal-Metod: Kronik hepatit c tanısı almış ve daha önce tedavi görmüş olup tedaviye cevapsız olan veya siroz olan polikliniğimize başvuran olgular çalışmamıza dahil edilmiştir. Yeni tedavi rejimi uyguladığımız 89 hasta çalışmaya dahil edildi. Hastalarımıza uygunluk durumuna göre Ledipasvir/sofosbuvir (Harvoni) veya ombitasvir-paritapvir-ritonavir+Dasabuvir (Viekirax+Exviera) ribavirinli veya ribavirinsiz tedavi rejimleri uygulanarak elde edilen veriler raporlanmıştır.

Bulgular: Çalışmaya dahil edilen 89 hastanın 49'u kadın, 40'ı erkekti. Yaş ortalamaları 61.36 idi. Bu olguların 46'sı sirozdu ve 46 siroz hastamızın 26'sı Child A, 19'u Child B ve 1'i Child C idi. 89 olgunun 76 'sı genotip 1b, 6 tanesi genotip 1a, 2 tanesi genotip 2a,3 tanesi genotip 3a ve 2 tanesi genotip 4c/d idi (Tablo 1).

89 hastanın 52'sine Harvoni+Ribavirin,31 'ine Viekirax+Exviera, 3 'üne Sovaldi (Sofosbuvir) +Ribavirin, 2'sine Harvoni, 1'ine Viekirax+Exviera+Ribavirin tedavisi uygulanmıştır. 5 hastada tedavi süresi 24 hafta tutulmuş, diğerlerine 12 haftalık tedavi süresi uygulanmıştır. Bu 5 hastanın birine Harvoni, 3 'üne Harvoni + Ribavirin, 1 'ine de Sovaldi + Ribavirin tedavisi uygulanmıştır. (Tablo 2)

89 olgunun 2'sine tedavi sürecinde hepatosellüler karsinom (HCC) tanısı konmuş olup, bu 2 hastanın biri Harvoni, diğeri Harvoni + Ribavirin tedavisi almaktaydı. HCC tanısı alan bu hastalarımızın biri Child B, diğeri Child A sirozdu. 89 olgunun sadece bir tanesinde tedaviye cevap alınmadı, tedavinin hemen sonrasında HCV RNA değerinde yükselme saptandı. Tedavi cevapsız olan bu hasta Harvoni+Ribavirin tedavisi almıştı. HCV RNA nüks olan hastamız siroz değildi ve genotip 1 b idi. Yine 1 hasta exitus olmuş olup, bu hastamız Child B siroz hastasıydı ve genotip 3 a idi, bu hastaya Harvoni + Ribavirin tedavisi uygulanmıştır. Hastalarımızdan bir tanesinde ilacı tolere edememesine bağlı olarak tedavi sonlandırılmak zorunda kalındı ve bu hasta Harvoni+ Ribavirin tedavisi almaktaydı. Diğer hastalarımızın hiçbirinde ciddi yan etkiler oluşmadı ve ilaçları rahatlıkla tolere ettiler.

Sonuç: 89 olgudan oluşan çalışma grubumuza hepatit C 'ye yönelik kullanılan yeni tedavi rejimlerinin sonuçlarımızı değerlendirerek raporladık. Bizim sonuçlarımıza göre de her iki tedavi seçeneğinde de tüm çalışmalarda raporlanıldığı şekilde %100 e yakın cevap oranları saptandı. Her iki tedavi seçeneği de çok ciddi yan etkilere yol açmadan kolay tolere edildi.

Anahtar Kelimeler: hepatit c, harvoni, viekirax, exviera

Tablo 1. Tedavi alan olguların demografik özellikleri

cinsiyet (K/E)	49/40
siroz (var/yok)	46/43
genotip (1b/ diğerleri)	76/13

Tablo 2. *Tedavi rejimleri*

tedavi rejimleri	**n (olgu sayısı)**	**tedavi süresi 12 hafta**	**tedavi süresi 24 hafta**
harvoni+ ribavirin	52	49	3
viekirax+exviera+ribavirin	1	1	-
sofosbuvir+ribavirin	3	2	1
harvoni	2	1	1
viekirax+exviera	31	31	-

EP-313
KARACİĞER NAKİLLİ OLGUNUN İZLEMİNDE GELİŞEN EOZİNOFİLİK ÖZOFAJİT OLGU SUNUMU

AHMET BAŞTÜRK, AYGEN YILMAZ, REHA ARTAN

AKDENİZ ÜNİVERSİTESİ TIP FAKÜLTESİ, PEDİATRİK GASTROENTEROLOJİ BİLİM DALI, ANTALYA

Amaç: Karaciğer nakli nedeni ile polikliniğimizde takipli olup izleminde eozinofilik özofajit gelişen ve sonrasında kortikosteroide çok iyi yanıt veren olguyu sunmak istedik.

Olgu: Yirmi iki yaşında erkek hasta polikliniğimizden karaciğer nakli nedeni ile izlenmekte olup kusma ve öğürme yakınması ile başvurdu. On altı yaşında Wilson Hastalığı tanısı ile karaciğer nakli yapılan hastamızın nakil sonrası yaklaşık 6 yıllık izleminde immünsüpresif olarak yalnızca takrolimus kullanıyordu. Endoskopide özofagusda halkalaşma ve histopatolojide >15/Büyük Büyütmede (BB) eozinofil infiltrasyonu gözlenen hastamıza eozinofilik özofajit tanısı kondu. Sistemik steroid ve ardından topikal steroid kullanan hastamızın şikayetleri geriledi ve taburcu edildi. Yaklaşık 2 yıllık izleminde nüks gözlenmedi.

Sonuç: Eeozinofilik özofajit, çok önemli bir hastalık olmasına rağmen karaciğer nakilli hastaların izleminde az bilinen bir gastrintestinal komplikasyondur. EÖ, immunsupresif ajanlar özellikle de kalcinörin inhibitörleri olan takrolimus ve siklosporin A ile yakından ilişkilidir. Bu yüzden nonspesifik gastrointestinal semptomlarla başvuran karaciğer nakilli hastalarda EÖ'nün akılda tutulması gerekir.

Anahtar Kelimeler: Eozinofilik özofajit, karaciğer nakli, takrolimus

EP-314
ATİPİK DİSFAJİ NEDENİ: SPONTAN İNTRAMURAL ÖZEFAGEAL HEMATOM

AYSEL SHIKHALIYEVA[1], ALIDE ALIYEVA[1], AHMET ÖMER ÖZÜTEMİZ[2], MURAT TOMBULOĞLU[3], NAİM CEYLAN[4]

1 EGE ÜNİVERSİTESİ TIP FAKÜLTESİ HASTANESİ, İÇ HASTALIKLARI ANA BİLİM DALI, İZMİR
2 EGE ÜNİVERSİTESİ TIP FAKÜLTESİ HASTANESİ, GASTROENTEROLOJİ BİLİM DALI, İZMİR
3 EGE ÜNİVERSİTESİ TIP FAKÜLTESİ HASTANESİ, HEMATOLOJİ BİLİM DALI, İZMİR
4 EGE ÜNİVERSİTESİ TIP FAKÜLTESİ HASTANESİ, RADYOLOJİ ANA BİLİM DALI, İZMİR

Amaç: Özefagus hematomu, şiddetli kusma, travma gibi durumlar sonucu veya iyatrojenik olarak ortaya çıkabilen nadir görülen bir klinik tablodur. Daha nadiren spontan olabilir ve bu durumlarda genellikle koagülasyon bozuklukları veya antikoagülan ajanların kullanımı ile ilişkilendirilir. Özefageal hematomlar, orta yaş kadınlarda erkeklerle karşılaştırıldığında neredeyse iki kat daha sık olup, bunun nedenleri belirsizdir. Ciddi kanama veya perforasyon gibi hayatı tehdit eden komplikasyonlar nadirdir. Biz bu nadir görülen durumun trombositopenik hastada prezantasyonunu sunmayı amaçladık.

Olgu: 59 yaşında kadın hasta, refrakter B hücreli lenfoblastik lenfoma tanısı ile takip edilmekteydi. Kemoterapi sırasında şiddetli göğüs ağrısı ve disfaji semptomları gelişen hastanın çekilen EKG ve kardiyak enzimlerinde patolojik bulgu saptanmadı. Akut koroner sendrom ekartasyonu sonrası olası perikardit açısından EKO görüntülemesinde herhangi patolojik bulgu görülmemesi üzerine dissekan aort anevrizma şüphesiyle çekilen toraks-anjio bilgisayarlı tomografi (BT) görüntülemesi yapıldı. BT'de vasküler patoloji izlenmemiş, özofagus dilate görünümdeydi. Kardiyovasküler olay dışlandıktan sonra disfajiye yönelik KBB muayenesinde oral aftlar dışında ek patolojik bulgu saptanmadı. Disfaji, göğüs ağrısı şikayetleri ve mevcut toraks anjio-BT görüntüleme sonucuyla trombositopeni olmasına rağmen üst GİS endoskopisi yapılmasına karar verildi. Endoskopik incelemede dev intramural özefageal hematom izlendi. Kemoterapiye bağlı trombosit (PLT) değeri 6x10^3/µL olan hastada mevcut tablo trombositopeni ile ilişkilendirildi. Hastaya invaziv işlem yapılamadan, PLT sınırının 50x10^3/µL üstünde tutularak konservatif tedavi ile semptomları kontrol altına alındı.

Sonuç: Anjina ve disfaji ilk sırada akla koroner ve vasküler olayı getirmesine rağmen trombositopenik ve koagulasyon-pıhtılaşma bozukluğu olan hastalarda akla nadir de olsa özefagus hematomu da gelmelidir. Bu hastalarda yaklaşım öncelikli altta yatan nedene yönelik konservatif tedavi olmalıdır.

Anahtar Kelimeler: özefageal hematom, trombositopeni

EP-315
BÖBREK NAKLİ SONRASI NÜKSEDEN HEPATİT C'Lİ HASTADA YENİ ANTİVİRALLERLE TEDAVİ SONRASI TACROLİMUS DÜZEYİNDE ÖNEMLİ ARTIŞ

NİMET YILMAZ[1], SELMAN ÜNVERDİ[2]

1 ÖZEL SANKO ÜNİVERSİTESİ, İÇ HASTALIKLARI ANABİLİM DALI, GASTROENTEROLOJİ BİLİM DALI, GAZİANTEP
2 ÖZEL SANKO ÜNİVERSİTESİ, İÇ HASTALIKLARI ANABİLİM DALI, NEFROLOJİ BİLİM DALI, GAZİANTEP

Amaç: Hepatit C virüsü (HCV) enfeksiyonu, dünya genelinde önemli bir sağlık sorunudur. HCV tedavisinde Direkt etkili antiviral (DAA) ajanların devreye girmesi ile önemli ilerlemeler kaydedildi. ABT 450 (Paritaprevir/Ritonavir), Ombitasvir ve Dasabuvir kronik HCV tedavisinde geliştirilen direk etkili antiviral ajanlardır. Tacrolimus böbrek nakli sonrası organ rejeksiyonunu önlemek için kullanılan bir kalsinörin inhibitörüdür. Burada HCV tedavisinde kullanılan DAA ajanın tacrolimus düzeyini önemli bir şekilde yükselttiği bir olgu sunulacaktır.

Olgu: Kadavradan böbrek nakli yapılan 45 yaşında erkek hastaya transplantasyon sonrası prednisolon, tacrolimus ve mikofenolik asit verildi. Anti-HCV'si pozitif olan hastada nakil öncesi HCV RNA negatifken nakilden 30 gün sonra HCV RNA pozitif saptandı ve tanıdan 15 gün sonra anti HCV tedavisi başlandı. ABT-450 (Paritaprevir (150 mg) / Ritonavir (100 mg) (günde 1 kez), Ombitasvir (25 mg) (günde 1 kez) ve Dasabuvir (250 mg) (günde 2 kez) verildi. Tedavinin 5. gününde ishal nedenli hastaneye yatan hastanın tacrolimus değerinin >30 ng/ml olduğu ve böbrek fonksiyonlarının bozulduğu görüldü. Tacrolimus kesilerek ilaç düzeyi takip edildi. Yatışının 28. günü hiç ilaç kullanmamasına rağmen ilaç düzeyi ancak 17 ng/ml'ye geriledi. Ilac düzeyinin düşmesiyle böbrek fonksiyonlarında düzelme izlenen hasta tedavi öncesi ortalama 2x2 mg alırken haftalık 0.5 mg'lık idame takrolimus tedavisi ile hedef ilaç düzeyi hedeflenen güvenli aralıkta (8-12 ng/ml) izlendi. Anti HCV tedavisinin 4. haftasında HCV RNA negatif saptandı. Muhtemelen DAA'ların CYP3A enzim sistemi üzerine olan farmakokinetik etkisinden dolayı plazma tacrolimus düzeyi akut kalsinörin toksisitesine yol açacak şekilde arttı.

Sonuç: Yeni antivirallerin kullanıldığı kronik hepatit C enfeksiyonu olan böbrek nakilli hastaları takip eden hekimler takrolimus düzeyi ve böbrek fonksiyonları konusunda dikkatli olmalıdır.

Anahtar Kelimeler: hepatit C, tacrolimus

EP-316
ÇÖLYAK HASTALARINDA KLİNİK VE LABORATUVAR BULGULARININ DEĞERLENDİRİLMESİ

ŞULE POTUROĞLU[1], MURAT AKAY[2], ZEYNEP ERMİŞ KARAALİ[2], TANER ALİOĞLU[2], ASLI ÇİFTÇİBAŞI ÖRMECİ[1]

1 SAĞLIK BİLİMLERİ ÜNİVERSİTESİ, HASEKİ EĞİTİM VE ARAŞTIRMA HASTANESİ, GASTROENTEROLOJİ KLİNİĞİ, İSTANBUL
2 SAĞLIK BİLİMLERİ ÜNİVERSİTESİ, HASEKİ EĞİTİM VE ARAŞTIRMA HASTANESİ, İÇ HASTALIKLARI KLİNİĞİ, İSTANBUL

Çölyak hastalığı ülkemizde sık görülmekte olup, klinik ve laboratuvar bulguları çeşitlilik göstermektedir.

Amaç: Çölyak hastalarımızın klinik, laboratuvar bulgularının ve glutensiz diyete verdikleri yanıtın değerlendirilmesidir.

Gereç-Yöntem: Yaşları 18-70 arasında değişen 75 hasta (55 kadın) değerlendirildi. Bu hastaların başvuru nedenleri, laboratuvar değerleri, çölyak antikorları, kemik dansitometrileri, endoskopi ve patoloji verileri retrospektif olarak incelendi. Glutensiz diyet başlanan hastaların 6 ay-1 yıl sonraki laboratuvar sonuçları ve çölyak antikorları tanı anındaki değerlerle karşılaştırıldı.

Bulgular: Kadın hastaların ortalama tanı yaşı 33.1, erkeklerin 34.4 idi (p>0.05). Olguların başvuru şikayetleri en sık ishal (%24.4) ve anemi (%17.7), karın ağrısı (%11.1), karın şişliği (%10) olarak saptandı.

Diyet ile hastaların Hb, Hct, üre, demir düzeylerinde istatistiksel olarak anlamlı artış, trombosit ve CRP düzeylerinde istatistiksel olarak anlamlı düşüş görüldü. Ayrıca istatistiksel olarak anlamlı çıkmasa da ferritin, B12 vitamini, folat, D vitamini düzeylerinde de yükselme olduğu gözlendi.

Olguların klinik tiplemesinde hastaların 35'i (%47) klasik, 17'si (%25) atipik, 18'i (%25) sessiz (asemptomatik), 2'si (%1) potansiyel, 3'ü (%2) latent çölyak hastalığı alt sınıfındaydı.

Endoskopisine ulaşılabilen olguların 26'sında (%45.6) endoskopi bulguları normal saptandı. Duodenal biyopsilerin 17'si Marsh 1 (%27.4), 10'u Marsh 2 (%16.1), 16'sı Marsh 3a (%25.8), 8'i Marsh 3b (%12.9), 11'i Marsh 3c (%17.7) olarak bulundu.

Kemik mineral yoğunluğu ölçülebilen 33 hastanın 15'i (%45.5) normaldi, 11'inde (%32.2) osteopeni, 7'sinde (%22.6) osteoporoz saptandı.

Anti endomisyum IgA pozitifliği %60, doku transglutaminaz IgA pozitifliği %76 idi. Diyet sonrası kontrollerde çölyak antikorları %60 oranında negatifleşmişti. Ayrıca hastaların hepsinde diyet sonrası şikayetlerde gerileme olduğu görüldü.

Sonuç: Çölyak hastalığı gastrointestinal ve ekstraintestinal sistemleri etkileyen ve değişik semptom ve bulgularla ortaya çıkan sistemik bir hastalıktır. Semptom ve bulgu spektrumun geniş olması nedeniyle tüm hekimleri ilgilendiren bir hastalıktır. Tanının erken konulması hastaların yaşam kalitesini düzelttiği ve komplikasyonları önlediği için hastalık akla getirilmelidir.

Anahtar Kelimeler: Çölyak hastalık, antikorlar, Marsh sınıflaması

EP-317
BİR OLGU ÜZERİNE: MELANOZİS KOLİ

GÖKHAN AKSAKAL[1], GÜLAN AKTAŞ[2], ÖMER FAİK ERSOY[3], BURÇAK KAYHAN[4]

1 KARABÜK ÜNİVERSİTESİ TIP FAKÜLTESİ KARABÜK EAH, GASTROENTEROLOJİ, KARABÜK
2 KARABÜK ÜNİVERSİTESİ TIP FAKÜLTESİ KARABÜK EAH, PATOLOJİ, KARABÜK
3 KARABÜK ÜNİVERSİTESİ TIP FAKÜLTESİ KARABÜK EAH, GENEL CERRAHİ ANA BİLİM DALI, KARABÜK
4 KARABÜK ÜNİVERSİTESİ TIP FAKÜLTESİ KARABÜK EAH, İÇ HASTALIKLARI ANA BİLİM DALI, KARABÜK

Amaç: Melanozis koli antrakinon içeren laksatiflerin uzun dönem kullanımı sonucunda gelişen, kolonun koyu kahverenkli pigmentasyonudur. Melanozis, melanin depolanması değil, hemosiderin, lipofuskin, lipofuskin benzeri pigment ve ferrum sulfat depolanması olarak da tanımlanabilir. Pigment birikiminin kolon boyunca homojen olarak dağılmadığı çekum ve proksimal kolonda daha yoğun birikim olduğu görülmektedir. Kolonda lamina propriada pigmentli makrofajlarda artış vardır. Genellikle antrakinon laksatiflerin (cascara sagrada, aloe, senna, rhubarb ve frangula) konstipasyonu önlemek için kullanımıyla görülmektedir. Biz zayıflamak amacıyle karışık bitki çayı kullanan hastada rastladığımız tüm kolonu diffüz olarak tutmuş melanozis vakasını sunmayı istedik.

Olgu: Altmış üç yaşında erkek hasta da ailesinde kolon kanseri hikayesi ve gaitada gizli kan pozitifliği olması nedeniyle istenen kolonoskopi işlemi sırasında linea dentatadan itibaren çekum tabanına kadar kolon mukozasında mor-kahverenkli pigmentasyon gözlendi. (Resim1) Melanozis koli ön tanısı ile kolondan biyopsiler alınarak işlem sonlandırıldı. Hastanın daha sonra ki değerlendirmesinde zayıflamak amacıyle 2 yıldan uzun bir süredir karışık bitki çayı kullandığı anlaşıldı. Bu bitki çayı incelendiğinde içerisinde sinemaki otu içerdiği gözlendi. Bu alanlardan alınan biyopsi örneklerinin histopatolojik incelemesinde kolon mukozasında CD 68 boyalı makrofajlar (Resim 2a) ve lamina propriasında makrofajlar içinde pigment depositleri görüldü (Resim 2b). Bitki çayı kullanımı kesilen hastaya 1 yıl sonra kontrol önerilerek takibe alındı.

Tartışma: Uzun süreli konstipasyonlarda laksatif kullanımı sık başvurulan bir tedavi yöntemidir. Bu laksatiflerin uzun süreli ve yüksek dozda kullanılması özellikle kolon mukozasında pigmentasyon sonucunda hem makroskopik ve hem de mikroskopik bir takım değişikliklere yol açabilmektedir. Melanozis kolinin sıklığı açık bir şekilde antrakinon içeren bitkisel tedavilerin popülaritesi nedeniyle gitgide artmaktadır. Toplumumuzda yaygın olarak kullanılan karışık bitkisel tedavilerin yan etkilerinin kullanıcılar tarafından bilinmesi çok önemlidir. Bu vakada bitkisel ilacın kesilmesi ile düzelebilen bu durumun bazende başka organlarda hayati önem arz edecek patolojiler oluşturabileceği göz ardı edilmemelidir.

Anahtar Kelimeler: Melanozis Koli, antrakinon, bitkisel tedavi

Resim 1

Kolon mukozası

Resim 2

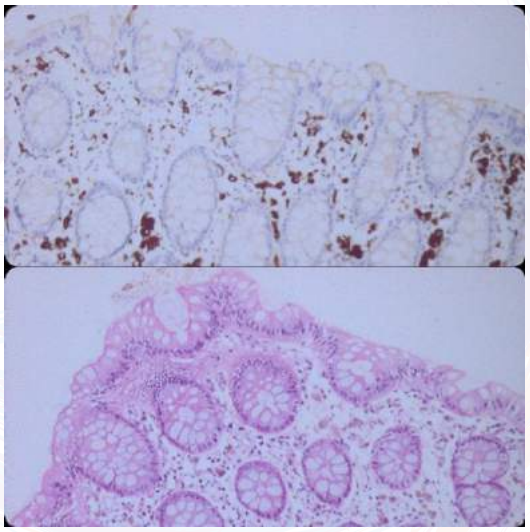

Resim 2a. CD 68 (+) boyalı makrofajlar Resim 2b: Hemotoksilen Eozin boyama ile kahverengi pigment yüklü makrofajlar

EP-318
KOLOREKRAL KANSER SONUÇLARIMIZ; TEK MERKEZ VERİLERİ

MUHAMMED SAİT DAĞ[1], SAFİYE ÇETİN[2], ÖMER FARUK DAĞ[3]

1 MEDİKAL PARK HASTANESİ, GASTROENTEROLOJİ KLİNİĞİ, GAZİANTEP
2 ÖZEL PATOLAB MERKEZİ, PATOLOJİ BÖLÜMÜ, ANTALYA
3 ŞANLIURFA EĞİTİM VE ARAŞTIRMA HASTANESİ, İÇ HASTALIKLARI BÖLÜMÜ, ŞANLIURFA

Amaç: Kolorektal kanser (KRK)' ler tüm kanserler içerisinde sıklık bakımından 4. sırada yer alırlar. Yavaş büyümeleri ve genelde uzun süre asemptomatik kalmaları nedeniyle tanı çoğunlukla ileri evrelerde konmakta ve bu durum prognozu olumsuz etkilemektedir. Bu yüzden erken tanı amaçlı değişik tarama programları belirlenmiştir. Bu yazıda kliniğimizde KRK tanısı alan hastaların genel özelliklerinin ortaya konması amaçlanmıştır.

Gereç-Yöntem: Temmuz 2014- Eylül 2017 tarihleri arasında hastanemiz gastroenteroloji kliniğinde değişik klinik endikasyonlar sonucu tek doktor tarafından yapılan kolonoskopik değerlendirmeler sonrasında KRK tanısı alan hastaların genel özellikleri retrospektif olarak incelendi.

Bulgular: Çalışmaya 32' si erkek ve 31' i kadın toplam 63 hasta dahil edildi. Hastaların yaş ortalaması 61.85 (27-91) idi. Kolonda kanser kitleleri 17/63 vakada çekum ve çıkan kolonda, 8/63 vakada transver kolonda, 4/63 vakada inen kolon ve splenik fleksurada, 16/63 vakada sigmoid kolonda ve 19/63 vakada rektumda saptandı. Bir vakada aynı anda hem çekum ve hem de rektumda tümör kitlesi vardı. 39/63 vaka sol kolonda yerleşmişti. Histopatolojik incelemeler 60 vakada değişik diferansiasyon derecelerinde adenokarsinom, 1 vakada melanom ve 2 vakada lenfoma olarak raporlandı. 1 hastada kanser FAP sendromu zemininde gelişmişti. 8/63 vakada değişik lokalizasyonlarda sayıları 1-5 arasında değişen polipler saptandı. Majör kolonoskopi endikasyonları sıklık sırasına göre rektal kanama, demir eksikliği anemisi, kabızlık, kilo kaybı, gaitada gizli kan pozitifliği, kolon kanseri için aile öyküsü ve 50 yaş üstü olmak olarak sıralanıyordu. Tanı sırasında abdomen BT çekilen 54 hastanın 19' nda değişik sayı ve büyüklükte karaciğer metastazları vardı. Yine kan tetkiklerine ulaşılan 45/59 vakada değişik derecelerde anemi vardı.

Sonuç: KRK' ler her iki cinsiyettede sık görülen tümörler olup, erken tanı prognoz açısından son derece önemlidir. Değişik klinik endikasyonlar ve tarama programları çerçevesinde yapılan kolonoskopik inceleme tanıda gold standarttır.

Anahtar Kelimeler: kolonoskopi, ilerlemiş hastalık, rektal kanama, anemi

EP-319
ASEMPTOMATİK DEMİR EKSİKLİĞİ ANEMİSİNDE TERMİNAL İLEUM ENTUBASYONU VE BİYOPSİNİN KLİNİK ÖNEMİ

SHAHIN MEHDIYEV[1], YEŞİM ÖZEN ALAHDAB[2], YUSUF YILMAZ[2], ÖZLEN ATUĞ[2], NEŞE İMERYÜZ[2], FEYZA GÜNDÜZ[2]

1 MARMARA ÜNİVERSİTESİ PENDİK EĞİTİM ARAŞTIRMA HASTANESİ İÇ HASTALIKLARI ABD, İSTANBUL
2 MARMARA ÜNİVERSİTESİ PENDİK EĞİTİM ARAŞTIRMA HASTANESİ İÇ HASTALIKLARI ABD GASTROENTEROLOJİ BD, İSTANBUL

Giriş: Terminal ileumun endoskopik incelemesi ve histopatolojik değerlendirmesi özellikle kronik ishal ve karın ağrısı olan hastalarda ve inflamatuvar barsak hastalığının tanısında önemlidir. Bu sebepler dışında yapılmış ileum incelemelerinin tanısal değeri daha düşüktür. Literatürde demir eksikliği anemisi nedeniyle yapılmış ileum incelemesi ile ilgili veriler sınırlıdır. Bu çalışmada demir eksikliği anemisi nedeniyle yapılan kolonoskopik incelemede ileum entübasyonu ve biyopsisinin tanısal değeri araştırılmıştır.

Materyal-Metod: 2011 ve 2016 yılları arasında kliniğimizde yapılan kolonoskopiler retrospektif olarak değerlendirilmiştir. Gastrointestinal semptomu olmayan, demir eksikliği anemisi nedeniyle kolonoskopisi yapılan ve demir eksikliğini açıklayacak kolon patolojisi bulunmayan hastalar çalışmaya dahil edilmiştir.

Sonuçlar: Toplam 313 hasta incelendi. 175 hastada ileum entübasyonu yapılmıştı. İleumda endoskopik patoloji %9,1 hastada görüldü. 10 hastada mukozada nodüler görünüm, 6 hastada ülser veya erozyon vardı. Nodüler görünümlü tüm ileum biyopsileri nonspesifik lenfoplazmositer hücre artışı olarak değerlendirildi. Ülser ve erozyon saptanan bir hastada histolojik bulgular nonsteroid-anti-inflamatuvar kullanımına, bir hastada enfeksiyöz etkenlere bağlandı. 2 hastada aktif enterit, 2 hastada da nonspesifik lenfoplazmositer hücre artışı belirlendi. Normal görünümlü ileumdan alınan 75 biyopsi örneğinde %10,6 oranında nonspesifik lenfoplazmositer hücre artışı görüldü. Hiçbirinde klinik olarak anlamlı histopatoloji saptanmadı.

Tartışma: Terminal ileumun endoskopik değerlendirmesi ve patolojisinin tanısal değeri endoskopi endikasyonuna göre değişmektedir. Geniş sayıdaki terminal biyopsinin incelendiği çalışmamızda semptomu olmayan demir eksikliği anemisi etyolojisi araştırılan hastalarda ileum entübasyonu ile klinik olarak anlamlı patoloji saptama oranı düşüktür. Bu hastalarda ayrıca normal görünümlü terminal ileum biyopsisinin klinik yararı kısıtlıdır.

Anahtar Kelimeler: Demir eksikliği anemisi, terminal ileum entubasyonu

EP-320
OLGULARLA AĞIR KOMBİNE İMMÜN YETMEZLİKLİ HASTALARDA ÇİFT BALON ENTEROSKOPİ SONUÇLARI

ZARNI HTWAY, OZAN CENGİZ, YAKUP DURAN, MESUT AKARSU

DOKUZ EYLÜL ÜNİVERSİTESİ TIP FAKÜLTESİ, GASTROENTEROLOJİ ANA BİLİM DALİ, İSTANBUL

Amaç: Ağır kombine immün yetmezlik (AKİY), farklı genetik nedenlere bağlı ortaya çıkabilen, T ve B lenfositler ile doğal öldürücü hücrelerinin gelişim ve fonksiyonlarında bozuklukla karakterize bir primer immün yetmezlik hastalığıdır. Kronik diyare, inatçı oral kandidiyazis, pnömoni, kronik otit media, cilt enfeksiyonlar ve sepsis sık görülen sorunlardır. Kronik ishalleri olabilen bu hastalarda diğer etkenler aydınlatılamaması halinde yapılan çift balon enteroskopi ile bazı vakalarda ishal etyolojinin saptanabileceği bilincinde olması amaçlanmaktadır.

Olgu: Dokuz Eylül Üniversitesi Hastanesi Gastroenteroloji Ünitesine 2010-2017 tarihleri arasında AKİY olup aydınlatılamayan kronik ishal nedeni ile başvuran üç hastaya oral çift balon enteroskopi işlemi uygulandı.

1. hasta – 24 yaşında kadın hastaydı. AKİY ile birlikte ishal ve sık enfeksiyon öyküsü mevcuttu. Oral yoldan 160 cm kadar gidildi. Ödemli olan duodenum ve jejunumdan biyopsiler alındı. Ancak patoloji sonucu lenfoid hiperplazi bulunmayan ince barsak biyopsiler şeklinde raporlandı.

2. hasta – 27 yaşında erkek hastaydı. AKİY ile birlikte kronik ishal, anemi ve kilo kaybı mevcuttu. Oral enteroskopi ile 300 cm ilerlendi. İnce bağırsakta küçük polipler ve aftöz lezyonlardan biyopsi alındı. Patololoji sonucu reaktif lenfoid hiperplazi bulguları içeren intestinal biyopsi şeklinde raporlandı.

3. hasta – 30 yaşında erkek hastaydı. Kronik ishal + AKİY ile birlikte tomografide ileumda duvar kalınlaşması mevcuttu. Anal yoldan girildi ve ileoçekal valvdan 40 cm proksimalinde ödemli, ülsere ve dar mukoza izlendi. Proksimale geçilemeyen hastadan alınana patoloji sonucu Crohn hastalığı ile uyumlu raporlandı.

Sonuç: AKİY hastalarında kronik ishal sık rastlanan bulgu olmasına rağmen etyoloji aydınlatılamaması durumunda çift balon enteroskopi yapıldığında Crohn hastalığı gibi nadir birliktelikler olabilmesi açısından enteroskopi bu durumlarda başvurulması gereken tıbbi yöntemlerden biri olarak hatırlanması amaçlanmaktadır.

Anahtar Kelimeler: Ağır kombine immün yetmezlik, Crohn hastalığı, Çift Balon Enteroskopi

EP-321
ÖZOFAGUSA İMPAKTE YABANCI CİSMİN OVERTUBE YARDIMIYLA ÇIKARILMASI

MUSTAFA SALİH AKIN, GÜLBANU CANBALOĞLU ERKAN, ESİN KORKUT, AHMET FARUK AĞAN, ENVER AKBAŞ

MEDİPOL ÜNİVERSİTESİ TIP FAKÜLTESİ GASTROENTEROLOJİ BİLİM DALI, İSTANBUL

Amaç: Kazara yabancı cisim veya bol miktarda gıdanın bolus yenilmesi, öncelikle çocuklarda ve dişsiz veya zihinsel engelli yaşlı erişkinlerde görülür. Önceden varolan bir özofageal striktür veya halkanın üstündeki gıda (tipik olarak et) bolus impaksiyonu yetişkinlerde en yaygın özofajial tıkanıklık nedenidir. Çocukların yabancı cisimlerinin çoğunluğu bozuk paralardır. Diğer nedenler arasında balık ve tavuk kemikleri, ilaçlar ve diş protezleri sayılabilir. Özofagusda en sık impaksiyon beklenen bölgeler üst özefagus sfinkteri, aortik ark seviyesi ve diyafragmatik hiatustur. Özofagusta yabancı cisim/gıda impaksiyonu riskini arttıran yapısal veya fonksiyonel özofajeal anomaliler divertikül, webler, ringler, darlıklar, akalazya ve tümörlerdir.

Biz de burada perforasyon riski yüksek özofajial yabancı cismin overtube yardımıyla çıkarılmasını sunmayı amaçladık.

Olgu: Bilinen Alzheimer Hastalığı öyküsü olan 68 yaşında kadın hasta, boğulma hissi ve göğüs ağrısı şikayetleriyle başvurdu. Yakınlarından öğrenildiği kadarıyla şikayetleri 1 gün önce başlamıştı. Hastanın kardiyoloji muayenesi normal idi. PA AC grafisinde özellik saptanmadı. Hastaya endoskopi yapıldı. Özofagusda üst özofajial sfinkter altında yabancı cisim (blister ambalajı ile birlikte yutulmuş tablet), çevresinde mukozal yırtık ve ülserler izlendi. Yabancı cisim forcepsi ve snare ile yakalandığında cismin impakte olduğu ve mobilize edilemediği görüldü. Yabancı cismin şekilde çıkarılmasının yüksek perforasyon riski olduğu için, overtube kullanıldı. Forceps ile overtube içerisine alınarak güvenle çıkarıldı.

Sonuç: Özofajial yabancı cisimlerin çıkarılmasında forceps, polipektomi snare, tripod veya taş basketi kullanılabilir. Overtube'ler, keskin nesneleri çıkartırken özofagus mukozasını korumak için kullanılabilir.

Anahtar Kelimeler: Özofajial impakte yabancı cisim, overtube

EP-323
ÇİFT BALON ENTEROSKOPİ'DE KİTLESEL LEZYON SAPTANANLAR: DOKUZ EYLÜL ÜNİVERSİTESİ VERİLERİ

ZARNI HTWAY, YAKUP DURAN, OZAN CENGİZ, MESUT AKARSU

DOKUZ EYLÜL ÜNİVERSİTESİ TIP FAKÜLTESİ, GASTROENTEROLOJİ ANA BİLİM DALİ, İSTANBUL

Amaç: 2001 yılında Japonya'da geliştirilen Çift balon enteroskopi yöntemi, üst ve alt GIS endoskopi ile değerlendirilemeyen yaklaşık 5 m uzunluğundaki ince bağırsağı değerlendirmesinde hekimler için vazgeçilmez yöntemlerden biri haline gelmiştir. Özellikle Peutz-Jeghers sendromu, inflamatuvar bağırsak hastalıkları ve anjiyodisplazi durumlarda tanısal biyopsi işlemleri yanı sıra polipektomi ve termo-koagulasyon yöntemlerle terapötik işlemlere de olanak tanımaktadır. Bu çalışmanın amacı ince bağrısakta çift balon enteroskopi ile saptanan kitlelerin malignite olup olmadığı ve dolayısıyla tümör dışı nedenler saptandığında cerrahi işlemlere gereksinim duyulmadan ilgili kurumlara sevk edebilme imkanlarını araştırmaktır.

Gereç-Yöntem: Şubat 2006'dan itibaren 2017 Eylül ayına kadar Dokuz Eylül Üniversite Hastanesi Gastroenteroloji Ünitesinde yapılan çift balon enteroskopi vakalarından kitlesel lezyon saptananlar retrospektif olarak tarandı. Peutz-Jeghers Sendromu ve diğer sebeplerle yapılıp polip, ülser saptananlar ve kirli bağırsak ve makine arızası nedeni ile işleme devam edilemeyenler çalışma dışı bırakıldı.

Bulgular: Toplam 22 hasta (14E+8K) çalışmaya dahil edildi. Hastaların yaşları 32-88 arasında değişmekte olup ortalama yaşı 58,7 idi. 14 hastaya üst enteroskopi ve 4 hastaya alt enteroskopi uygulanmış ve 4 hastaya da hem üst hem alt enteroskopi uygulandı. İşlem isteme nedenleri: 8 hastada görüntülemede ince bağırsak tümörü saptanması (%36), 6 hastada derin anemi (%27), 3 hastada açıklanamayan GIS kanaması (%14) ve 3 hastada ileal dilatasyon (%14) idi. Üst enteroskopik işlemlerde ortalama işlem süresi 51 dakika iken alt enteroskopik işlemlerde bu süre 64 dakika idi. 22 hastanın 5'inde (%22,7) saptanan kitlenin patoloji sonucu Adenokarsinom şeklinde raporlandı. Ayrıca 5'inde (%22,7) GIST – gastrointestinal stromal tümörü ve 2'sinde (%9.1) az diferensiye karsinom saptandı. Kalan kitlelerin patolololojisi, birer adet lipom, Difüz büyük B hücreli lenfoma, Periferik T hücreli lenfoma, inflamatuvar fibroid tümör, malign epitelyel tümör, Crohn, Skuamöz hücreli tümör, malign melanom ve malign mezenşimel tümör olarak raporlandı. Malignite saptananlar cerrahi ünitesine sevk edildi ve diğer tümör vakalar hematoloji ve onkolojiye yönlendirildi. İşlemlerde hafif kanamalar dışında komplikasyon saptanmadı.

Sonuç: Anemi ve açıklanamayan GIS kanamalarında üst veya alt çift balon enteroskopi işlemi yapılarak patoloji aydınlatılabilmektedir. Ayrıca görüntülemelerde kitle saptanıp tümör dışı tanı konulan hastalara da gereksiz cerrahi işlem uygulanmakta kaçınabilme imkanına sahip olmaktadır.

Anahtar Kelimeler: Çift balon enteroskopi, Dokuz Eylül Üniversitesi, Kitlesel lezyon

EP-324
GASTROİNTESTİNAL KANAMANIN NADİR BİR NEDENİ: SUPERİOR MEZENTERİK ARTER TROMBÜSÜ

İDRİS KURT

HAKKARİ DEVLET HASTANESİ

Amaç: Akut mezenter iskemi, mezenterik arterlerde oluşabilecek oklüzyon, vazospazm veya hipoperfuzyon sonucu bagırsaklara giden kan akımı azalmasıyla ortaya çıkan tıbbi acillerdendir. Acil servise karın ağrısı şikayeti ile başvuran hastaların sadece % 1-2 nedenidir. Akut mezenter iskemisinde karakteristik klinik bulgu ve tanısını doğrulayacak laboratuvar tetkiklerinin olmaması nedeniyle tanı gecikebilir. Klasik klinik triad: karın ağrısı, ateş ve kanlı dışkılama olsa da hastaların sadece %30'unda görülmektedir.

Olgu: 78 yaşında bayan hasta bir gün öncesinde başlayan, yaklaşık 7-8 kez olan kanlı dışkılama, bulantı, kusma, ateş, karın ağrısı şikayeti ile acil servise başvurdu. Özgeçmişinde hipertansiyonu ve 2 yıl öncesinde koroner arter hastalığı öyküsü olan hasta asetilsalisilik asit, metoprolol ve zofenopril kullanmakta idi. Fizik muayenesinde: vücut ısısı 39 °C, nabız:140/dk, mukozalar kuru saptandı, karın muayenesinde hafif istemli defans izlendi. Laboratuvar tetkiklerinde lökosit: 18000/Ul(%85 nötrofil), hemoglobin:13 gr/dl, CRP 27 mg/dl, üre: 81 mg/dl, kreatinin:1mg/dl saptandı. Dışkının direkt incelemesinde amip kisti ve parazit izlenmedi, bol lökosit ve eritrosit izlendi. Elektrokardiyogram atriyal fibrilasyon olarak izlendi. Parenteral hidrasyonu ve gastroenterite yönelik parenteral metronidazol ve siprofloksasin tedavisi başlandı. Hastanın karın agrısının devam etmesi üzerine bakılan kontrol tetkiklerinde D-dimer:1910 uq/L, laktat düzeyi 6.5mmol/L, amilaz 402 U/L(0-100) izlendi. Bilinen koroner arter hastalığı ve atriyal fibrilasyonu olan hastada mezenter iskemi ön tanısıyla yapılan doppler ultrasonografide: süperior mezenterik arter orjin düzeyinden itibaren tüm trase boyunca lümen içinde izoekoik trombüs izlenmiş olup akım saptanmadı. Bilgisayarlı Tomografi Anjiografi çekilerek tanı konfirme edildi. Oklüzyon materyalin SMA'nın aort çıkış yerinin 3 cm distalinde olması ve hastanın atriyal fibrilasyonu olması üzerine emboli olarak yorumlandı. Hasta acil cerrahi girişim yapılmak üzere genel cerrahi klinigine devir edildi.

Sonuç: Yaş ilerledikçe ateroskleroza bağlı mezenter iskemi sıklığı artmaktadır ve yapılan çalışmalarda 65 yaş üzeri hastalarda sıklığı %18 olarak bildirilmiştir. Laboratuvar tetkiklerinde lokositoz, laktat yüksekliliği, amilaz düzeyi artması, d-dimer yüksekliliği, artmış anyon açığı saptanabilir ancak bu tetkiklerin hiçbiri mezenter iskemi icin spesifik değildir. Tanı konur konulmaz acil cerrahi endikasyonu mevcuttur. Alt gastrointestinal kanama ve karın ağrısı ile başvuran hastalarda öyküde atriyal fibrilasyon, yeni gecirilmiş myokard infarktusu ve arteryel emboli mevcutsa mezenter iskemi ön tanısı akılda tutulmalıdır.

Anahtar Kelimeler: akut mezenter iskemi, atriyal fibrilasyon, emboli

Akut mezenter iskemi

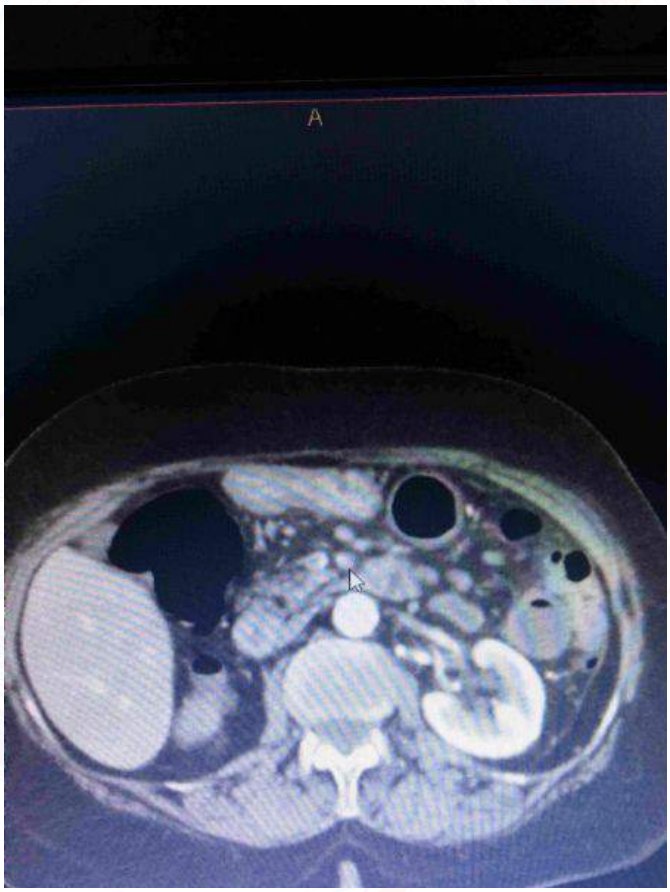

Akut mezenter iskemi

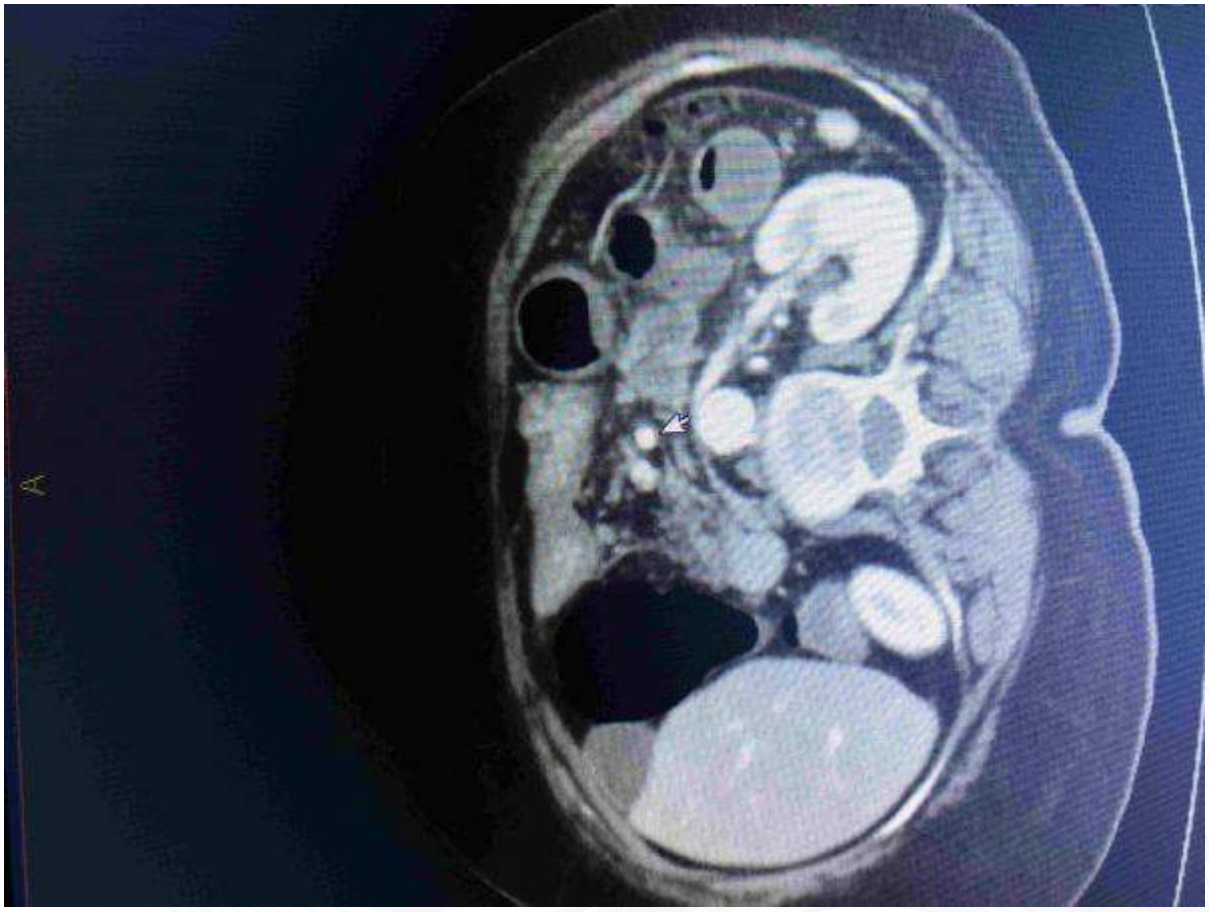

EP-326
GASTROÖZOFAGEAL REFLÜ HASTALIĞI ALT GRUPLARI VE FONKSİYONEL PİROZİS HASTALARININ MİDE SIVILARINDA PEPSİN MİKTARLARI VE PH DÜZEYLERİ

PELİN ERGÜN[1], SEZGİ KIPÇAK[1], PETER W. DETTMAR[2], ANDREW WOODCOCK[2], SERHAT BOR[1]

1 EGE ÜNİVERSİTESİ TIP FAKÜLTESİ, GASTROENTEROLOJİ BD, EGE REFLÜ ÇALIŞMA GRUBU, İZMİR
2 RD BİOMED LTD, UK

Amaç: Gastroözofageal reflü hastalığında (GÖRH) özofagus epiteline zarar veren en önemli etkenler gastrik asit ve pepsindir. Temel bilim çalışmaları pepsin+asit kombinasyonunun asitten çok daha zararlı olduğunu göstermektedir. Mide suyundaki pepsin konsantrasyonları hakkında tek bir eski çalışma olup GÖRH altgruplarında hiç çalışılmamıştır. Çalışmada GÖRH alt tipleri ve fonksiyonel pirozis hastalarındaki pepsin değerlerini ve pH sonuçlarını belirlemeyi amaçladık.

Gereç-Yöntem: Çalışmaya GÖRH'lü 56 hasta [30 eroziv reflü hastalığı-A/B (ERH- A/B), 6 eroziv reflü hastalığı-C/D (ERH-C/D), 16 noneroziv reflü hastalığı-NERH, 4 özofageal hipersensitivite-ÖH], 8 fonksiyonel pirozis (FP), 21 sağlıklı gönüllü (SG) alınmıştır. PPI'sız üst gastrointestinal endoskopisi uygulanmıştır. Hastalara lokal anestezik solüsyonu aspire etmemesi talimatı verilmiş ve endoskopun biyopsi kanalının kuru olmasına dikkat edilmiştir. Gönüllülerden alınan mide suyu, endoskopi sırasında özel bir beher içerisine aspire edilmiş ve hemen ardından pH değerleri ölçülmüştür. Numuneler, pepsin proteinini saptayan ve ölçen bir kolorimetrik cihaz olan Peptest (RD Biomed Ltd, UK) kullanılarak analiz edilmiştir.

Bulgular: GÖRH fenotipleri, FP, sağlıklı kontroller arasında pepsin düzeyleri yönünden anlamlı bir fark yoktu (Tablo 1). ERH'li hastaların pH'sı (1.8 ± 0.6) SG'ye göre (2.6 ± 1.5) anlamlı derecede düşüktü. Özofageal hipersensitivite hastalarının (1.5 ± 0.2) pH seviyeleri SG (2.6 ± 1.6) ve gerçek NERD (4.0 ± 2.0) ile karşılaştırıldığında belirgin şekilde düşüktü.

Tartışma: Pepsin GÖRH patofizyolojisinde zararlı bir faktör olmakla birlikte GÖRH fenotipleri ile sağlıklı kontroller arasında herhangi bir fark bulunamamıştır. NERH grubunun diğer gruplara oranla mide pH'sı düşük olmakla birlikte anlık ölçülen bu değerin klinik anlamı için daha fazla sayıda çalışmaya ihtiyaç duyulmaktadır.

Anahtar Kelimeler: Asit, Gastroözofageal reflü hastalığı, pepsin, pH

Pepsin ve pH Düzeyleri

	Pepsin (ng/ml)	pH
ERH-A/B	521.0±284.9	1.8±0.6
ERH-C/D	485.5±299.2	2.1±1.0
NERH	428.1±293.0	4.0±2.0
ÖH	536.0±432.1	1.5±0.2[12]
FP	654.2±300.4	2.1±1.1[3]
SG	596.2±302.8	2.6±1.5

[1]; vs. SG (p<=0.01), [2]; vs. NERH (p<0.01), [3]; vs. NERH (p<0.05)

EP-327
KİLO KAYBI ŞİKAYETİ İLE BAŞVURAN NADİR BİR OLGU: DEĞİŞKEN KOMBİNE İMMÜN YETMEZLİK SENDROMU

VEYSİ ASOĞLU[1], SEVAL ORMAN[1], MEHMET BAYSAL[2], ALİ RIZA SOYLU[3], HASAN CELALETTİN ÜMİT[3], ELİF GÜLSÜM ÜMİT[2], HÜSEYİN AHMET TEZEL[3]

1 TRAKYA ÜNİVERSİTESİ TIP FAKÜLTESİ, İÇ HASTALIKLARI ANA BİLİM DALI, EDİRNE
2 TRAKYA ÜNİVERSİTESİ TIP FAKÜLTESİ, HEMATOLOJİ BİLİM DALI, EDİRNE
3 TRAKYA ÜNİVERSİTESİ TIP FAKÜLTESİ, GASTROENTEROLOJİ BİLİM DALI, EDİRNE

Giriş: Değişken Kombine İmmün Yetmezlik Sendromu (CVID); hipogammaglobulinemi, tekrarlayan enfeksiyonlar, granülomatöz hastalıklar, otoimmun bozukluklar ve lenfoid maligniteler ile gidebilen bir primer immün yetmezlik sendromudur. Patofizyolojide başlıca B hücre disfonksiyonu sorumlu tutulsa da hastaların bir kısmına T hücre disfonksiyonu da eşlik etmektedir. Hastaneye başvuru yakınmaları sıklıkla enfeksiyöz orjinli olup nadiren de gastrointestinal şikayetler görülebilmektedir. Burada kaşıntı ve kilo kaybı şikayeti ile başvuran nadir bir olguyu sunmayı amaçladık.

Olgu sunumu: 20 yaşında kadın hasta. 4 yıldır var olan kaşıntı ve kilo alamama şikayeti ile başvurdu. Öyküsünde tekrarlayan solunum yolu enfeksiyonları ve hipotiroidisi olduğu öğrenildi. Fizik muayenesinde özellik saptanmadı. Tetkiklerinde; WBC: 3400/uL, Hgb: 11,6 gr/dL, nötrofil: 2400, Lenfosit: 500/uL, albumin: 2,4, serum Fe: 29 ug/dl (60-180), TİBC: 195 ug/dl (205-525), ferritin: 3,7 ng/ml (23,9-236), vitamin B12: 164 pg/ml (180-934), vitamin D: 10 ng/ml (11-84) ölçüldü. Malabsorbsiyon sendromu düşünülen hastanın yapılan gastroskopi ve kolonoskopisinde özellik izlenmedi. Körleme alınan endoskopik biyopsi örneklerinin histopatolojisinde nonspesifik inflamasyon görüldü. Diğer tetkiklerinde; Anti-Endomisyum Ig-A: (-), Anti- Gliadin Ig A: (-), Ig-G: 396 mg/dl (751-1960), Ig-M: 75 mg/dl (46-304), Ig-A: 27 mg/dl (82-453). Otoimmün markerları ve otoantikorları negatifti. Hepatit, HİV, CMV, EBV serolojisi negatif saptandı. Düzenli aşı öyküsü olmasına rağmen Anti-HBs (-), Anti-HAV Ig-G (-) idi. Tiroid fonksiyon testleri normaldi. Akciğer görüntülemesinde özellik yoktu. Hastada mevcut klinik ve tetkiklerle CVID düşünüldü. Enfeksiyon kliniği olmayan hastaya destek tedavisi başlandı.

Sonuç: CVID sendromunda hastalar sıklıkla sinopulmoner ve gastrointestinal enfeksiyonlarla prezente olduğundan hastalığın tedavisinde immunglobulin replasmanı en etkin tedavi seçeneğidir. Tekrarlayan enfeksiyonlara yönelik profilaktik antibiyoterapi kullanımı tartışmalıdır. Çeşitli klinik prezentasyonlar izlenen bu hastalıkta non enfeksiyöz bulgular gözden kaçırılmamalı, malabsorbsiyon tablosu ile gelen hastalarda hipogammaglobulinemi saptanması halinde diğer sebeplerin dışlanması sonrası CVID de akılda tutulmalıdır.

Anahtar Kelimeler: Değişken kombine immün yetmezlik, Hipogammaglobulinemi, Kilo kaybı

Laboratuvar sonuçları

	Sonuç	Referans aralık
Wbc	3400/uL	3980-10.040
Hgb	11.6 gr/dl	11.2-15.7
Nötrofil	2400/uL	1560-6130
Lenfosit	500/uL	1180-3740
Üre	21 mg/dl	17-43
Albumin	2.4 mg/dl	3.6-5
Ferritin	3.7 ng/ml	23,9-236
Vitamin-D	10 ng/ml	11-84
Vitamin B12	164 pg/ml	180-934
Ig-G	396 mg/dl	751-1960
Ig-M	75 mg/dl	46-304
Ig-A	27 mg/dl	82-453

EP-328
İSKEMİK KOLİTİ TAKLİT EDEN CMV KOLİTİ: OLGU SUNUMU

BAYRAM YEŞİL, HALE GÖKCAN, SABİTE KACAR, MAHMUT YÜKSEL, FERHAT BACAKSIZ, ÖMER ÖZTÜRK, VOLKAN GÖKBULUT, İLYAS TENLİK, DERYA ARI, ÖZLEM AKDOĞAN, ZEKİ MESUT YALIN KILIÇ, MERAL AKDOĞAN, ERTUĞRUL KAYAÇETİN

TÜRKİYE YÜKSEK İHTİSAS EĞİTİM VE ARAŞTIRMA HASTANESİ GASTROENTEROLOJİ

Amaç: CMV genellikle immunkompromize kişileri etkiler. GİS'de en sık kolon tutulur ve AIDS'li hastalarda, retinitisden sonra ikinci en sık enfeksiyon CMV kolitidir. İmmunkompromize olmayan hastalarda nadiren CMV koliti izlenir.Bu yazıda klinik ve görüntülüme yöntemlerine göre ön planda iskemik kolit düşündüğümüz fakat patolojik ve mikrobiyolojik inceleme sonucunda CMV koliti tanısı koyduğumuz bir olguyu sunduk.

Olgu: 75 yaşında, KBY,DM,KAH nedeni ile dış merkezde yatırılarak tedavi edilen kadın hasta son 1 haftadır olan eritrosit süsüpansiyonu(ES) replasmanı gerektiren rektal kanama nedeni ile 112 aracılığı ile tarafımıza refere edildi. Hastaya yattığı dönemde 2 defa kolonoskopi yapılmış ve lümende taze kan nedeni ile transvers kolon ortalarına kadar değerlendirilebilmiş ve odak saptanamamış. Gastroenteroloji yoğun bakım ünitesine alınan hastaya total kolonoskopi yapıldı ve hepatik fleksuradan başlayıp sigmoid kolon proksimaline kadar lumene paralel uzanan, bazısı lumenin yarısını kaplayan, kenarları hafif kalkık, eksudalı derin ülserler izlendi. İnen kolondaki ülserin kenarlarından biopsiler alındı.Ayrıca transvers kolonda uzun ülserin yanındaki 6 mm çaplı yuvarlak ülser kenarından da biopsiler alındı. Hastanın yapılan EKO'de EF %40 ve çekilen abdominal BT angiografide çölyak trunkusta %40 darlık, SMA ve İMA açık saptandı. Hastada iskemik kolit düşünülüp olası nefeksiyöz patolojileri dışlamak için tetkikleri gönderilerek tedavisi planlandı. Yoğun bakım izleminde hemoglobinde düşme olması nedeni ile hastaya dönem dönem ES replasmanı yapıldı. Hastanın yapılan kontrol kolonoskopisinde ülsere lezyonalrın iyileşmekte olduğu görüldü. Hastadan gönderilen CMV IgG, CMV IgM, HSV IgG, HSV IgM negatif olarak sonuçlandı ve hastadan perifer kandan gönderilen CMV PCR 177000 IU/ml pozitif saptandı. Hastaya CMV koliti tanısı ile 5 mg/kg'dan gansiklovir başlandı. Takipte hastada pnömoni kliniği gelişti, Sat O2'de düşme olması ve asidoz gelişmesi nedeni ile hasta entübe edildi ve yoğun medikal tedaviye rağmen hasta exitus oldu.

Sonuç: CMV genellikle immunkompromize kişileri etkiler. GİS'de en sık kolon tutulur ve AIDS'li hastalarda, retinitisden sonra ikinci en sık enfeksiyon CMV kolitidir. İmmunkompromize olmayan hastalarda nadiren CMV koliti izlenir. İleri yaş ve bizim hastamızda olduğu gibi immün yetersizliğe neden olabilecek KBY, DM gibi hastalıkları olan, rektal kanama ile başvuran ve kolonoskopisinde ülsere lezyonlar saptanan hastalarda iskemik kolit yanında mutlaka enfeksiyöz ajanlar göz önünde bulundurulmalı ve ivedilikle patolojik ve mikrobiyolojik örneklemeler yapılmalıdır.

Anahtar Kelimeler: rektal kanama, iskemik kolit, CMV koliti

Resim 1.

Kolonda lineer ülserler

Resim 2.

Kolonda yuvarlak ülser

EP-329
PANKREATİK NÖROENDOKRİN TÜMÖRLERİNİN ENDOSKOPİK ULTRASON REHBERLİĞİNDE ALKOL İNJEKSİYONU İLE TEDAVİSİ: TEK MERKEZ TECRÜBESİ

GÜRHAN ŞİŞMAN, HANDE YELGEN, BUSE GÜÇER, NİGAR RÜSTEMOVA, ŞEYMA BAHŞİ, CEM AYGÜN, MURAT TUNCER, NURDAN TÖZÜN

ACIBADEM ÜNİVERSİTESİ TIP FAKÜLTESİ, GASTROENTEROLOJİ BİLİM DALI, İSTANBUL

Amaç: Pankreatik nöroendokrin (P-NET) tümörlerde endoskopik ultrason (eus) rehberliğinde alkol injeksiyonu tedavisinin etkinliği ve güvenirliliğini değerlendirmesi.

Gereç-Yöntem: Çalışmaya komorbiditeleri dolayısı ile cerrahi tedaviyi rededen hastalar dahil edildi. EUS rehberliğinde alkol injeksiyonu işleminde 22 gauge iğne ve %99'luk saf alkol kullanıldı. Tedavi sonuçları EUS ile takip edildi.

Bulgular: Şubat-Eylül 2016 tarihleri arasında Acıbadem Üniversitesi Tıp Fakültesi Hastanesi Endoskopi Ünitesin'de cerrahi tedaviyi kabul etmeyen toplam 4 P-NET olgusuna eus rehberliği alkol injeksiyonu uygulandı. Ortalama yaş 69 (58-70)'idi. Hastaların 2/4'ü erkekti. Olguların 3/4'ü nonfonksiyone P-NET, 1/4'ü insülinoma idi. Ortalama tümör çapı 15mm (10-20mm), injekte edilen alkol miktarı ortalama 4ml (2-6ml)'idi. Hastaların 1/4'ünde işlem sonrası hafif şiddetli pankreatit gelişti. Ortalama takip süresi 6 ay'idi. Hastaların 3/4'ünde (2 nonfonksiyone P-NET, 1 insülinoma) tümör tamamen kaybolurken 1/4'ünde (Nonfonksiyone P-NET) tümör varlığı devam etmekteydi. Bu olguya 2.seans alkol injeksiyonu uygulandı ve 3 ay içinde tümör tamamen kayboldu.

Sonuç: P-NET'li hastalarda EUS rehberliğinde alkol injeksiyonuB tedavisi umut vericidir. Tekrarlayan olgularda birden fazla endoskopik seans uygulanabilir. Prosedür ile ilgili ciddi yan etkiler yakın takip edilmelidir.

Anahtar Kelimeler: endosonografi, nöroendokrintümör, pankreas

EP-331
KOLONİK PSÖDOLİPOMATOZİS: NADİR BİR OLGU

OKAN YILMAZ, OSMAN NURİ KOYUN, HÜSEYİN KÖSEOĞLU, BARIŞ YILMAZ

HİTİT ÜNİVERSİTESİ TIP FAKÜLTESİ, İÇ HASTALIKLARI ANA BİLİM DALI, ÇORUM

Amaç: Kolonik psödolipomatozis, 1985 yılında Snover ve arkadaşları tarafından ilk defa tanımlanan ve histopatolololojik olarak mukozal lipomatozise benzemekle birlikte adipositlerden oluşmayan endoskopik ve histolojik bulguları birbirinden farklı olan nadir bir lezyondur. Etiyopatogenezi tam olarak aydınlatılamakla beraber kolonik insuflasyon veya biyopsi sırasında mekanik yaralanma yoluyla intramukozal hava penetrasyonu olmak üzere birkaç farklı patojenetik mekanizma öne sürülmüştür. Burada, kolonoskopi sırasında raslantısal olarak tespit edilen nadir bir kolonik psödolipomatozisli olgu sunulmuştur.

Olgu: 31 yaşında kadın hasta kronik kabızlık şikayeti ile kliniğimize başvurdu. Hastanın öyküsünde kronik hastalık, ilaç kullanımı, ameliyat öyküsü yoktu. Fizik muayenesi ve laboratuar değerleri normaldi. Yapılan kolonoskopide; transvers kolon distalinde lokal bir alanda beyazımsı renkte mukozadan hafif kabarık, birbirleri ile birleşme eğiliminde çok sayıda plak benzeri lezyon saptandı (Resim1). Histopatolojik incelemede psödolipomatozis tanısı konuldu.

Sonuç: Kolonik psödolipomatozis, endoskopistler tarafından endoskopik değerlendirmede tanınamayabilir. Tanı genelde şüpheli lezyonlardan alınan biyopsilerin patolojik değerlendirmesi sonrasında konulmaktadır. Burada, kolonik psödolipomatozisin klinik önemi bilinmemekle birlikte endoskopistler arasında farkındalık yaratmak amaçlanmıştır.

Anahtar Kelimeler: Kolonik psödolipomatozis, kolonoskopi

Resim 1.

EP-335
HORMON SENSİTİF OLMASI NEDENİ İLE POSTPARTUM DÖNEMDE SEMPTOMATİK OLAN BİR PANKREAS SOLİD PAPİLLER TÜMÖR VAKASI

BÜLENT DEĞERTEKİN[1], SARP ÖZCAN[2], ERKİN İSMAİL[3], RANA KARAYALÇIN[2], BEYHAN DEMİRHAN[4], SELİN SU ATAY[5], MELİS KURSUN[5]

1 ACIBADEM ÜNİVERSİTESİ TIP FAKÜLTESİ GASTROENTEROLOJİ BİLİM DALI
2 ANKARA ACIBADEM HASTANESİ KADIN HASTALIKARI VE DOĞUM BÖLÜMÜ
3 ANKARA ACIBADEM HASTANESİ GENEL CERRAHİ BÖLÜMÜ
4 ANKARA ACIBADEM HASTANESİ PATOLOJİ BÖLÜMÜ
5 ACIBADEM ÜNİVERSİTESİ TIP FAKÜLTESİ

Amaç: Pakreasın solid psödopapiller tümörü nadir görülen ve genellikle distal pankreasa yerleşen görece olarak iyi seyirli bir tümördür.

Olgu: Daha önceden bir semptomu olmayan 29 yaşında bayan hasta postpartum 2. ayda epigastrik bölgeden başlayan ve sırta vuran ağrı ile Gastroenteroloji polikliniğine başvurdu. Hastanın yapılan ilk değerlendirmesinde kan sayımı, temel biyokimyasal parametreleri, karaciğer fonksiyon testleri ve serum amilaz ve lipaz değerleri normal bulundu. Karın ultrasonografisinde pankreas gaz nedeni ile değerlendirilemeyen hastaya spazmolitik ve asit baskılayıcı tedavi uygulandı. Takip eden günlerde şikayetleri devam eden hastaya Üst Abdominal MR çekildi ve pankreas distalinde yaklaşık 3,5 cm lik kistik tümöral oluşum görüldü. Hasta opere edildi ve distal pankreatektomi+splenektomi ve lenf nodu diseksiyonu yapıldı. Hastanın patolojisi CD10 ve Synaptophsin pozitif chromogranin negatif parankime infiltre perinöral invazyon gösteren lenfovasküler invazyonun görülmediği progesteron reseptörleri içeren pankreasın solid psödopapiller tümörü tespit edildi.

Sonuç: Tümörün muhtemelen gebelik öncesi de pankreasta bulunduğu ancak içerdiği progesteron reseptörü nedeni ile gebelikte hızlı büyüyerek semptomatik hale geldiği düşünüldü. Gebelik ve/veya postpartum dönemde dirençli sırta yayılan tedaviye dirençli epigastrik ağrısı olan hastalarda pankreasta hormon sensitif tümör olabileceği düşünülmelidir.

Anahtar Kelimeler: Pankreas Tümörleri, Psödopapiller tümör, Gebelik, post partum

Resim 1.

Hastanın pankreas rezeksiyon materyalinde tümör dokusu

EP-337
İĞNEYİ DE KENDİME ÇUVALDIZI DA

ELVAN IŞIK ERDOĞAN[1], MUAMMER KAYA[2], DİLEK MALKOÇ[1]

1 AĞRI DEVLET HASTANESİ, GASTROENTEROLOJİ, AĞRI
2 AĞRI DEVLET HASTANESİ, GENEL CERRAHİ, AĞRI

Amaç: Yabancı cisim yutulması morbidite ve mortalitesi yüksek olan acillerdendir. En sık çocukluk çağında görülmekle birlikte erişkin dönemde özellikle psikiyatrik hastalarda, mental retarde kişilerde ve demans, Alzheimer hastalığı gibi nedenlerle yaşlılarda sık görülür. Özellikle bu grupta disfaji, dispepsi ve karın ağrısı gibi semptomlarda yabancı cisim yutulması akılda tutulmalıdır. Yanlışlıkla yutulan yabancı cisimler arasında toplu iğneye sık rastlanmaktadır. Ancak bizim olgumuzda olduğu gibi çuvaldız gibi büyük iğne yutulması nadirdir ve ciddi komplikasyonlara yol açabilir.

Olgu: 19 yaşında kadın hasta karın ağrısı şikayeti ile acil servise başvurdu. Ek bir hastalığı olmayan hastanın yakınları tarafından geçmişte intihar amaçlı iğne yutma öyküsü olduğu ve psikiyatri tarafından takip edildiği öğrenildi. Fizik muayenede epigastrik bölgede belirgin hassasiyeti olan hastanın laboratuar tetkiklerinde bir patoloji izlenmedi. Çekilen direkt grafide ve batın bilgisayarlı tomografide midede iki adet yabancı cisim izlendi (bir iğne ve bunun yaklaşık 3 katı büyüklüğünde 2. bir iğne) (Şekil 1 ve 2a,b). Ayrıca hepatik fleksura düzeyinde iki adet daha iğne ile uyumlu yabancı cisimler görüldü. Hasta sedatize edildikten sonra acil olarak yapılan özofagogastroduodenoskopide mide lümeninde, bir ucu korpus arka duvarına, diğer ucu da büyük kurvaturaya saplanmış halde büyük bir iğne (çuvaldız) olduğu görüldü (Şekil 3). İki ucunun da mukozaya saplanmış olması nedeniyle işlem esnasında genel cerrahi ile konsülte edildi. Operasyonun morbidite ve mortalite riski daha yüksek olduğundan öncelikle endoskopla çıkartılmaya denenmesine karar verildi. İğnenin büyük kurvaturaya saplanmış olan ucu, endoskopla mukoza hafif ittirilerek serbestleştirildi. Yabancı cisim forcepsiyle tutularak diğer ucu da serbestleştirildikten sonra çuvaldız snare ile ucundan tutularak dikkatli bir şekilde çıkartıldı (Şekil 4). Ayrıca bulbusta olan diğer iğne de snare ile çıkartıldı. Takip amaçlı servise yatırılan hastanın karın ağrısı geriledi, psikiyatri ile konsülte edildikten sonra sorunsuz bir şekilde taburcu edildi. Kolondaki yabancı cisimler için direkt grafi takibi yapıldı, spontan bir şekilde gaita ile deşarj oldukları gözlendi.

Sonuç: Özellikle sivri ve kesici cisimlerin yutulması sonucu acil endoskopik girişim mutlaka düşünülmelidir. Endoskopi esnasında laserasyon, kanama ve perforasyon gibi komplikasyonlar görülebilmekle birlikte morbidite ve mortalitesi daha yüksek olan operasyon ihtiyacını büyük ölçüde önlemektedir.

Anahtar Kelimeler: çuvaldız, çoklu yabancı cisim, üst endoskopi

Resim 1

Direkt grafide mide ve kolondaki yabancı cisimlerin görünümü

Resim 2

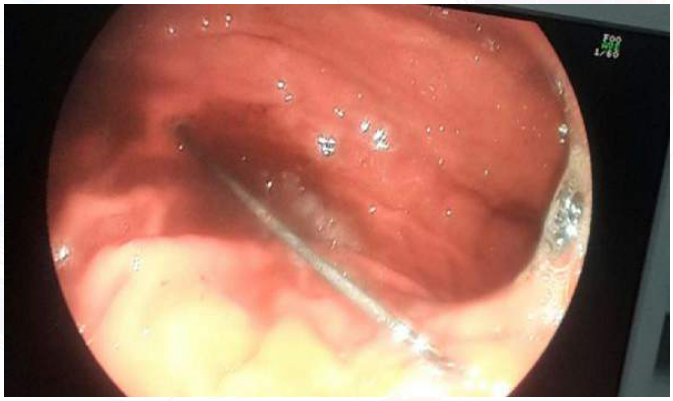

Endoskopla mideye girildiğinde iki ucu da mukozaya saplanmış halde bulunan çuvaldızın görünümü

EP-338
ENDOSKOPİK PAPİLLA BALON DİLATASYONU SIRASINDA DUVARI PERFORE EDEN KOLEDOK TAŞI OLGUSU

BİLAL TOKA[1], CENGİZ KARACAER[2], AHMET TARIK EMİNLER[1], MUSTAFA İHSAN USLAN[1], AYDIN ŞEREF KÖKSAL[1], ERKAN PARLAK[1]

1 SAKARYA ÜNİVERSİTESİ TIP FAKÜLTESİ GASTROENTEROLOJİ BİLİM DALI
2 SAKARYA ÜNİVERSİTESİ TIP FAKÜLTESİ İÇ HASTALIKLARI ANABİLİM DALI

Amaç: Koledokolitiazis çoğunlukla safra kesesinde oluşan taşların sistik kanaldan koledoğa düşmesi ile meydana gelir. Tedavisi geleneksel olarak endoskopik retrograd kolanjiopankreatografi (ERCP) ile taşların kanaldan çıkarılmasıdır. Burada nadir görülebilecek ve literatürde rastlamadığımız, ERCP'de papiller balon dilatasyonu esnasında papil duvarını perfore eden koledok taşı olgusunu sunmayı amaçladık.

Olgu: 36 yaşında erkek hasta karın ağrısı ve sarılık şikayetleri ile acil polikliniğine başvurdu. Yaklaşık 3 aydır ara ara sağ üst kadranda olan ağrısı 2 gündür artmış ve gözlerinde sararma ortaya çıkmıştı. Fizik muayenesinde skleralar ikterik olup palpasyonla sağ üst kadranda hassasiyet mevcuttu. Laboratuar tetkiklerinde ALT 294(0-50)U/l, AST 119(0-50)U/l, ALP 260(30-120)U/l, GGT 855(0-55)U/l, total biluribin 5,1 (0,2-1,2) mg/dl, direkt biluribin 3,6(0-0,2)mg/dl, amilaz 54 U/l, lipaz 38 U/l bulundu. Abdomen ultrasonografisinde safra kesesi hidropik olup içerisinde multiple taşlar mevcuttu, intrahepatik safra yolları dilate, koledok 10mm genişlikte ve distalinde taş ile uyumlu görünüm izlendi. Koledokolitiazis tanısı ile hastaya ERCP yapılması planlandı. ERCP'de papilla normal görünümde olup kolanjiografide içerisinde üç adet taşa ait dolma defektleri izlendi. Pozisyon zorluğu nedeniyle kısmi sfinkterotomi yapılan hastada taşın çıkarılması için 8 mm balon ile papillanın dilate edilmesine karar verildi. Balon dilatasyonu esnasında papillanın proksimal kesiminden koledok içerisindeki taşın lümeni perfore ederek duodenuma düştüğü izlendi (Resim-1). Sfinkterotomi taşın drene olduğu kesime dek genişletilerek koledok içerisindeki diğer taşlar balon kateter ile duodenuma düşürüldü. Skopide batın içerisinde serbest hava olmadığı izlenerek işlem sonlandırıldı.

Sonuç: ERCP pankreatobiliyer hastalıkların tedavisinde sıklıkla kullanılan etkili ve güvenilir bir yöntemdir. İşlem esnasında papilla ağzı endoskopik sfinkterotomi (EST) ile genişletilerek koledok içerisindeki taşlar balon ve basket gibi ekipmanlar yardımıyla çıkarılırlar. Endoskopik balon dilatasyonu(EPBD) safra kanalı taşlarının tedavisi için EST'ye, kanama riskinin daha düşük olduğu ve Oddi sfinkterinin fonksiyonunun korunmuş olabileceği bir alternatif olup özellikle son dönemde EST sonrası uygulanarak zor taşların çıkartılmasında son derece etkili bir yöntem olarak kullanılmaktadır. EPBD esnasında lümen ile şişirilen balon arasında sıkışan bir taşın bizim hastamızda olduğu gibi duodenum duvarını perfore edebileceği göz önünde bulundurulması gereken durumlardandır.

Anahtar Kelimeler: ERCP, Koledok taşı, Balon dilatasyon

Resim-1

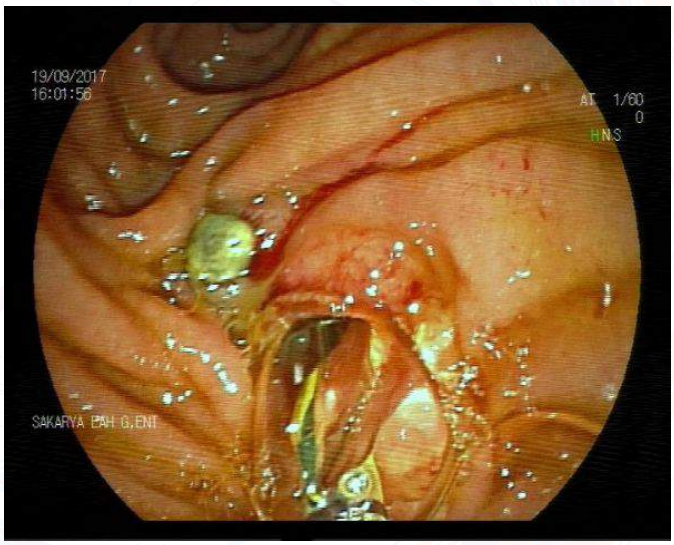

Balon dilatasyonu esnasında papillayı perfore eden koledok taşı

EP-339
KIRIKKALE ÜNİVERSİTESİ TIP FAKÜLTESİ GASTROENTEROLOJİ KLİNİĞİNE YATAN ÜST GASTROİNTESTİNAL KANAMALI HASTALARIN DEĞERLENDİRİLMESİ

TUĞÇE ULAŞLI[1], MERVE LEHİMCİOĞLU[1], ÖZLEM GÜL UTKU[2], BİLAL ERGÜL[2], DİLEK OĞUZ[2]

1 KIRIKKALE ÜNİVERSİTESİ TIP FAKÜLTESİ, İÇ HASTALIKLARI ANABİLİM DALI, KIRIKKALE
2 KIRIKKALE ÜNİVERSİTESİ TIP FAKÜLTESİ, İÇ HASTALIKLARI ANABİLİM DALI, GASTROENTEROLOJİ BÖLÜMÜ, KIRIKKALE

Amaç: Üst gastointestinal (GİS) kanama, gastroenterolojide karşılaşılan en sık acillerden biridir. GİS kanamalarda mortalite ve morbidite, hastalığın tedavisi ile ilişkilidir.

Gereç-Yöntem: Çalışmamızda Ocak 2016-Ekim 2017 tarihleri arasında üst GİS kanaması nedeniyle hospitalize edilen hastaların dosyaları retrospektif olarak tarandı. Yaş, cinsiyet, komorbidite, başvurudaki hemoglobin ve üre düzeyi, endoskopik bulguları, kan transfüzyon sayısı, tekrar kanama oranları ve mortalite not edildi.

Bulgular: Ocak 2016-Ekim 2017 tarihleri arasında 86 hasta tarandı, 5 hastanın endoskopik verisi olmaması nedeni ile çalışma dışı bırakıldı. Toplam 81 hasta üzerinden analiz yapıldı. Hastaların 60'ı (%74.1) erkek, 21'i (%25,9) kadın, ortalama yaş 63,55 (19-91) idi. Hastaların 61'inde (%75.3) en az bir sistemik hastalık mevcuttu. 34 hastada (%42) antikoagülan veya antiagregan ilaç kullanımı mevcuttu. Ortalama yatış süresi 6,8 (1-48) gün, ortalama hemoglobin düzeyi 9,32 g/dl (3,2-15), üre: 75,4 (18-287) idi. Hastaların endoskopik bulguları; duodenal ülser 33 (%40.7), gastrit 21 (%25,9), gastrik ülser 11 (%13,6), özofagus varisi 9 (%11.1), anjiodisplazi 2 (%2,5), mide kanseri 2 (%2,5), Mallory-weiss 1 (%1,2), özofagus ülseri 1 (%1,2), Dieulafoy lezyon 1 (%1,2) hasta şeklindeydi. Gastrik veya duedonal ülser saptanan 44(%54,3) hastanın Forrest sınıflaması; Forrest Ia 1 (%2.3), Forrest Ib 6 (%13.6), Forrest IIa 4 (%9.1), Forrest IIb 3 (%6.8), forrest IIc 5 (%11.4), Forrest III 23 (%56.8) olarak dağılmaktaydı. 13(%16) hastada tekrar kanama gelişti. 38 (%46,9) hastada yatışı süresince transfüzyon ihtiyacı oldu ve bu hastalara ortalama 3.1 (1-12) ünite eritrosit süspansiyonu replasmanı yapıldı. Sadece 1 (%1.2) hastada GİS kanamaya bağlı mortalite görüldü.

Sonuç: Çalışmamızda, en sık üst GİS kanama sebebi peptik ülser hastalığı olup literatürle uyumlu olarak vakaların yarısından çoğunu oluşturmaktaydı. Mortalite oranımız geçmiş yıllardaki bildirilen mortalite oranlarından düşüktü. Bu durum, son yıllarda terapötik endoskopik yöntemlerdeki ilerlemeler ve endoskopistin tecrübesi ile ilişkili olabilir.

Anahtar Kelimeler: Endoskopi, Üst gastrointestinal kanama

EP-340
AKUT BİLİYER PANKREATİTE BAĞLI BİLİYER DARLIKLARIN ENDOSKOPİK TEDAVİSİ

AHMET TARIK EMİNLER[1], AYDIN ŞEREF KÖKSAL[1], BİLAL TOKA[1], CENGİZ KARACAER[2], İLHAN YILDIRIM[2], MUSTAFA İHSAN USLAN[1], ERKAN PARLAK[1]

1 SAKARYA ÜNİVERSİTESİ TIP FAKÜLTESİ GASTROENTEROLOJİ BİLİM DALI
2 SAKARYA ÜNİVERSİTESİ TIP FAKÜLTESİ İÇ HASTALIKLARI ANABİLİM DALI

Amaç: Akut pankreatit sırasında koledok taşı ya da pankreatik psödokist basısına bağlı sarılığın tedavisi ve doğal seyri iyi bilinmektedir. Ancak akut biliyer pankreatit seyrinde gelişen darlıkların seyri konusunda yeterli veri yoktur. Bu çalışmada akut biliyer pankreatit seyrinde inflame/ödemli/nekrotik pankreas dokusunun intrapankreatik koledoğa basısına bağlı gelişen biliyer darlığın doğal seyrinin incelenmesi ve endoskopik tedavinin yerinin belirlenmesi amaçlanmıştır.

Gereç-Yöntem: Bu prospektif çalışmada Ocak 2014-Nisan 2017 tarihleri arasında hastanemizde akut biliyer pankreatit nedeniyle ERCP yapılan hastalar değerlendirilmiştir. Safra yollarında taş saptanan hastalarda taşlar çıkartılmaya çalışılmıştır. Koledokta darlık saptanan hastalara işlemin sonunda plastik stent takılmıştır. Stent takılan hastalardaki darlık düzelene dek üçer aylık periyodlarla ERCP yapılarak izleme alınmıştır. Darlığı düzelen hastalar stentsiz izleme alınırken, darlığın devam ettiği hastalara yeniden stent takılarak izleme devam edilmiştir.

Bulgular: Bu dönemde hastanemizde 445 [(ortalama yaş 61,05±18,02; 275 kadın(%61,8)] tane akut biliyer pankreatit olgusu yatırılarak izlenmiştir. Çalışma döneminde 213 hastaya ERCP yapılmıştır. 183 hastada koledokta darlık saptanmamış olup geri kalan 30 hastada (% 14,1) darlık mevcuttu ve bu hastalar çalışma grubunu oluşturdu [(ortalama yaş median 47 (26-87) (16 kadın(%53,3)]. Bu hastaların 19 (%63,3) tanesinde aynı zamanda safra yollarında taş vardı. Bunların 15'inde taşlar çıkartılmış ancak 4 (% 13,3) hastada darlık nedeniyle taş çıkartılamamıştır. Sonunda darlık olan tüm hastalara 7 veya 10 Fr plastik stent takılmış olup hastaların 2'si üç aylık dönem içerisinde ex olduğundan, 3 hasta ise stent takıldıktan sonra takibe gelmediğinden dolayı inceleme dışı tutulmuştur. Sonuç olarak 25 hastadan birinci üç aylık takip sonrasında 15 hastada [(%60, ortalama 2,8±0,41 ay ve 2(2-3)seans)] darlığın tamamen iyileştiği izlendi. Kalan 10 hastanın 6'sında [(%24, ortalama 5,3±0,481 ay ve 3(2-4) seans)] ise ikinci üç ay sonunda darlık iyileşmiş olup geri kalan 4 hastada ise darlık ortalama 10,7±5,1 ay ve 3(3-5) seansta düzeldi. ERCP' ye bağlı erken komplikasyonlar hiçbir hastada görülmedi. Stent ile izlenirken 7 hastada stent migrasyonu ve 1 hastada stent tıkanıklığı nedeni ile stent disfonksiyonu gelişip kolanjit tablosu izlendi. Stent değişikliği ile mevcut tablolar kolaylıkla kontrol altına alındı. Ortalama 27 (6-37) aylık izlemde hiçbir hastada darlığın nüksünü düşündüren klinik ve laboratuvar bozukluğu olmadı.

Sonuç: Akut biliyer pankreatitli hastaların bir kısmında koledoğun intrapankreatik parçasının dıştan basısına bağlı safra yolu darlığı meydana gelebilmektedir. Darlığın belli aralıklarla endoskopik kontrolü, darlığı devam eden hastalarda yeniden stent yerleştirilmesi ile hastalar darlığın olumsuz etkilerinden korunabilmekte ve bu yöntemle uzun dönemde tüm hastalarda kür sağlanabilmektedir.

Anahtar Kelimeler: Akut Pankreatit, Benign biliyer darlık, Stent

EP-341
LENF NODLARINDAN ENDOSONOGRAFİ ÖNCÜLÜĞÜNDE YAPILAN İNCE İĞNE ASPİRASYON BİYOPSİSİNDE ELASTOGRAFİ İLE YÖNLENME PATOLOJİK SONUCU İYİLEŞTİRİYOR MU?

AHMET DANALIOĞLU[1], HAKAN ŞENTÜRK[1], BİROL BAYSAL[1], AHMET NASUH DANALIOĞU[3], YUSUF KAYAR[1], NURCAN ÜNVER[2]

1 BEZMİALEM VAKIF ÜNİVERSİTESİ TIP FAKÜLTESİ, GASTROENTEROLOJİ BİLİM DALI, İSTANBUL
2 BEZMİALEM VAKIF ÜNİVERSİTESİ TIP FAKÜLTESİ, PATOLOJİ BİLİM DALI, İSTANBUL
3 BEZMİALEM VAKIF ÜNİVERSİTESİ TIP FAKÜLTESİ, İSTABUL

Amaç: Mediastinal ve intrabdominal lenf nodlarından endosonografi eşliğinde örnekleme sık yapılan bir uygulamadır. Elastografi yarı-kantitatif bir yöntem olup, doku elastisitesini ölçmekte, benign ve malign etyolojiyi değerlendirmeye yardımcı olmaktadır. Sert kompoziyondaki lenf nodlarının malign olma olasılığı yüksektir ve mavi renk dominandır. Bu çalışmanın amacı, kuşkulu lenf nodlarından yapılan ince iğne aspirasyonunda, standard yaklaşımla, sert (mavi renkteki) bölgeleri hedef alarak yapılan aspirasyonun sito-patolojik sonuçlarını karşılaştırmaktır.

Yöntem: Çalışmaya 33 hasta alındı. Endosonografik incelemeler, Pentax Lineer Echoendoscopes (HOYA group, Pentax Medical, Tokyo, JAPAN) ve real time doku elastografi modülü içeren Hitachi Preirus Ultrasonografi cihazı ile yapıldı. Aspirasyonlarda 22 G iğne kullanıldı (Cook Company, Winston-Salem, NC, USA). İlk etapta standard yöntemle aspirasyon yapıldı. İkinci etapta, elastografi mod'u açılarak farklı bir iğne ile, lenf nodu içinde mavi ile boyanan alanlar hedef alınarak biyopsi yapıldı. Üç hastanın materyali yetersiz olduğu için çalışmadan çıkartıldı. Sonuçta 30 hasta değerlendirildi. İncelemelerin tümü bir sitopatolog tarafından yapıldı. Sitopatoloğun hangi örneğin hangi yöntemle alındığı konusunda bilgisi yoktu.

Bulgular: Hastaların 18'i (% 60) kadın, 12'si (%40) erkekti. Ortalama yaş + SD: 58 + 12 idi. Patolojik lenf nodları 10 hastada (% 33) mediastinal, 17 hastada (% 57) intrabdominal, 3 hastada (% 10) ise her iki bölgede de mevcuttu. Rastgele aspirasyon, 29 hastada, elastografi ile hedeflenen aspirasyonla aynı sonucu gösterdi (17 Malign, 12 Benign). Yalnızca bir hastada rastgele aspirasyon malign sitoloji gösterirken, hedeflenen aspirasyon benign sitoloji gösterdi (kapp a değeri 0.86).

Sonuç: Elastografi ile hedeflenen aspirasyonun rastgele aspirasyona üstün olmadığı görüldü.

Anahtar Kelimeler: endosonografi, elastografi

EP-344
KRONİK HEPATİT C'DE SOFOSBUVİR BAZLI TEDAVİ ALAN HASTALARIMIZIN SONUÇLARI: GERÇEK YAŞAM VERİLERİ

MEHMET DEMİR[1], YUSUF ÖNLEN[2]

1 MUSTAFA KEMAL ÜNİVERSİTESİ TIP FAKÜLTESİ, GASTROENTEROLOJİ BD, HATAY
2 MUSTAFA KEMAL ÜNİVERSİTESİ TIP FAKÜLTESİ, ENFEKSİYON HASTALIKLARI BD, HATAY

Amaç: Ülkemizde yaklaşık 1 yıldır kronik hepatit C tedavisinde DAA ajanlar kullanılmaktadır ve henüz ülkemiz için gerçek yaşam verileri kısıtlıdır. Bu çalışmada amacımız kronik hepatit C'li hastalarda sofosbuvir bazlı tedavilerin etkinliği ve güvenliğini araştırmak idi.

Gereç-Yöntem: Temmuz 2016-Eylül 2017 tarihleri arasında Mustafa Kemal Üniversitesi tıp fakültesi gastroenteroloji ve enfeksiyon hastalıkları bilim dalında direk etkili antiviral ajan tedavisi alan kronik hepatit C'li yaklaşık 350 hastanın değerlendirilmesi sonucu, sofosbuvir bazlı tedavi almış ve kalıcı virolojik cevap (KVC) için değerlendirilmiş sirozu olmayan ve kompanse sirozu olan 124 hastanın sonuçları sunulmuştur. Tedaviler sağlık uygulama tebliğinde belirtilen kriterlere uygun olarak başlanmıştır. Sofosbuvir (S) + Ledipasvir (L) 12 hafta(hft) tedavi alan hasta yoktu idi.Hastaların 99'u S+L 24 hft, 5'i S+L+ Ribavirin(R) 12 hft, 2'si S+L+R 24 hft, 16'sı S+R 12 hft, 2'si S+R 24 hft tedavisi almıştır. Hastaların aldıkları tedaviye göre demografik ve klinik özelliklerinin dağılımı tablo 1 de görülmektedir. Dekompanse sirozlu hastalar çalışma dışı bırakılmıştır.

Bulgular: 124 hastanın yaş ortalaması 56 olup, %57'si erkek, %63'ü genotip 1b idi. Tüm hastalar değerlendirildiğinde hastaların %95.9 (119/124)'da kalıcı virolojik cevap (KVC) elde edildi. Genotiplere göre KVC dağılımı Şekil 1 de görülmektedir. Genotip 1a olan 1 hastada, genotip 3 olan 1 hastada ve genotip 2 olan 3 hastada KVC elde edilememiştir. Tedaviyi kesecek yan etki izlenmedi. Ribavirinli tedavi alan hastaların 3 (%12)'ünde ciddi yan etki (anemi) görüldü. Hastalarda görülen yan etkilerin dağılımı tedavi rejimlerinde ribavirin olup olmamasına göre şekil 2 de görülmektedir.

Sonuç: Sonuçlarımız bize kronik hepatit C'de sofosbuvir bazlı tedavilerin etkin, güvenilir ve tolere edilebilir olduğunu düşündürmüştür. Ayrıca genotip 2 ve genotip 3 hastalarda tedavi başarısızlığının daha fazla olduğu gözlendi. Bu sonuçlar özellikle genotip 2 ve genotip 3'lü hastalarda yeni nesil direk etkili antiviral ilaçlara ihtiyac olduğunu düşündürmektedir.

Anahtar Kelimeler: hepatitit c, tedavi

Hastaların aldıkları tedaviye göre demografik ve klinik özelliklerinin dağılımı

	S+L+R 12 hafta n:5	S+L 24 hafta n:99	S+L+R 24 hafta n:2	S+R 12 hafta n:16	S+R 24 hafta n:2
Yaş ortalama/yıl	47	56	65	55	51
Erkek/kadın, n	4/1	54/55	1/1	10/6	2/0
Genotip, n					
1b	2	77	0	0	0
1a	2	2	0	0	0
1(belirlenmemiş)	1	8	0	0	0
2	0	0	0	16	0
3	0	0	2	0	2
4	0	8	0	0	0
çoklu genotip (1b+4)	0	2	0	0	0
Naiv	4	10	1	7	1
Tedavi deneyimli	1	89	1	9	1
Sirotik (Child A)	1	26	1	4	2
KC Tx	0	7	0	0	0
Hemoglobünopati	0	3	0	0	0

n: Hasta sayısı, S;Sofosbuvir, L;Ledipasvir, R; Ribavirin, KC Tx;Karaciğer transplantasyonu,

Genotiplere göre kalıcı virolojik cevabın dağılımı

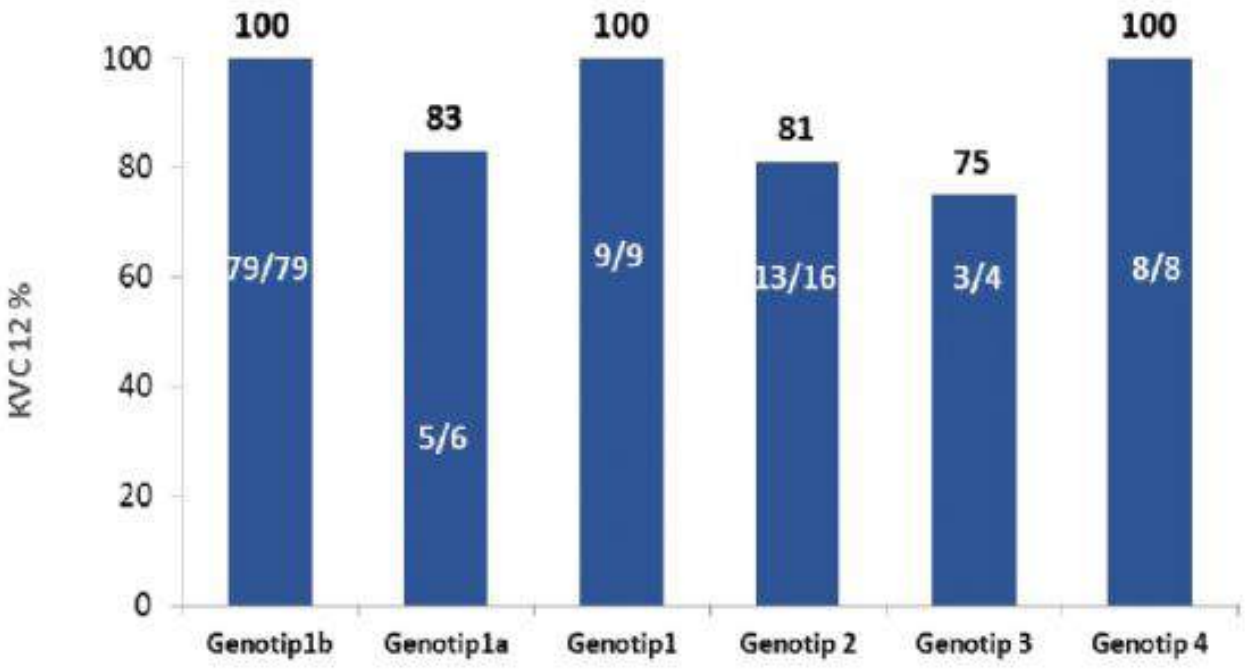

KVC; Kalıcı virolojik cevap

Hastalarda görülen yan etkilerin tedavi rejimlerinde ribavirin olup olmamasına göre dağılımı

Yan etki	Ribavirinsiz n:99	Ribavirinli n:25
Herhangi bir yan etki, n %	48 (48)	17 (68)
Ciddi yan etki, n %	0	3(12)
İlacı bıraktıracak yan etki	0	0
Yaygın görülen yan etkiler		
Halsizlik, n	21	4
Baş ağrısı, n	35	1
Uykusuzluk, n	12	1
Bulantı-kusma, n	6	3
Kaşıntı, n	8	0
İshal, n	0	0
Döküntü, n	2	1

n: Hasta sayısı

EP-345
HEPATİKOJEJUNOSTOMİLİ HASTADA GÜDÜK KOLEDOK TAŞINA SEKONDER REKÜRREN AKUT PANKREATİT

BİLAL TOKA[1], CENGİZ KARACAER[2], AHMET TARIK EMİNLER[1], MUSTAFA İHSAN USLAN[1], AYDIN ŞEREF KÖKSAL[1], ERKAN PARLAK[1]

1 SAKARYA ÜNİVERSİTESİ TIP FAKÜLTESİ GASTROENTEROLOJİ BİLİM DALI
2 SAKARYA ÜNİVERSİTESİ TIP FAKÜLTESİ İÇ HASTALIKLARI ANABİLİM DALI

Amaç: Akut pankreatit, daha önceden normal olan pankreasın inflamasyonu olarak tanımlanır, en sık neden koledok taşları ve alkol kullanımıdır. Akut pankreatite neden olan faktör düzeltilmemiş halde kalırsa rekürren akut pankreatite (RAP) neden olabilir. Burada nadir rastlanabilecek, hepatikojejunostomi sonrası güdük koledok içerisinde oluşan taşlara sekonder RAP olgusunu sunmayı amaçladık.

Olgu: 37 yaşında kadın hasta karın ağrısı şikayeti ile başvurdu. Ağrısı 8 saattir mevcut olup kuşak tarzı tüm karına ve sırta yayılıyordu. Başka bir merkezde takip edilen hastanın öyküsünde 3 yıl önce kolesistektomi esnasında safra yolu yaralanması nedeniyle hepatikojejunostomi ameliyatı ve ameliyat sonrası dönemde 5 kez tekrarlayan akut pankreatit atağı mevcuttu. Bilinen bir kronik hastalığı yoktu. Fizik muayenesinde karında yaygın hassasiyet mevcuttu. Laboratuar testlerinde alt karaciğer fonksiyon testleri ve biluribin düzeyi normal sınırlardaydı. Amilaz 1086U/l, lipaz 864 U/l, CRP<3,14mg/l bulundu. Abdominal ultrasonografide intrahepatik safra yolları normal, pankreas ödemli izlendi. Magnetik rezonans kolanjiopankreatografide güdük koledok içerisinde taş ile uyumlu görünümler izlendi. ERCP'de güdük koledok kanulize edildi ve kolanjiografide koledok içerisinde taş ile uyumlu dolum defektleri olduğu görüldü (Resim-1). Sfinkterotomi sonrası 8mm balon ile dilate edildiğinde papilladan beyaz renkli proteinöz materyal drenajı olduğu izlendi. Balon ve basket ile koledok içerisinden beyaz renkli taşlar duodenuma düşürüldü (Resim-2). Kontrol kolanjiografide güdük koledok içerisinde taş izlenmedi.Hastanın ERCP sonrası 1 yıllık takiplerinde tekrar akut pankreatit atağı gelişmedi.

Sonuç: Rekürren akut pankreatit birden fazla akut pankreatit atağı geçirilmesi olarak tanımlanır. En sık görülen nedenler arasında safra kanalı taşları, oddi sfinkter disfonksiyonu, drenajı bozan pankreatik kanal anatomik varyasyonları, genetik mutasyonlar, alkol tüketimi ve hipertrigliseridemi yer alır. Hastanın öyküsü, laboratuvarı ve görüntüleme yöntemleri ile hastaların %70 inde etyoloji saptanabilir. Etyoloji saptanamayan hastalarda genetik testler, sfinkter oddi manometrisi, sekretin stimulasyonlu MRCP, EUS, ERCP gibi ileri tetkikler yapılabilir. Hastaların %10'u idiopatiktir. Tedavi altta yatan nedenin ortadan kaldırılmasıdır. Bizim hastamız hepatikojejunostomili olduğundan önceki RAP ataklarında ön planda bilier etyoloji düşünülmemiş. Ancak hastanın çekilen MRCP incelemesinde güdük koledok içerisindeki taşlar saptandıktan sonra ERCP ile hasta başarıyla tedavi edilebilmiştir.

Anahtar Kelimeler: ERCP, Hepatikojejunostomi, Koledok taşı

Resim-1

ERCP'de güdük koledokta taşlara ait dolma defektleri

Resim-2

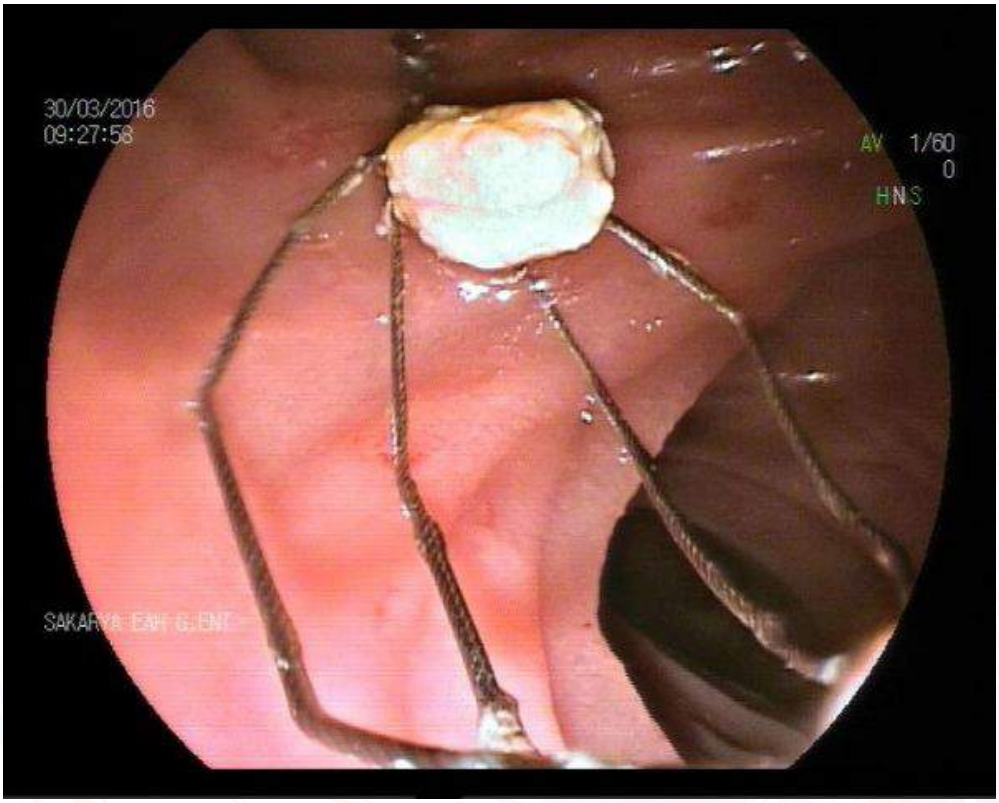

Koledok taşının düşürülmesi

EP-347
ERZURUM VE ÇEVRESİNDEKİ AKUT VİRAL HEPATİTLERİN DEĞERLENDİRİLMESİ

AYŞE ALBAYRAK[1], KEMALETTİN ÖZDEN[1], ZÜLAL ÖZKURT[1], EMİNE PARLAK[1], HAKAN DURSUN[2], MEHMET PARLAK[1]

1 ATATÜRK ÜNİVERSİTESİ TIP FAKÜLTESİ, ENFEKSİYON HASTALIKLARI VE KLİNİK MİKROBİYOLOJİ ANA BİLİM DALI, ERZURUM
2 ATATÜRK ÜNİVERSİTESİ TIP FAKÜLTESİ, GASTROENTEROLOJİ ANA BİLİM DALI, ERZURUM

Amaç: Akut viral hepatitler dünyada ve Türkiye'de önemli bir halk sağlığı problemi olmaya devam etmekte ve değişen epidemiyolojik özellikler göstermektedir. Bu çalışmada, hastanemizde 2006-2017 yılları arasında akut viral hepatit tanısı ile takip edilen hastaların etken, klinik seyir ve prognoz açısından incelenmesi amaçlanmaktadır.

Gereç-Yöntem: Çalışmamıza hastanemizde 2006-2017 yılları arasında akut viral hepatit tanısı ile takip edilen 17 yaş üzerindeki erişkin hastalar dahil edilmiş, demografik bulgular, klinik seyir, laboratuvar sonuçları ve tedavi bilgileri hasta dosyaları ve hastane bilgi sisteminden faydalanılarak elde edilmiştir.

Bulgular: Çalışmamıza 45'i erkek, 33'ü kadın 78 hasta dahil edildi. Yaş ortalaması 27 (17-62) idi. Hastaların % 51,3'ü akut hepatit B, % 48,7'si akut hepatit A, % 1,3'ü ise akut hepatit C idi. Takip edilen hastaların başvuru tarihindeki ortalama ALT düzeyi 2213 (98-6045) IU, AST düzeyi 1520(56-6539)IU, GGT düzeyi 179(30-535) IU, ALP düzeyi 204(96-499) IU, total bilüribin düzeyi 9(0,5-48), direkt bilüribin düzeyi 6(13-39), INR düzeyi ise 1,3(0,53-4) idi. On beşinci günde bakılan ortalama ALT düzeyleri 380(34-2339) IU, AST düzeyi 212(42-1694) IU, GGT düzeyi 125(29-501) IU, total bilüribin düzeyi 5,8(0,4-35,6), INR düzeyi 1,01(0,89-1,2) idi.

Sonuç: İlimizde akut hepatit vakalarının erişkin yaşta görülmeye devam ettiği, çocukluk çağında yapılan aşılamaların uzun vadede etkili olabileceği öngörülmekle birlikte, gerek hepatit B, gerekse hepatit A aşılamalarının erişkin yaşta da duyarlı kişilere uygulanması gerektiği sonucuna varılmıştır.

Anahtar Kelimeler: akut hepatit, hepatit A, hepatit B

EP-348
İNFLAMATUAR BAĞIRSAK HASTALIKLARININ DOĞULAN MEVSİM İLE İLİŞKİSİ

CELAL ULAŞOĞLU, YAŞAR ÇOLAK, EBUBEKİR ŞENATEŞ, BERRİN KİRİŞÇİ, ABDÜLLATİF ŞİRİN

İMÜ GÖZTEPE EĞİTİM VE ARAŞTIRMA HASTANESİ

Amaç: Prenatal, postnatal ve maternal çevresel faktörler doğulan ay yada mevsim dahil olmak üzere birçok kronik ve otoimmün hastalıklarda incelenmiştir. Bu çalışmada tek merkez İnflamatuvar Bağırsak Hastalarının (İBH) doğdukları mevsim açısından incelenmesi amaçlanmıştır.

Gereç-Yöntem: Tek merkez verisi olarak Göztepe Eğitim ve Araştırma Hastanesinde takip edilmiş yada edilen 673 hasta doğdukları mevsim, cinsiyet, hastalık ve tutulum paterni dosya tetkikleri ile değerlendirilmiştir.

Bulgular: Toplam 673 hasta (Ülseratif Kolt (ÜK) 427 hasta ve Crohn Hastalığı (CH) 246 hasta) değerlendirildi. Cinsiyet dağılımı kadın 302 ve erkek 371 hasta idi. Tüm olgular doğdukları mevsime göre birlikte değerlendirildiğinde sonbahar %21.8, kış %31.9, ilkbahar %23.8 ve yaz %23.8 idi. ÜK için bu oranlar %33.7 ile kış mevsimi iken CH için %28.7 ile yaz doğumlu olarak istatistiki olarak anlamlı olmamakla birlikte farklı idi (p=0.27).Hastalar yaz ayı yada yaz dışı mevime doğmalarına göre ayrıldığında CH, ÜK'e göre daha fazla orana sahipti (p=0.70). ÜK'in kış ayı yüksekliği de yine istatistiki olarak anlamlı değildi (p=0.19)

Sonuç: Çevresel faktörlerle İBH arası ilişki birçok çalışmada incelenmiştir. Doğum mevsimi ile ilgili olarak prenatal veya maternal enfeksiyonlar, antibiyotik kullanımı, annenin D vitamin düzeyi ve UVB imkanı, beslenme paterni, melatonin düzeyi tartışılmaktadır. Bu çalışmada istatistik olarak anlamlı olmasa da ÜK olguları sıklıkla kışın, CH ise yaz aylarında doğdukları sonucuna varılmış olup bu konuda bölgesel farklılıklar açısından ileriçalışmalar gerekmektedir.

Anahtar Kelimeler: İnflamatuvar bağırsak hastalıkları, doğulan mevsim, epidemiyoloji

EP-349
ALT GASTROİNTESTİNAL KANAMA ODAĞI TESPİTİNDE YENİ BİR YÖNTEM

BİLAL ERGÜL, ÖZLEM GÜL UTKU, DİLEK OĞUZ

KIRIKKALE ÜNİVERSİTESİ TIP FAKÜLTESİ, İÇ HASTALIKLARI ANABİLİM DALI, GASTROENTEROLOJİ BÖLÜMÜ, KIRIKKALE

Amaç: Kolonoskopi, kolon patolojilerinin değerlendirilmesinde kullanılan altın standart bir yöntemdir. Hastaların yaklaşık %20-25'inde yetersiz kolon temizliği nedeniyle işlem tekrarı gerekir. Yetersiz kolon temizliği prekanseröz lezyonların atlanmasına yol açabileceği gibi alt gastrointestinal kanamalarda odak tespitini zorlaştırabilir. Bu bildiride masif alt gastrointestinal kanama ile başvuran ve kolonoskopun çalışma kanalından uygulanan intrakolonik lavman sonrası kanama odağı tespit edilen bir olguyu sunuyoruz.

Olgu: 80 yaşında bayan hasta kanlı dışkılama şikâyeti ile acil servise başvurdu. Hastanın özgeçmişinde atrial fibrilasyon ve kalp yetmezliği nedeni ile apiksaban 5 mg kullandığı öğrenildi. Kanamasının 24 saat önce başladığı ve yaklaşık 7-8 kez tuvalete çıktığı öğrenildi. Fizik muayenesinde hastanın nabzı 140/dk, tansiyonu 80/40 mm Hg, rektal tuşede vişneçürüğü renginde bulaş mevcuttu. Üst gastrointestinal endoskopisinde antral gastrit dışında patoloji saptanmadı. Hastanın klinik izleminde hemoglobin değeri 6.8 gr/dl'ye kadar geriledi. Hastanın hemodinamik instabilitesi nedeni ile bu süre içerisinde toplam 4 ünite ES replasman ihtiyacı oldu. Polietilen glikol ile kolon temizliği yapılarak hastaya kolonoskopi yapıldı. Tüm kolon lümeninde gaita ile karışık bol taze kan ve kolon mukozasının kanama artıkları ile sıvaşık olduğu görüldü. İleum entübasyonu yapıldı, kanama bulgusu ileumda izlenmedi. Kolonda aktif kanayan odağın saptanamaması nedeni ile 210 ml sodyum fosfat lavman bire-bir oranında sulandırılarak çalışma kanalından çekumdan başlanarak hepatik flexuraya kadar sıkıldı. İşlem sonlandırılarak hastanın gaita çıkışı sağlandı ve bir saat içinde hasta ikinci kez kolonoskopi işlemine alındı yapılan incelemede çıkan kolon orta kesimde aktif kanayan yaklaşık 5 mm büyüklükte anjiodisplazi tespit edildi. Argon plazma ile koagülasyon uygulanarak kanama kontrol altına alındı. Takibinde hemoglobin düzeyi ve hemodinamisi stabil seyreden hasta şifa ile taburcu edildi.

Sonuç: Alt gastrointestinal kanama ileri yaşlı hastalarda yüksek morbidite ve mortalite nedenidir. Kirlilik ve kan artıkları kolonoskopik işlemi güçleştirdiği gibi, kanama odağının tespitini zorlaştırır. Literatürde elektif vakalarda dahi ikinci prosedürde %23 yetersiz temizlik ve işlem tekrarı gerekliliği bildirilmiştir. Acil kanamalı vakalarda bu oran çok daha yüksek olmaktadır. Elektif kolonoskopik işlemde kullanılarak etkin olduğu gösterilen bu yöntem, acil vakalarda da kullanılarak kanama odağının tespit oranlarını artırabilir ve hastanede yatış süresini, kan replasman ihtiyacını ve maliyeti azaltabilir.

Anahtar Kelimeler: gastrointestinal kanama, kolonoskopi, sodyum fosfat lavman

EP-350
KONSTİPASYON HASTALARINDA YAŞAM KALİTESİ

ÖZDAL ERSOY[1], YASEMİN ECEM TEMEL[2], İPEK GEZER[3]

1 ACIBADEM ÜNİVERSİTESİ TIP FAKÜLTESİ İÇ HASTALIKLARI ANABİLİM DALI GASTROENTEROLOJİ BÖLÜMÜ
2 ACIBADEM FULYA HASTANESİ HEMOROİD VE ANOREKTAL HASTALIKLAR MERKEZİ
3 ACIBADEM ÜNİVERSİTESİ TIP FAKÜLTESİ 5. DÖNEM ÖĞRENCİSİ

Kronik konstipasyon, hastaların yaşam kalitelerini olumsuz etkileyen ve gastroenteroloji kliniğinde sık görülen bir problemdir. Nisan 2017-Eylül 2017 tarihleri arasında Acıbadem sağlık grubu anorektal hastalıklar polikliniğine konstipasyon yakınması ile başvurmuş hastaların yaşam kalitesi ölçümlerini değerlendirmeyi amaçladığımız çalışmamızda toplam 38 vakayı kabızlık anketi,Cleveland kabızlık skorlaması, kabızlık yaşam kalitesi ölçeği, SF-36 ve Nottingham sağlık profili anketleri ile sorguladık. Hastalarda, kabızlığın subgrupları ve şiddetine göre yaşam kalitelerinin farklı düzeylerde etkilendiğini gözlemledik.

Anahtar Kelimeler: kabızlık, yaşam kalitesi, anket

EP-351
KRONİK HEPATİT C TEDAVİSİNDE YENİ DİREKT ETKİLİ ANTİVİRAL AJANLARLA KLİNİK DENEYİMİMİZ

GÜRAY CAN[1], ELİF BODUÇ[2], ZUHAL MERCAN[2], MERAL AKDOĞAN KAYHAN[1]

1 ABANT İZZET BAYSAL ÜNİVERSİTESİ TIP FAKÜLTESİ, GASTROENTEROLOJİ BİLİM DALI, BOLU
2 ABANT İZZET BAYSAL ÜNİVERSİTESİ TIP FAKÜLTESİ, İÇ HASTALIKLARI ANABİLİM DALI, BOLU

Amaç: Kronik hepatit C dünya çapında yaygın olarak görülen, kronik karaciğer hastalığına neden olan kronik enfeksiyöz bir hastalıktır. Uzun yıllar interferon-pegile interferon-alfa, ribavirin kombinasyonu ile tedavi edilen kronik hepatit C'de başarı oranı istenen seviyelerde değildi. Nüksler çok olmakla birlikte, tedavinin komplikasyonları ve kontrendikasyonları nedeniyle tedaviyi başlayanların ve tedavi başlananlarda tedaviyi tamamlayanların oranı düşüktü. Yeni direkt etkili antiviral ajanlar daha kısa süreli, yanetkileri çok az ve başarı oranı %100'lere yakındır. Ülkemizde sofosbuvir+ledipasvir (Sof+Led) ile paritaprevir+ ritonavir+ ombitasvir+daklatasvir (PrOD) olmak üzere 2 kombinasyon tedavisi bulunmaktadır. Çalışmamızda bu direkt etkili antiviral ajan kombinasyonları ile merkezimizin deneyimini sunmayı amaçladık.

Gereç-Yöntem: Çalışmaya merkezimize başvuran direkt etkili antiviral başladığımız ve planladığımız toplam 27 kronik hepatit C hastası alındı. Sof+led başladığımız 3 hasta ile PrOD başladığımız 3 hasta tedavi ve takibi için başka bir merkeze gitti. 2 nonsirotik, 1 kompanse, 2 dekompanse sirotik toplam 5 hastanın tedavi için genotip sonucu beklenmektedir. Bir tane genotip 3 hastasına (kompanse siroz, naif) sofosbuvir+ribavirin tedavisi, bir tane genotip 1a hastasına (nonsirotik, naif, ishak 2/6) PrOD+ribavirin tedavisi planlandı, fakat daha başlanmadı. Bir tane genotip 2, 13 tane genotip 1b hastasına tedavi verildi.

Bulgular: Genotip 2 hasta tedavi naif ve nonsirotik olup, biyopsisi ishak 3/6 idi. Hastaya sofosbuvir+ribavirin (12 hafta) verildi. 1. Ay HCV-RNA ve tedavi sonu RNA (-) idi. SVR için takip ediliyor. Genotip 1b 13 hastanın 6'sı PrOD (12 hafta), 7'si Sof+-Led (24 hafta) aldı. PrOD alanlar hepsi tedavi naif olup, biri kompanse sirotik, 5'i nonsirotik idi. Sof+Led alan hastaların 1'i naif, 6'sı deneyimliydi (3'ü nonsirotik, 2'si kompanse, 2'si dekompanse sirotikti). PrOD tedavisi alanların 1. ayda %50'sinin RNA'sı negatifleşti. Tedavi sonunda hepsinin HCV-RNA'sı negatif saptandı. 3. ay SVR için sadece 5 hasta, 6. ay SVR için sadece 3 hasta değerlendirildi ve cevap %100 saptandı. Sof+-Led alan 7 hastanın 6'si 1. aya ulaştı. 6'sının HCV-RNA'sı (-) idi. Tedavi sonu cevap için sadece 5 hasta değerlendirildi. Cevap %100 saptandı. 3. ay SVR için sadece 3 hasta, 6. ay SVR için sadece 2 hasta değerlendirildi ve cevap %100 saptandı.

Sonuç: Direkt etkili antiviral ajanlar kronik hepatit C tedavisinde oldukça etkili ajanlardır.

Anahtar Kelimeler: Direkt etkili antiviraller, Kronik hepatit C

EP-353
ZOR BİR HASTADA ZOR BİR LEZYON: EF %10 OLAN HASTADA GIS KANAMA VE DEV GIST: VAKA SUNUMU

MELTEM ERGÜN[1], YELİZ YANIKOĞLU[1], IŞIN DOĞAN EKİCİ[2]

1 YEDİTEPE ÜNİVERSİTESİ HASTANESİ GASTROENTEROLOJİ BİLİM DALI
2 YEDİTEPE ÜNİVERSİTESİ HASTANESİ PATOLOJİ ANABİLİM DALI

Giriş: Tüm gastrointestinal tümörlerin yüzde 1'ini oluşturmasına rağmen, gastrointestinal kanalın en sık mezenkimal tümörleri, gastrointestinal stromal tümorler (GIST)'dir. Genelde midede, ince barsaklarda, rektumda nadiren de kolonda görülürler ve en sık saptanma yaşları orta yaştır. Biz kalp yetmezliği tanısı konmuş, ICD implante edilmiş, larenks Ca nedeniyle larenjektomi yapılmış ve kalıcı trakeostomisi olan olguda gelişen GIS kanamayı, bu olgunun takip ve tedavisini sunuyoruz.

Olgu: 69 yaşında erkek hasta, gastroenteroloji polikliniğine siyah renkli dışkılama ve halsizlik yorgunluk şikayetleri ile başvurdu. 6 yıl önce larenks Ca tanısı konmuş ve larenjektomi operasyonu yapılmış ve kalıcı tracheostomi açılmıştı. 10 yıldır konjestif kalp yetmezliği mevcuttu ve 2 yıl önce tekrarlayan ventriküler taşikardileri olması sebebiyle ICD implantasyonu yapılmıştı. Ekokardiografide ejeksiyon faraksiyonu %10 bulunmuştu. Kardiyolojik takiplerinde hemoglobin değerlerinde son bir yıldır düşme saptanmıştı. Bize başvurusunda hemoglobin 8,6 g/dl bulundu. Rektal tuşede melena saptandı. Hastada GIS kanama olduğuna karar verilerek endoskopi işlemi planlandı. Endoskopide midenin kan ve pıhtılarla dolu olduğu görüldü, kardiyada yaklaşık 8 cm.lik lobüle kontürlü kitle lezyon izlendi. Aynı seansta endosonografi ile yapılan incelemede lezyonun muskularis propria tabakasından kaynaklandığı, 8 cm çapında lobüle kontürlü hipoekoik karakterde olduğu saptandı. Lezyondan alınan biopsilerde tipik GIST özellikleri (CD34 diffüz pozitifliği, C-Kit ve SMA pozitifliği) saptandı. Abdominal CT incelemesinde mide fundus kesiminde küçük kurvatürde kardiaya yakın düzeyde lümene doğru vejetan uzanan ve düzensiz yüzeyi bulunan en geniş yerinde 77x41 mm boyutlarında hipodens kitle lezyon görüldü, metastas saptanmadı. Hasta bu bulgularla onkoloji konseyi tarafından değerlendirildi. Cerrahi seçenek hastanın komorbit hastalıkları nedeniyle düşünülmedi. Hastaya moleküler hedefe yönelik kemoterapötik tedavi (imatinib mesilat) verilmesine karar verildi. Hasta tedavinin 6. ayında olup, halen tedaviye devam etmektedir.

Sonuç: GIST'ler gastrointestinal sistem tümörleri arasında genellikle daha nadir görülen ve genellikle daha yavaş seyirli lezyonlardır. Klinik pratikte bizim hastamız gibi dev boyutlara ulaşana kadar bazen hiç belirti vermeyebilirler. Komorbit hastalıkları çok fazla olan hastalarda, tedavi rejimine karar vermek çok kolay olmasa da, hedefe yönelik onkolojik ilaçlar, özellikle GIST tedavisinde, hekimlerin yüzünü güldürmüştür.

Anahtar Kelimeler: GIST, GIS kanama

Endoskopik Görünüm

Endosonografik Görünüm

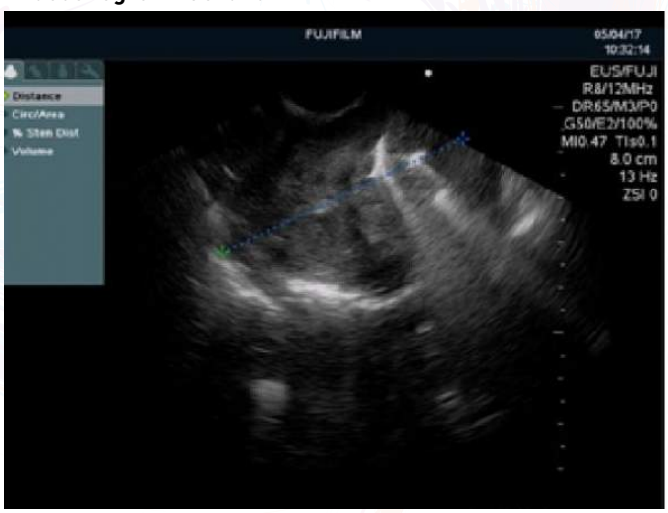

EP-354
ÜLSERATİF KOLİTLİ OLGUDA NADİR BİR DURUM: HEPATİK ARTER TROMBOZU

ALİ RIZA KÖKSAL[1], HÜSEYİN ALKIM[1], ÖMER NACİ TABAKÇI[2], SALİH BOĞA[1], İLKER ŞEN[1], MEMDUH ŞAHİN[1], CANAN ALKIM[1]

1 SAĞLIK BİLİMLERİ ÜNİVERSİTESİ, ŞİŞLİ HAMİDİYE ETFAL EĞİTİM VE ARAŞTIRMA HASTANESİ,GASTROENTEROLOJİ KLİNİĞİ, İSTANBUL
2 SAĞLIK BİLİMLERİ ÜNİVERSİTESİ, ŞİŞLİ HAMİDİYE ETFAL EĞİTİM VE ARAŞTIRMA HASTANESİ,RADYOLOJİ KLİNİĞİ, İSTANBUL

Amaç: İnflamatuar barsak hastalığı seyrinde tromboz ve tromboza bağlı komplikasyonlar sık olarak görülmektedir. Genellikle venöz tromboz ile karşılaşılsa da daha nadir olarak arteryel trombozlar da görülmektedir. Burada kliniğimizde Ülseratif kolit nedeniyle takip edilen bir hastada remisyonda iken saptanan bir hepatik arter trombozu olgusunu sunuyoruz.

Olgu: 32 yaşında erkek hasta, 2012 yılından itibaren ülseratif pankolit olarak takipte ve başlarda mesalazin ve azatiopurin sonrası tedaviye dirençli hastalık nedeniyle 2015 yılında adalimumab tedavisi başlandı. Adalimumab altında son 2 yıldır remisyonda olan hasta Ağustos 2017'de şiddetli sağ üst kadran ağrısı ile acil servisimize başvurdu. Yapılan ilk tetkiklerinde Hb: 11.9 WBC:4750 Plt:212000 AST: 11.4 ALT: 9.3 Cre: 0.56 T. bilirubin: 0.6 ALP: 32.5 GGT: 15.8 Albumin: 3.63 ve CRP: 6.02 idi. Karın ağrısı etyolojisi için yapılan abdominal doppler USG' de hepatik arter proksimal kesimden itibaren sağ ve sol hepatik arter dallarına ilerleyen ve lümende %50 darlığa neden olan cidarsal trombüs izlendi. Lümen içersinde akım mevcuttu (Resim 1). Transaminaz yüksekliğinin olmaması, lümende kısmen de olsa akımın devam ediyor olmasına bağlandı. Bu nedenle KVC tarafından girişim düşünmedi ve hasta yatırılarak çift doz düşük molekül ağırlıklı heparin tedavisi başlandı. Tedavinin ikinci gününde ağrısı tamamen kayboldu. BT anjiografide ise çölyak arter kalibrasyonu ileri derecede azalmıştı. Proksimal kesimde 3 mm çaplı şüpheli anevrizmatik görünüm mevcuttu (Resim 2). Ana hepatik arter devamlılığında hepatika propria ve gastroduodenal arterlerde de dolum saptanmadı. Splenik arter proksimali ileri derecede ince kalibrasyonluydu (Diseksiyon?). Fizik muayenesinde 'pectus carinatum' görünümü, parmaklarında hiperluksasyon olması, splenik arterde diseksiyon şüphesi, çölyak trunkus kökünde anevrizmatik dilatasyon görülmesi nedeniyle trombofili testleri yanısıra Marfan sendromu ile ilişkilin genetik panel gönderildi. Sonuçları halen beklenen hasta heparin tedavisi ile taburcu edildi.

Sonuç: İnflamatuar barsak hastalığı seyrinde tromboz önemli bir sorundur. Hasta remisyonda izlenirken dahi tromboz riski devam etmektedir. Genellikle venöz sistemde görülse de arteryel tromboz vakalarına da rastlanabilmektedir.

Anahtar Kelimeler: Tromboz, Ülseratif Kolit

Resim 1

Portal Doppler USG'de hepatik arter tromboz görüntüsü

Resim 2

Kontrastlı Abdomen BT'de Hepatik arter tromboz görüntüsü

EP-355
KUZEY KIBRIS'TA ÜLSERATİF KOLİT

BİLGE BAŞ

YAKIN DOĞU ÜNİVERSİTESİ TIP FAKÜLTESİ, GASTROENTEROLOJİ BİLİM DALI, LEFKOŞA, KKTC

Amaç: Kuzey Kıbrıs' ta Ülseratif kolit hastaları ile ilgili herhangi bir çalışma bulunmamaktadır. Çalışmamızda amacımız bu bölgede hastalık tarzını tespit etmek ve hastalarda inflamasyonu belirleyen serum parametreleri ile fekal markerları endoskopik görüntüleme ile karşılaştırmaktır. İnflamasyonu gösteren serum parametrelerindeki yükseklik her zaman hastalık aktivasyonunu göstermeyebilir. Fekal kalprotektin testi ile subklinik inflamasyon ve nüks oranı daha güvenilir belirlenebilmektedir.

Gereç-Yöntem: Çalışmamız Yakın Doğu Üniversitesi Tıp Fakültesi Hastanesine başvuran daha önce tanılı ya da yeni tanı alan Ülseratif kolit hastaları için prospektif olarak planlandı. Öncelikle hastalarda basit klinik kolit aktivite endeksi (SCCAI) ile defekasyon sıklığı, acil defekasyon ihtiyacı, dışkıda kan görülmesi ve genel iyilik hali değerlendirildi. Fekal kalprotektin, C-reaktif protein (CRP), eritrosit sedimentasyon hızı (ESR), lökosit sayısı (Wbc) ve kolonoskopi ile endoskopik aktivite indeksi (EAİ, Rachemilewitz aktivite indeksine göre) bakılarak karşılaştırma yapıldı. Aktivite indeksi 4-6 olanlar hafif, 7-9 olan orta, 10-12 olanlar şiddetli kabul edildi. Montreal sınıflaması ile ayrıca tutulum yerine göre gruplandırma yapıldı. Hastalara tüm işlemler aynı gün içinde yapıldı. Ayrıca hastalar kalprotektin değerine göre 300' ün altında, 300-1000 arası ve 1000'in üstünde olarak sınıflandı. İstatiksel analizler SPSS 15.0 paket programı kullanılarak yapıldı.

Bulgular: Çalışmaya 60 Ülseratif kolit hastası dahil edildi. Ortalama yaş 41± 11 olarak saptandı. Hastalık şiddetine göre tutulum yeri değerlendirildiğinde hafif şiddetteki hastaların % 48'i ve orta şiddetteki hastaların % 54' ü sol taraf tutulumlu ve şiddetli hastalığı olanların %48' i ekstensif kolitti. Hastaların fekal kalprotektin, Wbc, ESR, CRP ve EAİ' leri kendi aralarında karşılaştırıldığında fekal kalprotektin yüksdekliğinin ESR ve CRP ile korele olduğu görüldü. Endoskopik aktivite eindeksine ve SCCAI değerlendirmesine göre bakıldığında ve bu değerler karşılaştırıldığında şiddetli hastalık olanlarda fekal kalprotektin değeri anlamlı yüksekken diğer parametrelerde anlamlı bulgu görülmedi.

Sonuç: Ülseratif kolit hastalığında tanı, prognoz, hastalık şiddeti ve tedaviye yanıt açısından bazı zorluklar mevcuttur. Bu değerlendirmeyi yapabileceğimiz kesin tek yöntem yoktur. Klinik, laboratuar ve patolojik korelasyon önerilir.

Anahtar Kelimeler: fekal kalprotektin, ülseratif kolit

EP-356
PEGİLE İNTERFERON PLUS RİBAVİRİN TEDAVİSİ İLE KALICI VİRAL YANIT GERÇEKLEŞEN G1 HEPATİT C HASTALARINDA MTHFR GEN POLİMÖRFİZMİNİN UZUN VADEDE ETKİLERİ

ZUHAL MERT ALTINTAŞ[1], İBRAHİM YILMAZ[2], HALİL ÇELİK[3], ENVER ÜÇBİLEK[3], SERKAN YARAŞ[3], OSMAN ÖZDOĞAN[3], FEHMİ ATEŞ[3], ORHAN SEZGİN[3], ENGİN ALTINTAŞ[3]

1 MERSİN ÜNİVERSİTESİ TIP FAKÜLTESİ, TIBBİ GENETİK ABD
2 MERSİN ÜNİVERSİTESİ TIP FAKÜLTESİ, GASTROENTEROLOJİ BD
3 MERSİN ÜNİVERSİTESİ TIP FAKÜLTESİ, İÇ HASTALIKLARI ABD

Amaç-Temel: Metilen tetrahidrofolat redüktaz (MTHFR), homosisteinin metabolizmasında kilit bir enzimdir. Hiperhomosisteinemiden sorumlu olan MTHFR polimorfizmi gibi genetik bir geçmiş, yüksek derecede steatoz gelişiminde rol oynar ve kronik hepait c'de karaciğer fibrozisindeki ilerlemeyi hızlandırır. Bu çalışmanın amacı, pegile interferon ve ribavirin tedavisi ile kalıcı viral yanıt elde edilen G1 hepatit C hastalarında MTHFR gen polimorfizminin uzun vadeli seyiri üzerindeki etkisini araştırmaktır.

Yöntem: Pegile interferon ve ribavirin tedavisi ile kalıcı viral yanıt elde edilen ve 2008 yılından beri takip edilen 58 G1 hepatit C hastası çalışmaya alındı. MTHFR gen polimorfizmi C677T PCR-RFLP yöntemi ile çalışıldı. Hastaların tıbbi kayıtları 2008 yılından taranarak siroz ve hepatosellüler kanser (HCC) gelişen olgular kayıt edildi. İnvaziv olmayan yöntem (APRI, FIB-4, FORNS indeks) ile fibroz durumu değerlendirildi. Başlangıç (2008) ve bitiş tarihi (2017) arasındaki bu yöntemler için hesaplanan değerler arasındaki fark Δ APRI, Δ FIB-4, Δ FORNS indeks olarak kayıt edildi.

Bulgular: Bir hastada HCC, 7 hastada siroz gelişmiş idi. Az sayıda hasta olduğundan seyir sırasında çıkan siroz ve HCC bir grup olarak alındı. MTHFR C677T için 34 hasta vahşi tipe sahip iken 24'ü mutant allele sahip idi. MTHFR A1298C için ise bir hastada tayin yapılamazken 32'si vahşi tip olup 25'i mutant allele sahipti. MTHFR C677T ile seyirde ortaya çıkan olaylar arasında istatiksel açıdan anlamlı bir ilişki yoktu (p=0.859), MTHFR A1298C ile seyir arasında da istatiksel açıdan anlamlı bir ilişki yoktu (p=0.273). Yıllar içinde APRI, FIB-4, FORNS indeksin yıllara göre değişiminde hem C677T hem de A1298C için bir etkileşim yoktu (p>0.05). APRI skorundaki 2008 yılından 2017 yılına olan değişimin farkı incelendiğinde; MTHFR C677T vahşi tip olanların; APRİ parametresinin 2008 deki ortalama değeri 0.73±0.49 ile 2017deki ortalama değeri arasında 0.29±0.09'a düşüyor ve anlamlı bir fark vardı (p<0.001). Yıllar itibari ile ortalama değerdeki düşüş anlamlıydı. MTHFR C677T mutant alleli olanların; APRİ parametresinin 2008 deki ortalama değeri 0.87±0.68 den 2017deki ortalama değeri 1.75±4.80'e çıkıyordu ve bu değişim anlamlı değildi (p=0.551). Yıllar itibari ile ortalama değerdeki artış anlamlı bulunmadı. İki grup arasındaki Δ APRI farkı anlamlıydı (p=0.022). MTHFR A1298C için ve diğer ölçütler için Δ değerlerinde bir anlamlı fark gözlenmedi.

Sonuçlar: MTHFR A1298C nin bir etkisi yoksa da pegile interferon ve ribavirin tedavisi ile kalıcı viral yanıt elde edilen G1 Hepatit C hastalarında fibrozda iyileşme APRI skoru için MTHFR C677T alleline sahip olanlarda yıllar içindeki değişim olumsuz etkilenmiş gözükmektedir. Bunun diğer belirteçler ile desteklenmemiş olması örnek sayısında azlık nedeniyle olabilir daha fazla çalışmaya gereksinim vardır.

Anahtar Kelimeler: Fibroz, Hepatit C, İnvaziv olmayan, MTHFR

EP-357
ÜLSERATİF KOLİT ANATOMİK TUTULUMU HANGİ HASTALARDA PROKSİMALE İLERLEYEBİLİR?

ELİF SARITAŞ YÜKSEL, FİRDEVS TOPAL, HAKAN ÇAMYAR, CEM ÇEKİÇ, BERNA NİLGÜN URAN, BAŞAK ÖĞÜT AYDIN, BELKIS ÜNSAL

İKÇÜ ATATÜRK EĞİTİM ARAŞTIRMA HASTANESİ

Amaç: Son yıllarda distal tutulumlu ülseratif kolit hastalarının yaklaşık %20 sinde kolonik tutulumlarının ilerleyen zaman içinde proksimale doğru ilerlediği gösterilmiştir. Biz de kliniğimizde retrospektif olarak hangi hastalarda bu riskin daha belirgin olduğunu araştırdık.

Gereç-Yöntem: Toplamda 100 ülseratif kolit (ÜK) hastası seçildi ve bazı parametreler retrospektif olarak araştırıldı. Yüz hastanın %53 ü erkekti; median yaş 46 idi. Hastalar iki gruba ayrıldı ilerleyen anatomik tutulum grubu (n=18; %18) ve stabil tutulum grubu (kontrol, n=82;%82). Bivariat analiz, lojistik regresyon (Ki kare testi) ve Student's t-test kullanıldı.

Bulgular: Yüz ÜK hastası içinde %15 (n=15) inde ailesel iltihabi barsak hastalığı (İBH) öyküsü mevcuttu, % 45 i (n=45) eski sigara içiciydi, %7 hastada tanı sırasında ekstraintestinal bulgular mevcuttu. Tanı sırasında %35 hastada distal kolitti, %65 hastada sol kolitti, %31 hastada ilk tanı sırasında steroid tedavisine ihtiyaç mevcuttu. Hastalığın gidişatı sırasında %20 hastada immunosupresivlere ihtiyaç oldu %10 hastaya da biolojik ajan verildi. Regresyon lojistik analizde anatomik ilerleme için bağımsız prediktif faktörler: tanı sırasında proktit olması (OR=3.04, CI 2–4.6, p<0.0001), ekstraintestinal bulguların olması (OR=2.21, CI 0.99–4.91, p=0.05), orta/ağır şiddette relapslar olması (OR=2.98, CI 1.56–5.68, p=0.001) ve yüksek sayıda nüksler olması (OR=1.1, CI 1.05–1.15, p=0.0001). Biolojik ajan ve immunomodulatör tedavi kullanımı araştırma grubunda daha sıktı (OR 3.39, CI 2.11–5.44; p=0.0001 immunomodulatörler için; OR 2.75, CI 1.48–5.09; p=0.001 biolojikler için).

Sonuç: Çalışmamızda proktitin, tanı sırasında ekstraintestinal bulguların olmasının, orta ve ağır şiddette ve sık relapslar olmasının ilerleyen anatomik yerleşim açısından risk faktörleri oldukları saptanmıştır.

Anahtar Kelimeler: ülseratif kolit, tutulum seviyesi, risk faktörleri

EP-358
MEDİAN ARKUAT LİGAMENT SENDROMU

SEMİH YAMAN[1], BAHRİ ÖZER[1], MUHAMMED FATİH KEYİF[1], MUSTAFA ŞİT[1], SELÇUK KÖKSAL[1], FERDİ BOLAT[1], ELİF YALÇIN[1], ÖZGÜR KURTKULAĞI[1], ÖZKAN KILINÇ[2], MEHMET HAYRİ ERKOL[1]

1 ABANT İZZET BAYSAL ÜNİVERSİTESİ, GENEL CERRAHİ ANA BİLİM DALI, BOLU
2 ABANT İZZET BAYSAL ÜNİVERSİTESİ, RADYOLOJİ ANA BİLİM DALI, BOLU

Amaç: Median arkuat ligament sendromu (MALS), çölyak arter kompresyon sendromu olarak da adlandırılır. Semptomatik hastalarda yemeklerden sonra ekspiryum ile artan epigasrik ağrı, bulantı, kusma ve zayıflama vardır. Nadir görülen bir klinik tablo olması nedeniyle pek fazla akla gelmemektedir. Bu bildiride amacımız kronik ataklar halinde olan, özellikle yemeklerden sonra artan klinik bulgularda MALS akılda tutulmalıdır

Olgu: Elli üç yaşında erkek hasta yaklaşık iki yıldır süren, özellikle yemeklerden sonra başlayan, birkaç saat devam eden kronik karın ağrısı, kusma ve kilo kaybı şikayetleri mevcutmuş hastanın. Ancak yeni başlayan ve 2 gündür karın ağrısında azalma olmayan hasta acil servise başvurmuştur. Acil serviste yapılam MR' da çölyak arterde yaklaşık %70 darlık gözlenmiştir(resim-1). Bunun üzerine hasta girişimsel radyoloji bölümüne yönlendirilmiştir. Girişimsel radyoloji hastaya anjiografi yapmıstır ve SMA' da %10 çölyak artede ise %90 darlık gözlemlemiştir(resim-2). Inspiryum ve ekspiryumda darlık yüzdesinde değişim gözlenmiştir. Bunun üzerine hasta da MALS düşünülüp tarafımıza yönlendirildi. Hastanın fizik muayenesinde patolojik bulguya rastlanılmadı. Gastrointestinal patolojiler açısından yapılan endoskopi ve kolonoskopi normaldi. Hasta operasyona alınarak proksimalden çölyak artere bası yapan hipertrofik median arkuat ligament eksize edildi. Postoperatif kontrolünde hastanın şikayetlerinin düzeldiği görüldü ve taburcu edildi. Kontrollerinde çekilen ajiografi ve MR'da çölyak artere basının azaldığı gözlendi. Hastanın 10 aylık takibinde aktif şikayeti olmadı.

Sonuç: Sonuç olarak, MALS nadir görülen bir klinik durum olarak özellikle genç hastalarda epigastrik ağrı, bulantı ve zayıflamanın olması halinde ayırıcı tanıda düşünülmeli ve tedavi edilmelidir. Bu hastalarda geç nüksler bildirildiği için uzun dönem takipleri yapılmalıdır.

Anahtar Kelimeler: Bulantı-kusma, karın ağrısı, median arkuat ligament

Resim-1

MR'da çölyak artere bası

Resim-2

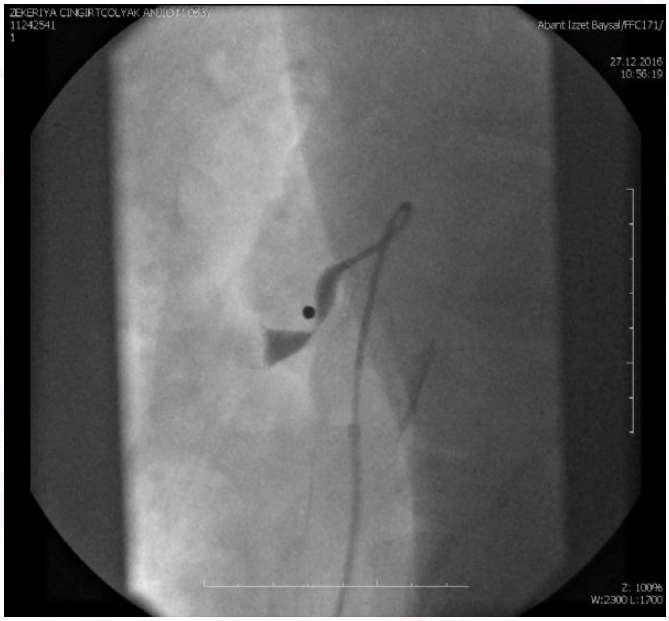

Anjiografi'de çölyak ertere bası

EP-359
ÜLSERATİF KOLİT İLK YIL SEYRİ HASTALIĞIN GİDİŞATINI PREDİKTE EDEBİLİR

ELİF SARITAŞ YÜKSEL, FİRDEVS TOPAL, CEM ÇEKİÇ, BAŞAK ÖĞÜT AYDIN, BERNA NİLGÜN URAN, HAKAN ÇAMYAR, BELKIS ÜNSAL

İKÇÜ ATATÜRK EĞİTİM ARAŞTIRMA HASTANESİ

Giriş: Hafif seyirli ülseratif kolit (ÜK) sadece mesalazin tedavisi ile devam edebilen ve immunomodulatör ve biolojik ajana ihtiyaç duyulmayan hasta grubunu oluşturmaktadır. Hastaların ilk yıl prezentasyonu sonraki süreçteki hastalık seyrini predikte edip etmediğini araştırdık.

Metod: İBH polikliniğimize en az 5 yıl kayıtlı olan 100 ÜK hastası retrospektif olarak değerlendirildi. Hafif seyirli ÜK immunomodülatör ve biolojik ajan ye da kolektomiye ihtiyaç olmaması olarak tanımlandı. Hastalar ilk yıl ve 5.yıllarında incelendi.

Bulgular: %7 hastada kolektomiye ihtiyaç duyuldu. %20 hastada immunomodülatörlere ihtiyaç duyuldu. %10 hastada anti-TNF ye ihtiyaç duyuldu. İlk yılda kortikosteroid ihtiyacı olmaması (p=0.03), ilk yılda yatış ihtiyacı olmaması(p=0.009) hastalığın ilk beş yıl içinde hafif seyirli gideceğini predikte etmektedir.

Sonuç: Ülseratif kolit ilk yıl gidişinin ilerleyen yıllardaki hastalık aktivitesini ve nihai olarak kolektomiyi predikte edeceği düşünüldüğü için risk altındaki hastalar daha yakından takip edilmeli ve ağır seyirli olacağı predikte edilen hastalara erken 'top down' tedavi başlanmalıdır.

Anahtar Kelimeler: ilk yıl, kolektomi, steroid tedavisi, ülseratif kolit

EP-361
ÜST GASTROİNTESTİNAL SİSTEM KANAMASI SONRASI SAPTANAN NON-OBSTRÜKTİF GASTRİK ANTRAL WEB OLGUSU

ENVER AKBAŞ[1], MUSTAFA SALİH AKIN[1], ESİN KORKUT[1], GÜLBANU CANBALOĞLU ERKAN[1], VEDAT GÖRAL[1], RESKAN ALTUN[2]

1 İSTANBUL MEDİPOL ÜNİVERSİTESİ, GASTROENTEROLOJİ BLİM DALI, İSTANBUL
2 LİV HOSPİTAL, ANKARA

Amaç: Konjenital veya akkiz olabilen gastrik antral webler (GAW) çocuklarda ve erişkinlerde gastrik outlet obstrüksiyonuna neden olabilirler. Obstrüktif GAW'ler çoğunlukla endoskopik yöntemlerle tedavi edilebilirler. Bizim hastamız gastrointestinal kanama sonrasında dispeptik yakınmalarla başvuran 25 yaşında erkek bir konjenital non-obstrüktif antral gastrik web olgusu olup tedavi sonrasında takibe alınmıştır. GAW'ler nadir görülen vakalar olduğundan endoskopik görüntüsüyle beraber literatüre katkı amacıyla sunulmuştur.

Olgu: Yirmibeş yaşında erkek hasta kliniğimize başvurudan bir ay önce yoğun bir non-steroid antiinflamatuar ilaç ve antibiyotik kullanımı sonrasında gastrointestinal sistem (GİS) kanaması tanısı ile başka bir merkezde hospitalize edilerek tedavi görmüş ve sonrasında taburcu edilmiş. Bize mide ağısı, midede şişkinlik, erken doyma şikayeti ile başvurdu. Yapılan üst GİS endoskopisinde non-obstrüktif gastrik antral web (GAW) tesbit edildi. GAW çevresinde yüzeysel ülserler ve erozyonlar, pilorik antrumda da eroziv gastrit tesbit edildi. Aftöz karakterde duodenal ülserler mevcuttu. Her iki bölgeden alınan biyopsiler gastrik mukoza örneği olarak tanımlanmış olup dokuda H.pylori saptanan hastada Hp eradike edildiken sonra yapılan kontrol endoskopide gastrik ve duodenal lezyonların iyileştiği görülmüştür. Hastada herhangi bir konjenital genetik hastalık saptanmamıştır. Olguya ait videoendoskopi görüntüleri aşağıdadadır.

Sonuç: Gastrik antral webler, distal midede (gastrik antrumda) yerleşik mukoza halkasıdır. Mukozanın çevresel ringi olup "gastrik antral diyafram" olarak da adlandırılmıştır. Gastrik antral webler nadirdir. Trizomi 21 ve immün yetersizlik sendromları ile birliktelik vardır. Radyolojik olarak floroskopide gastrik antrumda pilora yaklaşık 2 cm mesafede pürüzsüz ince daralma görülür. Web büyükse, "çift duodenum" görünümüne neden olabilir. Webler klinik olarak asemptomatik olabileceği gibi gastrik çıkışın tıkanmasına neden olabilirler. Gastrik karsinomlardan ve pilor stenozoundan ayırıcı tanıları yapılmalıdır(1, 2, 3). Gastrik antral web (GAW) hem erişkinlerde hem de çocuklarda gastrik-çıkış obstrüksiyonunun seyrek bir nedenidir. Yetişkinlerde gastrik antral webler ya konjenital ya da edinilmiş lezyonlar olarak düşünülebilir (4). Gastrik outlet sendromuna yol açmış komplet GAW'ler balon dilatasyonu, standard biliyer needle-knife ve elektokoter ile multipl insizyonlar gibi endoskopik yöntemlerle tedavi edilebilirler. Cerrahi tedavi de ihtiyaç duyulduğunda seçenekler arasındadır (5). Bizim hastamızda non-obstrüktif konjenital antral web olduğu düşünüldü. Non steroide bağlı GİS kanaması geçiren hasta tedavi sonrası takibe alındı.

Anahtar Kelimeler: gastrik antral web, gastrik outlet obstrüksiyonu

EP-362
MALİGN BİLİYER OBSTRÜKSİYON TANISINDA FIRÇA SİTOLOJİNİN ROLÜ

MUSTAFA KAYMAZLI[1], BİLGE CAN MEYDAN[2], İBRAHİM GÖREN[1], FİLİZ KARAGÖZ[2], TALAT AYYILDIZ[1], BEYTULLAH YILDIRIM[1], AHMET BEKTAŞ[1]

1 ONDOKUZ MAYIS ÜNİVERSİTESİ TIP FAKÜLTESİ, GASTROENTEROLOJİ BİLİM DALI, SAMSUN
2 ONDOKUZ MAYIS ÜNİVERSİTESİ TIP FAKÜLTESİ, PATOLOJİ ANA BİLİM DALI, SAMSUN

Amaç: Bu çalışma malign biliyer obstrüksiyonlu hastalarda fırça sitolojinin rolünü değerlendirmek amacıyla yapıldı.

Gereç-Yöntem: Ondokuz Mayıs Üniversitesi Gastroenteroloji Kliniğinde fırça sitoloji yapılan malign biliyer obstrüksiyonlu hastaların ERCP kayıtları retrospektif olarak değerlendirildi.

Bulgular: Nihai tanısı konulmuş ve klinik takibi yapılan toplam 11 hasta (1 (%9,1) kadın, 10 (%90,9) erkek) çalışmaya alındı. Yaş ortalaması 65,5±11,6 idi. Tüm hastalarda başvuru anındaki semptom tıkanma sarılığı idi. ERCP işleminde 3 hastada ana hepatik kanalda darlık, 8 hastada koledok alt uçta darlık vardı. Dar bölgeye fırça sitoloji uygulandı. Fırça sitoloji tanı kategorisi ve sitopatolojik yorumu; malignite "pozitif" 1 hastada adenokarsinom, malignite "şüpheli" 5 hastanın 1'inde adenokarsinom şüphesi, 1'inde displazi (Bil-İN, biliyer intraepitelyal neoplazi) lezyonu, 3'ünde adenom / karsinom ayırımı yapılamadı, malignite "negatif" 3 hastanın 2'sinde normal duktus hücreleri, 1'inde minimal atipili duktus hücreleri, "kategorize edilemeyen" 2 hastanın 1'inde minimal atipili duktus hücreleri, 1'inde adenom şüphesi idi. 11 hastanın 7'sine pankreas kanseri, 4'üne kolanjiokarsinom nihai tanısı konuldu ve 4'üne cerrahi tedavi, 2'sine cerrahi tedavi ve adjuvan kemoterapi, 4'üne kemoterapi, 1'ine palyatif tedavi yapıldı.

Sonuç: Malignite "negatif" veya "kategorize edilemeyen" sitoloji tanıları verilen dört olguda normal veya minimal atipili duktus epitel hücreleri izlenmiş olup bu örnekler için doğru tanı kategorisi "tanısal olmayan, yorum; klinik ve radyolojik kitle lezyonunu açıklamayan biyopsi" olmalıdır. Ayrıca bu çalışmadaki örneklerde displazili adenom / adenokarsinom ayırımının kolay yapılamadığı dikkati çekmiştir.

Anahtar Kelimeler: Fırça sitoloji, malign biliyer obstrüksiyon

EP-364
LEVOFLOKSASİN TABANLI ÜÇLÜ TEDAVİNİN HELİKOBAKTER PİLORİ ERADİKASYONUNDAKİ ETKİNLİĞİ

MUSTAFA SALİH AKIN, ESİN KORKUT, GÜLBANU CANBALOĞLU ERKAN, ENVER AKBAŞ, AHMET FARUK AĞAN

MEDİPOL ÜNİVERSİTESİ TIP FAKÜLTESİ GASTROENTEROLOJİ BİLİM DALI, İSTANBUL

Amaç: Helikobakter pilori en sık görülen kronik bakteriyel enfeksiyondur. Bu patojen kronik gastrit, peptik ülser, mide kanseri, MALT (mucosa associated lymphoid tissue) tipi lenfoma ile ilişkilidir. Helikobacter pilori eradikasyonunda birçok antibiyotik rejimi değerlendirilmiştir. Bununla birlikte, sadece birkaç rejimle yüksek eradikasyon oranları elde edilmiştir. Ayrıca tedaviyi yönlendiren Helikobakter pilori antibiyotik direnci oranları hakkında sınırlı veri bulunmaktadır. Tedavi rejimi seçilirken, yerel antibiyotik direnci durumu (eğer biliniyorsa), önceden maruz kalma ve antibiyotik alerjisi, maliyet, yan etkiler ve uygulama kolaylığı göz önüne alınmalıdır. Biz de burada levofloksasin tabanlı üçlü tedavinin Helikobakter pilori eradikasyonundaki başarısını sunmayı amaçladık.

Gereç-Yöntem: Dispeptik semptomlarla başvuran, daha önce helikobakter pilori eradikasyon tedavisi almamış toplam 46 hasta çalışmaya dahil edildi. Hastalara endoskopi yapılarak mide antrum ve korpusdan biyopsiler alındı. Biyopsiler patoloji tarafından incelenerek helikobakter pilori 1+, 2+ ve 3+ olarak derecelendirildi. Hastalara 14 gün süreyle levofloksasin günde 500 mg, amoksisilin günde 2 kez 1 gr ve pantoprazol günde 2 kez 40 mg verildi. Tedaviden 4 hafta sonra C14 üre nefes testi ile eradikasyon oranları değerlendirildi.

Bulgular: 46 hastanın 41'inde (% 89) Helikobakter pilori eradikasyonu başarıldı. Tedavi süresince hastalarda olumsuz yan etki veya intolerans nedeniyle tedaviden vazgeçme gibi bir durumla karşılaşılmadı.

Sonuç: Türkiye gibi klaritromisin direncinin yüksek olduğu ülkelerde, levofloksasin tabanlı üçlü eradikasyon tedavisi, birinci basamak tedavide standart tedaviden daha etkindir ve daha iyi tolere edilmektedir.

Anahtar Kelimeler: Levofloksasin, Helikobakter pilori eradikasyonu

EP-365
HBeAg NEGATİF HBV-DNA DÜZEYİ 2000-20000 IU/ML ARASINDA OLAN KRONİK HEPATİT B'Lİ HASTALAR GERÇEKTEN İNAKTİF MİDİR?

ÖZLEM GÜL UTKU, BİLAL ERGÜL, DİLEK OĞUZ

KIRIKKALE ÜNİVERSİTESİ TIP FAKÜLTESİ, GASTROENTEROLOJİ ANABİLİM DALI, KIRIKKALE

Giriş: Hepatit B virüsü, kronik hepatit, siroz ve karaciğer kanserinin en önemli nedenlerinden biridir. Dünya genelinde 350 milyondan fazla enfekte kişi olduğu tahmin edilmektedir. Uluslararası kılavuzlarda HBeAg negatif kronik hepatit B'li hastalarda HBV-DNA>=2000 IU/ml ve ALT düzeyi sürekli veya aralıklı olarak yüksek seyrediyorsa biyopsi yapılarak tedavi verilmesi önerilmektedir. ALT düzeyi sürekli normal seyretmesine rağmen, HBV-DNA düzeyi 2000-20000 IU/ml arasında olan olgular ile ilgili veriler ise sınırlıdır.

Materyal-Metod: Bu çalışmada Ocak 2014-Mayıs 2017 yılları arasında Kırıkkale Üniversitesi Tıp Fakültesi, Ahi Evran Üniversitesi Eğitim ve Araştırma Hastanesi ve Çankırı Devlet Hastanesi Gastroenteroloji Kliniklerinde kronik hepatit B nedeniyle biyopsi yapılan hastaların dosyaları retrospektif olarak tarandı. Dâhil edilme kriteri olarak en az 1 yıllık periyodda 3'er aylık takipte ALT düzeyleri normal, HBeAg negatif, HBV-DNA düzeyi 2000-20000 IU/ml arasında ve karaciğer biyopsisi yapılmış olan hastalar alındı. Daha önce antiviral tedavi almış olan, HCV veya HDV ile koenfeksiyonu olan, bilinen karaciğer sirozu veya hepatoselüler kanseri olan ve gebe olan hastalar çalışma dışı bırakıldı. Histolojik değerlendirmede İshak skorlama sistemi kullanıldı, fibrotik evre>=2 ve/veya HAİ >=6 olan hastalara antiviral tedavi başlandı.

Sonuç: Çalışmaya 37 (%48.1) kadın, 40 (%51.9) erkek olmak üzere toplan 77 hasta dâhil edildi. Hastaların ortalama yaşı 46.38 (21-73) idi. Sadece 14 (%19.2) hastada ek sistemik hastalık mevcuttu. Hastaların ortalama ALT: 26.3 (8-40) IU/L, HBsAg: 7666 (3000-10600), HBV-DNA: 7212 (2186-19840) IU/ml idi. Hastaların 65'sında (%84.4) İshak skorlamasına göre fibrotik evre >=2 ve/veya HAİ >=6 saptanarak antiviral tedavi başlandı. Tedavi başlanamayan 12 hastanın 8'i 40 yaş üzeri (8/54), 4'ü 40 yaş altında (4/23) idi, 40 yaş üzerinde ve altında olan hastaların tedavi başlanma oranları arasında anlamlı fark saptanmadı (p=0.08). Tedavi başlanan grupta HBV-DNA: 7423 (±657) IU/ml, başlanmayan grupta ise 6067 (±1087) IU/ml olarak saptandı, gruplar arasında HBV-DNA düzeyine göre anlamlı farklılık saptanmadı (p=0.29).

Tartışma: Hastaların karaciğer biyopsileri sonucunda %85'inde önemli derecede karaciğer hasarı saptanarak tedavi başlandı. HBeAg negatif, HBV-DNA düzeyi 2000-20000 IU/ml arasında seyreden kronik hepatit B'li hastalarda ALT düzeyi normal dahi seyretse komplikasyon riski çok düşük olan ve karaciğer inflamasyon ve fibrozisini değerlendirmede altın standart yöntem olan karaciğer biyopsisi yapılması önerilmelidir.

Anahtar Kelimeler: HBeAg negatif kronik hepatit B, Tedavi

EP-366
HEPATİT C'DE YENİ ANTİVİRALLERİN TEDAVİ VE YAN ETKİLERİNİN ÇOK MERKEZLİ SONUÇLARI

ALİYE SOYLU[1], SERDAL ÇAKMAK[1], ŞULE POTUROĞLU[2], YILDIZ OKUTURLAR[3], KADER IRAK[4], İSA SEVİNDİR[1], SERKAN İPEK[1], GÖKTÜRK ÖĞREDİCİ[3], ERHAN ALTINÖRZ[1]

1 BAKIRKÖY DR. SADİ KONUK EAH, GASTROENTEROLOJİ KLİNİĞİ
2 HASEKİ EAH, GASTROENTEROLOJİ KLİNİĞİ
3 BAKIRKÖY DR. SADİ KONUK EAH, İÇ HASTALIKLARI KLİNİĞİ
4 KANUNİ SULTAN SÜLEYMAN EAH, GASTROENTEROLOJİ

Amaç: Hepatit C de antiviral tedavinin yan etkilerini daha önceki tedavi başarısızlık nedenlerini, kullandığı ilaçları, tedavi seyrindeki parametreler eşliğinde yeni sonuçlar ile değerlendirdik.

Yöntem: Farklı üç merkezdeki daha önce tedavi almış; yan etki, primer yanıtsızlık ve nüks nedenli yeniden tedavi ihtiyacı olan ve ilk kez tedavi alacak hastalar dahil edildi. Hastalık durumları kronik hepatit C (KHC), kompanse siroz (KS) ve dekompanse siroz (DKS) olarak sınıflandı. Önce aldıkları ve alacakları yeni tedavinin ilaçları, tedavi süresi, görülen yan etkiler, gruplar ve parametreler arasında karşılaştırıldı.

Bulgular: Toplam 136 (81K) ve yaş ortalamaları 59,96+12,5 yıl (24-79) olgular alındı. Tüm olguların %60.3 KHC, %30.9 KS ve %8.8 DKS'du. Hastalarımızın %23.8 primer yanıtsız, %58.7 nüks, %17.5 yan etki nedeniyle tedavileri kesilmişti. İlk kez tedavi alanlar ise %51.5'di.

Hastaların %86,7'si Genotip-1, %4,4'ü Genotip-2, %7,3'ü Genotip-3, %1,5'i ise Genotip-4'dü. Tüm olguların HCV RNA medyan düzeyi 4205708,5 (10291-408371117) İÜ/ml'idi.

Peginterferon alfa-2a ve 2b alanların tedavi nüks, primer yanıtsızlık ve yan etki nedeni ile ilacın kesilme oranları farksızdı(p=0,219).

Yeni tedavi ilaçları Tablo-1'de gösterildi. Tedavi protokollerinin hastanın klinik durumuna göre tercihleri Tablo-2'de gösterildi. DKS grubunda en çok Ledipasvir+Sofosbuvir %75 tercih edilirken, KS grubunda Ledipasvir+Sofosbuvir+Ribavirin %35,7, KHC grubunda ise en çok Ombitasvir+Paritaprevir+Ritonavir %52,4 tercih edildi.

Yeni tedavi başladığımız tüm hastalar 1. ayda değerlendirildiğinde 127 hastanın HCV RNA negatifleşti ve 6'sında (+) kaldı. Bunların 1'i daha önce Peginterferon alfa-2a almış, 5'i daha önce tedavi almamıştı. Peginterferon alfa-2a, 2b ve daha önce tedavi almamış grupların 1. ay tedavi yanıtları arasında farklılık yoktu (p=0,260).

Olguların %15.44'ünde yan etkiler görüldü (kaşıntı 10, halsizlik 10, uykusuzluk 3, tansiyon yüksekliği 2, birer olguda da Zona zoster, kilo kaybı, gripal yakınmalar, bulantı). Hastaların %2.94'ünde major yan etki görüldü (1 asit, 2 varis kanaması, 1 H. ensefalopati). Olguların %4.4'ü ayrıca hepatit B'li olup yan etki, tedaviye yanıt açısından negatif etki saptanmadı. Öncesinde HHC tedavisi almış 5'inde nüks ve ilerleme, farklı 2 olguda yeni HCC gelişti.

Tedavi sonu HCV RNA'sı (+) kalan 1 hasta vardı. Peginterferon alfa-2a, 2b ve daha önce tedavi almamış grupların tedavi sonuclarında farklılık yoktu (p=0,109).

Sonuç: Önce tedavi alanların nüks, primer yanıtsız veya yan etki nedeniyle tedavi bırakmış olmaları; yeni antiviral tedavinin yanıtını etkilememekteydi. İlaçların en sık yan etki kaşıntı ve bulantı. İlaca bağlı major yan etkiler görülmektedir. HCC açısından tedavide dikkatli olmak gerekmektedir. Hepatit B birlikteliği kliniğe ve cevaba kötü yansımamaktaydı. En sık Ombitasvir+Paritaprevir+Ritonavir tercih edilmişti. İlaç seçiminde öncelikle hastalık kliniği dikkat edilerek ilaç seçimi yapıldığını düşündürmektedir.

Anahtar Kelimeler: Hepatit C, antiviral

Tablo 1

Tablo 1. Yeni tedavide tercih edilen ilaçlarımız kullanma oranları

		n	%
İlaç Tipi	Ledipasvir+Sofosbuvir	30	22,1
	Ledipasvir+Sofosbuvir+Ribavirin	36	26,5
	Sofosbuvir+Ribavirin	9	6,6
	Ombitasvir+Paritaprevir+Ritonavir	52	38,2
	Ombitasvir+Paritaprevir+Ritonavir +Ribavirin	9	6,6

Tablo 2

Tablo 2. Klinik duruma göre verilen ilaçların dağılımı

Hastalık kliniği		DKS (%)	KS (%)	KHC (%)	p
İlaç Tipi	Ledipasvir+Sofosbuvir	9 (75,0)	14 (33,3)	7 (8,5)	<0,001*
	Ledipasvir+Sofosbuvir+Ribavirin	3 (25,0)	15 (35,7)	18 (22,0)	
	Sofosbuvir+Ribavirin	0 (0,0)	3 (7,1)	6 (7,3)	
	Ombitasvir+Paritaprevir+Ritonavir	0 (0,0)	9 (21,4)	43 (52,4)	
	Ombitasvir+Paritaprevir+Ritonavir +Ribavirin	0 (0,0)	1 (2,4)	8 (9,8)	

EP-367
ORAL DİREKT ETKİLİ ANTİVİRAL AJANLARLA TEDAVİ EDİLEN HASTALARDA TEDAVİYE YANITI ETKİLEYEN FAKTÖRLERİN İNCELENMESİ

YONCA YILMAZ ÜRÜN[1], YÜCEL ÜSTÜNDAĞ[1], AYDIN ŞEREF KÖKSAL[2], OĞUZ KARABAY[3], BİLAL TOKA[2], AHMET TARIK EMİNLER[2], ERTUĞRUL GÜÇLÜ[3], ERKAN PARLAK[2]

1 ZONGULDAK BÜLENT ECEVİT ÜNİVERSİTESİ GASTROENTEROLOJİ BİLİM DALI, ZONGULDAK
2 SAKARYA ÜNİVERSİTESİ TIP FAKÜLTESİ, GASTROENTEROLOJİ BİLİM DALI, SAKARYA
3 SAKARYA ÜNİVERSİTESİ TIP FAKÜLTESİ ENFEKSİYON HASTALIKLARI ANA BİLİM DALI, SAKARYA

Amaç: Yeni nesil oral direkt etkili oral antiviral(OAV)ile tedavi edilen hastaların kalıcı viroloji yanıtı(SVR),bu yanıta etki edebilecek faktörlerin belirlenmesi,hastaların bu ilaçlara tedavi uyumu ve tedavi yan etkilerinin araştırılması hedeflenmiştir.

Gereç ve Yöntem: Çalışmamıza, Ocak 2016-Mayıs 2017 tarihleri arasında 3 merkeze başvuran kronik hepatit-C tanılı ve direkt etkili OAV verilen hastalar dahil edildi.Hastalar 3 gruba ayrıldı. Grup-1 Sofosbovir+Ledipasvir (±Ribavirin) 12hafta,Grup-2 Sofosbovir+Lediapasvir 24 hafta ve Grup-3 Ombitasvir-Paritaprevir-Ritonavir+Dasabuvir 12 hafta başlandı.Tüm hastalarda bazal HCV RNA titreleri,genotip analizi, karaciğer fibrozis evresi,sirotik olgularda karaciğerde hepatosellüler karsinom odağı yönünden dinamik görüntülemeleri,bazal hemogram ve biyokimyasal parametreleri kaydedildi.Hastalar tedavi sırasında 4 haftada bir,tedavi bitiminden sonra 4.hafta,12.hafta ve 24.haftada takiplere çağırıldı.Tedavi başlandıktan sonra gelişen ilaç ilişkili olabilecek yan etkileri ve tedavi uyumları kaydedildi.Tüm olgularda kan biyokimyası,hemogram ölçümleri ve HCV-RNA düzeyleri çalışıldı.SVR4, SVR12 ve SVR24 verileri ve bu verilere etki edebilecek faktörler analiz edildi.

Bulgular: Çalışmaya dahil edilen hastaların demografik özellikleri tablo-1'de sunulmuştur.Grup-1'de 15(%62),grup-2'de 3(%6) ve grup-3'te 11(%32) hastada OAV kullanımı ile ilişkili olabilecek yan etkiler bildirildi(Tablo-2).Yan etki sıklığı açısından gruplar arasında anlamlı fark saptandı(p<0,001),fakat sadece Grup-3'te 1 hastada yan etki(bulantı,kusma) nedeniyle Grup-1'e geçildi.Ribavirin kullanan grup-1'de yan etki sıklığı daha yüksekti.Tüm gruplarda ilaç kompliyansı %100 idi.Grup-1'de 22(%92),grup-2'de 45(%100) ve grup-3'te 34(%100) hastada SVR4 sağlandı.SVR4 açısından gruplar arasında anlamlı fark yoktu(p:0,053).Grup-1'de 22(%92) hastada,Grup-2ve3 te %100 SVR12 sağlandı.Grup-1'de SVR12 oranı diğerlerinden düşüktü ancak bu fark anlamlı değildi(p:0.053).Grup-1'de SVR12 sağlanamayan iki hastanın biri sirotik ve tedavi deneyimsizdi, her iki olguda genotip 1b ile enfekteydi.Grup-1'de 22(%92),Grup-2'de 45(%100) ve 3'te 34(%100)hastada SVR24 saptandı(p=0.053).Siroz varlığı, tedavi deneyimli olması, genotip 1a/1b, yaş ve cinsiyetin SVR4, SVR12 ve SVR24'e etkisi olmadığı görüldü.Sirotik ve daha önceden tedavi deneyimli olgularda(n:10) SVR4,SVR12 ve SVR24 oranı %100 olarak saptandı.**Sonuç:** Yeni nesil direkt etkili antiviral ilaçlarla(önceden tedavi deneyimli siroz olguları dahil olmak üzere)yüksek başarı oranları elde edilmiştir.Tedavide hastaların ilaç uyumu yüksek, ilaç toleransının yüksek olduğu görülmüştür,ancak Ombitasvir-Paritaprevir-Ritonavir+Dasabuvir başlanan sadece 1 hastada tedaviyi kesmeyi gerektirecek yan etki görülmüştür ve Sofosbovir+Ledipasvir+Ribavirin tedavisine geçilmiştir.Sofosbovir+Ledipasvir±Ribavirin grubunda ilacı kesmeyi gerektirecek yan etki gözlenmemiştir.Siroz durumu,cinsiyet,tedavi deneyimi,yaş ve genotip ile SVR arasında ilişki yoktur.

Anahtar Kelimeler: Hepatit C, oral antiviral tedavi

Tablo 1.

Tablo-1: Grupların Demografik Özellikleri

Karakteristikler	Grup-1	Grup-2	Grup-3
Yaş	61,5 (45-84)	65 (36-77)	60.5 (38-82)
Cinsiyet (K:E)	18:6	21:24	19:15
Tedavi deneyimi (Deneyimli:Deneyimsiz)	16:8	29:16	13:21
Siroz durumu (Sirotik:Nonsirotik)	10:14	9:36	8:26
Genotip (1a:1b)	3:21	13:32	6:28

Tablo 2

Tablo-2: Yan Etkiler

Grup-1	Grup-2	Grup-3
• Halsizlik (%33,3) • Kaşıntı (%20,3) • Öksürük (%12,5) • Mide yanması (%12,5) • Uykuya meyil (%12,5) • Uykusuzluk (%8,3) • Ayaklarda yanma (%8,3) • Dengesizlik (%8,3) • İştahsızlık (%8,3) • Bacaklarda huzursuzluk (%4,1) • Bilinç Bulanıklığı (%4,1) • Ağız kuruluğu (%4,1)	• Kaşıntı (%11) • Halsizlik (%4.4) • Uykusuzluk (%4,4) • Yorgunluk (%4.4) • Baş ağrısı (%4,4) • Burun kanaması (%2.2) • Döküntü (%2.2)	• Halsizlik (%17.6) • Kaşıntı (%11,7) • Uykusuzluk (%8.8) • Bulantı (%8.8) • Baş dönmesi (%8.8) • Burun kanaması (%5.8) • Döküntü (%5.8) • Baş ağrısı (%2,9) • Bulanık görme (%2,9) • Karında şişlik (%2,9) • Kusma (%2,9)

EP-368
DİYET İLE KARACİĞER FONKSİYON TESTLERİ DÜZELEN BİR OTOİMMÜN HEPATİT VAKASI

NESLİ CEREN BOSTANCI, FATMA BETÜL AKÇAKAYA, ASLI YÜKSEL, METİN BAŞARANOĞLU

BEZMİALEM VAKIF ÜNİVERSİTESİ TIP FAKÜLTESİ, İSTANBUL

Amaç: Yağlı karaciğer hastalığı alkol dışı olan günümüzde dünyada en sık görülen karaciğer enzim yükseklik nedenidir. Başlıca sebebi işlenmiş yiyecek ve içecek tüketimidir. Otoimmun hepatit ise daha çok kadınları tutan; kanda liver kidney mikrozomal antikor tip1(LKM1), Anti Smooth Muscle Antikor(ASMA), Anti Nükleer Antikor(ANA), İmmunoglobulin G yüksekliğine eşlik eden, karaciğer patolojisindeki karakteristiklerle teşhis edilen bir durumdur. Burada otoimmun serolojisi oldukça yüksek pozitif olan alkol dışı yağlı karaciğer hastası tarif edilmiştir.

Olgu: 17 yaşında olan H.K. karaciğer fonksiyon testleri yüksekliği ve splenomegali nedeniyle gastroenteroloji polikliniğine başvurdu.Tetkiklerinde ANCA(Anti-nötrofil sitoplazmik antikor), Anti Smooth Muscle Antikor(ASMA), Anti Nükleer Antikor(ANA),anti mitokondrial antikor(AMA),negatif çıktı. Ancak liver kidney microzomal antikor(LKM1) pozitif(1:1000) çıktı. Hepatit markerları, AST, ALT sonuçları yüksek olan hastadan otoimmun hepatit şüphesiyle biyopsi alındı. Patoloji sonucunda kronik hepatit tanısı aldı. Histolojik aktivite indeksi 7/18 ve fibrozisi 2/6 geldi. Tedavisi planlanan hasta kontrole geldiğinde 4 aylık süreçte diyet yaptığı öğrenildi ve AST-ALT değerlerinin normale döndüğü saptandı.

Sonuç: Diyet alışkanlıkları karaciğerde hepatositler içerisinde toksik yağın birikimine ve hepatositlerde şişmeyle parçalanmaya neden olur. Bazalde hastamızda olduğu gibi otoimmun hepatite işaret eden serolojik bozukluklar olsa bile özellikle bir erkek hastada otoimmun hepatit tanısı koymadan önce başka sebeplerin araştırılmasını öneriyoruz. Sebeplerin başında hepatit B, hepatit C, alkol, Wilson hastalığı, demir metabolizma bozuklukları dışlandıktan sonra yağlı karaciğer hastalığı olabileceği mutlaka düşünülmelidir. Hasta ileriye doğru 3-6 ay aralıklarla kan ve USG ile takip edilmelidir.

Anahtar Kelimeler: Diyet regülasyonu, Karaciğer fonksiyon testleri, Otoimmün hepatit, Yağlı karaciğer

EP-369
IL28B RS12979860 CT, RS12980275 GA, RS8099917 GT AND TT GENOTYPES ARE PREDICTOR OF RAPID VIRAL RESPONSE IN A GROUP OF HCV+ PATIENTS

ARZU DİDEM YALÇIN[1], ÖZGÜR GÜNAL[2], AYDIN RÜSTEMOĞLU[2], ŞENER BARUT[2], ÖMER ATEŞ[2]

1 SAĞLIK BİLİMLERİ ÜNİVERSİTESİ ANTALYA EĞİTİM ARAŞTIRMA HASTANESİ
2 SAĞLIK BİLİMLERİ ÜNİVERSİTESİ SAMSUN EĞİTİM ARAŞTIRMA HASTANESİ

Aim: To review the influence of host genetic factors on the clinical course, treatment response as well as fibrosis progression in patients with viral hepatitis C Genotype 1 and document Turkey's genotypic profile.

Methods: DNA specimens were extracted from peripheral blood mononuclear cells and the IL28B gene rs12979860, rs12980275, and rs8099917 were genotyped by the IPCR-RFLP method. Totally 100 HCV patients (26 spontaneous clearance and 73 chronic HCV patients) and 97 healthy control subjects were included in the study by Gaziosmanpasa University, Medical Faculty, Department of Infectious Diseases and Clinical Microbiology. The Ethics Committee of Gaziosmanpasa University approved the present study and all patients gave their written informed consents for the study.

Genomic DNA was extracted from blood samples using an Invitrogen Genomic DNA Isolation Mini Kit K1820-02 (Invitrogen Life Technologies, Carlsbad, CA, USA). PCR was performed in a total volume of 25 µL, using 100 ng genomic DNA with 20 pmol each primers, 0.2 mM each dNTP, 1X buffer, 2 mM MgCl2 and 1 U Taq DNA polymerase (Invitrogen Life Technologies, Carlsbad, CA, USA). Cycling was performed in a Techne TC-4000 Thermal Cycler (Bibby Scientific Limited, Staffordshire, UK) as follows: amplification consisted of a 2-minute denaturation step at 94°C; 40 cycles of 60 seconds at 94°C, 40 seconds at 58°C, 60 seconds at 72°C and final extension of 7 minutes at 72°C followed by cooling to 4°C.

Genotype analysis of three IL28B gene loci (rs12979860, rs12980275 and rs8099917) were conducted using restriction fragment length polymorphism (RFLP) for all three polymorphic loci. PCR products were digested with specific restriction enzymes: BstU I for rs12979860, Bsl I for rs12980275, and Mae III for rs8099917. The digested PCR products were resolved by electrophoresis on 2.5% Agarose gels containing 0.5 µg/ml ethidium bromide. Restriction fragments were visualized with the use of a Vilber-Lourmat Gel Quantification and Documentation System QUANTUM-ST4 Statistical analysis was performed by SPSS 16.0 Software (SPSS Inc., Chicago, IL, USA).

Results: All patients had HCV Genotype 1. Of the 99 HCV+ patients, 26.3% spontaneous viral clearence, 42.8% rapid viral response, 92% early viral response and 72.6% sustained viral response were observed. The allele frequencies of IL28B SNP, rs12979860, rs12980275, and rs8099917 were not idantical in all samples ($p<0.005$). SNP rs12979860 CT genotype ($p=0.010$); rs12980275 GA genotype ($p=0.010$); and rs8099917 GT and TT genotypes ($p=0.019$ and 0.020 respectively) were strongly associated with rapid viral response (RPR) in the overall sample.

Conclusions: The determination of IL28B polymorphisms may be useful to individualize treatment options when using PEG/RBV based therapies for chronic hepatitis C infection but countries must know their population's genetic characteristics.

Keywords: IL28B, HCV, SNP, genotype

EP-370
ANESTHETIC MANAGEMENT IN A CASE OF CYST HYDATID WHICH IS DIAGNOSED BY APPEREANCE OF GIRL VESICLES IN CHOLEDOC WITH ERCP

EBRU TARIKÇI KILIÇ[1], RESUL KAHRAMAN[2], SÜLEYMAN SAYAR[2], KAMİL ÖZDİL[2]

1 ÜMRANIYE TRAININIG AND RESEARCH HOSPITAL, DEPARTMENT OF ANESTHESIOLOGY
2 ÜMRANIYE TRAINING AND RESEARCH HOSPITAL, DEPARTMENT OF GASTROENTEROLOGY

Objective: Hydatid cyct an endemic disease in humans usually caused by Echinococcus Granulosus. It may occur in any organ of the body but mostly held in the liver. One of the most common serious complication of hepatic hydatid cyct is rupture into the biliary tract that can occur with conditions such as cholangitis, cholecyctitis or asymtomatic. Here we aimed to report a case of hydatid cyct diagnosed by the apperance of daughter vesicles during ERCP with a presumptive diagnosis of cholangitis.

Case: A 50 year old man was admitted to our surgical emergency suffering from high fever, jaundice. His past medical history was insignificant except for cholecystectomy. Physical examination revealed tachycardia and right upper quadrant tenderness. During preanesthetic evaluation, his heart rate was found to be 110/min with occasional missed beats; blood pressure was 90/50 mmHg. Abnormal laboratory values included WBC:30000, ALT:282 AST:313 ALP:260 T.BIL:7.73.

ERCP was planned to resolve cholangitis. After shifting the patient to the endoscopy suite, monitors were attached for ECG, noninvasive blood pressure (NIBP), end-tidal carbon dioxide (ETCO2), and pulse oximetry (SpO2). Midazolam 1 mg IV and fentanyl 50 µg IV were administered. Anesthesia was maintained with propofol infusion at a rate of 2 mg/kg Endoscopic sphincterotomy was performed. Obstruction caused by the hydatid cyct material seen. Balloon catheter extraction was performed. Stent was inserted. Changes in hemodynamy wasn't seen. 8 mg dexamethasone and pheniramin maleat were used to avoid allergy or anaphylactic reaction. Thereafter, the procedure was accomplished uneventfully. No complication was resulted from pre –post operative anesthetic management of the patient with hepatic disease.

Conclusion:: To conclude that management of a case of hydatid disease of liver for endoscopic surgery needs continuous monitoring of the saturation, ventilation, and the blood gases to prevent any associated complications.

Keywords: Hydatid cyct, ERCP, Anesthetic management

ERCP IMAGES

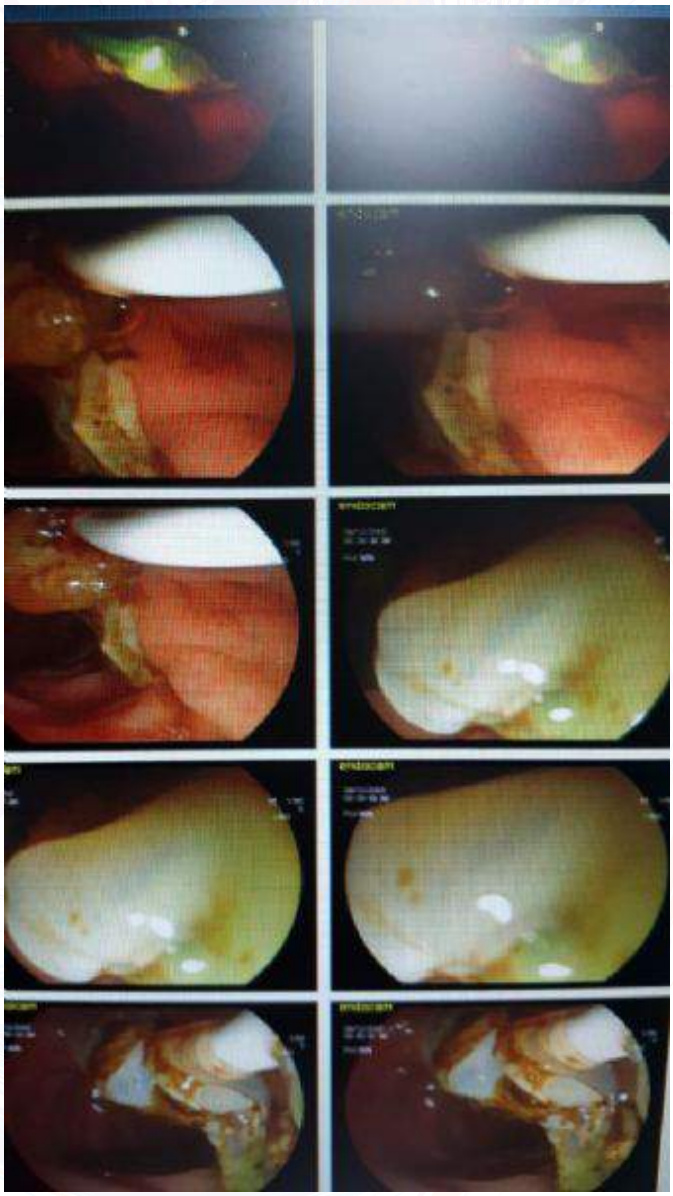

Hydatid cyst seen

EP-371
DUODENAL KİTLENİN NADİR BİR SEBEBİ: HETEROTOPİK GASTRİK MUKOZA

MUHAMMED SAİT DAĞ[1], SAFİYE ÇETİN[2], ÖMER FARUK DAĞ[3]

1 MEDİKAL PARK HASTANESİ, GASTROENTEROLOJİ KLİNİĞİ, GAZİANTEP
2 ÖZEL PATOLAB MERKEZİ, PATOLOJİ BİLİM DALI, ANTALYA
3 ŞANLIURFA EĞİTİM VE ARAŞTIRMA HASTANESİ, İÇ HASTALIKLARI KLİNİĞİ, ŞANLIURFA

Amaç: Heterotopik ya da ektopik gastrik mukoza (HGM) sıklıkla özefagus olmak üzere gastrointestinal sistemin herhangibir segmentinde saptanabilir. Endoskopik incelemelerde duodenumda değişik lokalizasyonlarda birçok benign ya da malign karekterli kitlesel oluşumlara rastlanabilir. Bu yazıda rutin endoskopik incelemelerde nadir görülen bir bulber HGM olgusu sunulmuştur.

Olgu: Yirmialtı yaşında erkek hasta mide ve göğüste yanma, şişkinlik şikayetleriyle başvurdu. Öyküsünden şikayetlerinin 6 aydır olduğu ve son zamanlarda arttığı öğrenildi. Fizik muayenede epigastrik hassasiyet dışında patoloji saptanmadı. Rutin kan tetkikleri normal ve helikobakter pilori serolojisi negatifti. Hastaya endoskopi yapıldı. Alt özefagus sfinter gevşekliği, alkalen reflü gastrit ve bulbusta 2 cm lik kitlesel oluşum saptandı ve biyopsiler alındı. Histopatolojik inceleme ektopik gastrik mukoza olarak raporlandı. Hastanın 1 yıl sonra yapılan endoskopisinde lezyonda herhangibir değişiklik saptanmadı.

Sonuç: Pankreatik ektopik mukozaya göre daha nadir görülen ve gastrointestinal sistemde sıklıkla proksimal özefagusta yerleşen HGM duodenal kitlelerin ayırıcı tanısında tipik endoskopik görüntüsü ile hatırlanmalıdır.

Anahtar Kelimeler: bulber kitle, ektopik mukoza

Heterotopik gastrik mukoza

heterotopik gastrik mukoza

EP-372
DOMPERİDONUN KARDİYAK GÜVENLİLİĞİ: RETROSPEKTİF DEĞERLENDİRME

SERHAT BOR

EGE ÜTF GASTROENTEROLOJİ BİLİM DALI, EGE REFLÜ ÇALIŞMA GRUBU, İZMİR.

Giriş: Domperidon Dünyada 40 yıldır ve ülkemizde 1999'dan bu yana kullanılmakta olan bir prokinetiktir. Tek başına veya lansoprazol ile kombine ürünleri mevcuttur. Avrupa İlaç Ajansı EMA 2014 yılında yayınladığı karar ile domperidon ile QT uzaması ve kardiyak advers olaylar arasındaki olası ilişkiye istinaden domperidon kullanımını kısıtlamıştır. Ülkemizde de yakınlarda nedense sadece kombinasyon ürünlerinin kullanımı yasaklanmış orijinal ürün yasaklanmamıştır.

Yöntem: Domperidon kullanımına yönelik ortaya çıkan bu iddialara yönelik Türkiye'de 4 yıldan fazla süredir reçete edilen domperidon mono ve kombinasyon içeren ürünler için 2005 ve 2016 tarihleri arasında Ege Üniversitesi Tıp Fakültesi Gastroenteroloji Bilim Dalı'na başvurarak Motilium (Domperidon 10 mg), Lacombi (Domperidon 10 mg + Lansoprazol 30 mg) veya Duolans (Domperidon 30 mg + Lansoprazol 30 mg) tedavisi başlanan 239 hasta telefon ile aranmış ve geriye yönelik olarak ürünlerin yan etki değerlendirmesi yapılmıştır.

Sonuç: Bu ilaçlarla tedavi başlanan 239 hastadan 151'ine ulaşılmış olup 116'sı Motilium, 6'sı Lacombi ve 29'u Duolans kullanmış ve 13 tanesi kullanmaya devam etmektedir. Motilium tedavisi almış olan 6 hasta ex-olmuş ancak ölüm Motilium kullanımı sırasında gerçekleşmemiştir (Şekil).

İki hasta galaktore nedeniyle Motilium tedavisini, 1 kişi baş ağrısı nedeniyle Duolans tedavisini ve 153 kişi de herhangi bir yan etki bildirmeksizin kullandığı ilacı bırakmıştır. 16 hastada bypass (n=1), anjiyo (n=3), ritim bozukluğu (n=4), çarpıntı (n=5) ve kapak hastalığı (n=3) öyküsü mevcut olup, hiçbirinde bu semptomlar ilaç kullanımı sırasında görülmemiştir. Diğer yan etkiler arasında anksiyete ve travma sonrası ortaya çıkan çarpıntı ve ritim bozukluğu, streptokokal enfeksiyon sonrası kapak hastalığı ve bir hastada da bypass sonrası Motilium kullanımı saptanmıştır. Bir hasta bu sorunlar nedeniyle metoprolol kullandığını, bir hasta da antidepresan kullandığını belirtmiştir.

Tartışma: Retrospektif olarak taranan olgularımızda mono ve kombine domperidon içeren ürünler kabul edilebilir yan etki profili sergilemiş olup, hiçbir hastada ciddi kardiyak olay yaşanmamıştır. Prospektif, randomize kontrollü çalışmalarla daha büyük popülasyonlarda araştırılmalıdır.

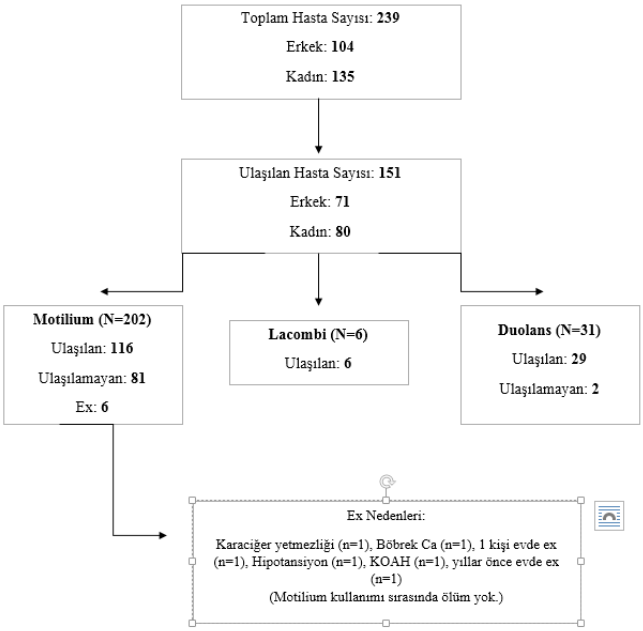

HEMŞİRELİK SÖZLÜ BİLDİRİLER

HS-001
BARSAK TEMİZLİĞİNE ETKİLİ OLABİLECEK FAKTÖRLERİN DEĞERLENDİRİLMESİ

BİLGER ÇAVUŞ[1], TÜRKER ÇAVUŞ[2], ÖMER FARUK BURKAY[1]

1BİNGÖL DEVLET HASTANESİ, GASTROENTEROLOJİ BÖLÜMÜ, BİNGÖL
2KIRKLARELİ DEVLET HASTANESİ İÇ HASTALIKLARI BÖLÜMÜ, KIRKLARELİ

Giriş-Amaç: Barsak temizliğinde etkili olabilecek bir çok faktör bulunmaktadır.İyi bir kolonoskopik değerlendirmenin temel koşulu olan iyi barsak temizliğine etkili olabilecek faktörlerin günlük pratik uygulama koşullarından alınan verilerle ortaya konulması amaçlanmıştır.

Gereç-Yöntem: Çalışmamıza endoskopi ünitemizde kolonoskopik işlem için başvurmuş olan 32'i erkek,21'i kadın olmak üzere toplam 53 kişi dahil edilmiştir.Hastaların medikal özgeçmişleri,vücut kitle indeksleri, bel çevreleri,kolonoskopi endikasyonları ve daha önceki kolonoskopi deneyimleri ile ilgili bilgileri kaydedilmiştir.Hastaların tümü sennozid A+B kalsiyum solüsyonları ve sodyum dihidrojenfosfat+disodyum hidrojenfosfat lavmanları ile barsak temizliği yapmışlardır. Çalışmaya barsak temizlik ilaçlarını düzgün kullanmamış olan ya da farklı bir barsak temizleme prosedürü uygulanmış hastalar dahil edilmemiştir.Tüm hastaların kolonoskopik işlemleri aynı endoskopist tarafından değerlendirilmiş ve barsak temizliğini değerlendirmek için BBPS kullanılmıştır. Bu çalışmada istatistik değerlendirme için değişkenler arasındaki ilişkiyi incelemek için student t testi,varyans analizi ve Pearson korrelasyon analizi kullanılmıştır.

Bulgular: Katılımcıların yaş ortalaması 45 yıl olarak saptandı.Yaş dağılımına bakıldığında kolonoskopi yapılan kişilerin %54.7'si 18-45 yaş aralığında iken,%45.3'ü 46 yaş ve üzerinde olarak saptanmıştır.Cinsiyet dağılımına bakılıdığında ise erkeklerin oranı %60.4'tür.Katılımcıların boy ortalaması 169 cm, vücut ağırlığı ortalaması 75 kg, VKİ ortalaması 26 kg/m^2, bel çevresi (B.Ç) ortalaması ise 92.5 cm'dir.Çalışmamıza katılan hastaların %73.6'sında terminal ileum entübe edilmiştir. Kolon temizliğinde ölçü olarak kullanılan BBPS ölçümlerine bakıldığında, Total BBPS ortalaması 6.53, LC BBPS ortalaması 2.23, TC BBPS ortalaması 2.45, RC BBPS ortalaması ise 1.81'dir. Kolon temizliğinin BBPS ölçümleri yaş değişkeni bazında iki grup şeklinde 18-45 yaş ve 45 yaş üzeri değerlendirildiğinde istatistiksel olarak anlamlı bir farklılık saptanmamıştır. Cinsiyet bazında değerlendirildiğinde erkek ve kadın grupları arasında BBPS ölçümleri arasında istatistiksel olarak anlamlı bir farklılık yoktur.BBPS ile boy, kilo, VKİ, bel çevresi değişkenleri arasındaki ilişki Pearson korrelasyon analizi ile değerlendirilmiştir ve bu parametreler ile BBPS değerleri arasında istatistiki olarak anlamlı bir ilişki saptanmamıştır ($p>0.05$).

Sonuç: İyi bir kolonoskopik değerlendirmenin ilk şartının iyi bir kolon temizliği olduğu gerçeğine dayanarak bu ilk şartı etkileyen faktörlerin değerlendirilmesini amaçladığımız bu çalışmamızda; katılımcıların yaş, cinsiyet,VKİ,BÇ ölçümleri,ek hastalık durumu, daha önceki kolonoskopi deneyimi, kolonoskopi ile eş zamanlı gastroskopi yapılması ve kolonoskopi endikasyonlarının, BBPS'ı ile değerlendirilen barsak temizliği açısından istatistiki olarak anlamlı bir fark yaratmadığı saptanmıştır.

Anahtar Kelimeler: Kolonoskopi, barsak temizliği, Boston bowel cleaning scala

Katılımcılara ait özellikler

		Frekans	Yüzde
Yaş	18-45 yaş	29	54.7
	46 yaş ve üzeri	24	45.3
	Ortalama	44.7	
Cinsiyet	Erkek	32	60.4
	Kadın	21	39.6
Eğitim Durumu	Okul Yazar Değil	10	18.9
	Üniversite	8	15.1
	Diğer	34	64.2
Boy	Ortalama	168.9	
Kilo	Ortalama	74.7	
VKİ	Ortalama	26.2	
Bel Çevresi	Ortalama	92.5	
Ek Hastalık	Yok	31	58.5
	Var	22	41.5
Sigara İçiciliği	Yok	31	58.5
	İçiyor	13	24.5
	Ex Smoker	9	17.0
Kolonoskopi Endikasyonu	KRK Tarama-GGKPozitifliği	14	26.4
	Kabızlık	9	17.0
	İshal	8	15.1
	Diğer	22	41.5
İlk Kolonoskopi mi?	Evet	32	60.4
	Hayır	13	24.5
Gastroskopi+Kolonoskopi Birlikte Yapılanlar	Evet	18	34.0
	Hayır	35	66.0
T.İleum Entübe Edildi Mi	Evet	39	73.6
	Hayır	14	26.4
Total Boston Bowel Preperation Skala (Total BBPS)	Ortalama	6.53	
Sol kolon BBPS	Ortalama	2.23	
Transvers Kolon BBPS	Ortalama	2.45	
Sağ Kolon BBPS	Ortalama	1.81	

Tablo şeklinde

HS-002
ENDOSKOPİK İŞLEMLERDE TABURCULUK SONRASI HASTA DEĞERLENDİRME

İSMAİL BOZKURT, ÇİĞDEM KÜREŞ, MEDİHA IŞIK, YAĞMUR KAPUKAYA

VEHBİ KOÇ VAKFI AMERİKAN HASTANESİ

Amaç: Hastane uygulamaları sonrasında gerçekleştirilen taburculuk takip süreçleri, bütüncül hasta bakım süreçleri ile birebir ilişkilidir. Yapılan araştırmalarda; taburculuk sonrası hastaneye geri yatışların en önemli nedenlerinden birinin, taburculuk süreçlerinde yaşanan aksaklıklar nedeni ile gerçekleştiği görülmüştür. Bu çalışma ile amaç, hasta ile görüşülerek taburculuk sonrasında işlem ya da tedavi ile ilgili soruları varsa yanıtlamak, hizmet kalitesi ve memnuniyeti arttırmak.

Gereç-Yöntem: Amerikan Hastanesi'nde Şubat 2016 – Temmuz 2017 yılları arasında Gastroenteroloji Bölümü'nde endoskopik işlemlerde, hastalar taburculuk sonrası 24 saat sonra aranarak, rızaları alınan hastalara uygulama ile ilgili bilgi verilerek görüşmeler gerçekleştirilmiştir. Hasta ile görüşmeyi gerçekleştiren bölüm hemşiresi, taburculuk sonrası süreci değerlendirerek, hastaların geri bildirimleri doğrultusunda doktoruna bilgi vererek, gerekirse hastayı doktoru ile bire bir görüştürerek değerlendirmeyi sonuçlandırmaktadır.

Bulgular: Şubat 2016 – Temmuz 2017 yılları arasında Gastroenteroloji Bölümü'nde endoskopik işlemlerde taburculuk sonrası takip sürecine ilişkin onay veren 1381 hasta ile görüşme gerçekleştirilmiştir. İşlem sonrası gerçekleşen görüşmelerin % 7'sinde taburculuk sonrası beklenen durumların iletildiği görülmüştür. İletilen durumların %50'si işlemin olası sonuçları arasında olan karın ağrısı ve gaz şikayetleridir.

Sonuç: Taburculuk takip sürecinde yapılan yazılı ya da sözlü iletişim, hasta bakım ve tedavi sürecinde sürdürülebilirliği sağlayarak ve bakım kalitesini arttırarak, olası gelişebilecek sorunları önceden tespit etme imkanı sunmaktadır.

Anahtar Kelimeler: Taburculuk, hasta değerlendirme, hasta takip

HS-003
KOLONOSKOPİ ÖNCESİ KOLON TEMİZLİĞİ HAZIRLIK SÜRECİNDE HASTALARIN YAŞADIKLARI GÜÇLÜKLER

FATMA GÜNDOGDU, NEŞE DEMİRBAŞ, FERİDE KÜÇÜKFIRAT, AYSEL SAĞLAM, SİBEL TONGUT, NEJLA KARAKAYA, YAĞMUR KÖRÜKÇÜ, EMEL KURŞUNBEKİROĞLU, GÖKHAN KABAÇAM, TEVFİK ALİ KÜÇÜKBAŞ

ÖZEL ANKARA GÜVEN HASTANESİ

Amaç: Bu araştırma, kolonoskopi öncesi kolon temizliği hazırlık sürecinde hastaların yaşadıkları güçlükleri saptamak ve bu güçlükleri önlemeye yönelik girişimlerde bulunmak amacıyla yapılmıştır.

Gereç-Yöntem: Özel bir hastanenin endoskopi ünitesinde, Mayıs- Ağustos 2017 döneminde, kolonoskopi yapılan ve çalışmayı kabul eden 120 hasta ile tanımlayıcı olarak yapılmıştır. Veriler, hastaların demografik ve tıbbi öyküsü ile birlikte, kolonoskopi işlemi hazırlık sürecine yönelik soruları içeren anket formu kullanılarak toplanmış ve SPSS (Statistical Package for the Social Sciences) paket programıyla değerlendirilmiştir. Çalışma öncesi Hastane Bilim Etik Kurulundan izin alınmıştır.

Bulgular: Hastaların %57 sinin kadın, %80 inin 65 yaş altı, %51'inin bir ya da birden fazla kronik hastalığı olduğu saptanmıştır. Kolonoskopi olma nedenleri ise konstipasyon (%23), karında şişkinlik(%18) ve diğer nedenler(rektal kanama, polip vb) olduğu saptanmıştır. Kolon temizliği için 63 (%53) hastanın Polietilen glikol (PEG) 3350, 39 (%32) hastanın ise sodyum picosülfat kullandığı, PEG kullanan hastaların %70'inin, sodyum picosülfat kullanan hastaların ise % 95'inin ilacı tamamen tükettiği saptanmıştır. Hastaların %77 sinin kolonoskopi hazırlık sürecinde bir ya da birden fazla şikayet (bulantı, kusma, karın ağrısı/kramp, şişkinlik vb) yaşadıkları belirlenmiştir. Yaşanan şikayetlerin önde gelenlerinin, bulantı (%38), karında şişkinlik(%34), karın ağrısı/ kramp(%21), ağızda tat değişikliği (%21), uykusuzluk (%19) olduğu ifade edilmiştir. Bulantının erkeklerde kadınlara göre daha az (p=0.001), rektal tahriş ya da kanamanın 65-75 ve üstü yaş grubunda daha fazla (p=0.027), bulantının kronik hastalığı olmayanlarda daha fazla(p=0.017), kronik hastalığı olanlarda ise uykusuzluğun daha fazla (p=0.046) olduğu görülmüştür. Sodyum picosülfat kullananlarda bulantının ve (p<0.001) ve şişkinliğin daha az (p=0.041) olduğu saptanmıştır. İlk defa kolonoskopi yaptıran olgularda halsizliğin daha az (p=0.025) olduğu görülmüştür. Hastaların %38 i yetersiz temizlik nedeniyle işlemin başarısız olması durumunda, hazırlık sürecinin, zor ve sıkıntılı olmasından dolayı tekrar kolonoskopi yaptırmak konusunda istekli olmayacaklarını bildirmişlerdir.

Sonuç: Hastaların kolonoskopi işlem öncesi hazırlıkta daha çok bulantı ve karında şişkinlik yaşadıkları saptanmıştır. Bulantının azaltılması ya da giderilmesine yönelik ileri çalışmalar önerilir. Sodyum picosülfat kullananlarda bulantı ve şişkinliğin daha az olduğu saptanmış olmakla birlikte, çalışmanın randomize olmaması ve veri kısıtlılığı nedeniyle ileri çalışma yapılması önerilir. Ayrıca çalışmanın kısıtlı yönü, ilacın tamamını bitiremeyenlere, bitirememe nedenlerinin sorulmaması ve kolon temizlik durumunun anket yapılan hastalarda kayıt altına alınmaması olmuştur. Bundan sonraki yapılacak çalışmalarda anket formunda bitirememe nedenlerinin sorulması ve kolon temizlik durumlarınında kayıt edilmesi önerilir.

Anahtar Kelimeler: kolonoskopi, hazırlık, kolon temizliği

HS-004
KABIZLIK POLİKLİNİĞİ VAKA YÖNETİMİ SÜRECİNDE ELDE EDİLEN BULGULAR

EMİNE SARICA

ÖZEL ANADOLU SAĞLIK MERKEZİ, KOCAELİ

Amaç: Kabızlık sorununun nedenlerini, hastaların ihtiyaçlarını ortaya çıkarmak, demografik, metobolik, nörolojik değerlendirerek özel vaka yönetim sürecinde hasta odaklı hizmet vermek, kabızlığın neden ve sonuçlarını belirlemek.

Gereç-Yöntem: Anadolu Sağlık Merkezi'nde (ASM) Mayıs 2016- Eylül 2017 tarihleri arasında Gastroentroloji bölümü/ kabızlık polikliniğinde muayene olan 68 hastadan 'Kabızlık Bilgi Formu 'dolduran %93'ü, 63 hastanın 40 soruluk anket verileri incelenmiş öne çıkan 11 soru değerlendirilmiştir.

Bulgular:

- Kabızlık Polikliniğine başvuran hastaların %54 'ünü 31-40 yaş arası hasta,
- %76 'sını Kadın hasta,
- %67 'sini Üniversite ve üzeri mezun,
- %68 'ini Evli hasta oluşturmuştur.
- Hastaların %38'i kabızlık problemini son 1-5 yıl arası yaşadığını iletmiştir.
- Kabızlık problemi başlamasına bir olay olup sorulduğunda hastaların %79'ı olay olmadığını iletmiştir.
- Kabızlık problemi yaşayan hastaların %60'ı ameliyat hikayesi olduğunu, %52 hasta ailesinde kabızlık problemi yaşayan olduğunu iletmiştir.
- %67 Hasta çocukluk döneminde kabızlık problemi yaşamadığını, %78 hasta laksatif kullanmadığını, %54 hasta ev dışında tuvalete gittiğini iletmiştir.

Sonuç: ASM' de Kabızlık polikliniğinde yapılan anket çalışması sonucu değerlendirildiğinde 31-40 yaş hasta grubu, cinsiyeti kadın hastalar, eğitimi üniversite mezunu olan ve medeni durumu evli olan hastaların kabızlık problemi daha çok yaşadığı, hastaların kabızlık probleminin sonradan oluştuğu ve laksatif kullanma oranının düşük olduğu görüldü.

Kabızlık problemi yaşayan hastaların ev dışında tuvalete gitme oranlarının gitmeyenlere göre anlamlı fark olmadığı değerlendirildi.

Yorum: Toplumumuzda en sık görülen sindirim sistemi şikayetlerinden birisi olan Kabızlık hakkında ülkemizdeki çalışmalar incelendiğinde yeteri kadar bilimsel çalışma ve istatistiksel veriler bulunmadığı görülmüştür. Hastaların kabızlık süreci konusunda ve bilinçli beslenme konusunda eğitim ihtiyaçları olduğu saptanmış bilgilendirme eğitimleri verilmesi uygungörülmüştür.

Anahtar Kelimeler: Kabızlık, vaka yönetimi

HS-005
PERKÜTAN ENDOSKOPİK GASTROSTOMİ UZUN DÖNEM SONUÇLARIMIZ: YEDİTEPE ÜNİVERSİTE HASTANESİ DENEYİMİ

DERYA BALCI, YASEMİN ŞİN, MELTEM ERGÜN, ATAKAN YEŞİL, CENGİZ PATA

YEDİTEPE ÜNİVERSİTESİ HASTANESİ GASTROENTEROLOJİ BİLİM DALI

Amaç: Orofarengeal disfaji sebebiyle uzun dönemde nutrisyonal desteğe ihtiyacı olan hastalar için perkütan endoskopik gastrostomi (PEG) sıklıkla önerilen bir metottur. Enteral yolla beslenme, gastrointestinal sistem fonksiyonu normal olan hastalarda, parenteral beslenmeye göre çok daha avantajlıdır. Orta, uzun dönemde oral beslenmenin mümkün olmadığı durumlarda öncelikle tercih edilmesi gereken yöntemdir. Biz de gastroenteroloji ünitemizde PEG yapılan olguları, endikasyon, komplikasyon ve survi yönünden retrospektif olarak inceledik.

Materyal-Metod: Ocak 2012 ile Eylül 2017 tarihleri arasında kliniğimizde perkütan endoskopik gastrostomi yapılan 62 hasta çalışmaya alındı. Hastaların endikasyonları, survileri, işleme bağlı komplikasyonları retrospektif olarak incelendi.

Bulgular: PEG 62 hastaya (31 kadın), (yaş ortalaması 67,8 ± 16,2; 22-100) yapıldı. Olguların 38'inde (% 61) nörolojik hastalık (Alzheimer, demans, vb), 16'sında (%26) nöroşirurjik nedenler (geçirilmiş operasyon vb), 4'ünde (%6) malignite nedenleriyle PEG takılmıştır. 4 hastada ise (%6) yoğun bakımda farklı nedenlerle (politravmatize vb) uzun süreli yatışı takiben PEG gereksinimi ortaya çıkmıştır. Uzun dönemde (ortalama 1-24 aylık takip) 15 olguda yeniden PEG takılması işlemi gerekmiştir. Olguların 6'sında hasta veya yardımcısı istemsiz olarak kateteri çekerek dislokasyona sebep olmuş ve tekrar PEG takılması gerekmiştir. Bu hastalardan ikisine birer kez, ikisine ikişer kez, bir hastaya 3 kez ve bir hastaya da 5 kez tekrar PEG takılması işlemi yapılmıştır. Uzun dönemde PEG kateterinde deformasyon geliştiği için değiştirilen 7 hasta mevcuttur, bu hastalara birer kez değişim yapılmıştır. 2 hastada gömülmüş tampon sendromu geliştiğinden PEG kateteri yeniden yerleştirilmiş ve 3 hastada kateter yeri infeksiyonu geliştiğinden antibiotik tedavisine gereksinim duyulmuştur. İşleme bağlı mortalite yoktur.

Sonuç: Perkütan endoskopik gastrostomi etkin ve güvenilir bir işlemdir. En önemli problem hasta veya bakıcısının istemsiz olarak PEG kateterini çıkarmasıdır. Bu durumda hastanın tekrar hastaneye getirilerek yeniden PEG kateteri takılması zorunlu olmaktadır. Kateter kenarından sızdırma veya kateter yeri ineksiyonu nadir görülmektedir. Uzun süreli komplikasyon oranlarının azaltılması için hasta yakınlarının daha iyi eğitilmesi ve hastane dışı bakım ekiplerinin organize edilmesi uygun olacaktır.

Anahtar Kelimeler: Perkütan endoskopik gastrostomi, nutrisyon

VİDEO BİLDİRİLER

V-001
HEMATOKEZYA İLE BAŞVURAN GLANZMANN TROMBASTENİLİ HASTADA İLEAL DİEULAFOY LEZYONU

ABDULLAH MURAT BUYRUK, NİLAY DANIŞ, NALAN GÜLŞEN ÜNAL, FATİH TEKİN, AHMET ÖMER ÖZÜTEMİZ

EGE ÜNİVERSİTESİ İÇ HASTALIKLARI ANABİLİM DALI GASTROENTEROLOJİ BİLİM DALI

Amaç: Dieulafoy lezyonu gastrointestinal kanalda masif veya gizli kanamaya neden olabilen, mukozal defekt sonucunda izlenen, submukozal arteryal damarsal lezyonlardır. Biz bu vaka sunumunda Ege Üniversitesi NKM Gastroenteroloji Kliniğinde hematokezya nedeniyle incelenen endoskopik incelemesinde ileal dieulafoy görülen ve endoskopik olarak başarıyla tedavi edilen bir vakayı sunduk.

Olgu: 40 yaşında kadın hasta acil servise son 24 saatte 3 kez olan kanlı dışkılama şikayeti ile başvurmuştur. Hastanın bilinen Glanzmann trombastenisi (7 yaşından beri) tanısı var. Oral kontraseptif dışında ilaç kullanmıyordu. Hastanın başvuru sırasında genel durumu iyi, bilinç açık koopere-oryante, arteriyal tansiyon:128/72 mm /hg, nabız:103 atım/dakika, ateş:36.9 derece, pulse oksimeterede O2 sat:97 saptanmıştır. Batında suprapubik hassasiyet dışında patoloji izlenmedi. Rektal tuşede taze kırmızı kan izlendi. Başvuru anında hastanın Hb:8.7 gr/dl trombosit sayısı:103000 ölçüldü. Glanzmann trambastenisi için hastaya traneksamik asit başlandı ve 1 ünite aferez trombosit replase edildi. Acil yapılan kolonoskopisinde transvers kolon ve proksimal kolonda bol taze açık kırmızı kan mevcuttu, buraya kadar incelenen kolon mukozası normaldi. Terminal ileumda, ileoçekal valvülden 2-3 cm proksimalde mukozadan kabarık, 3 mm çapında nodül şeklinde, pulsatil, kenarından sızdırır şekilde kanayan dieulafoy lezyonu izlendi. Lezyonun kenarlarına 4,5 cc adrenalin(1:10000 lik) ile skleroterapi yapıldı. Daha sonra lezyonun üzeri yıkandığında kanamanın sızdırır şekilde devam etmesi nedeniyle lezyon üzerine 2 adet hemoklip (olympus HX-110UR)uygulandı. İşlem sonrası hemoglobin değerleri stabil izlenen hasta bir gece izlem sonrası taburcu edildi.

Tartışma ve Sonuç: Dieulafoy lezyonu histopatolojik olarak mukozada yüzeyel defekt veya erozyon sonucunda submukozal arterin muskularis mukozayı delerek yüzeye ulaşmasıyla oluşmaktadır. Dieulafoy lezyonları akut gis kanamaların nadir(%1-2) bir nedenidir. Çoğunlukla üst gis'te özellikle mide küçük kurvaturunda izlenir. İnce barsakta en çok jejenumda, en az ise ileumda izlenmiştir. Lakovic ve ark. 'ı anemi açısından double veya single balon enteroskopi uygulanan 284 hastanın 10'unda (%3,5) intestinal dieulafoy tanısı koymuş, bu hastaların sadece 1'inde lokalizasyon ileum bulunmuş. Literatürde toplamda ileal dieulafoylu 9 vaka bildirilmiştir. Bizim vakamız 10. vaka olması açısından önemlidir. Dieulafoy alt gis kanamalarında mutlaka akla gelmesi gereken, ciddi ve tekrarlayan kanamalara neden olabilen bir lezyondur. Son zamanlarda endoskopik tedavi yöntemlerinin gelişmesi ile başarı ile tedavi edilebilmektedir.

Anahtar Kelimeler: Dieulafoy, Glanzmann Trombastenisi, hematokezya

İleumdaki Dieulafoy Lezyon

İleumdaki Dieulafoy Lezyon ve Hemoklip

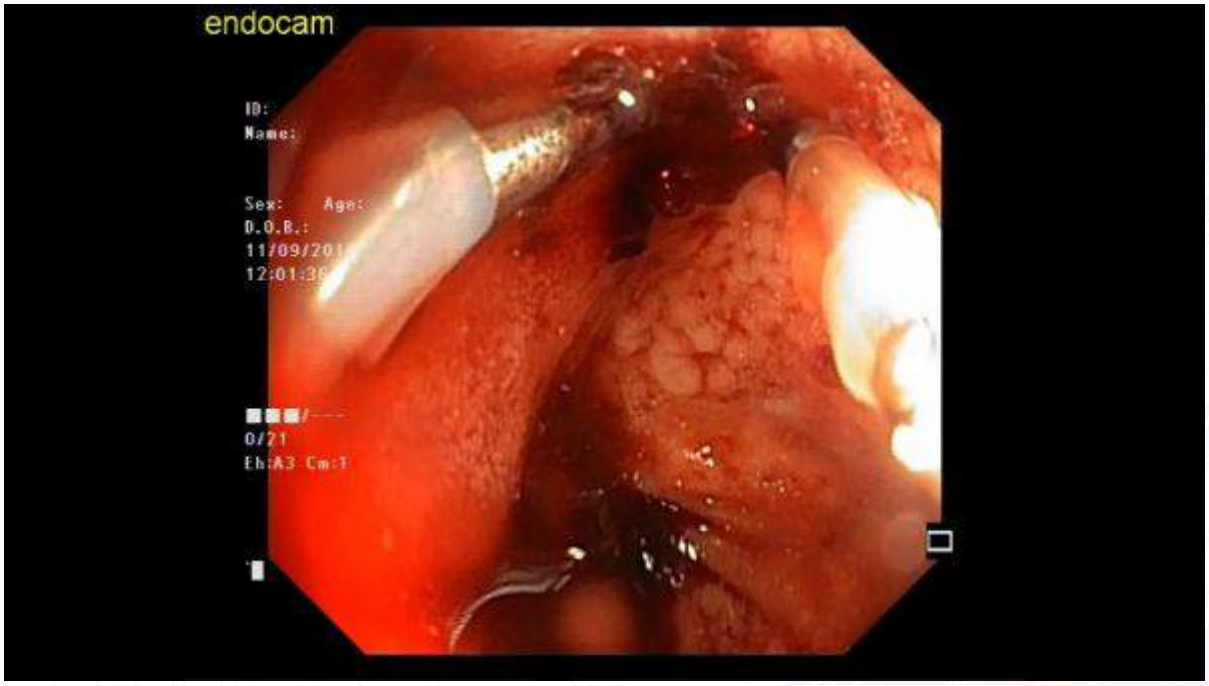

Literatürdeki İleal Dieulafoy Hastaları

Vaka Sayısı	Yaş	Cinsiyet	Tedavi	Araştırmacı	Yayın
1	47	Kadın	Cerrahi	Fox ve ark.	Postgrad Med J 2001;77:783–784
1	50	Erkek	Cerrahi	Wegdam ve ark.	Ned Tijdschr Geneeskd. 2006 Aug 12;150(32):1776-9
1	14	Kadın	Cerrahi	Shibutani ve ark.	J Pediatr Surg. 2011 May;46(5)
2	47/79	Erkek / Kadın	Hemoklip / hemoklip	Choi ve ark.	Clin Endosc. 2012 Nov;45(4):440-3
1	68	Erkek	Skleroterapi + hemoklip	Santia ve ark.	Gastointest Endosc. 2004;59;2
1	78	Erkek	APC	Dulic-Lakovic ve ark.	Gastrointest Endosc. 2011 Sep;74(3)
1	4	Erkek	Cerrahi	Morowitz ve ark.	J Pediatr Surg. 2004 Nov;3(11)
1	28	Erkek	Cerrahi	Tsai ve ark.	American collage of surgeon Apr;2007;204
1	40	Kadın	Skleroterapi+ hemoklip	Ege Üniversitesi NKM Gastroenteroloji Kliniği	

V-002
ENDOSKOPİK İNCELEMEDE ÖZOFAGUSTA SUBEPİTELYAL LEZYONU TAKLİT EDEN YABANCI CİSİM: OLGU SUNUMU

AHMET BEKTAŞ, MUSTAFA KAYMAZLI, İBRAHİM GÖREN,
TALAT AYYILDIZ, BEYTULLAH YILDIRIM

ONDOKUZ MAYIS ÜNİVERSİTESİ TIP FAKÜLTESİ, GASTROENTEROLOJİ BİLİM DALI, SAMSUN

Amaç: Endoskopik incelemede özofagusta subepitelyal lezyonu (SEL) taklit eden ve endoskopik ultrasonografi (EUS) ile özofagusta yabancı cisim tanısı konan bu olguyu sunduk.

Olgu: Elliyedi yaşında kadın hasta bir aydır sırta vuran ağrı şikayeti ile başvurduğu dış merkezde yapılan üst endoskopik incelemede özofagus distalinde SEL saptanması üzerine EUS incelemesi için tarafımıza refere edilmişti.Özgeçmişinde astım ve guatr vardı. Fizik muayene ve laboratuar verileri normaldi. Endoskopik incelemede özofagus distal düzeyde SEL izlenimi veren, EUS incelemede duvarı penetre eden ve periözofageal sıvı toplanmasına yol açan hiperekojen lineer oluşum (yabancı cisim), toraks CT incelemede distal özofagus duvarını tamamen kat eden, lineer hiperdens yabancı cisim saptandı ve cerrahi tedavi ile 2,2 cm uzunluğundaki kemik parçası çıkarıldı (Resim 1, Video 1). Hastanın anamnezinde yabancı cisim yutma hikayesi yoktu.

Sonuç: Özofagustaki yabancı cisimlerin SEL'ı taklit edebileceği ayırıcı tanıda düşünülmelidir.

Anahtar Kelimeler: Endoskopik ultrasonografi, subepitelyal lezyon, yabancı cisim

Resim 1.

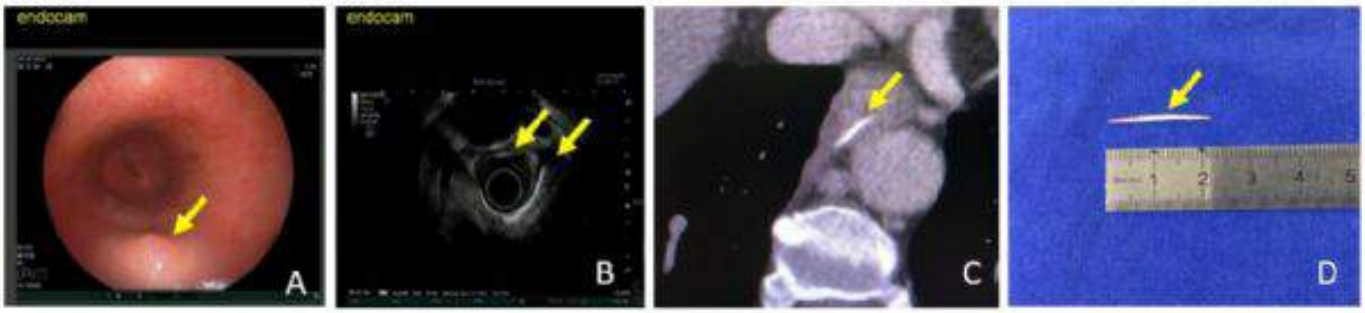

Resim 1. A)Endoskopik SEL benzeri görünüm, B) EUS; yabancı cisim, periözofageal sıvı, C) CT; yabancı cisim D) Cerrahide çıkarılan yabancı cisim

V-003
KOLANJİYOSKOPİ İLE TANISI KONULAN KOLANJİYOKARSİNOM VAKASI

SADETTİN HÜLAGÜ, GÖKTUĞ ŞİRİN, ÖMER ŞENTÜRK,
ALİ ERKAN DUMAN, ZEKİ ISLAMOĞLU, ALTAY ÇELEBİ

KOCAELİ ÜNİVERSİTESİ TIP FAKÜLTESİ, GASTROENTEROLOJİ BİLİM DALI, KOCAELİ

Amaç: Safra yolu patolojilerinin tanısı ve tıbbi yönetiminde kolanjiyoskoplar, son yıllarda giderek artan sıklıkta kulanılmaktadır. Gelişen teknoji sayesinde sürekli güncellenen bu cihazların yeni versiyonlarının çok daha başarılı olacağı düşünülmektedir. Dış merkezde yapılan incelemeleri sonrası, Klatskin tümörü-kolanjiyokarsinom ön tanısıyla yönlendirilen hastada, yeni jenerasyon cihaz ile kolanjiyoskopi yapılarak doku tanısı elde edilmesi amaçlandı.

Olgu: 62 yaşında erkek hasta. Kaşıntı,bulantı, karın ağrısı ve kısmi kilo kaybı ile başvurduğu merkezde yapılan tetkiklerinde intrahepatik safra yolarında hiler bölgede başlayan dilatasyon tespit edilmiş. Bilirubin ve CA 19.9 değerleri normal sınırlarda olan hastada, GGT ve ALP düzeyleri sırasıyla 246 ve 128, Hb: 14.7, WBC: 7674, PLT:157.000 iken, diğer biyoşimik tetkikleri doğal sınırlarda tespit edilmiş. ERCP de koledoğun doğal kalibrasyonda, İHSY›nın ise hiler bölgeden başlayarak dilate görünümde olduğu görülmüş. Alınan biyopsi ve yapılan fırçalama çalışması tanısal olmayan hastada, PET-CT incelemesinde koledok distal loju/pankreas baş kısmı komşuluğunda periampuller bölge seviyesinde 41x31x41 mm ebatlarında yumuşak doku dansiteli fokal lezyon, heterojen karakterde artmış FDG tutulumu (SUDmax 5.5) ve lezyon komşuluğunda peripankreatik milimetrik boyutlu, heterojen FDG tutulumlu lenf nodları (SUDmax 4.7) saptanmış. Ayırıcı tanı yapılması ve doku tanısı elde edilmesi için yönlendirilen hastanın, Kocaeli Üniversitesinde yapılan ERCP'de distal koledokta ve hepatik bifurkasyoda darlık tespit edildi. Darlığın proksimaline kılavuz telin geçirilememesi üzerine 8 mm sfinkterotomi yapılıp, kolanjiyoskopi ile incelenmesinin uygun olacağına karar verildi. Kliniğimizde hospitalize edilen hastanın yapılan biyoşimik ve MRCP dahil radyolojik incelemeleri, dış merkezli tetkikleri ile benzer özellikte idi. Hastanın, propofol kullanılarak anestezi ekibi eşliğinde, SpyGlass DS kolanjiyoskop ile yapılan kolanjiyoskopisinde, hepatik bifurkasyonun tamamen infiltre olduğu görüldü. Bu alandan biyopsi alındı. Tümör alanı içinden dar bir orifisten safra geldiği izlendi. Bu orifisten kılavuz tel ilerletildi. Sağ tarafa ilerlediği görüldü. Stent konulması düşünüldü ancak teknik olarak mümkün olmadı. Koledok ise doğal görünümde idi ve distalde kısmen dıştan bası ile uyumlu görünüm izleniyordu. Hastanın biyopsi sonucu Kolanjiyoselüler Karsinom olarak raporlandı.

Sonuç: Yeni nesil kolanjiyoskoplar ile yapılan kolanjiyoskopi işlemi, safra yolu patolojilerinde doku tanısı elde edilmesi noktasında son derece başarılı olabilir.

Anahtar Kelimeler: Kolanjiyoskopi, Kolanjiyokarsinom, ERCP, Safra yolu hastalıkları

V-004
İNDETERMİNE DARLIK ŞÜPHESİ OLAN PRİMER SKLEROZAN KOLANJİT TANILI HASTADA YENİ KUŞAK KOLANJİYOSKOP İLE BAŞARILI KOLANJİYOSKOPİ İŞLEMİ

SADETTİN HÜLAGÜ, GÖKTUĞ ŞİRİN, ÖMER ŞENTÜRK,
ALİ ERKAN DUMAN, ZEKİ İSLAMOĞLU, ALTAY ÇELEBİ

KOCAELİ ÜNİVERSİTESİ TIP FAKÜLTESİ, GASTROENTEROLOJİ BİLİM DALI, KOCAELİ

Amaç: Safra yolu patolojilerinin tanısı ve tıbbi yönetiminde kolanjiyoskoplar, son yıllarda giderek artan sıklıkta kulanılmaktadır. Gelişen teknoji sayesinde sürekli güncellenen bu cihazların yeni versiyonlarının çok daha başarılı olacağı düşünülmektedir. Kocaeli Üniversitesi Gastroenteroloji kliniğince Otoimmün Hepatit+Primer Sklerozan Kolanjit tanısıyla takip edilmekte olan hastanın, yeni gelişen ve giderek artan kaşıntısının ve belirgin kolestazının olması, üzerine eklenen kolanjit atakları yaşaması ardından yapılan incelemeleri sonrası, kolanjiyokarsinom şüphesi bulunması üzerine, yeni jenerasyon cihaz ile kolanjiyoskopi yapılarak hastanın değerlendirilmesi amaçlandı.

Olgu: 33 yaşında kadın hasta. Otoimmün Hepatit ve Primer Sklerozan Kolanjit tanısıyla 5 yılı aşkın süredir Kocaeli Üniversitesi Gastroenteroloji kliniğince takip ve tedavi edilmekte iken (Toplamda klinik öykü 11 yıl), karın ağrısı, ateş, kaşıntı ve sarılık gelişmesi üzerine ileri tetkik amaçlı olarak hospitalize edildi. Alınan anamnezinden, son 3-4 ay içinde tekrarlayan kolanjit atakları geçirmekte olduğu anlaşılan hastanın yapılan tetkiklerinde AST /ALT: 77 /86 U/L, ALP /GGT: 525 /310 U/L, Albumin /Globulin: 4.3 /4.4 g/dl, T. Bil. /D. Bil: 2.12 /1.43 mg/dl, CRP: 1.51 mg/dl (< 0.5), CA 19.9: 10.9 U/mL (0-35) olarak bulundu. Tüm Batın MRI ve MR Kolanjiopankreatografisinde karaciğer boyutları normal, konturları düzensiz, parankim hafif heterojen idi. Pankreatik kanal, sistik kanal, ana safra kanalı, ana hepatik kanal, sağ ve sol hepatik kanal lümenleri açık olup, obstrüksiyon veya dilatasyon bulgusu izlenmedi. İntrahepatik safra yollarında yer yer dilatasyonlar olduğu görüldü. Dalak normal boyutta. Safra kesesi izlenmedi. PSK ile uyumlu olarak değerlendirildi.

ERCP'de alınan kolanjiyogramda distal-orta koledok birleşim yerinde dominant darlık şüphesi olan alan izlendi. Sağ intrahepatik safra yolları cılız görünümde iken; sol İHSY dilate olup, tesbih tanesine benzer görünümde lokalize dilatasyon alanları bulundurmakta idi. 8-10 mm sfinkterotomi yapıldı. Taş balonu ve basket kullanılarak koledok sıvazlandı. Taş parçaları ve püy drenajı oldu. Kolanjit tedavisine medikal yanıtsızlığı olan ve ERCP'de distal koledokta indetermine darlığı tespit edilen hastaya kolanjiyoskopi yapılmasına karar verildi. Hastanın, propofol kullanılarak anestezi ekibi eşliğinde, SpyGlass DS kolanjiyoskop ile yapılan kolanjiyoskopisinde, koledok içinde fibrozise bağlı yer yer darlıklar ve çekintiler izlendi. Fibrotik çekintiler özellikle kanalların birleşim yerlerinde belirgin idi. Koledok içinde 1 cm'den küçük 4-5 adet taş ve pürülan mayi görüldü. Malignite lehine bir bulgu saptanmadı.

Sonuç: Yeni nesil kolanjiyoskoplar ile yapılan kolanjiyoskopi işlemi, safra yolu indetermine darlıklarında tanı elde edilmesi ve malignitenin dışlanması noktasında (sadece vizüel değerlendirme ile dahi) son derece başarılı olabilir.

Anahtar Kelimeler: Kolanjiyoskopi, Primer Sklerozan Kolanjit, ERCP, Safra yolu hastalıkları

V-005
KRONİK PANKREATİTİLİ BİR HASTADA MİGRE OLMUŞ PANKREATİK STENT PARÇASININ 'SNARE ON GUIDE' TEKNİĞİ İLE ALINMASI

GÜRHAN ŞİŞMAN

ACIBADEM ÜNİVERSİTESİ TIP FAKÜLTESİ, GASTROENTEROLOJİ BİLİM DALI, İSTANBUL

Amaç: Migre olan pankreatik stent parçasının endoskopik olarak 'snare on guide' tekniği ile alınması

Olgu: Yirmi yaşında kadın hasta. Yaklaşık olarak 6 yıldır idiyopatik kronik pankreatit tanısı mevcut. Ağrı palyasyonu açısından 6 ay ara ile endoskopik pankreatik stent değişimi yapılmakta. Endoskopik seansların birinden sonra pankreatit atakları sıklaşmış. Çekilen bilgisayarlı tomografide ise kırık stent parçası pankreatik kanalda saptanmış.

Gereç-Yöntem: 1-ERCP ile pankreatik kanal kanülasyonu; 2-ERCP kateteri ile pankreatik kanal ve krılmış stent parçasının görüntülenmesi; 3-ERCP kateteri ile pankreas kanalına 0.035 inch guide bırakılması; 4-Kementin metal paçasının şeffaf kılıfından ayrılması; 5-Guide üzerinden şeffaf kılıfın kırık stent parçası distaline itilmesi; 6-Guide çekilmesi ve şeffaf kılıf içinden tekrar kementin itilmesi; 7-Kementin açılması ve stent parçasının yakalanarak duodenum lümenine çekimesi

Sonuç: Pankreatik kanalı geniş olan olgularda kırık stent parçasının çıkarılması için 'snare on guide' tekniği kullanılabilir.

Anahtar Kelimeler: endoskopi, kronik pankreatit, stent

Pankreatik kanalda kırık stent

V-006
HELLER MİYOTOMİ UYGULANAN AKALAZYA HASTASINDA PER-ORAL ENDOSKOPİK MİYOTOMİ UYGULAMASI

FATİH ASLAN[1], KAMİL DARÇIN[2], ZEYNEL MUNGAN[1]

1 KOÇ UNİVERSİTESİ TIP FAKÜLTESİ HASTANESİ, GASTROENTEROLOJİ, İSTANBUL
2 KOÇ UNİVERSİTESİ TIP FAKÜLTESİ HASTANESİ, ANESTEZİ VE REANİMASYON, İSTANBUL

Amaç: Akalazyanın tedavisinde amaç alt özefajiyal sfinkterin gevşeme kusurunu düzelterek yiyeceklerin mideye geçmesini sağlamaktadır. Bu amaçla medikal tedaviler, endoskopik balon dilatasyon, botox uygulamaları ve heller myotomi gibi tedavi yöntemlerinden biri seçilmektedir. Son yıllarda per-oral endoskopik miyotomi (POEM) bu hastalar için yeni tedavi seçeneği oluşturmuştur. Uzak doğu ülkelerinden, daha önce Heller miyotomi uygulanmış ve yeterli tedavi yanıt alınamayan hastalarda POEM uygulanabileceği bildirilmiştir. Biz ilk kez, Heller myotomi ve funduplikasyon işlemi uygulanan ve şikayetleri devam eden hastaya POEM uygulamamızı sunuyoruz.

Olgu: 13 yaşında erkek hasta yutma güçlüğü, göğüs ağrısı şikayetleriyle hastanemize başvurdu. Özgeçmişinde 1 yıl önce Akalazya tanısıyla Heller myotomi ve fundoplikasyon işlemi uygulanmıştı. Özefagografi'de özefagus alt uçta daralma ve özefagus lümeninde uzun süreli kontrast retansiyonu gözlendi. Endoskopik incelemede, özefagus içinde gıda artıkları mevcuttu. Yüksek çözünürlüklü manometrik incelemeye göre alt özefagus basıcı yüksekti ve relaksasyon kusuru mevcuttu(IRP>15 mm). Hastaya POEM uygulanmasına karar verildi. İşlem öncesi hastanın Eckardt skoru 7 idi.

Hastaya genel anestezi altında POEM işlemi uygulandı. POEM işleminde 18 cm tünel açıldı ve 13 cm posterior myotomi uygulandı. İşlem sırasında ve sonrasında komplikasyon gözlenmeyen hasta 4 gün sonra taburcu edildi. İşlem sonrası 3. Ay değerlendirme Eckardt skoru 0 idi.

Sonuç: Heller myotomi yapılmış, şikayetleri devam eden hastalarda, POEM etkin ve güvenli tedavi seçeneği olabilir.

Anahtar Kelimeler: Akalazya, Heller miyotomi, Per-oral endoskopik miyotomi, POEM

Per-Oral Endoskopik Miyotomi (POEM)

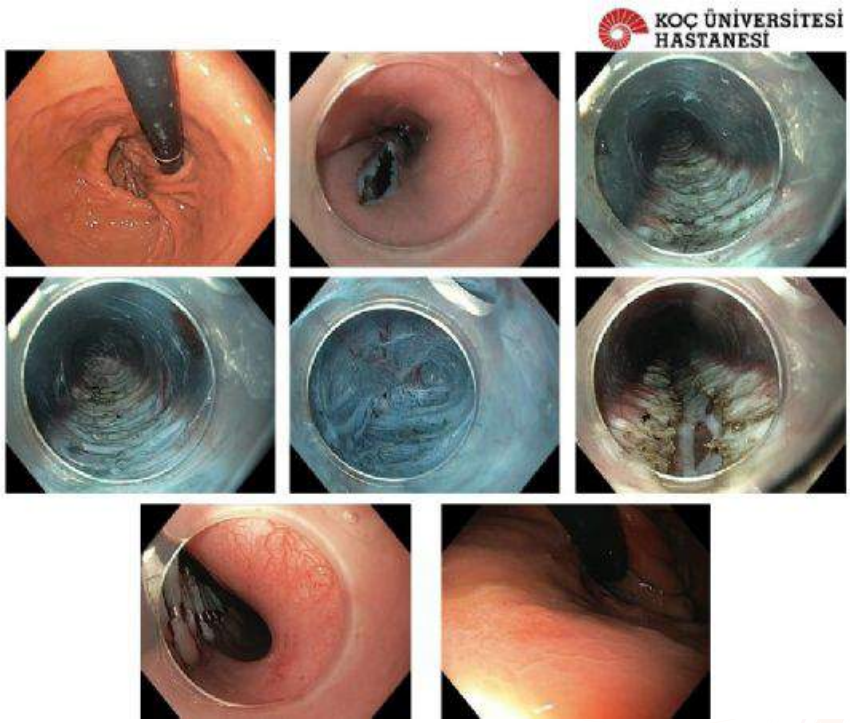

V-007
BÜYÜK LATERAL SPREADİNG TUMORÜN ENDOSKOPİK SUBMUKOZAL DİSEKSİYON İLE TEDAVİSİNDE YENİ TEKNİK

FATİH ASLAN[1], YERSU KAPRAN[2], BAHADIR HAKAN OĞUZ[3], MELEK KÜÇÜK[1]

1 KOÇ UNİVERSİTESİ TIP FAKÜLTESİ HASTANESİ, GASTROENTEROLOJİ, İSTANBUL
2 KOÇ UNİVERSİTESİ TIP FAKÜLTESİ HASTANESİ, PATOLOJİ, İSTANBUL
3 KOÇ UNİVERSİTESİ TIP FAKÜLTESİ HASTANESİ, ANESTEZİ VE REANİMASYON, İSTANBUL

Amaç: Endoskopik submukozal diseksiyon erken evre malign ve premalign lezyonların tek parça çıkarılmasını sağlayan etkin ve güvenli tekniklerden biridir. Biz ilk kez rektum ortasından başlayan, rektogimoid açıyı geçen, yaklaşık 20 cm uzunluğundaki lateral spreading tumorun(LST), yeni ve farklı bir teknikle çıkarılmasını sunuyoruz.

Olgu Sunumu: 73 yaşından kadın hastada, kolonoskopik incelemede; anal kanal girişi 8. cm'den başlayan, proksimal doğru 15 cm uzanan, bazı alanlarda polipoid karakterde gözlenen flat granuler lezyon izlendi. NBI, kromoendoskopi ve endoskopik ultrasonografik incelemede invazyon bulgusu yoktu. Hastaya genel anestezi altında anestezi uzmanı gözetiminde ESD işlemi yapıldı. İşlemde; anal kanal yönünden lezyonun proksimaline doğru 2 ayrı tünel açıldı. Ardından anal kanal yönünden 3. Tünel açılarak 2. tunelle birleştirildi. Son aşamada tüneller birleştirilerek lezyon dışarı alındı. İşlemi sonrası tek parça olarak çıkarılan lezyonun boyutu 198*156 mm olarak ölçüldü. İşlem süresi 248 dakikaydı. Histopatolojik incelemede lateral ve vertikal sınırları salim karsinom olarak raporlandı. İşlem sırasında ve sonrasında komplikasyon gözlenmedi.

Sonuç: Kolon lümenini çepeçevre saran, invaze olmayan lezyonlarda, Tunel içi tunel tekniği lezyonun tek parça olarak çıkarılmasını sağlayan yeni bir teknik olarak kullanılabilir.

Anahtar Kelimeler: Endoskopik submukozal diseksiyon, ESD, lateral spreading tumor, LST

Lateral spreading tumorun endoskopik submukozal diseksiyonla çıkarılması

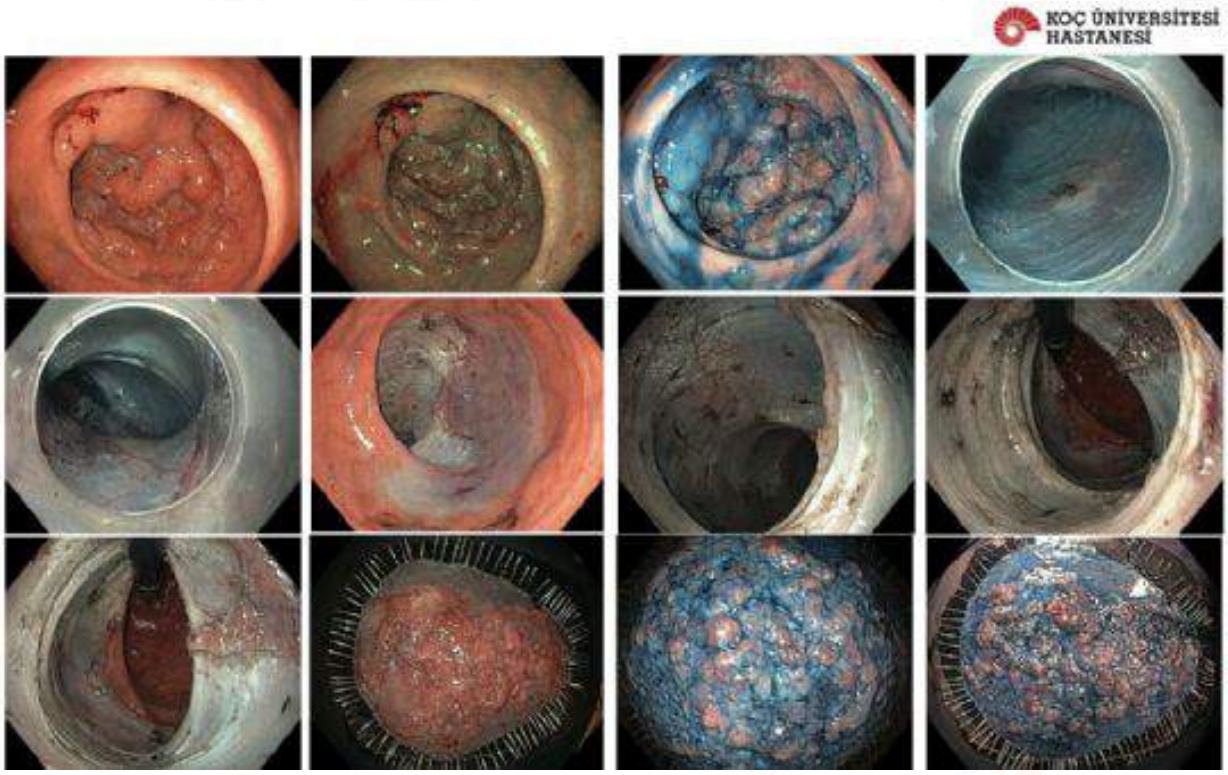

V-008
ZENKER DİVERTİKÜLÜ TEDAVİSİNDE YENİ ENDOSKOPİK TEDAVİ YÖNTEMİ

FATİH ASLAN[1], YILMAZ YENİGÜN[2]

1 KOÇ UNİVERSİTESİ TIP FAKÜLTESİ HASTANESİ, GASTROENTEROLOJİ, İSTANBUL
2 KOÇ UNİVERSİTESİ TIP FAKÜLTESİ HASTANESİ, ANESTEZİ VE REANİMASYON, İSTANBUL

Amaç: Zenker divertikülü, özellikle yaşlı popülasyonda gözlenen, hipofarinksin pulsiyon divertikülüdür. Tedavi seçenekleri arasında açık ya da kapalı cerrahi tedavi yöntemleri ve endoskopik septomiyotomi mevcuttur. Son yıllarda endoskopik tedaviler sıklıkla kullanılmaktadır. Ancak endoskopik tedavilere bağlı ciddi komplikasyonlar ve yetersiz miyotomiye bağlı nüks bildirilmiştir.

Biz Zenker Divertikülünde ilk kez tünel yöntemiyle endokopik septomiyotomi işlemini sunuyoruz.

Olgu Sunumu: 60 yaşında erkek hasta, yutma güçlüğü, öksürük şikayetleriyle başvurdu. Özofagografi' de 3 cm çapında divertikül mevcuttu. Hastaya genel anestezi altında tunel yöntemiyle 5 cm endoskopik septomiyotomi işlemi uygulandı. İşlem sonrası kliplerle tünel girişi kapatıldı. İşlem sonrası 2. Gün hasta taburcu edildi.

Sonuç: Geleneksel endoskopik yöntemle karşılaştırıldığında yeni septomiyotomi yönteminde nüks riskinin daha az olacağını düşünüyoruz.

Anahtar Kelimeler: Zenker Divertikülü, endoskopi, endoskopik septomiyotomi

Zenker Divertikülünde Endoskopik Septomiyotomi

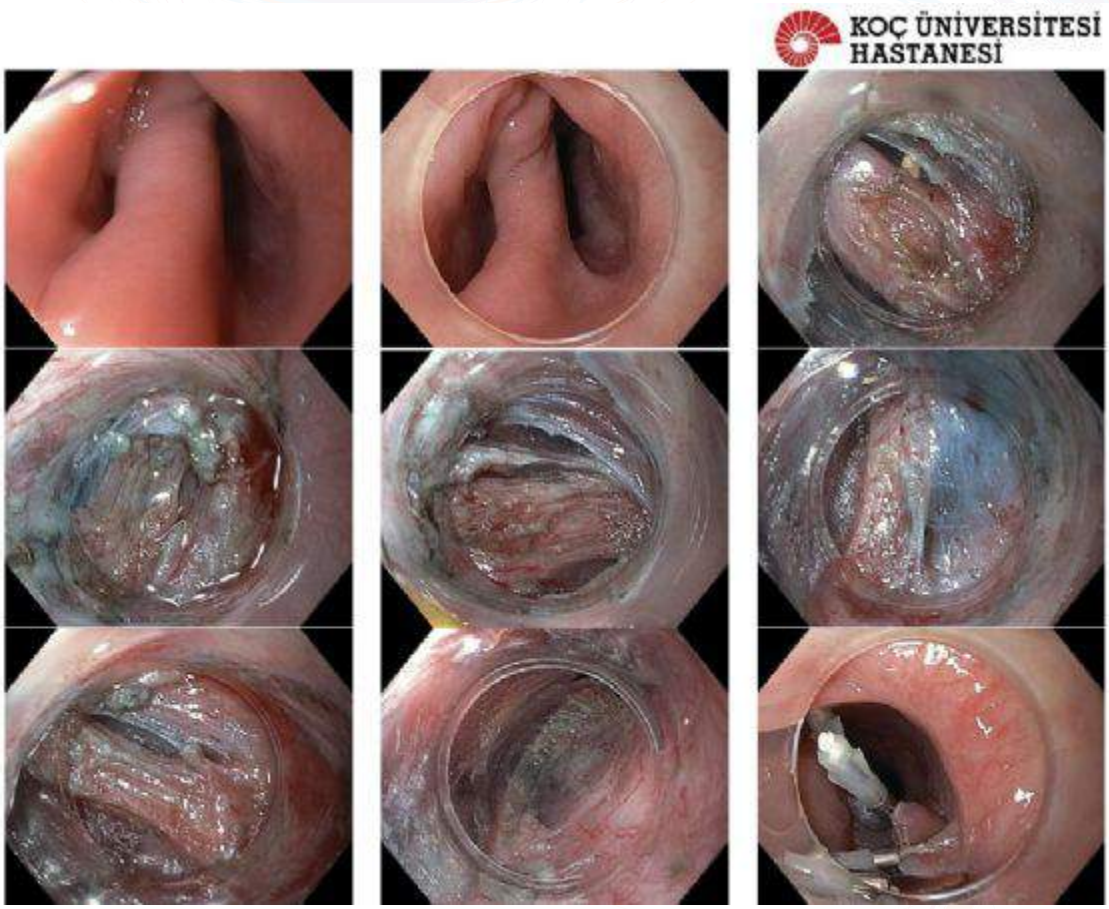

V-009
GASTROPAREZİ'DE YENİ TEDAVİ SEÇENEĞİ; GASTRİK PER-ORAL ENDOSKOPİK PİLOROMİYOTOMİ (G-POEM)

FATİH ASLAN[1], SAMİ KAAN COŞARCAN[2], MELEK KÜÇÜK[1]

1 KOÇ UNİVERSİTESİ TIP FAKÜLTESİ HASTANESİ, GASTROENTEROLOJİ, İSTANBUL
2 KOÇ UNİVERSİTESİ TIP FAKÜLTESİ HASTANESİ, ANESTEZİ VE REANİMASYON, İSTANBUL

Amaç: Gastroparezi diyabet, cerrahi veya idiyapatik nedenlere bağlı, ilaç tedavisine tam yanıt vermeyen kronik bir durumdur. Gastrik per-oral endoskopik piloromiyotomi (G-POEM), akalazya tedavisinde uygulanan per-oral endoskopik miyotomi yöntemine benzer olarak geliştirilmiş yeni tedavi yöntemidir.

Biz gastroparezi tanılı hastada ilk G-POEM olgumuzu sunuyoruz.

Olgu Sunumu: 43 yaşında bayan hasta, bulantı, kusma, kilo kaybı şikayetleriyle başvurdu. Sintigrafik ölçümlerde mide boşalma zamanı uzundu. Tam doz prokinetik ajanlardan fayda görmüyordu. Hastaya genel anestezi altında piloromiyotomi işlemi uygulandı. İşlem sonrası bulantı ve kusma şikayetleri düzeldi ve 5 kg aldı.

Sonuç: Gastroparezi olgularında G-POEM tedavi seçeneklerinden biri olabilir

Anahtar Kelimeler: Gastroparezi, Endoskopi, Piloromiyotomi

Gastrik Per-Oral Endoskopik Piloromiyotomi (G-POEM)

V-010
BARRETT ÖZAFAGUSU VE SEMTOMATİK GASTROÖZOFAJİYAL REFLÜ HASTALIĞINDA ENDOSKOPİK SUBMUKOZAL DİSEKSİYON (ESD) VE ANTRİ-REFLÜ MUKOZEKTOMİ (ARMS)

FATİH ASLAN[1], YERSU KAPRAN[2], SEÇİL ÇETİN[3]

1 KOÇ UNİVERSİTESİ TIP FAKÜLTESİ HASTANESİ, GASTROENTEROLOJİ, İSTANBUL
2 KOÇ UNİVERSİTESİ TIP FAKÜLTESİ HASTANESİ, PATOLOJİ, İSTANBUL
3 KOÇ UNİVERSİTESİ TIP FAKÜLTESİ HASTANESİ, ANESTEZİ VE REANİMASYON, İSTANBUL

Amaç: Gastroözofajiyal reflü hastalığının tedavisinde ilaç tedavileri, endoskopik tedaviler ve cerrahi tedavi seçenekleri mevcuttur. PPI ile kontrol edilemeyen semptomatik reflü hastalarında laparoskopik fundoplikasyon önerilmektedir. Son 3 yıldır endoskopik antireflü mukozektomi yöntemi de reflü tedavisinde yeni yöntemlerden biri olarak kabul edilmektedir.

Biz Barrett özefagusu ve reflü semptomları olan hastada endoskopik submukozal diseksiyon ve antri-reflü mukozektomi işlemini sunuyoruz.

Olgu: 72 yaşında erkek hasta, öksürük, ses kısıklığı ve pirozis şikayetleriyle başvurdu. Özgeçmişinde koroner arter hastalığı nedeniyle CABG öyküsü mevcuttu. Çift doz PPI ve aljinik asit kullanmasına rağmen şikayetleri devam ediyordu. Hastaya cerrahi tedavi yüksek riskli olduğu için yapılamadı. Hastaya genel anestezi altında aynı seansta Barret özefagusu için ESD ve reflü için ARM uygulandı. İşlem sonrası ilaç gereksinimi azaldı ve ses kısıklığı düzeldi.

Sonuç: Seçilmiş olgularda Anti-reflü mukozektomi işleminin reflü tedavisinde yeni tedavi seçeneklerinden biri olabileceğini düşünüyoruz

Anahtar Kelimeler: Endoskopik submukozal diseksiyon, ESD, Barrett Özofagus, anti reflü mukozektomi

Endoskopik submukozal diseksiyon (ESD) ve anti reflü mukozektomi (ARMS)

V-011
SEMPTOMATİK ÖZEFAGUS LEİYOMYOMUN TEDAVİSİNDE SUBMUKOZAL ENDOSKOPİK TUNEL REZEKSİYONU (STER)

FATİH ASLAN[1], YERSU KAPRAN[2], AGAH İŞGÜZAR[3]

1 KOÇ UNİVERSİTESİ TIP FAKÜLTESİ HASTANESİ, GASTROENTEROLOJİ, İSTANBUL
2 KOÇ UNİVERSİTESİ TIP FAKÜLTESİ HASTANESİ, PATOLOJİ, İSTANBUL
3 KOÇ UNİVERSİTESİ TIP FAKÜLTESİ HASTANESİ, ANESTEZİ VE REANİMASYON, İSTANBUL

Giriş: Özefagus subepitelyal lezyonların (SEL) endoskopik tedavisinde Submukozal Endoskopik Tunneling rezeksiyon (STER) yöntemi cerrahi tedaviye kıyasla minimal invaziv tedavi seçeneğidir. Biz semptomatik özefagus leiomyomu olgusunda STER uygulamamızı sunuyoruz.

Olgu Sunumu: 60 yaşında bayan hastaya disfaji şikayetlerle gastroskopi uygulandı. Gastroskopi'de özefagus 22.cm'de mukozal yüzeyi düzgün, yaklaşık 20 mm çapında SEL saptandı. Endoskopik ultrasonografik incelemede m.propria kaynaklı, yaklaşık 25 mm çapında SEL mevcuttu.

Hastaya genel anestezi altında endoskopi ünitesinde, STER işlemi yapılmasına karar verildi. Lezyonun proksimaline submukozal enjeksiyon verilerek elevasyon sağlandı. Ardından Dual knife ve Triangle knife ile tunel açılarak lezyon diseke edildi. Lezyonun kas tabakasıyla kaynaklandığı alana tam kat kas rezeksiyonu uygulandı. Lezyon dışarı alındı ve tunel girişi hemokliplerle kapatıldı. İşlem sonrası hasta 5. gün taburcu edildi. Histopatolojik incelemede tüm sınırları salim leiomyom olarak raporlandı.

Sonuç: Semptomatik subepitelyal lezyonu bulunan olgularda STER tekniği etkin ve güvenli tedavi yöntemlerinden biridir

Anahtar Kelimeler: Subepitelyal lezyon, STER, POET, Leiyomyom

STER/POET Uygulaması

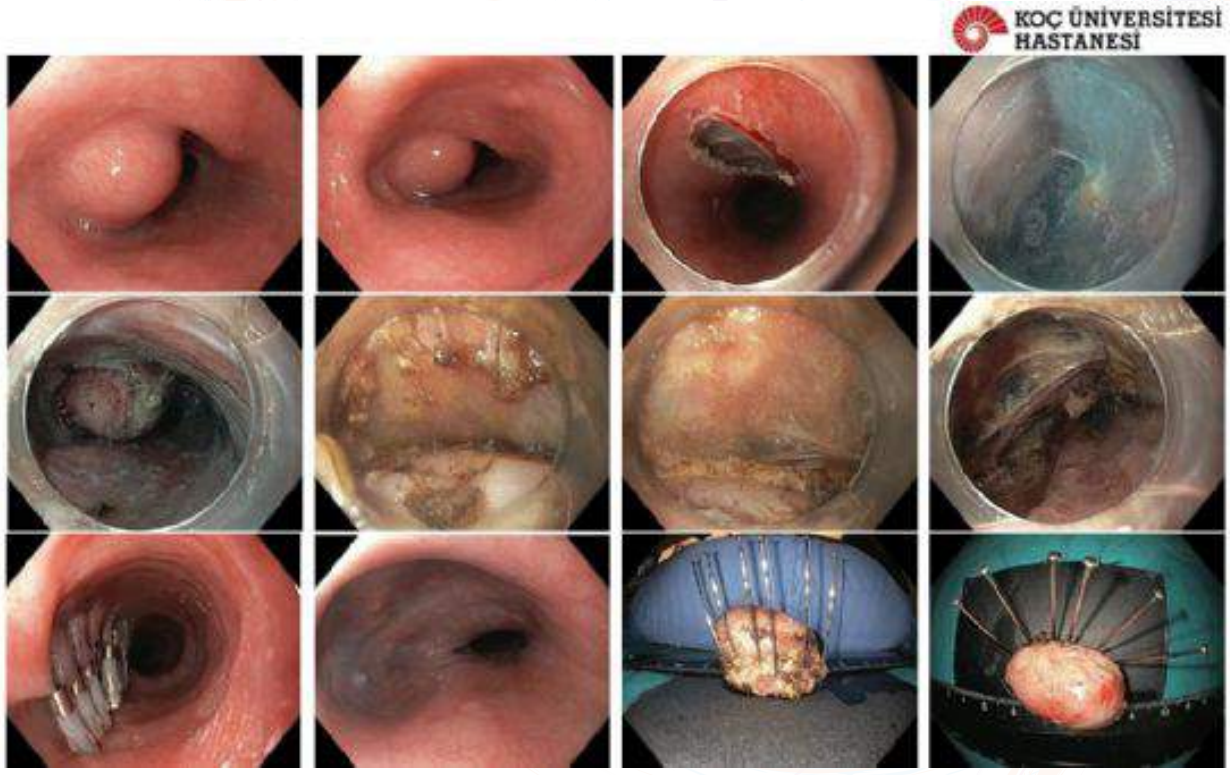

V-012
HEPATİK FLEKSURADA GRANULER HÜCRELİ TUMORUN TEDAVİSİNDE ENDOSKOPİK TAM KAT REZEKSİYON (EFTR) UYGULAMASI

FATİH ASLAN[1], YERSU KAPRAN[2], AYTEKİN ÜNLÜKAPLAN[3]

1 KOÇ UNİVERSİTESİ TIP FAKÜLTESİ HASTANESİ, GASTROENTEROLOJİ, İSTANBUL
2 KOÇ UNİVERSİTESİ TIP FAKÜLTESİ HASTANESİ, PATOLOJİ, İSTANBUL
3 KOÇ UNİVERSİTESİ TIP FAKÜLTESİ HASTANESİ, ANESTEZİ VE REANİMASYON, İSTANBUL

Amaç: Son yıllarda subepitelyal lezyonların endoskopik tedavisinde endoskopik mukozal rezeksiyon(EMR), endoskopik submukozal diseksiyon (ESD), Submukozal endoskopik Tuneling rezeksiyon (STER) ve endoskopik tam kat rezeksiyon (EFTR) gibi endoskopik tedavi yöntemleri sık olarak uygulanmaktadır. Biz FTRD seti ile gerçekleştirdiğimiz endoskopik tam kat rezeksiyon uygulamamızı sunuyoruz.

Olgu Sunumu: 53 yaşında bayan hastaya tarama amaçlı kolonoskopi uygulandı. Kolonoskopi'de hepatik fleksurada mukozal yüzeyi düzgün, yaklaşık 25 mm çapında SEL saptandı. MiniProb endoskopik ultrasonografik incelemede submukozal kaynaklı, m.propriayı kesinti oluşturan, yaklaşık 25 mm çapında SEL mevcuttu.

Hastaya genel anestezi altında endoskopi ünitesinde, EFTR işlemi yapılmasına karar verildi. Sedoanaljezi altında FTRD seti kullanılarak tam kat rezeksiyon işlemi uygulandı. İşlem sırasında ve sonrasında komplikasyon yaşanmadı. İşlem sonrası 1. Gün taburcu edildi. Histopatolojik incelemede tüm sınırları salim granuler hücreli tumor olarak raporlandı.

Sonuç: Seçilmiş olgularda ileri endoskopik rezeksiyon yöntemi olan EFTR tekniği etkin ve güvenli tedavi yöntemlerinden biridir.

Anahtar Kelimeler: Endoskopik tam kat rezeksiyon, kolon, subepitelyal lezyon, granuler hücreli tumor

Endoskopik Tam Kat Rezeksiyon

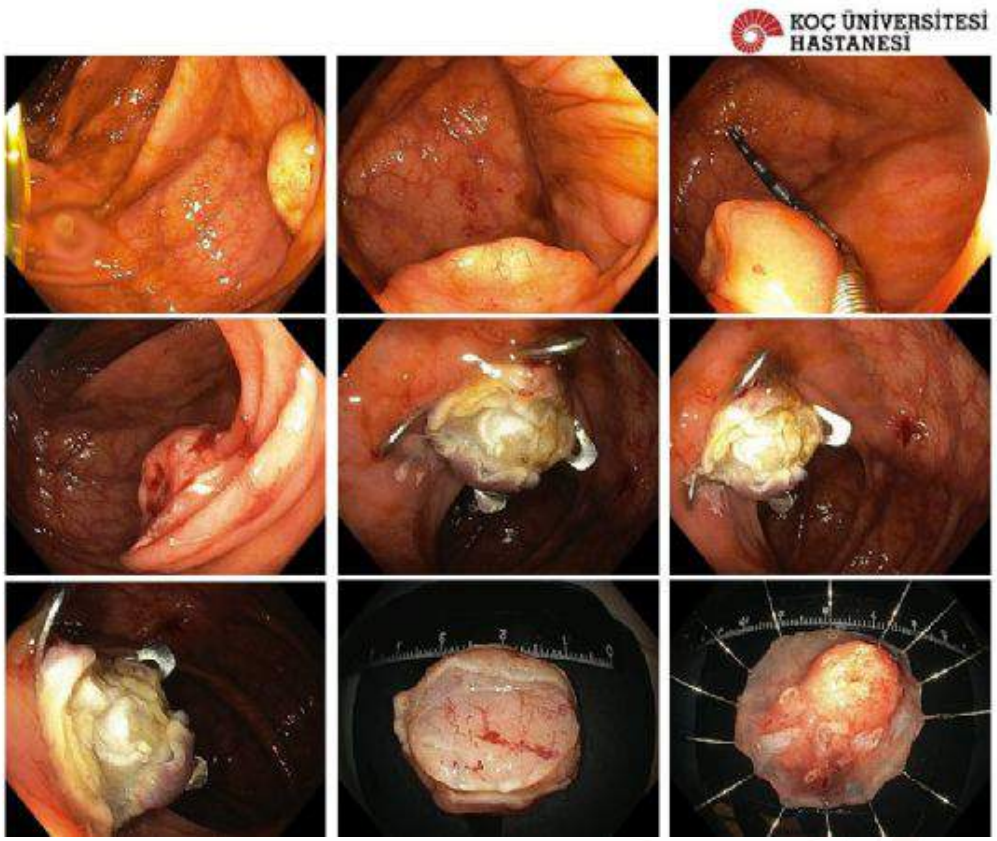

DİZİN

Dizin

A

ABAYLI, BAHRİ 310, 311
ABDURRAHMANOV, VÜSAL 34
AÇIKGÖZ, SEYYİD BİLAL 147, 365
ADALI, GUPSE 66
ADANIR, HAYDAR 27, 238
ADAŞ, MİNE 169
ADEMOĞLU DİLEKÇİ, ESRA NUR 37, 228
AGHAYEVA, SEVDA 146
AĞAN, AHMET FARUK 256, 261, 467, 502
AKALIN, AYDAN 232
AKALIN, TANER 392
AKARCA, ULUS 25, 283, 431
AKARCA, ULUS SALİH 59, 74, 115, 274, 275, 341, 436
AKAR, MUSTAFA 187, 277
AKAR, SERVET 46
AKARSU, MESUT 128, 348, 352, 354, 386, 466, 468
AKAR, TARIK 427
AKAY, HÜSEYİN SİNAN 68
AKAY, MURAT 462
AKAY, SEVAL 126
AKAY, SİNAN 46, 56, 126
AKBAL, ERDEM 66, 423
AKBAŞ, ENVER 287, 449, 467, 500, 502
AKBAŞ, TÜRKAY 286
AKBER, MEHMET TARIK 159, 162, 163
AKBULUT, SABİYE 362, 453
AKBULUT, ULAŞ EMRE 239
AKÇAER ÖZTÜRK, NEVİN 153
AKÇAKAYA, FATMA BETÜL 390, 508
AKÇAL, TARIK 423
AKDENİZ, HAYRETTİN 226
AKDENİZLİ, NECLA 305
AKDOĞAN KAYHAN, MERAL 37, 92, 136, 221, 223, 224, 226, 228, 229, 266, 289, 368, 491
AKDOĞAN, MERAL 374, 381, 473
AKDOĞAN, ÖZLEM 72, 93, 217, 243, 254, 374, 473
AKDOĞAN, REMZİ ADNAN 70, 207, 245
AKGÜN, AYŞE SERAP 329
AKHUN, NİLAY 121
AKIN, KAYIHAN 300
AKIN, METE 27, 238, 384
AKIN, MUHAMMED 285
AKIN, MUSTAFA SALİH 233, 249, 256, 258, 259, 261, 262, 263, 265, 273, 281, 287, 329, 337, 351, 358, 449, 467, 500, 502
AKKAŞ, NAGİHAN 165
AKKUŞ, ERMAN 51, 400, 401, 422
AKPINAR, HALE 128
AKPINAR, MUHAMMET YENER 7, 122, 129, 170, 289, 368
AKPINAR, ZEHRA 77, 370
AKSAKAL, GÖKHAN 134, 155, 216, 463
AKSOY, ADEM 122, 368
AKSOY, BETÜL 386
AKSÖZ, ZEKERİYA 157
AKTAN, ÇAĞDAŞ 11
AKTAŞ, CANER 318
AKTAŞ, GÜLAN 463
AKTAŞ, SERDAR 105
AKYILDIZ, MELİSA 349
AKYILDIZ, MURAT 203, 204, 279
AKYILDIZ, NURETTİN MURAT 175
AKYOL, HÜSEYİN 453
AKYÜZ ERDOĞAN, BUKET 403
AKYÜZ, FİLİZ 440
AKYÜZ, ÜMİT 440
ALACACIOĞLU, AHMET 165
ALADAĞ, MURAT 73, 341, 443
ALAGÖZ, HAKAN 66
ALAGÖZ, MEHMET 137, 157
ALAKUŞ, CANSU 100
ALAN SELÇUK, NALAN 418
ALBAYRAK, AYŞE 184, 487
ALBAYRAK, BÜLENT 445
ALBAYRAK, FATİH 167, 184
ALBUZ, ÖZGÜR 201, 332
ALHOMAYİN, LAMA 276
ALİHANOV, AFGAN 186
ALİOĞLU, TANER 462
ALİYEVA, ALİDA 392, 395, 433
ALİYEVA, ALİDE 460
ALKARA, UTKU 204
ALKIM, CANAN 399, 438, 452, 493
ALKIM, HÜSEYİN 66, 399, 438, 452, 493
ALMURADOVA, ELVİNA 141
ALPER, EMRAH 46, 56, 68, 77, 126, 370
ALSEHAİM, KHULOUD 276
ALTAN, EGE 64, 181, 321
ALTINKAYA, ENGİN 84, 172, 173, 175, 208
ALTINORDU, RABİA 136, 221
ALTINÖRZ, ERHAN 504
ALTINTAŞ, ENGİN 55, 58, 100, 139, 140, 323, 330, 331, 347, 387, 396, 412, 496
ALTINTAŞ, ZUHAL MERT 496
ALTIPARMAK, EMİN 425, 434, 446, 448
ALTUĞLU, İMRE 436
ALTUN, HASAN 440
ALTUN, RESKAN 500
AMİNA, HARİDİ 164
APİ, MURAT 337
ARICI, SEMA 57
ARI, DERYA 43, 72, 93, 211, 217, 243, 254, 374, 381, 473
ARIDOĞAN, BUKET 125
ARIKÖK, ATA TÜRKER 214
ARI, SİNAN 243, 254
ARSLAN, AYŞE 436
ARSLAN, FATİH 299
ARSLAN TAŞ, DİDEM 87
ARTAN, REHA 252, 459
ASADOV, RUSLAN 185
ASIL, MEHMET 107
ASLAN, BURCU ZEYNEP 429
ASLAN, FATİH 13, 77, 527, 528, 529, 530, 531, 532, 533
ASLANOV, SEYMUR 59
ASLAN, RAHMİ 209
ASOĞLU, VEYSİ 268, 472
ATAGÜNDÜZ, PAMİR 38
ATALAY, ATİKE 252
ATALAY, RONİ 248, 338
ATASEVEN, HİLMİ 84
ATASEVEN, HÜSEYİN 107
ATASOY, ALP 411
ATAY, AHMET ENGİN 143
ATAYAN, YAHYA 73
ATAY, SELİN SU 109, 477
ATEŞ, FEHMİ 55, 58, 100, 139, 140, 323, 330, 331, 347, 387, 396, 412, 496
ATEŞ, İHSAN 170, 368
ATEŞ, ÖMER 509
ATICI, ALİ EMRE 356
ATİLLA, GÜLGÜN 121
ATUĞ, ÖZLEN 14, 38, 174, 465
AVANAZ, EZGİ 238
AVCI, ENVER 425, 434, 446, 448
AYDIN, AHMET 430, 437
AYDIN, ASIM ARMAĞAN 23
AYDIN, BAŞAK ÖĞÜT 439, 497, 499
AYDIN, MEHMET AKİF 453
AYDIN, MEHMET KASIM 76
AYDIN, MUHAMMED FATİH 362, 453
AYGÜN, CEM 31, 372, 375, 475
AYHAN, MEHMET EMİN 123, 197
AYKURT, EMRE 38
AYKUT, UMUT EMRE 63, 111, 112, 185, 191, 209, 304, 356, 420, 447
AY, NURAN 198, 227
AYPAK, SERAP ÜNÜBOL 105
AYVAZ, MUHAMMED ALİ 70, 207, 245
AYYILDIZ, TALAT 102, 120, 328, 334, 335, 339, 340, 343, 344, 345, 355, 380, 405, 424, 501, 523

Dizin

B

BABALI, AYŞEGÜL 376
BACAKSIZ, FERHAT 72, 211, 217, 243, 254, 374, 381, 414, 416, 473
BACAKSIZ, VOLKAN 217
BADEMKIRAN, FİKRET 115
BAĞIR, EMİNE KILIÇ 154
BAHADIR, BERKTUĞ 291
BAHÇECİ, BUĞRA KAAN 334
BAHÇECİOĞLU, İBRAHİM HALİL 47, 297, 385
BAHŞİ, ŞEYMA 31, 475
BAKIRCI ÜREYEN, SİBEL 456
BAKİ, BİRSEN 239
BALCI, DAMLA 174
BALCI, DERYA 519
BALIK, UĞUR 308
BALKAN, AYHAN 86, 101
BALTA, CEM 398
BARUTÇUOĞLU, BURCU 11, 451
BARUT, ŞENER 293, 509
BASUNLU, MEHMET TURAN 10
BAŞARANOĞLU, METİN 390, 413, 441, 508
BAŞ, BİLGE 495
BAŞOL, GÜNEŞ 451
BAŞ, SÜLEYMAN 234
BAŞTÜRK, AHMET 459
BATIREL, AYŞE 295
BATIREL, HASAN 19
BAYAN, KADİM 132
BAYKAN, AHMET RAMİZ 445
BAYRAKTAROĞLU, SELEN 398
BAYRAM, FUNDA 406, 410
BAYRAM, MELİHA 208
BAYRAMOV, NURU 30
BAYSAL, BİROL 482
BAYSAL, MEHMET 268, 406, 410, 472
BEDİR, OSMAN 158, 391
BEKTAŞ, AHMET 102, 120, 328, 334, 335, 339, 340, 343, 344, 345, 355, 380, 405, 424, 501, 523
BEKTAŞ, HİCRAN 75
BEKTAŞ, MEHMET 400, 401, 422
BENGİ, GÖKSEL 128
BENLİ, BURCU ARSLAN 267
BERG, THOMAS 82
BHANJİ, RAHİMA A. 82
BIYIK, MURAT 107
BİBERCİ KESKİN, ELMAS 57, 81, 441
BİLGİÇ, NERMİN MUTLU 248, 338
BİLGİÇ, YILMAZ 73, 443
BİLİCİ, AHMET 256, 265, 273, 281
BİNDAL, MUSTAFA 217
BİRDAL, CANAN 167
BİRTAN, DENİZ 447
BODUÇ, ELİF 491
BODUR, HÜRREM 292
BOĞA, SALİH 399, 438, 452, 493
BOLAT, FERDİ 498
BOLAT KÜÇÜKZEYBEK, BETÜL 165
BOR, SERHAT 17, 18, 20, 471, 512
BORULU, BİLGEN 226
BOSTANCI, NESLİ CEREN 390, 508
BOSTAN, FEYZİ 23, 316
BOYACIOĞLU, SEDAT 44
BOZBAŞ, AYSUN 121, 372, 375, 419
BOZKAYA, HALİL 431
BOZKAYA, SENİHA 268
BOZKURT, DEVRİM 283
BOZKURT, İSMAİL 516
BOZ, SERAP 80
BÖREKCİ, ELİF 118
BÖREKCİ, HASAN 118
BUĞDACI, MEHMET SAİT 237
BULDUKOĞLU, OSMAN ÇAĞIN 27, 238, 384
BURKAY, ÖMER FARUK 403, 514
BUYRUK, ABDULLAH MURAT 430, 436, 521
BUYRUK, MURAT 437
BÜYÜKEREN, BERRİN 179

C

CAKMAK, EROL 173
CAN, CEVAT 301
CAN, GÜRAY 37, 41, 92, 136, 221, 223, 224, 226, 228, 229, 266, 491
CAN, HATİCE 229
CANTÜRK, CEREN 380
CENGİZ, HİKMET 157
CENGİZ, OZAN 128, 348, 352, 354, 386, 466, 468
CERRAH, SERKAN 445
CEVHERİ AĞAN, ZEHRA 54, 369, 388
CEYHAN, KORAY 401, 422
CEYLAN, FERHAT 259
CEYLAN, NAİM 460
CİĞERLİ, ŞEBNEM 399
COŞAR, ARİF MANSUR 377
COŞARCAN, SAMİ KAAN 530
COŞGUN, SÜLEYMAN 188, 232, 264, 314
COŞKUN, ADİL 105, 123, 197
COŞKUN, ORHAN 48, 49, 211, 320, 368, 379, 414, 416
COŞKUN, YUSUF 149, 160, 214

Ç

ÇAĞIN, YASİR FURKAN 73, 443
ÇAKAL, BAŞAK 376
ÇAKALOĞLU, YILMAZ 61, 341
ÇAKMAK, EROL 84, 172, 175, 176, 208
ÇAKMAK, SERDAL 504
ÇAKMAK, ŞÜHEDA 248
ÇALIŞ, ELİF 273
ÇALIŞKAN, ALİ RIZA 73, 443
ÇALIŞKAN, AYSUN 51, 444
ÇALIŞKAN, ZUHAL 248, 338
ÇAM, HAKAN 397
ÇAM, HAYDAR KAMİL 111
ÇAMYAR, HAKAN 46, 56, 68, 165, 439, 497, 499
ÇAPAR, MEHMET UMUT 356
ÇATMA, YUNUS 411
ÇAVUŞ, BİLGER 137, 157, 341, 403, 514
ÇAVUŞ, TÜRKER 137, 403, 514
ÇEKİÇ, BÜLENT 23
ÇEKİÇ, CEM 56, 77, 497, 499
ÇEKİN, AYHAN HİLMİ 23, 316, 322, 457, 458
ÇEKİN, YEŞİM 322
ÇELEBİ, ALTAY 50, 524, 525
ÇELEBİ, GÜRKAN 117, 220
ÇELİKEL, ÇİĞDEM 19, 209
ÇELİK, FERYA 75
ÇELİK, HALİL 496
ÇELİK, MUSTAFA 218
ÇETİN, ERTUĞRUL KAYA 243
ÇETİN, FARUK 425, 434, 446, 448
ÇETİNKAYA, HÜLYA 94
ÇETİN, SAFİYE 71, 212, 464, 511
ÇETİN, SEÇİL 531
ÇEVİK, ÇETİN 349
ÇEVİK, LEYLA 263, 265
ÇINAR, ERSİN 340, 405
ÇINAR, KUBİLAY 51
ÇIRPICI, SELDA 67
ÇİÇEK, ALİ FUAT 220
ÇİÇEK, BAHATTİN 121
ÇİFTÇİBAŞI ÖRMECİ, ASLI 462
ÇİFTÇİOĞLU, MUHAMMED 454
ÇOBAN, MEHMET 66
ÇOKLUK, ERDEM 10
ÇOLAK, YAŞAR 488
ÇOŞKUN, ORHAN 122, 129

Dizin

D

DABAK, MUSTAFA REŞAT 150
DAĞ, HATİCE BURCU 288, 406, 410
DAĞLI, ÜLKÜ 44
DAĞ, MUHAMMED SAİT 71, 168, 193, 212, 222, 257, 278, 313, 464, 511
DAĞ, ÖMER FARUK 71, 168, 193, 212, 222, 257, 278, 464, 511
DALĞIC, TAHSİN 381
DANALIOĞLU, AHMET 482
DANALIOĞU, AHMET NASUH 482
DANIŞ, NİLAY 25, 283, 431, 436, 521
DARÇIN, KAMİL 527
DAVUTOĞLU, CAN 200
DEĞERTEKİN, BÜLENT 109, 477
DEĞERTEKİN, HALİL 66
DEĞİRMENCİOĞLU, ŞERİFE 203, 204, 310, 311
DEĞİRMENCİ SALTÜRK, AYÇA GÖKÇEN 158
DELİKTAŞ, İLKNUR 271, 447
DEMİR, ALİ 107
DEMİRBAŞ, FATMA 339
DEMİRBAŞ, NEŞE 517
DEMİRCİ, ABDULLAH FATİH 111
DEMİRCİ, HAKAN 117, 353, 421
DEMİRDAĞ, HAKAN 248, 338
DEMİRELLİ, FUAT HULUSİ 303
DEMİREL, ULVİ 297, 385
DEMİR, FADİME 136, 223
DEMİRHAN, BEYHAN 477
DEMİRKOL, MUHAMMET EMİN 37, 228
DEMİR, MEHMET 341, 407, 483
DEMİR, MERYEM 304
DEMİRÖREN, KAAN 10
DEMİRÖZ, HAKAN 213
DERTLİ, RAMAZAN 107
DETTMAR, PETER W. 471
DEYNELİ, OĞUZHAN 14
DİKEÇ, BURCU 285
DİKER, SÜLEYMAN 125
DİLEKÇİ, ERDAL 37, 228
DİLEK, FATMA HÜSNİYE 126
DİNÇER, DİNÇ 27
DİNDAR BADEM, NERMİN 15
DİNDAR, GÖKHAN 147, 365
DİRİM, AHMET BURAK 411
DİŞİBEYAZ, SELÇUK 320
DOBAÇ, ENİSE 261
DOĞANAVŞARGİL, BAŞAK 430
DOĞANAY, HAMDİ LEVENT 248
DOĞANAY, LEVENT 66, 338
DOĞAN EKİCİ, IŞIN 34, 492
DOĞAN, ÖZLEM CEYLAN 177, 201, 332
DOĞRU, TEOMAN 220
DOĞUSOY, GÜLEN 423
DOLAPCIOĞLU, CAN 66
DOLAR, ENVER 35
DOLU, SÜLEYMAN 316, 457
DÖKMETAŞ, İLYAS 295
DÖNMEZ, EMRE 147
DULUNDU, ENDER 447
DUMAN, ALİ ERKAN 50, 524, 525
DUMAN, DENİZ GÜNEY 111
DURAK, HALENUR 429
DURAL, UZAY 14
DURAN, YAKUP 128, 348, 352, 354, 386, 466, 468
DURSUN, BENGÜ 95
DURSUN, HAKAN 167, 487
DUSAK, ABDURRAHİM 285
DUYGULU, MUSTAFA EMRE 343
DÜRMÜŞ, YUSUF 268, 406, 410
DÜZENLİ, TOLGA 353, 421

E

EBİK, BERAT 90, 189, 195, 308, 333, 383
EFE, CUMALİ 82
EFİL, EBRU 256
EJDER, TEVFİK 423
EKİCİ, ÖZLEM 144
EKİNCİ, NEŞE 13, 77, 165
EKREN, GAMZE SEVRİ 105
ELHAN, ATİLLA 26
ELLİDAĞ, HAMİT YAŞAR 316
ELLİDOKUZ, ENDER BERAT 128
ELMAS, MERVE 335
EMEKDAŞ, BARIŞ 298
EMİNLER, AHMET TARIK 32, 33, 52, 62, 113, 359, 373, 389, 394, 402, 456, 479, 481, 485, 506
ENSARİ, ARZU 422
ERARSLAN, ELİFE 149, 160, 214
ERCAN, BETÜL 150
ERÇİN, CEMAL NURİ 220
ERDEM, LEVENT 66, 423
ERDOĞAN, AYŞEGÜL 324, 369
ERDOĞAN, ELVAN IŞIK 478
ERDOĞAN, MEHMET ALİ 73, 443
EREL, ÖZCAN 54, 80
EREN, FATİH 9, 19, 35, 241, 246, 270
EREN, ÖZLEM 431
ERGELEN, RABİA 38
ERGENÇ, İLKAY 38
ERGENÇ, MUHARREM 356
ERGÜL, BİLAL 15, 194, 346, 357, 360, 361, 363, 364, 480, 489, 503
ERGÜN, MELTEM 34, 418, 492, 519
ERGÜN, PELİN 18, 471
ERİM, EMEL AHISHALI 66, 150
ERKAN, GÜLBANU CANBALOĞLU 233, 261, 263, 287, 329, 337, 351, 358, 449, 467, 500, 502
ERKAN, VEDAT 129, 211, 368
ERKOL, MEHMET HAYRİ 498
ERKUŞ, EDİP 92, 228, 266
ERKUT, MURAT 377
ERMİŞ KARAALİ, ZEYNEP 462
EROL, CENGİZ 259, 265, 281
EROL, CİHAN 341
ERSAVAŞ, CENK 261, 263, 273, 449
ERSOY, OSMAN 79, 187
ERSOY, ÖMER FAİK 463
ERSOY, ÖZDAL 67, 121, 417, 429, 490
ERSOY, REYHAN 79
ERSÖZ, GALİP 25, 74, 115, 274, 275, 431
ERTEN, AHMET TEOMAN 425, 434, 446, 448
ERTEN, REMZİ 10
ERTÜRK, ZEYNEP 456
ERÜRKER ÖZTÜRK, TUBA 35, 66, 241, 246, 270
ERZİN, YUSUF ZİYA 89
ESEN, İRFAN 277
ESEN, ŞABAN 295

F

FİDAN, SAMİ 239, 377

G

GARİP ATICI, SEVİNÇ 291
GAYDAN, ABDULBAKİ 377
GENÇDAL, GENCO 203, 204, 279, 310, 311
GENÇ, HALİL 220
GERENLİ, NELGİN 250, 309
GEZER, İPEK 490
GİRAL, ADNAN 19, 110
GİRGİN, MUSTAFA 47
GİŞİ, KADİR 114
GÖBEL, SİNEM 100
GÖÇMEN, YEŞİM 118
GÖKAY, AHMET CEBELİ 336
GÖK, BEDİN 63, 112
GÖKBULUT, VOLKAN 43, 48, 72, 93, 211, 243, 254, 289, 320, 368, 374, 379, 381, 414,

Dizin

416, 473
GÖKCAN, HALE 211, 254, 289, 368, 374, 381, 473
GÖKÇEN, PINAR 172, 175, 176, 208
GÖKDEN, YASEMİN 169
GÖK, MEHMET 103, 159, 162, 163
GÖKSEL, SÜHA 419
GÖKTAŞ, ZEYNEP 116, 177
GÖNEN, CAN 158, 391
GÖNÜL, ALİ SAFFET 20
GÖRAL, VEDAT 287, 306, 307, 326, 327, 500
GÖREN, İBRAHİM 102, 120, 328, 334, 335, 339, 340, 343, 344, 345, 355, 380, 405, 424, 501, 523
GÜÇER, BUSE 31, 475
GÜÇLÜ, ERTUĞRUL 394, 506
GÜLER, ERAY METİN 12
GÜLER, EZGİ 431
GÜLŞEN, MURAT TANER 53, 86, 101
GÜLŞEN, MUSTAFA 117
GÜLTEKİN, ARİF CENGİZ 355
GÜLTEN, MACİT 35, 241, 246
GÜMÜRDÜLÜ, YÜKSEL 87
GÜNAL, ÖZGÜR 292, 509
GÜNAY, SÜLEYMAN 370
GÜNDOGDU, FATMA 517
GÜNDOĞDU, ABİDİN 191, 304
GÜNDOĞDU, BETÜL 167
GÜNDÜZ, FEYZA 63, 112, 185, 209, 447, 465
GÜNEL, ZERİN 101
GÜNER, RAHMET 21, 293
GÜNEYSU, GÖKÇE GÜL 328, 345
GÜNGÜNEŞ, AŞKIN 15
GÜNŞAR, FULYA 25, 74, 82, 115, 274, 275, 283, 436
GÜREL, HASAN 220
GÜREL, SELİM 35, 270
GÜRKAN, AYSEL 52
GÜRKAN, YAKUP 137
GÜRLER, MÜJGAN 136, 221, 223
GÜVEN, AYTEKİN 200
GÜZEL, AHMET BARIŞ 87
GÜZELBULUT, FATİH 234, 391

H

HABİBOĞLU, İHSAN 377
HACIBEKİROĞLU, İLHAN 62
HAGSTRÖM, HANNES 82
HAKLAR, GONCAGÜL 38
HAKSAL, MUSTAFA CELALETTİN 259, 265, 281
HAMAMCI, MEVLÜT 425, 434, 446, 448
HAMZAOĞLU, HÜLYA ÖVER 67, 121
HARMANDAR, FERDA AKBAY 23, 322, 457, 458
HARMAN, MUSTAFA 392
HARPUTLUOĞLU, MURAT 73, 443
HASANOV, İLGAR 29, 186
HATEMİ, ALİ İBRAHİM 303
HATEMİ, İBRAHİM 89
HENEGHAN, MİCHAEL A. 82
HEURGUÉ-BERLOT, ALEXANDRA 82
HIDIROVA, NATAVAN 30
HIZEL, KENAN 292
HİDAYATOV, ALİHUSEYN 146
HİLMİOĞLU, FATİH 44
HTWAY, ZARNİ 128, 348, 352, 354, 386, 466, 468
HÜLAGÜ, SADETTİN 50, 66, 394, 524, 525

I

IRAK, KADER 504
IRMAK, RAHMİ 110
ISLAMOĞLU, ZEKİ 524
IŞIKÇI, MERT 249, 258
IŞIK, MEDİHA 516

İ

İDİLMAN, RAMAZAN 26, 51, 341
İDİN, KADİR 259
İLİAZ, RAİM 341
İMAMOĞLU, EYLEM 182
İMANOVA, NARİMANA 274
İMERYÜZ, NEŞE 14, 38, 174, 465
İNAN, DİLARA 293
İNCE, ALİ TÜZÜN 57, 81, 441
İNCE, NEVİN 295
İNKAYA, AHMET ÇAĞKAN 179
İPEK, EMRAH 105
İPEK, SERKAN 504
İRAK, KADER 213
İSAYEV, ANAR 186
İSLAMOĞLU, ZEKİ 50, 525
İSMAİL, ERKİN 477
İSPİROĞLU, MURAT 114, 454
İŞGÜZAR, AGAH 532
İZGİ, YASİN 420

K

KABAÇAM, GÖKHAN 517
KACAR, SABİTE 217, 254, 374, 381, 473
KAÇAR, SABİTE 289, 368
KAÇMAZ, HÜSEYİN 90, 189, 195, 308, 333, 383
KAHRAMANLI, ŞİRİN 30
KAHRAMANOĞLU AKSOY, EVRİM 7, 116, 177, 201, 332
KAHRAMAN, RESUL 240, 248, 250, 280, 309, 338, 510
KAHVECİ ÇELİK, SİNEM 386
KALAYCI, MUSTAFA UYGAR 130
KALKAN, ÇAĞDAŞ 26, 65, 80
KALKAN, EMRA 80
KALKAN, İSMAİL 217
KALKAN, İSMAİL HAKKI 43, 72, 93, 170, 243, 254, 289, 374
KANDEMİR, ALTAY 105, 123, 197, 370
KANIK, ARZU 76
KANİ, HALUK TARIK 14, 63, 111, 112, 174, 185, 191, 209, 420, 447
KANİ, TARIK 38, 271
KANTARÇEKEN, BÜLENT 114, 454
KAPLAN, MUSTAFA 122, 129, 170, 211, 320, 353, 368, 379, 421
KAPRAN, YERSU 13, 528, 531, 532, 533
KAPUKAYA, YAĞMUR 516
KARA, BANU 98, 151, 152, 153, 154
KARABAY, OĞUZ 62, 506
KARACAER, CENGİZ 32, 113, 402, 456, 479, 481, 485
KARACA, MERYEM 324, 369
KARAÇİMEN, DENİZHAN 147
KARADAĞ, NALAN 419
KARADENİZ, BÜŞRA 349
KARAGÖZ, FİLİZ 501
KARAKAN, TARKAN 205
KARAKARÇAYILDIZ, AHMET 107
KARAKAYA, AFAK DURUR 337
KARAKAYA, FATİH 26, 51, 65
KARAKAYA, MELEK 65
KARAKAYA, NEJLA 517
KARAKAYA, SİBEL 11
KARAOĞULLARINDAN, ÜMİT 87, 267
KARA, OĞUZ 87
KARA, SİMAY 121
KARASU, ZEKİ 25, 74, 115, 274, 283, 298, 431
KARATAY, EYLEM 142, 145
KARAYALÇIN, RANA 477
KARA, YASİN 130
KARINCAOĞLU, MELİH 73, 443
KARSEN, HASAN 292
KARTAL, AYSUN ÇALIŞKAN 65
KAV, TAYLAN 64, 179, 181, 182, 321

Dizin

KAVUKÇU, ŞEVKET 400
KAYAÇETİN, ERTUĞRUL 43, 72, 93, 170, 211, 289, 368, 374, 381, 473
KAYA, MUAMMER 478
KAYA, MUHAMMET 456
KAYA, MUHSİN 90, 189, 195, 308, 333, 383
KAYAR, YUSUF 482
KAYA, SİBEL 295
KAYHAN, BURÇAK 134, 155, 463
KAYMAKOĞLU, SABAHATTİN 341
KAYMAZLI, MUSTAFA 102, 120, 328, 334, 335, 339, 340, 343, 344, 345, 355, 380, 405, 424, 501, 523
KEBAPÇI, ÖZGEN YAREN 429
KEKİLLİ, MURAT 376
KELEŞ, AYŞENUR 308
KEPİL, NURAY 89
KESEN, OĞUZHAN 63, 112, 420
KESKİN, MUAMMER 107
KESKİN, ONUR 95, 442, 444
KESLER, FERHAT 114
KEYİF, MUHAMMED FATİH 498
KILIÇ, EBRU TARIKÇI 240, 250, 280, 309, 510
KILIÇ, GİZEM SERAY 79
KILIÇ, MEHMET 79
KILIÇ, SALİH 297, 385, 398
KILIÇ, ZEKİ MESUT YALIN 43, 72, 93, 170, 289, 374, 379, 473
KILINÇ, ÖZKAN 498
KINIKLI, GÜLAY 444
KIPÇAK, SEZGİ 17, 18, 20, 471
KIRMIZIER, GİZEM 55
KIYICI, MURAT 35
KIZANOĞLU, HALE 349
KIZILTAŞ, ŞAFAK 14
KİRİŞÇİ, BERRİN 488
KİRMİT, ADNAN 54
KLİNTMAN, DANİEL 82
KOÇAK, ERDEM 66, 423
KOÇAK, MEHMET ZAHİD 135
KOÇHAN, KORAY 81, 441
KOÇKAR, MUHAMMET CEM 125
KOÇYİĞİT, ABDÜRRAHİM 12
KONCA, AHMET 302, 336
KONDUK, BUĞRA TOLGA 86, 101
KORKMAZ, HÜSEYİN 198, 199, 227
KORKMAZ, MEHMET 264
KORKUT, ESİN 249, 256, 258, 287, 449, 467, 500, 502
KORUK, MEHMET 168, 193
KOYUN, OSMAN NURİ 476
KOZAK, AYŞEGÜL 11
KÖKER, İBRAHİM HAKKI 57, 81, 441
KÖKLÜ, HAYRETDİN 64, 179, 181, 182, 321
KÖKLÜ, SEYFETTİN 341
KÖK, MEHMET 316, 322, 458
KÖKSAL, ALİ RIZA 399, 438, 452, 493
KÖKSAL, AYDIN ŞEREF 32, 33, 52, 62, 113, 359, 373, 389, 394, 402, 479, 481, 485, 506
KÖKSAL, İFTİHAR 21, 292
KÖKSAL, SELÇUK 498
KÖROĞLU, EMİNE 150
KÖROĞLU, MEHMET 207
KÖRÜKÇÜ, YAĞMUR 517
KÖSEOĞLU, HASAN TANKUT 446, 448
KÖSEOĞLU, HÜSEYİN 187, 476
KÖSEOĞLU, TANKUT 425, 434
KUMBASAR KARAOSMANOĞLU, HAYAT 293
KUMCU, EMRAH 403
KURBANOV, YAKUB 29, 186
KURSUN, MELİS 477
KURŞUNBEKİROĞLU, EMEL 517
KURŞUN, MELİS 109
KURTARAN, BEHİCE 292, 293, 295
KURT, İDRİS 469
KURTKULAĞI, ÖZGÜR 498
KURTMAN, CENGİZ 318
KURT, ÖMER 117
KURT ÖMÜRLÜ, İMRAN 105
KURT, SEZEN 387, 396
KUŞÇU, KEMAL 14
KUŞTAŞ, ALİ AYTUĞ 400, 401, 422
KUTLUANA, UFUK 144
KUTLU, HAKAN 109
KUTSAL, NESLİAR ESER 372, 375
KUYUM, PINAR 386
KUZU, AYHAN 422
KUZU, TUĞÇE 429
KÜÇÜKBAŞ, TEVFİK ALİ 517
KÜÇÜKFIRAT, FERİDE 517
KÜÇÜK, MELEK 528, 530
KÜÇÜKMETİN, NURTEN 121
KÜÇÜKZEYBEK, YÜKSEL 165
KÜRBÜZ, KEMAL 66, 248, 338
KÜREŞ, ÇİĞDEM 516

L

LARSEN, FİN STOLZE 82
LEHİMCİOĞLU, MERVE 194, 480
LOZA, ALDO J. MONTANO 82

M

MALKOÇ, DİLEK 478
MANİCİ, METE 13
MA, XİONG 82
MAY, MİCHELE 82
MEHDİYEV, SHAHİN 356, 465
MEMİŞ, TUĞBA 191
MEMMEDOVA, JALE 169
MERCAN, ZUHAL 491
METİN, MELİKE RUŞEN 79
MEYDAN, BİLGE CAN 501
MİHMANLI, İSMAİL 89
MUĞLU, HARUN 143
MUNGAN, ZEYNEL 527
MUNĞAN, SEVDEGÜL 377
MURADOV, HABİL 29, 186
MURATORİ, LUİGİ 82
MURATORİ, PAOLO 82
MUTLU, FULDEM 52
MÜLAZİMOĞLU, LÜTFİYE 185
MÜLLER, NİKLAS F. 82

N

NAK, SELİM GİRAY 35
NAMAZOV, ANAR 30
NAMIDURU, MUSTAFA 295
NARLI İNCE, ZÜBEYDE İLKE 155
NART, DENİZ 395
NAYCI, ALİ 291
NAZLIGÜL, YAŞAR 7, 116, 177, 201, 332
NEŞELİOĞLU, SALİM 80

O

OFLAZOĞLU, UTKU 165
OĞUZ, BAHADIR HAKAN 528
OĞUZ, DİLEK 15, 194, 346, 357, 360, 361, 363, 364, 480, 489, 503
OĞUZ, EKİN OKTAY 381
OĞUZ, ESİN 175
OKATA, İLYAS ERCAN 444
OKÇU, NİHAT 167
OKUTURLAR, YILDIZ 504
OLĞAÇ, MUHAMMED MİRHAN 376
ORAN, GÜLBİN 233
ORHANOĞLU, TİMUR 269, 284
ORMAN, SEVAL 268, 472
ORTAÇ, RAGIP 307
ORUÇ, NEVİN 11, 69, 97, 275, 392, 395, 430, 433, 437, 451
OZAN, ZEYNEP 118

Dizin

Ö

ÖCAL, LÜTFÜ 22
ÖCAL, SERKAN 44
ÖDEMİŞ, BÜLENT 48, 49, 72, 122, 320, 374, 379, 414, 416
ÖĞREDİCİ, GÖKTÜRK 504
ÖĞÜT, TAHİR SAYGIN 238
ÖKTEM ÜSTÜN, ŞEBNEM 141
ÖLMEZ, ÖMER FATİH 263
ÖLMEZ, ŞEHMUS 151
ÖNAL, AYÇA 9
ÖNCEL, MUSTAFA 259, 265, 281
ÖNDER, FATİH OĞUZ 67, 121, 419
ÖNLEN, YUSUF 292, 293, 295, 407, 483
ÖREKİCİ TEMEL, GÜLHAN 100, 396
ÖZASLAN, ERSAN 82, 434, 446, 448
ÖZBİLGİN, MAHMUT KEMAL 318
ÖZCAN, ÖZHAN 262
ÖZCAN, SARP 477
ÖZÇİMEN, BÜŞRA 64
ÖZDEMİR, BAHAR 269
ÖZDENKAYA, YAŞAR 249, 258, 449
ÖZDEN, KEMALETTİN 184, 487
ÖZDERE, EDA 109
ÖZDİL, KAMİL 66, 240, 248, 250, 280, 309, 338, 510
ÖZDİL, SADAKAT 61
ÖZDOĞAN, OSMAN CAVİT 55, 58, 63, 100, 112, 139, 140, 171, 185, 209, 323, 330, 331, 347, 387, 396, 412, 420, 447, 496
ÖZEL, FAİK 200
ÖZEN ALAHDAB, YEŞİM 63, 112, 185, 209, 356, 465
ÖZENTÜRK, CİHAN 149, 160, 214
ÖZER, AYŞE 19
ÖZER, BAHRİ 498
ÖZER ETİK, DİĞDEM 44
ÖZER, ÖMER FARUK 12
ÖZER, SERHAT 391
ÖZGÜR, MEDİNE 209
ÖZGÜR, ORHAN 377
ÖZİN, YASEMİN ÖZDERİN 43, 93, 170, 243, 289
ÖZKAHYA, MEHMET 25
ÖZKAN, HASAN ATİLLA 34
ÖZKART, BURÇİN 125
ÖZKURT, ZÜLAL 487
ÖZMEN, SEVİLAY 184
ÖZMEN, ZAFER 262
ÖZOĞUL, YUSUF BAYRAM 381
ÖZÖVER, İREM 306
ÖZSOY, İBRAHİM ETHEM 310, 311
ÖZTAŞ, ERKİN 48, 129, 289, 320
ÖZTEKİN, ŞURA 26
ÖZTOPRAK ÇUVALCI, NEFİSE 292, 293, 295
ÖZTOP, ZEHRA ZEREN 344
ÖZTÜRK, BENGİ 425, 434, 446, 448
ÖZTÜRK ENGİN, DERYA 234
ÖZTÜRK, KADİR 117, 220
ÖZTÜRK, OĞUZHAN 240, 248, 338
ÖZTÜRK, ÖMER 72, 93, 217, 243, 254, 374, 473
ÖZTÜRK, YELDA 26
ÖZTÜRK, YEŞİM 386
ÖZÜTEMİZ, AHMET ÖMER 11, 69, 97, 298, 395, 433, 451, 460, 521

P

PAKÖZ KOÇAL, ZEHRA BETÜL 370
PARÉS, ALBERT 82
PARLAK, EMİNE 487
PARLAK, ERKAN 32, 33, 52, 62, 113, 359, 373, 389, 394, 402, 479, 481, 485, 506
PARLAK, MEHMET 487
PATA, CENGİZ 440, 519
PAYZIN, KADRİYE BAHRİYE 165
PEKER, PINAR 303
PEKMEZCİ, SALİH 89
PEKTAŞ, ERENGÜL 349
PİRİNÇCİ SAPMAZ, FERDANE 116, 177, 201, 332
PİRİNÇÇİ SAPMAZ, FERDANE 7
POLAT, HAKKI 107
POLAT, IRMAK 20
POLAT, YUNUS 79
POTUROĞLU, ŞULE 462, 504
POYRAZOĞLU, ORHAN KÜRŞAT 297, 385
PULLUKÇU, HÜSNÜ 275
PÜRNAK, TUĞRUL 82, 182

R

RACHİD, KOUDJETİ 164
RAKICI, HALİL 70, 207, 245
RASTGELDİ, AHMET 330, 331
RUSTEM, ADALAT 30
RÜSTEMOĞLU, AYDIN 509
RÜSTEMOVA, NİGAR 31, 375, 475
RZAYEV, TARVERDİ 30

S

SABUNCU, TEVFİK 54
SADİOĞLU, REZZAN EREN 205
SAĞLAM, AYSEL 517
SAHTİYANCI, BERRAK 213
SAKALLI KANİ, AYŞE 14
SAKİN, YUSUF SERDAR 117
SALİ, MÜRSEL 277
SARAÇ, GONCA 191
SARICA, EMİNE 518
SARICI, İNANÇ ŞAMİL 130
SARIGÜZEL, NEVİN 419
SARIKAYA, ABDİ METİN 316
SARIKAYA, OZAN FATİH 283
SARI, NAGEHAN DİDEM 292, 293, 295
SARITAŞ, BÜNYAMİN 98
SARITAŞ, ÜLKÜ 299, 300, 301, 305
SARUC, MURAT 31
SARUÇ, MURAT 121
SAYAR, SÜLEYMAN 240, 248, 250, 280, 338, 510
SAYINER, ABDULLAH 433
SAYINER, ZEYNEL ABİDİN 53
SCHİANO, THOMAS D. 82
SEÇKİN, YÜKSEL 73, 443
SEKİ, SEVİL 258, 263, 265
SEKMEN, ÜMİT 417
SELÇUK, HALDUN 44
SERTOĞLU, ERDİM 220
SEVİNÇ, EYLEM 216
SEVİNÇ, NERGİZ 216
SEVİNDİR, İSA 504
SEYYAR, MUSTAFA 86
SEZAK, MURAT 11, 398
SEZER, TAYLAN ÖZGÜR 392
SEZGİN, ORHAN 55, 58, 66, 76, 100, 139, 140, 323, 330, 331, 347, 387, 396, 412, 496
SEZİKLİ, MESUT 147, 365
SEZİK, MESUT 66
SHİKHALİYEVA, AYSEL 460
SIRMATEL, FATMA 226
SİDAHMED, MEDJAHDİ 164
SİPAHİ, OĞUZ REŞAT 275
SİVREL UZUN, ECE 150
SİVRİ, BÜLENT 64, 321
SOKMENSUER, CENK 179
SOLAKOĞLU, TEVFİK 187
SONGÜR, YILDIRAN 61
SOUFİANE, ZATİR 164
SOYDAL, ÇİĞDEM 65
SOYKAN, İRFAN 26, 65, 80
SOYLU, ALİ RIZA 41, 228, 229, 268, 288, 406, 410, 472
SOYLU, ALİYE 66, 504
SOYTÜRK, MÜJDE 128

Dizin

SÖNMENSÜER, CENK 182
SUNA, NURETDİN 44
SUNU, CENK 62
SÜLEYMANLAR, İNCİ 27, 384
SÜLEYMAN, NİGAR 29, 186
SÜLEYMANOV, ZEYGAM 29, 186
SÜNGER, ERDEM 143

Ş

ŞAHİN, ABDURRAHMAN 297, 385
ŞAHİN, ADEM 239
ŞAHİN, DENİZ 226
ŞAHİN, HALİL 391
ŞAHİN, MEMDUH 341, 399, 438, 452, 493
ŞAHİN, SELİN MERVE 413
ŞAHİN, SEVAL YILDIZ 188
ŞAHİNTÜRK, YASİN 23, 316
ŞANAL, ÖZGÜN 238
ŞEKER, MEHMET 329
ŞENATEŞ, EBUBEKİR 488
ŞENER, TARIK EMRE 111
ŞEN, İLKER 399, 438, 452, 493
ŞENOCAK TAŞÇI, ELİF 286
ŞENOL, ALTUĞ 125
ŞENTÜRK DURMUŞ, NURDAN 185, 420
ŞENTÜRK, HAKAN 57, 81, 441, 482
ŞENTÜRK, ÖMER 50, 524, 525
ŞENYİĞİT, ABDÜLHALİM 269, 284
ŞİMŞEK, GÜLÇİN 7
ŞİMŞEK, ZAHİDE 149, 160, 214
ŞİN, YASEMİN 519
ŞİRİN, ABDÜLLATİF 488
ŞİRİN, GÖKTUĞ 50, 66, 394, 524, 525
ŞİŞMAN, GÜRHAN 31, 67, 121, 475, 526
ŞİT, DEDE 200
ŞİT, MUSTAFA 498

T

TABAKÇI, ÖMER NACİ 493
TABAK, FEHMİ 292, 293, 295
TAHTACI, MUSTAFA 79
TAMER, ALİ 456
TANA, SİEN 82
TANOĞLU, ALPASLAN 353, 421
TAPAN, SERKAN 220
TAŞ, ADNAN 98, 151, 152, 153
TAŞBAKAN, MELTEM 275
TAŞÇIOĞLU, CEMİL 411
TAŞ, EKİN 387, 396
TAŞ, ZAHİDE 458
TATAR, SENA BERRA 165
TATLI DOĞAN, HAYRİYE 79
TAY, AHMET 184
TEKER, TUFAN 277
TEKİN, FATİH 275, 298, 521
TEMEL, VOLKAN 134
TEMEL, YASEMİN ECEM 67, 490
TENLİK, İLYAS 72, 93, 217, 243, 254, 374, 473
TEZEL, AHMET 41, 228, 229
TEZEL, HÜSEYİN AHMET 268, 288, 406, 410, 472
TEZOL, ÖZLEM 291
TIĞLI, ESRA 429
TİFTİKÇİ, ARZU 121
TİTİZ, ALİ 109
TOKA, BİLAL 32, 33, 52, 62, 113, 359, 373, 389, 394, 402, 456, 479, 481, 485, 506
TOKER, TUBA 9
TOKMAK, SALİH 87, 267
TOMBULOĞLU, MURAT 460
TOMEY, OKŞAN 69, 97
TONGUT, SİBEL 517
TOPALAK, ÖMER SELAHATTİN 128
TOPAL, FİRDEVS 393, 397, 497, 499
TOPAL, GÜL SENA 264
TOPTAŞ, TAYFUR 447
TORGUTALP, MURAT 7
TOSUN, SELMA 292
TÖRÜNER, MURAT 94, 95
TÖZ, HÜSEYİN 25
TÖZÜN, NURDAN 31, 67, 109, 121, 372, 375, 419, 475
TSEVELDORJ, NOMİNGEREL 64, 181, 182, 321
TUCER, DİLEK 66
TUÇBİLEK, ENVER 66
TUNCA, RECAİ 105
TUNCEL, ELİF TUĞBA 90, 308, 383
TUNCER, KORAY 61
TUNCER, MURAT 475
TUNÇ, NURETTİN 47, 297, 385
TURAN, AYNUR 149
TURAN, İLKER 25, 74, 115, 275
TURHAN, AYKUT 445
TUTPINAR, YILDIRAY 237
TÜRKDOĞAN, MEHMED KÜRŞAD 12
TÜRKMEN, FUNDA MÜŞERREF 234
TÜRKMEN, İLKNUR 306
TÜRKÖLMEZ, ŞEYDA 79
TÜZÜN, SABAH 150

U

UÇMAK, FEYZULLAH 90, 189, 195, 308, 333, 383
ULAŞLI, TUĞÇE 194, 480
ULAŞOĞLU, CELAL 488
ULU, HAKAN 105
ULUSAL, HASAN 53
UNSAL, BELKIS 13
URAN, BERNA NİLGÜN 497, 499
USLAN, MUSTAFA İHSAN 32, 33, 52, 62, 113, 359, 373, 389, 394, 402, 456, 479, 481, 485
USTAOĞLU, MÜGE 239
USTA, YUSUF 291
UTKU, ÖZLEM GÜL 15, 194, 346, 357, 360, 361, 363, 364, 480, 489, 503
UYANIKOĞLU, AHMET 54, 66, 285, 302, 312, 324, 325, 336, 367, 369, 388
UYANIKOĞLU, HACER 285, 312
UYAR, ALİ ALPARSLAN 147, 365
UYAR, NİDA 53
UYAR, SEYİT 23, 316, 322
UYGUN, AHMET 117
UYSAL, ALPER 283
UZMAN, METİN 7, 116, 177, 201, 332

Ü

ÜÇBİLEK, ENVER 55, 58, 100, 139, 140, 323, 330, 331, 347, 387, 396, 412, 496
ÜMİT, ELİF GÜLSÜM 288, 406, 410, 472
ÜMİT, HASAN CELALETTİN 41, 228, 229, 268, 288, 406, 410, 472
ÜNALAN, BÜLENT 423
ÜNAL, NALAN GÜLŞEN ÖZÇELİK 11, 25, 69, 97, 275, 298, 392, 395, 430, 433, 437, 451, 521
ÜNAY, FULYA ÇAKALOĞLU 126
ÜNER, ERHAN 38
ÜNLÜKAPLAN, AYTEKİN 533
ÜNSAL, BELKIS 46, 56, 68, 77, 126, 165, 370, 393, 397, 439, 497, 499
ÜNSAL, GÜLBİN 41, 228, 229, 288
ÜNVERDİ, SELMAN 461
ÜNVER, NURCAN 57, 81, 482
ÜSTÜNDAĞ, YÜCEL 394, 506
ÜSTÜN, YUSUF 149, 160
ÜZÜM, YUSUF 46

V

VARDARELİ, ESER 121
VARDAR, RUKİYE 141, 275, 398

Dizin

VATANSEVER, SEZGİN 56, 77, 126, 370, 393, 439
VERMA, SUMİTA 82

W

WAHLİN, STAFFAN 82
WANG, QİXİA 82
WOODCOCK, ANDREW 471

Y

YAKIN, MURAT 143
YALÇIN, ARZU DİDEM 509
YALÇIN, BÜLENT 79
YALÇIN, ELİF 498
YALÇIN, KENDAL 189, 195, 333
YALÇIN, MEHMET SUAT 98, 151, 152, 153, 154
YALÇIN, NAZİF 232, 314
YALÇIN, ÜLKER KARAGECE 299
YALNIZ, MEHMET 47, 297, 385
YAMAN, SEMİH 498
YAMAZHAN, TANSU 275, 292, 293, 295
YANARTAŞ, ÖMER 14
YANIKOĞLU, YELİZ 418, 492
YAPALI, SUNA 115, 121
YAPRAK, BÜLENT 284
YARAŞ, SERKAN 55, 58, 100, 139, 140, 171, 323, 330, 331, 347, 387, 396, 412, 496
YARIKKAYA, ENVER 351
YAŞA, MEHMET HADİ 123, 197
YAVUZ, ŞEYMA 15
YAYLA, ENES 444
YAYLA, MUHTEŞEM EROL 98
YAZGAN, YUSUF 353, 421
YEĞİN, ENDER GÜNEŞ 349
YEKEDÜZ, EMRE 181
YELGEN, HANDE 31, 475
YENİCE, NECATİ 54, 367, 388
YENİGÜN, BÜLENT 400
YENİGÜN, YILMAZ 529
YENİOVA, ABDULLAH ÖZGÜR 262
YEŞİL, ATAKAN 34, 418, 519
YEŞİL, BAYRAM 72, 211, 217, 243, 254, 374, 381, 414, 416, 473
YEŞİLYURT, ESRA 365
YILDIRIM, ABDULLAH EMRE 53, 86, 101
YILDIRIM, BEYTULLAH 102, 120, 328, 334, 335, 339, 340, 343, 344, 345, 355, 380, 405, 424, 501, 523
YILDIRIM, BÜLENT 27, 252
YILDIRIM, İLHAN 481
YILDIRIM, MURAT 61
YILDIRIM, NURCAN 176
YILDIRIM, OĞUZHAN 73, 443
YILDIRIM, TEKİN 118
YILDIZ, İLKNUR ESEN 207, 293
YILDIZ, RUKİYE 54, 367
YILDIZ, SATI SENA 22
YILMAZ, ABDULKERİM 84, 172, 175
YILMAZ, ASU FERGUN 165
YILMAZ, AYGEN 252, 459
YILMAZ, BARIŞ 476
YILMAZ, DEMET 9
YILMAZ ENÇ, FERUZE 14
YILMAZ, HASAN 50
YILMAZ, HÜLYA 261
YILMAZ, İBRAHİM 55, 139, 140, 330, 331, 347, 496
YILMAZ, KEMALETTİN 149, 160
YILMAZ, MÜMTAZ 25
YILMAZ, NEVİN 159
YILMAZ, NİMET 461
YILMAZ, OKAN 476
YILMAZ, ÖMER 167
YILMAZ, SEZAİ 443
YILMAZ, ŞERİF 132, 133
YILMAZ ÜRÜN, YONCA 394, 506
YILMAZ, YUSUF 9, 63, 112, 209, 271, 465
YILMAZ, YUSUFCAN 94, 442
YOLAÇAN, RAMAZAN 107
YOLCULAR, BAŞAK OĞUZ 23, 316
YORULMAZ, ELİF 200
YOSHİDA, ERİC M. 82
YÖNAL, OYA 61
YÖNEM, ÖZLEM 84
YÖNEM SAYGILI, ÖZLEM 172, 175
YTTİNG, HENRİETTE 82
YURDAIŞIK, IŞIL 159
YURDAYDIN, CİHAN 21, 444
YURTLU, DERYA ARSLAN 13
YURTSEVER, SÜREYYA GÜL 397
YÜKSEL, ASLI 390, 508
YÜKSEL, ELİF SARITAŞ 370, 393, 397, 497, 499
YÜKSELEN, ABDULVAHİT 105, 197
YÜKSELEN, ABDÜLVAHİT 123
YÜKSEL, MAHMUT 43, 72, 93, 170, 217, 243, 254, 374, 381, 473
YÜKSEL, MERVE 444

Z

ZERDALİ, ESRA 293
ZEYTİNOĞLU, AYŞIN 436
ZEYTUNLU, MURAT 74, 115