39. ULUSAL GASTROENTEROLOJİ HAFTASI

10. GASTROENTEROLOJİ CERRAHİSİ KONGRESİ

22 - 27
KASIM 2022
KAYA PALAZZO OTEL
ANTALYA

www.ugh2022.org

Kongre Düzenleme Kurulu

Kongre Başkanı: Prof. Dr. Orhan Sezgin

Kongre Sekreteri
Prof. Dr. Selim Aydemir
Doç. Dr. Aslı Çiftçibaşı Örmeci

Kurs Kordinatörü: Prof. Dr. Mehmet İbiş

Kordinatör Yardımcısı
Prof. Dr. Ömer Yılmaz

Türk Gastroenteroloji Derneği Yönetim Kurulu

Başkan: Prof. Dr. Dilek Oğuz
Yüksek İhtisas Üniversitesi Tıp Fakültesi
Gastroenteroloji Bilim Dalı/Güven Hastanesi, Ankara

II. Başkan: Prof. Dr. Mehmet Cindoruk
Gazi Üniversitesi Tıp Fakültesi
Gastroenteroloji Bilim Dalı, Ankara

Genel Sekreter: Prof. Dr. Ayhan Hilmi Çekin
SBÜ Antalya Eğitim ve Araştırma Hastanesi
Gastroenteroloji Kliniği, Antalya

Muhasip Üye: Prof. Dr. Müjde Soytürk
Dokuz Eylül Üniversitesi Tıp Fakültesi
Gastroenteroloji Bilim Dalı, İzmir

Asil Üyeler

Prof. Dr. Canan Alkım
SBÜ Şişli Hamidiye Etfal Eğitim ve Araştırma Hastanesi
Gastroenteroloji Kliniği, İstanbul

Prof. Dr. Yusuf Ziya Erzin
İstanbul Üniversitesi Cerrahpaşa Tıp Fakültesi
Gastroenteroloji Bilim Dalı, İstanbul

Prof. Dr. Meral Akdoğan Kayhan
SBÜ İç Hastalıkları Ana Bilim Dalı, Ankara Şehir Hastanesi
Gastroenteroloji Kliniği, Ankara

2022 39. UGH BİLİMSEL DANIŞMA KURULU

Prof. Dr. Ahmet Tezel
Prof. Dr. Ali İbrahim Hatemi
Doç. Dr. Aşkın Erdoğan
Prof. Dr. Bülent Ödemiş
Prof. Dr. Cumali Efe
Doç. Dr. Göktuğ Şirin
Doç. Dr. Gupse Adalı
Doç. Dr. İlker Turan
Prof. Dr. Murat Saruç
Doç. Dr. Mustafa Yılmaz
Doç. Dr. Nalan Ünal
Doç. Dr. Nevin Akçaer Öztürk
Doç. Dr. Osman Özdoğan
Prof. Dr. Remzi Akdoğan
Prof. Dr. Sabite Kaçar
Doç. Dr. Salih Boğa
Prof. Dr. Sedef Kuran
Doç. Dr. Süleyman Günay
Prof. Dr. Şebnem Gürsoy
Doç. Dr. Yasemin Özderin Özin
Prof. Dr. Yeşim Alahdab
Doç. Dr. Yusuf Kaya
Prof. Dr. Yüksel Seçkin

SÖZLÜ BİLDİRİLER

BSS-01/ 39. Ulusal Gastroenteroloji Haftası

Kolorektal Kanser Polip Çalışma Grubu Puanlama Sistemi; 50 Yaşından Küçük Vakalarda Kolorektal Kanser Taraması İçin Güvenilir Etkili ve Non İnvaziv Bir Yöntemdir

Levent Erdem, Erdem Akbal, Dilek Tucer, Enver Üçbilek, Göktuğ Şirin, Hüseyin Alkım, Çağatay Ak, Mubin Özercan, Mevlüt Kıyak, Volkan Şenkal, Binnur Canbakan, Can Boynukara, Selçuk Candan, Oğuz Kağan Battaloğlu, Rasim Eren Cankurtaran, Hakan Ümit Ünal, Ekrem Aslan, Can Dolapçıoğlu, Ahmet Uyanık, Emel Ahısalı Erim, Aliye Soylu, Levent Doğanay, Ahmet Kemal Gürbüz, Kamil Özdil, Hakan Alagözlü, Tuba Erürker Öztürk, Mehmet Çoban, Mesut Sezikli, Erdem Koçak, Murat Saruç, Murat Tuncer, Filiz Akyüz, Nurdan Tözün

Kolorektal Kanser-Polip Çalışma Grubu

Amaç: Kolorektal Kanser Polip Çalışma Grubu (KRK-ÇG) puanlama sistemi KRK taramasında kullanılabilen non invaziv tarama yöntemi olabileceği daha önceki çalışmamızda gösterilmiştir. Bu çalışmada yaş, cinsiyet, vücud kitle indeksi (VKİ), sigara maruziyeti, ailede KRK hikayesi dahil edilerek geliştirilen KRK-ÇG puanlamasının 50 yaşından küçük vakalarda KRK ve Polip taraması için güvenirliliğinin ve doğruluğunun test edilmesi amaçlanmıştır.

Materyal-Metod: Çalışmaya KRK-ÇG puanı 4 ve üzerinde olan (Grup A) ve 4' ün altında(GrupB) olan ve tarama amacı ile kolonoskopi yapılan vakalar rastgele yöntemle alınmıştır. Çalışmada 12 merkezden elde edilen 3820 vakanın verileri değerlendirilmiştir.. Değerlendirmeye uygun 2217 vakada KRK, adenomatöz polip(AP) oranları ve KRK-ÇG puanlamasının doğruluğu test edilmiştir.

Sonuçlar: Tüm vakalarda KRK sıklığı % 1.3, AP saptama oranı ise % 26.6 idi.Tüm poliplerin % 87.2 ' si adenomatöz polip olarak saptandı. Grup A' da KRK ve AP sıklıklar Grup B' ye göre anlamlı olarak yüksek bulundu ($p<0.001$). Grup A' da KRK oranı % 2.6, AP oranı ise % 45.2 idi. Grup B' de ise KRK % 0.8, AP ise % 20.2 oranında saptandı ($p<0.001$). KRK-ÇG puan 4 cut-off olarak alındığında AP polip saptanması için % 45.5 sensivite ve % 100 spesifiteye sahiptir ($p<0.001$), KRK için % 53 sensivite ve % 74 spesifiteye sahiptir ($p<0.001$).

Tartışma: TKRK-ÇG puanlama sistemi, 50 yaş altındaki olgularda KRK ve adenomatöz poliplerin erken dönemde saptanması için ucuz, etkili ve güvenilir bir yöntemdir.

Anahtar Kelimeler: kolorektal kanser, polip, erken tanı

Colorectal Cancer Polyp Study Group Scoring System; It is a reliable, effective and non-invasive method for colorectal cancer screening in cases younger than 50 years old

Levent Erdem, Erdem Akbal, Dilek Tucer, Enver Üçbilek, Göktuğ Şirin, Hüseyin Alkım, Çağatay Ak, Mubin nkurtaran, Hakan Ümit Ünal, Ekrem Aslan, Can Dolapçıoğlu, Ahmet Uyanık, EmelÖzercan, Mevlüt Kıyak, Volkan Şenkal, Binnur Canbakan, Can Boynukara, Selçuk Candan, Oğuz Kağan Battaloğlu, Rasim Eren Ca Ahısalı Erim, Aliye Soylu, Levent Doğanay, Ahmet Kemal Gürbüz, Kamil Özdil, Hakan Alagözlü, Tuba Erürker Öztürk, Mehmet Çoban, Mesut Sezikli, Erdem Koçak, Murat Saruç, Murat Tuncer, Filiz Akyüz, Nurdan Tözün

Kolorectal Cancer-Polyp Study Group

Objective: In our previous study was shown that the Colorectal Cancer Polyp Study Group (CRC-SG) scoring system can be a non-invasive screening method that can be used in CRC screening. In this study, it was aimed to test the reliability and accuracy of the CRC-SG scoring developed by including age, gender, body mass index, smoking and family history in cases younger than 50 years of age.

Materials-Methods: Subjects who underwent colonoscopy for screening were divided into two group according to CRC-SG score of >=4 (Group A) and below 4 point (Group B) randomly. 3820 cases were included obtained from 12 centers. CRC, adenomatous polyp (AP) rates and accuracy of CRC-SG scoring were tested in 2217 cases suitable for the evaluation.

Results: The frequency of CRC was 1.3% and the detection rate of AP was 26.6% in all cases. 87.2% of all polyps were detected as adenomatous polyps. The frequencies of CRC and AP were found to be significantly higher in Group A compared to Group B ($p<0.001$). In Group A, the rate of CRC was 2.6%, and the rate of AP was 45.2%. In Group B, CRC was 0.8% and AP was 20.2% ($p<0.001$). When the CRC-SG score is 4 cut-off, it has 45.5% sensitivity and 100% specificity for AP polyp detection ($p<0.001$), 53% sensitivity and 74% specificity for CRC ($p<0.001$).

Discussion: The CRC-SG scoring system is an inexpensive, effective and reliable method for the early detection of CRC and adenomatous polyps in patients younger than 50 years of age

Keywords: colorectal cancer, polyp, early diagnosis

BSS-02 / 39. Ulusal Gastroenteroloji Haftası

İrritabl Bağırsak Sendromunun Kalın Bağırsak Dokusunda Meydana Getirdiği Moleküler Değişimlerin Proteomiks Yaklaşımlar Kullanılarak İncelenmesi

Enes Derviş[1], Sadettin Hülagü[1], Hasan Yılmaz[1], Gürler Akpınar[2], Murat Kasap[2]

[1]Kocaeli Üniversitesi Tıp Fakültesi, İç Hastalıkları Ana Bilim Dalı, Kocaeli
[2]Kocaeli Üniversitesi Tıp Fakültesi, Tıbbi Biyoloji Ana Bilim Dalı, Kocaeli

İrritabl Bağırsak Sendromu (İBS); tekrar eden ve süreğen karın ağrısı, bağırsak alışkanlıklarında, dışkı formunda ve sıklığında değişiklikle karakterize, organik bir patoloji ile izah edilemeyen fonksiyonel bir bağırsak hastalığıdır. Etiyolojisinde birden fazla etken tutulmakla beraber patofizyolojisi net olarak aydınlatılamamıştır.
Prevalansı bölgelere göre farklılık gösterse de en sık rastlanılan gastrointestinal hastalıklardan birisidir. Proteomik, bir biyolojik örnek içerisindeki protein içeriğinin, yapısının ve aktivitesinin araştırıldığı bir moleküler araştırma disiplinidir. Genellikle temel araştırmaların yanında klinik açısından önemli olan biyobelirteç keşfi içinde kullanılan bir alandır.
Çalışmamızda kalın bağırsağın 3 farklı bölgesinden(inen,transvers,çıkan kolon) örnek alınıp proteomiks çalışması yapılarak IBS'nin barsağın farklı bölgelerindeki etkisini araştılmış, hastalığın patofizyolojisinin aydınlatımasına ve olası biyobelirteç tanımlaması üzerine çalışılmıştır.
Elde edilen örneklerden yapılan STRING analizler sonucunda transvers kolon ve inen kolonda kontrol grubuyla IBS subgrupları(IBS-kabızlık,IBS-Diyare,IBS-Mikst) karşılaştırıldığında, biyolojik süreçte rol alan SRP-dependent cotranslational protein targeting to membrane proteinlerinin azalmış olduğunu tespit ettik. Her 3 subgruptada durum aynı şekildeydi. Bu biyolojik süreç proteinlerin translasyon sırasında meydana gelen ve iki anahtar bileşene, sinyal tanıma partikülüne (SRP) ve SRP reseptörüne bağlı olan bir zara hedeflenmesi ile ilişkilidir. Bu durumun IBS'un patofizyolojisini açıklamakta yardımcı olacağı kanaatindeyiz.

Anahtar Kelimeler: İrrtabl Bağırsak Sendromu, Proteomiks, Fonksiyonel Bağırsak Hastalıkları

Investigation of Molecular Changes Caused by Irritable Bowel Syndrome in Large Intestinal Tissue Using Proteomics Approaches

Enes Derviş[1], Sadettin Hülagü[1], Hasan Yılmaz[1], Gürler Akpınar[2], Murat Kasap[2]

[1]Kocaeli University Faculty of Medicine, Department of Internal Medicine, Kocaeli
[2]Kocaeli University Faculty of Medicine, Department of Medical Biology, Kocaeli

Irritable Bowel Syndrome is a functional bowel disease characterized by recurrent and persistent abdominal pain, changes in bowel habits, stool form and frequency, which cannot be explained by an organic pathology. Although multiple factors are involved in its etiology, its pathophysiology has not been clearly elucidated. Although its prevalence varies by region, it is one of the most common gastrointestinal diseases Proteomics is a molecular research discipline that investigates the protein content, structure and activity in a biological sample. It is a field that is often used for basic research as well as clinically important biomarker discovery. In our study, samples were taken from 3 different regions of the large intestine (descending, transverse, ascending colon) and proteomics studies were performed to investigate the effect of IBS in different regions of the intestine, to elucidate the pathophysiology of the disease and to identify possible biomarkers. STRING analysis of the obtained samples revealed that SRP-dependent cotranslational protein targeting to membrane proteins involved in the biological process was decreased in the transverse colon and descending colon in IBS subgroups (IBS-constipation, IBS-Diarrhea, IBS-Mix) compared to the control group. This was the case in all 3 subgroups. This biological process is associated with the targeting of proteins to a membrane that occurs during translation and depends on two key components, the signal recognition particle (SRP) and the SRP receptor. We believe that this may help to explain the pathophysiology of IBS.

Keywords: Irritable Bowel Syndrome, Proteomics, Functional Bowel Diseases

İnen kolon IBS-D/Kontrol STRING analizi
IBS-D/Control STRING analysis of the descending colon

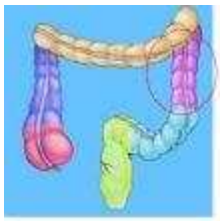

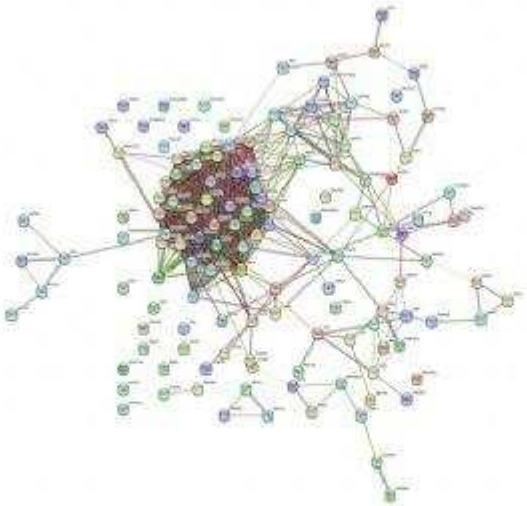

	Biological Process (Gene Ontology)			
GO term	description	count in network	strength	* false discovery rate
GO:0006614	SRP-dependent cotranslational protein targeting to membra...	30 of 96	1.67	1.25e-24
GO:0019083	Viral transcription	30 of 119	1.58	2.67e-23
GO:0002164	Nuclear transcribed mrna catabolic process, nonsensemed...	24 of 119	1.38	1.15e-21
GO:0006413	Translational initiation	30 of 141	1.5	3.02e-21
GO:0000936	Nuclear transcribed mrna catabolic process	31 of 186	1.32	4.62e-29
GO:0006401	RNA catabolic process	33 of 241	1.3	6.93e-28
GO:0034655	Nucleobase containing compound catabolic process	38 of 373	1.16	2.08e-27
GO:0006412	Translation	54 of 566	1.14	3.59e-25
GO:0006518	Peptide metabolic process	36 of 582	1.03	2.60e-23
GO:0043603	Cellular amide metabolic process	42 of 773	0.91	2.62e-23

SRP-dependent cotranslational protein targeting to membrane Proteinlerin translasyon sırasında meydana gelen ve iki anahtar bileşene, sinyal tanıma partikülüne (SRP) ve SRP reseptörüne bağlı olan bir zara hedeflenmesi. Karşılaştırılan iki grup arasında anlamlı farklılık tespit edilmiştir.
SRP-dependent cotranslational protein targeting to membrane Targeting of proteins to a membrane that occurs during translation and depends on two key components, the signal recognition particle (SRP) and the SRP receptor. Significant differences were detected between the two groups compared.

İnen kolon IBS-K/Kontrol STRING analizi
IBS-C/Control STRING analysis of the descending colon

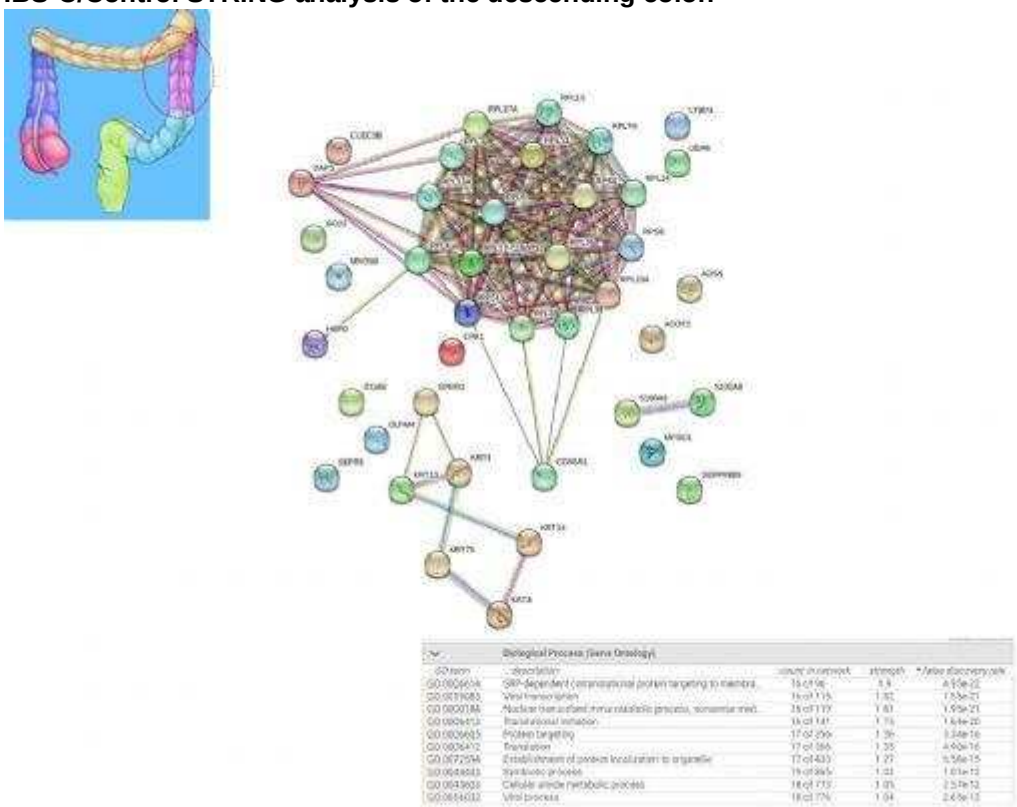

SRP-dependent cotranslational protein targeting to membrane Proteinlerin translasyon sırasında meydana gelen ve iki anahtar bileşene, sinyal tanıma partikülüne (SRP) ve SRP reseptörüne bağlı olan bir zara hedeflenmesi. Karşılaştırılan iki grup arasında anlamlı farklılık tespit edilmiştir.
SRP-dependent cotranslational protein targeting to membrane Proteinlerin translasyon sırasında meydana gelen ve iki anahtar bileşene, sinyal tanıma partikülüne (SRP) ve SRP reseptörüne bağlı olan bir zara hedeflenmesi. Karşılaştırılan iki grup arasında anlamlı farklılık tespit edilmiştir.

İnen kolon IBS-M/Kontrol STRING analizi
IBS-M/Control STRING analysis of the descending colon

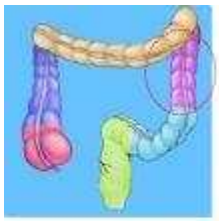

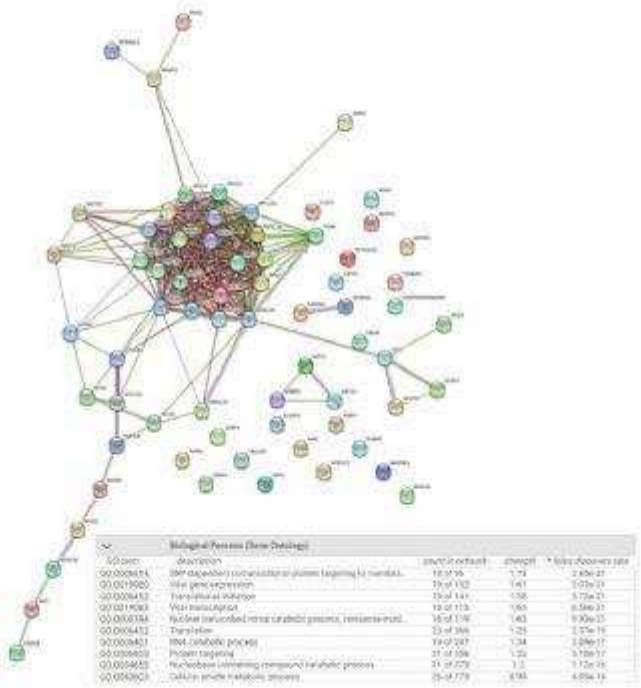

SRP-dependent cotranslational protein targeting to membrane Proteinlerin translasyon sırasında meydana gelen ve iki anahtar bileşene, sinyal tanıma partikülüne (SRP) ve SRP reseptörüne bağlı olan bir zara hedeflenmesi. Karşılaştırılan iki grup arasında anlamlı farklılık tespit edilmiştir. SRP-dependent cotranslational protein targeting to membrane Targeting of proteins to a membrane that occurs during translation and depends on two key components, the signal recognition particle (SRP) and the SRP receptor. Significant differences were detected between the two groups compared.

BSS-03 / 39. Ulusal Gastroenteroloji Haftası
Akut Pankreatitte Yapay Zeka Öğrenimi ile Şiddetli Seyirli Hastalığın Tahmini

Mukaddes Tozlu[1], Mustafa İhsan Uslan[1], Ahmet Tarık Eminler[1], Mustafa Sadeçolak[1], Arda Bilgili[1], Zeyneb Nahide Kaya[2], Ahmed Cihad Genç[3], Aydın Şeref Köksal[4], Erkan Parlak[5]

[1]Sakarya Üniversitesi Tıp Fakültesi, Gastroenteroloji Bilim Dalı, Sakarya, Türkiye
[2]Saratoga Yüksek Okulu, Saratoga, CA, ABD
[3]Sakarya Üniversitesi Eğitim ve Araştırma Hastanesi İç Hastalıkları ABD
[4]Dışkapı Yıldırım Beyazit Eğitim ve Araştırma Hastanesi, Gastroenteroloji Bilim Dalı, Ankara, Türkiye
[5]Hacettepe Üniversitesi Tıp Fakültesi, Gastroenteroloji Bilim Dalı, Ankaraya, Türkiye

Şiddetli akut pankreatit yüksek morbidite ve mortalite potansiyeline sahiptir. Akut pankreatitli hastalarda ciddi hastalığı tahmin etmede laboratuvar ve klinik verilere dayalı yapay zeka öğreniminin rolünü değerlendirmeyi ve ANN'lerin öngörücü etkinliğini önceden doğrulanmış puanlama sistemleriyle karşılaştırmayı amaçladık.
Ocak 2020-Şubat 2021 tarihleri arasında üçüncü basamak hastanemize başvuran ve AP tanısı alan hastalar bu çalışmaya dahil edildi. Başvuru sırasında ve 48. saatte klinik ve laboratuvar verileri toplandı. Makine öğrenimi modeli, AP'nin şiddetli seyrini tahmin etmek için Kategorik Güçlendirme (CatBoost) algoritmasına dayalı olarak geliştirildi. Nihai eğitilen modelin öznitelik setini belirlemek üzere öznitelik seçimini gerçekleştirmek için model ilk olarak 57 öznitelik seti ile eğitilir. SHAP tarafından hesaplanan özellik önemleri, 9 özellikten oluşan nihai özellik setini daraltmak için kullanılır. SHAP (SHapley Additive ExPlanations), her bir özelliğin model üzerindeki etkisine dayalı olarak özellik önem değerleri sağlayan tahminleri yorumlamaya yönelik bir çerçevedir. ANN'nin hastaları hafif, orta derecede şiddetli veya şiddetli pankreatit olarak sınıflandırmadaki performansı, başka bir geçerli puanlama sistemi (HAPS, PAS, BISAP) ile karşılaştırıldı.
Bu çalışmaya ağrı başlangıcından itibaren ilk 24 saatte toplam 398 AP hastası dahil edildi. Hastaların yaş ortalaması 60.6 ±17.7 yıl (18-98 yıl) olup, %45'i erkekti. 117 hasta orta şiddetli ve şiddetli AP kriterlerini karşıladı. Klinik ve biyokimyasal veriler temelinde şiddetli pankreatitli hastaları tanımanın yapay zeka performansı değerlendirilmiştir.

Anahtar Kelimeler: Akut Pankreatit, Şiddetli Hastalık, Yapay Zeka

Prediction of severe course with machine learning in acute pancreatitis

Mukaddes Tozlu[1], Mustafa İhsan Uslan[1], Ahmet Tarık Eminler[1], Mustafa Sadeçolak[1], Arda Bilgili[1], Zeyneb Nahide Kaya[2], Ahmed Cihad Genç[3], Aydın Şeref Köksal[4], Erkan Parlak[5]

[1]Sakarya University Faculty of Medicine, Department of Gastroenterology, Sakarya, Turkey
[2]Saratoga High School, Saratoga, CA, USA
[3]Sakarya Universty Faculty of Medicine, Depertment of İnternal Disease, Sakarya, Turkey
[4]Diskapi Yildirim Beyazit Training and Research Hospital, Department of Gastroenterology, Ankara, Turkey
[5]Hacettepe University Faculty of Medicine, Department of Gastroenterology, Ankara, Turkey

Severe acute pancreatitis has high morbidity and mortality potential. We aimed to evaluate the role of the machine learning based on laboratory and clinical data in predicting severe disease in patients with AP and to compare the predictive efficacy of ANNs with previously validated scoring systems. Patients who were admitted to our tertiary hospital and diagnosed with AP between January2020 and February2021 were included in this study. Clinical and laboratory data on admission and at 48 hours were collected. ML model was developed based on the Categorical Boosting algorithm to predict the severe course of AP. The model is first trained with the full feature set of 57 features. Feature importances as calculated by SHAP are used to narrow down the final feature set of 9 features. SHAP is a framework for interpreting predictions that provides feature importance values based on the impact of each feature on the model. The performance of ANN in classifying patients into mild, moderately severe or severe pancreatitis was compared with those of another validated scoring system (HAPS, PAS, BISAP).
398 AP patients in the first 24 hours from the onset of pain were included in this study. The mean age of the patients was 60.6 ±17.7 years (range 18-98 years) and 45 % were male. 117 patients fulfilled the

criteria for moderately severe and severe AP. The ML performance of recognizing patients with severe pancreatitis on the basis of clinical and biochemical data has been evaluated.

Keywords: Acute Pancreatitis, Machine Learning, Severe Disease

CatBoost

Feature Set	Özgüllük (%)	Duyarlılık (%)	Kesinlik (%)	ROC-AUC
24 saat kaydedilen veriler	81	79	80	0.86
24 saat ve 48 saat kaydedilen veriler	88	86	88	0.93

24 saatlik ve tam 24/48 saatlik verilerin ilk 9 özelliği üzerinde eğitilmiş son iki CatBoost modelinin model performansı. Modellerin sonuçları, bir zaman dilimi içinde sınırlı verilerden bile performanstan minimum düzeyde ödün verildiğini ve tahminlerin etkili bir şekilde yapılabileceğini göstermektedir.

CatBoost

Feature Set	Specificity (%)	Sensitivity (%)	Accuracy (%)	ROC-AUC
24-hour recorded features	81	79	80	0.86
24-hour and 48-hour recorded features	88	86	88	0.93

Model performance of the final two CatBoost models, trained on the top 9 features of 24-hour and full 24/48-hour data. The results of the models show that even from data limited within a timeframe, performance is minimally compromised and predictions can be effectively made.

BSS-04 / 39. Ulusal Gastroenteroloji Haftası
Primer Biliyer Kolanjitte Albumin-bilirubin skoru (ALBİ) ile Transplantsız Sağkalım Prediksiyonu

Gupse Adalı, Hüseyin Aykut, Nermin Mutlu Bilgiç, Emin Pala, Süleyman Sayar, Oğuzhan Öztürk, Kamil Özdil

Sağlık Bilimleri Üniversitesi İstanbul Ümraniye Eğitim ve Araştırma Hastanesi, Gastroenteroloji Kliniği

Amaç: Serum albumin ve bilirubin değerleri primer biliyer kolanjitte (PBK) transplantsız sağkalım tahmini için en önemli bağımsız prognostik faktörlerdir. Albümin-bilirubin skorunun (ALBİ) skorunun PBK'lı hastalarda prognostik gücü ile ilgili yeterli veri yoktur. Bu çalışmada amaç PBK'lı hastalarda ALBİ prognostik gücünün diğer valide edilmiş skorlar ile karşılaştırılmasıdır.

Metodlar: PBK tanısı almış olan ve median 61.6 ay (18-205) izlenen 106 hastanın verileri retrosprektif olarak analiz edildi. Hastaların ursodeoksikolik asit (UDKA) tedavisi öncesi (basal) ve 1. yıl sonrası ALBİ, FİB-4 ve APRİ skorları hesaplandı. Ek olarak 1. yıl tedavi sonrası Paris I, Paris II, Barcelona, Rotterdam, GLOBE ve UK-PBC skorları da hesaplandı.

Bulgular: Toplam 106 hastanın ortalama yaşı 58.8 yıl, % 88.7'si kadın cinsiyet idi, hastaların % 22.6'sı sirotik idi ve 10 hastada (%9.4) karaciğer ilişkili ölüm veya transplantasyon gerekmişti (Tablo 1). Basal ALBI, FIB-4 ve APRI skorlarının 10 yıllık transplantsız sağkalım tahmini için AUROC değerleri sırasıyla 0.850, 0.836 ve 0.799 (p=0.471) (Şekil 1). Tedavi öncesi transplantsız sağkalım için ALBI skorunun tek bağımsız faktör olduğu görüldü (HR:6.3, %95 CI 1.85-21.42, p=0.003). ALBI skoru ile diğer skorlar karşılaştırıldığında (1 yıl UDKA sonrası) 10 yıllık transplantsız sağkalım tahmini için UK-PBC skoru ile benzer olduğu, GLOBE skorunun ALBI'ye göre AUROC değeri anlamlı yüksek izlendi (0.933 vs 0.851, p=0.048) (Şekil 2).

Sonuç: ALBI skoru PBK prognozu için tedavi öncesinde kullanılabilecek basit bir testtir. ALBI skoru tedavi cevabı değerlendirilmesinde de kullanılabilir, valide edilmiş olan UDKA cevap kriterlerine benzer performans sergilemiştir.

Anahtar Kelimeler: PBK, sağkalım, prognoz, ALBİ

Prediction of transplant free survival in patients with primary biliary cholangitis with albumin-bilirubin (ALBI) score

Gupse Adalı, Hüseyin Aykut, Nermin Mutlu Bilgiç, Emin Pala, Süleyman Sayar, Oğuzhan Öztürk, Kamil Özdil

University of Health Sciences, Istanbul Umraniye Training and Research Hospital, Department of Gastroenterology

Background and Aim: Serum albumin and bilirubin levels are the main factors for predicting transplant free survival in patients with primary biliary cholangitis (PBC). In patients with PBC, there is not enough study for the prognostic value of the albumin-bilirubin (ALBI) score. The aim was to compare the ALBI score with other validated scores for prognosis prediction in PBC patients.

Method: In total 106 patients with PBC diagnosis with a median 61.6 months (18-205) follow up time were retrospectively analysed. ALBI, FIB-4 and APRI scores were calculated before and after 1 year UDCA treatment. Additionally, after 1 year treatment Paris I, Paris II, Barcelona, Rotterdam, GLOBE and UK-PBC scores were calculated.

Results: Out of 106 patients 88.7 % were female, mean age was 58.8 years, 22.6 % were cirrhotic, and 10 patients (9.4%) had liver transplantation or had a liver related death (Table 1). The baseline AUROC scores for transplant free survival prediction for ALBI, FIB-4 and APRI are 0.850, 0.836 and 0.799, respectively (p=0.471) (Figure 1) at 10 years. Baseline ALBI score was the only independent predictor of transplant free survival (HR:6.3, 95% CI 1.85-21.42, p=0.003). ALBI score after 1 year UDCA treatment had a similar AUROC with UK-PBC score, however GLOBE score had a significantly higher AUROC than ALBI score for transplant free survival prediction at 10 years (0.933 vs 0.851, p=0.048) (Figure 2).

Conclusion: ALBI score is a useful test at baseline for PBC prognosis prediction. ALBI score performed similarly as the validated UDCA response criteria.

Keywords: PBC, survival, prognosis, ALBI

Başvuru sırasında transplantsız sağkalım ile ilişkili faktörlerin Multivariate Cox regresyon analizi
Multivariate Cox regression analysis of baseline factors associated with transplant free survival

	Liver related death or liver transplantation		All cause death or liver transplantation	
	HR (95% CI)	*p*	HR (95% CI)	*p*
Age	1,03 (0,93-1,13)	0,546	1,05 (0,96-1,14)	0,225
ALBI score	6,30 (1,85-21,42)	0,003	4,06 (1,35-12,14)	0,012
FIB-4 index	1,37 (0,93-2,03)	0,111	1,28 (0,89-1,84)	0,172
APRI score	0,61 (0,28-1,35)	0,230	0,68 (0,32-1,45)	0,324

HR: hazard ratio, CI: confidence interval, ALBI: albumin–bilirubin, FIB-4: Fibrosis-4, APRI: AST to platelet ratio index.

ROC curves for the prediction of liver related death according to the ALBI, APRI and FIB4 scores after 1 year UDCA treatment, UDCA response criteria (Barcelona, Paris I, Paris II, and Rotterdam) and risk scoring systems (GLOBE and UK-PBC) at 10 years

ROC curves for the prediction of liver related death according to the ALBI, APRI and FIB4 scores after 1 year UDCA treatment, UDCA response criteria (Barcelona, Paris I, Paris II, and Rotterdam) and risk scoring systems (GLOBE and UK-PBC) at 10 years

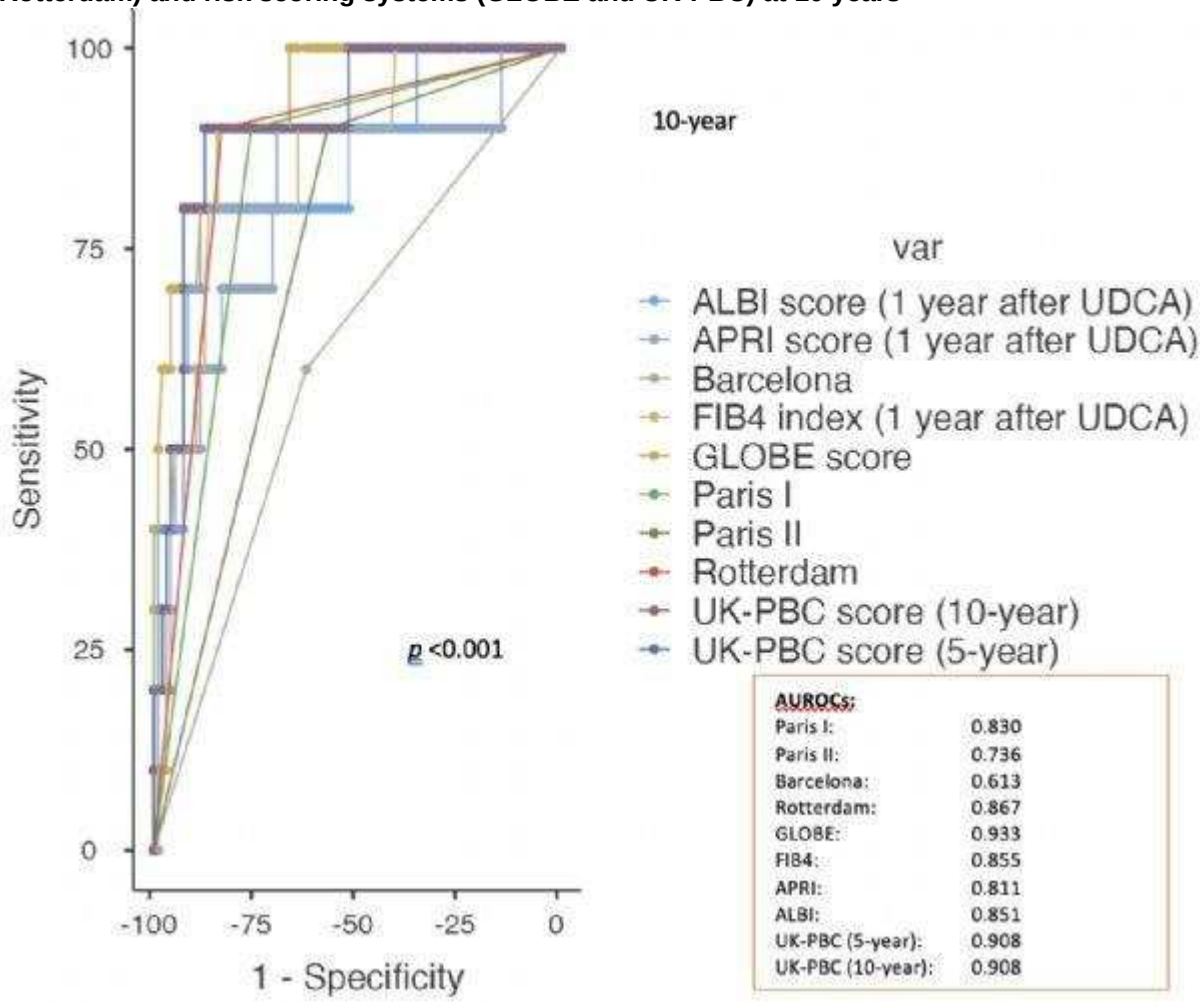

ROC curves for the prediction of liver related death or transplantation according to baseline ALBI, APRI and FIB4 scores.

ROC curves for the prediction of liver related death or transplantation according to baseline ALBI, APRI and FIB4 scores.

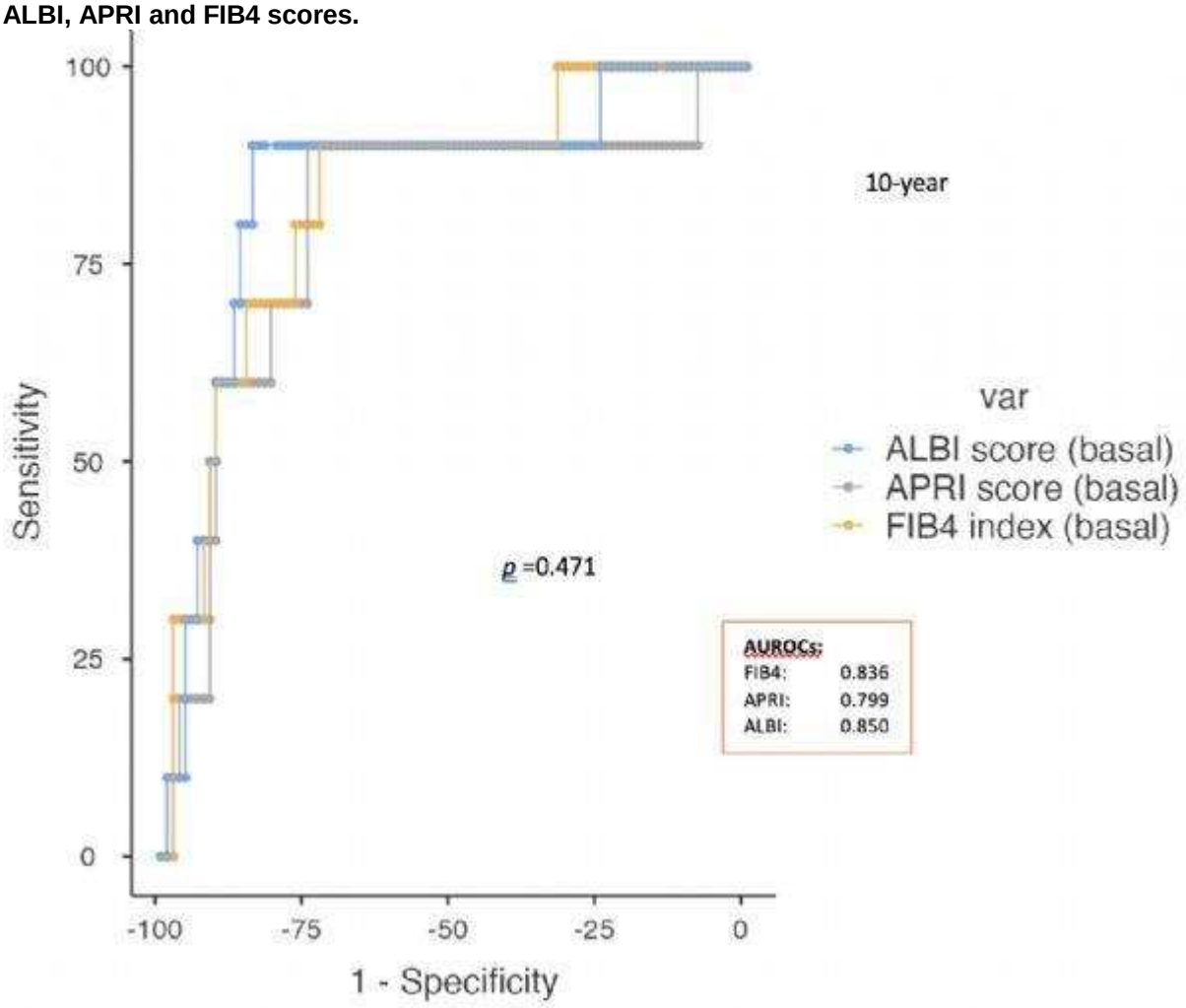

Tüm hastaların genel özellikleri

Parametreler	n=106
Yaş (yıl)	58.8 ± 10.3
Cinsiyet (kadın/erkek), n (%)	94 (88.7) / 12 (11.3)
Trombosit (x103 /mm3)	239 ± 100
AST (U/L)	47.5 (15-339)
ALT (U/L)	50.5 (13-470)
GGT (U/L)	163.5 (17-1240)
ALP (U/L)	206 (61-906)
Total bilirubin (mg/dL)	0.73 (0.2-12.6)
Albumin (g/dL)	4.1 (2.5-4.7)
INR	0.99 (0.77-1.92)
Ig M (mg/dL)	285 (37-2032)
AMA pozitifliği, n (%)	96 (% 91)
Karaciğer biyopsisi, n (%)	51 (% 48.1)
Siroz, n (%)	24 (% 22.6)
Child - Pugh skoru (A/B/C), n (%)	20 (% 80) / 5 (% 20) / 0 (% 0)
MELD - Na skoru	10 ± 3
ALBI skoru	-2.75 (-3.36 - -0.85)
FIB - 4 indeksi	1,47 (0.45-13.74)
APRI skoru	0.66 (0.16 - 7.59)
HCC, n (%)	1 (0.94)
Tüm nedenlere bağlı ölüm/karaciğer transplantasyonu, n (%)	12 (11.3)
Karaciğer ilişkili ölüm/karaciğer transplantasyonu, n (%)	10 (9.4)

Veriler ortalama ± SD (standart deviasyon) veya ortanca (minimum-maximum) şeklinde sunulmuştur. MELD: model of end-stage liver disease, ALBI: albumin–bilirubin, FIB-4: Fibrosis-4, APRI: AST to platelet ratio index, HCC: Hepatosellüler karsinom.

Baseline characteristics of all patients

Parameters	n=106
Age, years	58.8 ± 10.3
Gender (Female/Male)	94 (88.7) / 12 (11.3)
Platelet, x103/mm3	239 ± 100
AST (U/L)	47.5 (15-339)
ALT (U/L)	50.5 (13-470)
GGT (U/L)	163.5 (17-1240)
ALP (U/L)	206 (61-906)
Total bilirubin (mg/dL)	0.73 (0.2-12.6)
Albumin (g/dL)	4.1 (2.5-4.7)
INR	0.99 (0.77-1.92)
Ig M (mg/dL)	285 (37-2032)
AMA positivity, n (%)	96 (% 91)
Liver biopsy, n (%)	51 (% 48.1)
Cirrhosis, n (%)	24 (% 22.6)
Child - Pugh score (A/B/C), n (%)	20 (% 80) / 5 (% 20) / 0 (% 0)
MELD - Na score	10 ± 3
ALBI score	-2.75 (-3.36 - -0.85)
FIB - 4 index	1.47 (0.45-13.74)
APRI score	0.66 (0.16 - 7.59)
HCC, n (%)	1 (0.94)
All cause death/liver transplantation, n (%)	12 (11.3)
Liver related death/liver transplantation, n (%)	10 (9.4)

Data presented as mean ± SD or median (minimum-maximum). MELD: model of end-stage liver disease, ALBI: albumin–bilirubin, FIB-4: Fibrosis-4, APRI: AST to platelet ratio index, HCC: Hepatocellular carcinoma.

Response rates according to PBC risk prediction models

	n (%)
Paris I, responder	74 (68.9)
Paris II, responder	56 (52.8)
Barcelona, responder	64 (60.4)
Rotterdam, responder	81 (76.4)
GLOBE risk, high risk	26 (24.5)

Response rates according to PBC risk prediction models

	n (%)
Paris I, responder	74 (68.9)
Paris II, responder	56 (52.8)
Barcelona, responder	64 (60.4)
Rotterdam, responder	81 (76.4)
GLOBE risk, high risk	26 (24.5)

BSS-05 / 10. Gastroenteroloji Cerrahi Kongresi

Pankreas, Periampuller/ Ampuller ve Koledok Yerleşimli Adenokarsinomlarda DNA Yanlış Eşleşme Onarım Proteinleri ile T Hücre Fonksiyonunu Düzenleyen İmmün Kontrol Noktası Proteinleri Ekspresyon Profilinin Klinikoparametrelerle Karşılaştırılması

Arzu Hazal Aydın, Nesrin Turhan

Ankara Şehir Hastanesi, Tıbbi Patoloji Kliniği, Ankara

Amaç: Pankreas, ampuller ve distal koledok yerleşimli adenokarsinomların çoğu ileri evrede tanı alır. Küratif tedavi uygulanamayan hastalarda tedaviye yanıt verebilecek hasta popülasyonunu öngörmede kullanılabilecek biyobelirteç gereksinimi bulunmaktadır. Çalışmamızda pankreas, ampuller ve distal koledok yerleşimli adenokarsinomlarda DNA yanlış eşleşme onarım (MMR) proteinlerinde kusur varlığı, PD-L1 ekspresyonu, tümör infiltre eden lenfositler (TİL) gibi immünoterapiye duyarlılığı öngören biyobelirteçler yanı sıra tümör stroma oranı (TSO) ve HHLA2 ekspresyonunun incelenmesi, tüm bu parametrelerin birbirleri ile ilişkisi ve varsa klinik önemlerinin belirlenmesi amaçlanmıştır. Gereç-Yöntem: 2019-2021 yılları arasında Ankara Şehir Hastanesi'nde pankreatikoduodenektomi ve distal/ total pankreatektomi materyallerinden adenokarsinom tanısı almış pankreas, ampuller ve distal koledok yerleşimli 92 olgu belirlenmiştir. MMR proteinleri, PD-L1 ve HHLA2 ekspresyonu immünhistokimyasal olarak değerlendirilmiştir. Elde edilen immünohistokimyasal sonuçlar ile histopatolojik parametreler arasındaki ilişki istatistiksel olarak incelenmiştir. Bulgular: Düşük HHLA2 ekspresyonu izlenen olgularda perinöral invazyon (PNİ) varlığı oranı daha yüksek olarak bulunmuştur. pT3 olgularda HHLA2 ekspresyonunun düşük olma oranı, pT1, pT2 ve pT4 olgularda HHLA2 ekspresyonunun yüksek olma oranı daha yüksek olarak saptanmıştır. Stromal (TİL) grupları ile intraepitelyal lenfosit (İEL) yoğunluğu arasında anlamlı ilişki saptanmıştır. İEL >= 2 olan olguların stromal TİL grup C olma oranı daha yüksek olarak bulunmuştur. Duktal adenokarsinomlarda İEL< 2 olma oranı daha az olarak tespit edilmiştir. Sonuç: Bulgular, stromal TİL ve İEL yoğunluğunun ilişkili olduğunu, TSO'nun stromal TİL ve İEL ile tümör tomurcuklanması üzerinde etkisi olmadığını göstermektedir. Ancak HHLA2'nin sık PNİ izlenen olgularda daha düşük oranda ekspresyonu, pT1 ve pT2 tümörlerde daha yüksek ekspresyonu HHLA2'nin yüksek ekspresyonunun ileri evre ile ilişkili olabileceğini düşündürmüştür.

Anahtar Kelimeler: HHLA2, PD-L1, immün kontrol noktası, pankreatikoduodenektomi

Comparison of The Expression Profile of DNA Mismatch Repair Proteins and Immune Checkpoint Proteins Regulating T Cell Function With Clinicopathological Parameters In Pancreatic, Periampullary/Ampullary and Choledochal Adenocarcinomas

Arzu Hazal Aydın, Nesrin Turhan

Ankara City Hospital, The Department of Medical Pathology, Ankara

Aim: Since adenocarcinomas located in the pancreas, ampulla and distal common bile duct (DCBD) is diagnosed in advanced stage, there is a need for biomarkers that can predict whether the patient can respond to treatment. In our study, we focus on the assessment of biomarkers that predict sensitivity to immunotherapy and analyze the expression of HHLA2 and tumor stroma ratio (TSR) in adenocarcinomas located in the pancreas, ampulla and DCBD. The detection of the association between all these parameters and determination of their clinical importance are also studied. Material-Method: 92 cases with adenocarcinoma located in the pancreas, ampulla and DCBD were identified, among the pancreaticoduodenectomy and distal/total pancreatectomy materials delivered to the Ankara City Hospital in the period of 2019-2021. DNA MMR proteins, PD-L1 and HHLA2 expressions were immunohistochemically examined. Immunohistochemical results and histopathological parameters were statistically analyzed.

Results: High incidence of perineural invasion (PNI) was found in cases with low HHLA2 expression. It was detected high expression of HHLA2 in pT1, pT2 and pT4 cases. The incidence of being stromal tumor infiltrating lymphocytes (TILs) group C was found to be higher in cases with intraepithelial lymphocytes (IELs)>=2. The ratio of IEL<2 was found to be less in ductal adenocarcinomas. Conclusion: These results suggest that stromal TILs and IELs density are associated with each other. Lower expression of HHLA2 in cases with PNI and higher expression in pT1 and pT2 cases suggest that higher expression of HHLA2 may be associated with advanced stage.

Keywords: HHLA2, PD-L1, immune checkpoint, pancreaticoduodenectomy

BSS-06 / 39. Ulusal Gastroenteroloji Haftası

İleal pouch anal anastomozlu inflamatuvar bağırsak hastalarında histolojik parametrelerin poş kliniği üzerindeki prediksiyonunun değerlendirilmesi

Haluk Tarik Kani[1], Shannon Chang[2], Simon Hong[2], David Hudesman[2], Feza Remzi[3], Katherine Sun[4], Wenqing Cao[3], Jordan Axelrad[2], Suparna Sarkar[4]

[1]Marmara Üniversitesi Tıp Fakültesi, Gastroenteroloji BD, İstanbul ve New York Üniversitesi, Grossman Tıp Fakültesi, Gastroenteroloji BD, New York, ABD
[2]New York Üniversitesi, Grossman Tıp Fakültesi, Gastroenteroloji BD, New York, ABD
[3]New York Üniversitesi, Langone Sağlık Merkezi, Kolorektal Cerrahi ABD, New York, ABD
[4]New York Üniversitesi, Langone Sağlık Merkezi, Patoloji ABD

Giriş: İleal poş anal anastomozda (IPAA) histolojik bulguların poş prognozu ile ilişkisi net olarak ilişkilendirilebilmiş değildir. Bu çalışmada poşoskopi ve biyopsi ile elde edilen histolojik bulguların IPAA sonuçları üzerine prediktif etkisi araştırılmıştır.

Materyal-Metod: IPAA sonrasında poşoskopi yapılan hastaların verileri retrospektif olarak değerlendirilmiştir. Poş biyopsileri 3 farklı patolog tarafından kör olarak değerlendirilmiştir. Poşoskopi sonrası akut poşit, kronik poşit, biyolojik ajan başlanması, hospitalizasyon ve cerrahi gereksinimleri kaydedilmiştir. Histoloji ve klinik sonuçların ilişkisi tekli ve çoklu multivariate lojistik ve cox regresyon analizi ile değerlendirilmiştir.

Sonuçlar: Toplam 167 hasta çalışmaya dahil edildi. Histolojide PMN varlığı (OR:1,67), ülserasyon ve erozyon (OR:2.44), kronik inflamasyon (OR:1.97) ve kript distorsiyonu (OR:1.89) kronik poşit için biyolojik veya küçük molekül başlanması ile ilişkili bulundu. Goblet hücre kaybı kronik poşit gelişimini (OR:4.65), pilorik gland metaplazisinin hospitalizasyonu (OR:5.24) predikte ettiği izlendi. Cerrahi veya akut poşit gelişimini predikte eden bir histolojik parametre saptanamadı. Bir yıldan daha yeni IPAA olan hastlarda ise goblet hücre kaybının akut OR:14.86) ve kronik poşit (OR:12.56) gelişimi ile ilişkili olduğu görüldü. Bu hasta grubunda pilorik gland metaplazisi de hastaneye yatış ile ilişkili bulundu (OR:13.99).

Tartışma: Histolojik bulgular IPAA seyrini predikte edebilir. Patologlar belirli histolojik parametreleri dikkatle değerlendimeli ve raporlamalı, klinisyenler ise bu histolojik bulgulardan yola çıkarak hastaları belirli poş komplikasyonları için daha yakın izleyebilir.

Anahtar Kelimeler: Histoloji, İleal poş anal anastomoz, Poşit, Poşoskopi

Histologic predictors of clinical outcomes in patients with inflammatory bowel disease following ileal pouch anal anastomosis

Haluk Tarik Kani[1], Shannon Chang[2], Simon Hong[2], David Hudesman[2], Feza Remzi[3], Katherine Sun[4], Wenqing Cao[3], Jordan Axelrad[2], Suparna Sarkar[4]

[1]Division of Gastroenterology, School of Medicine, Marmara University, Istanbul, Turkey and Division of Gastroenterology, New York University Grossman School of Medicine, New York, New York, United States
[2]Division of Gastroenterology, New York University Grossman School of Medicine, New York, New York, United States
[3]Department of Colorectal Surgery, New York University Langone Health, New York, New York, United States
[4]Department of Pathology, New York University Langone Health, New York, New York, United States

Background: The prognostic significance of histology in ileal pouch-anal anastomosis (IPAA) remains unclear. The aim of this study was to evaluate if histologic variables are predictive of IPAA clinical outcomes and health care utilization.

Methods: This was a retrospective cohort study of patients with IPAA undergoing surveillance pouchoscopy at a tertiary care institution. Pouch body biopsies were reviewed by gastrointestinal pathologists, who were blinded to clinical outcomes, for histologic features of acute or chronic inflammation. Charts were reviewed for clinical outcomes including development of acute pouchitis,

chronic pouchitis, biologic or small molecule initiation, hospitalizations, and surgery. Predictors of outcomes were analyzed using univariable and multivariable logistic and Cox regression.

Results: 167 patients undergoing surveillance pouchoscopy were included. PMNs (OR 1.67), ulceration and erosion (OR 2.44), chronic inflammation (OR 1.97), and crypt distortion (OR 1.89) were associated with future biologic or small molecule initiation for chronic pouchitis. Loss of goblet cells was associated with development of chronic pouchitis (OR 4.65). Pyloric gland metaplasia was associated with hospitalizations (OR 5.24). No histologic variables were predictive of development of acute pouchitis or surgery. In an exploratory subgroup analysis of new IPAA (less than one year), loss of goblet cells was associated with acute pouchitis (OR 14.86) and chronic pouchitis (OR 12.56). Pyloric gland metaplasia was again associated with hospitalizations (OR 13.99).

Conclusions: Histologic findings may be predictive of IPAA outcomes. Pathologists should incorporate key histologic variables into pouchoscopy pathology reports. Clinicians may need to more closely monitor IPAA patients with significant histologic findings.

Keywords: ileal pouch-anal anastomosis, histology, pouchitis, pouchoscopy

CS-001 / 10. Gastroenteroloji Cerrahi Kongresi]
Kronik Karaciğer Hastalarında Sarkopeni Değerlendirilmesine Pratik Yaklaşım; El-Çember Testi Ve Parmak Halka Testi

Kağan Karamustafalıoğlu[1], Engin Altıntaş[2]

[1]Mersin Üniversitesi Tıp Fakültesi, İç Hastalıkları Anabilim Dalı, Mersin
[2]Mersin Üniversitesi Tıp Fakültesi, İç Hastalıkları Anabilim Dalı, Gastroenteroloji Bilim Dalı, Mersin

Amaç: Çalışmamızın amacı kronik karaciğer hastalarında sık görülen sorunlardan biri olan sarkopeninin erken ve hızlı tayininde kullanılacak yöntemler olarak El-Çember ve Parmak "O" Halka testinin etkinliğini araştırmaktır.

Materyal-Metod: Çalışmada 58 hasta 21 kadın 37 erkek bulunuyordu. Hastalara Child-Pugh MELD, eLIFT, Karaciğer Düşkünlük İndeksi (KDİ), ASMI (Appendiküler İskelet Kası İndeksi), Hand-Grip testi, El-Çember ve Parmak O-halka testi uygulandı ve aralarındaki ilişkiler irdelendi.

Bulgular: Hastalar ASMI'ye göre kas kütleleri "sarkopenik" ve "sarkopenik-değil" diye iki gruba ayrıldı. El-çember testine göre ise "kas-kütlesi-az", "kas-kütlesi-yeterli" ve "kas-kütlesi-fazla" olarak 3 gruba ayrıldı; sonuçlar karşılaştırıldı. ASMI'ye göre "sarkopenik" hastaların %16.2'si El-çember testine göre "kas-kütlesi-az" olarak değerlendirildi. ASMI'ye göre "sarkopenik-değil" grubundakilerde El-çember testine göre "kas-kütlesi-az" olan hasta yoktu ve sonuçlar anlamlıydı ($p<0.001$).

Hastalar Parmak O-Halka testine göre "zayıf" ile "normal" olarak iki gruba; KDİ'ye göre "düşkün", "düşkünlük-öncesi" ve "dinç" olarak üç gruba ayrıldı ve karşılaştırıldı. "Düşkün" hastaların %55,6'sı Parmak-Halka testine göre "zayıf"; "düşkünlük-öncesi" hastaların %17,4'ü "zayıf" ve "dinç" hastaların %100,0'ü "normal" olarak bulundu ve bu sonuçlar anlamlıydı ($p=0,033$).

KDİ ve El-çember testi ile karşılaştırıldı. KDİ'ye göre "düşkün" hastaların 22,2%'si El-çember testine göre "kas-kütlesi-az", "düşkünlük-öncesi" grubundaki hastaların 8,7%'si "kas-kütlesi-az" olarak saptanırken; "dinç" grubundaki hastaların 66,7%'sinin "kas-kütlesi-yeterli" ve 33,3%'ünün "kas-kütlesi-fazla" olarak saptandı ($p=0,471$).

Tartışma:Çalışmamız literatürde ilk olup, kronik karaciğer hastalığı olanlarda sarkopeninin değerlendirilmesinde El-Çember ve Parmak O-Halka testlerinin hızlı ve etkin bir yöntem olduğunu gösterdi.

Anahtar Kelimeler: Kronik karaciğer hastalığı, Sarkopeni, El çember testi, Parmak halka testi

Practical Approach to the Evaluation of Sarcopenia in Chronic Liver Patients; Hand-Circle Test and Finger-Ring Test

Kağan Karamustafalıoğlu[1], Engin Altıntaş[2]

[1]Mersin University, Medical Faculty Hospital, Department of Internal Medicine, Mersin
[2]Mersin University, Medical Faculty Hospital, Department of Gastroenterology, Mersin

Aim: To investigate the effectiveness of the Hand-Circle test (HCT) and Finger "O" Ring test (FORT) as methods to be used in the early and rapid detection of sarcopenia, which is one of the common problems in chronic liver patients.

Material-Methods: There were 58 patients, 21 females and 37 males in the study. Child-Pugh MELD, eLIFT, Liver Disability Index (LDI), ASMI (Appendicular Skeletal Muscle Index), Hand-Grip test, HCT and FORT were examined.

Results: Patients were divided into two groups as "sarcopenic" and "non-sarcopenic" muscle mass according to ASMI. According to HCT, they were divided into 3 groups as "muscle-low-mass", "muscle-mass-sufficient" and "muscle-overweight"; results were compared. According to ASMI, 16.2% of "sarcopenic" patients were evaluated as "low muscle-mass" according to HCT. There were no patients

in the "non-sarcopenic" group according to ASMI with "low-muscle mass" according to HCT, and the results were significant (p<0.001).

The patients were divided into two groups as “weak” and “normal” according to FORT; According to LFI, they were divided into three groups as “frail”, “pre-frail” and “robust” and compared. According to FORT, 55.6% of the 'frail' patients were 'weak'; 17.4% of the “pre-frail” patients were found to be “weak” and 100.0% of the “robust” patients were found to be “normal”, and these results were significant (p=0.033).

Conclusion: Our study is the first in the literature and showed that the Hand-Circle and Finger O-Ring tests are a fast and effective method in the evaluation of sarcopenia in patients with chronic liver disease.

Keywords: Chronic liver disease, Sarcopenia, Hand-Circle test, Finger Ring test

CS-002 / 10. Gastroenteroloji Cerrahi Kongresi

Torakoabdominal aort anevrizması tedavisinde genel cerrahi ve kalp damar cerrahi ile tek seansta başarılı hibrid tedavi (tevar+ debranching)

Semih Murat Yücel[1], Osman Bandırmalı[2], Kağan Karabulut[2]

[1]Ondokuz Mayıs Üniversitesi, Kalp Damar Cerrahisi Anabilim Dalı, Samsun
[2]Ondokuz Mayıs Üniversitesi, Genel Cerrah Anabilim Dalı, Samsun

Amaç: Torakoabdominal aort anevrizmalarında (TAAA) yapılan endovasküler greft replasmanı, daha az invaziv olması nedeniyle kompleks cerrahiden uzaklaşmak amacıyla tercih edilmektedir. Visseral organ arterlerinin çıkışını içeren TAAA'larda organ perfüzyonunun devam ettirilmesi hayatidir. Bu hastalarda eş zamanlı veya ardışık olarak uygulanabilen, açık cerrahi yöntemlerle endovasküler girişimlerin birlikte kullanıldığı hibrid tedaviler günümüzde tercih edilmektedir. TAAA olan hastaya hibrid ameliyathanemizde genel cerrahi ve kalp damar cerrahi tarafından ortak uyguladığımız teknikten bahsedilecektir.

Metod: Distal desendan aortadan başlayıp renal arterlerin üzerinde sonlanan 70mm TAAA tanısıyla başvuran 70 yaşındaki erkek hastaya tek seansta hibrid tedavi planlandı. Median laparotomiyle 8mm dacron greftle sol iliyak arterden çölyak trunkus ve superior mezenterik artere (SMA) bypass yapıldı. Bu visseral arterlerin orjinleri ligate edildi. Karaciğer ve barsak segmentlerinin perfüzyonunun normal olduğu gözlendi. Laparotomi insizyonu kapatılarak aynı seansta femoral arterler yoluyla yapılan anjiografide çölyak trunkusun ve SMA'nın sol iliyak arterden yapılan bypass grefti ile yeterli perfüze olduğu görüldü. Ardından 42x207 mm TEVAR stent grefti desendan aorta orta kesimiyle renal arter çıkışının proksimali arasında aortaya implante edildi. Kontrol anjiografide anevrizmanın dışlandığı, endoleak olmadığı renal arterlerin ve distal bacak arterlerinin yeterli perfüze olduğu görülerek işleme son verildi.

Sonuç: Hasta postoperatif 6.ayında asemptomatik olup takiplerinde herhangibir organ veya ekstremite iskemisi olmadı. Kontrol görüntülemelerinde patoloji saptanmadı. Standart TEVAR işleminin yapılamadığı TAAA hastalarında, perioperatif mortalite-morbidite oranlarının belirgin düşük olduğu hibrid yöntemler güvenle uygulanabilir. Bu olgular genel cerrahi ve kalp damar cerrahi uzmanından oluşan iyi bir ekip çalışması ile hibrit ameliyathane odasında tek seansta uygulanabilir olup postoperatif erken-geç dönemde barsak, ekstremite iskemisi gibi komplikasyon açısından yakın takip edilmesi gerekmektedir.

Anahtar Kelimeler: torakoabdominal aort anevrizması, hibrit cerrahi, debranching

In the treatment of thoracoabdominal aortic aneurysm, successful hybrid treatment with general surgery and cardiovascular surgery in one session (tevar + debranching)

Semih Murat Yücel[1], Osman Bandırmalı[2], Kağan Karabulut[2]

[1]Ondokuz Mayıs University, Department of Cardiovascular Surgery, Samsun
[2]Ondokuz Mayıs University, Department of General Surgery, Samsun

Purpose: Endovascular graft replacement in thoracoabdominal aortic aneurysms (TAAA) is preferred to avoid complex surgery because of less invasiveness. Maintaining organ perfusion is vital in TAAAs involving the outflow of visceral arteries. The patient with TAAA will be told about the technique we apply jointly by general surgery and cardiovascular surgery.

Method: A single-session hybrid treatment was planned for a 70-year-old male with 70mm TAAA between the distal descending aorta and the renal arteries. By laparotomy, a bypass was performed from the left iliac artery to the celiac trunk and superior mesenteric artery (SMA) with an 8mm Dacron graft. The origins of arteries were ligated. The perfusion of the liver and intestine segments was normal. Angiography showed that the celiac trunk and SMA were adequately perfused with the bypass graft made from the left iliac artery. Then, a 42x207 mm TEVAR stent graft was implanted in the aorta between the descending aorta and the renal artery exit. At control angiography, the aneurysm was excluded, there was no endoleak, and the renal and distal leg arteries were adequately perfused.

Conclusion: The patient was asymptomatic without organ or extremity ischemia in the follow-up. Hybrid methods with significantly lower perioperative mortality-morbidity rates can be safely applied in TAAA patients where standard TEVAR cannot be performed. These cases can be performed in a single session in the hybrid operating room with a good team of general and cardiovascular surgeons. They should be followed closely regarding complications in the early-late postoperative period.

Keywords: thoracoabdominal aortic aneurysm, hybrid surgery, debranching

---

postoperatif kontrol 3 boyutlu BT
postoperative control 3D CT

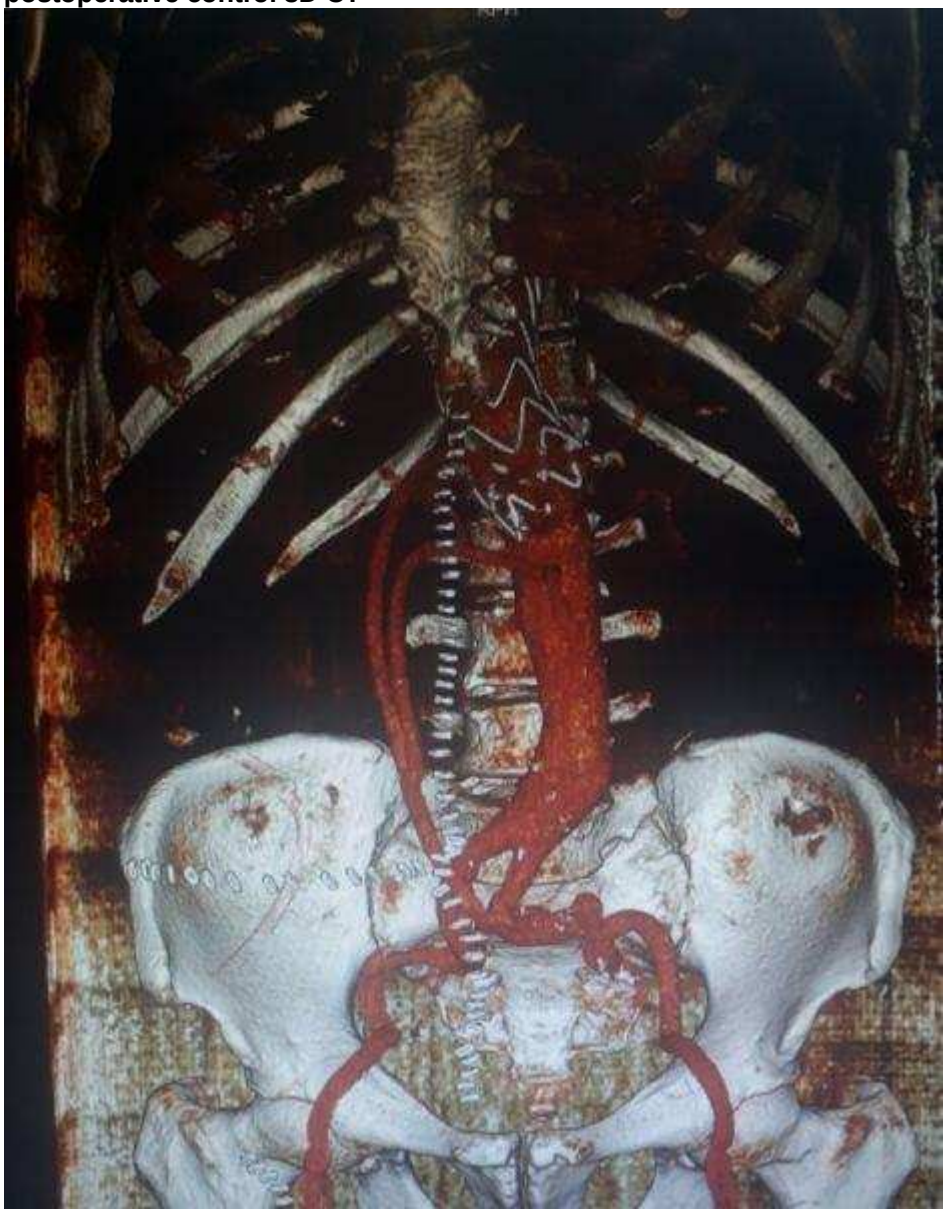

Preoperatif 3 boyutlu Bt görüntüsü
Preoperative 3D CT image

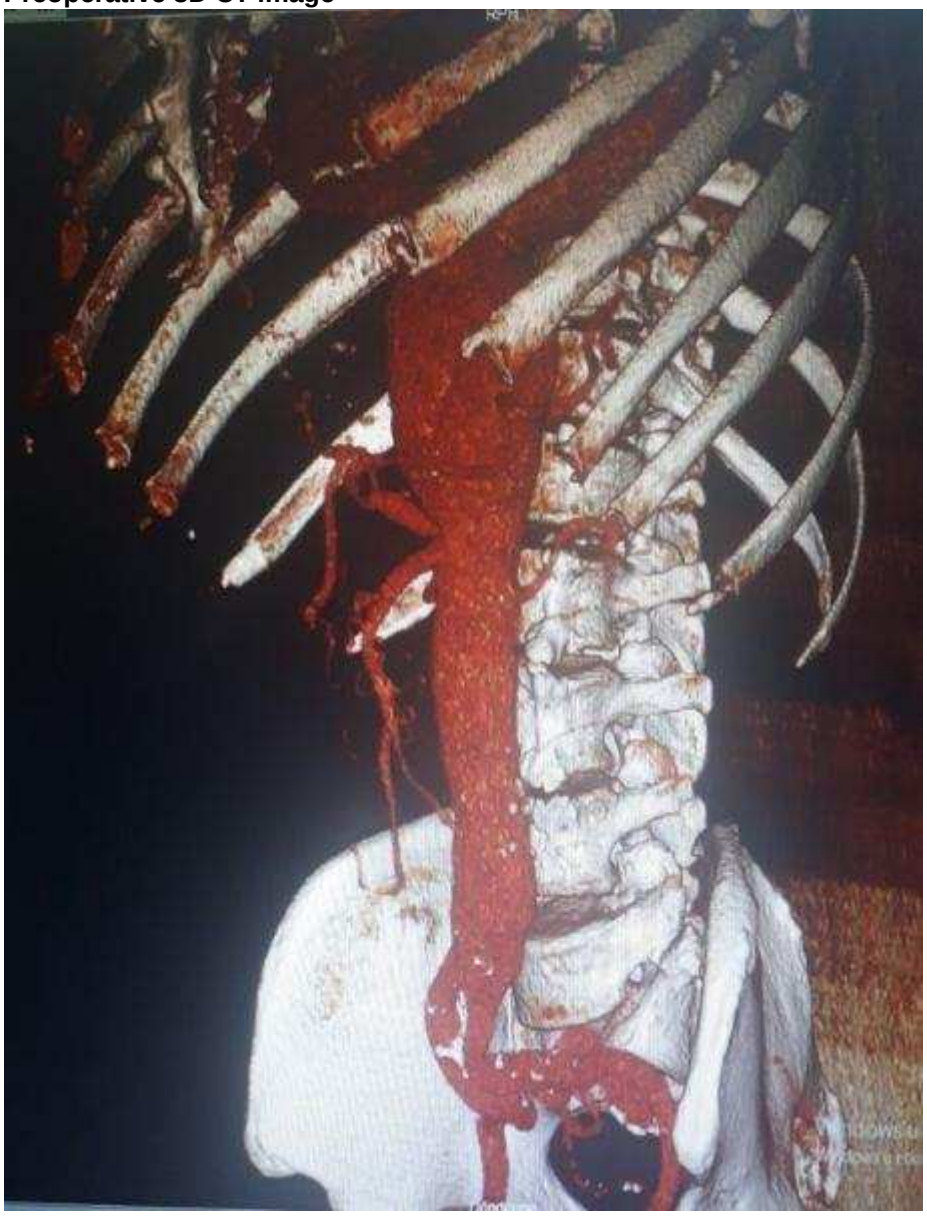

CS-003 / 10. Gastroenteroloji Cerrahi Kongresi
Mide Gastrointestinal Stromal Tümör cerrahisi klinik deneyimi

Ahmet Barış Dirim[1], Sefa Özyazıcı[2]

[1]Balıklıgöl Devlet Hastanesi, Genel Cerrahi Kliniği, Şanlıurfa
[2]Adana Şehir Eğitim ve Araştırma Hastanesi, Genel Cerrahi Kliniği, Adana

Amaç: Gastrointestinal Stromal Tümörler (GİST), gastrointestinal traktın en sık rastlanan mezenkimal neoplazmlarıdır. Sıklıkla mide, daha az sıklıkla da ekstraduodenal ince barsaklar, kolon ve rektumda görülür. Çalışmamızda mide GİST nedeniyle opere olmuş hastaların klinik ve patolojik özelliklerini sunmayı amaçladık.

Gereç-Yöntem: 01.01.2016 – 01.06.2021 tarihleri arasında tanı konulup cerrahi tedavileri yapılan 22 mide GİST olgusunun demografik ve klinikopatolojik verileri hastane bilgi sistemi üzerinden retrospektif olarak incelenerek kaydedildi.

Bulgular: Çalışmaya alınan 22 hastanın 9'u (%40,9) kadın, 13'ü (%59,1) erkek olup, yaş ortalaması 64,95 ± 9,3 yıl idi. 1 hastaya total gastrektomi (%4,5), 11 hastaya subtotal gastrektomi (%50), 10 hastaya wedge rezeksiyon (%45,5) uygulandı. Sleeve gastrektomi spesmeninden tesadüfen tanı alan bir hasta da subtotal gastrektomi grubuna dahil edildi. Patoloji raporları incelendiğinde 14 hastada (%63,6) tümör çapı 5 cm'den küçük, 8 hastada (%36,4) 5 cm ve üzeri tümör çapı vardı. Miettinen risk skorlamasına göre 6'sı çok düşük (%27.3), 13'ü düşük (%59.1) ve 3'ü yüksek (%13.6) puan aldı. CD117 antijeni 20 hastada (%90.9), CD34 antijeni 21 hastada (%95.5) pozitif bulundu.

Sonuç: Günlük pratikte tanı ve tarama amaçlı yapılan endoskopik ve radyolojik görüntüleme tetkiklerinin artışıyla erken teşhis imkanın da artmış olup, hastaların cerrahi ve onkolojik tedavileri daha erken gerçekleştirilebilmektedir.

Anahtar Kelimeler: Mide, Gastrointestinal Stromal Tümör, Cerrahi

Clinical experience of gastric Gastrointestinal Stromal Tumor surgery

Ahmet Barış Dirim[1], Sefa Özyazıcı[2]

[1]Balıklıgol government state hospital, General Surgery clinic, Sanlıurfa
[2]Adana city research and training hospital, General Surgery Clinic, Adana

Objective: Gastrointestinal Stromal Tumors (GIST) are the most common mesenchymal neoplasms of the gastrointestinal tract. It is commonly seen in the stomach, less frequently in the extraduodenal small intestine, colon and rectum. In our study, we aimed to present the clinical and pathological features of patients who were operated for gastric GIST.

Materials-Methods: Demographic and clinicopathological data of 22 gastric GIST cases diagnosed and surgically treated between 01.01.2016 - 01.06.2021 were retrospectively analyzed and recorded through the hospital information system.

Results: Of the 22 patients included in the study, 9 (40.9%) were female and 13 were male (59.1%), and the mean age was 64.95 ± 9.3 years. 1 patient had total gastrectomy (4.5%), 11 patients had subtotal gastrectomy (50%), 10 patients had wedge resection (45.5%). One patient diagnosed incidentally from sleeve gastrectomy specimen was also included in the subtotal gastrectomy group. When pathology reports were examined, 14 patients (63.6%) had a tumor diameter of less than 5 cm, and 8 patients (36.4%) had a diameter of 5 cm or more. According to Miettinen risk scoring, 6 had very low (27.3%), 13 low (59.1%) and 3 high (13.6%) scores. CD117 antigen was positive in 20 patients (90.9%), while CD34 antigen was positive in 21 patients (95.5%).
Conclusion: With the increase in endoscopic and radiological imaging tests performed for diagnosis and screening in daily practice, the possibility of early diagnosis has increased, and surgical and oncological treatments of patients can be performed earlier.

Keywords: Stomach, Gastrointestinal Stromal Tumor, Surgery

CS-004 / 10. Gastroenteroloji Cerrahi Kongresi
Cerrahi Kliniği ERCP Perforasyon Yönetim Deneyimi

Ahmet Barış Dirim[1], Sefa Özyazıcı[2]

[1]T.C Sağlık Bakanlığı, Balıklıgöl Devlet Hastanesi, Genel Cerrahi Kliniği, Şanlıurfa
[2]T.C Sağlık Bakanlığı, Sağlık Bilimleri Üniversitesi, Adana Şehir Eğitim ve Araştırma Hastanesi, Genel Cerrahi Kliniği, Adana

Amaç: Çalışmamızda Endoskopik retrograd kolanjiopankreatikografi (ERCP) işlemine bağlı gelişen perforasyon olgularının klinik özelliklerini ve tedavi yaklaşımlarını sunmayı amaçladık.

Gereç-Yöntem: 01.01.2019 – 01.01.2021 tarihleri arasında ERCP işlemine bağlı gelişen 8 perforasyon olgusunun demografik verileri ve klinikopatolojik özellikleri retrospektif olarak incelendi. Perforasyon lokalizasyonu Stapfer sınıflamasına göre kategorize edildi. 24 saat geçmeden tanısı konulup tedavisi planlanan olgular erken tanı grubuna, 24 saat sonrasında müdahale edilen olgu ise geç tanı grubuna dahil edildi. Tedavi algoritmaları cerrahi ve non-invaziv yaklaşım olarak sınıflandırıldı.

Bulgular: Çalışmaya dahil olan 8 olgunun 6'sı kadın (75%), 2'si erkek (25%), yaş ortalaması 59,1 ± 15, yatış gün ortalaması 11,6 ± 7,8 idi. Stapfer sınıflamasına göre 3 hasta (37,5%) tip 1, 1 hasta tip 2 (12,5%), 3 hasta tip 3 (37,5 %), 1 hasta tip 4 (12,5%) perforasyonla uyumluydu. 7 hasta (87,5%) erken tanı grubuna dahil olup tedavi sonrası taburcu olurken, 1 hasta (12,5%) geç tanı grubuna dahil olup tedavi sonrası hayatını kaybetmişti. Erken tanı grubunun tedavi sonrası mortalitesinin olmaması istatistiksel olarak anlamlıydı ($p< 0,05$). 7 hastada (87,5%) tedavi yaklaşımı olarak cerrahi uygulama tercih edilirken, 1 hastada (12,5%) koledoğa stent yerleştirilmişti.

Sonuç: ERCP perforasyon şüphesinde erken tanı ve müdahalenin, literatür verileriyle uyumlu olarak mortalite üzerinde direk belirleyici olduğunu gözlemledik

Anahtar Kelimeler: Cerrahi, ERCP perforasyonu, Stapfer sınıflaması

Surgery Clinic ERCP Perforation Management Experience

Ahmet Barış Dirim[1], Sefa Özyazıcı[2]

[1]Balıklıgol government state hospital, General Surgery clinic, Sanlıurfa
[2]Adana city research and training hospital, General Surgery Clinic, Adana

Objective: In our study, we aimed to present the clinical features and treatment approaches of perforation cases due to ERCP procedure.

Materials-Methods: Demographic data and clinicopathological features of 8 perforation cases due to ERCP procedure between 01.01.2019 and 01.01.2021 were retrospectively analyzed. Perforation localization was categorized according to Stapfer classification. The cases diagnosed and planned for treatment within 24 hours were included in the early diagnosis group, and the cases treated after 24 hours were included in the late diagnosis group. Treatment algorithms were classified as surgical and non-invasive approach.

Results: Of the 8 patients included in the study, 6 were female (75%), 2 were male (25%), mean age was 59.1 ± 15, and mean day of hospitalization was 11.6 ± 7.8. According to Stapfer classification, 3 patients (37.5%) were compatible with type 1, 1 patient with type 2 (12.5%), 3 patients with type 3 (37.5 %), 1 patient with type 4 (12.5%) perforation. While 7 patients (87.5%) were included in the early diagnosis group and were discharged after treatment, 1 patient (12.5%) was included in the late diagnosis group and died after treatment. The absence of post-treatment mortality in the early diagnosis group was statistically significant ($p< 0.05$). While surgery was preferred as the treatment approach in 7 patients (87.5%), a stent was placed in the common bile duct in 1 patient (12.5%).

Conclusion: We observed that early diagnosis and intervention in suspected ERCP perforation is directly determinant of mortality in line with the literature data.

Keywords: Surgery, ERCP perforation, Stapfer classification

Resim 1.Tomografik görüntü
Picture 1.Tomographic image

ERCP perforasyonuna bağlı retroperitoneal hava dansiteleri
Retroperitoneal air densities due to ERCP perforation

CS-005 / 10. Gastroenteroloji Cerrahi Kongresi
Lokal ileri evre mide kanserinde neoadjuvan tedavinin rezektabiliteye etkisi

Enes Ağırman, Yavuz Albayrak, Rıfat Peksöz, Mesud Fakirullahoğlu, Esra Dişçi, Mehmet İlhan Yıldırgan

Atatürk Üniversitesi Tıp Fakültesi, Genel Cerrahi Anabilim Dalı/ Erzurum

Amaç: Mide kanseri dünyada sık görülen ve agresif karakterli malignitelerden biridir. Yüksek morbidite gösteren bu kanserin bilinen en etkili küratif tedavi yöntemi radikal gastrektomidir. Günümüzde özellikle lokal ileri evre mide kanserlerinde rezektabiliteyi artırmak ve hastalığın sonuçlarını iyileştirebilmek için neoadjuvan tedavi (NAT) + standart cerrahi güncel tedavi olmuştur. Bu çalışmada lokal ileri evre mide kanserli hastalarda NAT sonrası cerrahi tedavi ile standart cerrahi tedavinin rezektabiliteye etkisi ve sonuçlarının tartışılması amaçlandı.

Gereç-Yöntem: 2015-2022 yılları arasında lokal ileri evre mide adenokarsinomu nedeniyle opere edilen hastalar retrospektif olarak incelendi. NAT ve takiben cerrahi uygulanan 100 hasta grup I ve standart cerrahi uygulanan 100 hasta grup II olmak üzere 2 gruba ayrıldı.

Bulgular: Hastaların yaş ortalaması sırasıyla grup I (60±10.71) ve grup II (64.06±10.47) idi (p>0.05). Hastaların 74 (%37)'ü kadın, 126 (%63)'sı erkek idi. Grup I'deki hastaların %84'ü rezektable iken; grup II deki hastaların %60'ı rezektable idi (p<0.05). NAT+cerrahi gruptaki hastalarda lenfovasküler-perinöral invazyon, çıkarılan ve matastatik lenf nodu sayısı, metastaz oranı daha az idi (p<0.05). Grup I deki hastalarda komplikasyon oranı düşük iken hastalıksız ve genel sağ kalım oranı daha yüksek idi (p<0.05).

Sonuçlar: NAT alan hastalarda lenfovasküler-perinöral invazyon, metastaz, çıkarılan ve metastatik lenf nodu sayısı ve postoperatif komplikasyonlar azalmaktadır. Ayrıca, NAT lokal ileri evre mide kanserinde rezektabilite oranını, genel ve hastalıksız sağkalımı artırmaktadır.

Anahtar Kelimeler: mide kanseri, neoadjuvan tedavi, rezektabilite, sağ kalım

The effect of neoadjuvan therapy on resectability in local advanced gastric cancer

Enes Ağırman, Yavuz Albayrak, Rıfat Peksöz, Mesud Fakirullahoğlu, Esra Dişçi, Mehmet İlhan Yıldırgan

Atatürk University Faculty of Medicine, Department of General Surgery/ Erzurum

Objective: Gastric cancer is one of the most common and aggressive malignancies in the world. Radical gastrectomy is the most effective curative treatment method known for this cancer with high morbidity. Today, neoadjuvant therapy (NAT) + standard surgery has become the current treatment to increase resectability and improve the results of the disease, especially in local advanced gastric cancers. In this study, it was aimed to discuss the effects and results of surgical treatment after NAT and standard surgical treatment on resectability in patients with locally advanced gastric cancer.

Methods: Patients who were operated for locally advanced gastric adenocarcinoma between 2015 and 2022 were retrospectively analyzed. 100 patients who underwent NAT followed by surgery were divided into two groups as group I and 100 patients who underwent standard surgery group II.

Results: The average age of the patients was group I (60±10.71) and group II (64.06±10.47), and 126 (63%) were male. While 84% of the patients in Group I were resectable; 60% of patients in group II were resectable (p<0.05). The patients in the NAT+surgery group had less lymphovascular-perineural invasion, the number of removed and metastatic lymph nodes, and the rate of metastasis (p<0.05). While the complication rate was low in Group I patients, disease-free and overall survival rates were higher (p<0.05)
Conclusions: Lymphovascular-perineural invasion, metastasis, number of removed and metastatic lymph nodes, and postoperative complications are reduced in patients receiving NAT. Also, NAT increases the resectability rate and overall and disease-free survival in locally advanced gastric cancer.

Keywords: gastric cancer, neoadjuvant therapy, resectability, survival

CS-006/ 10. Gastroenteroloji Cerrahi Kongresi

Situs inversus totalis, perfore kolesistit, çift sistik kanal; üçü bir arada Ayna ve klasik pozisyonların kombinasyonu ile laparoskopik kolesistektomi

Musa Turan, Saim Savaş Yürüker, Mehmet Can Aydın

Ondokuz Mayıs Üniversitesi Tıp Fakultesi, Genel Cerrahi Ana Bilim Dalı, Samsun

Situs inversus totalis, organların vücudun karşıt bölgesine yer değiştirmesi ile karakterize nadir bir anomalidir. Bu anomalinin safra kesesi taşı hastalığına yatkınlık oluşturduğuna dair bir kanıt yoktur, ancak tanısal karışıklığa yol açar ve safra kanalı varyasyonları ile daha sık karşılaşılır. Hasta pozisyonu ve trokar yerleşimi farklı olduğu için bu özel grupta laparoskopik cerrahi rutin hastalardan farklı yapılmalıdır. Bu hastalarda laparoskopik kolesistektomi teknik olarak daha zordur ve görsel-motor becerilerin sol üst kadrana yönelik yeniden planlanmasını gerektirir. Literatürde teknik açıdan ayna ve klasik pozisyonda cerrahi şeklinde yaklaşımlar görülmektedir.
Bu çalışmada, kolesistostomisi olan geçirilmiş perfore kolesistitli, çift sistik kanallı ve ek olarak renal hücreli karsinomu olan situs inversus totalisli 62 yaşında erkek hastanın laparoskopik kolesistektomisi operasyonunu video bildiri olarak sunmayı amaçladık. Laparoskopik kolesistektomi, hem ayna hem de klasik pozisyon birlikte kullanılarak sorunsuz gerçekleştirildi ve görüntü bu açıdan detaylandırıldı. Ameliyat sonrası takip sorunsuz geçti. Bu konudaki literatür gözden geçirilirdi. Amacımız situs inversus totalisli hastada laparoskopik kolesistektomi operasyonun her iki alternatif pozisyonu kombine ederek uygulanabileceğini göstermektir. Literatürde kolesistostomili, çift sistik güdüğü olan sitüs inversuslu bir örnek yoktu bu sebeble bu ilk karşılaşılan örneği kongremizde sunmak istedik.

Anahtar Kelimeler: Kolelitiazis, laparoskopi, safra taşları, situs inversus totalis

Sıtus ınversus totalıs, perforated cholecystıtıs, double cystıc duct; three ın one Laparoscopıc cholecystectomy wıth combınatıon of mırror and classıcal posıtıons

Musa Turan, Saim Savaş Yürüker, Mehmet Can Aydın

Ondokuz Mayıs Universty Faculty of Medicine, Department of General Surgery, Samsun, Turkey

Situs inversus totalis is a rare anomaly characterized by displacement of intraabdominal organs to opposite parts of the body. There is no evidence that this anomaly predisposes to gallstone disease, but it causes diagnostic confusion and bile duct variations are more common. Because the patient position and trocar placement are different, laparoscopic surgery in this special group should be performed differently from routine procedures. Laparoscopic cholecystectomy in these patients is technically more difficult and requires replanning of visual-motor skills towards the left upper quadrant. In the literature, there are technical surgical approaches in the form of mirror and in the classical position. In this study, we aimed to present the laparoscopic cholecystectomy operation of a 62-year-old male patient with cholecystostomy, previous perforated cholecystitis, double cystic duct and additional renal cell carcinoma, situs inversus totalis, as a video report. Laparoscopic cholecystectomy was performed without any problems using both the mirror and classical position, and the video was detailed from this point of view. Postoperative follow-up was uneventful. The literature on this subject was reviewed. Our aim is to show that laparoscopic cholecystectomy can be performed by combining both alternative positions in these patients with situs inversus totalis. There was no example in the literature with cholecystostomy, double cystic stump and situs inversus, so we wanted to present this first example in our congress.

Keywords: Cholelithiasis, laparoscopy, gallstones, situs inversus totalis

CS-007 /10. Gastroenteroloji Cerrahi Kongresi
Nadir bir üst gastrointestinal sistem tıkanıklığı nedeni: Primer duodenal adenokarsinom

Mehmet Akif Şirin, Rıfat Peksöz, Yavuz Albayrak, Enes Ağırman, Vefa Atış

Atatürk Üniversitesi Tıp Fakültesi Genel Cerrahi Anabilim Dalı/Erzurum

İnce barsaklar uzun ve geniş mukoza yüzeyine sahip olmalarına rağmen malign ince barsak tümörleri gastrointestinal kanserlerinin %1'ini oluşturmaktadır. Duodenal adenokarsinom tüm gastrointestinal kanserlerin %0.3-0.4'ünü ve ince bağırsak malign tümörlerinin %25-45'ini temsil eden nadir bir neoplazmdır. Adenokarsinom olgularında tek tedavi seçeneği cerrahi rezeksiyondur. 63 yaşındaki erkek hasta yaklaşık 2 aydır devam eden kusma, karın ağrısı, hazımsızlık, ara ara olan kabızlık şikayetleri ile tarafımıza başvurdu. Bilgisayarlı tomografide (BT) mide aşırı derecede distandü görünümde izlenmiş olup duodenum segment 3-4. segmentte striktür görünümü izlendi. Gastroskopik incelemede duodenum 3-4. kısımda endoskopun geçişine izin vermeyen fragil lezyon izlendi. Lezyondan alınan biyopsi sonucu adenokarsinom olarak raporlandı. Temiz cerrahi sınır gözetilerek segmental rezeksiyon + uç uça anastomoz yapıldı. Hasta postoperatif 9. gününde şifa ile taburcu edildi. Primer Duodenal Adenokarsinom (PDAC) genellikle düşük rezektabilite oranına ve kötü prognoza sahiptir, sessizce oluşur ve erken aşamada asemptomatik iken ileri aşamalarda barsakta tıkanıklık oluşturarak bulantı, kusmalarla kendini gösterir. Hastalığın tanısında sıklıkla görüntüleme yöntemi oral veya intravenöz kontrastlı bilgisayarlı tomografi kullanılmasının yanı sıra endoskopik görüntüleme yöntemi de kullanılmaktadır. PDAC tedavisi için en iyi seçenek cerrahi rezeksiyondur. Bu olgu sunumunda ince barsakta nadir olarak görülen ve tıkanmaya neden duodenum adenokanser vakasının güncel literatür bilgileri eşliğinde tartışılması amaçlanmıştır.

Anahtar Kelimeler: Primer duodenal adenokarsinom, obstrüksiyon, segmental rezeksiyon

A rare cause of upper gastrointestinal tract obstruction: Primary duodenal adenocarcinoma

Mehmet Akif Şirin, Rıfat Peksöz, Yavuz Albayrak, Enes Ağırman, Vefa Atış

Atatürk University Faculty of Medicine, Department of General Surgery/ Erzurum

Although small intestine has a long and wide mucosal surface, malignant small intestine tumors constitute 1% of gastrointestinal cancers. Duodenal adenocarcinoma is a rare neoplasm that represents 0.3-0.4% of gastrointestinal cancers and 25-45% of malignant tumors of the small intestine. Surgical resection is the only treatment option in adenocarcinoma cases.
A 63-year-old male patient applied to us with complaints of vomiting, abdominal pain, indigestion, and occasional constipation for about two months. In the computed tomography (CT), the stomach was observed to be extremely distended, and a stricture appearance was observed in the 3-4th segment of the duodenum. In the gastroscopic examination, a fragile lesion that didn't allow the passage of the endoscope was observed in the 3-4th part of the duodenum. The biopsy result from the lesion was reported as adenocarcinoma. Segmental resection + end-to-end anastomosis was performed with negative surgical margin. The patient was discharged on the 9th postoperative day with full recovery. Primary duodenal adenocarcinoma (PDAC) usually has a low resectability rate and poor prognosis, occurs silently and is asymptomatic in the early stages, and presents with nausea and vomiting by forming intestinal obstruction in the advanced stages. In the diagnosis of the disease, besides using the imaging method, oral or intravenous contrast CT, endoscopic imaging method is also used. Surgical resection is the best option for the treatment of PDAC.
In this case report, we aimed to discuss a rare case of duodenal adenocarcinoma that causes obstruction in the small intestine, in the light of current literature.

Keywords: Primary duodenal adenocarcinoma, obstruction, segmental resection

İleri derecede dilate mide, BT görünümü
Grossly dilated stomach of CT view

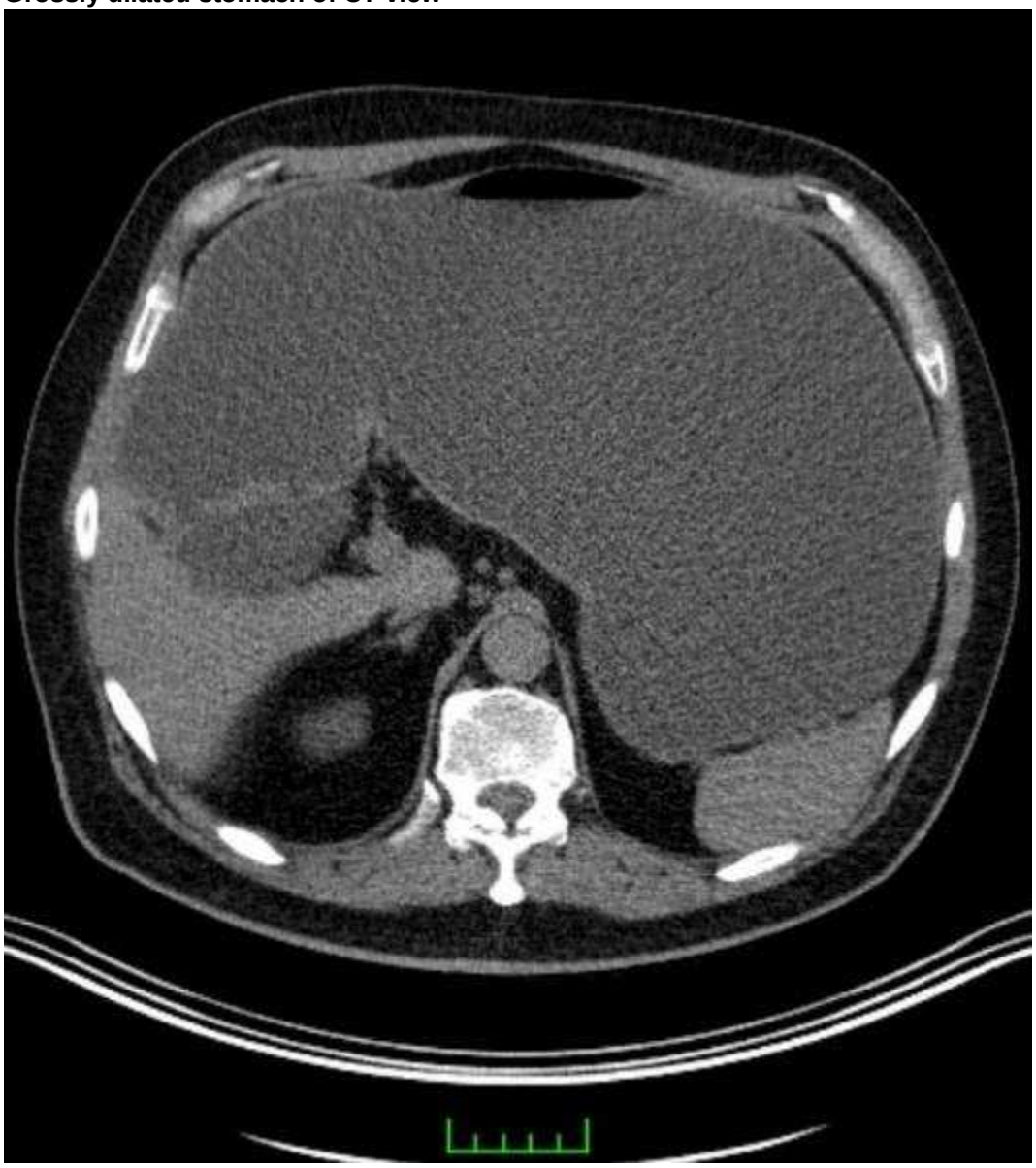

Rezeke edilen tümörün ameliyat görünümü
Surgical view of the resected tumor

CS-008 / 10. Gastroenteroloji Cerrahi Kongresi
Erken Covid Döneminde Kolorektal Kanser Uygulamalarındaki Değişiklikler

Hakan Yırgın, Yunusemre Tatlıdil

İstanbul Kanuni Sultan Süleyman Eğitim ve Araştırma Hastanesi Genel Cerrahi Kliniği

Amaç: Aralık 2019'da Çin'in Wuhan eyaletinde SARS-CoV-2 virüsünün etken olduğu COVID-19 hastalığı tanımlandı. 11 Mart 2020 tarihinde Dünya Sağlık Örgütü (WHO) tarafından pandemi ilan edildi. Çalışmamızdaki amaç pandemi gibi günlük rutinimizi etkileyen bir durumda kolorektal kanser hastalarına yaklaşımımızı;pandemi içindeki dönemsel farklılıklarıda göz önüne alarak pandemi öncesi dönem ile karşılaştırmak ve sonuçlarımızı değerlendirmektir.

Gereç ve Yöntem:Çalışmamız retrospektif, kesitsel ve tek merkezli bir çalışmadır. Mart2019-Mart 2021 tarih aralığındaki kolorektal kanser (adenokarsinom) nedeni ile elektif ve acil olarak cerrahi uygulanan bütün hastalar çalışmaya dahil edildi.Pandemi dönemi hasta verileri pandemi öncesi dönem ile ve kendi içerisinde 2 gruba (Grup1;Faz 1-2 Grup 2:Faz3) ayrılarak karşılaştırıldı.

Bulgular: Covid öncesi ile covid döneminde müdahale yapılan olgular arasında yaş ortalamaları, cinsiyet dağılımı, tanı, tümör yerleşimi, ASA, nüks ve mortalite açısından istatistiksel olarak anlamlı farklılık saptanmadı (p>0.05). Covid öncesi ile covid dönemi arasında hastaların başvuru şekli, cerrahi yaklaşım, ostomi açılma sıklığı, komplikasyon, YBÜ'nde yatış süresi, toplam hospitalizasyon, tümör evresi açısından bir fark görülmedi(p>0.05).
FAZ 3 dönemi ile diğer (FAZ 1-2) dönemler arasında sırasıyla; olguların yaş ortalamaları, cinsiyet dağılımı, tanı, ASA, başvuru şekli (elektif/acil),cerrahi yaklaşım(açık/laparoskopik) ostomi açılması, evre, YBÜ'nde yatış süresi, toplam hospitalizasyon, adjuvan ve neoadjuvan tedavi alma sıklıkları yönünden istatistiksel olarak anlamlı fark görülmemiştir (p>0.05). Buna karşılık FAZ 1-2'ye göre FAZ 3'te açık cerrahi oranının istatistiksel anlamlı olarak daha fazla, laparoskopik cerrahi oranının ise istatistiksel anlamlı olarak daha düşük olduğu görüldü (p=0.020).

Sonuç:Pandemi dönemini kendi içerisinde homojen olarak değerlendirmemek gerekir.Hastalığın pik dönemlerindeki hastane kapasitesi tedavi yaklaşımlarını değiştirebilmektedir.

Anahtar Kelimeler: Covid-19, Pandemi, Kolorektal kanser

Changes in Colorectal Cancer Practices in the Early Covid Period

Hakan Yırgın, Yunusemre Tatlıdil

Istanbul Kanuni Sultan Süleyman Training and Research Hospital, General Surgery Clinic

Aim: In December 2019, COVID-19 disease, caused by the SARS-CoV-2 virus, was identified. A pandemic was declared on March 11, 2020.The aim of our study is to evaluate the changes in our approach to colorectal cancer patients in a situation such as a pandemic that affects our daily routine.

Materials and Methods: Our study is a retrospective, cross-sectional and single-center study. Patients who underwent elective and emergency surgery for colorectal cancer between March 2019 and March 2021 were included in the study. Patient data from the pandemic period were compared with the pre-pandemic period and divided into 2 groups (Group1; Phase 1-2 Group 2: Phase3).

Results: Average age, gender, diagnosis, tumor location, ASA, recurrence, mortality, type of application, surgical approach, ostomy opening frequency, complication, length of stay in the ICU (intensive care unit), hospitalization time, tumor between pre-covid and covid period patients There was no difference in terms of stage of the disease (p>0.05). The same data were not different between Phase 1-2 and Phase 3 periods. (p>0.05). On the other hand, the rate of open surgery was statistically significantly higher in FAZ 3 compared to FAZ 1-2, and the rate of those who underwent laparoscopic surgery was statistically significantly lower (p=0.020).

Conclusion:The pandemic period should not be evaluated as homogeneous in itself. The hospital capacity in the peak periods of the disease can change treatment approaches.

Keywords: Covid-19, Pandemic, Colorectal cancer

Covid öncesi ve covid dönemi gruplarına göre olguların demografik ve klinik özellikleri

	Covid öncesi (n=92)	Covid dönemi (n=97)	P değeri
Yaş (yıl)	63.7±12.2	63.9±12.3	0.911
Cinsiyet			0.278
Erkek	62 (67.4%)	58 (59.8%)	
Kadın	30 (32.6%)	39 (40.2%)	
Tanı			0.850¶
Kolon	51 (55.4%)	52 (53.6%)	
Rektum	37 (40.2%)	38 (39.2%)	
Rektosigmoid	3 (3.3%)	6 (6.2%)	
Senkron tümör	1 (1.1%)	1 (1.0%)	
Tümör yerleşimi			
Sağ kolon	14 (15.2%)	22 (22.7%)	0.262¥
Transvers kolon	5 (5.4%)	5 (5.2%)	>0.999§
Sol kolon	12 (13.0%)	8 (8.2%)	0.404¥
Sigmoid kolon	22 (23.9%)	22 (22.7%)	0.977¥
Rektum	37 (40.2%)	35 (36.1%)	0.558‡
Rektosigmoid	3 (3.3%)	7 (7.2%)	0.332§
ASA			0.866¶
I	3 (3.3%)	2 (2.1%)	
II	69 (75.0%)	75 (77.3%)	
III	20 (21.7%)	20 (20.6%)	
Nüks	6 (6.5%)	4 (4.1%)	0.529§
Mortalite	16 (17.4%)	13 (13.4%)	0.576¥
Başvuru şekli			0.098†
Elektif	79 (85.9%)	73 (75.3%)	
Acil	13 (14.1%)	24 (24.7%)	
Cerrahi yaklaşım			0.504‡
Açık	50 (54.3%)	48 (49.5%)	
Laparoskopik	42 (45.7%)	49 (50.5%)	
Ostomi açılan	30 (32.6%)	38 (39.2%)	0.347‡
Komplikasyon	15 (16.3%)	13 (13.4%)	0.721†
Yara yeri enfeksiyonu	7 (7.6%)	10 (10.3%)	0.693†
Anastomoz kaçak	2 (2.2%)	0 (0.0%)	0.236¶
Pulmoner	3 (3.3%)	0 (0.0%)	0.113¶
Kardiyak	1 (1.1%)	1 (1.0%)	N/A

Diğer komplikasyonlar	4 (4.3%)	5 (5.2%)	>0.999¶
Total hospitalizasyon (gün)	6 (2-24)	7 (0-51)	0.264¥
Evre			0.057§
Tam remisyon	7 (7.6%)	1 (1.0%)	
Evre 1-2	53 (57.6%)	54 (55.7%)	
Evre 3-4	32 (34.8%)	42 (43.3%)	

Demographic and clinical characteristics of cases according to pre-covid and covid period groups

	Pre covid(n=92)	Covid era(n=97)	P value
Age (years)	63.7±12.2	63.9±12.3	0.911†
Gender			0.278‡
Male	62 (67.4%)	58 (59.8%)	
Woman	30 (32.6%)	39 (40.2%)	
Diagnosis			0.850¶
Kolon	51 (55.4%)	52 (53.6%)	
Rectum	37 (40.2%)	38 (39.2%)	
Rectosigmoid	3 (3.3%)	6 (6.2%)	
Synchronous tumor	1 (1.1%)	1 (1.0%)	
Tumor location			
Right colon	14 (15.2%)	22 (22.7%)	0.262¥
Transverse colon	5 (5.4%)	5 (5.2%)	>0.999§
Left colon	12 (13.0%)	8 (8.2%)	0.404¥
Sigmoid colon	22 (23.9%)	22 (22.7%)	0.977¥
Rectum	37 (40.2%)	35 (36.1%)	0.558‡
Rectosigmoid	3 (3.3%)	7 (7.2%)	0.332§
ASA			0.866¶
I	3 (3.3%)	2 (2.1%)	
II	69 (75.0%)	75 (77.3%)	
III	20 (21.7%)	20 (20.6%)	
Relapse	6 (6.5%)	4 (4.1%)	0.529§
Mortality	16 (17.4%)	13 (13.4%)	0.576¥
How to apply			0.098†
Elective	79 (85.9%)	73 (75.3%)	
Urgent	13 (14.1%)	24 (24.7%)	
Surgical approach			0.504‡
Open	50 (54.3%)	48 (49.5%)	
Laparoscopic	42 (45.7%)	49 (50.5%)	
Ostomy drop	30 (32.6%)	38 (39.2%)	0.347‡
Complication	15 (16.3%)	13 (13.4%)	0.721†
Wound infection	7 (7.6%)	10 (10.3%)	0.693†
Anastomotic leak	2 (2.2%)	0 (0.0%)	0.236¶
Pulmonary	3 (3.3%)	0 (0.0%)	0.113¶
Cardiac	1 (1.1%)	1 (1.0%)	N/A
Other complications	4 (4.3%)	5 (5.2%)	>0.999¶
Total hospitalization (days)	6 (2-24)	7 (0-51)	0.264¥
Stage			0.057§
Complete remission	7 (7.6%)	1 (1.0%)	

Stage 1-2	53 (57.6%)	54 (55.7%)	
Stage 3-4	32 (34.8%)	42 (43.3%)	

Covid dönemi içerisinde Faz 1-2'de müdahale edilen olgular ile Faz 3'te müdahale edilen olguların demografik ve klinik özellikleri

	Faz 1-2 (n=70)	Faz 3 (n=27)	P değeri
Yaş (yıl)	63.1±12.1	66.1±12.9	0.277†
Cinsiyet			0.276‡
Erkek	39 (55.7%)	19 (70.4%)	
Kadın	31 (44.3%)	8 (29.6%)	
Tanı			0.325¶
Kolon	41 (58.6%)	11 (40.7%)	
Rektum	24 (34.3%)	14 (51.9%)	
Rektosigmoid	4 (5.7%)	2 (7.4%)	
Senkron tümör	1 (1.4%)	0 (0.0%)	
ASA			0.120¶
I	0 (0.0%)	2 (7.4%)	
II	56 (80.0%)	19 (70.4%)	
III	14 (20.0%)	6 (22.2%)	
Başvuru şekli			0.667‡
Elektif	54 (77.1%)	19 (70.4%)	
Acil	16 (22.9%)	8 (29.6%)	
Cerrahi yaklaşım			0.020‡
Açık	29 (41.4%)	19 (70.4%)	
Laparoskopik	41 (58.6%)	8 (29.6%)	
Ostomi açılan	26 (37.1%)	12 (44.4%)	0.668‡
Evre			0.541¶
Tam remisyon	1 (1.4%)	0 (0.0%)	
Evre 1-2	41 (58.6%)	13 (48.1%)	
Evre 3-4	28 (40.0%)	14 (51.9%)	
YBÜ'nde yatış süresi (gün)	0 (0-21)	0 (0-16)	0.901¥
Total hospitalizasyon (gün)	6 (0-51)	7 (1-20)	0.290¥

Demographic and clinical characteristics of cases intervened in Phase 1-2 and cases intervened in Phase 3 during the Covid period

	Phase 1-2(n=70)	Phase 3 (n=27)	P value
Age (years)	63.1±12.1	66.1±12.9	0.277†
Gender			0.276‡
Male	39 (55.7%)	19 (70.4%)	
Woman	31 (44.3%)	8 (29.6%)	
Diagnosis			0.325¶
Colon	41 (58.6%)	11 (40.7%)	
Rectum	24 (34.3%)	14 (51.9%)	
Rectosigmoid	4 (5.7%)	2 (7.4%)	
Synchronous tumor	1 (1.4%)	0 (0.0%)	
ASA			0.120¶
I	0 (0.0%)	2 (7.4%)	
II	56 (80.0%)	19 (70.4%)	
III	14 (20.0%)	6 (22.2%)	
How to apply			0.667‡
Elective	54 (77.1%)	19 (70.4%)	
Urgent	16 (22.9%)	8 (29.6%)	
Surgical approach			0.020‡
Open	29 (41.4%)	19 (70.4%)	
Laparoscopic	41 (58.6%)	8 (29.6%)	
Ostomy	26 (37.1%)	12 (44.4%)	0.668‡
Stage			0.541¶
Complete remission	1 (1.4%)	0 (0.0%)	
Stage 1-2	41 (58.6%)	13 (48.1%)	
Stage 3-4	28 (40.0%)	14 (51.9%)	
Length of stay in ICU (days)	0 (0-21)	0 (0-16)	0.901¥
Total hospitalization (days)	6 (0-51)	7 (1-20)	0.290¥

CS-009 / 10. Gastroenteroloji Cerrahi Kongresi

Kolektomili hastada rektal prolabe olan lümenli yapı ince barsak mı yoksa bir davetsiz misafir mi?

Rıfat Peksöz, Enes Ağırman

Atatürk Üniversitesi Tıp Fakültesi Genel Cerrahi Anabilim Dalı/ Erzurum

Giriş: Tenia saginata (T.S) özellikle çiğ tüketilen sığır etinden bulaşan, ince barsakta yaşayan bir sestod türüdür. Yıllarca asemptomatik kalabileceği gibi, karın ağrısı, bulantı, kusma, kilo kaybı gibi semptomlarla da kendini gösterebilir.

Olgu: Daha önce over ve kolon ca nedeniyle ameliyat edilmiş 58 yaşında kadın hasta yaklaşık 1 aydır olan karın ağrısı, ishal şikayetleri nedeniyle Kadın doğum hastalıkları birimi tarafından kliniğe yatırılmış. Hastanın rektumundan lümenli barsak benzeri yapının prolebe olması üzerine hasta genel cerrahi birimine konsulte edildi. Rektumdan prolebe olan parçanın üzeri gayta ile bulaş idi net anatomik ayrım yapılamadı. İnce barsak ansına benzer yapı kesildiğinde lümenli doku olduğu görüldü. Ancak ansa benzer yapının mezosunun olmaması nedeniyle paraziter bir lezyon olabileceği düşünüldü ve bu yapı anusten çekilerek dışarı çıkarıldı. Yaklaşık 1 metre kadar lümenli yapı T.S olarak raporlandı.

Tartışma ve Sonuç: Hastanın ishal, karın ağrısı şikayetlerinin eski operasyonları ve kemoterapiye sekonder olabileceği ilk akla gelmekteydi. Yine kolon ameliyatı geçirmesi rektumdan prolebe olan yapının ince barsak ansı olabileceğini düşündürdü. T.S hastalarda karın ağrısı, ishal gibi durumlara neden olmakta ve rektumdan kendiliğinden çıkabilmektedir.
Bu olguda hekimelerin özelliklede genel cerrahların paraziter görüntüye aşina olması Tenia saginatayı akılda tutarak iyi tanıması amaçlanmıştır.

Anahtar Kelimeler: Tenia saginata, rektal prolapsus, karın ağrısı, diyare

Is the rectal prolapsed lumen of the colectomy patient the small intestine or an uninvited guest?

Rıfat Peksöz, Enes Ağırman

Atatürk University Faculty of Medicine, Department of General Surgery/ Erzurum

Introduction: Taenia saginata (T.S) is a cestode that lives in the small intestine and is transmitted from raw beef. It may remain asymptomatic for years or may present with abdominal pain, nausea, vomiting, and weight loss.

Case: A 58-year-old female patient, who had previously been operated on for ovarian and colon cancer, was admitted to the clinic by the Obstetrics and Gynecology Unit due to complaints of abdominal pain and diarrhea for about 1 month. She was consulted to the general surgery, as a intestinal lumen-like structure prolapsed from the patient's rectum. The part that protruded from the rectum was smeared with stool, and a clear anatomical distinction couldn't be made. When the structure similar to the small intestine was cut, it was observed that there was a lumenous tissue. However, due to the absence of the meso of the ansa-like structure, it was thought to be a parasitic lesion and it was pulled out from the anus. The structure with a lumen of approximately 1 meter was reported as T.S

Discussion and Conclusion: It was thought that the patient's diarrhea and abdominal pain complaints might be secondary to previous operations and chemotherapy. Having undergone colon surgery again made us think that the structure protruding from the rectum might be the small intestine. T.S causes abdominal pain and diarrhea and can come out of the rectum spontaneously.
In this case, it was aimed that physicians, especially general surgeons, should be familiar with the image and get to know T.S well

Keywords: Taenia saginata, rectal prolapse, abdominal pain, diarrhea

Rektumdan prolebe olan paraziter lezyon
Parasitic lesion prolapse from the rectum

Tenia Saginata
Taenia Saginata

CS-010 / 10. Gastroenteroloji Cerrahi Kongresi
Akalazya hastalığında peroral endoskopik miyotomi (POEM): Diseksiyon tekniği ve miyotomi özellikleri

Bahtiyar Muhammedoğlu

Necip Fazıl şehir hastanesi, il sağlık müdürlüğü, Kahramanmaraş

Akalazya, alt özofagus duvarındaki myenterik pleksusun ganglion hücrelerinin dejenerasyonundan kaynaklanan nadir bir hastalıktır. Yemek borusunun alt kısmında peristaltizm kaybı ve alt yemek borusu sfinkterinin (LES) gevşememesi ile kendini gösterir. Akalazya hastalarına uygulanan işlemi sonrası sonuçlar ve teknik detayların değerlendirilmesi planlandı.

Gereç-Yöntem: Etik kurul onamı sonrası hastanemizde POEM uygulanan akalazyalı hastaların toplanan verilerin prospektif analiz yapılması planlandı. POEM öncesi ve sonrası Eckardt skorunun değerlendirilmesi yapıldı.

Bulgular: Bulgular: 40 hasta çalışmaya dahil edildi. Yaş ortalaması 46,4 idi. 22 (%55,5) hasta erkek ve 18 hasta (%44,5) kadındı. POEM öncesi Eckardt skorunun en düşüğü 5 ve üst sınırı 11 idi. 37 hastada (%92,5) klinik başarı elde edildi. Üç hastaya şikâyetlerinin tekrarlanması nedeni ile tekrar POEM işlemi planlandı ve bunların birine redo-POEM işlemi yapıldı, ikinci hastaya ise redo-POEM için randevu verildi. Diseksiyonda tünel uzunluğu ve buna bağlı miyotomi uzunluğu her hastaya özellikli olarak yapıldı. 3 hastada cilt altı amfizemi ve 2 hastada pnömomediastinum gelişti ek müdahale yapılmadı ve kendiliğinden rezorbe oldu. Pnömotoraks gelişen iki hastaya göğüs tüpü takıldı. POEM işlemi sırasındaki kanamalar endoskopik olarak kontrol edildi. Ölüm yoktu. POEM sırasında cerrahi dönüşüm olmadı. Laparoskopik Heller miyotomi ve balon dilatasyonu öyküsü olanlarda POEM işlemi yapışıklar nedeni ile nispeten zordu ve bu vakalara daha uzun myotomi yapıldı. Takip ettiğimiz hastalarda reflü şikâyetleri olmadı. İstatistik verilerin kapsamlı olarak makalemizde yayınlanacaktır.

Sonuç: POEM, teknik olarak zor prosedür olup bu konuda tecrübeli cerrahların bulunduğu merkezlerde yapılması gereken prosedürdür. Mükemmel kısa vadeli semptom çözünürlüğü ve güvenirliği ile akalazya için uygulanabilir bir endoskopik prosedür gibi görünmektedir.

Anahtar Kelimeler: Peroral Endoskopik Miyotomi (POEM), alt özofagus sfinkteri (LES), Laparoskopik Heller miyotomi (LHM)

Peroral endoscopic myotomy (POEM) in achalasia: Dissection technique and myotomy features

Bahtiyar Muhammedoğlu

Necip Fazil city hospital, provincial health directorate, Kahramanmaraş

Achalasia is a rare disease caused by degeneration of ganglion cells of the myenteric plexus in the lower esophageal wall. It was planned to evaluate the results and technical details after the procedure applied to achalasia patients.

Materials-Methods: A prospective analysis of the data collected from patients with achalasia who underwent POEM in our hospital after ethics committee approval was planned

Results: Results: 40 patients were included in the study. The mean age was 46.4. 22 (55.5%) patients were male and 18 patients (44.5%) were female. Clinical success was achieved in 37 patients (92.5%). Due to the recurrence of their complaints, re-POEM was planned for three patients and redo-POEM was performed in one of them, and an appointment was made for redo-POEM in the second patient. The tunnel length and the associated myotomy length in the dissection were made specifically for each patient. Subcutaneous emphysema developed in 3 patients and pneumomediastinum developed in 2 patients, no additional intervention was performed and it resolved spontaneously. Chest tube was inserted in two patients who developed pneumothorax. There was no surgical conversion during POEM. POEM procedure was relatively difficult in patients with a history of laparoscopic Heller myotomy and balloon dilatation due to adhesions, and a longer myotomy was performed in these cases.

Conclusion: POEM is a technically difficult procedure and should be performed in centers with experienced surgeons. It appears to be a viable endoscopic procedure for achalasia with excellent short-term symptom resolution and reliability.

Keywords: Peroral Endoscopic Myotomy (POEM), lower esophageal sphincter (LES), Laparoscopic Heller myotomy (LHM)

CS-011 / 10. Gastroenteroloji Cerrahi Kongresi

Perianal hidradenitis suppurativanın nadir bir komplikasyonu skuamöz hücreli kanser: Bir olgu sunumu

Rıfat Peksöz, Mehmet İlhan Yıldırgan, Enes Ağırman, Yavuz Albayrak, Esra Dişçi, Fuat Şentürk

Atatürk Üniversitesi Tıp Fakültesi, Genel Cerrahi Anabilim Dalı/ Erzurum

Giriş: Hidradenitis suppurativa (HS) özellikle aksilla, ingüinal ve perineum bölgelerini tutan kronik inflamatuar bir hastalıktır. H.S kadınlarda daha çok görülmesine rağmen H.S zemininde skuamöz hücreli karsinom (SHK) gelişimi erkeklerde ve özelliklede perianal/perinaal bölgede daha sık görülmektedir. Hpv ile hastalık arasında ilişki durumu tartışmalı olsada, sigara kullanımı ile arasında güçlü bir bağlantı mevcutur.
HS tanı yaşı 20-30'lu yaşlarda daha sık olmak üzere SHK gelişim yaşı sıklıkla 5-6. dekatlarda olmaktadır. Hastaların büyük çoğunluğuna radyoterapi uygulanmakta birlikte radikal tedavi cerrahi eksizyondur. Hastalığın rekürren ve mortalite oranları %60'lar civarındadır.

Olgu: 39 yaş erkek hasta yaklaşık 10 yıldır aksiller, ingüinal ve perianal bölgelerde H.S mevcut. Bilindik komorbit hastalığı yok ancak sigara kullanım öyküsü mevcut. Son 1 yıldır olan sol gluteal bölgede ülsere lezyon mevcut ve patoloji sonucu SHK olarak değerlendirildi. Hastaya radyoterapi ve sonrasında cerrahi eksizyon yapıldı. Postoperatif yara yerinde enfeksiyon gelişmiş olup hastanın yara bakımı devam etmektedir.

Sonuç: H.S tanılı hastalarda yıllar sonra özelliklede perianal bölgede S.H.K vakaları ileri karşılaşabilmektedir. Bu agresif seyirli lezyonun H.S'li dokudan ayırt edilip bir an önce tanısının konulması ve tedavisinin yapılması gerekir. Bu olguda hekimlerin hastalık göntüsüne aşina olması ve aynı zamanda H.S zemininde SHK gelişebileceğinide akılda tutması gerektiği vurgusunun sunulması amaçlanmıştır.

Anahtar Kelimeler: Hidradenitis suppurativa, skuamöz hücreli karsinom, perianal bölge, kronik inflamasyon

Squamous cell carcinoma as a rare complication of perianal hidradenitis suppurativa: A case report

Rıfat Peksöz, Mehmet İlhan Yıldırgan, Enes Ağırman, Yavuz Albayrak, Esra Dişçi, Fuat Şentürk

Atatürk University Faculty of Medicine, Department of General Surgery/ Erzurum

Introduction: Hidradenitis suppurativa (HS) is chronic inflammatory disease that especially affects the axilla, inguinal and perineum regions. Although H.S is more common in women, squamous cell carcinoma (SCC) development in the basis of H.S is more common in men and especially in the perianal/perinaal region. Although the relationship between HPV and the disease is controversial, there is strong link between smoking. The age of diagnosis of HS is more often in the 20-30s, and the age of development of SCC is often 5-6. in decades. Radiotherapy is applied to the vast majority of patients, but the radical treatment is surgical excision. The recurrence and mortality rates are around 60%.

Case: A 39-year-old male patient has H.S in the axillary, inguinal and perianal regions for about 10 years. There is no known comorbid disease, but there is a history of smoking. There was an ulcerated lesion in the left gluteal region for the last 1 year and the pathology result was reported as SCC. The patient underwent radiotherapy followed by surgical excision. Postoperative wound infection has developed and the patient's wound care continues.

Conclusion: In patients with a diagnosis of H.S, SCC cases may occur years later, especially in the perianal region. This aggressive lesion should be differentiated from the tissue with H.S, diagnosed and treated as soon as possible. In this case, we aimed to emphasize that physicians should be familiar with the disease picture and also keep in mind that SCC may develop on the basis of HS.

Keywords: Hidradenitis suppurativa, squamous cell carcinoma, perianal regio, chronic inflammation

Hidradenitis süpürative ve perianal skuamöz hücreli karsinom
Hidradenitis suppurativa and squamous cell carcinoma

Rezeke edilen kitlenin görünümü
Appearance of the resected mass

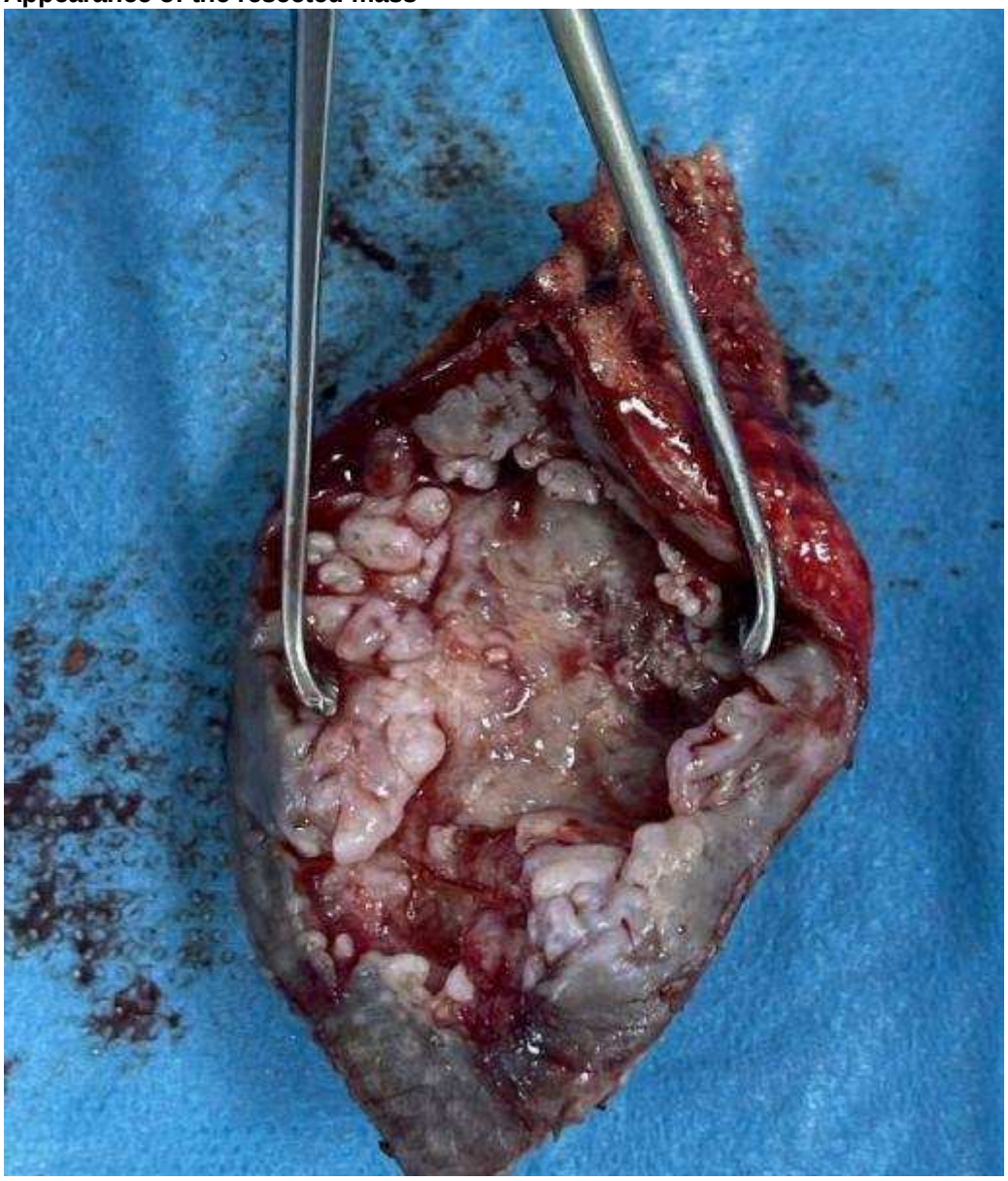

CS-012 / 10. Gastroenteroloji Cerrahi Kongresi

Duvarlı pankreatik nekrozu olan vakalarda endoskopik ultrasonografi destekli tam kaplı kendiliğinden genişleyebilen metalik stent yerleştirilmesi sonrası translüminal drenaj ve direkt endoskopik nekrozektomi prosedürünün etkinliği ve güvenliği

Ufuk Avcıoğlu, Ömer Küçükdemirci, Müge Ustaoğlu, İbrahim Gören, Talat Ayyıldız, Beytullah Yıldırım, Ahmet Bektaş

Ondokuz Mayıs Üniversitesi Tıp Fakültesi, Gastroenteroloji Bilim Dalı, SAMSUN

Giriş-Amaç: WON hastalarında mortalite oranları nekrotik yatakta eşlik eden enfeksiyonlar varlığında % 20-30'u bulur. Güncel kılavuzlara göre; enfekte pankreatik nekroz varlığında veya steril pankreatik nekroza eşlik eden semptomatik durumlarda pankreatik nekroza girişim gerekir. Çalışmamızda tam kaplı kendiliğinden genişleyebilen metalik stent (FC-SEMS) kullanılarak endoskopik ultrasonografi destekli translüminal drenaj ve direkt endoskopik nekrozektomi (DEN) yapılan vakalarda işlemin etkinliği ve güvenliğini araştırmayı amaçladık.

Materyal-Metod: 2018-2022 yılları arasında hastanemizde EUS destekli kist drenajı yapılan 18 hastanın dosyası retrospektif olarak incelendi. FC-SEMS takılıp direkt endoskopik nekrozektomi yapılan 13 hasta çalışmaya dahil edildi. Demografik özellikleri, başvuru dönemindeki laboratuvar parametreleri, DEN işlemine ait özellikleri kayıt altına alındı.

Bulgular: Hastaların özellikleri, başvuru dönemindeki laboratuvar değerleri, WON boyutu, pankreatit atağı ile EUS destekli kist drenajı işlemi arasında geçen süre, DEN seans sayısı, stent kalış süresi ve hasta yatış süresi Tablo1'de verilmiştir. DEN işleminin teknik başarı oranı %100'dü. Hastaların 11'inde stent giriş yeri gastrik korpus distali iken 2'sinde duodenal bulbustu. Dudenal bulbusa FC-SEMS takılan her iki hastada da DEN işlemi esnasında perforasyon gelişti. Duodenal bulbustan perfore olan hasta acil cerrahiye verildi. DEN seansı sonrası WON duvarından perfore olan hasta ise medikal tedavi ile taburcu edildi. Hiçbir hastada mortalite olmadı. FC-SEMS içi pigtail olan olgularda seans sayısı, stent kalış süresi ve hasta yatış süreleri pigtail olmayan hastalardan rakamsal olarak daha düşüktü (Tablo 2).

Sonuç: Semptomatik veya enfekte WON tedavisinde tercih edilecek tedavi yöntemi FC-SEMS destekli EUS-DEN olmalıdır. Dudenal bulbusa SEMS takarken ve DEN yaparken ekstra dikkat etmek gerekir. SEMS içi pigtail kateter takılması tedavi sürecini olumlu etkileyebilir.

Anahtar Kelimeler: nekrotizan pankreatit, kistogastrostomi, direkt endoskopik nekrozektomi

Efficacy and safety of transluminal drainage and direct endoscopic necrosectomy procedure after endoscopic ultrasonography-guided fully covered self-expandable metallic stent plaecement in cases with walled-off pancreatic necrosis

Ufuk Avcıoğlu, Ömer Küçükdemirci, Müge Ustaoğlu, İbrahim Gören, Talat Ayyıldız, Beytullah Yıldırım, Ahmet Bektaş

Ondokuz Mayıs University, Faculty of Medicine, Department of Gastroenterology, Samsun

Introduction-Aim: In our study, we aimed to investigate the efficacy and safety of the transluminal drainage and direct endoscopic necrosectomy after endoscopic ultrasonography-guided FC-SEMS placement in patients with WON.

Material-Method: The files of 18 patients who underwent EUS-guided cyst drainage in our hospital between 2018 and 2022 were reviewed retrospectively. Thirteen patients who underwent DEN with FC-SEMS placement were included in the study.**Results:** Patients' characteristics, laboratory values at the time of admission, WON size, time between pancreatitis attack and DEN procedure, number of DEN sessions, duration of stent and hospitalization are given in Table 1. The technical success rate of the DEN procedure was 100%. In 11 of the patients, the stent insertion site was distal to the gastric corpus, while in 2 of them duodenal bulbus. Perforation was developed during the DEN procedure in both patients with FC-SEMS implantation in the dudenal bulb. The patient with perforation in the duodenal bulb underwent surgery. The patient who had a perforation in the WON wall after the DEN procedure was discharged with medical treatment. The number of sessions, duration of stent and hospitalization

were numerically lower in patients with pigtails in FC-SEMS compared to patients without pigtails in FC-SEMS (Table 2).**Conclusion:** The preferred technique of choice in the treatment of symptomatic or infected WON should be FC-SEMS guided DEN. Extra care should be taken when inserting SEMS and performing DEN in the duodenal bulb. Insertion of a pigtail catheter inside the SEMS can positively affect the treatment process.

Keywords: necrotizing pancreatitis, cystogastrostomy, direct endoscopic necrosectomy

Tablo 1. Hastaların demografik özellikleri, başvuru esnasındaki laboratuvar değerleri, kist ve işleme ait özellikler

Yaş (yıl)	51,15±13,65	
Cinsiyet	n	%
Erkek	8	61,54
Kadın	5	38,46
Pankreatit etyolojisi	n	%
Biliyer	9	69,2
Alkol	1	7,7
Hipertrigliseridemi	1	7,7
Otoimmun	1	7,7
İdiopatik	1	7,7
	Ortalama	Std. Deviasyon
WBC (bin mcL)	11,97	± 36,77
CRP (mg/L)	188,54	± 97,01
Amilaz (U/L)	232,00	± 207,44
Lipaz (U/L)	204,89	±269,67
WON Boyutu (cm)	99,54X63,38	±30,71x23,55
Pankreatit-Kistogastromi arası geçen süre (gün)	62,54	± 30,70
DEN seans sayısı (gün)	4,69	± 3,38
Toplam FC-SEMS kalış süresi (gün)	31,31	± 18,90
Hastane yatış süresi (gün)	41,54	± 25,75

WON:duvarlı pankreatik nekroz, DEN: Direkt endoskopik nekrozektomi, FC-SEMS: Tam kaplı kendiliğinden genişleyebilen metalik stent

Table 1. Demographic characteristics of the patients, laboratory values at the time of procedure, characteristics of the cyst and procedure

Age (Year)	51.15±13.65	
Sex	n	%
Male	8	61,54
Female	5	38.46
Etiology of pancreatitis	n	%
Biliary	9	69.2
Alcohol	1	7.7
Hypertriglyceridemia	1	7.7
Autoimmune	1	7.7
Idiopathic	1	7.7
	Mean	Std. deviation
WBC	11.97	± 36,77
CRP (mg/L)	188,54	± 97.01
Amilaz (U/L)	232.00	± 207.44
Lipaz (U/L)	204.89	±269.67
WON size (cm)	99.54X63.38	±30.71x23.55
Time between pancreatitis attack and DEN procedure (day)	62.54	± 30.70
Number of DEN sessions (day)	4.69	± 3.38
Duration of FC-SEMS (day)	31.31	± 18.90
Duration of hospitalization (day)	41.54	± 25,75

WON: walled-off pancreatic necrosis, DEN: Direct endoscopic necrosectomy, FC-SEMS: fully covered self-expandable metal stents

Tablo 2. FC-SEMS içi pigtaili olan ve olmayan hastaların özellikleri

	FC-SEMS içi pigtaili olan hastalar (n=7)	FC-SEMS içi pigtaili olmayan hastalar (n=6)	p
DEN Seans sayısı	3,71± 2.69	5,83± 3,97	0,251
FC-SEMS kalış süresi	25,86± 10,14	37,67± 25,37	0,112
Hastanede yatış süresi	37,43± 27,71	46,33± 24,87	0,551

DEN: Direkt endoskopik nekrozektomi, FC-SEMS: Tam kaplı kendiliğinden genişleyebilen metalik stent

Table 2. Patients with and without intra-FC-SEMS pigtail characteristics

	Patients with intra-FC-SEMS pigtail (n=7)	Patients without intra-FC-SEMS pigtail	p
Number of DEN sessions	3,71± 2.69	5,83± 3,97	0,251
Duration of FC-SEMS (day)	25,86± 10,14	37,67± 25,37	0,112
Duration of hospitalization (day)	37,43± 27,71	46,33± 24,87	0,551

DEN: Direct endoscopic necrosectomy, FC-SEMS: Fully covered self-expandable metal stents

CS-013 / 10. Gastroenteroloji Cerrahi Kongresi

Pankreatikoduodenektomi Sonrası Postoperatif 1. günde Serum Amilaz Pankreatik Fistül Oluşumunu Öngörür

Oğuzhan Özşay[1], Kağan Karabulut[2], Mehmet Can Aydın[1], Saim Savaş Yürüker[2], Salih Can Çelik[3]

[1]Ondokuz Mayıs Üniversitesi Tıp Fakültesi, Gastroenteroloji Cerrahisi Bilim Dalı,Samsun,Türkiye
[2]Ondokuz Mayıs Üniversitesi Tıp Fakültesi, Genel Cerrahi Anabilim Dalı,Samsun,Türkiye
[3]Ordu Devlet Hastanesi, Genel Cerrahi Anabilim Dalı

Amaç: Pankreatik fistül (PF) risk faktörlerinin objektif bir göstergesi olarak pankreatikoduodenektomiden (PD) hemen sonra yükselen serum amilaz (SA) seviyesinin PF gelişimi için sağlam kanıt olabileceği ve dolayısıyla postoperatif dren yönetimine rehberlik edebileceği hipotezini test etmeyi amaçlıyoruz.

Yöntem: Postoperatif 1. günde SA (PoD 1), PF risk faktörleri ve PF gelişimi arasındaki ilişkiyi belirlemek için 132 ardışık PD'nin retrospektif analizi yapıldı.

Sonuç: Altmış altı hastada (%50.0) PF gelişti ve 51'inde (%77.2) biyokimyasal leak vardı. PF gelişimi ile ilişkili PoD 1'deki SA eşik seviyesi >=120 IU/l idi (odds ratio [OR], 3.20; %95 confidence interval [CI], 1.54-6.61; P = 0.001) (Şekil 1). Yumuşak pankreas dokusu, PoD 1'de >=120 IU/l SA ve PF gelişimi için bağımsız bir risk faktörüydü. <120 IU/l' SA, sert pankreas dokusu olan hastalarda PF için %82,5'lik bir negatif prediktif değere sahipti (OR, 4.28; %95 GA, 1.31-13.98; P = 0.028) (Şekil 2).

Sonuç: 120 IU/l'nin altındaki PoD 1'de SA, özellikle sert pankreas dokusu olan hastalarda, PD'den sonra PF gelişimini etkin bir şekilde dışlar ve postoperatif erken dren çekilmesi için uygun hastaları belirleyebilir.

Anahtar Kelimeler: Whipple, pankreas dokusu, bez palpasyonu, intraperitoneal drenaj

Serum Amylase on Postoperative Day 1 Predicts Pancreatic Fistula Formation Following Pancreaticoduodenectomy

Oğuzhan Özşay[1], Kağan Karabulut[2], Mehmet Can Aydın[1], Saim Savaş Yürüker[2], Salih Can Çelik[3]

[1]Ondokuz Mayis University Faculty of Medicine,Department of Gastrointestinal Surgery,Samsun,Turkey
[2]Ondokuz Mayis University Faculty of Medicine,Department of General Surgery,Samsun,Turkey
[3]Department of General Surgery, State Hospital, Ordu, Turkey

Objectives: We aim to test the hypothesis that as an objective indicator of pancreatic fistula (PF) risk factors, serum amylase (SA) level just after pancreaticoduodenectomy (PD) might be robust evidence for the development of PF and hence may guide drain management.

Methods: A retrospective analysis of 132 consecutive PD was conducted to determine the relationship between the SA on postoperative day 1 (PoD 1), PF risk factors, and the development of PF.

Results: Sixty-six patients (50.0%) developed postoperative PF, and 51 (77.2%) had biochemical leakage. SA threshold level on PoD 1 associated with the development of PF was >=120 IU/l (odds ratio [OR], 3.20; 95% confidence interval [CI], 1.54-6.61; P = 0.001) (Figure 1). The soft pancreatic texture was an independent risk factor for SA of >=120 IU/l on PoD 1 and the development of PF. SA of <120 IU/l had a negative predictive value of 82.5% for PF in patients with hard pancreatic texture (OR, 4.28; 95% CI, 1.31-13.98; P = 0.028) (Figure 2).

Conclusion: SA on PoD 1 below 120 IU/l, especially in patients with hard pancreatic texture, effectively rules out the development of PF after PD and may identify patients convenient for early drain removal.

Keywords: Whipple, pancreatic tissue, gland palpation, intraperitoneal drainage

Pankreas dokusu, PoD 1 SA ve ameliyat sonrası pankreas fistülü arasındaki ilişki
The association between pancreatic texture, PoD 1 SA and postoperative pancreatic fistula

Soft Pancreatic Texture (n = 71)

	PoD 1 SA <120 IU/L	PoD 1 SA ≥120 IU/L		
n	34 (47.9%)	37 (52.1%)	n	*P*
PF, No	15	11	26 (36.6%)	0.312*
PF, Yes	19	26	45 (63.4%)	

Hard Pancreatic Texture (n = 61)

	PoD 1 SA <120 IU/L	PoD 1 SA ≥120 IU/L		
n	44 (72.1%)	17 (27.9%)	n	*P*
PF, No	33	7	40 (65.6%)	**0.028***
PF, Yes	11	10	21 (34.4%)	

*: Yates's chi-squared test. SA: serum amylase PoD 1: postoperative day 1. PF: pancreatic fistula
Bold values indicate statistical significance

Şekil 2.
Figure 2.

ROC analizi ve ki-kare testi, PoD 1 SA ve PF arasında anlamlı bir ilişki olduğunu gösterdi
ROC analysis and chi-square test revealed a significant association between PoD 1 SA and PF.

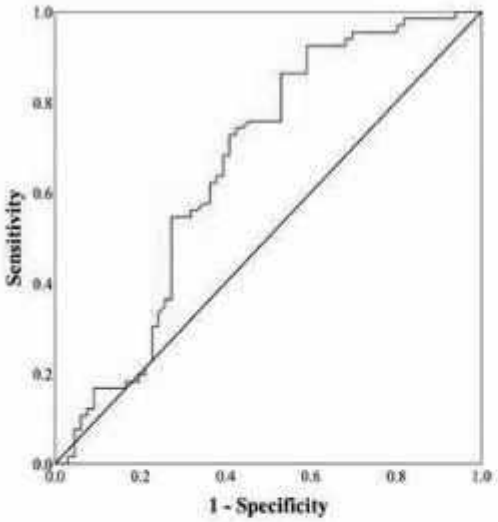

SA on PoD 1	AUC	*P* (95% CI)		Threshold SA level (IU/L)		
ROC Analysis	0.662	**0.001** (0.56-0.75)		117.2†		
SA ≥120 IU/L	OR (95% CI)	*P*	Sensitivity(%)	Specificity (%)	PPV (%)	NPV (%)
Pearson Chi-squared test	3.2 (1.54-6.61)	**0.001**	54.5	72.7	66.6	61.5

ROC: Receiver operating characteristic, AUC: area under the curve, OR: odds ratio, CI: confidence interval, PPV: positive predictive value, NPV: negative predictive value, PoD 1: postoperative day 1, PF: pancreatic fistula, SA: serum amylase
†: This value was corrected to 120 IU/l for easy clinical use and confirmed with a chi-squared test.
Bold values indicate statistical significance.

Şekil 1:ROC: Receiver operating characteristic, AUC: area under the curve, OR: odds ratio, CI: confidence interval, PPV: positive predictive value, NPV: negative predictive value, PoD 1: postoperative day 1, PF: pancreatic fistula, SA: serum amylase †: Bu değer, kolay klinik kullanım için 120 IU/l olarak düzeltildi ve ki-kare testi ile doğrulandı. İtalik değerler istatistiksel anlamlılığı gösterir.

Figure 1: ROC: Receiver operating characteristic, AUC: area under the curve, OR: odds ratio, CI: confidence interval, PPV: positive predictive value, NPV: negative predictive value, PoD 1: postoperative day 1, PF: pancreatic fistula, SA: serum amylase †: This value was corrected to 120 IU/l for easy clinical use and confirmed with a chi-squared test.

CS-014 / 10. Gastroenteroloji Cerrahi Kongresi
Morbid obez hastalarda bariatrik cerrahi sonrası psikososyal ve cinsel yaşam: nitel bir çalışma

Münire Temel[1], Nur Elçin Boyacıoğlu[2], Sibel Çaynak[3], Mesut Çaynak[4]

[1]Tekirdağ Namık Kemal Üniversitesi Sosyal Bilimler Meslek Yüksekokulu Bölümü Sosyal Hizmet ve Danışmanlık
[2]İstanbul Üniversitesi-Cerrahpaşa, Sağlık Bilimleri Fakültesi, Anabilim Dalı Gerontoloji
[3]Antalya Bilim Üniversitesi, Sağlık Hizmetleri Meslek Yüksekokulu, Anabilim Dalı Ameliyathane Hizmetleri
[4]Medstar Antalya Hastanesi Genel Cerrahi

Amaç: Bu çalışmanın amacı, morbid obez hastalarda bariatrik cerrahi sonrası psikosoyal ve cinsel yaşamdaki değişiklikleri incelemektir

Gereç ve Yöntemler: Çalışma, vücut kitle indeksi (BMI) 35kg/m² ve eşlik eden komorbiditesi olan hastalar ile BMI 40 kg/m² den büyük olan 18-45 yaş arası 20 hasta ile yapılmıştır. Hastalar 3 ay ile 2 yıllık takip sürelerinde değerlendirildi. Görüşmeler telefonda yarı yapılandırılmış görüşme yöntemi kullanılarak gerçekleştirildi. Veriler NVIVO yazılımı kullanılarak analiz edildi

Bulgular: Hastaların %55 (11) i kadındı. Ameliyat BMI ortalaması 42,5kg/m²; ameliyat sonrası BMI ortalaması 29,3kg/m². İki ana tema belirlendi. İlk ana tema; ameliyat sonrası psikososyal değişimler; 9 hastada hareket kısıtlılığının azalması, 13 hastada kilo kaybının başkaları tarafından fark edilmesi, 11 hastada kıyafetlerin üzerinde daha güzel görünmesi, 11 hastada eşin ilgisinin artması, 15 hastada motivasyon ve mutluluk duygusunun artması, 12 hastada özgüven ve sosyalleşmenin artması, 1 hastada yemek kokusuna hassasiyet, 2 hastada sarkmaya bağlı mutsuzluk olarak saptandı. Diğer ana tema ise; ameliyat sonrası cinsel değişimler; 10 hastada cinsel çekiciliğin artması, 11 hastada cinsel performansın ve arzunun artması, 2 hastada cinsel isteğin azalması, 8 hastada cinsel doyumun artması, 13 hastada daha kolay pozisyon verilmesi ve 7 hastada cinsel ilişki sırasında yorgunluğun azalması olarak saptandı

Sonuç: Bariatrik cerrahi çoğunlukla hastaların psikososyal yaşamlarında ve buna bağlı olarak cinsel yaşamlarında olumlu değişikliklere neden olmuştur.

Anahtar Kelimeler: bariatrik cerrahi, obezite, psikososyal yaşam, cinsel yaşam

Psychosocial and sexual life after bariatric surgery in morbidly obese patients: a qualitative study

Münire Temel[1], Nur Elçin Boyacıoğlu[2], Sibel Çaynak[3], Mesut Çaynak[4]

[1]Tekirdağ Namık Kemal University, Vocational School of Social Sciences, Departmentof Social Service and Counsultancy
[2]Istanbul University-Cerrahpasa, Faculty of Health Sciences, Department ofGerontology
[3]Antalya Bilim University, Vocational School of Health Services, Department ofOperating Room Services
[4]Medstar Antalya Hospital General Surgery

Objective: The aim of this study is to examine the changes in psychosocial and sexual life after bariatric surgery in morbidly obese patients.

Material-Methods: The study was conducted with patients with body mass index (BMI) of 35kg/m² and comorbidities, and with BMI greater than 40 kg/m² 20 patients aged 18-45 years.The patients were evaluated in 3 months to 2 years follow-up periods. Interviews were conducted over the phone using the semi-structured interview method. Data were analyzed using NVIVO software.

Results: 55% (11) of the patients were women. Surgical BMI average was 42.5kg/m²; post-operative BMI average 29.3kg/m². Two main themes were identified. The first main theme; post-operative psychosocial changes; Reduction of limitation of movement in 9 patients, recognition of weight loss by others in 13 patients, a better appearance on clothes in 11 patients, increased interest in the spouse in

11 patients, increased motivation and happiness in 15 patients, increased self-confidence and socialization in 12 patients, sensitivity to the smell of food in 1 patient, It was detected as unhappiness due to sagging in 2 patients. The other main theme is; sexual changes after surgery; Increased sexual attraction in 10 patients, increased sexual performance and desire in 11 patients, decreased sexual desire in 2 patients, increased sexual satisfaction in 8 patients, easier positioning in 13 patients, and decreased fatigue during sexual intercourse in 7 patients.

Conclusion: Bariatric surgery has mostly caused positive changes in the psychosocial lives of the patients and accordingly in their sexual lives.

Keywords: bariatric surgery, obesity, psychosocial life, sexual life

---

Katılımcıların Bariatrik Cerrahiye İlişkin Görüşlerine İlişkin Ana Temalar ve Alt Temalar
Main Themes and Sub-Themes Regarding the Opinions of the Participants on Bariatric Surgery

Table 2. Main Themes and Sub-Themes Regarding the Opinions of the Participants on Bariatric Surgery

MAIN THEMES	SUB-THEMES	P1	P2	P3	P4	P5	P6	P7	P8	P9	P10	P11	P12	P13	P14	P15	P16	P17	P18	P19	P20
Post-surgery psychosocial changes	Decreased limitation of movement	√	√					√					√		√	√	√	√		√	
	Other people noticing the weight loss	√	√	√	√		√		√	√		√	√	√			√			√	√
	Clothes looking better on me	√	√		√		√	√	√			√	√				√	√			√
	Increased interest from spouse	√			√			√	√				√			√	√	√	√	√	√
	Increased motivation and sense of happiness	√		√		√	√	√	√	√	√	√	√	√	√	√	√		√		
	Increased self-confidence and socialization				√	√	√	√	√		√	√				√	√		√	√	√
	Sensitivity to food smell (desire)								√												
	Unhappiness due to sagging										√	√									
Post-surgery sexual changes	Increased sexual attractiveness				√		√			√			√		√	√	√	√	√		√
	Increased sexual performance and desire	√	√	√			√	√					√		√	√	√		√		√
	Decreased sexual desire	√																		√	
	Increased sexual satisfaction	√	√			√						√				√	√		√		√
	Easier positioning	√					√	√	√		√	√	√	√	√	√	√	√		√	
	Decreased fatigue during sexual intercourse		√							√	√			√		√	√				√

CS-015 / 10. Gastroenteroloji Cerrahi Kongresi
Yetişkinlerde Özofageal Yabancı Cisimlere Yaklaşımda Sadece Endoskopi Yeterli Olabilir Mi?

Berkay Demirörs, Mehmet Akif Üstüner, Doğukan Durak, Yurdakul Deniz Fırat

Bursa Yüksek İhtisas Eğitim ve Araştırma Hastanesi, Genel Cerrahi Ana Bilim Dalı, Bursa

Amaç: Gastrointestinal sistem yabancı cisimlerine özellikle çocuklarda sık karşılaşılır. Ancak erişkinlerde özellikle psikiyatrik bozukluğu veya zihinsel geriliği olanlarda, mahkumlarda, alkol bağımlılarında karşılaşıldığında daha yüksek morbidite ve mortaliteye sebep olmaktadır. Yabancı cisim yutulması nedeniyle kliniğimizde acil olarak değerlendirip endoskopi yaptığımız hastalarla ilişkili deneyim ve sonuçlarımızı bildirmeyi amaçladık.

Gereç veYöntemler: Mart 2020-Eylül 2022 tarihleri arasında Bursa Yüksek İhtisas Eğitim ve Araştırma Hastanesine acil servisten başvuran, özofagusta yabancı cisim tanısı konulan ve endoskopi yaptığımız 10 yetişkin hasta (4 kadın, 6 erkek) çalışmaya dahil edildi.

Bulgular: Toplam 10 hastaya endoskopi yapıldı. Dördü kadındı ve yaş ortalamaları 44,5±18.92 yıl idi. Altı tanesi erkekti ve yaş ortalamaları 48±10.50 yıl idi. Tespit edilebilmiş ve semptom yaratmış yabancı cisimlerin 3 tanesi kemikli et ve balık kılçığı, 4 tanesi gıda olmayan; zımba teli, jilet, su şişesi kapağı ve ağrı kesici plastik kabı idi. Balık kılçığı, tavuk kemiği özellikle yaşlılarda en yaygın yabancı cisimlerdi. Yabancı cisimlerin görüldüğü bölgelere baktığımızda; %60 özofagusta saptanmış olup, bunların %72'si alt özofagusta ve mide içerisindeydi. %60'si midede endoskopiyle çıkarıldı. %40'sinde üst Gİ sistem endoskopisi normal olup X-ray takibi yapıldı.

Sonuç: Bizim serimizde en sık bezoarlaşmış katı gıda, zımba teli, jilet, su şişesi kapağı ve ağrı kesici plastik kabı saptandı. Hiçbiri cerrahi tedavi gerektirmemiş olup ya endoskopi ile çıkarılmış ya da spontan olarak çıkmıştır. Sonuç olarak yabancı cisimlerin tanı ve tedavisinde ilk uygulanması gereken yöntemin endoskopi olması gerektiğini düşünmekteyiz.

Anahtar Kelimeler: Endoskopi, özofagus, yabancı cisim

Management of Esophageal Foreign Bodies in Adults: Is An Endoscopy Alone Approach Possible?

Berkay Demirörs, Mehmet Akif Üstüner, Doğukan Durak, Yurdakul Deniz Fırat

Bursa Yuksek Ihtısas Training and Research Hospital, Department of General Surgery, Bursa

Objective: Foreign-object ingestion and food-bolus impaction are common at younger ages. Nevertheless, we may observe these foreign bodies in adults with psychiatric disorders, mental retardation, prisoners and alcohol abusers with higher morbidity and mortality rates. In this study we report our experience in the management of 10 distinct cases of ingestion of foreign bodies.

Methods: This study was conducted at Bursa Yüksek Ihtisas Training and Research Hospital, Turkey between March 2020 and September 2022.

Results: Foreign bodies were found in 10 patients. (4 female and 6 male) The avarage age of female patients was 44,5±18.92 years, while male patients were 48±10.50 years. The types of foreign bodies were chiefly meat boluses and fish bones, 4 non-edible objects; staples, razor blades, water bottle caps, and a plastic container of pain reliever. Fish and chicken bones are observed in elderly patients. Almost all were found in the lower esophagus and stomach. (72 %) In most of the patients, objects were endoscopically removed. (60 %) 40 % of foreign bodies ingested have been reported to pass harmlessly and spontaneously through the GI tract.
Conclusion: Our experience with endoscopic foreign body removal emphasizes its importance. The majority of the extracted objects were food bolus. Overall, in the absence of symptoms related to a high risk of esophageal perforation or after removal of failure of sharpened objects, we recommend a non-surgical approach for diagnosis and as a first step to treatment.

Keywords: Endoscopy, esophagus, foreign body

CS-016 / 10. Gastroenteroloji Cerrahi Kongresi
Retroperitoneal schwannomaya bağlı ileus

Ferdi Cambaztepe, Rıfat Peksöz, Enes Ağırman, Mehmet İlhan Yıldırgan, Yavuz Albayrak, Esra Dişçi, Ahmet Küçük

Atatürk Üniversitesi Tıp Fakültesi, Genel Cerrahi Anabilim Dalı/ Erzurum

Giriş: Schwannoma, merkezi sinir sisteminde veya periferik sinir sisteminde yer alan mezenkimal bir tümördür. Nadiren retroperitoneal yerleşimlidir. Genellikle asemptomatiktir. Batın içerisinde mide, ince barsak, kolon ve rektumu tutabilir. Retroperitoneal schwannomalar tüm schwannomaların %0.7 ila %2.7'sini oluştururlar.

Olgu: Son 1 aydır karın ağrısı, şişkinlik şikayeti olan 28 yaşındaki erkek hasta, son 1 hafta içerisinde bulantı ve kusma şikayeti ile acile başvuruyor. İleus ön tanısı ile genel cerrahi servisine yatışı yapılan hasta tetkik ediliyor. Batın bilgisayarlı tomografide (BT) kolon mezosunda 12 cm'lik kitle lezyon olduğu görüldü. Hastaya pozitron emisyon tomografi (PET)/CT çekildi. Pet CT'de florodeoksi glukoz tutulumu (SUVmax 6.7) olan hastan malignite? Ön tanısıyla ameliyata alındı. Yapılan ekplorasyonda sigmoid kolon ve rektuma bası yapan kolon mezenkiminden kaynaklı 15 cm'lik lezyon görüldü.Negatif cerrahi sınır korunarak rezeksiyon yapıldı. Patoloji sonucu schwannoma olarak raporlandı. Hasta postoperatif 4.günde şifa ile taburcu edildi.

Tartışma ve Sonuç: Acil servise ileus sebebiyle başvuran hastalarda, intestinal patolojinin olmadığı ancak obstrüksiyon bulgusu olanlarda abdominal schwannoma ayırıcı tanıda düşünülmelidir. Abdominal BT taraması, schwannoma ile diğer mezenkimal tümörleri ayırt etmeye yardımcı olabilir. Preoperatif tanı için biyopsi alınamayan vakalarda PET CT ayırıcı tanı için kullanılabilir.En iyi tedavi seçeneği, negatif sınırlarla tam cerrahi rezeksiyondur. Radikal cerrahi gerekli değildir. Literatürde adjuvan kemoterapi veya radyoterapi gerekli görülmemiştir.

Anahtar Kelimeler: Schwannoma, retroperiton, ileus

Ileus due to retroperitoneal schwannoma

Ferdi Cambaztepe, Rıfat Peksöz, Enes Ağırman, Mehmet İlhan Yıldırgan, Yavuz Albayrak, Esra Dişçi, Ahmet Küçük

Atatürk University Faculty of Medicine, Department of General Surgery/ Erzurum

Introduction: Schwannoma is a mesenchymal tumor located in the central or peripheral nervous system. It is rarely located retroperitoneally and usually asymptomatic. It can involve the stomach, small intestine and, colon. Retroperitoneal schwannomas account for 0.7-2.7% of all schwannomas.

Case: A 28-year-old male patient, who has had abdominal pain and bloating for the last 1 month, is admitted to the emergency room with complaints of nausea and vomiting in the last 1 week. The patient who was admitted to the general surgery service with a preliminary diagnosis of ileus is being examined. Abdominal computed tomography (CT) revealed a 12 cm mass in the mesocolon. The patient underwent positron emission tomography (PET)/CT. Patient with fluorodeoxy glucose uptake (SUVmax 6.7) in Pet/CT, who was operated with a prediagnosis of malignancy(?). In the exploration, 15 cm lesion originating from the sigmoid colon and colon mesenchyme compressing the rectum was observed. Resection was performed by preserving the negative surgical margin. Pathology result was reported as schwannoma. The patient was discharged on the 4th postoperative day

Discussion and Conclusion: Abdominal schwannoma should be considered in the differential diagnosis of patients presenting to the emergency department with ileus, in those who don't have intestinal pathology but have signs of obstruction. Abdominal CT can help differentiate schwannoma from other mesenchymal tumors. PET/CT can be used for differential diagnosis in cases where biopsy cannot be taken for preoperative diagnosis.
The best treatment option is complete surgical resection with negative margins. Adjuvant chemotherapy or radiotherapy hasn't been considered necessary.

Keywords: Schwannoma, retroperitoneum, ileus

Kitlenin BT'deki görünümü
The appearance of the mass on the tomography

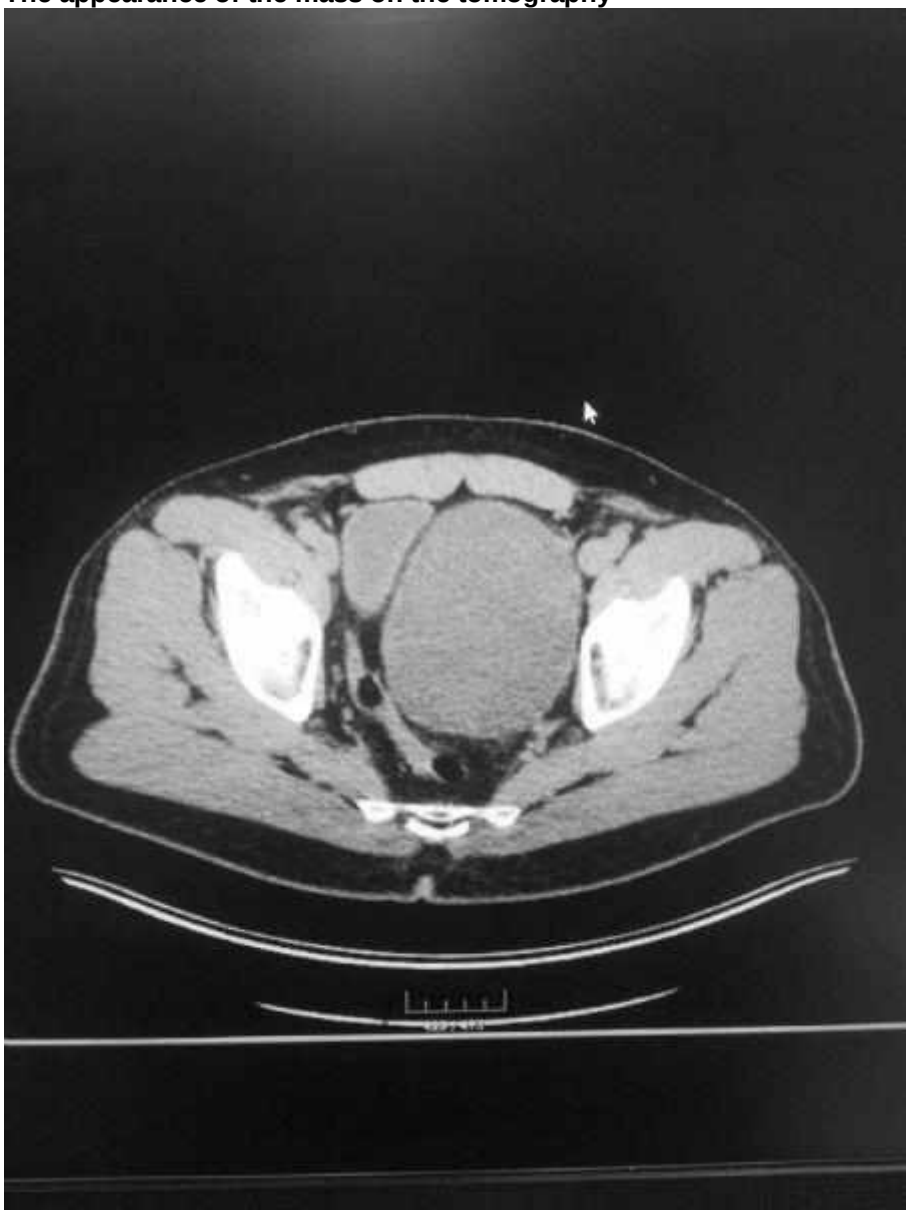

Kitlenin PET CT'deki görünümü
The appearance of the mass on the PET CT

CS-017 / 10. Gastroenteroloji Cerrahi Kongresi

Sleeve gastrektomi sonrası erken dönem darlıklarda endoskopik kolorektal stent uygulanması: 3 hasta deneyimi

Mesut Çaynak, Hilmi Dikici, İsmail Gömceli

Antalya Medstar Hastanesi

Amaç: Bu çalışmanın amacı, sleeve gastrektomi ameliyatı sonrası erken dönemde darlık gelişen hastalarda kolorektal stent uygulamasının etkinliğini göstermektir

Gereç ve Yöntemler: Sleeve gastrektomi sonrası erken dönem darlık gelişen üç hastaya ilk 48 saat içerisinde yarı kaplı 8-10cm, 20mm kolorektal stent uygulandı

Bulgular: Haziran 2020 – Nisan 2021Tarihleri arasında sleeve gastrektomi ameliyatı yapılan 403 hastanın 3 ünde erken dönem darlık saptandı. Temel semptomlar kusma ve sıvı gıda intoleransıydı. Tanı pasaj grafisi ve kontrastlı tomografi ile konuldu. Üst gastrointestinal sistem endoskopisinde darlıkların tümünün incisura angularis düzeyinde olduğu görüldü. Hastalara ilk 48 saat içerisinde 8-10cm yarı kaplı kolorektal stent uygulandı. Stent uygulaması sonrasında semptomlar düzeldi ve pasaj grafisinde kontrast maddenin geçişinin rahat olduğu gözlendi. Hastalar işlem sonrası 1. Gün taburcu edildiler. İlk hastada stent 2 haftada çıkarıldı. Stentin mukozaya tam gömülmüş olduğu izlendi. Stent çıkarılırken mukozal kanama dışında komplikasyon yaşanmadı. Diğer iki hastada sırası ile 4. gün ve 7. günde stentler çıkarıldı. Stentler çıkarıldıktan sonra hastaların bir yıllık takiplerinde obstrüksiyon bulgusu izlenmedi.

Sonuç: Sleeve gastrektomi ameliyatları sonrası gelişen erken dönem darlıklarda kolorektal stent uygulaması etkin ve güvenilir bir yöntem olabilir.

Anahtar Kelimeler: sleeve gastrektomi, kolorektal stent, sleeve gastrektomi sonrası darlık

Endoscopic colorectal stenting in early period stenosis after sleeve gastrectomy: 3 patient experience

Mesut Çaynak, Hilmi Dikici, İsmail Gömceli

Antalya Medstar Hospital

Objective: The aim of this study is to demonstrate the effectiveness of colorectal stenting in patients who develop stenosis in the early period after sleeve gastrectomy.

Matrial-Methods: Half-covered 8-10cm, 20mm colorectal stent was applied to three patients who developed early stenosis after sleeve gastrectomy in the first 48 hours.

Results: Early stenosis was detected in 3 of 403 patients who underwent sleeve gastrectomy between June 2020 and April 2021. The main symptoms were vomiting and liquid food intolerance. Diagnosis was made by passage radiography and contrast-enhanced tomography. Upper gastrointestinal endoscopy revealed that all of the strictures were at the level of incisura angularis. An 8-10 cm semi-covered colorectal stent was applied to the patients within the first 48 hours. After the stent application, the symptoms improved and the passage of the contrast material was observed to be easy on the passage graphy. The patients were discharged on the 1st day after the procedure. In the first patient, the stent was removed in 2 weeks. It was observed that the stent was fully embedded in the mucosa. There were no complications other than mucosal bleeding during removal of the stent. In the other two patients, the stents were removed on the 4th and 7th day, respectively. No signs of obstruction were observed in the one-year follow-up of the patients after the stents were removed.

Conclusion: Colorectal stenting may be an effective and reliable method in early period stenosis after sleeve gastrectomy operations.

Keywords: sleeve gastrectomy, colorectal stent, stenosis after sleeve gastrectomy

CS-018 / 10. Gastroenteroloji Cerrahi Kongresi
Üst Gastrointestinal Sistemde Görülen Yabancı Cisimler ve Tedavisi: Tek merkez tecrübesi

Üsküdar Berkay Çaralan[1], Vedat Kılıç[2]

[1]Batman Eğitim ve Araştırma Hastanesi, Gastroenteroloji Cerrahisi Kliniği, Batman
[2]Batman Eğitim ve Araştırma Hastanesi, Gastroenteroloji Kliniği, Batman

Amaç: Üst gastrointestinal sistemde yabancı cisim yutulması ya da gıda artıkları nedeni ile merkezimize başvuran ve tedavisi yapılan hastaların değerlendirilmesi amaçlandı.

Gereç ve Yöntemler: Çalışmamıza, üst gastrointestinal sistemde yabancı cisim veya gıda artığı izlenen 20 hasta alındı. Hastalara ait bilgiler, retrospektif olarak demografik ve klinik verileri toplandı. 2021-2022 yılları arasında Batman Eğitim ve Araştırma Hastanesine başvuran yabancı cisim yutma veya gıda artığı şikayeti ile başvuran hastalar çalışmaya dahil edildi.

Bulgular: Hastaların yaş ortalaması 48,8(19-78) olarak saptandı. Hastaların yarısından fazlası kadın idi (65%). Hastaların hepsinde en az bir semptom vardı ve en çok izlenen semptom disfajiydi. Hastaların %55'inde üst özofagusta yabancı cisim izlendi. En çok izlenen yabancı cisim hastaların %70'inde kemiksiz et olduğu görüldü. 3 hastada kemik, 2 hastada iğne ve 1 hastada iki defa farklı zamanlarda başvurusu olmak üzere ise pil, yabancı cisim olarak görüldü. 1 hastada daha önce radyoterapiye bağlı darlık olduğu görüldü. Diğer hastalarda altta yatan başkaca patoloji izlenmedi. Hastaların %80'i, 6 saat içinde endoskopi ile değerlendirildi. Hastaların %55'inde yabancı cisimler endoskopi ile çıkarıldı. Yapılan işlemlerin hiçbirinde komplikasyon izlenmedi

Sonuç: Üst gastrointestinal sistemde yabancı cisimlerin tedavisinde endoskopi etkili ve en önemli tedavi yöntemdir. Komplikasyon oranları düşüktür.

Anahtar Kelimeler: Endoskopi, yabancı cisim, gıda artığı

Foreign Bodies in the Upper Gastrointestinal System and Its Treatment: Single Center Experience

Üsküdar Berkay Çaralan[1], Vedat Kılıç[2]

[1]Batman Training and Research Hospital, Gastroenterology Surgery Clinic, Batman
[2]Batman Training and Research Hospital, Gastroenterology Clinic, Batman

Objective: It was aimed to evaluate the patients who were admitted to our center due to foreign body ingestion or food residues in the upper gastrointestinal tract.

Materials-Methods: Twenty patients with foreign body or food residues in the upper gastrointestinal tract were included in our study. Patient information, demographic and clinical data were collected retrospectively. Patients who were admitted to Batman Training and Research Hospital between 2021-2022 with complaints of foreign body ingestion or food residues were included in the study.

Results: The mean age of the patients was 48.8(19-78). More than half of the patients were female (65%). All patients had at least one symptom and the most common symptom was dysphagia. Foreign body was observed in the upper esophagus in 55% of the patients. Boneless meat was found to be the most common foreign body in 70% of patients. Bone in 3 patients, needle in 2 patients, and battery in 1 patient, which was admitted twice at different times, was seen as a foreign body. A previous radiotherapy-related stenosis was observed in 1 patient. No other underlying pathology was observed in other patients. 80% of the patients were evaluated by endoscopy within 6 hours. Foreign bodies were removed by endoscopy in 55% of patients. No complications were observed in any of the procedures performed.

Conclusion: Endoscopy is the most effective and most important treatment method in the treatment of foreign bodies in the upper gastrointestinal tract. Complication rates are low.

Keywords: Endoscopy, foreign body, food residue

CS-019 / 10. Gastroenteroloji Cerrahi Kongresi
Laparaskopik kolesistektomi sonrası oluşan süpriz görüntü: Nadir bir olgu

Metin Yıldız, Rıfat Peksöz, Enes Ağırman, Mehmet İlhan Yıldırgan, Yavuz Albayrak, Muhammet Yıldırım

Atatürk Üniversitesi Tıp Fakültesi, Genel Cerrahi Anabilim Dalı/ Erzurum

Giriş: Laparoskopik kolesistektomi (LK) günümüzde rutin olarak yapılan bir ameliyattır. Safra yolları yaralanması ve kayıp safra taşları en önemli komplikasyonlarıdır. Kaybolan safra kesesi taşları zararsız kabul edilmekle birlikte bu duruma bağlı komplikasyonlardanda bahseden çok sayıda makalede bulunmaktadır. Kaybedilen safra taşları en sık batın içi enfeksiyona neden olur. LK geçirdikten 18 ay sonra safra taşının dökülmesi ve kaybolması nedeniyle yalancı kolelitiazis görünümü olan hastayı sunuyoruz.

Olgu Sunumu: 47 yaşında kadın hasta yaklaşık 18 ay önce LK operasyonu öyküsü mevcut. Hasta polikliğine karın ağrısı şikayeti ile başvuruyor.Bilinen komorbit hastalığı yok.Yapılan batın ultrasonografi (USG) ve manyetik rezonans (MR) görüntüleme yöntemlerinde kolelitiazis ile uyumlu olduğu raporlandı. Daha sonra hasta operasyona alındı. Laparaskopik eksplorasyonda omentum daha önceki operasyon sahasına yapışık halde idi ve bu yapışıklık giderildi. Karşımıza 3 adet safra kesesi taşının olduğu görüldü. Üsülünce bu taşlar çıkarılarak daha sonra hasta şifa ile taburcu edildi.

Sonuç:Safra kesesi perforasyonu, laparoskopik kolesistektominin nispeten yaygın bir komplikasyonudur ve bazı çalışmalarda %40'a varan oranlarda rapor edilmiş olup safra taşı kaybolmasına neden olur. Ameliyat esnasında fark edilen batına dökülen taşların tamamının çıkarıldığından emin olunmalıdır. LK sonrası safra kesesi perforasyonu olan ve kaybolan safra kesesi taşlarıda daha sonra yalancı kolelitiazis görünümü oluşturmaktadır.

Anahtar Kelimeler: laparoskopik kolesistektomi, komplikasyon, safra taşı

An unpleasant surprıse after laparoscopıc cholecystectomy: A rare case report

Metin Yıldız, Rıfat Peksöz, Enes Ağırman, Mehmet İlhan Yıldırgan, Yavuz Albayrak, Muhammet Yıldırım

Atatürk University Faculty of Medicine, Department of General Surgery/ Erzurum

Introductıon: Laparoscopic cholecystectomy (LC) is a routine operation nowadays. Bile duct injury and lost gallstones are the most important complications. Although disappearing gallstones are considered harmless, there are many studies illustrating complications related to this condition. Lost gallstones most commonly cause intra-abdominal infection. We report a patient with the appearance of pseudocholelithiasis due to the expulsion and disappearance of the gallstone 18 months after LC.

Case report: A 47-year-old female patient had an LC operation about 18 months ago. She applied to the outpatient clinic with the complaint of abdominal pain. She had no known comorbidity. It was reported to be compatible with cholelithiasis in the abdominal ultrasound (USG) and magnetic resonance imaging (MRI) methods. The patient was transported to the operating room. In the laparoscopic exploration, the omentum adhered to the previous operation site, and this adhesion was removed. It was observed that there were three gallstones. These stones were removed and later discharged with healing.

Conclusion:Gallbladder perforation is a relatively common complication of laparoscopic cholecystectomy and results in gallstone disappearance, with rates of up to 40% reported in some studies. It should be ensured that all the stones noticed during the operation and spilt into the abdomen are removed. Gallbladder stones with gallbladder perforation and disappearance after LC cause pseudocholelithiasis appearance.

Keywords: laparoscopic cholecystectomy, complication, gallstone

Laparaskopik ameliyat sonrası 18. Aydaki MR görüntülemesi
MR imaging at 18th month after laparoscopic surgery

Laparaskopik kolesistektomi sonrası taşların intraoperatif görünümü
Intraoperative view of gallstone after laparoscopic cholecystectomy

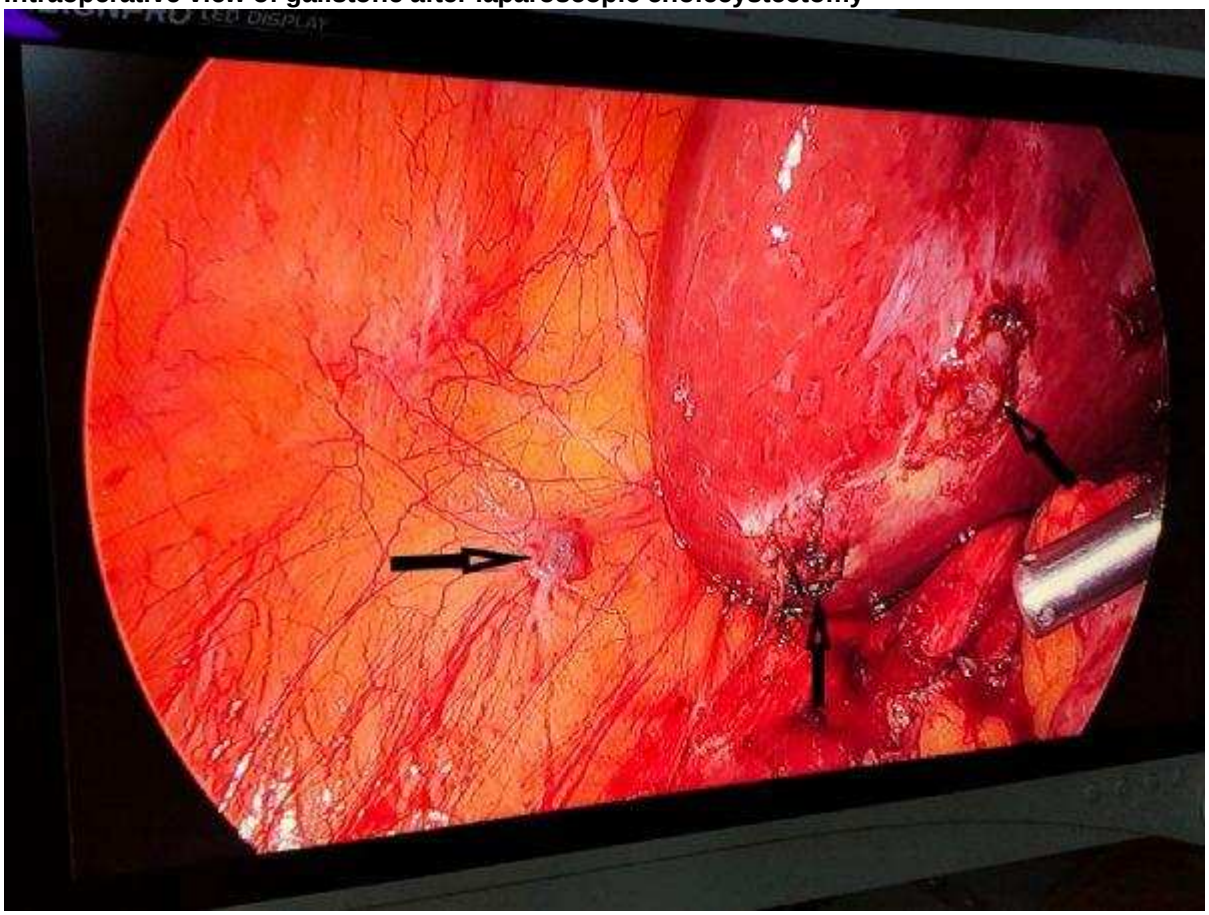

CS-020 / 10. Gastroenteroloji Cerrahi Kongresi

Pankreatik Duktal Adenokarsinom için Superior Mezenterik/Portal Ven Rezeksiyonu ile Pankreatikoduodenektomi Sonrası Venöz Rekonstrüksiyon Trombozu: Cerrahi Sonuçlar ve Risk Faktörleri, 8 Yıllık Tek Merkez Deneyimi

Oğuzhan Özşay[1], Mehmet Can Aydın[1], Kağan Karabulut[2], Osman Nuri Dilek[3], Mahmut Başoğlu[2]

[1]Ondokuzmayıs Üniversitesi Tıp Fakültesi Genel Cerrahi Anabilim Dalı, Gastroenteroloji Cerrahisi Bilim Dalı,Samsun
[2]Ondokuz Mayıs Üniversitesi Tıp Fakültesi, Genel Cerrahi Anabilim Dalı,Samsun,Türkiye
[3]Katip Çelebi Üniversitesi Tıp Fakültesi Genel Cerrahi Anabilim Dalı,İzmir,Türkiye

Amaç: Superior mezenterik ven ve/veya portal ven rekonstrüksiyonu (SMPVR) trombozu, venöz rezeksiyonlu pankreatikoduodenektomiyi (PD) takiben zorlu bir komplikasyon olmaya devam etmektedir. Bu bağlamda SMPVR tromboz sonuçlarımızı güncel literatür eşliğinde sunmayı ve SMPVR tromboz insidansını artıran potansiyel klinikopatolojik faktörleri belirlemeyi amaçladık.

Yöntem: PD sırasında SMPVR uygulanan toplam 33 hasta analiz edildi. Bunlardan pankreas başı duktal adenokarsinomu olan 26 hasta dahil etme kriterlerimizi karşıladı (Şekil 1). Hastaların klinikopatolojik özellikleri, SMPVR tipine ve SMPVR trombozu gelişimine göre sınıflandırıldı ve ardından tek değişkenli analizlerle karşılaştırıldı. Bu serideki tüm interpozisyon greftleri Dacron idi (Şekil 2).

Bulgular: Bu kohorttaki SMPVR türleri şunları içermektedir: primer onarımlı tanjansiyel rezeksiyon (n = 12); splenik ven korumalı segmental rezeksiyon ve primer anastomoz (n = 8) veya 14 mm Dakron greftleme (n = 1); splenik ven bölünmesi ile segmental rezeksiyon ve 14 mm Dakron greftleme (n = 2) veya 14/7 mm "Y" şekilli Dakron greftleme (n = 3) (Şekil 3). Dört hastada (%15.4) SMPVR trombozu ve birinde greft enfeksiyonu gelişti. Dakron greftleme (P = 0.001) ve splenik ven bölünmesi (P = 0.010) SMPVR trombozunun risk faktörleriydi (Tablo 1). Medyan takip süresi 12.2 aydı (aralık 3-45). Dört hastada tromboz saptanana kadar geçen medyan süre 4.3 aydı (aralık 2.5-21.0).

Sonuç: PD sırasında SMPVR için dakron greftleme ve/veya splenik ven bölünmesi, düşük SMPVR açıklık oranı ile ilişkili görünmektedir. Bu sonuç daha fazla araştırmayı garanti eder.

Anahtar Kelimeler: Whipple, önce cerrahi, greft açıklığı, venöz açıklık

Venous Reconstruction Thrombosis Following Pancreaticoduodenectomy with Superior Mesenteric/Portal Vein Resection for Pancreatic Ductal Adenocarcinoma: Surgical Outcomes and Risk Factors, an 8-Year Single Center Experience

Oğuzhan Özşay[1], Mehmet Can Aydın[1], Kağan Karabulut[2], Osman Nuri Dilek[3], Mahmut Başoğlu[2]

[1]Ondokuz Mayis University Faculty of Medicine,Department of Gastrointestinal Surgery,Samsun,Turkey
[2]Ondokuz Mayis University Faculty of Medicine,Department of General Surgery,Samsun,Turkey
[3]Katıp Celebi University Faculty of Medicine,Department of General Surgery, Izmir,Turkey

Aim Superior mesenteric vein and/or portal vein reconstruction (SMPVR) thrombosis remains a challenging complication following pancreaticoduodenectomy (PD) with venous resection. In this context, we aim to present our SMPVR thrombosis outcomes with current literature and identify potential clinicopathological factors that increased SMPVR thrombosis incidence.

Methods A total of 33 patients who underwent SMPVR during PD were analyzed. Of these, 26 patients who experienced pancreatic head ductal adenocarcinoma satisfied our inclusion criteria (Figure 1). Patients' clinicopathological features were classified by type of SMPVR and development of SMPVR thrombosis, then compared by univariable analyses. All interposition grafts were Dacron in this series (Figure 2).

Results Types of SMPVR in this cohort included: tangential resection with primary repair (n = 12); segmental resection with splenic vein preservation and either primary anastomosis (n = 8), or 14 mm Dacron grafting (n = 1); segmental resection with splenic vein division either 14 mm Dacron grafting (n = 2) or 14/7 mm "Y"–shaped Dacron grafting (n = 3) (Figure 3).Four patients (15.4 %) had SMPVR

thrombosis, and one developed graft infection. Dacron grafting (P = 0.001) and splenic vein division (P = 0.010) were risk factors of SMPVR thrombosis (Table 1). The median follow-up time was 12.2 months (range 3-45). The median time to detection of thrombosis in the four patients was 4.3 months (range 2.5–21.0).

Conclusion: Dacron grafting and/or splenic vein division for SMPVR during PD appeared to be associated with low SMPVR patency rate. This result warrants further investigation.

Keywords: Whipple, upfront surgery, graft durability, venous patency

Şekil 1: Hasta akış şeması.
Figure 1: Patients flowchart.

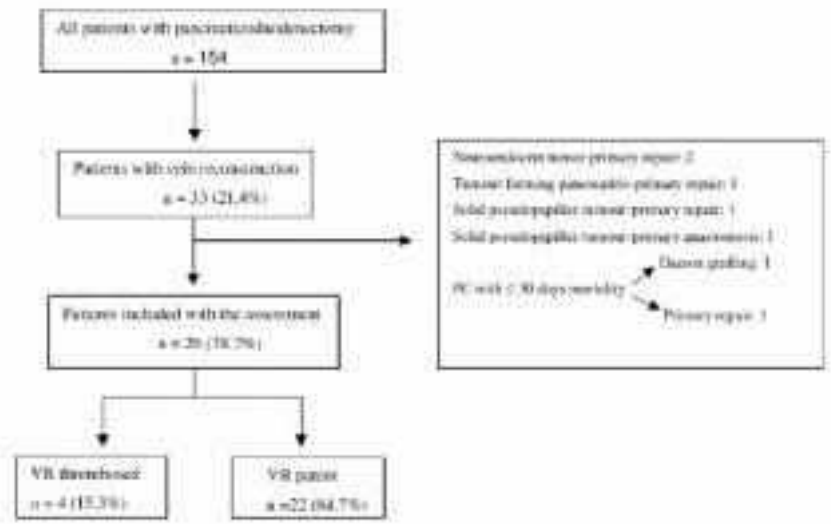

Şekil 2: "Y" şekilli Dacron greftleme
Figure 2: "Y" shaped Dacron grafting

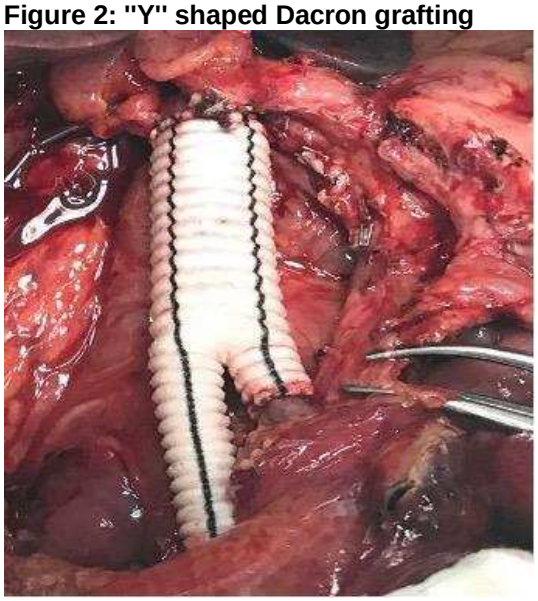

Şekil 3: SMPVR tipleri
Figure 3: Type of SMPVR

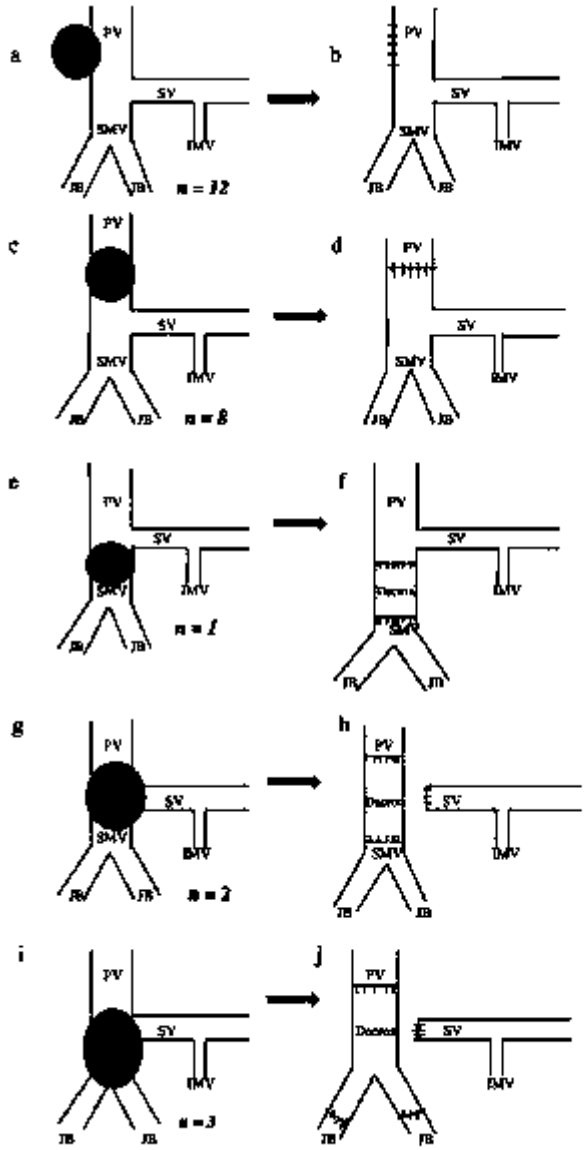

SMV: Süperior mezenterik ven, PV: Portal ven, SV: Splenik ven, IMV: İnferior mezenterik ven, JB: Jejunal branch
SMV: Süperior mesenteric vein, PV: Portal vein, SV: Splenic vein, IMV: İnferior mezenteric vein, JB: Jejunal branch

Table 1 SMPVR trombozu olan ve olmayan hastaların özellikleri

Variables	All patients (n = 26)	SMPVR patent (n = 22)	SMPVR trombosed (n = 4)	P value
Age, (mean±SD)	64.2 ± 9.7	65.9 ± 9.2	54.7 ± 6.6	0.034*
Gender famele, n(%)	15 (57.6)	13 (59.1)	2 (50)	1.0
ASA, 3, n (%)	6 (23.1)	6 (27.3)	0	0.643
Operation time, hours (mean±SD)	7.0 ± 1.8	6.8 ± 1.8	8.4 ± 1.7	0.102
Intraoperative blood transfusion,unit, median (range)	2 (0-6.0)	1.5 (0-6)	2.5 (1-4)	0.225
Postoperative blood transfusion,unit, median (range)	1 (0-5.0)	1.0 (0-5)	1.0 (0-2)	0.917
Postoperative pancreatic fistula, n (%)				0.430
Biochemical	6 (23.1)	4 (18.2)	2 (50)	
Clinically revelant	4 (15.4)	4 (18.2)	0	
SMPVR type n (%),				
Primary repair	12 (46.2)	12 (54.5)	0	
Primary anastomosis	8 (30.8)	8 (36.4)	0	
Dacron grafting	6 (23.1)	2 (9.1)	4 (100)	0.001*
Splenic vein ligation, yes, n(%)	5 (19.2)	2 (9.1)	3 (75)	0.010*
Length of stay, days, median (range)	16 (6-36)	13.5 (6-36)	18.5 (18-30)	0.223
Tumour diameter, mm, median (range)	35 (25-55)	35 (25-55)	40 (35-54)	0.259
Clavien – Dindo, n (%)				1.0
1-2	9 (34.6)	7 (31.8)	2 (50)	
>=3A	4 (15.4)	4 (18.2)	0	

*Statistically difference was shown by a different character, * statistically difference ASA American society of anesthesiologists score, SMPVR superior mesenteric-portal vein reconstruction*

Table 1 Characteristics of patients with and without SMPVR thrombosis

Variables	All patients (n = 26)	SMPVR patent (n = 22)	SMPVR trombosed (n = 4)	P value
Age, (mean±SD)	64.2 ± 9.7	65.9 ± 9.2	54.7 ± 6.6	0.034*
Gender famele, n(%)	15 (57.6)	13 (59.1)	2 (50)	1.0
ASA, 3, n (%)	6 (23.1)	6 (27.3)	0	0.643
Operation time, hours (mean±SD)	7.0 ± 1.8	6.8 ± 1.8	8.4 ± 1.7	0.102
Intraoperative blood transfusion,unit, median (range)	2 (0-6.0)	1.5 (0-6)	2.5 (1-4)	0.225
Postoperative blood transfusion,unit, median (range)	1 (0-5.0)	1.0 (0-5)	1.0 (0-2)	0.917
Postoperative pancreatic fistula, n (%)				0.430
Biochemical	6 (23.1)	4 (18.2)	2 (50)	
Clinically revelant	4 (15.4)	4 (18.2)	0	
SMPVR type n (%),				
Primary repair	12 (46.2)	12 (54.5)	0	
Primary anastomosis	8 (30.8)	8 (36.4)	0	
Dacron grafting	6 (23.1)	2 (9.1)	4 (100)	0.001*
Splenic vein ligation, yes, n(%)	5 (19.2)	2 (9.1)	3 (75)	0.010*
Length of stay, days, median (range)	16 (6-36)	13.5 (6-36)	18.5 (18-30)	0.223
Tumour diameter, mm, median (range)	35 (25-55)	35 (25-55)	40 (35-54)	0.259
Clavien – Dindo, n (%)				1.0
1-2	9 (34.6)	7 (31.8)	2 (50)	
>=3A	4 (15.4)	4 (18.2)	0	

*Statistically difference was shown by a different character, * statistically difference ASA American society of anesthesiologists score, SMPVR superior mesenteric-portal vein reconstruction*

CS-021 / 10. Gastroenteroloji Cerrahi Kongresi
Kanser Evrelemesinde EUS Deneyimimiz: Tek Merkezli Çalışma

Berkay Demirörs, Doğukan Durak, Mehmet Akif Üstüner, Yurdakul Deniz Fırat

Bursa Yüksek İhtisas Eğitim ve Araştırma Hastanesi, Genel Cerrahi Ana Bilim Dalı, Bursa

Amaç: Gastrointestinal sistem kanserlerinde evreleme çok önemlidir; prognoz hakkında bilgi sağlar ve tedaviye yön verir. Endoskopik ultrasonografi (EUS); gastointestinal sistem (GIS) kanserleri evrelemesinde kullanılan tanısal doğruluk oranı yüksek bir yöntemdir. Kliniğimizde mide ve/veya kolon kanseri olan hastalarımızda preoperatif EUS ile belirlediğimiz invazyon derinliklerini; postoperatif patoloji sonuçları ile karşılaştırarak endoskopik işlemin güvenilirliğini değerlendirmeyi amaçladık.

Gereç ve Yöntemler: Temmuz 2022-Eylül 2022 tarihleri arasında Bursa Yüksek İhtisas Eğitim ve Araştırma Hastanesi endoskopi ünitesinde EUS yaptığımız 14 yetişkin hasta (5 kadın, 9 erkek) çalışmaya dahil edildi.

Bulgular: Toplam 14 hastaya EUS işlemi yapıldı. 5 tanesi kadındı ve yaş ortalamaları 45±15 yıl idi. Dokuz tanesi erkekti ve yaş ortalamaları 48±10 yıl idi. 6 tane hastamızda (4 tanesinde kardiyada, 2 tanesinde küçük kurvaturda) malign görünümlü lezyonları mevcuttu. Bu lezyonların dört tanesinde (4/6, 66%) muskularis propria tutulumu olduğu ve ileri evre kabul ettiklerimizin de üçünde (3/4, 75%) hipoekoik lenf nodu tespit ettik. İşlemi uyguladığımız 7 tane hastamızda kolon kanseri mevcuttu. (4 tanesinde anal kanalda, 3 tanesinde rektosigmoid bileşkede) 5 tanesinde muskularis propriayı tümoral kitlenin aştığını ve 2 tanesinde submukozada sınırlı olduğunu belirledik. Patoloji sonuçları karşılaştırıldığında 12 hastada (6 mide kanseri, 6 kolon kanseri) preoperatif EUS eşliğinde belirlenen evresinin, postoperatif evresi ile uyumlu olduğu görüldü. (12/14, 85%)

Sonuç: Gastrointestinal sistem kanserlerinde mortalitenin azaltılmasında erken tanı önemlidir. Kanser evreleme aşamasında sık kullanılan EUS işleminin, literatürle korele şekilde serilerimizde de sensitivitesi, spesifitesi ve doğruluk oranının yüksek olduğu bulunmuştur.

Anahtar Kelimeler: Gastrointestinal sistem kanserleri, EUS, evreleme

Endoscopic Ultrasonography In Staging of Gastrointestinal Cancers: A Single-Center Experience

Berkay Demirörs, Doğukan Durak, Mehmet Akif Üstüner, Yurdakul Deniz Fırat
Bursa Yuksek Ihtısas Training and Research Hospital, Department of General Surgery, Bursa

Objective: Gastrointestinal cancers have a high morbidity and mortality rate. Patients are often diagnosed at an advanced stage. Thus, staging is important and helps with accurate diagnosis of disease and the implementation of targeted treatment plans. In our clinic, we compared the preoperative diagnostic ability of Endoscopic ultrasonography (EUS) in staging of patients who have gastric or colon cancer, with postoperative pathological results.
Methods: This study was conducted at Bursa Yüksek Ihtisas Training and Research Hospital, Turkey between July 2022 and September 2022.

Results: A total of 14 patients underwent EUS examinations. (5 female and 9 male) The average age of female patients was 45±15 years, while male patients were 48±10 years. Gastric lesions were detected in 6 patients. (4 in cardia, 2 with the lesser curvature) EUS showed extension through to muscularis propria in 4 cases (4/6, 66%) and (3/4, 75%) possible infiltration into lymph nodes. Seven patients were diagnosed with colon cancer. (4 in anal canal, 3 in rectosigmoid junction). Among patients, 5 lesions arose only from the muscularis propria, while two lesions involved the deep mucosa and/or submucosa. In twelve patients (6 with gastric cancer, 6 with colon cancer), preoperatively staging in EUS findings corralated with postoperative pathological staging results. (12/14, 85%)
Conclusion: Early diagnosis is important in reducing mortality rates in gastrointestinal tract malignancies. The EUS procedure, which is frequently used in cancer staging, was found to have high sensitivity, specificity, and accuracy in our series, similar as in the literature.

Keywords: EUS, gastrointestinal cancer, staging

CS-022 / 10. Gastroenteroloji Cerrahi Kongresi
Karaciğer psödotümörlü olgularımızın değerlendirilmesi

Demet Alay Çınar[1], Murat Ulaş[1], Yasin Ekici[2], Mehmet Kılıç[3], Barış Türker[1], Cüneyt Akyüz[3]

[1]Eskişehir Osmangazi Üniversitesi, Genel Cerrahi Anabilim Dalı, Gastroenteroloji Cerrahisi Bilim Dalı, Eskişehir
[2]Eskişehir Osmangazi Üniversitesi, Genel Cerrahi Anabilim Dalı, Eskişehir
[3]Eskişehir Osmangazi Üniversitesi, Genel Cerrahi Anabilim Dalı, Cerrahi Onkoloji Bilim Dalı, Eskişehir

Giriş:Gün geçtikçe gelişen teknolojiyle beraber medikal alanda artan görüntüleme teknikleri sayesinde karaciğer tümörleri artık daha sık tespit edilmektedir. Karaciğer benign tümörleri, epitelyal ve non epitelyal tümörler olarak ayrılmakta olup en sık hepatosellüler adenom, fokal nodüler hiperplazi ve hemanjiomlar görülmektedir. Biz bu çalışmamızda kliniğimizde karaciğer kitlesi nedeniyle opere edilip karaciğerin psötümörü saptanan olgularımızı sunmayı amaçladık.

Olgu: Hastanemizde son 5 yılda karaciğer kitlesi nedeniyle opere edilen olgular retrospektif olarak incelendi. 2 hastamızın cerrahi sonrası patolojisinde karaciğerde psödotümör saptandı. 54 yaşında kadın hasta safra kesesi kanseri ön tanısı ile opere edildi. Sol hepatektomi ve kolesistektomi yapılan hastanın nihai operasyon materyali histopatolojisinde "ksantögranülamatöz inflamatuar karaciğer dokusu" ile karaciğer dokusunda grade 1 steatozis, sinüzoidlerde dilatasyon, fokal duktal proliferasyon şeklinde raporlandı. Diğer hastamız 65 yaşında erkek hasta olup karaciğerde kitle nedeniyle sağ hepatektomi yapıldı. Bu hastamızın da nihai operasyon materyali histopatolojisi "granülamatöz inflamatuar karaciğer dokusu" ile karaciğerde minimal kronik hepatit bulguları, safra duktus proliferasyonu ve sinüzoidal dilatasyon şeklinde raporlandı.

Sonuç: Karaciğer görüntülemelerinde benign tümörler ile malign tümörler karışabilir. Karaciğer lezyonları multidisipliner olarak incelenmeli ve karaciğer benign tümörlerinden psötümörler mutlaka akılda tutulmalıdır.

Anahtar Kelimeler: hepatektomi, karaciğer, psödotümör

Evaluation of our cases with liver pseudotumor

Demet Alay Çınar[1], Murat Ulaş[1], Yasin Ekici[2], Mehmet Kılıç[3], Barış Türker[1], Cüneyt Akyüz[3]

[1]Eskişehir Osmangazi University, Department of General Surgery, Department of Gastroenterological Surgery, Eskişehir
[2]Eskişehir Osmangazi University, Department of General Surgery, Eskişehir
[3]Eskişehir Osmangazi University, Department of General Surgery, Department of Surgical Oncology, Eskişehir

Introduction:Liver tumors are detected more frequently, thanks to the increasing imaging techniques in the medical field, with the developing technology day by day. Benign tumors of the liver are divided into epithelial and non-epithelial tumors, and hepatocellular adenoma, focal nodular hyperplasia, and hemangiomas are the most common. In this study, we aimed to present our patients who were operated for liver mass in our clinic and were found to have hepatic pseudotumor.

Cases: The cases who were operated for liver mass in our hospital in the last 5 years were retrospectively analyzed. Pseudotumor was detected in the liver in the pathology of 2 of our patients after surgery. A 54-year-old female patient was operated with a preliminary diagnosis of gallbladder cancer. The final operation material of the patient who underwent left hepatectomy and cholecystectomy was reported as "xanthogranulomatous inflammatory liver tissue" and grade 1 steatosis in the liver tissue, dilatation in sinusoids, focal ductal proliferation in the histopathology of the patient. Our other patient was a 65-year-old male patient, who underwent right hepatectomy because of a mass in the liver. The histopathology of the final operation material of this patient was reported as "granulomatous inflammatory liver tissue" and minimal chronic hepatitis findings in the liver, bile duct proliferation and sinusoidal dilatation

Conclusion: Benign tumors and malignant tumors can be confused with liver imaging. Liver lesions should be examined in a multidisciplinary manner and pseudotumors, which are benign tumors of the liver, should be kept in mind.

Keywords: hepatectomy, liver, pseudotumor

CS-023 / 10. Gastroenteroloji Cerrahi Kongresi
Travma sonrası abdominal hidatozisi nedeniyle cerrahi yapılan hasta: olgu sunumu

Demet Alay Çınar[1], Murat Ulaş[1], İbrahim Yesin[2], Mehmet Kılıç[3], Cüneyt Akyüz[3]

[1]Eskişehir Osmangazi Üniversitesi, Genel Cerrahi Anabilim Dalı, Gastroenteroloji Cerrahisi Bilim Dalı, Eskişehir
[2]Eskişehir Osmangazi Üniversitesi, Genel Cerrahi Anabilim Dalı, Eskişehir
[3]Eskişehir Osmangazi Üniversitesi, Genel Cerrahi Anabilim Dalı, Cerrahi Onkoloji Bilim Dalı, Eskişehir

Giriş: Kist hidatik hastalığı, ekinokokların yol açtığı ve ülkemizde sık rastlanılan bir hastalıktır. En çok karaciğer ve akciğerde görülmekle birlikte abdominal kavitede de görülebilmektedir. Biz bu çalışmamızda, abdominal hidatozisi olan olgumuzu sunmayı amaçladık.

Olgu:51 yaşında, pet-shop işletmecisi olan hasta yaklaşık 2 yıl önce geçirdiği trafik kazasında hava yastığının patlaması üzerine birkaç ay sonra gelişen semptomları ile hastaneye başvuruda bulunuyor. Başvuru şikayetlerinde ateş, halsizlik, yorgunluk gibi semptomları olan hastanın yapılan batın tomografisinde ciltaltı dahil olmak üzere tüm batın içerisine yayılmış şekilde en büyüğü 20 cm boyutlarına ulaşan 100 adetten fazla kist hidatik olduğu tespit edildi. (Resim 1) Batın içi lezyonları sebebiyle opere edilen hastadan çok sayıda kist eksizyonu yapıldı. Abdominal kavitede yaygınlığı sebebiyle organ rezeksiyonu da yapılmıştır. (Resim 2,3) Postoperatif olarak sorunsuz takip edilen hasta şifa ile taburcu edilmiştir

Sonuç: Kist hidatik hastalığı karaciğer ve akciğer dışında da yerleşim gösterebilir. Abdominal kist hidatoziste yayılımın geniş olabileceği akılda tutulmalı ve hasta bazında en uygun cerrahi tedavi uygulanmalı, hastalar yakın takip edilmelidir.

Anahtar Kelimeler: abdominal kavite, karaciğer, kist hidatik

A patient who underwent surgery for post-traumatic abdominal hydatosis: a case report

Demet Alay Çınar[1], Murat Ulaş[1], İbrahim Yesin[2], Mehmet Kılıç[3], Cüneyt Akyüz[3]

[1]Eskişehir Osmangazi University, Department of General Surgery, Department of Gastroenterological Surgery, Eskişehir
[2]Eskişehir Osmangazi University, Department of General Surgery, Eskişehir
[3]Eskişehir Osmangazi University, Department of General Surgery, Department of Surgical Oncology, Eskişehir

Intruduction:Hydatid cyst disease, caused by echinococci, is a common disease in our country. It is most common in the liver and lung, but can also be seen in the abdominal cavity. In this study, we aimed to present our case with abdominal hydatosis.

Case: The 51-year-old patient, who is a pet-shop owner, is admitted to the hospital with symptoms that developed a few months later after the airbag exploded in a traffic accident about 2 years ago. The patient, who had symptoms such as fever, weakness, and fatigue in his admission complaints, was found to have more than 100 hydatid cysts, the largest of which reached 20 cm in size, spread throughout the abdomen, including the subcutaneous tissue, in the abdominal tomography. (Picture 1) Multiple cyst excisions were made from the patient who was operated due to intra-abdominal lesions. Due to its prevalence in the abdominal cavity, organ resection was also performed. (Picture 2,3) The patient, who was followed up without any problems postoperatively, was discharged with full recovery.

Conclusion: Hydatid cyst disease can also be located outside the liver and lungs. It should be kept in mind that the spread of abdominal cyst hydatosis may be extensive, and the most appropriate surgical treatment should be applied on a patient basis, and the patients should be followed closely.

Keywords: abdominal cavity, hydatid cyst, liver

Abdominal BT
Abdominal CT

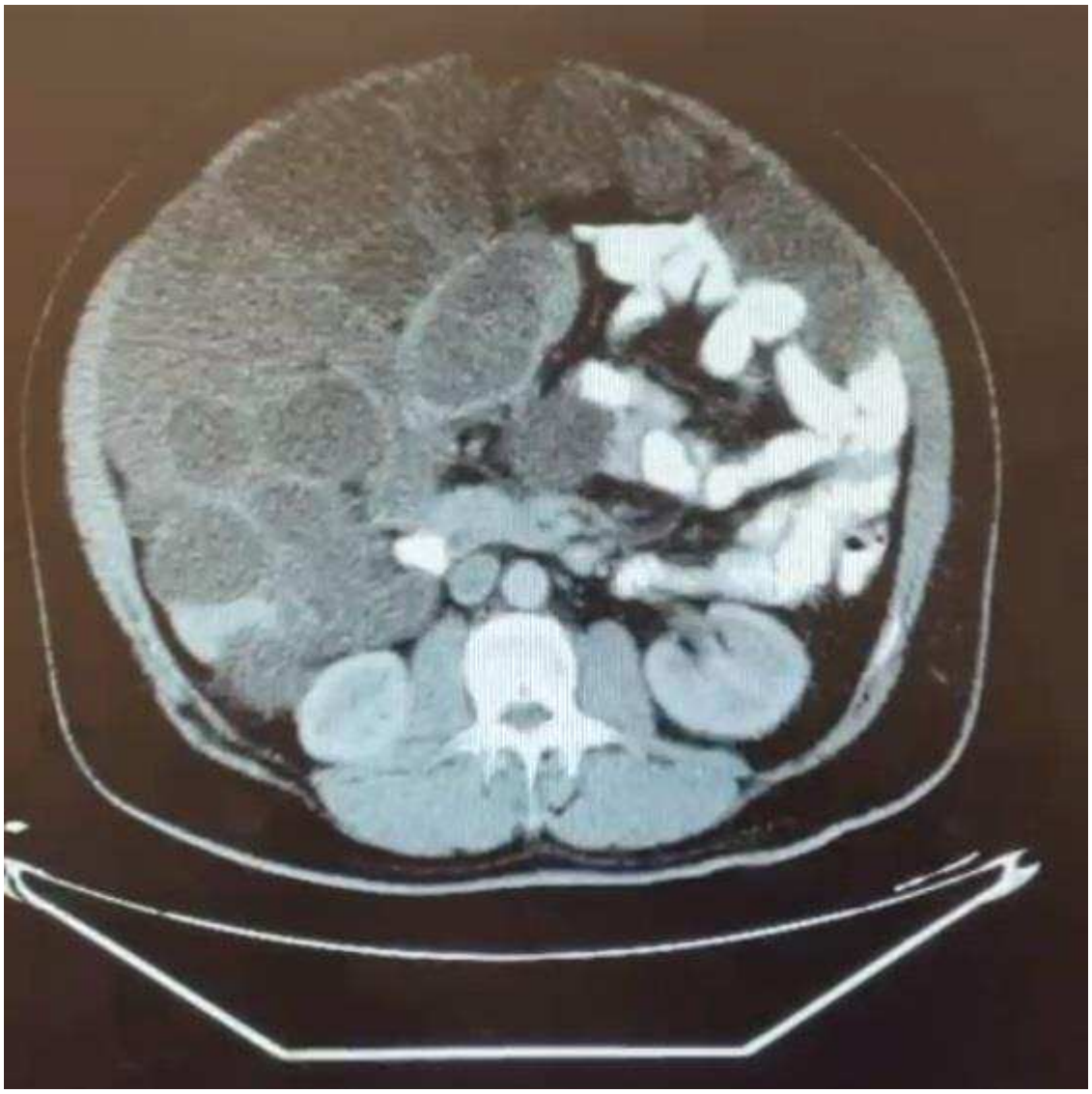

Cerrahi
Surgery

Cerrahi
Surgery

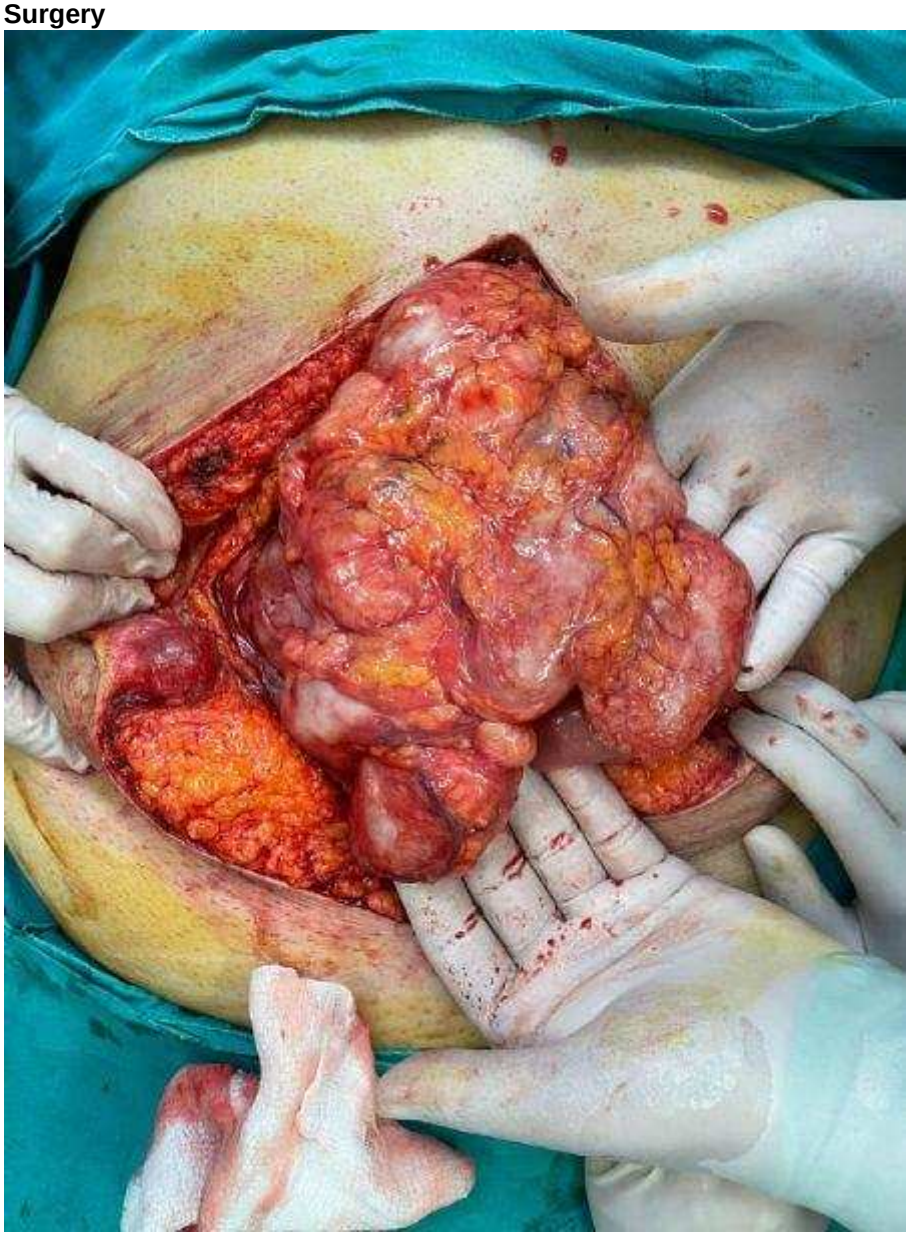

CS-024 / 10. Gastroenteroloji Cerrahi Kongresi
ERCP sırasında radyasyon dozunun oküler ve vücut dozimetre ile ölçülen resmi sonuçlarının değerlendirilmesi' (prospektif çalışma)

Bahtiyar Muhammedoğlu

Necip Fazıl şehir hastanesi, il sağlık müdürlüğü, Kahramanmaraş

Giriş: ERCP sırasında floroskopi kullanmadan güvenli işlem yapılamaz. Bu faktörler arasında endoskopist tecrübesi, hastaya ait faktörler, floroskop özelliği, röntgen teknisyen tecrübesi ve röntgen radyasyonuna karşı güvenilir korumalar vardır.

Material ve metod Ocak 2020 – Şubat 2021 arasında 18 yaşında veya daha büyük olan ve ERCP için endike olan hastalar çalışmaya dâhil edildi. Çalışma protokolü Kurumsal İnceleme Komisyonu (E 13511907-601.99) tarafından onaylandı. Bu çalışmada, saniyede 12,5 pulses üreten görüntü hafıza sistemli fluoroscopy moving C-arm (BV Pulsera, Philips, Hollanda) kullanıldı. Prosedürler geliştirilmiş radyasyon koruma sistemi uygulayarak gerçekleştirildi. Bu koruma masanın etrafına kurşun perde, C-arm üst koluna kurşun perde ve hasta endoskopist arasına kurşun korumalı siper monte edilerek gerçekleştirildi.

Bulgular: Toplam 797 (güncel vaka sayısı daha fazla olacaktır) vaka dâhil edildi. Endoskopist ve iki hemşire katılımcılara toplam 797 vakada lens dozimetresi ve vücut debimetresi taktı. Çalışma süresi içeresinde periyodik olarak (İki ayda bir) tüm katılımcıların kişisel doz değerleri background (Transport) dozimetrelerden ölçülen dozlar resmi kurum(dozimetre laboratuvarı) tarafında çıkarılarak belirtildi. Katılımcılar floroskopi boyunca lens ve vücut dozimetreleri taktı. Lens dozimetreleri başına (dose absorbed)emilen kümülatif radyasyon dozu, endoskopist için 6 period ortalaması Doz Sn. 0,35 (mSv) 0,35 Hp(0,07, hemşireler için sırasıyla Doz Sn 0.052 mSv Hp(0,07) idi. Vücut dozimetreleri tarafından kümülatif radyasyon absorpsiyon dozu endoskopst için için ve hemşireler için kabul edilen doz üzerinde değildi (Daha kapsamlı verilerin istatistik sonuçları makalede yayınlanacaktır).

Sonuç ERCP sırasında radyasyon maruziyeti miktarı personel mesleğine floroskopi süresi ve prosedür tipi ile ilişkiliydi. Endoskopistlere radyasyon maruziyeti röntgen radyasyonuna karşı güvenilir korumalar kullanılarak önemli ölçüde azaltılabilir.

Anahtar Kelimeler: Sievert (Sv), Endoskopik retrograd kolanjiyopankreatografi (ERCP), C Kol Röntgen Makinesi (C arm)

Evaluation of official results of radiation dose measured by ocular and body dosimetry during ERCP' (prospective study)

Bahtiyar Muhammedoğlu

Necip Fazıl city hospital, provincial health directorate, Kahramanmaraş

Introduction: Safe procedure cannot be performed without fluoroscopy during ERCP. Material and method Patients aged 18 years or older and indicated for ERCP between January 2020 and February 2021 were included in the study. In this study, fluoroscopy moving C-arm (BV Pulsera, Philips) with image memory system producing 12.5 pulses per second was used. This protection was achieved by mounting a lead curtain around the table, a lead curtain on the upper arm of the C-arm, and a lead shielded shield between the patient endoscopist.

Results: A total of 797 (current cases will be more) cases were included. The endoscopist and two nurses fitted the participants with lens dosimeters and body flow meters in a total of 797 cases. During the study period, the personal dose values of all participants were determined periodically (every two months), and the doses measured from the background (Transport) dosimeters were determined by the official institution (dosimeter laboratory). Participants wore lenses and body dosimeters during fluoroscopy. Cumulative radiation dose absorbed per lens dosimeters (dose absorbed), 6-period average for the endoscopist Dose Sec. 0.35 (mSv) 0.35 Hp(0.07, Dose Sn for nurses was 0.052 mSv Hp(0.07), respectively. The cumulative radiation absorption dose by body dosimeters was not above the accepted dose for endoscopest and for nurses

Conclusion The amount of radiation exposure during ERCP was related to staff occupation, duration of fluoroscopy and type of procedure. Radiation exposure to endoscopists can be significantly reduced by using reliable shields against x-ray radiation.

Keywords: Sievert (Sv), Endoscopic retrograde cholangiopancreatography (ERCP), C Arm X-Ray Machine (C arm)

CS-025 / 10. Gastroenteroloji Cerrahi Kongresi
Biliyer Pankreatit veya Akut Kolesistit sonrası İnterval Kolesistektomi'de preoperatif MRCP'nin yeri

Sinan Ömeroğlu, Mehmet Ali Uzun

Sağlık Bilimleri Üniversitesi, Şişli Hamidiye Etfal Eğitim ve Araştırma Hastanesi, Genel Cerrahi Kliniği, İstanbul, Türkiye

Giriş Akut taşlı kolesistit için erken laparoskopik kolesistektomi (LK), bilier pankreatit için de aynı yatışta LK önerilmektedir. Erken veya yatışında kolesistektomi yapılamayan hastalarda interval kolesistektomi planlanmaktadır. Çalışmamızda interval LK planlanan hastalarda preoperatif MRCP'nin yerini inceledik.

Materyal ve Metod Hastanemizde Nisan-Haziran 2022 tarihinde, 45-70 yaş arasında, biliyer pankreatit veya akut kolesistit sonrası interval LK uygulanan, interval kolesistektomi için beklenilen sürede rekürren biliyer pankreatit/akut kolesistit/kolanjit atakları olmayan ancak biliyer kolik-bulantı gibi hafif şikayetler ile hastane başvurusu olan/olmayan, ERCP öyküsü bulunmayan, laboratuar tetkiklerinde özellik saptanmayan, preoperatif MRCP çekilen 23 hasta retrospektif incelendi.

Bulgular 23 hastanın 14'ü kadın 9'u erkek, ortalama yaş 62,5 yıl idi. 13 hastada akut kolesistit, 10 hastada biliyer pankreatit öyküsü mevcuttu. Laboratuar tetkikleri ve fizik muayene normaldi. Hiçbirinde interval kolesistektomi için geçen sürede rekürren biliyer pankreatit/akut kolesistit/kolanjit atağı olmadı. İnterval kolesistektomi için beklenilen sürede akut kolesistit sonrası 5 hastaya, biliyer pankreatit sonrası 4 hastaya biliyer kolik-bulantı gibi hafif şikayetler ile başvurduğu acil serviste semptomatik tedavi verildi. Tüm hastalara preoperatif MRCP çekildi. Akut kolesistit öyküsü olan 2 hastada, bilier pankreatit öyküsü olan 3 hastada preoperatif MRCP'de koledok taşı saptandı. Koledok taşı saptanan 5 hastadan 3'ünün biliyer kolik-bulantı gibi hafif şikayetler ile acil serviste semptomatik tedavi aldığı görüldü. Bunların dışında, 6 hastada sistik kanal anatomik varyasyonu saptandı.

Sonuç: Preoperatif MRCP safra yollarında rezidü taş insidansını azalttığı ve safra yolu anatomisini detaylı şekilde ortaya koyduğundan LK komplikasyonlarının insidansını ve konversiyon oranlarını azaltabilir. MRCP'nin preoperatif rutin kullanılması tartışmalıdır ve endikasyonu için kriterlere ihtiyaç vardır. İnterval kolesistektomi ve biliyer kolik bunlar arasında olabilir.

Anahtar Kelimeler: Akut Kolesistit, Biliyer Pankreatit, İnterval Kolesistektomi, Manyetik rezonans kolanjiyopankreatografi

Role of preoperative MRCP in Interval Cholecystectomy after Biliary Pancreatitis or Acute Cholecystitis

Sinan Ömeroğlu, Mehmet Ali Uzun

University of Health Sciences, Sisli Hamidiye Etfal Training and Research Hospital, Department of General Surgery, Istanbul, Turkey

Introduction Early or at the same hospitalization laparoscopic cholecystectomy (LC) is recommended for acute calculous cholecystitis and biliary pancreatitis.Interval cholecystectomy is planned for patients who cannot undergo early or in same hospitalization cholecystectomy.We examined the role of preoperative MRCP in interval LC.

Material and Method 23 patients aged between 45-70,who underwent interval LC after biliary pancreatitis or acute cholecystitis,had no history of ERCP,had no abnormality in laboratory tests and underwent preoperative MRCP in our hospital in April-June 2022,were retrospectively analyzed.Patients who did not have recurrent biliary pancreatitis/acute cholecystitis/cholangitis attacks during the waiting period but who admitted to the hospital with mild complaints such as biliary colic-nausea or asemptomatic patients were included.

Results 14 patients were female and 9 patients were male,mean age was 62.5 years.13 patients had a history of acute cholecystitis and 10 patients had a history of biliary pancreatitis.During the waiting period 5 patients after acute cholecystitis and 4 patients after biliary pancreatitis received symptomatic

treatment.All patients underwent preoperative MRCP. Choledocholithiasis was detected in preoperative MRCP in 2 patients with a history of acute cholecystitis and in 3 patients with a history of biliary pancreatitis.It was found that 3 out of 5 patients with choledocholithiasis received symptomatic treatment in the emergency department with mild complaints.Cystic duct anatomical variation was detected in 6 different patients.

Conclusion MRCP can reduce the incidence of LC complications and conversion rates. Preoperative use of MRCP is controversial and criteria are needed for its indication. Interval cholecystectomy and biliary colic may be among them.

Keywords: Acute Cholecystitis, Biliary Pancreatitis, Interval Cholecystectomy, Magnetic resonance cholangiopancreatography

CS-026 / 10. Gastroenteroloji Cerrahi Kongresi
İzmirde Bir Cerrahi Endoskopi Ünitesinde Üst GİS Endoskopi Deneyimlerimiz

Hüseyin Taş, Furkan Karahan, Hatice Kübra Yılmaz, Örgün Güneş

İKÇÜ Atatürk Eğitim Araştırma Hastanesi, Genel Cerrahi Kliniği, İzmir

Giriş: Üst gastrointestinal sistem (GİS) patolojilerine ait semptomlar; dispepsiden yutma güçlüğü, kilo kaybı, bulantı ve kusmaya kadar geniş bir yelpazededir. Günümüzde endoskopi hem bu patolojilerin teşhisi hem de tedavisinde önemli bir araç olarak kullanılmaktadır. Bu çalışmada, hastanemiz cerrahi endoskopi ünitesinde tanısal veya tedavi amaçlı özefagogastroduodenoskopi (ÖGD) yapılan hastaların, endoskopik ve patolojik sonuçlarının değerlendirilmesini amaçladık.

Metod: Ocak 2019 - Aralık 2021 tarihleri arasında kliniğimiz endoskopi ünitesinde tanısal ve girişimsel üst GIS endoskopisi yapılan hastalar retrospektif olarak incelendi. Hastaların demografik verileri, şikayetleri, endoskopik tanıları, yapılan işlemler ve patolojik değerlendirme sonuçları kaydedildi.

Bulgular: Çalışmaya dahil edilen 318 hastanın yaş ortalaması 53 ± 13,66 idi. Hastaların 207 (%65)'si kadın 111 (%35)'i ise erkekti. Hastaların 153'üne mide yanması, ağrı, şişkinlik ve hazımsızlık gibi üst GİS semptomları nedeniyle ÖGD yapıldı. 50'si gaytada gizli kan pozitifliği, melena veya hematokezya, 28'i ailesel malignite öyküsü, 27'si medikal tedaviye yanıtsız dispepsi, 13'ü anemi ve 17'si diğer sebeplerle endoskopi endikasyonu aldı. Endoskopik tanıda 191 hastada çeşitli alt tiplerde olmak üzere gastrit, 32'sinde bulbit, 13'ünde özefajit, 20'sinde mide veya duodenum ülseri, 62'sinde yüzeyel mukozal değişiklikler gözlendi. 26 hastada polip, 5 hastada malign görünümlü kitle saptandı. 212 (%66) hastadan biyopsi alındı. Histopatolojik incelemede, %41 ile ensık kronik aktif gastrit (n:89) saptandı. Helikobakter pozitifliği %52,3'tü. 4 (%1,8) hastada ise malignite saptandı.

Sonuç: Gastroenterolojik cerrahi ve GİS endoskopisi birbirinden ayrı düşünülemez antitelerdir. Özellikle pandemi dönemini içine alan süreçte yaptığımız ÖGD'ler ile artan endoskopi ihtiyacına yanıt verilmesine yardımcı olduk. Böylece hastaların tedavi süreci hızlanırken, malignite saptananlarda da cerrahiye kadar geçen süre kısalmış oldu.

Anahtar Kelimeler: Özefagogastroduodenoskopi, cerrahi, endoskopi

Our Upper GIS Endoscopy Experiences in a Surgical Endoscopy Unit in Izmir

Hüseyin Taş, Furkan Karahan, Hatice Kübra Yılmaz, Örgün Güneş

İKCU Atatürk Training and Research Hospital, General Surgery Clinic, İzmir

Introduction: We aimed to evaluate the endoscopic and pathological results of patients who underwent diagnostic or therapeutic esophagogastroduedonoscopy (EGD) in the surgical endoscopy unit of our hospital ın this study.

Method: We retrospectively reviewed the patients who underwent diagnostic and interventional upper GIS endoscopy in the endoscopy unit of our clinic between January 2019 and December 2021.

Results: The mean age of 318 patients included in the study were 53 ± 13.66 years. There were 207 (65%) female patients and 111 (35%) male patients. EGD was performed in 153 of the patients because of upper GIS symptoms such as heartburn, pain, and indigestion. 50 patients had occult blood in stool, melena or hematochezia, 28 patients had a familial history of malignancy, 27 patients had dyspepsia unresponsive to medical treatment, 13 patients were anemia, and 17 patients had endoscopy indications for other reasons. In endoscopic diagnosis, we observed various subtypes of gastritis in 191 patients, bulbitis in 32, esophagitis in 13, gastric or duodenal ulcers in 20, and superficial mucosal changes in 62. Biopsies were taken from 212 (66%) patients. Histopathological examination revealed the most common chronic active gastritis (n:89) with a rate of 41%. Helicobacter positivity was 52.3%. In 4 (1.8%) patients, malignancy was detected.

Conclusion: Gastroenterological surgery and GIS endoscopy are entities that cannot be considered separate from each other. We helped respond to the increasing need for endoscopy with the EGDs we made, especially during the pandemic period.

Keywords: Esophagogastroduodenoscopy, surgery, endoscopy

CS-027 / 10. Gastroenteroloji Cerrahi Kongresi
Laparoskopik kolesistektomi yapılan yaşlı hastalardaki perioperatif sonuçlar

Hüseyin Kılavuz[1], Murat Demir[1], Mesut Özdedeoğlu[2], Muhammed Mustafa Vural[1], Hakan Baydar[1]

[1]Sağlık bilimleri üniversitesi, Başakşehir Çam ve Sakura Şehir Hastanesi, Genel Cerrahi Kliniği, İstanbul
[2]Sağlık bilimleri üniversitesi, Başakşehir Çam ve Sakura Şehir Hastanesi, Gastroenterolojik cerrahi kliniği, İstanbul

Amaç: Çalışmamızda 65 yaş üstü hastalarımızda uyguladığımız laparoskopik kolesistektomi (LK) sonuçlarımızı sunmayı amaçladık.

Gereç-Yöntem: Kliniğimizde 01.06.2020 – 30.06.2022 tarihleri arasında LK uygulanan hastalar retrospektif olarak taranarak 65 yaş ve üzeri olanlar çalışmaya dahil edildi. Grup 1, 65-74 yaş arası hastalardan; Grup 2 ise 75 yaş ve üzeri hastalardan oluşacak şekilde iki gruba ayrıldı.

Bulgular: Grup 1'de 150 hasta, Grup 2'de 27 hasta olacak şekilde toplam 177 hasta çalışmaya dahil edildi. Hastaların 111'i (%62.7) kadın, 66'sı (%33.3) erkekti. Ortalama yaş 70 ± 4.66 idi. İntraoperatif hiçbir hastada açık cerrahiye geçiş veya komplikasyon izlenmedi. Postoperatif komplikasyon izlenen 14 (%7.9) hastadan 8'inde geçici bilirubin yüksekliği, 4'ünde atelektazi ve 2'sinde de gerilemeyen bilirubin yüksekliği vardı. Hastanede ve yoğunbakımda ortalama yatış günleri sırası ile 3.46 ± 2.44 ve 0.14 ±0.61 gündü. Hastalarda mortalite izlenmemiştir. Taburculuk sonrası 17 (%9.6) hastada beklenmeyen yeniden başvuru mevcuttu. Bunlardan bilirubin yüksekliği olan 4(%2.3) hastaya yatış yapılarak ERCP ile koledok taş çıkarılması yapıldı. Pankreatit bulguları olan 2(%1.1) hastaya yatış yapıldı. Postoperatif patoloji sonuçlarında 113 (%63.8) hastada kronik kolesistit, 20 (%11.3) hastada intestinal veya gastrik metaplazi ile kolesistit, 14 (%11.3) hastada adenomyomatozis ile kolesistit, 12 (%6.8) hastada ksantogranülamatoz kolesistit, 15 (%8.5) hastada akut kolesistit bulguları mevcuttu. Hastalardan 3'ünde (%1.7) düşük dereceli displazi ile malign bulgular görüldü. Bu hastalar ek görüntüleme ile takibe alındı.

Sonuç: İleri yaş laparoskopik kolesistektomi için kontrendikasyon sebebi değildir. Düşük mortalite ve morbidite oranları laparoskopik kolesistektominin yaşlı hastalarda güvenle uygulanabileceğini göstermektedir.

Anahtar Kelimeler: laparoskopik kolesistektomi, safra kesesi, yaşlı hastalar

Perioperative outcomes in elderly patients undergoing laparoscopic cholecystectomy

Hüseyin Kılavuz[1], Murat Demir[1], Mesut Özdedeoğlu[2], Muhammed Mustafa Vural[1], Hakan Baydar[1]

[1]Health Sciences University, Basaksehir Cam and Sakura City Hospital, General Surgery Clinic, Istanbul
[2]Health sciences university, Basaksehir Cam and Sakura City Hospital, Gastroenterological surgery clinic, Istanbul

Aim: In our study, we aimed to present the results of laparoscopic cholecystectomy (LC) performed in our patients over 65 years of age.

Materials-Methods: Patients who underwent LC between 01.06.2020 and 30.06.2022 in our clinic were retrospectively screened. Group 1 consisted of patients aged 65-74; Group 2, on the other hand, was divided into two groups, consisting of patients aged 75 and over.

Results: A total of 177 patients were included in the study, including 150 patients in Group 1 and 27 patients in Group 2. Of the patients, 111 (62.7%) were female and 66 (33.3%) were male. The mean age was 70 ± 4.66 years. Of the 14 (7.9%) patients with postoperative complications, 8 had transient bilirubin elevation, 4 had atelectasis, and 2 had unrecoverable bilirubin elevation. The mean hospitalization days in the hospital and intensive care unit were 3.46 ± 2.44 and 0.14 ±0.61 days, respectively. No mortality was observed in the patients. Unexpected re-admission was present in 17 (9.6%) patients after discharge. In the postoperative pathology results, chronic cholecystitis in 113 (63.8%) patients, cholecystitis with intestinal or gastric metaplasia in 20 (11.3%) patients, cholecystitis with adenomyomatosis in 14 (11.3%) patients, xanthogranulomatous cholecystitis in 12 (6.8%) patients,

and 15 (8.5%) patients There were signs of acute cholecystitis. Low-grade dysplasia and malignant findings were observed in 3 (1.7%) patients

Conclusion: Advanced age is not a contraindication for laparoscopic cholecystectomy. Low mortality and morbidity rates indicate that laparoscopic cholecystectomy can be performed safely in elderly patients.

Keywords: Elderly patients, gallbladder, laparoscopic cholecystectomy

CS-028 / 10. Gastroenteroloji Cerrahi Kongresi

Karaciğer donör hepatektomide nadir görülen geç dönem komplikasyon: Akut mekanik obstruksiyon ile başvuran sağ diyafragmatik herni olgusu

Sinan Efe Yazıcı[1], Ahmet Atasever[1], Nedret Özgür[2], Tolga Şahin[3], Levent Erdem[3], Nagihan Gürcan[4], Yıldıray Yüzer[1]

[1]Demiroğlu Bilim Üniversitesi, Genel Cerrahi AD, İstanbul
[2]İstanbul Florence Nightingale Hastanesi
[3]Demiroğlu Bilim Üniversitesi, Gastroenteroloji BD, İstanbul
[4]Demiroğlu Bilim Üniversitesi Tıp Fakültesi, Radyoloji AD, İstanbul Florence Nightingale Hastanesi, İstanbul

GİRİŞ: Son dönem karaciğer yetmezliğinin tek radikal tedavisi karaciğer naklidir. Kadaverik donör kaynaklarının kısıtlılığından dolayı canlı vericili karaciğer nakli daha sık tercih edilir. Canlı vericili karaciğer nakillerinde donör sağlığı ilk önceliktir. Sağ donör hepatektomi sonrası geç dönemde sağ diyafragmatik herni gelişen ve akut mekanik bağırsak obstrüksiyonu ile başvuran hastamızı sunduk.

Olgu: 36 yaşında 8 ay önce donör sağ hepatektomi yapılan erkek hasta 1 gün önce başlayan karın ağrısı, bulantı ve kusma yakınması ile başvurdu. Sağ toraks boşluğunda bağırsak peristaltizmi hissi ve hafif derecede sağ üst kadran ağrısı tariflemekteydi. Vital bulguları stabildi. İleal vasıfta kusma içeriği görüldü. Muayenesinde abdominal distansiyon ve minimal abdominal hassasiyet görüldü. Laboratuvar değerlendirmesinde löksoitozu mevcuttu. Hastaya yapılan kontrastlı toraks ve batın tomografisinde sağ diyafragma posteriorda defekt ve mekanik bağırsak obstrüksiyonuna sebep olan toraksa yer değiştirmiş kolon ve ince bağırsak ansları görüldü. Strangulasyon bulgusu saptanmadı. Hasta interne edilerek acil şartlarda operasyona alındı. İnternal redüksiyon, greftli diyafragmatik herni onarımı, sağ toraksa kapalı su altı drenaj sistemi uygulanması operasyonu yapıldı. Hasta postoperatif 12. gününde şifa ile taburcu edildi. 10 aylık izlemde nüks saptanmadı.

Tartışma: Donör hepatektomi sonrası diyafragmatik herni gelişimi nadir görülen komplikasyonlardandır. Sağ diyafragmaya karaciğer sağ lobunun yaptığı desteğin kalkması, mekanik iatrojenik hasar ve termal hasar nedenler arasında bulunmaktadır. Uzamış sağ üst kadran ağrısı klinisyenler için uyarıcı olmalıdır. Bununla birlikte tarama programları öneren merkezler de mevcuttur.

Anahtar Kelimeler: Donör hepatektomi, Diyafragmatik herni, İleus

A rare late complication in liver donor hepatectomy: A case of right diaphragmatic hernia presenting with acute mechanical obstruction

Sinan Efe Yazıcı[1], Ahmet Atasever[1], Nedret Özgür[2], Tolga Şahin[3], Levent Erdem[3], Nagihan Gürcan[4], Yıldıray Yüzer[1]

[1]Demiroğlu Science University Department of General Surgery, Istanbul
[2]Istanbul Florence Nightingale Hospital
[3]Demiroğlu Science University Department of General Gastroenterology, Istanbul
[4]Demiroglu Science University Medical Faculty, Department of Radiology, Istanbul Florence Nightingale Hospital, Istanbul

Introduction: The only radical treatment for end-stage liver failure is liver transplantation.Living donor liver transplantation is preferred more frequently due to limited cadaveric donor resources.Donor health is the first priority in living donor liver transplants.We present our patient who developed a right diaphragmatic hernia in the late period after right donor hepatectomy and presented with acute mechanical intestinal obstruction.

Case: A36-year-old male patient who underwent donor right hepatectomy 8 months ago was admitted with complaints of abdominal pain, nausea and vomiting that started 1 day ago.He described a feeling of intestinal peristalsis in the right thoracic cavity and mild right upper quadrant pain.Vital signs were stable.The content of ileal vomit was seen.On examination, abdominal distension and minimal abdominal tenderness were observed.Laboratory evaluation showed leuxoitosis.Contrast-enhanced thorax and abdomen tomography showed a defect in the posterior right diaphragm and displaced colon

and small intestine loops to the thorax causing mechanical intestinal obstruction.No sign of strangulation was detected.The patient was taken to the operation under emergency conditions.Internal reduction, grafted diaphragmatic hernia repair, and the application of a closed underwater drainage system to the right thorax were performed.The patient was discharged on the 12th postoperative day with full recovery.No recurrence was detected in the 10-month follow-up.

Discussion: Diaphragmatic hernia development after donor hepatectomy is a rare complication.Loss of support to the right diaphragm by the right lobe of the liver, mechanical iatrogenic damage and thermal damage are among the causes.Prolonged right upper quadrant pain should be a warning to clinicians.However, there are centers that offer screening programs.

Keywords: Donor hepatectomy, Diaphragmatic hernia, Ileus

CS-029 / 10. Gastroenteroloji Cerrahi Kongresi
Laparoskopik total gastrektomi yaptığımız hastalarda [OrVil™ kullanım deneyimimiz

Emre Gönüllü[1], Gizem Fırtına[2], Adem Yüksel[1], Murat Coşkun[2], Kerem Karaman[1], Recayi Çapoğlu[2]

[1]Sakarya Üniversitesi Tıp Fakültesi
[2]Sakarya Eğitim Araştırma Hastanesi

Amaç: Bu sunumumuzda, kanser veya kanser dışı nedenlerle laparoskopik total gastrektomi yaptığımız ve anastomoz için OrVil™ kullandığımız hastalardaki deneyimimizi paylaşmayı amaçladık

Gereç-Yöntem: 2017 ile 2022 yılları arasında gastrektomi yapılan hastaların kayıtları retrospektif olarak incelendi. Hasta dosyalarından hastaların demografik bilgileri, varsa komorbid hastalıkları, ameliyat tarihleri, ameliyat nedenleri, ameliyat ve anastomoz teknikleri, ameliyat sırasında açık ameliyata konversiyon olup olmadığı, postoperatif patoloji sonuçları ve erken dönem komplikasyon gelişip gelişmediği kaydedildi.

Bulgular: Beş yıllık süre içerisinde kırk dokuz hastaya laparoskopik gastrektomi yapıldı. Bu hastaların yirmi beşi (%51) erkek, yirmi dördü (%49) kadındı. Hastaların yaş ortalaması 60.1 ∓ 10.8 olarak saptandı. Hastaların yirmi üçüne total gastrektomi yapıldı. Laparoskopik total gastrektomi yapılan on sekiz hastada OrVil™ kullanıldı. OrVil™ kullanılan ve perop anastomoz testinde kaçak saptanmayan bir hastada ameliyat sonrası 5. günde anastomoz kaçağı gelişti. Perkütan drenaj ve medikal tedavi ile kaçak kontrolü sağlandı. Ek cerrahi işlem gerekmedi. Anastomoz için OrVil™ kullanılmayan ve postoperatif 4. günde portal ven trombozu gelişen bir hastada 30 günlük hastane mortalitesi saptanırken, OrVil™ kullanılan hastaların hiçbirinde 30 günlük hastane mortalitesi saptanmadı.

Sonuçlar: Laparoskopik total gastrektomi ameliyatlarında OrVil™ kullanımı güvenli bir yöntemdir.

Anahtar Kelimeler: Orvil, Laparoskopik total gastrektomi, deneyim

Our experience of OrVil™, in patients who underwent laparoscopic total gastrectomy

Emre Gönüllü[1], Gizem Fırtına[2], Adem Yüksel[1], Murat Coşkun[2], Kerem Karaman[1], Recayi Çapoğlu[2]

[1]Sakarya University Faculty of Medicine
[2]Sakarya Training and Research Hospital

Objective: In this presentation, we aimed to share our experience in patients who underwent laparoscopic total gastrectomy and OrVil™ used for anastomosis.

Materials-Methods: The records of patients who underwent gastrectomy between 2017 and 2022 were reviewed retrospectively. Demographic information of the patients, comorbid diseases, dates of surgery, reasons for surgery, surgery and anastomosis techniques, whether there was a conversion to open surgery during the surgery, postoperative pathology results, and whether early complications developed were recorded from the patient files.

Results: Forty-nine patients underwent laparoscopic gastrectomy over a five-year period. Twenty-five (51%) of these patients were male, and twenty-four (49%) were female. The mean age of the patients was 60.1 ∓ 10.8. Twenty-three of the patients underwent total gastrectomy. OrVil™ was used in eighteen patients who underwent laparoscopic total gastrectomy. Anastomotic leakage developed on the 5th postoperative day in a patient who OrVil™ was used and no leakage was detected in the per-operative anastomosis leakage test. Leak control was achieved with percutaneous drainage and medical treatment. No additional surgical procedure was required. 30-day hospital mortality was detected In a patient who OrVil™ was not used and who developed portal vein thrombosis on the postoperative 4th day, while a 30-day in-hospital mortality was not found in patients using OrVil™.

Conclusion: The use of OrVil™ in laparoscopic total gastrectomy surgery is a safe method.

Keywords: Orvil, Laparoskopic total gastrectomy, experience

CS-030 / 10. Gastroenteroloji Cerrahi Kongresi

Obezite merkezimize başvuran hastaların preoperatif takip ile postoperatif takip dönemlerindeki sonuçlarının karşılaştırılması

Melih Can Gül, İlkay Halıcıoğlu, Alper Güven, Erdal Birol Bostancı

Ankara Bilkent Şehir Hastanesi, Gastroenteroloji Cerrahisi Kliniği, Ankara

Amaç: Hastanemiz obezite merkezine tedavi amaçlı başvuran hastalarda cerrahi öncesi takip dönemindeki kilo verme oranları ile cerrahi sonrası kilo kayıplarını karşılaştırmayı amaçladık

Gereç-Yöntem: Ocak 2020 ile Nisan 2022 tarihleri arasında Sleeve gastrektomi operasyonu gerçekleştirilen 90 hasta çalışmaya dahil edildi. Hastaların vücut kitle indeksi, ek hastalıkları, takip süreleri, cerrahi öncesi 3 aylık takipteki kilo kayıpları, cerrahi sonrası 1,3 ve 6.ay ile 1.yıldaki toplam ve Fazla kilo kaybı (EWL) kayıt altına alındı. Veriler IBM SPSS 25.0 programına aktarılıp istatistiksel olarak karşılaştırıldı.
Bulgular: Hastaların Preoperatif takipteki kilo kayıpları ile cerrahi tedavi sonrası 1,3, 6 ile 12 aylık dönemlerdeki kilo kayıp oranları karşılaştırılarak sonuçları sunuldu.

Sonuç: Hastanemiz obezite merkezine tedavi isteği ile başvuran ve Sleeve Gastrektomi operasyonu gerçekleştirilen hastalarda preoperatif takipteki kilo kaybının cerrahi sonrası kilo kaybındaki başarıyı öngörmede yol gösterici olduğunu düşünmekteyiz.

Anahtar Kelimeler: obezite cerrahisi, sleeve gastrektomi, kilo kaybı

Comparison of the results of the patients who applied to our obesity center in the preoperative follow-up and postoperative follow-up periods

Melih Can Gül, İlkay Halıcıoğlu, Alper Güven, Erdal Birol Bostancı

Ankara Bilkent City Hospital, Gastroenterology Surgery Clinic, Ankara

Objective: We aimed to compare the weight loss rates in the pre-surgical follow-up period with the post-surgical weight loss in patients who applied to the obesity center of our hospital for treatment.

Materials-Methods: 90 patients who underwent sleeve gastrectomy between January 2020 and April 2022 were included in the study. Body mass index, comorbidities, follow-up periods, weight loss at 3-month follow-up before surgery, total and excess weight loss (EWL) at 1,3, 6 and 1 year after surgery were recorded. The data were transferred to the IBM SPSS 25.0 program and compared statistically.

Results: The weight loss rates of the patients in the preoperative follow-up were compared with the weight loss rates at 1,3, 6, and 12 months after surgical treatment, and the results were presented. Conclusion: We think that the weight loss in the preoperative follow-up is a guide in predicting the success in weight loss after surgery in patients who applied to our hospital's obesity center with a request for treatment and underwent Sleeve Gastrectomy.

Keywords: bariatric surgery, sleeve gastrectomy, weight loss

CS-031/ 10. Gastroenteroloji Cerrahi Kongresi

Özofagogastrik Bileşke Yerleşimli Gastrointestinal Stromal Tümörlerde Hibrit Endo-Laparoskopik Cerrahi Yaklaşım

Gızem Fırtına, Emre Gönüllü, Kerem Karaman

Sakarya Üniversitesi Tıp Fakültesi, Gastroenteroloji Cerrahisi Anabilim Dalı, Sakarya

Amaç: Gastrointestinal stromal tümörler (GİST), primer olarak gastrointestinal sistemde yerleşen mezenkimal tümörlerdir. GİST'de küratif tedavi, tümörün negatif cerrahi sınırla rezeksiyonudur. Günümüzde minimal invaziv yaklaşım, bu tür tümörlerde yaygın olarak tercih edilmektedir. Ancak özofagogastrik bileşke ve pilor yerleşimli tümörlerde minimal invaziv yaklaşımla sadece tümörün rezeksiyonu (wedge) her zaman mümkün olmayabilir. Bu sunumda, özofagogastrik bileşke yerleşimli gastrointestinal stromal tümörün endoskopi ve laparoskopinin kombine kullanımı ile rezeke edildiği vakamızı sunmayı amaçladık.

Gereç-Yöntem:Yutma güçlüğü ve şişkinlik şikayeti ile başvuran elli iki yaşındaki kadın hastaya yapılan üst gastrointestinal endoskopide kardia hiatus komşuluğunda 2 cm çapında submukozal kitle saptandı. Endosonografide kitlenin muskularis propriadan kaynaklandığı tespit edildi. Kontrastlı batın tomografide 2,5 x 3,8 cm boyutunda küçük kurvatura tarafında özefagogastrik bileşke yerleşimli intralüminal kitle imajı görüldü. Laparoskopik eksplorasyonda kitle tam lokalize edilemedi. İntraoperatif endoskopide özofagogastrik bileşke ile komşu posteriorda yerleşimli kitle görüldü. Anteriordan yaklaşık 4 cm uzunluğunda gastrotomi yapıldı. Gastrotomi alanından 60 mm endostapler ile kitle posterior mide duvarından rezeke edildi. Gastrotomi alanı 3/0 prolen ile çift kat intrakorporeal onarıldı. Postoperatif 2. Gün oral alımı başlanan hasta postoperatif 5. Gün sorunsuz taburcu edildi.

Sonuç: Küçük boyutlu, özofagogastrik bileşke, küçük kurvatur, pilor ve posterior yerleşimli submukozal tümörlerin lokalize edilmesi ve rezeksiyonunda, minimal invaziv yaklaşım kompleks ve zor bir işlemdir. Endoskopinin intraoperatif kombine kullanımı, bu tümörlerin rezeksiyonunda önemli avantaj sağlar ve minimal invaziv cerrahinin uygulanabilirliliğine katkıda bulunur.

Anahtar Kelimeler: Gastrointestinal stromal tümör, Hibrit Endo-laparoskopik cerrahi, Laparoskopi

Hybrid Endo-Laparoscopic Surgical Approach in Esophagogastric Junction Gastrointestinal Stromal Tumors

Gızem Fırtına, Emre Gönüllü, Kerem Karaman

Sakarya University Faculty of Medicine, Department of Gastroenterology Surgery, Sakarya

Introduction-Aim: Gastrointestinal stromal tumors (GIST) are mesenchymal tumors primarily of the gastrointestinal tract. The curative treatment in GIST is resection with a negative surgical margin. The minimal invasive approach is common in such tumors. However, wedge resection with minimal invasive approach may not always be possible in the esophagogastric junction and pylorus tumors. We aimed to present our case where endoscopy and laparoscopy were combined for the resection of ab esophagogastric junction tumor.

Material-Method: A 2 cm-diameter submucosal mass adjacent to the cardia hiatus was detected in upper gastrointestinal endoscopy in a 52-year-old female patient with the complaints of dysphagia and bloating. The mass originated from the muscularis propria in the endosonography. Contrast-enhanced abdominal tomography showed a 2.5 x 3.8-cm intraluminal mass at the esophagogastric junction on the small curvature side. The mass could not be localized in the laparoscopic exploration, but it was localized in the esophagogastric junction and neighboring posterior in the intraoperative endoscopy. 4 cm long gastrotomy was performed anteriorly. Using a 60mm endostapler, the mass was resected from the posterior abdominal wall from the gastrotomy area which was repaired intracorporeally with 3/0 prolene double layer. The patient started oral intake on postoperative day 2 and was discharged on day 5 without problems.

Conclusion: Minimally invasive approach is complex and difficult for localizing and resecting small-sized, esophagogastric junction, lesser curvature, pyloric and posteriorly located submucosal tumors. Combined intraoperative endoscopy provides an advantage for resection and contributes to the applicability of minimally invasive surgery.

Keywords: Gastrointestinal stromal tumor, Hybrid Endo-laparoscopic surgery, Laparoscopy

CS-032 / 10. Gastroenteroloji Cerrahi Kongresi
Pnömatozis İntestinalis'e bağlı batın içi serbest hava olgu sunumu

Abdulkadir Ünsal[1], Uğur Kumcu[2]

[1]Ankara Atatürk Sanatoryum Eğitim ve Araştırma Hastanesi Genel Cerrahi Kliniği
[2]Pursaklar Devlet Hastanesi Genel Cerrahi Kliniğ, Ankara, Türkiye

Pnömatozis intestinalis; bağırsak duvarı içinde çok sayıda gaz dolu kistler ile karakterize, seyrek görülen bir hastalıktır. Klinik bulgular çoğu zaman nonspesifik olup nadiren akut batın ile karşımıza çıkabilmektedir. 41 yaşında erkek hasta acil servise bulantı,kusma ve karın ağrısı yakınmaları ile başvurmuştu.Çekilen akciğer filminde ve düz karın grafisinde diyafram altı serbest hava mevcuttu. Çekilen bilgisayarlı tomografide ana portal ven lümeni içerisinde hava dansiteleri görülmüşltür. Gastrointestinal sistemde ileal ve jejunal anslar düzeyinde yaygın intramural hava dansiteleri izlenmiş olup, görünüm Pnömatozis intestinalis olarak de¤erlendirilmiştir. Ameliyat öncesi yapılan muayesinde batın tüm kadranlarda istemsiz defans ve hassasiyet mevcuttu, tahta karın olarak değerlendirilmişti. Mezenter iskemisi ekarte edilemeyen olguda cerrahi eksplorasyon yapılmış ve Pnömatozis intestinalis tanısı doğrulanmıştı. İleoçekal valvin yaklaşık 50.cm den başlayıp proksimale doğru yaklaşık 100 cm proksimal segmentinde duvar bütünlüğünün bozulduğu gözlemlenmiş verezeksiyona karar verilmişti. Pnömatozis intestinalis nadir görülen bir patoloji olup bu olgu Pnömatozis intestinalisin akut batın ile karşımıza çıkabileceğini göstermiştir.

Anahtar Kelimeler: pnömatozis intestinalis, akut batın, perforasyon

A case report of free air in the abdomen due to Pneumatosis Intestinalis

Abdulkadir Ünsal[1], Uğur Kumcu[2]

[1]Ankara Atatürk Sanatorium Training and Research Hospital, General Surgery Clinic, Ankara, Turkey
[2]Pursaklar State Hospital,General Surgery Clinic, Ankara, Turkey

Pneumatosis intestinalis; It is a rare disease characterized by numerous gas-filled cysts in the intestinal wall. Clinical findings are mostly nonspecific and rarely present with acute abdomen. A 41-year-old male patient presented to the emergency department with complaints of nausea, vomiting and abdominal pain. There was free air under the diaphragm in the chest X-ray and plain abdominal X-ray. Air densities were seen in the lumen of the main portal vein in the computerized tomography. Widespread intramural air densities were observed at the level of the ileal and jejunal loops in the gastrointestinal tract, and the appearance was evaluated as Pneumatosis intestinalis. In the preoperative examination, there was involuntary defense and tenderness in all quadrants of the abdomen, and it was evaluated as wooden abdomen. Surgical exploration was performed in the patient whose mesenteric ischemia could not be ruled out, and the diagnosis of Pneumatosis intestinalis was confirmed. It was observed that the integrity of the wall was impaired in the proximal segment of the ileocecal valve, starting from approximately 50 cm and going proximally, approximately 100 cm, and resection was decided. Pneumatosis intestinalis is a rare pathology and this case showed that Pneumatosis intestinalis can present with acute abdomen.

Keywords: pneumatosis intestinalis, acute abdomen, perforation

resim 1
picture1

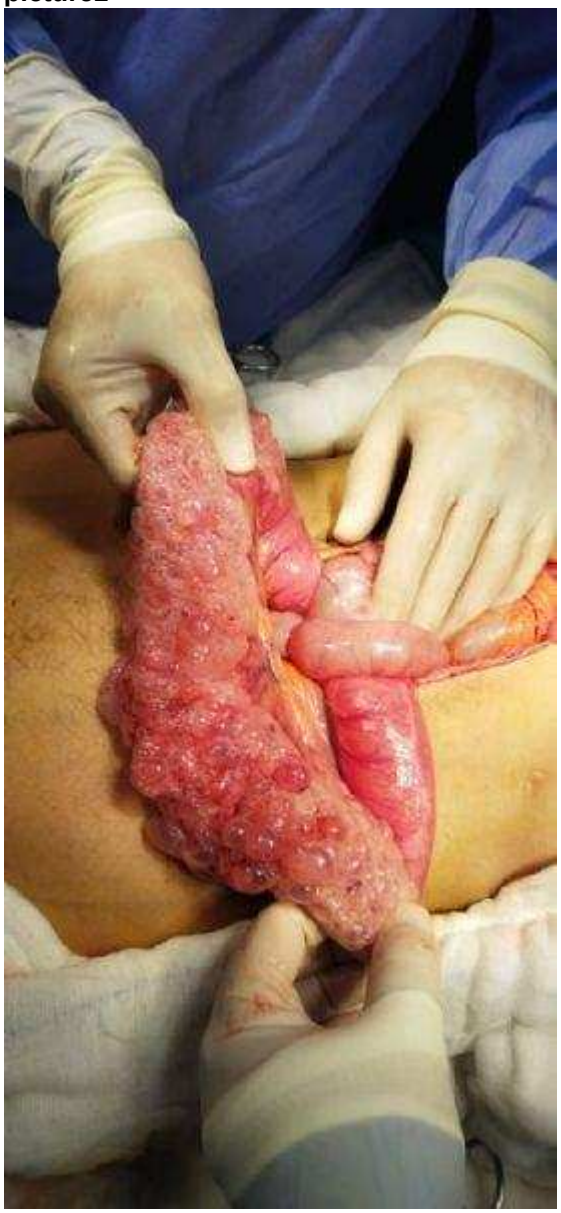

resim 2
picture2

CS-033 / 10. Gastroenteroloji Cerrahi Kongresi
Litobezoar olgu serisi,tedavi yaklaşımları

Habip Sarı

Hatay Eğitim Araştırma Hastanesi,Gastroenterolojik Cerrahi Bilim Dalı,Hatay

Giriş: Bezoar, sindirim sisteminde sindirilemeyen yabancı maddelerin birikmesidir.Bildirilen insidans %0,0068 ile %0,43 arasındadır[1]. İçeriğine göre dört tip bezoar tanımlanmıştır:fitobezoar,trikobezoar, laktobezoar ve litobezoar,[2].Fitobezoar en sık görülenidir.Bezoar semptomları sindirilmemiş yabancı maddenin boyutuna, konumuna ve türüne göre değişir, ancak mide bulantısı, kusma, ağız kokusu, kilo kaybı, karın ağrısı, karında şişkinlik, anemi, kanlı dışkı ve üst gastrointestinal kanamayı içerebilir[3].Bezoarların çıkarılması için tek, standart bir yöntem yoktur. Farmakolojik, endoskopik ve cerrahi yöntemler birincil tedavi stratejileridir[4].

Olgular:3 litobezoar olgusu son 1 yıl içinde Hatay Eğitim Araştırma hastanesinde tedavi edildi. İlk olgu 65 yaşında erkek,diyabet dışında bilinen hastalığı olmayan hasta ileus şikayetiyle acil servise başvurdu. Görüntülemesinde safra yolları olağan olan hastanın ileum seviyelerinde obtrüksiyona yol açan radyoopak yabancı cisin izlendi. Medikal tedavi ile şikayetleri geçmeyen hastaya laparatomi,enterotomi yapıldı.2. olgu 65 yaşında kadın. Mide ağrısı şikayetiyle yapılan endoskopide litobezoar ve derin mide ülseri izlendi. Medikal tedaviyle küçültülemeyince laparoskopik enterotomi yapıldı.3.olgu 53 yaşında erkek. Dispeptik şikayetlerle başvurdu. Endoskopide midede litobezoar izlendi. Basket yardımıyla endoskopik olarak çıkartıldı

Sonuç:Özellikle kadın hastalarda veya psikiyatrik bozukluğu olan hastalarda açıklanamayan karın ağrısı, ağız kokusu, kusma ve kilo kaybı durumlarında bezoarlar akılda tutmalıdır.Perforasyon veya tıkanıklık gibi komplikasyonlar ortaya çıkarsa, bezoarlar yaşamı tehdit edebilir. Küçük mide bezoarları olan hastalar genellikle ameliyatsız yöntemlerle tedavi edilebilir.

Anahtar Kelimeler: litobezoar, endoskopi, cerrahi

lithobezoar case series, treatment approaches

Habip Sarı

Department of Gastroenterological Surgery,Hatay Training And Research Hospital,Hatay,Turkey

İntroductıon: Bezoar is the accumulation of indigestible foreign materials in the digestive tract. The reported incidence is between 0.0068% and 0.43%[1].Four types of bezoars have been defined according to their content: phytobezoar, trichobezoar, lactobezoar and lithobezoar,[2].Bezoar symptoms vary with the size, location, and type of undigested foreign material, but may include nausea, vomiting, bad breath, weight loss, abdominal pain, bloating, anemia, bloody stools, and upper gastrointestinal bleeding[3].Pharmacological, endoscopic and surgical methods are the primary treatment strategies[4].

Cases: 3 lithobezoar cases were treated in Hatay Training and Research Hospital in the last 1 year. The first case, a 65-year-old male patient with no known disease other than diabetes, was admitted to the emergency service with the complaint of ileus. Radiopaque foreign body causing obstruction in ileum levels of the patient whose biliary tract was normal in imaging was observed. Laparotomy and enterotomy were performed in the patient whose complaints did not resolve with medical treatment. Case 2 is a 65-year-old female. Lithobezoar and deep stomach ulcers were observed in the endoscopy performed with the complaint of stomach pain. Laparoscopic enterotomy was performed when it could not be reduced with medical treatment.Case 3 is a 53-year-old male. She applied with dyspeptic complaints. In the endoscopy, lithobezoar was observed in the stomach.It was removed endoscopically with the help of a basket.

Conclusion: Bezoars should be kept in mind in cases of unexplained abdominal pain, bad breath, vomiting and weight loss.Patients with small gastric bezoars can usually be treated with non-surgical methods.

Keywords: lithobezoar, endoscopy, surgery

resim 1
figure1

olgu 1: enterotomi ile tedavi.
case 1: treatment with enterotomy.

resim 2
figure2

OLGU 2: laparaskopik cerrahi tedavi
CASE 2: laparoscopic surgical treatment

resim 3
figure3

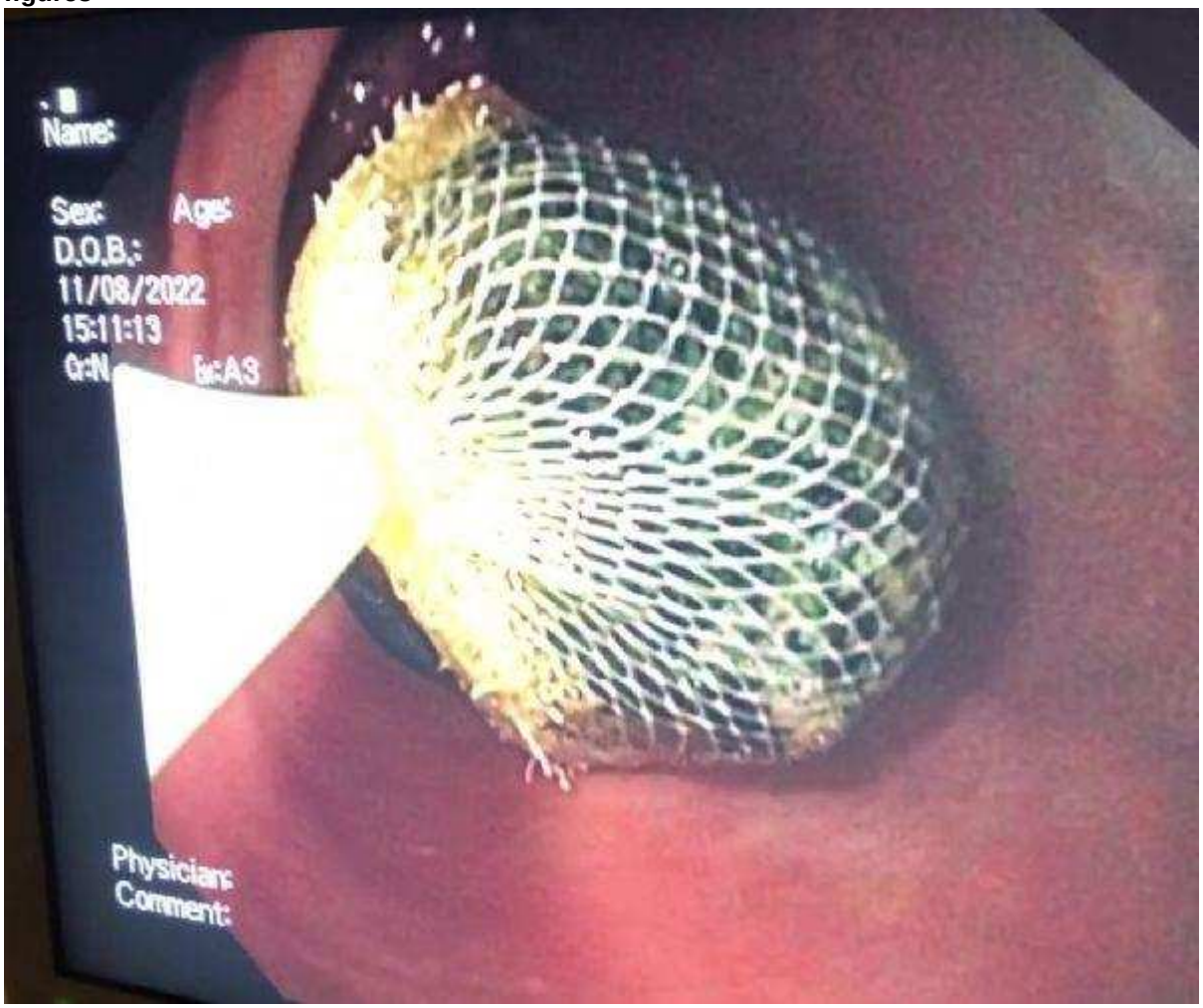

olgu 3: endoskopik tedavi
case 3: endoscopic treatment

CS-034 / 10. Gastroenteroloji Cerrahi Kongresi

Peritonitle agirlaşmiş pankreonekroz zamani mualicə proqramina selektiv tedavinin dahil edilmesini effektivliyi

Mushviq Celal Hasanov[1], Niyazi Eli Asgerov[1], Elcin Kamil Agayev[1], Sevinj Qalib Qarayeva[1], Agil Aghakishiyev[2], Asiman Hasanov[1]

[1]Azerbaycan Tibb Unversteti Genel cerrahi Anabilim Dali. Elmi tedqiqat merkezi
[2]Olimp Hospital, Gastroenteroloji Ana Bilim Dalı,Baku

Tədqiqatın məqsədi Peritonitlə agirlaşmiş PN olan xəstələrin kompleks müalicə proqramında qarin 101oşluğunun uzun muddətli sanasiyasiyasinda selektiv terapiyanın yüksək effektivliyini vurğulamaqdır. Material və metod. Peritonitlə agirlaşmiş PN olan 2 – qrup xəstələrin müqayisəsi aparıldı: 1-ci qrupa daxil olan xəstələr retrospektiv olaraq arşdirildi- nəzarət. 2-ci qrupa peritonitlə agirlaşmiş pankreonekroz diaqnozu ilə klinikamiza daxil 4 xəstə daxil edilmişdir..1-ci qrpudan fərqli olaraq 2-ci qrup mualicə komleksinə periton arxasi sahəyə antifermental məhlulla və eyni zamanda qarin boşlugu isə antioksidantla zənginləşdirilimiş hipoxlorid Na məhlulu ilə sanasiya edilmişdir. Bu patologiyasi olan xəstələrin müalicəsində selketiv anitifermental və qarin 101oşluğunun antioksidantla zəngiləşdirilmiş HCHNA məhlulu ilə sanasiyanin mualicə kompleksinə əlvə edilməsi effektiv nəticə vermişdir. ITŞ-ya daxil olduqdan sonra hər 2 qrupda xəstələrin vəziyyətinin agirliq dərəcəsi müqayisəli idi və 1-ci qrupda APACHE II meyarlarına uyğun olaraq 25-35 bal, ikinci qrupda isə 24-36 bal təşkil etmişdir. 1-ci qrupda aparilan mulicə nəticəsində ölüm 76,3%, 2-ci qrupda qeyd olunan metodlarin tətbiqi nəticəsində 101oşl yalniz 1 –xəstədə baş vermişdir. 2-ci qrupun bütün xəstələrinə əməliyyat zamani və əməliyyatdan sonra qarin boluguna antiosidantla zənginlləşdirilmiş 400 ml dozada (məhlulun konsentrasiyası 0,06%) HCHNa infuziyası ilə birlikdə PA sahəyə antifermental infuzuya tətbiq edilmişdir. Poliorqan çatışmazlığının klinik və laborator dəyərləndirilmişdir. Beləliklə, peritonitlə agirlaşmiş PN olan xəstələr mulicə kompleksinə əməliyyat zamani və əməliyyatdan sonraki dövurdə reanimasiyada mualicə proqramına qarin 101oşluğunun antioksidantla zənginləşdirilmiş HCHNa məhlulu və PA sahənin antifermental məhlul ilə sanasiyasi üsullarının daxil edilməsini məqsədə uyğun hesab edirik. Tətiq olunan muştərək metodlar qanin tərkibində yuksək toksikliyə malik –OMP in MDA NH3 və digər toksiki gostəricilərin səviyyəsinin aşagi enməsinə imkan vermişdir.

Anahtar Kelimeler: pankreonekroz, peritonit, sanasiya

Effectiveness of inclusion of selective therapy in the treatment program during pancreatic necrosis aggravated by peritonitis

Mushviq Celal Hasanov[1], Niyazi Eli Asgerov[1], Elcin Kamil Agayev[1], Sevinj Qalib Qarayeva[1], Agil Aghakishiyev[2], Asiman Hasanov[1]

[1]General surgery, Azerbaijan Medical University. Scientific research center
[2]Olimp Hospital, Department of Gastroenterology, Baku

Material and method. 2 groups of patients with PN aggravated by peritonitis were compared: patients included in group 1 were retrospectively examined - control. Group 2 included 4 patients admitted to our clinic with a diagnosis of pancreonecrosis aggravated by peritonitis..Different from the 1st group, the 2nd group of the treatment complex was sanitized with an anti-enzymatic solution to the back of the peritoneum, and at the same time, the abdominal cavity was sanitized with a hypochlorite Na solution enriched with antioxidants. In the treatment of patients with this pathology, the application of selective anti-enzymatic and the treatment complex of the stomach cavity with HCHNA solution enriched with antioxidants gave an effective result. After entering the ITS, the severity of the condition of the patients in both groups was comparable and according to the APACHE II criteria in the first group it was 25-35 points, and in the second group it was 24-36 points. 76.3% of the deaths occurred as a result of the surgery performed in the 1st group, and only 1 patient died as a result of the methods mentioned in the 2nd group. During and after surgery, all patients of group 2 were administered anti-enzymatic infusion to the PA site along with HCHNa infusion in a dose of 400 ml (concentration of the solution 0.06%) enriched with antioxidants.The proposed joint methods made it possible to decrease the level of highly toxic -OMP MDA NH3 and other toxic indicators in the blood.

Keywords: pancreonecrosis, peritonitis, sanation

SS-001 / 39. Ulusal Gastroenteroloji Haftası
Akut pankreatitin şiddetini belirlemede etiyolojinin rolü

Çağdaş Kara, Osman Maviş

Sağlık Bilimleri Üniversitesi, Gaziosmanpaşa Eğitim ve Araştırma Hastanesi, İç Hastalıkları Ana Bilim Dalı, İstanbul

Amaç: Ocak 2010-Kasım 2021 tarihleri arasında SBÜ Gaziosmanpaşa Eğitim ve Araştırma Hastanesi İç Hastalıkları Kliniği'nde takip edilen akut pankreatit hastalarının etiyolojileri ile pankreatit şiddetleri arasındaki ilişkiyi araştırmak amaçlanmıştır.

Gereç-Yöntem: 18 yaş üstü akut pankreatit tanılı hastaların tıbbi geçmişleri taranmıştır. Hastalardan etiyolojileri biliyer, alkole bağlı, hipertrigliseridemi ve idiyopatik olanlar çalışmaya dahil edilmiştir. Hastalar etiyolojilerine göre biliyer ve non-biliyer (alkole bağlı, hipertrigliseridemi ve idiyopatik) olarak gruplandırılmıştır. Gruplar çeşitli parametreler üzerinden Revize Atlanta Kriterleri baz alınarak karşılaştırılmıştır.

Bulgular: Çalışmamıza 350 hasta dahil edilmiştir. Etiyolojilerin dağılımı %40,86 ile biliyer sebepler, %14,57 ile alkol kullanımı, %12 ile hipertrigliseridemi ve %32,57 ile idiyopatik olarak saptanmıştır. Hastaların %3,43'ü ex olmuş iken %96,57'si taburcu olmuştur. Revize Atlanta Sınıflandırması'na göre hastaların %56,29'u hafif, %34,57'si orta şiddette ve %9,14'ü şiddetli akut pankreatit olarak dağılım göstermiştir. Yapılan regresyon analizine göre biliyer etiyolojili hastalarda 2,404 kat daha fazla yoğun bakım ünitesi yatış ihtiyacı gelişmektedir (p=0,030). Biliyer etiyolojili hastalarda 5,409 kat daha fazla çoklu organ yetmezliği gelişmektedir (p=0,019). Revize Atlanta Sınıflandırması baz alındığında biliyer etiyolojili hastalarda 3,356 kat daha fazla şiddetli akut pankreatit görülmektedir (p=0,003).

Sonuç: Çalışmamız biliyer akut pankreatit hastalarının non-biliyer hastalara göre Revize Atlanta Sınıflandırması baz alındığında daha şiddetli pankreatit geçirdiğini göstermektedir.

Anahtar Kelimeler: etiyoloji, pankreatit, pankreatit şiddeti

The role of etiology in determining the severity of acute pancreatitis

Çağdaş Kara, Osman Maviş

University of Health Sciences, Gaziosmanpasa Training and Research Hospital, Department of Internal Diseases, Istanbul

Aim: The relationship between the etiology of acute pancreatitis and the severity of pancreatitis was investigated in patients with acute pancreatitis who were followed up in the Internal Diseases Clinic of SBU Gaziosmanpaşa Training and Research Hospital between January 2010 and November 2021.

Material-Method: Medical histories of patients over the age of 18 with a diagnosis of acute pancreatitis were scanned. Patients with biliary, alcohol-related, hypertriglyceridemia and idiopathic etiologies were included in the study. Patients were grouped according to their etiology as biliary and non-biliary (alcohol-induced, hypertriglyceridemia and idiopathic). Groups were compared based on the Revised Atlanta Criteria on various parameters.

Results: 350 patients were included in our study. The distribution of etiologies was determined as biliary causes with 40.86%, alcohol use with 14.57%, hypertriglyceridemia with 12% and idiopathic with 32.57%. Of the patients, 3.43% died and 96.57% were discharged. Based on the revised Atlanta Classification, 56.29% of the patients were mild, 34.57% moderate, and 9.14% severe acute pancreatitis. According to the regression analysis, patients with biliary etiology need 2,404 times more intensive care unit admissions (p=0.030). Multiple organ failure develops 5.409 times more frequently in patients with biliary etiology (p=0.019).Based on the revised Atlanta Classification, severe acute pancreatitis is seen 3.356 times more frequently in patients with biliary etiology (p=0.003).

Conclusion: Our study shows that patients with biliary acute pancreatitis have more severe pancreatitis than non-biliary patients based on the Revised Atlanta Classification.
Keywords: etiology, pancreatitis, severity of pancreatitis

SS-002 / 39. Ulusal Gastroenteroloji Haftası

Standart Tedaviye Dirençli Fonksiyonel Dispepsili Hastalarda Pankreas Enzim Yetersizliğinin Etiyolojideki Yeri

Fatih Kemik[1], Abdurrahman Fatih Aydın[3], Gözde Ceylan[3], İbrahim Volkan Şenkal[2], Ziya İmanov[2], Bilger Çavuş[2], Aslı Çiftcibaşı Örmeci[2], Filiz Akyüz[2], Selman Fatih Beşışık[2], Sabahattin Kaymakoğlu[2], Kadir Demir[2]

[1]İstanbul Üniversitesi İstanbul Tıp Fakültesi, İç Hastalıkları Anabilim Dalı, İstanbul
[2]İstanbul Üniversitesi İstanbul Tıp Fakültesi, Gastroenterohepatoloji Bilim Dalı, İstanbul
[3]İstanbul Üniversitesi İstanbul Tıp Fakültesi, Tıbbi Biyokimya Anabilim Dalı, İstanbul

Amaç: Dispepsi, yetişkin popülasyonun %20'sini yaşamlarının bir döneminde etkilerken tetkik edilen hastaların büyük çoğunluğunda(>% 60-70) organik bir sebep bulunamaz ve fonksiyonel dispepsi(FD) olarak tanımlanır(1). FD, yaşam kalitesini ve iş gücü verimliliğini etkileyen önemli bir morbidite sebebidir(2). Pankreas Enzim Yetersizliği(PEY), çok çeşitli gastrointestinal sistem yakınmalarına neden olan, birçok organik/fonksiyonel hastalık ile ayırıcı tanıya giren klinik bir durumdur(3). Çalışmamızda FD tanısı ile takip edilen, standart tedaviye yanıtsız hastalarda, gaitada FE1(fekal elastaz-1) düzeyi ölçülerek PEY sıklığını araştırmak ve bu hastaların klinik ve biyokimyasal özelliklerinin araştırılması amaçlanmıştır.

Gereç-Yöntem: Kliniğimize başvuran en az 4 aylık standart dispepsi tedavisine(asit azaltıcı, prokinetik ve/veya antidepresan tedavi) dirençli; endoskopi, görüntüleme yöntemleri ile organik patolojilerin ekarte edildiği 66 FD'li hasta ile gastrointestinal sistem yakınması olmayan 34 gönüllünün gaitada FE-1 enzim düzeyleri, antropometrik, demografik ve biyokimyasal özellikleri değerlendirilmiştir.

Bulgular: Çalışmaya dahil edilen 66 FD'li hastanın 5'inde(%7.57) PEY saptanırken, gönüllülerde PEY saptanmamıştır. İki grup arasındaki FE-1 düzeyleri kıyaslandığında FD grubunda daha düşük saptanmıştır($p=0.043$).FD'li 66 hastanın semptomları incelendiğinde PEYli hastalarda; klinik özelliklerinden ishal, yapışkan dışkılama ve kötü kokulu dışkılama şikayetleri anlamlı olarak daha fazla idi($p<0.05$,tablo1). Biyokimyasal özellikleri incelendiğinde serum kalsiyum, fosfor ve magnezyum değerlerinin PEY'li hastalarda anlamlı ölçüde daha düşük olduğu saptandı($p<0.05$). FD'li hastalarda DM varlığı, PEY gelişme riskini anlamlı olarak artırdığı saptandı($p=0.037$).

Sonuç: Çalışmamızın sonuçlarında, standart tedaviye dirençli FD'li hastaların anamnezinde eşlik eden ishalin bulunması, dışkısının yapışkan ve kötü kokulu olması etyolojide PEY'in olabileceğini düşündürmektedir. Özellikle bu hastalarda serum kalsiyum, fosfor ve magnezyum düşüklüğü de bu olasılığı artırır. Ancak bu konuda literatürde yetersiz veri vardır, ileri geniş vaka serili çalışmalara gereksinim vardır.

Anahtar Kelimeler: ekzokrin pankreas yetersizliği, fekal elastaz-1, fonksiyonel dispepsi, pankreas enzim yetersizliği

The Role of Pancreatic Enzyme Deficiency in the Etiology in Patients with Functional Dyspepsia Resistant to Standard Treatment

Fatih Kemik[1], Abdurrahman Fatih Aydın[3], Gözde Ceylan[3], İbrahim Volkan Şenkal[2], Ziya İmanov[2], Bilger Çavuş[2], Aslı Çiftcibaşı Örmeci[2], Filiz Akyüz[2], Selman Fatih Beşışık[2], Sabahattin Kaymakoğlu[2], Kadir Demir[2]

[1]Istanbul University Istanbul Faculty of Medicine, Department of Internal Medicine, Istanbul
[2]Istanbul University Istanbul Faculty of Medicine, Department of Gastroenterohepatology, Istanbul
[3]Istanbul University Istanbul Faculty of Medicine, Department of Medical Biochemistry, Istanbul

Aim: Most of the patients complaining dyspepsia(>60-70%)have no organic cause and are defined as functional dyspepsia(FD).FD is an important cause of morbidity, affecting quality of life and workforce productivity.Pancreatic Enzyme Insufficiency(PEI)is a clinical condition causes a wide variety of gastrointestinal system(GIS) complaints and is in the differential diagnosis with many organic/functional diseases.In our study,we aimed to investigate the frequency of PEI by measuring the level of FE1(fecal

elastase-1)in stool and the clinical,biochemical characteristics in patients who have FD resistant to standard treatment.

Methods: 66 FD patients who were resistant to standard dyspepsia treatment for at least 4 months and organic pathologies were ruled out.34 volunteers without GIS complaints were evaluated with FE-1 levels in stool,anthropometric,demographic and biochemical characteristics.

Results: PEI was detected in 5(7.57%)of 66 FD patients included in the study,while not detected in any of volunteers.The FE-1 levels were compared between the two groups,it was found to be lower in the FD group(p=0.043).The symptoms of 66 patients with FD were examined;diarrhea,sticky-stools and foul-smelling stools complaints were significantly more common(p<0.05,table1).Biochemical properties were examined levels of calcium,phosphorus,magnesium were significantly lower in patients with PEI(p<0.05).It was determined that the presence of DM in patients with FD,significantly increased the risk of PEI(p=0.037).

Conclusion: The results of our study suggest that PEI may be the etiology if there are accompanying sticky,foul-smelling stools and diarrhea in the anamnesis of patients with FD resistant to standard treatment.Low serum calcium,phosphorus,magnesium levels increase this possibility.However,there are insufficient data in the literature on this subject.Further studies with large case series are needed.

Keywords: exocrine pancreatic insufficiency, fecal elastase-1, functional dyspepsia, pancreatic enzyme deficiency

---

Fonksiyonel Dispepsili Hastalarda Klinik Özelliklerinin Pankreas Enzim Yetersizliği Varlığına Göre Karşılaştırılması

Fonksiyonel Dispepsi	PEY + (n:5)	PEY - (n:61)	p değeri
İshal	3 (%60)	7 (%11.47)	0.022
Yapışkan Dışkılama	4 (%80)	6 (%9.83)	0.001
Kötü kokulu gaz/gaita	4 (%80)	9 (%14.75)	0.004
Kilo kaybı	1 (%20)	5 (%8.19)	0.389
Karın ağrısı	3 (%60)	13 (%21.31)	0.087

PEY'li hastalarda; klinik özelliklerinden ishal, yapışkan dışkılama ve kötü kokulu dışkılama şikayetleri anlamlı olarak daha fazla idi.

Comparison of Clinical Characteristics of Patients with Functional Dyspepsia According to the Presence of Pancreatic Enzyme Deficiency

Functional Dyspepsia	PEI + (n:5)	PEI - (n:61)	p value
Diarrhea	3 (%60)	7 (%11.47)	0.022
Sticky Defecation	4 (%80)	6 (%9.83)	0.001
Bad smelling gas/stool	4 (%80)	9 (%14.75)	0.004
Weight loss	1 (%20)	5 (%8.19)	0.389
Stomachache	3 (%60)	13 (%21.31)	0.087

In patients with PEI; Diarrhea, sticky stool and foul-smelling stool were significantly more common clinical features.

SS-003 / 39. Ulusal Gastroenteroloji Haftası

Kolesistektomi Materyallerinde Saptanan Safra Kesesi Poliplerinin Kolorektal Polip Histopatolojisi, Sayısı, Boyutu ve Lokalizasyonu ile İlişkisinin Değerlendirilmesi

Korhan Tek[1], Nuretdin Suna[2], Nomingerel Tseveldorj[2], Ahmet Sedat Boyacıoğlu[2]

[1]Başkent Üniversitesi Tıp Fakültesi, İç Hastalıkları Ana Bilim Dalı, Ankara
[2]Başkent Üniversitesi Tıp Fakültesi, Gastroenteroloji Bilim Dalı, Ankara

Amaç: Kolorektal kanserler (KRK) dünyada sıklığı giderek artan ve en çok ölüme sebep olan kanser türlerindendir. KRK, kolonun prekanseröz polipoid lezyonlarından yıllar içinde gelişmektedir. Poliplerin erken saptanıp çıkarılması KRK ile ilişkili mortaliteyi azaltacağından, bunlarla ilişkili risk faktörlerinin belirlenmesi önemlidir. Çalışmamızda, kolesistektomi materyallerinde saptanan safra kesesi poliplerinin kolorektal polip karakteristikleri ile ilişkisinin değerlendirilmesi amaçlanmıştır.

Gereç-Yöntem: Gastroenteroloji Bilim Dalı Endoskopi Ünitesi'nde 01.01.2012-10.03.2022 arasında farklı endikasyonlarla kolonoskopi yapılmış ve kolonoskopi öncesi ya da sonrası iki yıl içinde farklı safra kesesi hastalıkları nedeniyle açık veya laparoskopik kolesistektomi prosedürü uygulanmış hastalara ait veriler retrospektif olarak incelenmiştir. Çalışmamıza dahil edilen 762 erişkin hastada demografik veriler, komorbiditeler, kolorektal poliplerin endoskopik ve histopatolojik özellikleri ile kolesistektomi materyallerinin patolojik sonuçları analiz edildi. Kolorektal poliplerin karakteristik özellikleri, safra kesesi polipleri olan ve olmayan hastalar arasında karşılaştırıldı. Veriler %95 güven düzeyinde incelenerek, $p<0,05$ ise anlamlı farklılık kabul edildi.

Bulgular: Safra kesesinde polip bulunanların %45,8'inde (n=164) ve bulunmayanların %32,2'sinde (n=130) kolorektal adenom veya invaziv karsinom saptandı (p=0,005). Kolorektal neoplastik polip sayı ortalaması safra kesesinde neoplastik polip bulunanlarda 3,00±1,18 ve safra kesesinde polip bulunmayanlarda 2,20±1,29 olarak saptandı (p=0,017). Safra kesesinde adenomyomatöz hiperplazi bulunanlarda safra kesesinde polip bulunmayanlara göre ileri adenomatöz polip varlığı açısından anlamlı fark saptandı (%69'a karşı %33,8; p=0,001).

Sonuç: Çalışmamız, kolesistektomi materyallerinde saptanan safra kesesi polipleri ile kolorektal polip karakteristikleri arasındaki ilişkiyi araştıran ilk çalışmadır. Bu çalışmada safra kesesinde polip bulunanlarda bulunmayanlara göre, safra kesesindeki polipin histolojik tipinden bağımsız olarak, kolorektal neoplastik polip sıklığının artmış olduğu bulundu. Bu nedenle, KRK tarama programlarında safra kesesi polipleri de dikkate alınmalıdır.

Anahtar Kelimeler: kolesistektomi materyalleri, kolorektal adenomlar, kolorektal polipler, risk faktörleri, safra kesesi polipleri

Evaluation of the Relationship between Gallbladder Polyps Detected in Cholecystectomy Materials with Colorectal Polyp Histopathology, Number, Size and Localization

Korhan Tek[1], Nuretdin Suna[2], Nomingerel Tseveldorj[2], Ahmet Sedat Boyacıoğlu[2]

[1]Baskent University Faculty of Medicine, Department of Internal Medicine, Ankara, Turkey
[2]Baskent University Faculty of Medicine, Division of Gastroenterology, Ankara, Turkey

Aim: Colorectal cancers (CRC) are one of the cancer types that are increasing frequency in the world and cause the most death. CRC develop from precancerous polyps over the years. Early detection and removal of polyps will reduce CRC-related mortality, therefore important to identify the risk factors associated with them. This study aimed to evaluate the relationship between gallbladder polyps (GBP) detected in cholecystectomy materials with colorectal polyp characteristics.

Material-Method: The data of patients is retrospectively examined who underwent colonoscopy between 01.01.2012-10.03.2022 in the Gastroenterology Department and cholecystectomy within the two years before or after colonoscopy. Demographic data, comorbidities, endoscopic-histopathological characteristics of colorectal polyps, pathological results of cholecystectomy materials were analyzed for 762 adult patients. The data were analyzed at 95% confidence level, significant difference was accepted if $p<0.05$.

Results: Colorectal adenoma or invasive carcinoma was detected in 45.8% (n=164) of those with GBP and 32.2% (n=130) of those without (p=0.005). The mean number of colorectal neoplastic polyps was 3.00±1.18 of those with neoplastic GBP and 2.20±1.29 of those without GBP (p=0.017). There was a significant difference in the presence of advanced adenomatous polyps in patients with adenomyomatous hyperplasia compared to those without GBP (p=0.001).

Conclusion: This is the first study to investigate the relationship between GBP detected in cholecystectomy materials and colorectal polyp characteristics. In this study, the frequency of colorectal neoplastic polyps was found to be increased in patients with GBP compared to those without, regardless of the histological type of GBP. Therefore GBP should also be considered in CRC screening programs.

Keywords: cholecystectomy materials, colorectal adenomas, colorectal polyps, risk factors, gallbladder polyps

Herhangi bir histolojik tipte kolorektal polip bulunan hastaların safra kesesinde polip varlığına göre demografik ve kolorektal polip karakteristikleri açısından karşılaştırılması
Comparison of patients with any histological type of colorectal polyp in terms of demographic and colorectal polyp characteristics according to the presence of polyps in the gallbladder

	Safra kesesi polipi yok (n=212)	Safra kesesi polipi var (n=222)	p değeri
Yaş (yıl), ortalama±SS	58,59±8,26	57,17±7,67	**0,025**[1]
Cinsiyet (kadın), n(%)	101 (47,6)	110 (49,5)	0,691[2]
DM tanısı, n(%)	56 (26,4)	50 (22,5)	0,345[2]
HT tanısı, n(%)	118 (55,7)	124 (55,9)	0,967[2]
Alkol kullanımı, n(%)	23 (10,8)	25 (11,3)	0,891[2]
Sigara kullanımı, n(%)	97 (45,8)	95 (42,8)	0,535[2]
Trigliserid (mg/dL), ortalama±SS	131,37±52,36	129,27±54,16	0,358[1]
Total kolesterol (mg/dL), ortalama±SS	182,32±45,43	181,17±47,04	0,602[1]
BKİ (kg/m^2), ortalama±SS	25,47±2,64	25,69±2,90	0,557[1]
Kolon polip sayısı, ortalama±SS (alt-üst)	2,33±1,46 (1-8)	2,45±1,64 (1-9)	0,738[1]
Kolon polip lokalizasyonu, n(%)			
Proksimal	47 (22,2)	59 (26,6)	**0,021**[2]
Distal	94 (44,3)	115 (51,8)	
Pankolonik	71 (33,5)a	48 (21,6)b	
Kolon polip histolojisi, n(%)			
Neoplastik olmayan*	82 (38,7)	58 (26,1)	**0,005**[2]
Neoplastik**	130 (61,3)	164 (73,9)	
En az bir SSA/P varlığı, n(%)	9 (4,2)	13 (5,9)	0,445[2]

*n: Hasta sayısı; %: Satır yüzdesi; SS: Standart sapma; [1]: Mann-Whitney U testi; [2]: Chi-Square testi. a, b: Anlamlı farkın olduğu hücreler. SSA/P: Sesil serrated adenom/polip. *Neoplastik olmayan histoloji, hiçbir neoplastik polip içermeyen hastaları temsil etmektedir. **Neoplastik histoloji, en az bir neoplastik polip (adenomatöz, kolorektal karsinomlu ve/veya SSA/P) bulunan hastaları temsil etmektedir. En az bir SSA/P bulunan hastalar ayrıca belirtilmiştir.*
*n: Number of patients; %: Row percent; SD: Standard deviation; [1]: Mann-Whitney U test; [2]: Chi-Square test. a, b: Cells with significant difference. SSA/P: Sessile serrated adenoma/polyp. *Non-neoplastic histology represents patients with no neoplastic polyps. **Neoplastic histology represents patients with at least one neoplastic polyp (adenomatous, colorectal carcinoma and/or SSA/P). Patients with at least one SSA/P are also noted.*

Safra kesesi polipoid lezyonlarının histopatolojik tipleri
Histopathological types of gallbladder polypoid lesions

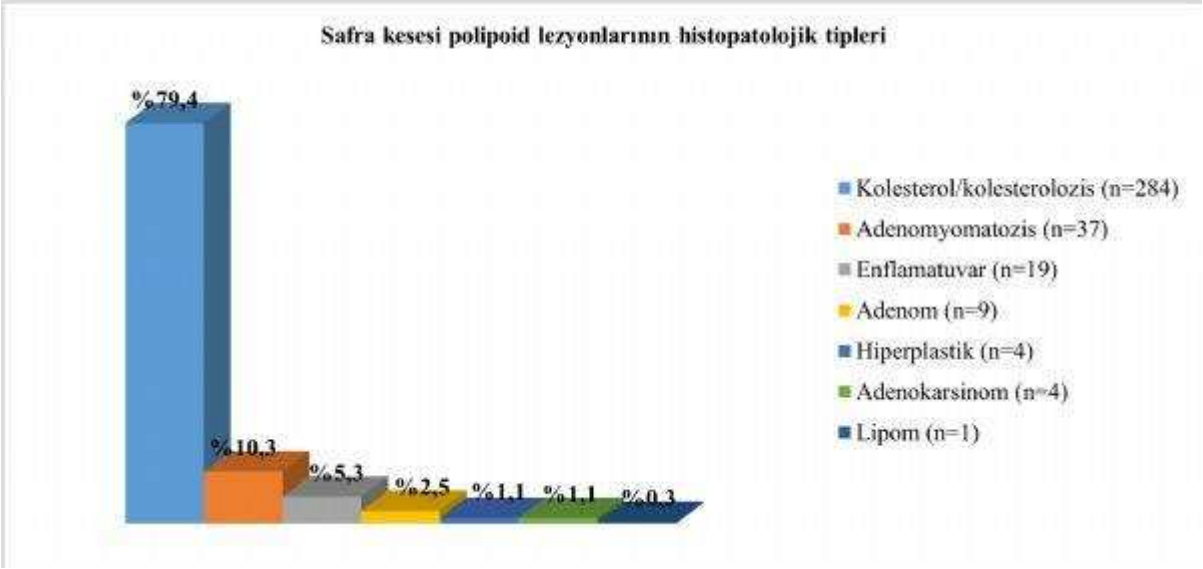

Benign neoplastik olmayan safra kesesi polipleri: Kolesterol/kolesterolozis, adenomyomatozis, enflamatuvar ve hiperplastik. Benign neoplastik safra kesesi polipleri: Adenom ve lipom. Malign safra kesesi polipleri: Adenokarsinom.
Benign non-neoplastic gallbladder polyps: Cholesterol/cholesterolosis, adenomyomatosis, inflammatory and hyperplastic. Benign neoplastic gallbladder polyps: Adenoma and lipoma. Malignant gallbladder polyps: Adenocarcinoma.

Kolorektal neoplastik polip bulunan hastaların safra kesesinde polip varlığına göre demografik ve kolorektal polip karakteristikleri açısından karşılaştırılması

	Safra kesesi polipi yok (n=130)	Safra kesesi polipi var (n=164)	p değeri
Yaş (yıl), ortalama±SS	59,48±7,57	58,10±6,55	0,073¹
Cinsiyet (kadın), n(%)	58 (44,6)	73 (44,5)	0,986²
Diyabetes mellitus, n(%)	36 (27,7)	41 (25)	0,602²
Hipertansiyon, n(%)	74 (56,9)	93 (56,7)	0,970²
Alkol kullanımı, n(%)	14 (10,8)	19 (11,6)	0,826²
Sigara kullanımı, n(%)	63 (48,5)	72 (43,9)	0,436²
Trigliserid (mg/dL), ortalama±SS	134,15±56,50	126,27±51,87	0,202¹
Total kolesterol (mg/dL), ortalama±SS	184,11±43,55	178,88±47,60	0,226¹
BKİ (kg/m²), ortalama±SS	25,62±2,52	25,66±2,54	0,942¹
Neoplastik polip sayısı, ortalama±SS	2,20±1,29 (1-7)	2,21±1,41 (1-7)	0,649¹
Neoplastik polip lokalizasyonu, n(%)			
Proksimal	37 (28,5)	52 (31,7)	0,013²
Distal	42 (32,3)a	73 (44,5)b	
Pankolonik	51 (39,2)a	39 (23,8)b	
Neoplastik polip histolojisi, n(%)			
Tübüler	99 (76,2)	120 (73,2)	0,948²
Tübülovillöz	16 (12,3)	22 (13,4)	
Villöz	6 (4,6)	9 (5,5)	
Sesil serrated polip	9 (6,9)	13 (7,9)	
Neoplastik polip boyutu, n(%)			
<10 mm	86 (66,2)	100 (61)	0,360²
>=10 mm	44 (33,8)	64 (39)	
Neoplastik polip tekli-çoklu, n(%)			
Tekli	42 (32,3)	68 (41,5)	0,107²
Çoklu (>=2)	88 (67,7)	96 (58,5)	
İleri adenomatöz polip varlığı, n(%)	44 (33,8)	66 (40,2)	0,206²

n: Hasta sayısı; %: Satır yüzdesi; SS: Standart sapma; ¹: Mann-Whitney U testi; ²: Chi-Square testi; a, b: Anlamlı farkın olduğu hücreler Alkol ve sigara kullanımı: Aktif kullanan ve kullanmayı bırakmış toplam hasta sayısıdır. İleri adenomatöz polip: Boyutu >=10 mm olan, tübülovillöz/villöz komponent içeren, yüksek dereceli displazisi olan veya intramukozal/invaziv karsinom bulunan adenomatöz polipler ile boyutu >=10 mm veya herhangi bir derecede displazisi olan serrated polipler

Comparison of patients with colorectal neoplastic polyps in terms of demographic and colorectal polyp characteristics according to the presence of polyps in the gallbladder

	Non-gallbladder polyp (n=130)	Gallbladder polyp (n=164)	p value
Age (year), mean±SD	59.48±7.57	58.10±6.55	0.073¹
Gender (female), n(%)	58 (44.6)	73 (44.5)	0.986²
Diabetes mellitus, n(%)	36 (27.7)	41 (25)	0.602²
Hypertension, n(%)	74 (56.9)	93 (56.7)	0.970²
Alcohol, n(%)	14 (10.8)	19 (11.6)	0.826²
Smoking, n(%)	63 (48.5)	72 (43.9)	0.436²
Triglyceride (mg/dL), mean±SD	134.15±56.50	126.27±51.87	0.202¹
Total cholesterol (mg/dL), mean±SD	184.11±43.55	178.88±47.60	0.226¹
BMI (kg/m²), mean±SD	25.62±2.52	25.66±2.54	0.942¹
Number of neoplastic polyps	2.20±1.29 (1-7)	2.21±1.41 (1-7)	0.649¹
Neoplastic polyp localization, n(%)			
Proximal	37 (28.5)	52 (31.7)	0.013²
Distal	42 (32.3)a	73 (44.5)b	
Pancolonic	51 (39.2)a	39 (23.8)b	
Neoplastic polyp histology, n(%)			
Tubular	99 (76.2)	120 (73.2)	0.948²
Tubulovillous	16 (12.3)	22 (13.4)	
Villous	6 (4.6)	9 (5.5)	
Sessile serrated polyp	9 (6.9)	13 (7.9)	
Neoplastic polyp size, n(%)			
<10 mm	86 (66.2)	100 (61)	0.360²
>=10 mm	44 (33.8)	64 (39)	
Neoplastic polyp multiplicity, n(%)			
Single	42 (32.3)	68 (41.5)	0.107²
Multiple (>=2)	88 (67.7)	96 (58.5)	
Advanced adenomatous polyps, n(%)	44 (33.8)	66 (40.2)	0.206²

n: Number of patients; %: Row percent; SD: Standard deviation; ¹: Mann-Whitney U test; ²: Chi-Square test; a, b: Cells with significant difference Alcohol and smoking: It is the total number of active and discontinued patients. Advanced adenomatous polyp: Adenomatous polyps >=10 mm in size, with tubulovillous/villous features, high-grade dysplasia, or intramucosal/invasive carcinoma, and serrated polyps >=10 mm in size or any degree of dysplasia

Kolorektal neoplastik polipli hastaların safra kesesinde polip varlığına göre safra kesesi polipinin histolojik alttipleri ile karşılaştırılması

	Safra kesesi polipi yok (n=130)	Kolesterol/kolesterolozis (n=114)	Adenomyomatozis (n=29)	p değeri
Yaş (yıl), ortalama±SS	59,48±7,57	57,02±7,16	60,79±4,03	0,009, 0,608
Cinsiyet (kadın), n(%)	58 (44,6)	52 (45,6)	10 (34,5)	0,876, 0,319
Diyabetes mellitus, n(%)	36 (27,7)	32 (28,1)	3 (10,3)	0,948, 0,149
Hipertansiyon, n(%)	74 (56,9)	64 (56,1)	19 (65,5)	0,902, 0,396
Alkol kullanımı, n(%)	14 (10,8)	13 (11,4)	5 (17,2)	0,875, 0,331
Sigara kullanımı, n(%)	63 (48,5)	46 (40,4)	16 (55,2)	0,204, 0,513
Trigliserid (mg/dL), ortalama±SS	134,15±56,5	129,72±54,31	116,21±40,24	0,492, 0,163
Total kolesterol (mg/dL), ortalama±SS	184,11±43,5	181,08±48,60	165,07±42,57	0,459, 0,141
BKİ (kg/m²), ortalama±SS	25,62±2,52	25,93±2,52	24,99±1,80	0,448, 0,189
Neoplastik polip sayısı, n(%)	2,20±1,29	2,17±1,41	1,86±0,99	0,429, 0,222
Neoplastik polip lokalizasyonu, n(%)				
Proksimal	37 (28,5)	33 (28,9)	8 (27,6)	0,028, 0,092
Distal	42 (32,3)a	53 (46,5)b	15 (51,7)	
Pankolonik	51 (39,2)a	28 (24,6)b	6 (20,7)	
Neoplastik polip histolojisi, n(%)				
Tübüler	99 (76,2)a	90 (78,9)	15 (51,7)b	0,748, 0,009
Tübülovillöz	16 (12,3)a	10 (8,8)	8 (27,6)b	
Villöz	6 (4,6)a	4 (3,5)	5 (17,2)b	
Sesil serrated polip	9 (6,9)	10 (8,8)	1 (3,5)	
Neoplastik polip boyutu, n(%)				
<10 mm	86 (66,2)	79 (69,3)	10 (34,5)	0,600, 0,002
>=10 mm	44 (33,8)	35 (30,7)	19 (65,5)	
Neoplastik polip tekli-çoklu, n(%)				
Tekli	42 (32,3)	49 (43)	14 (48,3)	0,085, 0,104
Çoklu (>=2)	88 (67,7)	65 (57)	15 (51,7)	

İleri adenomatöz polip varlığı, n(%)	44 (33,8)	36 (31,6)	20 (69)	0,803, 0,001

n: Hasta sayısı; %: Satır yüzdesi; SS: Standart sapma; ¹: Mann-Whitney U testi; ²: Chi-Square testi. a, b: Anlamlı farkın olduğu hücreler. Alkol ve sigara kullanımı: Aktif kullanan ve kullanmayı bırakmış toplam hasta sayısıdır. İleri adenomatöz polip: Boyutu >=10 mm olan, tübülovillöz/villöz komponent içeren, yüksek dereceli displazisi olan veya intramukozal/invaziv karsinom bulunan adenomatöz polipler ile boyutu >=10 mm veya herhangi bir derecede displazisi olan serrated polipler. İlk p değerleri safra kesesi polipi yok ve kolesterol/kolesterolozis arasındaki, ikinci p değerleri safra kesesi polip yok ve adenomyomatozis arasındaki karşılaştırmayı göstermektedir.

Comparison of the histological subtypes of gallbladder polyp according to the presence of polyps in the gallbladder of patients with colorectal neoplastic polyps

	Non-gallbladder polyps (n=130)	Cholesterol/cholesterolosis (n=114)	Adenomyomatosis (n=29)	p value
Age (year), mean±SD	59.48±7.57	57.02±7.16	60.79±4.03	0.009, 0.608
Gender (female), n(%)	58 (44.6)	52 (45.6)	10 (34.5)	0.876, 0.319
Diabetes mellitus, n(%)	36 (27.7)	32 (28.1)	3 (10.3)	0.948, 0.149
Hypertension, n(%)	74 (56.9)	64 (56.1)	19 (65.5)	0.902, 0.396
Alcohol, n(%)	14 (10.8)	13 (11.4)	5 (17.2)	0.875, 0.331
Smoking, n(%)	63 (48.5)	46 (40.4)	16 (55.2)	0.204, 0.513
Triglyceride (mg/dL), mean±SD	134.15±56.5	129.72±54.31	116.21±40.24	0.492, 0.163
Total cholesterol (mg/dL), mean±SD	184.11±43.5	181.08±48.60	165.07±42.57	0.459, 0.141
BMI (kg/m²), mean±SD	25.62±2.52	25.93±2.52	24.99±1.80	0.448, 0.189
Number of neoplastic polyps, mean±SD	2.20±1.29	2.17±1.41	1.86±0.99	0.429, 0.222
Neoplastic polyp localization, n(%)				
Proximal	37 (28.5)	33 (28.9)	8 (27.6)	0.028, 0.092
Distal	42 (32.3)a	53 (46.5)b	15 (51.7)	
Pancolonic	51 (39.2)a	28 (24.6)b	6 (20.7)	
Neoplastic polyp histology, n(%)				
Tubular	99 (76.2)a	90 (78.9)	15 (51.7)b	0.748, 0.009
Tubulovillous	16 (12.3)a	10 (8.8)	8 (27.6)b	
Villous	6 (4.6)a	4 (3.5)	5 (17.2)b	
Sessile serrated polyp	9 (6.9)	10 (8.8)	1 (3.5)	
Neoplastic polyp size, n(%)				
<10 mm	86 (66.2)	79 (69.3)	10 (34.5)	0.600, 0.002
>=10 mm	44 (33.8)	35 (30.7)	19 (65.5)	
Neoplastic polyp multiplicity, n(%)				
Single	42 (32.3)	49 (43)	14 (48.3)	0.085, 0.104
Multipl (>=2)	88 (67.7)	65 (57)	15 (51.7)	

Advanced adenomatous polyps, n(%)	44 (33.8)	36 (31.6)	20 (69)	0.803, 0.001

n: Number of patients; %: Row percent; SD: Standard deviation; ¹: Mann-Whitney U test; ²: Chi-Square test. a, b: Cells with significant difference. Alcohol and smoking: It is the total number of active and discontinued patients. Advanced adenomatous polyp: Adenomatous polyps >=10 mm in size, with tubulovillous/villous features, high-grade dysplasia, or intramucosal/invasive carcinoma, and serrated polyps >=10 mm in size or any degree of dysplasia. The first p values show the comparison between no gallbladder polyps and cholesterol/cholesterolosis, and the second p values between no gallbladder polyps and adenomyomatosis.

SS-004 / 39. Ulusal Gastroenteroloji Haftası

Safra taşı ve akut kolesistit tedavisinde erken, gecikmeli, elektif laparoskopik kolesistektominin operatif komplikasyonları ve operasyonun optimal zamanlaması: 10 yıllık sonuçlarımız

Hayrettin Dizen[1], Berrin Yalınbaş Kaya[2]

[1]Eskişehir Acıbadem Hastanesi,Genel Cerrahi bölümü,Eskişehir
[2]Eskişehir Şehir Hastanesi, Gastroenteroloji, Eskişehir

Amaç: Çalışmanın amacı erken, geç veya elektif laparoskopik kolesistektominin komplikasyon oranlarını ve hastane maliyetlerini karşılaştırmak ve optimal tedavi zamanlamasını belirleyerek akut kolesistitli hastaların yönetimine katkıda bulunmaktır

Yöntemler: 2000-2020 yılları arasında laparoskopik kolesistektomi yapılan 1192 akut kolesistit ve kolelitiazis hastasını retrospektif olarak inceledik. Akut kolesistitli laparoskopik kolesistektomili hastalarda cerrahi tedavi zamanlaması erken (ELC), gecikmiş (DLC) ve elektif cerrahi olarak gruplandırıldı. Akut kolesistit öyküsü olmayan semptomatik veya asemptomatik safra taşı olan hastalara elektif cerrahi uygulandı. Ameliyata yatış, ameliyat süresi, cerrahi işlem (laparoskopik veya açık rezeksiyon), intraoperatif ve postoperatif komplikasyonlar ve toplam hastanede kalış süresi hakkında veriler toplandı

Bulgular: ELC, DLC ve elektif laparoskopik kolesistektomi gruplarındaki hasta sayısı sırasıyla 202 (%16,9), 153 (%12,9), 837 (%70,2) idi (p=0,0001). Kadın hastaların sayısı tüm gruplarda erkek hastalardan istatistiksel olarak anlamlı derecede yüksekti (p=0,0001). Ameliyat süresi ELC grubunda en uzundu (50 dakika (24-120); p=0,0001). Açık kolesistektomiye dönüşüm ELC grubunda en yüksekti(34(16,8); 23(%15,0); 17(%2,0);p=0,0001). İntraoperatif ve postoperatif komplikasyonlar ELC grubunda en sıktı ancak biliyer yaralanma DLC grubunda daha yüksekti (8 (%5,2)(p=0,0001; p=0,006)

Sonuç: Akut kolesistit ve safra kesesi taşlarının tedavisinde ELC, DLC ve elektif laparoskopik kolesistektomi etkili ve güvenlidir. Ancak intraooperatif ve postoperatif komplikasyon oranlarının artması, operasyon süresinin uzaması ve açık cerrahiye geçişin artması ELC için hasta seçiminin kılavuzlar dikkate alınarak yapılması gerektiğini göstermektedir.

Anahtar Kelimeler: Erken, gecikmiş ve elektif laparoskopik kolesistektomi, operasyon komplikasyonları

Operative complications of early, delayed, elective laparoscopic cholecystectomy and optimal timing of the operation in the treatment of gallstones and acute cholecystitis: our 10-year results

Hayrettin Dizen[1], Berrin Yalınbaş Kaya[2]

[1]Department of General Surgery, Acibadem Eskisehir Hospital, Eskisehir, Turkey
[2]Department of Gastroenterology, Eskisehir City Hospital, Eskisehir, Turkey

Background: To compare the complication rates and hospital costs of early, late or elective laparoscopic cholecystectomy and to determine the optimal treatment timing.

Methods: We retrospectively analyzed 1192 acute cholecystitis and cholelithiasis patients who underwent laparoscopic cholecystectomy between 2000 and 2020. Timing of surgical treatment in patients with acute cholecystitis who underwent laparoscopic cholecystectomy was grouped as early (ELC), delayed (DLC) and elective surgery. Patients with symptomatic or asymptomatic gallstones without a history of acute cholecystitis underwent elective surgery. Data on hospitalization to surgery, duration of surgery, surgical procedure (laparoscopic or open resection), intraoperative and postoperative complications and total hospital stay were collected

Results: The number of patients in the ELC, DLC, and elective laparoscopic cholecystectomy groups was 202 (16.9%), 153 (12.9%), 837 (70.2%), respectively (p=0.0001). The number of female patients was statistically significantly higher than male patients in all groups (p=0.0001). The operative time was longest in the ELC group (50 minutes (24-120); p=0.0001). Conversion to open cholecystectomy was highest in the ELC group(34(16.8); 23(15.0%); 17(2.0%);p=0.0001). Intraoperative and postoperative

complications were most common in the ELC group, but biliary injury was higher in the DLC group (8 (5.2%) (p=0.0001; p=0.006).

Conclusion: ELC, DLC and elective laparoscopic cholecystectomy are effective and safe in the treatment of acute cholecystitis and gallstones. However, the increase in intraooperative and postoperative complication rates, prolonged operation time and increase in conversion to open surgery indicate that patient selection for ELC should be done by considering the guidelines.

Keywords: Early, Delayed, Elective Laparoscopic Cholecystectomy, Operative Complications

Erken, gecikmeli ve elektif laparoskopik kolesistektomi grupları; Laparoskopik yöntemler ile hastane maliyeti arasındaki ilişki

	Erken Laparoskopik Kolesistektomi	Geç Laparoskopik Kolesistektomi	Elektif Laparoskopik Kolesistektomi	P değeri
N (%)	202 (16,9)	153 (12,9)	837 (70,2)	-
Yaş*	55 (18-63)	58 (18-64)	53 (18-85)	<0.0001a
Cinsiyet Dişi Erkek	134 (66,3) 68 (33,7)	102 (66,7) 51 (33,7)	652 (77,9) 185 (22,1)	<0.0001b
Çalışma süresi*, (dakika)	50 (24-120)	40 (20-126)	30 (16-130)	<0.0001a
Açık kolesistektomiye dönme	34 (16,8)	23 (15,0)	17 (2,0)	<0.0001b
İntraoperatif ve postoperatif komplikasyonlar	14 (6,9)	7 (4,6)	14 (1,7)	<0.0001b
Safra yaralanması	5 (2,5)	8 (5,2)	11 (1,3)	0.006b
Toplam (ameliyat öncesi ve sonrası) hastanede kalma süresi, (gün)* Ameliyat sonrası hastanede kalma süresi, (gün)*	3 (1-25) 3 (1-25)	8 (1-65) 3 (1-57)	2 (1-20) 2 (1-20)	<0.001a <0.001a
Toplam tutar, (Türk Lirası)*	852.50 (26-2650)	1263 (742-14856)	775 (124-5503)	<0.001a

**Veriler median(min-maks) olarak gösterildi. aP değerleri Kruskal-Wallis testi ile hesaplandı. bP değerleri Ki-Kare testi ile hesaplandı. **Veriler median(min-maks) olarak gösterildi. aP değerleri Kruskal-Wallis testi ile hesaplandı.*

Early, delayed and elective laparoscopic cholecystectomy groups The relationship between laparoscopic methods and the cost of hospital duration

Variables	Early laparoscopic cholecystectomy	Delayed laparoscopic cholecystectomy	Elective laparoscopic cholecystectomy	P value
N (%)	202 (16.9)	153 (12.9)	837 (70.2)	- -
Age*	55 (18-63)	58 (18-64)	53 (18-85)	<0.0001a
Sex Female Male	134 (66.3) 68 (33.7)	102 (66.7) 51 (33.7)	652 (77.9) 185 (22.1)	<0.0001b
Operation time*, (minute)	50 (24-120)	40 (20-126)	30 (16-130)	<0.0001a
Conversion to open cholecystectomy	34 (16.8)	23 (15.0)	17 (2.0)	<0.0001b
Intraoperative and postoperative complications	14 (6.9)	7 (4.6)	14 (1.7)	<0.0001b
Biliary injury	5 (2.5)	8 (5.2)	11 (1.3)	0.006b
Total (preop and postop) hospital duration, (day)* Postoperative hospital duration, (day)*	3 (1-25) 3 (1-25)	8 (1-65) 3 (1-57)	2 (1-20) 2 (1-20)	<0.001a <0.001a
Total cost, (Turkish Lira)*	852.50 (26-2650)	1263 (742-14856)	775 (124-5503)	<0.001a

**Data was shown as median (min-max). aP values were calculated with Kruskal-Wallis test. bP values were calculated with Chi-Square test. **Data was shown as median (min-max). aP values were calculated with Kruskal-Wallis test.*

Erken, geç ve elektif laparoskopik kolesistektomi gruplarındaki hastaların intraoperatif ve postoperatif komplikasyonları ve yaş grupları ile ilişkisi

Intraoperative and postoperative komplikasyonlar Total N=35, (%)	Erken laparoskopik kolesistektomi N=13 (37.1)	Gecikmiş laparoskopik kolesistektomi N=7 (20)	Elektive laparoskopik kolesistektomi N=15 (42.9)	P value, OR (95% CI)
Yaş				
65>	7 (53,8)	5 (71,4)	9 (60)	0.75a, (OR=1,70, 0,24-12,02)
65<=	6 (46,2)	2 (28,6)	6 (40)	
Komplikasyon				
Safra fistülü	1 (7,7)	2 (28,6)	-	0,37b
Kolanjit	1 (7,7)	-	1 (6,7)	
Pankreatit	-	1 (14,3)	-	
Kanama	3 (23,1)	-	4 (26,7)	
Solunum	2 (15,4)	1 (14,3)	3 (20)	
Kardiyovasküler	1 (7,7)	-	1 (6,7)	
Böbrek	2 (15,4)	-	-	
İleus	1 (7,7)	-	2 (13,3)	
Organ yaralanması	-	1 (14,3)	3 (20)	
Cerrahi alan enfeksiyonları	1 (7,7)	1 (14,3)	-	
Eviserasyon	-	1 (14,3)	1 (6,7)	
Postop herni	1 (7,7)	-	-	

P değeri, cinsiyete göre ayarlanarak lojistik regresyon analizi ile hesaplandı. bP değerleri Ki-Kare testi ile hesaplandı.

Intraoperative and postoperative complications of patients in early, late and elective laparoscopic cholecystectomy groups and their relationship with age groups

Intraoperative and postoperative complications Total N=35, (%)	Early laparoscopic cholecystectomy N=13 (37.1)	Delayed laparoscopic cholecystectomy N=7 (20)	Elective laparoscopic cholecystectomy N=15 (42.9)	P value, OR (95% CI)
Age 65> 65<=	7 (53.8) 6 (46.2)	5 (71.4) 2 (28.6)	9 (60) 6 (40)	0.75a, (OR=1.70, 0.24-12.02)
Types of complications				0.37b
Biliary fistula	1 (7.7)	2 (28.6)	-	
Cholangitis	1 (7.7)	-	1 (6.7)	
Pancreatitis	-	1 (14.3)	-	
Bleeding	3 (23.1)	-	4 (26.7)	
Respiratory	2 (15.4)	1 (14.3)	3 (20)	
Cardiovascular	1 (7.7)	-	1 (6.7)	
Kidney	2 (15.4)	-	-	
İleus	1 (7.7)	-	2 (13.3)	
Organ injury	-	1 (14.3)	3 (20)	
Surgical site infections	1 (7.7)	1 (14.3)	-	
Evisceration	-	1 (14.3)	1 (6.7)	
Postoperative hernia	1 (7.7)	-	-	

aP value was calculated with logistic regression analysis by adjustment with gender. bP values were calculated with Chi-Square test.

SS-005 / 39. Ulusal Gastroenteroloji Haftası
Polikistik Over Sendromlu Hatalarda Pankreas Ve Karaciğer Yağlanması

Halil Severoğlu[1], Fehmi Ateş[2], Osman Özdoğan[1], Serkan Yaraş[1], Enver Üçbilek[1], Engin Altıntaş[1], Orhan Sezgin[1], Zekiye Nur Harput[1]

[1]Mersin Üniversitesi Tıp Fakültesi, Gastroenteroloji BD, Mersin
[2]Mersin Üniversitesi Tıp Fakültesi, İç Hastalıkları AD, Mersin

Amaç: Çalışmamızda Polikistik Over Sendromu (PKOS) hastalarının, pankreas ve karaciğer yağlanmalarının ve elastografilerinin ultrasonografiyle değerlendirilmesi ve non-invaziv hepatik indekslerle, metabolik sendrom ve biyokimyasal ölçümlerle ilişkilerinin ortaya konması amaçlanmıştır.

Yöntem: Çalışmamıza hastanemizde izlenen 18-46 yaş arası PKOS tanılı 40 hasta ve benzer yaş ve BMI dağılımı gösteren 40 sağlıklı kadın dahil edildi. Katılımcıların BMI, bel çevresi, kalça çevresi gibi antropometrik ölçümlerini, sistolik ve diyastolik kan basıncı değerleri gibi muayene bulgularını, kan biyokimyası değerlerini, ultrasonografi (USG) ve 2 boyutlu shear wave elastografi (2D-SWE) bulgularını kullanarak retrospektif bir çalışma yapıldı. Karaciğer yağlanması ve fibrozisini değerlendirmek için; non-invaziv hepatik indekslerinden alkole bağlı olmayan karaciğer yağlanması hastalığı (NAFLD) karaciğer yağlanma skoru, LAP (lipid akümülasyon üretimi), HIS (hepatik steatoz indeksi), FIB-4 (fibrozis-4 indeksi), APRI [aspartate aminotransferase (AST)-trombosit oranı indeksi] kullanıldı.

Bulgular: PKOS hastalarında pankreas ve karaciğer yağlanması sıklığı kontrol grubuna göre anlamlı derecede fazlaydı (sırasıyla %47,5'a karşı %17,5 p:0,008 ve %37,5'a karşı %15, p:0,04). Pankreas ve karaciğer yağlanması olanlarda MetS daha sık saptandı (sırasıyla p:0,009,p:0,05). Pankreas yağlanması ve karaciğer yağlanması olanların elastografi değerleri anlamlı derecede daha yüksekti (sırasıyla p:0,006,p:0,02). Non-invaziv hepatik indekslerden LAP ve HIS skorları PKOS'lu olgularda, kontrol grubuna göre daha yüksekti (sırasıyla p:0,02, p:0,005).

Sonuç: PKOS obeziteden bağımsız olarak pankreas ve karaciğer yağlanmasını artırmaktadır. Pankreas ve karaciğer yağlanması olanlarda metabolik sendrom daha sık görülmektedir. Pankreas yağlanması en az karaciğer yağlanması kadar metabolik sendrom gelişimiyle ilişkilidir. PKOS'lu hastalarda non-invaziv hepatik indekslerinden LAP ve HIS skorları; karaciğer yağlanması hakkında fikir verebilir. 2D-SWE, pankreas ve karaciğer yağlanmasına bağlı gelişen fibrozisi değerlendirmek için pratik ve faydalı bir yöntemdir.

Anahtar Kelimeler: Polikistik over sendromu, pankreas yağlanması, alkole bağlı olmayan yağlı karaciğer hastalığı, SWE, non-invaziv hepatik indeksler

Steatosis Of Pancreas And Liver In Patients With Polycystic Ovary Syndrome

Halil Severoğlu[1], Fehmi Ateş[2], Osman Özdoğan[1], Serkan Yaraş[1], Enver Üçbilek[1], Engin Altıntaş[1], Orhan Sezgin[1], Zekiye Nur Harput[1]

[1]Mersin University Faculty of Medicine, Gastroenterology Department, Mersin
[2]Mersin University Faculty of Medicine, Internal Medicine Department, Mersin

Aim: In this study, we aimed to evaluate the pancreatic and liver steatosis and elastography of Polycystic Ovary Syndrome (PCOS) patients by ultrasonography and to reveal the relationships with non-invasive hepatic indices, metabolic syndrome and biochemical measurements.

Methods: Forty patients with PCOS between the ages of 18-46 and 40 healthy women with similar age and BMI distribution were included in our study. A retrospective study was conducted using the participants' anthropometric measurements, examination findings, laboratory values, ultrasonography and 2D shear wave elastography (2D-SWE) findings. To evaluate hepatosteatosis and fibrosis; non-invasive hepatic indices of NAFLD fatty liver score, LAP, HIS, FIB-4, APRI were used.

Results: The incidence of pancreatic and hepatic steatosis was significantly higher in PCOS patients compared to the control group (47.5% vs. 17.5%, p:0.008 and 37.5% vs. 15%, p:0.04). MetS was found more frequently in patients with pancreatic and hepatic steatosis (p:0.009, p:0.05, respectively). The

elastography values of those with pancreatic and hepatic steatosis were significantly higher (p:0.006, p:0.02, respectively). LAP and HIS scores, were higher in patients with PCOS than in the control group (p:0.02, p:0.005, respectively).

Conclusion: PCOS increases pancreatic and hepatic steatosis independent of obesity. Metabolic syndrome is more common in patients with pancreatic and hepatic steatosis. Fatty pancreas is associated with the development of metabolic syndrome at least as much as fatty liver. LAP and HIS scores in patients with PCOS; can give an idea about fatty liver. 2D-SWE is a practical and useful method to evaluate fibrosis due to pancreatic and hepatic steatosis.

Keywords: Polycystic ovary syndrome, pancreatic steatosis, non-alcoholic fatty liver disease, SWE, non-invasive hepatic indices

SS-006 / 39. Ulusal Gastroenteroloji Haftası
Pankreatik Nöroendokrin Tümörlerde Sağkalım Değerlendirilmesi

Derya Soylu[1], Mesut Akarsu[2], Anıl Aysal Ağalar[3], Özgül Sağol[3]

[1]Bor Devlet Hastanesi,Niğde
[2]Dokuz Eylül Üniversitesi Tıp Fakültesi,Gastroenteroloji Bilim Dalı,İzmir
[3]Dokuz Eylül Üniversitesi Tıp Fakültesi, Patoloji Ana Bilim Dalı,İzmir

Amaç: Pankreatik Nöroendokrin Tümörler(PNET) farklı biyolojik davranışları olan heterojen bir tümör grubudur.Primer pankreas neoplazilerinin %1-2'sini ve pankreas malignitelerinin %2-3'ünü oluşturmaktadır.İnsidansı giderek artan PNET'lerin Dokuz Eylül Üniversitesi Tıp Fakültesi Hastanesin'deki(DEUTFH) hastalarda sağ kalım oranlarını değerlendirmek amacıyla çalışmamızı planladık.

Gereç-Yöntem: DEUTFH'nde Haziran 2006 ve Eylül 2019 tarihleri arasında PNET tanısı alan 55 hasta çalışmaya dahil edildi.Hastaların 6 aylık,1-2 ve 5 yıllık sağ kalımı,tanı anındaki hasta özellikleri, tümör özellikleri, laboratuvar değerleri ile sağ kalım arasındaki ilişki değerlendirildi.

Bulgular: Hastaların %58,2'si kadındı ve yaş ortalaması 54,87±13,9 idi.İki hasta MEN sendromunun parçasıydı.mENETS evrelemesine göre 37 hasta (%68,5) evre I/II ve 17 hasta (%31,5) evre III/IV olarak belirlendi. Hastaların 6 aylık, 1-2-5 yıllık sağ kalım oranları sırasıyla; %92.7, %89.1, %85.5 ve %80 tespit edildi(tablo 1). Hastaların medyan yaşam süresi 149 ay, hastalıksız sağ kalım süreleri ise ortalama 104 aydı.CRP düzeyi 5 üzeri olan hastaların sağ kalım oranları; CRP düzeyi 5 ve altı olan hastalara göre istatistiksel olarak daha düşük bulundu.(Log-rank, p=0,015).

Tartışma: PNET'lerde prognozunu belirlemek için standartize edilmiş kriterler yoktur.Erken lezyonları veya mikrometastazı taramak, tanımlamak için kullanılabilecek duyarlı ve spesifik plazma veya genetik belirteçler üzerinde yapılacak çalışmalara ihtiyaç vardır.Biz bu amaçla çalışmamızın başında tümör dokusunda CD105 ekspresyon oranları ve sağ kalıma etkisini araştırmayı amaçladık fakat teknik aksaklıklar sebebiyle boyama gerçekleşemedi. Bundan sonra yapılacak olan çalışmalarda fikir olmasını umuyoruz.

Sonuç: Çalışmamızda;erkek cinsiyet,yaş,tümör boyutu,hastalığın evresi,tanıda karaciğer metastaz varlığı,tanıda uzak metastaz varlığı ve CRP yüksekliği sağ kalım üzerine etkili faktörler olarak saptandı.

Anahtar Kelimeler: pankreatik nöroendokrin tümör, sağ kalım, CRP

Evaluation of Survival in Pancreatic Neuroendocrine Tumors

Derya Soylu[1], Mesut Akarsu[2], Anıl Aysal Ağalar[3], Özgül Sağol[3]

[1]Bor State Hospital,Niğde
[2]Department of Gastroenterology,Dokuz Eylul University Faculty of Medicine, Izmir
[3]Department of Pathology, Dokuz Eylul University Faculty of Medicine, Izmir

Introduction: Pancreatic Neuroendocrine Tumors (PNET)are a heterogeneous group of tumors with different biological behaviors.They constitute 1-2% of primary pancreatic neoplasms and 2-3% of pancreatic malignancies.We planned our study to evaluate the survival rates of PNETs,the incidence of which is increasing,in patients in Dokuz Eylul University Medical Faculty Hospital(DEUTFH).

Methods: 55 patients diagnosed with PNET in DEUTFH between June 2006 and September 2019 were included in the study.The relationship between 6-month,1,2 and 5-year survival, patient characteristics at the time of diagnosis,tumor characteristics,laboratory values,and survival were evaluated.

Results: 58.2% of the patients were female and the mean age was 54.87±13.9%.Two patient had MEN-1 syndrome.According to mENETS staging;The tumor stage of 37 patients was Stage 1/2, and the tumor stage of 17 patients was Stage 3/4.The median survival of the patients was 149 months, and the mean disease-free survival was 104 months.Survival rates of patients with a CRP level above 5 were found to be statistically lower than those with a CRP level of 5 and below(Log-rank,p=0.015).

Conclusions: In our study,male gender,age,tumor size,stage of the disease,presence of liver metastasis and distant metastasis at diagnosis,and high CRP were found to be effective factors on survival.There are no standardized criteria for determining prognosis in PNETs.Studies are needed on sensitive and specific plasma or genetic markers.For this purpose,at the beginning of our study,we aimed to investigate CD105 expression rates in tumor tissue and its effect on survival,but staining could not be performed due to technical problems. We hope that it will be an idea in future studies.

Keywords: pancreatic neuroendocrine tumors, survival, CRP

CRP düzeyine göre hastaların sağ kalım oranları
Survival rates of patients according to CRP level

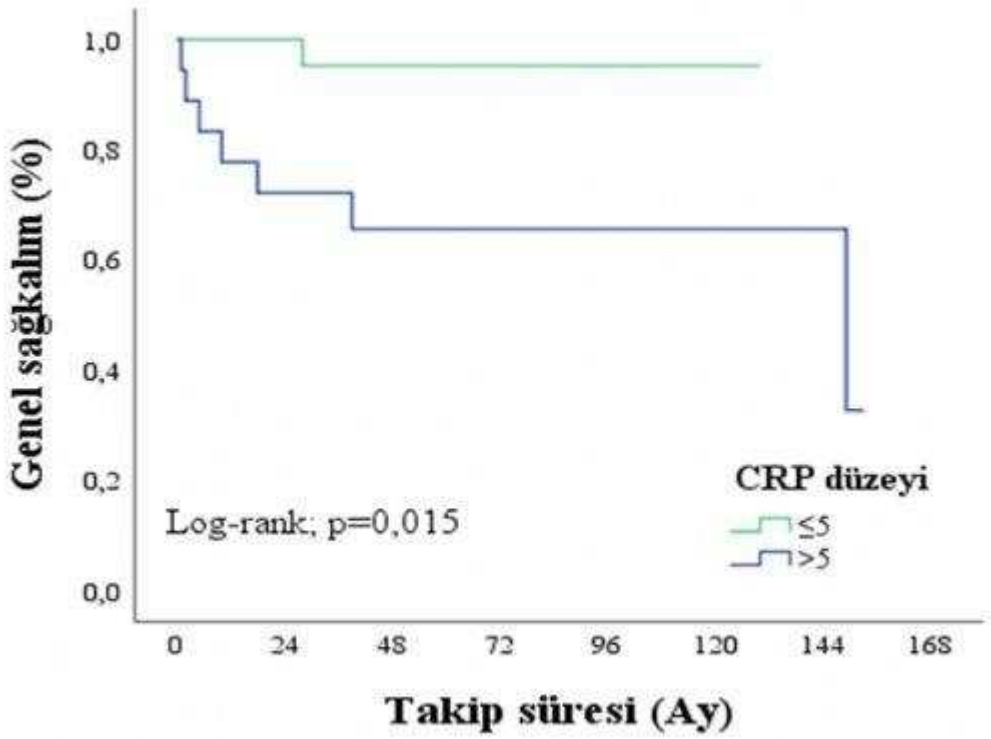

CRP düzeyi 5 ve altı olan hastaların ortalama sağ kalım süresi 125,1 (%95 GA: 115,6-134,4) ve 5 üzeri olanların 103,7 (%95 GA: 72,7-134,7) ay olarak hesapladı. CRP düzeyi 5 üzeri olan hastaların sağ kalım oranları CRP düzeyi 5 ve altı olan hastalara göre istatistiksel olarak daha düşük bulunmuştur (Log-rank, p=0,015)
The mean survival time of patients c with CRP level 5 and below was 125.1 months (95% CI: 115.6-134.4) and 103.7 months (95% CI: 72.7-134.7) in patients with a CRP level above 5.

Mortaliteyi belirlemede CRP için ROC eğrisi
ROC curve for CRP in determining mortality

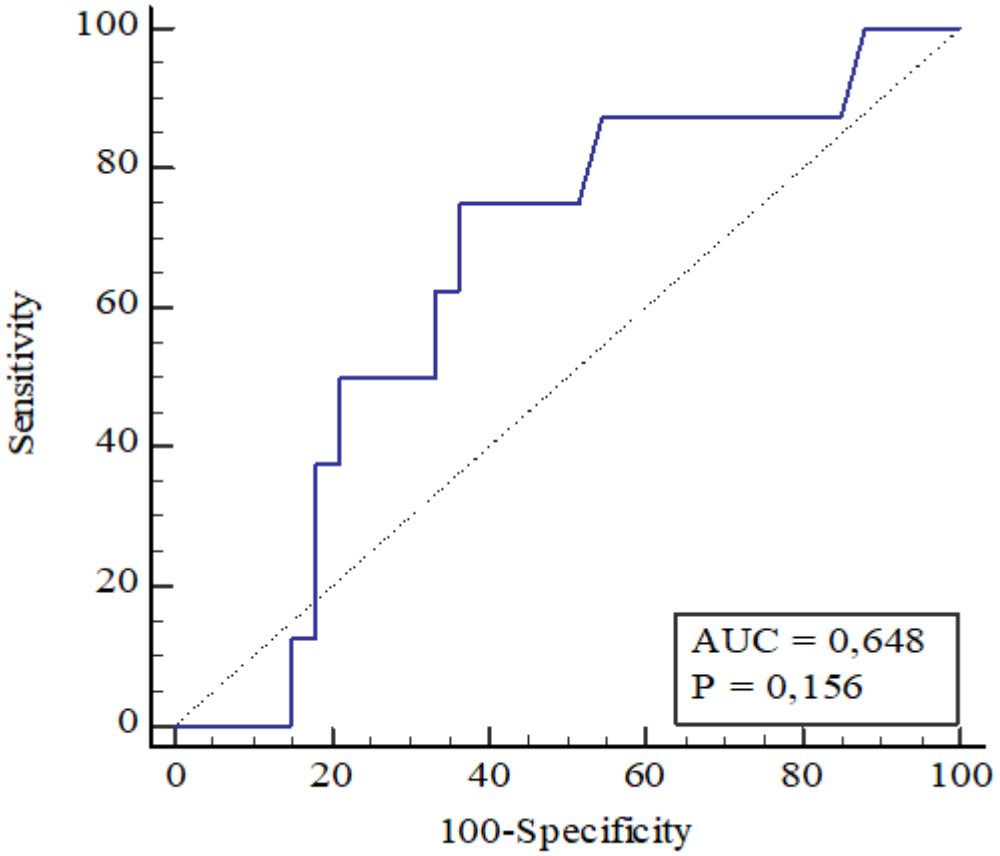

CRP'nin mortaliteyi belirlemede AUC (area under the curve) değeri 0,648 (%95 GA: 0,483-0,790) olarak belirlenirken istatistiksel olarak anlamlı bulunmamıştır (p=0,156). CRP için Youden indeks ile belirlenen >4,9 optimal cut-off değeri için duyarlılık %75 ve seçicilik %63,64 olarak hesaplanmıştır. While the AUC (area under the curve) value of CRP was determined as 0.648 (95% CI: 0.483-0.790) in determining mortality, it was not found to be statistically significant (p=0,156).For the optimal cut-off value of >4.9, determined by Youden index for CRP, the sensitivity was calculated as 75% and the selectivity as 63.64%.

Hasta Özellikleri

Değişkenler	n	%
Yaş (yıl), ort±SS/medyan (min-maks)	54,87±13,9	56(20-80)
Cinsiyet		
Kadın	32	58,2
Erkek	23	41,8
Klinik Bulgu		
Yok	16	29,1
Hipoglisemi	14	25,5
Karın ağrısı	16	29,1
Sarılık	1	1,8
Kilo kaybı	1	1,8
İshal	4	7,3
Diğer	3	5,5
Cerrahi dışı örneklem	11	20
Cerrahi	46	83,6
Tümör lokalizasyonu		
Baş	22	40
Gövde	7	12,7
Kuyruk	26	47,3
Tümör boyutu(mm), ort±SS/medyan (min-maks)	45,44±38,78	32,5(5-160)
mENETS Evresi		
I/II	37	68,5
III/IV	17	31,5
Karaciğer metastazı	10	18,5
Uzak metastaz	9	16,7
CRP yüksekliği		
<5	23	56,1
5-20	10	24,4
>20	8	19,5

patient characteristics

Variables	n	%
Age(year), mean±SD/median (min-max)	54,87±13,9	56(20-80)
Gender		
Female	32	58,2
Male	23	41,8
Clinical finding		
No	16	29,1
Hypoglycemia	14	25,5
Abdominal pain	16	29,1
Icterus	1	1,8
Weight loss	1	1,8
Diarrhea	4	7,3
Others	3	5,5
Biopsy	11	20
Surgery	46	83,6
Tumor localization		
Head	22	40
Body	7	12,7
Tail	26	47,3
Tumor size (mm) mean±SD/median (min-max)	45,44±38,78	32,5(5-160)
Stage (mENETS)		
I/II	37	68,5
III/IV	17	31,5
Liver metastasis	10	18,5
Distant metastasis	9	16,7
CRP Level		
<5	23	56,1
5-20	10	24,4
>20	8	19,5

Beş yıllık sağ kalım durumuna göre özellikler

Değişkenler	Var (n:44)	Yok n:11	p
Yaş	52,59±14,06	64±8,83	0,013*
Cinsiyet			
Kadın	27(61,4)	5(45,5)	0,496
Erkek	17(38,6)	6(54,5)	
Cerrahi dışı örneklem	6(13,6)	5(45,5)	0,032*
Cerrahi rezeksiyon	40(90,9)	6(54,5)	0,011*
Evre (mENETS)			
I/II	34(79,1)	3(27,3)	0,002*
III/IV	9(20,9)	8(72,7)	
Karaciğer metastazı	4(9,3)	6(54,5)	0,003*
Uzak metastaz	4(9,3)	5(45,5)	0,012*
CRP			
<5	22(64,8)a	1(14,3)b	0,023*
5-20	6(17,6)a	4(57,1)b	
>20	6(17,6)a	2(28,6)a	

Bulgular ort±SS, medyan (min-maks) veya n (%) ile gösterilmiştir. Student's t-test, Mann-Whitney U test, Fisher's Exact test. Bir satırdaki farklı küçük harfler gruplar arası istatistiksel olarak anlamlı farkı ifade eder.

Characteristics by five-year survival status

Variables	Yes (n:44)	No (n:11)	p
Age(year), mean±SD/median (min-max)	52,59±14,06	64±8,83	0,013*
Gender			
Female	27(61,4)	5(45,5)	0,496
Male	17(38,6)	6(54,5)	
Nonsurgical sample	6(13,6)	5(45,5)	0,032*
Surgery	40(90,9)	6(54,5)	0,011*
Stage(mENETS)			
I/II	34(79,1)	3(27,3)	0,002*
III/IV	9(20,9)	8(72,7)	
Liver metastasis	4(9,3)	6(54,5)	0,003*
Distant metastasis	4(9,3)	5(45,5)	0,012*
CRP			
<5	22(64,8)a	1(14,3)b	0,023
5-20	6(17,6)a	4(57,1)b	
>20	6(17,6)a	2(28,6)a	

Results are shown as mean±SD, median (min-max), or n (%). Student's t-test, Mann-Whitney U test, Fisher's Exact test. Different lowercase letters in a row indicate statistically significant difference between groups.

SS-007 / 39. Ulusal Gastroenteroloji Haftası
Helikobakter Pilori Pozitif Peptik Ülserde Tedavi Öncesi-Sonrası Ürotensin2

Çiğdem Cindoğlu[1], Ahmet Uyanıkoğlu[2]

[1]Harran Üniversitesi Tıp Fakültesi, İç Hastalıkları Ana Bilim Dalı, Şanlıurfa
[2]Harran Üniversitesi Tıp Fakültesi, İç Hastalıkları Ana Bilim Dalı, Gastroenteroloji, Şanlıurfa

Amaç Helikobakter pilori (H. pilori) pozitif peptik ülserli hastalarda ardışık eradikasyon tedavisi öncesi ve sonrası ürotensin II (U-II) düzeylerinin değerlendirilmesi amaçlanmıştır.

Gereç ve yöntem Çalışmaya histopatolojisi pozitif olan ve daha önce eradikasyon tedavisi almamış, üre-nefes testi veya dışkı H.pylori antijen testlerinden en az biri pozitif olan 44 peptik ülser hastası alındı. Eradikasyon tedavisi 5 gün (klaritromisin + metronidazol + esomeprazol/ günde 2 defa), sonra 5 gün (amoksisilin + esomeprazol/ günde 2 defa), ardından 15 gün esomeprazol (günde defa) ile yapıldı. 15 gün ilaçsız dönem sonrası üre nefes testi ve dışkıda H.pilori antijen testi birlikte negatif olan hastalar eradike edilmiş olarak kabul edildi. Tedavi öncesi ve tedaviden sonra her hastadan bir tüp kan alındı ve U-II çalışılmak üzere -85 ° C de saklandı.

Bulgular Hastaların yaş ortalaması 41,6 ± 2,2 (24-72) ve 17'si (% 38,6) kadın, 22'si (%61,4) erkek idi. Eradikasyon tedavisi öncesi U-II düzeyi 5,4 ± 0,3 ng/ml, eradikasyon sonrası U-II düzeyinden 3,8 ± 0,3 ng/ml istatistiksel anlamlı yüksek saptandı ($p < 0,05$).

Sonuç Sonuçlarımız eradikasyon kontrolünde U-II'nin bilinen testlerle birlikte kullanışlı olabileceğini düşündürmüştür. U-II' nin eradikasyon kontrolündeki rolünü değerlendirmek için daha ileri çalışmalara ihtiyaç vardır.

Anahtar Kelimeler: Helikobakter pilori, eradikasyon, ürotensin-II

Urotensin II Before-Post Treatment in Helicobacter Pylori Positive Peptic Ulcer

Çiğdem Cindoğlu[1], Ahmet Uyanıkoğlu[2]

[1]Department of Internal Medicine, Harran University School of Medicine, Şanlıurfa, Turkey
[2]Department of Internal Medicine, Gastroenterology, Medical Faculty, Harran University, Sanliurfa, Turkey

Aim:The aimed of this study was to evaluate urotensin II (U-II) levels before and after sequential eradication therapy in Helicobacter pylori (H. pylori) positive peptic ulcer patients.

Material and methods: The study included 44 peptic ulcer patients whose histopathology was positive and who had not received eradication therapy before, and whose urea-breath test or at least one of the stool H.pylori antigen tests were positive. The disease was treated with 5 days (clarithromycin + metronidazole + esomeprazole/twice a day), then 5 days (amoxicillin + esomeprazole/twice a day), followed by 15 days with esomeprazole (once a day). After a 15-day drug-free period, eradication control was performed with urea breath test and stool H.pylori antigen test. One tube of blood was collected from each patient before and after the treatment, and U-II was stored at -85°C to be studied.

Results The mean age of the patients was 41.6 ± 2.2 years, and 17 (38.6%) were female and 22 (61.4%) were male. UT-2 level was 5.4 ± 0.3 ng/ml before eradication treatment and 3.8 ± 0.3 ng/ml after eradication UT-2 level was statistically significantly higher ($p < 0.05$). **Conclusion** Our results suggested that the U-II may be useful together with known tests in eradication control. Further studies are needed to evaluate the role of U-II in eradication control.

Keywords: Helicobacter pylori, eradication, urotensin-II

Eradikasyon öncesi ve eradikasyon sonrası urotensin-II düzeyleri
Pre-eradication and post-eradication urotensin-II level

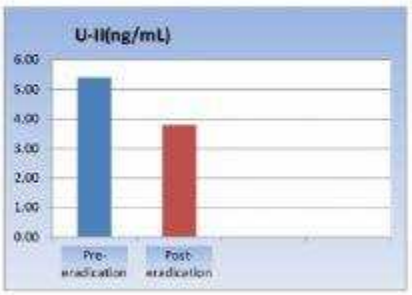

Figure 1. Pre-eradication and post-eradication urotensin-II level

Eradikasyon öncesi ve eradikasyon sonrası urotensin-II düzeyleri
Pre-eradication and post-eradication urotensin-II level

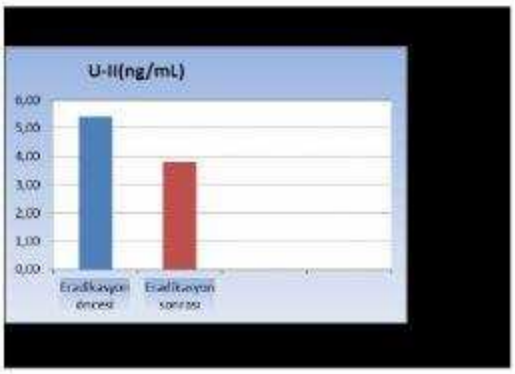

SS-008 / 39. Ulusal Gastroenteroloji Haftası

Obezitenin Atrofik Gastrit, Helicobacter Pylori Gelişimine ve Gastrik Biyomarkırların Plazma Düzeylerine Etkisinin Non-invaziv Yöntem Olan GastroPanel® Testi ile Değerlendirilmesi

Dilan Özgün[1], Osman Özdoğan[2]

[1]Mersin Üniversitesi, İç hastalıkları ABD, Mersin
[2]Mersin Üniversitesi, Gastroenteroloji BD, Mersin

Amaç; Gastropanel® testi ile obezitenin Helicobacter pylori antikor (IgG), pepsinogen 1 (PG-I), pepsinogen 2 (PG-II) ve gastrin-17b (G17b) gibi biyobelirteç düzeylerine etkisinin belirlenmesi amaçlanmaktadır.. Ayrıca obezitenin atrofik gastrit(AG) gibi mide patolojilerinin görülme sıklığında değişikliğe neden olup olmadığı belirlenmeye çalışılmıştır.

Materyal ve metod; 18-40 yaşları arasında dispeptik şikayetleri olan seksen birey çalışmaya alındı. Normal kilolu kontrol grubunda 25 hasta bulunurken, çalışma grubundaki 55 hasta obezdi (Vücut kitle indeks (VKİ) 30 kg/m2'nin üzerinde).Kronik hastalığı olanlar çalışma dışı bırakıldı. Prospektif bir çalışmadır."GastroPanel®" testi ELISA tekniği kullanılarak PGI ve PGII, G17b ve anti-Helicobacter pylori antikorlarını (Ig G anti-Hp) düzeyini ölçer ve bir yazılım kullanarak AG gibi mide patolojilierini tahmin eder.

Bulgular; Kontrol grubun VKİ 22,2 kg/m2 iken, hasta grubunun VKİ 31,6 kg/m2 idi. GastroPanel® test sonuçlarına bakıldığında, obez hastalar ve kontrol grubu arasında Gastrin-17b, pepsinojen I ve II seviyeleri benzerdi. Obez bireylerde atrofik gastrit ve Helicobacter pylori insidansı normal kilolu gruptan farklı değildi (p>0.05) (tablo).

Sonuç; Obezitenin G17, PGI, PGII düzeylerini anlamlı düzeyde değiştirmediği ve atrofik gastrit ve HP gelişme riskini artırmadığı görüldü. VKI indeksi daha yüksek ve hasta popülasyonu büyük olan, ileri yaş grubunu da içeren çalışmalara ihtiyaç vardır.

Anahtar Kelimeler: obezite, helicobacter pilori, pepsinojen, atrofik gastrit, GastroPanel® test

Evaluation of the Effect of Obesity on the Development of Atrophic Gastritis, Helicobacter Pylori and the Plasma Levels of Gastric Biomarkers with the Non-invasive GastroPanel® Test

Dilan Özgün[1], Osman Özdoğan[2]

[1]Mersin University, Department of Internal Medicine, Mersin
[2]Mersin University, Department of Gastroenterology, Mersin

Objective;It is aimed to determine the effect of obesity on biomarker levels such as Helicobacter pylori antibody (IgG), pepsinogen 1 (PG-I), pepsinogen 2 (PG-II) and gastrin-17b (G17b) with the Gastropanel® test. In addition, it has been tried to determine whether obesity causes changes in the incidence of gastric pathologies such as atrophic gastritis(AG).

Material and method; Eighty individuals between the ages of 18-40 with dyspeptic complaints were recruited. While there were 25 patients in the normal weight control group, 55 patients in the study group were obese (Body mass index (BMI) over 30 kg/m2).Patients with chronic diseases were excluded from the study. It is a prospective study.The "GastroPanel®" test measures the level of PGI and PGII, G17b and anti-Helicobacter pylori antibodies (IgG anti-Hp) using the ELISA technique and predicts gastric pathologies such as AG using a software.

Results; While the BMI of the control group was 22.2 kg/m2, the BMI of the patient group was 31.6 kg/m2. Gastrin-17b, pepsinogen I and II levels were similar between obese patients and the control group when looking at the GastroPanel® test results. The incidence of atrophic gastritis and Helicobacter pylori in obese individuals was not different from the normal weight group (p >0.05)(table).

Conclusion; It was observed that obesity did not significantly change G17, PGI, PGII levels and did not increase the risk of developing atrophic gastritis and HP. It is recommended to conduct a study in the older age group with a higher BMI and a large patient population.

Keywords: obesity, helicobacter pylori, pepsinogen, atrophic gastritis, GastroPanel® test

Hasta ve kontrol grubunun GastroPanel® test sonuçları

	Total(n: 80)	Hasta (n: 55)	Kontrol (n; 25)	P
G-17b	5,3 (1 -76,4)	6,2 (1 -76,4)	3,4 (1 -72,3)	0,278
PG I	68,1 (5,6 -379)	66,6 (20,7 -246,2)	71,3 (5,6 -379)	0,468
PG II	8,3 (1 -126,6)	8,5 (1 -41,5)	7,8 (1 -126,6)	0,386
AG	4 (% 5)	3 (% 5.4)	1 (% 4)	0,782
H.Pylori (+)	36 (%45)	26 (%47.3)	10 (%40)	0,396
H.Pylori (-)	44 (%55)	29 (%52.7)	15 (%60)	0,396

obezite, helicobacter pylori, pepsinojen, atrofik gastrit, GastroPanel® test

GastroPanel® test results of the patient and control group

	Total(n: 80)	Patient (n: 55)	Control (n; 25)	p
G-17b	5,3 (1 -76,4)	6,2 (1 -76,4)	3,4 (1 -72,3)	0,278
PG I	68,1 (5,6 -379)	66,6 (20,7 -246,2)	71,3 (5,6 -379)	0,468
PG II	8,3 (1 -126,6)	8,5 (1 -41,5)	7,8 (1 -126,6)	0,386
AG	4 (% 5)	3 (% 5.4)	1 (% 4)	0,782
H.Pylori (+)	36 (%45)	26 (%47.3)	10 (%40)	0,396
H.Pylori (-)	44 (%55)	29 (%52.7)	15 (%60)	0,396

G-17b (Gastrin-17b), PG I (pepsinogen I), PGII (pepsinogen II), AG (atrophic gastritis)

SS-009 / 39. Ulusal Gastroenteroloji Haftası
Midede *Candida* spp. içinde *H. pylori* varlığının araştırılması

Derya Birol[1], Özlem Abacı Günyar[1], Altay İldan[2], Nalan Gülşen Ünal[2]

[1]Ege Üniversitesi Fen Fakültesi, Biyoloji Bölümü, Temel ve Endüstriyel Mikrobiyoloji Ana Bilim Dalı
[2]Ege Üniversitesi Tıp Fakültesi, İç Hastalıkları Ana Bilim Dalı, Gastroenteroloji Bilim Dalı

Amaç: *Helicobacter pylori* (*H.pylori*), mide kanseri açısından prekanseröz bir bakteridir. *H. pylori* eradikasyonu mide kanser gelişiminin önlenmesinde önem taşır. Mevcut tedavilerle, yeterli eradikasyon oranlarına ulaşılamamaktadır. Güncel bilgiler, bakterilerin maya hücrelerinin içine gizlenerek stresli koşullara direnç gösterip hayatta kalmayı başarabildikleri göstermiştir. Bu çalışmada amaç mide biyopsi örneklerinden izole edilen *Candida* türleri içinde *H. pylori'*nin kolonize olup olmadığının saptanmasıdır.

Gereç-Yöntem: Ege ÜTF Gastroenteroloji kliniğinde özofagogastroduodenoskopi yapılan 233 hastanın çalışmaya alınması planlanmıştır. İşlem sırasında alınan mide antrum ve korpus biyopsilerinde *Candida* spp. izolasyonu Chromagar besiyeri kullanılarak yapılmıştır. *Candida* spp. içinde hücre içi bakterilerin varlığı floresan boyama ve FISH analiziyle araştırılmıştır. İçerisinde hücre içi bakteri saptanan Candida spp'lerden izole edilen fungal metagenomik DNA kullanılarak *H. pylori*'ye özgü 16S rDNA gen bölgesi amplifiye edilmiştir.

Bulgular: Şu ana dek çalışmaya alınan 85 hastanın biyopsilerinden 52 *Candida* spp. izolatı elde edilmiştir. Bunlardan 42'si analiz edilmiştir. (10 izolat henüz incelenmemiştir). 29'unda (%69) canlı hücre-içi bakteriler saptanmıştır. Hücre-içi bakteri saptanan 29 *Candida* spp. izolatının DNA izolasyonu gerçekleştirilmiştir. Bunlardan şu ana dek 4 *Candida* spp. izolatının total DNA'sı kullanılarak *H. pylori*'ye özgü 16S rDNA gen bölgesi amplifiye edilmiş olup hepsinde *H. pylori*'ye özgü 16S rDNA gen bölgesi saptanmıştır. Bu hastaların tümünde histopatolojik olarak dokuda Hp negatif saptanmıştır. Kalan izolatların çalışması devam etmektedir.

Sonuç: Şimdiye kadarki bulgularımız mide biyopsi örneklerinde *H. pylori'*nin *Candida* spp.'yi rezervuar olarak kullandığı ve *Candida* spp. içerisinde yaşamsal aktivitesine devam ettiğini göstermiştir. Histopatolojik olarak *H. pylori* negatif olan hastalarda *Candida* spp. içerisindeki *H. pylori* varlığı persistan enfeksiyon veya tedavi direnciyle ilişkilendirilebilir.

Anahtar Kelimeler: Mide, mikrobiyal etkileşim, hücre-içi bakteri, *Candida* spp., *Helicobacter pylori*

Investigation of the presence of H. pylori in Candida spp. in the stomach

Derya Birol[1], Özlem Abacı Günyar[1], Altay İldan[2], Nalan Gülşen Ünal[2]

[1]Ege University Faculty of Science, Department of Biology, Basic and Industrial Microbiology Section
[2]Ege University Faculty of Medicine, Department of Internal Medicine, Division of Gastroenterology

Aim: Helicobacter pylori (H. pylori) is a bacterium known to be precancerous for gastric cancer. H. pylori eradication is important in preventing the development of gastric cancer. Eradication rates cannot be achieved with current treatments. Current publications has shown that bacteria can survive and resist stressful conditions by hiding inside yeasts. The aim of this study is to determine whether H. pylori is colonized in Candida species isolated from gastric biopsy samples.

Materials-Methods: It was intend to include 233 patients who underwent esophagogastroduodenoscopy. Candida spp. isolation in gastric biopsies taken during the procedure was performed using Chromagar medium. Intracellular bacteria in Candida spp was investigated by fluorescent staining and FISH analysis. The 16S rDNA gene region specific to H. pylori was amplified using fungal metagenomic DNA isolated from Candida spp.

Results: So far, 52 Candida spp. isolates were obtained from 85 patients. Of these, 42 were analysed.Viable intracellular bacteria were detected in 29 (69%).DNA isolation of 29 Candida spp isolates with intracellular bacteria was performed. H. pylori-specific 16S rDNA gene region has been amplified using the total DNA of 4 Candida spp isolates so far. 16S rDNA gene region specific to H.

pylori has been detected in all of them.In all of these patients, Hp was found to be negative in tissue histopathologically. The study of the remaining isolates continues

Conclusion: Our findings so far have shown that the presence of H. pylori in Candida spp may be associated with persistent infection or treatment resistance.

Keywords: Stomach, microbial interaction, intracellular bacteria, Candida spp., Helicobacter pylori

---

FISH analizi sonucunda floresan mikroskop görüntüsü
Fluorescent microscope image as a result of FISH analysis

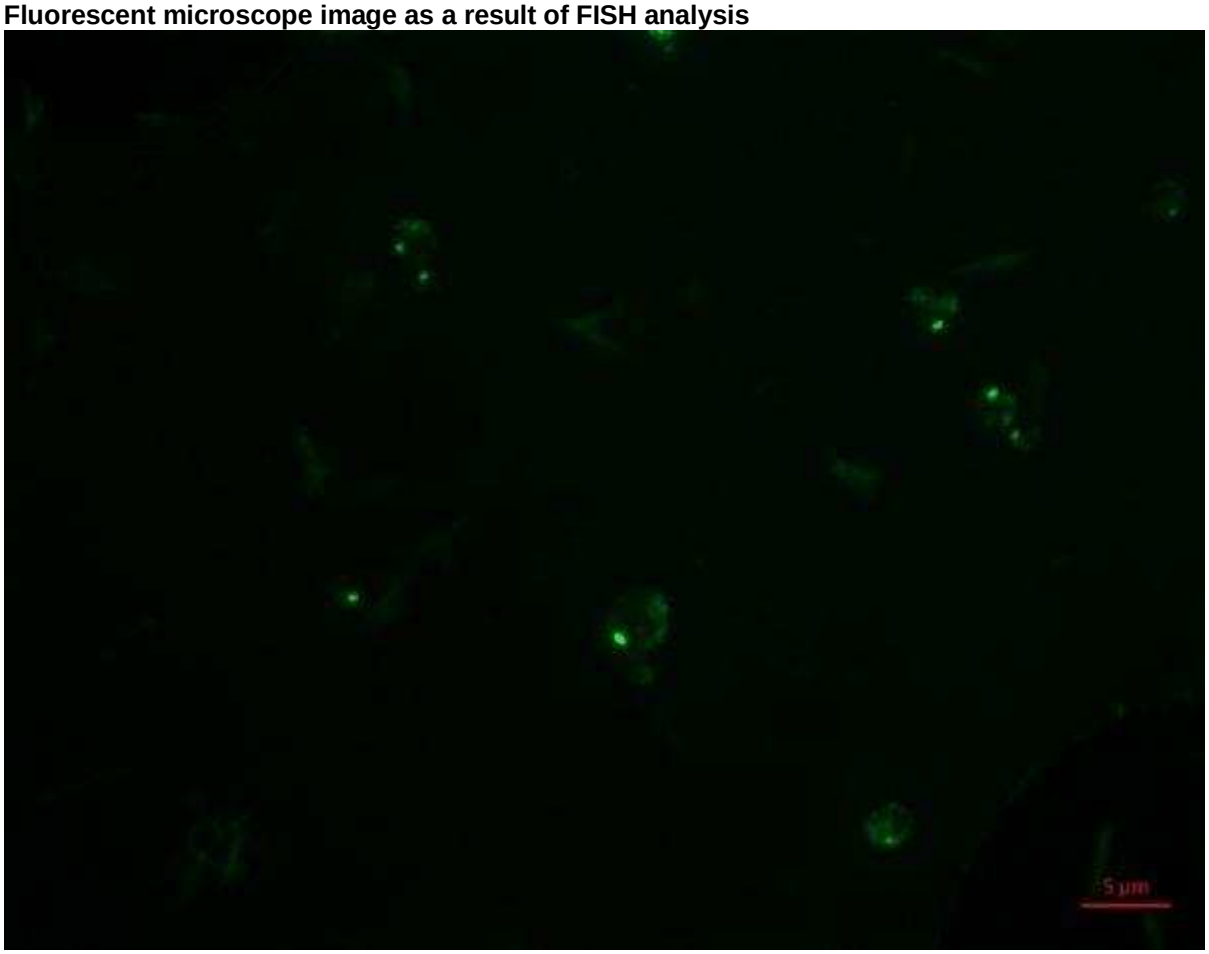

Maya hücrelerinde gözlenen sarı-yeşil floresans, bakterilere özgü floresan probunun hibridizasyonunun bir sonucudur
The yellow-green fluorescence observed in yeast cells is a result of hybridization of the bacteria-specific fluorescent probe.

Maya hücreleri içinde yaşayan bakteri benzeri cisimlerin (BLBs) ışık mikroskobu altındaki görüntüsü
Light microscope image of bacteria-like bodies (BLBs) living inside yeast cells



Işık mikroskobu altında yaptığımız inceleme sonucunda maya hücrelerinin vakuollerinin içinde yaşayan bakteri benzeri cisimleri (BLBs) gözlemlenmiştir. Bakteri benzeri cisimler (BLBs) Vakuol (V)
As a result of our examination under the light microscope, bacteria-like bodies (BLBs) living inside the vacuoles of yeast cells were observed. Bacteria-like bodies (BLBs) Vacuole (V)

SS-010 / 39. Ulusal Gastroenteroloji Haftası

Gazi Üniversitesi Tıp Fakültesi İç Hastalıkları Gastroenteroloji Bilim Dalında Endoskopi Ve Kolonoskopi Yapılan Hastalarda Helikobakter Pilori Enfeksiyonu Ve Kolorektal Polip Sıklığı Ve Lokalizasyonu Arasındaki İlişki

Nergis Basmacı[1], Gıyaseddin Şükrü Dumlu[2], Ali Karataş[2]

[1]Gazi Üniversitesi Tıp Fakültesi İç Hastalıkları Anabilim Dalı
[2]Gazi Üniversitesi Tıp Fakültesi Gastroenteroloji Bilim Dalı

Amaç: KRK (Kolorektal kanser) dünya çapında kansere bağlı ölümlerin önde gelen nedenlerindendir. Kolorektal polipler prekanseröz lezyonlar olarak tanımlanmaktadır. Kolorektal poliplerin erken teşhis ve tedavisi KRK insidansını belirgin ölçüde azaltmaktadır.
Helikobakter pilori (h. pilori) enfeksiyonu dünyada en sık görülen kronik bakteriyel enfeksiyondur. Son yapılan çalışmalarda h. pilori antikor seviyelerinin KRK ile ilişkisi olduğu görülmüştür. Yapılan bu çalışmada da h. pilori enfeksiyonu ile kolorektal polip arasındaki ilişki değerlendirilmek istenmiştir.

Metod: Bu çalışma; Mart 2015 ve Mart 2019 tarihleri arasında Gazi Üniversitesi Tıp Fakültesi Endoskopi Ünitesi'nde (GÜTF) endoskopi ve kolonoskopi yapılmış 4561 hastanın elektronik kayıtlarının taranması ile yapılmıştır.

Bulgular: Kolorektal polibi olan hastalarda, polibi olmayanlara göre h. pilori enfeksiyon oranının daha yüksek olduğu görülmüştür (p<0,005). Çoklu polibi olan hastalarda, 1 cm'den büyük polibi olan hastalarda, polip tiplerinden ise tübülovillöz ve villöz adenomlarda daha yüksek H. pilori enfeksiyon oranı görülmüştür (p=0,095; p<0,004; p<0,001). Polipler lokalizasyonuna göre değerlendirildiğinde ise H. pilori enfeksiyon oranlarında anlamlı fark bulunmamıştır (p=0,341).

Sonuç: Malignite riski daha fazla olan büyük polipler, çoklu polipler, tübülövillöz ve villöz adenomlarda; h. pilori enfeksiyon oranının daha fazla olduğu görülmüştür.

Anahtar Kelimeler: helikobakter pylori, endoskopi, kolorektal polip

Assocıatıon Between The Helıcobacter Pylorı Infectıon And Frequency And Localısatıon Of Colorectal Polyp In Patıents Who Have Endoscopy And Colonoscopy In Department Of Gastroenterology In Gazı Unıversıty Faculty Of Medıcıne

Nergis Basmacı[1], Gıyaseddin Şükrü Dumlu[2], Ali Karataş[2]

[1]Gazi University Faculty of Medicine, Department of Internal Medicine
[2]Gazi University Faculty of Medicine Department of Gastroenterology

CRC is the leading cause of cancer-related death in the world. Colorectal polyps are defined as precancerous lesions. Early diagnosis and treatments of colorectal polyps; decrease the CRC incidence noticeably.
H. pylori infection is, the most common chronic bacterial infection in the World. Recent studies indicate that; there is a relationship between the H.pylori antibody level and CRC. Our study aims to evaluate the relationship between H.pylori infection and colorectal polyp.

Methods: In this study, we investigate the 4561 patients who underwent the endoscopy and colonoscopy In GUTF between March 2015 and March 2019. Data are taken from electronic reports.

Results:H.pylori infection rate is higher in a patient with colorectal polyps rather than control group (p<0,005). H. pylori infection rate is higher in polyps length than 1 cm and in tubulovillous and villous adenoma (p<0,004; p<0,001). H pylori infection rate in multiple polyps is higher than in single polyps but not statistically significant (p=0,095). There is no significant difference between the localization of the polyps (p=0,341).

Conclusion: This study shows that the H.pylori infection rate is higher in large polyps, tubulovillous and villous adenoma, and multiple polyps. These types of polyps have much more malignant risk than the others.

Keywords: helicobacter pylori, endoscopy, colorectal polyp

Şekil 1: Çalışmaya dahil edilme ve çalışmadan çıkarılma kriterleri
Figure 1: Inclusion and exclusion criteria

Tablo 2: H. pilori enfeksiyonu ve kolorektal polip ilişkisi
Table 2: Relationship between H. pylori infection and colorectal polyp

	Hp.negatif		Hp.pozitif		P*	OR(CI %95)
	sayı	%	sayı	%		
Polip varlığı(n=3231)						
Polip olmayan	1675	69,7	727	30,3	<0,001(X^2=64,367)	
Polip olan	451	54,4	378	45,6		
Polip sayısı (n=829)						
Tek polip	194	58	141	42	=0,095(X^2=2,788)	1,67(1,32-2,11)
Çoklu polip	257	52	237	48		2,12(1,74-2,58)

*: ki kare testi; OR:odd's ratio; CI: confidence interval

Tablo 3: Polip tipleri ve H. pilori oranlarının karşılaştırılması
Table 3: Comparison of polyp types and H. pylori rates

*: ki kare testi, OR: odd's ratio

	H.p negatif		H.p. pozitif		P*	OR(CI %95)
	Sayı	%	Sayı	%		
Tübülovillöz +villöz adenom ve diğer polip tipleri karşılaştırıldığında (n=829)						
Tübülovillöz ve villöz adenom	68	41,5	96	58,5	<0,001(X^2=13,799)	1,91 (1,35-2,71)
Diğer polip tipleri	383	57,6	282	42,4		
Diğer polip tipleri kendi aralarında karşılaştırıldığında (n=665)						
Tübüler adenom	236	54,5	197	45,5	0,163 (X^2=6,521)	
Hiperplastik polip	124	62,6	74	37,4		
SSP	10	71,4	4	28,6		
İnflamatuar polip	4	50	4	50		
Hiperplastik polip+ adenom	9	75	3	25		
Tübülovillöz adenom ve diğer polip tipleri karşılaştırıldığında (n=779)						
Tübülovilllöz adenom	50	43,9	64	56,1	0,016 (X^2=13,887)	
Diğer polip türleri	383	57,6	282	42,4		

SS-011 / 39. Ulusal Gastroenteroloji Haftası
Vitamin D düzeyinin helicobacter pylori eradikasyon başarısı oranına etkisi

Fatih Karakaya

Ankara Üniversitesi Tıp Fakültesi, Gastroenteroloji Bilim Dalı, Ankara

Amaç: Helicobacter pylori(HP) enfeksiyonu konak immün sisteminden etkilenmektedir. Vitamin D, immün yanıt üzerine olan etkisi nedeni ile HP eredikasyonu üzerine etkisini araştıran in-vitro ve klinik birçok çalışmada değerlendirilmiştir. Çalışmanın amacı vitamin D düzeyinin ve replasmanının HP eradikasyon tedavisinin başarısı üzerine etkisini değerlendirmektir.

Gereç-Yöntem: Ankara Üniversitesi Gastroenteroloji polikliniğine başvuran 18-65 yaş arası ve daha önce HP eradikasyon tedavisi almamış 207 hasta çalışmaya dahil edildi. Vitamin D düzeyi düşük 142 hasta 1:1 oranda randomize dağıtılarak grup-1 ve 2 oluşturuldu. Vitamin D düzeyi normal olan 65 hasta ise grup-3'e dahil edildi. Tüm gruplara bizmut bazlı 4'lü eradikasyon tedavisi verildi. Ek olarak grup-1'e eradikasyon ile eş zamanlı olarak haftalık 50 000 IU Vitamin D replasmanı başlandı. Tedaviden 4-6 hafta sonra gaytada HP antijeni ile eradikasyon başarısı değerlendirildi.

Bulgular: Gruplar arasında tedavi öncesi yaş, cinsiyet, endoskopik patoloji sonuçları ve dispepsi skorları (Gastroparesis cardinal symptom index) açısından anlamlı fark izlenmedi(Tablo-1). HP eradikasyon tedavisi başarısının vitamin D replasmanı alan grup-1 ve vitamin D düzeyi normal olan grup-3'te benzer olduğu ve bu iki grubun vitamin D düzeyi düşük olan grup-2'ye göre anlamlı olarak tedavi başarı oranının yüksek olduğu izlendi(p<0,05)(Grup-1:%94,4 Grup-2:%76,1 Grup-3:%87,7)(Şekil-1). Vitamin D replasmanı almayan grup-2 ve 3'teki toplam 136 hasta subgrup olarak değerlendirildi ve 111 hastanın HP eradikasyonu sağlandığı ve bu grubun HP gayta antijeni pozitif olan 25 hastaya göre bazal vitamin D düzeyinin anlamlı olarak yüksek olduğu görüldü(p=0,043)(Vitamin D:21&13 mg/dL)(Şekil-2).

Sonuç: Bu çalışma, 25(OH)-vitD eksikliğinin H. Pylori eradikasyon başarısızlığı için bir risk faktörü olabileceğini öne sürmekte ve D vitamini takviyesinin HP eradikasyonu üzerindeki etkisinin araştırılmasını önermektedir

Anahtar Kelimeler: Helicobacter pylori, Vitamin D, Tedavi başarısı

The effect of vitamin D level on helicobacter pylori eradication success rate

Fatih Karakaya

Ankara University School of Medicine, Gastroenterology Department, Ankara

Background: Helicobacter pylori (HP) infection is affected by the host immune system. Vitamin D has been evaluated in many in-vitro and clinical studies its effect on HP eradication due to effect on immune response. We evaluate the effect of vitamin D level and its replacement on the success of HP eradication therapy.

Methods: Twohunderedseven patients aged 18-65 years who applied to Ankara University Gastroenterology clinic and never received eradication therapy before were included in the study. 142 patients with low vitamin D levels were randomly divided at a ratio of 1:1 to form groups-1 and 2. 65 patients with normal vitamin D levels were included in group-3. Bismuth-based quadruple eradication therapy was given to all groups. Weekly 50 000IU Vitamin D replacement was started in group-1 simultaneously with eradication. Eradication success was evaluated with HP stool antigen 4-6 weeks after treatment

Results: There was no significant difference between the groups basal characteristics(Table-1). The success of HP eradication treatment was similar in group-1 and group-3 and these two groups was significantly higher than group-2(p<0,05)(Group-1:%94,4 Group-2:%76,1 Group-3:%87,7)(Figure-1).

136 patients who did not get vitamin D replacement were evaluated as subgroups. HP eradication was achieved in 111 patients and basal vitamin D levels were significantly higher compared to 25 patients with HP stool antigen positive(p=0,043)(Vitamin D:21&13 mg/dL)(Figure-2).

Conclusions: This study suggested that deficiency of vitamin D could be a risk factor for H. pylori eradication failure, and it recommends to investigate the effect of vitamin D supplementation on HP eradication.

Keywords: Helicobacter pylori, Vitamin D, Treatment success

Şekil-1
Figure-1

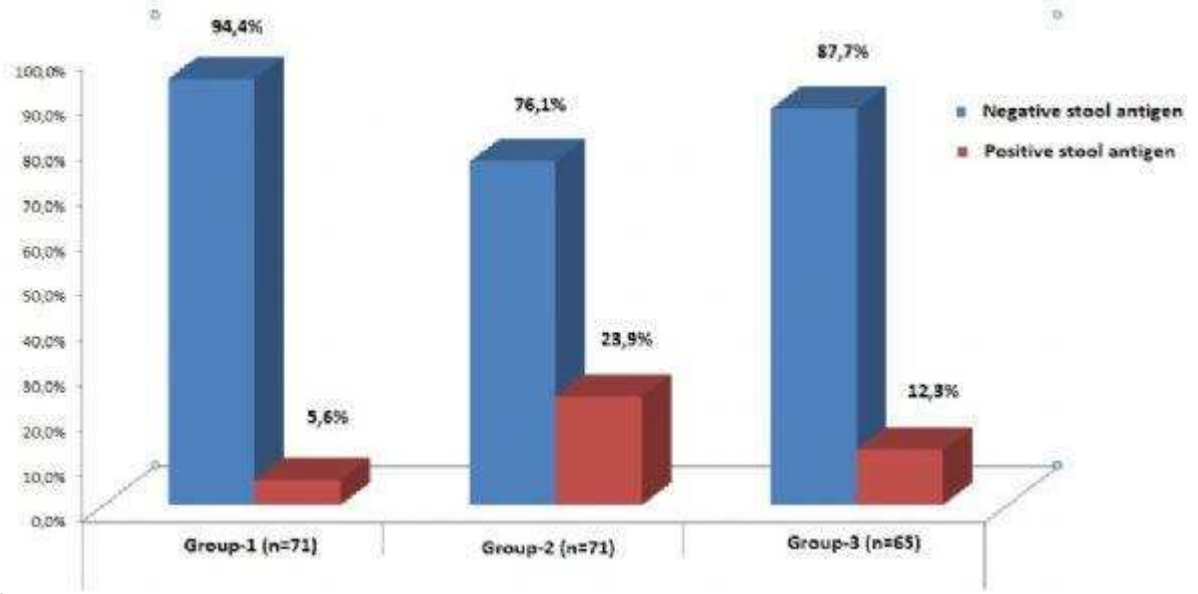

Üç grubun HP eradikasyon oranları
HP eradication rates of the three groups

Şekil-2
Figure-2

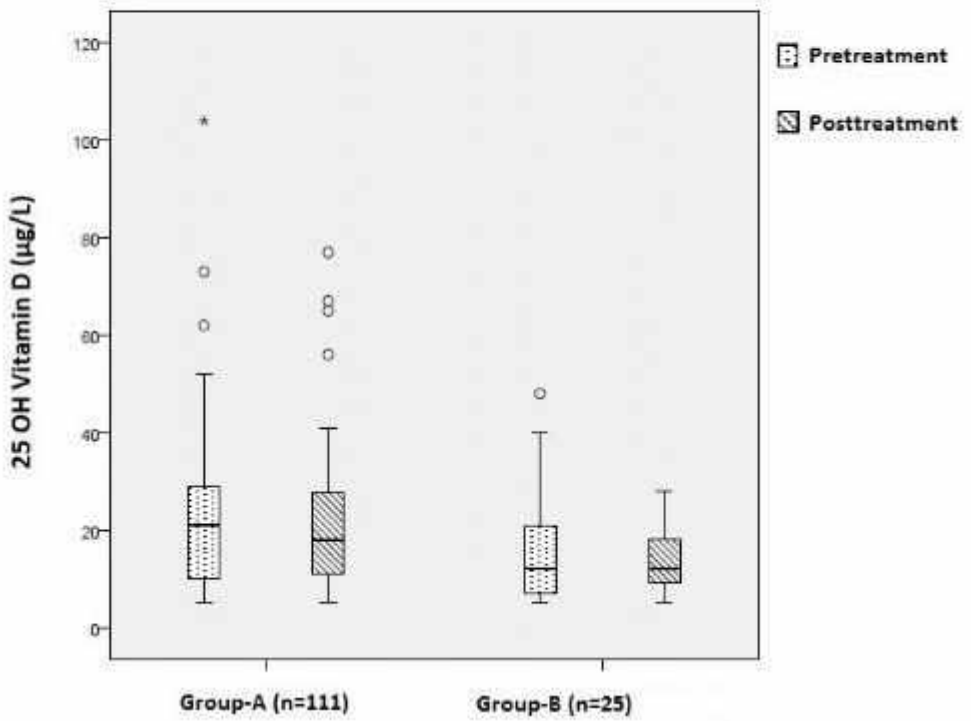

HP gayta antijeni pozitif ve negatif olan hastaların vitamin D düzeylerinin karşılaştırılması Comparison vitamin D levels of patients with positive and negative HP stool antigen

Demografik ve Tedavi Öncesi Klinik Özellikler (n=207)

	Grup-1 (n=71)	Grup-2 (n=71)	Grup-3 (n=65)	P value
Yaş (Ortalama±SD)	45,5 ± 11,3	45,1 ± 12,3	46,8 ± 13,6	p=0,70
Cinsiyet (Kadın/Erkek)	41/30	40/31	35/30	p=0,75
Kreatin klirensi (mL/min) (Ortalama±SD)	103±17	102±19	99±20	p=0,40
Kalsiyum (mg/dL) (Ortalama±SD)	9,3±0,3	9,3±0,3	9,4±0,4	p=0,08
Fosfor (mg/dL) (Ortalama±SD)	3,5±0,5	3,6±0,5	3,6±0,5	p=0,75
25 OH Vitamin D (µg/L) (Ortalama±SD)	10,4±3,5	10,8±4,1	32,6±14,1	p<0,01*
GCSI score (median/min-max)	2,1/0,2-4	2/0,2-3,4	2/0,2-3	p=0,47

**Grup1 & Grup2 (p=1), Grup1 & Grup3 (p<0,01), Grup2 & Grup3 (p<0,01)*

Main Demographic and Pre-Treatment Clinical Characteristics (n=207)

	Group-1 (n=71)	Group-2 (n=71)	Group-3 (n=65)	Group-3 (n=65)
Age (mean±SD)	45,5 ± 11,3	45,1 ± 12,3	46,8 ± 13,6	p=0,70
Gender (female/male)	41/30	40/31	35/30	p=0,75
Creatineclearance (mL/min) (mean±SD)	103±17	102±19	99±20	p=0,40
Calcium (mg/dL) (mean±SD)	9,3±0,3	9,3±0,3	9,4±0,4	p=0,08
Phosphor(mg/dL) (mean±SD)	3,5±0,5	3,6±0,5	3,6±0,5	p=0,75
25 OH Vitamin D (µg/L) (mean±SD)	10,4±3,5	10,8±4,1	32,6±14,1	p<0,01*
GCSI score (median/min-max)	2,1/0,2-4	2/0,2-3,4	2/0,2-3	p=0,47

**Group1 & Group2 (p=1), Group1 & Group3 (p<0,01), Group2 & Group3 (p<0,01)*

SS-012 / 39. Ulusal Gastroenteroloji Haftası
Endoskopik tanı ile Helikobakter pilori arasındakı ilişkinin değerlendirilmesi ve bulguların son 20 yıl içindeki değişimi

Etibar Mammadov, Mehmet Hadi Yaşa, İsmail Taşkiran

Adnan Menderes Üniversitesi Tıp Fakültesi, Gastroenteroloji Bilim Dalı, Aydın

Amaç: Helikobakter pilori (HP) enfeksiyonu, dünyada en yaygın olan enfeksiyonların başında gelmektedir. HP prevalansının yıllar içinde azaldığı ile ilgili çalışmalar mevcuttur. Bu çalışmada histopatolojik olarak HP tanısı konan hastaların bölgemizdeki prevalansı ve bu prevalansın yıllar içindeki değişimini saptamaya çalışırken aynı zamanda endoskopik tanı ile HP arasındaki ilişki ve bu ilişkinin de yıllar içindeki değişimi belirlenmeye çalışılmıştır.

Gereç-Yöntem: Çalışmaya 1998-2000 ve 2018-2020 yılları arasında Adnan Menderes Üniversitesi Gastroenteroloji endoskopi ünitesinde özofagogastroduodenoskopi işlemi yapılan hastalar dahil edilmiştir. Hastalarda HP durumu, endoskopik tanılar kaydedilmiştir. HP(+)'liği histopatolojik olarak tespit edilmiştir.

Bulgular: 1998-2000 yılları arasında 3791, 2018-2020 yılları arasında 2831 olmak üzere toplam 6622 hasta çalışmaya alınmıştır. 1998-2000 yılları arasında HP(+)'liği %49.5, 2018-2020 yılları arasında bu oran %27.3 olarak saptanmıştır (p: 0.0001). HP (+)'liği 1998-2000 yılları arasında bulber ülserde %78.1, gastrik ülserde %54.4, mide kanserinde %34.3 iken 2018-2020 yılları arasında bu oran bulber ülserde %32.3, gastrik ülserde %38.1, mide kanserinde %8.3 olarak tespit edilmiştir (p: 0,0001, p:0.004, p:0.012).

Sonuç: Bu çalışmada bölgemizde HP prevalansının 20 yılda % 49.5'ten %27.3'e düştüğünü bu düşüşün bütün endoskopik tanılarda gözlendiğini ve düşüşlerin istatistiksel olarak da anlamlı olduğunu saptadık. HP prevalansının düşmesinde; eradikasyon tedavisinin yanısıra sanitasyon şartlarının düzelmesi, eğitim/sosyoekonomik düzeyinin artması gibi faktörlerin de rolü olduğunu düşünüyoruz.

Anahtar Kelimeler: Bulber ülser, gastrik ülser, helikobakter pilori

Evaluation of the relationship between endoscopic diagnosis and Helicobacter pylori and the change in findings in the last 20 years

Etibar Mammadov, Mehmet Hadi Yaşa, İsmail Taşkiran

Department of Gastroenterology, Adnan Menderes University School of Medicine, Aydın, Turkey

Objective: Helicobacter pylori (HP) infection is one of the most common infections in the world. There are studies showing that the prevalence of HP has decreased over the years. In this study, while trying to determine the prevalence of patients diagnosed with HP histopathologically in our region and the change in this prevalence over the years, it was also tried to determine the relationship between endoscopic diagnosis and HP and the change in this relationship over the years.

Material-Methods: Patients who underwent esophagogastroduodenoscopy at Adnan Menderes University Gastroenterology endoscopy unit between 1998-2000 and 2018-2020 were included in the study. HP status and endoscopic diagnoses were recorded in the patients. HP(+) was detected histopathologically.

Results: A total of 6622 patients, 3791 between 1998-2000 and 2831 between 2018-2020, were included in the study. HP(+) was 49.5% between 1998-2000, and 27.3% between 2018-2020 (p: 0.0001). While HP (+) was 78.1% in bulber ulcer, 54.4% in gastric ulcer, 34.3% in gastric cancer between 1998-2000, this rate was found to be 32.3% in bulber ulcer, 38.1% in gastric ulcer, 8.3% in gastric cancer between 2018-2020. (p: 0.0001, p: 0.004,p: 0.012).

Conclusion: In this study, we found that the prevalence of HP decreased from 49.5% to 27.3% in 20 years in our region, this decrease was observed in all endoscopic diagnoses and the decreases were statistically significant. In the decrease of HP prevalence; In addition to eradication treatment, we think

that factors such as improved sanitation conditions and increased education/socioeconomic level also play a role.

Keywords: Bulber ulcer, gastric ulcer, helicobacter pylori

SS-013 / 39. Ulusal Gastroenteroloji Haftası
Helikobakter pylori Tedavisinde Gemifloksasin İçeren Tedavi Rejiminin Etkinlik ve Güvenliği

Fahri Yakaryılmaz[1], Recep Alanlı[2], Murat Bülent Küçükay[2], Muhammet Fatih Aydın[3], Bilal Ergül[1]

[1]Lokman Hekim Üniversitesi, Ankara SUAM
[2]Lokman Hekim Üniversitesi, İç Hastalıkları Ana Bilim Dalı, Ankara
[3]Altınbas Universitesi, Tıp Fakültesi, Medikal Park Bahcelievler Hastanesi

Amaç: Bu çalışmanın amacı; gemifloxacin içeren üçlü tedavinin H.pylori eradikasyonundaki etkinlik ve güvenilirliliğinin, bizmut içeren dörtlü tedavi ile karşılaştılırılmasıdır.

Metod: Bu çalışma Ocak 2018 ile Ocak 2021 tarihleri arasında üst gastrointestinal sistem endoskopisi sırasında alınan biyopside H. pylori saptanan 410 hastayla retrospektif olarak yapıldı. Hastalara yedi gün süreyle; gemifloxacin, amoksislin ve proton pompa inhibitörü (PPI) veya amoksisilin, metronidazol, bizmut ve PPI tedavisi verildi. Sekiz hafta sonra gaytada H. Pylori antijen testi ile tedavinin etkinliği kontrol edildi.

Bulgular: gemifloxacin içeren üçlü tedavinin, intension to treat ve per protokol oranları sırasıya; %90 ve %91.2 iken, bizmut içeren dörtü tedavide bu oranlar sırasıya; %91.7 ve %93.8 olarak saptandı. Her iki grubun tedavi başarı oranı benzerdi. gemifloxacin içeren grupta, bizmut içeren gruba göre daha az yan etki ve tedaviyi bırakma oranı saptandı ($p<0.001$).

Sonuç: gemifloxacin içeren üçlü tedavi, bizmut içeren dörtlü tedavi kadar etkilidir ve dörtlü tedaviden daha az yan etkiye neden olmaktadır. Hasta uyumu gemifloxacin grubunda daha yüksektir. H.pylori tedavisinde gemifloxacin içeren üçlü uygun bir alternatif olabilir.

Anahtar Kelimeler: Bizmut, gemifloxacin, helikobakter pylori tedavisi, tedavi etkinliği

Efficacy and safety of gemifloxacin containing treatment regimen in first-line treatment of Helicobacter pylori

Fahri Yakaryılmaz[1], Recep Alanlı[2], Murat Bülent Küçükay[2], Muhammet Fatih Aydın[3], Bilal Ergül[1]

[1]Lokman Hekim University Ankara Hospital
[2]Lokman Hekim University, Dep. of Internal Medicine, Ankara
[3]Altınbas University, Faculty of Medicine, Medical Park Bahcelievler Hospital

Objective: To determine efficacy and safety of gemifloxacin containing treatment regimen in first line treatment of Helicobacter pylori with comparison to bismuth containing quadruple therapy.

Methods: This retrospective study was conducted in a tertiary care university hospital between January 2018 and January 2021 with 410 participants who were diagnosed to have Helicobacter pylori infection with biopsies obtained during upper gastrointestinal system endoscopy. Patient records were inspected from hospital data management system. Patients were distributed into two groups according to their first-line treatment regimens. First group patients were treated with amoxicillin, gemifloxacin and pantoprazole and second group patients were treated with amoxicillin, metronidazole, bismuth subcitrate and pantoprazole for seven days.

Results: Intention to treat and per protocol ratios for gemifloxacin containing regimen were 90.0% and 91.2%, while quadruple treatment has these ratios as 91.7% and 93.8% respectively. Treatment success rate in both regimens were similar. But adverse effects were lower and patient compliance were better in patients who had gemifloxacin containing treatment ($p<0.001$).

Conclusion: Gemifloxacin containing treatment regimen is as effective as bismuth containing quadruple treatment regimen for Helicobacter pylori infection and patient compliance is better in this group. Gemifloxacin containing treatment regimens may be novel and effective alternatives for eradication of Helicobacter pylori infection.

Keywords: Bismuth, gemifloxacin, helicobacter pylori, treatment efficacy

Tablo 1. Tedavi grupları arasında demografik özelliklerin ve etkinliğin karşılaştırılması

	AGP tedavi grubu (n=289)	AMBP tedavi grubu (n=121)	p Değeri
Yaş (yıl)	46,92±11,85	45,83±13,91	0,421*
Erkek/Kadın oranı	88/201	40/81	0,603†
ITT (%95 CI)	%90,0 (88,0-92,0)	%91,7 (90,1-93,6)	0,577†
PP (%95 CI)	%91.2 (89,2-92,8)	%93,8 (90,9-94,8)	0,406†

*AGP: amoksisilin, gemifloksasin, pantoprazol, AMBP: amoksisilin, metronidazoe, bizmut subsitrat, pantoprazol, ITT: intention to treat, CI: confidence interval, PP: per protocol, *Student's t-test, †Ki-kare testi*

Table 1. Comparison of demographic characteristics and efficacy of treatment between study groups

	AGP treatment (n=289)	AMBP treatment (n=121)	p Value
Age (years)	46.92±11.85	45.83±13.91	0.421*
Male/Female ratio	88/201	40/81	0.603†
ITT (95 % CI)	90.0% (88.0-92.0)	91.7% (90.1-93.6)	0.577†
PP (95 % CI)	91.2% (89.2-92.8)	93.8% (90.9-94.8)	0.406†

*AGP: amoxicillin, gemifloxacin, pantoprazole, AMBP: amoxicillin, metronidazole, bismuth subcitrate, pantoprazole, ITT: intention to treat, CI: confidence interval, PP: per protocol, *Student's t-test, †Chi-square test*

Tablo 2. Gözlenen ilaç yan etkilerinin çalışma gruplarına göre karşılaştırılması

Yakınma	AGP tedavi grubu (n=289)	AMBP tedavi grubu (n=121)	p Değeri
İshal (%, n)	14 (%4,8)	12 (%9,9)	0,074
Bulantı (%, n)	18 (%6,2)	20 (%16,5)	0,001
Kusma (%, n)	10 (%3,5)	9 (%7,4)	0,081
Karın ağrısı (%, n)	18 (%6,2)	25 (%20,6)	<0,001
Baş ağrısı (%, n)	9 (%3,1)	9 (%7,4)	0,051
Baş dönmesi (%, n)	7 (%2,4)	9 (%7,4)	0,039
Metalik acı tad (%, n)	11 (%3,8)	14 (%11,5)	0,003
En az bir yan etki görülme sıklığı (%, n)	33 (%11,4)	41 (%33,9)	<0,001

*AGP: amoksisilin, gemifloksasin, pantoprazol, AMBP: amoksisilin, metronidazol, bizmut subsitrat, pantoprazol,*Ki-kare testi*

Table 2. Comparison of frequency of drug adverse effects observed between study groups

Complaint	AGP treatment (n=289)	AMBP treatment (n=121)	p Value*
Diarrhea (n, %)	14 (4.8%)	12 (9.9%)	0.074
Nausea (n, %)	18 (6.2%)	20 (16.5%)	0.001
Vomiting (n, %)	10 (3.5%)	9 (7.4%)	0.081
Abdominal discomfort (n, %)	18 (6.2%)	25 (20.6%)	<0.001
Headache (n, %)	9 (3.1%)	9 (7.4%)	0.051
Vertigo (n, %)	7 (2.4%)	8 (6.6%)	0.039
Metallic bitter taste (n, %)	11 (3.8%)	14 (11.5%)	0.003
Frequency of observance of at least one drug side effect (n, %)	33 (11.4%)	41 (33.9%)	<0.001

*AGP: amoxicillin, gemifloxacin, pantoprazole, AMBP: amoxicillin, metronidazole, bismuth subcitrate, pantoprazole,*Chi-square test*

SS-014 /39. Ulusal Gastroenteroloji Haftası
Derin sinir ağı yaklaşımları ile endoskopik görüntülerden mide poliplerinin saptanması

Serdar Durak[1], Bülent Bayram[2], Tolga Bakırman[2], Murat Erkut[3], Metehan Doğan[2], Mert Gürtürk[2], Burak Akpınar[2]

[1]Kanuni Eğitim ve Araştırma Hastanesi, Gastroenteroloji Kliniği, Trabzon
[2]Yıldız Teknik Üniversitesi Mühendislik Fakültesi, Harita Mühendisliği Ana Bilim Dalı, İstanbul
[3]Karadeniz Teknik Üniversitesi, Tıp Fakültesi, Gastroenteroloji Bilim Dalı, Trabzon

Amaç: Gastrointestinal endoskopi, mide poliplerinin tanı ve tedavisinde kullanılan birincil yöntemdir. Poliplerin erken tespiti ve çıkarılması, kanser gelişiminin önlenmesinde hayati önem taşımaktadır. Birçok çalışmada yüksek iş yükünün tecrübeli hekimler için bile poliplerin tespitinin atlanmasına neden olabileceğini göstermektedir. Bu çalışmada otomatik mide polip tespiti için derin öğrenme tabanlı bilgisayar destekli bir tanı sistemi kurmayı amaçladık.

Materyal Ve Metot:2195 endoskopik görüntü ve 3031 polip etiketinden oluşan özel bir gastrik polip veri seti oluşturuldu. Çalışmada Karadeniz Teknik Üniversitesi Farabi Hastanesi'nden retrospektif olarak alınan gastrointestinal endoskopi verileri kullanıldı. YOLOv4, CenterNet, EfcientNet, Cross Stage ResNext50-SPP, YOLOv3, YOLOv3-SPP, Single Shot Detection ve Faster Regional CNN derin öğrenme modelleri uygulandı ve mide polip tespiti için en verimli modeli belirlemek için değerlendirildi. Veri seti, uygulanan tüm modellerin eğitimi ve test edilmesi için %70 ve %30 olarak bölündü.

Bulgular:YOLOv4, %87.95 ortalama ortalama hassasiyetle en doğru model olarak belirlendi. Ayrıca test verileri olarak genel bir gastrik polip veri seti kullanarak tüm derin öğrenme modelleri değerlendirildi.

Sonuç:Sonuçlar YOLOv4'ün mide poliplerinin saptanmasında önemli bir potansiyel uygulanabilirliğe sahip olduğunu ve gastrointestinal CAD sistemlerinde etkili bir şekilde kullanılabileceğini göstermektedir.

Anahtar Kelimeler: CAD sistemi, Derin öğrenme, Mide polip, Gastrointestinal endoskopi, YOLOv4

Detection of gastric polyps from endoscopic images with deep neural network approaches

Serdar Durak[1], Bülent Bayram[2], Tolga Bakırman[2], Murat Erkut[3], Metehan Doğan[2], Mert Gürtürk[2], Burak Akpınar[2]

[1]Department of Gastroenterology, Kanuni Training and Research Hospital, Trabzon, Turkey
[2]Department of Geomatics Engineering, Faculty of Engineering, Yıldız Technical University, Istanbul, Turkey
[3]Department of Gastroenterology, Faculty of Medicine, Karadeniz Technical University, Trabzon, Turkey

Aim:Gastrointestinal endoscopy is the primary method used for the diagnosis and treatment of gastric polyps. The early detection and removal of polyps is vitally important in preventing cancer development. Many studies show that high workload can cause missed polyps detection even for experienced physicians. In this study, we aimed to establish a deep learning–based computer-aided diagnosis system for automatic gastric polyp detection.

Materıal And Method:A private gastric polyp dataset was generated for this purpose consisting of 2195 endoscopic images and 3031 polyp labels. Retrospective gastrointestinal endoscopy data from the Karadeniz Technical University, Farabi Hospital, were used in the study. YOLOv4, CenterNet, EfcientNet, Cross Stage ResNext50-SPP, YOLOv3, YOLOv3-SPP, Single Shot Detection, and Faster Regional CNN deep learning models were implemented and assessed to determine the most efcient model for gastric polyp detection. The dataset was split 70% and 30% for training and testing all the implemented models

Results:YOLOv4 was determined to be the most accurate model, with an 87.95% mean average precision. We also evaluated all the deep learning models using a public gastric polyp dataset as the test data.

Conclusion:The results show that YOLOv4 has significant potential applicability in detecting gastric polyps and can be used efectively in gastrointestinal CAD systems.

Keywords: CAD system, Deep learning, Gastric polyp, Gastrointestinal endoscopy, YOLOv4

Özel veri seti ile derin öğrenme kullanılarak mide polip tespit işlemi
Gastric polyp detection process using deep learning with private dataset

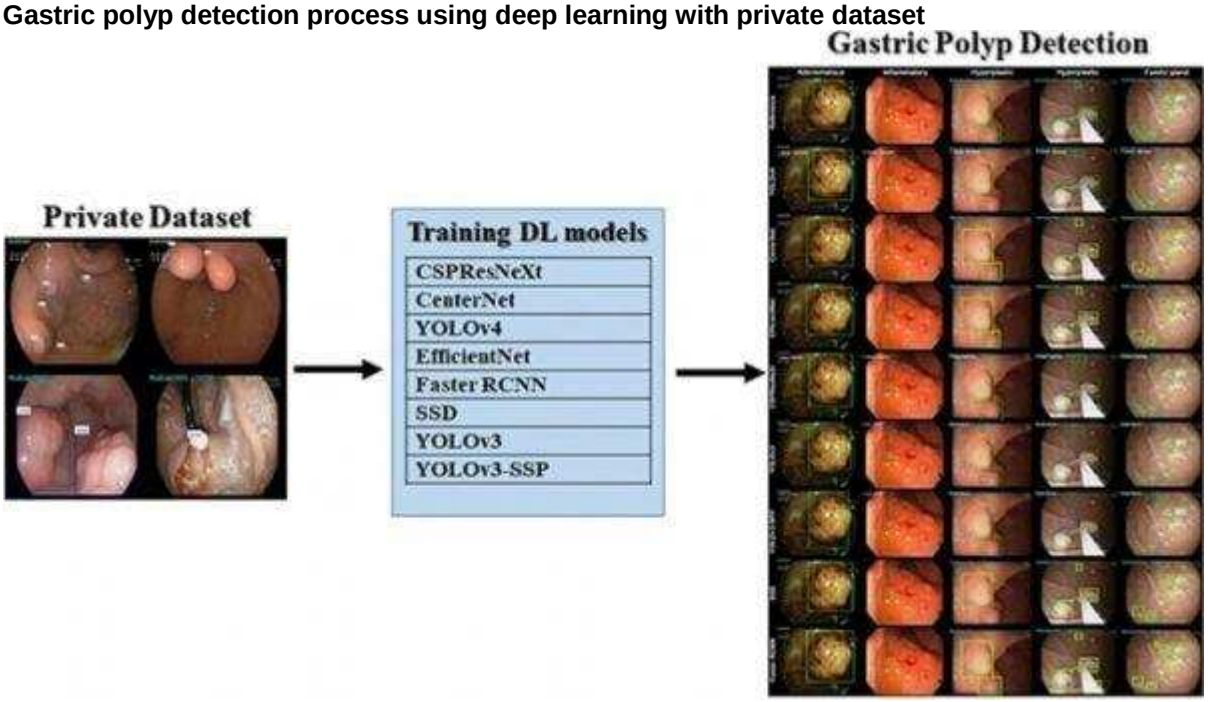

SS-015 / 39. Ulusal Gastroenteroloji Haftası

Çift Balon Enteroskopi ile Müdahale Edilen İnce Bağırsak Vasküler Lezyonlarında Tekrarlayan Endoterapinin Prediktörleri

Süleyman Dolu[1], Mesut Akarsu[2]

[1]Ağrı Eğitim ve Araştırma Hastanesi, Gastroenteroloji, Ağrı
[2]Dokuz Eylül Üniversitesi, Gastroenteroloji Bilim dalı, Ağrı

Amaç: Bu çalışmanın amacı, çift balon enteroskopi ile teşhis edilen ince barsak vasküler lezyonlarının prediktörlerini değerlendirmektir.

Gereç-Yöntem: İnce barsak vasküler lezyonlarından Yano endoskopik sınıflamasına göre tip 1, tip 2 ve tip 3 lezyonlar çalışmamıza dahil edildi ve Tip 4 lezyonlar çalışmamıza dahil edilmedi. Kurumumuzda çift balon enteroskopi yapılan gastrointestinal kanamalı hastalar arasında, ince bağırsak anjiyoektazisi (tip 1) olan 62 hastayı ve diğer ince barsak vasküler lezyonları (tip 2 ve 3) olan 5 hastayı çalışmamıza dahil ettik. Anjiyoektazi grubunu çift balon enteroskopi sayılarına göre 2 kategoriye (<=1 ve >1) ayırdık.

Bulgular: Çalışma süresi boyunca 740 hastaya çeşitli endikasyonlar için toplam 1028 çift balon enteroskopi işlemi uygulandı. Kanama (gizli veya aşikar kanama) ile başvuran 314 hastanın 67'sinde (%21) bir veya daha fazla ince barsak vasküler lezyonu (tip 1, tip 2 ve tip 3 lezyon) saptandı. Analiz için anjiyodisplazi teşhisi konan 62 hasta seçildi. Koroner arter hastalığı ve Kronik böbrek yetmezliği komorbiditesi olan, antikoagülan kullanan ve duodenumda ince barsak vasküler lezyonları bulunan hastalar, çift balon enteroskopi rekurrensleri ile anlamlı olarak ilişkiliydi (sırasıyla P = 0,016, P <0,001, P: 0,026 ve P = 0,026).

Sonuçlar: Koroner arter hastalığı, kronik böbrek yetmezliği ve ilaç kullanımı, ince barsak Anjiyoektazi nükslerinin önemli bağımsız ana belirleyicileriydi. Klinik olarak gerekli ise bu hasta grubunda DBE tekrarı düşünülmelidir.

Anahtar Kelimeler: Anjiyoektazi, Double balon enteroskopi, İnce bağırsak vasküler lezyonlar

Predictors of repeat endotherapy for small bowel vascular lesions by double balloon enteroscopy

Süleyman Dolu[1], Mesut Akarsu[2]

[1]Agrı Training and Research Hospital, Gastroenterology, Agrı
[2]Dokuz Eylul University, Gastroenterology, Izmir

Aim: The aim of this study was to evaluate the predictors of small bowel vascular lesions diagnosed by double-balloon enteroscopy.

Material-Method: According to the Yano endoscopic classification of small-bowel vascular lesion, type 1, type 2, and type 3 lesions was included and Type 4 lesions were not included in our study. Among patients with gastrointestinal bleeding who underwent double-balloon enteroscopy at our institution, we enrolled 62 patients with small-bowel angioectasia (type 1) and 5 patients other small-bowel vascular lesions (type 2 and 3). The angioectasia group were divided into 2 categories (<=1 and >1) according to double-balloon enteroscopy numbers.

Result: During the study period, 740 patients underwent a total of 1028 double-balloon enteroscopy procedures for various indications. Among 314 patients presenting with gastorintestinal bleeding (occult or overt bleeding), 67 (21 %) had one or more small-bowel vascular lesions (type 1, type 2, and type 3 lesions) detected at double-balloon enteroscopy. 62 patients diagnosed with angiodysplasia were selected for analysis. Patients with coronary artery disease and chronic kidney failure comorbidities, using anticoagulants, and having small-bowel vascular lesion in the duodenum were significantly associated with double-balloon enteroscopy recurrens (P = 0,016, P <0,001, P: 0,026 and P = 0,026, respectively).

Conclusion: Coronary artery disease, chronic kidney failure and drug users were significant independent major predictors of small-bowel angioectasia recurrens. Repetition of double-balloon enteroscopy should be considered in this patient group if clinically necessary.

Keywords: angioectasia, double balloon enteroscopy, small bowel vascular lesions

Tekrarlanan Çift Balon Endoterapisi Olan Hastalar

	Endoterapi sayısı (>1) (n:17)	Endoterapi sayısı (<= 1) (n:45)	P
Yaş (yıl), ort±SS	67,82±8,58	69,71±8,11	0,424
Cinsiyet (E/K), n(%)	13(76,5)/4(23,5)	28(62,2)/17(37,8)	0,290
İlaç kullanımı			
Antiplatelet	5(29,4)	13(28,9	0.999
Antikoagülan	8(47,1)	8(17,8)	0,026
Dual terapi	1(5,9)	4(8,9)	0,999
Komorbidite			
Portal Hipertansiyon	1(5,9)	0(0)	0,274
Koroner Arter Hastalığı	11(64,7)	14(31,1)	0,016
Kronik Böbrek Yetmezliği	10(58,8)	5(11,1)	<0,001
Serebrovasküler Hadise	1(5,9)	0(0)	0,274
Diabetes Mellitus	9(52,9)	12(26,7)	0,051
Hipertansiyon	8(47,1)	24(53,3)	0,659
Lezyon sayısı	8(47,1)	19(42,2)	0,732
Lokalizasyon			
Duodenum	11(64,7)	15(33,3)	0,026
Jejenum	14(82,4)	36(80)	0,999
İleum	14(82,4)	6(13,3)	0,073

Patients with repeat Double Balloon endotherapy

	Endotherapy number(>1) (n:17)	Endotherapy number (<= 1) (n:45)	p
Age (year), mean±SS	67,82±8,58	69,71±8,11	0,424
Sex (M/F), n(%)	13(76,5)/4(23,5)	28(62,2)/17(37,8)	0,290
Drug			
Antiplatelet	5(29,4)	13(28,9)	0,999
Anticoagulant	8(47,1)	8(17,8)	0,026
Dual therapy	1(5,9)	4(8,9)	0,999
Comorbidity			
Portal Hipertension	1(5,9)	0(0)	0,274
Coronery Artery Disease	11(64,7)	14(31,1)	0,016
Chronic Kidney Disease	10(58,8)	5(11,1)	<0,001
Cerebrovascular Disease	1(5,9)	0(0)	0,274
Diabetes Mellitus	9(52,9)	12(26,7)	0,051
Hipertension	8(47,1)	24(53,3)	0,659
Lesion numbers	8(47,1)	19(42,2)	0,732
Localisation			
Duodenum	11(64,7)	15(33,3)	0,026
Jejenum	14(82,4)	36(80)	0,999
Ileum	6(35,3)	6(13,3)	0,073

SS-016/ 39. Ulusal Gastroenteroloji Haftası]

Üst Gastrointestinal Sistemin Varis Dışı Kanamalarında Hemoklip ile Hot Forceps Karşılaştırılması: Etkinlik ve Maliyet Analizi

Talha Ercan[1], Attila Önmez[1], Şevki Konür[2], Salih Tokmak[2], Serkan Torun[2]

[1]Düzce Üniversitesi, İç Hastalıkları A.B.D
[2]Düzce Üniversitesi Tıp Fakültesi, İç Hastalıkları Ana Bilim Dalı, Gastroenteroloji Bilim Dalı, Düzce

Amaç: Yüksek riskli kanayan ülseri olan hastalarda, epinefrin enjeksiyonuna ikinci bir endoskopik tedavi eklenerek hemostatik etkinlik artırılabilir ancak optimum modalite hala belirsizdir. Amacımız, varis dışı üst gastrointestinal kanaması (UGIB) olan hastalarda hot forseps (HF) ile hemoklips (HC) etkinliğini karşılaştırmaktı.

Materyal-Yöntem: Retrospektif olarak Haziran 2017 ile Haziran 2019 arasında üst gastrointestinal sistem kanaması ön tanısı ile endoskopi yapılan hastaların verileri tarandı. Primer hemostaz oranları, tekrarlayan kanamalar, acil cerrahi gereksinimler, transfüzyon gereksinimleri, 30 günlük mortalite, kanamaya bağlı ölümler, hastanede kalma süresi ve maliyet iki grup arasında karşılaştırıldı.

Sonuçlar: Toplam 217 ardışık hastaya UGIB nedeniyle endoskopi yapıldığı görüldü. Aktif kanayan yüksek riskli peptik ülser saptanan 102 hasta çalışmaya dahil edildi, 65'i HF ve 37'si HC ile tedavi edildi. İlk hemostaz başarı oranları HF grubunda %96.6 (57/65) ve HC grubunda %91.7 (33/37) saptandı (p= 0.277). Erken tekrarlayan kanama insidansı HF grubunda %2.0 (2/65) ve HC grubunda %2.7 (1/37) saptandı (p=0,154). HF ayrıca HC'den çok daha maliyet etkin bulundu (İşlem başına HC grubu için 113.6$'a karşı HF grubunda 17.9$, p= 0.001). Hastanede kalış süresi, mortalite ve cerrahi gereksinimler açısından gruplar arasında anlamlı fark gözlenmedi (p> 0.05).

Sonuçlar: Bu retrospektif analizde bulgularımız, varis dışı UGIB hastalarında HF'nin maliyet ve işlem süresi açısından HC'ye göre daha üstün olabileceğini göstermiştir. Bu bulguları desteklemek için daha büyük kohortlu prospektif çalışmalara ihtiyaç vardır.

Anahtar Kelimeler: forseps, gastrointestinal endoskopi, klips, peptik ülser kanaması, tedavi maliyeti

Comparison of Hemoclip and Hot Forceps in Non-variceal Bleeding of the Upper Gastrointestinal System: Efficacy and Cost Analysis

Talha Ercan[1], Attila Önmez[1], Şevki Konür[2], Salih Tokmak[2], Serkan Torun[2]

[1]Department of Internal Medicine, Duzce University, Duzce, Turkey
[2]Department of Internal Medicine, Division of Gastroenterology, Duzce University, Duzce, Turkey

Objective: Hemostatic efficacy in patients with high-risk bleeding ulcers can be enhanced by adding a second endoscopic treatment to epinephrine injection, the optimum modality is still unclear. Our aim was to compare the efficacy of hot forceps (HF) with hemoclips (HC) in patients with non-variceal upper gastrointestinal bleeding (UGIB)

Materials-Methods: We conducted a retrospective study between June 2017 and June 2019. Primary hemostasis rates, recurrent bleeding, emergency surgery requirements, transfusion requirements, 30-day mortality, bleeding-related deaths, duration of hospital stay and cost were compared between the two groups.

Results: A total of 217 consecutive patients underwent endoscopy because of UGIB and 102 patients were included in the study, 65 had treated with HF and 37 with HC. Initial hemostasis success rates were 96.6% (57/65) in the HF group and 91.7% (33/37) in the HC group (p= 0.277). The incidence of early recurrent bleeding was 2.0% (2/65) in the HF group and 2.7% (1/37) in the HC group (p=0,154). HF is also much more economical than HC ($113.6 in the HC group vs $17.9 in the HF group, p=0.001). No significant differences were observed between the groups in terms of duration of hospital stay, mortality, or surgery requirements (p> 0.05).

Conclusions: In this retrospective analysis our findings showed that HF may be superior to HC in terms of cost, and procedure time in non-variceal UGIB patients. Prospective studies with larger cohorts are needed to supoort these findings.

Keywords: clips, forceps, gastrointestinal endoscopy, peptik ulcer hemorrhage, treatment costs

Tablo - 1 Hastaların demografik ve klinik bulguları
Table-1 - Characteristics of the study population

Parameters	HF group (n= 65)	HC group (n= 37)	P
Age, years (mean±SD)	63.5±13.4	65.4±13.2	.140
Sex (females /males, n/n)	15/50	12/25	.212
Hemoglobin(mg/dl)			
• On admission	10.4±1.8	9.7±1.8	.070
• Lowest	8.7±1.2	8.0±1.8	.062
Laboratory parameters			
Urea, mean±SD	78±43	72.1± 21	.789
Creatinin mean±SD	1.1 ± .87	1.1 ± .79	.357
Platelet mean±SD	237.5±93.8	228.9±57.4	.915
INR median (min-max)	1.1 (0.8-12)	1.09(0.8-1.6)	.652
aPTT mean±SD	23.4±3.1	23.1±1.03	.248
Anti-coagulants, n(%)	9(13.8)	7(18.9)	.728
NSAIDs use, n(%)	16(26)	9(25)	.653
Antiplatelet (%)	15(24.6)	7(18.4)	.410
Other anti-coagulants (%)	4(6.6)	2(6.2)	.509
Comorbidity, n(%)	30(50.8)	14(38.9)	.485
• Hypertension	13(43.3)	7(50)	
• Cardiovascular disease	6(20)	5(35.8)	
• Diabetes mellitus	9(30)	4(28.5)	
• Chronic renal failure	2(6.6)	0(0.0)	
Smoking, n(%)	23(35.4)	7(23.5)	.073
Ulcer history, n(%)	8(13.0)	5(13.9)	.571
Previous ulcer bleeding n(%)	5(8.2)	1(2.8)	.273
Presentation, n(%)			
• Hematemesis	12(18.3)	10(22.8)	
• Melena	35(37.4)	23(63.9)	.089
• Both	14(23)	3(8.3)	
Bleeding type, n(%)			
• Gastric ulcer	19(%29.2)	9(%24.3)	
• Duodenal ulcer	33(%50.8)	21(%56.8)	
• Marginal ulcer	1(%1.5)	0(%0.0)	
• Dieulafoy's lesion	8(%12.3)	4(%10.8)	
• Mallory-weiss tear	4(%6.2)	3(%8.1)	
Ulcer size, n(%)			
• < 10 mm	14(26.3)	11(30.6)	
• 10 mm to 20 mm	35(62.3)	19(63.4)	
• >20 mm	6(11.3)	0(0.0)	
Forrest classification, n(%)			
• 1a	5(9.4)	6(20)	
• 1b	16(30.1)	15(50)	
• 2a	31(58.4)	7(23.3)	
• 2b	1(1.9)	2(6.6)	

Tablo 2 - Gruplar arası tedavi sonuçlarının karşılaştırılması
Table 2 - Comparison of the treatment results between groups

	HF (n= 65)	HC (n= 37)	P value
Initial hemostasis success, n(%)	57(96.6)	33(91.7)	.277
Additional treatment (same session) n(%)	2(3.3)	2(5.6)	.482
Rebleeding rate n(%)	2(3.3)	1(2.7)	.154
Total procedur time, mean ± SD, seconds	291±76.3	494.7±81.2	.001**
Transfusion, units, mean (min-max)	.78(0-4)	1.16(0-8)	.156
Hypovolemic shock, n(%)	5(8.5)	3(8.3)	.647
Need for surgery, n(%)	1(%1.5)	0(0.0)	.644
Epinephrine /cc, mean±SD	6.4± 2.9	7.7±2.8	.578
Hospital stay, mean±SD, days	2.9±1.9	3.1±1	.307
Coast ($)	52.5	164.8	.001**
Death n(%)	1(1.5)	0(0.0)	.644

SS-017 / 39. Ulusal Gastroenteroloji Haftası

Adenomatöz-Non-adenomatöz Kolorektal Poliplerin Ayrımında Yapay Zeka Kolonoskopinin Etkinliği

Mehmet Bektaş[1], Mehmet Götürk Kaban[2], Halis Şimşek[3]

[1]Özel HC International Cerrahi Tıp Merkezi, Ankara
[2]Gülhane Eğitim ve Araştırma Hastanesi, Gastroenteroloji Bölümü, Ankara
[3]Hacettepe Üniversitesi Tıp Fakültesi Gastroenteroloji Bölümü, Ankara

Giriş: Yapay Zeka (YZ); kolorektal kanser ve poliplerin atlanma oranlarını azaltmak için geliştirilmiş bir yazılım programıdır. Neoplastik (adenomatöz) –non neoplastik (non-adenomatöz) poliplerin ayrımındaki doğruluk oranı %73-8-90.2 arasında değişir.

Materyal-Metod: Ekim 2021- Eylül 2022 arası değişik endikasyonlarla 203 hastaya Fujinon Eluxeo 7000 + CAD-EYE sistemi ile kolonoskopi yapıldı. Toplam 77 hastada (E/K: 40/37) 122 polip saptandı. Beyaz ışık veya LCI modunda kolonda polip varlığında CAD EYE uyarı veriyordu. Uyarı sonrası ikinci aşamada polibin adenomatöz -non-adenomatöz ayrımı CAD x ile yapıldı. Bu aşamada BLI modunda zoom yapıldıktan sonra adenomatöz lezyonlar sarı, non-adenomatöz lezyonlar ise yeşil boyanma gösterdi. Patoloji sonuçları ile YZ sonuçları karşılaştırıldı.

Bulgular: Toplam 77 hastada (E/K: 40/37) 122 polip saptandı. Polip boyutu 70 hastada <5 mm, 16 hasta. 6-9 mm, 36 hastada >=10 mm saptandı. YZ görüntülemede 57 polip hiperplastik, 65 polip neoplastik özellikteydi. Patoloji incelemelerinde 70 (%57.4) polip adenomatöz [56 adenom (tubuler veya villöz), 7 adeno kanser, 7 serrated adenom] 56 (%42.6) polip non-adenomatöz [39 hiperplastik polip ve 13 diğer benign durumlar (10 normal kolon mukozası, 2 inflamatuar polip, 1 melanozis koli)] rapor edildi. Boyutu <5 mm olan 70 polibin patoloji sonucu 46'sı (%65.7) non-adenomatöz, 24'ü (%34.3) adenömatöz raporlandı. YZ ile tüm grupta poliplerin adenomatöz -non adenomatöz ayrımında duyarlılık %81.4'ü, özgüllük %84,6, doğruluk %82.8; <= 5 mm poliplerde ise duyarlılık %70.8, özgüllük:%91.3 ve doğruluk %84.5 saptandı.

Sonuç: YZ ile kolorektal poliplerin adenomatöz -non adenomatöz ayrımı yapılabilir. YZ ile kolonoskopinin klinik pratikte kullanımı hiperplastik poliplerin gereksiz rezeksiyonunu azaltabilir.

Anahtar Kelimeler: Kolorektal polip, Yapay zeka, Kolonoskopi

The effectiveness of artificial intelligence colonoscopy in the differentiation of adenomatous-non-adenomatous colorectal polyps

Mehmet Bektaş[1], Mehmet Götürk Kaban[2], Halis Şimşek[3]

[1]HC International Clinic, Ankara
[2]Gülhane Training and Research Hospital, Department of Gastroenterology, Ankara
[3]Hacettepe University, Faculty of Medicine, Department of Gastroenterology, Ankara

Introduction: Artificial Intelligence (AI); It is a software program developed to reduce the missed rates of colorectal cancer and polyps. The accuracy rate of AI in distinguishing between adenomatous - non-adenomatous polyps varies between 73-8-90.2%.

Material Method: Between October 2021 and September 2022, 203 patients underwent colonoscopy with the Fujinon Eluxeo 7000 + CAD-EYE system. A total of 122 polyps were detected in 77 patients. The differentiation of the polyp from adenomatous to non-adenomatous was made with CAD x. Pathology results and AI results were compared.

Results: A total of 122 polyps were detected in 77 patients. Polyp size <5 mm in 70 patients, 16 patients. 6-9 mm, >=10 mm in 36 patients. In artificial intelligence imaging, 57 polyps were hyperplastic and 65 polyps were adenomatous. In pathology examinations, 70 (57.4%) polyps are adenomatous [56 adenomas, 7 adeno cancers, 7 serrated adenomas] 56 (42.6%) polyps are non-adenomatous [39 hyperplastic polyps and 13 other benign conditions] were reported. Pathology results of 70 polyps <5 mm in size were reported as 46 (65.7%) non-adenomatous and 24 (34.3%) adenomatous. Sensitivity

81.4%, specificity 84.6%, accuracy 82.8% in the differentiation of polyps between adenomatous and non-adenomatous polyps in the whole group with artificial intelligence; In polyps <= 5 mm, the sensitivity was 70.8%, the specificity was 91.3% and the accuracy was 84.5%.

Conclusion: Colorectal polyps can be differentiated between adenomatous and non-adenomatous with AI. The use of AI colonoscopy in clinical practice can reduce unnecessary resection of hyperplastic polyps.

Keywords: Artificial intelligence, Colonoscopy, Colorectal polyp

SS-018 / 39. Ulusal Gastroenteroloji Haftası

Gastroözefageal Reflü Tedavisinde Stretta Yönteminin (Alt Özefagus Sfinkterine Radyofrekans Enerji Uygulaması) Sonuçları

Cengiz Pata[1], Şüheda Çelebi[3], Abidin Yusuf Kavurmaci[1], Meltem Ergün[1], Ümit Akyüz[2]

[1]Yeditepe Üniversitesi Hastanesi, İç Hastalıkları Ana Bilim Dalı, İstanbul, Türkiye
[2]Fatih Sultan Mehmet Eğitim ve Araştırma Hastanesi, İç Hastalıkları Ana Bilim Dalı, İstanbul, Türkiye
[3]Yeditepe Üniversitesi Hastanesi, Anesteziyoloji ve Reanimasyon Ana Bilim Dalı, İstanbul, Türkiye

Gastroözofageal Reflü Hastalığı (GÖRH) tedavisi, semptomların şiddetine ve hastaların bireysel özelliklerine bağlı olarak belirlenmektedir ve çoğunlukla ömür boyu proton pompa inhibitörleri (PPI) tedavisi veya fundoplikasyon operasyonlarını gerektirmektedir. Stretta(Mederi Therapatics Inc, Greenwich, CT, ABD) yöntemi, PPI dirençli GÖRH tedavisi için çok sayıda prospektif ve meta-analiz çalışmada değerlendirilmiştir.
Prospektif randomize çalışmamız Ağustos 2008 ve Nisan 2021 tarihleri arasında yürütüldü. Toplamda 132 hastaya Stretta yöntemi ile tedavi uygulandı ve 96 aylık takip sonunda hastaların 64'üne ulaşıldı. Hiatal hernisi olmayan tüm hastalarda GÖRH varlığı pozitif pH metre testi ile belgelendi. 12 ay boyunca takibi yapılmış olan tüm hastaların birincil ve ikincil sonuçları ölçüldü. Birincil sonuç ölçütü olarak, GERD-Health Related Quality of Life(GERD-HRQL) skoru ile ilişkili semptomların şiddet ve sıklığındaki iyileşme ölçüt olarak alındı. İkincil sonuçlara ilişkin veriler, iki sorudan oluşan bir anket aracılığıyla toplandı: (1) PPI kullanmayı tamamen bırakabildiniz mi? ve (2) PPI dozunuzu normalde kullandığınız dozun yarısına indirebildiniz mi? Başlangıçta, tüm hastalar PPI kullanıyordu fakat Stretta tedavisinden sonra hastaların 72'si (%52) 12 ayda PPI tedavisinden tamamen kurtuldu. Öte yandan 20(%15) hastada günlük PPI kullanımında %50 azalma tespit edildi. Stretta tedavisiyle hastaların başlangıç reflü semptom skorlarına kıyasla midede ekşime, regurjitasyon, göğüs ağrısı gibi şikayetlerinin ve reflü semptom skorlarının önemli ölçüde iyileştiği gözlendi. Özetle, çalışmamızda bir yıllık gözlemle Stretta tedavisinin GÖRH semptomlarının kontrolünde etkili olduğunu gösterdik.

Anahtar Kelimeler: Stretta, GÖRH, PPI

Results of Stretta Procedure(Radiofrequency Energy Delivery to the Lower Esophageal Sphincter) for the Treatment of GERD

Cengiz Pata[1], Şüheda Çelebi[3], Abidin Yusuf Kavurmaci[1], Meltem Ergün[1], Ümit Akyüz[2]

[1]Department of Internal Medicine, Yeditepe University Hospital, Istanbul, Turkey
[2]Department of Internal Medicine, Fatih Sultan Mehmet Training and Research Hospital, Istanbul, Turkey
[3]Department of Anesthesiology and Reanimation, Yeditepe University Hospital, Istanbul, Turkey

Gastroesophageal Reflux Diseases(GERD) treatment depends upon symptom severity and individual patients' characteristics and mostly needs proton pump inhibitors(PPI) treatment for a lifetime or fundoplication operations. Stretta(Mederi Therapatics Inc, Greenwich, CT, USA) procedures have been evaluated in numerous prospective and meta-analysis studies for the treatment of PPI-resistant GERD. This prospective randomized study was conducted from August 2008 and April 2021. We treated a total of 132 patients with the Stretta procedure, and 64 of them reached by the end of 96 months of follow-up. In all patients without hiatal hernia, the presence of GERD was documented by a positive pH meter test. All patients with a follow-up of 12 months were invited to measure the primary and secondary outcomes. The primary outcome measure was the proportion of patients showing improvement in the severity and frequency of GERD-Health Related Quality of Life score-related symptoms. Data for secondary outcomes were collected through a questionnaire consisting of two questions: (1)are you completely stop using PPIs and(2)can you decrease PPIs to half of the normal dosage that was used. At baseline, all of the patients were receiving PPIs. After Stretta treatment 72(52%) of the patients were free of PPIs at 12 months. On the other hand, a 50% reduction in daily PPI use was detected in 20(%15) patients. Stretta treatment significantly improved the GERD symptom score for heartburn, regurgitation, and chest pain compared with the baseline score.
In summary, through observation for one year, we demonstrated that Stretta procedure was effective in controlling GERD symptoms.
Keywords: Stretta, GERD, PPI

SS-019 / 39. Ulusal Gastroenteroloji Haftası

Antireflü cerrahisi yapılan hastalarda asit peptik etkinin ortadan kalkması özofagus epitelinde hızlı iyileşmeyi sağlamıyor

Pelin Ergün[1], Sezgi Kıpçak[2], Nur Selvi Günel[3], Eser Yıldırım Sözmen[4], Serhat Bor[5]

[1]Ege Üniversitesi Tıp Fakültesi, Gastroenteroloji BD, İzmir; Ege Üniversitesi Tıp Fakültesi Tıbbi Biyokimya ADB, İzmir
[2]Ege Üniversitesi Tıp Fakültesi, Gastroenteroloji BD, İzmir; Ege Üniversitesi Tıp Fakültesi Tıbbi Biyoloji ADB, İzmir
[3]Ege Üniversitesi Tıp Fakültesi Tıbbi Biyoloji ADB, İzmir
[4]Ege Üniversitesi Tıp Fakültesi Tıbbi Biyokimya ADB, İzmir
[5]Ege Üniversitesi Tıp Fakültesi, Gastroenteroloji BD, İzmir

Laparoskopik anti-reflü cerrahisi (LARC) ile özofagusta asit, pepsin ve safra gibi mide içeriği ile teması azaldığı için birçok hastada reflü semptomları iyileşir. Çalışmamızda LARC'ın özofagus epitelinde inflamatuar süreçteki etkisini moleküler düzeyde araştırdık.

Özofagus biyopsi örnekleri, 20 sağlıklı gönüllüden(SG) ve anti-reflü cerrahisi uygulanan 22 hastadan (ameliyat öncesi ve sonrası) toplandı. Post-LARC grubu, operasyonlarından yaklaşık 6 ay(2-14 ay) çalışmaya alındı. İnflamatuar molekül panelleri ve ilgili yolaklar RT-PCR ve Multiplex-ELISA yöntemleriyle çalışıldı.

NFkB, MEK1 ve p38-MAPK seviyeleri, post-LARC'ta anlamlı olarak arttı. Ayrıca Post-LARC'ta IL-1B, IFN-G, CXCL2, CCL25, CCL27, CXCL12, CCL17, CCL1, CCL20, MIF, IL-10, CCL1, CCL7, CCL8, CCL13, CCL26, CCL11, CCL17 ve IL- 4 anlamlı olarak daha yüksekti. SG'ye kıyasla Pre-LARC'de CCL21, CCL17 proteinleri ile CCL2 (-2.3 kat), EGF (-2.2 kat) genleri anlamlı olarak azaldı. Post-LARC'ta AKT1 (-1,7 kat), FGF2 (-5,4 kat), HRAS (-2,2 kat), IL-1B (-2,2 kat), MAP2K4 (-2,4 kat) mRNA ifadeleri de pre-LARC'a göre anlamlı olarak azaldı.

LARC sonrası dokunun zararlı ajanlarla temasının azalması, dokuda beklenmedik şekilde sitokin artışına neden olmuştur. IL-1B, IFN-G, CXCL2 gibi proinflamatuar proteinlerin varlığı, inflamatuar yanıtın hala aktif olduğunu göstermiştir. Post-LARC'ta CCL25, CCL27, CXCL12, CCL1, CCL20 ve MIF gibi homeostatik sitokinlerin yüksek düzeyleri ile, operasyondan yaklaşık 6 ay sonra hücre homeostazı korunmuştur. IL-10, CCL1, CCL7, CCL8, CCL13, CCL26, CCL11, CCL17 ve IL-4 gibi antiinflamatuar yanıt proteinler ise gastroözofageal reflü hastalarında inflamatuar hasarın baskılanmaya çalışıldığını ve post-operatif iyileşme sürecini göstermiştir. LARC sonrası erken dönem ortaya çıkabilecek reflü semptomlarının görülmesi epitel iyileşmesinin tamamlanmaması nedeniyle olabilir ve her zaman cerrahinin başarısızlığı anlamına gelmeyebilir.

Çalışmamız TGD ve TÜBİTAK(1001/118S260) tarafından desteklenmiştir.

Anahtar Kelimeler: anti reflü cerrahi, gastroözofageal reflü, Sitokin, inflammation

The disappearance of the acid peptic effect in patients underwent antireflux surgery does not provide rapid healing in the esophageal epithelium

Pelin Ergün[1], Sezgi Kıpçak[2], Nur Selvi Günel[3], Eser Yıldırım Sözmen[4], Serhat Bor[5]

[1]Ege University Faculty of Medicine, Section of Gastroenterology, İzmir; Ege University Faculty of Medicine, Dept.of Medical Biochemistry, İzmir
[2]Ege University Faculty of Medicine, Section of Gastroenterology, İzmir; Ege University Faculty of Medicine, Dept.of Medical Biology, İzmir
[3]Ege University Faculty of Medicine, Dept.of Medical Biology, İzmir
[4]Ege University Faculty of Medicine, Dept.of Medical Biochemistry, İzmir
[5]Ege University Faculty of Medicine, Section of Gastroenterology

Reflux symptoms heal in many patients, as their contact with stomach contents such as acid, pepsin and bile in the esophagus is reduced with laparoscopic anti-reflux surgery(LARC). We investigated the effect of LARC on the inflammatory process in the esophageal epithelium at the molecular level.

Esophageal biopsies were collected from 20 healthy controls(HC) and 22 patients undergoing anti-reflux surgery(pre and post). Post-LARC was included in the study approximately 6 months(2-14 months) after their operations. Inflammatory molecule panels and related pathways were studied by RT-PCR and Multiplex-ELISA.

NFkB, MEK1 and p38-MAPK levels were significantly increased in post-LARC. Also in Post-LARC IL-1B, IFN-G, CXCL2, CCL25, CCL27, CXCL12, CCL17, CCL1, CCL20, MIF, IL-10, CCL1, CCL7, CCL8, CCL13, CCL26, CCL11, CCL17 and IL-4 was significantly higher. Compared to HC, CCL21, CCL17 proteins and CCL2(-2.3-fold), EGF(-2.2-fold) genes were significantly decreased in Pre-LARC. AKT1(-1.7-fold), FGF2(-5.4-fold), HRAS(-2.2-fold), IL-1B(-2.2-fold), MAP2K4(-2.4-fold) in post-LARC) expressions were also significantly decreased compared to pre-LARC.

The decrease in the contact of the tissue with harmful agents after LARC caused an unexpected increase in cytokines. The presence of proinflammatory proteins indicated that the inflammatory response was still active. In Post-LARC, cell homeostasis was maintained with high levels of homeostatic cytokines approximately 6 months after the operation. Anti-inflammatory response proteins showed that inflammatory damage was tried to be suppressed in GERD patients and post-operative healing process. Symptoms of reflux that may occur in the early period after LARC may be due to incomplete epithelial healing and may not always mean the failure of surgery.

Keywords: anti reflux surgery, gastroesophageal reflux, cytokine, inflammation

SS-020 / 39. Ulusal Gastroenteroloji Haftası
Serum Histon H4 Düzeyi Ülseratif Kolit İçin Bir Biyobelirteç Olabilir mi ?

İrfan Küçük[1], Fatih Özçelik[2], Yusuf Yazgan[3], İsmail Yılmaz[4], Mustafa Kaplan[5], İdris Yıldırım[6]

[1]İrfan KÜÇÜK, S.B.Ü Sultan 2. Abdülhamid HAN E.A.H, Gastroenteroloji Servisi, İstanbul
[2]Fatih ÖZÇELİK, S.B.Ü Sultan 2. Abdülhamid HAN E.A.H, Tıbbi Biyokimya Servisi, İstanbul
[3]Yusuf YAZGAN, S.B.Ü Sultan 2. Abdülhamid HAN E.A.H, Gastroenteroloji Servisi, İstanbul
[4]İsmail YILMAZ,S.B.Ü Sultan 2. Abdülhamid HAN E.A.H, Patoloji Servisi, İstanbul
[5]Mustafa KAPLAN, S.B.Ü Sultan 2. Abdülhamid HAN E.A.H, İç Hastalıkları Servisi, İstanbul
[6]İdris YILDIRIM, S.B.Ü Sultan 2. Abdülhamid HAN E.A.H, Gastroenteroloji Servisi, İstanbul

Amaç: Histonlar nötrofilik ekstrasellüler tuzak molekülleri içinde yer alan DNA kökenli bazik proteinlerdir ve bazı klinik durumlarda tanısal özellikte oldukları bilinmektedir. Çalışmamızda serum histon H4 (HH4) düzeylerinin ülseratif kolitte (ÜK) tanısal ve prognostik bir belirteç olup olamayacağı araştırılmıştır.

Gereç-Yöntem: Bu vaka kontrol çalışmasına 58 ÜK'lı vaka (34 erkek, 24 kadın) ve 45 sağlıklı kontrol (25 erkek,20 kadın) dahil edildi. ÜK klinik aktivitesi için Mayo klinik skorlaması (MKS), endoskopik aktivite için Mayo endoskopik aktivite skorlaması (MEAS) ve histolojik aktivite indeksi (HAİ) için Truelove-Witt's yöntemi kullanıldı. Serum HH4 düzeyleri insan HH4 ELISA (HIST1H4A) kiti kullanılarak ölçüldü.

Bulgular: Serum HH4 düzeyleri ÜK hastalarında kontrol grububa göre daha düşük saptandı ($p<0.05$). ÜK vakalarında serum HH4 düzeyleri ile hastalığın yaygınlık düzeyi, MKS, MEAS, HAİ, infamatuar belirteçler, D-dimer, lökosit ve nötrofil sayıları arasında bir ilişki saptanmadı ($r<0.20$ $p>0.05$). ÜK hastalarında tedavi almayanlar, sadece 5-ASA, veya 5-ASA ve/veya diğer ajanları kullananlarda serum HH4 düzeyleri farklı saptanmadı ($p>0.05$). ROC analizi ile ÜK serum HH4 düzeylerinin tanısal doğruluğu istatistiksel olarak anlamlı saptandı (AUC=0.782, 95% CI: 0.690-0.857, $p<0.001$). ÜK'de <= 364 ng/L serum HH4 cut-off değeri için sensivite ve spesifite sırasıyla 88.9 % ve 72.4 % saptandı.

Sonuç: Düşük serum HH4 düzeyleri ÜK'de tanısal etkinliğe sahip olabilir. Hastalığın klinik ve laboratuar özellikleri ile serum HH4 ilişkisini değerlendiren ileri çalışmalar gereklidir.

Anahtar Kelimeler: Ülseratif kolit, serum histon H4, tanı

Can SERUM Histon H4 Level Be a Biomarker In Ulcerative Colitis?

İrfan Küçük[1], Fatih Özçelik[2], Yusuf Yazgan[3], İsmail Yılmaz[4], Mustafa Kaplan[5], İdris Yıldırım[6]

[1]İrfan KÜÇÜK, University of Health Sciences Sultan 2. Abdulhamid Han Training and Research HospitalDepartment of Gastroenterology, İstanbul
[2]Fatih ÖZÇELİK, University of Health Sciences Sultan 2. Abdulhamid Han Training and Research Hospital,Department of Medical Biochemistry, İstanbul,Turkey
[3]Yusuf YAZGAN, University of Health Sciences Sultan 2. Abdulhamid Han Training and Research Hospital, Department of Gastroenterology, İstanbul
[4]İsmail YILMAZ, University of Health Sciences Sultan 2. Abdulhamid Han Training and Research Hospital, Department of Pathology, İstanbul
[5]Mustafa KAPLAN, University of Health Sciences Sultan 2. Abdulhamid Han Training and Research Hospital, Department of Internal Medicine, İstanbul
[6]İdris YILDIRIM, University of Health Sciences Sultan 2. Abdulhamid Han Training and Research HospitalDepartment of Gastroenterology, İstanbul

Background/Aims: Histones are neutrophil extracellular trap molecules (NETs) and they were reported to have diagnostic values in some clinical scenarios. We aimed to evaluate whether serum histone H4 (HH4) can be a diagnostic and prognostic marker for ulcerative colitis (UC).

Materials-Methods: This case-control study included 58 UC patients (34 males and 24 females) and 45 healthy controls (25 males and 20 females). Mayo Clinical scoring system (MCS) was used for the clinical, endoscopic features (MEAS) and Truelove-Witt's method was applied for the histopathologic

activity indexes (HAI) in UC patients. Human HH4 (HIST1H4A) kit was used for the enzyme-linked immunosorbent assay (ELISA) of serum HH4.

Results: Serum HH4 was significantly lower in the UC group as compared to the controls ($p<0.05$). Among UC patients, there was no correlation between serum HH4 and disease extent (DE), MCS, MEAS, HAI, inflammatory markers, D-dimer, leukocyte and neutrophil counts ($r<0.20$ $p>0.05$). HH4 levels were not statistically significant between the patients without any medication and those taking only 5-ASA, or 5-ASA and/or the other agents ($p>0.05$). The receiver operating characteristic curve (ROC) analysis revealed that the diagnostic accuracy of serum HH4 concentrations in UC were statistically significant (AUC=0.782, 95%CI: 0.690-0.857, $p<0.001$). The specificity and sensitivity for the cut-off level of <= 364 ng/L were 88.9% and 72.4%, respectively.

Conclusion: Low serum HH4 values might have diagnostic accuracy in UC. Further studies are needed to delineate the relations between the clinical and laboratory traits of UC and serum HH4.

Keywords: Ulcerative colitis, serum histone H4, diagnosis

Şekil 1
Figure1

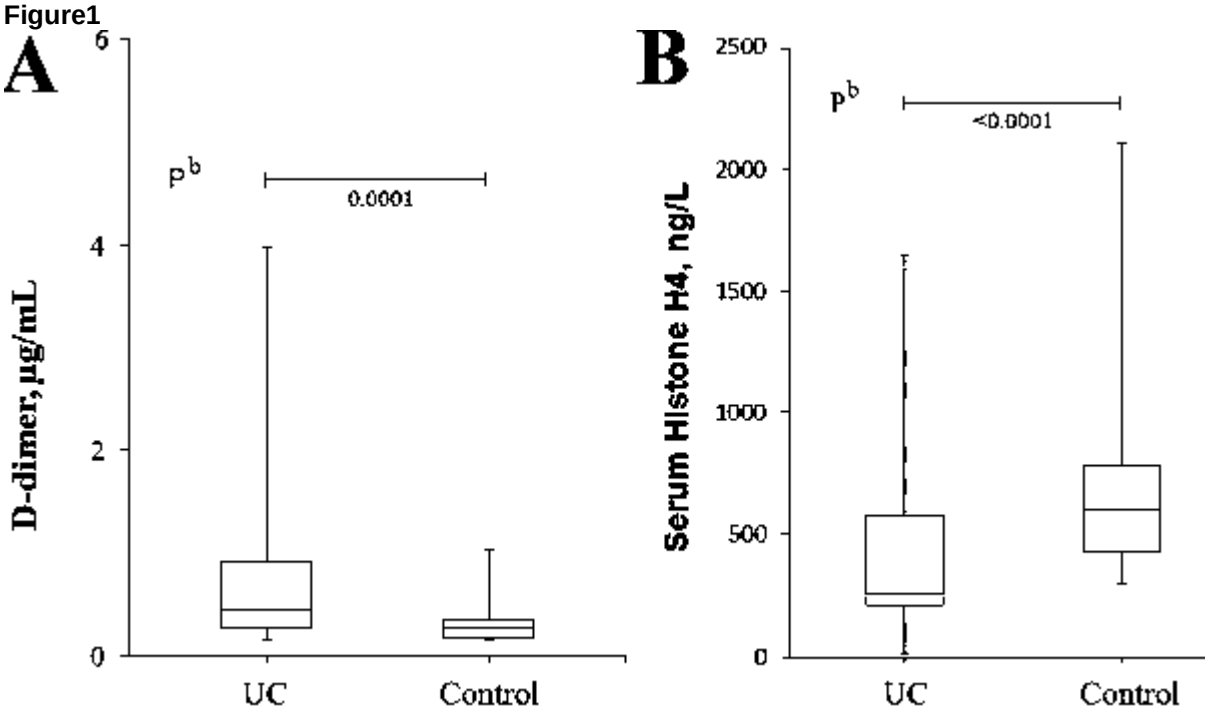

Ülseratif kolit hasta ve sağlıklı kontol grubunda D-dimer ve serum histon H4 düzeylerinin karşılaştırılması
Comparison of D-dimer and serum histone H4 levels of ulcerative colitis patients and the control group.

Şekil 2
Figure 2

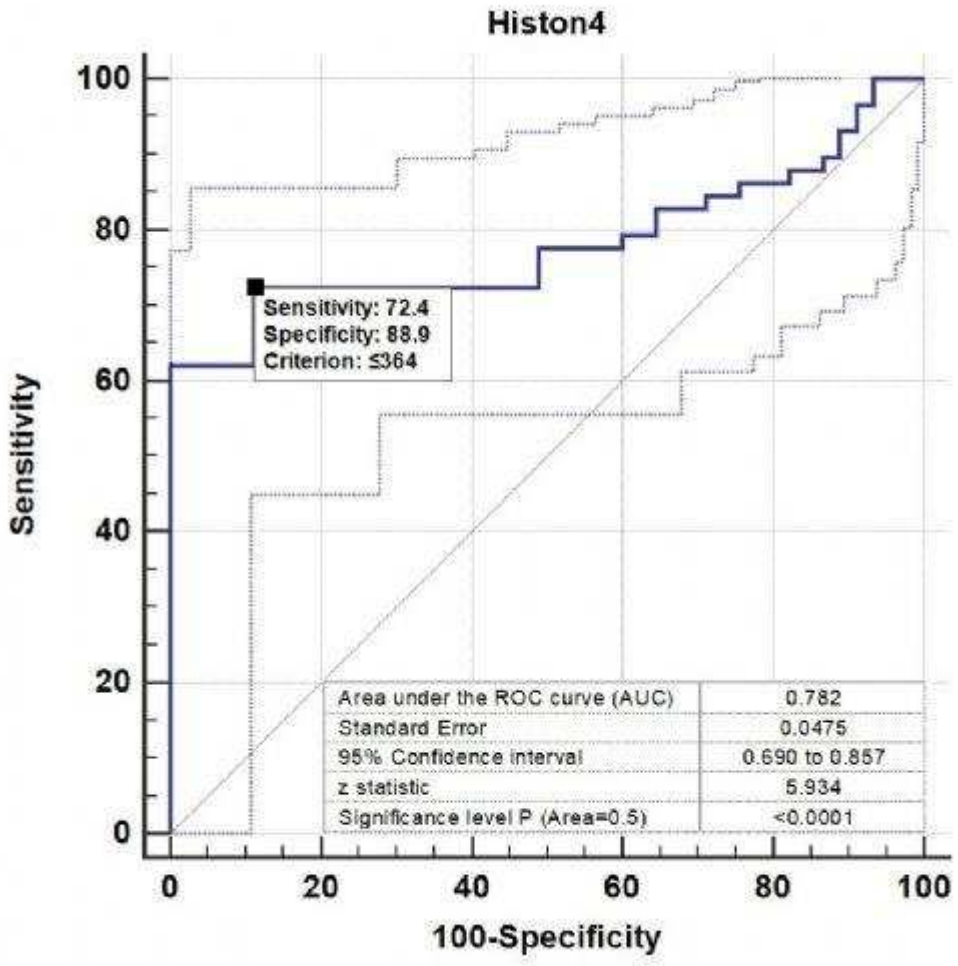

ROC (receiver operating curve) analizi ile serum histon H4 düzeylerinin ülseratif kolit için tanısal doğruluğunun değerlendirilmesi
ROC curve of serum histone H4 values for determining the presence of ulcerative colitis

Tablo 1. Çalışma gruplarının demografik, klinik ve laboratuar özellikleri

Demografik özellikler	Ülseratif kolit hastaları n=58	Kontrol grubu n=45	p değeri
Cinsiyet, n (%)			
Kadın	24 (41)	20 (44)	0.789b
Erkek	34 (59)	25(56)	
Yaş (yıl)			40±14
ortalama ± SD	40±14	40±14	0.773b
medyan (min-mak.)	38(18-74)	36(20-73)	
ESH (mm/h), ortalama ± SD	41.7±35.2	10.8±9.7	<0.001a
Albumin (g/dL), medyan (min-mak.)	4.5(2.1-5.4)	4.6(3.4-5.3)	0.043b
Lökosit (x103/µL), ortalama ± SD	8.8±3.3	8.0±2.5	0.191a
CRP (mg/L), medyan (min-mak.)	10.4(0.2-138)	2.1(0.2-14.2)	<0.001b
Nötrofil (x103/µL), ortalama ± SD	5.6±2.6	5.0±2.0	0.184a
D-dimer (µg/mL), medyan (min-mak.)	0.46(0.17-4.00) 0.27(0.17-1.04) < 0.001b	0.27(0.17-1.04)	< 0.001b
Serum Histon-H4 (ng/L), medyan (min-mak.)	268(14-1639)	598(310-2134)	<0.001b
Hastalık süresi (yıl)			
ortalama ± SD	4±4		
medyan (min-mak.)	2 (0-20)		
ÜK tutulumu, n (%)			
Remisyon	3 (5.17)		
Proktit	14 (24.13)		
Sol kolon koliti	21 (36.21)		
Yaygın kolit	20 (34.48)		
Mayo Endoskopik Aktivite Skoru, n (%)			
0 (İnaktif hastalık)	4 (6.90)		
1 (Hafif)	19 (32.75)		
2 (Orta)	21 (36.21)		
3 (Ağır)	14 (24.13)		
Tedavi, n (%)			
Tedavi yok	19 (29.31)		
5-ASA	37 (63.79)		
Steroid	3 (5.17)		
Azothioprin	7 (12.06)		
Anti-TNF alfa	6 (10.34)		
IBH aile öyküsü, n (%)	6 (10.24)		
Mayo Kliink Aktivite Skoru medyan	5.67		

Remisyon (skor <= 2), n (%)	12 (20.68)		
Aktivasyon (skor>2), n (%)	46 (79.31)		
Histolojik Aktivite İndeksi	5.19±2.30		

a Eşleşmemiş t testi, b Mann-Whitney Testi. Parametrik veriler ortalama ± standart sapma, parametrik olmayan veriler medyan (min-maks.) olarak gösterildi. ESH:Eritrosit sedimantasyon hızı, CRP:C-reaktif protein 5-ASA: 5-aminosalisilat, TNF:tümör nekrozis faktör, IBH:inflamatuar bağırsak hastalığı.

Table 1. Demographic, clinic and laboratory characteristics of the study population

Demographic Features	Patients with UC n=58	Controls n=45	p value
Gender of attainers, n (%)			
Female	24 (41)	20 (44)	0.789b
Male	34 (59)	25(56)	
Age (years)			
mean ± SD	40±14	40±14	0.773b
median(min-max)	38(18-74)	36(20-73)	
ESR (mm/h), mean ± SD	41.7±35.2	10.8±9.7	<0.001a
Albumin (g/dL), median(min-max)	4.5(2.1-5.4)	4.6(3.4-5.3)	0.043b
Leukocytes (x103/µL), mean ± SD	8.8±3.3	8.0±2.5	0.191a
CRP (mg/L), median(min-max)	10.4(0.2-138)	2.1(0.2-14.2)	<0.001b
Neutrophils (x103/µL), mean ± SD	5.6±2.6	5.0±2.0	0.184a
D-dimer (µg/mL), median(min-max)	0.46(0.17-4.00)	0.27(0.17-1.04)	< 0.001b
Serum Histon-H4 (ng/L), median(min-max)	268(14-1639)	598(310-2134)	<0.001b
Disease duration (years)			
mean ± SD	4±4		
median(min-max)	2 (0-20)		
Extend of UC, n (%)			
Remission	3 (5.17)		
Proctitis	14 (24.13)		
Left sided colitis	21 (36.21)		
Extensive colitis	20 (34.48)		
Mayo Endoscopic Activity Score, n (%)			
0 (Inactive disease)	4 (6.90)		
1 (Mild)	19 (32.75)		
2 (Moderate)	21 (36.21)		
3 (Severe)	14 (24.13)		
Treatments of the patients, n (%)			
No treatment	19 (29.31)		
5-ASA	37 (63.79)		
Steroids	3 (5.17)		
Azothioprin	7 (12.06)		
Anti-TNF alpha	6 (10.34)		
Family history of IBD, n (%)	6 (10.24)		
Mayo Clinical Activity Score, median	5.67		
Remission (score <= 2), n (%)	12 (20.68)		
Activation (score>2), n (%)	46 (79.31)		
Histological Acitivity Index	5.19±2.30		

a Unpaired t test, b Mann-Whitney Test. Parametric data were shown as mean ± standard deviation and non-parametric data as median (min-max). ESR:Erythrocyte sedimentation rate, CRP: C-reactive protein 5-ASA: 5-aminosalycilate, TNF:tumor necrosis factor, IBD:inflammatory bowel disease.

Table 2. Tedavi durumlarına göre serum histon H4 düzeylerinin karşılaştırılması

	Sağlıklı kontroller n=45	Tedavi almayan ülseratif kolit hastaları n=19	Sadece 5-ASA kullanan ülseratif kolit hastaları n=26	5-ASA ve/veya diğer tedavi ajanlarını kullanan ülseratif kolit hastaları n=39	p değeri
Serum HH4 (ng/L)	598 (310-2134)	289 (209-1639)	256 (14-1454)	-	<0.001a,b
	598 (310-2134)	289 (209-1639)	-	266 (14-1454)	<0.001a,c

a Kruskal-Wallis test b Dunn'ın Çoklu Karşılaştırma Testi: kontrol grubu ile tedavi almayan ülseratif kolit hastaları (p<0.05), kontrol grubu ile 5-ASA kullanan hastalar (p<0.001), tedavi almayanlar ile 5-ASA (p>0.05). c Dunn'ın Çoklu Karşılaştırma Testi: kontrol grubu ile tedavi almayan ülseratif kolit hastaları (p<0.05), kontrol grubu ile 5-ASA ve/veya diğer tedavi ajanlarını kullanan ülseratif kolit hastaları (p<0.001), tedavi almayan ülseratif kolit hastaları ile 5-ASA ve/veya diğer tedavi ajanlarını kullanan ülseratif kolit hastaları (p>0.05). HH4: Histone H4, 5-ASA: 5-aminosallisilik asit.

Table 2. Comparison of serum histone H4 values according to the medications

	Healthy controls n=45	Patients taking no medications n=19	Patients taking only 5-ASA n=26	Patients taking 5-ASA and/or the other agents n=39	p value
Serum HH4 (ng/L)	598 (310-2134)	289 (209-1639)	256 (14-1454)	-	<0.001a,b
	598 (310-2134)	289 (209-1639)	-	266 (14-1454)	<0.001a,c

a Kruskal-Wallis test b Dunn's Multiple Comparisons Test: controls vs patients with no medications (p<0.05), controls vs treatment with 5-ASA (p<0.001), patients with no medications vs treatment with 5-ASA (p>0.05). c Dunn's Multiple Comparisons Test: controls vs patients with no medications (p<0.05), controls vs patient using 5-ASA and/or the other agents (p<0.001), patients with no medications vs patient using 5-ASA and/or the other agents (p>0.05). HH4: Histone H4, 5-ASA: 5-aminosalycilate

[

SS-021/ 39. Ulusal Gastroenteroloji Haftası

İnflamatuvar Bağırsak Hastalıklarının Etiyolojisinde Çevresel Risk Faktörlerinin Rolü: Çok Merkezli Çalışma

Cemile Cansu Alperen[1], Ülkü Dağlı[2], Barış Soydaş[3], Birol Özer[3], Mustafa Erbayrak[4], Nurten Akyürek Savaş[5], Gülhan Kanat Ünler[6], Cenk Emre Meral[7], Uğur Toprak[8], Ahmet Sedat Boyacıoğlu[2]

[1]Başkent Üniversitesi Tıp Fakültesi, İç Hastalıkları Ana Bilim Dalı, Ankara, Türkiye
[2]Başkent Üniversitesi Tıp Fakültesi, Gastroenteroloji Bilim Dalı, Ankara, Türkiye
[3]Başkent Üniversitesi Tıp Fakültesi, Gastroenteroloji Bilim Dalı, Adana, Türkiye
[4]Başkent Üniversitesi Tıp Fakültesi, Gastroenteroloji Bilim Dalı, Alanya, Türkiye
[5]Başkent Üniversitesi Tıp Fakültesi, Gastroenteroloji Bilim Dalı, İstanbul, Türkiye
[6]Başkent Üniversitesi Tıp Fakültesi, Gastroenteroloji Bilim Dalı, Konya, Türkiye
[7]Başkent Üniversitesi Tıp Fakültesi, Gastroenteroloji Bilim Dalı, İzmir, Türkiye
[8]Başkent Üniversitesi Tıp Fakültesi, Biyoistatistik Ana Bilim Dalı, Ankara, Türkiye

Amaç: İnflamatuvar barsak hastalığının (İBH) insidans ve prevalansının son yıllardaki küresel artışı, hastalık etiyolojisiyle ilişkilendirilebilecek çevresel faktörlerin etkisinin araştırılmasını önemli hale getirmiştir. Bu çok merkezli vaka-kontrol çalışması ile Türkiye'de İBH gelişimine neden olabilecek çevresel risk faktörlerinin incelenmesi amaçlanmıştır.

Gereç-Yöntem: Çalışma, 11.2020–12.2021 arasında, farklı illerden 6 hastanenin Gastroenteroloji Bilim Dalı'nda, 277 ülseratif kolit (ÜK), 156 Crohn hastalığı (CH) ve 468 sağlıklı gönüllü (yaş ve cinsiyete göre eşleştirilmiş) olmak üzere toplam 901 kişiyle yapılmıştır. Çalışmamızda, Uluslararası İBH Derneği'nin çevresel faktörlerle ilgili anketi temel alınmış, yerel özellikler dikkate alınarak ankete yeni düzenlemeler ve eklemeler yapılmıştır. İncelenen her çevresel faktör önce tek değişkenli ardından çoklu lojistik regresyon modeliyle analiz edilmiş, değişkenler için Odds oranı (OR) ve %95 güven aralığı (CI) hesaplanmıştır. Sonuçta $p<0,05$ ise anlamlı farklılık kabul edilmiştir.

Bulgular: Çocukluk çağında enfeksiyon ilişkili diğer hastalıkları (gastroenterit, üst solunum yolu enfeksiyonu vb.) geçirmiş olmak İBH için risk faktörü olarak bulunmuştur. Çocukluk çağında (<=15 yaşta) antibiyotik kullanımıyla ÜK arasında negatif ilişki gösterilmiştir. Günlük kahve tüketiminin İBH riskini azalttığı saptanmıştır. Rafine şeker, endüstriyel gıda ürünlerinin artmış tüketimi ve stres her iki hastalık için de risk faktörü olarak bulunmuştur. Sigara içmek CH riskini, sigarayı bırakmak ise ÜK riskini artırmıştır. Bulgular Tablo 1 ve 2'de sunulmuştur.

Sonuç: Çalışmamız, Türkiye'de çevresel faktörlerin İBH üzerindeki etkilerini inceleyen ilk çok merkezli vaka-kontrol çalışmasıdır. Kahvenin koruyucu etkisi, stresin ve çocukluk çağında enfeksiyon ilişkili hastalık geçirmenin risk faktörü olduğu, çocukluk çağında antibiyotik kullanımının ÜK üzerindeki koruyucu etkisi diğer çalışmalarda sıklıkla gösterilememiş bulgulardır ve çalışmamız bu faktörlerin İBH ile ilişkisini göstermiştir.

Anahtar Kelimeler: Crohn hastalığı, çevresel faktörler, etiyoloji, İBH, Ülseratif kolit

The Role of Environmental Risk Factors in the Etiology of Inflammatory Bowel Diseases: A Multicenter Study

Cemile Cansu Alperen[1], Ülkü Dağlı[2], Barış Soydaş[3], Birol Özer[3], Mustafa Erbayrak[4], Nurten Akyürek Savaş[5], Gülhan Kanat Ünler[6], Cenk Emre Meral[7], Uğur Toprak[8], Ahmet Sedat Boyacıoğlu[2]

[1]Baskent University Faculty of Medicine, Department of Internal Medicine, Ankara, Turkey
[2]Baskent University Faculty of Medicine, Division of Gastroenterology, Ankara, Turkey
[3]Baskent University Faculty of Medicine, Division of Gastroenterology, Adana, Turkey
[4]Baskent University Faculty of Medicine, Division of Gastroenterology, Alanya, Turkey
[5]Baskent University Faculty of Medicine, Division of Gastroenterology, Istanbul, Turkey
[6]Baskent University Faculty of Medicine, Division of Gastroenterology, Konya, Turkey
[7]Baskent University Faculty of Medicine, Division of Gastroenterology, Izmir, Turkey
[8]Baskent University Faculty of Medicine, Department of Biostatistics, Ankara, Turkey

Objective: The increasing incidence and prevalence of inflammatory bowel disease (IBD) in the world has made it important to research the effects of environmental risk factors in etiology. In this multicenter case-control study, it was aimed to examine the environmental risk factors that may cause IBD in Turkey.

Materials-Methods: The study was conducted with 901 people [277 UC, 156 CH, 468 healthy volunteers (matched age and gender)] between 11.2020-12.2021 in the Gastroenterology Department of 6 hospitals. The questionnaire from the International Organisation of IBD on environmental factors was based-on. Each environmental factor examined was first analyzed with univariate then multiple logistic regression model. p value of <0.05 was considered significant.

Results: As a result of multivariate analyzes, having had other infectious diseases in childhood was found to be a risk factor. An inverse relationship was between the use of antibiotics in childhood and UC. Daily coffee consumption reduced the risk of IBD. Increased consumption of refined sugar and industrial food products, stress were found to be risk factors for both diseases. Smoking increased risk of CH, ex-smoking increased risk of UC. Findings are presented in Tables 1 and 2.

Conclusion: Our study is the first multicenter case-control study examining the effects of environmental factors on IBD in Türkiye. We found that childhood antibiotic use is protective on UC, coffee is protective, stress and childhood infection-related disease are risk factors. These findings are often not demonstrated in other studies. We showed the relationship of these factors with IBD.

Keywords: Crohn's disease, environmental factors, etiology, IBD, Ulcerative colitis

Tablo 1
Table 1

	OR, %95 CI, p		
Çocukluk Çağı Faktörleri			
Çocukluk çağı hastalıkları			
Suçiçeği	1,51	0,68 – 3,35	0,316
Kabakulak	1,72	0,77 – 3,85	0,187
Enfeksiyon ilişkili diğer hastalıklar	**7,56**	**1,57 – 36,4**	**0,012**
Çocukluk çağı aşıları (polio)	0	0	0,999
Antibiyotik kullanımı			
≤15 yaş	**0,41**	**0,18 – 0,93**	**0,033**
>15 yaş	1,43	0,62 – 3,26	0,401
Su tüketimi			
Damacana su	0,44	0,17 – 1,13	0,089
Arıtma suyu	0,49	0,22 – 1,10	0,083
Kuyu/Kaynak suyu	**0,22**	**0,10 – 0,50**	**<0,001**
Doğum şekli			
Normal doğum (evde)	1	-	-
Sezaryen doğum	0,51	0,14 – 1,80	0,294
Normal doğum (hastanede)	0,92	0,36 – 2,38	0,868
Apendektomi	2,13	0,53 – 8,53	0,285
Evcil hayvan teması	0,84	0,38 – 1,83	0,655
Egzama	1,12	0,31 – 4,04	0,865
Yüzme	1,31	0,51 – 3,38	0,574
Çocukluk çağında kırsal/kentsel yaşam	0	0	0,999
Diyet			
Kahve			
1-2 bardak/gün	**0,25**	**0,15 – 0,42**	**<0,001**
3 ve daha fazla bardak/gün	**0,13**	**0,07 – 0,27**	**<0,001**
Kola-gazoz (haftalık)	**1,72**	**1,06 – 2,79**	**0,029**
Süt ve süt ürünü (günlük)	**2,72**	**1,22 – 6,07**	**0,015**
Kuruhaklagil (haftalık)	**0,50**	**0,27 – 0,91**	**0,023**
Ekmek tipi (kepekli)	**0,38**	**0,19 – 0,76**	**0,006**
Ekmek miktarı (6 ve daha fazla dilim/gün)	1,07	0,63 – 1,82	0,795
Yumurta (günlük)	1,92	0,95 – 3,88	0,069
Paketlenmiş gıda (günlük)	1,61	0,88 – 2,95	0,123
Zeytin yağı (günlük)	0,64	0,25 – 1,65	0,360
Tereyağı (haftalık)	**0,37**	**0,15 – 0,93**	**0,035**
Ek şeker (2 ve daha fazla (küp şeker/çay kaşığı) / bardak)	1,39	0,30 – 2,33	0,205
Sigara, İlaçlar, Stres ve Sosyoekonomik Faktörler			
Yaşam yeri kırsal/kentsel	0,86	0,19 – 3,92	0,846
Eğitim düzeyi			
Düşük	1	-	-
Yüksek	0,70	0,28 – 1,73	0,433
Stres	**3,27**	**1,76 – 6,10**	**<0,001**
Aspirin	1,43	0,69 – 2,98	0,334
NSAİİ	0,96	0,51 – 1,82	0,907
OKS	0,94	0,48 – 1,85	0,853
Sigara (sigarayı bırakmak)	**3,16**	**1,19 – 8,37**	**0,021**

NSAİİ: nonsteroid anti-inflamatuvar ilaç, OKS: oral kontraseptif

Çevresel risk faktörlerinin çok değişkenli modelde ÜK üzerine etkisi
The effect of environmental risk factors on UC in the multivariate model

Tablo 2
Table 2

	OR, %95 CI, p		
Çocukluk Çağı Faktörleri			
Çocukluk çağı hastalıkları			
Kızamıkçık	0,55	0,12 – 2,41	0,425
Kabakulak	1,49	0,59 – 3,76	0,403
Enfeksiyon ilişkili diğer hastalıklar	**9,45**	**2,51 – 35,6**	**0,001**
Çocukluk çağı aşıları (polio)	0	0	0,999
Su tüketimi			
Damacana su	0,44	0,16 – 1,20	0,109
Arıtma suyu	0,69	0,30 – 1,59	0,382
Kuyu/Kaynak suyu	**0,40**	**0,17 – 0,92**	**0,031**
Doğum şekli			
Normal doğum (evde)	1	-	-
Sezaryen doğum	0,33	0,08 – 1,41	0,134
Normal doğum (hastanede)	0,67	0,26 – 1,73	0,407
Apendektomi	0,22	0,02 – 2,67	0,236
Tonsillektomi	0,96	0,27 – 3,40	0,944
0-5 yaş kırsal/kentsel yaşam	1,75	0,07 – 42,9	0,730
6-11 yaş kırsal/kentsel yaşam	0,53	0,02 – 15,4	0,712
Yüzme	0,78	0,28 – 2,18	0,637
4 kutu ve üzeri antibiyotik kullanımı	1,87	0,70 – 5,03	0,214
Diyet			
Kahve			
1-2 bardak/gün	**0,28**	**0,14 – 0,55**	**<0,001**
3 ve daha fazla bardak/gün	**0,11**	**0,04 – 0,28**	**<0,001**
Ek şeker (2 ve daha fazla (küp şeker/çay kaşığı) / bardak)	**2,56**	**1,29 – 5,08**	**0,007**
Paketlenmiş gıda (günlük)	**2,92**	**1,23 – 6,92**	**0,015**
Paketlenmiş gıda (haftalık)	**2,23**	**1,02 – 4,91**	**0,045**
Kurubaklagil (günlük)	**0,18**	**0,05 – 0,65**	**0,009**
Kurubaklagil (haftalık)	**0,26**	**0,13 – 0,55**	**<0,001**
Ekmek tipi (kepekli)	**0,23**	**0,07 – 0,77**	**0,017**
Ekmek miktarı (6 ve daha fazla dilim/gün)	1,56	0,77 – 3,19	0,220
Yumurta (günlük)	2,18	0,84 – 5,69	0,110
Tavuk (günlük)	2,34	0,70 – 7,86	0,170
Kola-gazoz (günlük)	1,20	0,55 – 2,64	0,643
Süt ve süt ürünü (günlük)	2,00	0,70 – 5,70	0,194
Zeytin yağı (günlük)	0,43	0,14 – 1,33	0,143
Tereyağı (haftalık)	0,86	0,26 – 2,82	0,803
Margarin (daha seyrek)	**0,42**	**0,21 – 0,82**	**0,012**
Meyve (günlük)	0,78	0,33 – 1,83	0,565
Sebze (günlük)	1,45	0,55 – 3,78	0,451
Sigara, İlaçlar, Stres ve Sosyoekonomik Faktörler			
Cinsiyet (erkek)	1,89	0,16 – 22,3	0,613
Eğitim düzeyi			
Düşük	1	-	-
Orta	**0,28**	**0,11 – 0,75**	**0,011**
Yüksek	**0,40**	**0,16 – 1,01**	**0,05**
Stres	**4,40**	**2,12 – 9,10**	**<0,001**
Aspirin	**2,70**	**1,25 – 5,84**	**0,011**
NSAİİ	1,48	0,69 – 3,20	0,318
OKS	1,07	0,50 – 2,28	0,868
Sigara içmek	**2,38**	**1,16 – 4,91**	**0,018**

NSAİİ: nonsteroid anti-inflamatuvar ilaç, OKS: oral kontraseptif

Çevresel risk faktörlerinin çok değişkenli modelde CH üzerine etkisi
The effect of environmental risk factors on CD in the multivariate model

SS-022 / 39. Ulusal Gastroenteroloji Haftası
İnflamatuar Bağırsak Hastalıklarında Hastalık Aktivitesinin Triptofan Metabolizması İle İlişkisi

Ali Karataş[1], Tarkan Karakan[1], Nergiz Ekmen[1], Yasemin Ünsal[1], Feyza Keleş[2], Özlem Gülbahar[2], Mehmet Cindoruk[1]

[1]Gazi Üniversitesi Tıp Fakültesi Gastroenteroloji Bilim Dalı
[2]Gazi Üniversitesi Tıp Fakültesi Biyokimya Anabilim Dalı

Giriş-Amaç: Çalışmamızda inflamatuar bağırsak hastalıklarında sistematik olarak triptofan ve kynurenine yolağının triptofan ve kynurenin,kynurenik asit, quinaldik asit, 3-hidrokiskynurenin, antranilik asit,ksanturenik ait gibi metabolitlerinin düzeyleri saptandı. Hastalar aktif ve inaktif olarak şekilde 2 grupta incelenecek, triptofan ve metabolitlerinin düzeyleri ile hastalık aktivasyonunun klinik, laboratuar, endoskopik bulguları ve de fekal kalprotektin arasında bir korelasyon olup olmadığı araştırıldı.

Metod: Çalışmaya 77 (%66.4) ülseratif kolit, 39 (%33.6) crohn hastalığı olmak üzere 116 hasta dahil edildi. Hastaların %43.1 (n=50)'ü kadın, %56.9 (n=66)'u erkek. Kadınların yaş ortalması 42.07±13.39 yıl, erkeklerin yaş ortalması 43.89± 14.64 yıl olarak tespit edilmiştir. Hastalık aktivitesine göre yapılan incelemede 35 (%63.6) UK, 20 (36.4) Crohn olmak üzere toplam 55 (%47.4) remisyonda, 42 (68.9) UK ve 19 (%31.1) olmak üzere toplam 61 (%52.6) hasta aktifti. Bu hastalarda serum triptofan ve metobilitlerini düzeyi ile fekal kalprotektin seviyeleri kıyaslanarak hastalık aktivitelerini tahminetme gücü hesaplanmaya çalışılmıştır.

Sonuçlar: Tritofanın <=11328.41 ng/ml cut-off değerinde hastalık aktivasyonunu tahmin etme duyarlılığı %72.1, özgüllüğü %62.7 bulunmuştur. Kalprotektinin ise >=89.60 µg/g cut-off değerinde hastalık aktivasyonunu saptama duyarlılığı %84.2, özgüllüğü %67.6 olarak tespit edilmiştir.

Tartışma: Çalışmamızda daha önceki çalışmalara benzer bir şekilde serum triptofan seviyeleri düşük çıkmıştır. Quinolinik asit seviyeleri aktif hastalar ile remisyondaki hastalar arasında bir farklılık göstermemiştir. Daha önceki çalışmalarda triptofan yıkım metaboliti olan quinolinik asit seviyelerini artığı gözlemlenmişti bu yönü ile farklılık arz etmektedir.
Amacımız fekal kalprotektin yöntemine kıyasla hastalık aktivasyonlarını daha erken aşamada gösterebilecek ve daha ucuz bir marker belirlemekti, fakat fekal kalproktektin erken aşamada bile üstün gözükmektedir

Anahtar Kelimeler: İnflamatuar bağırsak hastalığı, Triptofan, Fekal Kalprotektin

Evaluation of tryptophan and its metabolites in predicting disease activation in inflammatory bowel disease

Ali Karataş[1], Tarkan Karakan[1], Nergiz Ekmen[1], Yasemin Ünsal[1], Feyza Keleş[2], Özlem Gülbahar[2], Mehmet Cindoruk[1]

[1]Gazi University Faculty of Medicine Department of Gastroenterology
[2]Gazi University Faculty of Medicine Department of Biochemistry

Background and Aims: In our study, the levels of metabolite such as tryptophan(TRP) and its metobolites were determined systematically in inflammatory bowel diseases.

Methods: A total of 115 patients, 77 (66.4%) with ulcerative colitis and 38 (33.6%) with Crohn's disease, were included in the study. 42.6% (n=49) of the patients were female. 57.4% (n=66) were male. The mean age of women was 42.07±13.39 years, and the mean age of men was 44.23± 10.04 years. We separated patients according to disease activity, a total of 65 (56.5%) patients, including 47 (72.3%) UC, 18 (27.7%) Crohn's, 50(47.4%) in remission; 30 (60%) UC and 20(30%) were active.

Results: At a cut-off value of <=11328.41 ng/ml of tryptophan, the sensitivity to predict disease activation is 76.9% and the specificity is 71.7%. On the other hand, at a cut-off value of >=89.60 µg/g of fecal calprotectin, the sensitivity of detecting disease activation was 88.1% and the specificity was 80.0%.

Conclusions: Similar to previous studies, serum tryptophan levels were found to be low in our study.(1,2) Quinolinic acid levels did not differ between active patients and patients in remission. In previous studies, it was observed that the levels of quinolinic acid, which is the metabolite of tryptophan degradation, increased, which differs in this study. (2)We aimed to identify a cheaper marker that could show disease activations at an earlier stage compared to the fecal calprotectin method, but fecal calprotectin seems to be superior even at an early stage.

Keywords: Inflammatory bowel disease, Tryptophan, Fecal Calprotectin

---

Serum inflamatuar belirteçleri ile serum TRP ve fekal kalprotektin arasındaki ilişkinin değerlendirilmesi
Evaluation of the relationship between serum inflammatory markers and serum TRP and fecal calprotectin

	Tryptophan		Calprotectin	
	r	p	r	p
ESR	**-0.536**	**<0.001**	**0.532**	**<0.001**
CRP	**-0.464**	**<0.001**	**0.547**	**<0.001**
WBC	**-0.294**	**0.008**	0.228	0.060
PLT	**-0.584**	**<0.001**	**0.559**	**<0.001**
Neutrophile	-0.145	0.137	0.045	0.716
Ferritin	0.005	0.966	-0.073	0.583
T.protein	**0.204**	**0.040**	**-0.305**	**0.013**
Albumin	**0.673**	**<0.001**	**-0.586**	**<0.001**

Table 1 Hastalık aktivasyonuna göre klinik ve laboratuar parametrelerin karşılaştırılması
Table 1 Comparison of clinical and laboratory parameters according to disease activation

	Active n=65	Remission n=46	p
Age, year	39.64±12.99	46.48±13.77	**0.007**
Gender			
Female	30 (46.2)	19 (38.0)	0.381
Male	35 (53.8)	31 (62.0)	
Disease type			
Ulcerative Colitis	47(72.3)	30 (60.0)	0.164
Crohn disease	18 (27.7)	20 (40.0)	
Mayo	8.76±1.60	2.63±1.44	
HBI	11.33±3.04	5.10±2.76	
Smoker	6 (9.2)	4(8.0)	
Treatment			
Mes±bud	22 (33.8)	32 (64.0)	
Steroid	9 (13.8)	2 (4.0)	
AZA	18 (27.7)	8 (16.0)	
TNF	15 (23.1)	8(16.0)	
VED	1 (1.5)	0 (0.0)	
ESR,h	36 (3.82-125.0)	18 (3-137.0)	**<0.001**
CRP	12.35 (1.24-241.0)	5.00 (1.00-74.50)	**<0.001**
WBC	8460 (3400-22620)	6955 (4550-12590)	**<0.001**
HB,gr/dl	12.40 (5.90-17.40)	14.10 (8.00-18.10)	**<0.001**
PLT, 10^3	329 (142-608)	260 (165-747)	**0.001**
Neutrophile	5480 (1770-18450)	4105 (2540-7760)	0.187
T.protein	7.30 (3.50-8.40)	7.50 (4.30-8.40)	**0.002**
Albumin	3.95 (1.40-5.00)	4.40 (1.90-5.00)	**<0.001**
Ferritin	20.00 (1-715.00)	26.00 (5.00-32	0.211
Calprotectin, µg/g	2.10 (0.80-4.80)	1.90 (1.20-3,	**<0.001**
PA, ng/ml	5.73 (0.35-80.77)	14.13 (0.35-133.37)	**0.022**
KYNA, ng/ml	32.17 (3.02-205.04)	54.96 (5.20-162.87)	**0.010**
3OH KYN, ng/ml	32.87 (7.37-173.84)	30.80 (13.25-132.33)	0.098
KYN ng/ ng/ml ml	464.33 (47.21-1048.05)	545.99 (129.24-1155.75)	0.231
TRP, ng/ml	9667.06 (1210.71-15703.02)	11916.08 (16.42-16104.68)	**<0.001**
KYN/TRP	0.52 (0.01-019)	0.44 (0.02-0.13)	**0.007**
QA, ng/ml	49.68(3.71-332.33)	47.96 (9.67-281.67)	0.127

ESR, ...; PLT, Platelet; HB, ;

Table 3 Serum inflamatuar markerları ile serum TRP ve dışkı kalprotektin arasındaki ilişkinin değerlendirilmesi
Table 3. Performance of serum tryptophan and calprotectin for prediction disease activation

Variable	*AUC (95% CI)*	*p*	*Cut-off*	*Sensitivity*	*Specificity*
Tryptophan	*0.769 (0.679-0.860)*	*<0.001*	*≤11323.41*	*76.9*	*71.7*
Calprotectin	*0.904 (0.833-0.974)*	*<0.001*	*≥89.60*	*88.1*	*80.0*

**Statistically not significant area under the curve (AUC) obtained from the receiver operating characteristic.*

SS-023 / 39. Ulusal Gastroenteroloji Haftası

Modifiye edilmiş CRP sınır değeri, ÜK hastalarında hem endoskopik hem de histolojik remisyonun öngörülmesi için FKP kadar yönlendiricidir

Oğuz Kağan Bakkaloğlu[1], Gözde Şen[3], Nuray Kepil[4], Tuğçe Eşkazan[2], Enes Ali Kurt[2], Uğur Önal[2], Selçuk Candan[2], Melek Balamir[2], İbrahim Hatemi[2], Yusuf Erzin[2], Aykut Ferhat Çelik[2]

[1]Kosuyolu Yüksek İhtisas EAH - Gastroenteroloji
[2]İstanbul Üniversitesi Cerrahpaşa - Cerrahpaşa Tıp Fakültesi - Gastroenteroloji
[3]İstanbul Üniversitesi Cerrahpaşa - Cerrahpaşa Tıp Fakültesi - İç Hastalıkları
[4]İstanbul Üniversitesi Cerrahpaşa - Cerrahpaşa Tıp Fakültesi - Patoloji

Amaç: Retrospektif olarak, ülseratif kolit(ÜK)'de CRP<3mg/L değerinin, CRP<5mg/L'den iyi endoskopik remisyon(ER) öngörücüsü olduğunu gösterdik. Amacımız, ÜK'de, C-reaktif-protein(CRP) ve fekal-kalprotektin(FKP) için optimum değerleri prospektif olarak tanımlamak, ER ve histolojik remisyonu(HR) öngörebilmekti.

Method:Çalışma >1aydır steroid almamış ÜK'larda(n:135) yürütülmüştür. Potansiyel inflamatuar nedenler dışlanmıştır. Önce CRP&FKP, aynı haftada kolonoskopi ile hastalar değerlendirilmiştir. Mayo endoskopik skoru 0-1 ER olarak kabul edildi. Kolon segmentlerinden ikişer biyopsiyle histolojik inflamasyon aynı patolog tarafından Nancy&Goebes skorları kullanılarak değerlendirildi. Tüm segment biyopsileri Nancy<1 ve Goebes<2 hastalar HR olarak kabul edildi.

Sonuçlar: Hastaların %60'ı erkek, ortalama yaş 46.2(+/-13.9) ve hastalık süresi 8(IQR:11)yıldır.. Montreale göre E1–E2–E3 tutulum sırasıyla %12-%48-%40 sıklıktadır. Hastaların %69'u klinik remisyonda, %53.3'ü(n:72) ER'deydi(Mayo-0:%35.6). ER grubunda CRP ve FKP değerleri anlamlı düşüktü. ER ve Mayo-0 hastalığı öngörmede FKP ve CRP'nin AUC'leri arasında fark bulunmadı(Tablo-1). ER'yi tahmin etmede, FKP ve CRP için optimum değerler 120µg/mg ve 2.75mg/L'di. Tanısal performansları Tablo-1'dedir. ER için CRP ve FKP'nin bu değerlerinin performansları benzerdi(p:0.74). Klinik remisyon grubunda ER'yi öngörmede CRP ve FKP benzerdir(p:0.11). ER'li hastaların %46'sı(n:28) histolojik remisyondaydı. HR açısından CRP ve FKP arasında fark yoktu(Tablo-1). HR için sınır değerler CRP:2,1mg/L, FKP:55µg/mg hesaplandı(Tablo-1). CRP ve FKP kullanılarak HR'deki hastaların yarısı %95özgüllükle tespit edebilmekteydi. Endoskopik-histolojik inflamatuar yük ile CRP, FKP arasındaki ilişki: segmentlerin MAYO-skorlarının toplamı, Nancy/Goebes skorlarının toplamı ve CRP&FKP değerleri arasında orta-derecede korelasyon vardı(p<0.001;r:0.47-0.58).

Sonuç:ER ve HR'yi öngörmede, modifiye CRP(ER:2.75 mg/dL ve HR:2.1 mg/dL), ÜK'de FKP kadar performansa sahiptir. HR CRP seviyesinin ER'den düşük olması, histolojik aktivitenin CRP ile öngörülebileceğini göstermektedir. Modifeye CRP&FKP değerleriyle, HR'deki hastaların yarısı yüksek özgüllükle tahmin edilebilir.

Anahtar Kelimeler: CRP, Endoskopik remisyon, FKP, histolojik remisyon

Reappraised CRP cut-off is as guiding as FCP for prediction of both endoscopic and histologic remissions in UC patients

Oğuz Kağan Bakkaloğlu[1], Gözde Şen[3], Nuray Kepil[4], Tuğçe Eşkazan[2], Enes Ali Kurt[2], Uğur Önal[2], Selçuk Candan[2], Melek Balamir[2], İbrahim Hatemi[2], Yusuf Erzin[2], Aykut Ferhat Çelik[2]

[1]Kosuyolu High Speciality Education and Research Hospital - Gastroenterology
[2]Istanbul University Cerrahpasa - Cerrahpasa Medical School - Gastroenterology
[3]İstanbul Üniversitesi Cerrahpaşa - Cerrahpaşa Tıp Fakültesi - Internal Medicine
[4]İstanbul Üniversitesi Cerrahpaşa - Cerrahpaşa Tıp Fakültesi - Pathology

Objective: We've recently shown CRP<3mg/L is a better predictor of endoscopic remission(ER) than CRP< 5mg/L in UC patients. Our aim was to prospectively disclose optimum CRP&FCP cut-off values in ulcerative colitis(UC), evaluate power of these for predicting ER and histological remissions(HR).

Method: The study was conducted in >1month steroid-free UC patients(n:135). Potential inflammatory causes were excluded. CRP&FCP were evaluated, followed by same-week colonoscopy. Mayo endoscopic sub-score:0-1 was accepted as ER. Two biopsies were taken from colon segments and same pathologist evaluated histological inflammation using Nancy&Goebes scores. Patients were considered as HR when Nancy<1&Goebes<2.

Results:
60% patients were male, mean age:46.2(+/-13.9), disease duration:8(IQR:11) years. Montreal, E1–E2–E3 involvement was seen as 12%-48%-40%. 69% patients had clinical remission, 53.3%(n:72) had ER(Mayo-0:35.6%). CRP&FCP were significantly lower in ER. AUC values of FCP&CRP for ER and Mayo-0 were similar(Table-1). Predicting ER, optimum cut-off for FCP&CRP were 120µg/mg,2.75mg/L. Diagnostic performances of these are in Table-1. CRP& FCP were similar for ER when these were used(p:0.74). CRP&FCP showed similar performances for ER in clinical remission subgroup(p:0.11). 46%of patients with ER(n:28) had HR. ROC analysis showed no difference between CRP&FCP for HR(Table-1). Cut-off values for HR;CRP:2.1mg/L; FKP:55µg/mg(Table-1). CRP&FCP in combination detected %50 patients in HR with %95specificity.MAYO scores, Nancy/Goebes scores of segments were moderately correlated with CRP&FCP(p<0.001;r:0.47-0.58).

Conclusion: CRP(ER:2.75 mg/dL&HR:2.1mg/dL) had as much diagnostic contribution as FCP in UC to predict ER/HR. Lower CRP level of HR, indicates histological activity may be predictable by modified CRP cut-off. CRP&FCP can predict %50patients in HR with high specificity.

Keywords: CRP, Endoscpic remission, FCP, Histological remission

Tablo 1: Endoskopik ve histolojik remisyonun öngörülmesinde CRP ve FKP'nin tanısal performansı

	Mayo 0-1 Hastalık*	Mayo 0-1 Hastalık*	Mayo 0-1 Hastalık*	Mayo – 0 Hastalık	Mayo – 0 Hastalık	Mayo – 0 Hastalık	Histolojik Remisyon	Histolojik Remisyon	Histolojik Remisyon
	CRP 2.75mg/dL	FKP 120µg/mg	p	CRP 2.3mg/dL	FKP 80µg/mg	p	CRP 2.1mg/dL	FKP 55µg/mg	p
AUC	0.78	0.84	0.169	0.718	0.816	0.09	0.767	0.792	0.62
Duyarlılık	73	77		65	70		65	61	
Özgüllük	72	79		70	75		74	77	
Tanısal doğruluk	72	78		68	72		71	74	

**Endoskopik remisyon CRP ve FCP AUC değerlerini karşılaştırmak için p değerleri hesaplandı*

Table 1: Diagnostic performance of CRP and FCP in predicting endoscopic and histologic remission

	MAYO 0-1*	MAYO 0-1*	MAYO 0-1*	MAYO -0	MAYO -0	MAYO -0	Histologic remission	Histologic remission	Histologic remission
	CRP 2.75mg/dL	FKP 120µg/mg	p	CRP 2.3mg/dL	FKP 80µg/mg	p	CRP 2.1mg/dL	FKP 55µg/mg	p
AUC	0.78	0.84	0.169	0.718	0.816	0.09	0.767	0.792	0.62
Sensitivity	73	77		65	70		65	61	
Specificity	72	79		70	75		74	77	
Diagnostic Accuracy	72	78		68	72		71	74	

**Endoscopic remission was presented by Mayo 0-1 rather than less agreeable Mayo 0; p values were calculated to compare AUC for CRP and FCP*

SS-024 / 39. Ulusal Gastroenteroloji Haftası

Ülseratif Kolit'te endoskopik remisyonunu öngörmede intestinal USG, CRP, Fekal kalprotektin ve bunların kombinasyonlarının etkinliğinin karşılaştırılması

Gözde Şen[1], Oğuz Kağan Bakkaloğlu[3], Tuğçe Eşkazan[2], Enes Ali Kurt[2], Uğur Önal[2], Selçuk Candan[2], Nuray Kepil[4], İbrahim Hatemi[2], Aykut Ferhat Çelik[2], Yusuf Erzin[2]

[1]İstanbul Üniversitesi Cerrahpaşa - Cerrahpaşa Tıp Fakültesi - İç Hastalıklarıl
[2]İstanbul Üniversitesi Cerrahpaşa - Cerrahpaşa Tıp Fakültesi - Gastroenteroloji
[3]Kosuyolu Yüksek İhtisas EAH - Gastroenteroloji
[4]İStanbul Üniversitesi Cerrahpaşa - Cerrahpaşa Tıp Fakültesi - Patoloji

Amaç:Çalışmanın amacı ülseratif kolit(ÜK) hastalarında intestinal ultrasonografi(I-USG), C-reaktif protein(CRP) ve fekal-Kalprotektin'in(FKP) ve kombinasyonlarının endoskopik remisyonu(ER) öngörmesini değerlendirmekti.

Method:1 ay içinde steroid kullanmamamış hastalar, prospektif olarak aynı hafta içinde I-USG,CRP,FKP ve kolonoskopi ile değerlendirildi. I-USG'de Doppler ve kalınlık artışı; CRP(<5mg/dL),FKP(<100 µg/mg) ve kombinasyonlarının, ER'yi(MAYO 0-1) öngörmesi değerlendirildi. İzole proktitli hastalar çalışmaya alınmadı. Performanslarını karşılaştırmada McNemar testi kullanıldı.

Sonuçlar:108 hastadan değerlendirilen doksan hasta mevuttu. Hastaların %71'i klinik remisyonda, %51'i(n:46) ER'daydı. Duvar kalınlığı değerleri ROC analiziyle belirlendi. Sigmoid kolon:3,95mm(AUC:78,Sens:%72,Spes:%72), inen kolon:3,5 mm, kalanında:3,1mm'ydi. Kalınlaşma veya Doppler aktif hastalıkta inaktiflere göre daha sıktı(p:0.04;p:0.004). Tablo-1, ER'yi tahmin etmede kalınlık, Doppler,CRP&&FKP'nin performansını özetlemektedir. Dopplerin tanısal doğruluğu(DA) kalınlığa göre daha yüksekti(p<0.001). Doppler için sadece sigmoid,n değerlendirilmesi, tüm kolonla aynı sonuçlara sahipti. Kalınllıkı ve Doppler birleştirildiğinde, hastaların %40'ında yüksek özgüllük(82-84) ve pozitif-prediktif-değer(PPV)(70-71) ile remisyon/aktivite öngörülebildi. En yüksek DA, CRP, FKP veya bunların kombinasyonları için elde edildi. FKP (<100 µg/mg) ile CRP(<5mg/dL) karşılaştırıldığında (p<0.001) ER'yi öngörmede anlamlı bir fark vardı. Ancak CRP ve Doppler aktivite değerlendirmesi birleştirilip FKP ile karşılaştırıldığında tanısal performansta fark yoktu (p: 0,55). CRP, FKP ve I-USG Doppler değerlendirmenin kombinasyonu, ER'yi %91 özgüllük ve %85 PPV ile öngörmekteydi.

Sonuç:I-USG'de duvar kalınlık artışı ve Doppler aktivitesi endoskopik aktif hastalık ile ilişkilidir ve hastaların yaklaşık yarısında yüksek PPV ile kolonoskopi sonucunu öngörebilir. Doppler aktivitesinin yokluğu, ER'yi tahmin etmek için normal duvar kalınlığından daha değerlidir ve sigmoid Doppler aktivitesi, kolonun geri kalanını yüksek oranda yansıtıyor gibi görünmektedir. Takipte sigmoid Doppler ölçümü ile CRP ve FKP, ÜK'li olguların bazılarında kolonoskopisiz karar vermeyi sağlayabilir.

Anahtar Kelimeler: CRP, FKP, Endoskopik Remisyon, Ultrasonografi, Ülseratif Kolit

Comparison of intestinal US with CRP, Fecal Calprotectin and their combinations to predict endoscopic remission of UC

Gözde Şen[1], Oğuz Kağan Bakkaloğlu[3], Tuğçe Eşkazan[2], Enes Ali Kurt[2], Uğur Önal[2], Selçuk Candan[2], Nuray Kepil[4], İbrahim Hatemi[2], Aykut Ferhat Çelik[2], Yusuf Erzin[2]

[1]İstanbul Üniversitesi Cerrahpaşa - Cerrahpaşa Tıp Fakültesi - Internal Medicine
[2]IStanbul University Cerrahpasa - Cerrahpasa Medical School - Gastroenterologyl
[3]Kosuyolu High Speciality Education and Research Hospital - Gastroenterology
[4]İstanbul Üniversitesi Cerrahpaşa - Cerrahpaşa Tıp Fakültesi - Pathology

Objective:
Our aim was to evaluate role of intestinal-ultrasonography(I-USG), C-reactive-protein(CRP)& fecal-Calprotectin(FCP), their combinations to predict endoscopic remission(ER) in ulcerative colitis(UC).

Method: Patients who did not use steroids in the previous 1-month were prospectively evaluated, I-USG, CRP, FCP measurements followed by endoscopy, performed in one week. Doppler activity, wall

thickening, CRP(<5mg/dL), FCP(<100µg/mg), their combinations were compared with endoscopy for ER(MAYO-0).McNemar test was used for diagnostic performances.

Results:
90of106 patients were suitable for analysis. 71% were in clinical remission, 51%(n:46) had ER. I-USG wall thickness values were determined by ROC analysis. sigmoid colon: 3.95 mm(AUC: 78,Sens:72%,Spes:72%), descending colon:3.5mm, remainder:3.1mm. Wall thickening/ Doppler positivity was more common in active disease compared to inactive(p:0.04;p:0.004). Table-1 summarizes diagnostic performance of wall thickness, Doppler, CRP&FCP for ER. Diagnostic accuracy(DA) of Doppler was higher than thickening(p<0.001). Only sigmoid Doppler had the same results of entire colon. Thickening&Doppler combined predicted remission/active disease with high specificity(82-84)&positive-predictive-value(PPV)(70-71) in 40%of patients. Highest DA was for CRP,FCP or combinations. There was a difference predicting ER for FCP(<100 µg/mg) compared CRP(<5mg/dL)(p<0.001). When CRP&Doppler were combined, compared with FCP, there was no difference(p: 0.55). Combination of CRP,FCP&Doppler predicted ER with %91specificity,%85PPV.

Conclusion:
Wall thickening&Doppler are associated with active disease, predict result of colonoscopy with high PPV in half of patients. Absence of Doppler appears to be more valuable than normal wall thickness for ER. Sigmoid Doppler appears to highly reflect rest of colon. CRP&FCP with sigmoid Doppler measurement, in the follow up, may spare unnesseray Colonoscopy in most of the cases with UC.

Keywords: CRP, FCP, Endoscopic Remission, Ultrasonography, Ulcerative Colitis

Tablo-1: ER'yi öngörmede inflamatuar belirteçlerin, I-USG'nin ve bunların çeşitli kombinasyonlarının performansı

		Duyarlılık (%)	Özgüllük (%)	Pozitif öngörü değeri (%)	Negatif öngörü değeri (%)	Tanısal doğruluk %
C	CRP <5mg/dL	85	59	68	79	72
F	FKP <100	69	84	82	73	76
D	Duvar kalınlık artışı (-)	35	84	70	55	59
S	Sadece sigmoid Doppler (-)	87	43	62	76	66
	Tüm segment Doppler (-)	83	46	61	71	64
	D (-) & S (-)	35	84	79	55	58
	C & F	60	86	82	68	73
	F & S (-)	60	91	87	69	75
	C & S (-)	70	75	74	70	72
	C & F& s (-)	53	91	85	65	71

Table-1: Performance of inflammatory markers, I-USG and their various combinations for predicting ER

		Sensitivity (%)	Specificity (%)	Positive Predictive Value (%)	Negative Predictive Value (%)	Diagnostic Accuracy %
C	CRP <5mg/dL	85	59	68	79	72
F	FKP <100	69	84	82	73	76
W	Wall thickening (-)	35	84	70	55	59
D	Only sigmoid Doppler (-)	87	43	62	76	66
	All segment Doppler (-)	83	46	61	71	64
	W (-) & D (-)	35	84	70	55	58
	C & F	60	86	82	68	73
	F & D (-)	60	91	87	69	75
	C & D (-)	70	75	74	70	72
	C & F& D (-)	51	91	85	65	71

SS-025/ 39. Ulusal Gastroenteroloji Haftası

Ülseratif Kolit Ve Crohn Hastalarında Strain Ekokardiyografi İle Sol Ventrikül Kontraktil Fonksiyonlarının Değerlendirilmesi Ve Hastalık Aktivasyonuyla İlişkisinin Araştırılması

Ali Turunç[1], Oğuz Kağan Polat[1], Mert Deniz Savcılıoğlu[2], İrfan Veysel Düzen[2], Seval Kul[3], Murat Taner Gülşen[4], Sezgin Barutçu[4]

[1]Gaziantep Üniversitesi Tıp Fakültesi, İç Hastalıkları Ana Bilim Dalı, Gaziantep
[2]Gaziantep Üniversitesi Tıp Fakültesi, Kardiyoloji Ana Bilim Dalı, Gaziantep
[3]Gaziantep Üniversitesi Tıp Fakültesi, Biyoistatistik Ana Bilim Dalı, Gaziantep
[4]Gaziantep Üniversitesi Tıp Fakültesi, Gastroenteroloji Bilim Dalı, Gaziantep

GİRİŞ: İnflamatuar barsak hastalıkları (İBH), remisyon ve relaps dönemleri ile karakterize kronik immün aracılı hastalıklardır. İBH'nin kardiyak tutulumu nadiren görülebilmektedir. Çalışmanın amacı, İBH hastalarında inflamasyonla ilişkili kardiyak risklerin erken dönemde strain ekokardiyografik yöntemlerle öngörülebilmesini tespit etmektir

Gereç-Yöntem: Prospektif olan bu çalışmaya Gastroenteroloji polikliniğine başvuran ve aktif hastalığı bulunan 18 Ülseratif Kolit ve 22 Crohn hastası alındı. Hastalara tedavi öncesi Longitudinal Strain Ekokardiyografi yapıldı. Tedavi sonrası klinik aktivasyon indekslerine göre remisyondaki hastalara Strain Ekokardiyografi tekrarlanarak iki ölçümdeki ortalama global longutidunal strain (GLSAvg) verileri karşılaştırıldı. Strain ölçümlerinde GLSAvg cutt-off değeri -19,7 olarak alındı. Sayısal olarak daha büyük değerlere sahip hastalarda ölçülen miyokard segmentinde yüzeyel deformasyonun olduğu kabul edildi

Sonuçlar: Aktif ve remisyon dönemleri arasındaki karşılaştırmada tüm hastalarda (p=0,196), ülseratif kolit grubunda (p=0,906) ve crohn hastalığı grubunda (p=0,067) istatistiksel olarak anlamlı farklılık saptanmadı. Klinik aktivasyon skorlarıyla strain ölçümleri arasında yapılan analizde Mayo skoru, CDAI, Harvey-Bradshaw indekslerine göre anlamlı korelasyon görülmedi. Aktif dönem ölçümlerinde erkekler ve kadınlar arasında anlamlı fark saptanmazken (p=0,077), kadınlarda remisyon ölçümleri erkeklere göre anlamlı düşük bulundu (p=0,006). Aktif dönem strain ölçümlerinde sigara kullanımıyla ilgili anlamlı fark saptanmazken (p=0,429), remisyon döneminde sigara içmeyenlerde strain bulgularının içenlere göre istatistiksel olarak daha iyi olduğu saptandı (p<0,050).

TARTIŞMA: İBH hastalarının kardiyak fonksiyonlarında etkilenme olsa bile hastalık aktivite durumu ile kardiyak kontraktil fonksiyonlar arasında anlamlı bir ilişki bulunmamıştır. Remisyona giren hastalarda strain bulgularının düzelmesinde kadın cinsiyetin olumlu sigara kullanımının olumsuz etkisinin olabileceği düşünülmüştür.

Anahtar Kelimeler: Crohn Hastalığı, İnflamatuar Bağırsak Hastalıkları, Strain Ekokardiyografi, Ülseratif Kolit

Evaluation Of Left Ventricle Contractile Functions And Investigation Of Their Relatıonship With Disease Activation In Patients With Ulcerative Colitis And Crohn Patients

Ali Turunç[1], Oğuz Kağan Polat[1], Mert Deniz Savcılıoğlu[2], İrfan Veysel Düzen[2], Seval Kul[3], Murat Taner Gülşen[4], Sezgin Barutçu[4]

[1]Gaziantep University Faculty of Medicine, Department of Internal Medicine, Gaziantep
[2]Gaziantep University Faculty of Medicine, Department of Cardiology, Gaziantep
[3]Gaziantep University Faculty of Medicine, Department of Biostatistics, Gaziantep
[4]Gaziantep University Faculty of Medicine, Department of Gastroenterology, Gaziantep

Introduction: Cardiac involvement of Inflammatory bowel diseases (IBD) is rarely seen. The aim of the study is to determine whether cardiac risks associated with inflammation in IBD patients can be predicted in the early period by strain echocardiographic methods.

Material-Methods: This prospective study included 18 patients with ulcerative colitis and 22 patients with Crohn's disease who applied to the gastroenterology outpatient clinic and had active disease. Longitudinal Strain Echocardiography was performed on the patients before the treatment. Strain

echocardiography was repeated in patients in remission according to clinical activation indices after treatment, and mean global longitudinal strain (GLSAvg) data in the two measurements were compared.

Results: In the comparison between active and remission periods, no statistically significant difference was found in all patients (p=0.196), ulcerative colitis group (p=0.906) and crohn's disease group (p=0.067). While no significant difference was found between male and female gender in active period measurements (p=0.077), remission measures were found to be significantly lower in women than in men (p=0.006). While no significant difference was found regarding smoking in the active period strain measurements (p=0.429), strain findings were found to be statistically better in non-smokers during the remission period than in smokers (p<0.050).

Discussion: Even though cardiac functions of IBD patients are affected, no significant relationship was found between disease activity status and cardiac contractile functions. It was thought that the positive effect of female gender on the improvement of strain findings in patients in remission and the negative effect of smoking

Keywords: Crohn's Disease, Inflammatory Bowel Diseases, Strain Echocardiography, Ulcerative Colitis

SS-026 / 39. Ulusal Gastroenteroloji Haftası

İnflamatuar bağırsak hastalıklarında hastalık aktivitesinin değerlendirilmesinde elastografinin yeri

Emre Demir[1], Mehmet Cindoruk[2], Ali Karataş[2], Tarkan Karakan[2], Güner Kılıç[4], Mustafa Ergin[5], Mahi Nur Cerit[3], Cansu Özbaş[6], Suna Özhan Oktar[3], Murat Uçar[3], Özlem Gülbahar[7], Beril Demir[8]

[1]Gazi Üniversitesi Tıp Fakültesi, İç Hastalıkları Anabilim Dalı, Ankara
[2]Gazi Üniversitesi Tıp Fakültesi, Gastroenteroloji Bilim Dalı, Ankara
[3]Gazi Üniversitesi Tıp Fakültesi, Radyoloji Anabilim Dalı, Ankara
[4]SBÜ Van Eğitim ve Araştırma Hastanesi, Gastorenteroloji Bölümü, Van
[5]Aksaray Eğitim ve Araştırma Hastanesi, Gastroenteroloji Bölümü, Aksaray
[6]Gazi Üniversitesi Tıp Fakültesi, Halk Sağlığı Anabilim Dalı, Ankara
[7]Gazi Üniversitesi Tıp Fakültesi, Biyokimya Anabilim Dalı, Ankara
[8]Konya Kulu Devlet Hastanesi, İç Hastalıkları Bölümü, Konya

Amaç: Biz bu çalışmamızda yaş ve cinsiyet açısından benzer olan remisyonda ve aktif inflamatuar bağırsak hastalarını bağırsak elastografi tekniği ile değerlendirmeyi ve hastalık aktivitesinin değerlendirilmesinde ultrason-elastografinin etkinliğini ölçmeyi hedefledik.

Giriş: İnflamatuar bağırsak hastalığı(İBH), temelde ülseratif kolit (ÜK) ve crohn hastalığı (CH)'nı içeren intestinal mukozanın kronik inflamasyonu ile beraber relaps ve remisyonlarla seyreden hastalıkları tanımlar. İBH tanısının konulmasında, aktivite ve tedavi sonuçlarının değerlendirilmesinde belirli parametreler kullanılmaktadır. İBH gibi kronik bağırsak hastalıklarının değerlendirilmesinde invaziv olmayan değerlendirme teknikleri teşhis ve takipte önemli bir rol oynamaktadır. Bu amaçla radyasyon içermeyen, invaziv olmayan bir yöntem olarak kullanılan UE'nin kullanımı yaygınlaşmaktadır. UE ile bağırsak fibrozisi ve İBH aktivitesi değerlendirilebilir.

Gereç Ve Yöntemler: Tek merkezde gerçekleştirilen prospektif tanımlayıcı bu çalışmaya 01.05.2021-01.05.2022 tarihleri arasında Gazi Üniversitesi Tıp Fakültesi Gastroenteroloji polikliniğine ayaktan başvuran 38 ÜK, 22 CH hastası dahil edilerek onamları alındı. ÜK hastalarının hastalık aktiviteleri Mayo klinik aktivasyon skorlaması, TLW ve EAİ ile değerlendirilirken, CH hastalarının hastalık aktivasyonu CHAİ ve HBİ ile değerlendirildi. Hastalar aktivitesine göre gruplandırıldı. Hastalara alanında tecrübeli bir radyolag tarafından 2D-SWE tekniği ile tutulan bağırsak segmenti değerlendirilerek kilopaskal(kPa) cinsinden değeri kaydedildi. Kolmogorov-Smirnov ve Mann-Whitney-U testleri istatistiksel analiz için kullanılmıştır. Tanısal doğruluk için eşik değer (cut-off value) ROC eğri analizi ve 'Youden Endeksi' ile belirlenmiştir.

Bulgular: Hastalarda 2D-SWE ile edinilen kilopaskal cinsinden sertlik değerlerinin transabdominal us ile ölçülen bağırsak duvar kalınlığı ve hastalık aktivasyon skorları arasında istatistiksel olarak anlamlı ilişki saptandı.

Sonuç: 2D-SWE İBH'da hastalık aktivasyonu değerlendirilirken diğer klinik göstergeler ile birlikte kullanılabilecek bir tekniktir. Non-invaziv ve ucuz bir yöntem olan 2D-SWE'nin yaygın olarak kullanılabilmesi için daha çok çalışmaya ihtiyaç vardır.

Anahtar Kelimeler: aktivite, crohn hastalığı, elastografi, ultrason, ülseratif kolit

The role of elastography in the evaluation of disease activity in inflammatory bowel diseases

Emre Demir[1], Mehmet Cindoruk[2], Ali Karataş[2], Tarkan Karakan[2], Güner Kılıç[4], Mustafa Ergin[5], Mahi Nur Cerit[3], Cansu Özbaş[6], Suna Özhan Oktar[3], Murat Uçar[3], Özlem Gülbahar[7], Beril Demir[8]

[1]Department of Internal Medicine, Gazi University, Ankara, Turkey
[2]Department of Gastroenterology, Gazi University, Ankara, Turkey
[3]Department of Radiology, Gazi University, Ankara, Turkey
[4]Department of Internal Medicine, Division of Gastroenterology, Van Training and Research Hospital, Van, Turkey
[5]Department of Internal Medicine, Division of Gastroenterology, Aksaray Training and Research Hospital, Aksaray, Turkey
[6]Department of Public Health, Gazi University, Ankara, Turkey
[7]Department of Medical Biochemistry, Gazi University, Ankara, Turkey
[8]Department of Internal Medicine, Kulu State Hospital, Konya, Turkey

Objective: In this study, we aimed to evaluate patients with remission and active inflammatory bowel disease, who are similar in terms of age and gender, with the intestinal elastography technique and to measure the effectiveness of ultrasound-elastography in the evaluation of disease activity.

Introduction: Inflammatory bowel disease(IBD) defines diseases that progress with relapses and remissions with chronic inflammation of the intestinal mucosa, mainly including ulcerative colitis(UC) and Crohn disease(CD).In the review of chronic intestinal disorders such as IBD, non-invasive assessment techniques play an essential role in diagnosis and follow-up.For this purpose, the use of UE, a non-radiation-free, non-invasive method, is becoming widespread.

Material-Methods: In this prospective descriptive study performed in a single-center, 38 UC and 22 CD patients who applied to the Gazi University Medical Faculty Gastroenterology outpatient clinic between 01.05.2021 and 01.05.2022 were included, and their consent was obtained.Disease activities of UC patients were evaluated by Mayo clinical activation score, TLW, and EAI, while CDAI and HBI evaluated disease activation of CD patients.The intestinal segment held by an experienced radiologist with the 2D-SWE technique was estimated, and its value in kilopascal(kPa) was recorded.Kolmogorov-Smirnov and Mann-Whitney-U tests were used for statistical analysis.

Results: A statistically significant correlation was found between the stiffness values in kilopascals obtained with 2D-SWE, intestinal wall thickness measured by transabdominal-us, and disease activation scores.

Conclusion: 2D-SWE is a technique that can be used in conjunction with other clinical indicators when assessing disease activation in IBD.More studies are needed for the widespread use of 2D-SWE, a non-invasive and inexpensive method.

Keywords: activity, crohn disease, elastography, ultrasound, ulcerative colitis

Crohn Hastalarında Hastalık Aktivasyon skorlarına göre SWE İlişkisi
Correlation of Disease Activity Scores with SWE in CD Patients

Tablo 4.9. CH'de SWE ve Hastalık Aktivite Korelasyonu

	HBI		CHAI		Sedim		Crp	
	r	p	r	p	r	p	r	p
SWE(kpa)	0,772	<0,05	0,817	<0,05	0,335	0,138	0,503	<0,05

Crohn hastalarında Elastografi sonucları ve hastalık aktivite skorları arasında anlamlı korelasyon saptandı.
A significant correlation was found between elastography results and disease activity scores in Crohn Disease patients.

İBH Hastalarında Bağırsak Duvar Kalınlığı ve SWE korelasyonu
Correlation of Intestinal Wall Thickness and SWE in IBD Patients

Tablo 4.9. İBH'de SWE ve Bağırsak Duvar Kalınlığı Korelasyonu

	r	p
CH	0,797	<0,05
UK	0,628	<0,05

İBH hastalarında bağırsak duvar kalınlığı ve swe arasında anlamlı korelasyon saptandı
Significant correlation was found between intestinal wall thickness and swe in IBD patients

ÜK Hastalarında Hastalık Aktivasyon skorlarına göre SWE İlişkisi
Correlation of Disease Activity Scores with SWE in UC Patients

Tablo 4.10. ÜK'de SWE ve Hastalık Aktivite Korelasyonu

	TLW		MKS		EAI		Sedim		Crp	
	r	p	r	p	r	p	r	p	r	p
SWE (kpa)	0,546	<0,05	0,491	<0,05	0,481	<0,05	0,407	<0,05	0,423	<0,05

Ülseratif Kolitli hastalarda Elastografi sonucları ve hastalık aktivite skorları arasında anlamlı korelasyon saptandı.
A significant correlation was found between elastography results and disease activity scores in ulcerative colitis patients.

SS-027 / 39. Ulusal Gastroenteroloji Haftası

ProCore 19-Gauge ve ProCore 20-Gauge Biyopsi İğnelerinin Endoskopik Ultrasonografi Eşliğinde Pankreas Biyopsisinde Etkinliğinin Karşılaştırılması

Didem Saka[1], Betül Piyade[2], Recep Çeçen[3], Can Boynukara[3], Gürhan Şişman[4]

[1]Münih Ludwig Maximilian Üniversitesi Tıp Fakültesi İç Hastalıkları Anabilim Dalı, Münih
[2]Marmara Üniversitesi Tıp Fakültesi İç Hastalıkları Anabilim Dalı, İstanbul
[3]Acıbadem Mehmet Ali Aydınlar Üniversitesi Tıp Fakültesi, İstanbul
[4]Acıbadem Mehmet Ali Aydınlar Üniversitesi Tıp Fakültesi, İç Hastalıkları Anabilim Dalı, Gastroenteroloji ve Hepatoloji Bilim Dalı, İstanbul

Giriş-Amaç: Endoskopik ultrasonografi pankreas biyopsilerinde doku örnekleme için güvenilir ve etkili bir yöntemdir. Literatürde 19-Gauge ve 20-Gauge biyopsi iğnelerinin etkinlik ve güvenlikleriyle ilgili veri kısıtlıdır. Bu çalışmanın amacı ProCore 19-Gauge ve ProCore 20-Gauge biyopsi iğnelerinin tanısal ve güvenlik profili açısından etkinliğini karşılaştırmaktır.

Yöntem:Çalışma tek merkez ve üçüncü basamak bir hastanede yürütülmüş olup Eylül 2020 ve Eylül 2022 tarihi arasında ProCore 19G ve ProCore 20G biyopsi iğneleri ile lezyon biyopsisi yapılan 64 hastanın verileri retrospektif olarak değerlendirilmiştir. Tanısal yeterlilik ve işlem güvenliği çalışmada incelenmiştir.

Bulgular: Toplam 69 adet biyopsi örneği değerlendirilmiştir. İşlem sonrası komplikasyon olarak bir hastada hafif şiddette akut pankreatit görüldü (%1.45). EUS eşliğinde ince iğne biyopsi işlemi 39 hastada (%56.52) 19G ProCore 30 hastada (%43.48) 20 ProCore iğne kullanarak gerçekleştirilmiştir. Tanısal yeterlilik açısından oranlar 19G için %76.92 ve 20G için %80 olarak değerlendirildi. Yapılan 19G biyopsilerin %53.85'i ve 20G biyopsilerin %56.67'si transgastrik olarak; 19G biyopsilerin %46.15'i ve 20G biyopsilerin %43.33'ü transduodenal olarak gerçekleştirilmiştir. İşlemler arasında tanısal yeterlilik açısından 19G ve 20G biyopsi iğneleri ile gerçekleştirilen transgastrik ve transduodenal yöntemler arasında anlamlı fark tespit edilmemiştir (p=0.9066, p=0.1972). 19G ve 20G biyopsi iğneleri arasında tanısal yeterlilik açısından anlamlı fark görülmemiştir (p=0.7587).

Sonuç:19G ve 20G ProCore biyopsi iğnelerinde tanısal yeterlilik ve güvenlik açısından anlamlı fark görülmemiştir.

Anahtar Kelimeler: Endoskopik ultrasonografi, EUS-FNB, Pankreas lezyon biyopsisi

Comparison Between 19-Gauge ProCore and 20-Gauge ProCore Needles for Endoscopic Ultrasound-Guided Fine Needle Biopsy of Pancreatic Lesions

Didem Saka[1], Betül Piyade[2], Recep Çeçen[3], Can Boynukara[3], Gürhan Şişman[4]

[1]Ludwig Maximilian University of Munich, Department of Internal Medicine, Munich
[2]Marmara University School of Medicine Department of Internal Medicine, Istanbul
[3]Acıbadem Mehmet Ali Aydınlar University School of Medicine, Istanbul
[4]Acıbadem Mehmet Ali Aydınlar University School of Medicine, Department of Internal Medicine, Gastroenterology and Hepatology, Istanbul

Background and Aims: Endoscopic ultrasound-guided fine needle biopsy (EUS-FNB) has been a standard method to obtain tissue samples for pancreatic lesions. The data comparing 19-Gauge (19G) and 20-Gauge (20G) EUS-FNB needles in pancreatic lesions are limited in the literature. Therefore, we compared the EUS-FNB with a 19G ProCore needle versus (vs.) a 20G ProCore needle in terms of diagnostic accuracy and safety.

Methods: This retrospective study included 64 patients with pancreatic lesions who underwent EUS-FNB with the ProCore 19G and ProCore 20G at a single-centred tertiary hospital from September 2020 to September 2022. The diagnostic accuracy and safety of each needle were investigated.

Results:A total of 69 biopsy specimens were obtained. Only one mild acute pancreatitis occurred as a complication (1.45%). Biopsy specimens were obtained with EUS-FNB using 19G and 20G ProCore

needles in 39 patients (56.52%) and 30 patients (43.48%), respectively. The diagnostic rates were 76.92% with 19G and 80% with 20G. While 53.85% of the EUS-FNB using 19G and 56.67% of the EUS-FNB using 20G were taken from the transgastric route, 46.15% of EUS-FNB using 19G and 43.33% of EUS-FNB using 20G were obtained from the transduodenal route. There were no significant differences in diagnostic rate between the transgastric and transduodenal routes with 19G and 20G, respectively (p=0.9066, p=0.1972). No significant differences were observed in the diagnostic rate between EUS-FNB with 19G and 20G (p=0.7587).

Conclusions: This study shows that both needles appear to be safe with no significant difference in diagnostic accuracy.

Keywords: Endoscopic ultrasound, EUS-FNB, Pancreatic lesion biopsy

SS-028 / 39. Ulusal Gastroenteroloji Haftası

Kolesistektomiye Bağlı Minör Safra Yolu Yaralanmalarının Endoskopik Tedavisi: Tek Merkez Deneyimi

Bülent Ödemiş, Çağdaş Erdoğan

Ankara Şehir Hastanesi, Gastronteroloji Kliniği, Ankara

Amaç: Kolesistektomi ilişkili biliyer yaralanmaların yaklaşık %50'si minör biliyer yaralanmalar olup tipik örnekleri sistik güdük kaçakları ve Luschka kaçaklarıdır. Çalışmamızda postkolesistektomi minör biliyer yaralanma nedeniyle endoskopik tedavi uygulanan hastalarda endoskopik tedavinin teknik özelliklerinin, tedavinin teknik ve klinik başarısının değerlendirilmesi amaçlandı.

Yöntem: Nisan-2015 Mayıs-2022 arasında endoskopik olarak tedavi edilen minör safra yolu yaralanması olan hastalar çalışmaya dahil edildi. Safra yolu yaralanmalarını sınıflandırmak için Strasberg sınıflandırması ve safra yolu varyasyonlarını sınıflandırmak için Huang sınıflandırması kullanıldı. Tüm hastalara endoskopik sfinkterotomi yapıldı. Kistik güdük veya Luschka kaçağı olan her hastaya bir 7-10 F stent veya 7F nazobiliyer dren yerleştirildi. Drenden safra akışı kesildiğinde perkütan dren çekildi. Safra kaçağını değerlendirmek için 8-12 hafta sonra tekrar ERCP yapıldı. Kaçağı olmayan hastalar stentsiz izleme alındı.

Bulgular: Biliyer yaralanma nedeniyle endoskopik tedavi uygulanan 173 hastanın 92'sinde (%53,2) minör safra yolu yaralanması saptanarak çalışmaya dahil edildi. Hastaların %9.8'inde Luschka kaçağı, %90.2'sinde sistik güdük kaçağı mevcuttu. Sistik güdük kaçağı olan hastaların üçünde sağ posterior aberran kanal sistik kanala açılıyordu (Huang-A5). Ayrıca 7 hastada eşlik eden Strasberg-E1 yaralanma vardı. Tüm hastalar değerlendirildiğinde ortalama ERCP sayısı 2.38 (2-6) idi. 92 hastanın 82'sine (%80.1) toplam 2 ERCP uygulandı ve stentsiz takip sağlandı. Strasberg-E1 safra yolu yaralanması ve Huang-A5 safra yolu varyasyonu olan 10 hastaya ikiden fazla ERCP prosedürü uygulandı. Tüm hastalarda endoskopik tedavinin teknik ve klinik olarak etkili olduğu bulundu

Sonuç: Postkolesistektomi sonrası minör safra yolu yaralanmalarında başarı oranları yüksek olduğundan endoskopik işlemler ilk tedavi seçeneği olarak kullanılmalıdır. Bu hastaların Strasberg-E1 safra yolu yaralanması veya Huang-A5 safra yolu varyasyonu ile komplike olabileceği ve tedavi sürecini zorlaştırabileceği unutulmamalıdır.

Anahtar Kelimeler: Biliyer yaralanma, biliyer kaçak, Strasberg sınıflaması, endoscopik tedavi, Huang sınıflaması

Endoscopic Treatment of Minor Biliary Tract Injuries Due to Cholecystectomy: Single Center Experience

Bülent Ödemiş, Çağdaş Erdoğan

Ankara City Hospital, Gastroenterology Division, Ankara

Aim: Minor biliary injuries make up about 50% of cholecystectomy-related biliary injuries. In this study, we aimed to evaluate the technical features, efficacy, and clinical outcomes of endoscopic treatment for minor biliary injury due to cholecystectomy.

Material/Methods: Patients with minor biliary injuries who were treated endoscopically between April-2015 and May-2022, were included in the study. The Strasberg classification was used to categorize biliary injuries, and the Huang classification was used to categorize the bile tract variation. On all patients, endoscopic sphincterotomies were carried out. One 7-10 F stent or 7F nasobiliary-drain was placed.

Results: Ninety-two minor biliary injuries were included in the study. Eighty-three (90.2%) patients had cystic stump leakage, and 9.8% had Luschka leakage. In three of the patients with cystic stump leak, the right posterior aberrant duct opening into cystic duct (Huang-A5). In addition, 7 of the patients had concomitant Strasberg E1 injuries. The average number of ERCP procedures was 2.38(2-6). Eighty-two (89.1%) of 92 patients underwent a total of 2 ERCP procedures, and stent-free follow-up was obtained.

More than two ERCP procedures were carried out on the remaining 10 patients, who had Strasberg E1 biliary injuries and Huang-A5 biliary tract variation. In all patients, endoscopic therapy was technically and clinically effective.

Conclusion: Endoscopic procedures should be used as the first line of treatment for postcholecystectomy minor biliary injuries. It should be highlighted that these patients may be complicated by Strasberg E1 biliary injury or Huang A5 biliary tract variation, and that the appropriate course of therapy may need to be taken.

Keywords: Biliary injury, biliary leak, Strasberg classification, endoscopic therapy, Huang classification

Demografik veriler, kolesistektomi endikasyonu, operasyon tipi, biliyer kaçak sepmtomları

Yaş, yıl	56.21± 11.50
Cinsiyet - Kadın, % - Erkek, %	53 (57.6) 39 (42.4)
Kolesistektomi Endikasyonu - Kolelitiazis, % - Akut kolesistit, % - Kronik Kolesistit, % - Mirizzi, % - Safra Kesesi Perforasyonu, %	53 (57.6) 27 (29.3) 9 (9.8) 1 (1.1) 2 (2.2)
Kolesistektomi Tipi - Laparoskopik, % - Açık - Laparoskopikten Açığa Dönen, %	79 (85.9) 9 (9.8) 4 (4.3)
Biliyer Yaralanma Bulgusu - Loj dreninden safralı gelen, % - Karın ağrısı, % - Karın ağrısı ve ateş, % - Karın ağrısı ve bulantı, % - Asemptomatik, % - Peritonit, %	51 (55.3) 33 (35.9) 3 (3.3) 1 (1.1) 3 (3.3) 1 (1.1)

Patient demographics, operation indications, operation type, signs of biliary leak

Age, year	56.21± 11.50
Gender • Female, % • Male, %	53 (57.6) 39 (42.4)
Operation indications • Cholelithiasis, % • Acute Cholecystitis, % • Chronic Cholecystitis, % • Cholelithiasis+Mirizzi, % • Gallbladder Perforation, %	53 (57.6) 27 (29.3) 9 (9.8) 1 (1.1) 2 (2.2)
Operation type • LC, % • Open, % • Converted, %	79 (85.9) 9 (9.8) 4 (4.3)
Biliary leak sign • Bile in the region drain, % • Abdominal pain, % • Abdominal pain & fever, % • Abdominal pain & nausea, % • Asymptomatic, % • Peritonitis, %	51 (55.3) 33 (35.9) 3 (3.3) 1 (1.1) 3 (3.3) 1 (1.1)

ERCP İşleminin Teknik Özellikleri

Kolesistektomi-ERCP Arasında Geçen Süre	4.95 ± 2.98
Biliyer Kanülasyon Tipi - Selektif, % - Fistülotomi, % - Double guide-wire, % - Konvansiyone pre-cut, %	80 (87) 7 (7.6) 4 (4.3) 1 (1.1)
EST, %	92 (100)
Yaralanma Tipi - Sistik Güdük kaçağı, % - Luschka, %	83 (90.2) 9 (9.8)
Endoskopik Biliyer Drenaj Tipi - 7F stent, % - 10F stent, % - 7F NBD, %	5 (5.5) 83 (90.2) 4 (4.3)
Koledok Taşı - Var, % - Yok, %	20 (21.7) 72 (78.3)
Ortalama ERCP Sayısı	2.38 (2-6)
Teknik Başarı, %	92 (100)
Klinik Başarı, %	92 (100)

Technical data about the ERCP procedure

Time Between Surgery and ERCP day	4.95 ± 2.98
Biliary cannulation type • Selective, % • Fistulotomy, % • Double guide wire, % • Conventional pre-cut spincterotomy, %	80 (87) 7 (7.6) 4 (4.3) 1 (1.1)
EST, %	92 (100)
Bile leakage type • Cystic duct stump, % • Duct of Luschka, %	83 (90.2) 9 (9.8)
Endoscopic biliary drain type • 7F stent, % • 10F stent, % • 7F NBD, %	5 (5.5) 83 (90.2) 4 (4.3)
Bile Duct Stone • Yes, % • No, %	20 (21.7) 72 (78.3)
Average ERCP procedures	2.38 (2-6)
Technical success, %	92 (100)
Clinical success, %	92 (100)

SS-029 / 39. Ulusal Gastroenteroloji Haftası

Antiagregan veya Antikoagülan Tedavi Alan Hastalarda Endoskopik Retrograd Kolanjiyopankreatografi Sonrası Kanama Komplikasyonlarının Değerlendirilmesi

Burhan Sami Benli[1], Rashad Ismayilov[1], Onur Keskin[2], Taylan Kav[2], Erkan Parlak[2]

[1]Hacettepe Üniversitesi Tıp Fakültesi, İç Hastalıkları Anabilim Dalı, Ankara, Türkiye
[2]Hacettepe Üniversitesi Tıp Fakültesi, Gastroenteroloji Bilim Dalı, Ankara, Türkiye.

Giriş: Antiagregan ve antikoagülan tedaviyle ilişkili kanama riskini optimize etmek için, pre- ve postendoskopik yönetime ilişkin çeşitli kılavuzlar önerilerde bulunmuştur. Biz bu çalışmada antitrombotik ilaç alan hastalarda kılavuzlara uyarak yapılan endoskopik retrograd kolanjiyopankreatografi (ERCP) sonrası kanama insidansını, zamanlamasını ve şiddetini ortaya koyan gerçek yaşam verilerini sunuyoruz.

Yöntemler: Retrospektif kohort dizayna sahip bu çalışmaya, Mayıs 2018 ile Aralık 2021 tarihleri arasında merkezimizde endoskopik sfinkterotomi ile ERCP yapılan 666 erişkin hasta dahil edildi. Hastaların demografik ve klinik verileri, ERCP sonrası kanamanın sıklığı ve özellikleri ve ilişkili faktörler analiz edildi.

Bulgular: Çalışmaya alınan 666 hastanın (%54.8 kadın) yaş ortalaması 58.6±18 yıldı. Antitrombotik ilaç kullanan hastalarda endoskopik (%10,5'e karşı %1,4, p<0,001) ve klinik kanama (%11,8'e karşı %1,4, p<0,001) sıklığı, kullanmayanlara göre anlamlı derecede yüksek bulundu. Çok değişkenli lojistik regresyon analizi sepsis (OR: 19.2, CI: 2.98-123.7, p=0.002), nonsteroid antiinflamatuar ilaç profilaksisi (OR: 3.89, CI: 1.36-11.13, p=0.011) ve antiagregan (OR: 6.43, CI: 1.52-27.05, p=0.011) veya antikoagülan kullanımının (OR: 7.12, CI: 1.9-26.7, p=0.004) ERCP sonrası klinik kanama için bağımsız risk faktörleri olduğunu gösterdi.

Sonuç: Antiagregan ve antikoagülan ilaçlar, endoskopik işlemlerde doğru kullanım kılavuzlarına uyulsa bile kanama riskini artıran bağımsız risk faktörleridir. Bu ilaçları kullanan hastalar kanama açısından dikkatle takip edilmelidir.

Anahtar Kelimeler: ERCP, endoskopik sfinkterotomi, kanama, antiagregan, antikoagülan

Evaluation of Bleeding Complications After Endoscopic Retrograde Cholangiopancreatography in Patients on Antiaggregant or Anticoagulant Treatment

Burhan Sami Benli[1], Rashad Ismayilov[1], Onur Keskin[2], Taylan Kav[2], Erkan Parlak[2]

[1]Department of Internal Medicine, Hacettepe University Faculty of Medicine, Ankara, Turkey.
[2]Department of Gastroenterology, Hacettepe University Faculty of Medicine, Ankara, Turkey.

Backgruond: To optimize the risk of bleeding associated with antiaggregant and anticoagulant therapy, various guidelines have made recommendations regarding pre- and post-endoscopy management. We aimed to ascertain the incidence, timing, and severity of bleeding after endoscopic retrograde cholangiopancreatography (ERCP) as per the guidelines in patients receiving antithrombotic drugs by providing real-life data.

Methods: This retrospective cohort study included 666 adult patients who underwent ERCP with endoscopic sphincterotomy in our center between May 2018 and December 2021. The demographic and clinical data of the patients, the frequency and characteristics of bleeding after ERCP, and related factors were analyzed.

Results: Of the 666 recruited patients, 365 (54.8%) were female and the mean age was 58.6±18 years. The frequency of endoscopic (10.5% vs. 1.4%, p<0.001) and clinical bleeding (11.8% vs. 1.4%, p<0.001) was found to be significantly higher in patients using antithrombotic drugs compared to nonusers. Multivariate logistic regression showed that sepsis (OR: 19.2, CI: 2.98-123.7, p=0.002), antiaggregant (OR: 6.43, CI: 1.52-27.05, p=0.011) or anticoagulant use (OR: 7.12, CI: 1.9-26.7, p=0.004) and prophylactic non-steroidal anti-inflammatory drugs (OR: 3.89, CI: 1.36-11.13, p=0.011) are independent predictors for clinical bleeding after ERCP.

Conclusion: Antiaggregant and anticoagulant drugs are independent risk factors that increase the risk of bleeding, even if the guidelines for their correct use in endoscopic procedures are followed. Patients using these drugs should be followed carefully in terms of bleeding.

Keywords: ERCP, endoscopic sphincterotomy, bleeding, antiaggregant, anticoagulant

---

Resim 1
Figure 1

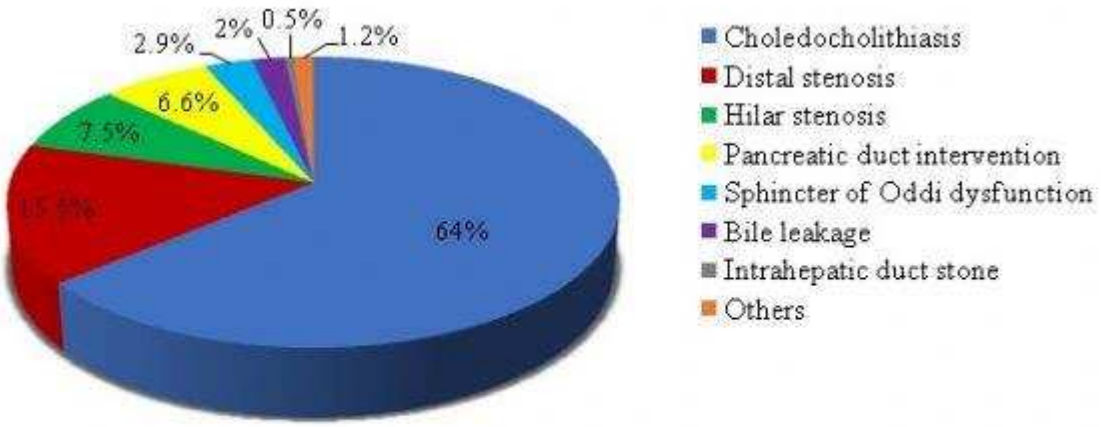

ERCP yapılma nedenleri.
Reason for interventions.

SS-030 / 9. Ulusal Gastroenteroloji Haftası

Geniş sfinkterotomi ile 20mm endoskopik geniş balon dilatasyonu kombinasyonu: üçüncü basamak merkez deneyimi

Salih Tokmak, Şevki Konür, Serkan Torun

Düzce Üniversitesi Tıp Fakültesi, İç Hastalıkları Ana Bilim Dalı, Gastroenteroloji Bilim Dalı, Düzce

Amaç: Büyük (>12mm) koledok taşlarının çıkarılmasında sfinkterotomi ile birlikte büyük (15mm'ye kadar) çapta balon dilatasyonu (ELBD) uygulanması taş temizleme oranında artış, litotriptör ihtiyacında, rekürrens oranında ve tekrarlayan işlem sayısında azalma sağlar. Buna rağmen literatürde çok geniş çaplı (>15mm) balon dilatasyonu (EVLBD) ile ilgili veriler oldukça kısıtlıdır. Bu çalışmada merkezimizde gerçekleştirilen ERCP işlemlerinde, 20mm çapta EVLBD uygulanan hastalardaki etkinlik ve güvenlik verilerini incelemeyi amaçladık

Gereç-Yöntem: Haziran 2020 - Haziran 2022 arasında, üçüncü basamak hastanemizde yapılan 1728 ERCP işlemine ait veriler retrospektif olarak tarandı. Hastaların demografik verileri ve işlem ile ilgili bilgiler toplandı.

Bulgular: İşlem yapılan toplam 13 hastanın (%46 erkek, ortalama yaş: 72.5±12.1 yıl) verileri Tablo-1'de verildi. 20mm çapta EVLBD yapılan hastalarda distal koledok çapı 20mm'den genişti (23±2.8 mm). Tüm hastalara geniş sfinkterotomi (intramural kısmın üst sınrına dek kesi) uygulandı. Hastaların tümünde, taş ve ya taşlar tamamen temizlendi, hiç birinde litotriptör ihtiyacı olmadı. Komplikasyon olarak yalnız bir hastada Stapfer Tip-2 perforasyon gelişti, tam kaplı metal bilier stent ve hemoklipsler yardımıyla başarılı şekilde kapatıldı.

Sonuçlar: EVLBD uygun şekilde seçilmiş hastalarda ve tecrübeli merkezlerde, büyük çaplı taşların tek parça temizlenmesinde etkin ve güvenli bir metot olabilir. Anatomisi değişmiş hastalarda uygulanması ve diğer boylardaki balonlar ve ya yalnızca sfinkterotomi ile karşılaştırmalı çalışmalar ile etkinliğinin değerlendirilmesine ihtiyaç vardır.

Anahtar Kelimeler: balon dilatasyonu, endoskopik sfinkterotomi, ERCP, ortak safra kanalı taşları

Combination of large sphincterotomy with 20mm endoscopik very large balloon dilation: a tertiary center experience

Salih Tokmak, Şevki Konür, Serkan Torun

Duzce University, Department of Internel Medicine, Division of Gastroenterology

Objective: Combining large (up to 15mm) diameter balloon dilatation (ELBD) together with sphincterotomy in the removal of large (>12mm) common bile duct stones provides an increase in stone removal rate, a decrease in the need for lithotripter, recurrence rate and number of repetitive procedures. However, data on very large diameter (>15mm) balloon dilatation (EVLBD) are scarce. We herein report the data of 13 patients in whom 20mm EVLBD was performed for common bile duct stone clearance during ERCP.

Materials-Methods: Data of 1728 ERCP procedures performed in our tertiary care hospital between June 2020 and June 2022 were reviewed retrospectively. Demographic data of the patients and information about the procedures were collected.

Results: The data of the patients (46% male, mean age: 72.5±12.1 years) who underwent the procedure are given in Table-1. The distal common bile duct diameter was 23±2.8 mm. Large sphincterotomy (incision extends up to the superior part of the intramural bile duct) was performed in all patients.The stone or stones were completely extracted in all patients and none of them needed lithotripter. Stapfer Type-2 perforation developed in only 1 patient as a complication, and it was successfully managed with a biliary fully-covered self expandable metal stent and hemoclips.

Conclusions: EVLBD may be an effective and safe method for en bloc extraction of large stones in properly selected patients and experienced centers. There is a need to evaluate its efficacy in patients

with altered anatomy and in comparative studies with balloons of other sizes or with sphincterotomy alone.

Keywords: balloon dilation, common bile duct gallstones, endoscopic sphincterotomy, ERCP

Şekil-1 - EVLBD fluoroskopi görüntüsü ve taş temizlenmesi
Figure-1 - Fluoroscopy image of EVLBD and stone extraction

Tablo - 1 Hastaların demografik ve işlem bulguları
Table-1 - Patient and procedure characteristics

Patient	Sex	Age	Altered anatomy	Diverticula	Papilla Type	Cannulation time (min)	Difficult cannulation	Precut/ Type	Type of sphincterotomy	Number of stones	Max. stone diameter (mm)	Basket	Complication/ Management	Procedure time (min)	Hospital stay (days)
1	M	56	No	No	1	3	No	No	Large	2	22	No	No	16	1
2	M	85	No	No	1	2	No	No	Large	3	20	No	No	15	1
3	F	75	No	Yes	5	12	Yes	Yes/ NKF	Large	>5	25	No	No	25	1
4	M	69	No	No	3	1	No	No	Large	1	20	No	No	14	1
5	F	72	No	No	5	2	No	No	Large	2	22	No	No	19	1
6	F	77	No	No	5	10	Yes	Yes / NKF	Large	4	18	No	No	29	1
7	F	49	No	No	3	3	No	No	Large	3	22	No	No	24	1
8	M	78	No	Yes	1	3	No	No	Large	2	30	No	Perforation (Stapler-B)/ FC-SEMS+Clips	92	7
9	M	66	No	Yes	3	4	No	No	Large	2	25	No	No	23	1
10	M	68	No	No	1	2	No	No	Large	1	20	No	No	21	1
11	F	72	No	No	1	1	No	No	Large	1	20	No	No	18	1
12	F	92	No	No	1	2	No	No	Large	1	22	No	No	14	5
13	F	75	No	No	3	7	Yes	Yes / PA-EMR	Large	2	20	No	No	22	1

SS-031 / 39. Ulusal Gastroenteroloji Haftası

Pankreatik Psödokistlerin Endoskopik Ultrasonografi (EUS) Eşliğinde Drenaj Kararı İçin Yeni Bir Belirteç; Neu/Lymp Oranı (NLR)

Yavuz Özden[1], Göksel Bengi[2], Müjde Soytürk[2]

[1]Erciyes Üniversitesi Tıp Fakültesi İç Hastalıkları, Gastroenteroloji Bilim Dalı, Kayseri
[2]Dokuz Eylül Üniversitesi Tıp Fakültesi İç Hastalıkları, Gastroenteroloji Bilim Dalı, İzmir

Giriş ve Amaç Pankreas psödokisti (PPK); akut pankreatit vakalarının %10-20'sinde ve kronik pankreatit vakalarının %20-40'ında gözlenen, genellikle pankreas kanalı ile ilişkili, genellikle oval, debris içermeyen, epiteli olmayan bir duvarla çevrili pankreas sıvısı topluluğudur. Uygun endikasyonlarla, PPK artık minimal invaziv endoskopik drenaj yöntemleriyle güvenli bir şekilde tedavi edilebilir. Çalışmamızda PPK tanısı ile takip edilen drenaj ihtiyacı olan ve drenaj ihtiyacı olmayan hastalarda klinik, laboratuvar ve görüntüleme sonuçları arasındaki farkları ve PPK yönetiminde bir belirteç olarak NEU/LYMP oranını detaylı bir şekilde inceledik.

Yöntem Dokuz Eylül Üniversitesi Tıp Fakültesi Hastanesi Gastroenteroloji Kliniği Endoskopi Ünitesinde Temmuz 2009-Ocak 2018 tarihleri arasında EUS ile PPK tanısı konulan hastalarda drenaj işlemi yapılan ve yapılmayanlar arasındaki demografik, öykü, klinik, laboratuvar, radyolojik, endosonografik, patolojik inceleme ve takip/tedavi planı açısından NEU/LYMP oranının tanı değerini araştırdık (Şekil 1).

Sonuçlar Subklinik inflamasyonun bir göstergesi olarak kabul edilen nötrofil/lenfosit oranı (NEU/LYMP); Pankreas psödokist drenajı yapılan kadın ve erkek hastalarda, drenaj işlemi yapılmayanlara kıyasla anlamlı olarak daha yüksek bulundu (Tablo 1).

Tartışma ve Öneriler EUS kılavuzluğunda endoskopik drenaj, PPK için altın standart tedavidir. Pankreas kistinin çapı ve süresinin PPK drenajı için geçerli kriterler olduğu gösterilmiş olsa da, son yıllarda birçok araştırmacı tarafından kabul edilen diğer kriterler; karın ağrısı, sürekli tokluk hissi gibi semptomların sürekli olması ve kiste komşu yapıların obstrüksiyonuna bağlı komplikasyonlar sayılabilir. Çalışmamızda NEU/LYMP oranının anlamlı olarak yüksek olması; PPK'nin semptomatik olduğunu, kendiliğinden gerilemediğini ve drenaja ihtiyaç duyduğunu gösterdi. Buna göre NEU/LYMP oranı, PPK yönetiminde drenaj ihtiyacının bir göstergesi olarak kabul edilebilir.

Anahtar Kelimeler: Endoskopik Ultrasonografi, Nötrofil/Lenfosit Oranı, Pankreas, Psödokist

A New Marker For The Decision Of Drainage According To Endoscopic Ultrasonography (EUS) In Pancreatic Pseudocyst; Neu/Lymp Ratio (NLR)

Yavuz Özden[1], Göksel Bengi[2], Müjde Soytürk[2]

[1]Erciyes University Faculty of Medicine, Internal Medicine, Department of Gastroenterology, Kayseri
[2]Dokuz Eylül Faculty of Medicine, Internal Medicine, Department of Gastroenterology, İzmir

Introduction and purpose Pancreatic pseudocyst(PPC); is a collection of pancreatic fluid surrounded by an non-epithelial wall,usually oval,without debris,often associated with the pancreatic duct,observed in 10-20% of cases with acute pancreatitis and 20-40% of chronic pancreatitis.With appropriate indications, PPC can now be safely treated with minimally invasive endoscopic drainage methods.In our study, we examined the NEU/LYMP ratio as a marker in PPC management.

Material and Method In our study, the differences between clinical, laboratory and imaging results and the NEU/LYMP ratio as a marker in the management of PPC were examined in detail in 102 patients who were followed up with the diagnosis of PPC and underwent drainage and did not (Figure-1).

Results In our study, NEU/LYMP ratio was found to be significant between clinical, laboratory and imaging parameters between the patient group with and without EUS-guided endoscopic drainage, which is accepted as an indicator of subclinical inflammation(Table 1).

Discussion and Suggestions EUS-guided endoscopic drainage is the gold standard treatment for PPC.Although the diameter and duration of the pancreatic cyst have been shown to be valid criteria for

PPC drainage, the other criteria accepted by many researchers in recent years are:Abdominal pain, constant observation of abdominal symptoms such as a constant feeling of fullness, and complications due to cyst obstruction can be counted.In our study, significantly higher NEU/LYMP ratio; shows that the PPC is symptomatic, does not regress spontaneously and needs drainage. The NEU/LYMP ratio can be considered as an indicator of the need for drainage in the management of PPC.

Keywords: Endoscopic Ultrasonography, Neutrophil/Lymphocyte Ratio(NLR), Pancreas, Pseudocyst

Figure 1
Figure 1

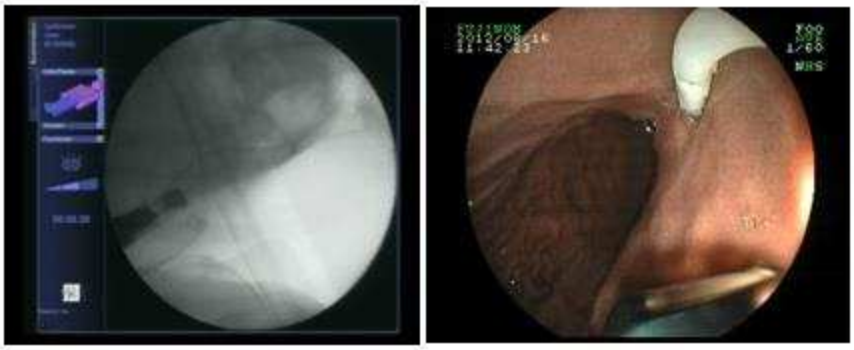

FIGURE 1A FIGURE 1B

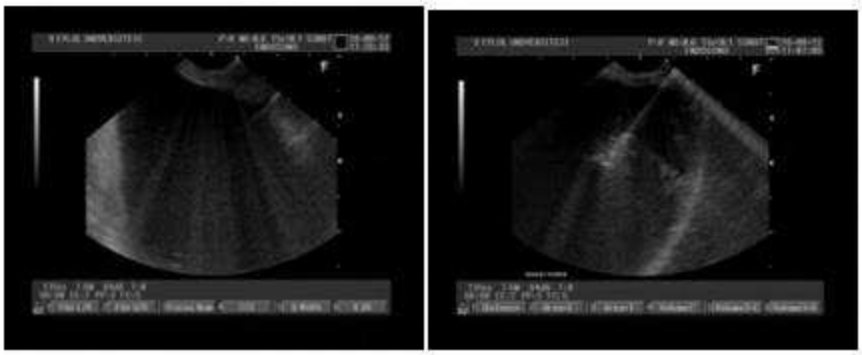

FIGURE 1C FIGURE 1D

Şekil 1A: Lineer EUS ile yapılan işlemde pankreasta korpustan baş kısmına uzanan 10 cm'lik pür anekoik, septasyonsuz, yaklaşık 3 mm duvarı olan psödokist Şekil 1B: Kiste 19 G endosonografi iğnesiyle girildiğinde sarı renkte, viskozitesi düşük ve berrak bir kist sıvısı aspire edildi. Şekil 1C-1D: Skopi eşliğinde kılavuz tel gönderilerek needle knife ile kesi yapılarak 4 Fr, 4 cm double pig tail stent yerleştirilerek işlem sonlandırıldı.
Figure 1A: In the procedure performed with linear EUS, a 10 cm pure anechoic pseudocyst with a wall of approximately 3 mm, without septation, extending from the corpus to the head of the pancreas. Figure 1B: When the cyst was entered with a 19 G endosonography needle, a yellow, low viscosity and clear cyst fluid was aspirated. Figure 1C-1D: The procedure was terminated by sending a guide wire accompanied by a scope and making an incision with a needle knife and placing a 4 Fr, 4 cm double pig tail stent.

Tablo 1

Hastalar	Hasta Sayısı	Neu/Lymp Oranı	Referans Değer	P Değeri
Drenaj İşlemi yapılmayan kadın hastalarda NEU/LYM oranı	24	3,3398	2,09	0,15
Drenaj İşlemi yapılan kadın hastalarda NEU/LYM oranı	18	3,3761	2,09	0,048
Drenaj İşlemi yapılmayan erkek hastalarda NEU/LYM oranı	30	2,8547	2,41	0,26
Drenaj İşlemi yapılan erkek hastalarda NEU/LYM oranı	18	5.3817	2,41	0.03

Drenaj Uygulanan ve Uygulanmayan Kadın/Erkek Olgularda Nötrofil/Lenfosit Oranı

Table 1.

Patients	Number of patients	Neu/Lymp Average	Reference value	P Value
NEU/LYM ratio in female patients without drainage	24	3,3398	2,09	0,15
NEU/LYM ratio in female patients with drainage	18	3,3761	2,09	0,048
NEU /LYMP ratio of male patients without drainage	30	2,8547	2,41	0,26
NEU /LYMP ratio of male patients with drainage	18	5,3817	2,41	0,03

Neutrophil/Lymphocyte ratio in female/male cases with and without drainage procedure

SS-032 / 39. Ulusal Gastroenteroloji Haftası

Zorlu bilier kanülasyonda İğne Uçlu Sfinkterotomi ile Kısmi Ampüller Mukozal Rezekiyon Tekniklerinin Karşılaştırılması: Prospektif, randomize-kontrollü çalışma

Salih Tokmak, Şevki Konür, Serkan Torun

Düzce Üniversitesi Tıp Fakültesi, İç Hastalıkları Ana Bilim Dalı, Gastroenteroloji Bilim Dalı, Düzce

Amaç: Standart tekniklerle kanülasyon başarısı %95 civarında rapor edilmiştir. Kanülasyon uzman ellerde bile ve tüm çabalara rağmen alternatif bir müdahale gerektirecek kadar zorlayıcı olabilir. İğne-uçlu sfinkterotom ile fistülotomi (NKF), ERCP sonrası pankreatit (PEP) oranı önemli ölçüde düşük olduğundan, ilk ön kesi tekniği olarak önerilir, ancak serbest el tekniği olarak, kılavuz tel kullanılmadan yapılır ve kanama, perforasyon gibi komplikasyonlara neden olabilir. Yakın zamanda tanımladığımız yeni bir teknik olan kısmi ampüller mukozal rezeksiyon (PA-EMR), zorlu bilier kanülasyonlarda kullanılan NKF'nin bazı sınırlamalarının üstesinden gelebilir. Bu çalışmada amacımız NKF'ye karşı PA-EMR'nin etkinlik ve güvenliğini karşılaştırmaktı.

Gereç-Yöntem: Detaylı bilgiye, çalışmaya özel NCT05068739 kodu ile, clinicaltrials.gov sitesinden ulaşılabilir.

Bulgular: Hastaların özellikleri Tablo-1'de, işleme ilişkin özellikler Tablo-2'de sunulmuştur.

Sonuçlar: Çalışmadan elde edilen veriler, PA-EMR'nin NKF'ye karşı benzer bir etkinlik ve güvenlik profiline sahip olduğunu göstermektedir. Hatta komplikasyon oranı biraz daha düşük olabilir ve ilk seansta kanülasyon başarısı daha yüksek olabilir. Bu ön sonuçları doğrulamak için daha büyük kohortlu çok merkezli çalışmalara ihtiyaç vardır.

Anahtar Kelimeler: endoskopik sfinkterotomi, ercp, fistülotomi

Needle Knife Fistulotomy Versus Partial Ampullary Endoscopic Mucosal Resection for Difficult Biliary Cannulation: a prospective randomised controlled trial

Salih Tokmak, Şevki Konür, Serkan Torun

Duzce University, Department of Internel Medicine, Division of Gastroenterology

Objective: Cannulation success with standard techniques reported to be around 95%. Even in expert hands and despite all efforts, it can be challenging that needs an alternate intervention. Needle-knife fistulotomy (NKF) is recommended as the initial technique for pre-cutting because the rate of post-ERCP pancreatitis (PEP) is significantly low but it's performed as a free-hand technique without using a guidewire that may cause complications such as perforation and bleeding. We recently described a novel technique; partial ampullary mucosal resection (PA-EMR) for difficult biliary cannulation which may overcome some of NKF's limitatitons. Our aim was to compare the efficacy and safety of PA-EMR.

Materials-Methods: The detailed information can be seen at: ClinicalTrials.gov (ID: NCT05068739)

Results: The characteristics of the patients are prsented in Table-1 and procedure related characterstics are presented in Table-2.

Conclusions: Our results imply that PA-EMR has a comparable efficacy and safety profile against NKF. Moreover, the rate of complications may be somewhat lower and cannulation success in the fisrt session may be higher. Multicenter studies with larger cohorts are needed to verify these preliminary results.

Keywords: cannulation, endoscopic sphincterotomy, ercp

Tablo - 1 Hastaların demografik ve klinik bulguları
Table-1 - Characteristics of the study population

	PA-EMR (n=40)	NKF (n=40)	p value
Age, years, mean (±SD)	68.1 (±4.4)	67.7 (±3.9)	0.932
Sex, Male/Female, n (%)	12/28 (30/70)	14/26 (35/65)	0.645
PEP risk factors, n (%)			
History of AP	3 (7.5)	4 (10)	0.356
Higher BMI (≥30kg/m²)	13 (32.5)	15 (37.5)	0.212
Young age (<35 years)	5 (12.5)	4 (10)	0.588
Normal CBD diameter	1 (2.5)	1 (2.5)	Ø
Indications, n (%)			0.761
CBD stones	24 (60)	26 (65)	
Gallstone pancreatitis	4 (10)	4 (10)	
Cholangitis	5 (12.5)	4 (10)	
Malignancy	6 (15)	5 (12.5)	
Bile leak	1 (2.5)	1 (2.5)	
Bilirubin, mg/dL (Total/Direct) median (range)	5.38 (±2.56)	5.24 (±2.33)	0.695
AST (U/L), mean (±SD)	362.3 (±179.3)	359.4 (±181.6)	0.512
ALT (U/L), mean (±SD)	411.1 (±211.5)	414.6 (±223.2)	0.454
GGT (U/L), mean (±SD)	568.9 (±345.3)	572.2 (±339.6)	0.310
CRP (mg/dL – ref, 0-0.5), mean (±SD)	2.8 (±1.1)	2.9 (±1.3)	0.239
WBC (µL), mean (±SD)	9.4 (±4.1)	9.8 (±4.3)	0.158
Amylase (U/L), median (range)			
Pre-procedure	54 (10-4338)	49 (15-4120)	0.339
Post-procedure	68 (13-2711)	71 (11-3073)	0.205
Lypase (U/L), median (range)			
Pre-procedure	22 (5-1454)	24 (8-1642)	0.166
Post-procedure	31 (8-810)	34 (7-1045)	0.265

Tablo 2 - İşlem ile ilişkili parametreler
Table 2 - Procedure related parameters

	PA-EMR	NKF	p value
Periampullary diverticula, n (%)	4 (10)	5 (12.5)	0.515
Papilla type, n (%)			0.668
Type-1	23	21	
Type-2	5	6	
Type-3	10	11	
Type-4	2	2	
Cannulation time, sec, median (range)	611 (±227)	584 (±194)	0.343
CBD diameter, mm, mean (±SD)	9.4 (±2.6)	9.9 (±3.1)	0.227
Complications, n (%)			
Bleeding	0	3	
Perforation	0	0	
Pancreatitis	0	0	
Asymptomatic hyperamylasemia	4	5	
Cholangitis	0	0	
Biliart stent, n (type)	8 (6 plastic, 2 U-SEMS)	7 (5 plastic, 2 U-SEMS)	0.885
Total procedure time, min, median (range)	923 (±476)	915 (±491)	0.410
Success rate at first session, %	100	92.5	0.031
Hospital days, median (range)	1 (1-7)	1 (1-7)	Ø

SS-033 / 39. Ulusal Gastroenteroloji Haftası

Hepatoselüler Karsinomlu(HCC) Hastalarda BCLC (Barcelona Clinic Liver Cancer) Sınıflamasını Predikte Edecek Biyomarker Tayini

Başak Çakır Güney[1], Selma Karaahmetoğlu[2]

[1]Sultan Abdülhamit Han Eğitim ve Araştırma Hastanesi, İstanbul
[2]Ankara Şehir Hastanesi, Ankara

GİRİŞ: Hepatoselüler Karsinom(HCC) dünyada en sık görülen tümörler arasındadır. Maligniteye bağlı ölümlerden ikinci sıkılıkla sorumludur. Bu çalışmada HCC tanısında kullanılabilecek serum apoptoz ve nekrozis oranlarını gösteren CK- 18 fragmanları M30 ve M65 ile Thiol/disulphide düzeylerinin diğer non-invaziv testlere göre tanıdaki yeri, spesivitesi ve sensivitesi değerlendirilmeye çalışılmıştır.

Yöntem: Ocak 2014-Aralık 2016 yılları arasında yeni tanı almış HCC hastaları çalışmaya alınmıştır. Çalışmaya alınan HCC hastaları maligneteye yönelik henüz herhangi bir tedavi almamışlardır. Çalışmaya daha önceden tanı alarak kemoterapi, cerrahi, radyoterapi ya da maligniteye yönelik herhangi bir tedavi almış hastalar ve ek malignitesi olanlar alınmamıştır.

Bulgular: HCC tanılı, sirozlu hastalar ve sağlıklı gönüllüler arasında yürütülen çalışmada toplamda 83 kişi bu araştırmaya katılmıştır. Bu kişilerin 26'sını (%31,3) siroz, 30'unu (%36,1) HCC ve 27'sini (%32,5) sağlıklı gönüllüler oluşturmaktadır. Çalışmamızda M30 düzeyi sağlıklı gönüllüler ve HCC hastalarında daha yüksek bulunmuşken, siroz hastalarında M30 düzeylerinin düşük olduğu görülmüştür. M65 ve thiol/disülfide dengesini değerlendirmek için bakılan tüm parametreler (native thiol, total thiol, -SH/-S-S, SH/Total Thiol, -S-S/Total Thiol) sağlıklı gönüllülerde yüksek bulunurken, siroz ve HCC hastalarında bu sonuçlar daha düşük bulunmuştur. Araştırmaya katılan hastalarda HBV enfeksiyonu olan ve olmayan grup içinde yapılan araştırmada ise M65, native thiol(SH), total thiol, disulphide (-S-S) değerlerinde HBV olmayan kişilerde bu değerler ortalaması daha yüksektir. M30 HBV enfeksiyonu olan grupta daha yüksek bulunmuştur. -S- S/-SH, -S-S/total thiol ve -SH/total thiol değişkenlerinde ise istatistiksel olarak anlamlı fark elde edilememiştir.

Sonuç: M65 ve thiol/disülfide dengesini değerlendirmek için bakılan tüm parametreler sağlıklı gönüllülerde yüksekken siroz ve HCC hastalarında daha düşük bulunmuştur. M30 için istatistiksel fark bulunamamıştır.

Anahtar Kelimeler: Hepatoselüler Kanser (HCC), M30, M65, thiol/disülfide

Biomarker Detection to Predict BCLC (Barcelona Clinic Liver Cancer) Classification in Patients with Hepatocellular Carcinoma (HCC)

Başak Çakır Güney[1], Selma Karaahmetoğlu[2]

[1]Sultan Abdulhamit Han Training and Research Hospital, Istanbul
[2]Ankara City Hospital, Ankara

Introduction: One of the most prevalent malignancies and the second-leading cause of cancer-related death is hepatocellular carcinoma(HCC). In this study, it is aimed to evaluate specificity and sensitivity of CK-18 fragments(M30 and M65), which can be used as an indicator in diagnosis of HCC, and thiol/disulphide levels compared to other non-invasive tests.

Method: Newly diagnosed HCC patients between January 2014-December 2016 were included in the study. HCC patients have not yet received any treatment for malignancy. Patients who had previously been diagnosed with HCC and undergone chemotherapy, surgery, radiotherapy, or any other treatment and those with additional malignancies were excluded from study.

Results: A total of 83 people, including patients with HCC, cirrhosis, and healthy volunteers, participated. Of these people, 26 (31.3%) had cirrhosis, 30 (36.1%) had HCC and 27 (32.5%) were healthy. In the study, M30 levels were higher in healthy volunteers and HCC patients and lower in

cirrhosis patients. All parameters(native thiol, total thiol, -SH/-S-S, SH/total thiol, -S-S/total thiol) about M65 and thiol/disulfide balance were higher in healthy volunteers and lower in cirrhosis and HCC patients. When patients with/without HBV infection are compared, the mean values of M65, native thiol (SH), total thiol, and disulphide(-S-S) were higher in people without HBV. M30 levels were higher in patients with HBV.Nostatistically significant difference was found in thiol variables.

Conclusion: All parameters evaluated to assess M65 and thiol/disulfide balance were higher in healthy volunteers, but lower in cirrhosis and HCC patients.No statistical difference was found for M30.

Keywords: Hepatocellular Cancer (HCC), M30, M65, thiol/disulfide

SS-034 / 39. Ulusal Gastroenteroloji Haftası

Primer biliyer kolonjit hastalarında semptomatik idrar yolu enfeksiyonunun tedvai yanıt ile ilişkisi

Dilara Turan Gökçe[1], İlkay Ergenç[2], Amed Trak[1], Hasan Eruzun[3], Zekiye Nur Harput[4], Derya Arı[1], Ahmet Bektaş[3], Yusuf Yılmaz[2], Orhan Sezgin[4], Meral Akdoğan Kayhan[1]

[1]Ankara Bilkent Sehir Hastanesi, Gastroenteroloji Bölümü
[2]Marmara Üniversitesi Pendik Eğitim ve Araştırma Hastanesi, Gastroenteroloji Bölümü
[3]Ondokuz Mayıs Üniversitesi, Gastroenteroloji Anabilim Dalı
[4]Mersin Üniversitesi, Gastroenteroloji Anabilim Dalı

Primer biliyer kolanjit (PBK) intrahepatik safra yollarının immün destrüksiyonu ile karakterize, ağırlıklı olarak kadınları etkileyen, kronik kolestatik otoimmün karaciğer hastalığıdır.

Dört ayrı merkezde takipli PBK hastalarının demografik özellikleri, tedavi yanıtları, eşlik eden komorbiditeleri ve semptomatik idrar yolu enfeksiyonun değerlendirilmesi planlanmıştır.

Çalışmaya katılan 326 hastanın %93,3 (K/E:304) kadın ve yaş ortalaması 57.4 (±11.9) yıldır. Çalışmaya dahil edilen hastaların %13,7 (n:44) tedaviye yanıtsız oldugu tespit edilmiştir. Bu hastaların %16'sına diyabet ve %15,5 'ine HT eşlik etmektedir. Çalışma popülasyonunda PBK tanısı sonrası malignite oranı %8,7 (n: 27) tespit edilmiş olup en sık meme ve tiroid maligniteleri görülmüştür. En sık görülen romatolojik hastalıklar sırasıyla Sicca sendromu (%11,6), Sjögren sendromu (%4.9), skleroderma (%3,8), romaoid artrit (%3,4) olarak tespit edilmiştir. Sicca sendromu eşlik eden hastaların UDCA yanıtının anlamlı oranda yüksek olduğu belirlenmiştir (p:0.009)

Hastaların semptomatik idrar yolu enfeksiyonu (İYE) sorgulandığında, PBK tanısından önce en az bir kez idrar yolu enfeksiyonu geçirenler %25,4 (n:78), iki ve üstünde idrar yolu enfeksiyonu geçirenler %16,9 (n:52)dir. Tüm popülasyonun %17,5'i (n:54) yılda birden fazla kez İYE öyküsüne sahiptir. En az bir kez iYE geçirmiş olmak ve yılda birden fazla İYE öyküsü ile tedaviye yanıt arasında ilişki bulunamamıştır (sırasıyla: p:0.64 ve 0.93).

PBK patofizyolojisinde sık İYE ve E.Coli translokasyonunun etkisi olabileciği tartışılmaktadır. Calısmamızda semptomatik İYE ile yanıtsızlık ile ilişkisi görülememiş olup asemptomatik piyürinin ilişkisinin araştırılması amaçlanmıştr.

Anahtar Kelimeler: idrar yolu enfeksiyonu, primer bilyer kolanjit, malignite

Association of symptomatic urinary tract infection with treatment response in patients with primary biliary cholangitis

Dilara Turan Gökçe[1], İlkay Ergenç[2], Amed Trak[1], Hasan Eruzun[3], Zekiye Nur Harput[4], Derya Arı[1], Ahmet Bektaş[3], Yusuf Yılmaz[2], Orhan Sezgin[4], Meral Akdoğan Kayhan[1]

[1]Ankara Bilkent City Hospital, Department of Gastroenterology
[2]Marmara University Pendik Training and Research Hospital, Department of Gastroenterology
[3]Ondokuz Mayıs University, Department of Gastroenterology
[4]Mersin University, Department of Gastroenterology

Primary biliary cholangitis (PBK) is a chronic cholestatic autoimmune liver disease that predominantly affects women, characterized by immune destruction of the intrahepatic biliary tract.
It was planned to evaluate the demographic characteristics, treatment responses, comorbidities, and symptomatic urinary tract infection of PBC patients followed up in four different centers. Of the 326 patients who participated in the study, 93.3% (F/M: 304) were female and the mean age was 57.4 (11.9) years. It was determined that 13.7% (n:44) of the patients included in the study were unresponsive to treatment. 16% of these patients are accompanied by diabetes and 15.5% by HT. The malignancy rate after the diagnosis of PBC was 8.7% (n = 27) in the study population, and breast and thyroid malignancies were the most common. The most common rheumatological diseases were Sicca syndrome (11.6%), Sjögren's syndrome (4.9%), scleroderma (3.8%), and rheumatoid arthritis (3.4%).

When patients' symptomatic urinary tract infections (UTI) were questioned, 25.4% (n = 78) had at least one urinary tract infection before the diagnosis of PBC, and 16.9% (n = 52) had two or more urinary tract infections. 17.5% (n: 54) of the entire population have a history of UTI more than once a year. There was no relationship between having at least one UTI and a history of more than one UTI per year and response to treatment (p: 0.64 and 0.93, respectively). In our study, there was no relationship between symptomatic UTI and unresponsiveness, and it was aimed to investigate the relationship between asymptomatic pyuria.

Keywords: urinary tract infection, prmary biliary cholangitis, malingnancies

SS-035 / 39. Ulusal Gastroenteroloji Haftası
Hasta Alarm Sisteminin Hepatit C Farkındalığı Üzerindeki Etkisi

Oğuz Kaan Polat[1], Sezgin Barutçu[2], Çiğdem Yıldırım[1], Hatice Asıl[3], Mehmet Erinmez[4], Seval Kul[5], Buğra Tolga Konduk[6], Abdullah Emre Yıldırım[7], Murat Taner Gülşen[2]

[1]Gaziantep Üniversitesi Tıp Fakültesi İç Hastalıkları Ana Bilim Dalı, Gaziantep
[2]Gaziantep Üniversitesi Tıp Fakültesi Gastroenteroloji Bilim Dalı, Gaziantep
[3]Gaziantep Üniversitesi Tıp Fakültesi, Gaziantep
[4]Gaziantep Üniversitesi Tıp Fakültesi, Tıbbi Mikrobiyoloji Ana Bilim Dalı, Gaziantep
[5]Gaziantep Üniversitesi Tıp Fakültesi, Biyoistatistik Ana Bilim Dalı, Gaziantep
[6]Memorial Şişli Hastanesi, Gastroenteroloji Kliniği, İstanbul
[7]Memorial Bahçelievler Hastanesi, Gastroenteroloji Kliniği, İstanbul

Amaç: Kronik Hepatit C tedavisinde başarı oranı son yıllarda pangenotipik tedavilerin kullanılmasıyla büyük ilerleme kaydetse de hastaların önemli bir kısmı tanı alamamaktadır. Hekim uyarı sistemi pandemi döneminde HCV farkındalığını arttırsa da anti-HCV(+) hastaların ilgili kliniklere yönlendirilmesi istenilen seviyelerde değildir. Çalışmamızın amacı hasta alarm sisteminin Hepatit C farkındalığı üzerindeki etkisini araştırmaktır.

Gereç-Yöntem: 2020-2022 arasında hasta alarm sistemi öncesi ve sonrası dönemde, anti-HCV araştrılan 18 yaş üzerindeki hastalar, retrospektif taranarak çalışmaya dahil edildi. Mükerrer istem yapılmış ve HCV tedavisi almış olan hastalar çalışma dışı bırakıldı. Hastalar yaş ve cinsiyet dağılımı açısından değerlendirildi. Anti-HCV(+) olup, HCV-RNA'sı istenmemiş olan hastalar kliniklere göre tespit edilip karşılaştırıldı.

Bulgular: 2020-2021 tarihleri arasında, 22.223 hastanın 516'sında (%2,32) anti-HCV(+) saptandı, 2021-2022 tarihleri arasında ise 40.235 hastanın 880'inde (%2,18) anti-HCV(+) saptandı. Toplamda anti-HCV(+) 1396 hastanın 720'si (%51,6) erkek, 676'sı (%48,4) kadındı. Hastaların 229'u (%16,4) 18-35 yaş, 138'si (%9,9) 35-45 yaş, 199'u (%14,2) 45-55 yaş, 343'ü (%24,5) 55-65 yaş aralığında iken, 487'si (%35) 65 yaş üstüydü. Hasta alarm sistemi öncesinde anti-HCV(+) hastaların 259'unda (%50,2), hasta alarm sistemi sonrasında ise 315'inde (%35,7) HCV RNA isteminin yapılmadığı tespit edildi. Hasta alarm sistemi sonrası HCV-RNA istenme oranının istatiksel olarak anlamlı yükseldiği tespit edildi ($p<0,001$). Kronik HCV farkındalığının, hasta alarm sistemi sonrasında neredeyse tüm branşlarda arttığı saptandı (Şekil 1 ve Şekil 2). Bu artışın çoğu branşta istatistiksel olarak anlamlı olduğu tespit edildi (Tablo 1).

Sonuçlar: Hekim uyarı sistemi HCV farkındalığının arttırılmasında istenilen hedeflere ulaşmada yeterli olmamıştır. Pandemi dönemindeki iş yükü artışı göz önüne alındığında HCV farkındalığının arttırılmasında hasta alarm sistemi etkin bir yöntem olarak göze çarpmaktadır.

Anahtar Kelimeler: Hepatit C, hasta alarm sistemi, HCV

Impact of Patient Alert System on Hepatitis C Awareness

Oğuz Kaan Polat[1], Sezgin Barutçu[2], Çiğdem Yıldırım[1], Hatice Asıl[3], Mehmet Erinmez[4], Seval Kul[5], Buğra Tolga Konduk[6], Abdullah Emre Yıldırım[7], Murat Taner Gülşen[2]

[1]Gaziantep University Faculty of Medicine, Department of Internal Medicine, Gaziantep
[2]Gaziantep University Faculty of Medicine, Department of Gastroenterology, Gaziantep
[3]Gaziantep University Faculty of Medicine, Gaziantep
[4]Gaziantep University Faculty of Medicine, Department of Medical Microbiology, Gaziantep
[5]Gaziantep University Faculty of Medicine, Department of Biostatistics, Gaziantep
[6]Memorial Şişli Hospital, Gastroenterology Clinic, İstanbul
[7]Memorial Bahçelievler Hospital, Gastroenterology Clinic, İstanbul

Aim: Our study aims to determine how patient alarm system affects awareness levels of HCV.
Materials-Methods: Patients over age of 18 tested for anti-HCV were retrospectively screened and included in study between 2020-2022, during period before and after patient alarm system. Patients who received more than one anti-HCV request and received HCV treatment were excluded. The patients

were evaluated in terms of age and gender. Anti-HCV(+) patients were evaluated and compared according to HCV-RNA request and clinics.

Results: Anti-HCV(+) was detected in 516 (2.32%) of 22,223 patients between 2020-2021, and in 880 (2.18%) of 40,235 patients between 2021-2022. Of the 1396 anti-HCV(+) patients, 720 (51.6%) were male. Of the patients, 229 (16.4%) were 18-35 years old, 138 (9.9%) were 35-45 years old, 199 (14.2%) were 45-55 years old, 343 (24%) 55-65 years old, 487 (35%) were over 65 years old. It was determined that HCV RNA test was not performed in 50.2% of anti-HCV (+) patients before the patient alarm system and in 35.7% of the patients after the patient alarm system. It was determined that the HCV-RNA request rate increased statistically significantly after the patient alarm system ($p<0.001$). Chronic HCV awareness increased in almost all clinics after the patient alarm system (Figure 1 and Figure 2). This increase was statistically significant in most of clinics (Table 1).

Conclusion: Considering the increase in the workload during the pandemic process, the patient alarm system stands out as an effective method when used together with the physician alert system in increasing HCV awareness.

Keywords: Hepatitis C, patient alarm system, HCV

Şekil 1: Hasta alarm sistemi öncesi branşlara göre Anti HCV (+) saptanan hastalarda HCV RNA istem oranları
Figure 1: HCV RNA request rates in patients with Anti HCV (+) detected according to branches before the patient alarm system

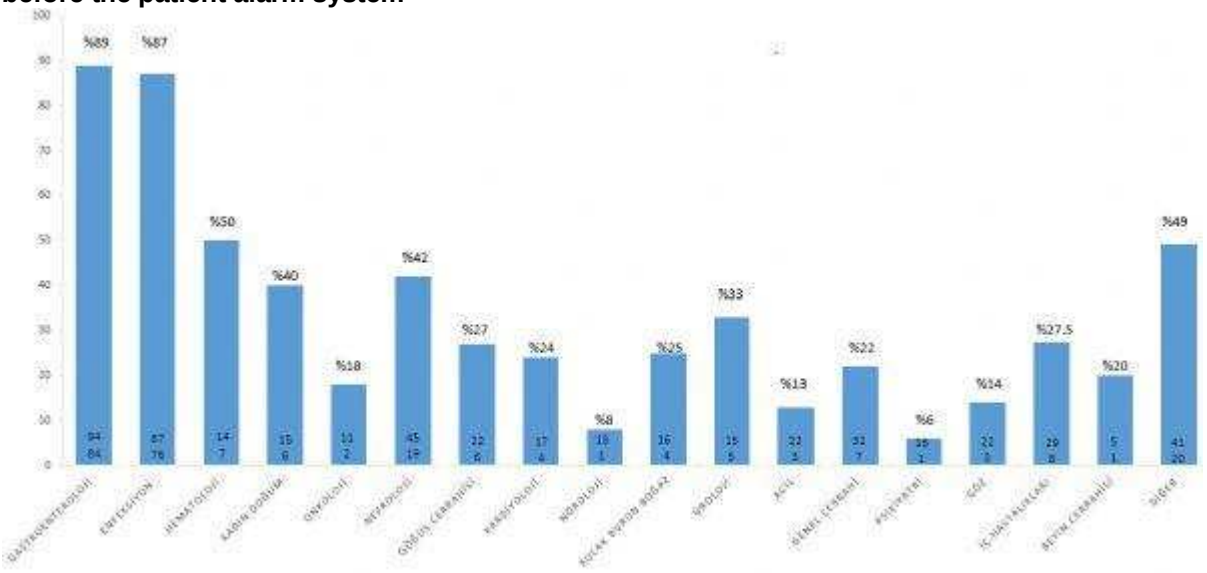

Şekil 2: Hasta alarm sistemi sonrası branşlara göre Anti HCV (+) saptanan hastalarda HCV RNA istem oranları
Figure 2: HCV RNA request rates in patients with Anti HCV (+) detected according to branches after the patient alarm system

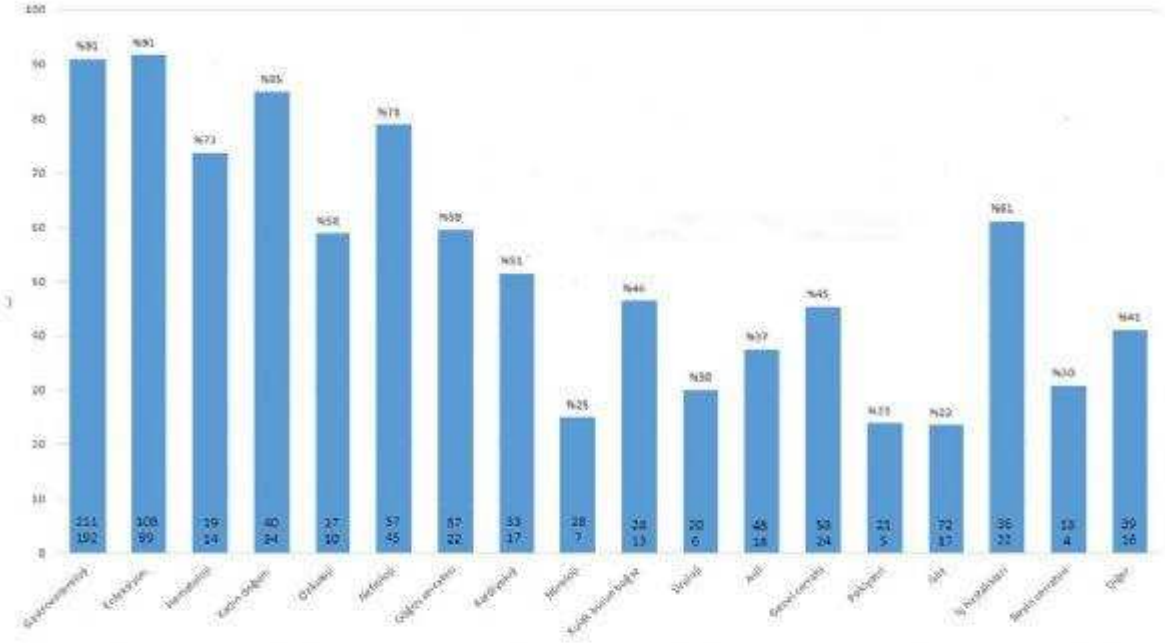

Tablo 1: Hasta alarm sistemi öncesi ve sonrası HCV farkındalığının bölümlere göre karşılaştırılması

	2020-2021	2021-2022	
Bölümler	n (%)	n (%)	p
Gastroenteroloji	94 (%89)	211 (%91)	0,653
Enfeksiyon	87 (%87)	108 (%91)	0,324
Hematoloji	14 (%50)	19 (%73)	0,162
Kadın doğum	15 (%40)	40 (%85)	0,001
Onkoloji	11 (%18)	17 (%58)	0,033
Nefroloji	45 (%42)	57 (%78)	0,001
Göğüs cerrahisi	22 (%27)	37 (%59)	0,016
Kardiyoloji	17 (%24)	33 (%51)	0,047
Nöroloji	13 (%8)	28 (%25)	0,209
Kulak burun boğaz	16 (%25)	28 (%46)	0,160
Üroloji	15 (%33)	20 (%30)	0,833
Acil	22 (%13)	48 (%37)	0,043
Genel cerrahi	32 (%22)	53 (%45)	0,029
Psikiyatri	16 (%6)	21 (%23)	0,151
Göz	22 (%14)	72 (%23)	0,317
İç hastalıkları	29 (%27)	36 (%61)	0,338
Beyin cerrahisi	5 (%20)	13 (%30)	0,647
Diğer	41 (%49)	39 (%41)	0,360

Table 1: Comparison of different clinics according to HCV awareness before and after patient alarm systems

	2020-2021	2021-2022	
Clinics	n (%)	n (%)	p
Gastroenterology	94 (89%)	211 (91%)	0,653
Infectious Dis.	87 (87%)	108 (91%)	0,324
Hematology	14 (50%)	19 (73%)	0,162
Obstetrics & Gynecology	15 (40%)	40 (85%)	0,001
Oncology	11 (18%)	17 (58%)	0,033
Nephrology	45 (42%)	57 (78%)	0,001
Pulmonary Surgery	22 (27%)	37 (59%)	0,016
Cardiology	17 (24%)	33 (51%)	0,047
Neurology	13 (8%)	28 (25%)	0,209
Otolaryngology	16 (25%)	28 (46%)	0,160
Urology	15 (33%)	20 (30%)	0,833
Emergency Room	22 (13%)	48 (37%)	0,043
General Surgery	32 (22%)	53 (45%)	0,029
Psychiatry	16 (6%)	21 (23%)	0,151
Ophthalmology	22 (14%)	72 (23%)	0,317
Internal medicine	29 (27%)	36 (61%)	0,338
Neurosurgery	5 (20%)	13 (30%)	0,647
Others	41 (49%)	39 (41%)	0,360

SS-036 / 39. Ulusal Gastroenteroloji Haftası

Alkole Bağlı Karaciğer Hastalığında Prognostik Non-İnvasif Testlerin Hastalık Sonucunu Öngörmede Etkinliği

Burak Alper Zengin[1], Mesut Gümüşsoy[2], Serkan Duman[2], Emin Bodakçı[2], Sevinç Tuğçe Güvenir[2], Zeynep Ellik[2], Mubin Özercan[2], Ramazan Erdem Er[2], Fatih Karakaya[2], Hale Gökcan[2], İnci İlhan[3], Ramazan İdilman[2]

[1]Ankara Üniversitesi Tıp Fakültesi, İç Hastalıkları ABD, Ankara
[2]Ankara Üniversitesi Tıp Fakültesi, Gastroenteroloji BD, Ankara
[3]Ankara Üniversitesi Tıp Fakültesi, Psikiyatri ABD, Ankara

Amaç: Çalışmanın amacı, alkole bağlı karaciğer hastalığı (AKH) olan hastaların sağkalımda belirleyici özellikleri ve hastalığın doğal seyrini etkileyen faktörleri tanımlamaktır.

Yöntem: Ocak 2001-Aralık 2021 arasında, AKH tanısı alan 187 hasta dahil edildi. FIB-4 skoru, NFS, Forns indeksi, APRI ve AST/ALT oranı hesaplandı. Veriler poliklinik takip dosyalarından toplandı.

Bulgular: Yüzseksenyedi hastanın tamamı beyaz ırktandı. Ortalama yaş 51,6±10,1 yıl, cinsiyet ağırlıkla erkekti (%98). Hastaların %35'inde diabetes mellitus, %28'inde hipertansiyon, %16'sında aterosklerotik kalp hastalığı mevcut olup, %56'sı aktif sigara içmekteydi. Tanıda 59 hastanın (%31.4) hepatosteatoz/steatohepatiti, 128 hastanın sirozu olup sirozluların %56,2'sı kompanse, %43,8'i dekompanse idi. Hastaların %15'i Child-Pugh A, %56'sı Child-Pugh B ve %29'u Child-Pugh C idi. Assit (%71) en sık dekompansasyon nedeniydi, bunu varis kanaması (%18) ve hepatik ensefalopati (%11) izliyordu. Ortanca MELD skoru 14 (7-33) idi. On hastaya (%8) hepatosellüler karsinom (HSK) tanısı kondu. Ortalama FIB-4 skoru, NFS, Forns indeksi, APRI ve AST/ALT oranı sırasıyla 3,22±2,99 (ortanca: 2,28), -0,86±2,9 (ortanca: -1,26), 5,95±2.6 (ortanca: 5,8), 1,17±1,34 (ortanca: 0,71) ve 1,51±1,0 (ortanca: 1,2) idi. Non-invazif testler sirozlularda anlamlı olarak yüksekti (p>0,001). Yetmişaltı (%41) hastanın takipte (ortanca: 32,6 ay) alkole devam ettiği izlendi. Non-sirotik 59 hastanın %20'sinde siroz, kompanse sirozlu 72 hastanın %79'unda dekompansasyon gelişti. Sirozlu 7 hastada takipte HSK gelişti. Takipte 103 hastanın (%55) hastane yatış ihtiyacı olup en sık neden enfeksiyondu (%39). Yirmibir hastaya (%11) nakil yapılırken, 72'si (%39) hayatını kaybetti. FIB-4 (p<0,001), NFS (p=0,01), Forns (p<0,001) ve APRI skoru (p=0,005) transplantasyon yapılan veya hayatını kaybedenlerde anlamlı olarak yüksekti.

Sonuç: AKH'nin karaciğer ilişkili morbidite ve mortalitesi yüksektir. Non-invazif testler, AKH'lilerde prognozu öngörebilir.

Anahtar Kelimeler: alkole bağlı karaciğer hastalığı, non-invasif skorlamalar, prognoz

Effect Of Prognostic Noninvasive Tests On Disease Outcome Of Alcohol-Related Liver Disease

Burak Alper Zengin[1], Mesut Gümüşsoy[2], Serkan Duman[2], Emin Bodakçı[2], Sevinç Tuğçe Güvenir[2], Zeynep Ellik[2], Mubin Özercan[2], Ramazan Erdem Er[2], Fatih Karakaya[2], Hale Gökcan[2], İnci İlhan[3], Ramazan İdilman[2]

[1]Ankara University School of Medicine, Department of İnternal Medicine, Ankara
[2]Ankara University School of Medicine, Department of Gastroenterology, Ankara
[3]Ankara University School of Medicine, Department of Psychiatry, Ankara

Aims: The aims of the study were to determine the characteristics of patients with alcohol-related liver disease (ALD) and to identify whether the factors affect the course of disease.

Methods: Between 01/2001-12/2021, 187 patients, who were diagnosed with ALD were included. FIB-4, NFS, Forns, APRI and AST/ALT ratio were calculated. Data were collected from outpatient visit charts.

Results: All 187 patients were Caucasian, mean age was 51,6±10,1 years, and gender was predominantly male (98%). At diagnosis, 59 patients had hepatosteatosis/steatohepatitis and 128

patients had cirrhosis, 43,8% of them were decompensated: 15% of the patients were classified as having Child-Pugh A, 56% Child-Pugh B, 29% Child-Pugh C. Median MELD score was 14 (range: 7-33). Ascites (71%) was the most common causes of decompensation, followed by variceal bleeding (18%), and hepatic encephalopathy (11%). Ten patients (8%) were diagnosed with hepatocellular carcinoma (HCC). The mean FIB-4, NFS, Forns, APRI and AST/ALT ratio were 3,22±2,99 (median: 2,28), -0,86±2,9 (median: -1,26), 5,95±2,6 (median: 5,8), 1,17±1,34 (median: 0,71) and 1,51±1,0 (median 1,2) respectively. The scores of noninvasive tests were significantly higher in cirrhotic patients (p>0,001). During a median follow-up of 32.6 months, cirrhosis was developed in 20% of noncirrhotic patients, decompensation was developed in 79% of compensated cirrhotic patients. HCC was developed in 7 cirrhotic patients. Twenty-one patients (11%) underwent transplantation, and 72 (39%) patients died. The FIB-4, NFS, Forns and APRI were significantly higher in transplanted and non-survival patients (p<0,05).

Conclusion: ALD has a high liver-related morbidity and mortality. Non-invasive tests may provide disease outcome.

Keywords: alcohol-related liver disease, noninvasive scores, prognosis

SS-037 / 39. Ulusal Gastroenteroloji Haftası]

Karaciğer transplantasyonu için değerlendirilen hastaların özellikleri ve kardiyak fonksiyonlarının değerlendirilmesi

Zülal İstemihan[1], Gamze Kemeç[2], Ebru Teberik Kama[2], Soner Altın[2], Bilger Çavuş[1], Aslı Çifcibaşı Örmeci[1], Filiz Akyüz[1], Kadir Demir[1], Fatih Beşışık[1], Sabahattin Kaymakoğlu[1]

[1]İstanbul Üniversitesi, İstanbul Tıp Fakültesi, İç Hastalıkları Anabilim Dalı, Gastroenterohepatoloji Bilim Dalı, İstanbul, Türkiye
[2]İstanbul Üniversitesi, İstanbul Tıp Fakültesi, İç Hastalıkları Anabilim Dalı, İstanbul, Türkiye

Giriş: Karaciğer transplantasyonu ihtiyacı olan hastaların gerek giderek yaş ortalamalarının artması gerekse metabolik sendrom zemininde transplantasyon ihtiyacının artması, transplantasyon öncesi kardiyoloji ve göğüs hastalıkları başta olmak üzere birçok bilim dalı ile konsültasyonu zorunlu kılmaktadır. Bu çalışmamızda bu hasta grubunun demografik özelliklerini, kardiyak bulgularını ve bunlara etkili olabilecek faktörleri incelemeyi amaçladık.

Materyal-Metod: Çalışmaya karaciğer nakil adayı ön değerlendirme listesinde bulunan ve kardiyolojik, göğüs hastalıkları açısından değerlendirmeleri yapılmış olan hastalar dahil edildi. Hastaların verileri poliklinik takip dosyalarından toplandı.

Bulgular: Karaciğer transplantasyonu için ön değerlendirme listesinde olan 200 hasta çalışmaya dahil edildi. Hastaların 121'i (%60.5) erkekti. Yaş ortalaması 56.18±12.16 yıldı. VKİ ortalaması 27±4.96 kg/m2 di. 65 yaş altında 142 hasta (%71) yer aldı. Hastaların karaciğer hastalık etyolojileri, HBV'ye bağlı %17.5, kriptojenik %18, HCV'e bağlı %11, HDV'e bağlı %9.5, alkole bağlı %8.5, NASH zemininde %6.5, kolestatik karaciğer hastalıkları %8, vasküler karaciğer hastalıkları %3, diğer nedenler %10 ve HCC nedeni ile değerlendirilenler %8 şeklindeydi. Hastaların %43'de MELD skoru 15 ve üzerindeydi. Hastaların %81'i dekompanse olarak saptandı. %68.5 hastada EKO'da normal bulgular saptandı. EF ortalamsı 64.73±5.91, PAB ortalaması 30.30±7.69 mmHg olarak saptandı. Koroner anjiyografi öyküsü 24 (%12) hastada vardı, 3 hastaya stent uygulandı.

Sonuç: Karaciğer transplantasyonu için ön değerlendirme listesinde olan hastaların MELD skorları EF ile ilişkili bulunmazken PAB'ı MELD skoru 15 ve üzeri olan hastalarda anlamlı derecede yüksekti.

Anahtar Kelimeler: karaciğer, kardiyak fonksiyonlar, transplantasyon

Evaluation of characteristics and cardiac functions of patients evaluated for liver transplantation

Zülal İstemihan[1], Gamze Kemeç[2], Ebru Teberik Kama[2], Soner Altın[2], Bilger Çavuş[1], Aslı Çifcibaşı Örmeci[1], Filiz Akyüz[1], Kadir Demir[1], Fatih Beşışık[1], Sabahattin Kaymakoğlu[1]

[1]Istanbul University, Istanbul Medical Faculty, Department of Internal Medicine, Division of Gastroenterohepatology, Istanbul, Turkey
[2]Istanbul University, Istanbul Medical Faculty, Department of Internal Medicine, Istanbul, Turkey

Introduction: The increasing average age of patients in need of liver transplantation and the increase in the need for transplantation on the basis of metabolic syndrome require consultation with many disciplines,especially cardiology and chest diseases,before transplantation.In this study,we aimed to examine the demographic characteristics,cardiac findings and factors that may affect them in this patient group.

Materials-Methods: Patients who were on the pre-evaluation list of liver transplant candidates and who were evaluated in terms of cardiological and chest diseases were included in the study.The data of the patients were collected from the outpatient follow-up files.

Results: 200 patients on the pre-evaluation list for liver transplantation were included in the study. 121(60.5%) of the patients were male. mean age was 56.18±12.16 years. mean BMI was 27±4.96 kg/m2.142 patients(71%) under 65 years of age were included.The liver disease etiologies of the patients were 17.5% due to HBV,18% cryptogenic,11% HCV,9.5% HDV 8.5% alcohol,6.5% NASH, cholestatic liver diseases 8%,vascular liver diseases %3,other causes were 10%,and those evaluated

for HCC were 8%.The MELD score was >=15 in 43% of the patients.81% of the patients were found to be decompensated.Echocardiography revealed normal findings in 68.5% of the patients.The mean EF was found to be 64.73±5.91,the mean PAP was 30.30±7.69 mmHg.There was a history of coronary angiography in 24(12%) patients,stent was applied in 3 patients.

Conclusion: While the MELD scores of the patients on the pre-evaluation list for liver transplantation were not associated with EF,they were significantly higher in patients with a MELD score of 15 and above for PAP.

Keywords: cardiac functions, liver, transplantation

Karaciğer transplantasyonu için değerlendirilen hastaların özellikleri ve kardiyak fonksiyonlarının değerlendirilmesi
Evaluation of the characteristics and cardiac functions of patients evaluated for liver transplantation

	MELD SCORE				
	<15		≥15		*p.
	Mean	Std. Dev.	Mean	Std. Dev.	
AGE	56,66	12,39	55,55	11,89	,524
BMI	27,30	4,42	26,60	5,60	,322
EF	64,33	6,03	65,20	5,76	,366
PAP	28,24	7,58	31,92	7,46	**,021**
FEV1/FVC	97,07	15,61	91,04	11,71	**,029**

Karaciğer transplantasyonu için değerlendirilen hastaların özellikleri ve kardiyak fonksiyonlarının değerlendirilmesi
Evaluation of the characteristics and cardiac functions of patients evaluated for liver transplantation

SS-038 / 39. Ulusal Gastroenteroloji Haftası
Karaciğer transplantasyonlu hastalarda malignite görülme riski

Zülal İstemihan[1], Ali Emre Bardak[2], Cansu Kızıltaş[2], Ceren Yazkaç[2], Mehmet Oğuzcan Alada[2], İbrahim Volkan Şenkal[1], Bilger Çavuş[1], Aslı Çifçibaşı Örmeci[1], Filiz Akyüz[1], Kadir Demir[1], Fatih Beşışık[1], Sabahattin Kaymakoğlu[1]

[1]İstanbul Üniversitesi, İstanbul Tıp Fakültesi, İç Hastalıkları Anabilim Dalı, Gastroenterohepatoloji Bilim Dalı, İstanbul, Türkiye
[2]İstanbul Üniversitesi, İstanbul Tıp Fakültesi, İç Hastalıkları Anabilim Dalı, İstanbul, Türkiye

Giriş: Karaciğer transplantasyonu son dönem karaciğer yetersizliği ve HCC'nin hayat kurtarıcı tedavisidir. Hastalar, sağkalımlarında uzama ve dolayısı ile immünsüpresif tedavilere daha fazla maruz kalmaları nedeni ile malignite açısından risk taşımaktadırlar. Çalışmamızda gastroenterohepatoloji polikliniğimizden takipli karaciğer nakilli hastalarımızda malignite riskini değerlendirmeyi amaçladık.

Materyal-Metod: Karaciğer transplantasyonu yapılmış olan 348 hastanın verisi retrospektif olarak hastane kayıt sisteminden incelendi.

Bulgular: Toplam 348 karaciğer nakilli hasta içinde, 15'i erkek 8'i kadın olmak üzere 23 hastada (%6,6) karaciğer transplantasyonu sonrası malignite geliştiği görüldü. Posttransplant malignite görülen hastaların 14'ü canlı, 9'u kadaverik nakilliydi (p=0,075). 8 hastada nakil öncesi HCC mevcuttu ve nakil öncesi HCC olan hastalarda olmayanlara göre posttransplant malignite görülme riski daha yüksekti (p=0.028). Karaciğer transplantasyonu sonrası malignite görülme riski yaşla birlikte artarken (p=0.038), karaciğer transplantasyon süresi ile posttransplant malignite riski arasında ilişki bulunmamıştır. Karaciğer transplantasyonu sonrası kullanılan immünsüpresifler, rejeksiyon öyküsü olması posttransplant malignite riski açısından istatistik olarak anlamlı bulunmamıştır. Posttransplant malignite gelişen 23 hastanın 6'sında hematolojik ve lenfoprolifreatif hastalık izlendi, 8'inde deri maligniteleri (3 SCC, 1 mukozis fungoides, 4 BCC), 4 hastada metastatik HCC, 1 hastada bronşial akciğer tümör, 1 hastada papiller tiroid kanseri, 1 hastada papiller üretelyal karsinom, 1 hastada menengiom, 1 hastada mide kanseri görüldü.

Sonuç: Karaciğer transplantasyonlu hastalarda posttransplant malignite görülme oranı %6.6 ve en sık görülen malignite deri kanserleri olarak saptanmıştır.

Anahtar Kelimeler: karaciğer nakli, malignite, risk faktörleri

Risk of malignancy in patients with liver transplantation

Zülal İstemihan[1], Ali Emre Bardak[2], Cansu Kızıltaş[2], Ceren Yazkaç[2], Mehmet Oğuzcan Alada[2], İbrahim Volkan Şenkal[1], Bilger Çavuş[1], Aslı Çifçibaşı Örmeci[1], Filiz Akyüz[1], Kadir Demir[1], Fatih Beşışık[1], Sabahattin Kaymakoğlu[1]

[1]Istanbul University, Istanbul Medical Faculty, Department of Internal Medicine, Division of Gastroenterohepatology, Istanbul, Turkey
[2]Istanbul University, Istanbul Medical Faculty, Department of Internal Medicine, Istanbul, Turkey

Introduction: Liver transplantation is a life-saving treatment for end-stage liver failure and HCC. Patients are at risk for malignancy due to their prolongation in survival and, therefore, more exposure to immunosuppressive treatments. In our study, we aimed to evaluate the malignancy risk in our liver transplant patients followed up from our gastroenterohepatology outpatient clinic.

Material-Methods: The data of 348 patients who had liver transplantation were analyzed retrospectively from the hospital registry system.

Results: Among 348 liver transplant patients, 23(6.6%) patients, 15 men and 8 women, developed malignancy after liver transplantation. Of the patients with posttransplant malignancy, 14 were alive and 9 were cadaveric transplants (p=0.075). Eight patients had pre-transplant HCC, and patients with pre-transplant HCC had a higher risk of posttransplant malignancy than those without (p=0.028). While the risk of malignancy after liver transplantation increased with age (p=0.038), no correlation was found

between the duration of liver transplantation and the risk of posttransplant malignancy. Immunosuppressives used after liver transplantation and a history of rejection were not statistically significant in terms of posttransplant malignancy risk. Hematological and lymphoproliferative disease was observed in 6 of 23 patients who developed posttransplant malignancy, skin malignancies in 8 (3 SCC, 1 mycosis fungoides, 4 BCC), metastatic HCC in 4 patients, bronchial lung tumor in 1 patient, papillary thyroid cancer in 1 patient, and 1 patient papillary urethelial carcinoma, meningioma in 1 patient, gastric cancer in 1 patient.

Conclusion: The incidence of posttransplant malignancy in liver transplant patients was 6.6% and the most common malignancy was skin cancer.

Keywords: liver transplantation, malignancy, risk factors

Karaciğer transplantasyonlu hastalarda malignite görülme riski
Risk of malignancy in patients with liver transplantation

SS-039 / 39. Ulusal Gastroenteroloji Haftası
İnflamatuar barsak hastalığında metabolik paramatreleri etkileyen faktörlerin değerlendirilmesi

İbrahim Volkan Şenkal, Zülal İstemihan, Ziya İmanov, Kenan Nuriyev, Aynure Rustamzade, Sezen Genç, Aslı Örmeci, Bilger Çavuş, Filiz Akyüz, Kadir Demir, Fatih Beşışık, Sabahattin Kaymakoğlu

İstanbul Üniversitesi Tıp Fakültesi, Gastroenterohepatoloji Ana Bilim Dalı, İstanbul

Giriş: Metabolik sendrom (MS) ve inflamatuar barsak hastalığı (İBH) görülme sıklığı tüm toplumlarda artış göstermektedir. MS'un, İBH gibi, malnütrisyona sebep olabilecek bir inflamatuar hastalıkla birlikteliğini ve metabolik parametreler üzerindeki faktörleri araştırmayı amaçladık.

Materyal-Metod: Çalışmamızda kategorik gruplara göre sürekli ölçüm değerlerinin karşılaştırılmasında "Bağımsız (Independent) T-testi" kullanılmıştır. Sürekli ölçümler arası ilişkiyi belirlemede Pearson korelasyon katsayıları hesaplanmıştır. Kategorik değişkenler arasındaki ilişkileri belirlemede Ki-kare testi hesaplanmıştır. Hesaplamalarda istatistik anlamlılık düzeyi $p<0.05$ olarak alınmış ve analizler için SPSS (IBM SPSS for Windows, ver.26) istatistik paket programı kullanılmıştır.

Bulgular: Çalışmamıza yaş ortalaması 39,82±13,50 olan 42'si kadın (%42) olmak üzere toplam 100 hasta dahil edilmiştir. Hastaların %58,8'i Crohn, diğerleri ülseratif kolit (ÜK) olarak belirlendi. Hastalık yaşı ortalaması 7,94±5,73 yıldı. Hastaların %48,5'i anti TNF kullanmaktaydı. Hastaların VKI 25,1±4,86 kg/m2; bel çevresi 92,9 ± 15,25 cm olarak saptandı. Ortalama arter basıncı 89,82±12,01 mmHg olarak bulundu. HDL-K:48,64±13,42 mg/dl, trigliserid 141,74±72,91 mg/dl olarak saptandı. Açlık kan şekeri ortalaması 98,81±22,9 mg/dl (Min: 68 mg/dl Max: 184 mg/dl), HbA1c ortalaması 5,92±1 olarak saptandı. İBH çeşidi ile lipid profili, bel çevresi, VKİ, ortalama arteryel tansiyon ölçümleri arasında istatistiki olarak fark yoktu ($p>0.005$) (Tablo 1). MS sıklığı NCEP ATP III'e göre %23.65 olarak saptandı. Anti TNF kullanımına göre İBH'da metabolik parametreler değerlendirildiğinde LDL düzeyinin anti TNF kullananlarda 96,67±34,99 mg/dl iken anti TNF kullanmayanlarda 109,91±32,94 mg/dl olduğu saptanmıştır($p=0,045$), diğer metabolik parametreler arasında istatistiki olarak anlamlı ilişki yoktu (Fig.1).

Sonuç: İBH'da MS sıklığı yüksek olarak saptanmıştır. Yaş, cinsiyet, biyolojik ajan kullanımı, İBH süresi, İBH çeşidi açısından MS arasında korelasyon saptanmadı.

Anahtar Kelimeler: inflamatuar barsak hastalığı, ülseratif kolit, Crohn hastalığı, metabolik sendrom

Evaluation of factors affecting metabolic parameters in inflammatory bowel disease

İbrahim Volkan Şenkal, Zülal İstemihan, Ziya İmanov, Kenan Nuriyev, Aynure Rustamzade, Sezen Genç, Aslı Örmeci, Bilger Çavuş, Filiz Akyüz, Kadir Demir, Fatih Beşışık, Sabahattin Kaymakoğlu

Istanbul University Medical Faculty, Gastroenterohepatology Department, Istanbul

Introduction: The incidence of metabolic syndrome (MS) and inflammatory bowel disease (IBD) is increasing in all societies. We aimed to investigate the association of MS with IBD and the factors on metabolic parameters.

Material-Method: In our study, "Independent T-test" was used to compare continuous measurement values according to categorical groups. Pearson correlation coefficients were calculated to determine the relationship between continuous measurements. Chi-square test was calculated to determine the relationships between categorical variables. Statistical significance level was taken as $p<0.05$ in calculations and SPSS (IBM SPSS for Windows, ver.26) statistical package program was used for analysis.

Results: Hundred patients, 42 of whom were women (42%), with a mean age of 39.82±13.50 years. 58.8% of the patients were diagnosed as Crohn's and others as ulcerative colitis (UC). 48.5% of the patients were using anti-TNF. BMI of the patients was 25.1±4.86 kg/m2; waist circumference was found as 92.9 ± 15.25 cm. The mean arterial pressure was 89.82±12.01 mmHg. HDL-C: 48.64±13.42 mg/dl, triglyceride 141.74±72.91 mg/dl. Mean fasting blood sugar was 98.81±22.9 mg/dl, mean HbA1c was 5.92±1. There was no statistical difference between IBD type and lipid profile, waist circumference, BMI,

and mean arterial blood pressure measurements (p>0.005) (Table 1). The frequency of MS was found to be 23.65% according to NCEP ATP III (Fig.1).

Conclusion: The frequency of MS was found to be high in IBD. No correlation was found between MS in terms of age, gender, use of biological agents, duration of IBD, and type of IBD.

Keywords: inflammatory bowel disease, ulcerative colitis, Crohn's disease, metabolic syndrome

---

İBH'da metabolik parametreler
Metabolic parameters in IBD

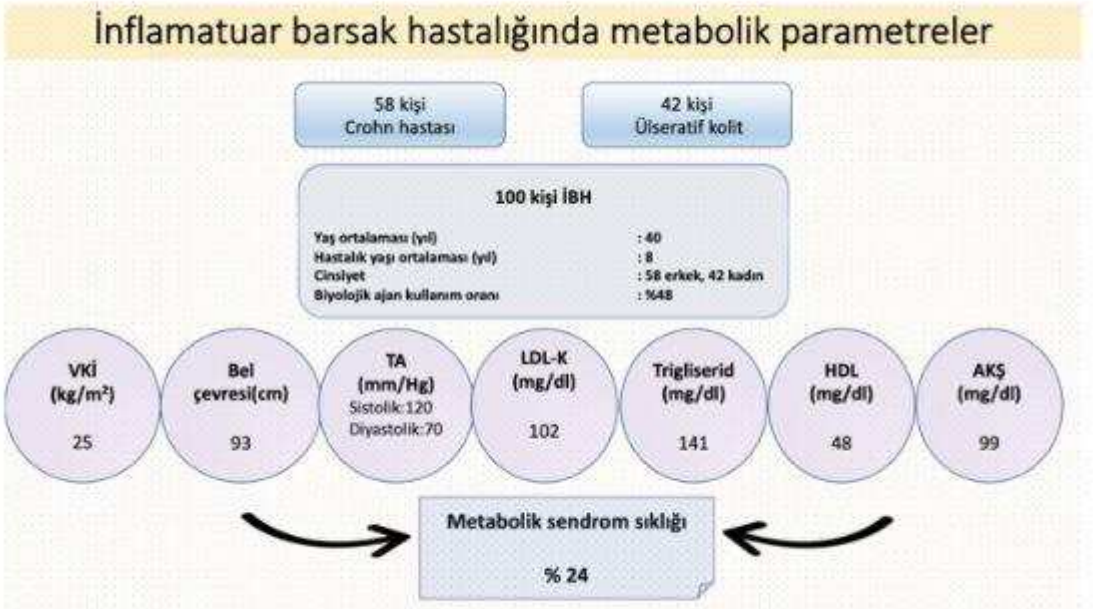

ÜK ve Crohn hastalarında metabolik parametrelerin karşılaştırılması
Comparison of metabolic parameters in UC and Crohn's patients

	İBH Türü				
	Ülseratif Kolit		Crohn		*p.
	Mean	Std. Dev.	Mean	Std. Dev.	
YAŞ (yıl)	41,42	13,96	38,51	13,17	,298
VKI (kg/m²)	25,12	4,59	24,88	5,10	,817
BEL ÇEVRESİ (cm)	94,14	14,32	91,92	16,07	,508
Mean P (Sistolik P-Diastolik P)/3+DP	89,67	10,65	89,34	12,68	,896
T.KOL (mg/dl)	172,44	49,03	172,95	41,33	,957
LDL (mg/dl)	104,76	33,10	102,26	35,62	,733
HDL (mg/dl)	49,56	14,22	47,64	12,89	,503
TRİGLİSERİD (mg/dl)	131,17	76,77	150,30	70,53	,220
ÜRİK ASİT (mg/dl)	4,68	1,11	4,59	1,45	,716

SS-040 / 39. Ulusal Gastroenteroloji Haftası]
İnflamatuvar Barsak Hastalıklarında Yeni Tedavi Seçeneği 'Ustekinumab': Tek merkez Deneyimi

Zekiye Nur Harput, Serkan Yaraş, Osman Özdoğan, Enver Üçbilek, Fehmi Ateş, Orhan Sezgin, Engin Altıntaş

Mersin Üniversitesi Tıp Fakültesi, Gastroenteroloji BD, Mersin

Amaç: Ustekinumab, Kasım 2021'de Türkiye'de Ülseratif kolit(ÜK) ve Crohn hastalığı(CH) için onay alan bir anti IL-12 ve IL-23 molekülüdür. Ustekinumab'ın kendi hasta grubumuzda etkinliği ve güvenilirliğinin belirlendiği gerçek yaşam verilerini derlemeyi amaçladık.

Gereç Yöntem: Ustekinumab başlanan 35 hastanın, yaş, cinsiyet, alkol ve sigara kullanım durumu, hastalık süresi, ustekinumab öncesi kullandığı biyolojik ajan sayısı, en son kullandığı biyolojik ajan ve bu ajanın kesilme sebebi kaydedildi.İlaç başlama anından itibaren ve her ilaç uygulama seansı öncesinde hastalık aktivitesini değerlendirmek üzere;ÜK için basit klinik kolit aktivite indeksi,CH için Harvey-Bradshaw indeksi(HBI) hesaplandı. Her tedavi seansı öncesinde hemoglobin, trombosit ve lökosit sayısı,albumin, sedimantasyon hızı ve crp düzeylerine bakıldı.

Bulgular:Çalışmaya alınan biyolojik ajan deneyimli 35 hastadan,24 CH,11 ÜK tanılı,13'ü kadın,22'si erkekti. Hastaların ortalama yaşı 43,9(±14,2), hastalık süreleri ortalama 7(±5,05) yıldı. Ustekinumab öncesi kullanılan biyolojik ajanlar sıklık sırasıyla adalimumab(%60), vedolizumab(%34,3), sertolizumab(%5.7)'tı. Biyolojik ajan değişikliğinin %86,6'sının sebebi tedaviye yanıtsızlık,%11,4'ü ilaç yan etkisiydi. CH tedavi başlangıcı ve iki doz tedavi sonrası HBI ile hastalık aktivitesi açısından karşılaştırıldı. Ortalama HBI skoru 8,8(±7,67)'den 6,2(±4,76) 'ye gerilemiş olarak tespit edildi(p=0,000).Tüm hastalar, tedavi öncesi ve iki doz ilaç sonrası karşılaştırıldığında; ortalama hemoglobin ve albümin düzeylerinde anlamlı olarak yükselme olduğu saptandı(p=0,000), lökosit, trombosit, sedimantasyon hızı ve crp düzeylerinde ise anlamlı gerileme olduğu görüldü (p=0,000)(Tablo 1).Takipteki hiçbir hastada takip süresince yan etki gözlenmedi.

Sonuç: Ustekinumab'ın Türkiye'de kullanıma nispeten yeni girmesi sebebiyle hasta sayısı yetersiz ve takip süresinin kısa olmasına karşın hastalık aktivite indeksi ve biyokimyasal değerlerde anlamlı düzelme saptandı. Verilerimiz çalışmamızın erken dönem verileri olup, ustekinumabın etkinliğini değerlendirebilmek için uzun dönem verilerine ihtiyaç vardır.

Anahtar Kelimeler: Etkinlik, İnflamatuvar Barsak Hastalıkları, Ustekinumab

New Treatment Option 'Ustekinumab' in Inflammatory Bowel Diseases: Single Center Experience

Zekiye Nur Harput, Serkan Yaraş, Osman Özdoğan, Enver Üçbilek, Fehmi Ateş, Orhan Sezgin, Engin Altıntaş

Mersin University Department of Gastroenterology, Mersin

Aim: Ustekinumab is an anti IL-12 and IL-23 approved for ulcerative colitis(UC)and Crohn's disease(CH) in Turkey in November 2021.We aimed to compile real-life data on the efficacy and safety of ustekinumab in our own patient group.

MATERIAL Method: Age,gender,alcohol and smoking status,disease duration,number of biological agents used before,the last biological agent used and the reason for discontinuation were recorded.Before each drug treatment;disease activity('Simple clinical colitis activity index' for UC and HBI for CH)and complete blood count,albumin,sedimentation rate and CRP levels were noted.

Results:35 patients with biological agent experience included in the study,24 were diagnosed with CD,11 were UC and 13 were female,22 were male.The mean age of the patients was 43.9±14.2 years.The mean disease duration was 7±5.05 years.Biological agents used before ustekinumab were adalimumab(60%),vedolizumab(34.3%),and certolizumab (5.7%).The reason for 86.6% of the biological agent changes was non-response to treatment and 11.4%were drug side effects.A regression was observed in HBI when the initiation of treatment and after 2 doses of treatment were compared in CD(p=0.000).When compared before

treatment and after two doses;It was determined that there was an increase in mean hemoglobin and albumin level(p=0.000)and a regression was observed in leukocyte, thrombocyte,sedimentation rate and CRP level(p=0.000)(Table1).No side effects were observed in the follow-up.

Conclusion: Due to the new use of ustekinumab in Turkey,an improvement was observed in the disease activity index and biochemical values, although the number of patients and the follow-up period was insufficient.Because of the data are early data of our study,long-term data are needed to evaluate its effectiveness.

Keywords: Efficacy, Inflammatory Bowel Diseases, Ustekinumab

Tedavi başlangıcı ve iki doz tedavi sonrası biyokimyasal belirteçlerin karşılaştırılması

	HGB (g/dl)	HGB (g/dl)	ALBUMİN (g/dl)	ALBUMİN (g/dl)	WBC (X10³ µl)	WBC (X10³ µl)	PLT (X10³µl)	PLT (X10³ µl)	SEDİMN (mm/saat)	SEDİM (mm/saat)	CRP (mg/L)	CRP (mg/L)
	Tedavi Öncesi	2 doz sonrası	Tedavi Öncesi	2 doz sonrası	Tedavi Öncesi	2 doz sonrası	Tedavi Öncesi	2 doz sonrası	Tedavi Öncesi	2 doz sonrası	Tedavi Öncesi	2 doz sonrası
n	31	12	20	8	31	12	31	12	25	10	35	11
Ort	12,8 (±1,82)	13,35 (±1,45)	3,73 (±0,71)	3,97 (±0,45)	7,63 (±3,8)	6,69 (±3,01)	338 (±140,03)	270 (±95,65)	22,4 (±13,4)	10,5 (±8,43)	16,04 (±21,91)	16,04 (±21,91)
p	0,000		0,000		0,000		0,000		0,000		0,000	

Comparison of biochemical markers at the start of treatment and after two doses of treatment

	HGB (g/dl)	HGB (g/dl)	ALBUMIN (g/dl)	ALBUMIN (g/dl)	WBC (X10³µl)	WBC (X10³ µl)	PLT (X10³µl)	PLT (X10³ µl)	SEDIM (mm/saat)	SEDIM (mm/saat)	CRP (mg/L)	CRP (mg/L)
	Before Treatment	After 2 doses	Before Treatment	After 2 doses	Before Treatment	After 2 doses	Before Treatment	After 2 doses	Before Treatment	After 2 doses	Before Treatment	After 2 doses
n	31	12	20	8	31	12	31	12	25	10	35	11
Mean	12,8 (±1,82)	13,35 (±1,45)	3,73 (±0,71)	3,97 (±0,45)	7,63 (±3,8)	6,69 (±3,01)	338 (±140,03)	270 (±95,65)	22,4 (±13,4)	10,5 (±8,43)	16,04 (±21,91)	16,04 (±21,91)
p												

SS-041 / 39. Ulusal Gastroenteroloji Haftası

İleoçekal tutulumlu Crohn hastalarında özel enteral beslenme (XENIC): açık etiketli, çok merkezli, prospektif, randomize-kontrollü çalışma ön sonuçları

Salih Tokmak[1], Sinem Kantarcıoğlu Coşkun[2], Mehmet Ali Özel[3]

[1]Düzce Üniversitesi Tıp Fakültesi, İç Hastalıkları Ana Bilim Dalı, Gastroenteroloji Bilim Dalı, Düzce
[2]Düzce Üniversitesi Tıp Fakültesi, Patoloji Ana Bilim Dalı, Düzce
[3]Düzce Üniversitesi Tıp Fakültesi, Radyoloji Anabilim Dalı

Amaç: İnflamatuar barsak hastalıkları, genetik altyapısı olan bireylerde çevresel faktörlere maruz kalma ile tetiklenen, kronik ve ilerleyici hastalıklardır. En yaygın çevresel faktörlerden biri, patogenez üzerinde önemli bir etkiye sahip olan diyet türüdür. Besinler bağırsak mikrobiyotasını değiştirerek bağırsak geçirgenliğini değiştirir. Buna dayanarak, pediatrik Crohn hastalığı olan hastalarda diyete dayalı terapötik çabalar yaygın olarak kullanılmıştır ve özel enteral nütrisyonun (EEN) hem klinik hem de endoskopik remisyonu indüklemede kortikosteroidler kadar etkili olduğuna dair güçlü kanıtlar vardır, ancak bu tedavi stratejisi yetişkin hastalarda yeterince kullanılmamaktadır. Bu çalışmada amacımız, ileoçekal Crohn hastalığı olan hastalarda ilk basamak, remisyon indüksiyon tedavisi olarak EEN'yi standart tedavi (SOC) ile karşılaştırmaktı.

Materyal-Metod: Detaylı bilgi clinicaltrials.gov sitesinde bulunabilir (ID: NCT04921033)

Bulgular: Mart 2021-Eylül 2022 arası dönemde incelemeleri tamamlanan toplam 52 hastanın sonuçları incelendi. Hastaların demografik verileri Tablo-1'de verildi. EEN grubunda çalışmaya dahil edilen toplam 28 hastadan beşi diyet intoleransı sebebiyle 12 haftalık süreden önce normal beslenmeye başladı. Bu hastaların sonuçları dışlanarak elde edilen per protocol analizleri Tablo-2'de ve Şekil-1'de verildi.

Sonuç: 12 haftalık EEN uygulaması, ileoçekal tutulumlu Crohn Hastalığı'ında remisyon indüksiyoun için ilk basamak tedavide etkin bir seçenek olabilir.

Anahtar Kelimeler: Crohn hastalığı, enteral beslenme, remisyon indüksiyonu

Preliminary Results of Exclusive Enteral Nutrition in Patients With Ileocaecal Crohn's Disease (XENIC): an Open-label, Multicenter, Prospective, Randomized-Controlled Clinical Trial

Salih Tokmak[1], Sinem Kantarcıoğlu Coşkun[2], Mehmet Ali Özel[3]

[1]Duzce University, Department of Internel Medicine, Division of Gastroenterology
[2]Duzce University, Department of Pathology
[3]Duzce University School of Medicine, Department of Radiology

Introduction: Inflammatory bowel diseases are chronic and progressive entities, triggered by exposure to environmental factors in individuals with a genetic background. One of the most common environmental factors is the type of diet which is a key influencer on pathogenesis. Nutrients alter the intestinal microbiota, thus changing the intestinal permeability. Based on this fact, diet-based therapeutic efforts have been used extensively in pediatric Crohn's disease patients and there is strong evidence that exclusive enteral nutrition (EEN) is as effective as corticosteroids to induce both clinical and endoscopic remission but this treatment strategy is underutilized in adults. Our aim was to compare EEN with standard of care (steroids) as a first line, remission induction therapy in patients with ileocecal Crohn's disease.

Material-Method: Detailed information can be found at clinicaltrials.gov (ID:NCT04921033)

Results: The results of a total of 52 patients whose examinations were completed between March 2021 and September 2022 were analyzed. Demographic data of the patients are given in Table-1. Five of the 28 patients included in the study in the EEN group started to eat normally before the 12-week period due to diet intolerance. The per protocol analyzes obtained by excluding the results of these patients are given in Table-2 and Figure-1.

Conclusion: 12-week EEN administration may be an effective first-line treatment option for induction of remission in Crohn's Disease with ileocecal involvement.

Keywords: Crohn's disease, enteral nutrition, induction of remission

Şekil 1 - Klinik, endoskopik ve histolojik parametrelerdeki değişimler
Figure 1 - Changes in clinical, endoscopic and histologic parameters

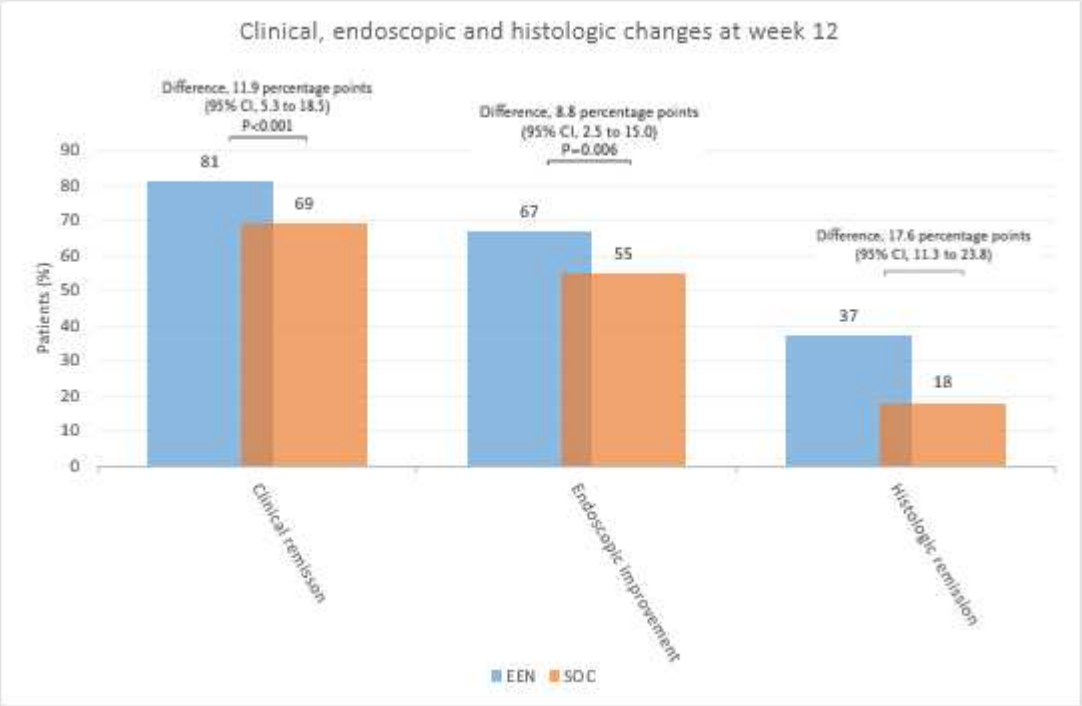

Tablo - 1 Hastaların demografik ve klinik bulguları
Table-1 - Characteristics of the study population

	EEN (n=21)	SOC (n=26)	p
Age, years (mean±SD)	26.7±4.8	26.5±4.6	0.864
Sex (M/F)	14/7	18/8	0.514
BMI, kg/m^2 (mean±SD)	21.5±2.3	21.4±2.1	0.612
Smoking history (n)	6	8	0.429
Disease Severity (n)			
Mild	17	20	0.171
Moderate-to-severe	6	8	0.112
Disease Behaviour (n)			
B1	17	20	0.244
B2	4	6	0.134
B3	Ø	Ø	Ø

Tablo-2 - Klinik, laboratuvar, görüntüleme ve patoloji bulguları
Table-2 - Changes in clinical parameters

	Pre-treatment	Week 4	Week 8	Week 12	p
CDAI, median (range) *EEN* *SOC*	261,4 (160-480) 259,7 (158-477)	213,6 (140-390) 231,8 (136-377)	161,2 (110-310) 219,7 (158-321)	135.3 (80-250) 186,4 (105-297)	<0.001
PRO-2, median (range) *EEN* *SOC*	16.8 (9-39) 16.6 (8-40)	13.4 (7-32) 14.9 (7-37)	9.8 (5-25) 12.2 (6-31)	6.5 (1-17) 10.5 (5-24)	<0001
CRP, mg/L (median/range) *EEN* *SOC*	3.8 (1.1-12.5) 3.7 (1.2-12.9)	3.1 (0.9-9.6) 3.5 (1.1-10.2)	2.4 (0.5-6.4) 3.1 (0.7-8.8)	1.3 (0.1-3.7) 2.5 (0.1-6.1)	<0.001
Albumin, g/dL (mean±SD) *EEN* *SOC*	3.4±1.4 3.3±1.2	3.6±1.3 3.4±1	3.9±1.2 3.6±0.9	4.2±1.1 3.8±1.2	<0.001
Hemoglobulin, g/dL (mean±SD) *EEN* *SOC*	12.4±2.1 12.3±2	12.8±1.9 12.9±2	13.1±1.5 13±1.4	13.5±1.1 13.31.3	0.165
Fecal calprotectin, mg/kg, (median/range) *EEN* *SOC*	615.3 (352-2467) 611.4 (349-2512)	544.8 (223-2286) 570.4 (298-2304	439.4 (150-1967) 522.2 (205-2003)	303.3 (110-1241) 466.3 (125-1642)	<0.001
SES-CD, mean (±SD) *EEN* *SOC*	14.8±5.5 14.7±5.3	Ø	Ø	9.1±4.7 10.1±4.9	<0.001
RHI, mean (±SD) *EEN* *SOC*	19.1±6.6 18.9±6.5	Ø	Ø	11.3±4.3 15.5±4.1	<0.001

Abbrevations: CDAI: Crohn's disease activity index, PRO: Patient reported outcomes, CRP: c-reactive protein, SES-CD: Simple endoscopic score for Crohn's disease, RHI:Roberts Histopathology Index

SS-042 / 39. Ulusal Gastroenteroloji Haftası

Anti-TNF tedavi altındaki perianal fistülizan crohn hastalarında fistül tedavi yanıtını etkileyen parametrelerin değerlendirilmesi: yapay zeka destekli model çalışması

Hazal Şalva[1], Haluk Tarik Kani[2], Ece Işık Polat[3], İlkay Ergenç[2], Ömer Faruk Simitçioğlu[4], Harun Çoban[1], Görkem Polat[3], Yeşim Özen Alahdab[2], Canan Cimşit[4], Özlen Atuğ[2]

[1]Marmara Üniversitesi Tıp Fakültesi, İç Hastalıkları ABD, İstanbul
[2]Marmara Üniversitesi Tıp Fakültesi, Gastroenteroloji BD, İstanbul
[3]Orta-Doğu Teknik Üniversitesi, Enformatik Enstitüsü, Ankara
[4]Marmara Üniversitesi Tıp Fakültesi, Radyoloji ABD, İstanbul

Giriş: Bu çalışmada perianal fistülizan Crohn hastalığı (PFCH) ile takipli hastaların klinik özelliklerini ve radyolojik skorlarını belirlemek ve radyolojik iyileşmeyi tahmin edecek bir yapay zeka destekli model ortaya koymayı amaçladık.

Yöntem: Polikliniğimizde takipli Anti-TNF tedavisi öncesi ve sonrası perianal MRG'leri mevcut olan PFCH çalışmaya dahil edildi. MAGNIFI-CD skoru ve can Assche index'i (VAI) tedaviden önce ve sonra hesaplandı. Demografik ve klinik verileri retrospektif olarak toplandı. Perianal MR'ları ile aktivite hesaplamaları GİS radyologu tarafından yapıldı. Tedavi sonrası radyolojik aktivite tahmini için ElasticNet Regresyon kullanılarak tahmine dayalı bir yapay zeka modeli oluşturuldu.

Bulgular: Çalışmaya toplam 47 PFCH hastası alındı. Median yaş 40 (19-74) ve hastaların 20'si (%42.6) kadındı. Tedavi sonrası 31 hastanın VAI skorları azaldı ve 16 hastanın skorları aynı kaldı veya arttı. MAGNIFI-CD skoruna göre hastaların 29'u (%61.7) tedavi sonrası remisyondaydı. (<6). Yapay zeka modelimize göre tedavi öncesi MAGNIFI-CD skoru, tedavi öncesi VAI'nin rektal tutulum ve hiperintensite değerleri, tanı anındaki yaş, Parks fistül tipi, seton öyküsü, fistül sonrası antibiyotik tedavisi ve hipoalbüminemi radyolojik progresyonu ve intraabdominal cerrahi gereksinimini öngörmede önemliydi. Eğitim verilerinde modelin elde ettiği hata 3.97, modelin tahmin ettiği puandaki varyans ise %66'dır. Modelin test verilerinde elde ettiği hata 8.23 olup, hedef değişkendeki varyans %54 ile açıklanabilmektedir.

Sonuç: Yeni yapay zeka modelimiz, tedavi öncesi toplam MAGNIFI-CD skoru, rektal tutulum ve tedavi öncesi VAI'nin hiperintensite değerleri dahil olmak üzere radyolojik değişkenleri kullanarak PFCH'da fistül iyileşmesinin tahmininin mümkün olabileceğini göstermiştir. Klinik skorlar ve bu parametreler takip sırasında prognozu tahmin etmek için birlikte kullanılabilir.

Anahtar Kelimeler: Perianal fistülizan Crohn hastalığı, MAGNIFI-CD, van Assche indeksi

Parameters affecting fistula treatment response in perianal fistulizing Crohn's disease under biological therapy: A machine learning model study

Hazal Şalva[1], Haluk Tarik Kani[2], Ece Işık Polat[3], İlkay Ergenç[2], Ömer Faruk Simitçioğlu[4], Harun Çoban[1], Görkem Polat[3], Yeşim Özen Alahdab[2], Canan Cimşit[4], Özlen Atuğ[2]

[1]Marmara University, School of Medicine, Department of Internal Medicine, Istanbul
[2]Marmara University, School of Medicine, Department of Gastroenterology, Istanbul
[3]Middle East Technical University, Institute of Informatics, Ankara
[4]Marmara University, School of Medicine, Department of Radiology, Istanbul

Introduction: This study aims to describe the clinical characteristics and radiological scores of perianal fistulizin Crohn's disease (PFCD) patients and generate a data-driven machine learning predictive model for radiological healing.

Methods: The PFCD patients who were followed-up in our IBD-specific out-patient clinic with a perianal MRI before and after the Anti-TNF treatment were included in the study. MAGNIFI-CD Score and VAI were calculated before and after the treatment by a GIS radiologist. Demographic and clinical data were collected retrospectively. A predictive machine learning model was generated by using ElasticNet Regression.

Results: A total of 47 PFCD patients were enrolled in the study. The median age was 40 years (19 – 74) and 20(42.6%) were female.According to our novel machine learning model, MAGNIFI-CD score prior to the treatment, rectal involvement and hyperintensity values of VAI, age at diagnosis, Parks fistula type, seton history, post-fistula antibiotic treatment and hypoalbuminemia were significant in predicting radiological progression and intraabdominal surgery requirement. The mean squared error obtained by the model in the training data was 3.97, the variance in the score predicted by the model was 66%. The mean squared error obtained by the model in the test data is 8.23, the variance in the target variable can be explained 54%.

Conclusion: Our novel machine learning model performed promising prediction of fistula healing in PFCD by using radiological variables including pre-treatment total MAGNIFI-CD score, rectal involvement and hyperintensity values of pre-treatment VAI. Clinical scores and these parameters might be used together to predict prognosis during follow-up.

Keywords: Perianal Fistulizing Crohn's Disease, MAGNIFI-CD, Van Assche Index

SS-043 / 39. Ulusal Gastroenteroloji Haftası

İnflamatuvar bağırsak hastalığında Ustekinumab tedavisinin kısa dönem etkinliği: Çok merkezli gerçek yaşam deneyimi

Tarkan Karakan[1], Sezgin Barutçu[2], Ege Altan[3], Bülent Albayrak[4], Nergiz Ekmen[5], Ali Karataş[1], Mehmet Arhan[1], Seval Kul[5], Seçkin Özgül[1], Mehmet Cindoruk[1]

[1]Gazi Üniversitesi Tıp Fakültesi Gastroenteroloji Bilim Dalı, Ankara
[2]Gaziantep Üniversitesi Tıp Fakültesi Şahinbey Araştırma ve Uygulama Hastanesi, Gastroenteroloji Bilim Dalı, Gaziantep
[3]Başkent Üniversitesi Tıp Fakültesi Turgut Noyan Araştırma Hastanesi Gastroenteroloji Bilim Dalı, Adana
[4]Atatürk Üniversitesi Tıp Fakültesi Araştırma Hastanesi Gastroenteroloji Bilim Dalı, Erzurum
[5]Gaziantep Üniversitesi Tıp Fakültesi Biyoistatistik Ana Bilim Dalı, Gaziantep

Amaç: Çalışmamızın amacı ustekinumabın ülseratif kolit (ÜK) ve Crohn hastalığındaki (CH) primer klinik yanıt (PKY) üzerindeki etkinliğini araştırmak ve PKY'yi öngörmede etkili olabilecek faktörleri tespit etmektir.

Gereç-Yöntem: Retrospektif, çok merkezli olan bu çalışmaya orta-ağır şiddette 34 ÜK, 43 CH alındı. Hastaların demografik özellikleri dosyalarından kaydedildi. Ustekinumab tedavisinin 12. haftasını tamamlayan 62 hasta klinik skorlama sistemlerine göre (ÜK'te Mayo skoru,CH'da HBI skoru) PKY açısından değerlendirildi. PKY ile ilişkili olabilecek faktörler için korelasyon analizi yapıldı.

Bulgular: Hastaların 42'si(%54,5) erkek olup yaş ortalaması 39,7±13,8'di.Hastaların demografik özellikleri Tablo-1'deki gibidir.62 hastanın 46'sında (%74,2) PKY elde edildi.PKY elde edilen ve edilmeyen gruplar arasında cinsiyet (p:0,534),hastalık tipi (p:0,571),cerrahi öyküsü (p:0,722),sigara kullanımı (p:0,490),hastalık yaşı (p:0,338),biyolojik deneyim sayısı (p:0,447) ve ekstraintestinal manifestasyon (p:0,089) açısından anlamlı farklılık saptanmadı.CRP (p:0,001),albumin (p:0,019) ve lökosit (p:0,046) açısından anlamlı farklılık saptandı.Subgrup analizinde ÜK'da cinsiyet (p:0,918),Mayo skoru (p:0,302),hastalık yaşı (p:0,239),cerrahi öyküsü (p:0,458),sigara kullanımı (p:0,623),biyolojik deneyim sayısı (p:0,831),lökosit (p:0,441) ve ekstraintestinal manifestasyon (p:0,458) açısından anlamlı farklılık saptanmazken, pankolit grubunda sol kolon tutulumuna göre PKY anlamlı olarak daha düşük saptandı (p:0,033). Ayrıca CRP (p:0,009) ve albumin (p:0,021) açısından anlamlı farklılık saptandı. CH'da cinsiyet (p:0,263),HBI (p:0,265),hastalık yaşı (p:0,957),cerrahi öyküsü (p:0,829),sigara kullanımı (p:0,748),biyolojik deneyim sayısı (p:0,445),lökosit (p:0,055), ekstraintestinal manifestasyon (p:0,134), fistül varlığı (p:0,331) albumin (p:0,287) ve tutulum tipi (p:0,673) açısından anlamlı farklılık saptanmazken CRP açısından (p:0,001) anlamlı farklılık saptandı.CRP için eşik değer >18,3 mg/dl olarak alındığında primer klinik yanıtsızlığı öngörmede %100 sensitivite %68,9 spesifiteye sahip olduğu tespit edildi.

Sonuç: Ustekinumab İBH'da primer klinik yanıtta etkili bir ajan olup her iki hastalıkta da CRP yüksekliği primer yanıtsızlığı öngörmede etkili olabilir.

Anahtar Kelimeler: Ülseratif Kolit, Crohn Hastalığı, Ustekinumab, Klinik yanıt, Gerçek yaşam deneyimi

Short term effectiveness of ustekinumab therapy in inflammatory bowel disease: Multicenter real-life experience

Tarkan Karakan[1], Sezgin Barutçu[2], Ege Altan[3], Bülent Albayrak[4], Nergiz Ekmen[5], Ali Karataş[1], Mehmet Arhan[1], Seval Kul[5], Seçkin Özgül[1], Mehmet Cindoruk[1]

[1]Gazi University Faculty of Medicine Department of Gastroenterology,Ankara
[2]Gaziantep University Faculty of Medicine Şahinbey Research and Application Hospital, Department of Gastroenterology, Gaziantep
[3]Baskent University Faculty of Medicine Turgut Noyan Research Hospital Department of Gastroenterology, Adana
[4]Atatürk University Medical Faculty Research Hospital Gastroenterology Department, Erzurum
[5]Gaziantep University Faculty of Medicine Department of Biostatistics, Gaziantep

Aim: To investigate the efficacy of ustekinumab on the primary clinical response (PCR) in ulcerative colitis (UC) and Crohn's disease (CD) and to determine the factors that may be effective in predicting the PCR

Materials-Methods: 34 UC and 43 CD of moderate-severe severity were included in this retrospective,multicenter study.62 patients who completed the 12th week of ustekinumab treatment were evaluated for PCR according to clinical scoring systems (UC:Mayo scoring system CH:Harvey Bradshow Index).Correlation analysis was performed for factors that may be associated with the PCR.

Results: 42 (54.5%) of the patients were male.The demographic characteristics of the patients are in Table-1.PCR was obtained in 46 (74.2%) of the 62 patients.No significant difference was found between two groups for gender (p:0.534),disease type (p:0.571),surgical history (p:0.722),smoking (p:0.490),disease age (p:0.338),number of biological experience (p:0.447) and EIM (p:0.089).Significant difference was found in terms of CRP (p:0.001),albumin (p:0.019) and leukocytes (p:0.046).In UC and CD no significant difference was found for gender (p:0.918,p:0,263),Mayo score (p:0.302),HBI (p:0,265),age of disease (p:0.239,p:0,957),history of surgery (p:0.458,p:0,829),smoking (p:0.623,p:0,748),number of biological experience (p:0.831,p:0,445),leukocytes (p:0.441,p:0,055) and extraintestinal manifestation (p:0.458,p:0,134).PCR was found to be lower in the pancolitis group compared to the left colon involvement (p:0.033).Similarly,significant difference was found in terms of CRP(p:0.009) and albumin(p:0.021).In CD no significant difference was found in fistula presence (p:0.331),albumin (p:0.287) and type of involvement (p:0.673),but a significant difference was found in terms of CRP (p:0.001).

Conclusion: Ustekinumab is effective for PCR in IBD and elevation of CRP may be effective in predicting primary non-response in both diseases.

Keywords: Ulcerative colitis, Crohn disease, Ustekinumab, Clinical response, Real life experience

Hastaların demografik özellikleri

Hastalık tipi	ÜK CH	34 (%44,2) 43 (%55,8)
Cinsiyet	Kadın Erkek	35 (%45,5) 42 (%54,5)
Yaş	ÜK CH	40.38 ± 15.44 (20-85) 39.00 ± 12.20 (18-71)
Hastalık yaşı	ÜK CH	96.79 ± 66.12 (15-264) 72.25 ± 51.93 (5-204)
Tutulum tipi-ÜK	Proktit Sol kolon Pankolit	2 (%5.9) 13 (%38.2) 19 (%55.9)
Tutulum tipi-CH	İleal İleokolonik İleokolonik + Perianal Kolonik Kolonik + Perianal İleokolonik + Üst GİS İleal + Perianal	15 (%34.9) 8 (%18.6) 9 (%20.9) 2 (%4.7) 2 (%4.7) 2 (%4.7) 5 (%11.6)
Hastalık şiddeti	Orta Şiddetli	41 (%53,2) 36 (%46,8)
Ekstraintestinal tutulum	Var Yok	23 (%29,8) 54 (%70,2)

İskelet sistemi tutulumu	Tip 1 Artrit Tip 2 Artrit Ankilozan spondilit	7 (%9,1) 9 (%11,7) 2 (%2,6)
Göz tutulumu	Üveit	1 (%1,3)
Cilt tutulumu	Eritema nodozum Pyoderma gangrenozu Psöriazis	2 (% 2,6) 1 (%1,3) 2 (%2,6)
Hepatobiliyer	Safra taşı Primer sklerozan kolanjit	4 (% 5,2) 1 (% 1,3)
Fistül	Var Yok	17 (%22,1) 70 (%77,9)
Abse	Var Yok	7 (%9,1) 70 (%90,9)
Cerrahi öyküsü	Var Yok	21 (%27,2) 56 (%72,8)
Sigara kullanımı	ÜK CH	7 (%20,6) 24 (%55,8)
İnfliksimab deneyimi		56 (%72,7)
Adalimumab deneyimi		44 (%57,1)
Sertolizumab deneyimi		6 (%7,8)
Vedolizumab deneyimi		36 (%46,8)
Biyolojik deneyim sayısı	Bir Birden fazla	31 (%40,3) 46 (%59,7)
Alerjik reaksiyon		2 (%2,6)
>12 hafta tedaviyi tamamlayan	Evet Hayır	62 (%80,6) 15 (%19,4)

Demographic characteristics of patients

Disease type	UC CD	34 (%44,2) 43 (%55,8)
Gender	Woman Men	35 (%45,5) 42 (%54,5)
Age	UC CD	40.38 ± 15.44 (20-85) 39.00 ± 12.20 (18-71)
Age of disease	UC CD	96.79 ± 66.12 (15-264) 72.25 ± 51.93 (5-204)
Type of UC	Proctitis Distal type Pancolitis	2 (%5.9) 13 (%38.2) 19 (%55.9)
Type of CD	ileal ileocolonic Ileocolonic + Perianal colonic Colonic + Perianal Ileocolonic+Upper GI Ileal + Perianal	15 (%34.9) 8 (%18.6) 9 (%20.9) 2 (%4.7) 2 (%4.7) 2 (%4.7) 5 (%11.6)
Severity	Moderate Severe	41 (%53,2) 36 (%46,8)

Extraintestinal manifestations	Yes No	23 (%29,8) 54 (%70,2)
Skletal system	Type 1 Arthritis Type 2 Arthritis Ankylosing spondylitis	7 (%9,1) 9 (%11,7) 2 (%2,6)
Eye involvement	Uveitis	1 (%1,3)
Skin involvement	Erythema nodosum Pyoderma gangrenosu Psoriasis	2 (% 2,6) 1 (%1,3) 2 (%2,6)
Hepatobiliary involvement	Gallstone PSC	4 (% 5,2) 1 (% 1,3)
Fistula	Yes No	17 (%22,1) 70 (%77,9)
Abscess	Yes No	7 (%9,1) 70 (%90,9)
Surgery history	Yes No	21 (%27,2) 56 (%72,8)
Smoking status	UC CD	7 (%20,6) 24 (%55,8)
Infliximab experience		56 (%72,7)
Adalimumab experince		44 (%57,1)
Sertolizumab experience		6 (%7,8)
Vedolizumab experience		36 (%46,8)
Number of biologics	One More than one	31 (%40,3) 46 (%59,7)
Allergic reactions		2 (%2,6)
>12 weeks of treatment	Yes No	62 (%80,6) 15 (%19,4)

SS-044 / 39. Ulusal Gastroenteroloji Haftası

İnflamatuvar bağırsak hastalığı olanlarda diyetle ilgili davranış ve inançların; aktivite indeksleri, yaşam kalitesi ve osteoporoz üzerine etkisinin değerlendirilmesi

Mehmet Emin Bozdoğan[1], Serkan Yaraş[2], Fehmi Ateş[2], Orhan Sezgin[2], Engin Altıntaş[2], Enver Üçbilek[2], Osman Özdoğan[2]

[1]Ereğli Devlet Hastanesi, İç Hastalıkları, Konya
[2]Mersin Üniversitesi Tıp Fakültesi, Gastroenteroloji Bilim Dalı, Mersin

Giriş: Çalışmamızda İBH vakalarının diyetle ilgili davranış ve inançlarının; aktivite indeksleri, yaşam kalitesi, osteoporoz ve laboratuvar parametrelerine etkisini ve aralarındaki ilişkiyi değerlendirilmeyi amaçladık.

Yöntem: Çalışmaya katılan 97 hastaya sosyodemografik veri formu, hastalığa ilişkin veri formu, Basit Klinik Kolit Aktivite İndeksi (SCCAI), Harvey-Bradshaw İndeksi (HBI), diyetle ilgili davranış ve inançlar hakkında anket formu ve İnflamatuvar Bağırsak Hastalıkları Yaşam Kalitesi Ölçeği (İBH YKÖ) uygulandı.

Sonuç: Katılımcılardan diyetin hastalık nüksü nedeni olarak rol oynayabileceğine inananlar 45 yaş ve altı hastalar ile aktivasyon dönemindeki hastalarda daha yüksek saptandı. Nüksetme korkusu nedeniyle dışarıdan yemek yemeyi reddeden hastalar ilköğretim grubundaki katılımcılarda daha sık izlendi. Hemoglobin, AST, ALT, albümin, fosfor, serum demir, ferritin, vitamin D, folik asit seviyeleri hastaların aktivasyon döneminde düşerken; PLT, ESR, CRP seviyelerinin yükseldiği görüldü. İBH YKÖ skoru kadınlarda, 45 yaş ve altında, son 1 yılda atak geçirenlerde, hastalığın kariyerini düşürdüğünü belirtenlerde daha düşük saptanmış olup istatistiksel olarak anlamlı bulundu.

Tartışma: Yaşam kalitesi skoru düştükçe hastaların yeme zevkinin etkilendiği, özellikli diyete yöneldiği izlenmektedir. HBI ve SCCAI skorları arttıkça yaşam kalitesi skorunun azaldığı gözlemlenmektedir.

Anahtar Kelimeler: Ülseratif Kolit, Crohn Hastalığı, Aktivite İndeksleri, Diyet davranış ve inançları

Dietary behaviors and beliefs in patients with inflammatory bowel disease; evaluation of the effect on activity indices, quality of life and osteoporosis

Mehmet Emin Bozdoğan[1], Serkan Yaraş[2], Fehmi Ateş[2], Orhan Sezgin[2], Engin Altıntaş[2], Enver Üçbilek[2], Osman Özdoğan[2]

[1]Eregli State Hospital, Internal Medicine, Konya
[2]Mersin University Faculty of Medicine, Department of Gastroenterology, Mersin

Background: In our study, the diet-related behaviors and beliefs of IBD cases; we aimed to evaluate the effects of activity indices, quality of life, osteoporosis and laboratory parameters and the relationship between them.

Methods: Sociodemographic data form, data form related to the disease, Simple Clinical Colitis Activity Index (SCCAI), Harvey Bradshaw Index (HBI), questionnaire about diet-related behaviors and beliefs, and Inflammatory Bowel Disease Questionnaire (IBDQ-32) were applied to 97 patients who participated in the study.

Results: Among the participants, those who believed that diet might play a role as the cause of disease recurrence were found to be higher in patients aged 45 years and younger and patients in the activation period. Patients who refused to eat out due to fear of relapse were observed more frequently in the primary school group. Hemoglobin, AST, ALT, albumin, phosphorus, serum iron, ferritin, vitamin D, folic acid levels decrease during the activation period of the patients; PLT, ESR, CRP levels were increased. The IBDQ-32 score was found to be lower in women, aged 45 years and younger, in those who had an attack in the last 1 year, and in those who stated that the disease reduced their career and it was statistically significant.

Conclusion: As the quality of life score decreases, it is observed that the eating pleasure of the patients is affected and they tend to special diet. It is observed that the quality of life score decreases as the HBI and SCCAI scores increase.

Keywords: Ulcerative Colitis, Crohn's Disease, Activity Indices, Dietary behaviors and beliefs

SS-045 / 39. Ulusal Gastroenteroloji Haftası]
Primer biliyer kolanjit hastalarında dalak sertliği tedavi yanıtını predikte edebilir

İlkay Ergenç[1], Hasan Basri Yapıcı[2], Çağlayan Keklikkıran[1], Yusuf Yılmaz[1]

[1]Marmara Üniversitesi, İç Hastalıkları ABD, Gastroenteroloji BD, İstanbul
[2]Marmara Üniversitesi Tıp Fakültesi, İstanbul

Giriş: Primer biliyer kolanjit (PBK) hastalarında biyokimyasal kriterler tedavi yanıtını predikte etse de hastalık progresyonunu veya prognozunu göstermede başarıları düşüktür1,2.
Bu çalışmada transient elastografi (TE) ile dalak sertliği ve ursodeoksikolik asit (UDCA) tedavi yanıtı ve hastalık progresyonu arasındaki ilişki araştırılmıştır.

Yöntem: Marmara Üniversitesi Hastanesi'nde takipli, Avrupa Karaciğer Araştırmaları Derneği (EASL) PBK tanı ve tedavi rehberine2 göre tanı kriterlerini dolduran ve son 1 yılda en az iki poliklinik vizitinde görülen hastalar çalışmaya dâhil edildi. Dalak sertliği aynı deneyimli gastroenterolog tarafından TE ile ölçüldü. Biyokimyasal yanıt değerlendirmesi Paris II kriterlerine göre değerlendirildi. Histolojik veya radyolojik olarak ileri fibroz bulgusu olan hastalardan destekleyici klinik veya laboratuvar bulgusu olanlar Sirotik kabul edildi.

Bulgular: Toplam 107 hasta çalışmaya dâhil edildi, %94,4'ü (n=101) kadındı. Ortalama tanı yaşı 45,9±11, ortanca takip süresi 4.6 (1-7.75) yıl idi. Tüm hastalarda en az bir tanısal serolojik marker pozitifti ve 60 (%56,1) hastanın tanı anında biyopsi incelemesi mevcuttu. Klinik ve demografik özellikler tablo 1'de özetlenmiştir. On beş hastanın değerlendirme anında siroz tanısı mevcuttu ve 28 hasta (%26,2) Paris II kriterlerine göre tedavi yanıtsızdı. TE dalak değerlendirmesinde tedavi yanıtsız grupta dalak sertliği tedavi yanıtlı gruba göre anlamlı oranda yüksekti (22,6±9 vs 32,9±15 kPa, p= 0,000; şekil 1). Tedavi yanıtsız ve/veya sirotik hasta tespiti için ideal eşik değer 26 kPa bulundu (Sensitivite %70,6, spesifite %75,8 Eğri altı alan: 0,732, şekil 2).

Sonuç: PBK'da TE ile yapılan dalak sertlik ölçümü UDCA tedavi yanıtı ile güçlü korelasyon göstermektedir. Tedavi yanıtı ve progresyonu tahminlerinde tek başına veya biyokimyasal testlerle kombine kullanımı daha başarılı sonuçlar verebilir.

Anahtar Kelimeler: Primer biliyer kolanjit (PBK), transient elastografi (TE), Dalak sertliği, Ursodeoksikolik asit (UDCA)

Splenic stiffness may predict treatment response in patients with Primary Biliary Cholangitis

İlkay Ergenç[1], Hasan Basri Yapıcı[2], Çağlayan Keklikkıran[1], Yusuf Yılmaz[1]

[1]Marmara University School of Medicine, Department of Gastroenterology, istanbul, Turkey
[2]Marmara University School of Medicine, istanbul, Turkey.

Introduction: Biochemical criteria predict treatment response in patients with primary biliary cholangitis (PBC), but their success in demonstrating disease progression or prognosis is low1,2. We aim to investigate the relationship between splenic stiffness, ursodeoxycholic acid (UDCA) treatment response, and disease progression.

Methods: Patients fulfilled the diagnostic criteria according to the European Association for the Study of the Liver PBC diagnosis and treatment guidelines, and were seen in at least two visits in the last one year were included. We assessed the treatment response by Paris II criteria. Same experienced gastroenterologist evaluated spleen stiffness by Transient Elastography.

Results: A total of 107 patients were included in the study; 94.4% (n=101) were women. The mean age at diagnosis was 45.9±11 years, and the median follow-up period was 4.6 (1-7.75). At least one diagnostic serological marker was positive in all patients, and 60(56.1%) patients had a biopsy examination at the time of diagnosis. Fifteen patients had a diagnosis of cirrhosis, and 28 patients (26.2%) were unresponsive to treatment according to Paris II criteria. Splenic stiffness was significantly higher in the treatment-unresponsive group than in the treatment-responsive group (22.6±9 vs. 32.9±15 kPa, p=0.000; graph 1). The ideal cut-off value for the detection of treatment-unresponsive and/or

cirrhotic patients was 26 kPa (Sensitivity 70.6%, specificity 75.8%, Area Under the Curve:0.732, graph 2).

Conclusion: In PBC, splenic stiffness measurement by TE shows a strong correlation with UDCA treatment response and disease progression. Spleen stiffness alone or combined with biochemical tests may be useful for treatment response prediction.

Keywords: Primary biliary cholangitis (PBC), transient elastography (TE), Splenic stiffness, Ursodeoxycholic acid (UDCA)

Şekil 1: Tedavi yanıtına göre dalak sertliği dağılımları
Graph 1. Spleen stiffness results according to treatment response

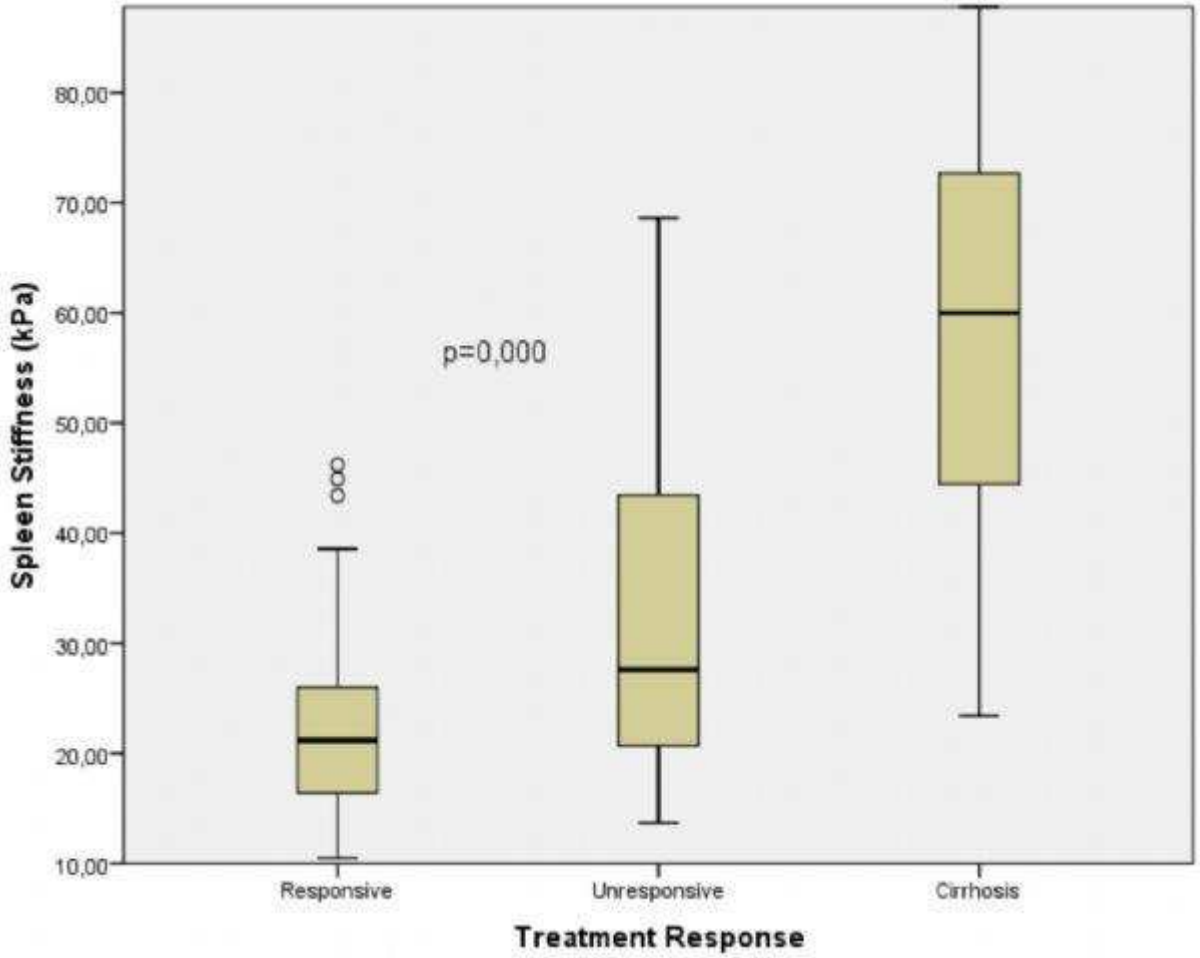

Tedavi yanıtsız, tedavi yanıtlı ve sirotik hasta gruplarında dalak sertliği dağılımları
Distribution of splenic stiffness in treatment-unresponsive, treatment-responsive and cirrhotic patient groups

Şekil 2. Dalak sertliği ile tedavi yanıtı tahmini için ROC eğrileri
Graph 2. ROC curves of spleen stiffness to predict treatment response

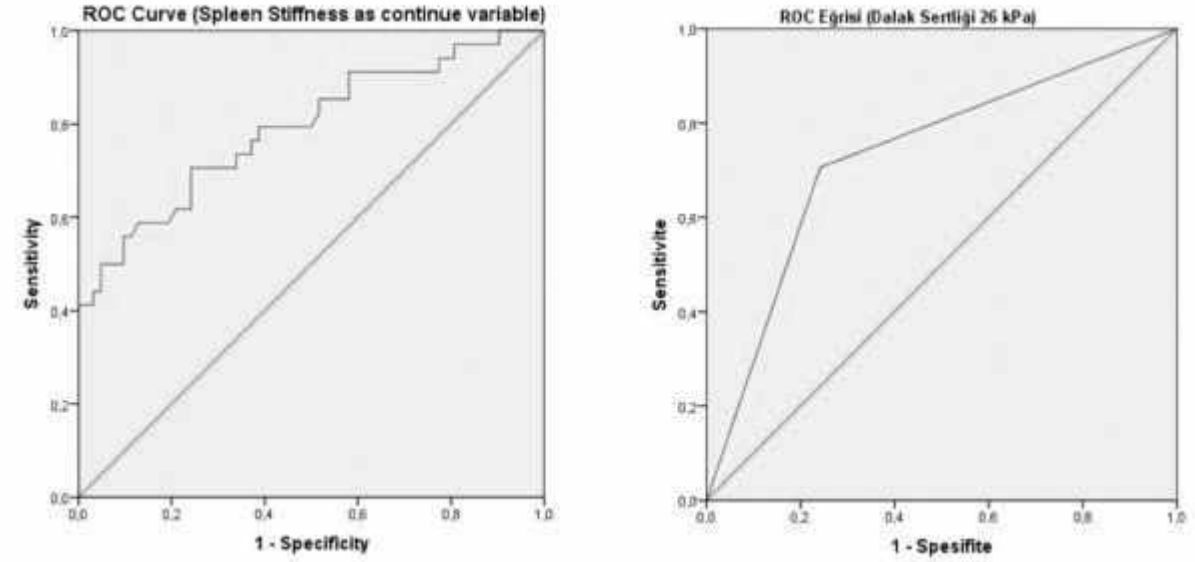

Sol: Dalak sertlik sonuçları sürekli değişken olarak alınmıştır Sağ: Dalak sertliği için 26 kPa eşik değeri alınmıştır (Sensitivite %70,6, spesifite %75,8 Eğri altı alan: 0,732)
Left: Spleen stiffness results as a continuous variable Right: A threshold value of 26 kPa for spleen stiffness (Sensitivity 70.6%, specificity 75.8% Area under the curve: 0.732)

Tablo 1. Klinik ve demografik özellikler

Cinsiyet, kadın	101 (%94,4)	Komorbiditeler n, (%)	
Tanı yaşı (Ort±SS)	45,9±11	Diyabetes mellitus	18 (%16,8)
Ortanca takip süresi (25p-75p)	4.6 (1-7.75)	Esansiyel hipertansiyon	24 (%22,6)
Histopatolojik özellikler n, (%)		Eşlik eden otoimmün hastalıklar n, (%)	
İnterfaz hepatit	41 (%68,3)	Hashimato Tiroiditi	18 (%19,6)
Lenfoplazmositer hücre infiltrasyonu	20 (%33,3)	Metabolik kemik hastalığı	4 (%4,4)
Rozet formasyonu	2 (%3,3)	Romatoid artrit	5 (%4,7)
Granülom formasyonu	23 (38,3)	Sjögren sendromu	3 (%2,8)
Florid duktus lezyonu	4 (%6,7)	Vitiligo	3 (%3,2)
Duktopeni	16 (%26,7)	Sarkoidoz	2 (%2,3)
Duktal proliferasyon	21 (%35,0)	Raynoud fenomeni	4 (%5,4)
Biliyer hasar	30 (%52,6)	Ksantolezma	9 (%9,8)
Histopatolojik Fibrozis (Metavir; n,%)			
Fibrozis yok	19 (%33,3)	Tanı anındaki şikayetleri n (%)	
F1 fibrozis (periportal)	25 (%43,9)	Asemptomatik	36 (%33,6)
F2 fibrozis (Portal septa oluşumu)	8 (%14,0)	Halsizlik	39 (%36,4)
F3 fibrozis (Porta-santral septasyon)	2 (%3,5)	Kaşıntı	47 (%43,9)
F4 fibrozis (Siroz)	3 (%5,3)	Karın ağrısı	14 (%13,1)
Serolojik marker pozitifliği n, (%)		Sarılık	5 (%4,7)
AMA	76 (%73,8)	Bulantı	5 (%4,7)
AMA M2	45 (%69,2)	Tedavi yanıtı olmayan n, %	28 (%26,2)
Anti sp100	7 (%20,6)	Siroz tanı anında	6 (%5,6)
Anti gp210	10 (%29,4)	Siroz takipte	9 (%8,4)

Çalışmaya dahil edilen hastaların klinik ve demografik özellikleri. Ort±SS: Ortallama ± standart sapma AMA: Anti mitekondriyal antikor AMA M2: Anti mitekondriyal M2 antikoru ANA: Anti nükleer antikor

Table 1. Clinical and demographic characteristics

Gender, female	101 (94.4%)	Comorbidities n (%)	
Age at diagnosis (Mean±SD)	45.9±11	Diabetes mellitus	18 (16.8%)
Median follow-up time (25p-75p)	4.6 (1-7.75)	Essential hypertension	24 (22.6%)
Histopathological features n, (%)		Autoimmune diseases n, (%)	
Interface hepatitis	41 (68.3%)	Hashimoto's Thyroiditis	18 (19.6%)
Lymphoplasmacytic cell infiltration	20 (33.3%)	Metabolic bone disease	4 (4.4%)
Granuloma formation	23 (38.3%)	Sjogren's syndrome	3 (2.8%)
Florid duct lesion	4 (6.7%)	Vitiligo	3 (3.2%)
Ductopenia	16 (26.7%)	Sarcoidosis	2 (2.3%)
Ductal proliferation	21 (35.0%)	Raynaud's phenomenon	4 (5.4%)
Biliary damage	30 (52.6%)	Xanthelasma	9 (9.8%)
Histopathological Fibrosis (Metavir; n,%)			
No fibrosis	19 (33.3%)	Complaints at the time of diagnosis n (%)	
Stage F1 (periportal)	25 (43.9%)	Asymptomatic	36 (33.6%)
Stage F2 (Portal septa formation)	8 (14.0%)	Weakness	39 (36.4%)
Stage F3 (Porta-central septa)	2 (3.5%)	Itching	47 (43.9%)
Stage F4 (Cirrhosis)	3 (5.3%)	Abdominal pain	14 (13.1%)
Serological marker positivity n, (%)		Jaundice	5 (4.7%)
AMA	76 (73.8%)	Nausea	5 (4.7%)
AMA M2	45 (69.2%)	Treatment unresponsive n, %	28 (26.2%)
ANA	59 (57.8%)	Cirrhosis	15 (14.0%)
Anti sp100	7 (20.6%)	At the time of diagnosis	6 (5.6%)
Anti gp210	10 (29.4%)	On follow-up	9 (8.4%)

Clinical and demographic characteristics of the patients included in the study. SD: Standard deviation AMA: Anti mitochondrial antibody AMA M2: Anti mitochondrial M2 antibody ANA: Anti-nuclear antibody

SS-046 / 39. Ulusal Gastroenteroloji Haftası
Wilson hastalığı ve gebelik: Tek merkez deneyimi

Kadir Demir, Aslı Çifcibaşı Örmeci, Bilger Çavuş, Zülal İstemihan, Filiz Akyüz, Fatih Beşışık, Sabahattin Kaymakoğlu

İstanbul Üniversitesi, İstanbul Tıp Fakültesi, İç Hastalıkları Anabilim Dalı, Gastroenterohepatoloji Bilim Dalı, İstanbul, Türkiye

Giriş: Wilson Hastası (WH) kadın hastaların doğurganlık süreçleri ve gebelik sorunları hakkında yeterli veri bulunmamaktadır.

Yöntemler: 121 kadın hasta gebelik durumlarına göre retrospektif olarak değerlendirildi. Tüm hastalar EASL 2012 WH kılavuz kriterlerini karşıladı

.**Bulgular:** 121 kadından 54'ü toplam 131 gebelik geçirdi. Hastaların ortalama takip süresi 69.23±76.34 (12-316 ay), yaş ortalaması 37.78±10.98 yıl idi. Tutulum tipine göre %10,2'sinde nörolojik, %16.3'ünde mikst ve %73,5'inde hepatolojik tutulum vardı. 121 hastanın 54'ü WH tanısından önce veya sonra gebelik geçirmiştir. Gebelik yaşayan hastaların tanı yaşı 22.13±10.77 yıl, takip süresi 90.66±79.17 ay idi. 131 gebelikten 62'si WH öncesiydi. WH olan bir hastada ayrıca antifosfolipid sendromu (APS) vardı. Bu hasta, 9'u düşük ve tedavi sonrası 2 canlı doğum dahil olmak üzere 11 hamilelik geçirdi. Bunun dışında toplam 21 düşük, 4 ölüm, 3 kürtaj hikayesi vardı. Bu 21 hastanın 16'sında tedavi öncesi düşük mevcuttu. Tanıdan önce 4 hastada 4 ölü doğum tespit edildi. Ölü doğan bebeklerden birinde konjenital karın duvarı defekti vardı. Bir bebek erken doğdu. Gebelik teşhisi konulduğunda hastaların şelatör tedavisi azaltıldı. Hamilelik sırasında ilacını bırakan hastalardan biri doğum sonrası ikinci ayda karaciğer yetmezliği nedeniyle öldü. Gebelikteki tedavi dozu laktasyon döneminde de devam ettirildi. Bebeklerde herhangi bir yan etki gözlenmedi. Sezaryen sonrası yara iyileşme sorunu yaşanmadı.

Sonuç: WH tanısı öncesi düşük riski daha fazla görülebilmektedir. Gebelik ve emzirme döneminde düzenlenen şelatör tedavisi konjenital anomali riskini artırmamaktadır. Tecrübelerimize göre maksimum 600 mg/gün D-Penisilamin ve 600 mg/gün Trientin tedavileri güvenli, etkilidir.

Anahtar Kelimeler: gebelik, şelatör, wilson hastalığı

Wilson's disease and pregnancy: Single-center experience

Kadir Demir, Aslı Çifcibaşı Örmeci, Bilger Çavuş, Zülal İstemihan, Filiz Akyüz, Fatih Beşışık, Sabahattin Kaymakoğlu

Istanbul University, Istanbul Medical Faculty, Department of Internal Medicine, Division of Gastroenterohepatology, Istanbul, Turkey

Background: There isn't enough data about the fertility processes and pregnancy issues of female patients with a diagnosis of Wilson Disease (WD).

Methods: 121 female patients were evaluated retrospectively according to their pregnancy status.All patients met EASL 2012 WD guideline's criteria.

Results: 54 out of 121 women had a total of 131 pregnancies.Mean follow-up period of was 69.23±76.34(12-316 months),mean age was 37.78±10.98 years of the patients.Considering the type of involvement,10.2%had neurological,16.3%mixed,and73.5% hepatological involvement.54 out of 121 patients had pregnancy before or after diagnosis of WD.The age at diagnosis of the patients who had experienced pregnancy was 22.13±10.77 years,follow-up period was 90.66±79.17 months.62 of 131 pregnancies were before WD.One patient with WD also had antiphospholipid syndrome(APS).This had 11 pregnancies,including 9 miscarriages,2 live births after treatment.Apart from this,there were a total of 21 miscarriages,4 death,3 curettage stories.Pre-treatment abortion was present in 16 of these 21.Four deathbirth was found in 4 patients before the diagnosis.One of the deathbirth babies had congenital abdominal wall defect.One baby was born prematurely.When they were diagnosed with pregnancy,chelator therapy was reduced.One of the patients who discontinued her medication during pregnancy died in the second month postpartum due to liver failure.The treatment dose during

pregnancy was continued in lactation period.No side effects were observed in babies.No wound healing problems occurred after the c-section

Conclusion: Before the diagnosis of WD, the risk of miscarriage can be seen more.Regulated chelator therapy during pregnancy and lactation doesn't increase the risk of congenital anomaly.According to our experience,maximum 600 mg/day D-Penicillamine and 600 mg/day Trientine treatments are safe,effective.

Keywords: chelator, pregnancy, wilson's disease

SS-047 / 39. Ulusal Gastroenteroloji Haftası
Hepatoseluler kanser hastalarında tanı anı sarkopenin mortalite üzerine etkisi

Dilara Turan Gökçe[1], Derya Arı[1], Ayşe Terlemezoğlu[1], Mustafa Dağlı[2], Meral Akdoğan Kayhan[1]

[1]Ankara Bilkent Sehir Hastanesi, Gastroenteroloji Bölümü
[2]Ankara Bilkent Şehir Hastanesi, Radyoloji Bölümü

Giriş: Sarkopeni, malignitelerle ilişkili önemli bir metabolik bozukluktur ve malign hastalarda bağımsız bir mortalite prediktif faktörüdür. Hepatoselüler kanserli (HCC) hastalarda viseral yağlanmayı gösteren visseral-subkutan yağ oranı (VSR) ve intramüsküler yağ dokusu içeriği oranı (IMAC)değerlerinin mortalite üzerindeki etkisini değerlendirdik.

Gereç-Yöntem: Şubat 2019-Ekim 2021 tarihleri arasında HCC tanısı alan ve başvuru BT görüntüleri olan 101 hasta çalışmaya dahil edildi. Her hasta için visseral yağlanmayı gösteren VSR ve kas kalitesini gösteren IMAC hesaplandı. Hastalarının ECOG değerleri, Child-Pugh skorları ve MELD-Na skorları, aldıkları tedaviler ve tümör maksimum boyutları, mortaliteleri değerlendirildi.

Bulgular: Hastaların ortanca yaşı 61.4 (21-77) yıl olup, hastaların 77'si (%76.2) erkekti. Altmış iki hastada (%63) Child Pugh Skoru(CPS) A idi, 12 aylık transplantsız sağ kalım oranı %78,4 idi. Yaş ile IMAC tanı zamanı arasında pozitif korelasyon (R= 0.337, p=0.001) ve VSR ile zayıf pozitif korelasyon (R= 0.223 ve p= 0.025) vardı. 14 hasta bu süre içinde transplantasyon geçirdiği için mortalite analizinden çıkarıldı. 87 hastanın analizinde, IMAC ve VSR, CPS'dan bağımsız olarak mortalite ile ilişkilendirildi (sırasıyla, p=0.017 ve p=0.015).

Sonuç: Sonuç olarak sarkopeni HSK'lı hastalarda mortalite ve morbiditeyi öngörmede önemli bir göstergedir.

Anahtar Kelimeler: hepatoseluler kanser, mortalite, sarkopeni, siroz

The effect of sarcopenia at the time of diagnosis on mortality in hepatocellular cancer patients

Dilara Turan Gökçe[1], Derya Arı[1], Ayşe Terlemezoğlu[1], Mustafa Dağlı[2], Meral Akdoğan Kayhan[1]

[1]Ankara Bilkent City Hospital, Department of Gastroenterology
[2]Ankara Bilkent City Hospital, Department of Radiology

Introduction: Sarcopenia is an important metabolic disorder associated with malignancies and is an independent predictive factor of mortality in malign patients. We evaluated the effect of admission Visceral-subcutaneous fat ratio (VSR) indicating visceral adiposity and intramuscular adipose tissue content ratio (IMAC) on mortality in patients with hepatocelular cancer(HCC)

Materials & Methods: Between February 2019-october 2021, 101 patients who were diagnosed with HCC and admission CT images in the system were included in the study. VSR indicating visceral adiposity and IMAC indicating muscle quality were calculated for each patient.

Results: The median age of the patients was 61.4 (21-77) years, 77 (76.2%) of the patients were male. The sixty-two of patients (62%) had Child Pugh Score(CPS) A, 12-month transplant free survival rate was 78.2%. There was positive correlation between age and diagnosis time IMAC (R= 0.337, p=0.001) and a weak positive correlation with VSR (R= 0.223 and p= 0.025). 14 patients were excluded from the mortality analysis because they had undergone transplantation during this period. In an analysis of 87 patients, IMAC and VSR were associated with mortality independently of CPS (respectively, p=0.017 and p=0.015).

Conclusion: In conclusion, sarcopenia is an important indicator in predicting mortality and morbidity in patients with HCC.

Keywords: hepatocellular cancer, mortality, sarcopenia, cirhosis

SS-048 / 39. Ulusal Gastroenteroloji Haftası
Kronik hepatit B'de nükleoz(t)id analog tedavisi sonlandırma sonrası 96 haftalık takip sonuçları (NUCSTOP çalışması)

Sercan Kiremitçi[1], Gülseren Seven[1], Koray Koçhan[1], İbrahim Hakkı Köker[1], Süleyman Baş[2], Hakan Şentürk[1]

[1]Bezmialem Vakıf Üniversitesi, Gastroenteroloji Bilim Dalı, İstanbul
[2]Sağlık Bilimleri Üniversitesi Sancaktepe Şehit Prof. Dr. İlhan Varank Eğitim ve Araştırma Hastanesi, İç Hastalıkları Kliniği, İstanbul

Amaç: Nükleoz(t)id analogları (NA), hepatit B'nin viral replikasyonunu etkin biçimde baskılamalarına rağmen hepatosit içi cccDNA'yı direkt inhibe edemediği için uzun süre tedaviye rağmen HBsAg(hepatit B yüzey antijeni) kaybı seyrektir.Bu durumda süresiz kullanılmaları söz konusudur.Son yıllarda tedavi ile belirli bir süre viral baskılamadan sonra HBsAg kaybı olmasa bile özellikle non-sirotiklerde tedavinin kontrollü olarak kesilebileceği bildirilmiş ve bu kavram çeşitli karaciğer araştırma derneklerinin tedavi kılavuzuna yansımıştır.Yöntem: Son APASL (Asian Pacific Liver Study Association) kılavuzu doğrultusunda 57 hastanın tedavisi kesilerek çalışmaya dahil edildi.Çalışmamız, Üniversitemiz etik kurulu tarafından onaylanmıştır.Bulgular: Hastaların yaş ortalaması 49±10 (29-72) olup, 24'ü (42.1%) kadındı.Çalışmaya yanlızca, tedavi başlangıcında HBeAg negatif olan hastalar dahil edildi.Hastaların 32'si tenofovir, 17'si entekavir, 2'si lamivudin, 3'ü telbivudin ve 2'si adefovir almaktaydı.On altı hastada ilaç direnç öyküsü mevcuttu.Asgari izlem süresi 96 haftadır.Hastaların 38'inde (66%) virolojik nüks (takibin bir safhasında HBV-DNA>2000IU/ml) saptanmıştır.Multivariate analizde biyokimyasal nüks, kadın cinsiyet ve tedavi öncesi yüksek HBV-DNA($\log_{10}$) değerinin virolojik nüks ile ilişkili olduğu bulunmuştur.Takiplerde 31 hastaya tekrar tedavi başlandı.Bir hasta takibi erken safhada bıraktı.Altı hastada ise bilirubin yükseldi (En yüksek seviye 12.4mg/dL).Halen tedavi almayan 25 hasta'nın 17'sinde HBV-DNA 2000 IU/mL'nin altındadır.Kalan 8 hastanın 6'sında da HBV-DNA <20.000 IU/ml olup, ALT normal sınırlardadır.HBV-DNA seviyesi takiplerde 20.000 altında seyreden bir kadın hastanın ise 96. haftada HBV-DNA değeri 519179IU/mL ve ALT değeri 150U/L olarak ölçülmüştür. Dört(7%) hastada HBsAg kaybı sağlandı.HBsAg kaybı olanların tamamında öncesinde lamivudin direnci bulunmaktaydı.

Tartışma: Uzun süre NA baskılama tedavisi almasına rağmen HBsAg kaybı oluşmamış hastaların tedavileri kılavuzların önerileri doğrultusunda kesilebilir.Non-sirotiklerde yaşam tehdit edici sonuçlara yol açmamakla birlikte hastaların çoğunda nüks gelişmektedir.

Anahtar Kelimeler: Hepatit B, Nükleoz(t)id analoğu, Lamivudin direnci, Nüks, Tedavi sonlandırma

Results of 96-week follow-up after discontinuation of nucleos(t)ide analogue therapy in chronic hepatitis B (NUCSTOP study)

Sercan Kiremitçi[1], Gülseren Seven[1], Koray Koçhan[1], İbrahim Hakkı Köker[1], Süleyman Baş[2], Hakan Şentürk[1]

[1]Department of Gastroenterology, Bezmialem Vakıf University, Istanbul, Turkey
[2]Department of Internal Medicine, Health Science University, Sancaktepe Sehit Prof. Dr. İlhan Varank Training and Research Hospital, Istanbul, Turkey

Aim: Although nucleos(t)ide analogues(NAs) effectively suppress viral replication of hepatitis B, HBsAg (hepatitis B surface antigen) loss is rare even with the long-term treatment.Consequently, they can be used indefinitely.Methods: Following the last APASL (Asian Pacific Association for the Study of Liver) guideline, the treatment of 57 patients was discontinued, and enrolled our study.

Results: The mean age of the patients was 49±10(29-72) years, and 24 were female.Only, HBeAg-negative patients at the beginning of treatment were included.Sixteen patients had a drug resistance history.The follow-up period was 96 weeks.Virological relapse (HBV-DNA>2000IU/ml at one stage of follow-up) was detected in 38(66%) patients.According to the multivariate analysis, biochemical relapse, female sex, and high pre-treatment HBV-DNA level were correlated with virological relapse.Thirty-one patients were re-treated during follow-up.One patient left the follow-up at an early stage.Six patients had elevated bilirubin (maximum detected level was 12.4 mg/dl).HBV-DNA was below 2000 IU/mL in 17 of 25 patients who were still untreated.HBV-DNA was below 20,000 IU/ml in 6 of the remaining 8 patients

and they had normal ALT levels.A female patient whose HBV-DNA levels generally below 20,000 IU/mL,HBV-DNA was measured 519179 IU/mL and ALT was 150 U/L in the 96th week follow-up.HBsAg loss was observed in four (7%) patients.All patients with HBsAg loss had prior lamivudine resistance.Discussion: Although patients have been receiving NA suppression therapy for a long time, the treatment of patients without HBsAg loss may be discontinued by the recommendations of the guidelines.Even though it does not cause life-threatening consequences in non-cirrhotic patients, relapse develops in most patients

Keywords: Hepatitis B, Nucleos(t)ide analogues, Lamivudine resistance, Relapse, Treatment discontinuation

Tedavisiz izlenen hastaların haftalara göre dağılımı
Distribution of patients followed without treatment according to weeks

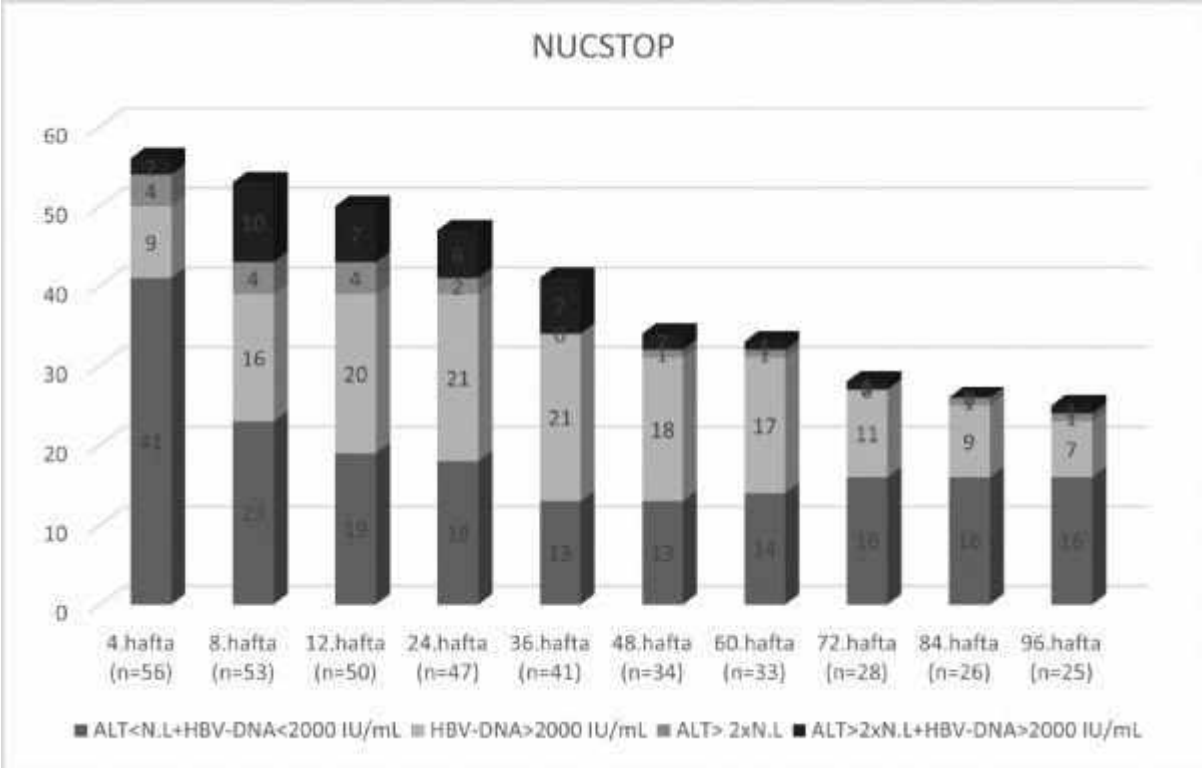

SS-050 / 39. Ulusal Gastroenteroloji Haftası

Ratlarda Çekal Ligasyon Delme Yöntemi ile Oluşturulan Sepsiste Vinposetin Hepatotoksisiteyi Önler Mi?

Berna Taşkın Ekrem

İnönü Üniversitesi Tıp fakültesi, İç Hastalıkları Anabilim Dalı, Malatya

Giriş-Amaç: Bir vinka alkaloidi olan ve etkilerini fosfodiesteraz (PDE) enzimini inhibe ederek ortaya çıkaran vinposetinin çeşitli farmakolojik etkiler gösterdiği bilinmektedir ve bu alanda çalışmalar yapılmaya devam etmektedir. Ancak vinposetinin sepsisteki karaciğer hasarına etkileri üzerinde literatürde çalışma bulunmamaktadır. Bu çalışmada vinposetinin sepsisteki karaciğer hasarı üzerine etkilerini deneysel olarak sepsis oluşturulmuş rat modelinde araştırmayı amaçladık.

Gereç ve Yöntemler: Çalışmada 28 adet Wistar albino cinsi dişi rat randomize olarak 3 gruba ayrıldı; SHAM grubu (n=8) kontrol grubu olarak kullanıldı, CLP grubu (n=10) sepsis oluşturulan grup olup CLP (çekal ligasyon delme yöntemi) ile sepsis oluşturuldu. VİNPO+CLP (n=10) grubuna 10 gün süreyle 5 mg/kg vinposetin uygulanmasından sonra CLP metoduyla sepsis oluşturuldu. Ratların kilo ve vücut sıcaklık ölçümleri tamamlandıktan sonra kanları alınarak tam kan sayımı, serum aminotransferazlar, laktat, albümin, glukoz, laktat dehidrogenaz (LDH) ve kreatin kinaz (CK) çalışıldı. Karaciğer dokusunda histopatolojik incelemeler yapıldı ayrıca yine karaciğer dokusunda biyokimyasal olarak Interleukin-1 beta (IL-1β), IL-6, TNF-α Tümör Nekrozis Faktör – Alfa (TNF-α), Nükleer Faktör-Kappa B (Nükleer Faktör-Kappa B), Glutatyon (GSH), Malondialdehit (MDA), Total Oksidan Kapasite (TOS), Total Anti-Oksidan Kapasite (TAS) ve Oksidatif Stres İndeksi (OSI) düzeyleri bakıldı.

Bulgular: Sepsis oluşturulup profilaktik olarak vinposetin verilen grupta, sepsis oluşturulup profilaksi verilmeyen gruba göre serum ALT, AST, LDH, CK'nın ayrıca doku biyokimyasında bakılan MDA ve IL-1β'nin anlamlı olarak azaldığı görüldü. Profilaktik olarak vinposetin verilen grubun histopatolojik kesitlerinde sınırları küçülmüş infiltrasyon alanları tespit edildi.

Sonuç: Bu bulgular vinposetinin olası anti-oksidan ve anti-inflamatuar etkileriyle sepsisteki karaciğer hasarından profilaktik olarak koruyucu olabileceğini göstermektedir.

Anahtar Kelimeler: Sepsis, karaciğer, vinposetin, rat modeli

Does Vinpocetine Prevent Hepatotoxicity in Sepsis Caused by Cecal Ligation Puncture Method in Rats?

Berna Taşkın Ekrem

Inönü University Faculty of Medicine, Department of Internal Medicine, Malatya

Introduction: It is known that vinpocetine, which is a vinca alkaloid and effects by inhibiting the PDE enzyme, has various pharmacological effects and studies continue in this area. However, there is no study in the literature on the effects of vinpocetine on liver damage in sepsis. In this study, we aimed to investigate the effects of vinpocetine on liver damage in a rat model with sepsis.

Materials-Methods: In the study, 28 Wistar albino female rats were randomly divided into 3 groups; The SHAM group (n=8) was used as the control group, the CLP group (n=10) was the group in which sepsis was created, and the sepsis was created by the CLP. After the administration of 5 mg/kg vinpocetine for 10 days to the VINPO+CLP (n=10) group,sepsis was induced by the CLP method. After the weight and body temperature measurements, complete blood count,serum aminotransferases, lactate, albumin, glucose,LDH and CK were studied. Histopathological examinations were performed in the liver tissue and also biochemically in the liver tissue,IL-1β, IL-6, TNF-α, NF-Kb, GSH, MDA, TOS, TAS and OSI levels were studied.

Results: It was observed that serum ALT, AST, LDH, CK, and MDA and IL-1β, which were studied in tissue biochemistry, were significantly decreased in the group given vinpocetine compared to the group not given vinpocetine. Smaller infiltration areas were detected in the histopathological sections of the group given prophylactic Vinpocetine

Conclusion: These findings show that vinpocetine may be protective from liver damage in sepsis with its possible antioxidant and anti-inflammatory effects.

Keywords: Sepsis, liver, vinpocetine, rat model

---

histopatolojik bulguların karşılaştırılması

Gruplar	Lokal alan (Med (Min-Mak))
1-SHAM	0 (0-0)
2-CLP	1 (0-3)a
3-VINPO+CLP	0 (0-1)b

comparison of histopathological findings

Groups	Local area (Med (Min-Max))
1-SHAM	0 (0-0)
2-CLP	1 (0-3)a
3-VINPO+CLP	0 (0-1)b

histopatolojik bulguların karşılaştırılması

Gruplar	Lokal alan (Med (Min-Mak))
1-SHAM	0 (0-0)
2-CLP	1 (0-3)a
3-VINPO+CLP	0 (0-1)b

comparison of histopathological findings

Groups	Local area (Med (Min-Max))
1-SHAM	0 (0-0)
2-CLP	1 (0-3)a
3-VINPO+CLP	0 (0-1)b

SS-051 / 39. Ulusal Gastroenteroloji Haftası
Kadaverik karaciğer dağıtımında kullanılan skorlama sistemleri yeterli mi?

Ahmet Atasever[1], Sinan Efe Yazıcı[1], Gülçin Yanar[2], Nedret Özgür[2], Tolga Şahin[3], Levent Erdem[3], Nagihan Gürcan[4], Yıldıray Yüzer[1]

[1]Demiroğlu Bilim Üniversitesi Tıp Fakültesi, Genel Cerrahi AD, İstanbul Florence Nightingale Hastanesi, İstanbul
[2]İstanbul Florence Nightingale Hastanesi
[3]Demiroğlu Bilim Üniversitesi Tıp Fakültesi, Gastroenteroloji BD, İstanbul Florence Nightingale Hastanesi, İstanbul
[4]Demiroğlu Bilim Üniversitesi Tıp Fakültesi, Radyoloji AD, İstanbul Florence Nightingale Hastanesi, İstanbul

Amaç: Hepatoselüler karsinom (HCC) dünyada en sık görülen kanserlerdendir. Canlı veya kadaverik donörlerden karaciğer nakli HCC'li hastalarda uzun süreli sağkalımda günümüzde en önemli tedavi seçeneğidir. Kadaverik karaciğer donör dağıtımı kısıtlı kaynaklar nedeniyle belirli skorlama sistemlerine göre yapılmaktadır. Milan ve University of California San Francisco (USCF) kriterleri en sık kullanılan kriterlerdir. Bu çalışmamızda her iki skorlama sisteminin posttransplant nüks ve sağkalım üzerindeki prediktif güvenilirliklerini değerlendirmeyi amaçladık. Bu skorlama sistemleri tümörün metabolik aktivitesinden bağımsız parametreler içerdiğinden The Cancer of the Liver Italian Program (CLIP) skorlama sistemi de çalışmaya dahil edilmiştir.

Materyal-Metod: Ocak 2004 – Ekim 2022 yılları arasında Demiroğlu Bilim Üniversitesi Tıp Fakültesi İstanbul Florence Nightingale Hastanesi'nde HCC nedeniyle karaciğer nakli yapılmış 261 hastanın verileri retrospektif olarak incelendi. Çalışmaya verilerine ulaşılan 237 hasta dahil edildi. Olguların demografik verileri hastane bilgi sisteminden retrospektif tarandı ve kaydedildi. Milan, USCF ve CLIP skorlama sisteminde bulunan parametreler ve pozitron emisyon tomografi (PET-BT) bulguları çalışmaya dahil edilerek, tüm bulgular posttransplant nüks ve sağkalım açısından karşılaştırıldı.

Bulgular: Hastalar Milan içi ve dışı ile UCSF içi ve dışı olmak üzere gruplandırıldı. UCSF dışı 93, UCSF içi 144 hasta bulunurken, Milan içi 121 ve Milan dışı 116 hasta bulunmaktaydı. Gruplar arası posttransplant nüks ve sağkalım açısından istatistiksel anlamlı fark saptanmadı. CLIP skoru ile posttransplant sağkalım arasında istatistiksel olarak anlamlı ilişki bulundu. CLIP skoru 3 ve 4 olan hastalarda sağkalımın daha kısa olduğu görüldü.

Sonuç: Çalışmamızda kadaverik karaciğer dağıtım sistemlerinde kullanılan tümör sayı ve boyutuna dayanan mevcut skorlama sistemlerinin kadavra hasta listesinin belirlenmesinde tek başına yetersiz oldukları sonucuna varılmıştır.

Anahtar Kelimeler: Milan, UCSF, CLIP, HCC, Survival

Are the scoring systems used in cadaver liver distribution adequate?

Ahmet Atasever[1], Sinan Efe Yazıcı[1], Gülçin Yanar[2], Nedret Özgür[2], Tolga Şahin[3], Levent Erdem[3], Nagihan Gürcan[4], Yıldıray Yüzer[1]

[1]Demiroglu Science University Medical Faculty, Department of Surgery, Istanbul Florence Nightingale Hospital, Istanbul
[2]Istanbul Florence Nightingale Hospital
[3]Demiroglu Science University Medical Faculty, Department of Gastroenterology, Istanbul Florence Nightingale Hospital, Istanbul
[4]Demiroglu Science University Medical Faculty, Department of Radiology, Istanbul Florence Nightingale Hospital, Istanbul

Aim: Hepatocellular carcinoma(HCC)is one of the most common cancers in the world.Liver transplantation is the most important treatment.Cadaveric liver donor distribution is made according to certain scoring systems due to limited resources.Milan and University of California San Francisco(USCF)criteria are the most frequently used criteria.In this study, we aimed to evaluate the predictive reliability of both scoring systems on posttransplant recurrence and survival.The Cancer of

the Liver Italian Program(CLIP)scoring system, which also includes tumor metabolic activity, was included in the study.

Material-Method: The data of261 patients who underwent liver transplantation for HCC at Demiroğlu Science University Faculty of Medicine,Florence Nightingale Hospital between 2004-2022 were retrospectively analyzed.237 patients whose data were available were included in the study.Demographic data of the cases were retrospectively scanned and recorded from the hospital information system.The parameters in the Milan,USCFandCLIP scoring system and positron emission tomography(PET-CT) findings were included in the study,and all findings were compared in terms of posttransplant recurrence and survival.

Results: Patients were grouped as in and out of Milan and in and out of UCSF.There were 93 patients outside ofUCSF and144 patients withinUCSF,while there were121 patients in Milan and116 patients outside Milan.There was no statistically significant difference between the groups in terms of posttransplant recurrence and survival.A statistically significant correlation was found between CLIP score and posttransplant survival.Survival was shorter in patients with CLIPscores of 3and4. Conclusion: In our study,it was concluded that current scoring systems based on tumor number and size used in cadaveric liver delivery systems are insufficient alone in determining the cadaver patient list.

Keywords: Milan, UCSF, CLIP, HCC, Survival

SS-052 / 39. Ulusal Gastroenteroloji Haftası

Hepatosellüler kanserde hasta seçiminde kullandığımız Barcelona Evreleme Sistemi Kriterleri prognoza etkili midir?

Sinan Efe Yazıcı[1], Ahmet Atasever[1], Gülçin Yanar[2], Nedret Özgür[2], Tolga Şahin[3], Levent Erdem[3], Nagihan Gürcan[4], Yıldıray Yüzer[1]

[1]Demiroğlu Bilim Üniversitesi Tıp Fakültesi, Genel Cerrahi AD, İstanbul Florence Nightingale Hastanesi, İstanbul
[2]İstanbul Florence Nightingale Hastanesi
[3]Demiroğlu Bilim Üniversitesi Tıp Fakültesi, Gastroenteroloji BD, İstanbul Florence Nightingale Hastanesi, İstanbul
[4]Demiroğlu Bilim Üniversitesi Tıp Fakültesi, Radyoloji AD, İstanbul Florence Nightingale Hastanesi, İstanbul

Amaç: Hepatoselüler karsinom (HSK) dünyada en sık görülen kanserler arasında yer almaktadır. Barcelona evreleme sistemi (BES) günümüzde tüm dünyada HSK için birçok merkez tarafından kabul edilen ve yaygın olarak kullanılan bir evreleme sistemidir. HSK'lı hastalarda karaciğer nakli sonrası prognoz, nüks ve sağ kalımın ön görülmesi ile ilgili yeterli veri yoktur. Biz bu çalışmamızda HSK'lı hastalarda BES'in post-transplant prognoz, nüks ve sağ kalımın ön görülmesinde etkinliğini incelemeyi amaçladık.

Materyal-Metod: Ocak 2004-Ekim 2022 yılları arasında Demiroğlu Bilim Üniversitesi Florence Nightingale Hastanesi'nde HSK nedeniyle karaciğer nakli yapılmış 261 hastanın verileri retrospektif olarak incelendi. Çalışmaya verilerine ulaşılan 237 hasta dahil edildi. Olguların demografik özellikleri, alfa feto protein (AFP) düzeyleri, pozitron emisyon tomografi (PET) tutulumu ve vasküler invazyon verileri hastane bilgi sisteminden retrospektif olarak tarandı ve kaydedildi. BES'ne göre hastaların post-transplant HSK nüksü ve sağkalım verileri ile AFP düzeyleri, PET tutulumu ve vasküler invazyon verileri karşılaştırıldı.

Bulgular: Hastalar BES' ne göre 0, A, B, C, D olmak üzere beş gruba ayrıldı. BES ile post-transplant sağkalım, nüks, AFP değerleri ve PET tutulumu arasında anlamlı korelasyon saptanmadı. Buna karşın vasküler invazyon ile BES arasında pozitif korelasyon saptandı

TARTIŞMA: BES'in pre-transplant dönemde hasta seçiminde yaygın olarak kullanılan bir skorlama sistemi olmasına rağmen çalışmamızda post-transplant mortalite ve HSK nüksünü ön görmede yeterli olamadığı sonucuna varılmıştır. Tümörün biyolojik davranışını açıklamaya yönelik parametreleri değerlendirdiğimizde AFP değeri ve PET tutulumunun prognozu değerlendirmede yeterli olmadığı fakat mikrovasküler invazyonun sağkalımı belirlemede daha değerli olduğu saptanmıştır. Bu da hastaya uygun tedavi seçerken pratiğimizde olmasa da HSK biyopsisi yapılmalı mı sorusunu akla getirmektedir.

Anahtar Kelimeler: hepatoselüler karsinom, barselona evreleme sistemi, transplantasyon

Are the Barcelona Staging System Criteria, which we use in patient selection in hepatocellular cancer, effective on prognosis?

Sinan Efe Yazıcı[1], Ahmet Atasever[1], Gülçin Yanar[2], Nedret Özgür[2], Tolga Şahin[3], Levent Erdem[3], Nagihan Gürcan[4], Yıldıray Yüzer[1]

[1]Demiroglu Science University Medical Faculty, Department of Surgery, Istanbul Florence Nightingale Hospital, Istanbul
[2]Istanbul Florence Nightingale Hospital
[3]Demiroglu Science University Medical Faculty, Department of Gastroenterology, Istanbul Florence Nightingale Hospital, Istanbul
[4]Demiroglu Science University Medical Faculty, Department of Radiology, Istanbul Florence Nightingale Hospital, Istanbul

Aim: Hepatocellular carcinoma(HCC)is among the most common cancers in the world.The Barcelona staging system(BCLC)is a staging system widely used.There are insufficient data on the prediction of prognosis,recurrence and survival after liver transplantation in patients with HCC.In this study,we aimed

to examine the effectiveness of BCLC in predicting post-transplant prognosis,recurrence and survival in patients with HCC.

Material-Methods: The data of261 patients who underwent liver transplantation due to HCC at Demiroğlu Science University Florence Nightingale Hospital between 2004-2022 were retrospectively analyzed.237patients whose data were available were included in the study.Demographic characteristics, alpha-feto protein(AFP)levels, positron emission tomography(PET) uptake and vascular invasion data were retrospectively scanned from the hospital information system.Post-transplant HCC recurrence and survival data of the patients according to BCLC were compared with AFP levels, PET uptake and vascular invasion data.

Results: The patients were divided into five groups according to BES as 0,A,B,C,D.There was no significant correlation between BCLC and post-transplant survival, recurrence, AFP values and PET uptake.Positive correlation was found between vascular invasion and BCLC.

Discussion: Although BCLC is a widely used scoring system for patient selection in the pre-transplant period,it was concluded in our study that it was not sufficient to predict post-transplant mortality and HCC recurrence.When we evaluated the parameters to explain the biological behavior of the tumor,it was determined that the AFP value and PET involvement were insufficient.Microvascular invasion was more valuable in determining survival.This brings to mind the question of whether HCC biopsy should be performed when choosing the appropriate treatment for the patient.

Keywords: Hepatocellular carcinoma, transplantation, barcelona staging system

SS-053 / 39. Ulusal Gastroenteroloji Haftası

Karaciğer transplant alıcılarında MAFLD prevelansı ve prediktörleri ve MAFLD varlığının transient elastografi ölçümleri ile ilişkisi

Gupse Adalı[1], Nermin Mutlu Bilgiç[1], Fatma Kulalı[2], Süleyman Sayar[1], Resul Kahraman[1], Oğuzhan Öztürk[1], Kamil Özdil[1]

[1]Sağlık Bilimleri Üniversitesi İstanbul Ümraniye Eğitim ve Araştırma Hastanesi, Gastroenteroloji Kliniği
[2]Sağlık Bilimleri Üniversitesi İstanbul Ümraniye Eğitim ve Araştırma Hastanesi, Radyoloji Kliniği

Giriş-Amaç: Metabolik hastalık ilişkili yağlı karaciğer hastalığı (MAFLD), nonalkolik yağlı karaciğer hastalığı (NAFLD) yerine yakın zamanda önerilmiş bir tanımlamadır. MAFLD'ın dünyada 4 kişiden 1'ini etkilediği düşünülmektedir. Karaciğer transplantasyonu sonrası metabolik sendrom risk faktörlerinin varlığı, immünsupresif tedaviler ve diğer nedenlere bağlı "de novo" veya "rekürren" MAFLD gelişebilmektedir. Bu çalışmada birincil olarak karaciğer transplantlı hastalarda metabolik hastalık ilişkili yağlı karaciğer hastalığı (MAFLD) prevalansı ve MAFLD gelişimine etki eden faktörlerin analizi, ikincil olarak posttransplant MAFLD ile controlled attenuation parameter (CAP) ve liver stiffness measurement (LSM) skorları arasındaki ilişkinin değerlendirilmesi amaçlanmıştır.

Yöntem: Çalışmamıza karaciğer nakli yapılmış ve posttransplant 6. ayı geçmiş toplam 142 hasta dahil edildi. Hastaların demografik verileri, son 3 ayda çekilmiş karaciğer görüntüleme bulguları, izlem süreleri, geçmiş ve güncel immunsupresif tedavi ve diğer tedavi bilgileri, komorbiditeleri kaydedilmiş ve analiz edilmiştir. Hastalar MAFLD olan ve MAFLD olmayan olarak 2 gruba ayrılarak karşılaştırılmıştır. Toplam 104 (% 73.2) hastada transient elastografi ile steatoz (CAP) ve karaciğer sertliği (LSM) değerlendirilmiştir.

Bulgular: Toplam 142 hastadan [median yaş 58.5 yıl (19-78), n=90 (% 63.4) erkek] n=44 (%31) hastada MAFLD saptandı. Hastalarda %18.3 denovo MAFLD, %12.7 rekürren MAFLD gelişmiştir. Tablo 1'de MAFLD olan ve olmayan hastalar karşılaştırılmıştır. Şekil 1'de MAFLD olan ve olmayan hastalarda ortalama CAP skorları gösterilmiştir. Multivariate analizde MAFLD varlığına etki eden faktörler BKİ (OR:1.22 (%95 CI 1.09-1.35, p=0.001), posttransplant Tip2DM varlığı (OR:2.55 (%95 CI 1.06-6.15, p=0.038), ve trigliserid düzeyleri (OR:1.01 (%95 CI 1.01-1.02,p=0.009) saptanmıştır.

Posttransplant MAFLD metabolik sendrom parametreleri ile ilişkilidir. Posttransplant MAFLD varlığında yüksek CAP skoru ve LSM değerleri görülmüştür.

Anahtar Kelimeler: MAFLD, karaciğer transplantasyonu, steatoz

MAFLD prevalence and its predictors in liver transplant recipients and its association with transient elastography measurements

Gupse Adalı[1], Nermin Mutlu Bilgiç[1], Fatma Kulalı[2], Süleyman Sayar[1], Resul Kahraman[1], Oğuzhan Öztürk[1], Kamil Özdil[1]

[1]University of Health Sciences, Istanbul Umraniye Training and Research Hospital, Department of Gastroenterology
[2]University of Health Sciences, Istanbul Umraniye Training and Research Hospital, Department of Radiology

Background and Aim: Metabolic dysfunction-associated fatty liver disease (MAFLD) has been recently proposed to replace non-alcoholic fatty liver disease (NAFLD). It affects about 1 in 4 of the global population. MAFLD can develop as "de novo" or "recurrent" after liver transplantation due to metabolic syndrome risk factors, immunosuppressive therapies, and other factors. The primary aim of this study was to evaluate MAFLD prevalence and associated factors in liver transplant recipients, secondary aim was to evaluate the association between MAFLD and both controlled attenuation parameter (CAP) and liver stiffness measurement (LSM) scores.

Methods: In total 142 liver transplant recipients who passed 6 months after surgery were included. All patients' demographic parameters, liver imaging results, follow up time, past and current immunosuppressive treatments and other medications, and comorbidities were recorded and analyzed.

The patients were divided and compared as MAFLD and non-MAFLD. In total, 104 (73.2%) had transient elastography and steatosis (CAP) and liver stiffness (LSM) was analysed.

Results: Of 142 patients [median age 58.5 years (19-78), n=90 (63.4%) male] 44 (31%) had MAFLD (18.3% de novo MAFLD, 12.7% recurrent MAFLD). Table 1 presents the comparison between patients with and without MAFLD. CAP scores of patients with and without MAFLD is presented in Figure 1. In multivariable analysis, BMI (OR:1.22 (%95 CI 1.09-1.35, p=0.001), posttransplant DM (OR:2.55 (%95 CI 1.06-6.15, p=0.038) and triglyceride levels (OR:1.01 (%95 CI 1.01-1.02,p=0.009) were significant predictors of posttransplant MAFLD.

Conclusion: Posttransplant MAFLD is associated with metabolic syndrome parameters and CAP and LSM are higher in these patients.

Keywords: MAFLD, liver transplantation, steatosis

MAFLD olan ve olmayan hastaların CAP skorları
CAP scores of patients with and without MAFLD

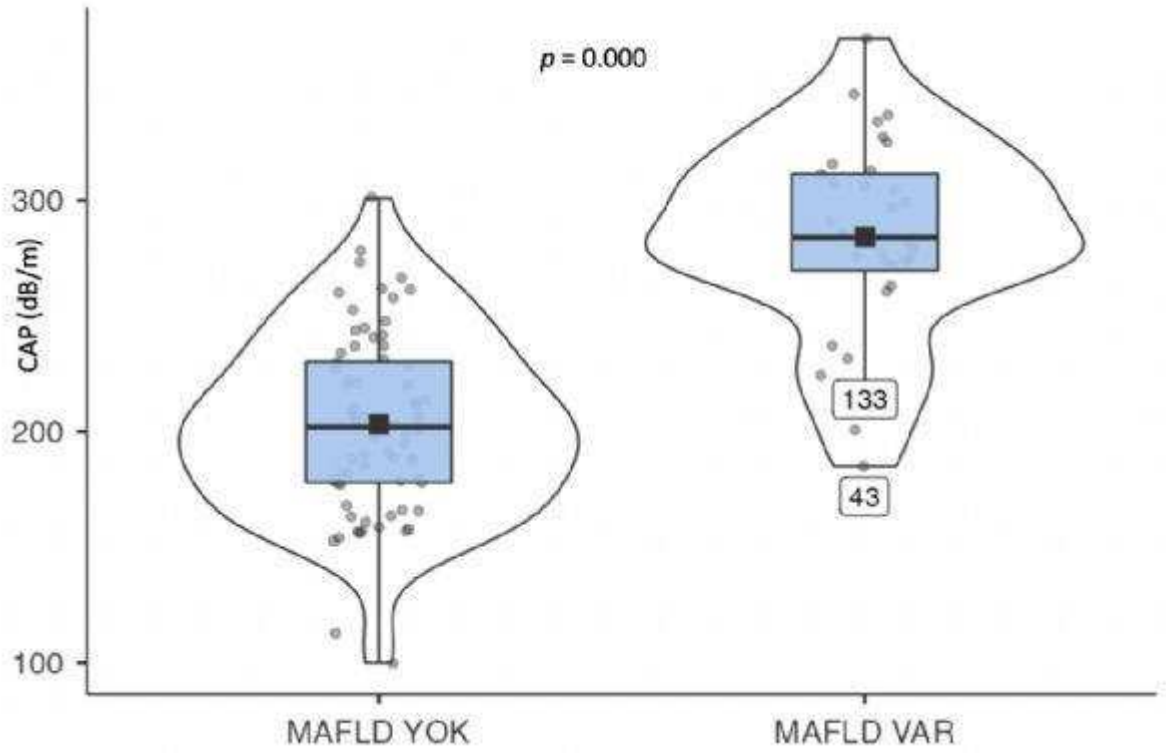

MAFLD olan ve olmayan hastaların karşılaştırılması

Parametre	MAFLD var (n=44)	MAFLD yok (n=98)	p
Yaş, yıl	61 (19-78)	56.5 (19-77)	0.025
Cinsiyet, erkek, n(%)	30 (68.2)	60 (61.2)	0.426
BKİ (kg/m²)	28.7 (23.4-42.6)	25.9 (14.8-38)	0.000
Fazla kilolu, n(%)	20 (45.5)	40 (40.8)	0.605
Obezite, n(%)	19 (43.2)	16 (16.3)	0.001
Posttransplant Tip2DM, n(%)	29 (65.9)	31 (31.6)	0.000
Hipertansiyon, n(%)	20 (45.5)	36 (36.7)	0.326
Trigliserid, mg/dl	156 (64-1054)	113 (46-369)	0.000
HDL Kolesterol, mg/dl	38 (26-77)	45 (6-127)	0.004
Bel çevresi, cm	104 (90-149)	94 (57-116)	0.000
Prediabet, n(%)	14 (66.7)	28 (37.3)	0.017
İmmünsupresif ilaçlar, n(%)			
Kalsinörin inhibitörleri	40 (90.9)	85 (86.7)	0.479
MMF	0 (0)	1 (1)	0.690
Kortikosteroid	3 (6.8)	5 (5.1)	0.703
mTOR inhibitörleri	1 (2.3)	5 (5.1)	0.666
Transplanttan beri geçen süre, ay	63.3 ± 34.4	64.8 ±43.8	0.842
Transplant etyolojisi, n(%)			
HBV	24 (54.5)	52 (53.1)	0.870
NAFLD	9 (20.5)	5 (5.1)	0.011
Kriptojenik	1 (2.3)	11 (11.2)	0.105
HCV	2 (4.5)	6 (6.1)	0.706
Etanol	3 (6.8)	3 (3.1)	0.374
Diğer	5 (11.4)	21 (21.4)	0.152
Transplant öncesi MAFLD, n(%)	18 (40.9)	6 (6.1)	0.000
Transplant öncesi Tip2DM, n(%)	19 (43.2)	20 (20.4)	0.005
Transplant öncesi BKİ	29.3 ± 5.3	25.6 ± 4.9	0.000
Transplant öncesi obezite, n(%)	15 (40.5)	15 (19.5)	0.017
Transient elastografi			
CAP, dB/m	284 ± 43	203 ± 39	0.000
LSM, kPa	7.9 (4.4-40.5)	5.9 (2.8-75)	0.011

MAFLD: Metabolik hastalık ilişkili yağlı karaciğer hastalığı, BKİ:beden kitle indexi, MMF: mikofenolat mofetil, CAP: controlled attenuation parameter, LSM: liver stiffness measurement

Comparison of patients with and without MAFLD

Parameter	Patients with MAFLD (n=44)	Patients without MAFLD (n=98)	p
Age, years	61 (19-78)	56.5 (19-77)	0.025
Gender, Male	30 (68.2)	60 (61.2)	0.426
BMI	28.7 (23.4-42.6)	25.9 (14.8-38)	0.000
Overweight	20 (45.5)	36 (36.7)	0.605
Obesity	19 (43.2)	16 (16.3)	0.001
Posttransplant DM	29 (65.9)	31 (31.6)	0.000
Hypertension	20 (45.5)	36 (36.7)	0.326
Triglyceride	156 (64-1054)	113 (46-369)	0.000
HDL Cholesterol	38 (26-77)	45 (6-127)	0.004
Waist circumference	104 (90-149)	94 (57-116)	0.000
Pre diabetes	14 (66.7)	28 (37.3)	0.017
Immunosuppressive medications			
CNI	40 (90.9)	85 (86.7)	0.479
MMF	0 (0)	1 (1)	0.690
Corticosteroids	3 (6.8)	5 (5.1)	0.703
mTOR inhibitors	1 (2.3)	5 (5.1)	0.666
Time from transplant, months	63.3 ± 34.4	64.8 ±43.8	0.842
Etiology of transplant			
HBV	24 (54.5)	52 (53.1)	0.870
NAFLD	9 (20.5)	5 (5.1)	0.011
Cryptogenic	1 (2.3)	11 (11.2)	0.105
HCV	2 (4.5)	6 (6.1)	0.706
Alcohol related	3 (6.8)	3 (3.1)	0.374
Others	5 (11.4)	21 (21.4)	0.152
Pre transplant MAFLD	18 (40.9)	6 (6.1)	0.000
Pre transplant DM	19 (43.2)	20 (20.4)	0.005
Pre transplant BMI	29.3 ± 5.3	25.6 ± 4.9	0.000
Pre transplant obesity	15 (40.5)	15 (19.5)	0.017
Transient elastography			
CAP, dB/m	284 ± 43	203 ± 39	0.000
LSM, kPa	7.9 (4.4-40.5)	5.9 (2.8-75)	0.011

MAFLD: Metabolik dysfunction associated fatty liver disease, BMI:body mass index, CNI: calcineurin inhibitors, MMF: mycophenolat mofetil, CAP: controlled attenuation parameter, LSM: liver stiffness measurement.

SS-054 / 39. Ulusal Gastroenteroloji Haftası
Sol ventrikül destek cihazı takiben non invaziv fibrozis skorlarını değişimi ve prognostik önemi

Dilara Turan Gökçe[1], Edanur Taşkın[1], Derya Arı[1], Mehmet Karahan[2], Ümit Kervan[2], Meral Akdoğan Kayhan[1]

[1]Ankara Bilkent Sehir Hastanesi, Gastroenteroloji Bölümü
[2]Ankara Bilkent Şehir Hastanesi, Kalp Damar Cerrahisi Kliniği

Giriş: Konjestif hepatopati, kalp yetmezliği olan hastalarda görülen yönetimi oldukça zor bir klinik tablodur. Kalp nakli ya da destek cihazlarını takiben hepatopati gerileyebileciği gibi kötü klinik gidişe katkıda sağlayabilir. Ancak hepatopatiye sekonder fibrozisi ölçmek için klinik kullanıma girmiş herhangi bir non-invaziv yöntem yoktur, ancak bu non invaziv testlerin prognostik önemine yönelik çalışmalar devam etmektedir.

Method: Çalışmamızda kalp yetmezliği ile takipli sol ventrikül destek cihazı (LVAD) uygulanan hastaların işlem öncesi ve işlem sonrası 3.,6. ve 12. ay takiplerinde FIB-4 ve APRI testlerinin değişimi ve işlem öncesi FIB-4 VE APRI değerlerinin LVAD sonrası 30 günlük mortaliteyi tahmin etmedeki rolü değerlendirilmiştir.

Sonuç: Yaşları 18 ile 70 arasında değişen (ortalama±SS:49.1± 11.3) 71 kalp yetmezlikli hasta değerlendirildi. Çalışmaya dahil edilen 71 hastanın LVAD operasyonunu takiben 30 günlük mortalitesi %15,7 (n:11) idi. İşlem öncesi APRI değeri ilk 30 gün içinde mortal seyreden hasta grubunda sayısal olarak daha yüksek çıkarken (APRI: 0.77 vs. 1.33), 180 günlük mortalite grubunda istatistiksel olarak anlamlı oranda daha yüksek tespit edildi (APRI:0.71 vs 1.37, p:0.049). Hastaların işlem sonrası 3. ay itibari ile ile FIB-4 skorlarında anlamlı bir gerileme olup (Tablo-1), bu gerileme takibi 12 ay ve üstünde olan 24 hastada da devam etmiştir. APRI skorunda 3.ayın sonunda istatistiksel anlamlı bir iyileşme görülmemiştir(p:0.055)

Tartışma: Konjestif hepatopati de fibrozisi ve geri dönüşebilirliği tespit etmek için çok sayıda non-inaviz yöntemin araştırılması devam etmekte olup FIB-4 ve APRI başka yöntemlerle kombine kullanımı olan uygulanabilir yöntemlerdir. Ancak reversible hepatopatiyi ve prognozu tespit etmek için prospektif yüksek volümlü çalışmalara ihtiyaç vardır.

Anahtar Kelimeler: APRI, FIB-4, konjestif hepatopati, LVAD

Noninvasive fibrosis score changes and their impact on prognosis following implantation of a left ventricular assist device

Dilara Turan Gökçe[1], Edanur Taşkın[1], Derya Arı[1], Mehmet Karahan[2], Ümit Kervan[2], Meral Akdoğan Kayhan[1]

[1]Ankara Bilkent City Hospital, Department of Gastroenterology
[2]Ankara Bilkent City Hospital, Department of Cardiovascular Surgery

Introduction: Congestive hepatopathy is a very difficult clinical picture to manage in patients with heart failure. There is no non-invasive method in clinical use to measure fibrosis secondary to hepatopathy, but studies on the prognostic importance of these non-invasive tests are ongoing.

Method: In our study, The variation of FIB-4 and APRI score pre-procedure and 3rd, 6th and 12th month follow-ups of patients with heart failure and left ventricular assist device (LVAD) were evaluated. The role of pre-procedural FIB-4 and APRI values in predicting 30-day mortality after LVAD were analyzed

Result: 71 patients with heart failure aged between 18 and 70 (mean±SD:49.1± 11.3) were evaluated. The 30-day mortality rate of 71 patients included in the study following LVAD operation was 15.7% (n:11). While the pre-procedure APRI value was numerically higher in the patient group who died in the first 30 days (APRI: 0.77 vs. 1.33), it was statistically significantly higher in the 180-day mortality group (APRI: 0.71 vs. 1.37, p: 0.049). There was a significant regression in the FIB-4 scores of the patients as of the 3rd month after the procedure (Table-1), and this regression continued in 24 patients whose

follow-up was 12 months or more. There was no statistically significant improvement in the APRI score at the end of the 3rd month (p = 0.055).

Discussion: Many non-invasive methods are still being investigated to detect fibrosis and reversibility in congestive hepatopathy, and FIB-4 and APRI are applicable methods that can be used in combination with other methods.

Keywords: APRI, FIB-4, congestive hepatopathy, LVAD

Tablo-1

Değişken (ORTALAMA± SS)	LVAD LVAD ÖNCESİ	LVAD SONRASI (3.AY)	p değeri	LVAD LVAD ÖNCESİ	LVAD SONRASI (6.AY)	p değeri
FIB-4	1.81(±2.2)	1.10(±1.1)	.039	1.79(±2.2)	0.79(±0.66)	.002
APRI	.67(±1.4)	35(±0.29)	.055	0.72(±1.3)	0.63(±0.52)	.51

Non-invaziv skorların LVAD işlemini takiben değişimi

Table-1

	Before LVAD	After LVAD (3th month)	p value	Before LVAD	After LVAD (6 th month)	p value
FIB-4	1.81(±2.2)	1.10(±1.1)	.039	1.79(±2.2)	0.79(±0.66)	.002
APRI	.67(±1.4)	35(±0.29)	.055	0.72(±1.3)	0.63(±0.52)	.51

The changing of non-invasive fibrosis scores after LVAD

SS-055 / 39. Ulusal Gastroenteroloji Haftası

Hepatosellüler karsinom tanısıyla karaciğer nakli yapılan hastaların eksplant patolojik bulgularının sağkalım ve nüks üzerine etkileri

Sinan Efe Yazıcı[1], Ahmet Atasever[1], Gülçin Yanar[2], Tolga Şahin[3], Levent Erdem[3], Bahar Ceyran[4], Yıldıray Yüzer[1]

[1]Demiroğlu Bilim Üniversitesi Tıp Fakültesi, Genel Cerrahi AD, İstanbul Florence Nightingale Hastanesi, İstanbul
[2]İstanbul Florence Nightingale Hastanesi, İstanbul
[3]Demiroğlu Bilim Üniversitesi Tıp Fakültesi, Gastroenteroloji BD, İstanbul Florence Nightingale Hastanesi, İstanbul
[4]Demiroğlu Bilim Üniversitesi Tıp Fakültesi, Patoloji AD, İstanbul Florence Nightingale Hastanesi, İstanbul

Amaç: Hepatosellüler karsinom (HCC) tanısı ile karaciğer nakli yapılan hastalarda sağkalım ve nüksü öngörmede günümüzde tartışmalar devam etmektedir. Tümörlerin biyolojik davranışını anlamak için birçok faktör değerlendirilmiştir. Eksplant karaciğer materyalinin patolojik inceleme verilerinin nüks ve sağkalım üzerine etkisini değerlendirmeyi planladık.

Materyal-Metod: Ocak 2004-Ekim 2022 yılları arasında Demiroğlu Bilim Üniversitesi Florence Nightingale Hastanesi'nde HCC tanısıyla karaciğer nakli yapılmış 261 hastanın verileri retrospektif olarak incelendi. Çalışmaya verilerine ulaşılan 209 hastanın verileri dahil edildi. Hastaların toplam tümör çapı, en büyük tümör çapı, tümör sayısı, histolojik grade, mikrovasküler ve makrovasküler invazyon parametrelerini sağkalım ve nüks ile karşılaştırdık.

Bulgular: Değerlendirilen parametreler arasında toplam tümör çapı, en büyük tümör çapı, tümör sayısı, histolojik grade ve makrovasküler invazyonun nüks ve sağkalım ile arasında istatistiksel anlamlı ilişki saptanmadı. Buna karşın mikrovasküler invazyon parametresinin hem nüks hem de sağkalım ile istatistiksel anlamlı ilişkisi olduğu saptandı.

TARTIŞMA: HCC'li hastalarda nakil için hasta seçimine yardımcı olan ve prognoza etkili değişkenler halen tartışılmaktadır. Çalışmamızda mikrovasküler invazyonun nüks ve sağkalım ile ilişkili olduğu saptanmıştır. Mikrovaskuler invazyonun tespitinde biyopsi dışı non-invaziv yöntemler geliştirilmesi ve tedavi planlamasında kullanılmasının faydalı olacağını düşünmekteyiz.

Anahtar Kelimeler: hepatosellüler karsinom, patoloji, nüks, sağkalım

The effects of explant pathological findings on survival and recurrence of patients who underwent liver transplantation with the diagnosis of hepatocellular carcinoma

Sinan Efe Yazıcı[1], Ahmet Atasever[1], Gülçin Yanar[2], Tolga Şahin[3], Levent Erdem[3], Bahar Ceyran[4], Yıldıray Yüzer[1]

[1]Demiroglu Science University Medical Faculty, Department of Surgery, Istanbul Florence Nightingale Hospital, Istanbul
[2]Istanbul Florence Nightingale Hospital, Istanbul
[3]Demiroglu Science University Medical Faculty, Department of Gastroenterology, Istanbul Florence Nightingale Hospital, Istanbul
[4]Demiroglu Science University Medical Faculty, Department of Pathology, Istanbul Florence Nightingale Hospital, Istanbul

Aim: Today, discussions continue in predicting survival and recurrence in patients who underwent liver transplantation with the diagnosis of hepatocellular carcinoma (HCC). Many factors have been evaluated to understand the biological behavior of tumors. We planned to evaluate the effect of pathological examination data of explant liver material on recurrence and survival. MATERIAL-Methods: The data of 261 patients who underwent liver transplantation with the diagnosis of HCC at Demiroğlu Bilim University Florence Nightingale Hospital between January 2004 and October 2022 were retrospectively analyzed. The data of 209 patients whose data were available were included

in the study. We compared the patients' total tumor diameter, largest tumor diameter, tumor number, histological grade, microvascular and macrovascular invasion parameters with survival and recurrence.

Results: Among the evaluated parameters, no statistically significant correlation was found between total tumor diameter, largest tumor diameter, tumor number, histological grade, and macrovascular invasion with recurrence and survival. On the other hand, it was determined that the microvascular invasion parameter had a statistically significant relationship with both recurrence and survival.

Discussion: Variables that help in the selection of patients for transplantation and affect the prognosis in patients with HCC are still being discussed. In our study, it was determined that microvascular invasion was associated with recurrence and survival. We think that it would be beneficial to develop non-biopsy non-invasive methods in the detection of microvascular invasion and to use them in treatment planning.

Keywords: hepatocellular carcinoma, pathology, recurrence, survival

SS-056 / 39. Ulusal Gastroenteroloji Haftası

Wilson Hastalığı Tedavisinde Serum Değişken ve Göreceli Değişken Bakır Testleri 24 Saatlik İdrar Bakır Atılımına Alternatif Olabilir mi?

Bekir Mert Durukan[1], Merve Banu Polat[2], Gül Yalçın Çakmaklı[3], Osman Dağ[4], Tevhide Şahin[5], Aslı Pınar[2], Bülent Elibol[3], Hatice Yasemin Balaban[5]

[1]Hacettepe Üniversitesi Tıp Fakültesi, İç Hastalıkları Ana Bilim Dalı, Ankara
[2]Hacettepe Üniversitesi Tıp Fakültesi, Biyokimya Ana Bilim Dalı, Ankara
[3]Hacettepe Üniversitesi Tıp Fakültesi, Nöroloji Ana Bilim Dalı, Ankara
[4]Hacettepe Üniversitesi Tıp Fakültesi, Biyoistatistik Ana Bilim Dalı, Ankara
[5]Hacettepe Üniversitesi Tıp Fakültesi, Gastroenteroloji Bilim Dalı, Ankara

Amaç: Serum değişken (EC) ve göreceli değişken bakır(REC) testlerinin WH tanısında idrar testinden üstün olduğu daha önce bildirilmiştir. Bu testlerin hasta takibinde kullanımı ise doğrulanmamıştır. Bu çalışmanın amacı; Wilson Hastalarının izleminde EC ve REC düzeylerinin, 24 saatlik idrarda bakır düzeyi ile korelasyonunun araştırılmasıdır.

Method: Çalışmaya 43 kontrol ve 38 Wilson hastası dahil edildi. EC ve total serum bakır düzeyi ICP-MS kullanılarak ölçüldü. REC, ölçülen iki değerin oranı olarak hesaplandı. Sadece hasta grubundan idrar toplandı, 24 saatlik idrar bakır atılımı atomik absorpsiyon spektroskopisi kullanılarak ölçüldü.

Bulgular: Katılımcıların 42(%52)'si kadın ve 39(%45)'u ise erkekti.Cinsiyet dağılımı yönünden kontrol ve hasta grupları benzerdi(p=0,928).Kontrol grubunun ve hasta grubunun yaş dağılımı benzerdi(28 vs. 33; p=0,393).24 saatlik idrarda bakır ortanca değeri 472,5(32,9-1872) µg/gündü ve dağılım aralığı genişti.Kontrol grubu, Wilson hasta grubu ile serum serum değişken bakır düzeyleri yönünden benzer(0,53 vs. 0,81 µmol/l; p=0,101), ancak total bakır düzeyleri daha yüksek(16,92 vs. 10,55 µmol/l;p<0,001) ve REC düzeyleri ise daha düşüktü(%2,93 vs. %9,25;p<0,001). Serum bakır testleri ile 24 saatlik idrarda bakır atılımı ile arasında hiçbir korelasyon bulunamamıştır.ALP ve GGT serum total bakırı ile negatif(r=-0,381;p=0,001 ve r=-0,382;p=0,001);REC ile pozitif(r=0,338;p=0,003 ve r=0,36;p=0,001) koreleydi.Trombosit sayısı ile serum total bakırı arasında pozitif(r=0,554; p<0,0001);REC ile ise negatif(r=-0,507;p<0,0001) korelasyon izlenmiştir.

S**onuç:** Serum EC/REC ölçümü teknik olarak zordur,ancak vücut bakır yükünü değerlendirmek için rutin klinik uygulamada tercih edilen test olan 24 saatlik idrar toplamadan daha pratiktir.Çalışmamızda serum bakır testleri ile idrar bakır atılımı arasında ilişki saptanmamıştır.Gelecekteki çalışmalar, izlemdeki WH hastalarında vücut bakır yükünü değerlendirmek için idrar toplamaya alternatif olarak serum testlerinin potansiyelini ortaya çıkaracaktır.

Anahtar Kelimeler: Wilson hastalığı, Serum değişken bakır, Serum göreceli değişken bakır, 24 saatlik idrar bakır atılımı

Can Serum Exchangeable and Relative Exchangeable Copper be Alternative Tests to 24-Hour Urinary Copper Excreation in Patients on Treatment for Wilson Disease?

Bekir Mert Durukan[1], Merve Banu Polat[2], Gül Yalçın Çakmaklı[3], Osman Dağ[4], Tevhide Şahin[5], Aslı Pınar[2], Bülent Elibol[3], Hatice Yasemin Balaban[5]

[1]Hacettepe University - Medical Faculty, Department of Internal Medicine, Ankara, Turkey
[2]Hacettepe University - Faculty of Medicine, Department of Biochemistry, Ankara, Turkey
[3]Hacettepe University - Faculty of Medicine, Department of Neurology, Ankara, Turkey
[4]Hacettepe University Faculty of Medicine, Department of Biostatistics, Ankara
[5]Hacettepe University Faculty of Medicine, Department of Gastroenterology, Ankara

Background: Exchangeable copper(EC) and relative exchangeable copper(REC) are serum tests reported to be superior to urine test for diagnosis of WD. But They haven't been validated for follow up of WD patients.This study was aimed to investigate the correlation between EC/REC and 24 hours urinary copper excretion,and to evaluate the utility of EC/REC in daily practice.

Methods: The study included 38 patients with WD and 43 controls.The EC and serum copper analyzes done by ICP-MS.The REC was calculated as the ratio of them.Urinary copper was measured only in WD patients by using atomic absorption spectrometry.

Results: The median age in control group and WD group were similar(28 and 31 years;p=0.393),46% and 50% of controls and patients were male(p=0.928).Median 24-hour urinary copper level of patients ranged widely (472.5 (32.9-1872)µg/day).Although total serum copper was higher in controls than patients (16.92 vs.10.55 µmol/l;p<0.001),EC levels of were similar(0.53 vs.0.81 µmol/l;p=0.101).REC was lower in controls than patients(2.93% vs. 9.25%; p<0.001).None of serum copper tests did not correlated with 24-hours urinary copper excretion.Several clinical parameters were in association with serum copper tests.ALP and GGT were negatively correlated with total serum copper(r=-0.381; p=0.001,r=-0.382; p=0.001) and positively correlated with REC (r=0.338; p=0.003,r=0.36; p=0.001).Similarly, the correlation of platelet count with total serum copper(r=0.554;p<0.0001) and REC (r=-0.507;p<0.0001) were in oposite direction.

Conclusion: There was no association between serum copper tests and urinary copper excretion in this study. Future studies would reveal the potential of serum tests as an alternative to urine collection for evaluating body copper load in WD patients on treatment.

Keywords: Wilson disease, Exchangeable copper, Relative exchangeable copper, 24 hour urinary copper

İdrar ve Serum Bakır Testlerinin Klinik ve Laboratuvar Parametreleriyle Korelasyon Analizleri
Correlation Analysis of Urine and Serum Copper Tests with Clinical and Laboratory Parameters

Correlation Analysis of Urine and Serum Copper Tests with Clinical and Laboratory Parameters

	Serum Total Copper (µmol/l)		Serum Exchangeable Copper (µmol/l)		Serum REC (%)		24 h Urinary Copper; µg/24 h	
	r	p	r	p	r	p	r	p
24 h Urinary Copper; µg/24 h	*-0,086*	*0,607*	*0,002*	*0,993*	*0,126*	*0,453*	-	-
Age; Year	-0,005	0,966	0,094	0,406	0,077	0,499	0,27	0,101
Diagnosis Age; Year	-0,204	0,22	-0,207	0,211	0,089	0,597	0,208	0,211
Treatment Period; Year	0,005	0,978	0,116	0,488	0,173	0,298	0,157	0,348
Hemoglobin; g/dl	-0,03	0,797	-0,004	0,972	0,015	0,895	**0,398**	**0,013**
White Blood Cell Count; x10³ /ml	**0,315**	**0,004**	-0,047	0,682	-0,253	,026	-0,085	0,613
Platelet Count x10³ /ml	**0,554**	**<0,0001**	-0,117	0,309	**-0,507**	**<0,0001**	-0,205	0,217
AST; IU/L	-0,289	0,01	-0,02	0,859	0,174	0,128	0,189	0,255
ALT; IU/L	-0,237	0,037	0,101	0,377	0,216	0,057	0,092	0,582
GGT; IU/L	**-0,382**	**0,001**	0,163	0,154	**0,36**	**0,001**	0,212	0,201
ALP; IU/L	**-0,381**	**0,001**	0,033	0,774	**0,338**	**0,003**	-0,027	0,873
Total Bilirubin; mg/dl	-0,252	0,029	-0,012	0,916	0,256	0,026	0,204	0,22
Direct Bilirubin; mg/dl	-0,248	0,032	0,01	0,929	0,27	0,019	0,004	0,98
Albumin; g/dl	0,199	0,081	-0,206	0,068	-0,283	0,012	-0,202	0,225
Total Serum Protein; g/dl	0,037	0,761	-0,098	0,421	-0,083	0,496	**-0,389**	**0,016**
INR	-0,269	0,102	-0,048	0,776	0,248	0,134	-0,039	0,816
Creatinine; mg/dl	-0,013	0,912	-0,012	0,917	-0,034	0,772	0,119	0,477
LDL; mg/dl	-0,07	0,603	-0,082	0,539	-0,038	0,777	0,08	0,71
Triglyceride; mg/dl	-0,246	0,065	0,179	0,179	0,238	0,075	0,193	0,355
AFP; ng/ml	-0,040	0,824	0,103	0,563	0,161	0,365	0,182	0,303
MELD-Na Score	-0,243	0,141	-0,035	0,833	0,231	0,163	-0,17	0,92
FIB-4 Score	-0,291	0,1	0,058	0,614	0,272	0,17	**0,308**	0,06
Ceruloplasmin; mg/dl	**0,56**	**<0,0001**	**0,348**	**0,032**	**-0,345**	**0,034**	-0,039	0,816

İdrar ve Serum Bakır Testlerinin Klinik ve Laboratuvar Parametreleriyle Korelasyon Analizleri
Correlation Analysis of Urine and Serum Copper Tests with Clinical and Laboratory Parameters

İdrar ve Serum Bakır Testlerinin Klinik ve Laboratuvar Parametreleriyle Korelasyon Analizleri

	Serum Total Bakır (µmol/l)		Serum Değişken Bakır (µmol/l)		Serum REC (%)		24 saatlik İdrarda Bakır; µg/24 saat	
	r	p	r	p	r	p	r	p
24 saatlik İdrarda Bakır;µg/24 saat	-0,086	0,607	0,002	0,993	0,126	0,453	-	-
Yaş; Yıl	-0,005	0,966	0,094	0,406	0,077	0,499	0,27	0,101
Tanı Yaşı;Yıl	-0,204	0,22	-0,207	0,211	0,089	0,597	0,208	0,211
Ortalama Tedavisi Süresi; Yıl	0,005	0,978	0,116	0,488	0,173	0,298	0,157	0,348
Hemoglobin; g/dl	-0,03	0,797	-0,004	0,972	0,015	0,895	**0,398**	**0,013**
Beyaz Küre; x10³ /ml	**0,315**	**0,004**	-0,047	0,682	-0,253	,026	-0,085	0,613
Trombosit; x10³ /ml	**0,554**	**<0,0001**	-0,117	0,309	**-0,507**	**<0,0001**	-0,205	0,217
AST; IU/L	-0,289	0,01	-0,02	0,859	0,174	0,128	0,189	0,255
ALT; IU/L	-0,237	0,037	0,101	0,377	0,216	0,057	0,092	0,582
GGT; IU/L	**-0,382**	**0,001**	0,163	0,154	**0,36**	**0,001**	0,212	0,201
ALP; IU/L	**-0,381**	**0,001**	0,033	0,774	**0,338**	**0,003**	-0,027	0,873
Total Bilirubin; mg/dl	-0,252	0,029	-0,012	0,916	0,256	0,026	0,204	0,22
Direkt Bilirubin; mg/dl	-0,248	0,032	0,01	0,929	0,27	0,019	0,004	0,98
Albumin; g/dl	0,199	0,081	-0,206	0,068	-0,283	0,012	-0,202	0,225
Total Protein; g/dl	0,037	0,761	-0,098	0,421	-0,083	0,496	**-0,389**	**0,016**
INR	-0,269	0,102	-0,048	0,776	0,248	0,134	-0,039	0,816
Kreatinin; mg/dl	-0,013	0,912	-0,012	0,917	-0,034	0,772	0,119	0,477
LDL ; mg/dl	-0,07	0,603	-0,082	0,539	-0,038	0,777	0,08	0,71
Trigliserid; mg/dl	-0,246	0,065	0,179	0,179	0,238	0,075	0,193	0,355
AFP; ng/ml	-0,040	0,824	0,103	0,563	0,161	0,365	0,182	0,303
MELD-Na Skoru	-0,243	0,141	-0,035	0,833	0,231	0,163	-0,17	0,92
FIB-4 Skoru	-0,291	0,1	0,058	0,614	0,272	0,17	**0,308**	0,06
Seruloplazmin; mg/dl	**0,56**	**<0,0001**	**0,348**	**0,032**	**-0,345**	**0,034**	-0,039	0,816

SS-057 / 39. Ulusal Gastroenteroloji Haftası

Geniş Yüzeyel Duodenal Epitelyal Neoplazilerin Tedavisinde Endoskopik Submukozal Diseksiyonun Yeri: Batı Kaynaklı Tek Merkez Deneyimi

Abdullah Murat Buyruk, Omer Ozutemiz

Ege Üniversitesi Tıp Fakültesi, Gastroenteroloji Bilim Dalı, İzmir

Amaç: Endoskopik submukozal diseksiyon (ESD) yöntemi 2 cm'den geniş yüzeyel duodenal epitelyal neoplazilerde (YDEN) en blok rezeksiyonu kolaylaştırması açısından önerilen tedavi yöntemlerinden biridir. Literatürde YDEN'de ESD yönteminin uygulanabilirliği ile ilgili sınırlı bilgi mevcuttur ve bu veriler çoğunlukla Japonya kaynaklıdır. Batı kaynaklı tek merkezli bu çalışmada ESD uyguladığımız 5 YDEN'li hastanın sonuçlarını retrospektif olarak analiz ettik.

Gereç-Yöntem: Şubat 2019- Ağustos 2022 tarihleri arasında duodenal ESD uyguladığımız 10 hasta tarandı. Bunlar arasından 2 cm'den geniş YDEN'li 5 hasta çalışmaya dahil edildi. Primer sonlanım noktası olarak ESD ile en bloc, R0 ve küratif rezeksiyon oranlarına bakıldı

Bulgular: Medyan tümör çapı 35 (aralık, 20-80 mm) mm'di. En sık lokalizasyon D2 (%80) segmentti. Lezyonların 3'ünde ESD öncesi biyopsi öyküsü vardı. Ciddi submukozal fibrozis nedeniyle 2 hastada traksiyon yöntemi uygulandı. En blok, R0 ve küratif rezeksiyon oranları sırayla %100, %100 ve %100'du. Tüm hastalarda ESD sonrası rezeksiyon alanı klip ile kapatıldı. Medyan işlem süresi 89 (aralık 30-180 dakika) dakikaydı. Komplikasyon izlenen iki hasta (bir hastada intraprosedural perforasyon ve bir hastada gecikmiş dönemde kanama) endoskopik klip uygulanarak tedavi edildi. Biyopsi ve ESD sonrası histopatolojik korelasyon oranı %33'dü. İzlemde 4 hastada nüks izlenmedi (ortalama 15 ay)

Sonuç: YDEN tedavisinde ESD teknik olarak zor ancak başarılı bir yöntemdir. Komplikasyon riskinin yüksek olması nedeniyle duodenal ESD'nin deneyimli merkezlerde yapılması daha uygun olabilir.

Anahtar Kelimeler: Duodenum, endoskopik submukozal diseksiyon, neoplazi

The Role Of Endoscopic Submucosal Dissection In The Treatment Of Large Superficial Duodenal Epithelial Neoplasia: Western Single-Center Experience

Abdullah Murat Buyruk, Omer Ozutemiz

Department Of Gastroenterology, Ege University, Izmir, Turkey

Aim: Endoscopic submucosal dissection (ESD) is one of the recommended treatment modalities in terms of facilitating en-bloc resection in patients with superficial duodenal epithelial neoplasms (SDENs) larger than 2 cm. There is limited information in the literature about the applicability of ESD in SDEN, and the data are mostly from Japan. In this single-center study, the results of five patients with SDEN who underwent ESD were retrospectively analyzed

Materials-Methods: Ten patients who underwent duodenal ESD between February 2019 and August 2022 were screened. Five patients with EDEN larger than 2 cm were included in the study. The primary endpoint was en bloc with ESD, R0, and curative resection rates.

Results: The median tumor diameter was 35 mm. The most common localization was the D2 segment (80%). Three of the lesions had a history of biopsy prior to ESD. The traction method was used in two patients due to severe submucosal fibrosis. En bloc, R0, and curative resection rates were each 100%. In all patients, the resection area was closed with a clip after ESD. The median procedure time was 89 min. Two patients with complications (intraprocedural perforation in one patient and delayed bleeding in one patient) were treated with endoscopic clips. The histopathological correlation rate after biopsy and ESD was 33%. No recurrence was observed in four patients (mean 15 months). Conclusion: ESD is a technically challenging but successful method in the treatment of SDEN. Due to the high risk of complications, duodenal ESD should be performed in experienced centers.

Keywords: Duodenum, endoscopic submucosal dissection, neoplasia

Duodenum 2.segmentte Yüzeyel Duodenal Epitelyal Neoplazi (80x64 mm/Paris Is+IIc))
Large Superficial Duodenal Epithelial Neoplasia in the Duodenum second segment

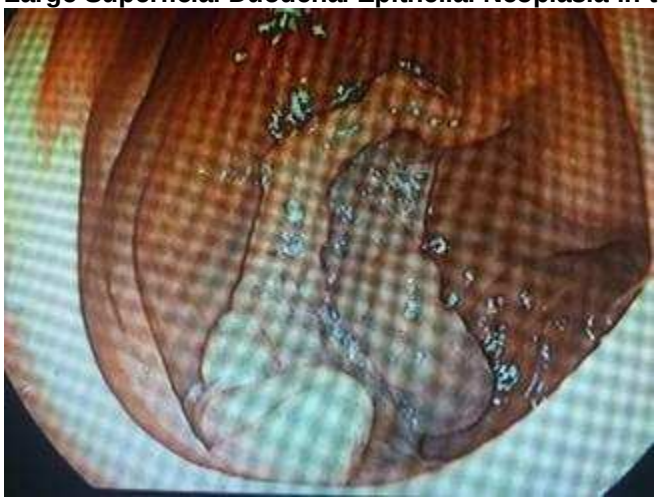

Endoskopik Submukozal Diseksiyon yöntemi ile en blok rezeksiyon
En bloc resection with Endoscopic Submucosal Dissection method

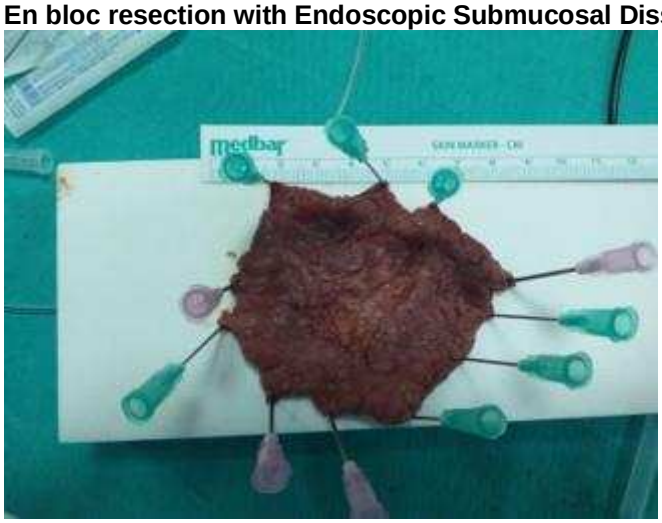

SS-058 / 39. Ulusal Gastroenteroloji Haftası

Endoskopik Submukozal Direksiyon İşlemlerinde Sentetik Polipeptit Kullanımın ESD Sonuçlarına Etkisi

Erdem Akbal

Liv Hospital Ulus

Amaç: Endoskopik submukozal diseksiyon(ESD) erken evre sindirim sistemi kanserlerinde güvenilir minimal invaziv bir uygulamadır. ESD işlemleri sonrasında elektrokoagualasyon sendromu, ağrı, ateş, geç dönemde kanama, fibrozis gibi komplikasyonlar gelişebilmektedir. Bu çalışmada daha önce ESD uygulamasında sonra endoskopik sentetik polipeptit uygulanan 10 vakanın sonuçları retrospektif olarak analiz edilmiştir.

Materyal-Metod: 6 gastrit ESD ve 4 kolon ESD vakası dahil edildi. Sentetik polipeptit, erken dönemde antiagregan veya antikogaulan başlanılması planlanan ve klip ile kapatılması zor olan vakalara uygulandı Gastrit ESD vakalarında doku büyüklüğü ortalama 5.2 cm (3-8 cm) idi. Kolon ESD vakalarında median büyüklük 4.2 cm(3-7) cm idi. Tüm lezyonlar en blok olarak çıkartıldı. İşlem sonrasında ESD alanında soğuk zincirde muhafaza edilen sentetik polipeptit endoskopik olarak uygulandı. İşlem sonrasında karın ağrısı, ateş, kanama bulguları takip edildi. Hiçbir hastada erken dönemde ve takip dönemlerinde kanama gelişmedi ve postkoagulasyon sendromu gelişmedi. Ortalama hastanede kalış süreleri 2 gün idi. (1-3 gün)

Tartışma: Seçilmiş vakalarda endoskopik sentetik polipeptit uygulalaması postkoagulasyon sendromunin engellenmesine ve kanamanın engellenmesine katkı sağlayabilir. Bu çalışmda sınırlı sayıda vaka alınması ve kontrol grubu olmaması nedeniyle prospektif çalışmalar ile doğrulanması gerekmektedir.

Anahtar Kelimeler: Endoskopik submukozal diseksiyon, postkoagulasyon sendoromu, sentetik polipeptit

Effect of Synthetic Polypeptide Use on ESD Results in Endoscopic Submucosal Dissection Procedures

Erdem Akbal

Liv Hospital Ulus

Objective: Endoscopic submucosal dissection (ESD) is a safe minimally invasive procedure in early-stage digestive system cancers. Complications such as electrocoagulation syndrome, pain, fever, bleeding, and fibrosis may develop after ESD procedures. In this study, the results of 10 cases in which endoscopic synthetic polypeptide was applied after ESD application were analyzed retrospectively.

Material Method: 6 gastritis ESD and 4 colon ESD cases were included. Synthetic polypeptide was applied to cases where antiaggregant or anticoagulant was planned to be started in the early period and which were difficult to close with clips. The mean tissue size in gastritis ESD cases was 5.2 cm (3-8 cm). The median size in colon ESD cases was 4.2 cm (3-7) cm. All lesions were excised en bloc. After the procedure, the synthetic polypeptide stored in the cold chain in the ESD area was applied endoscopically. Abdominal pain, fever, and bleeding findings were followed up after ESD. None of the patients developed bleeding in the early and follow-up periods, and postcoagulation syndrome did not develop. Average hospital stay was 2 days. (1-3 days)

Discussion: Endoscopic synthetic polypeptide administration may contribute to the prevention of postcoagulation syndrome and bleeding in selected cases. Due to the limited number of cases and the lack of a control group in this study, it needs to be confirmed by prospective studies.

Keywords: Endoscopic submucosal dissection, postcoagulation syndrome, synthetic polypeptide

SS-059 / 39. Ulusal Gastroenteroloji Haftası
Endoskopik Submukozal Diseksiyon' da Tünel-Köprü Tekniğinin Sonuçları

Erdem Akbal, Ekrem Aslan

Liv Hospital Ulus

Amaç: Endoskopik submukozal diseksiyon(ESD) minimal invaziv bir yöntem olmasına rağmen bazı teknik zorluklara ve uzun öğrenme eğrisine sahiptir. ESD işlemlerinin daha kolay yapılabilmesi için işlemi kolaylaştırılıcak yeni tekniklere gereksinim vardır. Bu çalışmada daha önce sadece bir vakada tanımlanmış olan tünel köprü tekniğini uyguladığımız özofagus, mide ve kolonda ESD vakalarının sonuçları ve teknik detayları paylaşılmıştır.

Materyal-Metod: Tünek köprü tekniği figürde açıklanmıştır.

Sonuçlar: Çalışmada tünel köprü metodu ile başlanılan 12 özofagus, 48 mide ve 22 kolorektal ESD vakası retrospektif olarak analiz edilmiştir. Tüm özofagus ve mide ESD' lerinde tünel-köprü tekniği R0 en blok rezeksiyonla çıkartılmıştır. 20 kolorektal ESD vakasında tünel-köprü tekniği % 60 vakada başarı ile uygulanmıştır. % 40 vakada multiple pocket ve multiple tünel yöntemleri ile traksiyon metodları eklenmiştir. Kolonik lezyonlarda en blok rezeksiyon oranı % 86, piemeal rezeksiyon oranları % 14 olmuştur. R0 rezeksiyon oranları % 100 bulundu. Mide ve özofagus lezyonlarında major kanama, perforasyon gelişmemiştir. Kolon ESD vakalarında da major kanama gelişmemiştir. Ancak tünel-köprü tekniği ile başlanıp daha sonra diğer yöntemlere geçilen 8 kolonik ESD vakasının 1 tanesinde perforasyon saptanmıştır ve endoskopik olarak kapatılmıştır. Hiçbir hastada cerrahi yada mortalite saptanmamıştır.

Tartışma: Tünel - köprü ESD yöntemi özofageal ve mide lezyonlarında güvenilir ve etkili bir yöntemdir. Kolon lezyonlarında ise lezyonun yerleşim yeri, yerçekimi, lezyonun büyüklüğü kolonik haustrasyonlar nedeniyle diğer yöntemlerle kombine edilmesi gerekmiştir.

Anahtar Kelimeler: endoskopik submukozal diseksiyon, tünel köprü tekniği, erken evre kanser

Results of Tunnel-Bridge Technique in Endoscopic Submucosal Dissection

Erdem Akbal, Ekrem Aslan

Liv Hospital Ulus

Objective: In order to make ESD operations easier, new techniques are needed to facilitate the process. The tunnel bridge technique can be applied for this. However, it has been described in only one case.In this study, the results and technical details of the cases the tunnel bridge technique.

Material-Method: The tunnel bridge technique is explained with figure.

Results: In the study, 12 esophageal, 48 gastric and 22 colorectal ESD cases initiated with the tunnel bridge method were analyzed retrospectively. In all esophageal and gastric ESDs, the tunnel-bridge technique was removed with R0 en bloc resection. In 20 colorectal ESD cases, the tunnel-bridge technique was successfully applied in 60% of the cases. Multiple pocket and multiple tunnel methods and traction methods were added in 40% of the cases. The en bloc resection rate was 86% and the piemeal resection rate was 14% in colonic lesions. R0 resection rates were found to be 100%. No surgery or mortality was detected in any patient.

Discussion: Tunnel-bridge ESD method is a safe and effective method in esophageal and stomach lesions.

Keywords: endoscopic submucosal dissection, tunnel bridge technique, early stage cancer

Tünel köprü yöntemi
Tunnel-bridge technic

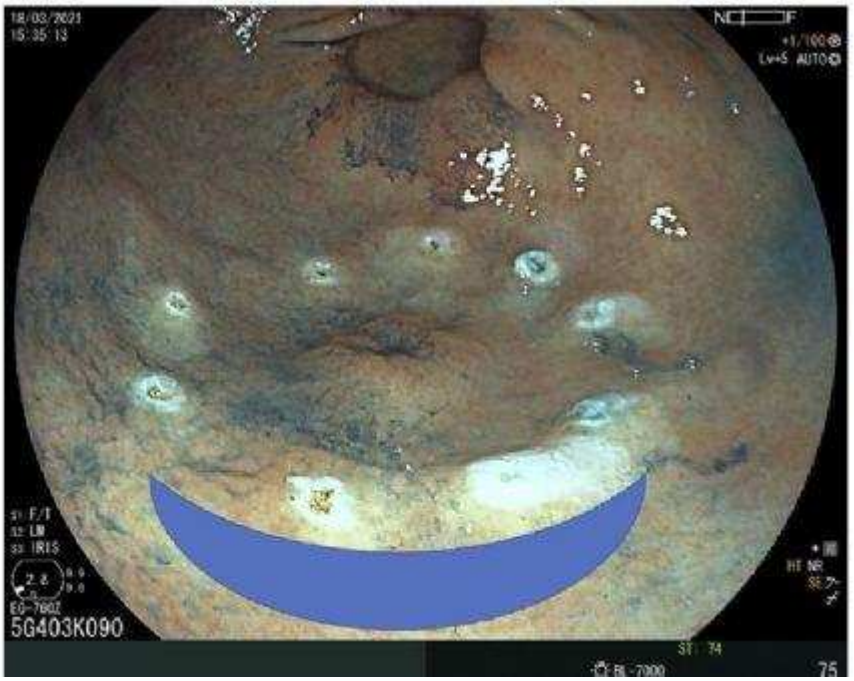

Tünel-köprü yönteminin basamakları
Tunnel-bridge technic steps

SS-060 / 39. Ulusal Gastroenteroloji Haftası
Clutch Cutter Yardımıyla Peroral Endoskopik Miyotomi

Can Boynukara[1], Recep Çeçen[1], Didem Saka[2], Betül Piyade[3], Gürhan Şişman[4]

[1]Acıbadem Mehmet Ali Aydınlar Üniversitesi Tıp Fakültesi, İstanbul
[2]Münih Ludwig Maximilian Üniversitesi Tıp Fakültesi İç Hastalıkları Anabilim Dalı, Münih
[3]Marmara Üniversitesi Tıp Fakültesi İç Hastalıkları Anabilim Dalı, İstanbul
[4]Acıbadem Mehmet Ali Aydınlar Üniversitesi Tıp Fakültesi, İç Hastalıkları Anabilim Dalı, Gastroenteroloji ve Hepatoloji Bilim Dalı, İstanbul

Giriş-Amaç: Bu yazı, Clutch Cutter ile yaptığımız POEM işlemlerindeki deneyimlerimizi anlatmayı amaçlamaktadır.

Yöntemler: Bu retrospektif çalışma, Mart 2019 ile Eylül 2022 arasında tek merkezli üçüncü basamak bir hastanede Clutch Cutter bıçağı ile POEM prosedürü uygulanan akalazya hastalarını içermektedir. Çalışmadaki işlemler tek bir hekim tarafından yapılmıştır. Ameliyat süresi, komplikasyon oranı ve hastanede kalış süresi araştırılmıştır.

Bulgular: Chicago sınıflamasına göre tanı konulan toplam 27 akalazya olgusu (9 erkek ve 18 kadın, ortalama yaş 47.66) çalışmaya dahil edildi. İşlemlerin başarı oranı %100 olup ortalama işlem süresi 72.34 dakikadır. Yan etki olarak bir hastada (%3.4) ateş görülmüştür. Ortalama hastanede kalış süresi 1 ile 6 gün arasında değişerek ortalama 2.66 gündür.

Sonuç: Bildiğimiz kadarıyla literatürde POEM işleminin Clutch Cutter ile yapılması hakkında herhangi bir veri bulunmamasına rağmen, POEM prosedürü için Clutch Cutter kullanımı bir seçenek olarak düşünülmelidir.

Anahtar Kelimeler: Akalazya, Minimal İnvaziv Cerrahi, Peroral Endoskopik Miyotomi

Peroral Endoscopic Myotomy Using the Clutch Cutter

Can Boynukara[1], Recep Çeçen[1], Didem Saka[2], Betül Piyade[3], Gürhan Şişman[4]

[1]Acıbadem Mehmet Ali Aydınlar University School of Medicine, Istanbul
[2]Ludwig Maximilian University of Munich, Department of Internal Medicine, Munich
[3]Marmara University School of Medicine Department of Internal Medicine, Istanbul
[4]Acıbadem Mehmet Ali Aydınlar University School of Medicine, Department of Internal Medicine, Gastroenterology and Hepatology, Istanbul

Background and Aim: This paper aims to inform our experience in POEM with Clutch Cutter.

Methods: This retrospective study included patients with achalasia who underwent a POEM procedure with the Clutch Cutter knife at a single-centered tertiary hospital from March 2019 to September 2022. The operation time, complication rate, safety, and hospital stay were investigated.

Results: According to the Chicago classification, a total of 27 cases with achalasia (9 males and 18 females with a mean age of 47.66) were included in the study. The technical success rate was 100%, with a mean procedure time of 72.34 minutes. Fever was reported in one patient (3.7%) as adverse events. The mean hospital stay was 2.66 days ranging from 1 to 6 days.

Conclusion: Even, to our knowledge, there is no data in English literature about POEM with a Clutch Cutter; the usage of a Clutch Cutter should be considered as an option for the POEM procedure.

Keywords: Achalasia, Minimally Invasive Surgery, Peroral Endoscopic Myotomy

SS-061 / 39. Ulusal Gastroenteroloji Haftası

Ampulla Vateri Tümörlerinde Endoskopik Rezeksiyon: Tek Merkezden 62 Hastanın Uzun Dönem Sonuçları

Koray Koçhan[1], Suleyman Bas[2], Gunel Musayeva[1], Elmas Biberci Keskin[1], Sercan Kiremitçi[1], Şerife Değirmencioğlu Tosun[1], Hakan Şentürk[1]

[1]Bezmiâlem Vakıf Üniversitesi Tıp Fakültesi İç Hastalıkları ABD, Gastroenteroloji BD, İstanbul
[2]Sancaktepe Şehit Prof. Dr. Ilhan Varank Eğitim ve Araştırma Hastanesi, İç Hastalıkları Kliniği, İstanbul

Amaç: Derin submukozal invazyon göstermeyen tümörler için uygulanan endoskopik ampullektomi (EA)'nin uzun dönem sonuçlarını inceledik

Gereç-Yöntem: Altmış iki hasta incelendi. Dahil edilme kriteri, endosonografi'de derin submukozal invazyon olmamasıydı. Mümkün olduğunda en-blok rezeksiyon yapıldı, ardından mümkün olduğunda ana pankreatik kanala stent yerleştirildi. Ana safra kanalına stent yerleştirilmesi opsiyoneldi. Eksizyondan sonra rezidü neoplastik doku kaldığı düşünüldüğünde argon plazma koagulasyon (APK) uygulandı.

Bulgular: Yirmidokuz kadın (%46,8) mevcuttu. Median yaş 67,5(IQR: 56,5-77,75) idi. Yedi hasta (%11,3) asemptomatik olup 48 hastada (%77,4) karın ağrısı, 21 hastada ikter (%33,4), 12 hastada kilo kaybı (%19,4), 11 hastada (%17,7) kaşıntı, 13 hastada (%21) bulantı şikayetleri mevcuttu. Altı hasta (%9,7) akut pankreatit kliniği ile kabul edilmişti.Teknik başarı oranı % 100'dü. Kırksekiz hastada (%77,4) en blok rezeksiyon tamamlandı, 14 hastada parça parça rezeksiyon yapıldı. 26 (%41,9) hastaya APK uygulandı. 49 (%79) hastaya, wirsung'a, 41 hastaya (%66,1), ana safra kanalına stent yerleştirildi. Yedi hastada kanama (%11,3), 5 hastada kolanjit (%8,1), 3 hastada akut pankreatit (%4,8), 1 hastada perforasyon (%1,6) komplikasyonları görülürken işleme bağlı mortalite olmadı. Uzun süreli takipte 11 (%17,7) hastada lokal nüks gelişti ve tekrarlanan endoskopik rezeksiyonla başarılı bir şekilde tedavi edildi. Histolojilerinde invaziv karsinom saptanan 10 hastaya cerrahi rezeksiyon yapıldı. Median 68 aylık takipte 15 hasta (%24) tüm nedenlere bağlı kaybedilmiş olup hastalığa bağlı ölen hasta sayısı 4'dür (%6).Bunlar da invaziv tümör için cerrahi rezeksiyon yapılanlardı.

Sonuç: EA mukozal papilla vateri tümörlerinde etkin ve emniyetli bir tedavi yöntemidir. Komplikasyonlar endoskopik metodlarla kontrol altına alınabilmektedir. Çoğunluğunda en blok rezeksiyon mümkündür.

Anahtar Kelimeler: papilla vateri tümörü, papillektomi, ampullektomi

Endoscopic Resection in Ampulla Vateri Tumors: Long-Term Results of 62 Patients from a Single Center

Koray Koçhan[1], Suleyman Bas[2], Gunel Musayeva[1], Elmas Biberci Keskin[1], Sercan Kiremitçi[1], Şerife Değirmencioğlu Tosun[1], Hakan Şentürk[1]

[1]Bezmialem University School of Medicine, Gastroenterology Department, Istanbul, Turkey
[2]Sancaktepe Sehit Prof. Dr. Ilhan Varank Training and Research Hospital, Division of Internal Medicine,Istanbul, Turkey

Objective: We evaluated the long-term results of endoscopic ampullectomy (EA).

Materials-Methods: Sixty-two patients without deep submucosal invasion on endosonography were included. En-bloc resection was performed whenever possible, followed by stenting of main pancreatic duct. Stent of the main bile duct was optional. Argon plasma coagulation (APC) was applied when residual neoplastic tissue remained after excision.

Results: Twenty-nine women (46.8%) were present. The median age was 67.5 (IQR: 56.5-77.75). Seven patients (11.3%) were asymptomatic, 48 patients (77.4%) presented with abdominal pain, 21 patients (33.4%) with jaundice, 13 patients (21%) with nausea, 12 patients (19.4%) with weight loss, 11 patients (17.7%) with pruritus. Six patients (9.7%) had been admitted to with acute pancreatitis. The technical success rate was 100%: En-bloc resection in 48 patients (77.4%), and piecemeal in 14 patients. APC was applied to 26 (41.9%) patients. Stents were placed in the common bile duct in 49

(79%) and wirsung in 41 (66.1%) patients. Clinically significant Bleeding occured in 7 patients (11.3%), cholangitis in 5 (8.1%), pancreatitis in 3 (4.8%), and perforation in 1 patient (1.6%) There was no procedure-related mortality. Recurrence happened in 11 (17.7%) and was successfully treated with repeated endoscopic resection. Surgical resection was performed in 10 patients with invasive carcinoma in their histology. In a median 68-month follow-up, all-cause mortality was 24% (15 patients). However four of them (6%) was due to the papillary tumor.

Conclusion: Endoscopic ampullectomy is an effective and safe treatment method for selected tumors of papilla vateri. Complications can be controlled endoscopically.

Keywords: papilla vateri tumor, papillectomy, ampullectomy

Endoskopik Ampullektomi yapılan 62 Hastanın Genel Özellikleri

	Tüm Hastalar (n=62) (%)
Cinsiyet (Erkek / Kadın)	33 (%53,2) / 29 (%46,8)
Yaş (yıl) (Median(IQR)	67,5 (56,5-77,75)
Semptom	55 (%88,7)
Karın ağrısı	48 (%77,4)
İkter	21 (%33,9)
Kilo kaybı	12 (%19,4)
Bulantı	13 (%21)
Kaşıntı	11 (%17,7
Ateş	7 (%11,3)
Akut Pankreatit	6 (%9,7)
Kusma	4 (%6,5)
Koledok çapı (mm) (Median(IQR)	11 (8,90-18)
Wirsung Dilatasyonu	34 (%54,8)
Koledoka Stent Yerleştirilmesi	41 (%66,1)
Pankreatik kanala Stent Yerleştirilmesi	49 (%79)
Argon plasma Koagulasyon	26 (%41,9)
Radyofrekans ablasyon	1 (%1,6)
Komplikasyon	
Kanama	7 (%11,3)
Kolanjit	5 (%8,1)
Pankreatit	3 (%4,8)
Perforasyon	1 (%1,6)
Yok	46 (%74,2)
Papillektomi Patolojisi	
Low grade displazi	14 (%25,9)
High grade displazi	16 (%25,8)
İntraduktal Karsinom	3 (%4,8)
Adenokarsinom	23 (%37,1)
Nöroendokrin Tümör	3 (%4,8)
Folliküler Lenfoma	1 (%1,6)
Nüks	11 (%17,7)
Cerrahi yapılan	10 (%16,1)
Mortalite	15 (%24)

Characteristics of 62 patients receiving endoscopic Ampullectomy (EA).

	All Patients (n=62) (%)
Sex (Male/Female)	33 (%53,2) / 29 (%46,8)
Age (Year) (Median(IQR)	67,5 (56,5-77,75)
Symptom	55 (%88,7)
Abdominal pain	48 (%77,4)
Icterus	21 (%33,9)
Weight Loss	12 (%19,4)
Nausea	13 (%21)
Pruritus	11 (%17,7
Fever	7 (%11,3)
Acute Pancreatitis	6 (%9,7)
Vomiting	4 (%6,5)
Common Bile Duct diameter (mm) (Median(IQR)	11 (8,90-18)
Wirsung dilatation	34 (%54,8)
Stent placement to common bile duct	41 (%66,1)
Stent placement to pancreatic duct	49 (%79)
Argon Plasma Coagulation	26 (%41,9)
Radiofrequency Ablation	1 (%1,6)
Complications	
Bleeding	7 (%11,3)
Cholangitis	5 (%8,1)
Pancreatitis	3 (%4,8)
Perforation	1 (%1,6)
None	46 (%74,2)
Papillectomy pathology	
Low Grade Displasia	14 (%25,9)
High Grade Displasia	16 (%25,8)
Intraductal Carcinoma	3 (%4,8)
Adenocarcinoma	23 (%37,1)
Neuroendocrine Tumor	3 (%4,8)
Follicular Lymphoma	1 (%1,6)
Recurrence	11 (%17,7)
Surgery	10 (%16,1)
Mortality	15 (%24)

SS-062 39. Ulusal Gastroenteroloji Haftas]

Pankreatik nöroendokrin tömürlerin demografik özellikleri, endosonografi ve cerrahi patoloji mukayeseleri ve endosonografi özellikleri açısından tek merkez değerlendirilmesi

Sercan Kiremitçi[1], Gülseren Seven[1], Elmas Biberci Keskin[1], Koray Koçhan[1], Şerife Değirmencioğlu Tosun[1], Süleyman Baş[2], Hakan Şentürk[1]

[1]Bezmialem Vakıf Üniversitesi, Gastroenteroloji Bilim Dalı, İstanbul
[2]Sağlık Bilimleri Üniversitesi Sancaktepe Şehit Prof. Dr. İlhan Varank Eğitim ve Araştırma Hastanesi, İç Hastalıkları Kliniği, İstanbul

Giriş: Pankreatik nöroendokrin tümörler (pNET), nadir görülür ve pankreas neoplazmlarının %1-2'sini oluşturur. Endosonografi (EUS) preoperatif tanı, örnekleme ve lokalizasyon tespitinde üstünlüğünü korumaktadır. Metod: 2011-2021 yılları arasında pNET şüphesiyle EUS ile değerlendirilen 92 hastanın kayıtları retrospektif olarak incelendi. 47 hastanın EUS biyopsi sonucu pNET olarak raporlandı.Bulgular: Bu hastaların ortanca yaşı 61 (16-80) olup, 31'i (66%) kadındı. Seride, pankreas başı en sık lokalizasyondu (25; 53%). Yirmi dokuz hasta (61.7%) grade I, 13 (27.6%) grade II ve 5 (10.6%) grade III olarak sınıflanmıştı. EUS-FNA median Ki-67 indeksi %3 bulunmuştu (%1-%80).Altı hastada karaciğer, 4 hastada ise lenf nodu metastazı mevcuttu.Altı hasta kaybedildi.On (21.2%) pNET insülinomaydı.Otuz dört (72.3%) hastaya rezeksiyon yapılmış olup 31'nin patoloji raporuna ulaşıldı.Patoloji sonuçlarının, 28 tanesi pNET, 1 tanesi paraganglioma, 1 tanesi solid papiller neoplazi ve 1 tanesi benign sitoloji ile uyumluydu.Median cerrahi Ki-67 indeksi %4 (%1-%12) olup hastaların 10 tanesi grade I, 18 tanesi de grade II pNET idi.Korelasyon analizi sonucunda, tüm hastalarda EUS ve cerraki Ki-67 indeksi istatistiki olarak kolere bulunmuştur (p=0.002).EUS boyutu <2cm olan vakalar için ise kolerasyon analizinde anlamlı sonuç elde edilmemiştir.EUS ve cerrahi vakaları arasında yapılan konkordans oranı analizinde, özellikle 2 cm altı lezyonlarda (58.8%), EUS ve cerrahi evreleme arasındaki uyum, 2 cm üstü lezyonlara (45.5%) göre daha yüksek orandadır. Sonuç: Serimizde çalışılan multivariate logistic regresyon analizinde, metastatik pNET'lerin çapı daha büyük (p=0.049), 50 yaş altı hastalarda insulinoma daha sık(p=0.031) görülmekte olup yine bu grupta Ki-67 indeksi 50 yaş üstüne göre daha yüksek(p=0.019) bulunmuştur.Yine aynı analizde insulinoma hastalarının 50 yaş altı(p=0.02) ve tümör boyutlarının<2cm olma ihtimalinin(p=0.026) daha yüksek olduğu sonucuna ulaşılmıştır.

Anahtar Kelimeler: Endosonografi, Evreleme, İnsülinoma, Ki-67 Pankreatik nöroendokrin tümörler

Single-center evaluation of pancreatic neuroendocrine tumors in terms of demographic characteristics of patients, endosonography features and endosonography and surgical pathology comparisons

Sercan Kiremitçi[1], Gülseren Seven[1], Elmas Biberci Keskin[1], Koray Koçhan[1], Şerife Değirmencioğlu Tosun[1], Süleyman Baş[2], Hakan Şentürk[1]

[1]Department of Gastroenterology, Bezmialem Vakıf University, Istanbul, Turkey
[2]Department of Internal Medicine, Health Science University, Sancaktepe Sehit Prof. Dr. İlhan Varank Training and Research Hospital, Istanbul, Turkey

Introduction: Pancreatic neuroendocrine tumors(pNETs) are rare and only account for 1-2% of pancreatic neoplasms.Endoscopic Ultrasound(EUS) maintains its superiority in preoperative diagnosis,sampling,and localization detection.Method: Patients who were evaluated with EUS with the suspicion of pNETs between 2011-2021 were retrospectively evaluated.The EUS biopsy results of 47 patients was reported as pNETs.**Results:** The mean age of these patients was 61(16-80), and 31 of them(66%) were female.The head of the pancreas was the most common localization for tumors(25;53%).Twenty-nine patients(61.7%) were classified as grade I,13(27.6%) as grade II,and 5(10.6%) as grade III.The EUS-FNA median Ki-67 index was 3%(1%-80%).Six patients had liver metastasis,and 4 patients had lymph node metastasis.Six patients died.Ten(21.2%) had functional pNET(insulinoma).Thirty-four(72.3%)patients underwent resection.The pathology results were consistent with pNET in 28 of them, paraganglioma in 1 of them, solid papillary neoplasia in 1 of them,and benign cytology in 1 of them.Ten patients had grade I pNET, and 18 patients had grade II pNET.The surgery Ki-67 index and EUS were found to be statistically correlated in all patients(p=0.002).In the concordance rate analysis between EUS and surgical cases,especially in lesions below 2 cm(58.8%),the agreement between EUS and surgical staging was higher than that for

lesions above 2 cm(45.5%).In the multivariate logistic regression analysis,the diameter of metastatic pNETs was larger(p=0.049),insulinoma was more common in patients under 50 years of age (p=0.031),and the Ki-67 index was found to be higher in this group than in patients over 50 years of age(p=0.019).İnsulinoma patients were more likely to be under 50 years old(p=0.02),and tumor sizes were more likely to be <2 cm(p=0.026)

Keywords: Endosonography, Insulinoma, Grade, Ki-67, Pancreatic neuroendocrine tumors

---

EUS boyutu 2 cm altı olan vakaların EUS ve cerrahi Ki-67 korelasyon eğrisi
EUS and surgical Ki-67 correlation curve of cases with EUS size smaller than 2 cm

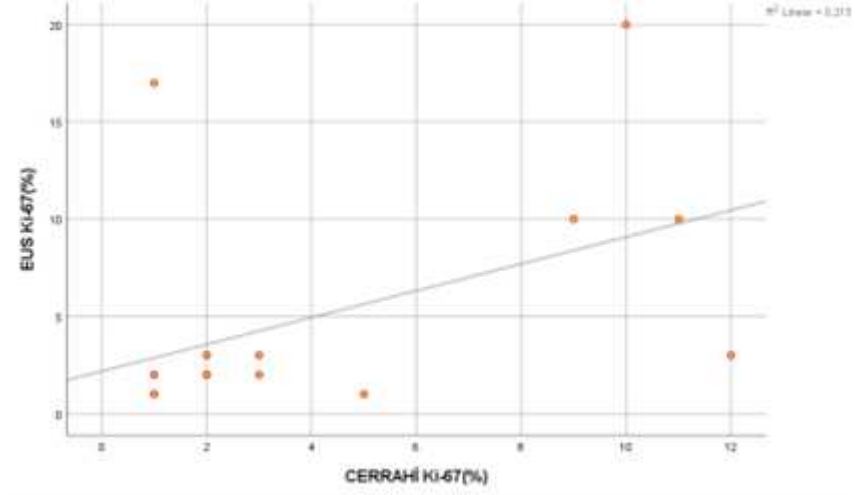

Tüm vakaların EUS ve cerrahi Ki-67 korelasyon eğrisi
EUS and surgical Ki-67 correlation curve of all cases

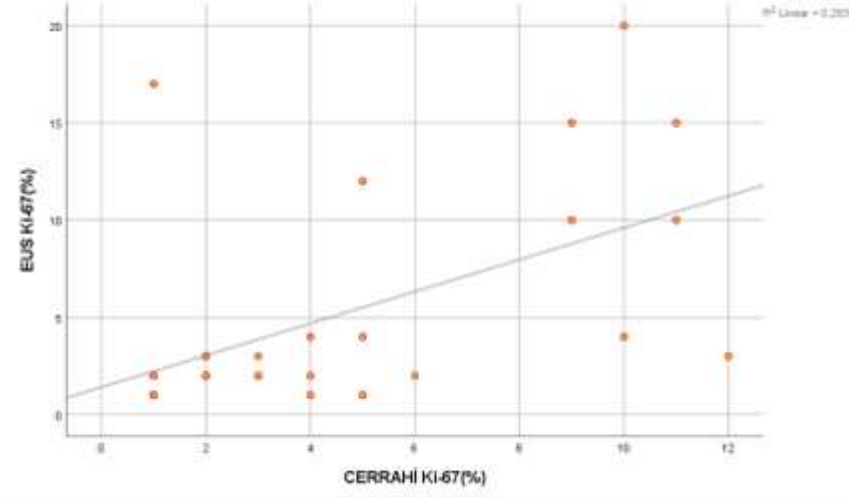

SS-063 / 39. Ulusal Gastroenteroloji Haftası]
Akalazya hastalarında JAK/STAT yolağının aktivitesi azalmıştır

Sezgi Kıpçak[1], Pelin Ergün[2], Nur Selvi Günel[3], Serhat Bor[4]

[1]Ege Üniversitesi Tıp Fakültesi, Tıbbi Biyoloji Anabilim Dalı, Gastroenteroloji Bilim Dalı,İzmir
[2]Ege Üniversitesi Tıp Fakültesi, Tıbbi Biyokimya Anabilim Dalı, Gastroenteroloji Bilim Dalı,İzmir
[3]Ege Üniversitesi Tıp Fakültesi, Tıbbi Biyoloji Anabilim Dalı,İzmir
[4]Ege Üniversitesi Tıp Fakültesi, Gastroenteroloji Bilim Dalı,İzmir

Amaç: İdiyopatik akalazya etiyolojisi bilinmeyen nadir bir özofagus motilite bozukluğudur. Akalazyada özofagus epitelinin (ÖE) hasar durumu önemlidir çünkü POEM gibi terapötik prosedürler gastroözofageal reflü hastalığı (GÖRH) riskini artırır. Çalışmada akalazya ÖE'sinin hasar durumunu moleküler düzeyde belirlemeyi hedefleyerek, doku hasarı ve inflamasyonla ilişkili olan JAK/STAT yolağının, akalazya hastalığındaki aktivasyon durumunu belirlemeyi amaçladık.

Gereç-Yöntem: Çalışmaya 37 akalazya hastası ve 15 sağlıklı gönüllü (SG) dahil edilmiştir (Tablo 1). JAK STAT ile ilişkili genlerin ve fosforile proteinlerin ekspresyon seviyelerini belirlemek için endoskopi ile alınan epitelyal özofagus biyopsileri kullanılmıştır. Gen ekspresyon seviyeleri qRT-PCR yöntemi ile, protein seviyeleri Multiplex ELISA yöntemi ile incelenmiştir.

Bulgular: JAK/STAT yolağının önemli genleri olan JAK1, JAK2, STAT1, STAT2 genlerinin ekspresyon seviyeleri akalazya hastalarında SG'lere oranla daha düşük seviyelerde eksprese edilmiştir. Sitokinler tarafından aktive edilen SOCS ailesi, JAK-STAT yolunun negatif düzenleyicisidir. Akalazya hastalarında SOCS1 ve SOCS3 genlerinin SG'lere kıyasla daha yüksek seviyelerde eksprese edildiği belirlenmiştir. MAPK/ERK yolu, JAK-STAT yolunun aşağı akış yönünde yer alır. Çalışmamızda MAPK/ERK yolunda yer alan önemli proteinler incelenmiş olup, Erk1/2 (Th202/Tyr204), MEK1 (Ser217/Ser221), c-Jun (Ser63) proteinlerinin SG'lere kıyasla akalazyada düşük düzeyde ifade edildiği belirlenmiştir (Tablo 2).

Sonuçlar:JAK-STAT yolağının önemli genlerinin düşük ekspresyonu ve bu yolun negatif düzenleyicisi olan SOCs familyasının genlerinin yüksek ekspresyonu, akalazya hastalarında JAK-STAT yolağının düşük aktivitesine önemli bir kanıttır. Ek olarak, JAK/STAT yolunun aşağı akış yönünde bulunan proteinlerinin düşük ekspresyonu, gen ekspresyon verilerimizi desteklemektedir. Akalazya ÖE'deki uzun süreli staz ve diğer etkiler, JAK/STAT gibi inflamasyon yollarının aktivasyonuna neden olmamaktadır, bu nedenle akalazya hastalarında ÖE, reflujenik tedavilerden önce GÖRH'a yatkın olmayabilir.

Anahtar Kelimeler: akalazya, JAK/STAT, MAPK/ERK

The activity of the JAK/ STAT pathway is decreased in patients with Achalasia

Sezgi Kıpçak[1], Pelin Ergün[2], Nur Selvi Günel[3], Serhat Bor[4]

[1]Ege University Faculty of Medicine, Department of Medical Biology, Department of Gastroenterology, Izmir
[2]Ege University Faculty of Medicine, Department of Medical Biochemistry, Department of Gastroenterology, Izmir
[3]Ege University Faculty of Medicine, Department of Medical Biology,Izmir
[4]Ege University Faculty of Medicine, Department of Gastroenterology, İzmir

Aim: Idiopathic achalasia is a rare esophageal motility disorder of unknown etiology. In this study, we aimed to determine the damage status of achalasia EE at the molecular level and to determine the activation status of the JAK/STAT pathway, which is associated with tissue damage and inflammation in achalasia.

Method: 37 achalasia patients and 15 healthy volunteers (HV) were included in the study (Table 1). Epithelial esophageal biopsies taken by endoscopy were used to determine the expression levels of JAK STAT-related genes and proteins. Gene and protein expression levels were analyzed by qRT-PCR and Multiplex ELISA

Results: JAK/STAT signaling pathway genes were expressed at a lower level in achalasia patients compared to HVs. SOCS1 and SOCS3 genes are expressed at higher levels in achalasia. MAPK/ERK pathway is involved in downstream regulation of the JAK-STAT pathway. We studied protein levels of MAPK/ERK pathway. These proteins were low expressed in achalasia compared to HVs (Table 2).

Conclusion: The low expression of the important genes of the JAK-STAT pathway and the high expression of the genes of the SOCs family, are important evidence of the low activity of the JAK-STAT pathway in achalasia patients. In addition, low expression of the proteins which are downstream of the JAK/STAT pathway supported the gene expression data. Long-term stasis and other effects in the achalasia EE do not cause activation of inflammation pathways like JAK/STAT, therefore achalasia EE may not be predisposed to GERD before the achalasia treatment.

Keywords: achalasia, JAK/STAT, MAPK/ERK

Tablo **1**
Table **1**

Grup	Cinsiyet	Yaş	VKİ (kg/m²)
SG (n=15)	9 E -6K	40,5 ± 9,8	23,6
Akalazya (n=37)	14 E -23 K	42,8 ± 7,2	24,6

Demografik veriler
Demographic data

Tablo **2**
Table **2**

Gen	Kat değişimi	p değeri
JAK1	-3,02	0,002
JAK2	-2,43	0,001
STAT1	-5,72	0,003
STAT2	-4,31	0,023
SOCS1	8,15	0,046
SOCS3	2,99	0,045
Protein	**Akalazya-Sağlıklı Gönüllü**	**p değeri**
ERK1/2 (Th202/Tyr204) (FI)	32,5-48,75	0,021
MEK1 (Ser217/Ser221) (FI)	13-102,5	0,001
c-Jun (Ser 63) (FI)	31,0-50,5	0,001

Araştırma grupları arasında, gen ve protein düzeyinde anlamlı fark olan moleküller
Molecules with significant differences in gene and protein levels between research groups

SS-064 / 39. Ulusal Gastroenteroloji Haftası
Akalazya için POEM yapılan hastalarda erken ve geç komplikasyonların yönetimi

Sezgin Vatansever[1], Gözde Derviş Hakim[2], Güldehan İlan[1]

[1]İzmir Atatürk Eğitim ve Araştırma Hastanesi, Gastroenteroloji Kliniği, İzmir
[2]Tepecik Eğitim ve Araştırma Hastanesi,Gastroenteroloji Kliniği, İzmir

Giriş: Peroral endoskopik myotomi (POEM) akalazya için minimal invaziv bir girişimdir, fakat işlem sırasında ve geç dönemde komplikasyonlar meydana gelebilmektedir. Bu çalışmada komplikasyonlar risk faktörleri, özellikleri ve yönetimi incelendi.

Metod: Ocak 2019-Ekim 2022 arasında 102 POEM yapılan hasta çalışmaya alındı. Takip verileri tam olan 58 hasta değerlendirildi. Akalazya tanısı HRM ile konuldu. POEM işlemi genel anestezi altında gerçekleştirildi. Saat 5 hizasında submukozaya girildi. Her hastaya posterior myotomi uygulandı ve insizyon yeri klipler ile kapatıldı. Taburcu edildikten sonra on demand proton pompa inhibitörü verildi. Median 3 ay sonra reflü bulguları endoskopik olarak değerlendirildi ve HRM kontrolü yapıldı. Reflü semptomları göğüste yanma ve regürjitasyon olarak tanımlandı.

S**onuçlar:** Hastaların başlangıç özellikler tablo 1 de erken ve geç komplikasyonlar tablo 2-3 de gösterildi.

Tartışma
Mukoza perforasyonu ve kapnoperitoneum (hava boşaltılma gerektiren) meydana gelmesi logistik regresyon analizinde hiçbir fakör (yaş, cinsiyet, BMI, balon dilatasyonu, myotomi uzunluğu, komorbidite varlığı, IRP, Eckardt skoru, akalazya tipi, sigmoid tip varlığı) etkili bulunmadı.

Anahtar Kelimeler: akalazya, komplikasyon, POEM

Management of early and late complications in patients undergoing POEM for achalasia

Sezgin Vatansever[1], Gözde Derviş Hakim[2], Güldehan İlan[1]

[1]İzmir Atatürk Training and Research Hospital, Gastroenterology Clinic, İzmir
[2]Tepecik Training and Research Hospital, Gastroenterology Clinic, İzmir

Introduction: Peroral endoscopic myotomy (POEM) is a minimally invasive procedure for achalasia, but complications may occur during the procedure and in the late period. In this study, the risk factors, characteristics and management of complications were examined.

Method:102 patients who underwent POEM were included in the study between January 2019 and October 2022. 58 patients with complete follow-up data were evaluated. Achalasia was diagnosed with HRM. POEM procedure was performed under general anesthesia. The submucosa was entered at the 5 o'clock position. Posterior myotomy was performed in each patient and the incision site was closed with clips. After discharge, on demand proton pump inhibitor was given. After a median 3 months, reflux findings were evaluated endoscopically and HRM control was performed. Reflux symptoms were defined as chest burning and regurgitation.

Results: Initial characteristics of the patients are shown in table 1, early and late complications are shown in table 2-3.
No factors (age, gender, BMI, balloon dilatation, myotomy length, presence of comorbidity, IRP, Eckardt score, achalasia type, presence of sigmoid type) were found to be effective in the occurrence of mucosal perforation and capnoperitoneum (requiring air evacuation) in the logistic regression analysis.

Discussion: Minor and major complications may occur during and after POEM. While complications such as mucosal perforation are easily treated by clipping only, if not noticed, it may lead to clinical course of empyema.

Keywords: achalasia, complication, POEM

Tablo 1. Hastaların özellikleri

Özellikler	n=102
Yaş	50±16
Cinsiyet (K/E)	44/58
Ağırlık (kg)	74±18
Boy (cm)	168±11
BMI	26.2±6.0
Akalazya tipi	
Tip 1	19 (18.6%)
Tip 2	77 (75.5%)
Tip 3	6 (5.9%)
Sigmoid özofagus	9 (8.8%)
Balon dilatasyonu	21 (20.6%)
Disfaji süresi (yıl)	2 (0.5-20)
Komorbiditeler	
Diabetes Mellitus	8 (7.8%)
Hipertansiyon	13 (12.7%)
Kronik bronşit	10 (9.8%)
IRP (mm-Hg)	23 (7-47)
POEM Sonrası IRP (mm-Hg)	13 (0-23)
Eckardt puanı	7 (4-11)
POEM Eckardt puanı sonrası (3. ay)	1 (0-3)
Tünel uzunluğu (cm)	12 (9-23)
Total miyotomi	10 (7-20)
Gastrik miyotomi	2 (1-4)
Klip sayısı	4 (2-9)
Yatış günü	3 (1-7)
İlk endoskopik kontrol (gün)	2 (1-3)

Table 1. Characteristics of the patients

Features	n=102
Age	50±16
Gender (F/M)	44/58
Weight (kg)	74±18
Height (cm)	168±11
BMI	26.2±6.0
Type of the achalasia	
Type 1	19 (18.6%)
Type 2	77 (75.5%)
Type 3	6 (5.9%)
Sigmoid eosophageus	9 (8.8%)
Baloon dilatation	21 (20.6%)
Time of the dysphagia (year)	
Comorbidities	
Diabetes Mellitus	8 (7.8%)
Hypertension	13 (12.7%)
Chronic bronchitis	10 (9.8%)
IRP (mm-Hg)	23 (7-47)
Post POEM IRP (mm-Hg)	13 (0-23)
Eckardt score	7 (4-11)
Post POEM Eckardt score (3. months)	1 (0-3)
Tunnel length (cm)	12 (9-23)
Total myotomy	10 (7-20)
Gastric myotomy	2 (1-4)
Number of the clips	4 (2-9)
Hospitalisation day	3 (1-7)
First endoscopic control day	2 (1-3)

Tablo 2. POEM sırasındaki komplikasyonlar ve yönetimi

"POEM sırasındaki komplikasyonlar	n=102	Medikal Tedavi	Cerrahi Tedavi
Mukozal injury	25 (24.5%)	PPI+Sukralfat	-
Mukozal perforasyon	8 (7.8%)	Klipleme	-
Kapnoperitoneum	76 (74.5%)	Hava boşaltılması [59 hasta (57.8%)]	-
Subkutanoz amfizem	13 (12.7%)	Hava boşaltılması+Spontan rezorpsiyon	-
Pnömotoraks	1 (1%)	-	Tüp torakostomi
POEM yapılamayan	1 (1%)	Balon dilatasyon	-
Kanama	0	-	-

Table 2. Complications and management during POEM

"During POEM complications"	n=102	Medical Treatment	Surgical treatment
Mucosal injury	25 (24.5%)	PPI+Sucralfate	-
Mucosal perforation	8 (7.8%)	Clipping	-
Capnoperitoneum	76 (74.5%)	Air evacuation [59 patients (57.8%)]	-
Subcutaneus amphysema	13 (12.7%)	Air evacuation+Spontaneous resorption	-
Pneumothorax	1 (1%)	-	Tube thoracostomy
POEM not possible	1 (1%)	Balloon dilatation	-
Bleeding	0	-	-

Tablo 3. POEM sonrası 3. ayda komplikasyonlar
Table 3. Complications at 3 months after POEM

Late complications	n=58
Esophagitis	
No	18 (31,6%)
Grade A	13 (22,8%)
Grade B	21 (36,8%)
Grade C	5 (8,8%)
Grade D	0
Esophageal stricture	0

SS-065 / 39. Ulusal Gastroenteroloji Haftası
Kardiyovasküler pulsasyonlar ve yüksek çözünürlüklü özofageal manometri işlemi

Ekrem Aslan[1], Erdem Akbal[2], Binnur Pınarbaşı Şimşek[1]

[1]İstinye Üniversitesi Tıp Fakültesi, İç Hastalıkları Ana Bilim Dalı, İstanbul; Liv Hospital Ulus Hastanesi, Gastroenteroloji Departmanı, İstanbul
[2]Liv Hospital Ulus Hastanesi, Gastroenteroloji Departmanı, İstanbul

Giriş: Özofagus, mediastendeki seyri boyunca çıkan aort, aortik ark, sol atriyum ve inen aort gibi özofagusta pulsatil basınç zonları (PBZ) oluşturan kardiyovasküler yapılar ile yakın komşuluk gösterir. Yapılan çalışmalar, PBZ'nın yüksek çözünürlüklü özofagus manometrisi (YÇÖM) yapılan hastaların %20-56'sında mevcut olduğunu göstermiş olup klinik önemi bilinmemektedir. Distal kontraktil integral (DKI), YÇÖM işleminde distal özofagus kasılmasının amplitüd, süre ve aralığının hesaplanması ile üretilen bir göstergedir. Özofagus motilite bozukluklarının sınıflandırılmasında kullanılan Chicago klasifikasyonunda; DKI'in 5000 mmHg-s-cm'nin üzerinde olması hiperkontraktilite olarak tanımlanmıştır. Çalışmamıızın amacı YÇÖM yapılan ve PBZ saptanan hastalarda PBZ'nın DKI'e olan etkisini değerlendirmektir.

Gereç ve Yöntemler: Çalışmamızda, Mart 2018 - Eylül 2022 tarihleri arasında YÇÖM yapılan 113 hastanın manometri traseleri retrospektif olarak incelendi. Akalazya (n:20) ve aperistaltizm (n:2) saptanan toplam 22 hasta DCI ölçülemeyeceği için çalışma dışında bırakıldı. PBZ saptanan ve DCI ölçümü içinde 20mmHg dan fazla basınç oluşturan PBZ'lere ait basınçlar distal özofagus peristaltizminden önce ve sonraki kısımları ayrı ayrı ölçüldü ve toplam DCI'dan çıkartılarak hastalarda DCI-1 ve DCI-2 olarak kayıt edildi.

Bulgular: 113 hastanın 29'unda (%25,6) PBZ mevcuttu. Bu hastaların 14'ü kadın (%48,2) ve yaş ortalaması 40,2±15,8 idi. Traselerde Ortalama DCI-1: 1074 mmHg-s-cm(min: 121, max:7047) ve DCI-2: 1070 mmHg-s-cm(min: 103, max:7044) saptandı ve DCI-1 ve DCI-2 değerli arasında anlamlı fark saptanmadı (p:0,137). Hiperkontraktilite tanısı alan bir hastada DCI değeri 6863 mmHg-s-cm'den PBZ basıncı çıkartıldığında 4142 mmHg-s-cm' ya gerileyerek tanı değişikliği oluşmuştur.

Sonuç: YÇÖM yapılan hastalarda PBZ basınçları DCI üzerinde anlamlı fark oluşturacak şekilde değişikliğe yol açmamakla birlikte vaka bazlı incelemeler olası yanlış tanıların konulmasına engel olacaktır.

Anahtar Kelimeler: Distal kontraktil integral, pulsatil basınç sonu, yüksek çözünürlüklü özofagus manometrisi

The cardiovascular pulsations and high resolution esophageal manometry

Ekrem Aslan[1], Erdem Akbal[2], Binnur Pınarbaşı Şimşek[1]

[1]İstinye University Faculty of Medicine, Department of Internal Medicine, Istanbul, Turkey; Liv Hospital Ulus, Department of Gastroenterology, Istanbul, Turkey
[2]Liv Hospital Ulus, Department of Gastroenterology, Istanbul, Turkey

Introduction: The esophagus has a close correlation with several thoracic cardiovascular landmarks, which is forming pulsatile pressure zones (PPZ) on the esophagus along its mediastinal course. Studies have shown that PPZ is present in 20-56% of patients undergoing high-resolution esophageal manometry (HREM), but its clinical significance is unknown.Distal contractile integral (DCI) is an indicator produced by calculating the amplitude, duration and interval of the distal esophageal contraction in the HREM procedure. In the Chicago classification for esophageal motility disorders hypercontractility is defined as DCI greater than 5000 mmHg-s-cm. The aim of our study is to evaluate the effect of PPZ on DCI in patients who underwent HREM.

Material-Methods: The manometry tracings of 113 patients were retrospectively analyzed. A total of 22 patients with achalasia (n:20) and aperistalsis (n:2) were excluded from the study. The pressures of PPZ, which were detected to have PPZ and created a pressure of more than 20mmHg within the DCI

measurement, were measured separately before and after the distal esophageal peristalsis and subtracted from the total DCI and recorded as DCI-1 and DCI-2 in the patients.

Results: PPZ was present in 29 (25.6%) of 113 patients. Of these patients, 14 (48.2%) were female and the mean age was 40.2±15.8 years. Average DCI-1: 1074 mmHg-s-cm(min: 121, max:7047) and DCI-2: 1070 mmHg-s-cm(min: 103, max:7044) were detected in the traces and no significant difference was found between the values (p:0.137).

Conclusion: PPZ pressures do not cause a significant difference on DCI in patients undergoing HREM.

Keywords: Distal contractile integral, high resolution esophageal manometry, pulsatile pressure zone

SS-066 / 39. Ulusal Gastroenteroloji Haftası

İrritabl bağırsak sendromunda Bacillus subtilis'in bağırsak mikrobiyotası, hastalık şiddeti ve inflamatuar parametreler üzerindeki etkisi - Pilot çalışma

Azar Abiyev, Seçkin Özgül, Nergiz Ekmen, Murat Kekilli, Tarkan Karakan

Gazi Üniversitesi Tıp Fakültesi, Gastroenteroloji Bilim Dalı

Giriş: İrritabl bağırsak sendromu (IBS), yaşam kalitesini ve çalışma yeteneğini etkileyen yaygın görülen fonksiyonel gastrointestinal bozukluktur. IBS'nin mikrobiyota ve immünolojideki multifaktöriyel bir değişikliğin sonucu olarak ortaya çıktığı bilinmektedir. Çalışmamızda IBS'de *Bacillus subtilis*'in inflamatuar parametreler ve yaşam kalitesi üzerine etkilerini değerlendirmeyi amaçladık.

Yöntem: Roma IV kriterlerine göre teşhis edilen IBS gönüllüleri, tek merkezli prospektif çalışmaya alındı ve 3 hafta boyunca günde bir kez 5 milyar *Bacillus subtilis* verildi. Birincil sonuç, IBS Semptom Şiddet Skoru, fekal mikrobiyota analizi ve serum inflamatuar parametreleri, çalışmanın başında ve 3 haftalık çalışma süresinin sonunda değerlendirildi.

Bulgular: Çalışmaya alınan 22 hastanın yaş ortalaması 39,90±11,93 yıl idi. Ortalama IBS-SSS skoru tedavi öncesi 144.31±104.86 ve tedavi sonrası 62.50±43.69 idi ve aralarındaki fark istatistiksel olarak anlamlıydı ($p<0.001$). Tedavi sonrası TOS (toplam oksidan durumu), TAS (toplam antioksidan durumu), OSI (oksidatif stres indeksi), IL-10, IFN-gama düzeylerinde artış, IL-6 ve TNF-α düzeylerinde azalma gözlendi, ancak fark istatistiksel olarak anlamlı değildi ($p>0.05$). Alfa çeşitlilik analizinde uygulama sonrası shannon çeşitliliğinde farklılık olmazken, chao ($p<0,006$) analizinde azalma gözlendi.

Sonuç: İshalli tip IBS'li hastalarda *Bacillus subtilis* sporları içeren probiyotiklerin kullanılması hastalığın şiddetini azaltır ancak inflamatuar parametreler açısından anlamlı bir etki gözlenmemiştir.

Anahtar Kelimeler: bacillus subtilis, bağırsak mikrobiyotası, irritabl bağırsak sendromu

The effect of Bacillus subtilis on gut microbiota, disease severity, and inflammatory parameters in irritable bowel syndrome - a pilot study

Azar Abiyev, Seçkin Özgül, Nergiz Ekmen, Murat Kekilli, Tarkan Karakan

Gazi University Faculty of Medicine, Department of Gastroenterology

İntroduction: Irritable bowel syndrome (IBS) is a common functional gastrointestinal disorder that affects quality of life and ability to work. It is known that IBS occurs as a result of a multifactorial change in microbiota and immunology. We aimed to evaluate the effects of Bacillus subtilis on inflammatory parameters and quality of life in IBS.

Method: IBS volunteers diagnosed according to Rome IV criteria were recruited in the single-center prospective study and were given 5 billion Bacillus subtilis once a day for 3 weeks. The primary outcome, the IBS Symptom Severity Score, fecal microbiota analysis and serum inflammatory parameters were evaluated at the beginning of the study and at the end of the 3-week study period.

Results: The mean age of 22 patients included in the study was 39.90±11.93 years. The mean IBS-SSS score was 144.31±104.86 before the treatment and 62.50±43.69 after the treatment, and the difference between them was statistically significant ($p<0.001$). After treatment, an increase in TOS (total oxidant status), TAS (total antioxidant status), OSI (oxidative stress index), IL-10, IFN-gamma levels, and a decrease in IL-6 and TNF-α levels were observed, but the difference was not statistically significant ($p>0.05$). While there was no difference in shannon diversity after the application in alpha diversity analysis, a decrease was observed in the chao ($p<0.006$) analysis.

Conclusion: The use of probiotics containing Bacillus subtilis spores in patients with diarrheal type IBS reduces the severity of the disease, but no significant effect was observed in terms of inflammatory parameters.

Keywords: bacillus subtillis, gut microbiota, irritable bowel syndrome

Şekil 1
Figure 1

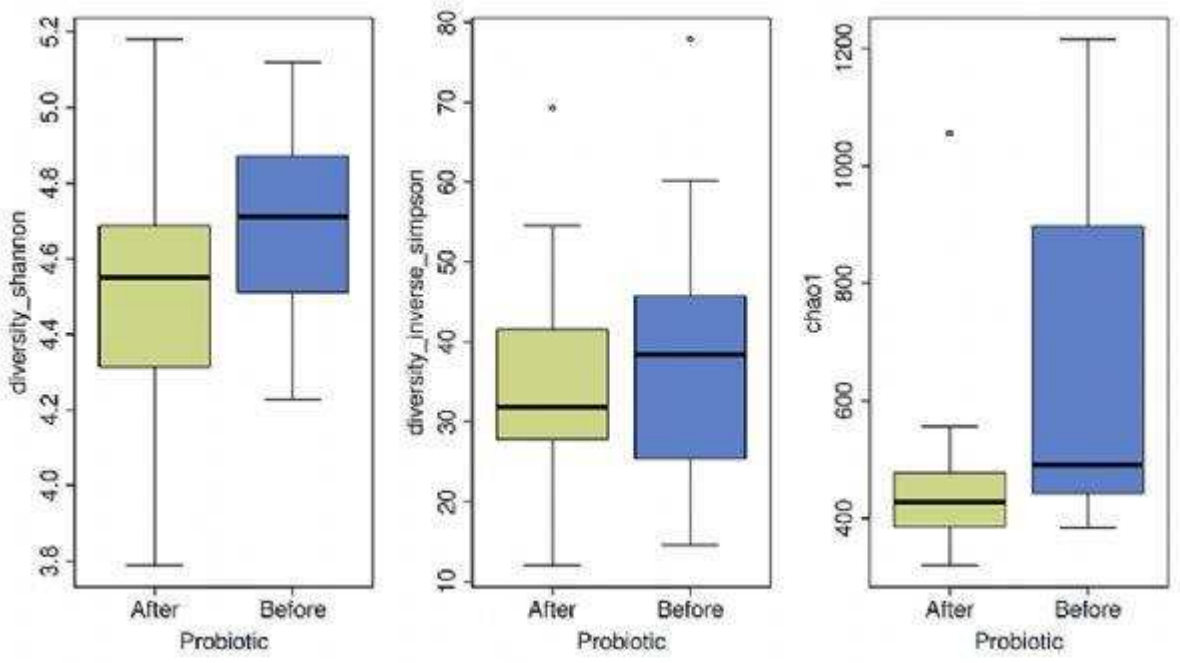

Alfa çeşitlilik analizinde uygulama sonrası shannon çeşitliliğinde farklılık olmazken, chao çeşitlilik indeksinde düşüş gözlenmiştir.
While there was no difference in shannon diversity after the application in alpha diversity analysis, a decrease was observed in the chao diversity index.

Şekil 2
Figure 2

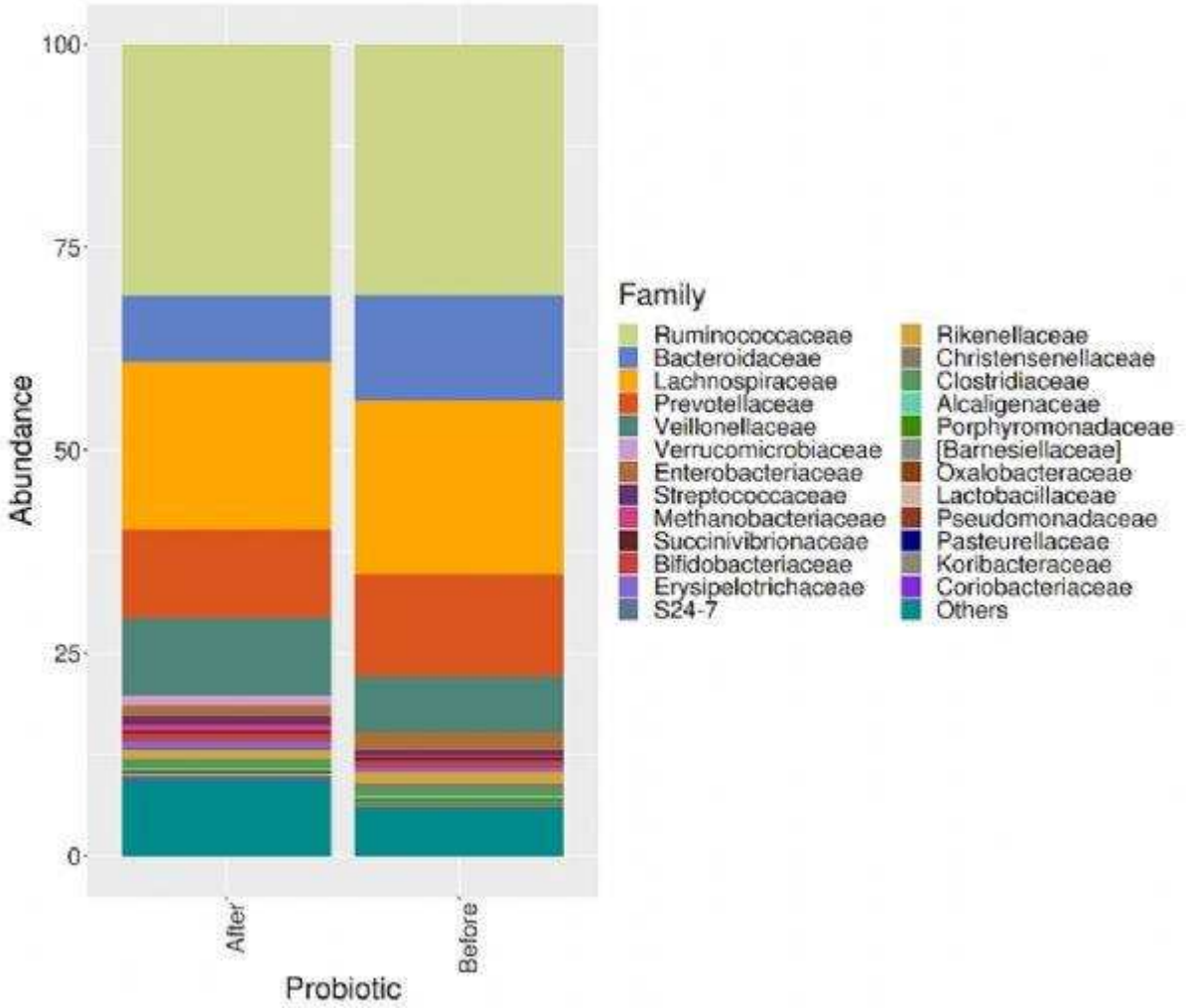

Probiyotik tedavisi sonrası baskın suşlar Butyrivibrio crossotus, Ruminococcus callidus ve Bifidobacterium bifidum idi.
After probiotic treatment, dominant microbes were Butyrivibrio crossotus, Ruminococcus callidus and Bifidobacterium bifidum.

SS-067 / 39. Ulusal Gastroenteroloji Haftası
İskemik Kolitte Prognoza Katkısı Bulunan Faktörler: Tek Merkez Deneyimi

Serdar Kalaslıoğlu[1], Göksel Bengi[2], Süleyman Dolu[3], Tayfun Bişgin[4], Anıl Aysal Ağalar[5], Işıl Başara Akın[6], Nilay Danış[2], Mesut Akarsu[2], Müjde Soytürk[2], Ender Berat Ellidokuz[2], Ömer Selahattin Topalak[2], Hale Akpınar[2]

[1]Dokuz Eylül Üniversitesi Tıp Fakültesi, İç Hastalıkları Anabilim Dalı, İzmir
[2]Dokuz Eylül Üniversitesi Tıp Fakültesi, Gastroenteroloji Bilim Dalı, İzmir
[3]Ağrı Eğitim ve Araştırma Hastanesi, Gastroenteroloji Kliniği, Ağrı
[4]Dokuz Eylül Üniversitesi Tıp Fakültesi, Genel Cerrahi Anabilim Dalı, İzmir
[5]Dokuz Eylül Üniversitesi Tıp Fakültesi, Patoloji Anabilim Dalı, İzmir
[6]Dokuz Eylül Üniversitesi Tıp Fakültesi, Radyoloji Anabilim Dalı, İzmir

Amaç: İskemik kolit, özellikle yaşlı hastalarda sık görülen önemli bir gastrointestinal sistem hastalığıdır.Tanı koymada ve hastalık şiddetinin belirlenmesindeki gecikmeler hastalarda morbidite ve mortalite artışına neden olmaktadır.Bu çalışmada iskemik kolit tanısı almış vakalarda hastalık şiddetinin öngörülmesini sağlayacak yeni ve daha duyarlı faktörler araştırılmıştır.

Gereç-Yöntem: Çalışma rektospektif, kesitsel bir çalışmadır.Çalışmaya 2014-2022 yılları arasında DEU Gastroenteroloji Bilim Dalı'nda iskemik kolit tanısı alan 101 hasta dahil edilmiştir.Hastalar hafif seyreden hastalık (medikal konservatif tedavi ile iyileşme kaydedilen) ve şiddetli hastalık (cerrahi uygulanan ve/veya ölen) olmak üzere iki gruba ayrılmıştır. Hastaların demografik, klinik, laboratuvar, görüntüleme ve endoskopik özellikleri incelenmiş ve gruplar karşılaştırılmıştır.

Bulgular: Yaş ve cinsiyet ile hastalık şiddeti arasında istatistiksel açıdan anlamlı bir ilişki bulunmamıştır.Diyabetin şiddetli grupta daha sık görüldüğü saptanmıştır(p=0,049). Nötrofil-Lenfosit Oranı (kesim değeri:7,50 p=0,032), Platelet-Lenfosit Oranı (kesim değeri:150,4 p=0,049) ve LDH-Albumin Oranı (kesim değeri:121, p=<0,001) riski göstermede anlamlı sonuçlanmıştır.Yapılan çok değişkenli regresyon analizinde ise BUN düzeyinin >20,9 mg/dl olması (p=0,016) ve serum albumin düzeyinin <2,46 mg/dl olmasının(p=0,043) şiddetli hastalık için en önemli risk faktörleri olduğu saptanmıştır.

Sonuç: Çalışmamızda diyabetin ve NLR, PLR, LAR, BUN, albumin gibi laboratuvar parametrelerinin iskemik kolit prognozunu belirlemede önemli yeri olduğu saptandı.İskemik kolit tedavisinin hastalık şiddetine göre belirlendiği ve şiddetli vakalarda erken dönemde uygulanan cerrahinin mortalite ve morbiditeye olumlu yönde ettiği düşünüldüğünde hemen her merkezde çalışılabilen bu parametrelerin prognozu değerlendirmede etkin kullanımı hastalık yönetimine büyük katkı sağlayacaktır.

Anahtar Kelimeler: Kolit, kolonoskopi, prognoz, cerrahi, mortalite

Evaluation Of Prognostic Factors In Patients With Ischemic Colitis: A Single Center Experience

Serdar Kalaslıoğlu[1], Göksel Bengi[2], Süleyman Dolu[3], Tayfun Bişgin[4], Anıl Aysal Ağalar[5], Işıl Başara Akın[6], Nilay Danış[2], Mesut Akarsu[2], Müjde Soytürk[2], Ender Berat Ellidokuz[2], Ömer Selahattin Topalak[2], Hale Akpınar[2]

[1]Department of Internal Medicine, Dokuz Eylül University Faculty of Medicine, Izmir
[2]Department of Gastroenterelogy, Dokuz Eylül University Faculty of Medicine, Izmir
[3]Department of Gastroenterology, Agrı Education and Research Hospital, Agrı
[4]Department of General Surgery, Dokuz Eylül University Faculty of Medicine, Izmir
[5]Department of Pathology, Dokuz Eylül University Faculty of Medicine, Izmir
[6]Department of Radiology, Dokuz Eylül University Faculty of Medicine, Izmir

Aim: Ischemic colitis is an important gastrointestinal system disease that is frequently seen in elderly patients.Delays in diagnosis and determination of disease severity cause increased morbidity and mortality in patients.In this study, factors that can predict the disease severity in diagnosed with ischemic colitis were investigated.

Materials-Methods: This is a retrospective cross-sectional study.101 patients diagnosed with ischemic colitis in DEU Gastroenterology Department between 2014-2022 were included in the study.Patients were divided into two groups; the mild group were defined as those who improved with only conservative treatment, whereas patients in the severe group were defined as those who needed surgical treatments or died.Demographic, clinical, laboratory, imaging and endoscopic characteristic of the patients were examined and the groups were compared.

Results: There was no statistically significant relationship between age, gender and disease severity.Diabetes was found more common in the severe group (p=0,049).Neutrophil-Lymphocyte Ratio (cut-off:7,50 p=0.032), Platelet-Lymphocyte Ratio (cut-off:150,4 p=0,049) and LDH-Albumin Ratio (cut-off:121,3 p=<0,001) showed significant results in demonstraiting the risk.In the multivariate regression analysis,BUN level >20.9 mg/dl (p=0.016) and serum albumin level <2.46 mg/dl (p=0.043) were found to be the most important risk factors for severe disease.

Conclusion: We found diabetes and NLR, PLR, LAR, BUN,albumin have an important role in determining the prognosis of ischemic colitis.Considering the fact that treatment of ischemic colitis is determined according to severity of the disease and the early surgery in severe cases is associated with lower risk of morbidity or mortality, usage of this parameters in evaluating the prognosis will greatly contribute to disease management.

Keywords: Colitis, colonoscopy, prognosis, surgery, mortality

SS-068 / 39. Ulusal Gastroenteroloji Haftası

Asit-sfingomiyelinaz-eksikliği hastalarında ASCEND çalışmasının iki yıllık sonuçları: Plasebodan tedaviye geçen hastalardaki paralel düzelmeler ve olipudaz-alfa kullanmaya devam eden hastalardaki ek düzelmeler

Ebubekir Şenateş[1], Antonio Barbato[2], Renata C. Gallagher[3], Roberto Giugliani[4], Norberto Bernardo Guelbert[5], Julia B. Hennermann[6], Carla Hollak[7], Takayuki Ikezoe[8], Robin Lachmann[9], Olivier Lidove[10], Paulina Mabe[11], Eugen Mengel[12], Maurizio Scarpa[13], Michel Tchan[14], Jesus Villarrubia[15], Melissa P. Wasserstein[16], Beth L. Thurberg[17], Abhimanyu Yarramaneni[18], Nicole M. Armstrong[17], Yong Kim[19], Monica Kumar[18]

[1]Medicana International İstanbul Hastanesi, Gastroenteroloji Departmanı, İstanbul, Türkiye
[2]Federico II Tıp Fakültesi Üniversite Hastanesi, Klinik Tıp ve Cerrahi Departmanı, Napoli, İtalya
[3]Çocuk Sağlığı ve Hastalıkları Departmanı, California San Francisco Üniversitesi, San Francisco, CA, ABD
[4]Porto Alegre Klinik Hastaneleri, Federal University of Rio Grande do Sul, DASA, Casa dos Raros, Porto Alegre, Brezilya
[5]Reina Fabiola Üniversite Kliniği, Kordoba, Arjentin
[6]Pediyatrik ve Adölesan Tıp Merkezi, Villa Metabolica, Üniversite Tıp Merkezi, Mainz, Almanya
[7]Endokrinoloji ve Metabolizma Departmanı, Amsterdam UMC, Amsterdam Üniversitesi, Hollanda
[8]Hematoloji Departmanı, Fukushima Tıp Üniversitesi, Fukushima, Japonya
[9]Charles Dent Metabolizma Ünitesi, Nöroloji ve Nöroşirurji Ulusal Hastanesi, Londra, Birleşik Kralıık
[10]La Croix St Simon Hastanesi, Paris, Fransa
[11]Santa Maria Kliniği, Santiago, Şili
[12]LSD Klinik Birimi, SpinCS, Hochheim, Almanya
[13]Nadir Hastalıklar Bölgesel Koordinasyon Merkezi, Udin Üniversite Hastanesi, Udine, İtalya
[14]Tıbbi Genetik Departmanı, Westmead hastanesi, Syndey, Avustralya
[15]Hematoloji Departmanı, Ramón y Cajal Üniversite Hastanesi, Madrid, İspanya
[16]Montefiore Çocuk Hastanesi, Albert Einstein Tıp Fakültesi, Bronx, NY, ABD
[17]Sanofi Genzyme, Cambridge, MA, ABD
[18]Sanofi, Bridgewater, NJ, ABD
[19]Sanofi, Paris, Fransa

Asit sfingomiyelinaz eksikliği (ASMD), en sık splenomegali ve pulmoner belirtiler olmak üzere çoklu organ belirtileri ile karakterize, günlük aktiviteleri bozan nadir bir lizozomal depo hastalığıdır.İntravenöz-rekombinant-insan asit sfingomyelinaz enzimi olan Olipudaz alfa (Sanofi), ASMD hastalığında merkezi sinir sistem bulguları dışında kullanım için AB, ABD ve Japonya'da kısa bir süre önce onay almıştır.
Burada, Olipudaz alfa (NCT02004691/Sanofi) ASCEND çalışmasının 1 yıllık çift kör, plasebo kontrollü birincil analizine katılan ve açık etiketli uzatma döneminde ikinci yılını tamamlayan, diğer belirtilerin yanı sıra splenomegali ve solunum bozukluğu olan 33/36 erişkin ASMD hastasının 2 yıllık sonuçlarını bildiriyoruz. Çalışmanın 2. yılında tüm hastalar olipudaz alfa tedavisi almıştır. Hastalara, hedef doza (3mg/kg/2-hafta) ulaşana kadar, yaklaşık 14 hafta, bireyselleştirilmiş doz artışı uygulanmıştır. 1. Yılda, plasebo alan hastalarla karşılaştırıldığında, olipudaz alfayla tedavi edilen hastalarda (1:1 randomizasyon), karbon-monoksit-difüzyon kapasitesinde (percent-predicted-DLCO) istatistiksel olarak anlamlı artış, akciğer görüntülemelerinde düzelme, karaciğer ve dalak hacimlerinde azalma, karaciğer fonksiyonlarında ve dislipidemide düzelme saptanmıştır (Tablo, Şekil 1-2); bir plasebo hastası çalışmadan çekilmiştir. Karaciğerde sfingomiyelin birikiminde ve hastalık biyobelirteçlerinde azalma saptanmıştır (Şekil 3).İkinci yılda, daha önce plasebo alıp olipudaz alfaya geçen hastalardaki düzelmeler, ilk yılda olipudaz alfa alan hastalardaki düzelmelerle paralellik göstermektedir. Olipudaz alfa grubundaki hastalarda ise düzelmeler devam etmiştir veya devamlılığı sağlanmıştır (Tablo, Şekil 1-3). Tedavi ilişkili olarak bildirilen advers reaksiyonların %99'u hafif/orta şiddette iken bir hastada şiddetli advers reaksiyon gözlenmiştir. İkinci yılda, 6 hasta, en az 1 değerlendirmeyi atlamıştır; ek olarak bir hasta daha çalışmadan çekilmiştir. Özet olarak, olipudaz alfa tedavisi genel olarak iyi tolere edilmiş ve erişkinlerde kronik ASMD belirtilerini azaltmıştır.

Anahtar Kelimeler: Asit sfingomiyelinaz eksikliği, enzim replasman tedavisi, Neimann-Pick tip B, olipudaz alfa

ASCEND trial with acid-sphingomyelinase-deficiency patients, two-year Results: Parallel improvements in former placebo patients and further improvement in continuing olipudase-alfa patients

Ebubekir Şenateş[1], Antonio Barbato[2], Renata C. Gallagher[3], Roberto Giugliani[4], Norberto Bernardo Guelbert[5], Julia B. Hennermann[6], Carla Hollak[7], Takayuki Ikezoe[8], Robin Lachmann[9], Olivier Lidove[10], Paulina Mabe[11], Eugen Mengel[12], Maurizio Scarpa[13], Michel Tchan[14], Jesus Villarrubia[15], Melissa P. Wasserstein[16], Beth L. Thurberg[17], Abhimanyu Yarramaneni[18], Nicole M. Armstrong[17], Yong Kim[19], Monica Kumar[18]

[1]Dept. of Gastroenterology Medicana International Istanbul Hospital, İstanbul, Türkiye
[2]Dept. of Clinical Medicine and Surgery, Federico II University Hospital, Naples, Italy
[3]Dept. of Pediatrics, University of California San Francisco, San Francisco, CA, USA
[4]Hospital de Clínicas de Porto Alegre/Federal University of Rio Grande do Sul, DASA, Casa dos Raros, Porto Alegre, Brazil
[5]Reina Fabiola University Clinic, Córdoba, Argentina
[6]Center for Pediatric and Adolescent Medicine, Villa Metabolica, University Medical Center, Mainz, Germany
[7]Dept of Endocrinology and Metabolism, Amsterdam UMC, University of Amsterdam, The Netherlands
[8]Dept of Hematology, Fukushima Medical University, Fukushima, Japan
[9]Charles Dent Metabolic Unit, National Hospital for Neurology and Neurosurgery, London, UK
[10]La Croix St Simon Hospital, Paris, France
[11]Clinica Santa Maria, Santiago de Chile
[12]Clinical Science for LSD, SpinCS, Hochheim, Germany
[13]Regional Coordinator Centre for Rare Diseases, University Hospital of Udine, Udine, Italy
[14]Dept of Genetic Medicine, Westmead Hospital, Sydney, Australia
[15]Hematology Dept, Hospital Universitario Ramón y Cajal, Madrid, Spain
[16]Children's Hospital at Montefiore, Albert Einstein College of Medicine, Bronx, NY, USA
[17]Sanofi Genzyme, Cambridge, MA, USA
[18]Sanofi, Bridgewater, NJ, USA
[19]Sanofi, Paris, France

Acid sphingomyelinase deficiency (ASMD) is a rare debilitating lysosomal storage disease characterized by multiorgan manifestations with splenomegaly and pulmonary manifestations being the most common.. Olipudase alfa (Sanofi), intravenous-recombinant-human ASM was recently approved in the EU, USA, and Japan for non-central-nervous-system manifestations of ASMD. We report 2-year outcomes for 33/36 ASMD adults with splenomegaly and respiratory impairment among other manifestations (see Table for baseline values) who participated in the 1-year double-blind placebo-controlled primary analysis of the ASCEND trial of olipudase alfa (NCT02004691/Sanofi) and completed a second year in the open-label extension. All patients received olipudase alfa in year-2. Patients underwent individualized dose-escalation over ~14 weeks to a target dose of 3.0 mg/kg/2-weeks. During year-1, olipudase-alfa-treated compared to placebo-treated patients (1:1 randomization) had statistically significant increases in baseline percent-predicted-diffusing capacity for carbon monoxide (DLCO), improved pulmonary imaging, decreases in spleen and liver volume, and improvements in liver function and dyslipidemia (Table, Figures 1-2); one placebo patient withdrew. Disease biomarkers were also reduced along with sphingomyelin storage in liver (Figure 3). During year-2, improvements in former placebo patients paralleled the olipudase-alfa group in year-1 and improvements continued or were sustained in olipudase-alfa patients (Table, Figures 1-3). Overall, 99% of treatment-emergent adverse events were mild/moderate, with one treatment-related serious adverse event. During year-2, six patients missed >=1 assessments; one additional patient withdrew consent. In summary, treatment with olipudase alfa was generally well tolerated and reduced manifestations of chronic ASMD in adults.

Keywords: Acid sphingomyelinase deficiency, enzyme replacement therapy, Neimann-Pick type B, olipudase alfa

---

Zamana göre ortalama beklenenin yüzdesi DLco
Mean percent predicted DLco over time

Şekil 1: Zamana göre ortalama beklenenin yüzdesi DL_{co}

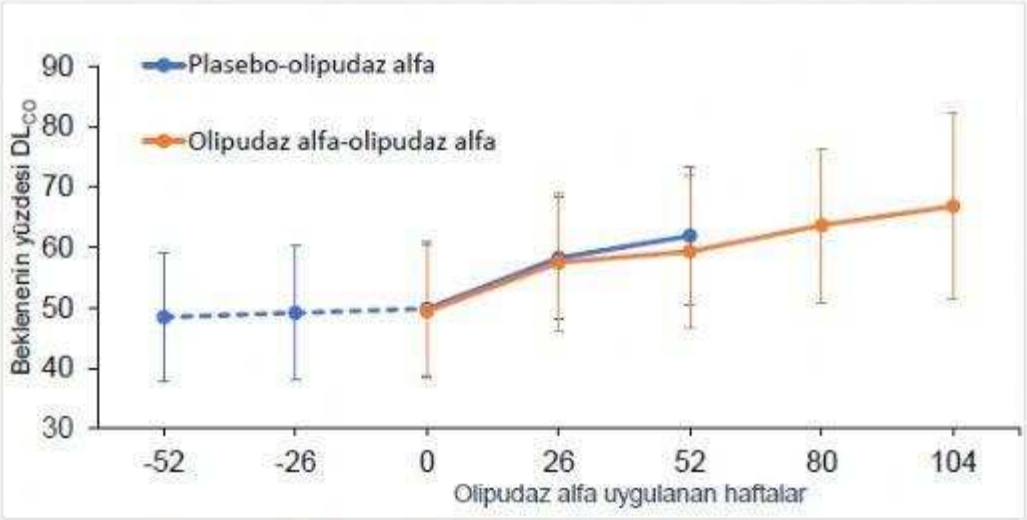

N							
	18	17	17	15	10		
			18	17	17	16	10

Not: Kesikli çizgi, plasebo-olipudaz alfa hastalarının plasebo aldığı zaman dilimini gösterir. Düz çizgiler, hastaların olipudaz alfa aldığı zamanı gösterir

Kesikli çizgi, plasebo-olipudaz alfa hastalarının plasebo aldığı zaman dilimini gösterir. Düz çizgiler, hastaların olipudaz alfa aldığı zamanı gösterir
Dashed line indicates time period when placebo/olipudase alfa patients were receiving placebo. Solid lines indicate time when patients were receiving olipudase alfa

Zamana göre ortalama dalak hacmi (normalin katları)
Mean spleen volume (multiples of normal) over time

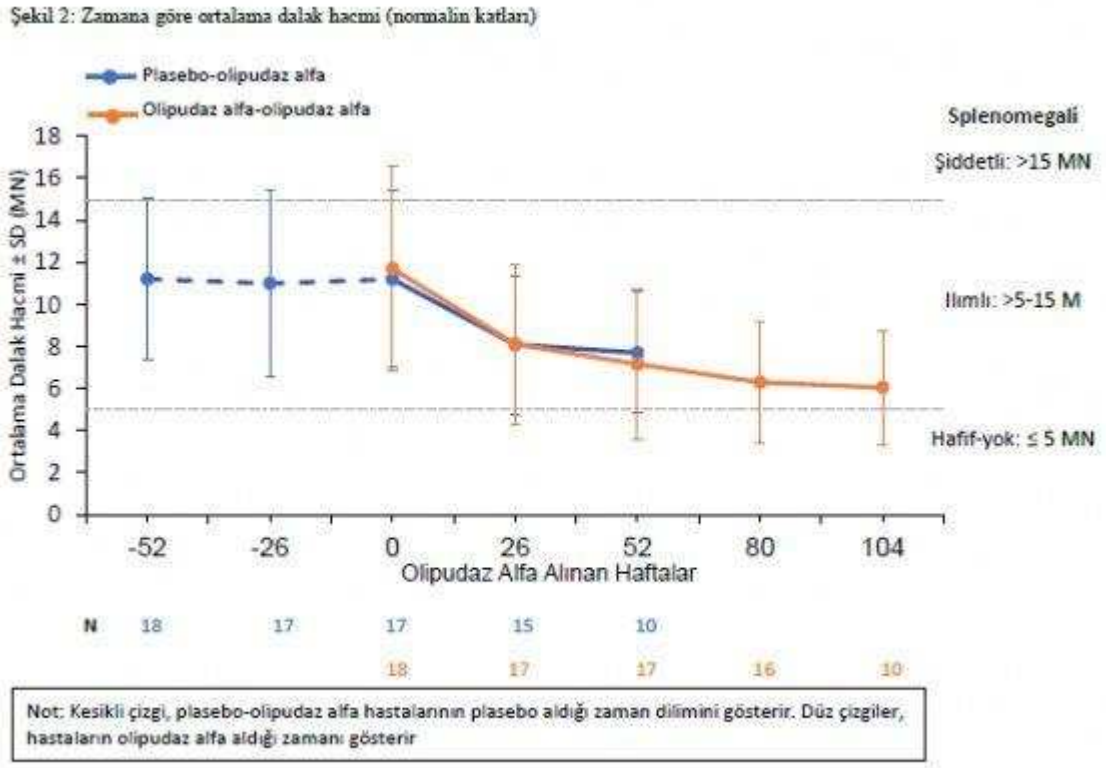

Kesikli çizgi, plasebo-olipudaz alfa hastalarının plasebo aldığı zaman dilimini gösterir. Düz çizgiler, hastaların olipudaz alfa aldığı zamanı gösterir
Dashed line indicates time period when placebo/olipudase alfa patients were receiving placebo. Solid lines indicate time when patients were receiving olipudase alfa

Zamana göre sfingomiyelin birikimi olan karaciğer doku yüzdesi
Percent liver tissue occupied by sphingomyelin over time

Şekil 3: Zamana göre sfingomiyelin birikimi olan karaciğer doku yüzdesi

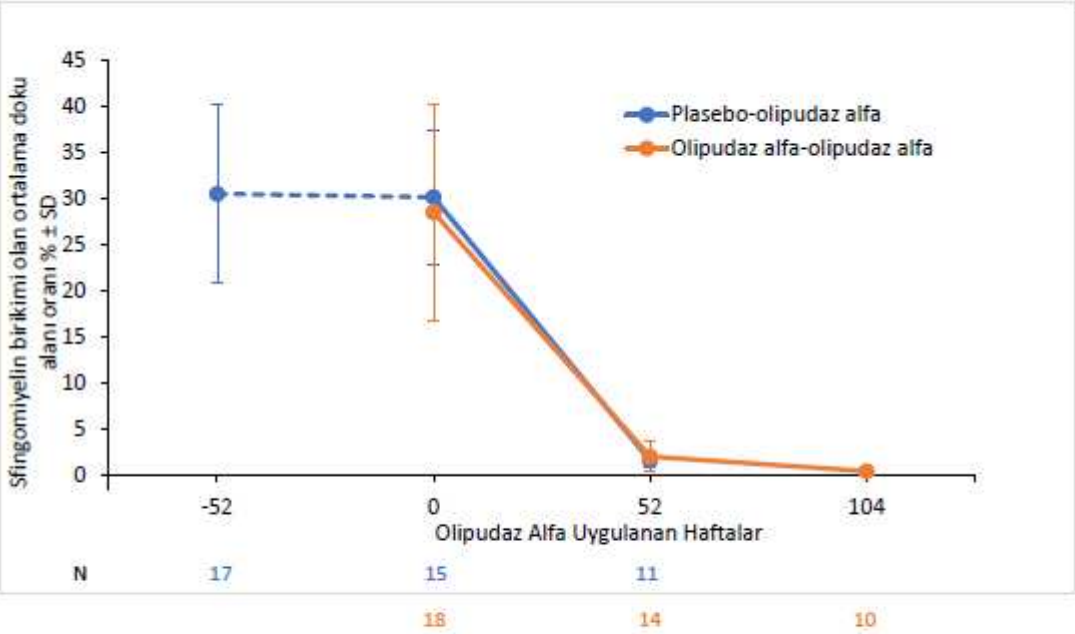

Not: Kesikli çizgi, plasebo-olipudaz alfa hastalarının plasebo aldığı zaman dilimini gösterir. Düz çizgiler, hastaların olipudaz alfa aldığı zamanı gösterir

Kesikli çizgi, plasebo-olipudaz alfa hastalarının plasebo aldığı zaman dilimini gösterir. Düz çizgiler, hastaların olipudaz alfa aldığı zamanı gösterir
Dashed line indicates time period when placebo/olipudase alfa patients were receiving placebo. Solid lines indicate time when patients were receiving olipudase alfa

Başlangıçta, 1. yılda ve 2. yılda gözlenen klinik Sonuçlar ve başlangıca göre gözlenen değişiklik yüzdesi

	Plasebo-Olipudaz alfa (N=18)	Plasebo-Olipudaz alfa (N=18)	Plasebo-Olipudaz alfa (N=18)	Plasebo-Olipudaz alfa (N=18)	Plasebo-Olipudaz alfa (N=18)	Olipudaz alfa-olipudaz alfa (N=18)	Olipudaz alfa-olipudaz alfa (N=18)	Olipudaz alfa-olipudaz alfa (N=18)	Olipudaz alfa-olipudaz alfa (N=18)	Olipudaz alfa-olipudaz alfa (N=18)
Parametre	Araştırmanın Başlangıcı (Ortalama ±SD)	1. Yıl (Ortalama ±SD)	1. Yılda başlangıca göre LS ortalaması % değişiklik (±SE)	2. Yıl (Ortalama ±SD)	2. Yılda başlangıca göre LS ortalaması % değişiklik (±SE)*	Araştırmanın Başlangıcı (Ortalama ±SD)	1. Yıl (Ortalama ±SD)	1. Yılda başlangıca göre LS ortalaması % değişiklik (±SE)*	2. Yıl (Ortalama ±SD)	2. Yılda başlangıca göre LS ortalaması % değişiklik (±SE)*
Beklenenin %'si DLco	48,5 ±10,8 (n=18)	49,9 ±11,1 (n=17)	3,0 ±3,4 (n=17)	61,9 ±11,4 (n=10)	%28,0 ±6,2 (n=10)	49,4 ±11,0 (n=18)	59,4 ±12,5 (n=17)	22,2 ± 3,4 (n=17)	66,9 ±15,4 (n=10)	%28,5 ±6,2, (n=10)
Dalak hacmi (MN)	11,2 ±3,8 (n=18)	11,2 ±4,2 (n=17)	0,5 ±2,5 (n=17)	7,7 ±2,9 (n=11)	-%36,0 ±3,0 (n=11)	11,7 ±4,9 (n=18)	7,2 ±3,6 (n=18)	-39,5 ±2,41 (n=18)	6,0 ±2,7 (n=14)	-%47,0 ±2,7, (n=14)
Karaciğer hacmi (MN)	1,62 ±0,5 (n=18)	1,6 ±0,5 (n=17)	-1,3 ± 2,5 (n=17)	1.1 ±0,3 (n=11)	-%30,7 ±2,5 (n=11)	1,44 ±0,3 (n=18)	1.0 ±0,2 (n=17)	-27,8 ±2,5 (n=17)	1.0 ±0,1 (n=14)	-%33,4 ±2,2 (n=14)
Akciğer HRCT buzlu cam görüntüsü skoru	0,5 ±0,6 (n=18)	0,7 ±0,7 (n=17)	0,1 ±0,1 (n=17)	0,2 ±0,4 (n=14)	-0,4 ±0,1 (n=14)	0,7 ±0,7 (n=18)	0,2 ±0,3 (n=18)	-0,4 ± 0,1 (n=18)	0,1 ±0,3 (n=16)	-0,5 ± 0,1 (n=16)
ALT (IU/L)	44,7 ±30,8 (n=18)	42,2 ±25,4 (n=16)	-0,5 ± 8,9 (n=16)	17,3 ±6,8 (n=15)	-45,2 ± 9,1 (n=15)	40,8 ±28,3 (n=18)	20,5 ±9,9 (n=18)	-36,5 ±8,4 (n=18)	19,7 ±8,5 (n=12)	-45,2 ±9,1 (n=12)
HDL kolesterol (mg/dL)	20,7 ±9,8 (n=18)	19,9 ±7,9 (n=16)	5,6 ±7,2 (n=16)	30,7 ±12,7 (n=14)	59,7 ±9,7 (n=14)	23,8 ±8,4 (n=18)	31,5 ±9,4 (n=18)	40,0 ±6,8 (n=18)	38,6 ±11,2 (n=12)	64,4 ±10,5 (n=12)
LDL kolesterol (mg/dL)	154.8 ±65,1 (n=17)	137,3 ±34,0 (n=15)	-4,5 ± 7,1 (n=14)	106,5 ±36,8 (n=14)	-27,5 ± 6,8 (n=13)	137,4 ±28,6 (n=18)	99,5 ±27,3 (n=18)	-39,7 ±6,3 (n=18)	105,5 ±41,9 (n=12)	-23,0 ±7,1 (n=12)

Kısaltmalar: ALT=alanin transaminaz; DLco= akciğer karbon monoksit difüzyon kapasitesi; HDL=yüksek yoğunluklu lipoprotein; HRCT=yüksek çözünürlüklü bilgisayarlı tomografi; LDL=düşük yoğunluklu lipoprotein; LS=en küçük kareler; MN=normalin katları; SD=standart sapma; SE=standart hata
**Olipudaz alfa tedavisinden sonraki tüm LS Ortalaması değişiklik değerlerinin istatistiksel olarak anlamlı olduğu belirlenmiştir (P<0,05)*

Clinical Outcomes at Baseline, Year 1, and Year 2 and Percent Change from Baseline

	Placebo-Olipudase alfa (N=18)	Placebo-Olipudase alfa (N=18)	Placebo-Olipudase alfa (N=18)	Placebo-Olipudase alfa (N=18)	Placebo-Olipudase alfa (N=18)	Olipudase alfa-olipudase alfa (N=18)	Olipudase alfa-olipudase alfa (N=18)	Olipudase alfa-olipudase alfa (N=18)	Olipudase alfa-olipudase alfa (N=18)	Olipudase alfa-olipudase alfa (N=18)
Parameter	Trial Baseline (Mean ±SD)	Year-1 (Mean ±SD)	LS mean % change from baseline at Year 1 (±SE)	Year-2 (Mean ±SD)	LS mean % change from baseline at Year 2 (±SE)*	Trial Baseline (Mean ±SD)	Year-1 (Mean ±SD)	LS mean % change from baseline at Year 1 (±SE)*	Year-2 (Mean ±SD)	LS mean % change from baseline at Year 2 (±SE)*
% predicted DLco	48.5 ±10.8 (n=18)	49.9 ±11.1 (n=17)	3.0 ±3.4 (n=17)	61.9 ±11.4 (n=10)	28.0 ±6.2% (n=10)	49.4 ±11.0 (n=18)	59.4 ±12.5 (n=17)	22.2 ± 3.4 (n=17)	66.9 ±15.4 (n=10)	28.5 ±6.2%, (n=10)
Spleen volume (MN)	11.2 ±3.8 (n=18)	11.2 ±4.2 (n=17)	0.5 ±2.5 (n=17)	7.7 ±2.9 (n=11)	-36.0 ±3.0% (n=11)	11.7 ±4.9 (n=18)	7.2 ±3.6 (n=18)	39.5 ±2.41 (n=18)	6.0 ±2.7 (n=14)	-47.0 ±2.7%, (n=14)
Liver volume (MN)	1.62 ±0.5 (n=18)	1.6 ±0.5 (n=17)	-1.3 ± 2.5 (n=17)	1.2 ±0.3 (n=11)	-30.7 ±2.5% (n=11)	1.44 ±0.3 (n=18)	2.0 ±0.2 (n=17)	-27.8 ±2.5 (n=17)	2.0 ±0.1 (n=14)	-33.4 ±2.2% (n=14)
Lung HRCT ground glass appearance score	0.5 ±0.6 (n=18)	0.7 ±0.7 (n=17)	0.1 ±0.1 (n=17)	0.2 ±0.4 (n=14)	-0.4 ±0.1 (n=14)	0.7 ±0.7 (n=18)	0.2 ±0.3 (n=18)	-0.4 ± 0.1 (n=18)	0.1 ±0.3 (n=16)	-0.5 ± 0.1 (n=16)
ALT (IU/L)	44.7 ±30.8 (n=18)	42.2 ±25.4 (n=16)	-0.5 ± 8.9 (n=16)	17.3 ±6.8 (n=15)	-45.2 ± 9.1 (n=15)	40.8 ±28.3 (n=18)	20.5 ±9.9 (n=18)	-36.5 ±8.4 (n=18)	19.7 ±8.5 (n=12)	-45.2 ±9.1 (n=12)
HDL cholesterol (mg/dL)	20.7 ±9.8 (n=18)	19.9 ±7.9 (n=16)	5.6 ±7.2 (n=16)	30.7 ±12.7 (n=14)	59.7 ±9.7 (n=14)	23.8 ±8.4 (n=18)	31.5 ±9.4 (n=18)	40.0 ±6.8 (n=18)	38.6 ±11.2 (n=12)	64.4 ±10.5 (n=12)
LDL cholesterol (mg/dL)	154.9 ±65.1 (n=17)	137.3 ±34.0 (n=15)	4.5 ± 7.1 (n=14)	106.5 ±36.8 (n=14)	-27.5 ± 6.8 (n=13)	137.4 ±28.6 (n=18)	99.5 ±27.3 (n=18)	-39.7 ±6.3 (n=18)	105.5 ±41.9 (n=12)	-23.0 ±7.1 (n=12)

*Abbreviations: ALT=alanine transaminase; DLco= diffusing capacity in lung for carbon monoxide HDL=high density lipoprotein; HRCT=high-resolution computed tomography; LDL=low density lipoprotein; LS=least squares; MN=multiples of normal; SD=standard deviation; SE=standard error *All LS Mean change values after olipudase alfa treatment were statistically significant (P<0.05)*

SS-069 / 39. Ulusal Gastroenteroloji Haftası

NAFD ile İlişkili İleri Fibrozisin Tespitinde İnvaziv Olmayan Testlerin Kombinasyonu Tek Başına MR Elastografiden Daha Üstün Değildir

Serkan Duman[1], Mesut Gümüşsoy[1], Diğdem Kuru[2], Saba Kiremitci[3], Hale Gökcan[1], Emin Bodakçı[1], Zeynep Ellik[1], Bahar Ulaş[1], Atilla Halil Elhan[4], Berna Savaş[3], Ayşe Erden[2], Ramazan İdilman[1]

[1]Ankara Üniversitesi Tıp Fakültesi, Gastroenteroloji Bilim Dalı, Ankara, Türkiye.
[2]Ankara Üniversitesi Tıp Fakültesi, Radyoloji Anabilim Dalı, Ankara, Türkiye.
[3]Ankara Üniversitesi Tıp Fakültesi, Patoloji Anabilim Dalı, Ankara, Türkiye.
[4]Ankara Üniversitesi Tıp Fakültesi, Biyoistatistik Anabilim Dalı, Ankara, Türkiye.

Giriş ve Amaçlar: Alkole bağlı olmayan yağlı karaciğer hastalığında (NAFLD), karaciğer fibrozunun değerlendirilmesinde, invaziv olmayan testlerin kombinasyonunun birbirine üstünlüğü belirsizdir. Bu çalışmanın amacı, Manyetik Rezonans Elastografi (MRE) ve Transient Elastografi (TE) ile MRE ve FIB-4 indeks kombinasyonunun ileri fibrozisin saptanmasında birbirlerine ve tek başına MRE'ye üstünlüklerini karşılaştırmaktı.

Yöntemler: Çalışma tek merkezli olup 119 karaciğer biyopsisi yapılmış hasta analize dahil edildi. Histopatolojik değerlendirmede NASH CRN Skorlama sistemi kullanıldı. Karaciğer sertliği, titreşim kontrollü TE ile FibroScan probu (Echosens, Paris, Fransa) ve 1.5-T sistem MRE aracılığıyla ölçüldü. İleri fibrozis, >=evre 2 fibrozis olarak tanımlandı. MRE, TE ve FIB-4 indeksinin ileri fibrozis eşik değerleri sırasıyla 3,2 kPa, 9,0 kPa ve 1,6 idi.

Bulgular: Hastaların ortalama yaşı 53, cinsiyeti ağırlıklı olarak kadındı (%68). Altmış beş hastada (%55) evre 2 fibrozis saptandı. MRE ile karaciğer biyopsisi arasındaki ortanca süre 30 gündü. MRE, TE ve FIB-4 indeksinin, ileri fibrozisin saptanmasında doğruluk oranları yüksek saptandı (sırasıyla p=<0,001, 0,014 ve 0,014). MRE, TE ve FIB-4 indeksi, sırasıyla 0,848±0,036 (%95 güven aralığı [GA]: 0,778–0,918, p<0,001), 0,632±0,052 (%95GA: 0,529–0,735, p=0,012) ve 0,664±0,051 (%95GA: 0,564–0,764, p=0,001) AUROC değeri ile anlamlı derecede doğruluk gösterdi. MRE'nin tanısal performansı TE (AUC farkı: 0,216±0,295, p<0,001) ve FIB-4 indeksine (AUC farkı: 0,184±0,293, p= 0,001) kıyasla daha üstündü. MRE'nin pozitif prediktif değeri %91,7 idi (%95 GA: %80,4-%96,7). MRE ve TE kombinasyonu veya MRE ve FIB-4 indeksi kombinasyonu; tek başına MRE'den üstün değildi (sırasıyla p= 0,880 ve p= 0,457).

Sonuç: İleri fibrozisi olan NAFLD hastalarının invazif olmayan tanısında tek başına MRE kullanılmalıdır.

Anahtar Kelimeler: MRE, NAFLD, fibrozis, tanı

A Combination Of Non-Invasive Tests In Detection Of NAFLD-Related Advanced Fibrosis Is Not Superior To MRE Alone

Serkan Duman[1], Mesut Gümüşsoy[1], Diğdem Kuru[2], Saba Kiremitci[3], Hale Gökcan[1], Emin Bodakçı[1], Zeynep Ellik[1], Bahar Ulaş[1], Atilla Halil Elhan[4], Berna Savaş[3], Ayşe Erden[2], Ramazan İdilman[1]

[1]Ankara University School of Medicine, Department of Gastroenterology, Ankara, Turkey.
[2]Ankara University School of Medicine, Department of Radiology, Ankara, Turkey.
[3]Ankara University School of Medicine, Department of Pathology, Ankara, Turkey.
[4]Ankara University School of Medicine, Department of Biostatistics, Ankara, Turkey.

Background and Aims: The superiority of combination of non-invasive tests for assessment of liver fibrosis in patients with non-alcoholic fatty liver disease (NAFLD) is unclear. The aims of the present study were to investigate the superiority of combination of magnetic resonance elastography (MRE) and transient elastography (TE) or MRE and FIB-4 index or MRE alone in the detection of advanced fibrosis in patients with NAFLD.

Methods: 119 consecutive patients with NAFLD were included into analysis. Histological samples were interpreted using NASH CRN Scoring system. Liver stiffness was measured by vibration-controlled TE

using a FibroScan probe (Echosens, Paris, France) and MRE with a 1.5-T MR system. Advanced fibrosis was defined as >=stage 2 fibrosis. The cut-off points for MRE, TE and FIB-4 index for advanced fibrosis were 3.2 kPa, 9.0 kPa and 1.6, respectively.

Results: The mean age of patients was 53 years. Sixty-five patients (55%) diagnosed with stage 2 fibrosis. The median interval between MRE and liver biopsy was 30 days. MRE, TE and FIB-4 index demonstrated a significant accuracy for the detection of significant fibrosis (p=<0.001, 0.014 and 0.014, respectively). MRE, TE and FIB-4 index demonstrated significant accuracy with an AUROC of 0.848±0.036 (p<0.001), 0.632±0.052 (p=0.012) and 0.664±0.051 (p=0.001), respectively. Diagnostic performance of MRE was superior than TE (p<0.001) and FIB-4 index (p=0.001). A combination MRE and TE or MRE and FIB-4 index were not superior than MRE alone (p=0.880 and p=0.45, respectively).

Conclusion: MRE alone is accurately used for non-invasive identification of NAFLD patients with a advanced fibrosis.

Keywords: MRE, NAFLD, fibrosis, diagnosis

SS-070 / 39. Ulusal Gastroenteroloji Haftası

Alkol Dışı Yağlı Karaciğer Hastalığı Doğal Seyri: Ardışık İkili Karaciğer Biyopsilerinin Karşılaştırılması

Mesut Gümüşsoy[1], Dilara Turan Gökçe[4], Merve Ekelik[2], Saba Kiremitçi[3], Emin Bodakçi[1], Serkan Duman[1], Zeynep Ellik[1], Tuğçe Güvenir[1], Erdem Er[1], Fatih Karakaya[1], Hale Gökcan[1], Ramazan İdilman[1]

[1]Ankara Tıp Fakültesi, Gastroenteroloji Bilim Dalı
[2]Ankara Tıp Fakültesi, İç Hastalıkları Anabilim Dalı
[3]Ankara Tıp Fakültesi, Patoloji Bilim Dalı
[4]Ankara Şehir Hastanesi, Gastroenteroloji Bilim Dalı

Amaç: Bu çalışma, iki karaciğer(KC) biyopsisi yapılan alkol dışı yağlı karaciğer hastalarında (NAFLD) histolojik özellikler ile hastalık durumu arasındaki ilişkiyi değerlendirmek amacı ile yapılmıştır. **Yöntem**: Ocak 2001 ile Aralık 2021 arasında tek merkezli yapılan çalışmada, iki ardışık KC biyopsisi olan 116 NAFLD hastası çalışmaya alındı, ağırlıklı olarak erkek cinsiyet (%52) mevcuttu. NAFLD tanısı biyokimyasal, radyolojik ve histolojik kriterlere göre koyuldu. Hastalara diyet ve egzersiz programı uygulandı. KC biyopsi örnekleri nonalkolik steatohepatit CRN skorlama sistemi kullanılarak değerlendirildi. Anlamlı fibroz >=evre 2 fibrozis olarak tanımlandı. Ortanca takip süresi 123(11-244) aydı. **Bulgular:** Tanı anında ortanca yaş 51(34-86) olup, hastaların %22'sinde diabetes mellitus(DM), %66'sında hiperlipidemi(HL) ve %33'ünde hipertansiyon(HT) mevcuttu. Üç hastada kardiyovasküler hastalık öyküsü vardı. Ortanca serum AST, ALT ve GGT seviyeleri 35U/L(16-146), 57U/L(17-352) ve 47U/L(17-352) idi. Seksen yedi (%75) hastada başlangıçtaki KC biyopsisinde hepatik fibrozis izlendi. Yirmi (%17) hastada önemli fibrozis (>=F2), 9'unda(%8) ileri fibrozis (F3 ve F4) ve 2(%2) hastada kompanse siroz saptandı.
İki biyopsi arasındaki ortanca süre 33 ay(6-183) idi. Başlangıçtan takip süresinin sonuna kadar 22(%19) hastada fibrozisin gerilediği, 66(%57) hastada değişiklik olmadığı, 28(%24) hastada ilerleme olduğu izlendi (Tablo 1). Belirgin fibrozisin %17'den %25'e ilerlediği, 9(%8) hastada yeni başlangıçlı sirozun geliştiği görüldü. Beş(%4) hastanın başlangıç biyopsilerinde önemli fibrozis vardı. Hastaların 3'ünde(%3) yeni başlayan dekompansasyon, 28'inde(%24) DM, 21'inde(%18) HL ve 19'unda(%16) HT, 10'unda(%9) kronik böbrek hastalığı gelişti. Onüç(%9) hastada kardiyak olay öyküsü vardı. Oniki(%10) hastada karaciğer dışı malignite, 2(%2) hastada hepatosellüler karsinom gelişti. Altı(%5) hasta hayatını kaybetti.

Sonuç: NAFLD potansiyel olarak ilerleyici bir hastalıktır ve hepatik ve ekstrahepatik olaylarla ilişkilidir.

Anahtar Kelimeler: nonalkolikyağlı karaciğer hastalığı, NASH, hepatik fibrozis

Natural Dısease Outcome In Patıent Wıth Nonalcoholıc Fatty Lıver Dısease: A Study Wıth Paıred Lıver Bıopsıes

Mesut Gümüşsoy[1], Dilara Turan Gökçe[4], Merve Ekelik[2], Saba Kiremitçi[3], Emin Bodakçi[1], Serkan Duman[1], Zeynep Ellik[1], Tuğçe Güvenir[1], Erdem Er[1], Fatih Karakaya[1], Hale Gökcan[1], Ramazan İdilman[1]

[1]Ankara Faculty of Medicine, Department of Gastroenterology
[2]Ankara Faculty of Medicine, Department of Internal Medicine
[3]Ankara Faculty of Medicine, Department of Pathology
[4]Ankara City Hospital, Department of Gastroenterology

Backround: The aim of the study was to assess relationship between histological features and disease outcome in patients with non-alcoholic fatty liver disease(NAFLD) using paired liver biopsies.

Methods: This is a single-center study.Between January 2001 and December 2021, we reviewed 116 patients(male/female:61/55) with NAFLD,who had paired sequential liver biopsies.Biopsy samples were assessed using NASH CRN Scoring system. Significant fibrosis was defined as >=stage 2 fibrosis.The median follow-up period was 123 months.

Results: Patients median age was 51 years, and 22% had diabetes mellitus (DM), 66% had hyperlipidemia(HL) and 33% had hypertension(HT).Three patients had a history of cardiovascular disease(CVD).Median serum AST, ALT and GGT levels were 35.5U/L(16-146), 57U/L(17-352) and 47.5U/L(17-352).Eighty-seven patients(75%) had hepatic fibrosis at baseline biopsy:20(17%) had significant fibrosis(>=F2), 9(8%) had advanced fibrosis(F3 and F4), and 2 patients were compensated cirrhosis.
The median interval between two biopsies was 33 months.From baseline to the end of the follow-up period, fibrosis regressed in 22 patients, no changed in 66 patients and progressed in 28 patients(Table 1).The proportion of significant fibrosis was increased from 17% to 25%. Nine patients developed new-onset cirrhosis:5 of them had significant fibrosis at their baseline biopsies.Three patients had a new-onset decompensation event. New-onset DM was developed in 28(24%) patients, HL in 21(18%) patients, and HT in 19(16%) patients.A total of 13(9%) patients had a history of a CVD.Extrahepatic malignancy developed in 12 patients,whereas hepatocellular carcinoma developed in two patients. Six patients died.
In Conclusion: NAFLD is a potentially progressive disease and is associated with hepatic and extrahepatic events.

Keywords: Nonalcoholic fatty liver disease, nonalcoholic steatohepatitis, hepatic fibrosis

Karaciğer fibrozunun takipteki seyri
Liver fibrosis stage at baseline and end of follow up

		Follow up Fibrosis Stage, n(%)					
		F0	F1	F2	F3	F4	Total
Baseline Fibrosis n(%)	F0	29 (25)	13(11)	3(3)	3(2)	0	48(41)
	F1	15(13)	25(21)	6(5)	2(2)	0	48(41)
	F2	3(3)	2(2)	5(4)	1(1)	0	11(10)
	F3	0	1(1)	1(1)	5(4)	0	7(6)
	F4	0	0	0	0	2(2)	2(2)
Total		47(%41)	41(%35)	15(%13)	11(%9)	2(%2)	116(%100)

Table-1:Liver fibrosis stage at baseline end of follow-up

SS-071 / 39. Ulusal Gastroenteroloji Haftası]

Yaşlı Hepatosellüler Karsinomalı Hastalarda Radyoembolizasyonun Güvenilirliği ve Etkinliği: Tek Merkez Deneyimi

Ümit Karaoğullarından, Sedef Kuran, Oğuz Üsküdar, Yüksel Gümürdülü, Emre Odabaş, Hasan Selim Güler

Çukurova Üniversitesi Gastroenteroloji Bölümü

Amaç: Hepatosellüler karsinom (HSK), en sık görülen 7. kanser olup, kansere bağlı ölümlerde ikinci en sık nedenidir. HSK tedavisi için, lokal tedaviler (ablasyon, transarteriyel kemoembolizasyon [TACE] ve transarteriyel radyoembolizasyon [TARE]), cerrahi tedaviler (rezeksiyon, transplantasyon), sistemik tedaviler ve destekleyici tedavi seçenekleri vardır. Yaşlı hastalar, hem performans durumu nedeniyle hemde ek komorbid hastalıkları nedeniyle oldukça kırılgan ve kritik hastalardır. Bu mevcut durumlar yaşlı hastalarda tedavi seçimini çok etkilemektedir. Bu çalışmada hepatosellüler karsinomalı yaşlı hastalarda transarteriyel radyoembolizasyonun (TARE) etkinliğini ve güvenilirliğini belirlemeyi amaçladık.

Gereç-Yöntem: 2013-2022 yılları arasında radyolojik ve/veya histolojik olarak HSK tanısı konulup, >18 yaş üstü, en az 1 kez radyoembolizasyon yapılan hastalar tarandı. 92 genç hasta (<70 yaş) ve 56 yaşlı (>=70) hasta çalışmaya dahil edildi. Demografik veriler, etyolojik ve komorbid hastalıklar, tümör morfolojik bulguları, TARE hedefleri açısından değerlendirdik.

Bulgular: Yaşlı hastalarda erkek dominansının daha az olduğunu gördük. Etyolojik faktörler, tümör morfolojik özellikler, sirotik zemin, CPC ve BCLC açısından fark izlenmedi. Yan etkiler ve yaşam süresi açısından fark izlenmedi. TARE yanıt oranları da benzerdi. TARE yanıtı üzerine tek etkili faktör olarak ECOG olduğunu gördük. Yaşam süresi üzerine sadece portal invazyon etkili olduğunu gördük. Multivaryant analizlerde bağımsız risk faktörleri izlemedik.

Sonuç: Yaşlı hastalarda TARE tolere edilebilen, etkili bir yöntem olarak görülmektedir. Bu durumda, oldukça frajil hasta grubu olan yaşlı hastalarda, TARE kararı verirken yaşı tek başına bir sınırlılık olarak almamak gerektiği düşünülmelidir. Bu durumu daha standartize edebilmek için TARE'nin güncel prosedürü ve HSK tanısında güncel gelişmeler doğrultusunda, TARE'nin yaşlılarda güvenlik profilini belirlemek için prospektif multicenter çalışmalara ihtiyaç vardır.

Anahtar Kelimeler: hepatosellüler karsinoma, etkinlik, güvenilirlik, radyoembolizasyon, yaşlı hastalar

Safety and Efficacy of Radioembolization in Elderly Patients with Hepatocellular Carcinoma: A Single Center Experience

Ümit Karaoğullarından, Sedef Kuran, Oğuz Üsküdar, Yüksel Gümürdülü, Emre Odabaş, Hasan Selim Güler

Cukurova University Gastroenterology Department

Objective: Hepatocellular carcinoma (HCC) is the 7th most common cancer and the second most common cause of cancer-related deaths. Elderly patients are very fragile and critically ill, both because of their performance status and because of their comorbid diseases. These existing conditions greatly affect the choice of treatment in elderly patients. In this study, we aimed to determine the efficacy and safety of transarterial radioembolization (TARE) in elderly patients with hepatocellular carcinoma.

Materials-Methods: Patients who were diagnosed with HCC radiologically and/or histologically between 2013 and 2022 and were older than 18 years of age and had at least one radioembolization were screened. 92 young patients (<70 years) and 56 elderly (>=70) patients were included in the study. We evaluated demographic data, etiological and comorbid diseases, tumor morphological findings, TARE targets.

Results: We found that male predominance was less in elderly patients. There was no difference in terms of etiological factors, tumor morphological features, cirrhotic background, CPC and BCLC. No difference was observed in terms of side effects and life expectancy. TARE response rates were also

similar. We found that ECOG was the only effective factor on TARE response. We found that only portal invasion was effective on life expectancy.

Conclusion: TARE seems to be a tolerable and effective method in elderly patients. In this case, it should be considered that age alone should not be considered as a limitation when making a TARE decision in elderly patients, who are a highly fragile patient group.

Keywords: hepatocellular carcinoma, efficacy, safety, radioembolization, elderly patients

Hastaların demografik, etyolojik ve laboratuar bulguları

	<70 yaş	>=70 yaş	p değeri
Sayı	92	56	
yaş	60 (55-66)	75 (74-78)	<0.001
erkek	82.2 (%)	67.9 (%)	0.046
sirotik zemin	75.6 (%)	82.1 (%)	0.349
soliter tümör	62.2 (%)	60.7 (%)	0.855
multinoduler	37.8 (%)	39.3 (%)	0.855
MTD	6.9	6.55	0.994
portal invazyon	31.1 (%)	32.1 (%)	0.89
AFP>400	40 (%)	21.4 (%)	0.02
TARE sağ lob	64.4 (%)	60.7 (%)	0.650
TARE sol lob	35.6 (%)	39.3 (%)	0.650
albumin	3.9	3.7	0.358
total bilirubin	0.89	0.78	0.723
INR	1.1	1.05	0.009
BCLC B	48.9 (%)	46.4 (%)	0.239
BCLC C	46.7 (%)	53.6 (%)	0.239
BCLC D	4.4 (%)	0 (%)	0.239
HBV	44.4 (%)	35.7 (%)	0.201
HCV	26.7 (%)	25 (%)	0.201
NASH	22.2 (%)	21.4 (%)	0.201
CHİLD A	93.3 (%)	92.9 (%)	1
CHİLD B	6.7 (%)	7.1 (%)	1
DM	22.2 (%)	10.7 (%)	0.07
HT	26.7(%)	35.7 (%)	0.247
KAH	13.3(%)	14.3 (%)	0.871
KBY	2.2 (%)	14.3 (%)	0.007
tam yanıt	51.1 (%)	39.3 (%)	0.335
parsiyel yanıt	42.2 (%)	50 (%)	0.335
progrese	6.7 (%)	10.7(%)	0.335
survey	9 (ay)	8.5 (ay)	0.759

Demographic, etiologic, and laboratory findings of the patients

	<70 age	>=70 age	p value
number	92	56	
age	60 (55-66)	75 (74-78)	<0.001
male	82.2 (%)	67.9 (%)	0.046
cirrhotic background	75.6 (%)	82.1 (%)	0.349
solitary tumor	62.2 (%)	60.7 (%)	0.855
multinodular tumor	37.8 (%)	39.3 (%)	0.855
MTD	6.9	6.55	0.994
portal invasion	31.1 (%)	32.1 (%)	0.89
AFP>400	40 (%)	21.4 (%)	0.02
TARE right lobe	64.4 (%)	60.7 (%)	0.650
TARE left lobe	35.6 (%)	39.3 (%)	0.650
albumin	3.9	3.7	0.358
total bilirubin	0.9	0.78	0.723
INR	1.1	1.05	0.009
BCLC B	48.9 (%)	46.4 (%)	0.239
BCLC C	46.7 (%)	53.6 (%)	0.239
BCLC D	4.4 (%)	0 (%)	0.239
HBV	44.4 (%)	35.7 (%)	0.201
HCV	26.7 (%)	25 (%)	0.201
NASH	22.2 (%)	21.4 (%)	0.201
CHİLD A	93.3 (%)	92.9 (%)	1
CHİLD B	6.7 (%)	7.1 (%)	1
DM	22.2 (%)	10.7 (%)	0.07
HT	26.7 (%)	35.7 (%)	0.247
CAD	13.3 (%)	14.3 (%)	0.871
CRD	2.2 (%)	14.3 (%)	0.07
total response	51.1 (%)	39.3 (%)	0.335
partial response	42.2 (%)	50 (%)	0.335
pogression	6.7 (%)	10.7(%)	0.335
survey	9 (month)	8.5 (month)	0.759

TARE Yan Etkileri

	<70 yaş	>=70 yaş	p değeri
bulantı kusma	33.3 (%)	32.1 (%)	0.882
halsizlik	37.8 (%)	35.7 (%)	0.802
ateş	11.1 (%)	8.9 (%)	0.784
HES	2.2 (%)	3.6 (%)	0.638
karın ağrısı	26.7 (%)	21.4 (%)	0.475
ABY	11.1 (%)	10.7 (%)	0.941
gastroduodenal ülser	4.4 (%)	3.6 (%)	1.00
kolesistit	4.4 (%)	3.6 (%)	1.00
biliyer komplikasyon	13.3 (%)	10.7 (%)	0.640
assit	11.1 (%)	7.1 (%)	0.567
ölüm	2.2 (%)	3.6 (%)	0.638
post-TARE albumin	3.6	3.5	0.809
post-TARE bilirubin	0.96	0.83	0.346

TARE Side Effects

	<70 age	>=70 age	p value
nuse-vomitting	33.3 (%)	32.1 (%)	0.882
fatique	37.8 (%)	35.7 (%)	0.802
fever	11.1 (%)	8.9 (%)	0.784
HES	2.2 (%)	3.6 (%)	0.638
stomach ache	26.7 (%)	21.4 (%)	0.475
ARD	11.1 (%)	10.7 (%)	0.941
gastroduodenal ulcer	4.4 (%)	3.6 (%)	1.00
cholecystitis	4.4 (%)	3.6 (%)	1.00
biliary complications	13.3 (%)	10.7 (%)	0.640
ascites	11.1 (%)	7.1 (%)	0.567
death	2.2 (%)	3.6 (%)	0.638
post-TARE albumin	3.6	3.5	0.809
post-TARE bilirubin	0.96	0.83	0.346

SS-072 (39. Ulusal Gastroenteroloji Haftası
Otoimmün hepatit hastalarının özellikleri ve yaşam süresiyle ilişkili faktörler

Büşra Çetinel[1], Fulya Günşar[2], İlker Turan[2], Zeki Karasu[2], Galip Ersöz[2], Ulus Salih Akarca[2]

[1]Ege Üniversitesi Tıp Fakültesi,İç hastalıkları Ana Bilim Dalı,İzmir
[2]Ege Üniversitesi Tıp Fakültesi,İç hastalıkları Ana Bilim Dalı,Gastroenteroloji Bilim dalı,İzmir

Otoimmün hepatit (OİH), sıklıkla kadınlarda görülen, kronik, sinsi, ilerleyici bir karaciğer hastalığıdır. İmmünsupresif tedaviye iyi cevap vermekle birlikte, siroz aşamasında tanınan hastalarda prognozu kötü olabilir.
Amacımız OİH ve OİH+PBK özellikli hastaların başvuru anındaki ve takiplerindeki özelliklerini saptamak,yaşam süreleri ile ilişkili faktörleri belirlemekti.
Hepatoloji polikliniğinde 1995-2021 yıllarında takip edilen OİH/OİH+PBK tanılı hastaların başvuru esnasındaki ve 3. yıldaki demografik, klinik ve laboratuvar özellikleri, tedavi cevapları kaydedildi. 211 OİH, 80 OİH+PBK hastası değerlendirmeye alındı. K/E oranı 5.1, yaş 46.0±14.2 yıl idi. Hastaların %25.1'inde başka otoimmün hastalık vardı. %70.6 hasta sürekli remisyonda, %24.4'ü ataklarla seyretti, %4'ü remisyona girmedi. %40 hastada steroid hiç kesilemedi, %18.4 hastada immün supresifler kesilebildi.
Ortalama yaşam süreleri 22.2±0.7 yıl olarak hesaplandı. On yılda hastaların %91.4'ü hayattaydı. Başvurudaki yaş, albumin ve siroz varlığı 10 yıllık yaşam süresiyle ilişki gösterdi (Şekil). 3. yıl verileri dahil edildiğinde çoklu regresyon analizinde yaş, tanıda total protein, 3. Yıl ALP, siroz varlığı ve steroidi kesememe özellikleri 10 yıllık yaşamla ilişkili bulundu.
OİH hastalarımız ortalama 22 yıllık yaşam süreleriyle iyi prognoz göstermektedir. Başvuruda siroz olması, ileri yaş, steroidin kesilememesi başlıca kötü prognoz habercileridir.

Anahtar Kelimeler: Otoimmün hepatit, otoimmün karaciğer hastalığı, karaciğer nakli, prognostik skor

Characteristics of patients with autoimmune hepatitis and factors associated with life expectancy

Büşra Çetinel[1], Fulya Günşar[2], İlker Turan[2], Zeki Karasu[2], Galip Ersöz[2], Ulus Salih Akarca[2]

[1]Ege University Faculty of Medicine, Department of Internal Medicine, İzmir
[2]Ege University Faculty of Medicine, Department of Internal Medicine, Department of Gastroenterology, Izmir

Autoimmune hepatitis (AIH) is chronic, insidious, progressive liver disease that is frequently seen in women. Although it responds well to immunosuppressive therapy, patients diagnosed at the stage of cirrhosis may have poor prognosis.
Our aim was to determine the characteristics of the patients with AID and AID+PBK at the time of admission and at follow-up, and to determine the factors associated with their life span.Demographic, clinical,laboratory characteristics and treatment responses of the patients diagnosed with AIH/AIH+PBK followed in the hepatology outpatient clinic between 1995 and 2021 were recorded. 211 patients with AIH and 80 patients with AIH+PBC were evaluated. The F/M ratio was 5.1, the age was 46.0±14.2 years. Another autoimmune disease was present in 25.1% of the patients. 70.6% of the patients were in continuous remission, 24.4% were with attacks, 4% were not in remission. Steroid could not be stopped in 40% of patients, immunosuppressives could be stopped in 18.4% of patients. The mean life span was calculated as 22.2±0.7 years. At ten years, 91.4% of patients were alive. Age at admission, albumin, and presence of cirrhosis correlated with 10-year survival (Figure). When the 3rd year data were included, age in multiple regression analysis, total protein at diagnosis, 3rd year ALP, presence of cirrhosis and inability to discontinue steroids were found to be associated with 10 years of survival.
Our AIH patients show a good prognosis with an average life expectancy of 22 years. Cirrhosis, advanced age, and inability to discontinue steroids are the main predictors of poor prognosis.

Keywords: Autoimmune hepatitis, autoimmune liver disease, liver transplant, prognostic score

Tanı anındaki değerler ile 10 yıllık ölüm oranını ön görebilme
Predicting the 10-year mortality rate with the values at the time of diagnosis

	Tek değişkenli analiz			Çok değişkenli analiz		
Variable	**OR**	**%95 CI**	**p**	**OR**	**%95 CI**	**p**
Yaş	1,0421	1,0074-1,0779	0,0169	1,042	1,0036-1,0819	0,0319
Tanıda albümin	0,286	0,1410-0,5804	0,0005	0,3535	0,1617-0,7732	0,0092
Tanıda total protein	0,6194	0,3958-0,9692	0,036	-	-	-
Tanıda HDL	0,9712	0,9449-0,9981	0,036	-	-	-
Siroz varlığı	12	4,5517-31,6365	<0,0001	11,1263	3,8668-32,0150	<0,0001

SS-073 / 39. Ulusal Gastroenteroloji Haftası

Kronik karaciğer hastalığının tanı ve evrelemesinde non-invaziv serum fibrozis biyobelirteçlerine görüntülemenin katkısı

Gülçin Yılmaz[1], İdris Kurt[2], Ali Rıza Soylu[3], Hüseyin Ahmet Tezel[3]

[1]Kastamonu Eğitim Ve Araştırma Hastanesi, İç Hastalıkları
[2]Kastamonu Eğitim Ve Araştırma Hastanesi, Gastroenteroloji
[3]Trakya Üniversitesi Tıp Fakültesi, Gastroenteroloji Bilim Dali, Edirne

Amaç: Kronik karaciğer hastalığı tanısı ile takipli hastalarda serum fibrozis biyobelirteçlerini ve ultrasonografik görüntülemeleri kullanarak fibrozis tayinini en doğru şekilde yapabilen yeni bir model geliştirmek, karaciğer hastalığının prognozunu girişimsel işlem yapmaksızın öngörebilmek. Gereç-Yöntem: Trakya Üniversitesi Tıp Fakültesi Hastanesi gastroenteroloji polikliniğinde takipli, 2015-2020 tarihleri arasında HBV ve HCV etiyolojisi ile karaciğer parankim biyopsisi yapılan, 18 yaşından büyük hastalar dahil edildi.

Bulgular: 259 hastanın laboratuvar, ultrasonografi ve karaciğer biyopsi sonuçları incelendi. Hastaların medyan yaşı; 54(19-90) iken, 153(%59,1)'ü erkek, 106(%40.9)'sı kadındı. Hastaların %6,2(n=16)'sinde ultrasonografi sonucunda dalakta büyüme, %22,8(n=59)' inde karaciğerde heterojenite, %5(n=13)'inde mikrolobülasyon, %12,7 (n=33)'sinde hepatosteatoz saptandı. Hastaların APRI, GUCI, FIB-4 skorlarının medyan değerleri sırasıyla; 0,6 (0-21,8) ve 0,6 (0-26,2), 1,6 (0,2-8,5) bulundu. İshak Fibrozis >=3 için APRI, GUCI ve FIB-4 indekslerinin tanısal performanslarını iyileştirmek amacıyla lojistik regresyon analizi ile ultrasonografi bulgularının etkileri incelendi. Fibrozis >=3 ayrımının saptanmasında FIB-4 indeksine hepatosteatoz ve mikrolobülasyon bulguları eklenerek FIB4u olarak isimlendirilen yeni model oluşturuldu:FIB4u=1/(1+e^(-(-1,456+0,534xFIB-4+1,535xKaraciğerde mikrolobülasyon+0,897xKaraciğerde hepatosteatoz))).Bakılan AUC değerlerinde sırasıyla; (FIB4u 0,760 (%95 GA: 0,702-0,818), p<0,001), FIB-4 (0,753 (%95 GA: 0,694-0,812), p<0,001), GUCI (0,676 (%95 GA: 0,611-0,741), p<0,001) ve APRI (0,667 (%95 GA: 0,601-0,732), p<0,001) saptandı. FIB-4 ve FIB4u indeksleri APRI ve GUCI indekslerine göre anlamlı derecede daha yüksek performans gösterdi (Sırasıyla; p=0,001, p=0,003).

Sonuç: FIB-4' e karaciğerde hepatosteatoz ve mikrolobülasyon parametreleri eklenerek "FIB4u" olarak adlandırdığımız yeni bir model oluşturuldu. İshak fibrozis evresi>=3 olan hastalarda FIB4u'un AUC değerleri GUCI ve APRI' ye göre daha yüksek performans sergilediği saptandı.

Anahtar Kelimeler: APRI, GUCI, FIB-4, Non invaziv İndeks, Karaciğer Fibrozisi

The contribution of imaging to non-invasıve serum fibrosis biomarkers in the diagnosis and staging of chronic liver disease

Gülçin Yılmaz[1], İdris Kurt[2], Ali Rıza Soylu[3], Hüseyin Ahmet Tezel[3]

[1]Kastamonu Research And Training Hospital, İnternal Medicine
[2]Kastamonu Research And Training Hospital, Gastroenterology
[3]Department of Gastroenterology and Hepatology, Trakya University, Edirne, Turkey

Objective: To develop a new model that can determine fibrosis in the most accurate way using serum fibrosis biomarkers and ultrasonographic imaging in chronic liver disease patients, and to predict the prognosis without any intervention.

Materials-Methods: Patients aged 18 years and above were followed up at Trakya University Faculty of Medicine in gastroenterology clinic, and including those that underwent liver parenchymal biopsy with HBV and HCV etiology between 2015-2020.

Results: Laboratory, ultrasonography and liver biopsy results of 259 patients were analyzed. Median age of patients being 54(19-90), 153(59.1%) were male and 106(40.9%) female. Spleen enlargement in 6.2%(n=16), heterogenecity in 22.8% (n=59), microlobulation in 5%(n=13), hepatosteatosis in12.7%(n=33) was found in ultrasonography reports. The median values of the patients's APRI, GUCI, FIB-4 scores were, 0.6 (0-21.8), 0.6 (0-26.2), 1.6 (0.2-8.5) respectively. In order to improve the

diagnostic performance of APRI, GUCI and FIB-4 indices for biopsy of those in Ishak Fibrosis score of>=3, ultrasonography fingings were included in logistic regression analysis. A new model, named FIB4u, was created by adding hepatosteatosis and microlobulation findings to the FIB-4 index in determining fibrosis of >=3:
FIB4u=1/(1+e^(-(-1,456+0,534xFIB-4+1,535xliver microlobulation+0,897xliver hepatosteatosis))). The AUC(Area Under Curve) values were FIB4u: 0.760(95% CI: 0.702-0.818),p<0.001; FIB-4:0.753(95% CI: 0.694-0.812),p<0.001; GUCI:0.676(%) 95 CI: 0.611-0.741),p<0.001 and APRI:0.667(95% CI: 0.601-0.732),p<0.001. FIB-4 and FIB4u indices performed significantly higher than APRI and GUCI indices (Respectively; p=0.001, p=0.003).

Conclusion: It was determined that the AUC values of FIB4u showed higher performance than GUCI and APRI in patients with Isaac fibrosis stage of >=3.

Keywords: APRI, GUCI, FIB-4, Non-invasive Index, Liver Fibrosis

SS-074 / 39. Ulusal Gastroenteroloji Haftası
Kronik Hepatit C Hastalarında Hepatosellüler Karsinom Gelişiminin Risk Tahmini İçin Nomogram

Hakan Basır, Zekiye Nur Harput, Serkan Yaraş, Osman Özdoğan, Enver Üçbilek, Fehmi Ateş, Orhan Sezgin, Engin Altıntaş

Mersin Üniversitesi Tıp Fakültesi

Amaç: Antiviral tedavilerden sonra HCV hastaları arasında HCC gelişme riskini tahmin etmek için risk faktörlerini saptayıp HCC gelişimini gösterecek nomogramlar geliştirmeyi amaçladık.

Yöntemler: 2001'den 2022'ye kadar, IFN temelli tedavilerle ve daa ajanlar dahil tedavi edilen HCV mono enfeksiyonu olan 618 hasta analiz edildi. HCC'yi tahmin etmek için Cox'un çok değişkenli modeli kullanıldı, bireyselleştirilmiş riski değerlendirmek için bir nomogram hesaplandı.Bulgular: 618 hastanın 32 sinde HCC gelişimi saptandı.HCV tanı anındaki yaş ortalaması 53.5,HCC hastalarının tanı anındaki yaşı;72,1 olup hastalar ort. 120 ay takip edildi. Takip sırasında (medyan, 51.0 ay), 32 hastada HCC gelişti. Üç değişken, HCC oluşumuyla bağımsız olarak ilişkiliydi: ferritin düzeyi (24,7750 ng/ml'nin üzerinde olması),PLT değeri (143.500/ml altında olması) ve AST değeri (43,5 IU/L üzerinde olması).Ferritin için eşik değerin üzerindeki HCV+ hastalardaki HCC gelişmeyenleri tespit edebilme gücü(duyarlılığı) %84,9'dur. Seçiciliği ise %70'dir. Ferritin düzeyi 24,7750 ng/ml'nin üzerinde olanların %13'ünde (OR, %95 GA %10-17) HCC gelişmiştir; düzeyi 24,7750 ng/ml'nin üzerinde olmayanların %1'inde (OR, %95 GA %0,1-5) HCC gelişmiştir.PLT eşik değeri 143.500/ml olup bu değerin üzerindeki HCV+ hastalardaki HCC gelişmeyenleri tespit edebilme gücü (duyarlılığı) %76,2'dir.Seçiciliği ise %58,5'dir.PLT düzeyi 143.500/ml altında olanların %9'unda (OR, %95 GA %6-12) HCC gelişmiş iken PLT düzeyinin 143.500/ml'ni üzerinde olmayanların %2'sinde (OR, %95 GA %1-6)HCC gelişmiştir.AST değeri 43,5 IU/L üzerindeki HCV+ hastalardaki HCC gelişenleri tespit edebilme gücü(duyarlılığı) %83,3'dür. Seçiciliği %51,7'dir. AST düzeyi 43,5 IU/L'nin üzerinde olanların %8'inde(OR, %95 GA %6-11)HCC gelişmiş olup AST düzeyinin 43,5 IU/L üzerinde olmayanların %2'sinde(OR, %95 GA %0,1-6)HCC gelişmiştir.

Sonuç: Bu nomogramlar, HCV ile ilişkili HCC hastaları için uzun vadeli sonuçların kişiselleştirilmiş tahminini sağlayabilen bir görselleştirme risk modeli olabilir.

Anahtar Kelimeler: Nomogram, hcv, siroz

For Risk Estimation of the Development of Hepatocellular Carcinoma in Chronic Hepatitis C Patients: nomogram

Hakan Basır, Zekiye Nur Harput, Serkan Yaraş, Osman Özdoğan, Enver Üçbilek, Fehmi Ateş, Orhan Sezgin, Engin Altıntaş

Mersin University Faculty of Medicine

Objectives: To estimate the risk of developing HCC among HCV patients after antiviral therapies, we aimed to identify risk factors and develop nomograms to predict the development of HCC.Methods: From 2001 to 2022, 618 patients with HCV monoinfection treated with IFN-based therapies, including daa agents, were analyzed. Cox's multivariable model was used to predict HCC, a nomogram was calculated to assess individualized risk.

Findings: 618 patients with HCV were followed for an average of 120 months. During follow-up (median, 51.0 months), 32 patients developed HCC. Three variables were independently associated with HCC occurrence: ferritin level (above 24.7750 ng/ml), PLT (below 143,500/ml) and AST (above 43.5 IU/L). Ferritin sensitivity is 84.9%. Its selectivity is 70%. HCC developed in 13% (OR, 95% CI 10-17%) of those with ferritin levels above 24.7750 ng/ml; HCC developed in 1% (OR, 95% CI 0.1-5%) of those with levels not above 24.7750 ng/ml. PLT sensitivity is 76.2%. Its selectivity is 58.5%. HCC developed in 9% (OR, 95% CI 6-12%) of patients with PLT levels below 143,500/ml, while HCC developed in 2% (OR, 95% CI 1-6%) of patients with PLT levels above 143,500/ml. Sensitivity for AST is 83.3%. Its selectivity is 51.7%. HCC developed in 8% (OR, 95% CI 6-11%) of those with AST levels above 43.5 IU/L and 2% (OR, 95% CI 0.1-6%) of those without AST levels above 43.5 IU/L

Conclusion: These nomograms may be a visualization risk model that can provide personalized prediction of long-term outcomes for patients with HCV-related HCC.

Keywords: Nomogram, hcv, cirrhosis

SS-075 / 39. Ulusal Gastroenteroloji Haftası
Malign hiler biliyer zor darlıkları aşmak için sistotom

Salih Tokmak, Serkan Torun

Düzce Üniversitesi Tıp Fakültesi, İç Hastalıkları Ana Bilim Dalı, Gastroenteroloji Bilim Dalı, Düzce

Amaç: Malign bilier darlıkların tedavisinde standart yaklaşım transpapiler drenajdır. Özellikle hiler bölgede, standart yaklaşımla yeterli drenaj sağlanamayan durumlarda ise antegrad yaklaşımlara ihtiyaç duyulabilir ancak bu teknikler hem ileri düzey tecrübe gerektirmekte hem de transapapiler yaklaşıma göre daha yüksek komplikasyon riski içermektedir. Bu çalışmada standart teknikler ile geçilemeyen ve drenaj ihtiyacı olan malign hiler bilier darlıklarda, Cystotome kullanımının etkinliği ve güvenilirliğine dair verilerimizi sunmayı amaçladık.

Materyal-Metod: Ocak 2021-Mayıs 2022 döneminde, Cystotome ile drenaj teşebbüsünde bulunulan toplam 5 hastanın demografik ve işlem ile ilişkili parametreleri incelendi

Bulgular: Hastaların beşinde de Cystotome ile darlık geçildi ve drenaj sağlandı. Hastaların birinde Cystotome kullanımı ile ilişkili Stapfer Tip-3 perforasyon gelişti ve uzun segment darlığı olan bir hastada, 100watt düzeyinde uygulanan elektrik akımına bağlı olarak ortaya çıkan ısı etkisi ile klavuz telin eriyerek Cystotome kanalına yapıştığı görüldü. Detaylı bilgiler Tablo-1'de verildi.

Sonuç: Zorlu malign hiler bilier darlıklarda Cystotome drenaj için bir alternatif olabilir.

Anahtar Kelimeler: bilier kanal neoplazileri, drenaj, ercp, striktür

Cystotome for traversing malignant hilar biliary difficult stenosis

Salih Tokmak, Serkan Torun

Duzce University, Department of Internel Medicine, Division of Gastroenterology

Introduction: The standard approach in the treatment of malignant biliary strictures is transpapillary drainage. Antegrade approaches may be needed, especially in the hilar region, in cases where adequate drainage cannot be achieved with the standard approach, but these techniques both require advanced experience and have a higher risk of complications compared to the transapapillary approach. In this study, we aimed to present our data on the efficacy and safety of the use of Cystotome in malignant hilar biliary strictures that cannot be overcome with standard techniques and require drainage.

Material-Method: Between January 2021 and May 2022, a total of 5 patients who were attempted drainage with Cystotome, included. The demographic and procedure related data were analyzed.

Results: We were able to traverse the strictures in all patients and successfull drainage established. Stapfer Type-3 perforation associated with the use of Cystotome developed in one patient, and in one patient with long segment stricture, it was observed that the guide wire melted and adhered to the Cystotome canal with the effect of heat due to the electric current applied at the level of 100 watts. Detailed information is given in Table-1.

Conclusion: Cystotome may be an alternative for drainage in difficult malignant hilar biliary strictures.

Keywords: biliary tract neoplasms, drainage, ercp, stricture

Tablo - 1 Hastaların demografik ve klinik bulguları
Table-1 - Characteristics of the study population

Patients	Age (years)	Sex	Etiology	Bismuth level	Adverse events	Time to recurrence (days)	Reintervention	Survival (Days)
1	82	M	Hilar CC	IIIa	None	186	Plastic stent exchange	251
2	66	M	Hilar CC	IV	Stapfer Type-3 Perforation/ FC-SEMS	N/A	FC-SEMS	21
3	79	F	Hilar CC	IV	None	97	Plastic stent exchange	124
4	68	M	Hilar CC	IIIb	Melting of guidewire	213	Plastic stent exchange	289
5	76	M	Hilar CC	IIIa	None	N/A	N/A	163

SS-076 / 39. Ulusal Gastroenteroloji Haftası

Endoskopik ultrasonografi kılavuzluğunda direkt teknikle enterik tam kaplı metal stent kullanılarak gastro-jejunostomi

Hakan Şentürk, İbrahim Hakkı Köker, Koray Koçhan, Sercan Kiremitçi, Gülseren Seven, Ali Tüzün İnce

Bezmialem Vakıf Üniversitesi Tıp Fakültesi Hastanesi, Gastroenteroloji BD, Fatih, İstanbul

Giriş: Endoskopik ultrasonografi (EUS) eşliğinde gastrojejunostomi (EUS-GJ) minimal invaziv bir yöntemdir. Şu andaki yöntemde anastomoz oluşturmak için lumen-apposing metal stent (LAMS) kullanılmaktadır. Ancak LAMS çok pahalıdır. Gastrik çıkış yolu darlığı (GÇD) olan, LAMS yerine enterik tam kaplı metal stent (E-SEMS) kullanarak EUS-GJ yaptığımız 19 hastanın sonuçlarını paylaştık.

Hasta ve Metodlar: On dokuz GÇD'li hastanın 13'ü (%68.4) erkek, yaş ortalaması median 65 yıl (range 32-88)'dı. On ikisi (%63.2) pankrea ca, 6 (%31.6) mide ca, ve 1'i (%5.3) metastatik rektum ca tanılıydı. Sekiz (%42.1) hastada peritonitis carcinomatosa vardı. İşlem supine pozisyonda genel anestezi altında yapıldı. Proksimal jejenuma EUS-19 G iğne ile direkt teknik kullanılarak girildi. Seyreltilmiş kontrast madde ve metilen mavisi ile jejunum konfirme edildikten sonra 0.035 mm'lik kılavuz tel jejenuma ilerletildi, 6F kistotom ile mide ve jejenum duvarı genişletildi, 20x80 mm'lik tam kaplı E-SEMS (Hillzo, Korea®) yerleştirildi, ve 15 mm'lik balonla (CREMicrotech®) dilatasyon yapıldı, kontrastla kontrol edildikten sonra işlem sonlandırıldı. E-SEMS'in ilerletilemediği durumlarda trakt 4 mm'lik balonla (Boston-Scientific®) dilate edildi. Oral beslenme 12-18 saat, katı gıdalar 48 saat sonra başlandı.

Bulgular: Median işlem süresi 36 dakika (range 23-55)'idi. İki hastada 19 G iğne-6 F kistotom değişiminde kılavuz tel disloke oldu, işlem tekrarlandı, komplikasyon gelişmedi. Yaygın asitli 1 hastada ilk denemede transvers kolona girildi, takipte komplikasyon gelişmedi.

Sonuçlar: EUS-GJ için E-SEMS, LAMS alternatifi olarak kullanılabilir.

Anahtar Kelimeler: EUS, gastrik çıkış obstriksiyonu, gastrojejunostomi

Gastro-jejunostomy using an enteric full-covered metal stent with endoscopic ultrasonography-guided direct technique

Hakan Şentürk, İbrahim Hakkı Köker, Koray Koçhan, Sercan Kiremitçi, Gülseren Seven, Ali Tüzün İnce

Bezmialem Vakif University Medicine Faculty, Gastroenterology, Fatih, İstanbul

Introduction: Endoscopic ultrasonography (EUS) guided gastrojejunostomy (EUS-GJ) is a minimally invasive method. In the current method, a lumen-apposing metal stent (LAMS) is used to create anastomosis. But LAMS is expensive. We report the results of 19 patients with gastric outlet obstruction (GOO) who underwent EUS-GJ using an enteric full-coverage metal stent (E-SEMS) instead of LAMS.

Patients and Methods: Thirteen (68.4%) were male, median age 65 years (range 32-88). Twelve(63.2%) were diagnosed with pancreatic, 6(31.6%) gastric, and 1 (5.3%) with metastatic rectum cancer. Eight (42.1%) had peritonitis carcinomatosa. The procedure was performed in the supine position under general anesthesia. The proximal jejunum was punctured via the direct technique with an EUS-19 G needle. After confirming the jejunum with diluted contrast medium and methylene blue, a 0.035 mm guidewire was advanced into the jejunum, the stomach and jejunum wall was dilated with a 6F-cystotome, a 20x80mm E-SEMS (Hillzo, Korea®) was placed, and dilated with a 15 mm baloon (CREMicrotech®), completed after controlling with contrast. In cases where E-SEMS could not be advanced, the tract was additionally dilated with a 4 mm balloon (Boston-Scientific®). Oral feeding was started after 12-18 hours and solid foods were started after 48 hours.

Results: The median procedure time was 36 minutes (range 23-55). In 2 patients, the guide-wire was dislocated, the procedure was repeated, no complication developed. In 1 patient with tense ascites, the transverse colon was punctured in the first attempt, no complications observed.

Conclusion: For EUS-GJ, E-SEMS can be used as an alternative to LAMS.

Keywords: EUS, gastric outlet obstruction, gastrojejunostomy

SS-077 / 39. Ulusal Gastroenteroloji Haftası
Pankreas Tümörlerinde EUS rehberliğinde Radyofrekans Ablasyon: Tek Merkez Deneyimi

Sercan Kiremitçi, Gülseren Seven, Koray Koçhan, İbrahim Hakkı Köker, Şerife Değirmencioğlu Tosun, Hakan Şentürk
Bezmialem Vakıf Üniversitesi, Gastroenteroloji Bilim Dalı, İstanbul

Giriş: Pankreas karsinomunun görülme sıklığı yıllar içinde artmakta olup, bu tümörler için en etkili ve küratif tedavi yöntemi cerrahidir.Ancak hastaların büyük bir kısmı tipik semptomlarla başvurmadıkları için pankreas tümörlerinin çoğu lokal ileri veya metastatik evrede tanı almaktadır.Lokal ileri non-rezektabl pankreas tümörlerde,EUS eşliğinde radyofrekans ablasyon(EUSRA,Taewong comp.South Korea) uygulaması güvenli ve etkili bir yöntem olarak uygulamada yerini almıştır.İnsülinomalarda ise cerrahi tedavinin olası riskleri ve post-op hasta konforu dikkate alındığında,radyo-ablatif tedaviler güvenli ve etkili bir yöntem olarak güncel yaklaşımda uygulanmaktadır. Metod: Kliniğimizde 2015-2021 tarihleri arasında toplam 14 hastaya EUSRA uygulaması tatbik edilmiştir.EUSRA uygulaması 50-watt güç eşliğinde;30-60 saniye aralığında uygulanmıştır.Bulgular: Olguların 12 tanesi lokal ileri non-rezektabl pankreas tümörü olup,iki tanesi insulinoma hastasıdır.Hastaların yarısı erkek, yarısı kadın olup; median yaş 65'tir(25-87).Seride,tümörlerden 9'u pankreas baş bölgesinde,2'si boyun,2'si gövde ve 1'i de kuyruk kısmındaydı.Ortanca tümör boyutu 36.5mm'dir(19-42mm).Hastaların tanı tarihinden itibaren EUSRA uygulaması için geçen ortalama süre 5,5 haftadır.On bir hastaya tek seans, 2 hastaya iki seans ve bir hastaya da üç seans EUSRA uygulaması tatbik edilmiştir.EUSRA tatbiki öncesi median CA 19-9 düzeyi 490,5 U/mL(2-132600U/mL) olarak ölçülmüş olup, işlem sonrası median CA 19-9 düzeyi 10 U/mL(2-1887U/mL) olarak ölçülmüştür.Ortalama takip süresi 118 hafta(42-158hafta) olup, takiplerde iki hasta kaybedildi, 12 hasta ise hekimleri tarafından takibe devam etmektedir.Serimizde işlem sonrası komplikasyon yaşayan hasta olmamıştır.

Tartışma: EUSRA uygulaması, cerrahiye uygun olmayan lokal ileri pankreas tümörlerinde tümör yükünü ve kitle etkisini azaltarak hastaların, hem medikal statüsüne hem de surveyine pozitif yönde katkı sağlayan güvenli ve etkili bir yöntemdir. İnsülinomalara tatbiki de tipik hipoglisemi semptomlarının giderilmesi ve hastaların cerrahiye alternatif bu yöntemle tedavi edilmesi açısından etkilidir

Anahtar Kelimeler: EUS rehberliğinde radyofrekans ablasyon (EUSRA), İnsülinoma, Pankreas tümörü

EUS-guided Radiofrequency Ablation in Pancreatic Tumors: Single-center Experience

Sercan Kiremitçi, Gülseren Seven, Koray Koçhan, İbrahim Hakkı Köker, Şerife Değirmencioğlu Tosun, Hakan Şentürk

Department of Gastroenterology, Bezmialem Vakıf University, Istanbul, Turkey

Introduction: The incidence of pancreatic carcinoma has been increasing over the years,and the curative treatment method for these tumors is surgery.However,most pancreatic tumors are diagnosed in the locally advanced or metastatic stage since they don't present with typical symptoms.In locally advanced non-resectable pancreatic tumors,EUS-guided radiofrequency ablation(EUSRA) has been used as a safe and effective method.In insulinomas,radioablative treatments are applied in the current approach as a safe and effective method,considering the possible risks of surgical treatment.Method: EUSRA was applied to 14 patients between 2015 and 2021.EUSRA was applied with 50-watt power in the range of 30-60 seconds

Results: Twelve of the cases were locally advanced non-resectable pancreatic tumors,and two of them were insulinomas.Half of the patients were male,half were female,and the median age was 65(25-87).Nine of the tumors were located in the head of the pancreas,2 in the neck,2 in the body and 1 in the tail.The median tumor size was 36.5mm.The mean time for EUSRA administration from the date of diagnosis was 5.5 weeks.The median CA19-9 level before EUSRA administration was 490.5U/mL,and the median CA19-9 level after the procedure was 10U/mL.The mean follow-up period was 118 weeks,two patients were died,and 12 patients continued to be followed up.Discussion: EUSRA is an effective method that positively contributes to both the medical status and the survival of patients by reducing the tumor burden and mass effect in locally advanced pancreatic tumors that are not suitable for surgery.Its application to insulinomas is also effective in eliminating typical symptoms of hypoglycemia and treating patients with this alternative method to surgery

Keywords: EUS-guided Radiofrequency Ablation (EUSRA), Insulinoma, Pancreas tumor

SS-078 / 39. Ulusal Gastroenteroloji Haftası

Transpapiller Safra Kesesi Drenajı (TSKD) Komorbid Hastalığı Olmayan Hastalarda da Cerrahiyi Bekleme Süresinde Biliyopankreatik Olay Sıklığını Azaltır

Yavuz Emre Parlar, Erkan Parlak, Onur Keskin, , Taylan Kav

Hacettepe Üniversitesi Tıp Fakültesi, Gastroenteroloji Anabilim Dalı, Ankara

Giriş: TSKD'nın kabul edilen endikasyonu koledok taşı çıkartılan kolesistitli hastalarda ameliyata engel komorbidite varlığıdır. Bu çalışmada kolesistektomi için engel komorbiditesi olmayan kolesistitle beraber koledok taşı olan hastalarda TSKD uygulamasının 'soğutma' döneminde biliopankreatik olay proflaksisinde (yapılmayanlarda literatüre göre üçte bir oranında görülen) etkinliği araştırıldı.

Metod: Ocak 2018 – Ekim 2022 tarihleri arasında koledok taşı nedeniyle ERCP yapılan kolesistitli hastalara işlem sırasında TSKD uygulandı. Endoskopik sfinkterotomi, safra yollarından taş çıkartılması, bazı hastalarda safra kanalına stent takılması işlemleri yanında sistik kanal yoluyla safra kesesi bulunarak 7 fr 10 cm double pigtail stent takıldı. Hasta stentli olarak ameliyata kadar izlendi. Stentler cerrahın tercihine göre ameliyatta veya ameliyattan 1 gün önce çıkartıldı. Bekleme süresinde biliopankreatik olaylar incelendi.

Bulgular: Otuzyedi hastaya [ortalama yaş 54 (4-83) yıl, 21 kadın] TSKD denendi. Teknik başarı %91.9 (34/37) idi. Hiçbir hastada işleme bağlı komplikasyon olmadı. Hastalar ortalama 10 ay izlendi. 31 tanesine medyan 101 gün sonra kolesistektomi yapıldı. Bu hastalardan biri biliyer ağrı nedeniyle başvurduğunda stent migrasyonu saptandı ve yeniden stent takıldı. Ameliyat edilen diğer 30 hastada ve halen ameliyat edilmemiş ve stentli olan 3 hastada herhangi bir biliopankreatik olaya rastlanmadı.

Sonuç: İnterval kolesistektomi planlanan, koledok taşı olan kolesistitli olup komorbiditesi olmayan hastalarda TSKD cerrahi bekleme süresinde biliopankreatik olay sıklığını azaltır.

Anahtar Kelimeler: Akut kolesistit, Endoskopik Retrograd Kolanjiyopankreatografi, Transpapiller Safra Kesesi Drenajı

Transpapillary Gallbladder Drainage (TGBD) Reduces the Frequency of Biliopancreatic Events During Waiting for Surgery in Patients Without Comorbid Diseases

Erkan Parlak, Onur Keskin, Yavuz Emre Parlar, Taylan Kav

Department of Gastroenterology, Hacettepe University Faculty of Medicine, Ankara, Turkey

Background: Accepted indication of TGBD is the presence of comorbidity that prevents surgery in patients with cholecystitis whose choledocholithiasis has been removed. In this study, effectiveness of TGBD application in prophylaxis of biliopancreatic events (in literature, it is seen in one-third of the patients who are not) in the 'cooling' period, was investigated in patients with choledocholithiasis without comorbidity that hinders cholecystectomy.

Methods: TGBD was applied during procedure to patients with cholecystitis who underwent ERCP for choledocholithiasis between January 2018 and October 2022. In addition to endoscopic sphincterotomy, removal of stones from bile ducts, and stent placement in bile duct in some patients, 7-fr-10cm double-pigtail stent was inserted by finding gallbladder through cystic duct. Patients were followed up with stent until surgery. Stents were removed during surgery or 1 day before surgery, according to surgeon's preference. Biliopancreatic events were examined during waiting period.

Results: Thirty-seven patients [mean age 54(4-83 years,21females)] underwent TGBD. Technical success was 91.9%(34/37). There were no procedure-related complications in any of patients. Patients were followed for an average of 10 months. 31 had cholecystectomy after a median of 101 days. When one of these patients presented with biliary pain, stent migration was detected and stent was re-inserted. No biliopancreatic event was found in other 30 operated patients and in 3 patients who were still unoperated and had stenting.

Conclusion: TGBD reduces frequency of biliopancreatic events during waiting period for surgery in patients with cholecystitis with choledocholithiasis who are scheduled for interval cholecystectomy and who don't have comorbidities.

Keywords: Acute cholecystitis, Endoscopic Retrograde Cholangiopancreatography, Transpapillary Gallbladder Drainage

SS-079 / 39. Ulusal Gastroenteroloji Haftası
Pankreas kist sıvısında maligniteyi öngörebilecek yeni pratik belirteçler var mıdır?

Kadir Uluç Anıl[1], Bilger Çavuş[2], Aslı Çifcibaşı Örmeci[2], Ziya İmanov[2], Volkan Şenkal[2], Kenan Nuriyev[2], Zülal İstemihan[2], Kadir Demir[2], Fatih Beşışık[2], Sabahattin Kaymakoğlu[2], Filiz Akyüz[2]

[1]İstanbul Üniversitesi İstanbul Tıp Fakültesi, İç Hastalıkları Ana Bilim Dalı
[2]İstanbul Üniversitesi İstanbul Tıp Fakültesi, Gastroenterohepatoloji Bilim Dalı

Giriş-Amaç: Bu çalışmanın amacı, pankreas kist sıvısı örneğinde premalignite ile ilişkili yeni ve pratik bir belirteç bulmaktır.

Materyal-Metod: Çalışmamızda endoskopi ünitesine pankreas kist aspirasyonu için yönlendirilen 100 hasta değerlendirildi. Hastaların demografik özellikleri, kistlerin görüntüleme özellikleri, pankreas kist sıvısında ve serumda bakılan albumin, LDH, total protein, glukoz, CEA, amilaz, lipaz, trigliserid, kolesterol, serum-kist albumin farkı, serum-kist glukoz oranı, kist sitolojisi ve EUS bulguları elde edildi.Hastalar kist sitolojileri ve cerrahi tanılarına göre premalign/malign ve benign olarak 2 gruba ayrıldı. İstatistiksel analiz için SPSS 26.0 kullanıldı.

Bulgular: 53 hastadan 29'u erkekti (%54,7). Ortalama hasta yaşı 55±15 yıl, ortalama takip süresi ise 11,1±5,8 aydı. Kist sıvısında bakılan biyokimyasal parameterler için ROC analizi ile sınır değerler belirlendi. Tahmini rölatif risk oranları (OR) kist albumin<0.63 g/dl, kist total protein<1 g/dl, kist glukoz<100 mg/dl, kist CEA>24 ng/ml, kist kolesterol<4.5 mg/dl, serum-kist albumin farkı>2.5 ve serum-kist glukoz oranı>1.3 için sırasıyla: 29 (p:0.005, %95 GA: 2.7-306), 27 (p:0.006, %95 GA: 2.5-284), 8.4 (p:0.01, %95 GA: 1.6-42), 9.2 (p:0.003, %95 GA: 2.1-39.5), 17.5 (p:0.019, %95 GA: 1.5-191), 16 (p:0.022, %95 GA: 1.4-171) ve 13 (p:0.006, %95 GA: 2-81) olarak bulundu (Tablo 1).

Sonuç: Kist sıvısında yüksek CEA, düşük glukoz, albumin, kolesterol ve total protein ile yüksek serum-kist albumin farkı ve serum-kist glukoz oranı pankreas kistlerinde maligniteyi ön görmede basit, pratikte kullanılabilir belirteçlerdir.

Anahtar Kelimeler: endoskopik ultrason, ince iğne aspirasyon biyopsisi, malignite, pankreas kisti

Are there new practical markers to predict malignancy in pancreatic cyst fluids?

Kadir Uluç Anıl[1], Bilger Çavuş[2], Aslı Çifcibaşı Örmeci[2], Ziya İmanov[2], Volkan Şenkal[2], Kenan Nuriyev[2], Zülal İstemihan[2], Kadir Demir[2], Fatih Beşışık[2], Sabahattin Kaymakoğlu[2], Filiz Akyüz[2]

[1]Istanbul University Istanbul Medical School, Department of Internal Medicine
[2]Istanbul University Istanbul Medical School, Department of Gastroenterohepatology

Background: The aim of this study is to find a new and practical marker in pancreatic cyst fluids related to premalignancy.

Material-Methods: 100 patients above the age of 18 who were referred to endoscopy unit for pancreatic cyst aspiration were evaluated. Demographical features, history of pancreatitis, alcohol consumption, imaging features of cysts; LDH, total protein, glucose, CEA, amilase, lipase, triglyceride, cholesterol of serum and cystic fluid, serum-cyst albumin gradient, serum-cyst glucose rate, cyst cytology and EUS findings were obtained. Patients were divided into 2 groups as benign and malign cyst according to cytology, cyst analysis or surgical specimen. SPSS 26.0 was used for statistical analysis.

Results: Of the 53 patients, 29 were male (54.7%). Mean age was 55±15 years and mean follow-up period was 11.1±5.8 months. Cut-off values for the biochemical parameters in cyst fluids were determined via ROC analysis. Odds ratios (OR) for cyst albumin<0.63 g/dl, cyst total protein<1 g/dl, cyst glucose<100 mg/dl, cyst CEA>24 ng/ml, cyst cholesterol<4.5 mg/dl, serum-cyst albumin gradient>2.5 and serum-cyst glucose rate>1.3 were: 29 (p:0.005, %95 CI: 2.7-306), 27 (p:0.006, %95 CI: 2.5-284), 8.4 (p:0.01, %95 CI: 1.6-42), 9.2 (p:0.003, %95 CI: 2.1-39.5), 17.5 (p:0.019, %95 CI: 1.5-191), 16 (p:0.022, %95 CI: 1.4-171) and 13 (p:0.006, %95 CI: 2-81), respectively (Table 1)

Conclusion: High CEA, low glucose, albumin, cholesterol and total protein levels in cyst fluid as well as high serum-cyst albumin gradient and serum-cyst glucose rate are practical and easy markers to predict malignancy in panctreatic cysts.

Keywords: endoscopic ultrasonography, fine needle aspiration biopsy, malignancy, pancreatic cyst

Pankreas Kist Analizinde Premalignite Açısından Tahmini Rölatif Risk Oranları

Parametre	Tahmini Rölatif Risk	P Değeri	%95 Güven Aralığı
Kist Albumini <0.63 g/dl	29	0.005	2.7-306
Kist Total Protein <1 g/dl	27	0.006	2.5-284
Kist Glukozu <57.5 mg/dl	9.4	0.013	1.6-55
Kist CEA >24 ng/ml	9.2	0.003	2.1-39
Kist Kolesterol <4.5 mg/dl	17.5	0.019	1.5-191
Serum-Kist Albumin Farkı > 2.5	16	0.022	1.4-171
Serum-Kist Glukoz Oranı >1.3	13	0.006	2-81

Odds Ratios for Premalignancy In Pancreatic Cyst Analysis

Parameter	Odds Ratio	P Value	95% Confidence Interval
Cyst Albumin <0.63 g/dl	29	0.005	2.7-306
Cyst Total Protein <1 g/dl	27	0.006	2.5-284
Cyst Glucose <57.5 mg/dl	9.4	0.013	1.6-55
Cyst CEA >24 ng/ml	9.2	0.003	2.1-39
Cyst Cholesterol <4.5 mg/dl	17.5	0.019	1.5-191
Serum-Cyst Albumin Gradient > 2.5	16	0.022	1.4-171
Serum-Cyst Glucose Rate >1.3	13	0.006	2-81

SS-080 / 39. Ulusal Gastroenteroloji Haftası

Pankreas kistik lezyonlarının değerlendirilmesinde endoskopik ultrasonografi, manyetik rezonans görüntüleme ve bilgisayarlı tomografinin tanısal rolü

Beyza Olcay Öztürk[1], Nergiz Ekmen[2], Mehmet Cindoruk[2], Güner Kılıç[2], Ali Karataş[2], Hadi Sasani[3], Murat Uçar[4]

[1]Ilgaz Devlet Hastanesi İç Hastalıkları, Çankırı, Türkiye
[2]Gazi Üniversitesi Tıp Fakültesi Gastroenteroloji Anabilim Dalı,Ankara, Türkiye
[3]Tekirdağ Namık Kemal Üniversitesi Tıp Fakültesi Radyoloji Anabilim Dalı, Tekirdağ, Türkiye
[4]Gazi Üniversitesi, Tıp Fakültesi, Radyoloji Anabilim Dalı, Ankara, Türkiye

Amaç: Pankreas kistik lezyonlarının malignite oranlarını ve Bilgisayarlı tomografi (BT), manyetik rezonans görüntüleme (MRG) ve endoskopik ultrasonografinin (EUS) pankreasın malign ve malign olmayan kistik lezyonlarını ayırt etmedeki başarı oranlarını ortaya çıkarmak.

Yöntemler: Bu çalışmaya 138 hasta dahil edildi. Hastaların BT, MRG ve EUS ve patoloji raporları incelenerek tanımlayıcı istatistiksel yöntemler kullanıldı. Postoperatif histopatoloji sonuçları altın standart alınarak BT, MR ve EUS'nin duyarlılık ve özgüllük değerleri hesaplandı.

Bulgular: Neoplastik veya nonneoplastik pankreas kisti olan hastaların verilerinin değerlendirilmesinde, lezyonların malign-benign ayrımında en yüksek duyarlılık, özgüllük ve tanısal doğruluk BT'de belirlendi. EUS, CT ile benzer duyarlılık ve tanısal doğruluk oranlarına sahip olmasına rağmen, özgüllüğü CT'den daha düşük olarak kabul edildi. MRG, bu modalitelere (EUS ve CT) kıyasla daha düşük duyarlılık, özgüllük ve tanısal doğruluk oranlarına sahipti. EUS kılavuzluğunda yapılan ince iğne aspirasyon biyopsilerinin duyarlılığı, özgüllüğü ve tanısal doğruluğu diğer tanı yöntemlerine göre oldukça düşük bulunmuştur.

Sonuç: BT ve EUS, genel tanı uyumu açısından birbirleriyle yüksek korelasyon gösterirken, MRG ile EUS arasında orta düzeyde bir korelasyon vardı.

Anahtar Kelimeler: pankreas kisti, endoskopik ultrasonografi, bilgisayarlı, tomografi, manyetik rezonans görüntüleme

The diagnostic role of endoscopic ultrasonography, magnetic resonance imaging and computed tomography in the assessment of pancreatic cystic lesions

Beyza Olcay Öztürk[1], Nergiz Ekmen[2], Mehmet Cindoruk[2], Güner Kılıç[2], Ali Karataş[2], Hadi Sasani[3], Murat Uçar[4]

[1]Department of Internal Medicine, Ilgaz State Hospital, Çankırı, Turkey
[2]Gazi University, Faculty of Medicine, Department of Gastroenterology,Ankara, Turkey
[3]Tekirdağ Namık Kemal University, Faculty of Medicine, Department of Radiology,Tekirdag, Turkey
[4]Gazi University, Faculty of Medicine, Department of Radiology, Ankara, Turkey

Aim: To reveal the malignancy rates of pancreatic cystic lesions and success rates of Computed tomography (CT), magnetic resonance imaging (MRI) and endoscopic ultrasonography (EUS) in differentiating between malignant vs non-malignant cystic lesions of the pancreas.

Methods: In this study, 138 patients were included. CT, MRI and EUS and pathology reports of the related patients were scrutinized and descriptive statistical methods were used. Sensitivity and specificity values of CT, MRI and EUS were calculated by taking the postoperative histopathology results as the gold standard.

Results: In assessment the data of patients with neoplastic or nonneoplastic pancreatic cysts, the highest sensitivity, specificity and diagnostic accuracy in the malignant-benign distinction of the lesions was determined in CT. Although EUS had similar sensitivity and diagnostic accuracy rates as CT, its specificity was considered to be lower than CT. MRI had lower sensitivity, specificity and diagnostic accuracy rates compared to these modalities (EUS and CT). The sensitivity, specificity and

diagnostic accuracy of EUS guided fine-needle aspiration biopsies were found to be quite low than other diagnostic modalities.

Conclusion: While CT and EUS showed high correlation with each other in terms of overall diagnostic compliance, there was a moderate correlationbetween MRI and EUS.

Keywords: pancreas cyst, endoscopic ultrasonography, computed, tomography, magnetic resonance imaging

Pankreasın kistik lezyonlarında BT, MRI, EUS ve EUS kılavuzluğunda İİAB'nin tanısal değeri
Diagnostic performance of CT, MRI, EUS and EUS-guided FNAB in cystic lesions of the pancreas.

Tablo 3

[illegible]	[illegible]	[illegible]	[illegible]	[illegible]	[illegible]
BT	[illegible]	75	[illegible]	[illegible]	75
MR	[illegible]	[illegible]	[illegible]	[illegible]	[illegible]
EUS	[illegible]	90	[illegible]	[illegible]	90
EUS [illegible] İİAB	[illegible]	[illegible]	[illegible]	[illegible]	[illegible]
[illegible]					
BT	[illegible]	[illegible]	[illegible]	[illegible]	[illegible]
MR	[illegible]	[illegible]	[illegible]	[illegible]	[illegible]
EUS	[illegible]	[illegible]	[illegible]	[illegible]	[illegible]
[illegible]					
Testler	Kappa	p			
EUS ile BT	[illegible]	[illegible]			
EUS ile MR	[illegible]	[illegible]			
BT ile MR	[illegible]	[illegible]			

[illegible]

Tetkiklerde saptanan radyolojik tanılar, kist çapları ve kist sıvısı biyokimya analizleri Radiological diagnoses, cyst diameters and cyst fluid biochemistry analysis detected in the examinations.

Diagnosis	CT n (%)	MRI n (%)	EUS n (%)
Simple cystic lesion	8 (8)	16 (13.9)	6 (4.1)
Solid tumor with cystic degeneration	22 (18.1)	16 (12.9)	30 (21.7)
Lymphoma	1 (1.2)	1 (0.8)	1 (0.7)
Unspecified cystic lesion	22 (26.5)	5 (4.3)	19 (16.8)
Pseudocyst	17 (21)	20 (17.3)	23 (16.6)
Walled off necrosis	1 (1.2)	2 (1.7)	2 (1.4)
Serous cystadenoma	2 (2.5)	1 (4.3)	1 (0.6)
Mucinous cystadenoma	1 (1.2)	4 (3.4)	4 (2.9)
Mucinous cystic adenocarcinoma	1 (1.2)	2 (1.7)	4 (2.9)
Minor branch IPMN	8 (10.8)	44 (38.2)	26 (18.8)
Main duct of IPMN	1 (1.2)	1 (0.8)	13 (9.4)
Pancreatic adenocarcinoma	1 (1.2)	0 (0)	0 (0)
Variable	CT (mm)	MRI (mm)	EUS (mm)
Non-neoplastic: n	26	27	19
Median (min-max)	34.5 (10-187)	28 (9-66)	30 (5-90)
Neoplastic: n	13	17	18
Median (min-max)	38 (11-73)	35 (6-88)	30 (4-70)
P	0.691	0.434	0.912
Variable	Amylase	CA 19-9	CEA
Non-neoplastic: n	16	8	17
Median (min-max)	46.77 (4.10 - 788.58)	1675.85 (3.90 - 78400)	150 (5 - 113445)
Neoplastic: n	5	7	7
Median (min-max)	717 (15.98 - [illegible])	28158 (72200 - 20868)	2989 (8.58 - 123375)
P	0.097	[illegible]	0.599

SS-081 / 39. Ulusal Gastroenteroloji Haftası
Meme kanseri tanılı kadın hastalarda kolorektal polip ve kanser sıklığı

Gözde Pempe[1], Enver Üçbilek[2]

[1]Mersin Üniversitesi Tıp Fakültesi İç Hastalıkları Ana Bilim Dalı / Mersin
[2]Mersin Üniversitesi Tıp Fakültesi Gastroenteroloji Bilim Dalı / Mersin

Giriş-Amaç: Çalışmamızda; meme kanseri tanısı olan kadın hastalarda kolorektal polip ve kanser sıklığını araştırmayı ve normal popülasyonla kıyaslamayı amaçladık. Bu bağlamda meme kanserinin kolorektal polip- karsinom için bir risk faktörü olup olmadığını saptamak istiyoruz.

Gereç-Yöntem: 01.01.2010-01.09.2021 tarihleri arasında Mersin Tıp Fakültesi Hastanesi'ne başvuran ve kolonoskopisi yapılan meme kanseri tanısı olan 303 kadın hastanın ve meme kanseri tanısı olmayan 303 kadın hastanın dosyaları retrospektif olarak incelenmiştir.

Bulgular: Meme kanseri tanısı olan 303 kadın hastanın yaş ortalaması 58,6±10,9, VKİ ortalaması 28,35±5,08 şeklindeydi. Meme kanseri tanısı olmayan 303 kadın hastanın yaş ortalaması 57,3±11,1, VKİ ortalaması 27,62±4,97 şeklindeydi. Yaş ve VKİ açısından istatistiksel olarak benzer olan iki grup değerlendirildi. Meme kanseri tanılı 19(%6,3) hastada kolorektal karsinom, 52(%17,2) hastada kolorektal polip saptandı. Meme kanseri tanısı olmayan 9(%3) hastada kolorektal karsinom, 48(%15,8) hastada kolorektal polip saptandı. Meme kanseri tanısı olan kadınlarda, olmayanlara göre kolorektal karsinom riski artmış olup istatistiksel olarak daha fazla kolorektal karsinom saptandı (OR:2,19 p=0,04). Meme kanseri tanısı olan ve olmayan gruplar arasında kolorektal polip riski ve saptanma oranı açısından farklılık yoktu (OR:1,1 p:0,66). Meme kanseri tanısı olanlarda, olmayanlara göre çıkan kolon yerleşimli polipler ve histopatolojik tiplerden villöz adenom daha fazla görüldü (p<0.05).

Sonuç: Meme kanseri öyküsü olan kadınlarda kolorektal karsinom riski anlamlı olarak artmıştır. Ancak bu hastalarda erken tanı için yapılan kolonoskopi taraması yaşı ve zamanı ile ilgili daha ileri çalışmalara ihtiyaç vardır.

Anahtar Kelimeler: Kolorektal karsinom, polip, meme kanseri

Frequency of colorectal polyp and cancer in female patients with breast cancer

Gözde Pempe[1], Enver Üçbilek[2]

[1]Mersin University Faculty of Medicine, Department of Internal Medicine / Mersin
[2]Mersin University Faculty of Medicine Department of Gastroenterology / Mersin

Introduction and Aim: In our study; We aimed to investigate the frequency of colorectal polyps and cancer in female patients diagnosed with breast cancer and compare it with the normal population.In this context, we want to determine whether breast cancer is a risk factor for colorectal polyp-carcinoma.

Materials-Methods: The files of 303 female patients diagnosed with breast cancer who applied to Mersin Medical Faculty Hospital between 01.01.2010 and 01.09.2021 and underwent colonoscopy and 303 female patients without breast cancer diagnosis were retrospectively analyzed.

Results: Colorectal carcinoma was detected in 19 (6.3%) patients with breast cancer, and colorectal polyps were detected in 52 (17.2%) patients. Colorectal carcinoma was detected in 9 (3%) patients without a diagnosis of breast cancer, and colorectal polyps were detected in 48 (15.8%) patients. Colorectal carcinoma risk was increased in women with breast cancer diagnosis compared to those without breast cancer, and statistically more colorectal carcinoma was detected (OR:2.19 p=0.04). There was no difference between the groups with and without breast cancer diagnosis in terms of colorectal polyp risk and detection rate (OR:1.1 p:0.66). Polyps located in the ascending colon and villous adenoma, which is one of the histopathological types, were more common in patients with breast cancer diagnosis than in patients without breast cancer (p<0.05).

Conclusion: Women with a history of breast cancer have a significantly increased risk of colorectal carcinoma. However, further studies are needed on the age and time of colonoscopy screening for early diagnosis in these patients.

Keywords: Breast Cancer, Polyp, Colorectal Carcinoma

Kolonoskopi Bulgularının Meme Kanseri Durumu İle Fark / İlişki Değerlendirmesi

	Total (n=606)	Meme CA- (n=303)	Meme CA+ (n=303)	
ÖZELLİKLER	n(%)	n(%)	n(%)	p-value
KOLONOSKOPİK BULGU				
NORMAL	478(78,9)	246(81,2)	232(76,6)	0,16
POLİP	100(16,5)	48(15,8)	52(17,2)	0,66
KARSİNOM	28(4,6)	9(3)	19(6,3)	0,04
POLİP LOKALİZASYONU				
REKTUM	28(28)	13(27,1)	15(28,8)	0,84
SİGMOİD KOLON	37(37)	19(39,6)	18(34,6)	0,61
İNEN KOLON	15(15)	6(12,5)	9(17,3)	0,5
SPLENİK KÖŞE	2(2)	2(4,2)	-	0,14
TRANSVERS KOLON	16(16)	8(16,7)	8(15,4)	0,86
HEPATİK KÖŞE	3(3)	3(6,3)	-	0,11
ÇIKAN KOLON	11(11)	2(4,2)	9(17,3)	0,03
ÇEKUM	8(8)	2(4,2)	6(11,5)	0,27
POLİP SAYISI	1,43±0,95	1,27±0,57	1,59±1,19	0,12
POLİP BÜYÜKLÜĞÜ (CM)	1,05±1,18	1,05±1,2	1,02±1,2	0,67
POLİP HİSTOPATOLOJİK TİP				
TÜBÜLER ADENOM	64(64)	31(64,6)	33(63,5)	
TÜBÜLOVİLLÖZ ADENOM	19(19)	7(14,6)	12(23)	
VİLLÖZ ADENOM	4(4)	0	4(7,7)	0,03
HİPERPLASTİK POLİP	10(10)	7(14,6)	3(5,8)	
SERRATED ADENOM	3(3)	3(6,2)	0(0)	
DİSPLAZİ				
DÜŞÜK DERECELİ	86(86)	41(85,4)	45(86,5)	0,87
YÜKSEK DERECELİ	14(14)	7(14,6)	7(13,5)	
KARSİNOM LOKALİZASYONU				
REKTUM	11(39,3)	2(22,2)	9(47,4)	0,15
SİGMOİD KOLON	3(10,7)	-	3(15,8)	
İNEN KOLON	2(7,15)	-	2(10,5)	
SPLENİK KÖŞE	1(3,6)	1(11,1)	-	
TRANSVERS KOLON	3(10,7)	2(22,2)	1(5,3)	
HEPATİK KÖŞE	2(7,15)	2(22,2)	-	
ÇIKAN KOLON	3(10,7)	1(11,1)	2(10,5)	

ÇEKUM	3(10,7)	1(11,1)	2(10,5)	
KARSİNOM HİSTOPATOLOJİK TİP				
ADENOKARSİNOM	25(88,9)	9(100)	16(84,2)	0,53
DİĞERLERİ	3(11,1)	-	3(15,8)	

Difference / Relationship Evaluation of Colonoscopy Findings with Breast Cancer Status

	Total (n=606)	Breast CA- (n=303)	Breast CA- (n=303)	
FEATURES	n(%)	n(%)	n(%)	p-value
COLONOSCOPIC FINDING				
NORMAL	478(78,9)	246(81,2)	232(76,6)	0,16
POLYP	100(16,5)	48(15,8)	52(17,2)	0,66
CARCİNOMA	28(4,6)	9(3)	19(6,3)	0,04
POLYP LOCALIZATION				
RECTUM	28(28)	13(27,1)	15(28,8)	0,84
SIGMOID COLUMN	37(37)	19(39,6)	18(34,6)	0,61
DESCENDİNG COLUMN	15(15)	6(12,5)	9(17,3)	0,5
SPLENİC CORNER	2(2)	2(4,2)	-	0,14
TRANSVERSE COLUMN	16(16)	8(16,7)	8(15,4)	0,86
HEPATIC CORNER	3(3)	3(6,3)	-	0,11
ASCENDİNG COLUMN	11(11)	2(4,2)	9(17,3)	0,03
CHEUM	8(8)	2(4,2)	6(11,5)	0,27
NUMBER OF POLYPS	1,43±0,95	1,27±0,57	1,59±1,19	0,12
POLYP SIZE (CM)	1,05±1,18	1,05±1,2	1,02±1,2	0,67
POLYP HISTOPATHOLOGICAL TYPE				
TUBULAR ADENOMA	64(64)	31(64,6)	33(63,5)	
TUBULOVILLOS ADENOMA	19(19)	7(14,6)	12(23)	
VİLLOS ADENOMA	4(4)	0	4(7,7)	0,03
HYPERPLASTIC POLYP	10(10)	7(14,6)	3(5,8)	
SERRATED ADENOMA	3(3)	3(6,2)	0	
DYSPLASİA				
LOW GRADE	86(86)	41(85,4)	45(86,5)	0,87
HİGH GRADE	14(14)	7(14,6)	7(13,5)	
CARCINOMA LOCALIZATION				
RECTUM	11(39,3)	2(22,2)	9(47,4)	0,15
SİGMOİD COLUMN	3(10,7)	-	3(15,8)	
DESCENDİNG COLUMN	2(7,15)	-	2(10,5)	
SPLENIC CORNER	1(3,6)	1(1,11)	-	

TRANSVERSA COLUMN	3(10,7)	2(2,22)	1(5,3)	
HEPATIC CORNER	2(7,15)	2(2,22)	-	
ASCENDİNG COLUMN	3(10,7)	1(1,11)	2(10,5)	
CHEUM	3(10,7)	1(1,11)	2(10,5)	
CARCINOMA HISTOPATHOLOGIC TYPE				
ADENOCARCİNOMA	25(88,9)	9(100)	16(84,2)	0,53
OTHERS	3(11,1)	-	3(15,8)	

Kolonoskopik Bulgu ile Meme Kanseri Varlığı İlişki Değerlendirmesi

Değişken	Odds Ratio	Lower (%95 CI)	Upper (%95 CI)	P value
Kolonoskopik Bulgu				
Polip	1,1	0,72	1,69	>0,05
Karsinom	2,19	1,02	4,91	<0,05

Association Evaluation of Colonoscopic Finding and Presence of Breast Cancer

Variable	Odds Ratio	Lower (%95 CI)	Upper (%95 CI)	P value
Colonoscopic Finding				
Polyp	1,1	0,72	1,69	>0,05
Carcinoma	2,19	1,02	4,91	<0,05

SS-082 / 39. Ulusal Gastroenteroloji Haftası

Wilson Hastalarında Değişken ve Göreceli Değişken Bakır Düzeylerinin Multiparametrik Karaciğer MRG Parametreleri ile Korelasyonunun Değerlendirilmesi

Bekir Mert Durukan[1], Merve Banu Polat[2], Gül Yalçın Çakmaklı[3], İlkay İdilman[4], Osman Dağ[5], Tevhide Şahin[6], Aslı Pınar[2], Muşturay Karçaaltıncaba[4], Bülent Elibol[3], Hatice Yasemin Balaban[6]

[1]Hacettepe Üniversitesi Tıp Fakültesi, İç Hastalıkları Ana Bilim Dalı, Ankara
[2]Hacettepe Üniversitesi Tıp Fakültesi, Biyokimya Ana Bilim Dalı, Ankara
[3]Hacettepe Üniversitesi Tıp Fakültesi, Nöroloji Ana Bilim Dalı, Ankara
[4]Hacettepe Üniversitesi Tıp Fakültesi, Radyoloji, Ana Bilim Dalı, Ankara
[5]Hacettepe Üniversitesi Tıp Fakültesi, Biyoistatistik Ana Bilim Dalı, Ankara
[6]Hacettepe Üniversitesi Tıp Fakültesi, Gastroenteroloji Bilim Dalı, Ankara

Amaç: Wilson hastalığının tanısında; serum değişken bakır (EC) ve göreceli değişken bakır (REC) testlerinin standart tanı testlerinden daha üstün olduğu bildirilmesine rağmen bu testlerin rutin hasta takibinde kullanımı doğrulanmamıştır. Multiparametrik MRG yöntemleri; MR elastografi (MRE), proton dansite yağ fraksiyonu (PDFF), T1, T2 ve T2*, R2* gibi çok sayıda parametrenin aynı anda değerlendirilmesini sağlar. Bu çalışmanın amacı, takipli Wilson Hastalarında EC ve REC'nin multiparametrik karaciğer MRG parametreleri ile korelasyonunu değerlendirmektir.

Method: Çalışmaya 35 Wilson Hastası dahil edilmiştir. EC ve total serum bakır düzeyi indüktif ICP-MS ile ölçüldü. REC, ölçülen iki değerin oranı olarak hesaplandı. Tüm katılımcılara Multiaparametrik Karaciğer MRG uygulandı.

Bulgular: Katılımcıların ortanca yaşı 32 (18-58) idi ve %54'ü erkekti.Ortanca karaciğer parankim sertliği 2,45 (1,71-6,2) kPa olup normal sınırlardaydı. Katılımcıların %62'sinin karaciğerinde yağlanma yoktu ve sadece %38'inde hafif derecede (%5-14) yağlanma saptandı. Karaciğer parankim sertliği; yaş (r=0,514; p=0,002), AST (r=0,445; p=0,007), GGT (r=0,549; p=0,001), ALP (r=0,365; p=0,031), INR (r=0,404; p=0,016), kreatinin (r=0,344; p=0,043), FIB-4 (r=0,694; p<0,0001) ile pozitif korelasyon gösterirken; beyaz küre sayısı (r=-0,49; p=0,003), trombosit sayısı (r=-0,607; p<0,0001) ile negatif korelasyon göstermiştir. EC; MRE-PDFF yağ oranı (r=0,534; p=0,005) ve T1 süresi (r=0,371; p=0,028) ile pozitif korelasyon gösterdi. REC oranı ile T2* değeri arasında negatif korelasyon mevcuttu (r=-0,422; p=0,012).

Sonuç: Multiparametrik karaciğer MRG, karaciğer tutulumunun tespitinde vücut bakır yükünü değerlendirmek için alternatif testler olarak kullanılma potansiyeli olan EC/REC ölçümlerinden daha duyarlıdır. Multiparametrik karaciğer MRG bulguları ile ilişkili klinik parametrelerin ve EC/REC'nin rolünü araştırmak için daha kapsamlı çalışmalara ihtiyaç vardır.

Anahtar Kelimeler: Wilson hastalığı, Serum değişken bakır, Serum göreceli değişken bakır, Multiparametrik karaciğer MRI

Exchangeable and Relative Exchangeable Copper Correlate with Multiparametric Liver MRI Parameters in Patients with Wilson Disease

Bekir Mert Durukan[1], Merve Banu Polat[2], Gül Yalçın Çakmaklı[3], İlkay İdilman[4], Osman Dağ[5], Tevhide Şahin[6], Aslı Pınar[2], Muşturay Karçaaltıncaba[4], Bülent Elibol[3], Hatice Yasemin Balaban[6]

[1]Hacettepe University - Medical Faculty, Department of Internal Medicine, Ankara, Turkey
[2]Hacettepe University - Faculty of Medicine, Department of Biochemistry, Ankara, Turkey
[3]Hacettepe University - Faculty of Medicine, Department of Neurology, Ankara, Turkey
[4]Hacettepe University - Faculty of Medicine, Department of Radiology, Ankara, Turkey
[5]Hacettepe University Faculty of Medicine, Department of Biostatistics, Ankara
[6]Hacettepe University Faculty of Medicine, Department of Gastroenterology, Ankara

Background: Exchangeable copper (EC) and relative exchangeable copper (REC) are serum tests reported to be superior than urinary copper excetion for diagnosis of Wilson's disease (WD), but they have not been validated for usage in routine daily practice.Multiparametric MRI methods enables simultaneous measurement of several liver parameters:MR elastography (MRE),proton density fat

fraction (PDFF),T1,T2 and T2* mapping,R2*.This study was aimed to investigate the correlation of EC and REC with clinical and multiparametric liver MRI parameters.

Methods: This prospective, cross-sectional, cohort study included 35 WD patients.EC and serum total serum copper analyzes done by ICP-MS.The REC was calculated as the ratio of them.

Results: The median age was 32 (18-58) years, and 54% was male.The median liver MRE value was normal (2.45 (1.71-6.2) kPa).MR-PDFF technique showed mild adiposity (5-14%) in 38% of patients,and moderate (15-20%) or severe (>20%) degree of hepatosteatosis was not detected in any patients.The liver stiffness was a positively correlated with and age(r=0.514;p=0.002),AST (r=0.445; p=0.007),GGT (r=0.549;p=0.001),ALP (r=0.365;p=0.031),INR (r=0.404; p=0.016),creatinine (r=0.344;p=0.043), FIB-4 score(r=0.694; p<0.0001) and also a negatively correlated with WBC(r=-0.49;p=0.003), platelet count(r=-0.607;p<0.0001).EC was a positively correlated with MR-PDFF(r=0,534;p=0,005) and T1 (r=0.371;p=0.028), while REC was a negatively correlated with T2*(r=-0.422;p=0.012).

Conclusion: Multiparametric liver MRI is more sensitive than clinical symptoms for showing hepatic involment in WD. as alternative tests for evaluating body copper load, EC and REC are parameters of MRI for steatosis, inflammation and fibrosis.Further studies with larger number of patients are needed to determine the correlation between serum copper tests and clinical, multiparametric liver MRI findings.

Keywords: Wilson disease, Exchangeable copper, Relative exchangeable copper, Multiparametric liver MRI

Multiparametrik Karaciğer MRG Parametrelerinin Klinik ve Laboratuvar Parametreleriyle Korelasyonu
Correlation Analysis of Liver Multiparametric MRI Results wiht Clinical nad Laboratory Parameters

Multiparametrik Karaciğer MRG Parametrelerinin Klinik ve Laboratuvar Parametreleriyle Korelasyonu

	Karaciğer Parankim Sertliği (kPa)		MRE-PDFF Yağ Oranı (%)		T1 (ms)		T2* (ms)		R2* (1/ms)		T2 (ms)		cT1 (ms)	
	r	p	r	p	r	p	r	p	r	p	r	p	r	p
Yaş; Yıl	**0,514**	**0,002**	0,048	0,815	0,143	0,236	0,094	0,592	0,112	0,594	0,143	0,414	0,223	0,201
Hemoglobin; g/dl	-0,095	0,588	0,193	0,340	**-0,405**	0,041	-0,254	0,148	-0,190	0,352	**-0,405**	**0,016**	-0,24	0,172
Beyaz Küre; x10³ /ml	**-0,49**	**0,003**	0,357	0,073	-0,008	0,078	-0,215	0,214	-0,044	0,829	-0,006	0,972	-0,04	0,813
Trombosit; x10³ /ml	**-0,607**	**<0,0001**	-0,104	0,613	-0,004	0,981	0,062	0,648	0,011	0,959	-0,094	0,591	-0,045	0,801
AST; IU/L	**0,445**	**0,007**	0,253	0,212	0,045	0,842	-0,201	0,247	0,008	0,968	0,045	0,791	-0,044	0,805
ALT; IU/L	0,163	0,349	**0,312**	0,12	-0,034	0,097	-0,218	0,169	**-0,306**	0,129	-0,034	0,847	0,053	0,764
GGT; IU/L	**0,549**	**0,001**	0,315	0,117	0,101	0,078	-0,015	0,888	-0,121	0,594	0,157	0,342	0,18	0,307
ALP; IU/L	**0,365**	**0,031**	0,107	0,325	-0,054	0,453	-0,133	0,448	0,191	0,350	0,054	0,756	0,124	0,488
Total Bilirubin; mg/dl	0,155	0,374	0,159	0,439	0,116	0,738	**-0,394**	**0,019**	0,18	0,379	0,156	0,371	-0,114	0,519
Total Protein; g/dl	**-0,317**	0,064	0,147	0,476	0,113	0,551	-0,257	0,137	0,158	0,439	0,113	0,519	-0,050	0,752
INR	**0,404**	**0,016**	-0,053	0,85	0,299	0,072	0,051	0,860	-0,144	0,484	0,299	0,081	0,009	0,960
Kreatinin; mg/dl	**0,344**	**0,043**	0,178	0,384	-0,116	0,512	**-0,362**	**0,023**	0,269	0,252	-0,116	0,566	-0,033	0,854
Trigliserid; mg/dl	-0,105	0,635	**0,532**	**0,013**	-0,060	0,290	-0,138	0,536	0,126	0,576	-0,060	0,784	-0,041	0,855
MELD-Na Skoru	0,298	0,082	0,011	0,92	0,114	0,653	-0,112	0,522	0,083	0,688	0,314	0,067	-0,009	0,959
FIB-4 Skoru	**0,694**	**<0,0001**	0,117	0,369	0,104	0,695	0,004	0,980	-0,179	0,882	0,104	0,564	0,18	0,559
Seruloplazmin; mg/dl	-0,143	0,425	-0,057	0,761	-0,013	0,669	**0,117**	0,064	-0,003	0,987	-0,013	0,941	0,191	0,274
Total Serum Bakır (µmol/l)	-0,122	0,484	0,153	0,454	0,11	0,53	0,214	0,217	0,145	0,48	0,027	0,876	-0,122	0,52
Serum Değişken Bakır (µmol/l)	0,061	0,727	**0,534**	**0,005**	**0,371**	**0,028**	-0,158	0,360	0,101	0,623	0,145	0,404	0,168	0,319
Serum Dönüşümlü Değişken Bakır (%)	0,158	0,362	0,305	0,13	0,239	0,186	**-0,422**	**0,012**	0,245	0,237	-0,116	0,558	0,314	0,062

Multiparametrik Karaciğer MRG Parametrelerinin Klinik ve Laboratuvar Parametreleriyle

Korelasyonu

Correlation Analysis of Liver Multiparametric MRI Results wiht Clinical nad Laboratory Parameters

Correlation Analysis of Liver Multiparametric MRI Results with Clinical and Laboratory Parameters

	Liver Parenchyma Stiffness (kPa)		MR-PDFF Fat Ratio (%)		T1 (ms)		T2* (ms)		R2* (1/ms)		T2 (ms)		cT1 (ms)	
	r	p	r	p	r	p	r	p	r	p	r	p	r	p
Age; Year	**0,514**	**0,002**	0,048	0,815	0,143	0,236	0,004	0,592	0,112	0,584	0,143	0,414	0,225	0,201
Hemoglobin; g/dl	-0,095	0,588	0,193	0,345	**-0,405**	0,641	-0,254	0,141	-0,190	0,352	**-0,405**	**0,016**	-0,24	0,172
White Blood Cell Count; x10³ /ml	**-0,49**	**0,003**	0,357	0,073	-0,006	0,078	-0,215	0,214	0,044	0,829	-0,006	0,972	-0,04	0,823
Platelet Count x10³ /ml	**-0,607**	**<0,0001**	-0,104	0,613	-0,094	0,981	0,082	0,641	0,011	0,959	-0,094	0,581	-0,045	0,801
AST; IU/L	**0,445**	**0,007**	0,253	0,212	0,045	0,642	-0,201	0,247	0,008	0,968	0,045	0,795	-0,044	0,805
ALT; IU/L	0,163	0,349	**0,312**	0,12	-0,094	0,097	-0,218	0,169	-0,121	0,556	-0,094	0,847	0,053	0,764
GGT; IU/L	**0,549**	**0,001**	0,315	0,137	0,107	0,078	-0,025	0,888	**-0,308**	0,139	0,107	0,542	0,18	0,307
ALP; IU/L	**0,365**	**0,031**	0,197	0,335	0,054	0,453	-0,111	0,448	0,131	0,350	0,054	0,756	0,124	0,486
Total Bilirubin; mg/dl	0,155	0,374	0,119	0,438	0,156	0,718	**-0,394**	**0,019**	0,18	0,379	0,156	0,371	-0,114	0,519
Total Protein; g/dl	**-0,317**	0,004	0,147	0,475	0,113	0,851	-0,257	0,137	0,158	0,430	0,113	0,519	-0,056	0,752
INR	**0,404**	**0,016**	-0,053	0,65	0,299	0,472	0,031	0,800	-0,144	0,484	0,299	0,081	0,009	0,960
Creatinine; mg/dl	**0,344**	**0,043**	0,178	0,384	0,115	0,152	**-0,382**	**0,023**	0,269	0,252	-0,110	0,506	-0,012	0,854
Triglyceride; mg/dl	-0,105	0,635	**0,532**	**0,013**	-0,060	0,290	-0,136	0,336	0,126	0,576	-0,060	0,794	-0,041	0,855
MELD-Na Score	0,298	0,082	0,021	0,92	0,314	0,053	-0,112	0,522	0,083	0,688	**0,314**	0,067	-0,005	0,959
Fib-4 Score	**0,694**	**<0,0001**	0,117	0,569	0,104	0,695	0,004	0,980	-0,179	0,383	0,104	0,554	0,11	0,536
Ceruloplasmin; mg/dl	-0,145	0,405	-0,057	0,781	-0,013	0,669	**0,317**	0,064	-0,003	0,987	-0,013	0,941	0,193	0,274
Serum Total Copper (µmol/l)	-0,122	0,484	0,153	0,454	0,11	0,53	0,214	0,217	-0,145	0,48	0,027	0,876	-0,122	0,52
Exchangeable Copper (µmol/l)	0,061	0,727	**0,538**	**0,005**	**0,371**	**0,028**	-0,154	0,366	0,101	0,623	-0,145	0,409	0,160	0,319
Relative Exchangeable Copper (%)	0,159	0,362	0,306	0,13	0,219	0,186	**-0,422**	**0,012**	0,240	0,237	-0,116	0,508	**0,314**	0,062

SS-083 / 39. Ulusal Gastroenteroloji Haftası

Pankreas Solid Lezyonlarında 22- 25 G Eus Fna İğne Kullanımında Tanısal Yeterlilik Oranlarının Karşılaştırılması

Emrah Alper[1], Çisel Aydın Meriçöz[2], Devrim Müge Özarı Gülnar[1], Ahmet Bahadır Ak[1], Pınar Fırat[2], Volkan Adsay[2]

[1]Koç Üniversitesi Tıp Fakültesi Gastroenteroloji Bilim Dalı, İstanbul
[2]Koç Üniversitesi Tıp Fakültesi Patoloji Anabilim Dalı, İstanbul

Giriş- Amaç: Deneyimli merkezlerde bile EUS FNA sitolojik örneklemede yüksek yeterlilik oranına ulaşmak, işlem tekrar olasılığının en aza indirilmesi ve maliyet etkinliğin sağlanmasında çok önemlidir. Bu çalışmada 22 G FNA iğne ile 25 G FNA iğne örneklemedeki etkinliği karşılaştırmayı amaçladık

Materyal- Metod: Ünitemizde Mayıs 2018- Ağustos 2022 tarihleri arasında deneyimli tek hekim tarafından yapılan ve ROSE ile hasta başı yeterlilik sonrası deneyimli sitologlar tarafından kesin sitolojik değerlendirmesi yapılan pankreas solid kitle 384 EUS FNA örnekleme işlemi değerlendirildi. Veriler 22 G ve 25 G iğnelere göre, lezyon kesin tanısına göre gruplandırıldı.

Bulgular: Toplam 384 EUS örnekleme işleminin 160 ı (%41,6) 22 G iğne ile 224 ü (%58,4) ü 25 G iğne ile alındı. 25 G FNA grubunda 224 örneklemenin 213 ünde (%95), 22 G FNA grubunda ise 160 örneklemenin 151 inde (%94,3) tanısal yeterlilik sağlayacak örnekleme yapıldı. Her iki grup arasında tanısal yeterlilik açısından anlamlı fark saptanmadı.

Sonuç: Pankreas solid lezyonların EUS FNA örneklemesinde iğne çapının tanısal yeterlilik açısından farklı olmadığını saptadık.

Anahtar Kelimeler: EUS, FNA, Sitoloji

Comparıson Of Dıagnostıc Adequacy Rates Of 22-25g Eus Fna Needle In Solıd Lesıons Of The Pancreas

Emrah Alper[1], Çisel Aydın Meriçöz[2], Devrim Müge Özarı Gülnar[1], Ahmet Bahadır Ak[1], Pınar Fırat[2], Volkan Adsay[2]

[1]Koç University School of Medicine Dept. Of Gastroenterology, Istanbul
[2]Koç University School of Medicine Dept. Of Pathology, Istanbul

Introduction-Aim: Reaching high adequacy rate in EUS FNA cytological sampling, even in experienced centers, is essential for decreasing need for re-intervention and to provide cost-effectiveness.With this study, we aimed to compare the sampling adequacy of 22G and 25G needles

Material-Methods: In our endoscopy unit, 384 EUS FNA sampling procedure for pancreatic solid mass was made between May 2018 and August 2022. The procedures were performed by a single experienced physician and definitive cytological evaluation of samplings was made by experienced cytologists after ROSE and bedside assessment. The results were categorized by the definitive diagnosis of the lesions and by the type of needle (22G and 25G) that was used

Results: 160 (%41,6) of 384 lesions were sampled with 22G and 224 (%58,4) of 384 lesions were sampled with 25G needle. Diagnostically sufficient sampling was performed in 213 (95%) of 224 samples in the 25 G FNA group and in 151 (94.3%) of 160 samples in the 22 G FNA group. There was no meaningful difference found between two groups regarding diagnostic adequacy.

Conclusion: We conclude, there is no diagnostic adequacy difference between needle size for EUS FNA sampling of solid pancreatic lesions.

Keywords: Cytology, EUS, FNA

SS-084 / 39. Ulusal Gastroenteroloji Haftası
Türkiye Çok Merkezli Akut Pankreatit Kayıt Çalışması

Aydın Şeref Köksal[1], Mukaddes Tozlu[1], Orhan Sezgin[2], Dilek Oğuz[3], İsmail Hakkı Kalkan[4], Engin Altıntaş[2], Serkan Yaraş[2], Yılmaz Bilgiç[5], Abdullah Emre Yıldırım[6], Sezgin Barutçu[6], Gözde Derviş Hakim[7], Müjde Soytürk[8], Göksel Bengi[8], Burak Özşeker[9], Alper Yurci[10], Deniz Öğütmen Koç[11], Kader İrak[12], Elmas Kasap[13], Mehmet Cindoruk[14], Nevin Oruç[15], Nalan Gülşen Ünal[15], İlker Şen[16], Yasemin Gökden[17], Murat Saruç[18], Hakan Ünal[18], Ahmet Tarık Eminler[1], Bilal Toka[1], Hakan Basır[2], Osman Sağlam[5]

[1]Sakarya Üniversitesi Tıp Fakültesi Gastroenteroloji Bilim Dalı
[2]Mersin Üniversitesi Tıp Fakültesi Gastroenteroloji Bilim Dalı
[3]Kırıkkale Üniversitesi Tıp Fakültesi Gastroenteroloji Bilim Dalı
[4]TOBB Ekonomi ve Teknoloji Üniversitesi Gastroenteroloji Bilim Dalı
[5]İnönü Üniversitesi Tıp Fakültesi Gastroenteroloji Bilim Dalı
[6]Gaziantep Üniversitesi Tıp Fakültesi Gastroenteroloji Bilim Dalı
[7]Sağlık Bilimleri Üniversitesi İzmir Tıp Fakültesi, Tepecik SUAM Gastroenteroloji Kliniği
[8]Dokuz Eylül Üniversitesi Tıp Fakültesi Gastroenteroloji Bilim Dalı
[9]Muğla Sıtkı Koçman Üniversitesi Tıp Fakültesi Gastroenteroloji Bilim Dalı
[10]Erciyes Üniversitesi Tıp Fakültesi Gastroenteroloji Bilim Dalı
[11]Sağlık Bilimleri Üniversitesi Gaziosmanpaşa Eğitim ve Araştırma Hastanesi Gastroenteroloji Kliniği
[12]Sağlık Bilimleri Üniversitesi Başakşehir Çam ve Sakura Şehir Hastanesi Gastroenteroloji Kliniği
[13]Manisa Celal Bayar Üniversitesi Tıp Fakültesi Gastroenteroloji Bilim Dalı
[14]Ankara Gazi Üniversitesi Tıp Fakültesi Gastroenteroloji Bilim Dalı
[15]Ege Üniversitesi Tıp Fakültesi Gastroenteroloji Bilim Dalı
[16]Sağlık Bilimleri Üniversitesi Şişli Hamidiye Etfal Eğitim ve Araştırma Hastanesi Gastroenteroloji Kliniği
[17]Sağlık Bilimleri Üniversitesi Prof. Dr. Cemil Taşçıoğlu Şehir Hastanesi Gastroenteroloji Kliniği
[18]Acıbadem MAA Üniversitesi Tıp Fakültesi Gastroenteroloji Bilim Dalı
[19]Sağlık Bilimleri Üniversitesi Ankara Şehir Hastanesi Gastroenteroloji Kliniği
[20]Hacettepe Üniversitesi Tıp Fakültesi Gastroenteroloji Bilim Dalı

Giriş: Akut pankreatit (AP) Gastroenteroloji kliniklerindeki en sık yatış nedenidir. Bu çalışmada ülkemizdeki AP'lerin etiyolojisinin, morfolojisinin, şiddetinin, komplikasyonlarının, klinik sonlanımının, görüntüleme bulgularının ve tedavilerinin gözden geçirilmesi amaçlanmıştır.

Materyal-Metod: Nisan-Ekim 2021 tarihleri arasında 17 Gastroenteroloji kliniğinde AP tanısı ile yatan bütün hastalar çalışmaya alındı. 18 yaşından küçükler ve kayıtları yetersiz olanlar çalışmadan dışlandı. Tanımlamalarda 2012 Revize Atlanta kriterleri kullanıldı

Sonuçlar: Çalışmaya toplam 2144 hasta alındı. Hastaların medyan yaşı 58, 1119'u (%52,1) kadındı. En sık üç etiyoloji biliyer (%67,1), idiyopatik (%12) ve hipertrigliseridemi (%6) idi. Alkol erkeklerde 4, kadınlarda 7. en sık nedendi. Hastaların %20,8'inde birden fazla atak anamnezi mevcuttu. İlaca bağlı AP'lerde (n=41) en sık neden gliptinlerdi.
Hipertrigliseridemiye bağlı AP'lerin %19'unda plazmaferez yapılmıştı. Revize Atlanta sınıflamasına göre olguların 1567'si hafif (%73,1), 521'i orta (%24,3) ve 58'i şiddetli (%2,6) gruptaydı. Olguların % 95,2'i ödematöz, %4,8'i nekrotikti. Nekrotik olguların %23'ü enfekte idi. Hastaların %7,7'sinde geçici organ yetmezliği vardı. Olguların %5,9'unda yoğun bakım yatışı yapılmıştı. Mortalite %1,6 olup (hafif AP'de %0,1, orta şiddetlide %0,9, şiddetlide %50) %51'i ilk 7 gün içerisindeydi. En sık ölüm nedeni (%45) sepsis dışı çoklu organ yetmezliğiydi.Olguların %61'ine BT çekilmiş ve %90'ı başvurudan itibaren ilk 72 saat içerisindeydi. Hastaların %53'üne antibiyotik başlanmış ve bunların %38'i profilaktikti. Olguların %5'ine (şiddetli grupta %40) nütrisyon başlanmıştı. Biliyer pankreatitlerin %25'inde ERCP yapılmış olup şiddetli grup ile diğerlerinin ERCP gereksinimi (p=0,3) ve zamanlaması (p=0,7) farklı değildi. Sonuç: Ülkemizde AP'nin en sık nedeni biliyer olup alkol geri planda kalmaktadır. Şiddet ve morfoloji literatürle uyumlu iken şiddetli olgularda mortalite yüksek seyretmektedir.

Anahtar Kelimeler: Akut pankreatit, etiyoloji, şiddet, mortalite, nekroz

Türkiye Çok Merkezli Akut Pankreatit Kayıt Çalışması

Aydın Şeref Köksal[1], Mukaddes Tozlu[1], Orhan Sezgin[2], Dilek Oğuz[3], İsmail Hakkı Kalkan[4], Engin Altıntaş[2], Serkan Yaraş[2], Yılmaz Bilgiç[5], Abdullah Emre Yıldırım[6], Sezgin Barutçu[6], Gözde Derviş Hakim[7], Müjde Soytürk[8], Göksel Bengi[8], Burak Özşeker[9], Alper Yurci[10], Deniz Öğütmen Koç[11], Kader İrak[12], Elmas Kasap[13], Mehmet Cindoruk[14], Nevin Oruç[15], Nalan Gülşen Ünal[15], İlker Şen[16], Yasemin Gökden[17], Murat Saruç[18], Hakan Ünal[18], Ahmet Tarık Eminler[1], Bilal Toka[1], Hakan Basır[2], Osman Sağlam[5]

[1]Sakarya Üniversitesi Tıp Fakültesi Gastroenteroloji Bilim Dalı
[2]Mersin Üniversitesi Tıp Fakültesi Gastroenteroloji Bilim Dalı
[3]Kırıkkale Üniversitesi Tıp Fakültesi Gastroenteroloji Bilim Dalı
[4]TOBB Ekonomi ve Teknoloji Üniversitesi Gastroenteroloji Bilim Dalı
[5]İnönü Üniversitesi Tıp Fakültesi Gastroenteroloji Bilim Dalı
[6]Gaziantep Üniversitesi Tıp Fakültesi Gastroenteroloji Bilim Dalı
[7]Sağlık Bilimleri Üniversitesi İzmir Tıp Fakültesi, Tepecik SUAM Gastroenteroloji Kliniği
[8]Dokuz Eylül Üniversitesi Tıp Fakültesi Gastroenteroloji Bilim Dalı
[9]Muğla Sıtkı Koçman Üniversitesi Tıp Fakültesi Gastroenteroloji Bilim Dalı
[10]Erciyes Üniversitesi Tıp Fakültesi Gastroenteroloji Bilim Dalı
[11]Sağlık Bilimleri Üniversitesi Gaziosmanpaşa Eğitim ve Araştırma Hastanesi Gastroenteroloji Kliniği
[12]Sağlık Bilimleri Üniversitesi Başakşehir Çam ve Sakura Şehir Hastanesi Gastroenteroloji Kliniği
[13]Manisa Celal Bayar Üniversitesi Tıp Fakültesi Gastroenteroloji Bilim Dalı
[14]Ankara Gazi Üniversitesi Tıp Fakültesi Gastroenteroloji Bilim Dalı
[15]Ege Üniversitesi Tıp Fakültesi Gastroenteroloji Bilim Dalı
[16]Sağlık Bilimleri Üniversitesi Şişli Hamidiye Etfal Eğitim ve Araştırma Hastanesi Gastroenteroloji Kliniği
[17]Sağlık Bilimleri Üniversitesi Prof. Dr. Cemil Taşçıoğlu Şehir Hastanesi Gastroenteroloji Kliniği
[18]Acıbadem MAA Üniversitesi Tıp Fakültesi Gastroenteroloji Bilim Dalı
[19]Sağlık Bilimleri Üniversitesi Ankara Şehir Hastanesi Gastroenteroloji Kliniği
[20]Hacettepe Üniversitesi Tıp Fakültesi Gastroenteroloji Bilim Dalı

Giriş: Akut pankreatit (AP) Gastroenteroloji kliniklerindeki en sık yatış nedenidir. Bu çalışmada ülkemizdeki AP'lerin etiyolojisinin, morfolojisinin, şiddetinin, komplikasyonlarının, klinik sonlanımının, görüntüleme bulgularının ve tedavilerinin gözden geçirilmesi amaçlanmıştır.
Materyal-Metod: Nisan-Ekim 2021 tarihleri arasında 17 Gastroenteroloji kliniğinde AP tanısı ile yatan bütün hastalar çalışmaya alındı. 18 yaşından küçükler ve kayıtları yetersiz olanlar çalışmadan dışlandı. Tanımlamalarda 2012 Revize Atlanta kriterleri kullanıldı.

Sonuçlar: Çalışmaya toplam 2144 hasta alındı. Hastaların medyan yaşı 58, 1119'u (%52,1) kadındı. En sık üç etiyoloji biliyer (%67,1), idiyopatik (%12) ve hipertrigliseridemi (%6) idi. Alkol erkeklerde 4, kadınlarda 7. en sık nedendi. Hastaların %20,8'inde birden fazla atak anamnezi mevcuttu. İlaca bağlı AP'lerde (n=41) en sık neden gliptinlerdi.
Hipertrigliseridemiye bağlı AP'lerin %19'unda plazmaferez yapılmıştı. Revize Atlanta sınıflamasına göre olguların 1567'si hafif (%73,1), 521'i orta (%24,3) ve 58'i şiddetli (%2,6) gruptaydı. Olguların % 95,2'i ödematöz, %4,8'i nekrotikti. Nekrotik olguların %23'ü enfekte idi. Hastaların %7,7'sinde geçici organ yetmezliği vardı. Olguların %5,9'unda yoğun bakım yatışı yapılmıştı. Mortalite %1,6 olup (hafif AP'de %0,1, orta şiddetlide %0,9, şiddetlide %50) %51'i ilk 7 gün içerisindeydi. En sık ölüm nedeni (%45) sepsis dışı çoklu organ yetmezliğiydi.Olguların %61'ine BT çekilmiş ve %90'ı başvurudan itibaren ilk 72 saat içerisindeydi. Hastaların %53'üne antibiyotik başlanmış ve bunların %38'i profilaktikti. Olguların %5'ine (şiddetli grupta %40) nütrisyon başlanmıştı. Biliyer pankreatitlerin %25'inde ERCP yapılmış olup şiddetli grup ile diğerlerinin ERCP gereksinimi (p=0,3) ve zamanlaması (p=0,7) farklı değildi.

Sonuç: Ülkemizde AP'nin en sık nedeni biliyer olup alkol geri planda kalmaktadır. Şiddet ve morfoloji literatürle uyumlu iken şiddetli olgularda mortalite yüksek seyretmektedir.

Keywords: Akut pankreatit, etiyoloji, şiddet, mortalite, nekroz

HS-001 /ENDOHEM Hemşirelik Sempozyumu

Radyasyonun Endoskopik Retrograd Kolanjiyo Pankreatografi (ERCP)'de Çalışan Hemşireler Üzerine Etkisinin İncelenmesi

Rabia Görücü[1], Tuluha Ayoğlu [1], Rahşan Kaplan Aydın[2]

[1]İstanbul Prof. Dr. Cemil Taşçıoğlu Şehir Hastanesi,Endoskopi Ünitesi Endoskopik Retrograd Kolanjiyopankreatografi (ERCP) Birimi, İstanbul

[2]İstanbul Üniversitesi- Cerrahpaşa Florence Nightingale Hemşirelik Fakültesi, Cerrahi Hastalıkları Hemşireliği Ana Bilim Dalı, İstanbul

Giriş-Amaç: Endoskopik Retrograd Kolanjiyopankreatografi (ERCP) grafi sırasında kullanılan iyonize radyasyonun hasta ve çalışanlar üzerinde zararlı etkileri olabilmektedir. Literatürde, radyasyon güvenliği konusunda bilgi, tutum ve davranışlarına ilişkin çalışmalar bulunmakta; ancak radyasyonun özellikle ERCP'de çalışan hemşireler üzerindeki etkisi ile ilgili çalışmalara rastlanmamaktadır. Bu bilgiler doğrultusunda çalışma, radyasyonun ERCP'de çalışan hemşireler üzerine etkisini belirlemek amacıyla gerçekleştirildi.

Gereç-Yöntem: Tanımlayıcı kesitsel tipte olan araştırma, Haziran-Ağustos 2022 tarihleri arasında, gönüllü 114 ERCP hemşiresi ile tamamlandı. Veriler, literatür doğrultusunda hazırlanan konu ile ilgili soruların olduğu Google form üzerinden WhatsApp Messenger kullanılarak toplandı. Verilerin analizinde tanımlayıcı istatistikler; frekans, yüzde, ortalama, standart sapma kullanıldı.

Bulgular: Hemşirelerin %68,4'ünün radyasyon güvenliği konusunda eğitim aldığı, tamamının koruyucu önlem aldığı, %98,2'sinin radyasyonun etkileri hakkında bilgi sahibi olduğu ve %93,9'unun dozimetre kullandığı belirlendi. Radyasyonun olası etkilerinden yorgunluk (%94,7), enerji kaybı (% 68,4), baş ağrısı (%39,3), saç dökülmesi (%35,1), halsizlik (%18), bacak ve eklem ağrıları (%15,1), tiroid hastalıkları (%12,3), ciltte renk değişikliği (%7,9) ve anemi (%7,9) yaşandığı bulundu. Ayrıca hemşirelerin %3,5'ine ERCP ünitesinde çalışırken kanser tanısı koyulduğu saptandı.

Sonuç: ERCP hemşirelerinin radyasyonun olumsuz etkilerini deneyimlediği ancak tanıtıcı özellikler ile radyasyonun olumsuz etkilerini yaşama arasında anlamlı bir ilişki olmadığı bulundu.

Anahtar Kelimeler: İyonize Radyasyon, Radyasyon etkileri, Hemşirelik, ERCP

Investıgatıon of The Effect of Radıatıon on Nurses Workıng ın Endoscopıc Retrograde Cholangıopancreatography (ERCP)

Rahşan Kaplan Aydın[1], Rabia Görücü[2], Tuluha Ayoğlu[2]

[1]Istanbul Prof. Dr. Cemil Taşçıoğlu City Hospital, Endoscopy Unit Endoskopik Retrograd Kolanjiyopankreatografi (ERCP) Unit, Istanbul

[2]Istanbul University- Cerrahpaşa Florence Nightingale Faculty of Nursing, Department of Surgical Diseases Nursing, Istanbul

Introduction and Aim: Ionizing radiation used during endoscopic Retrograde Cholangiopancreatography (ERCP) radiographs can have harmful effects on patients and staff. In the literature, there are studies on knowledge, attitudes and behaviors on radiation safety; However, there are no studies on the effect of radiation, especially on nurses working in ERCP.In line with this information, the study was carried out to determine the effect of radiation on nurses working in ERCP.

Material-Method: This descriptive cross-sectional study was completed between June and August 2022 with 114 volunteer ERCP nurses who met the criteria and agreed to participate in the study. The data were collected using the WhatsApp Messenger on the Google form, which included questions about the subject prepared in line with the literature. Descriptive statistics in data analysis; frequency, percentage, mean, standard deviation were used.

Results: It was determined that 68.4% of the nurses received training on radiation safety, all took protective measures, 98.2% had knowledge about the effects of radiation and 93.9% used dosimeters. Among the possible effects of radiation, fatigue (94.7%), loss of energy (68.4%), headache (39.3%),

hair loss (35.1%), weakness (18%), leg and joint pain (15.1%), thyroid diseases (12.3%), skin discoloration (7.9%) and anemia (7.9%) were found. It was also determined that 3.5% of the nurses were diagnosed with cancer while working in the ERCP unit.

Conclusion: It was found that ERCP nurses experienced the negative effects of radiation, but there was no significant relationship between descriptive features and experiencing the negative effects of radiation.

Keywords: Ionizing Radiation, Radiation effects, Nursing, ERCP

HS-002 / ENDOHEM Hemşirelik Sempozyumu
EUS öncülüğünde kistogastrostomi, ve gastro-intestinal (GI)/biliyer anastomozlarda endoskopi hemşiresinin rolü

Deniz Akıncı, Burcu Türkoğlu, Derya Çataloğlu, Şerife Değirmencioğlu Tosun, Hakan Şentürk

Bezmi alem üniversitesi

Giriş: Ünitemiz ileri girişimsel endoskopi işlemlerinin sık yapıldığı bir ünitedir. EUS öncülüğünde kistogastrostomi, GI ve biliyer anastomozlar bu tür işlemler arasında en çok teknik tecrübe gerektirenlerdir. Endoskopi operatöru ve hemşiresinin çok iyi bir kooperasyon içinde olmaları gerekir.

Materyal-Metod: Endoskopi ünitemizde 10 yıllık verilerimizi retrospektif olarak taradık. **Bulgular:** EUS öncülüğünde 128 kistogastrosomi, 33 kolesistogastrostomi, 68 biliyer ve pankreatik drenaj, 20 gastrojejunostomi işlemi yapılmıştır. Ünitemizde yapılan toplam 249 EUS öncülü anastomoz işleminde 10 olguda kılavuz telin disloke olması nedeniyle yeni orifis açılarak işleme devam edilmiştir.

Sonuç: EUS öncülüğünde ileri endoskopik işlemlerin her aşamasında endoskopi teknisyeni ve operatör uyum içinde çalışmalıdır. İşlemlerin başarasında, Endoskopi teknisyeninin performansı önemli bir belirleyici faktördür.

Anahtar Kelimeler: Endoskopi hemşire, EUS öncülüğünde işlemler, Kistogastrostomi

The role of the endoscopy nurses in EUS-led cystogastrostomy, and gastrointestinal (GI)/biliary anastomoses

Deniz Akıncı, Burcu Türkoğlu, Derya Çataloğlu, Şerife Değirmencioğlu Tosun, Hakan Şentürk

Bezmi Alem university

Introduction: Our unit is a unit where advanced interventional endoscopy procedures are performed frequently. EUS-led cystogastrostomy, GI and biliary anastomoses are the ones that require the most technical experience among such procedures. The endoscopy operator and nurse must be in very good cooperation.

Matherial and Method: We retrospectively reviewed our 10-year data in our endoscopy unit.

Results: 128 cystogastrosomy, 33 cholecystogastrostomy, 68 biliary and pancreatic drainage, 20 gastrojejunostomy procedures were performed under the guidance of EUS. In a total of 249 EUS precursor anastomosis procedures performed in our unit, a new orifice was opened in 10 cases due to dislocation of the guide wire, and the procedure was continued.
Under the leadership of EUS, the endoscopy technician and operator should work in harmony at every stage of advanced endoscopic procedures. The performance of the Endoscopy technician is an important determining factor in the success of the procedures.

Keywords: Endoscopy nurse, EUS guided procedure, Cystogastrostomy

HS-003 / ENDOHEM Hemşirelik Sempozyumu
Kolonoskopi yapılan hastalarda işlem öncesi verilen eğitimin etkinliği

Özlem Çavuş

Güven Sağlık Grubu, Hemşirelik Hizmetleri Direktörlüğü, Endoskopi Ünitesi

Amaç: Kolonoskopi yapılan hastalarda işlem öncesi verilen eğitimin etkinliğini incelemek.

Yöntem: Çalışma tanımlayıcı tipte bir çalışmadır. 1 Haziran-1 Eylül 2022 tarihleri arasında özel bir hastanenin endoskopi ünitesinde yapılmıştır. Çalışmaya 181 hasta katılmıştır. Hastalar işlem öncesinde aldıkları kolonoskopi işlemi hazırlık eğitimini 13 sorudan oluşan soru formu ile değerlendirmişlerdir. Veriler excel de yüzde ve sayı hesaplama yöntemi ile değerlendirilmiştir.

Bulgular: çalışmaya katılan hastaların %42'si 51 yaş ve üstü, %73'ünün öğrenim durumu lisans ve lisansüstüdür. Hastaların %57.5'i verilen eğitimi yeterli bulduğunu, %97.8'i diyete uyum sağlayabildiğini, %95.6'sı eğitim materyalini anlaşılır bulduğunu, %29.3'ü diyette zorlandıkları durumun baş ağrısı olduğunu belirtmişlerdir.

Sonuçlar: Hastaların verilen eğitime uyum sağlayabildiği ve bağırsak boşaltımının etkin olduğu görülmüştür.

Anahtar Kelimeler: Hemşirelik, kolonoskopi eğitimi, hasta eğitimi

The effectiveness of the training given before the procedure in patients undergoing colonoscopy

Özlem Çavuş

Guven Health Group, Nursing Services Directorate, Endoscopy Unit

Aim: To examine the effectiveness of the training given before the procedure in patients undergoing colonoscopy.

Metod: The study is a descriptive study. It was carried out in the endoscopy unit of a private hospital between 1 June and 1 September 2022. 181 patients participated in the study. The patients evaluated the colonoscopy preparation training they received before the procedure with a questionnaire consisting of 13 questions. The data were evaluated by percentage and number calculation method in excel.

Result: Of the patients who participated in the study, 42% were 51 years old and over, and 73% had undergraduate and graduate degrees. 57.5% of the patients stated that the training provided was sufficient, 97.8% could adapt to the diet, 95.6% found the training material understandable, 29.3% stated that the situation they had difficulty in dieting was headache.

Conclusion: It was observed that the patients were able to adapt to the education given and bowel evacuation was effective.

Keywords: Nursing, colonoscopy education, patient education

HS-004 / ENDOHEM Hemşirelik Sempozyumu

Kolonoskopi yapılan hastalarda kolonoskopi hazırlık bilgilendirmesinin hasta uyumu ve kolon hazırlık kalitesi üzerine etkisi

Zuhal Beğendi, Demet Akbulak Uygur, Seval Tahtalı, Belkıs Güllü Gücüyener

Özel Anadolu Sağlık Merkezi Hastanesi (Affiliated with Johns Hopkins) Gastrointestinal Endoskopi Ünitesi Gebze / Kocaeli

Giriş: Kolonoskopi hazırlığı işlem süresi ve etkinliği üzerinde önemli etkiye sahiptir. Hazırlık bilgisinin yüzyüze, telefonla ya da yazılı form ile yapılmasının hazırlık eğitimi ile ilgili uygulamaları etkileyebileceği değerlendirilmektedir. Bu araştırma, kolonoskopi öncesinde yapılan hazırlık bilgilendirmesinin hasta uyumu ve hazırlık kalitesine etkisini ölçmek için yürütüldü.

Gereç-Yöntem: 150 ardışık hasta ile yürütülen çalışma öncesi etik kurul izni alındı. Kolonoskopiden 1-2 gün önce hastalarla yüzyüze ya da telefonla konuşularak hazırlık eğitimi verildi. Demografik bilgileri içeren (1) Katılımcı Bilgi Formu, (2) Kolon Hazırlığına Uyum Değerlendirme Formu ve işlem sonrası işlemi yapan hekim tarafından doldurulan (3) Kolon Hazırlığı Kalitesi Değerlendirme Formu kullanılarak veriler toplandı. Hastaların doldurduğu formlar demografik bilgiler ve uyum sürecinin değerlendirilmesi için, hekimin doldurduğu form da hazırlığın değerlendirilmesi (çok yetersiz, yetersiz, yeterli, çok yeterli) maksadı ile kullanıldı. Verilerin değerlendirilmesinde Kolmogorov-Smirnov Normalite testi ve Cramer's V Korelasyon testleri kulanıldı. $p<0,05$ değeri anlamlı kabul edildi.

Bulgular: Çalışmaya 81 erkek (%54), 69 kadın (%46) katıldı. Yaş ortalaması 51,4 ± 12,3 idi. Cinsiyet, eğitim düzeyi, kronik hastalık varlığı, ailede bağırsak kanseri varlığı, kolonoskopi deneyimi açısından istatistiksel olarak anlamlı fark gözlenmedi ($p>0,05$), İstatiksel inceleme, yüzyüze veya telefonla verilen eğitimle, hazırlık kalitesi arasında orta derecede bir ilişki olduğunu ortaya koydu (Cramer's V korelasyon katsayısı 0,110, $p> 0,05$)

Tartışma ve Sonuç: Bireyselleştirilmiş eğitimin kolon hazırlık kalitesini olumlu etkilediğine dair çalışmalar vardır. Eğitim düzeyinin hazırlık kalitesine etkisi ise tartışmalıdır. Sonuçlarımız yüzyüze veya telefonla eğitimle, hazırlık kalitesi arasında orta derecede bir ilişkiyi ortaya koymaktadır. Hazırlık yöntemlerinin karşılaştırılacağı ve hangi yöntemin daha etkin olabileceği konusunu değerlendirebilecek ileri çalışmalara ihtiyaç olduğu düşünülmektedir.

Anahtar Kelimeler: kolon hazırlığı, eğitim, kalite, kolonoskopi

Effect of colonoscopy preparation instruction on patient compliance and colon preparation quality in patients undergoing colonoscopy

Zuhal Beğendi, Demet Akbulak Uygur, Seval Tahtalı, Belkıs Güllü Gücüyener

Anadolu Medical Center (Affiliated with Johns Hopkins), Gastrointestinal Endoscopy Unit, Gebze / Kocaeli

Introduction: Colonoscopy preparation has a significant impact on duration and effectiveness of procedure. Providing preparatory information face-to-face, by telephone or written form affect the practices of education. This study aimed to evaluate the effect of preparation information on compliance and quality of preparation.

Materials-Methods: Ethics committee approval was obtained. Preparatory training was given either face to face or on the phone 1-2 days before the colonoscopy. Data were collected using the (1) Participant Information Form, (2) the Evaluation Form for Compliance with Colon Preparation, and the (3) Colon Preparation Quality Evaluation Form, which was filled in by the endoscopist. Patient forms were used to evaluate the demographic information and compliance process, and the physician form to evaluate the preparation (very inadequate, insufficient, sufficient, very sufficient). Kolmogorov-Smirnov Normality test and Cramer's V Correlation tests were used to evaluate the data. A p value of <0.05 was considered significant.

Results: 81 men (54%), 69 women (46%) participated in the study. The mean age was 51.4 ± 12.3. Gender, education level, presence of chronic disease, family history of colon cancer and previous colonoscopies do not have significant differences ($p>0.05$). A moderate relationship between preparation instruction and the quality of preparation (Cramer's V correlation coefficient 0.110, $p> 0.05$) was observed

Discussion and Conclusion: Individualized education affects the quality of colon preparation. Our results reveal a moderate relationship between these. It is thought that further studies that will compare the preparation methods and evaluate which method may be more effective are needed.

Keywords: colonic preparation, education, quality, colonoscopy
POSTER BİLDİRİLER

POSTER BİLDİRİLER

PP-001 / 39. Ulusal Gastroenteroloji Haftası

Magnolin, fare modelinde etanol/HCl tarafından indüklenen mide ülserini oksidatif stres ve NFκB yoluyla hafifletir

Ali Türeyen[1], Sinan İnce[2]

[1]Sağlık Bakanlığı Eskişehir Şehir Hastanesi, Gastroenteroloji Bölümü, Eskişehir, Türkiye
[2]Afyon Kocatepe Üniversitesi Veteriner Fakültesi, Farmakoloji ve Toksikoloji Anabilim Dalı, Afyonkarahisar, Türkiye

Amaç: Birçok nedene bağlı olarak ortaya çıkan mide ülseri önemli bir hastalıktır ve sıklıkla aşırı alkol tüketimi ile gelişir. Bu çalışmada, farelerde etanol/HCl'nin neden olduğu akut mide hasarına karşı önemli farmakolojik etkileri olan magnolinin potansiyel mide koruyucu etkisi incelenmiştir.

Gereç-Yöntem: Çalışma toplam 49 adet Swiss albino farede, kontrol, dimetilsülfoksit, omeprazol, etanol/HCl ve ayrıca 3 farklı dozda magnolin (2.5, 5 ve 10 mg/kg) verilen gruplar üzerinde gerçekleştirildi. Magnolin'ingastrik hasar üzerindeki etkisi, mide dokusunun makroskopik incelemeleri, biyokimyasal analizler ve proinflamatuarsitokinlerinmRNA ekspresyon analizi ile değerlendirildi.

Bulgular: Ağızdan uygulanan magnolinin mide mukozasında etanolün neden olduğu makroskopik ve histopatolojik lezyonları hafifletmede, antioksidan aktiviteyi, prostaglandin E2 ve nitrik oksit düzeylerini iyileştirmede ve artmış lipidperoksidasyonunu (malondialdehid düzeyi) azaltmada anlamlı derecede etkili olduğu gözlendi ($p<0.001$). Ayrıca etanol ile indüklenen proinflamasyonsitokin ekspresyonlarının da (NFκB, Cox-2, iNOS, TNF-α, IL1-β ve IL-6)magnolin uygulamaları ile azaldığı belirlendi ($p<0.001$).

Sonuçlar: Çalışma sonunda etanol/HClindüklemesi sonucu oluşan mide hasarına karşı magnolininoksidan/antioksidan üretimini yeniden dengeleyerek ve NF-κBaracılı proinflamatuvarsitokin üretimini aşağı yönlü regüle ederek mide hasarında terapötik etkiye sahip olduğu belirlendi. Ayrıca bu çalışma ile biyolojik olarak aktif bir madde olan magnolin bileşiğinin gastroprotektif ajan olarak kullanılma potansiyelinin olabileceği kanıtlanmıştır.

Anahtar Kelimeler: Magnolin, etanol, mide ülseri, inflamasyon, antioksidan, lipidperoksidasyon

Anahtar Kelimeler: Magnolin, etanol, mide ülseri, inflamasyon, antioksidan

Magnolin alleviates gastric ulcer induced by ethanol/HCl in mice model via oxidative stress and NFκB pathway

Ali Türeyen[1], Sinan İnce[2]

[1]Department of Gastroenterology, Ministry of Health Eskisehir City Hospital, Eskisehir, Turkey
[2]Department of Pharmacology and Toxicology, Faculty of Veterinary Medicine, AfyonKocatepe University, Afyonkarahisar, Turkey

Aim of the study: The gastric ulcer arising for many reasons is an important disease and is developed too often by the excessive consumption of alcohol. In this study, the potential gastric protection effect of the magnolin having significant pharmacological effects against the acute gastric damage induced by ethanol/HCl in mice is examined.

Materials-Methods: The study was carried out with a total of 49 Swiss albino mice, control, dimethylsulfoxide, omeprazole, ethanol/HCl, and in addition on the groups given 3 different doses of magnolin (2.5, 5, and 10 mg/kg). The effect of magnolin was evaluated on gastric damage with macroscopic examinations, biochemical analyses, and proinflammatory cytokines mRNA expression analysis of the gastric tissue.

Results: It was observed that orally administered magnolin was significantly effective in alleviating macroscopic and histopathological lesionscaused by ethanol in the gastric mucosa, improved antioxidant activity, prostaglandin E2, and nitric oxide levels, and decreased increased lipid peroxidation (malondialdehyde level) in the gastric mucosa($p<0.001$). In adition, it was also determined that ethanol-

induced proinflammation cytokine expressions (NFκB, Cox-2, iNOS, TNF-α, IL1-β, and IL-6) were decreased by magnolin applications($p<0.001$).

Conclusion: As a result of the study, it was determined that magnolin has a therapeutic effect on gastric damage by re-balancing oxidant/antioxidant production and by regulating downstream NF-κB mediated proinflammatory cytokine production against the ethanol/HCl induced gastric damage. In addition, by this study, it was proven that magnolin compound which is a biologically active substance might have a potential possibility for being used as a gastroprotective agent.

Keywords: Magnolin, ethanol, gastric ulcer, inflammation, antioxidant

Şekil 1 A-G. Farelerde etanol/HCl kaynaklı mide ülseri üzerinde magnolinin etkisinin makroskopik olarak değerlendirilmesi
Figure 1 A-G. Macroscopic evaluation of the effect of magnolin on ethanol/HCl-induced gastric ulcer in mice.

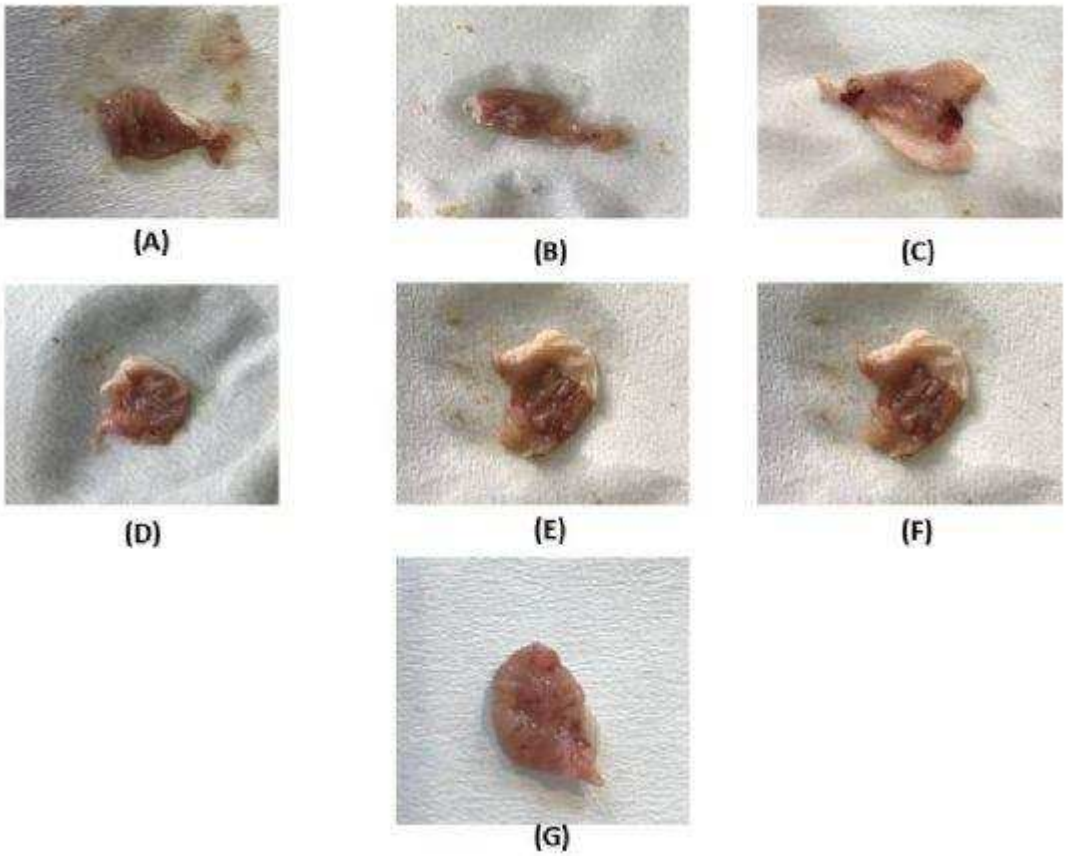

Farelere fizyolojik tuzlu su (A; p.o.), DMSO (B; %0.1 p.o), 2.5 (E), 5(F) ve 10(G) mg/kg magnolin p.o. ve omeprazol (D; 20 mg/kg; p.o.) %98 etanol/0.15 M HCl'nin (C; 0.2 ml/40g) oral uygulamasından 1 saat once verildi.
Mice were treated with physiologic saline (A; p.o.), DMSO (B; 0.1% p.o), 2.5 (E), 5(F), and 10(G) mg/kg magnolin; p.o., or omeprazole (D; 20 mg/kg; p.o.)1 h before of the oral administration of 98% ethanol/0.15 M HCl (C; 0.2 ml/40g).

Tablo 1. Polimeraz zincir reaksiyonu primerleri (NFκB, Cox-2, iNOS, TNF-α, IL1-β, IL-6 ve β-aktin) ve ürün boyutları

Genler	Primer dizilimleri	Ürün boyutu (bp)
NFκB	F: GTAGACAGCCCCATTCAGGG R: CAGACCTGCTTGGAGAAGGG	179
Cox-2	F: TCGGAGCCCCAGATATAGCA R: TTTCCGGCTAGAGGTGGGTA	184
iNOS	F: AACTTGTTTGCAGGCGTCAG R: CACATTGCTCAGGGGATGGA	174
TNF-α	F: ATCCATCTCTTTGCGGAGGC R: GGGGGAGAGGTAGGGATGTT	116
IL1-β	F: TGCCACCTTTTGACAGTGATG R: TGATGTGCTGCTGCGAGATT	185
IL-6	F: CCCCAATTTCCAATGCTCTCC R: CGCACTAGGTTTGCCGAGTA	195
β-actin	F: ACTGTCGAGTCGCGTCCA R: TCATCCATGGCGAACTGGTG	164

Table 1. Description of polymerase chain reaction primers (NFκB, Cox-2, iNOS, TNF-α, IL1-β, IL-6, and β-actin) and product size

Genes	Primer sequences	Product size (bp)
NFκB	F: GTAGACAGCCCCATTCAGGG R: CAGACCTGCTTGGAGAAGGG	179
Cox-2	F: TCGGAGCCCCAGATATAGCA R: TTTCCGGCTAGAGGTGGGTA	184
iNOS	F: AACTTGTTTGCAGGCGTCAG R: CACATTGCTCAGGGGATGGA	174
TNF-α	F: ATCCATCTCTTTGCGGAGGC R: GGGGGAGAGGTAGGGATGTT	116
IL1-β	F: TGCCACCTTTTGACAGTGATG R: TGATGTGCTGCTGCGAGATT	185
IL-6	F: CCCCAATTTCCAATGCTCTCC R: CGCACTAGGTTTGCCGAGTA	195
β-actin	F: ACTGTCGAGTCGCGTCCA R: TCATCCATGGCGAACTGGTG	164

Şekil 2A-C. Farelerde etanol/HCl kaynaklı gastrik hasara karşı magnolinin gastrik yaralanma skoru (A), toplam lezyon alanları (mm2) (B) ve mukus içeriği (C) üzerindeki etkisi
Figure 2A-C. The effect of magnolin on gastric injury score (A), total lesion areas (mm2) (B), and mucus content (C) against ethanol/HCl-induced gastric damage in mice

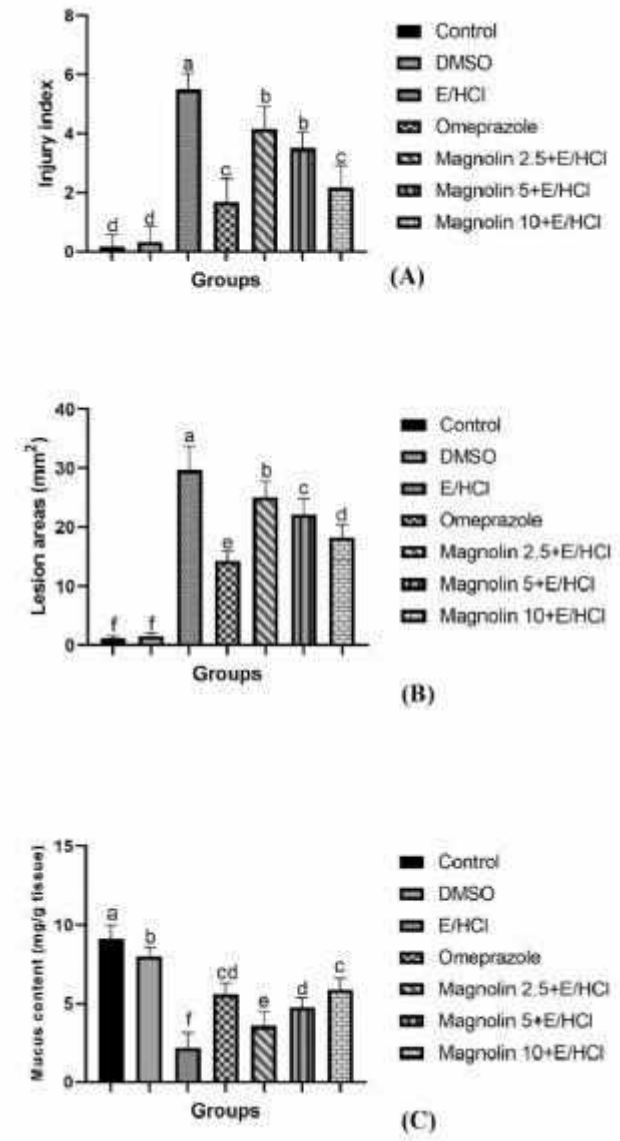

Farelere fizyolojik tuzlu su (A; p.o.), DMSO (B; %0.1 p.o), 2.5 (E), 5(F) ve 10(G) mg/kg magnolin p.o. ve omeprazol (D; 20 mg/kg; p.o.) %98 etanol/0.15 M HCl'nin (C; 0.2 ml/40g) oral uygulamasından 1 saat once verildi. Sonuçlar, grup başına ortalama ± SD (n:7) fare olarak sunulur. Harfler (a, b, c, d, e ve f) tüm gruplar ve kontrol grubu arasında istatistiksel olarak anlamlı farklılıkları göstermektedir (P< 0.001).
Mice were treated with physiologic saline (p.o.), DMSO (0.1% p.o), 2.5, 5, and 10 mg/kg magnolin; p.o., or omeprazole (20 mg/kg; p.o.)1 h before of the oral administration of 98% ethanol/0.15 M HCl (0.2 ml/40g).The results are presented as the means ± SD 7 mice per group. Letters (a, b, c, d, e, and f) show statistically significant differences between all groups and the control group (P< 0.001).

Şekil 3A-F. Farelerde etanol/HCl kaynaklı gastrik hasara karşı magnolinin malondialdehit (MDA; A), indirgenmiş glutatyon (GSH; B), süperoksit dismutaz (SOD; C), katalaz (CAT; D), prostaglandin E2 (PGE2; E) ve nitrik oksit (NO; F) üzerindeki etkisi
Fig 3A-F. The effect of magnolin on malondialdehyde (MDA; A), reduced glutathione (GSH; B), superoxide dismutase (SOD; C), catalase (CAT; D), prostaglandine E2 (PGE2; E), and nitric oxide (NO; F) levels against ethanol/HCl-induced gastric damage in m

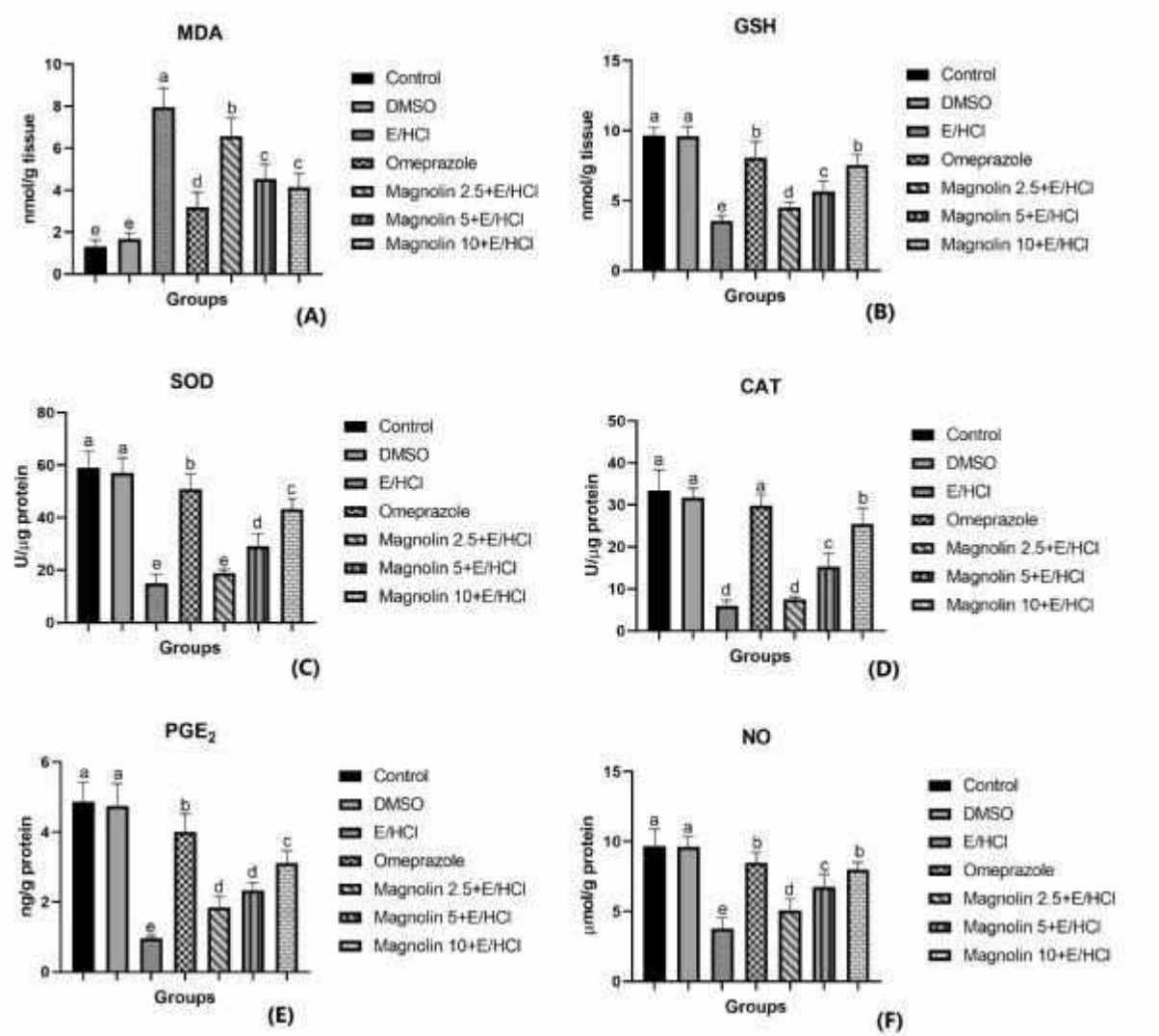

Farelere fizyolojik tuzlu su (A; p.o.), DMSO (B; %0.1 p.o), 2.5 (E), 5(F) ve 10(G) mg/kg magnolin p.o. ve omeprazol (D; 20 mg/kg; p.o.) %98 etanol/0.15 M HCl'nin (C; 0.2 ml/40g) oral uygulamasından 1 saat once verildi. Sonuçlar, grup başına 7 farenin ortalama ± SD'si olarak sunulur. Harfler (a, b, c, d ve e) tüm gruplar ve kontrol grubu arasında istatistiksel olarak anlamlı farklılıkları göstermektedir (P< 0.001)
Mice were treated with physiologic saline (p.o.), DMSO (0.1% p.o), 2.5, 5, and 10 mg/kg magnolin; p.o., or omeprazole (20 mg/kg; p.o.)1 h before of the oral administration of 98% ethanol/0.15 M HCl (0.2 ml/40g). The results are presented as the means ± SD of 7 mice per group. Letters (a, b, c, d, and e) show statistically significant differences between all groups and the control group (P< 0.001).

Şekil 4A-F. Farelerde etanol/HCl kaynaklı gastrik hasara karşı magnolinin NFκB (A), Cox-2 (B), iNOS (C), TNF-α (D), IL1-β (E) ve IL-6 (F) mRNA ekspresyon seviyelerine etkisi
Figure 4A-F. The effect of magnolin on mRNA expression levels of NFκB (A), Cox-2 (B), iNOS (C), TNF-α (D), IL1-β (E), and IL-6 (F) against ethanol/HCl-induced gastric damage in mice

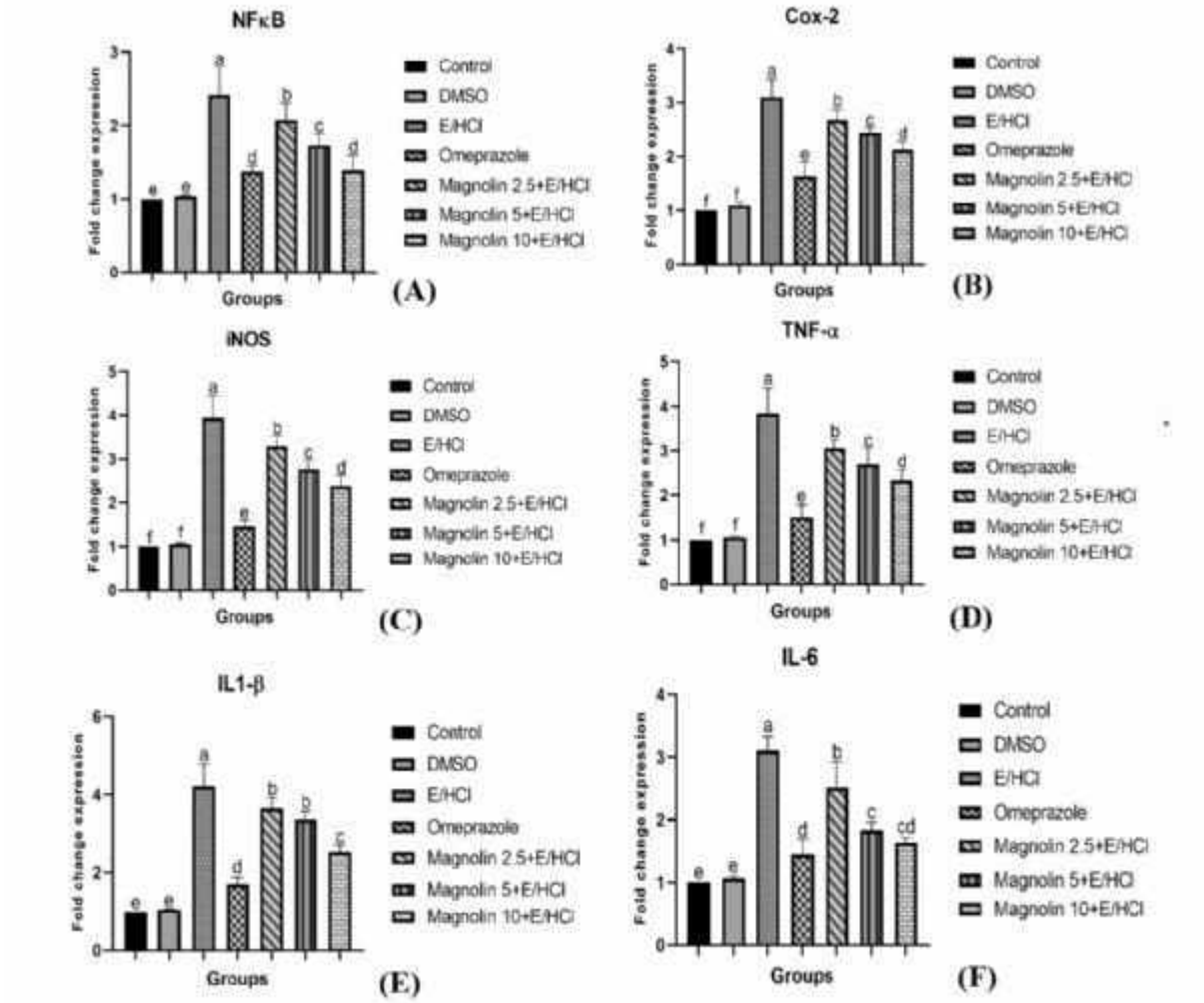

Farelere fizyolojik tuzlu su (A; p.o.), DMSO (B; %0.1 p.o), 2.5 (E), 5(F) ve 10(G) mg/kg magnolin p.o. ve omeprazol (D; 20 mg/kg; p.o.) %98 etanol/0.15 M HCl'nin (C; 0.2 ml/40g) oral uygulamasından 1 saat once verildi. Sonuçlar, grup başına 7 farenin ortalama ± SD'si olarak sunulur. Harfler (a, b, c, d ve e) tüm gruplar ve kontrol grubu arasında istatistiksel olarak anlamlı farklılıkları göstermektedir (P< 0.001)
: Mice were treated with physiologic saline (p.o.), DMSO (0.1% p.o), 2.5, 5, and 10 mg/kg magnolin; p.o., or omeprazole (20 mg/kg; p.o.)1 h before of the oral administration of 98% ethanol/0.15 M HCl (0.2 ml/40g). The results are presented as the means ± SD 7 mice per group. Letters (a, b, c, d, and e) show statistically significant differences between all groups and the control group (P< 0.001)

Şekil 5A-G. Farelerde etanol/HCl ile indüklenen mide ülseri üzerinde magnolinin etkisinin histopatolojik ve istatistiksel değerlendirmesi
Figure 5A-G: Histopathologic and statistical evaluation of the effect of magnolin on ethanol/HCl-induced gastric ulcer in mice

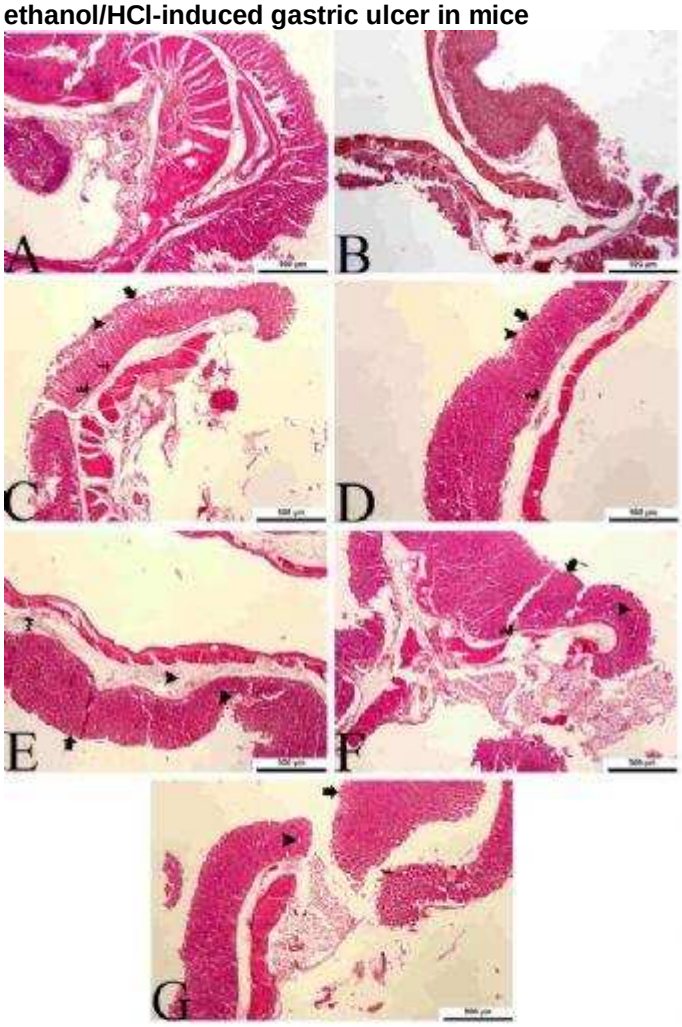

Tissue	Histopathological changes	Control	DMSO	E/HCl	Omeprazole	Magnolin 2.5+E/HCl	Magnolin 5+E/HCl	Magnolin 10+E/HCl
Fundus	Epithelial loss	0.00±0.00[a]	0.00±0.00[a]	4.06±0.31[b]	0.16±0.04[a]	2.06±1.63[b]	1.13±1.38[b]	0.75±1.79[b]
	Hemorrhage	0.00±0.00[a]	0.00±0.00[a]	3.56±0.98[b]	0.33±0.08[a]	2.04±0.97[b]	1.33±1.41[b]	0.46±0.72[a]
	Mononuclear cell infiltration	0.00±0.00[a]	0.00±0.00[a]	3.56±0.75[b]	0.50±0.05[a,b]	2.16±1.13[b]	1.03±1.18[b]	1.86±2.17[b]
	Edema	0.00±0.00[a]	0.00±0.00[a]	2.00±0.54[b]	0.66±0.06[b]	2.41±0.97[b]	1.86±2.17[b]	0.76±0.76[b]

Farelere fizyolojik tuzlu su (A; p.o.), DMSO (B; %0.1 p.o), 2.5 (E), 5(F) ve 10(G) mg/kg magnolin p.o. ve omeprazol (D; 20 mg/kg; p.o.) %98 etanol/0.15 M HCl'nin (C; 0.2 ml/40g) oral uygulamasından 1 saat once verildi. Sunulan resimler hematoksilen ve eozin ile boyanmıştır. Orijinal büyütme x4 ve ölçek çubukları 500 µm'yi temsil etmektedir. Kalın, ince ve kavisli oklar ve ok uçları sırasıyla epitelyal kaybı, kanamayı, mononükleer hücre infiltrasyon alanlarını ve ödemi gösterir. İstatistiksel değerlendirmede, harfler (a, b, c ve d) tüm gruplar ve kontrol grubu arasında istatistiksel olarak anlamlı farklılıkları göstermektedir (P< 0.05)
Mice were treated with physiologic saline (A; p.o.), DMSO (B; 0.1% p.o), 2.5 (E), 5(F), and 10(G) mg/kg magnolin; p.o., or omeprazole (D; 20 mg/kg; p.o.)1 h before of the administration of 98% ethanol/0.15 M HCl (C; 0.2 ml/40g). Representative figures were stained with hematoxylin and eosin. The original magnification was ×4 and the scale bars represent 500 µm. Bold, thin, and curved arrows and arrowheads indicate epithelial loss, haemorrhage, areas of mononuclear cell infiltration, and oedema, respectively. In statistical evaluation, letters (a, b, c, and d) show statistically significant differences between all groups and the control group (P< 0.05)

PP-002 / 39. Ulusal Gastroenteroloji Haftası
Sıradışı klinik prezentasyonlu bir hepatik ensefalopati olgusu

Şafak Meriç Özgenel[1], Derya Dirisağlık[2]

[1]Yunus Emre Devlet Hastanesi, Gastroenteroloji Kliniği, Eskişehir
[2]Yunus Emre Devlet Hastanesi, Nöroloji Kliniği, Eskişehir

Yakın zamana kadar alkol alımına devam eden,alkolik sirozu olan, düzenli takibi olmayan 46 yaşında erkek hasta hematemez şikayetiyle acil servise başvurdu.Genel durumu orta,ikterik görünümde,şuuru açık,kooperasyonu tam,taşikardik,nabız:110/dak,batın distandü,orta düzeyli assiti mevcuttu.Laboratuar analizinde; BUN:28 mg/dl kreatinin:1,39 mg/dl, total bilirubin:14,51 mg/dl, direk bilirubin:10,33 mg/dl, ALT:56 U/L, AST:141 U/L, Sodyum:131 mmol/L, Potasyum: 3,4 mmol/L, tam kan sayımında WBC:19570/mm³, Hgb:9,6 g/dl, PLT: 158000/mm³, PT:31,7 sn, INR: 2.40 aPTT: 73,8 sn olarak sonuçlanan hasta yoğun bakıma yatırıldı.Hastaya varis kanaması şüphesi ile endoskopi yapıldı,gastroözofageal varisler (GOV-1) izlendi, lastik band ligasyonu uygulandı.Hastaya intravenöz oktreotid infüzyonu ve pantoprazol tedavisi uygulandı,varis kanama kliniği stabil olduktan sonra hasta yoğun bakımdan çıkarıldı.Yeni laboratuar analizinde T.bilirubin: 24,8 mg/dl, ALT:869U/L, AST: 1990 U/L, INR: 2.79 olarak bulundu.Hastanın şuur durumunda bozulma, anlamsız konuşmaları, yer, kişi oryantasyonunda bozulma olması üzerine hastanın hepatik komaya girdiği düşünülerek tekrar yoğun bakıma alındı.Hastaya laktulozlu lavman,intravenöz L-ornitin L-aspartat tedavisi başlandı.Hastanın birkaç saat sonra şuuru kapandı,hastanın nörolojik muayenesinde alt ekstremiteleri eşit çekiyordu,**sağ üst ekstremitesinde monoparezi** bulgusu izlendi.Nöroloji konsultasyonu istendi.Ayırıcı tanıda inme,epileptik nöbet sonrasında izlenen todd paralizisi düşünüldü. Ancak hastada klinik ve elektroensefalografik olarak nöbet aktivitesi izlenmedi.Beyin diffüzyon MR normal saptandı.Hastanın şuuru hepatik ensefalopati tedavisinin 2. gününde düzeldi. Klinik tablonun hepatik ensefalopati olduğuna karar verildi.

Literatür incelendiğinde inme ve todd paralizisini taklit eden olgular mevcuttur ve azdır.Nadiren de olsa monoparezi, hemiparezi gibi inmeyi düşündüren klinik tablo görülebilir.Böyle durumlarda serebrovasküler hadiselerin ekarte edilmesi önemlidir.Hastamızda mevcut klinik,laboratuar bulguları ile geçici iskemik inme ve/veya ensefalopati tablosuna sekonder todd paralizisine benzer olası mekanizmayla geçici nörolojik defisit izlendiği düşünülse de daha fazla klinik gözlem ve çalışmaya ihtiyaç vardır.

Anahtar Kelimeler: PAREZİ, HEPATİK ENSEFALOPATİ, SİROZ

A case of hepatic encephalopathy with extraordinary clinical presentation

Şafak Meriç Özgenel[1], Derya Dirisağlık[2]

[1]Yunus Emre State Hospital, Gastroenterology Clinic, Eskisehir, Turkey
[2]Yunus Emre State Hospital, Neurology Clinic, Eskisehir, Turkey

46-year-old male patient with alcoholic cirrhosis was admitted to the emergency department with the complaint of hematemesis.His general condition was moderate,he was icteric,he was conscious,he was fully cooperative,tachycardic,his pulse rate was 110/min,the abdomen was distended,he had moderate ascites.In the laboratory;BUN:28 mg/dl,creatinine:1.39 mg/dl,total bilirubin:14.51 mg/dl,direct bilirubin:10.33 mg/dl,ALT:56 U/L,AST:141 U/L,Sodium:131 mmol/L,Potassium:3.4 mmol/L,Leukocyte:19570/mm³,Haemoglobine:9.6 g/dl,Platelets:158000/mm³,PT:31.7 sec,INR:2.40,aPTT:73.8 sec.The patient was admitted to the intensive care unit.The patient underwent endoscopy with the suspicion of variceal bleeding,gastroesophageal varices were observed,rubber band ligation was applied.The patient was administered intravenous octreotide infusion and pantoprazole treatment. Bleeding status stabilized. In recent laboratory analysis;T.bilirubin:24.8 mg/dl,ALT:869U/L,AST:1990 U/L,INR:2.79.The patient had impaired consciousness, speech, place and person disorientation.Lactulose enema and intravenous L-ornithine L-aspartate treatment were started.The patient lost consciousness after a few hours.On neurological examination of the patient,he was pulling the lower extremities equally, **monoparesis was observed in the right upper extremity**.Neurology consultation was requested.Todd paralysis following stroke and epileptic seizure was considered in the differential diagnosis.No seizure activity was observed clinically or

electroencephalographically.Brain diffusion MRI was found to be normal.The patient's consciousness improved on the 2nd day of hepatic encephalopathy treatment.It was decided that the clinical condition was hepatic encephalopathy.

When the literature is examined, there are cases that mimic stroke and todd paralysis and are rare.In such cases,it is important to exclude cerebrovascular events.Although it is thought that the patient has a temporary neurological deficit with a possible mechanism similar to todd paralysis secondary to transient ischemic stroke and/or encephalopathy with current clinical and laboratory findings,more clinical observations and studies are needed.

Keywords: PARESIS, HEPATIC ENCEPHALOPATHY, CIRRHOSIS

Beyin diffüzyon MR görüntüsü-1
Brain diffusion MR image-1

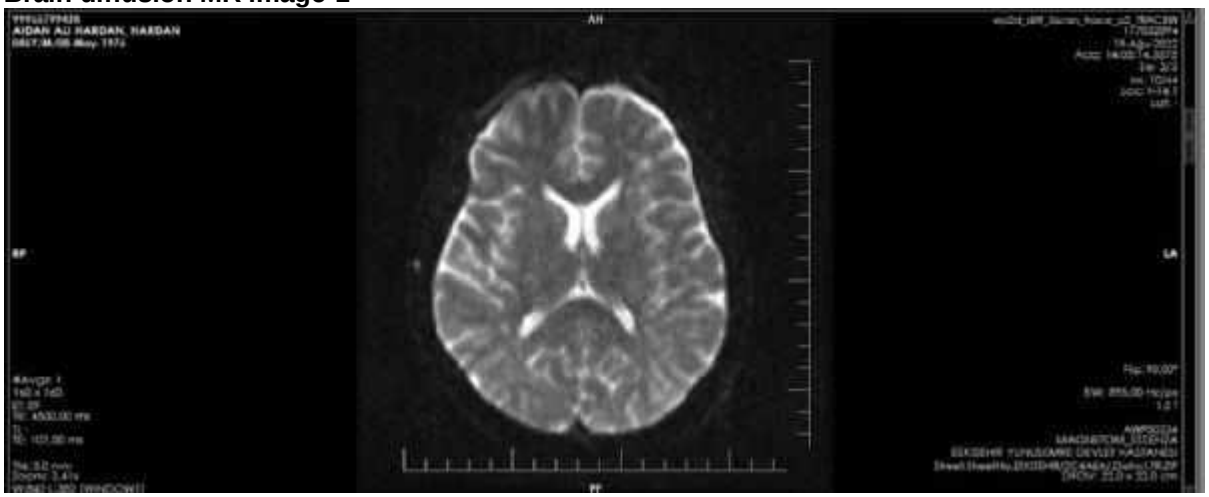

Beyin diffüzyon MR görüntüsü-2
Brain diffusion MR image-2

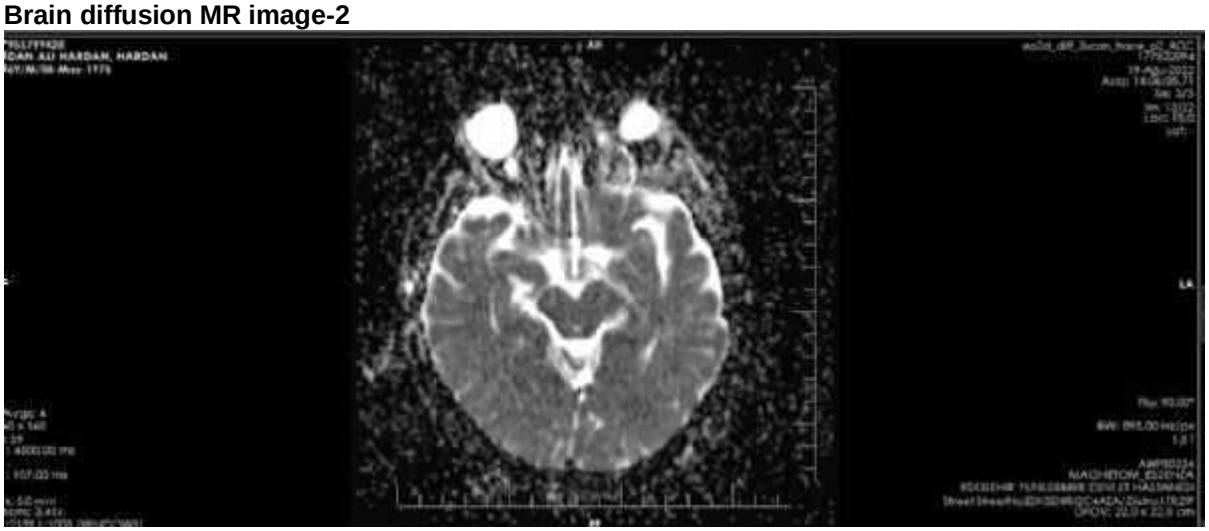

Elektroensefalografi kaydı
Electroencephalography record

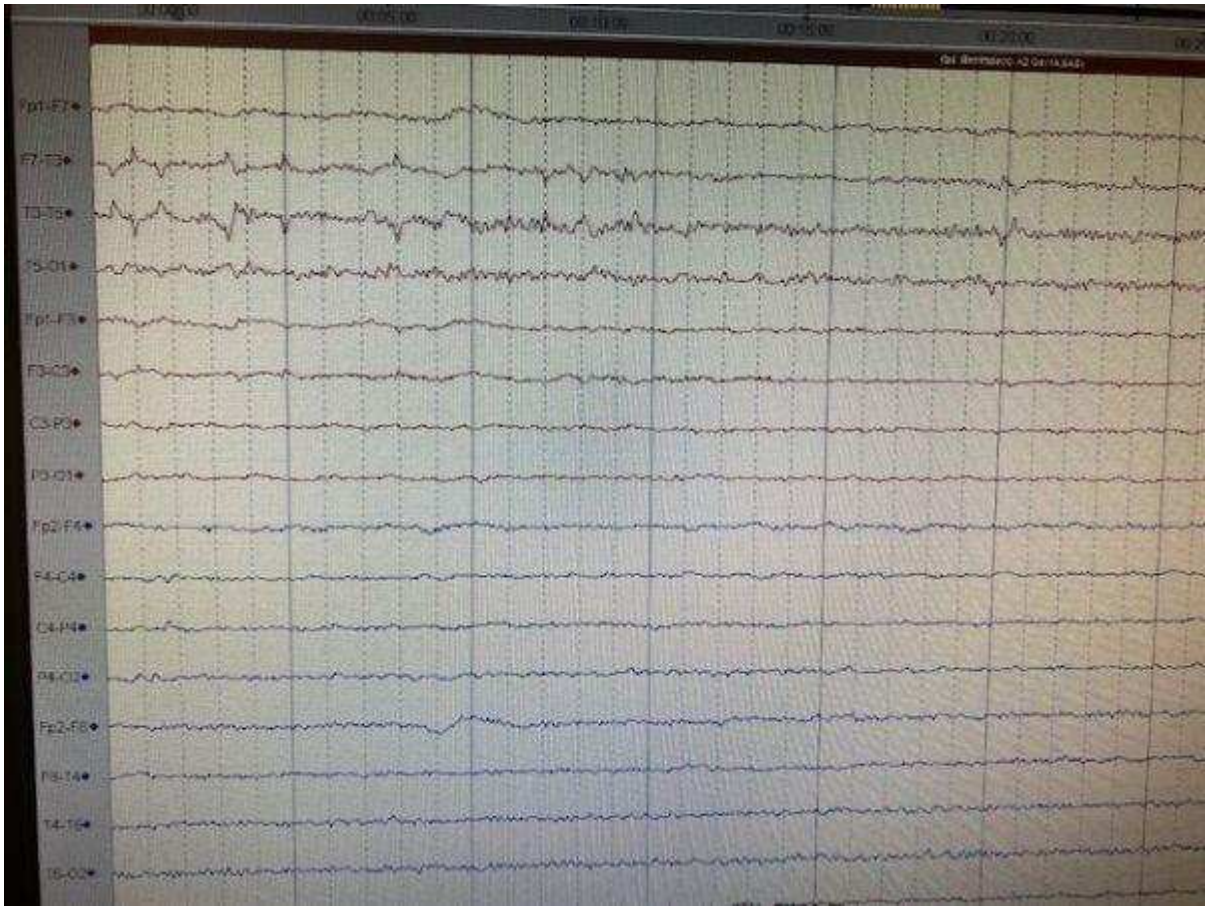

PP-003 / 39. Ulusal Gastroenteroloji Haftası
Üst Gastrointestinal Kanama

Merve Yalçın

Ankara Şehir Hastanesi,Ankara

Üst GİS kanamaları;Treitz ligamentinin üzerinden olan kanamalar (Özefagus,Mide ve Duodenum)olup;toplumda üst GİS kanamalarının en sık nedeni ‘’Peptik Ülser’’dir.Daha sonra erozif-hemorajik gastrit ve varis kanamaları sayılabilir.Masif üst GİS kanamasının en sık en sık nedeni ‘’Özefagus varisleri’’dir.Üst GİS kanamaları melena, hematemez veya hematokezya ile prezente olabilir.Kanama bulguları genellikle lezyonun lokalizasyonuna ve kanamanın hızına bağlıdır.

Anahtar Kelimeler: Üst Gastrointestinal kanama, hemetemez, melena, hematokezya

Upper Gastrointestinal Bleeding

Merve Yalçın

Ankara City Hospital,Ankara

Upper GIS bleedings are those over the ligament of Treitz (Esophagus, Stomach and Duodenum) and the most common cause of upper GIS bleeding in the community is Peptic Ulcer. Later, erosive-hemorrhagic gastritis and varicose bleeding can be counted. The most common cause is "esophageal varices". Upper GI bleeding may present with melena, hematemesis or hematochezia. Bleeding findings generally depend on the localization of the lesion and the rate of bleeding.

Keywords: Upper Gastrointestinal Bleeding, hematemesis, melena, hematochezia

Forrest IA
Forrest IIA

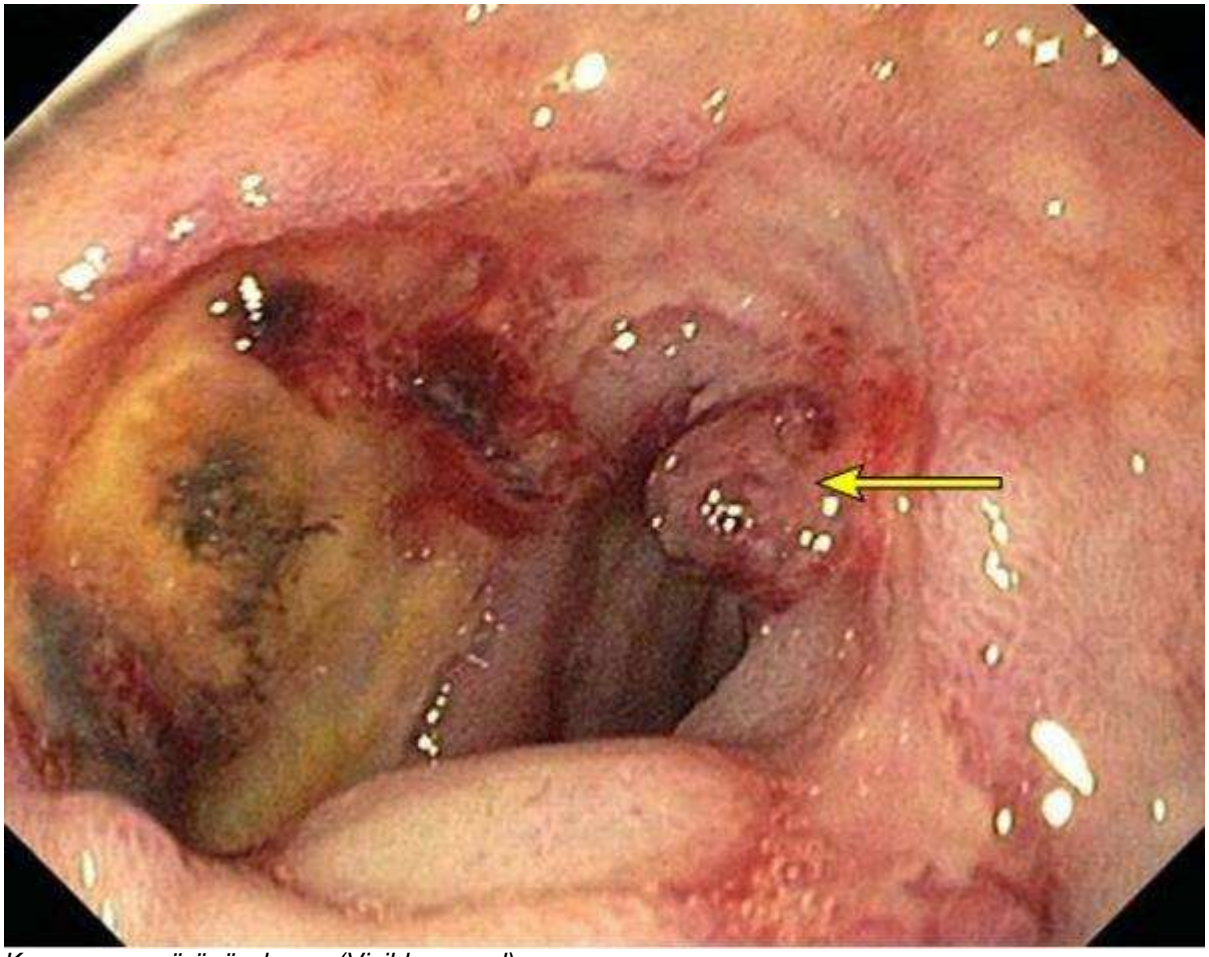

Kanamayan görünür damar (Visible vessel)
Fışkırır tarzda aktif kanama

ForrestIB
ForrestIIB

Sızıntı şeklinde aktif kanama
Yapışık pıhtı

ForrestIIC
ForrestIII

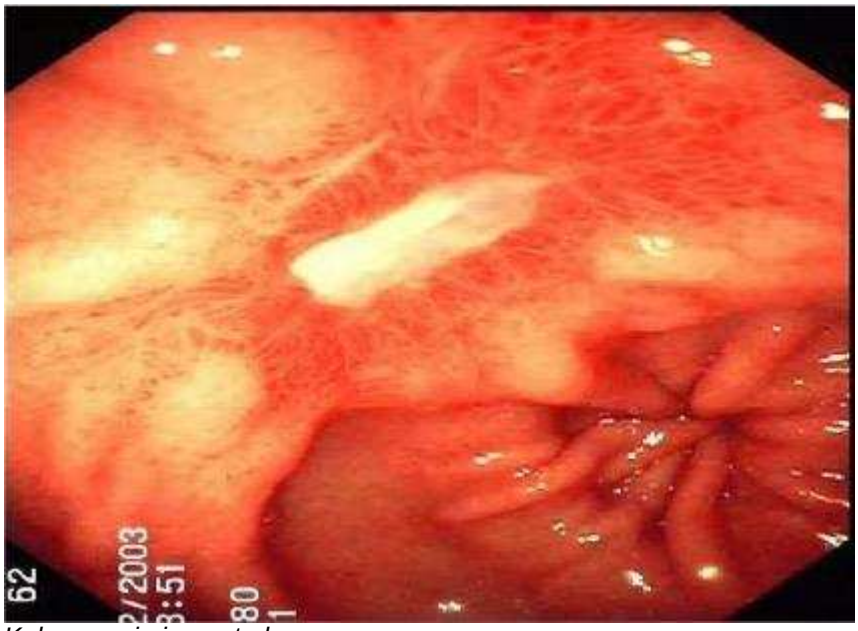

Kahverengi pigmente lezyon
Kanama bulgusu yok

PP-004 / 39. Ulusal Gastroenteroloji Haftası
ERCP'nin nadir bir komplikasyonu: Subkapsüler Büyük Hepatik Hematom

Sami Benli[1], Habip Sarı[2]

[1]Evliya Çelebi Eğitim Araştırma Hastanesi
[2]Hatay Eğitim Eğitim Araştırma Hastanesi

Soyut
Endoskopik retrograd kolanjiyopankreatografi (ERCP), duodenum, pankreas ve safra yolu patolojilerinin yan görünüm endoskop yardımıyla kontrast madde kullanılarak ve radyolojik görüntüler kullanılarak teşhis ve tedavisinde kullanılan invaziv bir işlemdir. ERCP yapılan hastaların %2,5-8'inde ERCP komplikasyonları görülse de mortalite oranı %0.5-1 arasında değişmektedir. Sunduğumuz olguda kolesistit ve koledokolitiazis nedeniyle kliniğimizde tedavi ettiğimiz hastada ERCP sonrası nadir komplikasyonlardan biri olan subkapsüler hematom gelişti ve hasta konservatif yöntemlerle tedavi edildi.

Anahtar Kelimeler: subkapsüler hepatik hematom, ERCP, nadir komplikasyonlar

A rare complication of ERCP: Subcapsular Large Hepatic Hematoma

Sami Benli[1], Habip Sarı[2]

[1]Evliya Celebi Training and Research Hospital
[2]Hatay Education Training and Research Hospital

Endoscopic retrograde cholangiopancreatography (ERCP) is an invasive procedure used in diagnosing and treating the duodenum, pancreas, and biliary tract pathologies by using contrast material with the help of a side-view endoscope and using radiological images. Although ERCP complications are seen between 2.5% and 8% of patients who underwent ERCP, the mortality rate varies between 0.5-1%. In the case we presented, the patient we treated in our clinic for cholecystitis and choledocholithiasis developed a subcapsular hematoma, one of the rare complications after ERCP, and the patient was treated with conservative methods.

Keywords: subcapsular hepatic hematoma, ERCP, rare complications

148 × 74 mm subkapsüler hematom gösteren üst karın bilgisayarlı tomografi taraması
Figure 1: Computed tomography scan of the upper abdomen showing a 148 × 74 mm subcapsular hematoma on the surface of the right lobe of the liver and free air.

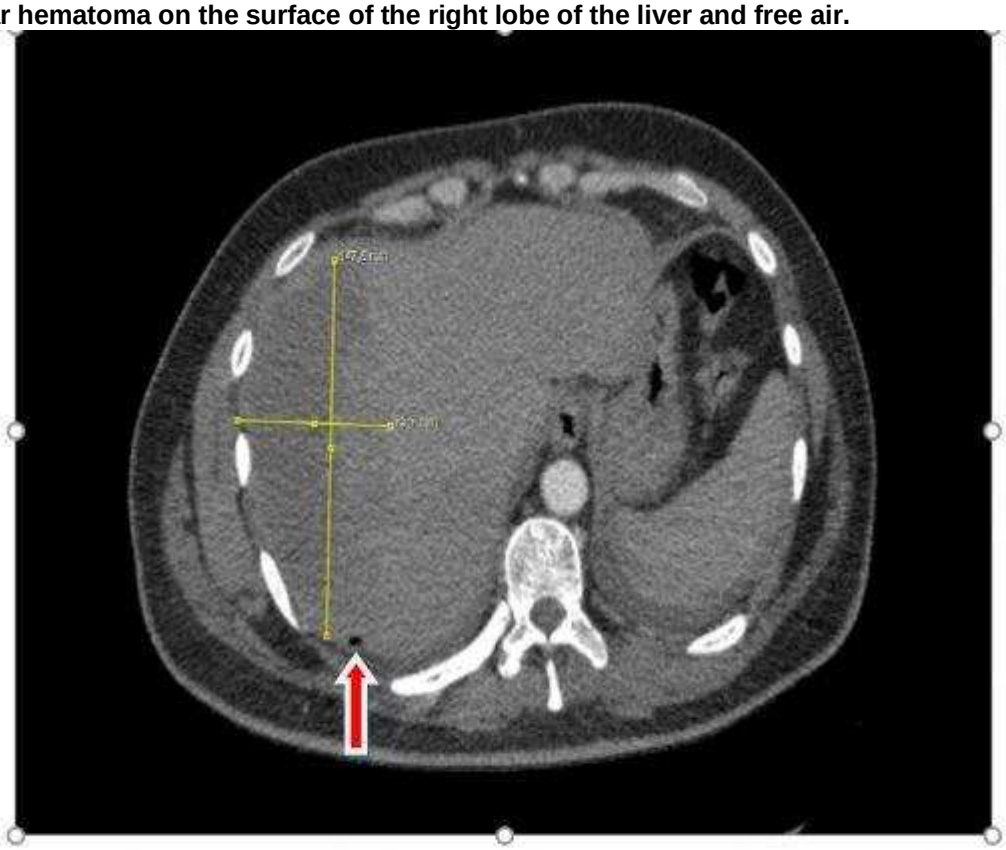

Figure 1: Computed tomography scan of the upper abdomen showing a 148 × 74 mm subcapsular hematoma on the surface of the right lobe of the liver and free air.

Karaciğerin sağ lobunun yüzeyinde 148 × 74 mm subkapsüler hematom ve serbest hava gösteren üst karın bilgisayarlı tomografi taraması.
Computed tomography scan of the upper abdomen showing a 148 × 74 mm subcapsular hematoma on the surface of the right lobe of the liver and free air.

PP-005 / 39. Ulusal Gastroenteroloji Haftası]
Akalazya Tedavisinde Pnömatik Balon Dilatasyonunun Etkinliği

Kenan Özendi, Altay Çelebi, Emrah Gülşen, Emre Dönmez

Kocaeli Üniversitesi Tıp Fakültesi, Gastroenteroloji Bilim Dalı, Kocaeli

Amaç: Pnömatik balon dilatasyonu, Laparoskopik Heller Miyotomi (LHM), Per-Oral Endoskopik Miyotomi (POEM) ve Botilinum Toksin enjeksiyonu Akalazyanın tedavi seçenekleridir. Çalışmamızda Tip I ve Tip II akalazya hastalarında pnömatik balon dilatasyonunun etkinliğini ölçmeyi amaçladık. Yöntem: Kocaeli Üniversitesi Tıp Fakültesi Gastroenteroloji Bilim dalında 2019 yılından günümüze yüksek çözünürlüklü manometri (HRM) ile tip I ve tip II akalazya tanısı alan ve tedavi yöntemi olarak Pnömatik balon dilatasyonunu seçen hastalar çalışmaya alındı. Balon dilatasyon işlemi 30 mm'lik akalazya balonu ile yapıldı, Eckardt skorunda 3 ve üzerinde düşme sağlanamayan hastalarda 35 mm balon dilatasyon yapıldı.

Sonuçlar: Çalışmamıza yaş ortalaması 50.4 (±13.02) olan 8 erkek, 22 kadın toplam 30 hasta alındı. Bu hastaların 16 tanesi tip II akalazya, 14 hasta ise tip I akalazya idi. Tüm hastalara 30 mm pnömatik balon dilatasyonu uygulandı. Üç hastamıza yakınmaları devam ettiği için 35 mm balon dilatasyonu uygulandı. İkinci dilatasyondan sonra 12 aydır hastaların yakınması yok. Dört hastamızda ise dilatasyon sonrası 6. ayda semptom skoru 7 olduğu için Laparoskopik Heller Myotomi yapıldı. Ortalama Eckardt skorları BD öncesi 7,16 ve 1.ayda 1,36, 3.ayda 1,65, 6.ayda 2,12, 1.yılda 1,22, 2.yılda 1,21 ve 3.yılda 1,5 olduğu görüldü. Hastalarımıza uygulanan 33 dilatasyon işlemi sonrası perforasyon gelişen hasta olmadı. Bir hastamızda işlem sonrası aspirasyon pnömonisi gelişti.

Tartışma: Akalazyanın tedavisinde 30 mm'lik balon ile Pnömotik Balon dilatasyon işlemi etkili tedavi seçeneğidir. Gerektiğinde balon çapı 5 mm arttırılabilir ya da hasta LHM veya POEM ile tedavi edilebilir. Sonuç olarak Akalazya tedavisinde Pnömatik Balon dilatasyon işlemi etkili, ucuz, yaygın kullanılabilecek ve güvenli bir tedavi seçeneğidir.

Anahtar Kelimeler: Akalazya, balon dilatasyonu, etkinlik

Effectiveness of Pneumatic Balloon Dilatation in Achalasia Treatment

Kenan Özendi, Altay Çelebi, Emrah Gülşen, Emre Dönmez

Kocaeli University Faculty of Medicine, Department of Gastroenterology, Kocaeli

Objective: Pneumatic balloon dilatation, Laparoscopic Heller Myotomy (LHM), Per-Oral Endoscopic Myotomy (POEM) and Botulinum Toxin injection are treatment options for Achalasia. We aimed to measure the effectiveness of pneumatic balloon dilatation in patients with achalasia. Method: Patients who were diagnosed with type I and type II achalasia by high-resolution manometry (HRM) in Kocaeli University Faculty of Medicine Gastroenterology Department since 2019 and chose balloon dilatation were included.

Results: A total of 30 patients, 8 male and 22 female, with a mean age of 50.4 (±13.02) were included. 16 of these patients had type II achalasia and 14 patients had type I achalasia. All patients underwent 30 mm balloon dilatation. 35 mm dilatation was performed in three of patients because their complaints continued. Laparoscopic Heller Myotomy was performed in four of patients, since the symptom score was 7 at the 6th month after dilation. Mean Eckardt scores were 7.16 before BD and 1.36 at 1 month, 1.65 at 3 months, 2.12 at 6 months, 1.22 at 1 year, 1.21 at 2 years, and 1.5 at 3 years. No patient developed perforation after 33 dilatations. Aspiration pneumonia developed in one of patients.

Discussion: Pneumatic balloon dilatation with a 30 mm balloon is an effective treatment option in the treatment of achalasia. If necessary, the balloon diameter can be increased by 5 mm or the patient can be treated with LHM or POEM.

Keywords: achalasia, balloon dilatation, effectiveness

balon dilatasyonu kum saati
balloon dilatation hourglass

balon dilatasyonu sonu
ending balloon dilatation

tip 1 akalazya
type 1 achalasia

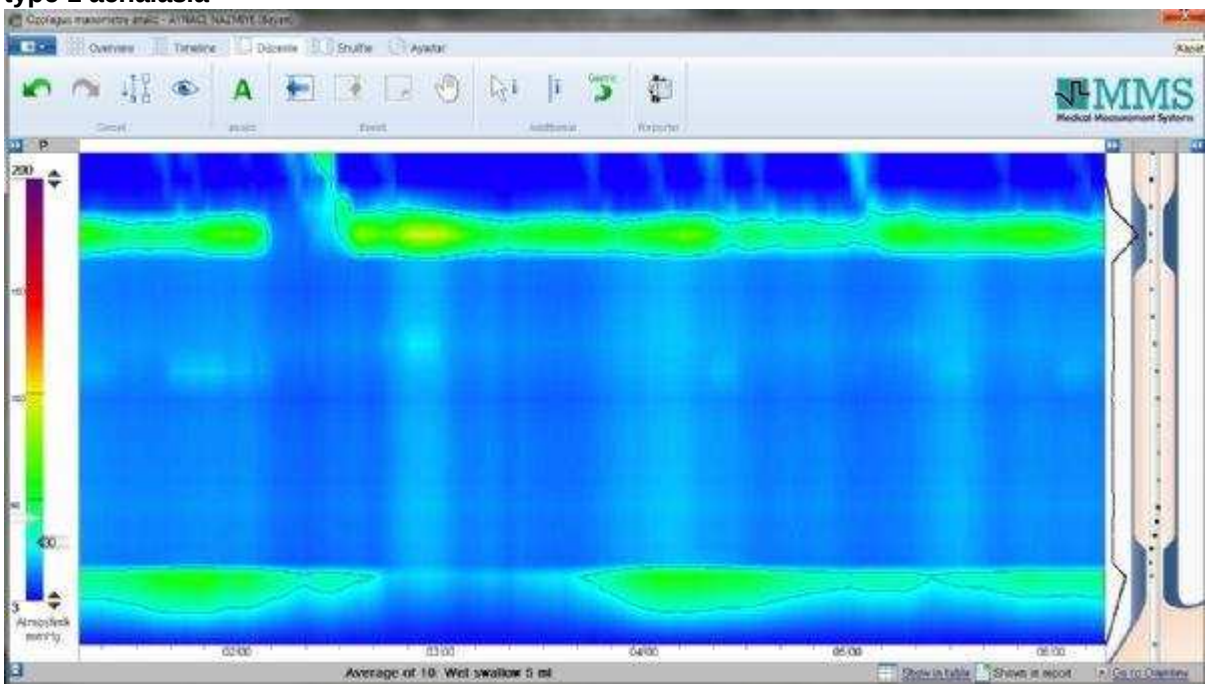

PP-006 / 39. Ulusal Gastroenteroloji Haftası
Özofagus tutulumu ile presente olan ANCA ilişklili vaskülit olgusu

Galip Egemen Atar[1], Osman Çağın Buldukoğlu[1], Hatice Deniz[1], Gülperi Çetin Ateş[2], Ferda Akbay Harmandar[1], Serkan Öcal[1], Ayhan Hilmi Çekin[1]

[1]Sağlık Bilimleri Üniversitesi, Antalya Eğitim ve Araştırma Hastanesi, Gastroenteroloji Bilim Dalı, Antalya
[2]Sağlık Bilimleri Üniversitesi, Antalya Eğitim ve Araştırma Hastanesi, İç hastalıkları Anabilim Dalı, Antalya

Giriş: ANCA ilişkili vaskülit; küçük çaplı arterleri etkileyen granulomatöz polianjit (GPA), mikroskopik polianjiit (MPA) ve eozinofilik granulomatöz polianjiit (EGPA) tanılarını içermektedir. Genellikle renal, pulmoner, kulak ve nazofarenks tutulumu görülmekle birlikte gastrointestinal sistem tutulumu nadiren bildirilmiştir. Burada özofagus tutulumu olan GPA vakası sunuldu.

Vaka: 70 yaşında erkek hasta, akut böbrek hasarı, asemptomatik hematüri ve proteinüri ile acile başvurdu. Nefroloji kliniğinde GPA tanısı alan hastaya, akut üst GİS kanama ön tanısı ile endoskopi yapıldı. Üst GİS endoskopisinde; proksimal özofagustan distale kadar yer yer hematom ile uyumlu alanların olduğu, üzeri eksudatif, lineer uzanımlı derin erozyonlar(LA-D özofajit) ve midede pangastropati ile uyumlu bulgular izlendi. Enfeksiyöz, ilaç, toksik madde kullanımı ve reflü gibi özofajit yapan nedenler dışlandıktan sonra; lezyonların GPA'nın özofagus tutulumuna bağlı olduğu düşünüldü. Özofagustan alınan biyopsiler tanısal değildi. Hastaya pulse steroid, proton pompa inhibitörü(PPİ) ve sukralfat tedavisi başlandı. Tedavi başlangıcından 7 gün sonra yapılan kontrol endoskopide lezyonlarda dramatik iyileşme olduğu görüldü. Hasta Nefroloji ve Gastroenteroloji polikliniklerindeki kontrollerine devam etmek üzere taburcu edildi.

Tartışma ve Sonuç: ANCA ilişkili vaskülitin özofagus tutulumu çok nadir görülmektedir. LA-D özofajit saptanan pulse steroid tedavisinin yanında PPİ ve sukralfat tedavisi de verilen olguda 7. günde görülen dramatik iyileşme özofagus patolojisinin ANCA ilişkili vaskülite bağlı olduğu düşüncesini kuvvetlendirmiştir. Özofagustan alınan patoloji tanısal olarak sonuçlanmamasına rağmen tedaviye erken yanıt sağlanması şüphemizi güçlendirmektedir. ANCA ilişkili vaskülit tanılı olgularda nadir gözlense de GİS tutulumu akılda tutulmalıdır

Anahtar Kelimeler: Anca ilişkili vaskülit, Özofagus, Steroid

A case of ANCA-associated vasculitis presenting with esophageal involvement

Galip Egemen Atar[1], Osman Çağın Buldukoğlu[1], Hatice Deniz[1], Gülperi Çetin Ateş[2], Ferda Akbay Harmandar[1], Serkan Öcal[1], Ayhan Hilmi Çekin[1]

[1]University of Health Sciences, Antalya Training and Research Hospital, Department of Gastroenterology, Antalya
[2]University of Health Sciences, Antalya Training and Research Hospital, Department of internal medicine, Antalya

ANCA-associated vasculitis; includes granulomatous polyangiitis (GPA), microscopic polyangiitis (MPA), and eosinophilic granulomatous polyangiitis (EGPA) affecting small arteries. Renal, pulmonary, ear, and nasopharynx involvement are common, but gastrointestinal system involvement has been reported rarely. Here, we presented a case of GPA with esophageal involvement.

A 70-year-old male patient presented to the emergency department with acute kidney injury, asymptomatic hematuria, and proteinuria. The patient, diagnosed with GPA in the nephrology clinic, underwent an endoscopy with the preliminary diagnosis of acute upper gastrointestinal bleeding. In upper gastrointestinal endoscopy, exudative, linearly extending deep erosions (LA-D esophagitis) with areas consistent with hematoma from the proximal esophagus to distal and findings consistent with pangastropathy were observed. After excluding the causes of esophagitis, such as infectious, drug, toxic substance use, and reflux, the lesions were thought to be due to esophageal involvement of GPA. Esophagus biopsies were not diagnostic. Pulse steroid, proton pump inhibitor (PPI), and sucralfate treatment were started. In the control (seventh day) endoscopy, there was a dramatic improvement in the lesions

Discussion and Conclusion: Esophageal involvement of ANCA-associated vasculitis is rarely seen. The dramatic improvement with pulse steroid, PPI, and sucralfate therapy is consistent with the diagnosis of GPA despite non-diagnostic findings in the biopsy. Although it is rarely observed in cases with ANCA-associated vasculitis, GIS involvement should be kept in mind.

Keywords: Anca associated vasculitis, Esophagus, Steroid

Gastroskopik Görüntü
Gastroscopy image

Gastroskopik Görüntü
Gastroscopy image

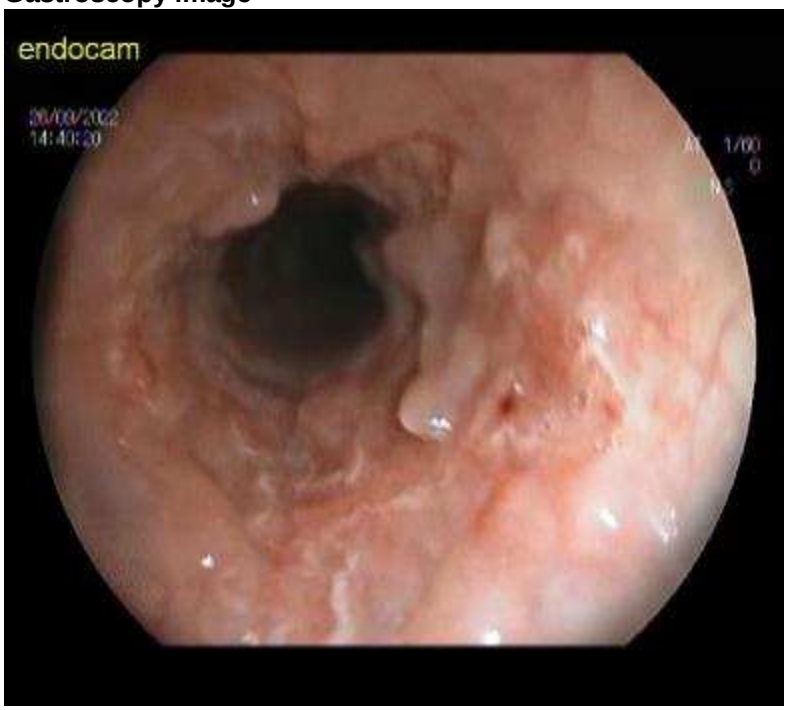

PP-007 /39. Ulusal Gastroenteroloji Haftası
Anemi ile prezente olan anjiyodisplazi: olgu sunumu

Ahmet Uyanıkoğlu

Harran Üniversitesi, Tıp Fakültesi, Gastroenteroloji

Amaç: Anjiyodisplazi alt gastrointestinal sistem (GİS) kanaması ve aneminin önemli nedenlerinden birisidir. Anemi ile prezente olan ve argon plazma koagülasyonu (APC) uygulanan ileri yaş hasta sunulmuştur.

Olgu: Uzun süredir demir eksikliği anemisi olan 64 yaşında erkek hasta derin anemi nedeniyle tetkik edilen hasta fizik muayenede soluktu, S1, S2 doğal, tüm odaklarda 1/6 şiddetinde sistolik üfürüm duyuldu, dalak normaldi. Laboratuvar bulgularında hemoglobin 8.6 g/L, hematokrit %30, MCV: 74, Fe/TDBK %2 saptandı, periferik yayma demir eksikliği anemisi ile uyumluydu. Hastanın demir açığı hesaplanarak ferro maltoz replasmanı yapıldı. Kolonoskopisinde en büyüğü çekumda yaklaşık 1.5-2 cm çapında (resim 1), çıkan kolonda 1 cm çapında telanjiektazileri görüldü ve APC uygulandı (resim 2). Hasta takibe alındı.

Sonuç: Anjiyodisplazi anemiye neden olabilir, teşhis kolonoskopide anjiektazilerin görülmesiyle konulur ve tedavide demir replasmanı ve APC uygulanır.

Anahtar Kelimeler: anemi, anjiyodisplazi, argon plazma koagülasyonu

Angiodysplasia presenting with anemia: a case report

Ahmet Uyanıkoğlu

Harran Univesity, Medical Faculty, Gastroenterology

Objective: Angiodysplasia is one of the important causes of lower gastrointestinal system (GIS) bleeding and anemia. An elderly patient who presented with anemia and underwent argon plasma coagulation (APC) is presented.

Case: A 64-year-old male patient with long-standing iron deficiency anemia, who was examined for deep anemia, was pale on physical examination, S1, S2 were normal, 1/6 systolic murmur was heard in all foci, and the spleen was normal. Laboratory findings revealed hemoglobin 8.6 g/L, hematocrit 30%, MCV: 74, Fe/TIBC 2%, and peripheral smear was consistent with iron deficiency anemia. Ferro maltose replacement was performed by calculating the patient's iron deficit. In her colonoscopy, telangiectasias, the largest of which was approximately 1.5-2 cm in diameter in the cecum (picture 1) and 1 cm in diameter in the ascending colon, were performed and APC was applied (picture 2). The patient was followed up.

Conclusion: Angiodysplasia can cause anemia, the diagnosis is made by detecting angiectasias in colonoscopy, and iron replacement and APC are used for treatment.

Keywords: anemia, angiodysplasia, argon plasma coagulation

Çekumda anjiyodisplazi
Angiodysplasia in the cecum

Çekumda anjiyodisplaziye APC uygulanması
Application of APC to angiodysplasia of the cecum

PP-008 / 39. Ulusal Gastroenteroloji Haftası
Kolonoskopinin Nadir Görülen Komplikasyonu: Postpolipektomi Koagulasyon Sendromu

Mehmet Gök[1], Bengisu Gök[2]

[1]Okan Üniversitesi Tıp Fakültesi, Gastroenteroloji Bilim Dalı, İstanbul
[2]Luigi Vanvitelli Üniversitesi Tıp ve Cerrahi, Napoli, İtalya

Giriş: Kolonoskopi, kolon kanserini saptamak için 40 yaş ve üzerindeki hastalarda taramada kullanılan en hassas ve spesifik testtir. Postpolipektomi Koagulasyon sendromu(PPCS) nadir bir komplikasyon olup perforasyonu taklit eder.

Bulgular: 54 yaşında kadın hasta. Özgeçmişinde, Hipertansiyon mevcut olup,polikliniğe karın ağrısı ve kabızlık şikayeti ile başvurdu. GGK pozitif idi. Kolonoskopisinde sigmoid kolon ortasında yaklaşık 10 mm çapında geniş tabanlı (0-Is) sesil polip gözlendi. Polip tabanına 10 cc SF enjekte edildi ve hot polipektomi snare ile polipektomi (EMR) yapıldı. Perforasyon gözlenmemekle birlikte tabana bir adet hemoklips uygulandı. İşlemden 12 saat sonra hasta lokalize şiddetli sol alt kadran ağrısı ve ateş şikayeti ile acil servise geldi.
FM; TA 120/90 mmhg ve A:39°C.Batın muayenesinde,palpasyonla lokalize sol alt kadranda ağrı ve rebaund saptandı.
Kan tetkiklerinde: Hemogram; Hb:15, Hct:% 46, Lökosit;15.200,Plt;409000, CRP; 98 idi. Batın BT;Sigmoid kolon proksimal orta kesiminde anterior duvarda klipse ait dansite artışı,bu düzeyden sigmoid kolon mezosuna uzanım gösteren pnömoperitoneum lehine serbest hava imajları ve perikolonik yağlı plaklarda enflamatuar dansite artışı gözlendi. Klinik olarak PPCS olabileceği düşünüldü fakat cerrahın perforasyon ısrarı üzerine hasta ameliyata alındı.
Ameliyat notu; Eksplorasyonda perforasyon gözlenmedi.

Sonuç;Poliplerin,EMR yöntemi ile çıkarılmasında %0.14 – %2, ESD sonrası ise % 7- % 8 oranlarında PPCS gelişebilir.Polipektomi işleminden sonraki (özellikle polip >2 cm,hipertansiyon öyküsü ve de hasta kadın ise)24 saat içinde (1-5 gün sonra ve 6 saat içinde de gelişebilir) ateş,lokalize karın ağrısı ve lokalize peritonit bulguları ve beraberinde lökositoz ve CRP yüksekliği de varsa,BT'de majör bir perforasyon bulgusu yoksa PPCS olabileceği düşünülmeli ve hasta hemen ameliyata verilmemeli,24 saat yatırılarak tıbbi destek tedavisine başlanılmalıdır.

Anahtar Kelimeler: Postpolipektomi, Koagulasyon, Sendrom

Uncommon Complication of Colonoscopy: Postpolypectomy Coagulation Syndrome

Mehmet Gök[1], Bengisu Gök[2]

[1]Department of Gastroenterology, faculty of Medicine, Okan University, İstanbul, Türkiye
[2]Universita degli Studi della Campania Luigi Vanvitelli,Medicine and Surgery,Naples,Italy

Introduction: Colonoscopy is the most sensitive and specific test used in screening patients aged 40 and over to detect colon cancer.Postpolypectomy Coagulation Syndrome(PPCS)is a rare complication that mimics perforation.

Develpoment:A 54-year-old female patient.In her history, she was on medication due to hypertension.She applied with the complaints of abdominal pain and constipation.FOBT was positive.Colonoscopy revealed a broad-based(0-Is)sessile polyp about 10 mm in diameter in the middle of the sigmoid colon.10 cc of isotonic solution was injected into the base of the polyp and polypectomy(EMR)was performed with hot polypectomy snare.Although no perforation was observed,hemoclip was placed on the floor.12h after the procedure,the patient came to the emergency department with localized severe left lower quadrant pain and fever.
PE; BP:120/90mmHg and F:39°C.Abdominal examination revealed localized pain and rebound in the left lower quadrant on palpation.
Blood tests:Hemogram; Hb:15,Hct:46%,Leukocytes;15.200,Plt;409000,CRP;98.Abdominal CT:An increase in the density of the clip in the anterior wall of the proximal middle part of the sigmoid colon,free air images in favor of pneumoperitoneum extending from this level to the meso of the sigmoid

colon.Clinically,it was thought that it could be PPCS,but the patient was operated upon the surgeon's insistence on the perforation.
Surgery note;No perforation was observed during surgery.

Conclusion: PPCS may develop at a higher rate with ESD than EMR.Fever,localized abdominal pain,localized peritonitis findings, as well as leukocytosis and elevated CRP,within 24H after polypectomy. If there is no major perforation finding on CT,the patient should not be operated immediately,and medical support treatment should be started by being hospitalized for 24 hours.

Keywords: Postpolypectomy, Coagulation, Syndrome

BT
CT

Polip
Polyp

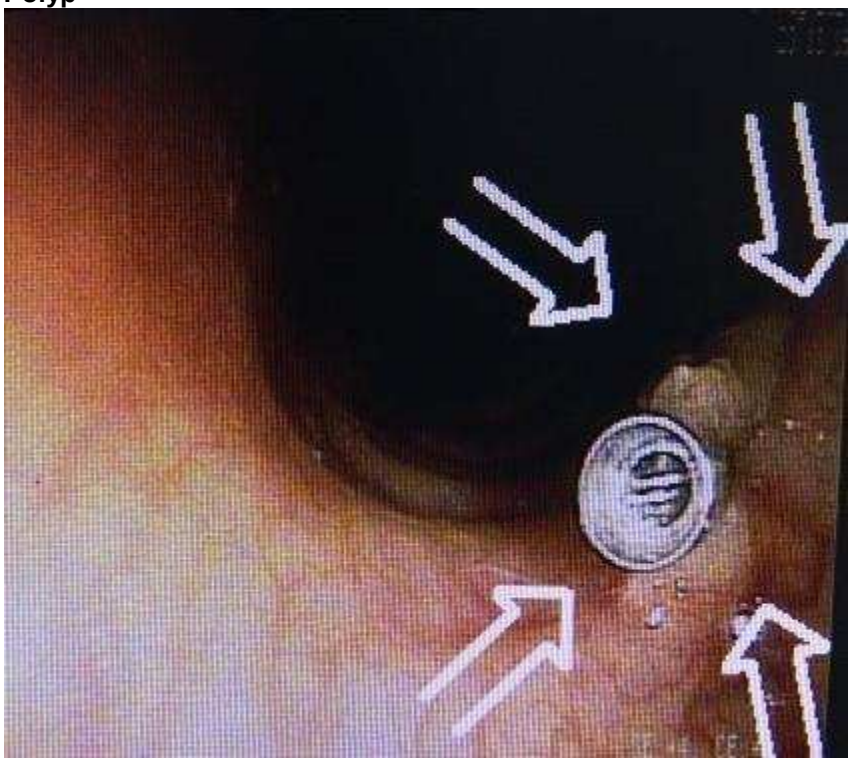

Polip

Polyp

PP-009 / 39. Ulusal Gastroenteroloji Haftası

Dekompanse Karaciğer Sirozu İle Gelen Hastada Sıra Dışı Bir Tanı; Herediter Tirozinemi

Nimet Yılmaz[1], Mustafa Tanrıverdi[2]

[1]Sanko Üniversitesi Tıp Fakültesi Gastroenteroloji Bilim Dalı, Gaziantep
[2]Sanko Üniversitesi Tıp Fakültesi Enfeksiyon Hastalıkları Ana Bilim Dalı, Gaziantep

Herediter tirozinemi, tirozin aminoasit metabolizmasındaki enzim defektlerinden kaynaklanan bir hastalıktır. Burada raşitizim tanısı ile takipli olup dekompanse karaciğer sirozu bulguları ile gelen Tip I herediter tirozinemi vakası sunulmuştur.

Vaka sunumu

On altı yaşında kadın hasta enfeksiyon hastalıkları polikliniğinde dirençli idrar yolu enfeksiyonu nedeniyle araştırılırken karaciğer enzim yüksekliği nedeniyle polikliniğimize refere edildi. Anne babası kuzen olan hastada üç yaşındayken bacaklarında eğrilik ve yürümede zorluk fark edilmiş ve raşitizm tanısı almış. Bilinen başka hastalığı yok.

Soy geçmişinde bir kız kardeşinin 1 yaşında karaciğer sirozu olduğu ve nedeni bulunamadan öldüğü, bir erkek kuzeninin de 21 yaşında yine karaciğer sirozu nedeniyle öldüğü öğrenildi. Fizik incelemesinde bacaklarda içe bakan eğrilik (resim 1) ile yürüme bozukluğu izlendi. Batında asit ve splenomegali saptandı.

AST: 254 U/L, ALT: 201 U/L, ALP.1138 U/L, total bilirübin: 4,9 mg/dL, direk/indirek bilirübin: 1,7/3,2 mg/dL, albumin: 2,7g/dL, ürik asit 1.2 mg/dL, Hgb: 9,5 g/dL, trombosit: 68000/mcL, protrombin zamanı: 17,1sn, INR: 1,5 bulundu.

Üç kolon F2 ve F3 özofagus varisleri tespit edildi. Viral testleri negatifti, otoantikorlarlar normaldi. Seruloplazmin; 0,18 g/L, 24 saatlik idrarda bakır; 89 qg/gün(3-50). Hastanın serum aminoasit analizinde tirozin düzeyi 310 qmol/L (2-150) yüksekti ve idrarda organik asit analizinde süksinil aseton; 100 mmol/mol (0-2) saptandı. Mevcut veriler ışığında, aile öyküsü de göz önüne alınarak tablonun herediter tirozinemi olduğu düşünüldü. Karaciğer nakil açısından değerlendirilmek üzere ileri merkeze sevk edildi.

Tartışma

Ailede etyolojisi aydınlatılamamış karaciğer sirozu öyküsü olmasına rağmen tanı konulamamış olan hastamız aile öyküsü ve fizik muayenesinde raşitizm bulguları ile beraber değerlendirilmiş ve etyolojiye dönük araştırmalar ile doğumsal metabolik hastalık tanısına gidilmiştir.

Anahtar Kelimeler: Herediter Tirozinemi, Siroz, Karaciğer nakil

An Unusual Diagnosis in a Patient Presenting with Decompensated Liver Cirrhosis: Hereditary Tyrosinemia

Nimet Yılmaz[1], Mustafa Tanrıverdi[2]

[1]Sanko University Faculty of Medicine Department of Gastroenterology, Gaziantep
[2]Sanko University Faculty of Medicine, Department of Infectious Diseases, Gaziantep

Hereditary tyrosinemia is an disease resulting from enzyme defects in tyrosine amino acid metabolism. In this case report, a Type I hereditary tyrosinemia case followed up with the diagnosis of rachitism, presenting with findings of decompensated liver cirrhosis is presented.

Case Report: A 16-year-old female patient was examined in the infectious diseases outpatient clinic for persistent urinary tract infection and was referred to our outpatient clinic due to elevated liver enzymes. The patient, whose parents were cousins, was diagnosed with rachitism when she was three years old. In the family history of the patient, it was found out that one of her sisters had liver cirrhosis at the age of 1 and died before the cause of the disease could be found, and a male cousin died at the age of 21, again due to liver cirrhosis.

On physical examination, the patient had an inward-looking curvature of the legs (picture 1) and gait disturbance. Ascites and splenomegaly were detected in the abdomen.Three colon F2 and F3 esophageal varices detected. Viral tests were negative, autoantibodies were normal.

In the serum amino acid analysis of the patient, the tyrosine level was high by 310 qmol/L (2-150), and succinyl acetone was found to be 100 mmol/mol (0-2) in the organic acid analysis of the urine. In the

light of the available data, the clinical picture was thought to be hereditary tyrosinemia, considering the family history. The case was referred to an advanced center to be evaluated for liver transplantation.

Keywords: Hereditary Tyrosinemia, Cirrhosis, Liver transplantation

bacaklarda içe bakan eğrilik
inward curvature of the legs

PP-010 / 39. Ulusal Gastroenteroloji Haftası
Parvovirüs ilişkili otoimmün hepatit

Arda Yavuz[1], Selma Bozcan[1], Ayşe Nur Toksöz Yıldırım[2], İlyas Tuncer[1]

[1]İstanbul Medeniyet Üniversitesi, Gastroenteroloji Bilim dalı, İstanbul
[2]İstanbul Medeniyet Üniversitesi, Patoloji Anabilim dalı, İstanbul

Olgu: Bilinen Sjogren ve Hashimoto tanılı 56 yaşında kadın hasta acil servise halsizlik, bulantı, kilo kaybı şikayetleri ile başvurdu. Vital parametlerleri normaldi. Laboratuvarında total bilirubin: 4,95 mg/dL, direk bilirubin 3,96 mg/dL, AST:827 U/L, ALT: 959 U/L, ALP: 206 U/L, GGT: 388U/L LDH:332 U/L, INR:1,26 Wbc: 4800 /uL, Hgb: 14 g/dL, Plt: 135.000 /uL idi. Bitkisel ürün, alkol, mantar tüketim öyküsü yoktu. Viral serolojisi negatifti. Abdomen ultrasonografisi normaldi. Akut hepatit ön tanısı ile interne edildi. ANA 1/3200 (+), ASMA 1/100 (+), AMA (-), LKM(-), Herpes IgM (-), CMV IgM (-), Parvovirus IgM (+) Wbc:4000 /uL, Hgb:11,3 g/dL, Plt:86.000 /uL olarak saptandı. Hastaya karaciğer biyopsisi yapıldı. Bisitopenisi olması nedenli yapılan periferik yaymasında blastik karakterde hücreler olması nedenli kemik iliği biyopsisi de uygulandı. Hastaya sonrasında prednol 30 mg, azathiopürin ve 7 gün süre ile valasiklovir tedavisi başlandı. Karaciğer biyopsisinde rozet formasyonu ve interface hepatit izlendi (Resim 1). Normoselüler kemik iliğinde hafif lenfoplazmositik hücre infiltrasyonu mevcuttu. 4 hafta sonra hemogram parametreleri normale geldi. 6 hafta sonra da karaciğer enzimleri normale geldi (Resim 2). Otoimmün hepatitin patogenezi net olarak bilinmemektedir. Virüsler hastalığın ortaya çıkışını kolaylaştırabilmektedir. EBV, hepatit C enfeksiyonu sonrası ortaya çıkan otoimmün hepatit ile ilgili yayınlar mevcuttur. Hastalığın seyrini ve patogenezini anlamak açısından vakamızın faydalı olacağını düşünmekteyiz.

Anahtar Kelimeler: Otoimmün hepatit, Parvovirus, Akut hepatit

Parvovirus induced autoimmune hepatitis

Arda Yavuz[1], Selma Bozcan[1], Ayşe Nur Toksöz Yıldırım[2], İlyas Tuncer[1]

[1]Department of Gastroenterology, Istanbul Medeniyet University, Istanbul, Turkey
[2]Department of Pathology, Istanbul Medeniyet University, Istanbul, Turkey

Clinical Case: 56-year-old woman with a medical history of Sjogren and Hashimoto admitted to emergency service with fatigue, nausea, and weight loss. Vital parameters were normal. In laboratory analysis, total bilirubin: 4,95 mg/dL, direct bilirubin 3,96 mg/dL, AST:827 U/L, ALT: 959 U/L, ALP: 206 U/L, GGT: 388U/L LDH:332 U/L, INR:1,26 Wbc: 4800 /uL, Hgb: 14 g/dL, Plt: 135.000 /uL. She had no herbal product, alcohol, or mushroom consumption history. Viral serology was negative. The abdominal US was normal. She was admitted to gastroenterology service with acute hepatitis. At the further investigation (second day of admission) ANA: 1/3200(+), ASMA 1/100 (+), AMA (-), LKM (-), Herpes IgM (-), CMV IgM (-), Parvovirus Ig M (+) and Wbc:4000 /uL, Hgb:11,3 g/dL, Plt:86.000 /uL and liver biopsy was performed. In the blood smear, there were blastic cells, bone marrow biopsy was performed. 30 mg prednisolone, azathioprine was started with valacyclovir treatment, which was given for seven days as suggested by the infection department. There was rosette formation of hepatocytes and interface hepatitis in the liver biopsy(Figure 1). Normocellular bone marrow with mild lymphoplasmacytic cell infiltration was observed in the bone marrow biopsy. After four weeks, her haemogram parameters got normal, and her liver enzyme got normal after six weeks of admission (Figure 2). The pathogenesis of autoimmune hepatitis remains unclear. There are reports of EBV, and hepatitis C, as potential pathogens. We think that such cases may be helpful to understand the nature of the disease better.

Keywords: Autoimmune hepatitis, Parvovırus, Acute hepatitis

Resim 1: Rozet formasyonu (Hematoksilen eozin X40)
Figure 1: Hepatocyte rosettes (Hematoxylin and eosin X40)

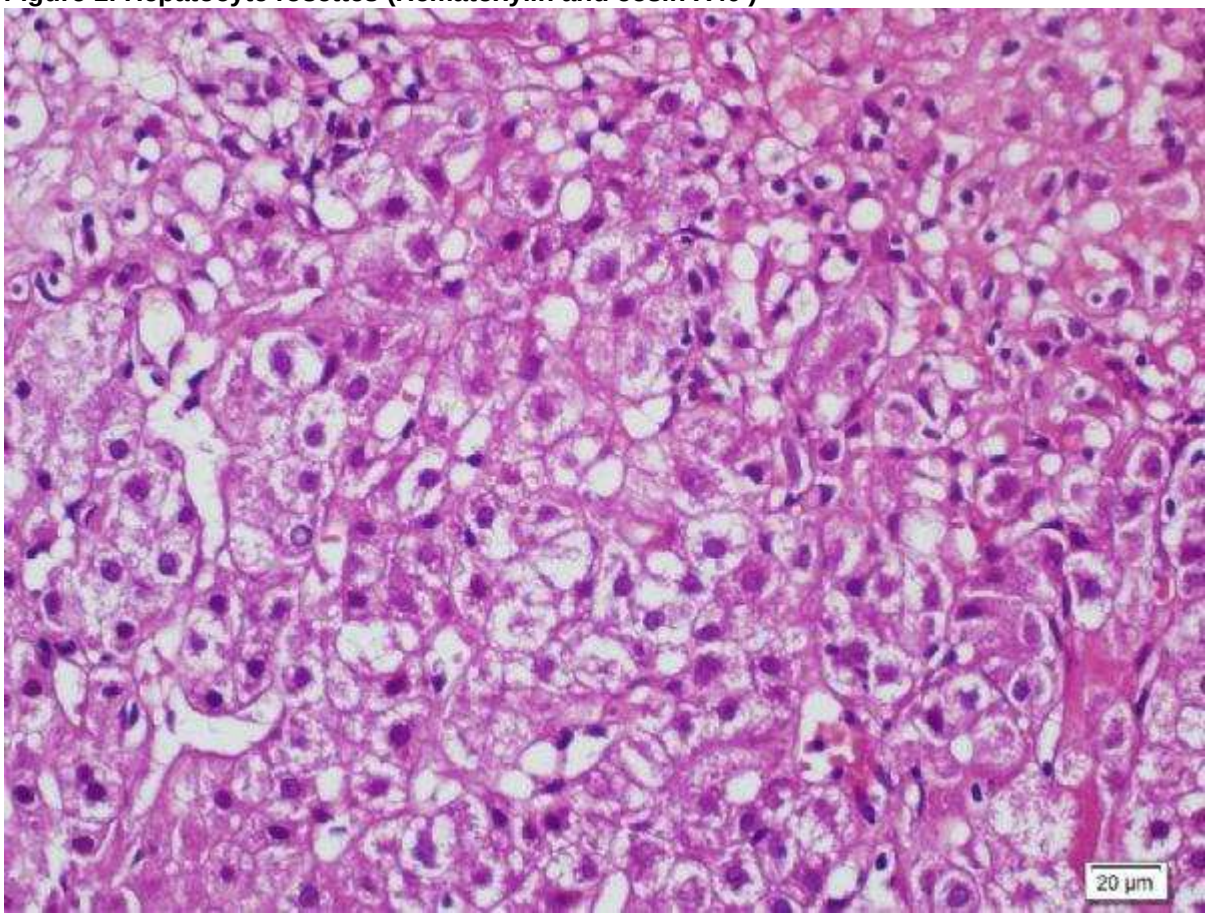

Resim 2: Başvuru sonrası AST, ALT, ALP ve GGT düzeyleri
Figure 2: AST, ALT, ALP and GGT levels after admission

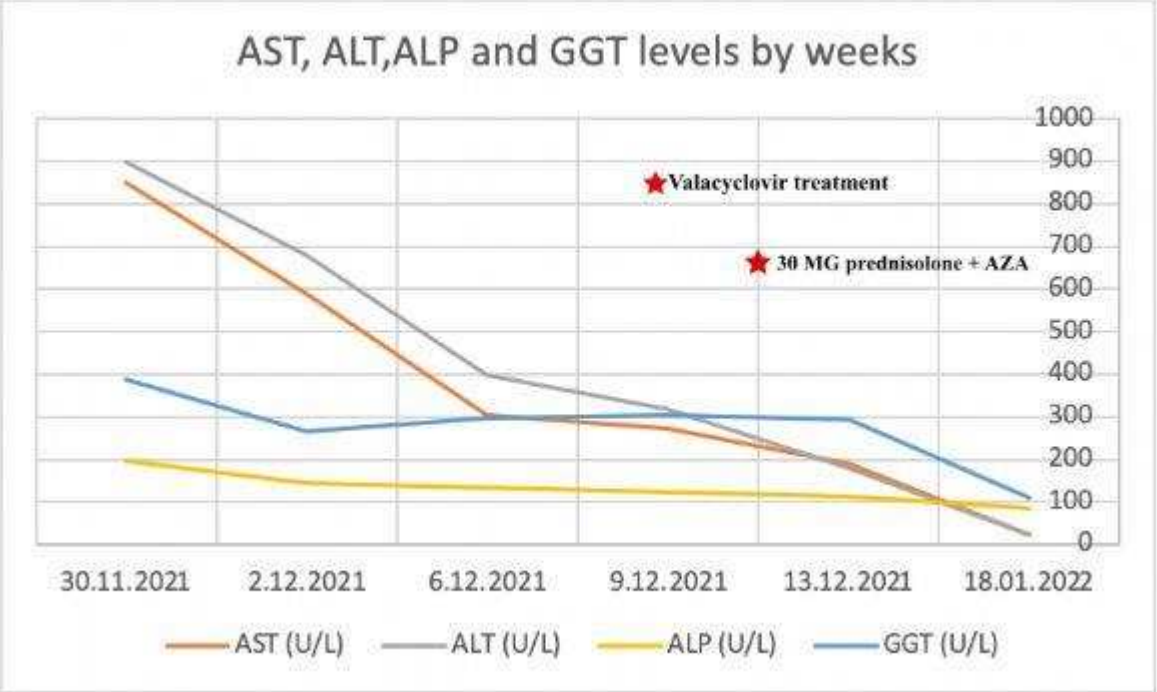

PP-011 / 39. Ulusal Gastroenteroloji Haftası
Nadir Bir Üst Gis Kanama Olgusu: Gurvits Sendromu

Vedat Kılıç[1], Üsküdar Berkay Çaralan[2]

[1]Batman Eğitim ve Araştırma Hastanesi, Gastroenteroloji Kliniği
[2]Batman Eğitim ve Araştırma Hastanesi, Gastroenteroloji Cerrahi Kliniği

Giriş: Gurvits Sendromu, üst gastrointestinal sistem (GİS) kanamasının nadir bir nedenidir. “Akut Nekrotizan Özofajit” olarak da bilinen Gurvits Sendomu tipik endoskopik görünümünden dolayı “Siyah Özofagus” olarak da adlandırılır. Risk faktörleri arasında erkek cinsiyet, ileri yaş, paraözofageal herni, travma, diyabet, diyabetik ketoasidoz, hipertansiyon, kardiyovasküler hastalıklar gibi komorbiditeler yer alır. Akut özofageal nekroza bağlı gelişen üst GİS kanaması olan olgumuzu sunmayı amaçladık.

Vaka: 70 yaşında erkek hasta, kanlı kusma ve siyah dışkılama ile başvurdu. Özgeçmişinde hipertansiyon, koroner arter hastalığı ve kronik obstrüktif akciğer hastalığı mevcuttu**.**
Vital bulguları: Ateş: 36.4 ˚C, tansiyon arteryel: 80/40 mmHg, nabız: 98/dk, solunum sayısı: 28/dk, SPO2: %88 olarak tespit edildi. Laboratuar bulguları; üre: 109 mg/dL, kreatinin: 4,52 mg/dL, hemoglobin: 15g/d, lökosit: 21.900 10^3/L, prokalsitonin: 96,18 ng/mL. Hasta, üst GİS kanama tanısı ile yoğun bakıma yatırıldı. Özofagogastroduodenoskopi (ÖGD)’de kesici dişlerden itibaren 23. cm’den başlayıp 38.cm’ye kadar lümeni çepeçevre saran, üzeri siyah, nekrotik doku ile kaplı alan izlendi (Resim1). Hastada akut özofagus nekrozu düşünüldü; intravenöz sıvı resüsitasyonu, proton pompa infüzyonu (pantoprazol), antiasit (aljinik asit) ve geniş spektrumlu antibiyotik başlandı. Medikal tedavi sonrası kontrol ÖGD ile striktür açısından değerlendirilmesi planlandı.

Sonuç: Kardiovasküler hastalık, diyabet gibi komorbiditesi olan ileri yaştaki hastalarda akut özofagus nekrozu akılda tutulmalıdır. Tedavide en önemli nokta, vasküler perfüzyonu optimize etmeyi sağlayan sistemik resüsitasyon basamaklarının uygulanmasıdır.

Anahtar Kelimeler: Endoskopi, Üst Gastrointestinal Kanama, Gurvits Sendromu, Siyah Özofagus

A Rare Upper Gis Bleeding Case: Gurvits Syndrome

Vedat Kılıç[1], Üsküdar Berkay Çaralan[2]

[1]Batman Training and Research Hospital, Gastroenterology Clinic
[2]Batman Training and Research Hospital, Gastroenterology Surgery Clinic

Introduction: Gurvits Syndrome is a rare cause of upper gastrointestinal system (GIS) bleeding. Gurvits Syndrome, also known as "Acute Necrotizing Esophagitis", is also called "Black Esophagus" due to its typical endoscopic appearance. Risk factors include male gender, advanced age, paraesophageal hernia, trauma, diabetes, diabetic ketoacidosis, hypertension, and comorbidities such as cardiovascular diseases. We aimed to present our case with upper GI bleeding due to acute esophageal necrosis.

Case: A 70-year-old male patient presented with bloody vomiting and black stools. He had a history of hypertension, coronary artery disease and chronic obstructive pulmonary disease. Vital Findings: Fever: 36.4 ˚C, arterial blood pressure: 80/40 mmHg, pulse: 98/min, respiratory rate: 28/min, SPO2: 88%. Laboratory findings; urea: 109 mg/dL, creatinine: 4.52 mg/dL, hemoglobin: 15g/d, leukocytes: 21.900 10^3/L, procalcitonin: 96.18 ng/mL. The patient was admitted to the intensive care unit with the diagnosis of upper GI bleeding. In esophagogastroduodenoscopy (ÖGD), an area covered with black, necrotic tissue was observed, starting from the incisors at the 23rd cm and up to the 38th cm, surrounding the lumen all around (Picture 1). Acute esophageal necrosis was considered in the patient; Intravenous fluid resuscitation, proton pump infusion (pantoprazole), antacid (alginic acid) and broad-spectrum antibiotics were started. After medical treatment, it was planned to be evaluated for stricture with control EGD.

Conclusion: Acute esophageal necrosis should be kept in mind in elderly patients with comorbidities such as cardiovascular disease and diabetes. The most important point in treatment is the implementation of systemic resuscitation steps that optimize vascular perfusion.

Keywords: Endoscopy, Upper Gastrointestinal Bleeding, Gurvits Syndrome, Black Esophagus

Resim 1
Picture 1

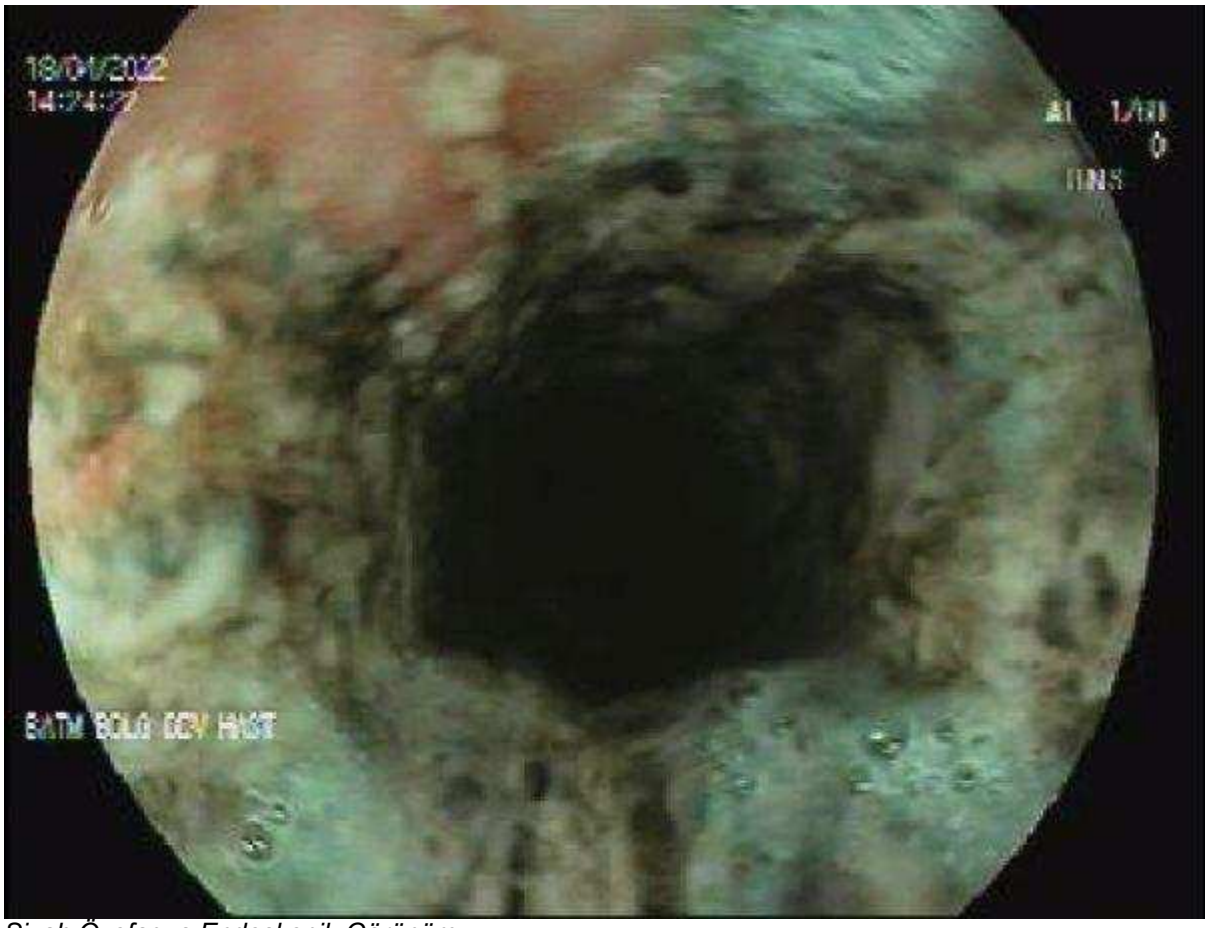

Siyah Özofagus Endoskopik Görünüm
Black Esophagus Endoscopic View

PP-012 / 39. Ulusal Gastroenteroloji Haftası
Fenobarbital ile tedavi edilen hiperbilirübinemi olgusu: Crigler Najjar tip 2

Ertunç Şimdi[1], Seda Şenyurt[1], Ellada Gasımova[1], Arda Yavuz[2], Selma Bozcan[2], Ilyas Tuncer[2]

[1]İstanbul Medeniyet Üniversitesi, İç Hastalıkları Anabilim Dalı, Istanbul
[2]İstanbul Medeniyet Üniversitesi, Gastroenteroloji Bilim Dalı, İstanbul

Giriş: Crigler-Najjar sendromu, iki farklı formu olan otozomal resesif geçişli nadir görülen bir bilirubin metabolizması bozukluğudur. Tip 2 (CN-2) formu daha benign seyirlidir. Kliniğimize karın ağrısı ve hiperbilirübinemi ile başvuran UGT1A1 gen mutasyonu anlamlı sonuçlanan ve fenobarbitalden fayda gören hastamızı sunuyoruz.

Olgu: 18 yaşındaki erkek hasta sabah başlayan karın ağrısı, yan ağrısı, baş dönmesi şikayetleri ile acil servise başvurdu. 10 yaşında iken PFIK düşünülerek karaciğer nakil merkezinden takibe alınmıştı. İlaç veya bitkisel ürün kullanımı yoktu. Vital parametrelerinde özellik yoktu. Laboratuvarında AST - 56 U/L, ALT - 119 U/L, alkalen Fosfataz (ALP) - 121 U/L, GGT - 26 U/L, total bilirubin - 22,4 mg/dL, indirekt bilirubin - 21,79 mg/dL, INR - 1,26 idi. Viral seroloji negatifti. Abdomen ultrasonunda karaciğer 230mm, intrahepatik safra yolları, proksimal koledok ve safra kesesi normaldi. Şikayetleri semptomatik tedavi ile geriledi. PFIK'da direkt bilirubin hakimiyeti beklenmesi nedeni ile bu tanıdan uzaklaşıldı. 3 sene içindeki değerlerinde 10-25 mg/dL bandında indirek hiperbilirübinemi izlendi. Hemoliz bulgusu olmaması nedeniyle ön planda CN-2 olabileceği düşünüldü. Gen analizi çalışıldı ve fenobarbital başlandı. Aylar içinde bilirübin değerinde azalma izlendi(Şekil 1). UGT1A1 gen mutasyonu anlamlı olarak sonuçlandı.

Tartışma: CN-2 genel olarak benign seyirlidir. Bilirubin ilişkili nörolojik hasar beklenmez. Tanı genetik analizle veya fenobarbital denenerek konulabilir. Hastanın uzamış açlık veya hastalık durumlarında alevlenme açısından bilgilendirilmesi önemlidir. CN-2'de kronik dönem tedavide de 60-180 mg/gün fenobarbital uygun bir tedavi seçeneğidir. Yanıt ortalama 2-3 hafta içinde beklenir, eğer kesilmesi düşünülüyorsa en az 2 hafta sonra olacak şekilde azaltılarak kesilmelidir. CN-2 ilişkili siroz sık değildir, vaka bildirimleri vardır.

Anahtar Kelimeler: Hiperbilirübinemi, Crigler Najjar sendromu, Genetik

A case of hyperbilirubinemia treated with phenobarbital: Crigler Najjar type 2

Ertunç Şimdi[1], Seda Şenyurt[1], Ellada Gasımova[1], Arda Yavuz[2], Selma Bozcan[2], Ilyas Tuncer[2]

[1]Department of Internal Medicine, Istanbul Medniyet University, Istanbul, Turkey
[2]Department of Gastroenterology, Istanbul Medeniyet University, Istanbul, Turkey

Introduction: Crigler-Najjar syndrome is a rare autosomal recessive bilirubin metabolism disorder with two different forms. Type 2 (CN-2) form has a more benign course. We present a patient who applied to our clinic with abdominal pain and hyperbilirubinemia, with a significant UGT1A1 gene mutation, and benefited from phenobarbital.

Case: An 18-year-old male patient presented to the emergency department with complaints of abdominal pain, flank pain, and dizziness. He was followed up by the liver transplant center considering PFIC. There was no use of drugs or herbal products. Vital parameters were unremarkable. Laboratory showed AST:56 U/L, ALT:119 U/L, ALP:121 U/L, GGT:26 U/L, total bilirubin:22.4 mg/dL, indirect bilirubin:21.79 mg/dL, INR:1.26. Viral serology was negative. In the abdominal ultrasound, the liver was 230 mm, other findings were normal. His complaint regressed with symptomatic treatment. There was indirect hyperbilirubinemia in the 10-25 mg/dL band within three years, and no hemolysis was observed. Gene analysis was studied, and phenobarbital was started. A decrease in bilirubin value was observed within months(Figure 1). UGT1A1 gene mutation resulted in significant.

Discussion: CN-2 is generally benign. Bilirubin-related neurological damage is not expected. Diagnosis can be made by genetic analysis or by trying phenobarbital. It is essential to inform the patient about exacerbation in cases of prolonged fasting or illness. In CN-2, 60-180 mg/day of phenobarbital is an appropriate treatment option. The response is expected within 2-3 weeks on average; if it will be discontinued, it should be tapered. CN-2-associated cirrhosis is not common; there are case reports.

Keywords: Hyperbilirubinemia, Crigler Najjar syndrome, genetic

Şekil 1: Fenobarbital sonrası bilirübin değerlerinin seyri (yeşil çizgi indirekt bilirübin, mavi çizgi direk bilirübin, kırmızı çizgi total bilirübin)
Figure 1: Bilirubin levels after phenobarbital admission (green line: indirect bilirubin, blue line: direct bilirubin, red line: total bilirubin)

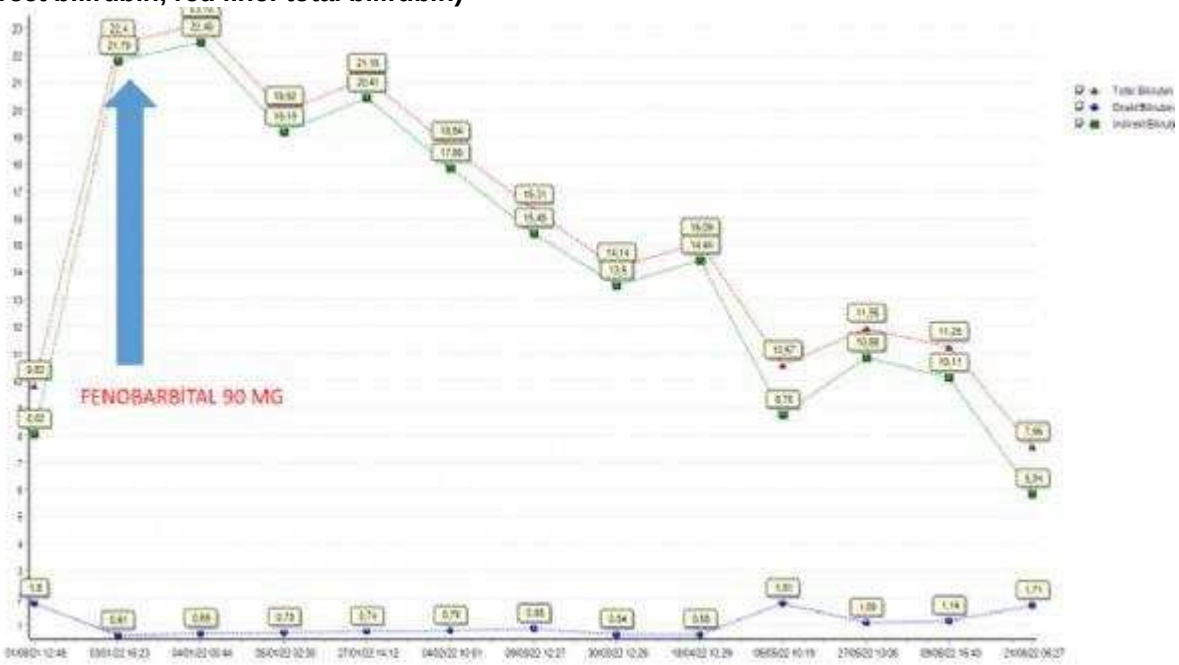

PP-013 / 39. Ulusal Gastroenteroloji Haftası
Pediatrik Ekzokrin Pankreas Yetmezliği Nedenlerinin Değerlendirilmesi; Tek Merkez Deneyimi

Sevinç Garip

Sağlık Bilimleri Üniversitesi Adana Şehir Uygulama Ve Araştırma Hastanesi, Çocuk Sağlığı ve Hastalıkları BD, Çocuk Gastroenteroloji Kliniği

Giriş: Pankreas parankiminin kısmi ya da total kaybı sonucunda ortaya çıkan yetersiz sindirim vebeslenmenin ardından malnütrisyonun önemli bir nedeni olan pankreas ekzokrin yetmezliği (PEY), ekzokrin pankreas sekresyonlarındaki yetersizlikler nedeni ile normal besin sindiriminin gerçekleşememesi olarak tanımlanır. Pediatride en sık görülen PEY nedenlerinden olan kistik fibrozis gibi birincil pankreas hastalıklarına bağlı olabileceği gibi kronik pankreatit, çölyak hastalığı, inflamatuvar bağırsak hastalığı gibi bozulmuş ekzokrin pankreas işlevine bağlı da olabilir. Tip 1 ve 2 diyabetik hastalarda ortaya çıkan mikrovasküler patolojiye sekonder olarak PEY gelişebilir.

Amaç: Onsekiz yaş altında kistik fibrozis, kronik pankreatit, çölyak hastalığı, inflamatuvar barsak hastalığı, tip 1 ve tip 2 diyabetus mellutus tanısı ile izlenen çocuk hastaların ekzokrin pankreas yetmezlik sıklığı, demografik ve klinik özellikleri özellikleri belirlenerek tedavi önce ve sonrası PEY durumlarını değerlendirerek literatür eşliğinde sunmak amaçlanmıştır.

Gereç-Yöntem: Çalışmaya Mayıs 2019 ve Ağustos 2022 tarihleri arasında 18 yaş altında Kistik fibrozis, kronik pankreatit, Çölyak hastalığı, inflamatuvar barsak hastalığı, tip 1 diyabetus mellutus ve tip 2 diyabetus mellutus tanısı ile izlenen hastaların ekzokrin pankreas yetmezliği değerlendirildi. Her gruptan 30 hasta dahil edildi. Hastaların tanı anında, tedavinin 6. ve 12. ayında indirekt fonksiyon testlerinden lipaz, amilaz, fekal yağ ve fekal elastaz (FE-1) düzeyleri değerlendirilerek PEY-TEST yapıldı.

Sonuç: Hastaların yaş, cinsiyet, vücut ağrılığı ve boyu, şikayetleri ve ekzokrin pankreas yetmezliği oranı değerlendirilerek gruplar arası farklılıklar araştırıldı.

Anahtar Kelimeler: Çocuk, ekzokrin pankreas yetmezliği, kistik fibroz, kronik pankreatit, diyabet

Evaluation of Causes of Pediatric Exocrine Pancreatic Insufficiency; Single Center Experience

Sevinç Garip

Health Sciences University Adana City Practice and Research Hospital, Department of Pediatrics, Pediatric Gastroenterology Clinic

Introduction: Pancreatic exocrine insufficiency (PEY), which is an important cause of malnutrition after inadequate digestion and nutrition resulting from partial or total loss of pancreatic parenchyma, is defined as the failure of normal food digestion due to deficiencies in exocrine pancreatic secretions. It may be due to primary pancreatic diseases such as cystic fibrosis, which is one of the most common causes of PEY in pediatrics, or to impaired exocrine pancreatic function such as chronic pancreatitis, celiac disease, inflammatory bowel disease. PEY may develop secondary to microvascular pathology in diabetic patients.

Objective: Exocrine pancreatic insufficiency frequency, demographic and clinical characteristics of pediatric patients under 18 years of age who were followed up with the diagnosis of cystic fibrosis, chronic pancreatitis, celiac disease, inflammatory bowel disease, type 1 and type 2 diabetes mellitus, by determining the demographic and clinical characteristics, and evaluating the PEY status before and after treatment, accompanied by the literature intended to present.

Materials-Methods: Exocrine pancreatic insufficiency of patients under 18 years of age who were followed up with the diagnosis of Cystic fibrosis, chronic pancreatitis, Celiac disease, inflammatory bowel disease, type 1 diabetes mellutus and type 2 diabetes mellutus between May 2019 and August 2022 were evaluated in the study. 30 patients from each group were included. PEY-TEST was performed by evaluating the lipase, amylase, fecal fat and fecal elastase (FE-1) levels, which are indirect function tests, at the time of diagnosis, at the 6th and 12th months of the treatment.
Keywords: Child, exocrine pancreatic insufficiency, cystic fibrosis, chronic pancreatitis, diabetes

PP-014 /39. Ulusal Gastroenteroloji Haftası
İleal Polip Olarak Daha Önce Bildirilmemiş Olan Langerhans Hücreli Histiyositoz Vakası

Mevlut Kiyak[1], Alpaslan Tanoğlu[2], Dilek Yılmaz[3]

[1]Sağlık Bilimleri Üniversitesi, Bakırköy Dr. Sadi Konuk Eğitim ve Araştırma Hastanesi, Gastroenteroloji Bilim Dalı, İstanbul
[2]Sağlık Bilimleri Üniversitesi, Prof. Dr. İlhan Varank Sancaktepe Eğitim ve Araştırma Hastanesi, Gastroenteroloji Bölümü, İstanbul
[3]Sağlık Bilimleri Üniversitesi, Prof. Dr. İlhan Varank Sancaktepe Eğitim ve Araştırma Hastanesi, Patoloji Bölümü, İstanbul

Giriş: Langerhans hücreli histiyositoz (LCH), dendritik hücrelerin epidermiste Langerhans hücrelerine benzer şekilde çeşitli organlarda birikmesiyle oluşan nadir bir hastalıktır. Gastrointestinal sistem (GIS) tutulumu oldukça nadirdir. GİS vakasında hastalık en çok mide ve rektumda görülmektedir. Daha önce literatürde hiç bildirilmemiş histopatolojisi LCH olan bir ileal polip olgusunu sunmayı amaçladık.

Olgu: 60 yaşında erkek hasta demir eksikliği anemisi nedeniyle gastroenteroloji polikliniğimize sevk edildi. Üst gastrointestinal endoskopide demir eksikliği anemisini açıklayacak patolojik bir bulgu saptanmadı. Kolonoskopik işlem sırasında kolonda patolojik lezyon izlenmedi. Ancak terminal ileumda 15 mm çapında saplı polip mevcuttu ve polipektomi yapıldı (Şekil 1). Hastanın polip patolojisi Langerhans hücreli histiyositoz olarak raporlandı. (Şekil 2). Langerhans hücreli histiyositozda sistemik tutulum izlenmediği için ileal polip lokal tutulum olarak değerlendirildi ve polipektomi tedavisi yeterli görüldü.

Sonuç: GİS tutulumu en çok multisistemik hastalıklarda görülür ve sadece birkaç izole GİS tutulumu vakası bildirilmiştir. Bizim vakamız ileumda izole tutulum bildirilen ilk vakadır. İzole GİS tutulumu olan olgular genellikle asemptomatik hastalarda başka bir nedenle yapılan kolonoskopi sırasında tesadüfen saptanır. Sadece bir organ tutulduğunda lezyonların eksizyonu ile tedavi yeterlidir.
Tedavide multidisipliner yaklaşım önemlidir. Lokal eksizyon tedaviler arasında bir seçenektir ve uzun süreli takip gereklidir.

Anahtar Kelimeler: Langerhans hücreli histiyositoz, ileal polip, terminal ileum

Langerhans Cell Histiocytosis as a Previously Unreported Ileal Polyp

Mevlut Kiyak[1], Alpaslan Tanoğlu[2], Dilek Yılmaz[3]

[1]Health Sciences University, Bakırköy Sadi Konuk Training and Research Hospital, Department of Gastroenterology, Istanbul
[2]Health Sciences University, Prof. Dr. İlhan Varank Sancaktepe Training and Research Hospital, Department of Gastroenterology, Istanbul
[3]Health Sciences University, Prof. Dr. İlhan Varank Sancaktepe Training and Research Hospital, Department of Pathology, Istanbul

Introduction: Langerhans cell histiocytosis (LCH) is a rare disease caused by the accumulation of dendritic cells in various organs similar to Langerhans cells in the epidermis. Gastrointestinal system (GIS) involvement is extremely rare. In the case of GIS, the disease is mostly seen in the stomach and rectum. We aimed to present a previously unreported case of LCH as an ileal polyp.

Case: A 60-year-old male patient was referred to our gastroenterology outpatient clinic due to iron deficiency anemia. Upper gastrointestinal endoscopy did not reveal anything pathological to explain iron deficiency anemia. No pathological lesion was observed in the colon during the colonoscopic procedure. However, there was a 15 mm pedunculated polyp in diameter in the terminal ileum and polypectomy was performed (Figure 1). The polyp pathology of the patient was reported as Langerhans cell histiocytosis. (Figure 2). Since systemic involvement was not observed in Langerhans cell histiocytosis, ileal polyp was considered as local involvement and polypectomy treatment was deemed sufficient.

Conclusion: GIS involvement is most common in multisystemic diseases and only a few isolated cases of GIS involvement have been reported. Our case is the first reported case of isolated involvement in the ileum. Cases with isolated GI involvement are usually discovered incidentally in asymptomatic patients during colonoscopy performed for another reason. Treatment with excision of lesions has been successful when only one organ is involved.
Multidisciplinary approach is important in treatment. Local excision is an option among treatments and long-term follow-up is required.

Keywords: Langerhans cell histiocytosis, ileal polyp, terminal ileum

Resim 1
Figure 1

Resim 1: İleumda 15 mm çapında saplı polip görünümü
Figure 1: Appearance of 15 mm diameter stalked polyp in ileum

Şekil 2: Lezyon histopatolojik ve immünohistokimyasal inceleme
Figure 2: Lesion histopathological and immunohistochemical examination

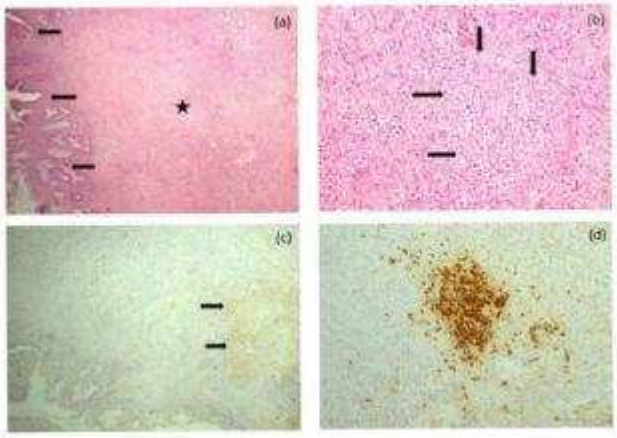

(a) Yüzeyinde hiperplastik kriptler (ok) içeren stromalı (yıldız) fibrotik ve iltihaplı polipoid lezyon (b) Düzensiz nodüler koleksiyonlar oluşturan histiositik hücrelerin yanı sıra stromada aktif kronik inflamasyon (ok) H&E×100 (c) Toplama polip stromada S-100 pozitif histiositik hücrelerin sayısı IHCx200 (d) Histiositik hücrelerde CD68 pozitifliği IHCx200
(a) Fibrotic and inflamed polypoid lesion with stroma (star) containing hyperplastic crypts (arrow) on the surface (b) Active chronic inflammation in the stroma as well as histiocytic cells forming irregular nodular collections (arrow) H&E×100 (c) Collection of S-100 positive histiocytic cells in polyp stroma IHC×200 (d) CD68 positivity in histiocytic cells IHC×200

PP-015 / 39. Ulusal Gastroenteroloji Haftası
Gastrointestinal Kanama ile Presente Olan Nadir Görülen Çift Pilor Olgusu

Mevlut Kiyak, Mehtap Üçer, Cemile Şentürk Demirtaş, Osman Serdal Çakmak, Mustafa Erhan Altunöz, Serkan İpek

Sağlık Bilimleri Üniversitesi, Bakırköy Dr. Sadi Konuk Eğitim ve Araştırma Hastanesi, Gastroenteroloji Bilim Dalı, İstanbul

Giriş: Edinilmiş çift pilor (EÇP), gastrik antrum ile duodedumun ilk kısmı arasındaki iki iletişim kanalından oluşan nadir bir durumdur. Genellikle peptik ülser varlığında ve duodenal bulbus ile gastrik antrum arasında bir fistül oluşumunda ortaya çıkar. Literatürdeki vakaların çoğu tesadüfi bir endoskop bulgusu olarak bildirilmiştir. Gastrointestinal kanama ile prezente olan oldukça nadir görülen bir EÇP olgusunu sunmayı amaçladık.

Olgu: 68 yaşında kadın melena şikayeti ile acil servise başvurdu. Hastanın başka aktif bir şikayeti yoktu. Hastanın öyküsünde bilinen hipertansiyon ve diabetes mellitus (DM) tanısı mevcuttu. Oral antidiyabetik ve antihipertansif ilaçlar haricinde aralıklı bir şekilde kullandığı NSAİ ilacı olduğu öğrenildi. Hastanın kan tetkiklerinde hemoglobin düşüklüğü (9,7 g/dl) dışında patolojik değer saptanmadı. Hastanın yapılan acil endoskopisinde pilor bölgesinde iki kanal görüldü, bu kanalların birinde Forrest sınıflamasına göre IIc olarak isimlendirilen yapışık noktalı 10 mm boyutunda üzeri beyaz eksudalı ülser mevcuttu (Şekil 1). Ülser kenarından alınan biyopsinin sonucu patolog tarafından H.pylori enfeksiyonuna bağlı kronik gastrit olarak raporlandı.

Tartışma: Yara iyileşmesini engelleyen ilaçların (NSAİİ, kortikosteroid vb.) sürekli kullanımı, dokudaki mikrodolaşım akışını bozacak hastalıkların (kronik obstruktif akciğer hastalığı, DM, siroz) olması ve tedavi edilmemiş H.pylori enfeksiyonunun varlığı EÇP gelişiminde rol oynadığı öne sürülmüştür. EÇP'nin tedavisinde riskli ilaçların kesilmesi, H. pylori eradikasyon tedavisi; obstrüksiyon ve perforasyon durumlarında ise cerrahi tedavinin seçenekler arasında olduğu akılda tutulmalıdır.

Anahtar Kelimeler: Edinilmiş çif pilor, Forrest sınıflaması, H.pylori

A Rare Case of Double Pylorus Presenting with Gastrointestinal Bleeding

Mevlut Kiyak, Mehtap Üçer, Cemile Şentürk Demirtaş, Osman Serdal Çakmak, Mustafa Erhan Altunöz, Serkan İpek

Health Sciences University, Bakırköy Sadi Konuk Training and Research Hospital, Department of Gastroenterology, Istanbul

Introduction: Acquired double pylorus (ADP) is an uncommon condition consisting of two communicating channels between the gastric antrum and the first part of duodedum. It occurs generally when a peptic ulcer erodes and creates a fistula between the duodenal bulb and the gastric antrum. The majority of reported case was about an incidental endoscopy finding. We aimed to present a very rare case of ADP presenting with gastrointestinal bleeding.

Case: A 68-year- old woman was hospitalized for onset of melena. She does not suffer from any symptom. The patient had a known diagnosis of hypertension and diabetes mellitus (DM). It was learned that she used oral antidiabetic, antihypertensive drugs, and NSAIDs intermittently. Except for low hemoglobin (9,7 g/dl) the patient had no pathological value in their blood tests. Emergent endoscopy showed two channels in the pylorus region. In one of the channel, a 10 mm ulcer with adherent spot classified IIc according to Forrest Classification was found (Figure 1). Chronic gastritis associated to H.pylori infection without malignancy was described by pathologist.

Discussion: Continuous use of drugs that prevent wound healing (NSAID, corticosteroid and etc), having diseases that will disrupt the microcirculatory flow in the tissue (chronic obstructive pulmonary disease, DM, cirrhosis) and the presence of untreated H.pylori infection have been blamed in the pathogenesis of ADP. It should not be forgotten that H. pylori eradication therapy and discontinuation of these drugs are the main treatment of ADP; in cases of obstruction and perforation, surgical treatment is among the options.

Keywords: Acquired double pylorus, Forrest classification, H. pylori

Resim 1: Ülsere edinilmiş çift pilorun endoskopik görüntüsü
Figure 1: Endoscopic image of ulcerated double pylorus

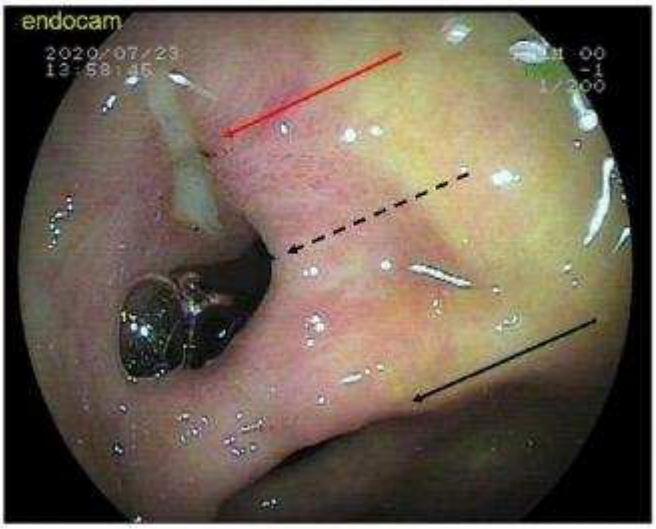

Kırmızı ok: Forrest IIc ülser, Noktalı ok: Aksesuar pilor, Siyah ok: Gerçek pilor kanalı
Red arrow: Forrest IIc ulcer, Dotted arrow: Accessory pylorus, Black arrow: True pyloric duct

PP-016 / 39. Ulusal Gastroenteroloji Haftası
Ganoderma lucidum ilişkili karaciğer hasarı: Dost mu düşman mı?

Rukiye Soylu[1], Ellada Gasımova[1], Arda Yavuz[2], Selma Bozcan[2], İlyas Tuncer[2]

[1]İstanbul Medeniyet Üniversitesi, İç Hastalıkları Anabilim Dalı, Istanbul
[2]İstanbul Medeniyet Üniversitesi, Gastroenteroloji Bilim Dalı, İstanbul

Giriş: Akut toksik hepatit alkole, ilaçlara, kimyasal maddelere veya bitkisel ürünlere maruziyet sonrası gelişen karaciğer enflamasyonudur. Vakamızda hepatoprotektif olarak bilinen reishi mantarı, Latince ismi ile ganoderma lucidum içeren bitkisel ilaç kullanımı sonrası akut toksik hepatit sunulmuştur.

Olgu: 51 yaşında bilinen kronik bir hastalığı olmayan hasta cilt ve skleralarda sarılık gelişmesi üzerine acil servise başvurdu. Karın ağrısı, ateş, kilo kaybı, gece terlemesi tariflemiyordu. Bir aydır ganoderma lucidum içeren bitkisel ilaç kullanımı mevcuttu. Alkol kullanımı yoktu. Laboratuvarında AST:386 U/L, ALT:432U/L, ALP:545 U/L, GGT:639 U/L, Total Bilirubin:5,49 mg/dL, Direkt Bilirubin:5,16 mg/dL, INR:0,96 idi. Viral serolojisi negatifti. Abdomen BT'sinde hepatosteatozu mevcut, karaciğer boyutu ve konturu normaldi. İlaç ilişkili akut toksik hepatit ön tanısı ile interne edildi. Kullandığı ilaç kesilip, günlük 3000 cc iv hidrasyon verilen hastanın otoimmun markerları, nadir viral serolojisi negatif olarak sonuçlandı. 5 gün sonra hastanın karaciğer enzimleri belirgin olarak geriledi ve eksterne edildi (Şekil 1,2).

Tartışma:Ganoderma lucidum genellikle kanser hastaları tarafından immunopotansiyel, antikanser, antistres etkileri nedenli kullanılmaktadır. Etkinliği ve güvenilirliği ile ilgili net kanıt yoktur. Hepatoprotektif etki açısından preklinik çalışmalarda kullanılmaktadır. Hepatotoksik etkisi ilk kez 2004'te Hong Kong'ta fatal fulminan hepatit ile seyreden bir vaka ile bildirilmiştir. 2013 senesinde Japonya'dan otoimmun hepatit benzeri ilaç ilişkili karaciğer hasarı gelişen 2 vaka bildirimi mevcuttur. ACG kılavuzları nedeni bilinmeyen akut karaciğer yetmezliğinde erken dönemde N-asetilsistein tedavisi önerse de, ilaca bağlı akut karaciğer hasarında önerilmemektedir. İlaç ilişkili karaciğer hasarında ilacın hızlı bir şekilde kesilmesi tedavinin temel taşı olmaya devam etmektedir.

Anahtar Kelimeler: toksik hepatit, ilaç ilişkili karaciğer hasarı, reishi mantarı

Ganoderma lucidum-induced liver injury: Friend or Foe?

Rukiye Soylu[1], Ellada Gasımova[1], Arda Yavuz[2], Selma Bozcan[2], İlyas Tuncer[2]

[1]Department of Internal Medicine, Istanbul Medniyet University, Istanbul, Turkey
[2]Department of Gastroenterology, Istanbul Medeniyet University, Istanbul, Turkey

Introduction: Acute toxic hepatitis is liver inflammation that develops after exposure to alcohol, drugs, chemicals, or herbal products. In our case, acute toxic hepatitis was presented after using herbal medicine containing reishi mushroom (Ganoderma Lucidum), known as hepatoprotective.

Case: A 51-year-old patient was admitted to the emergency department with jaundice. He has no systemic disease, abdominal pain, fever, unintended weight loss, night sweats, and no alcohol consumption. She had been using herbal medicine containing Ganoderma Lucidum for one month. Laboratory tests showed AST:386 U/L, ALT:432 U/L, ALP:545 U/L, GGT:639 U/L, Total Bilirubin:5.49 mg/dL, Direct Bilirubin:5.16 mg/dL, INR:0.96. Viral serology was negative. Abdominal CT showed hepatosteatosis, liver size,and contour were normal. The autoimmune markers and rare viral serology also were negative. The drug was discontinued, and 3000 cc iv hydration was given. After five days, the patient's liver enzymes regressed significantly, and he was discharged (Figure 1,2).

Discussion: Cancer patients generally use Ganoderma Lucidum for its immune potential, anticancer and antistress effects. There is no clear evidence of its efficacy and safety. It is used in preclinical studies in terms of hepatoprotective effect. Its hepatotoxic effect was first reported in 2004 in Hong Kong with a case of fatal fulminant hepatitis. In 2013, 2 case reports from Japan were published: autoimmune hepatitis related to Ganoderma Lucidum. Although ACG guidelines recommend early N-acetylcysteine therapy in acute liver failure of unknown origin, it is not recommended for drug-induced acute liver injury. Rapid drug discontinuation remains the cornerstone of treatment in drug-related liver injury.

Keywords: toxic hepatitis, drug induced liver injury, reishi mushroom

Şekil 1: Başvuru sonrası AST, ALT, ALP, GGT düzeyleri
Figure 1: AST, ALT, ALP, GGT levels after admission

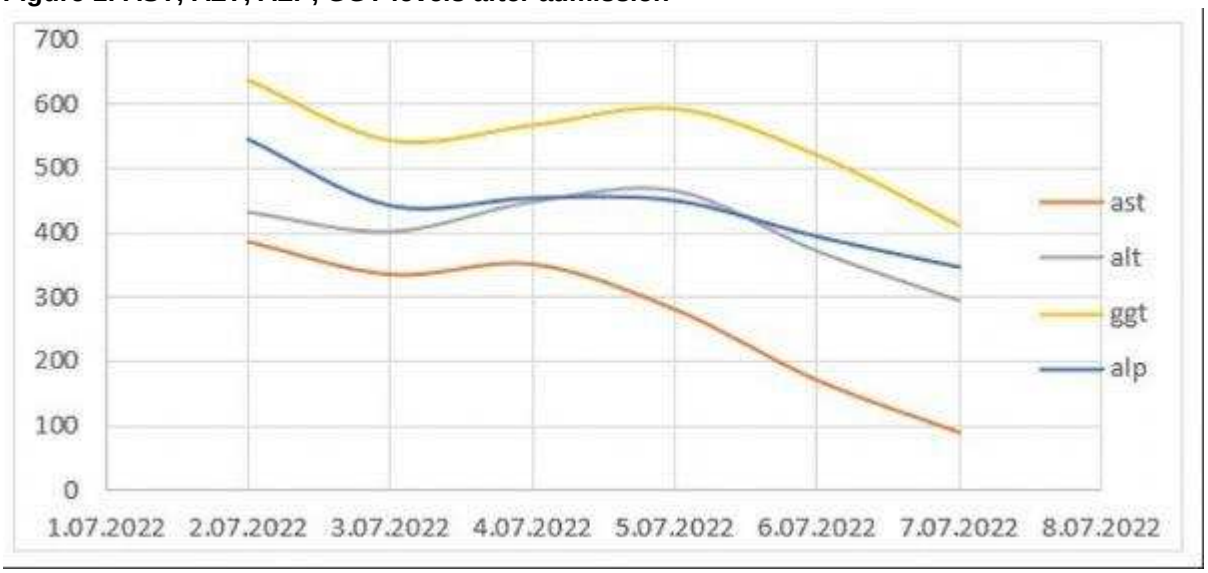

Şekil 2: Başvuru sonrası bilirübin düzeyleri
Figure 2: Bilirubin levels after admission

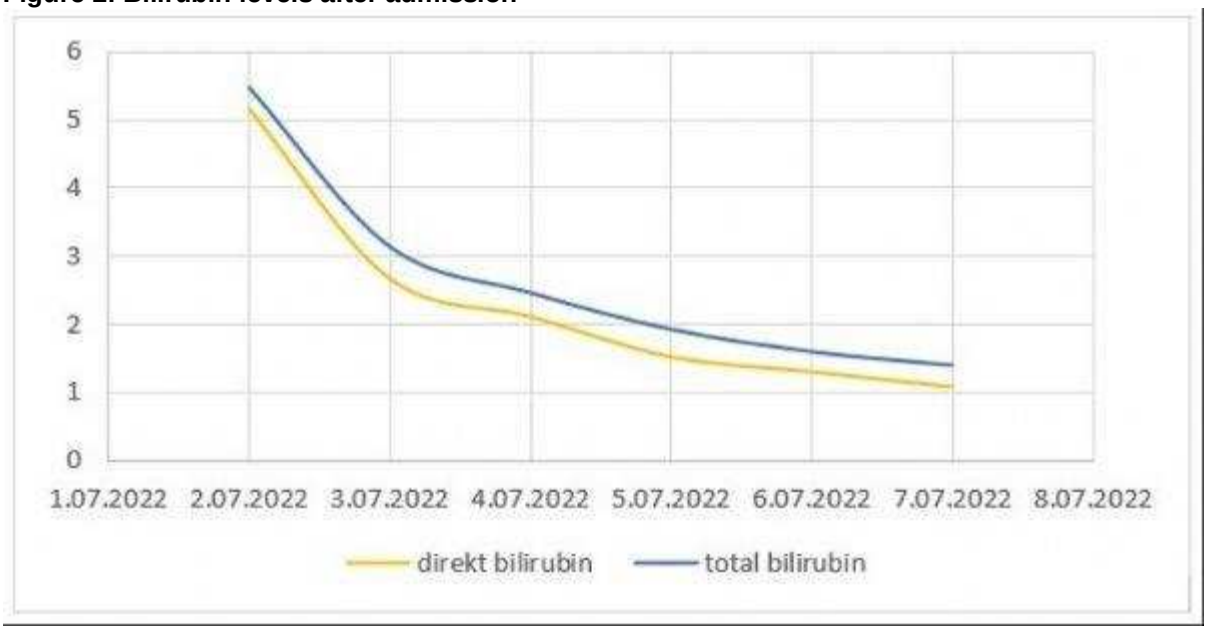

PP-017 / 39. Ulusal Gastroenteroloji Haftası
Vaka Takdimi: Migre Biliyer Stente bağlı Nadir Komplikasyon; İleus

Serdar Üçgün[1], Aydın Şeref Köksal[1], Zahide Şimşek[1], Senem Koca[2], Ahmet Oğuz Hasdemir[2]

[1]Sağlık Bilimleri Üniversitesi Dışkapı Yıldırım Beyazıt Eğitim ve Araştırma Hastanesi, Gastroenteroloji Bilim Dalı, Ankara
[2]Sağlık Bilimleri Üniversitesi Dışkapı Yıldırım Beyazıt Eğitim ve Araştırma Hastanesi, Genel cerrahi Ana Bilim Dalı, Ankara

Giriş: Biliyer stentlerin %5-10'u distale migre olabilir. Migre olan stentlerin çoğunluğu kendiliğinden atılırken, nadir olarak komplikasyonlara sebep olabilir. Bu vakada distale migre biliyer stente bağlı gelişen nadir görülen ileus vakası sunulmuştur.

Vaka Takdimi: 75 yaşında kadın hasta iki gündür sol alt kadranda giderek artan karın ağrısı ve gaz-gaita çıkışı olmaması nedeniyle polikliniğimize başvurdu. Fizik muayenede batında distansiyon ve yaygın hassasiyet mevcuttu. Vital bulgular ve laboratuvar testleri normal idi. USG'de pelviste serbest sıvı izlendi. 2 ay önce merkezimizde koledokolithiazis nedeni ile yapılan endoskopik retrograd kolanjiyopankreatikografi (ERCP)'de rezidü koledok taşları için plastik stent yerleştirme öyküsü vardı. Karın grafisinde biliyer stentin pelvise migre olduğu ve barsak anslarında genişleme ve hava-sıvı seviyeleri izlendi (Şekil 1). Abdominopelvik bilgisayarlı tomografide (BT),sigmoid kolona migre olan stentin neden olduğu intestinal obstrüksiyona bağlı intestinal dilatasyon, hava-sıvı seviyeleri ve serbest sıvı gözlendi (Şekil 2). Hastaya migre biliyer stent obstruksiyonuna bağlı ileus tanısı koyuldu. Hasta bir dönem konservatif izlendikten sonra karın ağrısının geçmemesi üzerine kolonoskopi yapıldı. Plastik stentin sigmoid kolondaki divertikül içine penetre olduğu ve mukozanın kolonoskopun geçişini güçleştirecek düzeyde ödemli olduğu görüldü (Şekil 3). Stent forseps ile başarılı şekilde çıkarıldı. İşlem sonrası karın ağrısı geçen hasta oral antibiyotik ile sorunsuz taburcu edildi.

Tartışma:Migre olan stentlerin çoğunluğu kendiliğinden atılırken, geçirilmiş cerrahi, fıtık ve vakamızda da olduğu gibi divertiküler hastalık, distal stent migrasyonu sonrası komplikasyon gelişmesine neden olabilir. Barsak duvarı penetrasyonu sonucu enteroenterik fistül oluşumu, sigmoid divertiküler perforasyonlar bildirilmiştir. ERCP'de biliyer stent konulan hastalarda ara dönemde karın ağrısı gelişirse migrasyona bağlı komplikasyonlar akla gelerek stentin yerinin kontrol edilmesi uygundur.

Anahtar Kelimeler: biliyer stent, ileus, migre stent

Case Report: Rare Complication of Migraine Biliary Stent; ileus

Serdar Üçgün[1], Aydın Şeref Köksal[1], Zahide Şimşek[1], Senem Koca[2], Ahmet Oğuz Hasdemir[2,]

[1]University of Health Sciences Diskapi Yildirim Beyazit Training and Research Hospital, Department of Gastroenterology, Ankara
[2]University of Health Sciences Diskapi Yildirim Beyazit Training and Research Hospital, Department of General Surgery, Ankara

Introduction:5-10% of biliary stents may migrate distally. While the majority of migratory stents are expelled spontaneously, they may rarely cause complications. In this case, a rare case of ileus due to a distal migratory biliary stent is presented.

Case Report:A 75-year-old female patient was admitted to our clinic due to increasing abdominal pain in the left lower quadrant for two days and lack of gas-stool output. On physical examination, there was distention and widespread tenderness in the abdomen. Vital signs and laboratory tests were normal. He had a history of plastic stent placement for residual common bile duct stones in endoscopic retrograde cholangiopancreaticography (ERCP) performed in our center 2 months ago for choledocholithiasis. Abdominal X-ray showed migration of the biliary stent to the pelvis and enlargement of the intestinal loops and air-fluid levels (Figure 1). Abdominopelvic computed tomography (CT) showed intestinal dilatation and free fluid due to intestinal obstruction caused by the stent migrating to the sigmoid colon (Figure 2). The patient was diagnosed with ileus due to migraine biliary stent obstruction. It was observed that the plastic stent had penetrated into the diverticulum in the sigmoid colon (Figure 3). The stent was successfully removed with forceps

Discussion: While most of the migrated stents are expelled spontaneously, previous surgery, hernia and diverticular disease may cause complications after distal stent migration as in our case. If abdominal pain develops in the interim period in patients with biliary stent placed in ERCP, it is appropriate to check the stent location.

Keywords: biliary stent, ileus, migraine stent

Şekil 1. Ayakta direkt batın grafisinde pelviste biliyer stent (ok), proksimal bağırsak anslarında dilatasyon ve hava-sıvı seviyeleri.
Figure 1. Biliary stent in the pelvis (arrow), dilatation in the proximal intestinal loops and air-fluid levels in standing direct abdominal X-ray.

Şekil 2. Aksiyel kontrastlı abdominopelvik BT taramasında sigmoid kolonda yerleşik migre bilier stent (ok), proksimal bağırsak anslarında dilatasyon ve hava-sıvı seviyeleri.
Figure 2. Migratory biliary stent (arrow) located in the sigmoid colon, dilatation and air-fluid levels in the proximal intestinal loops on axial contrast-enhanced abdominopelvic CT scan.

Şekil 3. Kolonoskopide sigmoid kolon duvarına penetre biliyer stent
Figure 3. Penetrating biliary stent to the sigmoid colon wall in colonoscopy

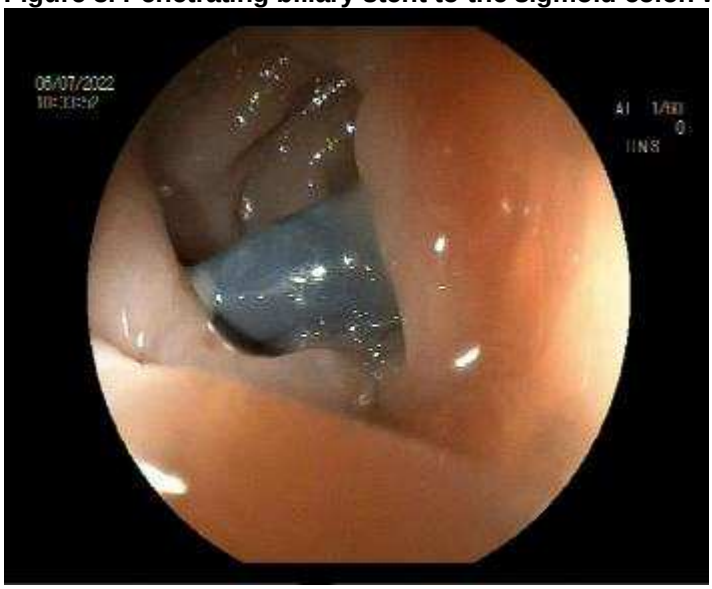

Üst gastrointestinal sistem kanamasının nadir bir sebebi: Gastrointestinal stromal tümör

Ertunç Şimdi[1], Seda Şenyurt[1], Ellada Gasımova[1], Arda Yavuz[2], Selma Bozcan[2], İlyas Tuncer[2]

[1]İstanbul Medeniyet Üniversitesi, İç Hastalıkları Anabilim Dalı, Istanbul
[2]İstanbul Medeniyet Üniversitesi, Gastroenteroloji Bilim Dalı, İstanbul

Giriş: Gastrointestinal stromal tümör (GİST), gastrointestinal kanalın en sık görülen mezenkimal tümörüdür. GİST genellikle 40-80 yaşları arasında, en sık 60lı yaşlarda gözlenir. Yıllık insidansı milyonda 10-20'dir. Kliniğimize siyah renkli dışkılama ve karın ağrısı şikayetiyle gelen, GİST tanısı konan, cerrahi olarak tedavi edilen hastamızı sunuyoruz.

Olgu: Diyabetes mellitus ve hipertansiyon tanılı 87 yaşında erkek hasta acil servise siyah renkli dışkılama ve karın ağrısı ile başvurdu. Hastanın son 1 aydır nonsteroid antiinflamatuvar ilaç kullanımı vardı. Hemoglobin değeri 11.1 olup, vitalleri stabildi. Rektal tuşesinde melenası mevcuttu. Gastroskopisinde kardiyada yaklaşık 5-6 cm boyutunda üzerinde ülser olan submukozal lezyon izlendi (Şekil 1). Bilgisayarlı tomografide metastatik tutulumu olmayan hasta genel cerrahiye konsulte edildi (Şekil 2). Mide wedge rezeksiyonu yapıldı. Biyopsisi CD 117+ low grade iğsi hücreli GIST olarak sonuçlandı. Mitotik indeksi 2-3/5 mm2 olması nedeni ile adjuvan tedavi önerilmedi.

Tartışma: GİST çoğunlukla midede, daha az sıklıkla ince barsak, özofagus, kolon ve rektumda yerleşir. Tümörün lokalizyonuna ve büyüklüğüne göre semptomlar değişkenlik gösterir. Çoğu asemptomatik olmakla birlikte, kanama, karın ağrısı, iştahsızlık, yutma güçlüğü, perforasyon görülebilir. Tümör hücreleri CD 117 eksprese etmektedir. 2 cm'den büyük GİST'de eksizyon önerilmektedir. Hastanın risk profiline göre adjuvan tedavi uygulanabilir. Yüksek riskli hastalar için adjuvan 400 mg/gün imatinib 3 yıl süre ile önerilmektedir. Genomik değişiklerine göre; preoperatif avapritinib, NTRK inhibitörleri, BRAF inhibitörleri de kullanılmaktadır.

Anahtar Kelimeler: kanama, submukozal lezyon, gastroinestinal stromal tümör

A rare cause of upper gastrointestinal bleeding: Gastrointestinal stromal tumor

Ertunç Şimdi[1], Seda Şenyurt[1], Ellada Gasımova[1], Arda Yavuz[2], Selma Bozcan[2], İlyas Tuncer[2]

[1]Department of Internal Medicine, Istanbul Medniyet University, Istanbul, Turkey
[2]Department of Gastroenterology, Istanbul Medeniyet University, Istanbul, Turkey

Introduction: Gastrointestinal stromal tumor (GIST) is the most common mesenchymal tumor of the gastrointestinal tract. It is usually observed between the ages of 40-80, most common in the 60s. The incidence of GIST is 10-20 per million. We present a patient who came to our clinic complaining of black stools and abdominal pain, diagnosed with GIST and treated surgically.

Case: An 87-year-old male patient, who had a history of diabetes mellitus and hypertension, was admitted to emergency service with melena and abdominal pain after one month of NSAID consumption. His hemoglobin value was 11.1, and vital signs were stable. During gastroscopy, a size of 5-6 cm submucosal lesion with an ulcer was observed in the cardia(Figure 1). He had no metastatic involvement on computed tomography, and was referred to surgery(Figure 2). Biopsy confirmed CD 117+ low-grade spindle cell GIST. Regarding low mitotic index (2-3/5mm2) adjuvant therapy wasn't recommended.

Discussion: GISTs are mainly localized in the stomach, less frequently in the small intestine, esophagus, colon, and rectum. Symptoms vary according to the location and size of the tumor. Most of them are asymptomatic. The bleeding, abdominal pain, loss of appetite, dysphagia, or perforation may be seen in patients. Tumor cells express CD 117. Excision is recommended for GIST larger than 2 cm. Adjuvant therapies are also applied according to the risk profile of the patient. Adjuvant imatinib 400 mg/day for three years is recommended for high-risk patients. According to genomic alterations, preoperative avapritinib, NTRK inhibitors, BRAF inhibitors are also used.

Keywords: bleeding, submucousal lesion, gastrointestinal stromal tumor

Şekil 1
Figure 1

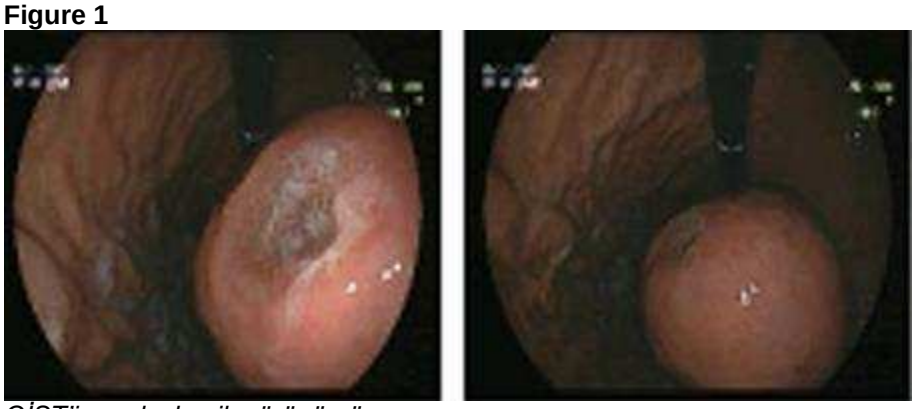

GİST'in endoskopik görünümü
Endoscopic view of GIST

Şekil 2
Figure 2

GİST'in preoperatif BT görüntüsü
Preoperative CT image of GIST

PP-019 / 39. Ulusal Gastroenteroloji Haftası
İnflamatuvar barsak hastalarında hepatobiliyer patolojilerin Fibroscan ile değerlendirilmesi: İlaçların etkisi nedir?

Besim Fazıl Ağargün[1], İbrahim Volkan Şenkal[2], Aynura Rustamzade[2], Kanan Nuriyev[2], Zülal İstemihan[2], Ziya İmanov[2], Sezen Genç[2], Bilal Çelik[3], Dilan Şahutoğulları[3], Bilger Çavuş[2], Aslı Çifcibaşı Örmeci[2], Kadir Demir[2], Selman Fatih Beşışık[2], Sabahattin Kaymakoğlu[2], Filiz Akyüz[2]

[1]İstanbul Üniversitesi İstanbul Tıp Fakültesi, İç Hastalıkları Anabilim Dalı, İstanbul
[2]İstanbul Üniversitesi İstanbul Tıp Fakültesi, İç Hastalıkları Anabilim Dalı, Gastroenterohepatoloji Bilim Dalı, İstanbul
[3]İstanbul Üniversitesi İstanbul Tıp Fakültesi, İstanbul

Giriş-Amaç: Bu çalışmada, inflamatuvar barsak hastalığında (İBH) Fibroscan® ile hepatobiliyer tutulum bulgularını, özellikle azatioprinin dalak sertliğine etkisini değerlendirdik.

Materyal-Metod: Çalışmamıza Mayıs-Eylül 2022 tarihleri arasında polikliniğimize başvuran 298 İBH hastası ile 54 sağlıklı kontrol dahil edildi. Fibroscan cihazıyla grupların karaciğer sertliği, dalak sertliği ve CAP (controlled-attenuation-parameter) skorları ölçüldü. Veriler sağlıklı kontrol grubuyla karşılaştırıldı ve klinik bulgularla ilişkisi incelendi.

Bulgular: Hasta ve kontrol grupları, yaş ve cinsiyet açısından benzerdi. Hasta grubunda; karaciğer sertliği (5,2kPa vs 4,5kPa), dalak sertliği (22,69kPa vs 17,96kPa) ve hepatosteatoz (CAP skoruyla ölçülen)(233dB/m vs 224dB/m) anlamlı olarak yüksekti ($p<0,05$). Hasta grubunda ülseratif kolit ve crohn açısından farklılık yoktu. Demografik veriler, fibroz evresi ve yağlanma dereceleri Tablo'da gösterilmiştir. Hastaların 83%'ü klinik remisyondaydı (Mayo skoru<3/CDAI<150). CAP skoruyla erkek cinsiyet, hipertansiyon, diyabet, VKİ, sigara, penetran hastalık, GGT, trigliserit, karaciğer ve dalak sertliği arasında pozitif korelasyon bulundu ($p<0,05$). Ekstraintestinal tutulumlu hastalarda karaciğer sertliği (5,7kPa vs 5,0kPa) anlamlı olarak yüksekti ($p<0,05$). Düzenli alkol kullanan hastalarda kullanmayanlara göre (25,54kPa vs 21,05kPa); azatioprin>=100mg/gün kullanan hastalarda, azatioprin<100mg/gün kullananlara göre (23,48kPa vs 19,99kPa) dalak sertliği anlamlı olarak yüksekti ($p<0,05$). Dalak sertliği>21kPa olan hastaların (n=134) ortalama azatioprin dozu 104mg/gündü. İBH hastalarında trombosit değeri kontrol grubuna göre anlamlı olarak yüksekken ($300x10^3/\mu L$ vs $251x10^3/\mu L$,p:0,001), trombosit değeriyle dalak sertliği arasında korelasyon bulunmadı ($p>0,05$). Bir hastada azatioprin ilişkili nonsirotik portal hipertansiyon saptandı.

Sonuç: Bu çalışmada İBH hastalarında karaciğer yağlanması, karaciğer fibrozu ve dalak sertliği sağlıklı kontrollere göre anlamlı olarak yüksek bulunmuştur. Özellikle dalak sertliği azatioprin dozuyla korelasyon göstermektedir. Uzun dönem takipte sadece karaciğer sertliğinin değil, dalak sertliğinin de Fibroscan ile değerlendirilmesi önemlidir.

Anahtar Kelimeler: dalak sertliği, fibroscan, hepatosteatoz, ibh, karaciğer fibroz

Evaluation of hepatobiliary pathologies using Fibroscan in patients with inflammatory bowel disease: What is the effect of drugs?

Besim Fazıl Ağargün[1], İbrahim Volkan Şenkal[2], Aynura Rustamzade[2], Kanan Nuriyev[2], Zülal İstemihan[2], Ziya İmanov[2], Sezen Genç[2], Bilal Çelik[3], Dilan Şahutoğulları[3], Bilger Çavuş[2], Aslı Çifcibaşı Örmeci[2], Kadir Demir[2], Selman Fatih Beşışık[2], Sabahattin Kaymakoğlu[2], Filiz Akyüz[2]

[1]Department of Internal Medicine, İstanbul Faculty of Medicine, İstanbul University, İstanbul
[2]Division of Gastroenterohepatology, Department of Internal Medicine, İstanbul Faculty of Medicine, İstanbul University, İstanbul
[3]İstanbul Faculty of Medicine, İstanbul University, İstanbul

Introduction-Objectives: In this study, we evaluated the findings of hepatobiliary involvement in inflammatory bowel disease (IBD) with Fibroscan® and in particular analyzed the effect of azathioprine on spleen stiffness (SS).
Material-Methods: Our study included 298 IBD patients and 54 healthy controls. LSM (liver stiffness measurement), SS, and CAP (controlled attenuation parameter) scores were measured by Fibroscan. The data were compared with the healthy controls.

esults: The patient and control groups were similar in terms of age and gender. LSM (5.2kPa vs 4.5kPa), SS (22.69kPa vs 17.96kPa), and hepatosteatosis (measured by CAP score) (233dB/m vs

224dB/m) were significantly higher in the patient group ($p<0.05$). 83% of patients were in clinical remission (Mayo score<3/CDAI<150). A positive correlation was found between CAP score and male gender, hypertension, diabetes, BMI, smoking, penetrating disease, GGT, triglyceride, LSM, and SS ($p<0.05$). LSM (5.7kPa vs 5.0kPa) was significantly higher in patients with extraintestinal involvement ($p<0.05$). In patients who use alcohol regularly compared to nondrinkers (25.54kPa vs 21.05kPa) SS was significantly higher ($p<0.05$). Additionally in patients using azathioprine>=100mg/day compared to those using azathioprine<100mg/day (23.48kPa vs 19.99kPa) SS was significantly higher ($p<0.05$). The mean dose of azathioprine in patients with SS>21kPa (n=134) was 104mg/day. Azathioprine-associated noncirrhotic portal hypertension was detected in one patient.

Conclusion: In this study, fatty liver, liver fibrosis, and SS were found to be significantly higher in IBD patients compared to healthy controls. In particular, SS correlates with azathioprine dose. It is important to evaluate not only LSM but also SS with Fibroscan in long-term follow-up.

Keywords: fibroscan, hepatosteatosis, ibd, liver fibrozis, spleen stiffness

Tablo

		Hasta (n= 298)		Sağlıklı (n= 54)		
		Mean±SD	Median(range)	Mean±SD	Median(range)	P
Cinsiyet (n,%)	Kadın	116(38,9%)		26(48,1%)		0,204
	Erkek	182(61,1%)		28(51,9%)		
Yaş		41±14	39(59)	40±13	40(65)	0,856
Boy (cm)		169±9	168(49)	169±9	169(41)	0,981
Kilo (kg)		72±15	72(88)	70±14	69(80)	0,43
VKİ (kg/m2)		25,3±5,3	24,9(32,2)	24,6±4,9	23,8(25,5)	0,273
Bel çevresi (cm)		85±14	85(84)	83±13	84(61)	0,415
AST (U/L)		19,7±13,7	17,0(174,6)	17,2±4,7	16,0(22,0)	0,349
ALT (U/L)		19,8±17,2	15,0(134,1)	17,5±8,5	15,0(38,0)	0,969
ALP (U/L)		82,8±34,2	75,0(313,0)	68,0±21,8	63,0(115,0)	<=0,001
GGT (U/L)		21,5±18,2	15,0(149,0)	16,0±10,4	13,0(66,0)	0,039
PLT (10^3/µL)		300±104	274(660)	251±52	247(209)	0,001
FIB-4 skoru		0,74±0,59	0,57(5,72)	0,71±0,30	0,60(1,14)	0,286
APRI skoru		0,20±0,24	0,15(2,58)	0,18±0,06	0,17(0,31)	0,173
FAST skoru		0,070±0,103	0,034(0,851)	0,043±0,047	0,026(0,195)	0,141
CAP skoru (dB/m)		233±56	230(284)	224±47	214(192)	0,278
Hepatosteatoz (CAP skoru>248) (n,%)	Yok	180(61,0%)		42(77,8%)		0,021
	Var	115(39,0%)		12(22,2%)		
Steatoz derecesi (n,%)	S0	180(61,0%)		42(77,8%)		0,013
	S1	40(13,6%)		0(0,0%)		
	S2	14(4,7%)		4(7,4%)		
	S3	61(20,7%)		8(14,8%)		
KC med (kPa)		5,2±3,1	4,8(40,5)	4,5±1,1	4,3(4,7)	0,016
KC fibrozis derecesi (n,%)	F0	257(86,2%)		52(96,3%)		
	F1	14(4,7%)		1(1,9%)		
	F2	19(6,4%)		1(1,9%)		
	F3	4(1,3%)		0(0,0%)		
	F4	4(1,3%)		0(0,0%)		
Kullanılan Prob (n,%)	M	254(85,2%)		48(88,9%)		0,479
	XL	44(14,8%)		6(11,1%)		
Dalak med (kPa)		22,69±13,10	19,80(91,70)	17,96±7,44	18,85(30,50)	0,027

Table

		Patient (n= 298)		Control (n= 54)		
		Mean±SD	Median(range)	Mean±SD	Median(range)	P
Gender (n,%)	Female	116(38,9%)		26(48,1%)		0,204
	Male	182(61,1%)		28(51,9%)		
Age		41±14	39(59)	40±13	40(65)	0,856
Height (cm)		169±9	168(49)	169±9	169(41)	0,981
Weight (kg)		72±15	72(88)	70±14	69(80)	0,43
BMI (kg/m2)		25,3±5,3	24,9(32,2)	24,6±4,9	23,8(25,5)	0,273
Waist circumference (cm)		85±14	85(84)	83±13	84(61)	0,415
AST (U/L)		19,7±13,7	17,0(174,6)	17,2±4,7	16,0(22,0)	0,349
ALT (U/L)		19,8±17,2	15,0(134,1)	17,5±8,5	15,0(38,0)	0,969
ALP (U/L)		82,8±34,2	75,0(313,0)	68,0±21,8	63,0(115,0)	<=0,001
GGT (U/L)		21,5±18,2	15,0(149,0	16,0±10,4	13,0(66,0)	0,039
PLT (10^3/µL)		300±104	274(660)	251±52	247(209)	0,001
FIB-4 score		0,74±0,59	0,57(5,72)	0,71±0,30	0,60(1,14)	0,286
APRI score		0,20±0,24	0,15(2,58)	0,18±0,06	0,17(0,31)	0,173
FAST score		0,070±0,103	0,034(0,851)	0,043±0,047	0,026(0,195)	0,141
CAP score(dB/m)		233±56	230(284)	224±47	214(192)	0,278
Hepatosteatozis (CAP score>248) (n,%)	Yok	180(61,0%)		42(77,8%)		0,021
	Var	115(39,0%)		12(22,2%)		
Grade of steatozis (n,%)	S0	180(61,0%)		42(77,8%)		0,013
	S1	40(13,6%)		0(0,0%)		
	S2	14(4,7%)		4(7,4%)		
	S3	61(20,7%)		8(14,8%)		
Liver med (kPa)		5,2±3,1	4,8(40,5)	4,5±1,1	4,3(4,7)	0,016
Grade of liver fibrozis (n,%)	F0	257(86,2%)		52(96,3%)		
	F1	14(4,7%)		1(1,9%)		
	F2	19(6,4%)		1(1,9%)		
	F3	4(1,3%)		0(0,0%)		
	F4	4(1,3%)		0(0,0%)		
Probe (n,%)	M	254(85,2%)		48(88,9%)		0,479
	XL	44(14,8%)		6(11,1%)		
Spleen med (kPa)		22,69±13,10	19,80(91,70)	17,96±7,44	18,85(30,50)	0,027

PP-020 / 39. Ulusal Gastroenteroloji Haftası
Özofagus Kistinin Nadir Bir Sebebi: Birt Hogg Dube Sendromu

Sezgin Barutçu[1], Ali Turunç[2], Hatice Asıl[3], Yücel Arslanca[3], Mehmet Salih Aras[3], Selin Polat[3], Abdullah İhsan Gürler[4], Buğra Tolga Konduk[5], Murat Taner Gülşen[1]

[1]Gaziantep Üniversitesi Tıp Fakültesi, Gastroenteroloji Bilim Dalı, Gaziantep
[2]Gaziantep Üniversitesi Tıp Fakültesi, İç Hastalıkları Ana Bilim Dalı, Gaziantep
[3]Gaziantep Üniversitesi Tıp Fakültesi, Gaziantep
[4]Ersin Aslan Eğitim ve Araştırma Hastanesi, Tıbbi Genetik Bilim Dalı, Gaziantep
[5]Memorial Şişli Hastanesi, Gastroenteroloji Bilim Dalı, İstanbul

Amaç: Birt-Hogg-Dube sendromu (BHDS), folikülin genindeki mutasyonların neden olduğu, fibrofollikülomlar, erken başlangıçlı böbrek kanserleri, akciğer kistleri, gastrointestinal sistemde polipler ve spontan pnömotoraks oluşumu ile karakterize, nadir görülen otozomal dominant bir hastalıktır. Özofagus kistleri ise yaklaşık olarak 1/8000 gibi oldukça nadir görülen özofagusun subepitelyal lezyonlarından (SEL) biri olup genellikle tesadüfen yapılan endoskopilerde saptanmaktadır. BHDS'de akciğer, böbrek gibi çeşitli organlarda kist oluşumu görülebilmekle birlikte özofagus kisti birlikteliği literatürde bildirilmemiştir. Bizde burada literatürde ilk defa tanımladığımız BHDS özofagus kisti birlikteliğini sunmayı amaçladık.

Olgu: 50 yaşında erkek hasta dispeptik şikayetlerle polikliniğe başvurdu. Fizik muayenede yüzde fibrofollikülomalar dışında patolojik bulgu tespit edilmedi (Resim 1). Yapılan endoskopide özofagus proksimali 23.cm'de subepitelyal lezyon tespit edildi (Resim 2). EUS incelemesinde muskularis mukozadan kaynaklanan 1 cm çapında, homojen yapıda, anekoik kistik yapı izlendi (Resim 3). Dış merkezde çekilen Toraks BT'sinde büyüğü sol akciğer alt lob süperior segmentte 20 mm çapında olmak üzere çok sayıda hava kisti izlendi. Abdomen MR'da sol sürrenal bez korpus superior kesimde 19x15 mm boyutunda yağdan zengin adenom tespit edildi. Hormon testleri sonrasında nonfonksiyonel adenom olduğu saptandı. Aile öyküsünde hastanın kardeşlerindede benzer fibrofolikülomalar ve kistik lezyonlar tespit edilmesi üzerine BHDS ön tanısıyla genetik analiz yapıldı. FLCN geni c.1098G>A p.(Trp366) varyantında mutasyon saptanması üzerine hastaya BHDS tanısı konuldu.

Sonuç: BHDS tanılı hastalarda akciğer ve böbrekte kistler görülebilmekle birlikte literatürde özofagus kisti birlikteliği bildirilmemiştir. Bu özelliği ile literatürde bildirilen ilk vakadır. Özofagus kistlerinin ayırıcı tanısında çok nadir de olsa BHDS olabileceği akılda tutulmalı ve hastalar mutlaka sistematik bir şekilde değerlendirilmelidir.

Anahtar Kelimeler: Özofagus kisti, Birt Hogg Dube sendromu, Endoskopik ultrasonografi

A Rare Cause of Esophageal Cyst: Birt Hogg Dube Syndrome

Sezgin Barutçu[1], Ali Turunç[2], Hatice Asıl[3], Yücel Arslanca[3], Mehmet Salih Aras[3], Selin Polat[3], Abdullah İhsan Gürler[4], Buğra Tolga Konduk[5], Murat Taner Gülşen[1]

[1]Gaziantep University Faculty of Medicine, Gastroenterology Department, Gaziantep
[2]Gaziantep University Faculty of Medicine, Internal Medicine Department, Gaziantep
[3]Gaziantep University Faculty of Medicine, Gaziantep
[4]Ersin Aslan Training and Research Hospital, Department of Medical Genetics, Gaziantep
[5]Memorial Sisli Hospital, Gastroenterology Department, İstanbul

Introduction: Birt-Hogg-Dube syndrome (BHDS) is a rare autosomal dominant disease caused by mutations in the folliculin gene, characterized by fibrofolliculomas, early-onset kidney cancers, lung cysts, kidney cysts, polyps in the gastrointestinal tract and spontaneous pneumothorax. Although cysts are seen in many organs in the body in BHDS, the association of esophageal cyst has not been defined in the literature.

Case: A 50-year-old male patient consulted our clinic with dyspeptic complaints. Only facial fibrofolliculomas were found in physical examination. EUS examination revealed a homogeneous, anechoic cystic structure with a diameter of 1 cm originating from the muscularis mucosa located in the 23 cm proximal esophagus. In CT scan of the thorax, multiple air cysts were detected in the left lung,

the largest of which was 20 mm in diameter. In the abdominal MRI, a 19x15 mm fat-rich adenoma was detected in the left adrenal gland corpus superior part which was nonfunctional. Genetic analysis was performed after similar fibrofolliculomas and cystic lesions were detected in the siblings of the patient.The patient was diagnosed with BHDS after a mutation was detected in the FLCN gene c.1098G>A p.(Trp366) variant.

Conclusion: Although cysts can be seen in the lungs and kidneys in patients with BHDS, the association of esophageal cysts has not been defined. This is the first case reported in the literature with this feature. In the differential diagnosis of esophageal cysts, it should be kept in mind that although very rare, BHDS may be present and patients should be evaluated systematically.

Keywords: Esophagus cyst, Birt Hogg Dube syndrome, Endoscopic ultrasonography

Resim-1
Figure-1

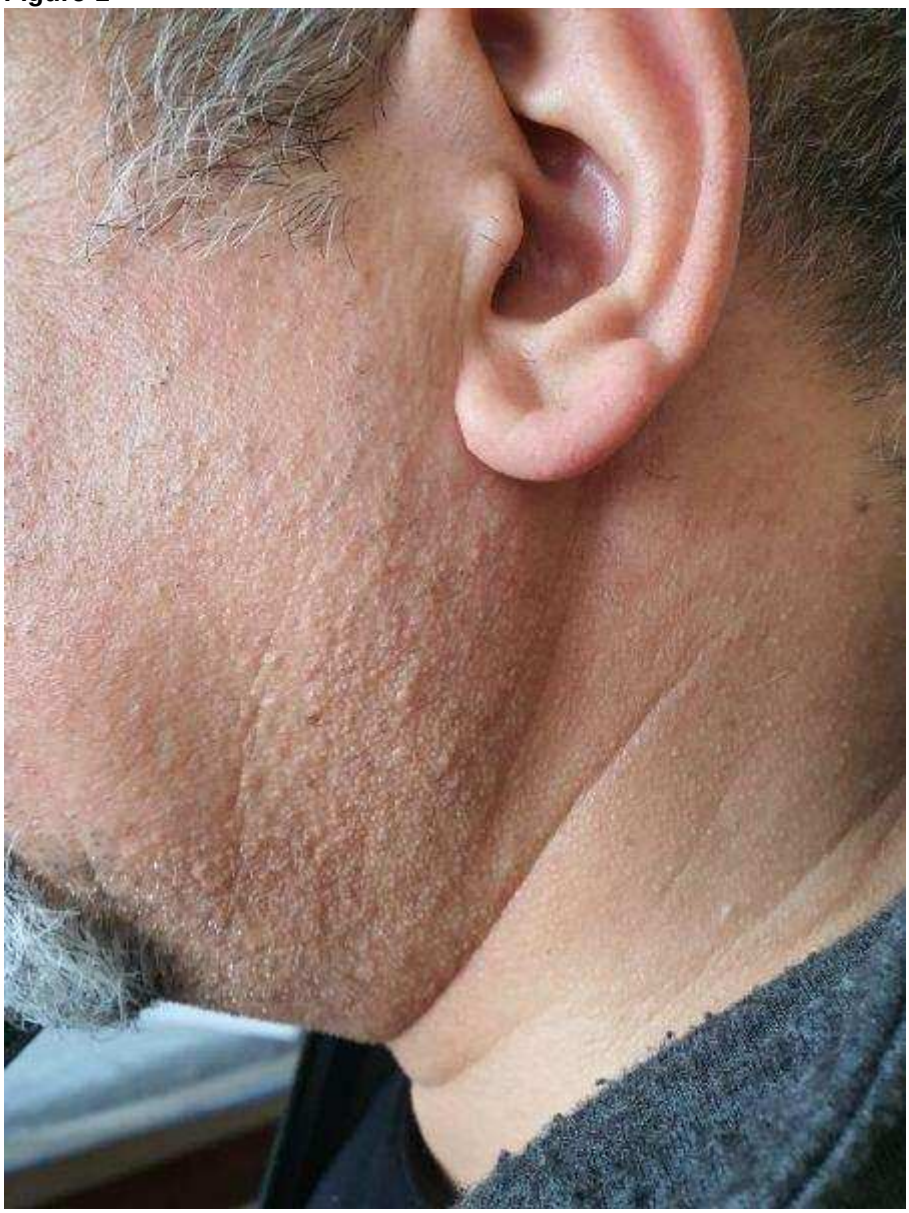

Yüzde fibrofoliküllomalar

Resim-2
Figure-2

Özofagusta subepitelyal lezyonun endoskopik görüntüsü

Resim-3
Figure-3

Özofagusta subepitelyal lezyonun EUS görüntüsü

PP-021 / 39. Ulusal Gastroenteroloji Haftası

Condom method endoscopic ultrasonography is very useful and safe for esophageal and cardia lesion assessment

Jeong Seop Moon[1], Jong Hyeon Jeong[1], Ju Hyun Lee[1], Jae J Kim[2]

[1]Inje University Seoul Paik Hospital
[2]Samsung Medical Center, Sungkyunkwan University, School of Medicine

Background: Endoscopic ultrasonography (EUS) is useful test for evaluating the depth and origin of esophageal cancer. To overcome the disadvantages as aspiration and balloon rupture due to water filling and balloon, we used condom method EUS for evaluating lesions on esophagus and cardia. Methods: We investigated retrospectively sixty two patients examined by condom method EUS using high frequency ultrasound probe. We checked the originating layer, invasion depth and size of the mass lesion, and events complicated by procedure. If needed, we confirmed the histopathology by biopsy.

Results: Condom method EUS provided high quality images of well-defined layers of esophagus through 360 degrees. In all segments of esophagus; upper, middle, lower esophagus (n=13, 17, 21) and cardia (n=11) showed high resolution images without difference. Tumors were originated from mucosa (n=13), muscularis mucosa (n=24), submucosa (n=6), mucosa invading into submucosa (n=7), proper muscle (n=8) and extra-luminal area (n=4). Size was divided into <= 5.0 mm (n=9), 5.1-10.0 mm (n=24) and > 10 mm (n=29). No complications had occurred in all cases, such as aspiration from water filled EUS and balloon rupture of EUS.

Conclusions: The condom method EUS is safe and reliable for evaluating mass lesions of the esophagus and cardia.

Anahtar Kelimeler: EUS, Condom-method, Esophagus, Cardia

Condom method endoscopic ultrasonography is very useful and safe for esophageal and cardia lesion assessment

Jeong Seop Moon[1], Jong Hyeon Jeong[1], Ju Hyun Lee[1], Jae J Kim[2]

[1]Inje University Seoul Paik Hospital
[2]Samsung Medical Center, Sungkyunkwan University, School of Medicine

Background: Endoscopic ultrasonography (EUS) is useful test for evaluating the depth and origin of esophageal cancer. To overcome the disadvantages as aspiration and balloon rupture due to water filling and balloon, we used condom method EUS for evaluating lesions on esophagus and cardia. Methods: We investigated retrospectively sixty two patients examined by condom method EUS using high frequency ultrasound probe. We checked the originating layer, invasion depth and size of the mass lesion, and events complicated by procedure. If needed, we confirmed the histopathology by biopsy.

Results: Condom method EUS provided high quality images of well-defined layers of esophagus through 360 degrees. In all segments of esophagus; upper, middle, lower esophagus (n=13, 17, 21) and cardia (n=11) showed high resolution images without difference. Tumors were originated from mucosa (n=13), muscularis mucosa (n=24), submucosa (n=6), mucosa invading into submucosa (n=7), proper muscle (n=8) and extra-luminal area (n=4). Size was divided into <= 5.0 mm (n=9), 5.1-10.0 mm (n=24) and > 10 mm (n=29). No complications had occurred in all cases, such as aspiration from water filled EUS and balloon rupture of EUS.

Conclusions: The condom method EUS is safe and reliable for evaluating mass lesions of the esophagus and cardia.

Keywords: EUS, Condom-method, Esophagus, Cardia

Fig. 1.
Fig. 1.



EUS miniprobe in water filled latex condom using 2 channel endoscope.
EUS miniprobe in water filled latex condom using 2 channel endoscope.

Fig. 2.
Fig. 2.

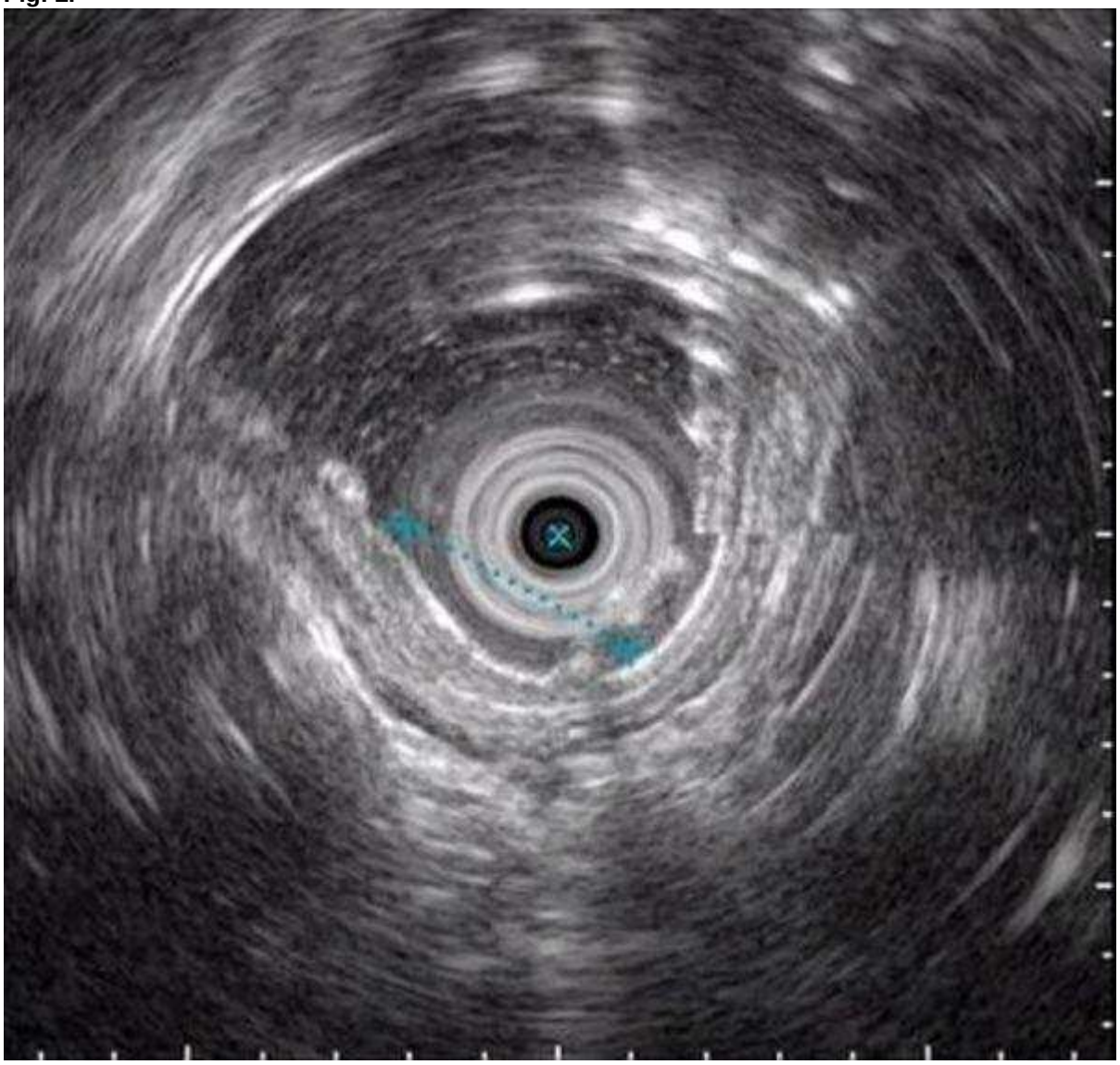

Fig. 2. Intraepithelial neoplasia. 34 cm from incisor.
Intraepithelial neoplasia. 34 cm from incisor.

Fig. 3.
Fig. 3.

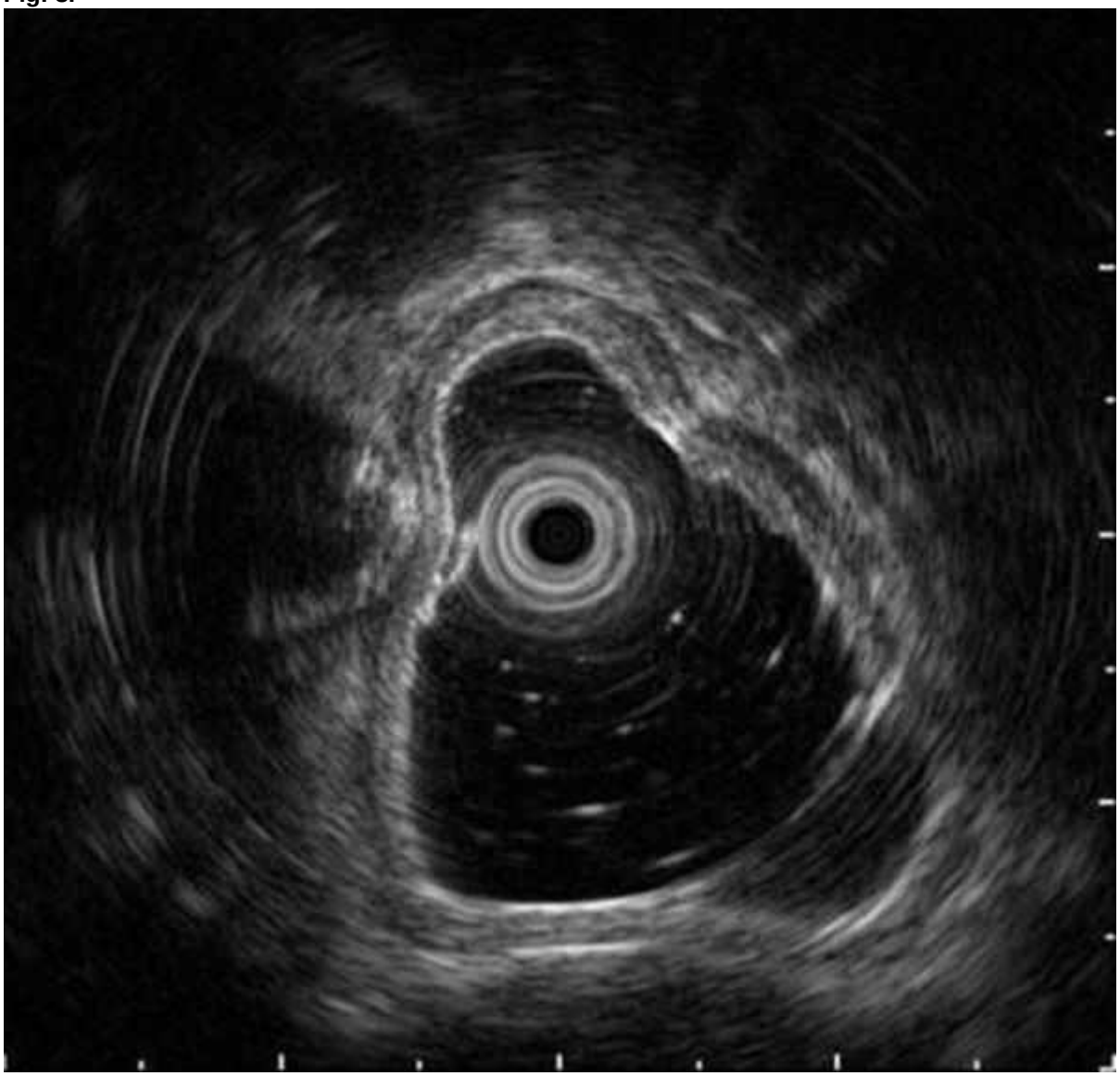

Fig. 3. Extrinsic compression, 23 cm from incisor.
Extrinsic compression, 23 cm from incisor.

Fig. 4.
Fig. 4.

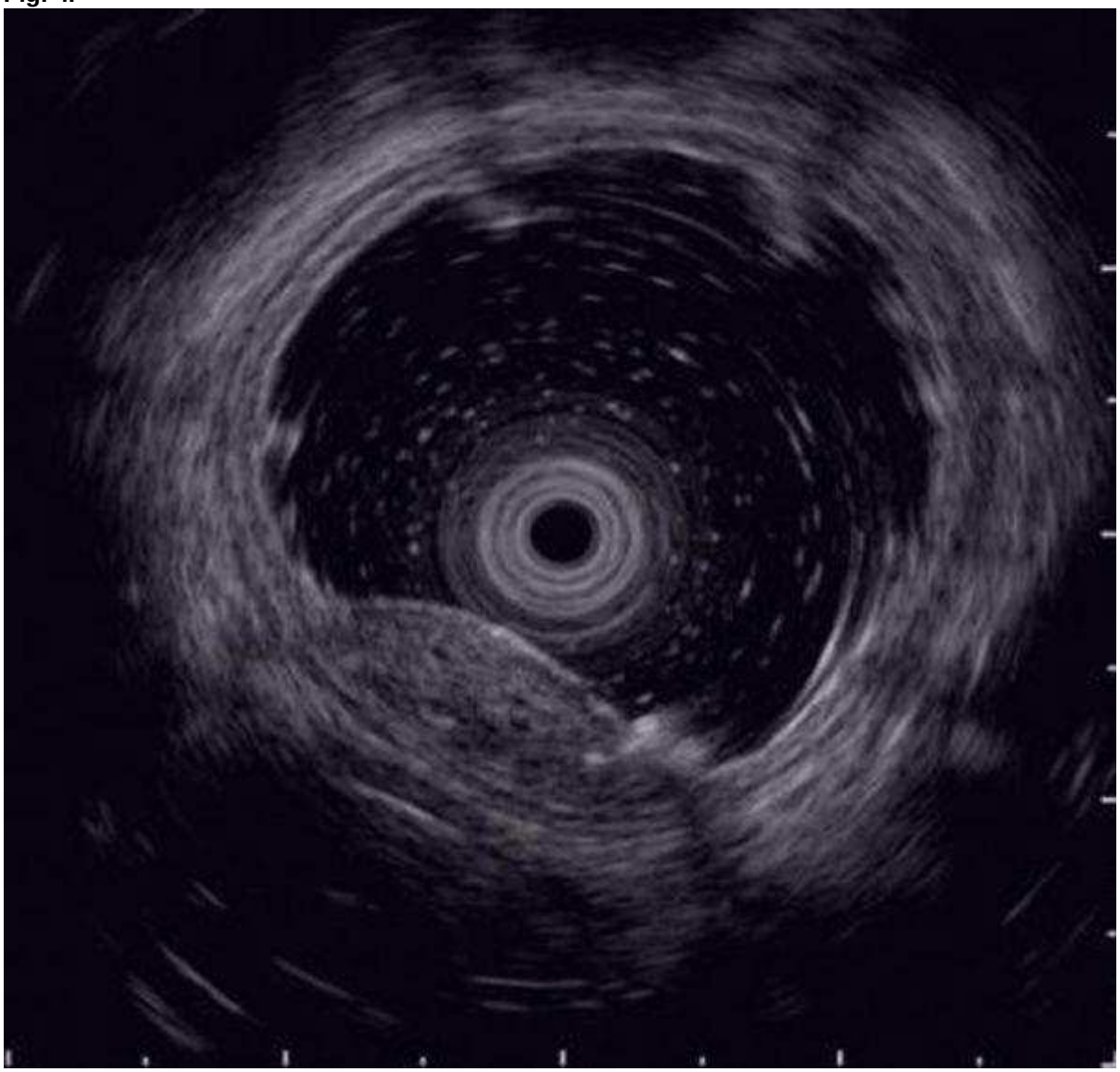

Cavernous hemangioma, 20 cm from incisor.
Cavernous hemangioma, 20 cm from incisor.

Fig. 5.
Fig. 5.

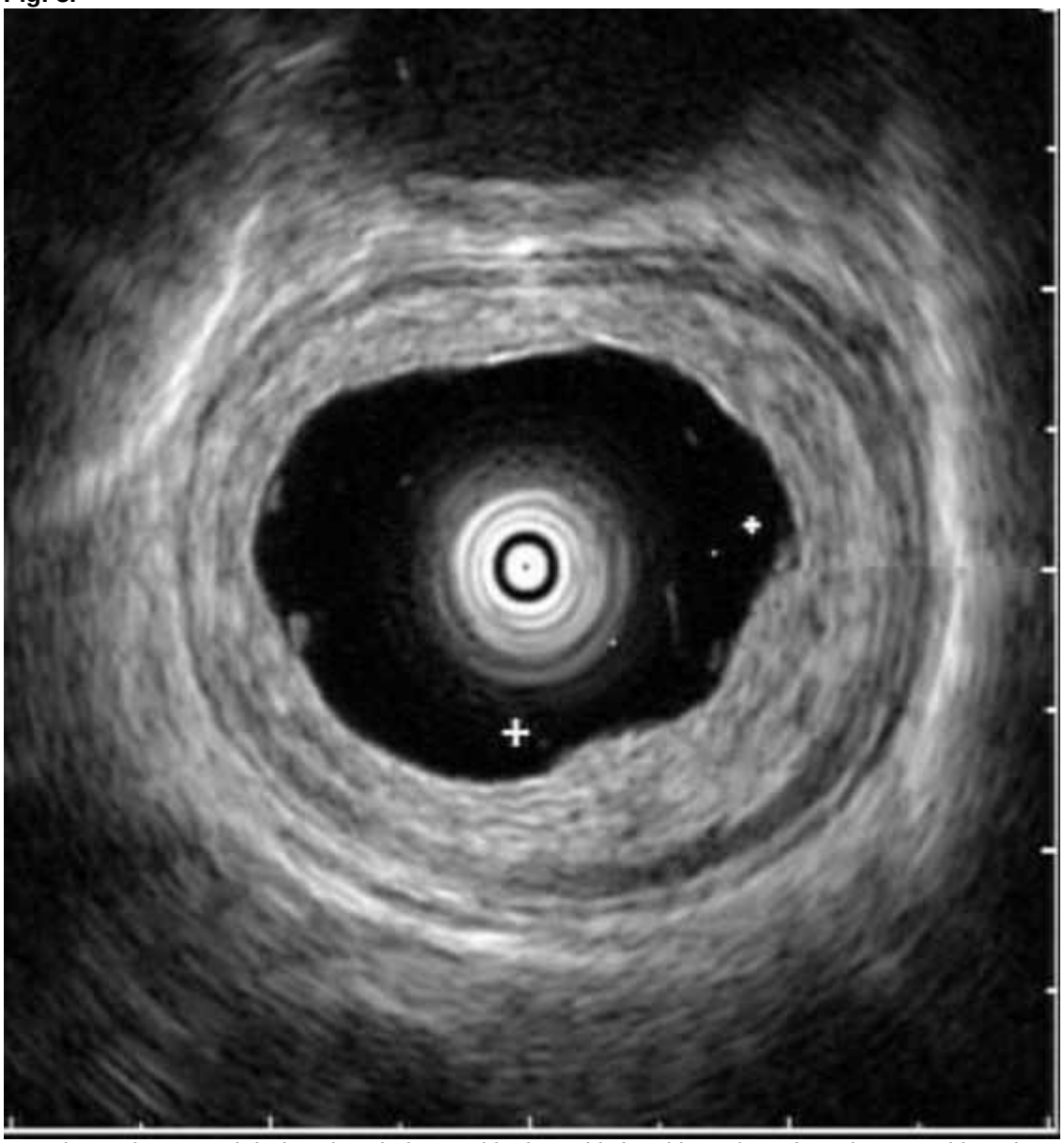

Esophageal cancer, lobulated and elevated lesion with focal invasion of SM layer and lymph nodes enlargement.
Esophageal cancer, lobulated and elevated lesion with focal invasion of SM layer and lymph nodes enlargement.

Fig. 6.
Fig. 6.

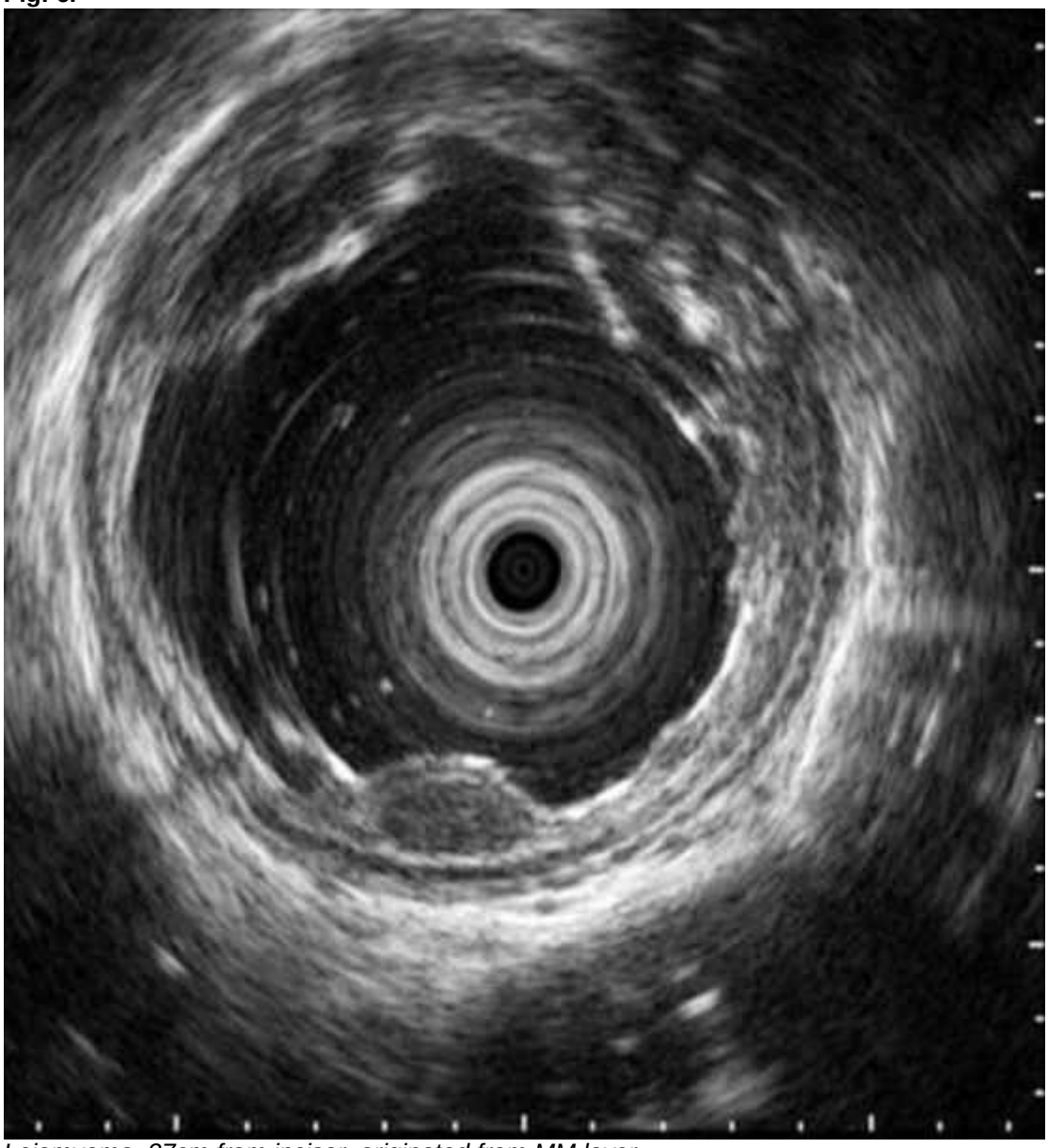

Leiomyoma, 37cm from incisor, originated from MM layer.
Leiomyoma, 37cm from incisor, originated from MM layer.

PP-022 / 39. Ulusal Gastroenteroloji Haftası
Akut Batın Kliniği İle Prezente Olan Nadir Bir Eozinofilik Jejunit Olgusu

Hüseyin Döngelli

Dokuz Eylül Üniversitesi Hastanesi, İçHastalıkları ABD, İzmir

Jejenum tulumu ile seyreden inflamatuar hastalıklar(Çölyak Hastatalığı, Crohn Hastalığı, Eozinofilik Gastroenterit vb.) literatürde daha önce tanımlanmış olmakla birlikte yalnızca jejenum tutulumu ile seyreden veya tanı alan hastalar literatürde cok nadir olarak bildirilmiştir. Biz de size kronik karın ağrısı olan ve akut batın atakları kliniği ile seyreden bir eozinofilik jejenit vakası sunacağız.

40 yaşında erkek, bulantı kusmanın eşlik ettiği tekralayan karın ağrısı atakları nedeniyle başvurdu. Hastanın şikayetleri 5 yıl önce başlamış olup bu süreçte önce crohn hastalığı sonrsında ise ailesel akdeniz ateşi nendiyle takip edilmiş. adalimumab, azotiopurin, meselazin ve kolşsin tedavileri kullanmış ama hiç yarar görmemiş. Hiç ishal atağı olmamış. Kronik ürtiker dışında bilnien hastalığı ya da alerjisi yok.

Hastanın mauyenesinde tüm batında hassasiyet, rebound hassasiyet ve defans mecvuttu. Hastanın labaratuarında crp yüksekliği dışında herşey normal sınırlardaydı. Çölyak otoantikorları negatif saptandı. Adominal BT'de jejunal anslarda duvar kalınlık artışı dışında patolojik bulgu saptanmadı. Bunun sonucunda hastaya gastroskopi,kolonoskopi ve çift-balon entereskopi yapıldı. Tüm bu endeskopik incelemelerde sadece jejunumda mukozada hiperemi,ödemli alanlar saptandı. Özofagus, mide, kolon,ielum ve duedenumdan alınan random biopsilerde patoloji saptanmadı.Jejenumdan alınan biopsi'de eozinofilik inflamasyon bulguları saptandı. Bunlarla beraber, BT2de asiti olan hastadan parasentez yapılmış olup eksüdatif vasıfta, eozinofil hakimiyetinde hücre sayımı bulundu.
Tüm bu verilerin ışığında hastay eozinofilik jejunit tanısı konuldu ve metilprednizolon başlandı. Tedavinin başlandığı ilk saatler içinde hasta karın ağrısın azaldığı belirtti ve muayenede rebound hassasiyet, defans bulgulaır yok oldu. takiben 3 güniçinde crp normal aralığı geldi. Hastanın tedavisine montelukast eklenerek takibe alındı.

Anahtar Kelimeler: eozinophlic jejunit, cift balon entereskopi, karın ağrısı

A Rare Eosinophilic Jejunitis Case Presenting With Acute Abdomen and Ascites

Hüseyin Döngelli

Dokuz Eylul University Hospital, Internal Medicine Department, Izmir

Inflamatory diseases with jejuneal involvement (e.g. celiac disease, Crohn disease, eosinophilic gastroenteritis) are already published in the literature. However, isolated or diagnosed with jejuneal involvement are very rare. We are presenting a case of eosinophilic jejunitis with peritoneal irritation findings that is demonstrated recurrent abdominal pain, naussea and lack of appetite.

Keywords: abdominal pain, double-baloon enterescopy, eosinophilic jejunitis

Görsel 1
Image 1

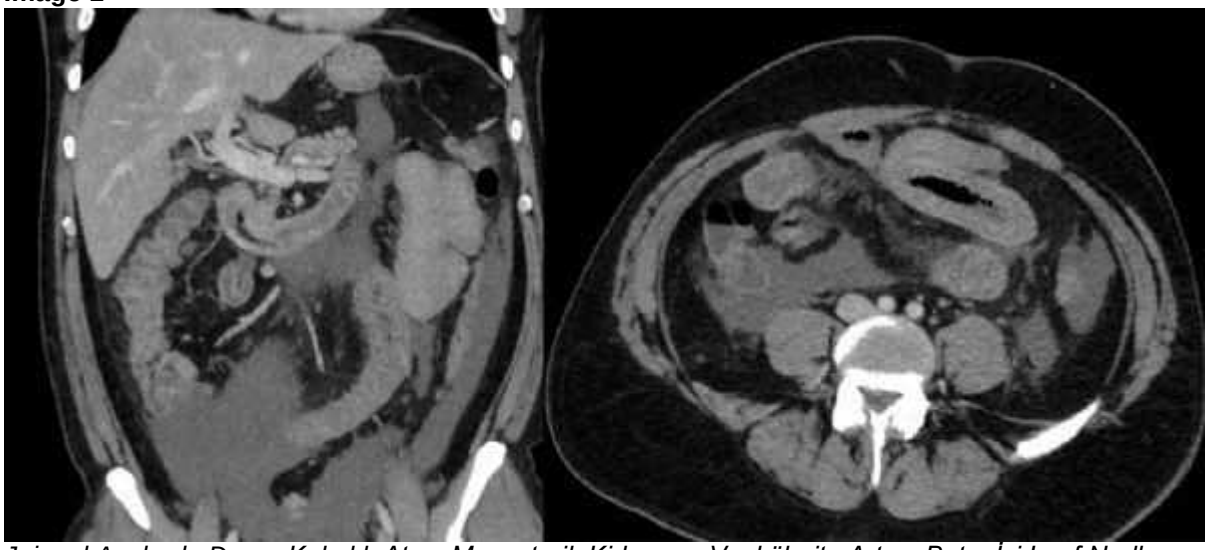

Jejenal Anslarda Duvar Kalınlık Atışı, Mezenterik Kirlenme, Vaskülerite Artışı, Batın İçi Lenf Nodları ve Eşlik Eden Batın İçi Serbest Sıvı
Abdomen CT

Görsel 2
Image 2

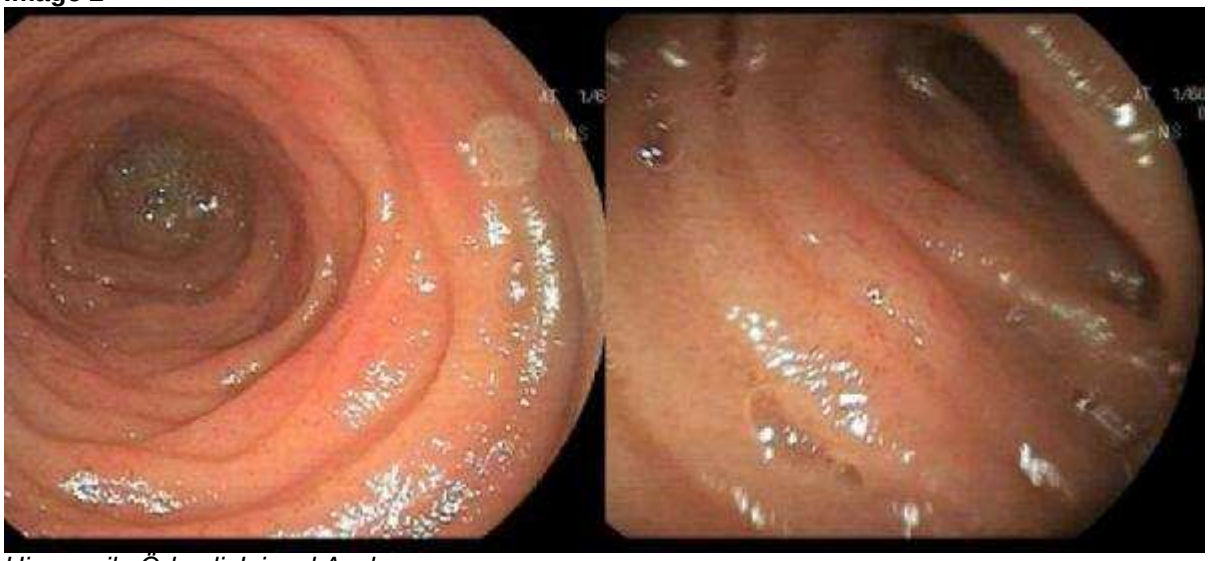

Hiperemik, Ödemli Jejenal Anslar
Double-baloon Enterescopy

PP-023 / 39. Ulusal Gastroenteroloji Haftası

Özofagus Varis Kanaması İçin Terlipresin Tedavisi Alan Bir Hastada Nadir Gelişen Bir Komplikasyon: Hiponatermi

Mevlut Kiyak, Mehtap Üçer, Cemile Şentürk Demirtaş, Osman Serdal Çakmak, Mustafa Erhan Altunöz, Serkan İpek

Sağlık Bilimleri Üniversitesi, Bakırköy Dr. Sadi Konuk Eğitim ve Araştırma Hastanesi, Gastroenteroloji Bilim Dalı, İstanbul

Giriş: Terlipresin, vazopresin hormonun sentetik analoğudur. Portal hipertansiyona bağlı üst gis kanamalarda splankik alanda vazokonstruksiyon yaptığı için sıkça kullanılmaktadır. Vazopressine kıyasla yan etki profili daha düşük olmasına rağmen, hiponatermi gibi ciddi yan etkilere sebep olabilir. Özofagus varis kanaması olan bir hastada servis takibi sırasında terlipresine bağlı gelişen hiponatremi vakasını sunuyoruz.

Vaka raporu:48 yaşında kadın hasta acil servise hematemez şikayeti ile başvurdu. Hastadan alınan anamnezde 3 yıldır etilizme sekonder karaciğer siroz tanısı olduğu ve daha önce hiç gastrointestinal kanama öyküsünün olmadığı öğrenildi. Hastanın yapılan rektal tuşesi melena ile uyumluydu. Tansiyon değeri 88/49 mmHg, KTA: 95/dk, oda havasında saturasyon değeri 95 idi. Hastanın oral alımı kapatılarak, proton pompa inhibitör infüzyonu, terlipresin tedavisi ve uygun IV hidrasyon başlandı. Hastanın yapılan endoskopisinde özofagus distalde 1 kolonda aktif kanayan varis görüldü, band ligasyonu uygulandı. Hasta medikal tedavisinin devamı ve takip amaçlı serviste takibe alındı. Hastanın terlipresin tedavisinin 3. gününde Na değerinde anlamlı derecede düşme görüldü (Tablo 1). Hiponatreminin diğer nedenleri ekarte edildi, mevcut durum terlipresinin yan etkisine bağlı olduğu düşünülerek terlipresin tedavisi kesildi. 3 gün sonra Na değeri normal sınırlara geldiği görüldü. (Şekil 1).

Tartışma:Terlipresin ile tedavi edilen sirotik hastalarda hiponatremi gelişimi nadir görülen yan etkilerden biridir. Hasta yaşının genç olması, düşük MELD-Child Pugh skoruna sahip olmak, terlipresinin tedavisinin uzun süre veya yüksek dozda kullanmak, hiponatremi gelişimi için risk faktörleri arasında gösterilmiştir. Terlipresin verilen sirotik hastalarda hiponatreminin gelişebileceğini, terlipresinin uygun dozda maksimum 5 güne kadar verilmesi gerektiğini, takiplerinde hiponatremi gelişmesi halinde terlipresinin kesilmesi sonrasında hızlı bir şekilde Na değerinin normale geldiği akılda tutulmalıdır.

Anahtar Kelimeler: Hiponatremi, Özofagus varis kanaması, Terlipresin

A Rare Complication in a Patient Receiving Terlipressin Treatment for Esophageal Varicose Bleeding: Hyponatremia

Mevlut Kiyak, Mehtap Üçer, Cemile Şentürk Demirtaş, Osman Serdal Çakmak, Mustafa Erhan Altunöz, Serkan İpek

Health Sciences University, Bakırköy Sadi Konuk Training and Research Hospital, Department of Gastroenterology, Istanbul

Introduction: Terlipressin is a synthetic analog of the vasopressin. It is frequently used in upper GI bleeding due to portal hypertension. It can cause serious side effects such as hyponatremia. We present a case of terlipressin-induced hyponatremia in a patient with esophageal variceal bleeding.

Case Report:A 48-year-old female patient was admitted to the emergency department with a complaint of hematemesis. It was learned that she had been diagnosed with liver cirrhosis secondary to ethyl for 3 years. His blood pressure was 88/49 mmHg, HR: 95/min, and it was 95 at saturation room air. Proton pump inhibitor and terlipressin treatment were started.
In the endoscopy of the patient, active bleeding varicose veins were observed in one colon distal to the esophagus, and band ligation was applied. A significant decrease in Na value was observed on the 3rd day of the patient's terlipressin treatment (Table 1). Other causes of hyponatremia were ruled out, terlipressin treatment was discontinued. After 3 days, the Na value was found to be within normal limits. (Figure 1).

Discussion

The development of hyponatremia is one of the rare side effects in cirrhotic patients treated with

terlipressin. Using terlipressin therapy for a long time or at high doses have been shown to be among the risk factors for the development of hyponatremia. It should be kept in mind that hyponatremia may develop in cirrhotic patients who are given terlipressin, and if hyponatremia develops in the follow-ups, the Na value quickly returns to normal after terlipressin is discontinued.

Keywords: Hyponatremia, Esophageal variceal bleeding, Terlipressin

Tablo 1. Hastanın takibi boyunca laboratuvar değerlerinin günlük gözlemi
Table 1. Daily observation of laboratory values during the follow-up of the patient

	1. gün	2.gün	3. gün	4. gün	5. gün	6. gün
Lökosit (10^3/uL)	5,2	2,9	5,1	2,8	2,9	2,7
Hemoglobin (g/dL)	6,7	7,5	7,3	7,4	7,3	7,5
Trombosit (10^3/uL)	74	65	71	68	64	59
C-reaktif protein (mg/uL)	6	15	13	11	9	6
ALT (U/L)	32	29	35	31	27	25
AST (U/L)	45,0	55	52	42	39	36
Kreatin (mg/dL)	1,1	1	0,88	0,9	0,95	0,82
Üre (mg/dL)	70	48	31	33	36	35
Albumin (g/dL)	2,9	3,1	3	3,3	3,2	3,4
Na (mmol/L)	135	125	117	123	129	132
K (mmol/dL)	3,9	3,8	3,9	4	4,1	4,05

Tablo 1. Hastanın takibi boyunca laboratuvar değerlerinin günlük gözlemi

Terlipresin kullanımına göre Na değerinin günlük değişimi
Daily variation of Na value according to terlipressin use

PP-024 / 39. Ulusal Gastroenteroloji Haftası

Yumuşak doku enfeksiyonu öntanısı ile enfeksiyon hastalıklarında takip edilen ve pyoderma gangrenosum ilişkili ülseratif kolit tanısı konan hasta

Tolga Düzenli

SBÜ Sancaktepe Şehit Prof. Dr. İlhan Varank Eğitim ve Araştırma Hastanesi, Gastroenteroloji Kliniği

Giriş: Pyoderma gangrenozum, inflamatuvar ve ülseratif deri lezyonları ile ortaya çıkan ve nadir görülen bir cilt hastalığıdır. Pyoderma gangrenozum vakalarının yaklaşık %14-34'ü inflamatuvar barsak hastalıkları ile ilişkilidir. İnflamatuar barsak hastalarının ise %0.75'inde pyoderma gangrenozum görülebilir. Biz bu vaka ile, infekte görünümlü deri ülserleriyle müracaat eden, yumuşak doku enfeksiyonu öntanısıyla enfeksiyon hastalıkları servisine yatırılan ve neticede ülseratif kolit ilişkili pyoderma gangrenosum tanısı konan hastamızı sunmayı hedefledik.

Olgu: Otuz yaşında kadın hasta diz kapağında ve boyun alt kısmında (Resim 1) yaralar nedeni ile acil servise başvurmuş. Hastanın deri lezyonları, abse formasyonları gösteren enfektif ülserler olarak düşünülerek enfeksiyon hastalıkları kliniğine yatışı yapılmış. Takiplerinde meropenem ve teikoplanin verilen hastanın lezyonlarında gerileme gözlenmemiş. Yaranın genişlemesi üzerine cerrahi depridman yapılmış, kültürler gönderilmiş. Kültür sonuçları negatif gelmiş. Debritman sonrası yaralarda ilerleme gözlenmiş (Resim 2). Dış merkez konsultasyonlar kapsamında cildiye ve telefonla da tarafımıza danışılan hastanın sistem sorgulamasında ara ara rektal kanama yakınması öğrenildi. Aktif ishal şikayeti bulunmamaktaymış. Cildiyenin karakteristik deri lezyonları ile pyoderma gangrenosum düşünmesi üzerine hastaya yapılan kolonoskopide ülseratif pankolit saptandı (Resim 3). Hasta devralınarak antibiyotikleri kesildi, kortikosteroid ve mesalazin tedavileri başlandı. Tedavilere iyi yanıt gözlenen ve cilt bulguları gerilemekte olan hastanın, cildiye ile koordineli bir şekilde kontrolleri devam etmektedir.

Sonuç: Ülseratif kolitte nadir olarak görülen ve genellikle hastalık aktivitesinden bağımsız olarak seyreden pyoderma gangrenosum, ülseratif kolit tanısından daha önce de ortaya çıkabilmektedir. Apse ve infekte görünümlü deri ülserleriyle gelen hastada pyoderma gangrenozum ayırıcı tanıda düşünülmeli ve ülseratif kolitle ilişkisi klinisyenlerce mutlaka akılda bulundurulmalıdır.

Anahtar Kelimeler: inflamatuar barsak hastalığı, pyoderma gangrenozum, ülseratif kolit

A case with prediagnosis of soft tissue infection followed by infectious diseases department and finally diagnosed as pyoderma gangrenosum of ulcerative colitis

Tolga Düzenli

SBÜ Sancaktepe Şehit Prof. Dr. İlhan Varank Training and Research Hospital, Department of Gastroenterology

Introduction: Pyoderma gangrenosum is a rare disorder characterized by inflammatory and ulcerative skin lesions. In this case report, we aimed to present our patient who had a prediagnosis of soft tissue infection and skin ulcers, and was eventually diagnosed with ulcerative colitis-associated pyoderma gangrenosum.

Case: A 30-year-old female patient was admitted to the emergency department with skin lesions on her kneecap and lower neck (Figure 1). The patient's skin lesions were considered as infective ulcers, and the patient was admitted to the infectious diseases clinic. The patient had recieved antibiotics of meropenem and teicoplanin in the follow-up. Surgical depridement was performed but after debridement, the wound had progressed (Figure 2). The patient was consulted to the dermatology and our department of gastroenterology. She indicated occasional rectal bleeding but there was no complaint of active diarrhea. The dermatologist considered pyoderma gangrenosum because of the characteristic skin lesions. Thereupon, the patient underwent colonoscopy. Colonoscopy revealed ulcerative pancolitis (Figure 3). The patient was transferred to our clinic, her antibiotics were stopped, corticosteroid and mesalazine treatments were started. There was good response to treatments and skin findings regressed. The follow-up of the patient continues in coordination with the dermatologist.

Conclusion: Pyoderma gangrenosum can be seen in ulcerative colitis and usually progresses independently of disease activity. Pyoderma gangrenosum may occur even before the diagnosis of

ulcerative colitis. Pyoderma gangrenosum should be considered in the differential diagnosis of patients presenting with skin ulcers. Its relationship with ulcerative colitis should be kept in mind by clinicians.

Keywords: inflammatory bowel disease, pyoderma gangrenosum, ulcerative colitis

Resim 1.
Figure 1.

Boyun alt bölgesindeki cilt lezyonunun görünümü.
The appearance of the skin lesion in the lower neck.

Resim 2.
Figure 2.

The appearance of the skin lesion in the kneecap after surgical debridement.

Resim 3.
Figure 3.

Ülseratif pankolitli hastanın kolonoskopik görünümü.
Colonoscopic view of the patient with ulcerative pancolitis.

PP-025 / 39. Ulusal Gastroenteroloji Haftası
Gastrik Mukoza İlişkili Lenfoid Doku Lenfoma için Endoskopik Submukozal Diseksiyonun Klinik Sonuçları: Bir Olgu Serisi

Kee Don Choi, Jun Young Seo, Hee Kyong Na, Jeong Hoon Lee, Ji Yong Ahn, Kee Wook Jung, Do Hoon Kim, Ho June Song, Gin Hyug Lee, Hwoon Yong Jung

Gastroenteroloji Anabilim Dalı, Asan Tıp Merkezi, Ulsan Üniversitesi Tıp Fakültesi

1,598 / 5,000
번역 결과

Arka plan: Helicobacter pylori'nin (H. pylori) eradikasyonu, mide mukozası ile ilişkili lenfoid doku (MALT) lenfoma için tercih edilen tedavidir. Ancak H. pylori negatif gastrik MALT lenfomalı hastaların sadece %15,5'i eradikasyon tedavisi ile klinik remisyona ulaştı. Endoskopik submukozal diseksiyon (ESD) ile tedavi edilen gastrik MALT lenfomalı bir dizi hastayı sunuyoruz.

Gereç ve Yöntemler: Kore, Seul'deki üçüncü basamak bir hastane olan Asan Tıp Merkezi'nin kimliksizleştirilmiş klinik veri deposunda bilgisayarlı bir arama gerçekleştirdik. 2008 ve 2020 yılları arasında ESD ile tedavi edilen gastrik MALT lenfomalı hastaların tıbbi kayıtlarını gözden geçirdik.

Bulgular: Gastrik MALT lenfomalı toplam altı hasta ESD ile tedavi edildi. ESD nedenleri şunlardır: H. pylori yeniden enfeksiyonu olmadan remisyondan sonra nüks ve H. pylori negatif MALT lenfoma. İki hastaya mide MALT lenfoması teşhisi kondu ve eradikasyon tedavisi sonrası düzeldi, ancak H. pylori yeniden enfeksiyonu olmadan yaklaşık 36 ay 41 ay içinde nüksetti. Dört hastada H. pylori negatif mide MALT lenfoması vardı. Endoskopik ultrasonda (EUS) mukozaya lokalize tek lezyonlardı. ESD prosedürleri komplikasyonsuz gerçekleştirildi. Son takibe kadar klinik remisyon durumunda kalırlar (medyan 58 ay (aralık: 7-160)

Sonuç: ESD, uygun şekilde seçilmiş gastrik MALT lenfomalı hastalarda güvenli ve etkiliydi. H. pylori-negatif MALT lenfoma hastalarında lezyon tek ve mukozal tabaka ile sınırlı olduğunda ESD bir tedavi seçeneği olarak düşünülebilir.

Anahtar Kelimeler: Mide, *H. pylori*, MALT lenfoma

Clinical Outcomes of Endoscopic Submucosal Dissection for Gastric Mucosa-Associated Lymphoid Tissue Lymphoma: A Case Series

Kee Don Choi, Jun Young Seo, Hee Kyong Na, Jeong Hoon Lee, Ji Yong Ahn, Kee Wook Jung, Do Hoon Kim, Ho June Song, Gin Hyug Lee, Hwoon Yong Jung

Department of Gastroenterology, Asan Medical Center, University of Ulsan College of Medicine

Background: Eradication of Helicobacter pylori (H. pylori) is the treatment of choice for gastric mucosa-associated lymphoid tissue (MALT) lymphoma. However, only 15.5% of patients with H. pylori-negative gastric MALT lymphoma achieved clinical remission with eradication therapy. We report a series of patients with gastric MALT lymphoma treated with endoscopic submucosal dissection (ESD).

Material-Methods: We performed a computerized search of the de-identified clinical data warehouse of the Asan Medical Center, a tertiary hospital in Seoul, Korea. We reviewed medical records of patients with gastric MALT lymphoma treated with ESD between 2008 and 2020.

Results: A total of six patients with gastric MALT lymphoma were treated with ESD. Reasons for ESD are as follows: recurrence after remission without H. pylori re-infection and H. pylori-negative MALT lymphoma. Two patients were diagnosed with gastric MALT lymphoma and improved after eradication treatment, but they relapsed about 36 months and 41 months without H. pylori re-infection. Four patients had H. pylori-negative gastric MALT lymphoma. They were single lesions localized to mucosa on endoscopic ultrasound (EUS). ESD procedures were performed without complications. They remain in clinical remission status until the last follow-up (median 58 months (range: 7-160))

Conclusion: ESD was safe and effective for properly selected patients with gastric MALT lymphoma. ESD can be considered a therapeutic option when the lesion is single and confined to the mucosal layer in patients with H. pylori-negative MALT lymphoma.

Keywords: Stomach, H. pylori, MALT lymphoma

PP-026 / 39. Ulusal Gastroenteroloji Haftası
Akut hepatitin nadir bir nedeni; Herpes Simpleks Virüs (HSV):

Mehmet Kürşad Keskin[1], Selcan Cesur[1], Tufan Teker[1], Fatih Eren[1], Murat Kıyıcı[1], Selim Gürel[1], Selim Giray Nak[1], Macit Gülten[1], Mahmut Enver Dolar[1], Halis Akalın[2]

[1]ULUDAĞ ÜNİVERSİTESİ TIP FAKÜLTESİ GASTROENTEROLOJİ BİLİMDALI
[2]ULUDAG ÜNİVERSİTESİ TIP FAKÜLTESİ ENFEKSİYON HASTALIKLARI ANABİLİMDALI

GİRİŞ: HSV hepatiti, tüm vakaların %0.8'ini ve tüm viral hepatitlerin sadece %2'sini oluşturan, akut karaciğer yetmezliğinin nadir bir nedenidir. Çoğunlukla bağışıklığı baskılanmış bireylerde ve hamile kadınlarda görülür, ancak önceki raporlarda bağışıklığı yeterli bireylerde vakaların %25'e varan oranı gösterilmiş. Spesifik klinik bulguların olmaması nedeniyle, tanısı güçtür ve tedavi edilmezse fulminan karaciğer yetmezliğine ve çoklu organ kollapsına yol açabilir.

Olgu: 39 yaş erkek hasta 2 hafta önce bulantı kusma halsizlik tüm vücutta ağrı şikayetleri ve karaciğer enzimlerinde hızlı artış saptanması üzerine akut hepatit tanısı ile yatışı yapıldı. Sigara, alkol,ilaç, madde kullanımı ve mantar öyküsü yok.
Fizik muayenesinde patolojik bulgu yok.
Abdominal
US: Normal
Karaciğer biyopsisi; Karaciğer dokusunda mikroanatomi büyük oranda korunmuş olup, karaciğer parankimde hepatositlerde hidropik dejenerasyon, spotty ve konfluent nekroz odakları, apoptotik cisimler, bazı hepatosit nükleuslarında hiperkromazi, intranükleer inklüzyon benzeri yapılanma, perinükleer halo varlığı izlendi.
Hastaya i.v olarak 3X500mg asiklovir başlanması sonrasında transaminazlarda düşüş eğilimi ve 14 günlük valasiklovir 2x1gr tedavi sonrasında hastada klinik ve labaratuar olarak düzelme saptandı.
Tartışma ve Sonuç: Karaciğer biyopsisi, HSV hepatitinin tanısında tek altın standartdır. Patolojisinde hemorajik nekroz, inflamasyon, marjinalize kromatinli genişlemiş buzlu cam çekirdekler ve intranükleer inklüzyon benzeri yapılanma, perinükleer halo varlığı gözlenir.
Asiklovirin erken başlatılmasının (başvurudan sonraki 3 gün içinde) viral replikasyonun kesilmesi ve enfeksiyonun yayılması nedeniyle daha iyi sonuçlara yol açtığı gösterilmiştir.
Sonuç olarak, özellikle yüksek riskli hasta popülasyonlarında fulminan karaciğer yetmezliğinin bir nedeni olarak HSV hepatiti ayırıcı tanıda mutlaka düşünülmesi gereken bir etkendir.

Anahtar Kelimeler: Herpes Simpleks Virus, Hepatitis, Karaciğer Yetmezliği

A rare cause of acute hepatitis; Herpes Simplex Virus:

Mehmet Kürşad Keskin[1], Selcan Cesur[1], Tufan Teker[1], Fatih Eren[1], Murat Kıyıcı[1], Selim Gürel[1], Selim Giray Nak[1], Macit Gülten[1], Mahmut Enver Dolar[1], Halis Akalın[2]

[1]ULUDAG UNIVERSITY MEDICAL FACULTY DEPARTMENT OF THE GASTROENTEROLOGY
[2]ULUDAG UNIVERSITY MEDİCAL FACULTY DEPPARTMENT OF THE ENFECTIOUS DİSEASES

Introduction: HSV hepatitis is a rare cause of acute liver failure, accounting for 0.8% of all cases and only 2% of all viral hepatitis. It is mostly seen in immunocompromised individuals, but previous reports have shown up to 25% of cases in immunocompetent individuals. Diagnosis is often missed at presentation and if left untreated, it can lead to rapid progression to fulminant liver failure.
Case: A 39-year-old male patient was hospitalized 2 weeks ago for the etiology and treatment of acute hepatitis, due to complaints of nausea, vomiting, fatigue, and pain in the whole body, and a rapid increase in liver enzymes. He hadn't history of smoking, alcohol, drug, substance use and mushroom eating.
There weren't pathological finding on physical examination.
Abdominal
US: Normal

Biopsy; Microanatomy was largely preserved in the liver tissue, hydropic degeneration in hepatocytes, spotty and confluent necrosis foci, apoptotic bodies, hyperchromasia in some hepatocyte nuclei,

intranuclear inclusion-like structuring, and presence of perinuclear halo were observed in the liver parenchyma.
After starting the patient with 3X500mg acyclovir i.v treatment, decrease trend was observed in transaminases and clinical and laboratory improvement was detected after 14 days of valacyclovir 2x1gr.
DISCUSSION AND Conclusion: Liver biopsy remains the only gold standard for the diagnosis of HSV hepatitis.
It has been shown that early initiation of acyclovir, leads to better outcomes due to cessation of viral replication and spread of infection.
HSV hepatitis as a cause of fulminant liver failure is a factor that must be considered in the differential diagnosis.

Keywords: Herpes Simplex Virus, Hepatitis, Liver failure

Grafik 1: tanı, tedavi ve takip sırasındaki transaminaz seyri.
Graph 1: Transaminase course during diagnosis, treatment and follow-up.

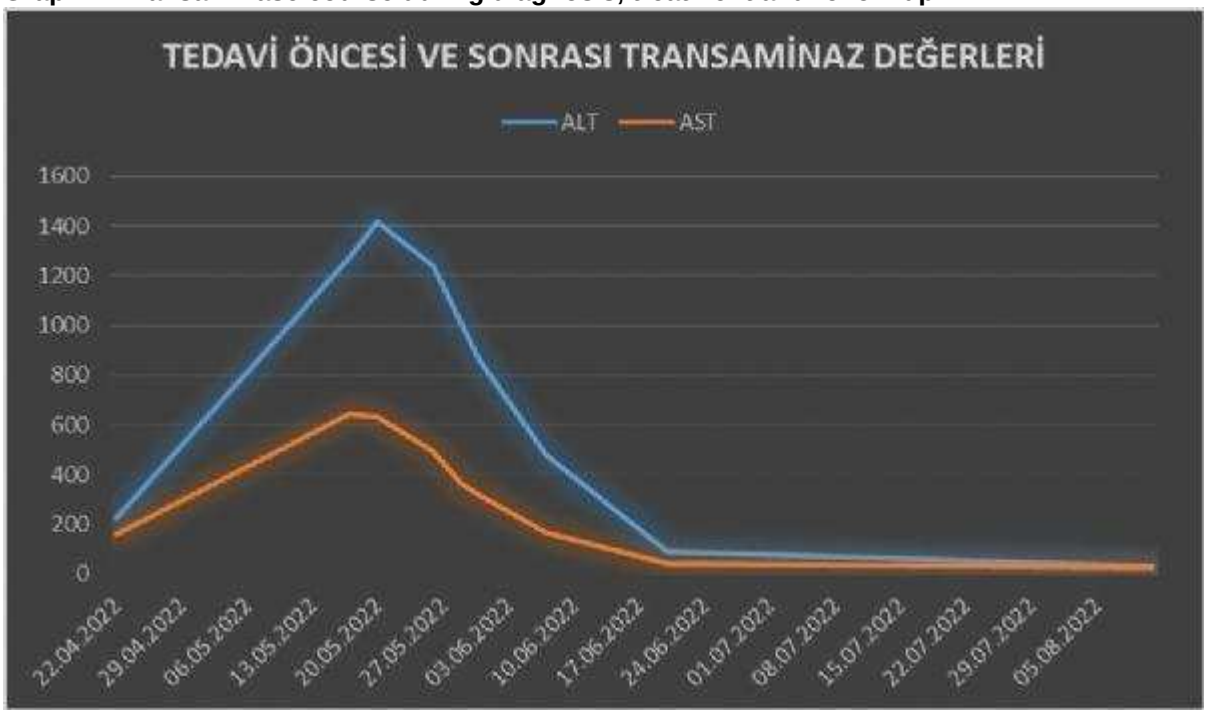

Eğrinin tepe noktası tedavi başlangıç tarihidir.
The peak of the curve is the treatment start date.

Hastanın biyokimyasal tetkikleri poliklinik, yatışı ve sonraki takiplerinde aşağıdaki gibi seyretti

TARİH	WBC	HGB	PLT	ALT	AST	ALP	GGT	T.BİL	D.BİL	İNR	CRP
22-04-2022	11,12	14,1	201	225	159	123	77	0,5	0,21	0,89	22
17-05-2022	6,08	14,8	254	1273	643	166	134	0,94	0,51	1,06	127,9
20-05-2022	6,72	14,4	267	1417	632	193	159	1,29	0,74	1,08	11,6
26-05-2022	7,33	14,0	315	1242	491	206	145	1,33	0,78	1,07	6,4
29-05-2022	6,54	13,5	250	1007	365	170	135	1,32	0,67	1,1	3,9
31-05-2022	6,54	13,4	250	859	316	151	130	1,34	0,77	1,08	2
07-06-2022	6,92	13,8	224	477	164	130	111	1,06	0,69	1,06	2,2
20-06-2022	5,98	15,0	244	90	40	89	63	0,53	0,25	0,96	2
11-08-2022	5,93	13,3	215	32	29	54	16	0,75	0,29	0,99	2

Hastanın labaratuvar değerleri

The patient's biochemical examinations were as follows in the outpatient clinic, hospitalization and subsequent follow-ups.

DATE	WBC	HGB	PLT	ALT	AST	ALP	GGT	T.BİL	D.BİL	İNR	CRP
22-04-2022	11,12	14,1	201	225	159	123	77	0,5	0,21	0,89	22
17-05-2022	6,08	14,8	254	1273	643	166	134	0,94	0,51	1,06	127,9
20-05-2022	6,72	14,4	267	1417	632	193	159	1,29	0,74	1,08	11,6
26-05-2022	7,33	14,0	315	1242	491	206	145	1,33	0,78	1,07	6,4
29-05-2022	6,54	13,5	250	1007	365	170	135	1,32	0,67	1,1	3,9
31-05-2022	6,54	13,4	250	859	316	151	130	1,34	0,77	1,08	2
07-06-2022	6,92	13,8	224	477	164	130	111	1,06	0,69	1,06	2,2
20-06-2022	5,98	15,0	244	90	40	89	63	0,53	0,25	0,96	2
11-08-2022	5,93	13,3	215	32	29	54	16	0,75	0,29	0,99	2

Laboratory values of the patient

Hastanın labaratuvar verileri

HBSAG	NEGATİF
ANTİ HBS	POZİTİF
ANTİ HCV	NEGATİF
Anti HBCIGM	NEGATİF
ANTİ HAV IGM	NEGATİF
ANTİ HEV	NEGATİF
ANTİ HBC TOTAL	NEGATİF
KARACİĞER PROFİLİ (LC-1, SLA/LP)	NEGATİF
ANA	NEGATİF
ANTİ LKM1	NEGATİF
AMA- M2	NEGATİF
SERUPLAZMİN (MG/DL)	35
TRANSFERRİN SATURASYONU (%)	24

Patient's laboratory data

HBSAG	NEGATİF
ANTİ HBS	POZİTİF
ANTİ HCV	NEGATİF
Anti HBCIGM	NEGATİF
ANTİ HAV IGM	NEGATİF
ANTİ HEV	NEGATİF
ANTİ HBC TOTAL	NEGATİF
LİVER PROFİLE (LC-1, SLA/LP)	NEGATİF
ANA	NEGATİF
ANTİ LKM1	NEGATİF
AMA- M2	NEGATİF
SERUPLAZMİN (MG/DL)	35
TRANSFERRİN SATURASYONU (%)	24

PP-027 / 39. Ulusal Gastroenteroloji Haftası
Nadir bir eozinofilik gastroenterit olgusu: Eozinofilik assit

Tufan Teker[1], Selcan Cesur[1], Mehmet Kürşad Keskin[1], Macit Gülten[1], Selim Giray Nak[1], Murat Kıyıcı[1], Tuba Ersal[2], Ümmühan Şeker[3]

[1]Uludağ Üniversitesi Tıp Fakültesi, Gastroenteroloji Bilim Dalı, Bursa
[2]Uludağ Üniversitesi Tıp Fakültesi, Hematoloji Bilim Dalı, Bursa
[3]Bursa Şehir Hastanesi, İmmünoloji ve Alerji Hastalıkları Kliniği, Bursa

Giriş: Eozinofilik gastrointestinal hastalıklar histolojik olarak eozinofil predominant doku inflamasyonu ile karakterize kronik, immün aracılı bozukluklardır. Prevalansı 22-28/100.000'dir. Kadın/erkek oranı eşittir. Hastaların %50-70'inde eşlik eden atopi(gıda alerjisi, astım, egzama) vardır. Tüm gastrointestinal traktus tutulabilir. Mukozal, muskular, serozal infiltrasyon olabilir.

Olgu: 54 yaşında erkek hasta 1 haftadır olan epigastrik ağrı, yemek yiyememe, bulantı-kusma, 6 kg kilo kaybı ile başvurdu. Şikayetleri yemekle artıyordu. İshali, seyahat öyküsü yoktu. PPI,NSAID,antiasit,propolis,nane-limon çayı kullanıyordu. Fizik muayenede epigastrik hassasiyet dışında özellik yoktu. Ultrasonografide midede belirgin kalınlaşma ve minimal pelvik sıvı vardı. Kanda WBC:18.400, eozinofil 7,272 K/µL(%39.5) saptandı. Sedimentasyon, CRP, biyokimyasal parametreler normaldi. Total IgE 116 kIU/L (0-87), serum triptaz seviyesi normaldi. Prick testinde gıda allerjisi saptanmadı. Gaitada parazit saptanmadı. p-ANCA negatifti. Kemik iliği biyopsisinde matür eozinofil artışı dışında patoloji yoktu. PDGFR-alfa, JAK-2 mutasyonu saptanmadı. Ekokardiyografi normaldi. Endoskopide özofagus,mide ve duodenum ödemli olup histopatolojik incelemede eozinofilik infiltrasyon izlenmedi. Hastaya 40 mg oral prednisolon tedavisi başlandı ve tedavinin 1.haftasında dramatik eozinofil düşüşü izlendi, semptomlar hızlıca geriledi. 3 ayda steroid azaltılarak kesildi. 4 ay sonra semptomlar tekrar başladı. Periferik eozinofil 18.860 K/µL(%64.9) idi. BT'de mide ve jejunumda duvar kalınlık artışı, yaygın intraabdominal mayi izlendi. Peritoneal sıvı incelemesinde 6.700 lökosit, %87 eozinofil saptandı. Hastaya 30 mg prednisolon ve azatioprin 50 mg başlandı. 3. günde semptomlar geriledi, 2.haftada sıvı tamamen geriledi.

Sonuç: Eozinofilik gastroenterit çoğunlukla mukozal tutulum ile seyreder(%70), serozal veya muskular infiltrasyonda biyopsi negatif saptanabilir. Serozal tutulumda eozinofilik assit görülebilir. Steroid tedavisine dramatik yanıt vardır ve hastalık relapsa meyillidir.

Anahtar Kelimeler: assit, eozinofilik gastrointestinal hastalık, hipereozinofili

A rare case of eosinophilic gastroenteritis: Eosinophilic ascites

Tufan Teker[1], Selcan Cesur[1], Mehmet Kürşad Keskin[1], Macit Gülten[1], Selim Giray Nak[1], Murat Kıyıcı[1], Tuba Ersal[2], Ümmühan Şeker[3]

[1]Uludag University Faculty of Medicine, Department of Gastroenterology, Bursa
[2]Uludag University Faculty of Medicine, Department of Hematology, Bursa
[3]Ministry of Health, Bursa City Hospital, Department of Immunology and Allergy, Bursa

Introduction: Eosinophilic gastrointestinal diseases are chronic, immune-mediated disorders characterized by eosinophil predominant tissue inflammation. Its prevalence is 22-28/100.000. Concomitant atopy(food allergy, asthma, eczema)is present in 50-70% of patients.Entire gastrointestinal tract may be involved. Mucosal, muscular, serosal infiltration may occur.

Case: 54-year-old male patient presented with epigastric pain for 1 week, nausea-vomiting, 6kg weight loss.There was epigastric tenderness on physical examination. On ultrasonography, there was thickening of stomach and minimal pelvic fluid. WBC:18.400, eosinophils 7.272 K/µL(39.5%) were detected in blood. Total IgE was 116 kIU/L(0-87),serum tryptase level was normal. No food allergy was detected. No parasites were detected in stool.p-ANCA was negative.In bone marrow biopsy, there was increase in mature eosinophils. No PDGFR-alpha, JAK-2 mutation was detected. Echocardiography was normal. In endoscopy,esophagus,stomach,duodenum were edematous. Eeosinophilic infiltration was not observed in histopathology.Patient was started on 40mg prednisolone treatment, and dramatic decrease in eosinophils was observed in first week, symptoms regressed rapidly. Steroids were tapered

and discontinued at 3 months. After 4 months symptoms started again. Peripheral eosinophils were 18.860 K/µL(64.9%). Increased wall thickness in jejunum and stomach, diffuse intra-abdominal fluid were observed on BT. Peritoneal fluid examination revealed 6.700 leukocytes and 87% eosinophils.Patient was started on 30mg prednisolone and 50mg azathioprine. On 3rd day,symptoms regressed, in 2nd week, intraabdominal fluid regressed completely.

Conclusion: Eosinophilic gastroenteritis mostly progresses with mucosal involvement (70%), biopsy can be negative in serosal or muscular infiltration. Eosinophilic ascites may be seen in serosal involvement. There is a dramatic response to steroid therapy and disease is prone to relapse.

Keywords: ascites, eosinophilic gastrointestinal disease, hypereosinophilia

Resim 1
Figure 1

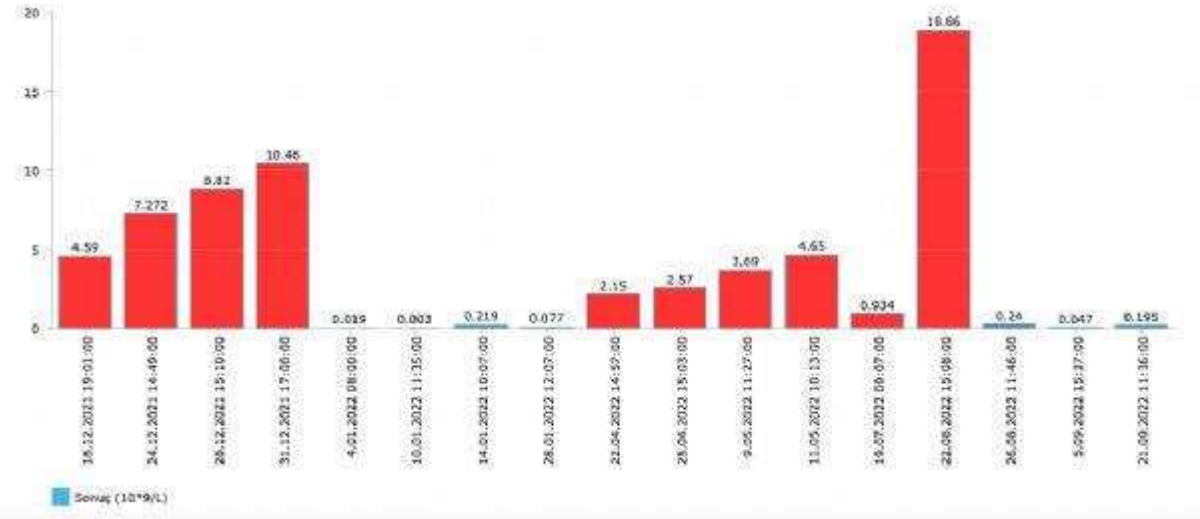

Hastanın takiplerinde periferik kandaki eozinofil sayısı
The count of eosinophils in the peripheral blood in the patient's follow-ups

Resim 1
Picture 1

BT'de perihepatik serbest sıvı, sol üst kadranda jejunal diffüz duvar kalınlaşması
Perihepatic free fluid and diffuse jejunal wall thickening in the left upper quadrant on CT

PP-028 / 39. Ulusal Gastroenteroloji Haftası
Türkiye'de İnflamatuar Bağırsak Hastalığı Hastalarında İş Verimliliği Kaybı

Firdevs Topal[1], Hakan Çamyar[1], Elif Sarıtaş Yüksel[1], Süleyman Günay[1], Fatih Topal[2], Emine Özlem Gür[3], Murat Yalçın[1]

[1]İzmir Katip Çelebi Üniversitesi Gastroenteroloji Anabilim Dalı
[2]İzmir Katip Çelebi Üniversitesi Acil Servis Anabilim Dalı
[3]İzmir Katip Çelebi Üniversitesi Genel Cerrahi Anabilim Dalı

Amaç: İnflamatuar barsak hastalığında (İBH) medikal tedavinin dışında yaşam kalitesini olumsuz etkileyen başka sorunlar da vardır. Bu çalışmanın amacı İBH hastalarında hastalığın çalışma ve eğitim hayatına etkisini belirlemektir.

Metod: Katılımcılar, Türk Crohn ve Ülseratif Kolit Hastaları Derneği ağından seçildi ardından çevrimiçi olarak anket çalışması yapıldı. Veriler analiz edildi ve İBH hastalarının çalışma ve eğitim yaşamının kalitesini iyileştirmek için tartışıldı. Çalışmaya 201 hasta katıldı.

Sonuçlar:Yüz on beş hastada ülseratif kolit (ÜK) (%57.2) ve 86 hastada Crohn hastalığı (CD) (%42.8) vardı. Emeklilik yaş grubu 1 (<40 yaş) ile grup 2 (40-49 yaş) ve 4 (60-65 yaş) arasında ÜK hastalarında istatistiksel olarak anlamlı bir fark vardı (p<0:05). Crohn hastalığı hastalarında da benzer önemli fark vardı. Veriler arasında istatistiksel olarak anlamlı bir fark olmamasına rağmen hastaların çalışma ve eğitim hayatları ile ilgili olumsuz algıları etrafında kümelenme mevcuttu. Sonuç olarak çalışmamız, çalışma hayatı ile İBH arasında, istihdam öncesi, sırası ve sonundaki sorunları içeren çok güçlü bir nedensel ilişki olduğunu ortaya koydu. Genç hastalar kariyer beklentilerini düşürmekte ve bu da onları desteklemeye ve kariyer rehberliğini iyileştirmeye açık bir ihtiyaç olduğunu göstermektedir.

Anahtar Kelimeler: Bağırsak, İnflamatuar, İnflamatuar Bağırsak Hastalığı, İş Verimliliği, Verimlilik

Work Productivity Loss in Inflammatory Bowel Disease Patients in Turkey

Firdevs Topal[1], Hakan Çamyar[1], Elif Sarıtaş Yüksel[1], Süleyman Günay[1], Fatih Topal[2], Emine Özlem Gür[3], Murat Yalçın[1]

[1]Izmir Katip Celebi Univ Gastroenterology Department
[2]Izmir Katip Celebi Univ Emergency Department
[3]Izmir Katip Celebi Univ Surgery Department

Background. Beyond the medical treatment in inflammatory bowel disease (IBD), there are other issues which influence the quality of life adversely. The aim of this study was to determine the impact of the IBD patients' illness on working and education life. Method. The participants were invited to participate in the online survey from the Turkish Crohn's and Ulcerative Colitis Patient Association network. The data was analysed and then discussed to improve the health-related quality of working and education life.

Results. One hundred and fifteen patients had ulcerative colitis (UC) (57.2%), and 86 had Crohn's disease (CD) (42.8%). There was a statistically significant difference in UC between retirement age group 1 (<40 age) and groups 2 (40-49 ages) and 4 (60-65 ages) (p<0:05). There was the same significant difference in CD. Even though the data did not have significant statistical difference, there was clustering around negative perceptions the patients have about their working and education lives.

Conclusion. Our survey revealed a very strong causative relationship between work and IBD involving problems before, during, and at the end of employment. Young patients lower their career expectations, and that announces a clear need to support them and improve career guidance.

Keywords: Bowel, Inflammator, Inflammatory Bowel Disease, Productivity, Work Productivity

PP-029 / 39. Ulusal Gastroenteroloji Haftası
Pediatrik hastalarda kolonoskopinin tanı ve tedavideki rolü; Tek merkez 6 yıllık deneyim

Sevinç Garip

Sağlık Bilimleri Üniversitesi Adana Şehir Uygulama Ve Araştırma Hastanesi, Çocuk Sağlığı ve Hastalıkları BD, Çocuk Gastroenteroloji Kliniği

Giriş: Kolonoskopi gelişen teknoloji ve deneyimli pediatrik gastroenteroloji uzmanı sayısı artıkça yenidoğan dahil tüm pediatrik yaş gruplarında hem tanısal hem de tedavi amacıyla rutin olarak güvenli ve etkin şekilde kullanılmaktadır.Pediatrik kolonoskopi, hastaların anotomisi, hasta ve ebeveyn yönetimi ve zorlu bağırsak hazırlığı, sedasyon gerekliliği, terminal ileal entübasyon ve normal mukozadan bile biyopsi alma zorunluluğu nedeniyle yetişkinden çok farklıdır.

Amaç: Kliniğimizde kolonoskopi yapılan çocuk hastaların demografik ve klinik özellikleri,başvuru şikayetleri,işlem endikasyonları,kolonoskopi tanılarını,komplikasyonlarının literatür eşliğinde değerlendirilmesi amaçlandı.
Yöntem: Çalışmaya Ağustos 2017-Ağustos 2022 arasında 0-20 yaş arası tek pediatrik gastroenterolog tarafından kolonoskopi yapılan hastalar dahil edildi. Veriler hastane kayıt sisteminden ve veri arşivinden geriye dönük olarak incelendi.

Bulgular: Çalışma dahil edilen 551 kolonoskopinin ortalama yaşı 12.3±4.7yıl, %51,9'u kadın, %48,1'i erkekti. İki yaşın altında %2,2;2-6 yaş %8,3;6-12 yaş %22,7 iken 12yaş üstü hasta oranı %66,8'di. Hastaların %40,5'inde tek, %30,7'sinde iki, %28,8'inde ise üç ve daha fazla şikayet vardı. En sık şikayet %3(n=171) kronik ishal, diğer sık üç şikayet; %16,7rektal kanama (n=92),%13 kanlı mukuslu dışkılama(n=71),%10 kronik karın ağrısıydı(n=55). Hastaların şikayet başladıktan sonra başvuru süreleri 1 ay ile 120 ay arasında değişmekteydi.Kolonoskopi bulguları en sık %32,3(n=178) inflamatuvar bağırsak hastalığı, %4,2(n=23) kolorektal polip, %3,3(n=18) soliter rektal ülserdi. Kolonoskopilerin %49,7'si normal, % 4,2'si kirliydi. Kolonoskopi kapsamları incelendiğinde ileum entübasyon başarı oranı %92,4 idi. İşlemler sırasında ciddi bir komplikasyon yaşanmadı.

Sonuç: Gastrointestinal sistem belirti ve semptomları ile başvuran çocuk hastalarda biyopsi ile kolonoskopinin güvenli ve etkili olarak daha aktif şekilde yapılması IBH başta olmak üzere bir çok hastalığın doğru tanı ve tedavisini sağlayacaktır. Bu nedenle daha geniş kapsamlı çok merkezli çalışmalara ihtiyaç vardır.

Anahtar Kelimeler: Pediatri, kolonoskopi, gastrointestinal hastalıklar

The role of colonoscopy in diagnosis and treatment in pediatric patients; Single center 6 years of experience

Sevinç Garip

Health Sciences University Adana City Practice and Research Hospital, Department of Pediatrics, Pediatric Gastroenterology Clinic

Introduction: Colonoscopy is routinely used safely and effectively for both diagnostic and therapeutic purposes in all pediatric age groups,including newborns,as the developing technology and the number of experienced pediatric gastroenterology specialists increase.It is very different from the adult because of terminal ileal intubation and the necessity of biopsy even from normal mucosa.

Objective: It was aimed to evaluate the demographic and clinical characteristics,application complaints,procedure indications,colonoscopy diagnoses and complications of pediatric patients who underwent colonoscopy in our clinic,inthe light of the literature.Methods: Patients aged 0-20years who underwent colonoscopy by a single pediatric gastroenterologist between August2017 and August2022 were included in the study.Data were analyzed retrospectively from the hospital registry system and data archive

Results: The mean age of 551 colonoscopies included in the study was 12.3±4.7years, 51.9%were female and 48.1%were male.While it was 2.2%under the age of two,8.3%at the age of 2-6,22.7% at the

age of 6-12,the rate of patients over the age of 12was 66.8%.40.5% of the patients had one complaint,30.7% had two complaints,28.8% had three or more complaints.The most common complaint3% (n=171)was chronic diarrhea, the other three common complaints;16.7% had rectal bleeding(n=92),13%had bloody mucus stools(n=71),10% had chronic abdominal pain(n=55).The duration of admission of the patients after the onset of the complaint ranged from 1 month to 120 months.Colonoscopy findings were most common in 32.3%(n=178)inflammatory bowel disease,4.2%(n=23)colorectal polyp,3.3%(n=18) was a solitary rectal ulcer.Of the colonoscopies,49.7% were normal and 4.2% were dirty.When the scopes of colonoscopy were examined,the ileum intubation success rate was 92.4%.There were no serious complications during the procedures.

Conclsion: Therefore,more comprehensive multicenter studies are needed.

Keywords: Pediatrics, colonoscopy, gastrointestinal diseases

Resim 1: Crohn hastalığı
Picture 1: Crohn's disease

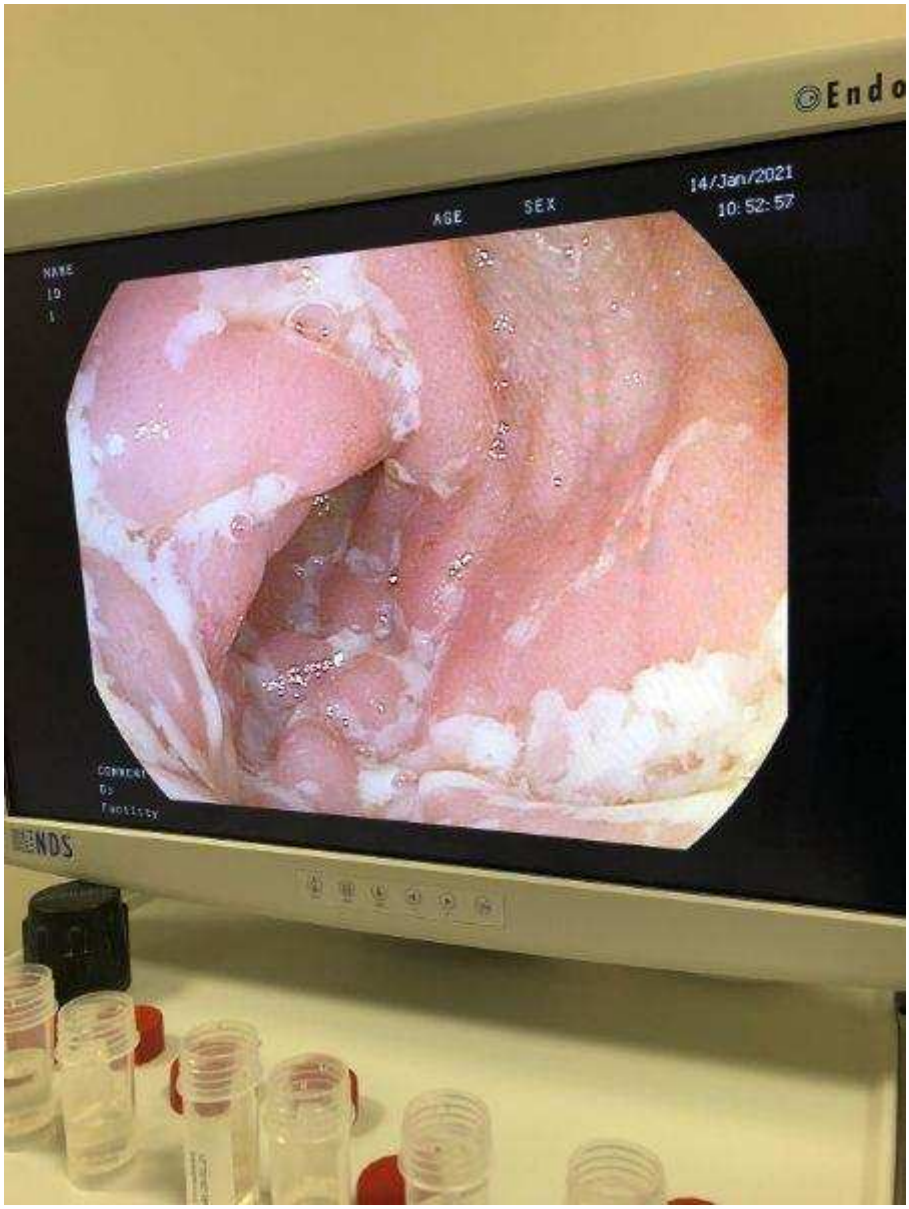

Resim 2: Ülseratif kolit hastalığı
Picture 2: Ulcerative colitis disease

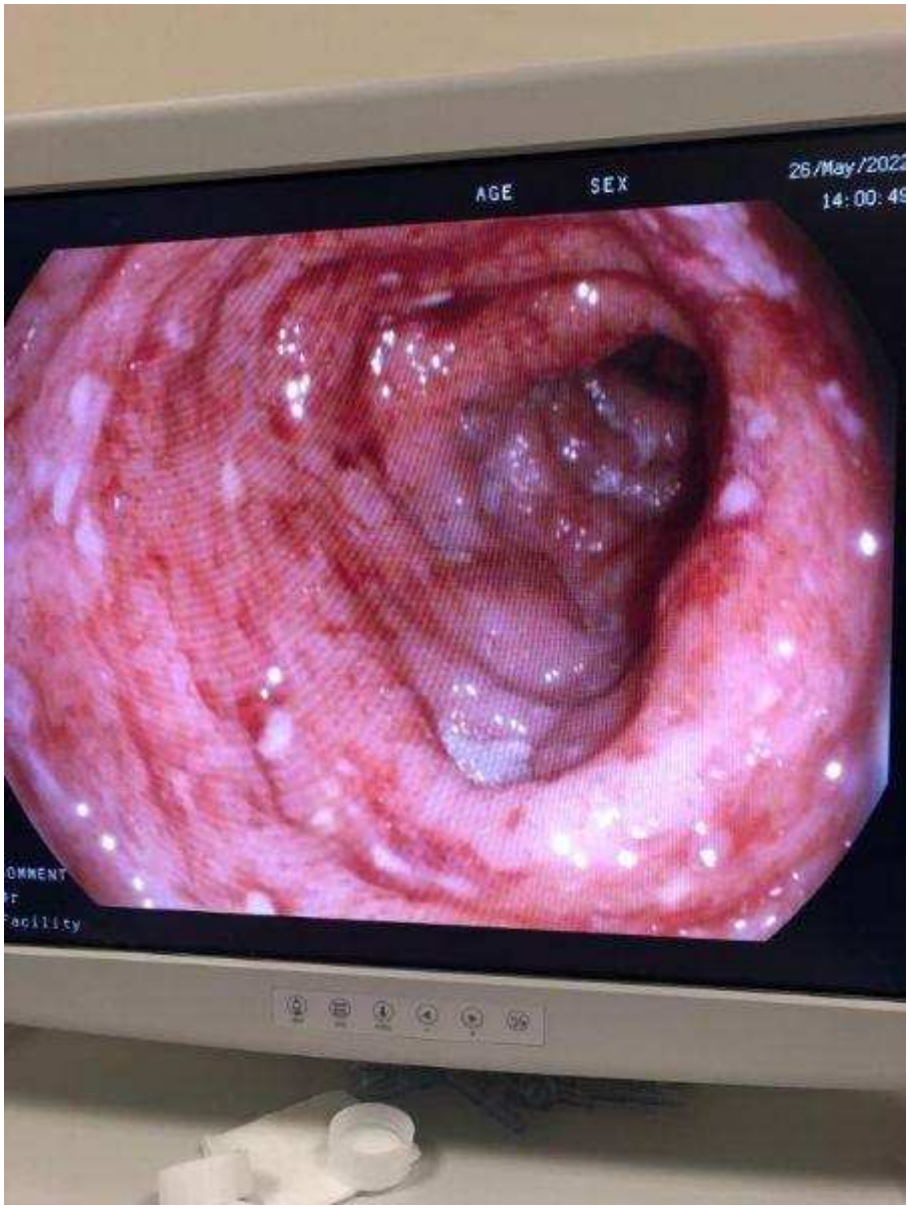

Resim 3: Rektal polip
Picture 3: Rectal polyp

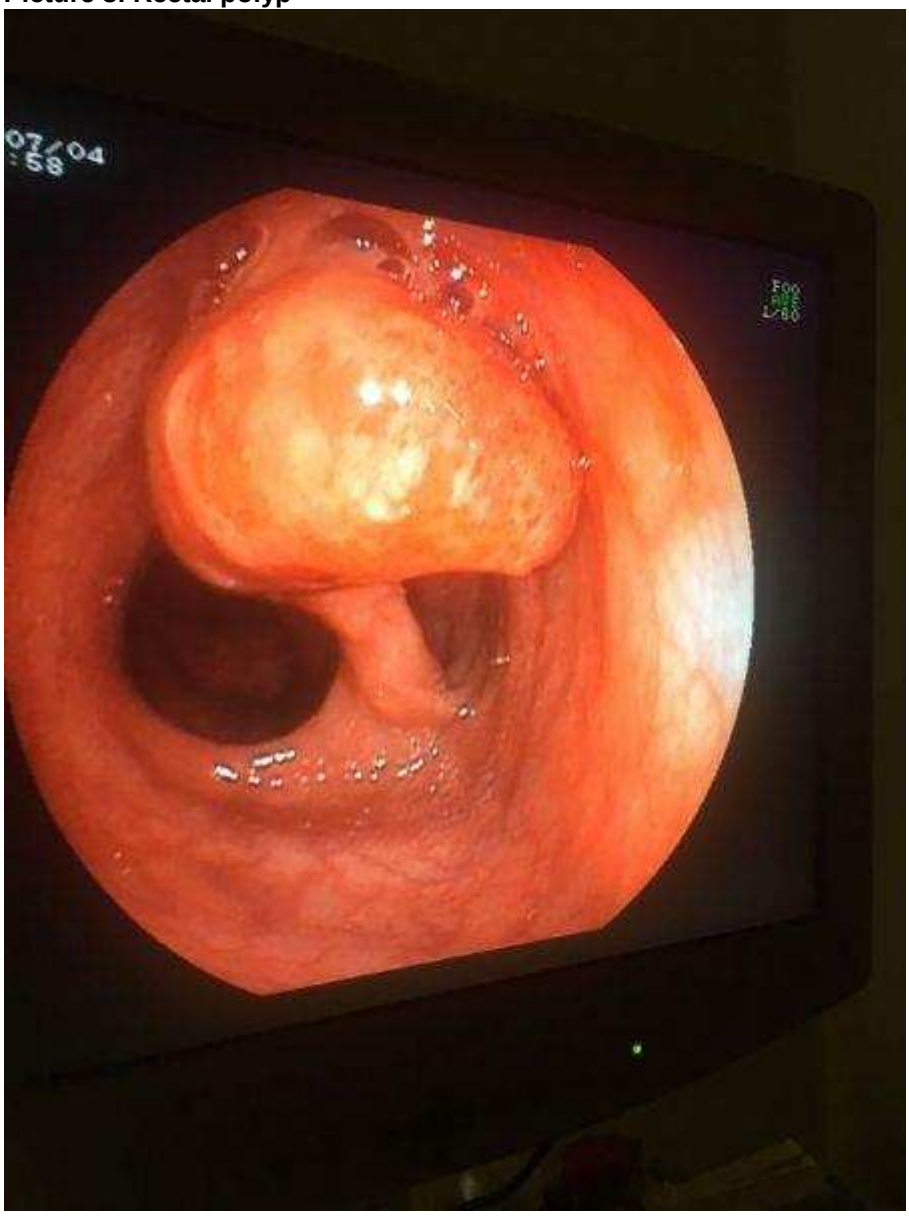

Tablo 1:Başvuru Şikayeti

Başvuru Şikayeti	N	%
kronik ishal	171	31,0
rektal kanama	92	16,7
kanlı dışkılama	71	12,9
Kontrol amaçlı	57	10,3
karın ağrısı	55	10,0
büyüme geriliği	24	4,4
gastrointestinal kanama	18	3,3
dirençli anemi	16	2,9
aile öyküsü	11	2,0
perianal lezyon	8	1,5
kronik kabızlık	6	1,1
dirençli ateş	4	0,7
eklem bulgusu	4	0,7
eritema nodozum	4	0,7
göz bulguları	3	0,5
cilt pigmentasyon artışı	3	0,5
vit b12 eks	2	0,4
oral ülser	1	0,2
BT/MR enterografide duvar kalınlığı	1	0,2

Table 1: Application Complaint

Tablo 2:Eşlik Eden Hastalıklar

Eşlik Eden Hastalık	n	%
Hastalık yok	474	77
Gastroenterohepatolojik	71	12,9
Romatolojik FMF Behçet Hastalığı Diğer Hastalıklar	22 11 5 6	2 0,9 1,1
Allerjik Hastalıklar	12	2,2
İmmunolojik Hastalıklar (KGH, S IgAeks)	9	1,6
Metabolik Niemann Pick Glikojen Depo Hastalığı Tip 1b Diğer Hastalıklar	6 2 2 2	0,4 0,4 0,4
Kardiyolojik Hastalıklar (AY, MY, VSD)	3	0,5
Endokrin Hastalıklar	3	0,5
Onkolojik Hastalıklar	3	0,5

Table 2: Concomitant Diseases

Concomitant Diseases	N	%
No disease	474	77
Gastroenterohepatological	71	12,9
Rheumatological FMF Behcet 's disease Other Diseases	22 11 5 6	2 0,9 1,1
Allergic Diseases	12	2,2
Immunological Diseases (KGH, S IgAeks)	9	1,6
Metabolic Niemann Pick Glycogen Storage Disease Type 1b Other Diseases	6 2 2 2	0,4 0,4 0,4
Endocrine Diseases	3	0,5
Cardiological Diseases	3	0,5
Oncological Diseases	3	0,5

PP-030 / 39. Ulusal Gastroenteroloji Haftası
Çocuklarda Otoimmün Hepatit Ve Eşlik Eden Otoimmün Hastaliklar: Erişkinden Farklı Olan Ne

Nelgin Gerenli, Coskun Celtik

Sağlık Bilimleri Üniversitesi Ümraniye Eğitim Ve Araştırma Hastanesi, Çocuk Gastroenteroloji Bölümü, İstanbul, Türkiye

Giriş-Amaç: Otoimmün hepatit (OİH) çocukluk çağında nadir görülen karaciğerin inflamatuar hastalığıdır. Erişkin otoimmün hepatiti olan hastaların yaklaşık %20-40'nda eşlik eden otoimmün hastalıklar gözlenebilir, çocuklarda bu oran düşüktür. Bu çalışmamızda OİH tanısı almış çocukların başvuru şekli, biyokimyasal parametreleri, eşlik eden otoimmün veya otoinflamatuar hastalık varlığının araştırılmıştır.

Gereç-Yöntem: Yaşları 6 ila 18 arasında değişen, OİH tanısı almış 17 hasta çalışmaya alındı. Başvuru şekli, laboratuvar bulguları, eşlik eden otoimmün veya otoinflamatuar hastalıklar, anne-babada otoimmün hastalık varlığı kayıt edildi. Biyokimyasal parametreler başvuru şekline ve eşlik eden otoimmün hastalığa göre kıyaslandı.

Bulgular: OİH olan çocukların ondördü (10 kız, 4 erkek) tip1 OİH, üçü (1 kız, 2 erkek) ise tip-2OİH tanısı almıştı. Hastaların %53 akut hepatit, % 47 ise insidental karaciğer enzim yüksekliği nedeniyle başvurmuştu. OİH olan çocukların %35'inde eşlik eden bir veya birden fazla otoimmün veya otoinflamatuar hastalık gözlendi. En sık vitiligo (%12), ikinci sıklıkta Çölyak hastalığı (% 6) juvenil idiopatik artrit (%6) ve ailevi akdeniz ateşi %6 oranında gözlendi. Tip-1 OİH nedeniyle takip edilen bir hastada hem tip 1 diabetes mellitus hem de Hashimoto tiroiditi vardı. Eşlik eden otoimmün hastalığı olan çocukların hepsinin cinsiyeti kız ve insidental olarak enzim yüksekliği nedeniyle başvurmuş olanlardı. Hasta ebeveynlerinin % 24 de otiommün hastalık (üç kişide HT, iki kişide vitiligo) vardı.

Sonuç: Çocuklarda OİH, kronik karaciğer hastalığının nadir fakat önemli nedenleri arasındadır. OİH ile birlikte diğer otoimmün ve otoinflamatuar hastalıkların da eşlik edebileceği, bu oranın da erişkin hastalardaki kadar yüksek olabileceği görülmüştür.

Anahtar Kelimeler: Otoimmün hepatit, çocuk, eşlik eden otoimmün hastalıklar

Autoimmune Hepatitis in children and Associated Autoimmune diseases: What is Different from Adults?

Nelgin Gerenli, Coskun Celtik

University of Health Sciences, Umraniye Research Hospital, Pediatric Gastroenterology, Istanbul, Turkey

Background and Aims: Autoimmune hepatiti (AIH) is an inflammatory disease of the liver with variable clinical presentations. 20-40% of the adults with AIH had another associated autoimmune disease. This study aimed to assess mode of presentation, biochemical features and outcomes in children with AIH, as well as to evaluate the frequency of autoimmune diseases (CAIDs) compared to adults with AIH.

Materials-Methods: 17 children, aged 6 to 18 years were enrolled. The mode of presentation and accompanying autoimmune diseases were recorded. Biochemical parameters were evaluated either at time of submission and thereafter.

Results: Fourteen patients had type-1AIH (10 females, 4 males), and three (2 males, 1 female) had type-2AIH. The mode of presentation was acute in 53% and incidental enzyme elevation in 47% of them. There was an associated autoimmune or auto-inflammatory disease in 35% of the patients, 12% had vitiligo, 6% had celiac disease, 6% had juvenile idiopathic arthritis, 6% had Familial Mediterranean Fever, and one patient had both type-1diabetes mellitus and Hashimoto thyroiditis (HT). The subjects with CAIDs were females (6 patients) with insidious type of presentation. Autoimmune diseases were observed in 24% of the parents (3 had HT, 2 had vitiligo).

Conclusion: AIH is a rare but important cause of chronic liver disease in children. Frequent association with autoimmune diseases as frequent as in adults with AIH should be kept in mind as the clinical expression of the associated disease can be extremely variable.

Keywords: Autoimmune hepatitis, children, concomitant autoimmune diseases

Otoimmün hepatiti(OİH) olan çocuklarda eşlik eden hastalıklar

Eşlik eden otoimmune ve/veya otinflamatuar hastalık	Type-1 AIH	Type-2 AIH	Total
HT	2		2
ÇH	1		1
Vitiligo	1	1	2
Type 1 DM	1		1
FMF	1		1
JIA	1		1

HT: Hashimoto tiroiditi ÇH: çölyak hastalığı Tip 1 DM: tip 1 diabetes mellitus FMF: Familial Mediterranean Fever JIA: juvenil idiopatik artrit

PP-031 / 39. Ulusal Gastroenteroloji Haftası

İnflamatuvar Barsak Hastalığı Hastalarında Cerrahi Girişimlerin Sağlık Durumu Algısına Etkisi Var Mıdır?

Elif Sarıtaş Yüksel[1], Zehra Betül Paköz[1], Emine Özlem Gür[2], Elvan Işık[1]

[1]İzmir Katip Çelebi Üniversitesi, Atatürk Eğitim ve Araştırma Hastanesi, Gastroenteroloji Kliniği
[2]İzmir Katip Çelebi Üniversitesi, Atatürk Eğitim ve Araştırma Hastanesi, Genel Cerrahi Kliniği

Amaç: İnflamatuvar barsak hastalığında cerrahiye bağlı anksiyete ve depresyonun arttığını gösteren çalışmalar mevcuttur. Diğer çalışmalarda ise çelişkili sonuçlar vardır. Biz çalışmamızda, geçmişte cerrahi öyküsü olan hastalar ile sadece medikal tedavi alan hastaları sağlık algısı açısından karşılaştırmayı amaçladık.

Gereç-Yöntem: Kliniğimizde takipli inflamatuvar barsak hastalarından gönüllü olanlara saülık durumu ile ilgili anket uygulandı. Hastalar hastalık tipi ve cerrahi geçirip geçirmediklerinde göre gruplandırıldılar. Cevaplar istatistiksel olarak analiz edildi.

Bulgular: Ülseratif kolit için cerrahi öyküsü olan hastalarda (7.05±2.04), Crohn hastalığı nedeni ile cerrahi geçiren hastalara göre (5.58±3.20) hastalık şiddeti algısı daha fazla saptandı. Cerrahi geçiren hasta grubunda (6.11±2.91), medikal tedavi grubuna göre (4.60±2.62) hastalık algısı daha şiddetliydi ($p<0.05$). Bununla birlikte hayat kalitesi ile ilgili diğer parametreler gruplar arasında farklı saptanmadı.

Sonuçlar: Ameliyat, iltihabi bağırsak hastalığında hastaların kendileri tarafından zayıflatıcı bir durum olarak algılanmadığından, özellikle Crohn hastalığında tekrarlayan cerrahi müdahalelerden dahi kaçınılmamalı ve zamanında yapılmalıdır.

Anahtar Kelimeler: inflamatuvar barsak hastalığı, Crohn hastalığı, ülseratif kolit

Do Surgical Interventions Have Additional Impact on Perception of Health Status in Inflammatory Bowel Disease Patients?

Elif Sarıtaş Yüksel[1], Zehra Betül Paköz[1], Emine Özlem Gür[2], Elvan Işık[1]

[1]Izmir Katip Celebi University, Ataturk Training and Research Hospital, Department of Gastroenterology
[2]Izmir Katip Celebi University, Ataturk Training and Research Hospital, Department of General Surgery

Aim: There are studies claiming increased anxiety and depression due to surgery in inflammatory bowel disease and other studies with conflicting results. In our study, we aimed to determine if having a surgical intervention in the past is an additional burden compared to the patients followed only with medical treatment.

Materials-Methods: The imflammatory bowel disease patients volunteering to respond a questionnaire about health status were invited and they were grouped according to type of their disease and treatment whether they received medical or surgical treatment. The answers were statistically analysed.

Results: Patients who had surgery for ulcerative colitis (7.05±2.04) compared to the ones who had surgery for Crohn's disease (5.58±3.20) perceived disease severity more and patients in the surgery group (6.11±2.91) compared to medical treatment (4.60±2.62) also had more severe disease perception ($p<0.05$). However other parameters related to quality of life did not differ between none of the groups.

Conclusions: Surgery is not perceived as a debilitiating condition for imflammatory bowel disease by patients themselves so especially in Crohn's disease even repeated surgical interventions should not be avoided and should be performed on time.

Keywords: inflammatory bowel disease, Crohn's disease, ulcerative colitis

Tablo 1
Table 1

Table 1. Assesment of questionnaire between the study groups

	Group AC n=37	Group AD n=20	P	Group A n=57	Group B n=143	P
Age (year)			0.677			0.463
16-29	14 (29.7%)	7 (35.0%)		18 (31.6%)	30 (21%)	
30-39	16 (43.2%)	6 (30%)		22 (38.6%)	63 (44.1%)	
40-49	8 (21.6%)	5 (25%)		13 (22.8%)	30 (21%)	
50-59	2 (5.4%)	1 (5.0%)		3 (5.3%)	15 (10.5%)	
60+	0 (0.0%)	1 (5.0%)		1 (1.8%)	5 (3.5%)	
Number of procedures (n.%)			0.579			
1-2						
2-3	23 (62.2%)	14 (70.0%)				
	14 (37.8%)	6 (30.0%)				
Number of years from diagnosis			0.579			
0	2 (5.4%)	1 (5.0%)				
1-5	14 (37.8%)	7 (35.0%)				
6-10	9 (24.3%)	7 (35.0%)				
11-20	9 (24.3%)	4 (20.0%)				
20+	3 (8.1%)	1 (5.0%)				
Severity of illness (0-10)	5.58±3.26	7.05±2.04	0.041	6.11±2.91	4.60±2.62	0.001
Daily health score (0-10)	5.24±3.08	5.25±2.12	0.093	5.25±2.76	5.69±2.47	0.265
Health related interference with their daily lives in the last 7 days. (0-10)	4.46±3.88	3.35±3.12	p=0.779	4.96±3.61	3.95±3.75	0.031
Health related interference with their daily lives in the last 6 months, (0-10)	5.32±3.78	6.20±2.65	p=0.307	5.63±3.37	4.77±2.90	0.058
Health related interference with their daily lives in the last 12 months, (0-10)	5.81±3.70	7.10±2.32	p=0.514	6.27±3.31	5.37±2.94	0.062
Perception of disability, (n.%)						
Yes	20 (54.1%)	14 (70.0%)	p=0.277	34 (59.6%)	88 (62.0%)	0.872
No	17 (45.9%)	6 (30.0%)		23 (40.4%)	54 (38.0%)	
Shared their conditions with their employers. (n.%)						
Yes	29 (93.5%)	13 (86.7%)	p=0.827	42 (91.3%)	75 (86.6%)	0.085
No	2 (6.5%)	2 (13.3%)		4 (8.7%)	4 (8.7%)	
Shared their conditions with their friends. (n.%)						
Yes	20 (90.6%)	15 (88.2%)	p=1.000	46 (80.5%)	81 (79.4%)	0.246
No	3 (9.4%)	2 (11.3%)		5 (10.2%)	21 (20.6%)	
Willing to share their story in public or social media. (n.%)						
Yes	31 (93.8%)	15 (75.0%)	p=0.321	46 (80.7%)	83 (64.8%)	0.037
No	6 (16.2%)	5 (25.0%)		11 (19.4%)	45 (35.2%)	

Çalışma grupları arasında anket sonuçlarının değerlendirilmesi
Assesment of questionnaire between the study groups

[

PP-032 /39. Ulusal Gastroenteroloji Haftası
Nadir bir gastrointestinal kanama nedeni: Rektal varis

Mustafa Zanyar Akkuzu[1], Berat Ebik[1], Vedat Tan[2], Ali Üzel[1], Ferhat Bacaksız[1], Nazım Ekin[1]

[1]Diyarbakır gazi yaşargil eğitim araştırma hastanesi, Gastroenteroloji Bilim Dalı
[2]Diyarbakır gazi yaşargil eğitim araştırma hastanesi, İç Hastalıkları Bilim Dalı

Rektal varisler alt gastrointestinal sistem kanamasının nadir bir nedenidir ve bu varislerin %75'inden fazlası portal hipertansiyona bağlıdır. Bilinen etiyolojik nedenler; siroz, biliyer atrezi, biliyer skleroz, konjestif kalp yetmezliği, splenik ven trombozu ve mezenterik ven trombozudur. Kolon varisleri genellikle masif ve tekrarlayan ağrısız kanamayla birliktedir. Kanama distal kolondaki varislerin katı gaita nedeniyle yırtılması ya da mukozanın iskemik basınca bağlı yırtılması ile olur.
Hastamız 58 yaşında erkek hasta bilinen HBV'ye bağlı karaciğer sirozu mevcuttu. Hasta baş dönmesi ve ağrısız rektal kanama şikayetiyle dış merkeze başvurmuştu. Hastanın hemoglobini 5,5 saptandı. Hastaya 3 ü es verilmişti. Kanaması tekrar olunca hastanemize sevk edilmişti. Bizde fizik muayenesi normal ve vitalleri stabildi. Hemoglobini 9,5 idi. Endoskopisinde evre 1 özofagus varisi mevcuttu. Aktif kanaması yoktu. Kolonoskopi yapıldı ve rektal varisleri saptandı. Varislere aterosklerol uygulandı. Bu olguda alt GİS kanamalarının etiyolojisinde rektal varislerin de düşünülmesi gerektiğini ve kolonoskopik incelemenin önemini vurgulamak istedik.

Anahtar Kelimeler: Rektal varis, Kanama, Kolonoskopi

A rare cause of gastrointestinal bleeding: Rectal varicose veins

Mustafa Zanyar Akkuzu[1], Berat Ebik[1], Vedat Tan[2], Ali Üzel[1], Ferhat Bacaksız[1], Nazım Ekin[1]

[1]Diyarbakir Gazi Yasargil Training and Research Hospital, Department of Gastroenterology
[2]Diyarbakir Gazi Yasargil Training and Research Hospital, Department of Internal medicine

Rectal varices are a rare cause of lower gastrointestinal bleeding, and more than 75% of these varices are due to portal hypertension. Known etiological causes; cirrhosis, biliary atresia, biliary sclerosis, congestive heart failure, splenic vein thrombosis and mesenteric vein thrombosis. Colonic varices are usually associated with massive and recurrent painless bleeding. Bleeding occurs due to rupture of varicose veins in the distal colon due to solid stool or rupture of the mucosa due to ischemic pressure. Our patient was a 58-year-old male patient with known HBV-related liver cirrhosis. The patient applied to an external center with complaints of dizziness and painless rectal bleeding. The patient's hemoglobin was 5.5. Three of them were given to the patient. When his bleeding recurred, he was referred to our hospital. In our case, his physical examination was normal and his vitals were stable. His hemoglobin was 9.5. Endoscopy revealed stage 1 esophageal varices. There was no active bleeding. Colonoscopy was performed and rectal varices were detected. Atherosclerol was applied to the varicose veins. In this case, we wanted to emphasize that rectal varices should also be considered in the etiology of lower GI bleeding and the importance of colonoscopic examination.

Keywords: Rectal varicose, Bleeding, Colonoscopy

Kolonoskopi
colonoscopy

PP-033 / 39. Ulusal Gastroenteroloji Haftası
Diş çekimi esnasında antruma batan sivri metal cisim

Mustafa Zanyar Akkuzu[1], Nazım Ekin[1], Vedat Tan[2], Ali Üzel[1], Ferhat Bacaksız[1], Berat Ebik[1]

[1]Diyarbakır gazi yaşargil eğitim araştırma hastanesi, Gastroenteroloji Bilim Dalı
[2]Diyarbakır gazi yaşargil eğitim araştırma hastanesi, İç Hastalıkları Bilim Dalı

Yabancı cisimleri yutma önemli bir mortalite ve morbidite nedenidir. %80-90 oranında gaitayla atılabilirler ancak özellikle sivri ve büyük cisimler obstriksiyon, perforasyon ve kanamaya neden olabilirler. En sık çocuklarda, yaşlılarda ve psikiyatrik bozukluğu olanlarda görülür.
Hastamız 48 yaşında kadın hasta diş çekilmesi esnasında kullanılan yaklaşık 2,5-3 cm uzunluğunda sivri metal cismin yanlışlıkla yutulması nedeniyle başvurdu. Hastanın karın ağrısı ve bulantısı mevcuttu. Görüntülemesinde metal cismin mide düzeyinde olması üzerine endoskopi yapıldı. Endoskopisi yapıldı ve antruma saplanmış sivri metal cisim görüldü. Hafif mukozal kanaması mevcuttu. Endoskopik snare ile ucundan tutulup yavaşça çıkarıldı. Sonuç olarak önemli bir morbidite ve mortalite nedeni olabilen, kanama, perforasyon ve obstriksiyon yapabilecek yabancı cisimlerin zaman kaybetmeden çıkarılmasının önemini vurgulamak istedik.

Anahtar Kelimeler: Diş çekimi, Yabancı cisim, Endoskopi

A pointed metal object that sinks into the antrum during tooth extraction

Mustafa Zanyar Akkuzu[1], Nazım Ekin[1], Vedat Tan[2], Ali Üzel[1], Ferhat Bacaksız[1], Berat Ebik[1]

[1]Diyarbakir Gazi Yasargil Training and Research Hospital, Department of Gastroenterology
[2]Diyarbakir Gazi Yasargil Training and Research Hospital, Department of Internal medicine

Swallowing foreign bodies is an important cause of mortality and morbidity. They can be excreted with the stool at a rate of 80-90%, but especially sharp and large objects can cause obstruction, perforation and bleeding. It is most common in children, the elderly, and those with psychiatric disorders. Our patient, a 48-year-old female patient, applied because of accidentally swallowing a 2.5-3 cm long pointed metal object used during tooth extraction. The patient had abdominal pain and nausea. Endoscopy was performed because the metal object was at the level of the stomach in his imaging. Endoscopy was performed and a pointed metal object stuck in the antrum was seen. There was mild mucosal bleeding. It was grasped by the end of the endoscopic snare and slowly removed. In conclusion, we wanted to emphasize the importance of removing foreign bodies, which can cause bleeding, perforation and obstruction, without losing time, which can be an important cause of morbidity and mortality.

Keywords: Tooth extraction, Foreign body, Endoscopy

Endoskopi
Endoscopy

PP-034 / 39. Ulusal Gastroenteroloji Haftası
Karın ağrısının nadir bir nedeni mesane divertikülü: Gastroenterolojide ultrasonografi

Mustafa Zanyar Akkuzu[1], Ferhat Bacaksız[1], Vedat Tan[2], Berat Ebik[1], Nazım Ekin[1], Ali Üzel[1]

[1]Diyarbakır gazi yaşargil eğitim araştırma hastanesi, Gastroenteroloji Bilim Dalı
[2]Diyarbakır gazi yaşargil eğitim araştırma hastanesi, İç Hastalıkları Bilim Dalı

Divertikül, içi boş bir organın duvarından dışarıya doğru uzanan küçük kese veya balonlaşmaya verilen isimdir. Baloncuk şeklinde görünümü olan divertiküller, organın iç katmanını duvardaki güçsüz alanlardan dışarıya iten organ içindeki artmış basınç sonucunda gelişen yapılardır. Mesane divertikülü gelişiminde önce mesane duvarı mesane duvarındaki zayıflamış alanlarda "sellül" denilen dışa doğru çıkıntı oluşturur. Takiben neden olan durum, hastalık devam ederse, bir süre sonra bu çıkıntı kas dokularını aralayarak dışarı doğru balonlaşmaya başlar ve divertikül gelişir. Bu aşamada mukozanın etrafında kas dokusu kalmamıştır, mukoza balon gibi kas dokularının arasından dışarı pörtlemiştir.
Divertikül yapısında kas dokusu olmadığı için, içinde biriken idrarı boşaltamaz. Divertikül içinde kalan idrar da enfeksiyon, taş ve tümör gelişimi için ortam oluşturur.
Vakamız 68 yaşında erkek hastaydı, ara ara olan karın ağrıları nedeniyle başvurdu. Ağrı tarifi tipik değildi. Hastanın özgeçmişinde kronik bir hastalığı yoktu ve laboratuarında anlamlı bir şey saptanmadı. Hastanın ultrasonografisine baktığımızda mesanede divertiküllerini gördük. Karın ağrısı da mesane düzeyindeydi. Hasta ürolojiye yönlendirildi.

Anahtar Kelimeler: Mesane, divetikül, karın ağrısı, ultrasonografi

Bladder diverticulum, a rare cause of abdominal pain: Ultrasonography in gastroenterology

Mustafa Zanyar Akkuzu[1], Ferhat Bacaksız[1], Vedat Tan[2], Berat Ebik[1], Nazım Ekin[1], Ali Üzel[1]

[1]Diyarbakir Gazi Yasargil Training and Research Hospital, Department of Gastroenterology
[2]Diyarbakir Gazi Yasargil Training and Research Hospital, Department of Internal medicine

A diverticulum is the name given to the small sac or ballooning that protrudes from the wall of a hollow organ. Diverticula, which have a bubble-like appearance, are structures that develop as a result of increased pressure within the organ that pushes the inner layer of the organ out of the weak areas in the wall. In the development of bladder diverticulum, the bladder wall first protrudes outward, called "cellule", in weakened areas of the bladder wall. If the condition causing the disease continues, after a while, this protrusion starts to balloon outward by opening the muscle tissues and diverticula develops. At this stage, there is no muscle tissue around the mucosa, the mucosa has bulged out from between the muscle tissues like a balloon. Since there is no muscle tissue in the diverticulum structure, it cannot empty the urine accumulated in it. The urine remaining in the diverticulum also creates an environment for infection, stone and tumor development.
Our case was a 68-year-old male patient, who applied for occasional abdominal pain. The pain description was not typical. The patient did not have a chronic disease in his history and nothing significant was found in his laboratory. When we looked at the ultrasonography of the patient, we saw diverticulum in the bladder. Abdominal pain was also at bladder level. The patient was referred to urology.

Keywords: Bladder, diverticulum, abdominal pain, ultrasonography

Ultrasonografi
Ultrasonography

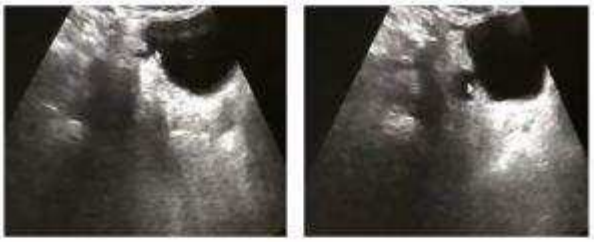

PP-035 / 39. Ulusal Gastroenteroloji Haftası
Karın ağrısının nadir bir nedeni, polikistik böbrekler: Gastroenterolojide ultrasonografi

Mustafa Zanyar Akkuzu[1], Ali Üzel[1], Vedat Tan[2], Berat Ebik[1], Nazım Ekin[1], Ferhat Bacaksız[1]

[1]Diyarbakır gazi yaşargil eğitim araştırma hastanesi, Gastroenteroloji Bilim Dalı
[2]Diyarbakır gazi yaşargil eğitim araştırma hastanesi, İç Hastalıkları Bilim Dalı

Kistik böbrek hastalıkları, renal kist oluşumu ve büyümesi ile tanımlanan, çeşitli ekstrarenal bulguları da olabilen, bir klinik spektrumu kapsar. En sık görülen Otozomal Dominant Polkistik Böbrek Hastalığı her iki böbrekte kistik değişikliklerin görüldüğü sistemik, kalıtsal bir hastalıktır. Son dönem böbrek yetersizliği olgularının %7-10'undan sorumludur. Hastalar kaçınılmaz olarak SDBH'ye doğru ilerler ve diyaliz ya da transplantasyon şeklinde renal replasman tedavisine ihtiyaç duyarlar. ODPBH ile ilişkili klinik semptomlar arasında; hipertansiyon, karın ve yan bölgelerde ağrı, hematüri, proteinüri ve idrar yolu enfeksiyonu yer alır. Semptomlar hastalığın aktivitesi ve ilerleyişi ile zayıf ilişki gösterir; böbrek fonksiyonu son dönem böbrek yetmezliği seviyesine kadar bozulsa bile bulgu ve semptomlar hafif olabilir. Karın ağrısı genellikle kronik ve künt vasıfta olup, büyümüş böbreklerin ve/veya polikistik karaciğerin kütle etkisine bağlı olarak gelişir, genellikle erken doyma ve mide bulantısı ile birliktedir. 34 yaşında erkek hasta karın ağrısı şikayeyetiyle başvurdu. Hastanın ağrısı genellikle sağ yan kadranda olan künt bir ağrıymış. Özgeçmişinde bir özellik yoktu ve annede DM+HT, babada HT mevcuttu. Poliklinikte hastanın tetkikleri yapılmadan ultrasonuna baktığımızda böbreklerde çok sayıda kist olduğunu gördük. Hastanın tansiyonunu ölçtüğümüzde 160/95 ölçtük ve laboratuarında kreatininin de 1,38 olduğunu gördük. Hastanın ağrısı polikistlerin basısına bağlıydı. Hasta nefrolojiye yönlendirildi.

Anahtar Kelimeler: Karın ağrısı, ultrasonografi, polikistik böbrekler

A rare cause of abdominal pain, polycystic kidneys: Ultrasonography in gastroenterology

Mustafa Zanyar Akkuzu[1], Ali Üzel[1], Vedat Tan[2], Berat Ebik[1], Nazım Ekin[1], Ferhat Bacaksız[1]

[1]Diyarbakir Gazi Yasargil Training and Research Hospital, Department of Gastroenterology
[2]Diyarbakir Gazi Yasargil Training and Research Hospital, Department of Internal medicine

Cystic kidney diseases encompass a clinical spectrum defined by renal cyst formation and enlargement, with various extrarenal manifestations. The most common Autosomal Dominant Polycystic Kidney Disease is a systemic, inherited disease in which cystic changes are seen in both kidneys. It is responsible for 7-10% of cases of end-stage renal disease. Patients inevitably progress towards ESRD and require renal replacement therapy in the form of dialysis or transplantation. Clinical symptoms associated with ADPKD include; hypertension, abdominal and flank pain, hematuria, proteinuria and urinary tract infection. Symptoms correlate poorly with disease activity and progression; Even if kidney function deteriorates to the level of end-stage renal disease, signs and symptoms may be mild. Abdominal pain is usually chronic and blunt in nature and develops due to the mass effect of enlarged kidneys and/or polycystic liver, often accompanied by early satiety and nausea.
A 34-year-old male patient presented with the complaint of abdominal pain. The patient's pain was a blunt pain, usually in the right lateral quadrant. There was no feature in her history and her mother had DM+HT and her father had HT. When we looked at the ultrasound of the patient in the outpatient clinic, we saw that there were many cysts in the kidneys. When we measured the patient's blood pressure, we measured 160/95 and found that his creatinine was 1.38 in his laboratory. The patient's pain was due to the compression of the polycysts. The patient was referred to nephrology.

Keywords: Abdominal pain, ultrasonography, polycystic kidneys

Ultrasonografi
Ultrasonography

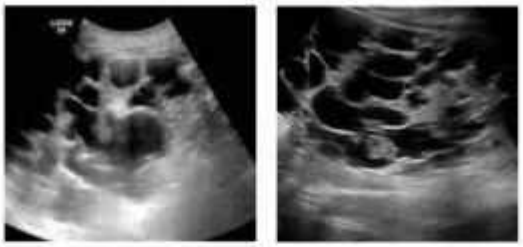

PP-036 / 39. Ulusal Gastroenteroloji Haftası
Nadir görülen bir disfaji nedeni, Tiroid basısı: Gastroenterolojide ultrasonografi

Mustafa Zanyar Akkuzu[1], Berat Ebik[1], Vedat Tan[2], Ferhat Bacaksız[1], Ali Üzel[1], Nazım Ekin[1]

[1]Diyarbakır gazi yaşargil eğitim araştırma hastanesi, Gastroenteroloji Bilim Dalı
[2]Diyarbakır gazi yaşargil eğitim araştırma hastanesi, İç Hastalıkları Bilim Dalı

Disfaji kelime anlamı olarak yutma güçlüğü olarak tanımlayabiliriz. Özofageal disfaji nedenleri mekanik-yapısal lezyona bağlı obstrüksiyon veya motilite hastalıkları şeklinde ikiye ayrılır. Mekanik obstrüksiyona bağlı disfaji genellikle katı gıdalara karşı oluşur ve tekrarlayıcıdır. Lezyon progresyonuna bağlı özofagus lümeninde daralma arttıkça disfaji de ağırlaşır. Motilite hastalıklarında görülen disfaji hem katı hem sıvı gıdalara karşıdır. Mekanik obstrüksiyona bağlı özofageal disfaji nedenleri arasında; Özofagus striktürleri (Büyümüş tiroid, kalp ile aortun kompresyonu ile dıştan bası, özofagus yaralanmaları, konjenital nedenler, yabancı cisimlere bağlı striktürler, radyoterapi, endoskokopik skleroterapi ve ilaçlara bağlı striktürler vs.), schatzki halkası, özofageal kanser, eozinofilik özofajit sayılabilir. Erişkinde özofagus lümeni 4 cm çapa kadar genişleyebilir. 2,5 cm'den daha fazla genişleyemiyorsa katı gıdalara karşı, 1,3 cm'den daha fazla genişleyemiyorsa hem katı hem sıvı gıdalara karşı disfaji oluşur. Hastamız 54 yaşında erkek hastaydı, baş dönmesi ve yutma güçlüğü nedeniyle başvurdu. Özgeçmişinde diyabetes mellitus ve hipertansiyon mevcuttu. Hastanın baş dönmesi uzandığında, yattığında oluyormuş. Disfajisi de özellikle katı gıdalara karşı ve ara ara oluyordu. Hastanın inspeksiyonda guatrının olduğunu farkettik. Hastaya ultrasonla baktığımızda sağ tiroid lobunun uzanırken karotis artere bası yaptığı izlendi. Hasta endokrin ve genel cerrahiye yönlendirildi. Opere edildikten sonra baş dönmesi de disfajisi de düzelmiştiç Hastanın disfajisi de büyümüş guatra bağlıydı.

Anahtar Kelimeler: Yutma güçlüğü, tiroid basısı, ultrasonografi

A rare cause of dysphagia, Thyroid compression: Ultrasonography in gastroenterology

Mustafa Zanyar Akkuzu[1], Berat Ebik[1], Vedat Tan[2], Ferhat Bacaksız[1], Ali Üzel[1], Nazım Ekin[1]

[1]Diyarbakir Gazi Yasargil Training and Research Hospital, Department of Gastroenterology
[2]Diyarbakir Gazi Yasargil Training and Research Hospital, Department of Internal medicine

We can define dysphagia as a word meaning difficulty in swallowing.The causes of esophageal dysphagia are divided into two as obstruction due to mechanical-structural lesion or motility diseases.Dysphagia due to mechanical obstruction usually occurs against solid foods and is recurrent.As the esophageal lumen narrows due to lesion progression, dysphagia becomes more severe.Dysphagia seen in motility diseases is against both solid and liquid foods. Among the causes of esophageal dysphagia due to mechanical obstruction;Esophageal strictures (enlarged thyroid, compression of the heart and aorta, external compression, esophageal injuries, congenital causes, strictures due to foreign bodies, radiotherapy, endoscopic sclerotherapy and drug-induced strictures, etc.), Schatzki ring, esophageal cancer, eosinophilic esophagitis can be counted. In adults, the esophageal lumen can expand up to 4 cm in diameter.Dysphagia occurs against solid foods if it cannot expand more than 2.5 cm, and against both solid and liquid foods if it cannot expand more than 1.3 cm.Our patient was a 54-year-old male patient, who presented with dizziness and dysphagia. He had a history of diabetes mellitus and hypertension. The patient's dizziness occurred when lying down or lying down. Dysphagia was also occasional, especially against solid foods. We noticed that the patient had a goiter on inspection. When we looked at the patient with ultrasound, it was observed that the right thyroid lobe was pressing on the carotid artery while extending. The patient was referred to endocrine and general surgery. After the operation, both her dizziness and dysphagia improved. The patient's dysphagia was also due to an enlarged goiter.

Keywords: Difficulty swallowing, thyroid compression, ultrasonography

PP-037 / 39. Ulusal Gastroenteroloji Haftası
Kanlı ishal ile prezente olan obez crohn hastası, olgu sunumu

Mehmet Selim Mamiş[1], Savaş Cumali Efe[2], İdris Kırhan[1], Esat Cihan Karahancı[1]

[1]Harran Üniversitesi Tıp Fakültesi, İç Hastalıkları Anabilim Dalı, Şanlıurfa
[2]Harran Üniversitesi Tıp Fakültesi, Gastroenteroloji Anabilim Dalı, Şanlıurfa

Amaç: Crohn hastalığı (CH), etyopatognezi tam anlaşılamayan multifaktöriyel nedenler sonucunda gastrointestinal sistemin en sık terminal ileum kısmını tutan, ağızdan anüse kadar her yeri etkileyebilen kronik inflamatuar bir hastalıktır (1,2). Remisyondaki CH'larında %20-30 protein-enerji malnütrisyonu görülürken, akut CH atağı nedeniyle hastaneye yatan hastaların %60-85'inde malnütrisyon görülmektedir (3). CH'larda tutulan barsak lokalizasyonuna sekonder gelişen emilim bozukluğu sonucunda, klinik açıdan önemli birçok vitamin ve mineral eksikliği ile birlikte kilo kayıpları olmaktadır (4). Bu çalışmamızda kilo kaybının aksine, kanlı ishal ile seyreden morbid obez crohn hastasını sunmayı amaçladık.
Olgu: Diyabet, hipertansiyon tanılı 41 yaşındaki kadın hasta, yaklaşık 7 haftadır günde 15 civarı kanlı, mukuslu dışkılama, idrar yaparken ağrı, yanma, kaşıntı, eşlik eden karın ağrısı ve bulantı-kusma şikayetleri ile hastanemize başvurdu. Hastanın vücut ısısı:36.9 derece, nabzı:115/dk, tansiyonu:110/60 mmHg saptandı. Vücut kitle indeksi(VKİ:43 kg/m2) olan morbid obez hastanın fizik muayenesinde, karnın alt kadranında hafif hassasiyet ve rektal tuşede taze kırmızı kan dışında özellik saptanmadı. İdrar çıkışı olan hastanın laboratuvarında üre:147 mg/dL, kreatin:6.7 mg/dL, glomeruler filtrasyon hızı(eGFR):7 ml/dk, sodyum(Na):126 mEq/L, C-reaktif protein(CRP):44 mg/dL, lökosit sayısı(WBC):8.05 x10³/mm³ olup diğer laboratuvar değerleri tablo 1'de detaylı bir şekilde belirtilmiştir.

Anahtar Kelimeler: Kanlı ishal, obezite, Crohn hastalığı

Obese crohn patient presenting with bloody diarrhea, case report

Mehmet Selim Mamiş[1], Savaş Cumali Efe[2], İdris Kırhan[1], Esat Cihan Karahancı[1]

[1]Harran University Faculty of Medicine, Department of Internal Medicine, Şanlıurfa
[2]Harran University Faculty of Medicine, Department of Gastroenterology, Şanlıurfa

AİM: Crohn's disease (CH) is a chronic inflammatory disease that most commonly affects the terminal ileum of the gastrointestinal tract and can affect everything from the mouth to the anus as a result of multifactorial causes whose etiopathogenesis is not fully understood (1,2). While 20-30% protein-energy malnutrition is observed in CDs in remission, malnutrition is observed in 60-85% of patients hospitalized for acute CH attack (3). As a result of malabsorption secondary to the localization of the affected bowel in CDs, weight loss occurs with many clinically important vitamin and mineral deficiencies (4). In this study, we aimed to present a morbidly obese crohn's patient who presented with bloody diarrhea as opposed to weight loss.

Case: A 41-year-old female patient with a diagnosis of diabetes and hypertension was admitted to our hospital with the complaints of about 15 bloody, mucous stools per day for 7 weeks, pain during urination, burning, itching, accompanying abdominal pain and nausea-vomiting. The patient's body temperature: 36.9 degrees, pulse: 115 / min, blood pressure: 110/60 mmHg. Physical examination of the morbidly obese patient with a body mass index (BMI: 43 kg/m2) was unremarkable except mild tenderness in the lower abdomen and fresh red blood on the rectal touch. In the laboratory of the patient with urine output, urea: 147 mg/dL, creatinine: 6.7 mg/dL, glomerular filtration rate (eGFR): 7 ml/min, sodium (Na): 126 mEq/L, C-reactive protein (CRP): 44 mg/dL, leukocyte count(WBC):8.05 x10³/mm³ and other laboratory values are given in Table 1 in detail.

Keywords: bloody diarrhea, obesity, Crohn's disease

Tablo 1. Hastaneye başvurusundaki ilk laboratuvar sonuçları
Table 1. Initial laboratory results at admission to hospital

Hemogram, biyokimya ve hormon sonuçları				Kan gazı ve TİF sonucu	
Glukoz	360 mg/dl	**CRP**	44 mg/dl	**Kan gazı pH**	7.32
Bun (Üre)	147 mg/dl	**WBC**	8.05 10e3/uL	**Kan gazında HCO3-**	13 mmol/L
Kreatin	6.7 mg/dl	**HBG**	11.5 gr/dL	**Kan gazın pCO2**	32 mmHg
GFR (eGFR)	7 ml/dk	**PLT**	295 10e3/uL	**Kan gazındaki laktat**	3 mmol/L
Na+	126 mEq/L	**GGK**	Pozitif	**Lökositüri**	+3 lökositüri
K+	5.2 mEq/L	**HbA1C**	12.3	**Lökosit sayısı**	112 adet
Albumin	3.4 gr/dL	**c-peptid**	7 ug/mL	**Nitrit**	Pozitif
AST	17 U/L	**Viral seroloji**	Negatif	**Ketonüri**	Negatif
ALT	9 U/L	**TSH**	0.62 U/mL	**Proteinüri**	Negatif
ALP	78 U/L	**Serbest T3**	2.5 pg/mL	**Glukoz**	Netagif
Total bilirubin	0.7 mg/dl	**Serbest T4**	0.88 ug/mL		
Amilaz	20 U/L	**Çölyak antikorları**	Negatif		
Lipaz	23 U/L	**Gaita kültür**	Üreme yok		
Sedimantasyon	72 mm/saat	**İdrar kültür**	Üreme yok		

AST: Aspartat aminotransferaz, **ALT:** Alanin aminotransferaz, **GGT:** Gama glutamil transferaz, **ALP:** Alkalen fosfataz, **CPR:** c-reaktif protein.

HBG: Hemoglobin. **HBA1c:** Glikolize hemoglobin. **eGFR:** Glomeruler filtrasyon hızı. **TSH:** Tiroid stimülan hormon. **GGK:** Gaitada gizli kan

PP-038 / 39. Ulusal Gastroenteroloji Haftası
Saç dökülmesi ile başvuran primer biliyer kolanjit olgusu

Nurdan Uzuner[1], Betül Ersöz[1], Aykut Teymur[2], Murat Erkut[3], Ümit Çobanoğlu[4]

[1]Karadeniz Teknik Üniversitesi Tıp Fakültesi, İç Hastalıkları Ana Bilim Dalı, Trabzon
[2]Karadeniz Teknik Üniversitesi Tıp Fakültesi, Radyoloji Ana Bilim Dalı, Trabzon
[3]Karadeniz Teknik Üniversitesi Tıp Fakültesi, İç Hastalıkları Ana Bilim Dalı Gastroenteroloji Bölümü, Trabzon
[4]Karadeniz Teknik Üniversitesi Tıp Fakültesi, Patoloji Ana Bilim Dalı, Trabzon

Primer biliyer kolanjit (PBK) orta ve küçük boy intrahepatik safra kanallarının progresif hasarı ile seyreden yavaş seyirli, kronik bir otoimmun hastalıktır. Safra akımının bozulmasına bağlı kolestatik enzimlerde artış (GGT, ALP) görülür. Kaşıntı hepatobiliyer hastalığı düşündüren ilk ve en önemli semptomdur. Kesin tanı karaciğer biyopsisinde küçük ve orta boy safra yolu hasarının gösterilmesi ile konmaktadır.
Herhangi bir kronik hastalığı olmayan 35 yaşında kadın hasta, 5 senedir giderek artan saç dökülmesi şikayeti ile cildiye polikliniğine başvurdu. Biyokimyasal tetkiklerde ALT: 146 U/L, AST: 138 U/L olması üzerine ileri tetkik amacıyla gastroenteroloji polikliniğine yönlendirildi. Biyokimyasal tetkiklerde GGT: 228 U/L, ALP: 709 U/L idi. Bilirubinleri normal düzeylerdeydi. 6 aydan uzun süren karaciğer enzim yüksekliği ile yapılan tetkiklerde viral hepatit serolojisi nonreaktifti. AMA-M2 (+++) pozitif, LKM-1, SLA/LP, LC-1, ANA, ASMA, LKM, Sp100 ve gp210 negatifti. Üst abdomen difüzyon MRG'de karaciğerde portal ven çevresinde periportal halo işareti ve portal hilusta lenfadenopati görüldü (Resim 1). MR bulguları PBK' yi desteklemekteydi. PBK ön tanısı ile hastaya karaciğer biyopsisi yapıldı. Patoloji raporu: ''Portal alanların çoğunda eozinofil, lökosit ve plazma hücrelerinin eşlik ettiği orta şiddette iltihabi hücre infiltrasyonu ve yer yer interfaz hepatit bulguları görüldü (Resim 2). Lobüler parankimde hafif şiddette nekroinflamatuar aktivite mevcuttu (Resim 3). Kolestaz saptanmadı. Bulgular kronik karaciğer parankim hastalığı ile uyumlu olup otoimmün hepatit (OİH) açıdan destekler niteliktedir, klinik korelasyon önerilir.'' şeklindeydi. Ön planda PBK düşünülen hastaya ursodeoksikolik asit (UDKA) tedavisi başlandı. Tedaviden 1 ay sonra kontrole gelen hastanın biyokimya sonuçlarında ALT: 49 U/L, AST: 41 U/L, GGT: 90 U/L, ALP: 348 U/L olarak ölçüldü.

Anahtar Kelimeler: kaşıntı, primer biliyer kolanjit, sarılık

A case of primary biliary cholangitis presenting with hair loss

Nurdan Uzuner[1], Betül Ersöz[1], Aykut Teymur[2], Murat Erkut[3], Ümit Çobanoğlu[4]

[1]Department of Internal Diseases, Karadeniz Technical University Faculty of Medicine, Trabzon
[2]Radiology Department, Karadeniz Technical University Faculty of Medicine, Trabzon
[3]Department of Internal Diseases, Gastroenterology Department, Karadeniz Technical University Faculty of Medicine, Trabzon
[4]Department of Pathology, Karadeniz Technical University Faculty of Medicine, Trabzon

A 35-year-old female patient without any chronic disease was admitted to the dermatology outpatient clinic with the complaint of progressively increasing hair loss for 5 years. Since ALT: 146 U/L and AST: 138 U/L in biochemical tests, he was referred to the gastroenterology outpatient clinic for further examination. Biochemical tests revealed GGT: 228 U/L, ALP: 709 U/L. Viral hepatitis serology was nonreactive in the tests performed with liver enzyme elevations lasting longer than 6 months. AMA-M2 (+++) positive, LKM-1, SLA/LP, LC-1, ANA, ASMA, LKM, Sp100 and gp210 were negative. In the upper abdomen diffusion MRI, periportal halo sign around the portal vein in the liver and lymphadenopathy in the portal hilus were seen (Picture 1). MRI findings supported PBK. Liver biopsy was performed with the preliminary diagnosis of PBK. Pathology report: "Moderate inflammatory cell infiltration accompanied by eosinophils, leukocytes and plasma cells in most of the portal areas and occasionally interphase hepatitis findings were observed (Picture 2). There was mild necroinflammatory activity in the lobular parenchyma (Picture 3). Findings are compatible with chronic liver parenchymal disease and support autoimmune hepatitis (AIH), clinical correlation is recommended." Ursodeoxycholic acid (UDCA) treatment was started for the patient who was suspected to have PBK in the foreground. In the biochemistry results of the patient who came to the control one month after the treatment, ALT: 49 U/L, AST: 41 U/L, GGT: 90 U/L, ALP: 348 U/L

Keywords: pruritus, primary biliary cholangitis, jaundice

Resim 1.
Figure 1.

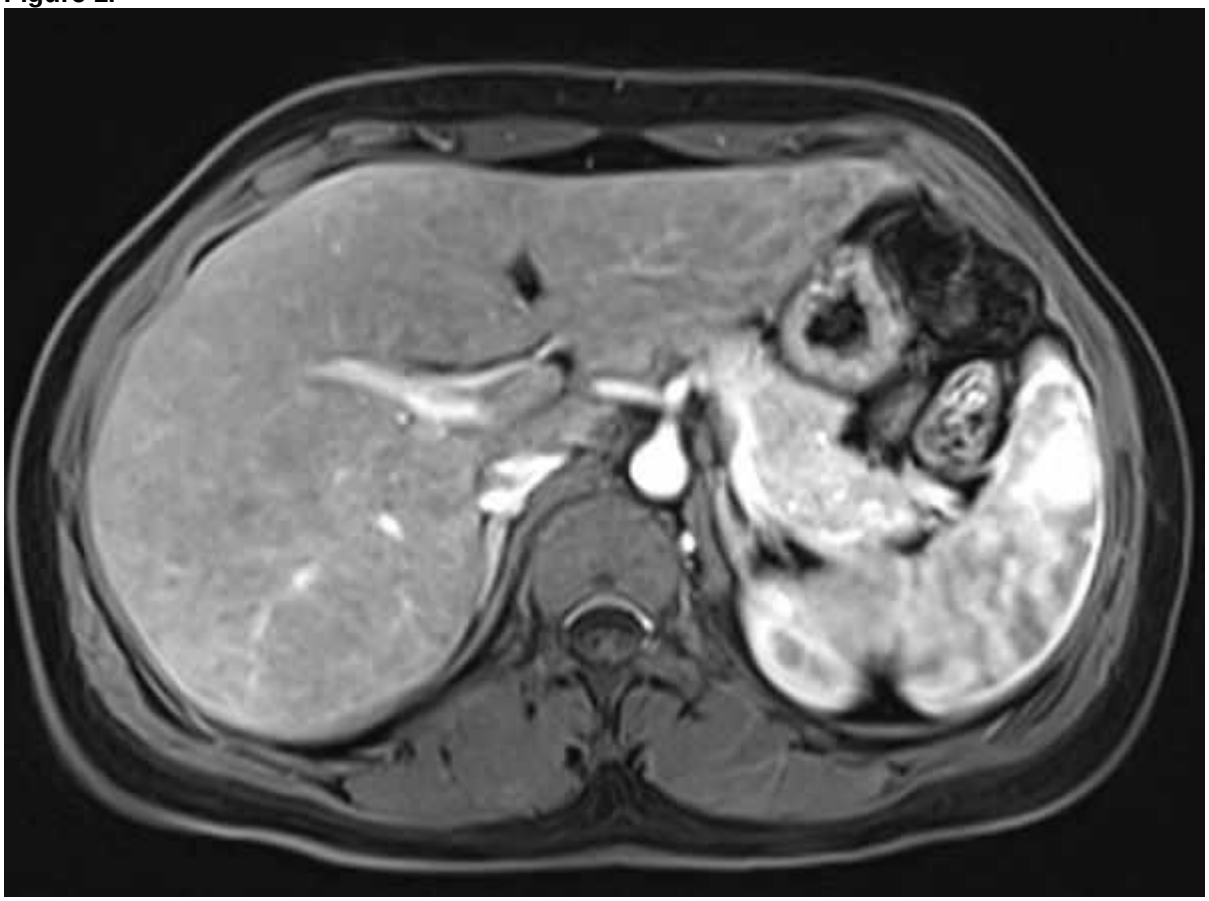

Kontrastlı üst abdomen difüzyon MRG'de arteryel fazda periportal halo işareti
Periportal halo sign in the arterial phase in contrast-enhanced upper abdomen diffusion MRI

Resim 2.
Figure 2.

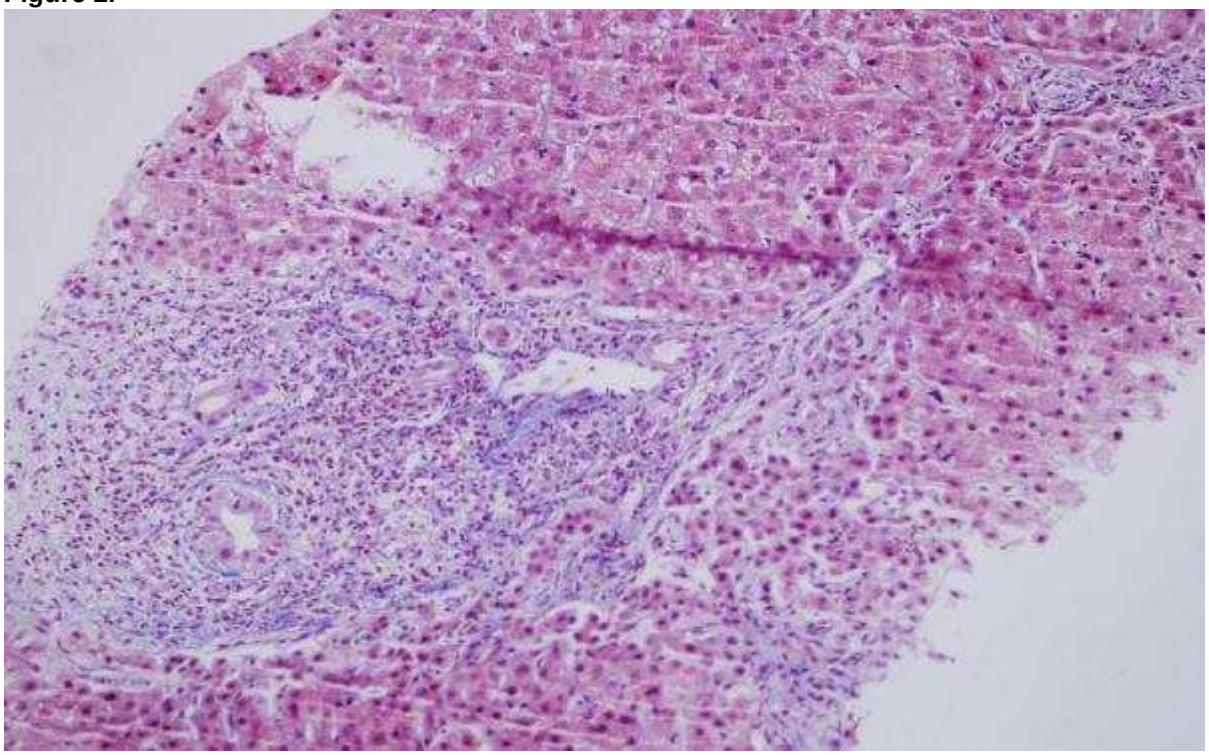

(Trikrom x100) Portal inflamasyon, interfaz hepatit, portal fibroz genişleme ve periportal bant gelişimi
(Trichrome x100) Portal inflammation, interphase hepatitis, portal fibrosis enlargement and periportal band development.

Resim 3.
Figure 3.

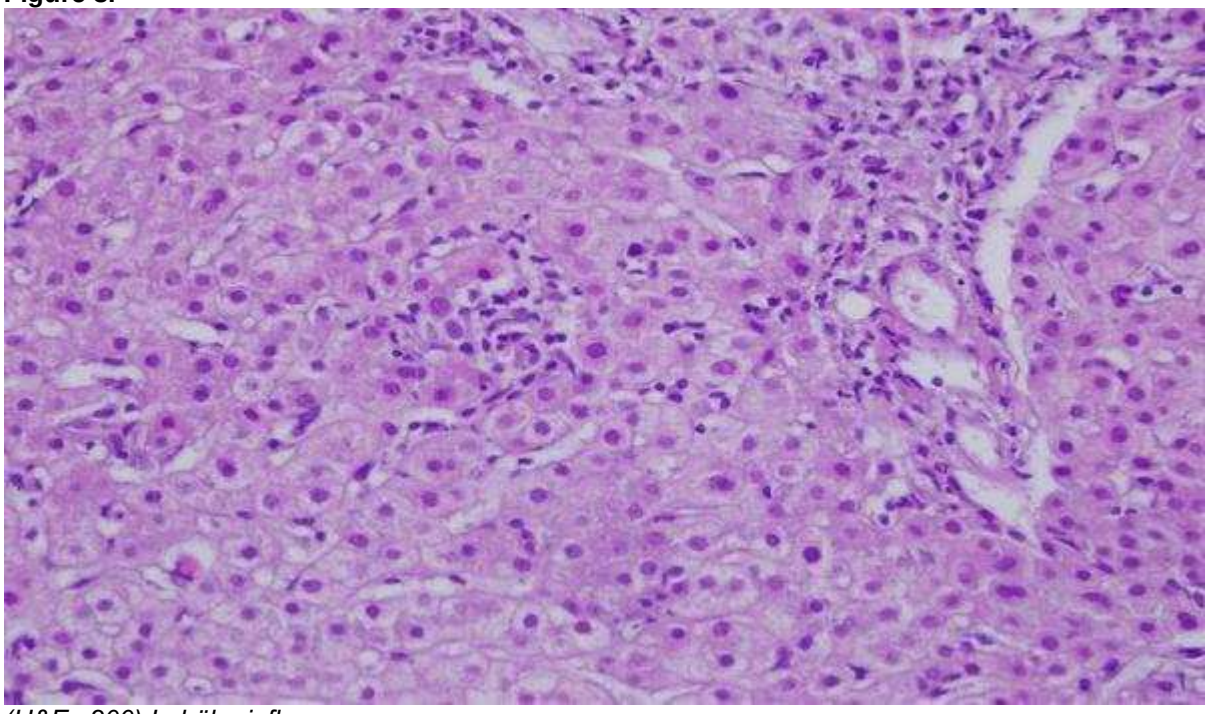

(H&E x200) Lobüler inflamasyon
(H&E x200) Lobular inflammation.

PP-039 / 39. Ulusal Gastroenteroloji Haftası
Sinsi ve intermittan gastrointestinal kanama nedeni – Dieulafoy lezyonu

İdris Kurt

Kastamonu Eğitim Ve Araştırma Hastanesi

Giriş: Dielafoy lezyonu kanaması masif, hayatı tehdit edebilecek ve tekrarlayan hemorajilere neden olan aberan, submukozal yerleşimli arteriyel kanamadır. Nerdeyse %75 vakada lezyon mide yerleşimlidir ve genelde gastroözofageal bileşkeden 6 cm uzaklıktaki alanda olma eğilimindedir. Gastrointestinal kanamalar arasında %1-2 oranında görünmektedir.

Vaka: 35 yaşında erkek hasta, bilinen Poliarteritis nodoza, gastroözofageal bileşke ülserinden kanama (2016 yılı) ve ponsta hemoraji hikayeleri (2019 yılı) zemininde hematemez ve melena ile interne edildi. Hemoglobini 11,5gr/dl'den 7.7gr/dl'ye kadar geriledi. İlk endoskopisinde mide hematom ile dolu olduğundan odak bulunamadı. Melenası devam eden, hemoglobin yavaş şekilde düşen hastanın ikinci endoskopisinde pangastrit ve bulbit dışında özellik izlenmedi. Yatışının 11. gününde masif melena ve hemodinami bozulması ile üçüncü endoskopisi yapıldı. Bakıda midede yine hematom mevcut iken, manevralar esnasında mide proksimali, küçük kurvatur üzerinde fışkırır tarzda kanayan damar yapısı belirdi (Dielafoy lezyonu)(resim 1). Adrenalin enjeksiyonu ve hemoklips ile kanama kontrol edildi (resim 2). 1 hafta sonraki kontrol endoskopisi şu şekilde idi(resim 3)

Tartışma: Dielafoy lezyonunda endoskopik tanı koyma oranı %70'lerdedir. Bunun nedeni lezyonun küçük olması, intermittant kanamaya neden olması, gastrik foldların arasında olması, yapışık pıhtının altında olabilmesindendir. Sadece %50-60 hasta aktif fışkıran veya sızan kanama ile başvururlar. Yapılan bir çalışmada %40 oranında ikinci ve daha fazla endoskopi işlemi gerekir. Sonuç olarak masif ve intermittant kanama ile başvuran hastalarda Dielafoy lezyonu akla gelmeli ve özellikle midenin proksimal kısımları taranmalıdır.

Anahtar Kelimeler: Dielafoy lezyonu, Kanama, Mide

An Insidious Cause of Intermittent Gastrointestinal Bleeding – Dieulafoy's Lesion

İdris Kurt

Kastamonu Research And Training Hospital

Introduction: Bleeding from a Dielafoy's lesion is massive, recurrent, life-threatening from an aberrant, submucosal artery. In almost 75% of cases, the lesion is located in the stomach and tends to be located about 6 cm from the gastroesophageal junction. It represents 1%-2% of all gastrointestinal bleeding.

Case: A 35-year-old male patient was hospitalized with hematemesis and melena with history of Polyarteritis nodosa, gastroesophageal junction ulcer bleeding episode(in2016) and pons hemorrhage (in 2019). His hemoglobin decreased from 11.5gr/dl to 7.7gr/dl. In the first endoscopy, no focus was found because of massive hematoma in the stomach. On the second endoscopy while, melena continued and hemoglobin slowly decreased, no features were observed except pangastritis and bulbitis. On the 11th day of his hospitalization,a third endoscopy was performed due to massive melena and hemodynamic deterioration. Beside hematoma in the stomach, a spurting vascular structure(Dielafoy's lesion) was detected at lesser curvature during maneuvers(picture1). Bleeding was controlled with adrenaline injection and hemoclips(picture2). The follow-up endoscopy after 1 week was as follows(picture3).

Discussion: The success rate of diagnosing Dielafoy's lesions is about 70%. This is because of small lesion size, intermittent bleeding, lesion located between folds, a lesion being under an adherent clot. Just 50%-60% of patients present with spurting or oozing bleeding.According to one study, a second or more endoscopy procedure is required in 40% of patients. In conclusion, Dielafoy's lesion should be considered in patients presenting with massive and intermittent bleeding, and particularly the proximal parts of the stomach should be scanned.

Keywords: Bleeding, Dieulafoy's lesion, Stomach

Resim 1.
Figure 1.

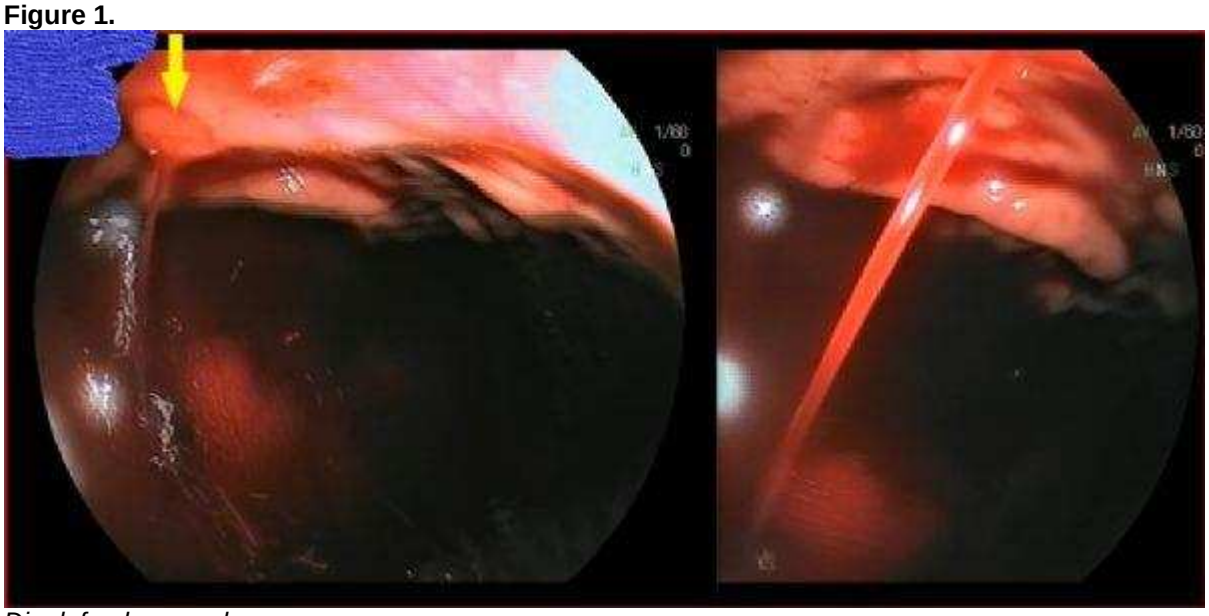

Dieulafoy lezyonu kanaması
Dieulafoy's lesion bleeding

Resim 2.
Figure 2.

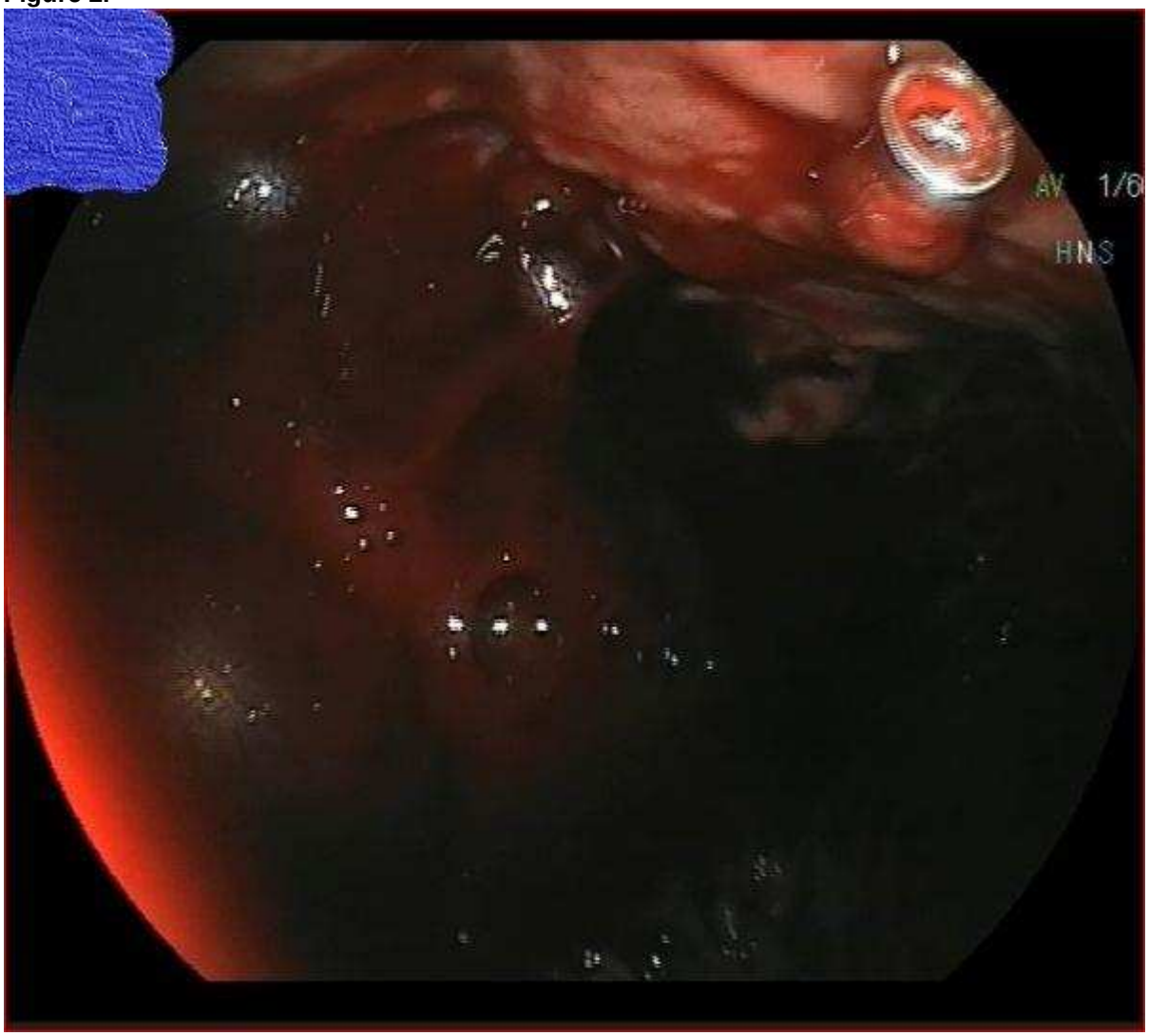

Hemoklips uygulanımı
Hemoclip applied

Resim 3.
Figure 3.

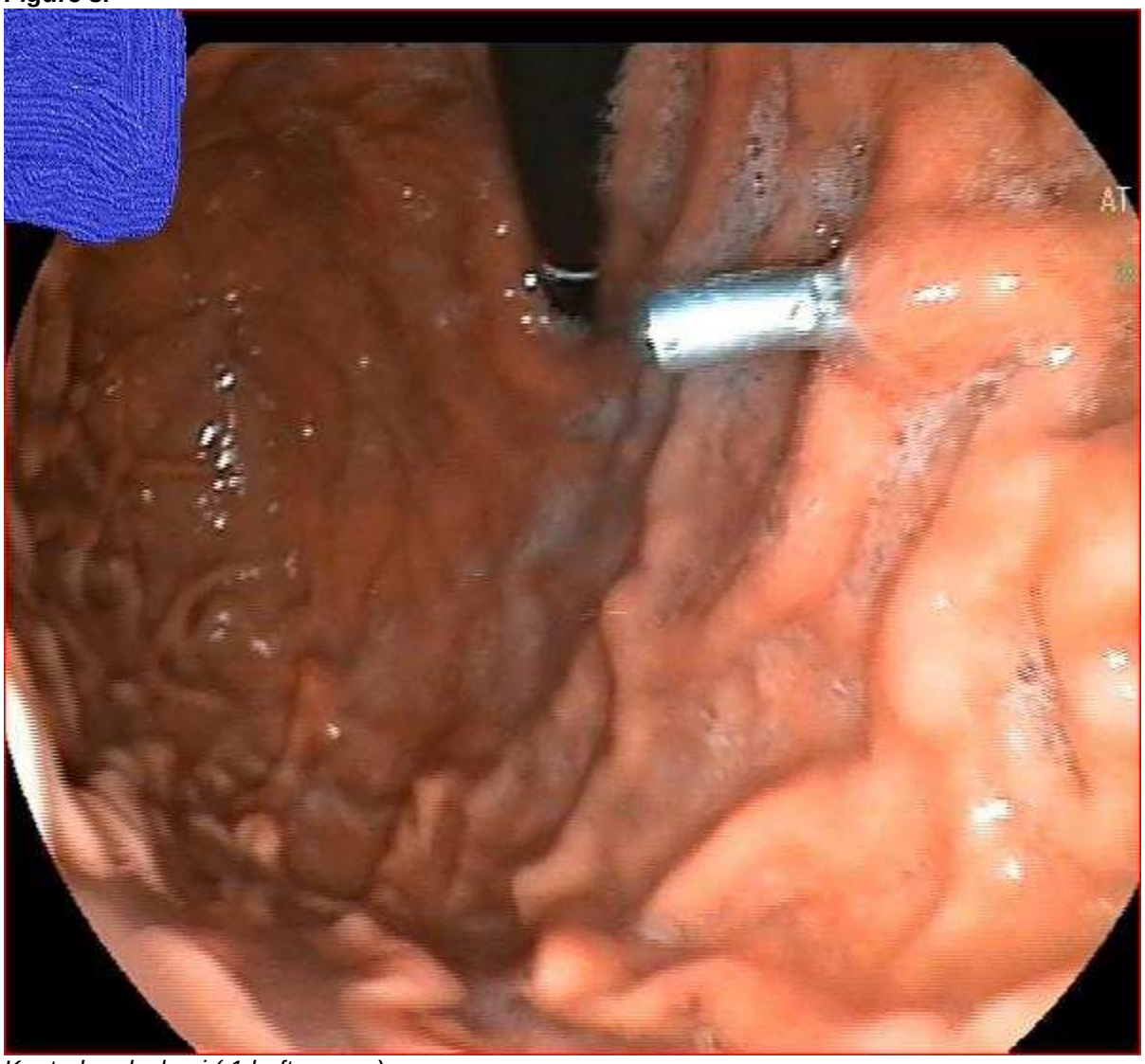

Kontrol endoskopi (1 hafta sonra)
Follow-up endoscopy (1 week later)

PP-040 / 39. Ulusal Gastroenteroloji Haftası
İleri yaşlarda gis kanamalarında akılda bulundurulması gereken bir neden

Mustafa Zanyar Akkuzu[1], Nazım Ekin[1], Berat Ebik[1], Ali Üzel[1], Ferhat Bacaksız[1], Vedat Tan[2]

[1]Diyarbakır gazi yaşargil eğitim araştırma hastanesi, Gastroenteroloji Bilim Dalı
[2]Diyarbakır gazi yaşargil eğitim araştırma hastanesi, İç Hastalıkları Bilim Dalı

Özefagus nekrozu, genellikle distal özefagusu etkileyen ve özefagus mukozasının yaygın siyah görünümü ile karakterize nadir bir sendromdur. Özefagus nekrozunun etyolojisi belirsiz olmakla birlikte iskemi ve mide çıkış obstrüksiyonu neden olabilir. Vaka bazlı yapılan çalışmalarda geniş spektrumlu antibiyotik kullanımı, enfeksiyonlar, mide volvulusu, paraözefageal herni, hiperglisemi, diyabetik ketoasidoz, kalp yetmezliği, altta yatan malignite ile ilişkilendirilmiştir. Akut özefagus nekrozu olan hastaların büyük çoğunluğu hematemez ve melena ile başvurur. Diğer semptomlar disfaji, epigastrik ağrı, göğüs ağrısı, taşikardi ve hipotansiyonu içerir. Laboratuvar bulguları akut özefagus nekrozuna özgü olmayıp altta yatan hastalığa bağlı olarak değişir.
Vakamız 82 Yaşında Kadın hasta olup DM, HT, KY, AF tanıları mevcuttu. Hastanın son dönemde ara sıra göğüs ağrısı olup bize hematemez ile başvurdu. Başvuru anında Hemoglobin: 7,3 mg/dl, TA: 90/60 mm Hg, ateş 36,8 C, SS: 22/dk, nabız: 112/dk idi. Endoskopide distal özefagusta nekroze alanlar ve özefagusta yaygın iskemik alanlar mevcuttu. Bu hastaların yönetiminde altta yatan komorbit hastalıkları kontrol edilmesi, yoğun antiasit tedavi, hemodinamik parametrelerin stabil tutulması ve beslenmenin idame ettirilebilmesi önemlidir. Sonuç olarak ileri yaşlarda hematemez ile başvuran komorbit hastalığı fazla olan hastalarda özofagusta iskemiye bağlı nekrotik ülserler gis kanamasının nedenleri arasındadır.

Anahtar Kelimeler: İleri yaş, Gis kanaması, Endoskopi

A reason to keep in mind in GI bleeding in advanced ages

Mustafa Zanyar Akkuzu[1], Nazım Ekin[1], Berat Ebik[1], Ali Üzel[1], Ferhat Bacaksız[1], Vedat Tan[2]

[1]Diyarbakir Gazi Yasargil Training and Research Hospital, Department of Gastroenterology
[2]Diyarbakir Gazi Yasargil Training and Research Hospital, Department of Internal medicine

Esophageal necrosis is a rare syndrome that usually affects the distal esophagus and is characterized by a diffuse black appearance of the esophageal mucosa. Although the etiology of esophageal necrosis is unclear, it may be caused by ischemia and gastric outlet obstruction. In case-based studies, the use of broad-spectrum antibiotics has been associated with infections, gastric volvulus, paraesophageal hernia, hyperglycemia, diabetic ketoacidosis, heart failure, and underlying malignancy. The majority of patients with acute esophageal necrosis present with hematemesis and melena. Other symptoms include dysphagia, epigastric pain, chest pain, tachycardia, and hypotension. Laboratory findings are not specific to acute esophageal necrosis and vary depending on the underlying disease. Our case was an 82-year-old female patient with diagnoses of DM, HT, HF, and AF. Recently, the patient had occasional chest pain and presented to us with hematemesis. Hemoglobin: 7.3 mg/dl, BP: 90/60 mm Hg, fever 36.8 C, SD: 22/min, pulse: 112/min at the time of admission. Endoscopy revealed necrotic areas in the distal esophagus and widespread ischemic areas in the esophagus. In the management of these patients, it is important to control the underlying comorbid diseases, intensive antacid therapy, stabilize hemodynamic parameters and maintain nutrition. As a result, necrotic ulcers due to ischemia in the esophagus are among the causes of gastrointestinal bleeding in patients who present with hematemesis and have excessive comorbid disease.

Keywords: Advanced age, Gis bleeding, Endoscopy

Endoskopi
Endoscopy

PP-041 / 39. Ulusal Gastroenteroloji Haftası

Mikroanjiopatik Hemolitik Anemi ve Diffüz Kemik Metastazına neden olan Taşlı Yüzük Hücreli Erken Evre Mide kanseri olgusu

Vedat Göral[1], Özcan Yıldız[2], Sıla Yılmaz Erözbek[3]

[1]Istanbul Medipol Üniversitesi, Gastroenteroloji Bölümü, Istanbul
[2]Medipol Üniversitesi, Medipol Mega Hastanesi Medikal Onkoloji Bölümü, Istanbul
[3]Medipol Üniversitesi, Medipol Mega Hastanesi Patoloji Bölümü, Istanbul

Mikroanjiyopatik hemolitik anemi (MAHA) nadir görülen bir paraneoplastik sendromdur ve tipik olarak genelde mide adenokarsinomuyla ilişkilidir. MAHA, ilk olarak 1962 yılında Brain ve arkadaşları tarafından tanımlanmıştır ve farklı hastalıklarda (trombotik trombositopenik purpura, hemolitik üremik sendrom, vaskülit ve kanserde paraneoplastik sendrom) ortaya çıkabilen, nadir bir hematolojik bozukluktur. MAHA, genelde mide metastazlı taşlı yüzük hücreli karsinomlu hastalarda ortaya çıkar ancak, meme ve akciğer karsinomunda da tanımlanmıştır. Kansere bağlı MAHA'nın patogenezi iyi anlaşılmamıştır.

Vaka: Mikroanjiyopatik hemolitik anemi ve kemik metastazı ile Medikal onkoloji bölümüne başvuran 67 yaşında bir erkek hastayı sunuyoruz. Sekiz yıl önce hasta, mesane kanseri tedavisi almıştı. MAHA etyolojisi için endoskopi planlanan hastaya, üst GİS endoskopisi yapıldı. Endoskopide; mide korpusunda 4-5 mm büyüklüğünde ortası oyuk, kenarları kalkık bir lezyon tespit edildi (Tip 0-IIC Paris sınıflaması/Japon sınıflaması). Lezyon, EMR (endoskopik mukozal diseksiyon) şeklinde çıkarıldı. Biyopsi, midede taşlı yüzük hücreli adenokarsinom olarak saptandı. Mide orijinli taşlı yüzük hücreli adenokarsinomun yaygın kemik metastazı ve MAHA tanısı konulan hastaya, medikal onkoloji tarafından Folinik asit + Fluorourasil + Oksaliplatin (Folfox) ve nivolumab bazlı polikemoterapi ile başarılı bir şekilde tedavi uygulandı.
Sonuç olarak; bir hastada mikroanjiopatik hemolitik anemi ve kemik metastazı varsa, çok erken evrede endoskopi yapılmalıdır. Bu olgu, kliniğimizdeki tanısı konmuş ilk mikroanjiopatik hemolitik anemi ve kemik metastazlı, erken evre taşlı hücreli mide karsinom olgusudur. MAHA, malignite ile eş zamanlı veya malignite tanısını takiben görülmekle birlikte, bazen paraneoplastik sendrom şeklinde malignitenin ilk bulgusu olarak da ortaya çıkabilir

Anahtar Kelimeler: Mikroanjiopatik Hemolitik Anemi, Diffüz Kemik Metastazı, Mide Taşlı Yüzük Hücreli Adenokarsinomu

Microangiopathic Hemolytic Anemia and Diffuse Bone Metastasis by Signet Ring Cell Adenocarcinoma of stomach

Vedat Göral[1], Özcan Yıldız[2], Sıla Yılmaz Erözbek[3]

[1]Medipol University, Medipol Mega Hospital, Department of Gastroenterology, Istanbul.
[2]Medipol University, Medipol Mega Hospital, Department of Medical Oncology, Istanbul.
[3]Medipol University, Medipol Mega Hospital, Department of Pathology, Istanbul.

Microangiopathic hemolytic anemia (MAHA) is a rare paraneoplastic syndrome and is typically associated with gastric adenocarcinoma. MAHA was first described in 1962 by Brain et al. and is an uncommon haematological disorder which can appear in different diseases (thrombotic thrombocytopenic purpura, haemolytic ureamic syndrome, vasculitis and paraneoplastic syndrome in cancer). MAHA occurs in patients with metastasized signet cell carcinoma of stomach but it's been described in breast and lung carcinoma. The pathogenesis of cancer-related MAHA is not well understood. We report a 67-year-old man who presented with microangiopathic hemolytic anemia and bone metastasis. Eight years ago the patient had bladder carcinoma. In the endoscopy, a lesion with a hollow in the middle and raised edges was detected in the stomach corpus (Type 0-IIC Paris classification/Japanese classification). Three biopsies were taken from the lesion as EMR (endoscopic mucosal dissection). Biopsy revealed adenocarcinoma in the stomach with signet ring cells. The patient was diagnosed with MAHA and diffuses bone metastasis of signet ring cell adenocarcinoma of gastric origin and was treated successfully with polichemotherapy based on Folinik asit + Fluorourasil + Oksaliplatin (Folfox) and nivolumab by medical oncologist. Therefore, if the patient has microangiopathic hemolytic anemia and bone metastasis, endoscopy should be done very early stage.

This is first case of microangiopathic hemolytic anemia and bone metastasized signet cell carcinoma of stomach in our clinic.

Keywords: Microangiopathic Hemolytic Anemia, Diffuse Bone Metastasis, Signet Ring Cell Adenocarcinoma of stomach

PP-042 / 39. Ulusal Gastroenteroloji Haftası
Prostat kanseri cerrahi tedavisinden 15 yıl sonra rektum invazyonu

Vedat Göral[1], Özcan Yıldız[2]

[1]Istanbul Medipol Üniversitesi, Gastroenteroloji Bölümü, Istanbul
[2]Medipol Üniversitesi, Medipol Mega Hastanesi Medikal Onkoloji Bölümü, Istanbul

Prostat kanseri, dünyada erkeklerde en sık teşhis edilen ikinci kanserdir. Genellikle tipik metastaz bölgeleri arasında, kemik, akciğer ve karaciğer bulunur. Gastrointestinal özellikle rektum tutulumlu prostat kanseri, literatürde az sayıda bildirilmiştir.
Bu olguda, 15 yıl önce prostat kanseri ameliyatı olmuş bir hastada yıllar sonra meydana gelen rektal invazyon tartışılmaktadır.

Vaka: İlaç tedavisine dirençli kabızlık şikayeti olan 80 yaşında erkek hasta gastroenteroloji polikliniğine başvurdu. Hastamızda, 15 yıl önce prostat kanseri ameliyatı öyküsü vardı. Kabızlık şikayetine yönelik diyet, ekzersiz ve ilaç tedavisine rağmen, asla düzelmeyen bir kabızlık şikayeti vardı. Kabızlığın etiyolojisini araştırmak için, hastamıza kolonoskopi yapıldı. Kolonoskopide, sigmoid kolon, inen, transvers, ascendan kolon ve caecum mukozası normal idi. Rektumda lümende daralma ve mukozada sertleşme ve kalınlaşma tespit edildi. Rektumdan altı biyopsi alındı. Biyopside; rektumda prostat adenokarsinom metastazı tespit edildi. MR incelemesinde; prostat operasyonu olduğu bilinen hastada, radial yayılımı 5 mm'ye kadar olan, anorektal bileşkedeki dentat çizgiye kadar uzanan, barsak lümenini daraltan, duvarları boyunca rektumu tamamen kaplayan ve üreteral invazyonu olan kitle lezyonu saptandı. PSMA Ga-PET/CT'de; rektuma uzun bir segment boyunca lümeni dolduran, solda seminal vezikül seviyesini infiltre eden ve mesane ile sınırları bulanık olan tümöral lezyonda patolojik olarak yoğun PSMA tutulumu gözlendi (prostat kanseri metastazı?). Hasta medikal onkoloji bölümüne sevk edildi ve tedaviye başlandı.
Bu olgu bizim için ilginç bir olguydu, çünkü, yıllar önce opere edilen prostat kanseri olgusunda, yıllar sonra rektum invazyonu ile karşılaştık. Kronik kabızlık şikayeti olan ve özellikle ileri yaştaki kişilerde, tedaviye refrakter kabızlık varsa, mutlaka kolonoskopi yapılmalıdır.

Anahtar Kelimeler: Prostat kanser, Rektum invazyonu, Kabızlık

Rectal invasion 15 years after prostate cancer surgery

Vedat Göral[1], Özcan Yıldız[2]

[1]Medipol University, Medipol Mega Hospital, Department of Gastroenterology, Istanbul.
[2]Medipol University, Medipol Mega Hospital, Department of Medical Oncology, Istanbul.

Prostate cancer is the second most diagnosed cancer worldwide in men. Usually typical sites for metastasis include bone, lung, and liver. Prostate cancer with gastrointestinal involvement, particularly rectal, has been rarely reported in the literature.

Case: Our patient (80 years old) had constipation refractory to drug therapy. He had a history of prostate cancer operation 15 years ago. He had no LHRH treatment. Colonoscopy was performed for the etiology of constipation. In the rectum, narrowing of the lumen and hard and thickening of the mucosa were detected. Six biopsies were taken from the rectum. In the biopsy, prostate adenocarcinoma metastasis was detected in the rectum. In abdominal MR examination; A mass lesion with ureteral invasion was detected in the patient who was known to have an operated prostate, whose radial extensions measuring up to 5 mm were observed, extending to the dentate line at the anorectal junction, which completely covers the rectum along its walls and narrows it almost completely. Contamination and a few millimetric lymph nodes are observed in the mesorectal fat plane. T8 vertebra, pathologically increased PSMA uptake is observed (metastasis?). PSA level was determined as 34.5 ng/ml (N:> 70 years, < 4.4 ng/ml).
This case was an interesting case for us. Years later, we encountered a case with rectal invasion of operated prostate cancer for the first time. The patient was referred to the medical oncology department. Treatment was started in medical oncology.

Keywords: Prostate cancer, Rectal invasion, Constipation

PP-043 / 39. Ulusal Gastroenteroloji Haftası
Bir olgu nedeniyle kollajenöz kolite yaklaşım

Halil Rakıcı

Recep Tayyip Erdoğan Üniversitesi Gastroenteroloji Bilim Dalı.Rize

Amaç: Kronik sulu diyarenin nadir görülen bir sebebi de mikroskobik kolittir. Kollajenöz kolit mikroskobik kolitin bir subtipidir. Bir olgu nedeniyle kollajenöz kolite yaklaşımı ele almayı amaçladık.

Gereç-Yöntem: Kronik sulu diyare nedeniyle tetkik edilen 73 yaşındaki bayan hastaya ayırıcı tanı sonucu kollajenöz kolit tanısı konulmuştur. Nadir görülen ilgi çekici olduğunu düşündüğümüz bu olgu nedeniyle kollajenöz koliti tüm yönleriyle özlü bir şekilde değerlendirmeyi amaçladık.

Bulgular: 73 yaşında kadın hasta bir yıldır devam eden günde 5-6 kez olan sulu diyare ile başvurdu. Rutin kan ve biyokimyasal tetkikler normaldi. Gaitada direkt bakı ve gaita kültürü normaldi. Amip antijeni ve c.difficile toksin A ve B negatifti.Tüm batın bilgisayarlı tomografi(BT)normaldi. Tam kolonoskopi ve üst endoskopi normaldi. Çölyak marker ları ve duodenal biyopsi normaldi. Kolondan alınan biyopsilerde çıkan kolondan alınan biyopside intraepitelyal az sayıda lenfosit ile 14-16 mikron çapında subepitelyal kollajen bant saptandı. (Resim1 ve 2)

Tartışma: Mikroskopik kolitin etyolojisi tam olarak bilinmemekle birlikte genetik yatkınlık olması, çevresel tetikleyicilerin varlığı, anormal immün cevap olması ve steroide iyi cevap vermesi otoimmün bir hastalık olduğunu düşündürmektedir. Kollajenöz kolit mikroskobik kolitin bir subtipidir. Klinik olarak hafif sulu diyareden dehidratasyona varan bulgular olabilir. Tam kolonoskopi genellikle normaldir. Tanı için kolondan biyopsi almak gerekir. Altı biyopsi alınması önerilir. İlişkili durumlar arasında romatoid artrit, hipotiroidizm ve hipertiroidizm, çölyak hastalığı ve diabetes mellitus bulunur

Sonuç: Kronik sulu diyarenin nadir görülen bir sebebi de mikroskobik kolittir. Kollajenöz kolit mikroskobik kolitin bir subtipidir. Otoimmün bir hastalık olduğu düşünülmekte ve steroid tedaviye iyi cevap vermektedir.

Anahtar Kelimeler: Mikroskopik kolit, kollajenöz kolit, kronik diyare

Approach to collagenous colitis due to a case

Halil Rakıcı

Recep Tayyip Erdogan University Gastroenterology Department.Rize

Aim: A rare cause of chronic watery diarrhea is microscopic colitis. Collagenous colitis is a subtype of microscopic colitis. We aimed to discuss the approach to collagenous colitis because of a case.

Material-Method: A 73-year-old female patient who was examined for chronic watery diarrhea was diagnosed with collagenous colitis as a result of the differential diagnosis.

Results: A 73-year-old female patient presented with watery diarrhea 5-6 times a day for one year. Routine blood and biochemical tests were normal. Stool direct examination and stool culture were normal. Amoeba antigen and c.difficile toxin A and B were negative. Computed tomography (CT) of the whole abdomen was normal. Complete colonoscopy and upper endoscopy were normal. Celiac markers and duodenal biopsy were normal. In the biopsy taken from the colon, a small number of intraepithelial lymphocytes and a subepithelial collagen band with a diameter of 14-16 microns were detected in the biopsy taken from the ascending colon. (Picture 1 and 2)

Discussion: Collagenous colitis is a subtype of microscopic colitis.Clinically, there may be findings ranging from mild watery diarrhea to dehydration. Full colonoscopy is usually normal. Colon biopsy is required for diagnosis. Six biopsies are recommended. Associated conditions include rheumatoid arthritis, hypothyroidism and hyperthyroidism, celiac disease, and diabetes mellitus

Conclusion: A rare cause of chronic watery diarrhea is microscopic colitis. Collagenous colitis is a subtype of microscopic colitis. It is thought to be an autoimmune disease and responds well to steroid therapy.

Keywords: Microscopic colitis, collagenous colitis, chronic diarrhea, diarrhea

---

Histopatolojik görünüm
Histopathological appearance

Resim1: Çıkan kolon biyopsisinde kollajen band görünümü

Picture1: Collagen band appearance in ascending colon biopsy

Resim 2:Transvers kolon biyopsisinde kollajen band görünümü

Picture2: Collagen band appearance in transverse colon biopsy

Histopatolojik görünüm
Histopathological appearance

Resim1: Çıkan kolon biyopsisinde kollajen band görünümü

Picture1: Collagen band appearance in ascending colon biopsy

Resim 2:Transvers kolon biyopsisinde kollajen band görünümü

Picture2: Collagen band appearance in transverse colon biopsy

resim 1 ve 2 bulgular bölümündedir

PP-044 /39. Ulusal Gastroenteroloji Haftası

Pfizer-BioNTech BNT162b2 mRNA COVID-19 Aşısının Ardından Gelişen Akut Pankreatit ve Ülseratif Kolit

Özgür Sirkeci[1], Altuğ Şenol[1], Ramazan Oğuz Yüceer[2]

[1]Süleyman Demirel Universitesi Tıp Fakültesi,Gastroenteroloji Bilim Dalı
[2]Süleyman Demirel Universitesi Tıp Fakültesi,Patoloji Anabilim Bilim Dalı, Isparta

Giriş: Son zamanlarda COVİD-19 aşısını takiben immün trombositopeni, miyokardit ve otoimmün hepatit gibi yan etkiler bildirilmiştir. Bu yan etkiler mRNA aşıları ve otoimmünite ilişkisine dikkat çekmektedir. Aynı hastada Pfizer-BioNTech BNT162b2 mRNA COVID-19'u takiben ülseratif kolit ve akut pankreatit vakasını sunuyoruz.

Olgu: 42 yaşında erkek hasta, 6 saattir devam eden epigastrik ağrı ve iki gün boyunca günde 4-6 kez kanlı dışkılama şikayeti ile acil servise başvurdu.Hasta acil Servise gelmeden dört gün önce Pfizer-BioNTech BNT162b2 mRNA COVID-19 Aşısı yapıldı. Bu aşıdan 4 gün sonra karın ağrısı ve ishal şikayeti başladı. Fizik muayenede epigastrik hassasiyet dışında özellik yoktu. Laboratuvar parametreleri non biliyer pankreatit ile uyumluydu. Kontrastlı bilgisayarlı tomografi, akut ödematöz pankreatit ile uyumlu bulgular gösterdi. Etiyolojiye yönelik araştırmalarda özellik saptanmadı Kolonoskopide anal uçtan sigmoid kolon mukozasının orta kısmına kadar hiperemik, ödemli ve fragildi Biyopsiler alındı ve aktif kolit olarak rapor edildi. Hasta öyküsü, görüntüleme ve kan testleri koledokolitiyazis, alkol, hipertrigliseridemi, hiperkalsemi, pankreatik divisum, pankreas kitlesi, otoimmün pankreatit gibi akut pankreatit nedenlerini ekarte etti ve bize aşıya bağlı immün reaksiyona bağlı akut pankreatit ve kolit düşündürdü. Pankreatit ve kolit hafif seyirli olup, hastanın karın ağrısı tedavinin 24. saatinden itibaren geriledi ve mesalazin tedavisi sonrası 7 gün içinde kanlı ishali geriledi.

Sonuç: Pankreatit ve/veya kolit gelişen hastalarda da COVİD-19 aşı öyküsünün sorgulanması gerektiğini düşünüyoruz, Biz burada son derece nadir bir vakayı bildirdik ve amacımız mRNA aşıları ile otoimmün reaksiyonlar arasındaki ilişkiyi daha iyi anlamak ve sağlık çalışanları arasında potansiyel yan etkiler konusunda farkındalık yaratmaktır.

Anahtar Kelimeler: COVID-19, mRNA aşısı, pankreatit, Kolit

Acute Pancreatitis and Ulcerative Colitis following the Pfizer-BioNTech BNT162b2 mRNA COVID-19 Vaccine

Özgür Sirkeci[1], Altuğ Şenol[1], Ramazan Oğuz Yüceer[2]

[1]Suleyman Demirel University Faculty of Medicine, Department of Gastroenterology, Isparta
[2]Suleyman Demirel University Faculty of Medicine, Department of Pathology, Isparta

Introduction: Recently, adverse effects such as immune thrombocytopenia, myocarditis and autoimmune hepatitis have been reported following the COVID-19 vaccine. These side effects draw attention to the relationship between mRNA vaccines and autoimmunity. We present a case of ulcerative colitis and acute pancreatitis following Pfizer-BioNTech BNT162b2 mRNA COVID-19 in the same patient.

Case: A 42-year-old male patient presented to the emergency department with epigastric pain and blood stools. Four days before the patient came to the emergency room, Pfizer-BioNTech BNT162b2 mRNA COVID-19 Vaccine was administered. Abdominal pain and diarrhea started 4 days after this vaccine. Physical examination was unremarkable except for epigastric tenderness. Laboratory parameters were compatible with non-biliary pancreatitis. Tomography showed findings consistent with acute edematous pancreatitis. No features were found in the studies for the etiology. Hyperemic, edematous and fragile from the anal tip to the middle part of the sigmoid colon mucosa in colonoscopy. Biopsies were taken and reported as active colitis. Patient history, imaging and blood tests ruled out other acute pancreatitis causes, and made us think of acute pancreatitis and colitis due to vaccine-induced immune reaction. Pancreatitis and colitis had a mild course, and the patient's abdominal pain regressed from the 24th hour of treatment, and bloody diarrhea regressed within 7 days after mesalazine treatment.

Conclusion: We think that the COVID-19 vaccine history should also be questioned in patients who develop pancreatitis and/or colitis. We report an extremely rare case here and our aim is to better understand the relationship between mRNA vaccines and autoimmune reactions.

Keywords: COVID-19, mRNA vaccine, pancreatitis, colitis

Kontrastlı BT
Contrast Enhanced Tomography

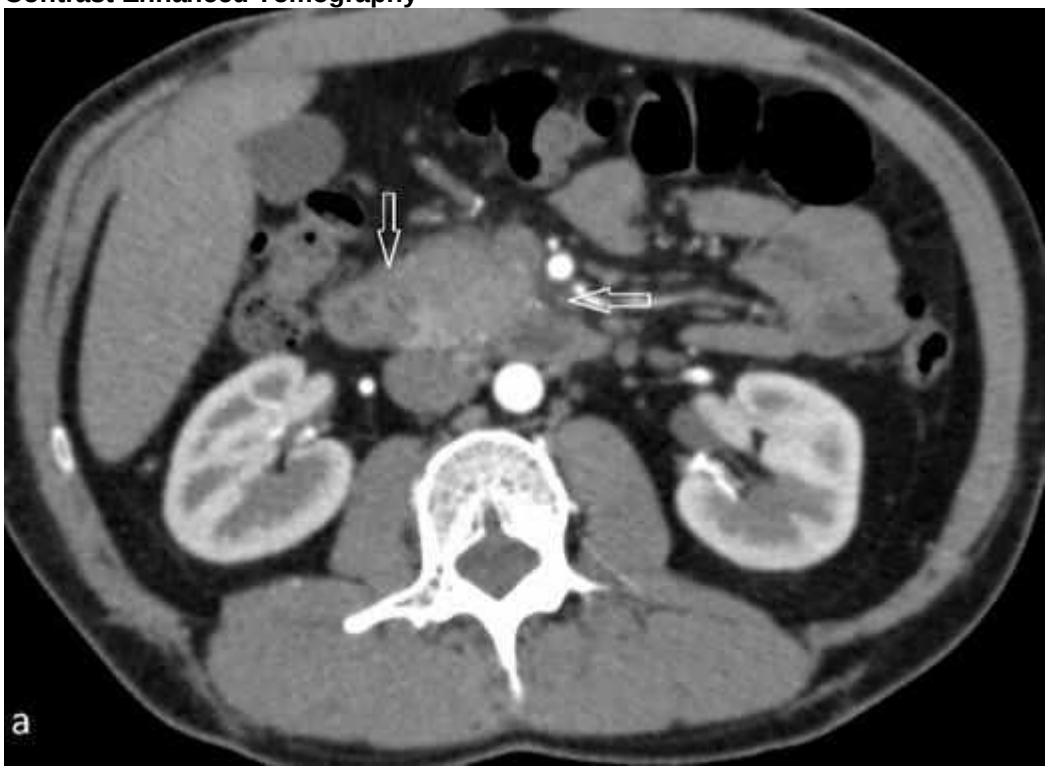

Kontrastlı BT'de pankreatit uyumlu görünüm
acute edematous pancreatitis

Patoloji
Pathology

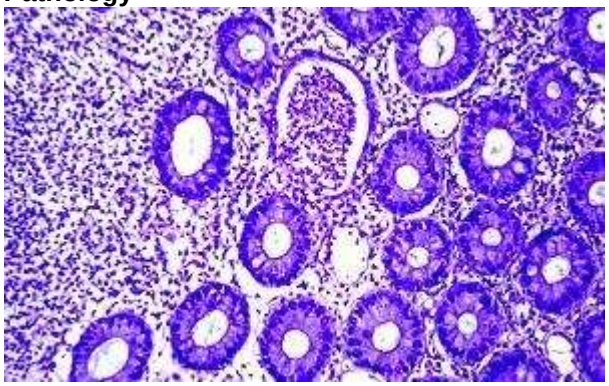

Aktif kolit
Active colitis

PP-045 / 39. Ulusal Gastroenteroloji Haftası
Wernicke ensefalopatisi tablosuna yol açan izole ince bağırsak kaynaklı crohn vakası

Memduh Sahin, Elif Güven Çetin, Kader Irak, Halil Şahin, Süleyman Yıldırım, Sami Çiftçi, Ebru Taş, Şule Poturoğlu

Başakşehir Çam ve Sakura Şehir Hastanesi,Gastroenteroloji Kliniği, İstanbul

43 yaşında kadın hasta. 2016 yılından beri sağ alt kadranda daha belirgin olmak üzere karın ağrısı şikayetlerinin yanı sıra aralıklı ishal ve kabızlığın olduğu klinik tablosu var. Günde 3 kez kansız dışkılaması mevcut. Yatışından 10 gün önce başlayan bulantı ve kusma ile karın ağrısı şikayeti ile hasta kliniğimize yatırılıyor. Bakılan Abdominal BT görüntülemesinde bağırsak ansları arasında yaygın distansiyon (Resim 1) tespit edilmiş. Bu nedenle ileus tablosu ile hasta izlendi. Gelişinde CRP değeri 340 olan hasta orali kapalı olarak izlendi.. Takibinde yürümekte zorlanması ve uykuya eğilimi gelişen hastanın yapılan kranial tomografi ve klinik nulguları Wernicke ensefalopatisi ile uyumlu geldiği için intravenöz Thiamin tedavisine başlandı. Yatışı sırasında yapılan Abdominal MR görüntülemesinde subhepatik ve perisplenik alanda 2 adet sıvı abse görünümü ve intestinal segmentlerde enteroenterik fistül oluşumları izlendi (Resim 2). İnce bağırsak kesimleri ile sigmoid kolon arasinda adezyon bu nedenle dilate bir sigmoid kolon oluştuğu gözlendi. Karın ağrısı azalınca kolonoskopisi yapılan hastada terminal ileumda ileoçeekal valvden 25 cm daha proksimalde muhtemel ülsere bağlı ileal darlık izlendi. Genel cerrahi tarafından değerlendirilen hastaya perihepatik abseye yönelik drenaj takıldı. 5 günlük Thiamin tedavisi sonrası hastanın hareket kabiliyetinde belirgin düzelme izlendi. Tiamin eksikliğinin incebağırsak tutulumuna bağlı olabileceği düşünüldü.

Anahtar Kelimeler: Wernicke Ensefalopatisi, Crohn, İleus

Wernicke ensefalopatisi tablosuna yol açan izole ince bağırsak kaynaklı crohn vakası

Memduh Sahin, Elif Güven Çetin, Kader Irak, Halil Şahin, Süleyman Yıldırım, Sami Çiftçi, Ebru Taş, Şule Poturoğlu

Basaksehir Cam and Sakura City Hospital, Gastroenterology Department,Istanbul

43-year-old female patient. Since 2016, he has a clinical picture of intermittent diarrhea and constipation, as well as abdominal pain complaints, which are more prominent in the right lower quadrant. He has bloodless stools 3 times a day. The patient is admitted to our clinic with complaints of nausea and vomiting and abdominal pain that started 10 days before his admission. Widespread distension between the intestinal loops (Picture 1) was detected in the abdominal CT imaging. Therefore, the patient was followed up with ileus. The patient, whose CRP value was 340, was followed up with a closed oral cavity. He had difficulty in walking and had a tendency to sleep in the follow-up. Since cranial tomography and clinical findings were compatible with Wernicke's encephalopathy, intravenous Thiamine treatment was started. Abdominal MR imaging performed during his hospitalization revealed 2 fluid abscesses in the subhepatic and perisplenic areas and enteroenteric fistula formations in the intestinal segments (Figure 2). A dilated sigmoid colon was observed due to adhesion between the small intestine segments and the sigmoid colon. When the abdominal pain subsided, the patient underwent colonoscopy. A possible ulcer-related ileal stenosis was observed in the terminal ileum, 25 cm more proximal to the ileoceecal valve. The patient was evaluated by general surgery and drainage for the perihepatic abscess was inserted. After 5 days of Thiamin treatment, a significant improvement was observed in the patient's mobility. It was thought that thiamine deficiency may be related to small intestine involvement.

Keywords: Wernicke's Encephalopathy, Crohn's, Ileus

poster
poster

Wernicke ensefalopatisi tablosuna yol açan izole ince bağırsak kaynaklı crohn vakası

Memduh Şahin
Çam ve Sakura Şehir Hastanesi

Giriş ve Amaç: İzole ince bağırsak kaynaklı Crohn Hastalığı ile ilgili olgu sunumu yaparak Wernicke ensefalopatisinin bu vakalarda görülebileceğine dikkat çekmek

Başvuru: 43 yaşında kadın hasta, 2016 yılından beri sağ alt kadranda daha belirgin olmak üzere karın ağrısı şikayetlerinin varı sıra aralıklı ishal ve kabizlığın olduğu klinik tablosu vardı. Günde 3 kez kansız diyaliamsız mevcuttu. Yaşlıyadan 10 gün önce başlayan bulantı ve kusma ile karın ağrısı şikayeti ile hastaneye yatırıldı. Çekilen Abdominal BT görüntülemesinde bağırsak ardları arasında yaygın distansiyon tespit edilmişti. Bu nedenle ileus tabloşu ile hastaneye

Resim 1: Dilate Sigmoid Kolon

Klinik takip: Gelişinde CRP değeri 340 olan hasta acili kapalı olarak izlendi. Tablosunda yürümekte zorlanması ve uykuya eğilimi gelişen hastanın yapılan kranial tomografi ve klinik muğulları Wernicke ensefalopatisi ile uyumlu geldiği için intravenöz Thiamin tedavisine başlandı. Yatışı sırasında yapılan Abdominal MR görüntülemesinde subhepatik ve perisplenik alanda 2 adet sıvı abse görülmüş ortaya çıktığı ve intestinal segmentlerde enteroenterik fistül oluşumları izlendi. İnce bağırsak kesitlerinin sigmoid kolona yapıştığı ve bu nedenle geniş bir sigmoid kolon olduğu belirtildi. Karın ağrısı azalınca kolonoskopisi yapılan hastada terminal ileoçekal valvden 25 cm daha proksimalde muhtemel ülkere bağlı fest darlık izlendi. Genel cerrahi tarafından değerlendirilen hastaya perihepatik abseye yönelik drenaj takıldı. 5 günlük Thiamin tedavisi sonrası hastanın hareket kabiliyetinde belirgin düzelme izlendi.

Sonuç:Fistülizan ve ileus ile giden Crohn vakalarında nörolojik sonuçlar gelişiğinde Wernicke Ensefalopatisine yönelik tedavi dramatik düzelme sağlayabilir

Resim 1
Picture 1

Abdominal Tomografide görülen yaygın kolonik distansiyon
Widespread colonic distension seen on abdominal CT

Resim 2
Picture 2

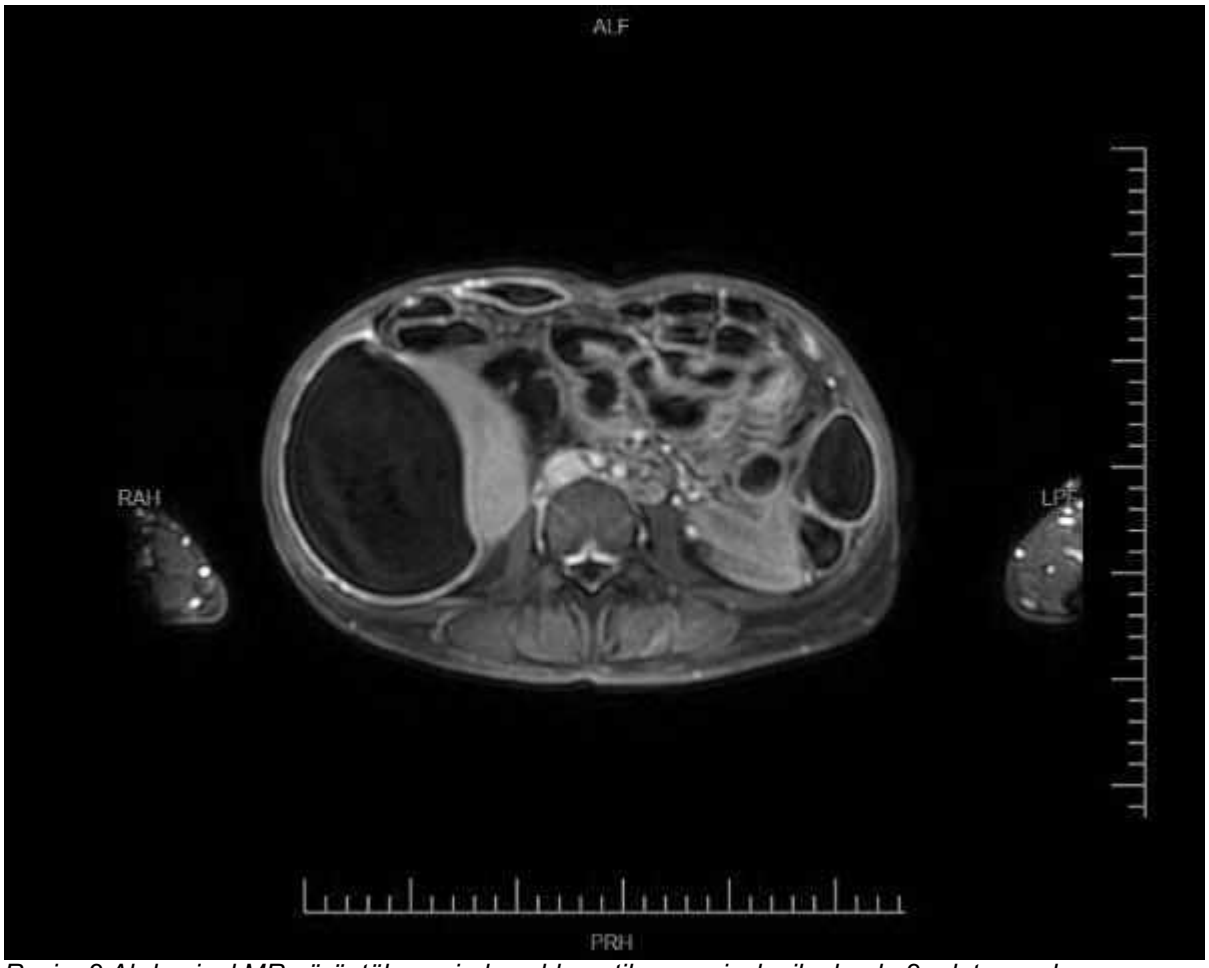

Resim 2:Abdominal MR görüntülemesinde subhepatik ve perisplenik alanda 2 adet sıvı abse görünümü
Picture 2: Abdominal MR imaging shows 2 fluid abscesses in the subhepatic and perisplenic areas

PP-046 / 39. Ulusal Gastroenteroloji Haftası
Akut Pankreatit'de Kolesistektominin Pankreatit Atakları Üzerine Etkisi

Günel Musayeva, Gülseren Seven, Elmas Biberci Keskin, Ali Tüzün İnce, Hakan Şentürk

Bezmialem Vakıf Üniversitesi Tıp Fakültesi, İç Hastalıkları Ana Bilim Dalı, Gastroenteroloji Bilim Dalı, İstanbul

Amaç: Çalışmamızda pankreatit rekkürensini önlemede Kolesistektominin (KS) etkisinin değerlendirilmesi amaçlanmıştır.

Yöntem: Bezmialem Vakıf Üniversitesi Gastroentroloji Kliniğinde Akut Pankreatit tanısı ile takip edilen 18 yaş üstü hastalar retrospektif olarak incelenmiş, biliyer ve idiyopatik hastalar analize dahil edilmiştir. Hastalar biliyer ve idiyopatik gruplara ayrılarak, KS öyküsüne göre atak sıklıkları değerlendirilmiştir.

Bulgular: Çalışmaya 500 hasta dahil edildi (300 hasta akut biliyer pankreatit (ABP), 200 hasta idiyopatik akut pankreatit (İAP)). Hastalar 3 gruba ayrıldı; ilk pankreatit atağını KS sonrası geçirenler, ilk atakta safra kesesi in situ olup sonrasında KS geçirenler ve ilk atakta safra kesesi in situ olup KS geçirmeyenler. ABP grubunda, ilk pankreatit atağını KS sonrası geçirenlerde atak sıklığının diğer iki gruptan daha yüksek olduğu görüldü ($p = 0.018$). İdiyopatik grupta gruplar arasında atak sıklığı açısından anlamlı fark görülmedi ($p = 0.999$). İlk atak sırasında safra kesesi in situ olan hastalar KS öyküsüne göre karşılaştırıldığında KS olanlar ve olmayanlar arasında hem biliyer hem de idiyopatik grupta atak sıklığında anlamlı bir fark görülmemiştir ($p>0.05$). Hastalar KS öykülerine ilaveten ERCP yapılma durumlarına göre de farklı gruplarda karşılaştırılmıştır. ABP'li grupta ERCP yapılması ilk pankreatit atağı sonrasında KS yapılan grupta atak sayısını azaltırken ($p = 0.008$), diğer iki grupta anlamlı bulunmadı. İAP'li hastalarda ise ERCP yapılması grupların hiçbirinde atak sayısını azaltmadığı görüldü.

Sonuç: ABP'te ilk pankreatit atağını KS sonrası geçiren hastalarda atak rekürensi yüksek iken, safra kesesi in situ olanlarda atak sonrası KS'nin tek başına yararlı olmadığı, ERCP ile birlikte riski azalttığı bulundu. İAP'li hastalarda ise KS ve ERCP'nin atak rekürensini azaltmada etkili olmadığı bulundu.

Anahtar Kelimeler: Akut biliyer pankreatit, endoskopik retrograd kolanjio pankreatografi, kolesistektomi, rekürens

Effect Of Cholecystectomy On Pancreatit Attacks İn Acute Pancreatit

Günel Musayeva, Gülseren Seven, Elmas Biberci Keskin, Ali Tüzün İnce, Hakan Şentürk

Bezmialem Vakif University, İnternal Medicine, Gastroenterology, İstanbul, Turkey

Aim: In our study, it was aimed to evaluate the effect of Cholecystectomy (CS) in preventing pancreatitis recurrence.

Method: Patients over the age of 18 who were followed up with the diagnosis of Acute Pancreatitis in the Gastroenterology Clinic were retrospectively examined, biliary and idiopathic patients were included in the analysis. Patients were divided into biliary and idiopathic groups, and the frequency of attacks was evaluated according to the history of CS.

Results: 500 patients were included in the study The patients were divided into 3 different groups; those who had their first pancreatitis attack after CS, those who had their gallbladder in situ in the first attack and CS after attack, those who had their gallbladder in situ in the first attack but did not have CS. In the ABP group, the frequency of attacks was higher in those who had their first pancreatitis attack after CS ($p=0.018$). In the idiopathic group, there was no significant difference between the groups in terms of attack frequency ($p=0.999$). When patients with in situ gallbladder during the first attack were compared according to their CS history, no significant difference was found in the frequency of attacks in both the biliary and idiopathic groups between those with and without CS ($p>0.05$).

Conclusion: In ABP, while the recurrence of attacks was high in patients who had their first pancreatitis attack after CS, it was found that CS alone was not beneficial in patients with gallbladder in situ and is decreased the risk with ERCP.

Keywords: Acute biliary pancreatitis, endoscopic retrograde cholangiopancreatography, cholecystectomyrelapse, recurrence

PP-047 / 10. Gastroenteroloji Cerrahi Kongresi

Kasık Fıtığı Tamirinde Kullanılan Lichtenstein ve TEP Yöntemlerinde,Genitofemoral Sinir Motor Fonksiyonunun Elektrofizyolojik Yöntemle Karşılaştırılması

Hakan Yırgın[1], Deniz Güzey[2], Murat Çabalar[3], Vildan Yayla[3]

[1]İstanbul Kanuni Sultan Süleyman Eğitim ve Araştırma Hastanesi Genel Cerrahi Kliniği
[2]Istanbul Bakırköy Dr.Sadi Konuk Eğitim ve Araştırma Hastanesi Genel Cerrahi Kliniği
[3]Bakırköy Dr.Sadi Konuk Eğitim ve Araştırma Hastanesi Nöroloji Kliniği

Amaç: Kasık fıtığı tedavisinde sıklıkla Lichteinstein ve total ekstraperitoneal (TEP) tamir yöntemleri kullanılır.Genitofemoral sinir(GFS) fıtığın yaptığı bası nedeniyle zedelenebileceği gibi cerrahi tamir sırasında da zedelenebilir.Bu nedenle hastalar kronik ağrıdan şikayet edebilir.Bu çalışmada,bu iki cerrahi tekniğin GFS üzerine etkisi elektrofizyolojik yöntemle karşılaştırıldı.

ereç-Yöntem:Çalışmaya fizik muayene ve ultrasonografi ile kasık fıtığı tanısı konan 46 erkek hasta alındı.Yaş,boy,kilo,hastalık süresi,ağrı ve mevcut hastalıkları kaydedildi.Preoperatif ve postoperatif dönemde,tüm hastaların elektrofizyolojik incelemeleri aynı hekim tarafından yapıldı. Kremaster refleksi(var/yok),GFS latans(ms) ve birleşik kas aksiyon potansiyel(BKAP) amplitüd(mV) değerleri kaydedildi.Kasık fıtığı tamiri,genel cerrahi kliniğinde aynı cerrahi ekip tarafından gerçekleştirildi.Operasyondan yaklaşık 1 ay sonra elektrofizyolojik inceleme tekrarlandı.

Bulgular: Hastaların yaş ortalaması 49,14±13,2 yıl (25-70 yıl) idi.Lichtenstein yöntemi 26 hastaya (Grup 1),TEP yöntemi 20 hastaya (Grup 2) uygulandı.İki grup arasında yaş,boy,kilo,hastalık süreleri ve diyabetes mellitus açısından istatistiksel fark yoktu(p>0,05).Grup 1 ‘de hasta taraf amplitüd değerlerinde preoperatif ve postoperatif dönemler arasında istatistiksel anlamlı farklılık saptanmadı(p>0,05). Grup 2 ‘de hasta taraf amplitüd değerlerinde preoperatif ve postoperatif dönemler arasında istatistiksel anlamlı farklılık saptandı(p< 0,05).Grup 1 ve 2’de preoperatif ve postoperatif dönemde hasta taraf GFS latans değerleri arasında anlamlı fark saptanmadı(p<0,05). Her iki grup arasında preoperatif ve postoperatif kremaster refleksi açısından anlamlı fark bulunmadı.(p>0,05)

Sonuç:Kasık fıtığında ağrı operasyona rağmen devam edebilmektedir.Bu çalışmada,iki farklı cerrahi yöntemin GFS üzerine etkisinin elektrofizyolojik yöntemle objektif olarak değerlendirilmesi yapıldı.Sinir fizyolojisine cerrahi yöntemlerin etkisini araştıran daha fazla hasta sayısına sahip randomize kontrollü çalışmalar; hasta şikayetleri odaklı cerrahi yöntem seçimine kanıt oluşturulabilir.

Anahtar Kelimeler: İnguinal herni, Genitofemoral sinir, Lichteinstein, TEP

Comparison of Genitofemoral Nerve Motor Function with Electrophysiological Method in Lichtenstein and TEP Methods Used in Inguinal Hernia Repair

Hakan Yırgın[1], Deniz Güzey[2], Murat Çabalar[3], Vildan Yayla[3]

[1]Istanbul Kanuni Sultan Süleyman Training and Research Hospital, General Surgery Clinic
[2]Istanbul Bakırköy Dr.Sadi Konuk Training and Research Hospital General Surgery Clinic
[3]Istanbul Bakırköy Dr.Sadi Konuk Training and Research Hospital Neurology Clinic

Aim: Lichteinstein and total extraperitoneal (TEP) repair methods are frequently used in the treatment of inguinal hernia. The genitofemoral nerve (GFS) may be injured due to the pressure of the hernia or during surgical repair. In this study, the effects of these two surgical techniques on GFS were compared with the electrophysiological method.

Material-Method : Forty-six male patients with inguinal hernia were included in the study. Cremaster reflex (yes/no), GFS latency (ms) and combined muscle action potential (CMAP) amplitude (mV) values were recorded in the preoperative and postoperative periods.

Results:The mean age of the patients was 49.14±13.2 years (25-70 years). The Lichtenstein method was applied to 26 patients (Group 1) and the TEP method was applied to 20 patients (Group 2). There was no statistically significant difference in patient side amplitude values between preoperative and postoperative periods in group 1, but it was in group 2. (p< 0.05).There was no significant difference

between the patient-side latency times in the preoperative and postoperative periods in groups 1 and 2 (p>0.05).There was no significant difference between the two groups in terms of preoperative and postoperative cremaster reflex (p>0.05).

Conclusion:In this study, the effect of two different surgical methods on GFS was evaluated objectively by electrophysiological method. Randomized controlled studies with a larger number of patients investigating the effect of surgical methods on nerve physiology; Evidence can be provided for the choice of surgical method focused on patient complaints.

Keywords: Inguinal hernia, Genitofemoral nerve, Lichteinstein, TEP

Hasta taraf amplitüd değerlerinin açık ve laparoskopik yöntemde; operasyon öncesi ve operasyon sonrası dönemde karşılaştırılması

	Grup 1	Grup 2
Preoperatif	0,08±0,13	0,08±0,21
Postoperatif	0,23±0,58	0,41±0,76
P	0,72	0,034

Grup 1;Lichteinstein op. Grup 2;TEP

Patient side amplitude values in open and laparoscopic methods; Comparison of preoperative and postoperative period

	Grup 1	Grup 2
Preoperative	0,08±0,13	0,08±0,21
Postoperative	0,23±0,58	0,41±0,76
P	0,72	0,034

Grup 1;Lichteinstein op. Grup 2;TEP

Hasta taraf latans değerlerinin açık ve laparoskopik yöntemde; operasyon öncesi ve operasyon sonrası dönemde karşılaştırılması

	Grup 1	Grup 2
Preoperatif	8,03±2,24	7,32±2,47
Postoperatif	8,75±3,16	8,11±2,86
P	0,348	0,356

Grup 1:Lichteinstein op. Grup 2:TEP

Patient side latency values in open and laparoscopic methods; Comparison of preoperative and postoperative period

	Grup 1	Grup2
Preoperative	8,03±2,24	7,32±2,47
Postoperative	8,75±3,16	8,11±2,86
P	0,348	0,356

Grup 1:Lichteinstein op. Grup 2:TEP

PP-048 / 39. Ulusal Gastroenteroloji Haftası
Dalakta Nadir Görülen Miyofibroblastik Tümör Olgusu

Mevlut Kiyak[1], Mehtap Üçer[1], Cemile Şentürk Demirtaş[1], Osman Serdal Çakmak[1], Mustafa Erhan Altunöz[1], Serkan İpek[1], Zehra Sibel Kahraman[2], Nurten Sever[2], Hürriyet Turgut[2]

[1]Sağlık Bilimleri Üniversitesi, Bakırköy Dr. Sadi Konuk Eğitim ve Araştırma Hastanesi, Gastroenteroloji Bilim Dalı, İstanbul
[2]Sağlık Bilimleri Üniversitesi, Bakırköy Dr. Sadi Konuk Eğitim ve Araştırma Hastanesi, Patoloji Bölümü, İstanbul

Giriş: İnflamatuar miyofibroblastik tümörler (İMT) genellikle genç yaşta görülen ve akciğerleri tutan mezenkimal kaynaklı bir tümördür. Akciğer dışı tutulumu nadir olarak görülür. Dalak tutulumu oldukça az olup literatürde yaklaşık 120 kadar vaka bildirilmiştir. Size histolojik olarak verifiye edilmiş, nadir görülen bir splenik İMT olgusunu sunuyoruz.

Vaka raporu: 27 yaşında erkek hasta 6 aydır devam eden erken doygunluk, iştahsızlık, kilo kaybı ve sol üst kadran ağrı şikayeti ile başvurdu. Hastadan alınan anamnezde herhangi bir ilaç, sigara, alkol kullanım öyküsü yoktu. Fizik muayenede batın görünümü normal, palpasyonda sol üst kadran hassasiyeti mevcut, perküsyonda ise traube kapalı olarak alındı. Diğer sistem muayeneleri doğaldı. İnflamatuar parametreler dahil bakılan laboratuvar testleri normal olarak görüldü. Abdominal BT'de dalağın üst polünde yaklaşık 7×5,5 cm boyutunda heterojen görünümde düzgün sınırlı lezyon raporlandı. Hastada splenektomi yapılmasına karar verildi (Resim 1). Lezyonun histolojisi İMT ile uyumlu olarak raporlandı (Resim 2).

Tartışma: Dalağın tümörleri genellikle metastatik olup; primer dalak tümörü oldukça nadir görülmektedir. İMT lokal nüks eğilimi olan, malign oluşumları taklit eden nadir görülen kitle lezyonlarıdır. Dalakta görülmeleri son derece nadirdir, insidansı tüm cerrahi ve otopsi serileri dahil yaklaşık %0,0007'dir. Histolojik olarak, plazma hücreleri ve lenfositlerden oluşan inflamatuar bir stromada iğsi hücrelerinin proliferasyonu ile karakterize edilir. Dalakta İMT bildirilen vakalarda cerrahi rezeksiyon önerilen tedavidir. Splenektomi sonrasında semptomların düzeldiği ve prognozun olumlu olduğu bildirilmiştir. Rezeke edilemeyen vakalarda steroidler, radyoterapi veya kemoterapi tedavi denenmiş olsa da; bu tedaviler için henüz bir konsensüs yoktur. Sunduğumuz ender görülen splenik İMT vakasının güncel tedavisinin cerrahi rezeksiyon olduğu akılda tutulmalıdır.

Anahtar Kelimeler: İnflamatuar miyofibroblastik tümör, Dalak, Cerrahi rezeksiyon

A Rare Case of Myofibroblastic Tumor in the Spleen

Mevlut Kiyak[1], Mehtap Üçer[1], Cemile Şentürk Demirtaş[1], Osman Serdal Çakmak[1], Mustafa Erhan Altunöz[1], Serkan İpek[1], Zehra Sibel Kahraman[2], Nurten Sever[2], Hürriyet Turgut[2]

[1]Health Sciences University, Bakırköy Dr. Sadi Konuk Training and Research Hospital, Department of Gastroenterology, Istanbul
[2]Health Sciences University, Bakırköy Dr. Sadi Konuk Training and Research Hospital, Department of Pathology, Istanbul

Introduction: Inflammatory myofibroblastic tumors (IMT) are tumors of mesenchymal origin, usually seen at young ages and involving the lungs. Extrapulmonary involvement is uncommon. The spleen involvement is very low in the literature. We present to you a rare case of splenic IMT.

Case: A 27-year-old male patient presented with complaints of early satiety, anorexia, weight loss and left upper quadrant pain for 6 months. There was no history of drug, smoking, or alcohol use in the patient's anamnesis. On physical examination, abdominal appearance was normal, left upper quadrant tenderness was present on palpation, and traube was closed on percussion. Laboratory tests, including inflammatory parameters, were found to be normal. On abdominal CT, a heterogeneous, well-defined lesion of approximately 7×5.5 cm was reported in the upper pole of the spleen. It was decided to perform splenectomy in the patient (Figure 1). The histology of the lesion was reported to be consistent with IMT (Figure 2).

Discussion: Tumors of the spleen are usually metastatic; primary spleen tumor is very rare. IMTs are rare mass lesions with a tendency to local recurrence and mimic malignant formations. Surgical resection is the recommended treatment. It has been reported that the symptoms improved after splenectomy and the prognosis was favorable. Although steroids, radiotherapy and chemotherapy have been tried in unresectable cases; there is no consensus yet for these treatments. It should be kept in mind that the current treatment of the rare case of splenic IMT we present is surgical resection.

Keywords: Inflammatory myofibroblastic tumor, Spleen, Surgical resection

Resim 1. Dalağın makroskopik görünümü
Figure 1. Macroscopic appearance of the spleen

Resim 2: Lezyonun histopatolojik incelemesi
Figure 2: Histopathological examination of the lesion

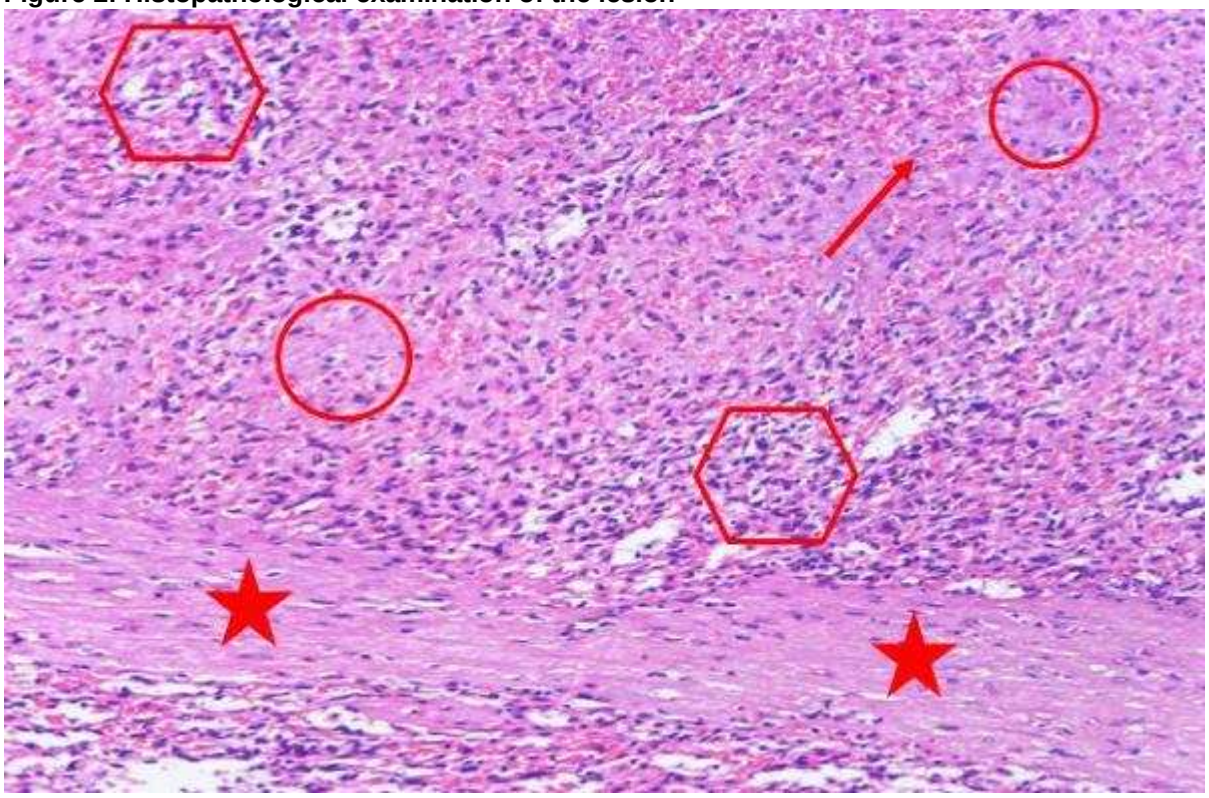

Yıldız: ince fibröz kapsül, Daire: fokal nekroz, Ok: iğsi hücreler, Altıgen: inflamatuar hücreler, konjesyon
Star: thin fibrous capsule, Circle: focal necrosis, Arrow: spindle cells, Hexagon: inflammatory cells, congestion

PP-049 / 39. Ulusal Gastroenteroloji Haftası

Kronik Hepatit B Hastalarında Antivirallerin Yan Etkilerinin Karşılaştırılması: Tek Merkez Deneyimi

Zeynep Gök Sargın, Ümüt Çelik, İbrahimhalil Düşünceli, Yücel Üstündağ

Zonguldak Bülent Ecevit Üniversitesi Tıp Fakültesi, Gastroenteroloji ve Hepatoloji Anabilim Dalı, Zonguldak, Türkiye

Giriş-Amaç: Entecavir (ETV), Tenofovir Disoproksil Fumarat (TDF) ve Tenofovir Alafenamid (TAF), Kronik Hepatit B'nin (KHB) tedavisi için onaylanmış yüksek güvenlik profilleri ve yüksek direnç bariyerleri nedeniyle önerilmektedir. Bu çalışmada, ETV, TDF ve TAF tedavisi alan KHB hastalarında böbrek fonksiyonlarının, kemik ve metabolik parametrelerin karşılaştırılarak değerlendirmesi amaçladı.

Method: Bu retrospektif kohort çalışmada Mart 2012 ile Mart 2022 arasında merkezimizde en az altı ay boyunca TDF (n = 256), ETV (n = 184) veya TAF (n = 129) ile tedavi edilen toplam 469 KHB hastası değerlendirildi.

Bulgular: ALT normalizasyonu, HBV DNA supresyonu ve HBs Ag serokonversiyonu açısından üç grup arasında anlamlı bir fark gözlenmedi (p = 0.15, p = 0.26, p = 0.72). Tedavi sonrası TDF, ETV ve TAF gruplarında GFR değerlerinde anlamlı azalma oldu (sırasıyla p<0.01, p=0.01, p=0.01). TDF'den TAF'a geçilen 77 hastada TAF tedavisi sonrası GFR değerlerinde anlamlı bir iyileşme gözlenmedi (p = 0.51). Ayrıca TDF, ETV ve TAF gruplarında kemik mineral yoğunluklarında anlamlı bir azalma gözlenmedi (sırasıyla p=0.24, p=0.41, p=0.95). Veriler altta yatan komorbiditeler için ayarlandığında metabolik parametrelerde (serum glukoz, lipid profili, kalsiyum ve fosfor seviyeleri, vb.) üç grup arasında anlamlı bir fark yoktu.

Sonuç: ETV, TDF ve TAF, KHB tedavisinde nispeten güvenli ve etkili antiviral ajanlardır.

Anahtar Kelimeler: Entecavir, Kronik Hepatit B, Tenofovir Alafenamid, Tenofovir Disoproksil Fumarat

Comparison of the Side Effects of Antivirals in Chronic Hepatitis B Patients: A Single-Center Experience

Zeynep Gök Sargın, Ümüt Çelik, İbrahimhalil Düşünceli, Yücel Üstündağ

Department of Gastroenterology and Hepatology, Zonguldak Bülent Ecevit University, Faculty of Medicine, Zonguldak, Turkey

Background and study Aim: Entecavir (ETV), Tenofovir Disoproxil Fumarate (TDF), and Tenofovir Alafenamide (TAF) have been approved for treating Chronic Hepatitis B (CHB) and recommended due to their high safety profile and high resistance barriers. This study aimed to evaluate the kidney functions, bone, and metabolic parameters in CHB patients receiving ETV, TDF, and TAF treatment.

Patients and Methods: In this retrospective cohort study, a total of 469 CHB patients who were treated with TDF (n = 256), ETV (n = 184), or TAF (n = 129) for at least six months between March 2012 and March 2022, were enrolled.

Results: No significant difference was observed between three groups regarding ALT normalization, HBV DNA suppression, and HBs Ag seroconversion (p = 0.15, p = 0.26, p = 0.72). After the treatment, there was a significant decrease in GFR values in the TDF, ETV, and TAF groups (p<0.01, p = 0.01, p = 0.01, respectively). No significant improvement was observed in the GFR values after TAF treatment in 77 patients who had switched from TDF to TAF (p = 0.51). Moreover, no significant decrease in bone mineral densities was observed in the TDF, ETV, and TAF groups (p = 0.24, p = 0.41, p = 0.95, respectively). There was no significant difference between the three groups in metabolic parameters (serum glucose, lipid profile, calcium and phosphorus levels, etc.) when the data were adjusted for underlying comorbidities.

Conclusions: ETV, TDF, and TAF are comparably safe and effective antiviral agents against CHB.

Keywords: Chronic Hepatitis B, Entecavir, Tenofovir Alafenamide, Tenofovir Disoproxil Fumarate

Figür 1
Figure 1

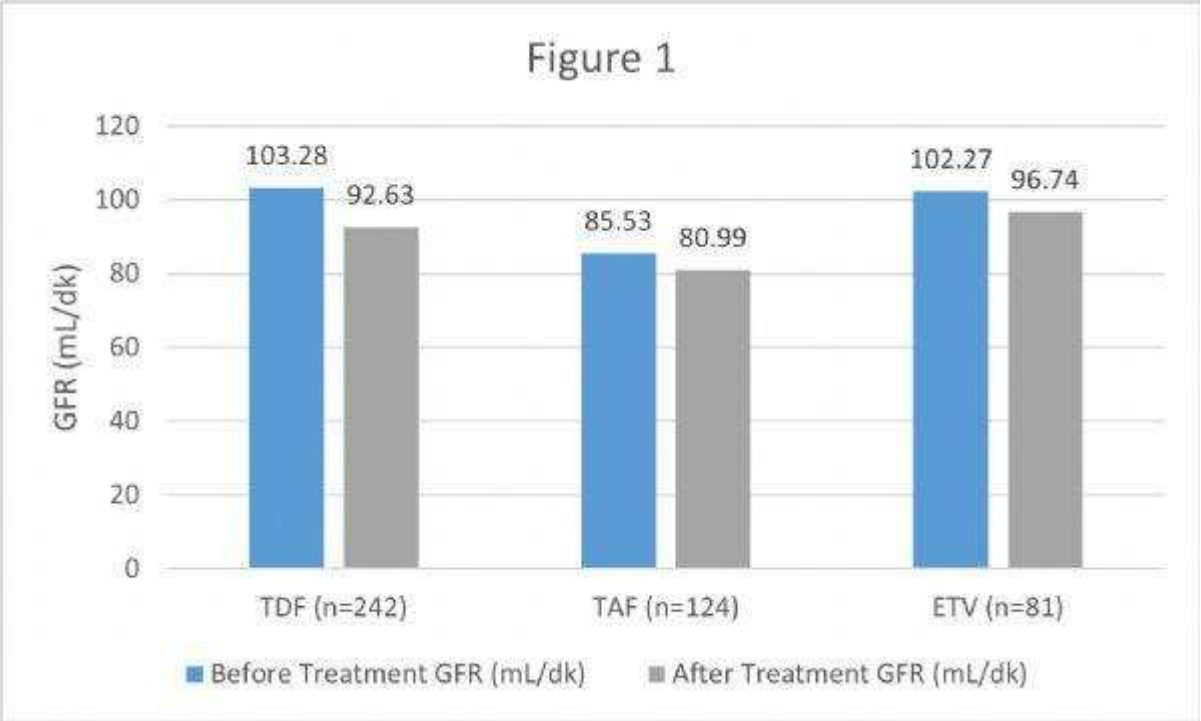

TDF, ETV ve TAF tedavisi ile GFR değişiklikleri
GFR alterations with TDF, ETV, and TAF treatment

Figür 2
Figure 2

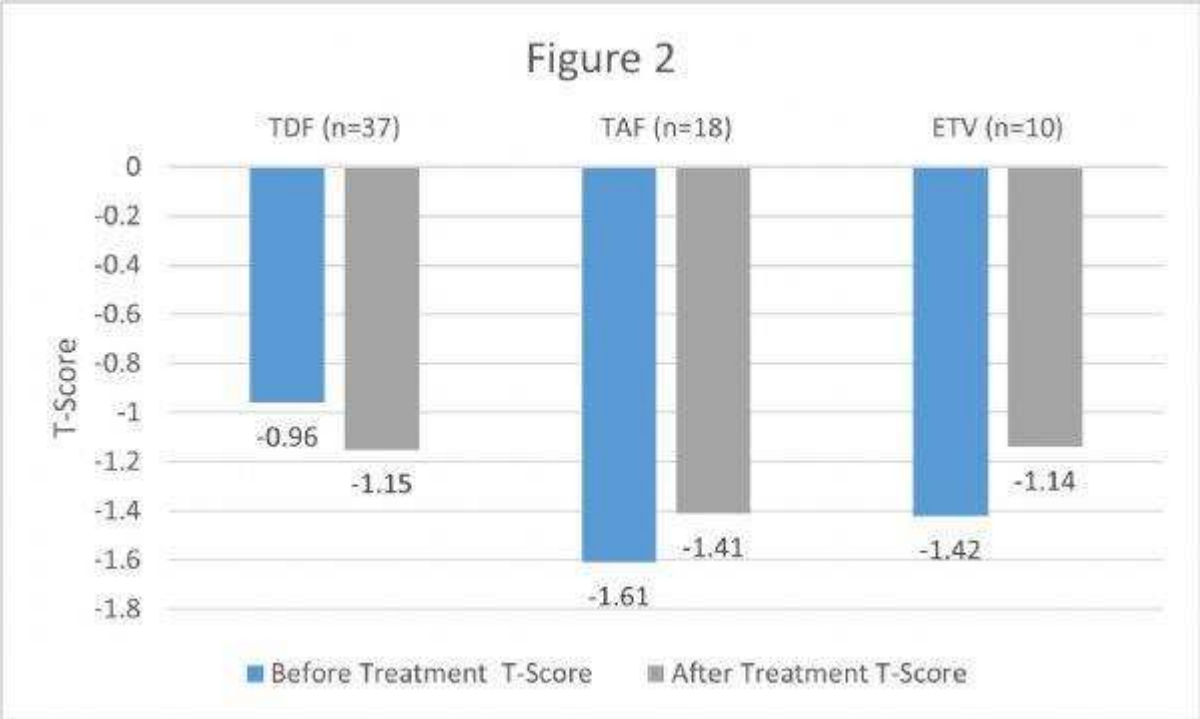

TDF, ETV ve TAF tedavisi ile kemik mineral yoğunluğu değişiklikleri.
Bone mineral density alterations with TDF, ETV, and TAF treatment.

Tablo 1
Table 1

		TDF (n=256)	ETV (n=84)	TAF (n=129)	p-value
Age, years median (IQR)		52 (42-62)	55 (44-63)	59 (48-65)	**<0.001**
Gender	Males, n (%)	133 (%52)	57 (%67.9)	79 (%61.2)	**0.02**
	Females, n (%)	123 (%48)	27 (%32.1)	50 (%38.8)	
Waist Circumference, cm median (IQR)		95 (85-103.5)	96.5 (89-103)	95 (85-105)	0.22
BMI, kg/m2 median (IQR)		27.7 (25.39-30.8)	27.76 (26.1-31.4)	27.2 (25-31.2)	0.44
Follow-Up time, months	mean±SD	71.8±36.1	84.6±47	30.6±11.2	**<0.001**
Comorbidities	DM, n (%)	35 (%13.7)	13 (%15.5)	36 (%27.9)	**0.02**
	Cirrhosis, n (%)	39 (%15.2)	16 (%19)	30 (%23.3)	0.15
	CKD, n (%)	13 (%5.1)	6 (%7.1)	24 (%18.6)	**<0.001**
Immunosuppressive therapy, n (%)		37 (%14.6)	12 (%14.3)	22 (%17.1)	0.78

Values are expressed as numbers (%), medians (interquartile ranges), or means (±standard deviations).
ETV: entecavir; TDF: tenofovir disoproxil fumarate; TAF: tenofovir alafenamide;
DM: Diabetes Mellitus; CKD: Chronic Kidney Disease, BMI: Body Mass Index, SD: Standard Deviation, IQR: interquartile range.
$p < 0.05$ is considered statistically significant

TDF, ETV ve TAF tedavi gruplarının temel demografik özellikleri
Baseline demographic characteristics of the TDF, ETV, and TAF treatment groups

Tablo 2
Table 2

	TDF			ETV			TAF		
	Pre-Treatment	Post-Treatment	p-value	Pre-Treatment	Post-Treatment	p-value	Pre-Treatment	Post-Treatment	p-value
AST	68.8±146.3	23±9.5	<0,001	96.8±217.6	19.8±5.7	<0,001	26.1±15	21.7±12.5	<0,001
ALT	92.5±199.4	23±17.3	<0,001	118.9±299.1	18.2±9.4	<0,001	28.5±31	20.4±15	<0,001
GGT	41±71.8	25.6±33.3	<0,001	60.9±59.2	26.4±19.4	<0,001	24.1±20.6	23.2±19.7	0.49
ALP	90.2±39.8	89.1±32.6	0.12	101.3±51.6	83.1±24.3	<0,001	86.3±35.3	85.8±34.3	0.65

Values are expressed as means (±standard deviations)
ETV: entecavir; TDF: tenofovir disoproxil fumarate; TAF: tenofovir alafenamide; AST: aspartate aminotransferase; ALT: alanine aminotransferase; GGT: gamma-glutamyl transferase; ALP: alkaline phosphatase.
Normal reference ranges are as follows; ALT: 0-41 U/L, AST: : 0-41 U/L, ALP: 25–100 U/L, GGT: 0–45 U/L
$p < 0.05$ is considered statistically significant

TDF, ETV ve TAF ile karaciğer enzim değişikliklerinin karşılaştırılması
Comparison of liver enzymes alterations with TDF, ETV, and TAF

Tablo 3
Table 3

	ETV			TDF			TAF		
	GFR, Pre-Treatment	GFR, Post-Treatment	p-Value	GFR, Pre-Treatment	GFR, Post-Treatment	p-Value	GFR, Pre-Treatment	GFR, Post-Treatment	p-Value
CKD (+)	57.4 (37.5-69.8)	60.52 (54.4-77.69)	0.35	66.7 (61.8-77.2)	56.7 (47.4-59.7)	**0.001**	45.6 (37.9-62.75)	41.7 (34-54.8)	0.079
CKD (-)	106.45 (85.1-119)	97.8 (82.4-114.9)	**0.01**	103.4 (91.4-115.9)	92.7 (82-109.9)	**<0.001**	89.7 (76.2-109.6)	81.75 (72.5-105.9)	**0.002**
DM (+)	69.3 (65.4-110.6)	75.6 (60.54-103.4)	0.86	93.7 (79.4-110.6)	83.05 (70.1-107.3)	**<0.001**	80.9 (62.6-105.7)	80.46 (54.8-98.3)	0.242
DM (-)	106.6 (89.8-119.1)	97.8 (84.77-113.65)	**0.01**	100.9 (89.3-116.2)	92.55 (80.55-109.7)	**<0.001**	86.4 (66.78-107.8)	80.2 (68.2-103.4)	**0.001**

Values are expressed as medians (interquartile ranges)
DM: diabetes mellitus; CKD: chronic kidney disease; ETV: entecavir; TDF: tenofovir disoproxil fumarate; TAF: tenofovir alafenamide; GFR: Glomerular filtration rate
Normal reference range for GFR: 90-120 ml/min
$p < 0.05$ is considered statistically significant

ETV, TDF ve TAF gruplarında komorbiditelere göre GFR'nin karşılaştırılması
A comparison of the GFR in ETV, TDF, and TAF groups according to comorbidities

Tablo 4
Table 4

	TDF	ETV	TAF	p-value	Adjusted p-value
Fasting Glucose, mg/dl	100 (92-111)	100 (92-113)	105 (96-132)	**0.003**	0.149
HbA1C	5.60 (5.3-6.1)	5.7 (5.4-6)	5.75 (5.4-6.5)	0.177	0.769
HOMA-IR,	2.7 (1.93-4.14)	2.89(2.09-5.44)	4.23 (2.25-6.98)	**0.001**	0.265
GFR, ml/dak	95.6 (82-109)	95 (79-109.2)	83.5 (64.5-98)	**<0.001**	**0.012**
ALT, U/L	19 (14-26.5)	16 (13-22)	17 (13-23)	**0.017**	**0.039**
Triglyceride, mg/dl	106 (77-151)	108 (82-180)	110 (77-143)	0.599	0.708
Total Cholesterol, mg/dl	163 (141-191)	169 (150-190)	177 (157-202)	**0.016**	0.539
LDL, mg/dl	95 (77-118)	96 (83-115)	103 (82-121)	0.229	0.198
HDL, mg/dl	44 (37-52)	46.5 (38-53)	46 (40-57)	0.059	0.795
Calcium, mg/dl	9.6 (9.3-9.8)	9,5 (9.3-9.8)	9.5 (9.2-9.8)	0.501	0.093
Phosphorus, mg/dl	3.4 (3.05-3.8)	3.2 (2.9-3.7)	3.1 (2.7-3.6)	**<0.001**	**0.505**
25-OH D_3, ng/mL	14.8 (10.6-20.8)	15.35 (10.65-21.6)	17.8 (12.3-24.2)	**0.017**	**0.487**
Proteinuria, n (%)	28 (%11.3)	8 (%9.6)	50 (%39.7)	**<0.001**	

Values are expressed as medians (interquartile ranges).
ETV: entecavir; TDF: tenofovir disoproxil fumarate; TAF: tenofovir alafenamide.
HbA1C: glycosylated hemoglobin; HOMA-IR: the homeostatic model assessment insulin resistance; GFR: Glomerular filtration rate; ALT: alanine aminotransferase; LDL: Low-density lipoprotein; HDL: high-density lipoprotein; 25-OH D_3: 25-hydroxyvitamin D_3; $p < 0.05$ is considered statistically significant.
Normal reference ranges are as follows; Fasting blood glucose: 70-110 mg/dl; HbA1C: 4-5.9%; HOMA-IR <2.5 mg/dl; GFR: 90-120 ml/min; ALT: 0-41 U/L; Triglyceride: 0-150 mg/dl; Total cholesterol: 0-200 mg/dl; LDL: 0-200 mg/dl; HDL: 40-100 mg/dl; Calcium: 8.6-10.5 mg/dl; Phosphorus: 2.5-4.5 mg/dl; 25-OH-D3: 20-100 ng/mL; Proteinuria: 0-150 mg/24 hours

En az altı aylık antiviral tedaviden sonra, TDF, ETV ve TAF gruplarındaki en son laboratuvar parametrelerinin karşılaştırılması
After at least six months of antiviral therapy, a comparison of the latest laboratory parameters in TDF, ETV, and TAF groups

PP-050 / 39. Ulusal Gastroenteroloji Haftası
Non-Alkolik Yağlı Karaciğer Hastalığı ve Uyku Kalitesi: Tek Merkezli Kesitsel Anket Çalışması

Zeynep Gök Sargın[1], Güray Ceylan[2], İbrahimhalil Düşünceli[1]

[1]Zonguldak Bülent Ecevit Üniversitesi Tıp Fakültesi, Gastroenteroloji ve Hepatoloji Anabilim Dalı, Zonguldak, Türkiye
[2]Zonguldak Bülent Ecevit Üniversitesi Tıp Fakültesi, İç Hastalıkları Anabilim Dalı, Zonguldak, Türkiye

Giriş: Uyku bozuklukları Non-Alkolik Yağlı Karaciğer Hastalığı (NAFLD) etiyolojisinin bir parçası olduğu düşünülmektedir. Bu çalışmanın amacı, NAFLD ile Pittsburgh Uyku Kalitesi İndeksi (PSQI) bileşenleri arasındaki ilişkiyi değerlendirmektir.

Method: Uyku kalitesi, yedi bileşenden oluşan PSQI ile değerlendirildi. Hepatik steatoz tanısı alan katılımcılara ve sağlıklı gönüllülere anket soruları yöneltildi.

Bulgular: NAFLD hastalarında uyku kalitesi kötü olan katılımcıların oranı, NAFLD olmayan kontrol grubuna göre belirgin şekilde daha yüksekti (p<0.001). Kontrol grubu ile karşılaştırıldığında, NAFLD grubunda daha kısa uyku süresi (p=0,044), daha uzun uykuya dalma gecikmesi (p<0,001), daha kötü subjektif uyku kalitesi (p<0,001), daha yüksek uyku bozukluğu olan hasta oranı (p<0,001), daha yüksek hipnotik ilaç kullanan hasta oranı (p=0.009) ve daha yüksek gündüz işlev bozukluğu olan hasta oranı (p<0.001) izlendi. Katılımcılar cinsiyete göre iki gruba ayrıldığında, erkek (p<0,001) ve kadınlar (p<0,001) için NAFLD hastalarında global PSQI uyku kalitesi anlamlı olarak daha kötüydü. NAFLD grubunda hem erkeklerde (p<0,001) hem de kadınlarda (p<0,001) subjektif uyku kalitesi kontrol grubuna göre daha kötüydü. NAFLD grubunun uykuya dalma gecikmesi, kontrollere kıyasla erkeklerde (p=0,002) ve kadınlarda (p<0,001) önemli ölçüde daha uzundu. Uyku bozuklukları, kontrol grubuna kıyasla NAFLD'lı hem erkeklerde (p<0,001) hem de kadınlarda (p<0,001) oldukça yüksekti. NAFLD grubundaki erkek hastalarda sadece hipnotik ilaç kullanım prevalansı kontrol grubuna göre anlamlı olarak daha yüksekti (p=0.033). NAFLD grubunda erkeklerde (p=0,001) ve kadınlarda (p=0,001) gündüz işlev bozukluğu olan hastaların oranı kontrol grubundan anlamlı olarak daha yüksekti.

Sonuç: Her iki cinsiyette de kötü uyku kalitesi NAFLD ile ilişkilendirildi.

Anahtar Kelimeler: non-alkolik yağlı karaciğer hastalığı, uyku kalitesi, uyku bozukluğu, uyku süresi, uykuya dalma gecikmesi

Non-Alcoholic Fatty Liver Disease and Sleep Quality: A Single Center Cross-sectional Survey Study

Zeynep Gök Sargın[1], Güray Ceylan[2], İbrahimhalil Düşünceli[1]

[1]Department of Gastroenterology and Hepatology, Zonguldak Bülent Ecevit University Faculty of Medicine, Zonguldak, Turkey
[2]Department of Internal Medicine, Zonguldak Bülent Ecevit University, Faculty of Medicine, Zonguldak, Turkey

Background: Sleep-wake disorders are probably a part of Nonalcoholic Fatty Liver Disease (NAFLD) etiology. This study aims to evaluate the relationship between NAFLD and the Pittsburgh Sleep Quality Index (PSQI) components.

Methods: Sleep quality was assessed by the PSQI. NAFLD patients and healthy volunteers were given the questionnaire.

Results: The percentage of subjects with poor sleep quality was higher in the NAFLD patients than in the controls (p<0.001). Compared to the control group, the NAFLD group reported shorter sleep duration (p=0.044), a longer sleep onset delay (p<0.001), worse subjective sleep quality (p<0.001), a higher percentage of subjects with sleep disturbances (p<0.001), a higher percentage of subjects using hypnotic drugs (p=0.009), and a higher percentage of subjects with daytime dysfunction (p<0.001). When the subjects were split into two groups based on gender, global PSQI sleep quality was worse in patients with NAFLD for males (p<0.001) and females (p<0.001). Subjective sleep quality in both men

(p<0.001) and women (p<0.001) was worse in the NAFLD group compared to controls. The sleep onset delay of the NAFLD group was substantially longer in males (p=0.002) and females (p<0.001), sleep disturbances were higher in both men (p<0.001) and women (p<0.001) with NAFLD, and the proportion of subjects with daytime dysfunction in men (p=0.001) and women (p=0.001) in the NAFLD group was higher compared to controls. Only among the male patients in the NAFLD group the prevalence of hypnotic medication use was greater (p=0.033) than in controls.

Conclusion: Poor sleep quality was related to NAFLD.

Keywords: non-alcoholic fatty liver disease, sleep quality, sleep disturbance, sleep onset delay, sleep duration

Tablo 1
Table 1

		NAFLD Group (n=228)	Control Group (n=136)	p-value
Gender	Male, n (%)	108 (47.4%)	64 (47.1%)	0.954
	Female, n (%)	120 (52.6%)	72 (52.9%)	
Age, years ± SD		48±13.4	37.3±14.9	<0.001
BMI (kg/m^2) ± SD		30±5.7	24.8±4.45	<0.001
Exercise, n (%)		54 (23.7%)	46 (33.8%)	0.036
Smoking n (%)		64 (28.1%)	46 (33.8%)	0.248
DM, n (%)		76 (33.3%)	8 (5.9%)	<0.001
HT, n (%)		62 (27.2%)	6 (4.4%)	<0.001
ALT (IU/l) ± SD		31.18±27.6	16.59±8.23	<0.001
AST (IU/l) ± SD		24.65±11.43	17.99±5.65	<0.001
GGT (IU/l) ± SD		46.31±56.18	16.85±9.1	<0.001
FIB-4 ± SD		1.01±0.77	0.74±0.56	<0.001

NAFLD: Non-Alcoholic Fatty Liver Disease, BMI: Body-Mass Index, DM: Diabetes Mellitus, HT: Hypertension, ALT: Alanine Aminotransferase, AST: Aspartate Aminotransferase, GGT: Gamma Glutamyl Transferase, FIB-4: Fibrosis 4-Score

Katılımcıların demografik özellikleri
Demographic characteristics of participants

Tablo 2
Table 2

	NAFLD Group	Control Group	p-value
Subjective sleep quality	1.46±0.76	0.79±0.56	<0.001
Sleep latency	1.24±0.98	0.6±0.79	<0.001
Sleep duration	0.78±1.05	0.47±0.68	0.044
Habitual sleep efficiency	0.38±0.88	0.19±0.58	0.071
Sleep disturbance	1.55±0.68	1.0±0.46	<0.001
Using hypnotic drugs	0.24±0.74	0.07±0.43	0.009
Daytime dysfunction	1.18±1.12	0.56±0.78	<0.001
Global PSQI score	6.89±3.64	3.72±2.49	<0.001
Sleep Quality			
Well	64 (28%)	90 (76.2%)	<0.001
Poor	164 (72%)	46 (33.8%)	

NAFLD: Non-Alcoholic Fatty Liver Disease

PSQI: Pittsburgh Sleep Quality Index

Pittsburgh Uyku Kalitesi İndeksi komponentlerine göre katılımcıların uyku kalitesi
Sleep quality of participants according to the Pittsburgh Sleep Quality Index components

Tablo 3
Table 3

MALE	NAFLD Group (n=108)	Control Group (n=64)	p-value
Subjective sleep quality	1.57±0.74	0.91±0.53	**<0.001**
Sleep latency	1.22±0.92	0.78±0.83	**0.002**
Sleep duration	0.89±1.11	0.53±0.8	0.07
Habitual sleep efficiency	0.5±1	0.22±0.55	0.125
Sleep disturbance	1.54±0.63	0.97±0.47	**<0.001**
Using hypnotic drugs	0.26±0.75	0.06±0.35	**0.033**
Daytime dysfunction	1.13±1.08	0.53±0.67	**<0.001**
Global PSQI score	7.19±3.57	4±2.17	**<0.001**

FEMALE	NAFLD Group (n=120)	Control Group (n=72)	p-value
Subjective sleep quality	1.37±0.78	0.69±0.57	**<0.001**
Sleep latency	1.25±1.03	0.44±0.73	**<0.001**
Sleep duration	0.68±1	0.42±0.55	0.325
Habitual sleep efficiency	0.27±0.75	0.17±0.61	0.295
Sleep disturbance	1.57±0.72	1.03±0.44	**<0.001**
Using hypnotic drugs	0.22±0.74	0.08±0.5	0.131
Daytime dysfunction	1.16±1.23	0.58±0.87	**<0.001**
Global PSQI score	6.62±3.7	3.47±2.51	**<0.001**

NAFLD: Non-Alcoholic Fatty Liver Disease

PSQI: Pittsburgh Sleep Quality Index

Cinsiyete göre katılımcıların uyku kalitesi
Sleep quality of participants according to the gender

PP-051 / 39. Ulusal Gastroenteroloji Haftası
Nadir bir gastrointestinal sistem kanama nedeni: Renal hücreli karsinomun duodenal metastazı

Ellada Gasımova[1], Ertunç Şimdi[1], Seda Şenyurt[1], Arda Yavuz[2], Selma Bozcan[2], İlyas Tuncer[2]

[1]İstanbul Medeniyet Üniversitesi, İç Hastalıkları Anabilim Dalı, Istanbul
[2]İstanbul Medeniyet Üniversitesi, Gastroenteroloji Bilim Dalı, İstanbul

Giriş: Üst gastrointestinal sistem kanaması farklı bir çok nedene bağlı olabilir. Bu nedenlerden en çok görülen ülser kanaması ve eroziv hastalıklardır. Metastatik hastalıklara bağlı oluşan üst gis kanamaları nadir görülür. Gastrointestinal sistem kanaması ile prezente olan duodenal renal hücreli karsinom metastazı olan hastamızı sunduk.

Olgu: 71 yaşında erkek hasta bayılma şikayeti ile acil servise başvurdu. Şubat 2021'de renal hücreli karsinom nedenli nefrektomi öyküsü mevcuttu. Şubat 2022'de takiplerinde vertebra, kolon ve kemik iliği metastazları saptanmıştı. Nabzı:107/dk, tansiyonu 107/62 mmHg, Hgb: 4,5 g/dL olan hastanın melenası mevcuttu. Gastroskopisinde bulbus 2. kıtadan başlayıp yaklaşık 15 cm distale doğru uzanan üzerinden hafif sızıntı çeklinde kanama olan ülservejetan kitle görüldü ve biyopsiler alındı (Resim1,2). Hemospray olmadığından girişimsel radyolojiye embolizasyon açısından danışıldı. Çölyak arteriyografide belirgin kontrast madde ekstravazasyonu izlenmedi. Destek tedavi ile takip edilen hastaya yatışı süresince 4 adet eritrosit süspansiyonu replase edildi. Patoloji spesmeninde CDX-2 negatif, Pax-8 pozitif olarak sonuçlandı ve renal hücreli karsinom infiltrasyonu olarak değerlendirildi. Medikal onkoloji tarafından Pazopanib tedavisi başlandı.

Tartışma: Malignitelere bağlı üst gis kanamalar sıklıkla primer malignitelerden kaynaklanır. Üst gastrointestinal sisteme metastaz yapan kanser türleri de kanamaya neden olabilir. Renal hücreli karsinom,diğer kanserlere göre ince bağırsağa daha sık metastaz yapan bir kanserdir. Renal hücreli karsinom çoğunlukla; akciğer, lenf nodları, kemik, karaciğer, karşı böbrek, adrenaller ve beyne metastaz yapar. Gastrointestinal sistem metastazı nadirdir; %4 oranında görülür. Hastanın prognozunun kötü; survinin kısa olacağını göstergesidir. Bu hastalara erken tanı ve uygun endoskopik tedavi uygulanmasının survi üzerine olumlu yönde etkisi vardır.

Anahtar Kelimeler: kanama, metastaz, anjiyografi

A rare cause of gastrointestinal bleeding: Duodenal metastasis of renal cell carcinoma

Ellada Gasımova[1], Ertunç Şimdi[1], Seda Şenyurt[1], Arda Yavuz[2], Selma Bozcan[2], İlyas Tuncer[2]

[1]Department of Internal Medicine, Istanbul Medniyet University, Istanbul, Turkey
[2]Department of Gastroenterology, Istanbul Medeniyet University, Istanbul, Turkey

Introduction: Upper gastrointestinal bleeding may occur due to many different reasons. The most common causes are ulcer bleeding and erosive diseases. Metastatic disease-related upper GI bleeding is rare. We report a patient with duodenal renal cell carcinoma metastasis presenting with gastrointestinal bleeding.

Case: A 71-year-old male patient was admitted to the emergency department with fainting. He had a history of nephrectomy for renal cell carcinoma in February 2021. Vertebral, colon, and bone marrow metastases were detected in February 2022. The patient had a heart rate of 107 bpm, blood pressure of 107/62 mmHg, Hgb: 4.5 g/dL, and melena. In his gastroscopy, an ulcerovegetan mass was observed starting from the 2nd part of the bulb and extending approximately 15 cm distally, and biopsies were performed (Picture1,2). Embolization was planned due to a lack of hemospray. Significant extravasation was not observed in celiac arteriography. He was resuscitated with four units of packed red cells. CDX-2 negative and Pax-8 positive results were considered as renal cell carcinoma infiltration. Oncology department treated him with Pazopanib.

Discussion: Upper gastrointestinal hemorrhages due to malignancies are generally primary malignancies. Metastases to the upper gastrointestinal tract can also cause bleeding. Renal cell carcinoma metastasizes to the small intestine more frequently than other cancers. It metastasizes mainly to the lung, lymph nodes, bone, liver, contralateral kidney, adrenals, and brain. Gastrointestinal

tract metastases are rare; It is seen in 4%. The patient's prognosis is poor, indicating their survival will be short. Early diagnosis and appropriate endoscopic treatment positively affect survival.

Keywords: bleeding, metastasis, angiography

Resim 2: Renal hücreli karsinom duodenum invazyonu
Figure 2: Invasion of renal cell carcinom in the duodenum

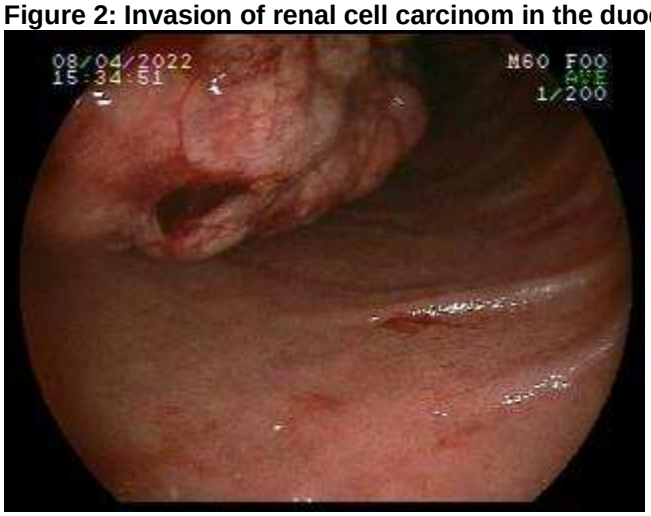

Resim 1: Duodenumda ülserovejetan kitle
Figure 1: Ulserovegetan mass in the duodenum

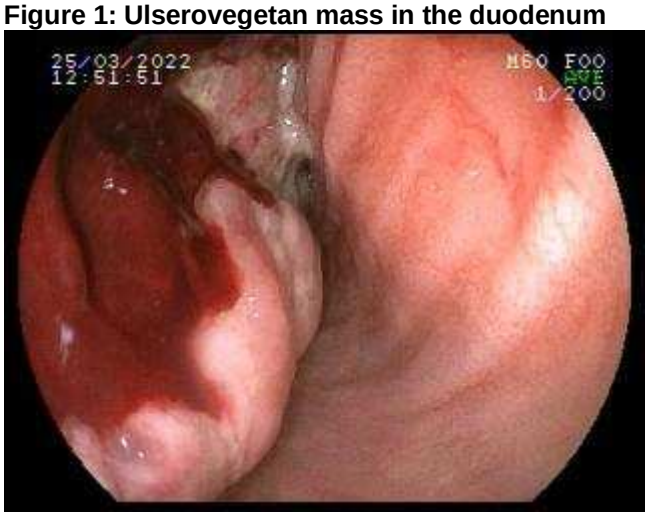

PP-052 / 39. Ulusal Gastroenteroloji Haftası
Tek yumurta ikizlerinde pankreas kanseri

Vedat Göral

Istanbul Medipol Üniversitesi, Gastroenteroloji Bölümü, Istanbul

Pankreas kanseri, ağırlıklı olarak erkeklerde ve ileri yaşlarda (40-85 yaş) görülen, agresif seyirli ölümcül bir malignitedir. Son yıllarda sıklığı giderek artmaktadır. Tüm kanserlerin %2'sini ve kansere bağlı ölümlerin %5'ini oluşturur. Pankreas kanseri asemptomatik kanserler arasında ilk sırada yer almaktadır. Hastaların yüzde onunda ailevi yatkınlık var. Hastalığın erken belirtileri olmadığı ve hızla çevre organlara yayıldığı için tespit edilmesi çok zordur ve en ölümcül kanser türlerinden biridir. Pankreas kanseri, kanserle ilişkili genlerdeki kalıtsal germ hattı veya somatik edinilmiş mutasyonlardan kaynaklanabilir ve mutasyonlar da kanserin ilerlemesine ve metastaza neden olur. Burada tek yumurta ikizlerinde 3 yıl ara ile gelişen pankreas kanseri olgusu sunulmaktadır.

Olgu: Tek yumurta ikizi olan 2 erkek kardeşte (67 ve 70 yaş) 3 yıl arayla pankreas kanseri saptandı. Her iki hastada da karın ağrısı ve bulantı vardı. Laboratuvar testleri ve karın tomografisi pankreas başında kanser olduğunu ortaya çıkardı. İlk vakada pankreas başında 4 cm kanser vardı. İlk kardeş ameliyat ve kemoterapi gördü. Portal ven invazyonu nedeniyle takılan stent tıkandı ve hasta karaciğer yetmezliği nedeniyle vefat etti. İkinci kardeş önce kemoterapi aldı. Tümör çapı 4,5 cm'den 1,5 cm'ye düşürüldü ve ardından Whipple ameliyatı yapıldı. Şu anda tedavisine devam etmektedir. Pankreas kanseri gelişiminde genetik mekanizmalar önemli bir rol oynamaktadır. Tek yumurta ikizlerinden birinde kanser saptanırsa, diğer ikiz kanser açısından yakından takip edilmelidir. Bununla birlikte, tek yumurta ikizlerinden biri pankreas kanserine yakalanırsa, tek yumurta ikizlerinin farklı veya aynı tür kansere yakalanmaları daha olasıdır.

Anahtar Kelimeler: Pankreas kanseri, Tek yumurta ikizleri, Genetik

Pancreatic cancer in identical twins

Vedat Göral

Medipol University, Medipol Mega Hospital, Department of Gastroenterology, Istanbul.

Pancreatic cancer is a fatal malignancies which is predominantly seen in men and at advanced age and has an aggressive course. It accounts for 2% of all cancers and 5% of cancer-related deaths. Ten percent of the patients have a familial disposition. Pancreatic cancer may result from hereditary germline or somatic acquired mutations in cancer-related genes and mutations also cause cancer progression and metastasis. Here, a case of pancreatic cancer developing in identical twins with an interval of 3 years is presented.

Case: Pancreatic cancer was detected 3 years apart in 2 identical twin brothers (67 and 70 years). Both patients had abdominal pain and nausea. Laboratory tests and abdominal tomography revealed a cancer in the head of the pancreas. In the first case, there was 4 cm cancer in the head of the pancreas. The first sibling underwent surgery and chemotherapy. The stent inserted due to portal vein invasion became occluded and the patient died due to liver failure. The second sibling received chemotherapy first. The tumor diameter decreased from 4.5 cm to 1.5 cm, and then the Whipple operation was performed. He is currently continuing his treatment.
Genetic mechanisms play an important role in the development of pancreatic cancer. If cancer is detected in one of the identical twins, the other twin should be followed closely in terms of cancer. However, if one twin, an identical twin gets pancreatic cancer, it's more likely that they're identical twin gets a different or same type of cancer.

Keywords: Pancreatic cancer, Identical twins, genetic

PP-053 / 39. Ulusal Gastroenteroloji Haftası

Karaciğer Siroz Tanısı Konmuş Olgunun Fonksiyonel Sağlık Örüntüleri Modeli'ne Göre Değerlendirilmesi: Olgu Sunumu

İlknur Yücel, Aslı Çiftçibaşı Örmeci, Meryem Salhaoğlu

İstanbul Üniversitesi Tıp Fakültesi, İç Hastalıkları Ana bilim Dalı, İstanbul

Karaciğer siroz, karaciğerde yapısal değişikliğe bağlı olarak protal kan akımının bozulması sonucunda karaciğer dokusunda diffüz enflamasyon ve fibröz gelişimi ile karakterize kronik bir hastalıktır. Karaciğer siroz belirti ve bulgularında; genel kırgınlık, ciltte ikteriklik, bulantı- kusma, malnütrisyon, kabızlık, batında assit, abdominal ağrı, nörolojik bozukluklar görülebilir. Bu olgu sunumunda karaciğer siroz tanılı olguya Fonksiyonel Sağlık Örüntüleri Modeli ve Kuzey Amerika Hemşireler Birliği (NANDA) sınıflama sistemindeki hemşirelik tanılarına yönelik hemşirelik bakımı verilmesi amaçlandı. Araştırma için hasta ve ilgili hekimden sözel ve yazılı olarak onam alındı. 40 yaşında, erkek hasta, evli ve iki çocuğa sahiptir. Ailesi ile birlikte büyükşehirde yaşamaktadır. 29 Temmuz 2022 tarihinde hastanın halsizlik, yorgunluk, çarpıntı, ayaklarda şişlik şikayeti olması üzerine bir eğitim ve araştırma hastanesi Gastroenterohepatoloji Polikliniğine başvurmuştur. Yapılan kan tahlili sonrası hastanın karaciğer enzimleri yüksek olduğu gözlemlenmiştir. Gastroenterohepatoloji Servisi'ne hastalığın kliniğinin değerlendirilmesi açısından hastanın yatışı yapıldı. Hastanın pupillarda ve vücudunda yaygın ikteriklik mevcuttu. Kaşıntıdan hastanın derisi kurumuş ve yer yer kuruluğa bağlı deride dökülmeler vardı. Sağlık ekibi ile planlanan medikal tedavi uygulandı ve hastanın cildine nemlendirici uygulandı. Hastaya abdominal bölgede assit birikimi nedeniyle hekim tarafından parasentez yapıldı. İşlem sonrasında bölge kanama ve enfeksiyon belirti ve bulguları açısından değerlendirildi. Anormal bir durum saptanmadı. Olguya sağlığı algılama-sağlığın yönetimi, beslenme-metabolik durum, boşaltım, aktivite-egzersiz, bilişsel algılama, uyku-dinlenme, kendini algılama, rol ilişki, cinsellik, başetme-stres toleransı, değer-inanç gibi 11 başlıktan oluşan Fonksiyonel Sağlık Örüntüleri Modeli'ne göre ve Kuzey Amerika Hemşireler Birliği (NANDA) sınıflama sistemindeki hemşirelik tanıları kullanılarak hemşirelik bakımı verildi. Araştırma sonucunda hastaya sağlık modellerinin fonksiyonel paternlerine göre değerlendirilmesi sonucunda hastaya etkin bakım verildiği görülmüştür.

Anahtar Kelimeler: Karaciğer Siroz, Hemşirelik Bakımı, Fonksiyonel Sağlık Örüntüleri

Evaluatıon Of A Case Dıagnosed By Lıver Cirrhosis Accordıng To The Functıonal Health Patterns Model: Case Report

İlknur Yücel, Aslı Çiftçibaşı Örmeci, Meryem Salhaoğlu

Istanbul University Faculty of Medicine, Department of Internal Medicine, Istanbul

Liver cirrhosis is a chronic disease characterized by diffuse inflammation and fibrous development in the liver tissue as a result of impaired protal blood flow due to structural changes in the liver. In this case report, it was aimed to give nursing care to a patient diagnosed with liver cirrhosis for the nursing diagnoses in the Functional Health Patterns Model and the North American Nurses Association classification system. Verbal and written consent was obtained from the patient and the attending physician for the study. 40 years old male patient, married and has two children.On 29 July 2022, the patient applied to the Gastroenterohepatology Polyclinic of a training and research hospital due to the complaints of weakness, fatigue, palpitation and swelling in the feet. The patient was admitted to the Gastroenterohepatology Service for the evaluation of the clinic of the disease. The patient had diffuse icteric pupils and body. The patient's skin was dry due to itching and there were flaking of the skin due to dryness in places. The medical treatment planned with the healthcare team was applied and a moisturizer was applied to the patient's skin. Paracentesis was performed by the physician because of the accumulation of ascites in the abdominal region. After the procedure, the area was evaluated for signs and symptoms of bleeding and infection. No abnormal condition was detected. Nursing care was given to the patient according to the Functional Health Patterns Model and using the nursing diagnoses in the North American Nurses Association classification system.

Keywords: Liver Cirrhosis, Nursing Care, Functional Health Patterns

PP-054 / 39. Ulusal Gastroenteroloji Haftası
Olgu Sunumu: Gastrointestinal Sistem Kanaması İle Tetkik Edilen Hastaya Uygulanan Hemşirelik Bakımının Tedavi Ve İyileşme Sürecine Katkısı

İlknur Yücel, Aslı Çiftçibaşı Örmeci, Meryem Salhaoğlu

İstanbul Üniversitesi Tıp Fakültesi, İç Hastalıkları Ana bilim Dalı, İstanbul

Karaciğer Siroz, sağlıklı karaciğer parankiminin fibrotik dokusunun rejeneratif nodüllerle yer değiştirmesiyle, uzun bir inflamasyon döneminden sonra gelişir ve portal hipertansiyona yol açar. Hastalık asemptomatik bir fazdan semptomatik bir faza dönüşür. Komplikasyonları sıklıkla hastaneye yatış, bozulmuş yaşam kalitesi ve yüksek mortalite ile sonuçlanır. Progresif portal hipertansiyon, sistemik inflamasyon ve karaciğer yetmezliği hastalık sonuçlarını yönlendirir. İlerleyen karaciğer sirozu sonucunda hepatorenal sendrom hastalarda sıklıkla görülmektedir. 75 yaşında hasta evli ve beş çocuk babasıdır. Mayıs 2022 tarihinde dış merkeze melena şikayeti ile başvuran hastaya yapılan tetkikler doğrultusunda ileri tetkik edilmesi açısından bir eğitim ve araştırma hastanesi Gastroenterohepatoloji Servisi'ne sevk edilmiştir. Olgunun sağlık hikayesinde ne zaman tanı aldığını bilmediği Kronik Kalp Yetmezliği ve Atrial Fibrilasyon öyküsünün yanı sıra 2012 yılında konulan Hipertansiyon tanısı mevcut. Soy geçmişinde bilinen bir hastalık mevcut değildir. Kullandığı ilaçlar: Diltizem 2x90mg, Lasix 3x40mg, Aldactone 1x25mg, Panto 1*40 mg, Devit 10.000IU 5/7, Dutaprost tb 1x1, Apikobal tb 1x1, Xarelto tb 1x1, Xatral tb 1x1. Kliniğe kabulü sonrasında yapılan kan tahlili sonrası hastanın hemogrwam değerinin düşük anemize olduğu gözlemlenmiştir. Hastanın orali kapatıldı. Kanama belirti ve bulguları açısından gözlendi. Travmalara karşı korunan hasta düşme riski açısından değerlendirildi. Hekim istemi ile hastaya Sandostatin infüzyonu, Panto infüzyonu, 3 ünite Eritrosit Süspansiyonu uygulandı. Hemogram takibi ve yaşam bulguları takibi 8*1 olarak hastaya uygulandı. Olguya sağlığı algılama-sağlığın yönetimi, beslenme-metabolik durum, boşaltım, aktivite-egzersiz, bilişsel algılama, uyku-dinlenme, kendini algılama, rol ilişki, cinsellik, başetme-stres toleransı, değer-inanç gibi 11 başlıktan oluşan Fonksiyonel Sağlık Örüntüleri Modeli'ne göre ve Kuzey Amerika Hemşireler Birliği (NANDA) sınıflama sistemindeki hemşirelik tanıları kullanılarak hemşirelik bakımı verildi.

Anahtar Kelimeler: Gastrointestinal Sistem Kanaması, Hemşirelik Bakımı, Fonksiyonel Sağlık Örüntüleri

Case Report: The Contribution Of Nursing Care To The Treatment And Healıng Process Of The Patient Investigation Wıth Gastrointestinal System Bleeding

İlknur Yücel, Aslı Çiftçibaşı Örmeci, Meryem Salhaoğlu

Istanbul University Faculty of Medicine, Department of Internal Medicine, Istanbul

Liver Cirrhosis develops after a long period of inflammation when the fibrotic tissue of the healthy liver parenchyma is replaced by regenerative nodules, leading to portal hypertension. The disease transforms from an asymptomatic phase to a symptomatic phase. Its complications often result in hospitalization, impaired quality of life and high mortality. Progressive portal hypertension, systemic inflammation, and liver failure drive disease outcomes. As a result of progressive liver cirrhosis, hepatorenal syndrome is frequently seen in patients. The 75-year-old patient is married and has five children. In May 2022, the patient who applied to an external center with the complaint of melena was referred to the Gastroenterohepatology Service of a training and research hospital for further examination in line with the tests performed. In the patient's health history, there is a history of Chronic Heart Failure and Atrial Fibrillation, which he did not know when he was diagnosed, as well as a diagnosis of Hypertension in 2012. After the blood test performed after his admission to the clinic, it was observed that the patient's hemogrwam value was low and anaemic. The patient's mouth was closed. Bleeding was observed for signs and symptoms. Sandostatin infusion, Panto infusion, and 3 units of Erythrocyte Suspension were administered to the patient upon the physician's request. Hemogram follow-up and vital signs follow-up were applied to the patient as 8*1.Nursing care was given to the patient according to the Functional Health Patterns Model and using the nursing diagnoses in the North American Nurses Association (NANDA) classification system.
Keywords: Gastrointestinal System Bleeding, Nursing Care, Functional Health Patterns

PP-055 / 39. Ulusal Gastroenteroloji Haftası

Çocukluk Çağında Endoskopik Retrograd Kolanjiyo Pankreatografi Uygulaması; Dokuz Eylül Üniversitesi Tıp Fakültesi Çocuk Gastroenteroloji Deneyimi

Gül Şeker[1], Yunus Güler[1], Özlem Gülpınar Aydın[1], Mesut Akarsu[2], Leyla İyilikçi[3], Yeşim Öztürk[1]

[1]Dokuz Eylül Üniversitesi Tıp Fakültesi, Çocuk Sağlığı ve Hastalıkları AD, Çocuk Gastroenteroloji, Hepatoloji ve Beslenme Bilim Dalı, İzmir
[2]Dokuz Eylül Üniversitesi Tıp Fakültesi Gastroenteroloji BD, İzmir
[3]Dokuz Eylül Üniversitesi Tıp Fakültesi Anestezi ve Reaminasyon AD, İzmir

Giriş: Endoskopik retrograd kolanjiopankreatografi (ERCP), çocuklarda erişkinlere göre nispeten daha az uygulanan bir işlemdir. Çocukluk yaş grubundaki pankreatobiliyer bozuklukların nispeten düşük oranda olması, endikasyonlar ve güvenlik algoritmaları ile ilgili yetersiz veriler kullanımını kısıtlamaktadır. Burada merkezimizde yapılan ERCP işlemleri değerlendirilmiştir.

Materyal-Yöntem: Terapötik duodenoskoplarla yapılan çocuk olguların kayıtları geriye dönük olarak incelendi. Tıbbi öykü, işlem endikasyonları, anestezi uygulamaları, teknik başarı oranları, klinik tanılar, komplikasyonlar ile ilgili veriler hastanenin tıbbi kayıt veri tabanından elde edilerek analiz edildi.

Bulgular: Yaş ortalaması 12.7±5.7 yıl olan (1-21 yıl) 60 çocuğa toplam 75 ERCP işlemi uygulandı. Tüm olgularda anestezist eşliğinde orta derecede bilinçli sedasyon uygulandı. Endikasyonlar koledokolitiazis (%48), tekrarlayan veya kronik pankreatit (%16), karaciğer nakli sonrası biliyer anastomoz darlıkları (%12), sklerozan kolanjit (%5.3), koledok kisti (%6.7), kist hidatik (%4), malignite (%5.3) ve travma (%2.7) idi. Papilla kanülasyon oranı %93.3 bulundu. 75 işlemin 4'ünde koledok ve bir olguda pankreas kanalı kanüle edilemedi. Terapötik girişimler biliyer sfinkterotomi (%39.2), ampullotomi (%4.4), balon süpürme (%35.7), safra kanalına stent yerleştirilmesi (%8.9), pankreas kanalına stent yerleştirilmesi (%1.8), safra yolu stentinin çıkarılması (%8), kist drenajı (%1.8) idi. ERCP sonrası pankreatit %5.3 olguda görülen en yaygın komplikasyondu. Hiperamilazemi ve sınırlı kanama diğer komplikasyonlardı (%11.9). Tüm komplikasyonlar destekleyici tıbbi bakım ile yönetildi.

Sonuç: Merkezimizde çocuklarda ERCP en sık koledokolitiasis, pankreatit ve posttransplant biliyer darlıklar nedeniyle uygulanmaktadır. Teknik başarı oranı literatürle benzerlik göstermekte olup %93.3'tür. Etkili ve komplikasyon oranı düşük bir yöntemdir.

Anahtar Kelimeler: Endoskopik retrograd kolanjiyopankreatografi, çocuk, duodenoskop, pediatrik ERCP

Practıce Of Endoscopıc Retrograd Colangıo Pancreatography In Chıldhood Age; Dokuz Eylül Unıversıty Faculty Of Medıcıne Chıldren Gastroenterology Experıence

Gül Şeker[1], Yunus Güler[1], Özlem Gülpınar Aydın[1], Mesut Akarsu[2], Leyla İyilikçi[3], Yeşim Öztürk[1]

[1]Dokuz Eylul University Faculty of Medicine, Department of Pediatrics, Department of Pediatric Gastroenterology, Hepatology and Nutrition, Izmir
[2]Dokuz Eylul University Faculty of Medicine Department of Gastroenterology, Izmir
[3]Dokuz Eylul University Faculty of Medicine Department of Anesthesia and Reanimation, Izmir

Introduction: Endoscopic retrograde cholangiopancreatography (ERCP) is a relatively less performed procedure in children compared to adults. The relatively low incidence of pancreatobiliary disorders in the childhood age group limits its use with insufficient data on indications and safety algorithms. Here, ERCP procedures performed in our center are evaluated.

Materials-Methods: Records of pediatric cases performed with therapeutic duodenoscopes were reviewed retrospectively. **Results:** A total of 75 ERCP procedures were performed on 60 children with a mean age of 12.7±5.7 years (1-21 years). In all cases, moderate conscious sedation was applied under the guidance of an anesthesiologist. Indications: choledocholithiasis (48%), recurrent or chronic pancreatitis (16%), biliary anastomotic strictures after liver transplantation (12%), sclerosing cholangitis (5.3%), common bile duct (6.7%), hydatid cyst (4%), malignancy (5.3% and trauma (2.7%). The papilla cannulation rate was 93.3%. The common bile duct could not be cannulated in 4 of 75 procedures and

the pancreatic duct in one case. Therapeutic interventions biliary sphincterotomy (39.2%), ampullotomy (4.4%), balloon sweep (35.7%), stent placement in the bile duct (8.9%), stent placement in the pancreatic duct (1.8%), biliary tract stent removal (8%), cyst drainage (1.8%). Pancreatitis after ERCP was the most common complication seen in 5.3% of cases. Hyperamylasemia and limited bleeding were other complications (11.9%). All complications were managed with supportive medical care.

Conclusion: In our center, ERCP is most commonly performed in children due to choledocholithiasis, pancreatitis and posttransplant biliary strictures. The technical success rate is similar to the literature and is 93.3%.

Keywords: Endoscopic retrograde cholanopancreatography, pediatric, duodenoscope

PP-056 / 39. Ulusal Gastroenteroloji Haftası
Otoimmun Hepatit Tanılı Hastalarda Tedaviye Yanıtı Etkileyen faktörler

Özgür Sirkeci[1], Aylin Alsaç[2], Altuğ Şenol[1], Naci Çil[1]

[1]Süleyman Demirel Universitesi Tıp Fakültesi,Gastroenteroloji Bilim Dalı
[2]Süleyman Demirel Universitesi Tıp Fakültesi,İç Hastalıkları Ana Bilim Dalı

Giriş: Çalışmamızın amacı otoimmün hepatitli hastaların özelliklerini ve tedaviye yanıtı belirleyen noninvaziv ve invaziv faktörleri araştırmaktır.

Gereç-Yöntem: Otoimmün hepatit tanısı alan ve takip edilen 71 hasta retrospektif olarak incelendi. Tedaviye yanıt ile noninvaziv ve invaziv faktörler arasındaki korelasyon istatistiksel olarak hesaplandı.

Bulgular: Dahil edilen 71 hastanın yaş ortalaması 53.38 ± 15.08 idi. Tanı anında hastaların %25.3'ünde overlap sendromu ve %42.3'ünde siroz vardı. Steroid ve azatioprin içeren kombinasyon tedavisi tercih edildi. Hastaların %45.1'inde remisyon, %53.5'inde tedaviye eksik yanıt ve %1.4'ünde tedavi başarısızlığı gözlendi. Hastaların %41'inde nüks görüldü. Zon-3 tutulumunun şiddeti, tedavi yanıtının bağımsız bir belirleyicisi olarak değerlendirildi (p: 0.029). PNL'nin çokluğu tedaviye zayıf yanıtla ilişkilendirildi (p:0.022). Eozinofillerin varlığı tedaviye zayıf yanıtla ilişkilendirildi (p:0.029). Konfluent nekroz varlığı tedaviye zayıf yanıt ile ilişkilendirildi (p:0.026).

Sonuç: Tedavi edilmeyen AIH, fibrozisin siroza ve son dönem karaciğer hastalığına ilerlemesine yol açar. Tedaviye yanıtı etkileyen faktörler hastalığın prognozu hakkında bilgi verir. Çalışmamızda tedaviye zayıf yanıtla ilişkili parametreler zon-3 tutulumu, PNL bolluğu, eozinofil varlığı ve karaciğer histolojisinde konfluent nekroz varlığıydı.

Anahtar Kelimeler: Otoimmun hepatit, PNL, Zone-3 tutulumu

Factors Affecting the Treatment Response in Patients Diagnosed of Autoimmun Hepatitis

Özgür Sirkeci[1], Aylin Alsaç[2], Altuğ Şenol[1], Naci Çil[1]

[1]Suleyman Demirel University Faculty of Medicine, Department of Gastroenterology, Isparta
[2]Suleyman Demirel University Faculty of Medicine, Department of Internal Medicine, Isparta

Introduction: The aim of our study is to investigate the characteristics of autoimmun hepatitis patients and the noninvasive and invasive factors that determine the response to treatment.

Materials-Methods: 71 patients diagnosed and followed with autoimmun hepatitis were retrospectively analyzed. The correlation between response to treatment and noninvasive and invasive factors was calculated statistically

Findings: 71 patients included mean age was 53.38 ± 15.08. Overlap syndrome was seen in 25.3% of the patients and 42.3% of the patients had cirrhosis at the time of diagnosis. Combination therapy containing steroids and azathioprine was preferred. Remission was observed in 45.1% of the patients, incomplete response to treatment in 53.5%, and treatment failure in 1.4%. Recurrence was seen in 63.4% of patients. The severity of zone-3 involvement was evaluated as an independent predictor of treatment response (p: 0.029). The multiplicity of PNL was associated with poor response to treatment (p:0.022). Presence of eosinophils was associated with poor response to treatment (p:0.029). Presence of confluent necrosis was associated with poor response to treatment (p:0.026).

Conslusion: Untreated AIH leads to progression of fibrosis to cirrhosis and end-stage liver disease. Factors affecting response to treatment provide information about the prognosis of the disease. In our study parameters associated with poor response to treatment were zone-3 involvement, abundance of PNL, presence of eosinophils and presence of confluent necrosis in liver histology.

Keywords: Autoimmune hepatitis, PNL, Zone-3 involvement

PP-057 / 39. Ulusal Gastroenteroloji Haftası

Edoskopik Retrograd Kolanjiyopankreatografide (ERCP) Hemşirenin Duedenoskobu Tuttuğu veya Hemşirenin Duedenoskobu Tuttmadığı İşlemler Arasındaki Başarı Oranları ve Komplikasyonların Karşılaştırılması

Kenan Koşar[1], Çağdaş Erdoğan[1], İlhami Yüksel[2]

[1]Ankara Şehir Hastanesi, Gastronteroloji Kliniği, Ankara
[2]Ankara Yıldırım Beyazıt Üniversitesi Tıp Fakültesi, Gastroenteroloji Bilim Dalı

Amaç: Endoskopik retrograd kolanjiyopankreatografi (ERCP) işlemi, bir hemşirenin duodenoskobu tutmasıyla veya duodenoskobu tutan bir hemşire olmadan gerçekleştirilebilmektedir. Bu çalışmada ERCP işleminin hemşirenin duodenoskobu tutarak yapılması veya duodenoskobu tutmadan yapılmasının işlemin başarısını ve komplikasyon oranını etkileyip etkilemediğini araştırmayı amaçladık.

Gereç-Yöntem: Ocak 2022 ile Temmuz 2022 arasında herhangi bir endikasyon için ERCP yapılan tüm hastalar prospektif, randomize olmayan, tek merkezli olarak değerlendirildi. Hastaların demografik bilgileri, ERCP prosedür detayları, prosedür süresi, hemşirenin duodenoskobu tutup tutmadığı, prosedür sonuçları ve komplikasyon insidansı değerlendirildi.

Bulgular: Çalışma grubundaki 332 hastanın ortanca yaşı 61 (47-72) yıl olup, hastaların 179'u (%53,9) kadındı. İşlemlerde hemşirenin duodenoskobu tutup tutmama oranları (n=165, %49.7 ve n=167, %50.3) hemen hemen aynıydı. Hemşirenin duodenoskobu tuttuğu grubun kanülasyon süresi ve toplam işlem süresi duodenoskobu hemşirenin tutmadığı gruba göre istatistiksel olarak anlamlı derecede uzundu (sırasıyla p=0,002 ve p=0,012) (Tablo 1). Naif papillalı hastaların çoğunda hemşirenin duodenoskobu tuttuğu yöntem ile ERCP yapıldı (n=91, %58.7). Gruplar arası karşılaştırmalarda kanülasyon tekniği, kanülasyon süresi, kanülasyon başarısı, komplikasyon gelişme oranı ve hastanede yatış süresi açısından istatistiksel olarak anlamlı fark bulunmadı (tüm parametreler için p>0.05). ERCP naif olmayan grupta ise kanülasyon süresi, hemşirenin duodenoskobu tuttuğu grupta tutmadığı gruba göre istatistiksel olarak anlamlı derecede uzundu (sırasıyla p=0,007 ve p=0,022). Gruplar arası karşılaştırmalarda diğer parametrelerde istatistiksel olarak anlamlı fark bulunmadı (tüm parametreler için p>0.05).

Sonuçlar: Bu çalışmada ERCP'de hem naif hem de naif olmayan hasta gruplarında işlemin hemşirenin duodenoskobu tutarak yapılmasının işlemin başarısına, erken veya geç komplikasyonlara ve hastanede kalış süresine katkı sağlamadığı görüldü.

Anahtar Kelimeler: Endoskopik retrograd kolanjiyopankreatografi (ERCP), duodenoskop tutan hemşire, duodenoskop tutmayan hemşire ERCP komplikasyonları, ERCP başarı oranları

Comparison of Success Rates and Complications Between Nurse Holding and Not Holding Duodenoscope in Endoscopic Retrograde Cholangiopancreatography

Kenan Koşar[1], Çağdaş Erdoğan[1], İlhami Yüksel[2]

[1]Ankara City Hospital, Gastroenterology Division, Ankara
[2]Ankara Yildirim Beyazit University School of Medicine, Department of Gastroenterology

Aim: Endoscopic retrograde cholangiopancreatography (ERCP) can be performed with a nurse holding the duodenoscope or not-holding. In this study, we aimed to investigate whether nurse holding the duodenoscope or not-holding procedures affect the success of the procedure and complication rates in ERCP.

Methods: Between January-2022 and July-2022, all patients who received ERCP were included in a prospective, non-randomized, single-center study. Patient demographic information, procedure details, procedure length, whether nurse holding the duodenoscope or not, procedure outcomes, and the incidence of complications were assessed.

Results: The median age of 332 patients was 61 (47-72) years, and 179 (53.9%) of the patients were women. The rates of performing the ERCP procedure nurse holding the duodenoscope or not-holding (n=165,49.7% vs. n=167,50.3%) were nearly same. In comparison to the nurse not-holding the

duodenoscope group, the nurse holding group's cannulation time and overall procedure time were statistically substantially longer (p=0.002 and p=0.012, respectively) (Table 1). Most of the patients with naive papillae underwent ERCP with the nurse holding duodenoscope method (n=91, 58.7%). No statistically significant difference was found in all parameters in comparisons between groups (p>0.05 for all parameters). The cannulation time in the previously ERCP group (non-naive) was statistically significantly longer in the nurse holding duodenoscope group than not-holding group (p=0.007 and p=0.022, respectively).

Conclusion: In this study, we observed that nurse holding the duodenoscope did not contribute to the success of the procedure, early or late complications and hospital stay in both naive and non-naive patient groups in ERCP.

Keywords: Endoscopic retrograde cholangiopancreatography (ERCP), nurse holding duodenoscope, nurse not-holding duodenoscope ERCP complications, ERCP success rates

Çalışma grubunun temel özellikleri, prosedürel ve prosedür sonrası verileri, hemşirenin duodenoskobu tutup tutmamasına göre alt gruplar ve gruplar arası karşılaştırmalar

	Total (n=332)	Hemşirenin duodenoskobu tutmadığı grup (n=165)	Hemşirenin duodenoskobu tuttuğu grup (n=167)	P
Yaş, yıl	61 (47-72)	60 (45-72)	61 (48-72)	0.685
Cinsiyet, kadın, n (%)	179 (53.9)	91 (55.2)	88 (52.7)	0.653
BMI (kg/m2)	27.55 (23.51-31.51)	27.68 (23.58-32.23)	27.34 (23.44-31.19)	0.369
Comorbidite KAH, n (%) KOAH, n (%) KBY, n (%)	 38 (11.4) 10 (3) 2 (0.6)	 19 (11.5) 5 (3) -	 19 (11.4) 5 (3) 2 (1.2)	0.575
Kolesistektomi, n (%)	126 (38)	71 (43)	55 (32.9)	0.058
Endikasyon Non-naïf, n (%) Koledokolitiazis, n (%) Benign striktür, n (%) Malign strictür, n (%) Safra kaçağı, n (%) Diğer, n (%)	 132 (39.8) 138 (41.6) 19 (5.7) 32 (9.6) 8 (2.4) 3 (0.9)	 80 (48.5) 62 (37.6) 6 (3.6) 13 (7.9) 3 (1.8) 1 (0.6)	 52 (31.1) 76 (45.5) 13 (7.8) 19 (11.4) 5 (3) 2 (1.2)	0.036
Naif, n (%)	155 (46.7)	64 (38.8)	91 (54.5)	0.004
Periampullar divertikül Type 1 Type 2 Type 3 Type 4	 4 (1.2) 18 (5.4) 6 (1.8) 5 (1.5)	 3 (1.8) 7 (4.2) 1 (0.6) 1 (0.6)	 1 (0.6) 11 (6.6) 5 (3) 4 (2.4)	0.164
Prosdür süresi, dakika Kanülasyon Toplam	5 (1-59) 15 (3-58)	4 (1-59) 14 (4-58)	6 (1-56) 18 (3-58)	0.002 0.012
Başarılı kanülasyon, n (%)	284 (85.5)	143 (86.7)	141 (84.4)	0.563
Zor kanülasyon, n (%)	48 (14.5)	22 (13.3)	26 (15.6)	0.563
Kanülasyon Tekniği Standart, n (%) Precut, n (%) Transpankreatik, n (%) Double guidewire, n (%) Needle knife sfincterotomi, n (%) Başarısız, n (%)	 284 (85.5) 6 (1.8) 4 (1.2) 11 (3.3) 26 (7.8) 1 (0.3)	 143 (86.7) 4 (2.4) 2 (1.2) 5 (3) 11 (6.7) -	 141 (84.4) 2 (1.2) 2 (1.2) 6 (3.6) 15 (9) 1 (0.6)	0.795
Komplikasyonlar Pankreatit, n (%) Kanama, n (%) Kolanjit, n (%) Perforasyon, n (%) Diğer, n (%)	 42 (12.7) 5 (1.5) 4 (1.2) 3 (0.9) 3 (0.9)	 17 (10.3) 3 (1.8) 2 (1.2) - 3 (1.8)	 25 (15) 2 (1.2) 2 (1.2) 3 (1.8) -	0.167
Hastanede kalış süresi, gün	2 (2-3)	2 (2-2)	2 (2-3)	0.445

Table 1. Baseline characteristics, procedural and postprocedural data of the study group, nurse holding duodenoscope and non-holding subgroups, and intergroup comparisons

	Total (n=332)	Nurse not-holding duodenoscope group (n=165)	Nurse holding duodenoscope group (n=167)	P
Age, years	61 (47-72)	60 (45-72)	61 (48-72)	0.685
Gender, female, n (%)	179 (53.9)	91 (55.2)	88 (52.7)	0.653
BMI (kg/m2)	27.55 (23.51-31.51)	27.68 (23.58-32.23)	27.34 (23.44-31.19)	0.369
Comorbidity CAD, n (%) COPD, n (%) CRF, n (%)	 38 (11.4) 10 (3) 2 (0.6)	 19 (11.5) 5 (3) -	 19 (11.4) 5 (3) 2 (1.2)	0.575
Cholecystectomy, n (%)	126 (38)	71 (43)	55 (32.9)	0.058
Indication Non-naïve, n (%) Choledocholithiasis, n (%) Benign stricture, n (%) Malignant stricture, n (%) Bile leakage, n (%) Others, n (%)	 132 (39.8) 138 (41.6) 19 (5.7) 32 (9.6) 8 (2.4) 3 (0.9)	 80 (48.5) 62 (37.6) 6 (3.6) 13 (7.9) 3 (1.8) 1 (0.6)	 52 (31.1) 76 (45.5) 13 (7.8) 19 (11.4) 5 (3) 2 (1.2)	0.036
Naïve, n (%)	155 (46.7)	64 (38.8)	91 (54.5)	0.004
Periampullary diverticula Type 1 Type 2 Type 3 Type 4	 4 (1.2) 18 (5.4) 6 (1.8) 5 (1.5)	 3 (1.8) 7 (4.2) 1 (0.6) 1 (0.6)	 1 (0.6) 11 (6.6) 5 (3) 4 (2.4)	0.164
Procedure time, minutes Cannulation Overall	 5 (1-59) 15 (3-58)	 4 (1-59) 14 (4-58)	 6 (1-56) 18 (3-58)	 0.002 0.012
Successful cannulation, n (%)	284 (85.5)	143 (86.7)	141 (84.4)	0.563
Difficult cannulation, n (%)	48 (14.5)	22 (13.3)	26 (15.6)	0.563
Cannulation techniques Standard, n (%) Precut, n (%) Transpancreatic, n (%) Double guidewire technique, n (%) Needle knife sphincterotomy, n (%) Unsuccessful, n (%)	 284 (85.5) 6 (1.8) 4 (1.2) 11 (3.3) 26 (7.8) 1 (0.3)	 143 (86.7) 4 (2.4) 2 (1.2) 5 (3) 11 (6.7) -	 141 (84.4) 2 (1.2) 2 (1.2) 6 (3.6) 15 (9) 1 (0.6)	0.795
Complications Pancreatitis, n (%) Bleeding, n (%) Cholangitis, n (%) Perforation, n (%) Others, n (%)	 42 (12.7) 5 (1.5) 4 (1.2) 3 (0.9) 3 (0.9)	 17 (10.3) 3 (1.8) 2 (1.2) - 3 (1.8)	 25 (15) 2 (1.2) 2 (1.2) 3 (1.8) -	0.167
Hospital stay, days	2 (2-3)	2 (2-2)	2 (2-3)	0.445

PP-058 / 39. Ulusal Gastroenteroloji Haftası
Diabetic Gastroparesis treated with G-POEM: a case report

Gwang Ho Baik

Hallym University college of Medicine

Gastroparesis is a condition where stomach emptying is delayed with abnormal gastric motility and without gastric outlet obstruction. It is often caused by diabetes mellitus(DM), especially when the level of blood sugar is being controlled poorly. Symptoms of the disease include nausea, epigastric discomfort, postprandial fullness, early satiety, and vomiting. Thus, patients with diabetic gastroparesis has a low quality of life, higher mortality rate than that of patients without.

Gastric peroral endoscopic pyloromyotomy(G-POEM) has proved the clinical improvement in patient with refractory gastroparesis in a system review. And the result has shown outcomes better than that of botulinum injection, even comparable to that of surgical pyloroplasty, without adverse events that was statistically significant. G-POEM has been becoming a mainstay of treatment in patient with refractory gastroparesis.

Therefore, we hereby present a case of a patient with refractory diabetic gastroparesis treated with G-POEM here.

Anahtar Kelimeler: peroral endoscopic gastric myotomy, gastroparesis, POEM

Diabetic Gastroparesis treated with G-POEM: a case report

Gwang Ho Baik

Hallym University college of Medicine

Gastroparesis is a condition where stomach emptying is delayed with abnormal gastric motility and without gastric outlet obstruction. It is often caused by diabetes mellitus(DM), especially when the level of blood sugar is being controlled poorly. Symptoms of the disease include nausea, epigastric discomfort, postprandial fullness, early satiety, and vomiting. Thus, patients with diabetic gastroparesis has a low quality of life, higher mortality rate than that of patients without.

Gastric peroral endoscopic pyloromyotomy(G-POEM) has proved the clinical improvement in patient with refractory gastroparesis in a system review. And the result has shown outcomes better than that of botulinum injection, even comparable to that of surgical pyloroplasty, without adverse events that was statistically significant. G-POEM has been becoming a mainstay of treatment in patient with refractory gastroparesis.

Therefore, we hereby present a case of a patient with refractory diabetic gastroparesis treated with G-POEM here.

Keywords: peroral endoscopic gastric myotomy, gastroparesis, POEM

fig1.-3.
fig1.-3

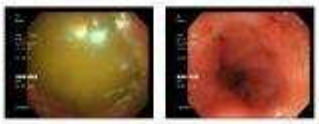

Figure 1. Residual gastric contents even after 8-hour fasting. We delayed 24 hours owing to poor visibility.



Figure 2. Before the G-POEM procedure(A), Percent Empty Index was 0% at 42 minutes. After the procedure(B), Percent Empty Index had improved significantly to 27%.

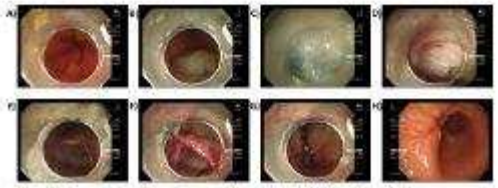

Figure 3. Pictures showing the procedure of G-POEM(from A to G). Ulcer scar on antrum, anterior wall of the stomach, 10 weeks after the intervention (H)

PP-059 / 39. Ulusal Gastroenteroloji Haftası

Buz dağının görünen kısmı: HCV pozitif hastalarda tedaviye ulaşma oranları, hekimlerin yaklaşım ve farkındalıklarının değerlendirilmesi

Merve Eren Durmuş[1], Gökhan Köker[1], Serkan Öcal[2], Ayhan Hilmi Çekin[2]

[1]Sağlık Bilimleri Üniversitesi Antalya Eğitim ve Araştırma Hastanesi, İç Hastalıkları Ana Bilim Dalı, Antalya
[2]Sağlık Bilimleri Üniversitesi Antalya Eğitim ve Araştırma Hastanesi, Gastroenteroloji Bilim Dalı, Antalya

Amaç: Hepatit C virüsü (HCV) enfeksiyonu, küresel bir halk sağlığı problemidir. 2015 verilerine göre, dünyada 71 milyon kişinin HCV ile enfekte olduğu düşünülmektedir. Kronik HCV enfeksiyonu, karaciğer ilişkili morbidite ve mortalitenin önde gelen nedenlerindendir. Ülkemizde, anti-HCV seroprevalansı % 0,5-1 olarak saptanmıştır. Hastalığın asemptomatik seyri nedeniyle, çoğu hasta tanı alamamaktadır. Çalışmamızda, anti-HCV pozitif saptanan hastaların tedaviye ulaşma oranlarını, bu süreçte rol alan hekimlerin farkındalığını değerlendirmeyi amaçladık.

Yöntem: Sağlık Bilimleri Üniversitesi Antalya Eğitim ve Araştırma Hastanesi veri tabanından, 2014-2019 yılları arasında hastaneye başvuran ve antiHCV testi pozitif hastalar çalışmaya dahil edildi. Hastaların başvurdukları klinikler, demografik bilgileri, HCV'ye yönelik tetkik verileri, tedavi alma durumları ve tedavi yanıtları kaydedildi.

Bulgular: Çalışmamıza, anti-HCV pozitif saptanan 7260 hasta dahil edildi. Hastaların 5685'inden HCV RNA istendiği (% 78,3), 1620'sinin HCV RNA pozitif geldiği (% 22,3), 1288'ine genotip bakıldığı (% 17,7), 848'inin tedavi aldığı (% 11,6) ve KVY12 (12. haftadaki kalıcı viral yanıt) bakılan 607 hastadan 568'inde KVY12 sağlandığı görüldü (% 7,8). Tüm kliniklerde HCV RNA istem oranları düşük saptanmakla birlikte; hastalar ilk anti-HCV istenen kliniklere göre değerlendirildiğinde, Hepatit C tedavisinde esas rol oynayan gastroenteroloji, enfeksiyon hastalıkları ve dahiliye kliniklerinde tedaviye ulaşma oranlarının diğer kliniklere göre daha yüksek olduğu saptandı.

Sonuç: Dünya Sağlık Örgütü, bir halk sağlığı sorunu olan HCV enfeksiyonunu 2030 yılına kadar elimine etmek için bazı uluslararası hedefler koymuştur. Mevcut tedavilerle yüksek başarı oranları elde edilmesine rağmen, dünya verilerine benzer olarak, çalışmamızda da hastaların tedaviye ulaşma süreçlerinde çeşitli basamaklarda kayıplar saptanmıştır. Bu kayıpları ve gecikmeleri engellemek için tüm hekimlerin HCV konusunda farkındalıklarının arttırılması gerekmektedir.

Anahtar Kelimeler: anti-HCV, farkındalık, HCV RNA, kalıcı viral yanıt, kronik hepatit C enfeksiyonu

Visible part of the iceberg: Assessment of access to treatment in HCV positive patients, physicians approach and awareness

Merve Eren Durmuş[1], Gökhan Köker[1], Serkan Öcal[2], Ayhan Hilmi Çekin[2]

[1]University of Health Sciences Antalya Training and Research Hospital, Department of Internal Medicine, Antalya
[2]University of Health Sciences Antalya Training and Research Hospital, Department of Gastroenterology, Antalya

Aim: Hepatitis C virus (HCV) infection is a public health issue. According to 2015 data, approximately 71 million people have chronic HCV viremia globally. It is one of the leading causes of liver-related morbidity and mortality. The seroprevalence of anti-HCV in our country is 0.5-1%. Due to its silent progress, many patients may be unaware of their situation. In our study, we evaluated rates of anti-HCV positive patients who could access to treatment and phyisicians' awareness about HCV.

Methods: The data of patients who had an anti-HCV positive result at our hospital between 2014-2019 was retrieved from the database. Patients' characteristics, results related to HCV, treatment status, response to treatment and first department of admission were recorded.

Results: 7260 anti-HCV positive patients were involved. HCV-RNA PCR test was obtained from 5685 (78.3 %), 1620 (22.3 %) of them were HCV-RNA positive. 1288 (11.7 %) of HCV-RNA positive patients were tested for genotype and 848 (11.6 %) of all could access to treatment. Of 607 patients who were checked for SVR12 (sustained viral response in twelfth week), 568 (7.8 %) patients achieved SVR12. Rate of HCV-RNA testing was low in all departments. According to department requested anti-HCV, rates of access to treatment were higher in clinics who play a major role in diagnosis and management of HCV.

Conclusion: World Health Organization set international targets for elimination of HCV infection. Desipte highly efficacious novel agents, significant deficiencies were detected in several stages of treatment cascade, which is consistent with world data.

Keywords: anti-HCV, awareness, chronic hepatitis C infection, HCV RNA, sustained viral response

---

Çalışmaya dahil edilen tüm hastalarda 12. haftada kalıcı viral yanıt sağlanana kadar basamaklardaki hasta sayıları
Numbers of patients in each step of the treatment cascade

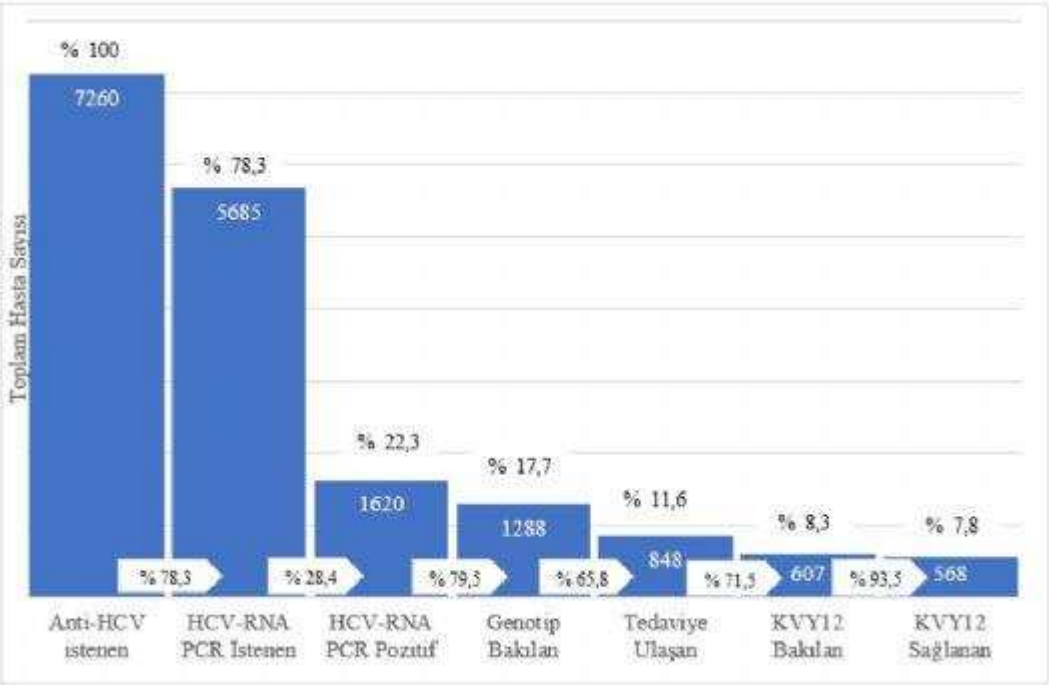

Çalışmaya dahil edilen tüm tetkikleri hastanemizde gerçekleştirilen hastalarda, kliniklere göre 12. haftada kalıcı viral yanıt sağlanana kadar basamaklardaki hasta sayıları
Disparity between the number of anti-HCV positive individuals, those who were tested for HCV-RNA viremia, HCV genotypes and the ones who could access to the treatment and comparison of two groups contributions on each stage

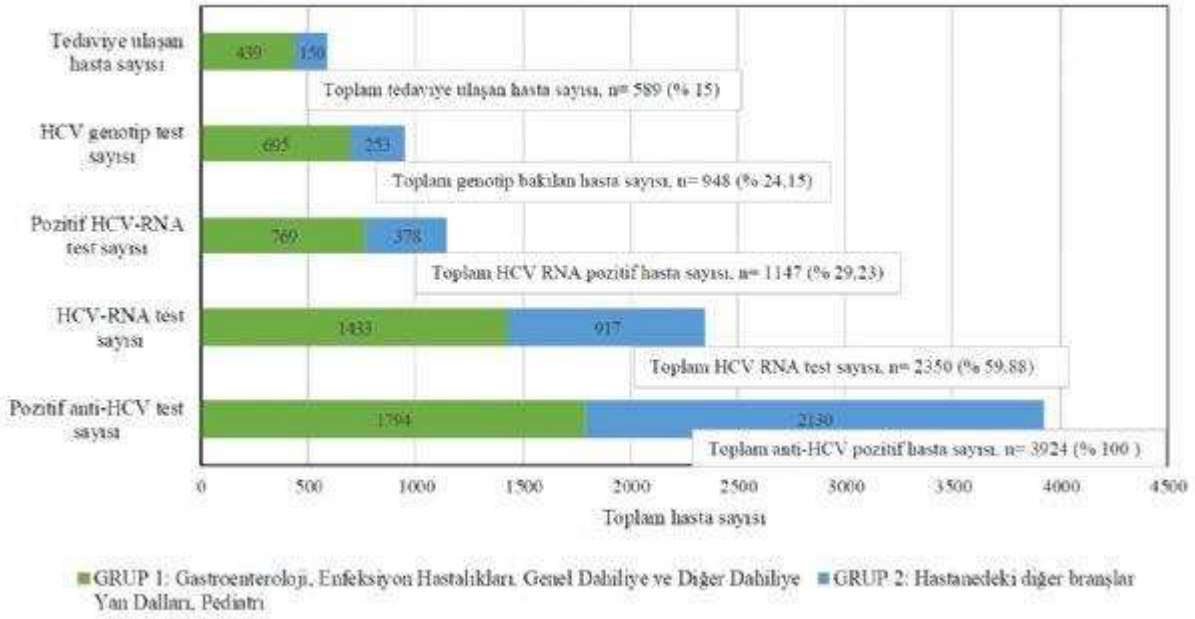

Hepatit C tedavisine ulaşımda akış şeması
Access to the HCV treatment flowchart

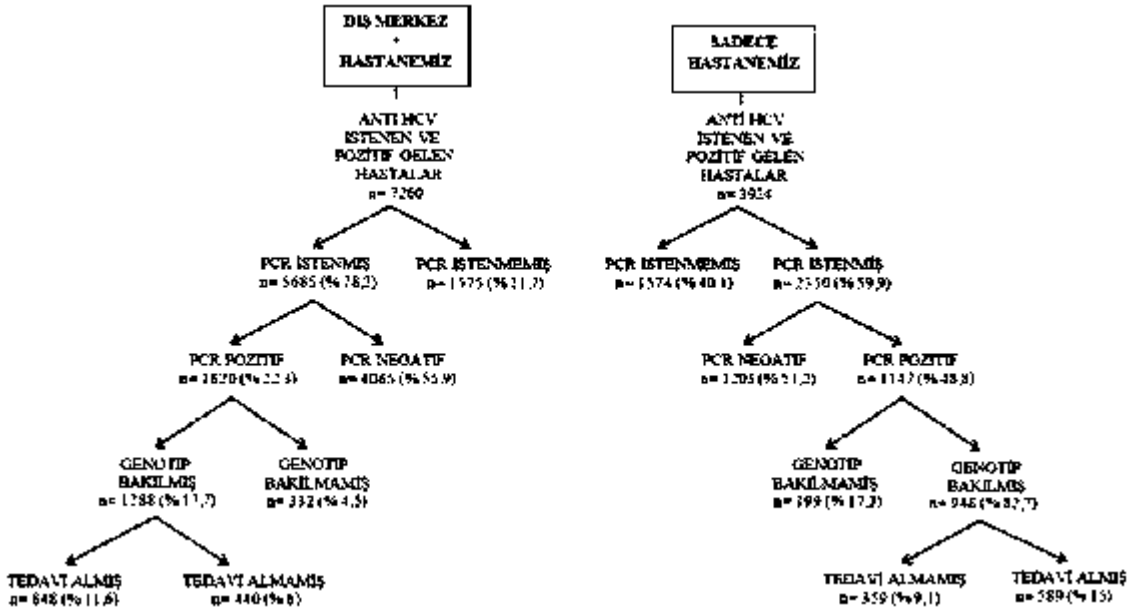

PP-060 / 39. Ulusal Gastroenteroloji Haftası

Tekrarlayan ileus atakları ile başvuran, Ailesel Akdeniz Ateşine sekonder sklerozan enkapsüle peritonit olgusu

Emine Selin Uzun[1], Hatun Kaboğlu[1], Ramazan Erdem Er[2], Arif İrfan Soykan[2], Sevinç Tuğçe Güvenir[2]

[1]Ankara Üniversitesi Tıp Fakültesi, İç Hastalıkları Ana Bilim Dalı, Ankara
[2]Ankara Üniversitesi Tıp Fakültesi, Gastroenteroloji Ana Bilim Dalı, Ankara

Giriş:Sklerozan enkapsüle peritonit (SEP),bağırsağın fibrokollejenöz koza benzeri bir kese ile kaplanması sonucu, akut ve/veya subakut bağırsak obstrüksiyonu kliniği ile ortaya çıkar. Etyopatogeneze ve bağırsağı çevreleyen zarın patolojik özelliklerine göre idiyopatik ya da çoğunlukla sekonder nedenlere bağlı olarak gelişen nadir görülen bir durumdur.Bu yazıda;tekrarlayan karın ağrısı ve ileus atakları nedeniyle yapılan tetkiklerde SEP tanısı konan ve SEP nedeni için yapılan araştırmada Ailesel Akdeniz Ateşi (AAA) olduğu anlaşılan 41 yaşında bir erkek olgu sunulmaktadır.

Olgu: On yıldır tekrarlayan karın ağrıları olan,son 6 aydır 4 kere ileus ön tanısıyla hastaneye yatırılarak konservatif tedavi sonrası taburcu edilen 41 yaşındaki bilinen ek komorbiditesi olmayan erkek hastaya tanısal laparoskopi yapıldı.Operasyon sırasında multipl yapışıklıklar, peritonda kalınlaşma görüldü. Periton ve assit örneği alınarak operasyon sonlandırıldı. Etyolojiyi için Gastroenteroloji Kliniğimizce tetkik edilen hastada, laboratuar ve görüntülemeler sonrasında İnflamatuar Bağırsak Hastalıkları, batın içi enfeksiyonlar, maligniteler ekarte edildi.Çekilen Abdomino-Pelvik BT ve MR Enterografi sklerozan enkapsüle peritonitle uyumlu sonuçlandı.Hastanın AAA tanısı alan kardeşlerinin olması, risk altındaki bir etnik gruba dahil olması ve tekrarlayan karın ağrısı atakları olması nedeniyle SEP'in AAA'ya sekonder olabileceği düşünüldü. AAA gen mutasyonu çalışıldı.M680I, V726A gen heterozigot pozitifliği saptandı.Hastaya tanıda gecikilmiş,tedavisiz AAA'ne sekonder SEP tanısı konularak kolşisin başlandı.

TARTIŞMA:SEP tanısı zor konulan,genelde nonspesifik semptomlarla belirti veren nadir bir durumdur.SEP tedavisi, hastalığın yaygınlığına,primer veya sekonder oluşuna ve evresine bağlı olarak hastaya özgü düzenlenmelidir. Konservatif tedaviye yanıtsız hastaların tedavisinde medikal tedavi olarak immünosupresanlar ve antifibrotikler kullanılabilir.

Sonuç: AAA'a sekonder SEP tanısı alan hastanın steroid ve kolşisin tedavisi altında semptomlarında gerileme ve yaşam kalitesinde artış sağladık.

Anahtar Kelimeler: Sklerozan enkapsüle peritonit, ileus, karın ağrısı, Ailesel Akdeniz Ateşi

A case of sclerosing encapsulated Peritonitis, secondary to familial Mediterranean fever, presenting with recurrent attacks of ileus

Emine Selin Uzun[1], Hatun Kaboğlu[1], Ramazan Erdem Er[2], Arif İrfan Soykan[2], Sevinç Tuğçe Güvenir[2]

[1]Ankara University Faculty of Medicine, Department of Internal Medicine, Ankara
[2]Ankara University Faculty of Medicine, Department of Gastroenterology, Ankara

İntroduction:Sclerosing encapsulated peritonitis(SEP) presents with acute and/or subacute intestinal obstruction as a result of the intestine being covered with a fibrocollagenous cocoon-like sac.It is a rare condition that develops due to idiopathic or mostly secondary causes depending on the etiopathogenesis and the pathological features of the membrane surrounding the intestine.In this article, we present a41year-old male patient,diagnosed with SEP after investigation for abdominal pain and ileus attacks,also he was found to have Familial meditteranean fever during the process of diagnosis.

Case: Diagnostic laparoscopy was performed on a41year-old patient who had recurrent abdominal pain for 10years and was discharged after conservative treatment with the prediagnosis of ileus 4times in the last 6months.Multiple adhesions and thickening of the peritoneum were observed during the operation.The operation was terminated by taking samples of the peritoneum and ascites.Abdomino-Pelvic CT and MR Enterography were consistent with sclerosing encapsulated peritonitis.It was thought that SEP might be secondary to FMF,since the patient had siblings diagnosed with FMF,was included

in an ethnic group at risk,and had recurrent episodes of abdominal pain.AAA gene mutation was studied.M680I,V726Agene heterozygous positivity was also detected.The patient was diagnosed with SEP secondary to FMF,which was delayed in diagnosis and without treatment,and colchicine was started.

Discussion:Treatment of SEP should be tailored to the patient,depending on the extent, primary or secondary nature, and stage of the disease.

Conclusion:We achieved a regression in the symptoms and an increase in the quality of life of the patient,who was diagnosed with SEP secondary to FMF,under steroid and colchicine treatment.

Keywords: Sclerosing encapsulated peritonitis, ileus, abdominal pain, Familial Mediterranean Fever

Şekil 1
Fıgure 1

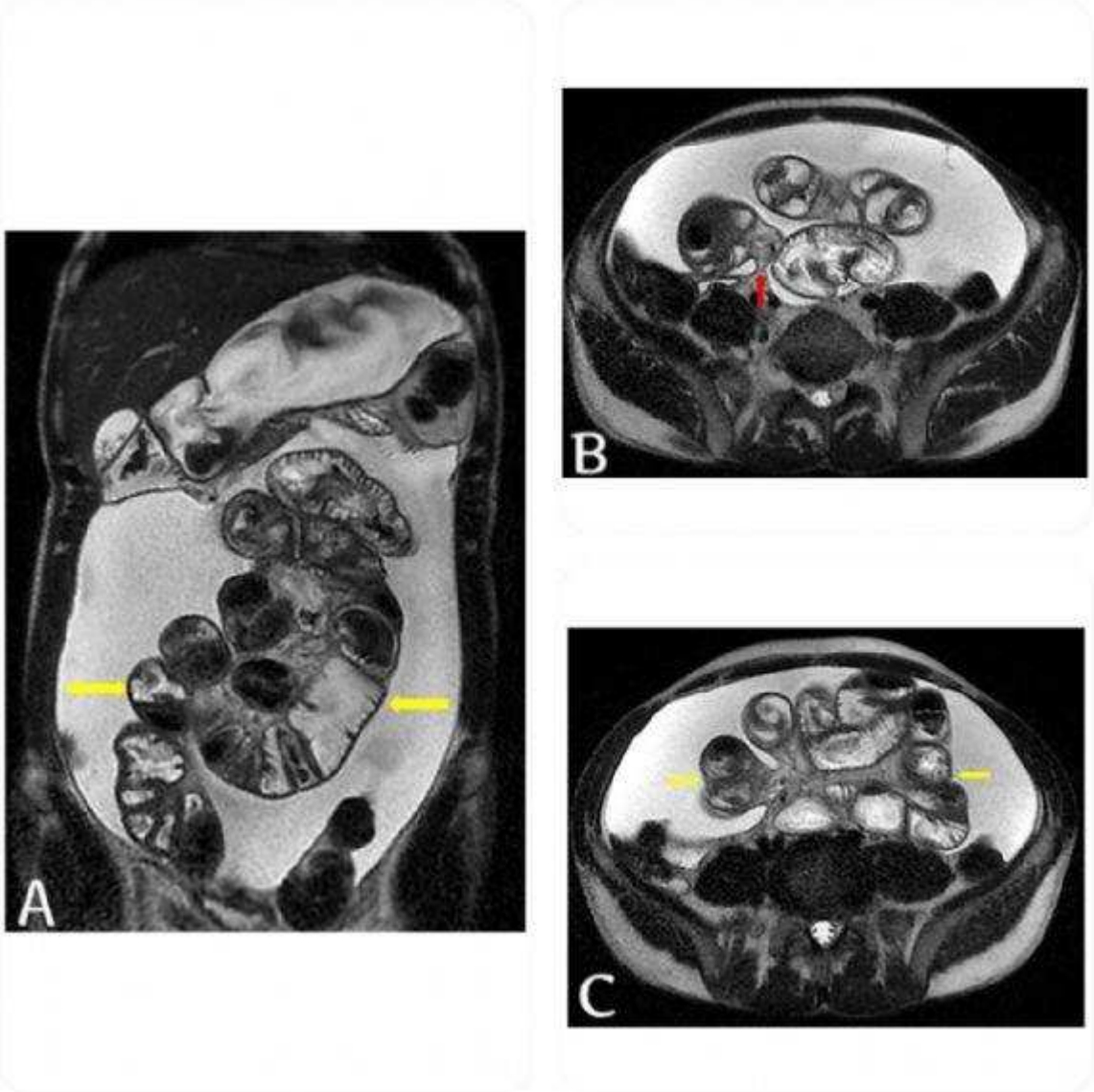

Şekil 1 (A) Koronal T2 ve aksiyal(B, C) T2 ağırlıklı MR görüntüleri, karın boşluğunun merkezinde peritoneal kapsülleme ile uyumlu kese benzeri bir yapıda toplanmış genişlemiş ince bağırsak halkalarını göstermektedir (sarı oklar). Tıkanmanın olası nedeni, terminal ileum seviyesinde daralmaya ve bu seviyenin proksimalindeki ince bağırsak anslarının genişlemesine neden olan kalınlaşmış periton bandıdır (kırmızı ok). Asit de mevcuttur.
Figure 1 (A) Coronal T2 and axial (B, C) T2-weighted MR images show enlarged small intestinal loops gathered in the center of the abdominal cavity in a sac-like structure consistent with peritoneal encapsulation (yellow arrows). The probable cause of the obstruction is the thickened peritoneal band (red arrow) causing narrowing at the terminal ileum level and enlargement of the small intestinal loops proximal to this level. Ascites also is present.

PP-061 / 39. Ulusal Gastroenteroloji Haftası
İnflamatuvar barsak hastalığında oksidatif stres

Berat Ebik[1], Ferhat Bacaksız[1], Ali Üzel[1], Mustafa Zanyar Akkuzu[1], Nazım Ekin[1], Özcan Erel[2]

[1]Sağlık Bilimleri Üniversitesi, Gazi Yaşargil Eğitim ve Araştırma Hastanesi,Gastroenteroloji Kliniği,Diyarbakır
[2]Yıldırım Beyazıt Üniversitesi, Tıp Fakültesi, Biyokimya Anabilim Dalı, Ankara

Giriş: İnflamatuvar barsak hastalığında (İBH), hastalık aktivitesi ile oksidatif stres arasındaki ilişkiyi inceledik.

Hastalar ve Metod: İBH tanısı olan 37 hastanın klinik, laboratuvar, mayo scoru ve CDAI düzeylerine göre remisyon durumları belirlendi. Daha sonra plazma tiyol-disülfit seviyesine bakıldı. Antioksidan kapasitenin göstergesi olan tiyol seviyesi ile oksidatif stresin indirekt bir göstergesi olan disülfit seviyesinin aktif ve remisyonda olan İBH hastalarındaki düzeyleri istatistiksel olarak incelendi.

Bulgular: Hastaların 24'ü (%64.9) kadın, 13'ü (%35.4) erkekti ve yaş ortalamaları 33.9 (17-58) idi. Hastaların 29'u (%78.4) ülseratif kolit (ÜK), 8 'i (%21.6) Crohn hastasıydı (CD). ÜK hastalarının 16'sı (%58.6) remisyonda iken 13'ü (%41.4) remisyonda değildi. Remisyonda olan ÜK hastalarının ortalama mayo skoru 0.9 iken remisyonda olmayanların 8.2 idi. Benzer şekilde remisyonda olan CD hastalarında ortalama CDAI seviyesi 121.3 iken remisyonda olmayanlarda 355.5 idi. Remisyonda olan ve olmayan ÜK hastalarında native ve total thiol seviyesi benzer iken, disülfit seviyesi remisyonda olan hastalarda daha düşüktü. Aynı şekilde CD hastalarında da hasta sayısı az olduğu için istatistiksel olarak anlamlı olmasa da disülfit seviyesi aktif hastalığı olanlarda daha yüksek saptandı. (Tablo 1 ve Grafik 1-3)

Sonuç: İBH hastalarında total ve nativ tiyol düzeyinin hastalık aktivitesiyle çok değişkenlik göstermediğini söyleyebiliriz. Bunun nedeni vücut total tiyol havuzunun yaş, cinsiyet, vücut kitle indeksi, albümin düzeyi başta olmak üzere birçok parametreden etkilenmesidir. Fakat hastalık aktivitesi ile artan disülfit düzeyi, inflamasyonun vücutta oksidatif stresi artırdığını göstermektedir. İBH'da hastalık alevlenmesiyle total antioksidan kapasite de değişiklik olmamasına rağmen reaktif oksijen radikallerinin seviyesi artmaktadır. İBH hastalarında alevlenme periyodlarının uzun sürmesi ve sık relapslar hücrelerde DNA hasarı riskini artırabilir.

Anahtar Kelimeler: İnflamatuvar barsak hastalığı, tiyol-disülfid, oksidatif stres

Oxidative stress in inflammatory bowel disease

Berat Ebik[1], Ferhat Bacaksız[1], Ali Üzel[1], Mustafa Zanyar Akkuzu[1], Nazım Ekin[1], Özcan Erel[2]

[1]University of Health Sciences, Diyabakır Gazi Yasargil Education and Research Hospital, Division of Gastroenterology, Diyarbakır,
[2]Yildirim Beyazit University, Faculty of Medicine, Department of Biochemistry, Ankara

Introduction: We investigated the relationship between disease activity and oxidative stress in inflammatory bowel disease (IBD).

Patients and Method: Plasma thiol-disulfide levels of 37 patients diagnosed with IBD were examined and its relationship with remission was statistically analyzed

Results: Twenty-four (64.9%) of the patients were female, 13 (35.4%) were male, and their mean age was 33.9 (17-58). Of the patients, 29 (78.4%) had ulcerative colitis (UC), and 8 (21.6%) had Crohn's disease (CD). Sixteen (58.6%) of UC patients were in remission. The mean swimsuit score of UC patients in remission was 0.9, while it was 8.2 in non-remission patients. Similarly, the mean CDAI level was 121.3 in CD patients who were in remission and 355.5 in those who were not in remission. While native and total thiol levels were similar in UC patients with and without remission, disulfide levels were lower in patients with remission. (Table 1 and Graph 1-3

Conclusion: Total and native thiol levels do'nt change with disease activity in IBD patients. The reason for this is that the total amount of thiol in the body is affected by many parameters, especially age,

gender, body mass index, and albumin level. However, increasing disulfide level with disease activity shows that inflammation increases oxidative stress in the body. Although there is no change in total antioxidant capacity with disease exacerbation in IBD, the level of reactive oxygen radicals increases. Prolonged periods of exacerbations and frequent relapses may increase the risk of DNA damage to cells in IBD patients.

Keywords: Inflammatory bowel disease, thiol-disulfide, oxidative stress

Şekil 1-3
Figure 1-3

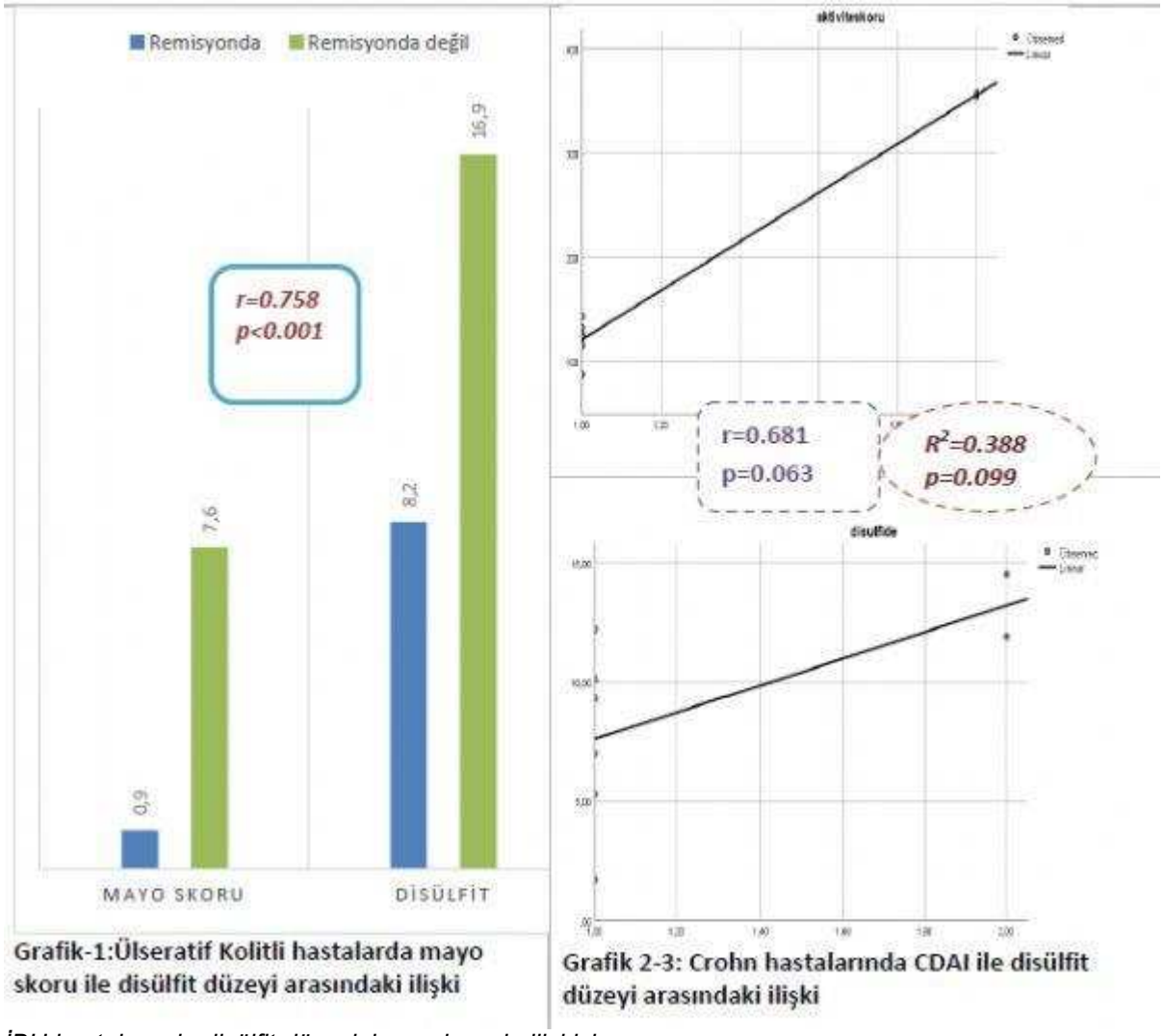

Grafik-1:Ülseratif Kolitli hastalarda mayo skoru ile disülfit düzeyi arasındaki ilişki

Grafik 2-3: Crohn hastalarında CDAI ile disülfit düzeyi arasındaki ilişki

İBH hastalarında disülfit düzeyinin remisyonla ilişkisi
The relationship of disulfide level with remission in IBD patients

Tablo-1

	Ülseratif Kolit	Ülseratif Kolit	Ülseratif Kolit	Crohn Hastalığı	Crohn Hastalığı	Crohn Hastalığı
	Remisyonda (n=17)	Remisyonda değil (n=12)	p	Remisyonda (n=6)	Remisyonda değil (n=2)	p
Native Thiol (µmol / L)	313.8±56.0	312.9±45.5	0.971	208.6±37.4	198.6±2.4	0.732
Total Thiol (µmol / L)	329.3±57.9	347.6±77.1	0.472	223.8±39.5	225.0±1.2	0.945
Disulfide (µmol / L)	8.2±3.9	16.9±3.3	<0.001	7.6±3.7	13.2±1.8	0.099
(Disulfide/Native Thiol)*100 (%)	2.6±1.2	5.6±1.5	<0.001	3.6±1.9	6.6±1.0	0.097
(Disulfide/Total Thiol)*100 (%)	2.4±1.1	5.0±1.2	<0.001	3.3±1.7	5.8±0.7	0.106
(Native Thiol/Total Thiol)*100 (%)	95.0±2.3	89.9±2.4	<0.001	93.2±3.4	88.3±1.5	0.109

İBH hastalarının (remisyonda olan ve olmayan) plazma native ve total tiyol ile disülfid seviyesi ve bunların oranları

Table-1

	Ulcerative Colitis	Ulcerative Colitis	Ulcerative Colitis	Crohn's Disease	Crohn's Disease	Crohn's Disease
	in remission (n=17)	not in remission (n=12)	p	in remission (n=6)	not in remission (n=2)	p
Native Thiol (µmol / L)	313.8±56.0	312.9±45.5	0.971	208.6±37.4	198.6±2.4	0.732
Total Thiol (µmol / L	329.3±57.9	347.6±77.1	0.472	223.8±39.5	225.0±1.2	0.945
Disulfide (µmol / L)	8.2±3.9	16.9±3.3	<0.001	7.6±3.7	13.2±1.8	0.099
(Disulfide/Native Thiol)*100 (%)	2.6±1.2	5.6±1.5	<0.001	3.6±1.9	6.6±1.0	0.097
(Disulfide/Total Thiol)*100 (%)	2.4±1.1	5.0±1.2	<0.001	3.3±1.7	5.8±0.7	0.106
(Native Thiol/Total Thiol)*100 (%)	95.0±2.3	89.9±2.4	<0.001	93.2±3.4	88.3±1.5	0.109

Plasma native and total thiol and disulfide levels and their ratios in IBD patients (with and without remission)

PP-062 / 39. Ulusal Gastroenteroloji Haftası
Gebe Hastada Komplike Kist Hidatik Yönetimi

Güner Kılıç, Yusuf Kayar

1Van Eğitim ve Araştırma Hastanesi İç Hastalıkları Anabilim Dalı Gastroenteroloji Bilim Dalı

Giriş:Gebelikte kist hidatik insidansı 20.000'de 1 ile 30.000'de 1 arasında değişmektedir. Gebelikte kist hidatik tedavisi zordur. Kliniğimize komplike kist hidatik ile başvuran 16 haftalık gebe bir hastayı sunacağız.

Vaka:31 yaşında kadın hasta karın ağrısı, sarılık ve iştahsızlık şikayetleri ile başka bir merkeze başvurmuş. Fizik muayenede sağ üst kadranda hassasiyet saptanmış. Abdominal USG'de karaciğer sağ lobda yaklaşık 12x8 cm boyutlarında solid komponentli ve multiloküle kistik komponentli lezyon izlenmiş. İntrahepatik ve ekstrahepatik safra yolları normal saptanmış. Bilirubin değeri 5,3/4,2 mg/dL olan hasta kistin safra yollarına açıldığı düşünülerek ERCP için merkezimize yönlendirildi. Kadın Hastalıkları ve Doğum polikliniği ile konsülte edilerek ERCP işlemine alınan hasta (Video 1) işlem sonrası şikayetlerinin gerilemesi üzerine taburcu edildi. 1 hafta sonra hasta tekrar 40 °C ateş ve sağ üst kadranda ağrı şikayeti ile hastaneye başvurdu. Hasta intrakistik enfeksiyon düşünülerek genel cerrahi kliniğine konsülte edildi. Hastaya kist aspirasyonu ve kistektomi operasyonu yapıldı (Resim 1).

Çözüm:Gebelikte kist hidatik nadirdir. Tedavi seçenekleri gebeliğin trimesterine göre değişir. Uygun tedavinin hızlı bir şekilde yapılması anne ve fetüsün sağlığı açısından önemlidir.

Anahtar Kelimeler: kist hidatik, gebelik, ERCP

Management of Complicated Hydatid Cyst in a Pregnant Patient

Güner Kılıç, Yusuf Kayar

Van Training and Research Hospital, Department of Internal Medicine, Division of Gastroenterology

Introduction: The incidence of hydatid cysts in pregnancy varies between 1 in 20.000 and 1 in 30.000. Hydatid cyst management in pregnancy is difficult. We will present in a 16-week pregnant patient who applied to our clinic with a complicated hydatid cyst.

Case:31 year old female patient applied to another center with complaints of abdominal pain, jaundice and loss of appetite. On physical examination, tenderness was observed in the right upper quadrant. In the abdominal USG, a lesion with a solid component of approximately 12x8 cm and multiloculated cystic components was observed in the right lobe of the liver. Intrahepatic and extrahepatic bile ducts were found to be normal. The patient with bilirubin values of 5.3/4.2 mg/dL was referred to our center for ERCP, considering that the cyst had opened into the biliary tract. The patient, who was taken to the ERCP procedure (Video 1) after consultation with the obstetrics clinic, was discharged when her complaints regressed after the procedure. After 1 week, the patient was admitted to the hospital again with a fever of 40 °C and pain in the right upper quadrant. Considering intracystic infection, the patient was consulted to the general surgery clinic. Cyst aspiration and cystectomy operation were performed on the patient (Picture 1).

Conclusion:Hydatid cyst in pregnancy is rare. Treatment options vary according to the trimester of pregnancy. It is important for the health of the mother and fetus to carry out the appropriate treatment quickly.

Keywords: hydatid cyst, pregnancy, ERCP

Papilla
Papilla

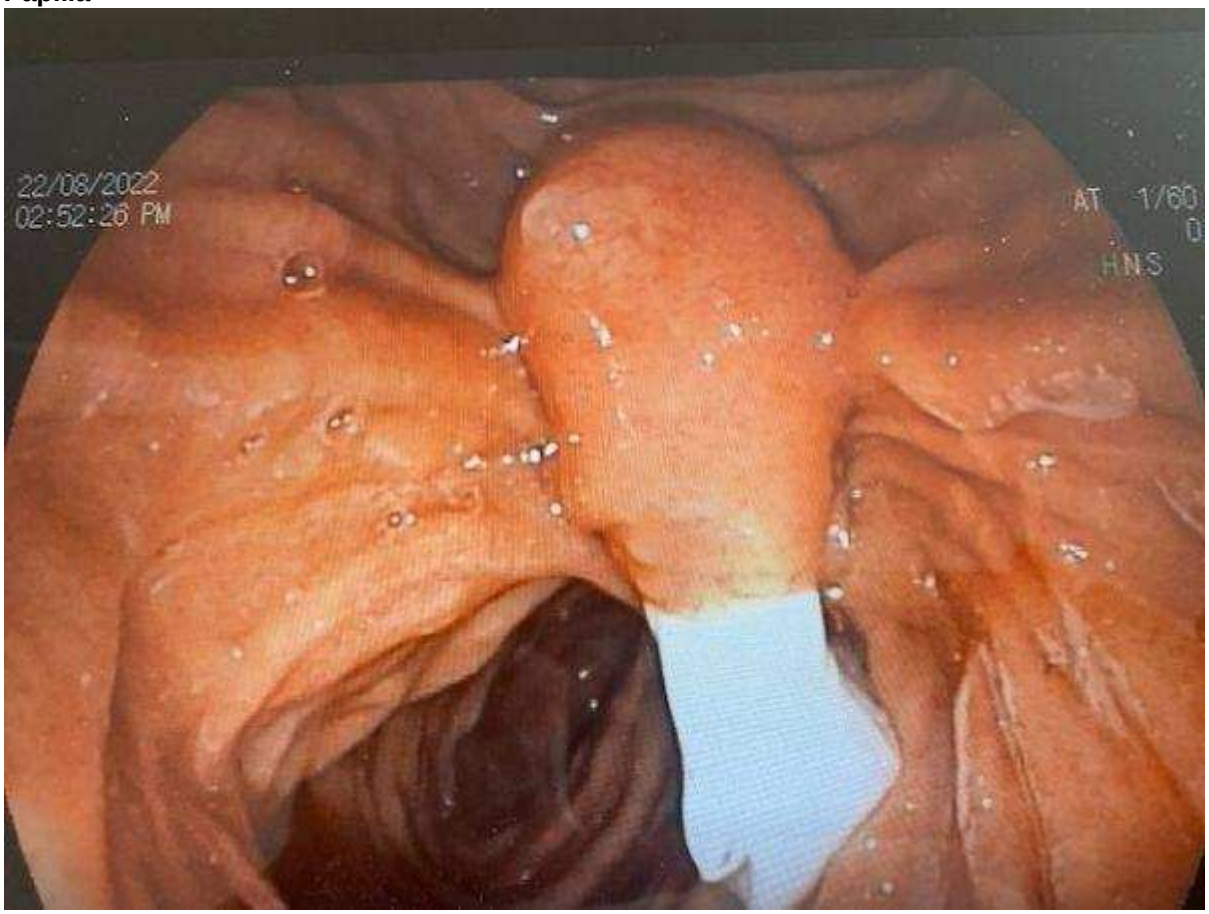

Germinatif membran
Germinative membrane

Kistin cerrahi olarak çıkarılması sonrası
After surgical removal of the cyst

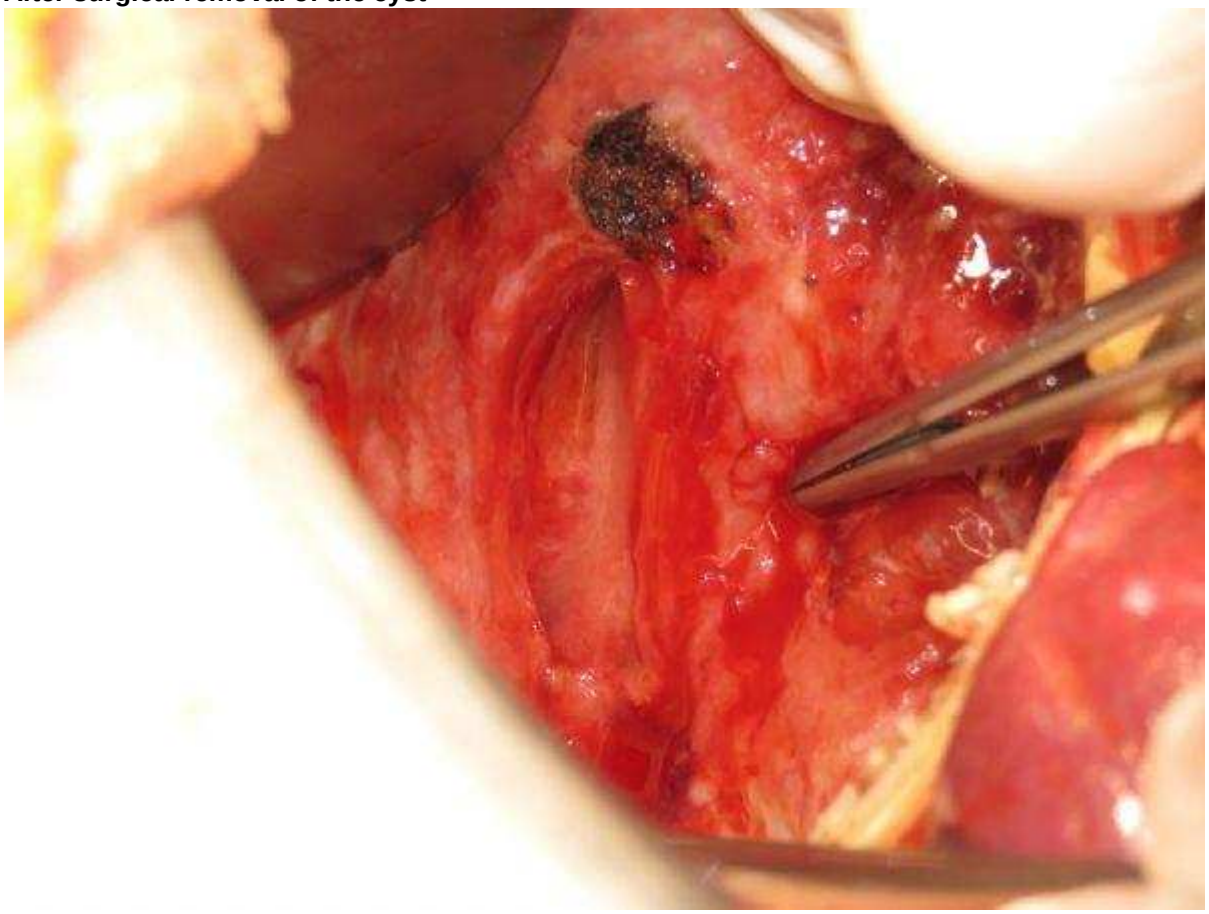

PP-063 / 39. Ulusal Gastroenteroloji Haftası

Gastroözofageal reflü şiddeti ilə hiatus hernisi korelasyonunun özofaqus manometrisi ile gösterilmesi

Govhar Imanli, Inara Alikhanova

Azerbaycan Tip Universitesi, III İç hastalıkları bölümü, Bakü, Azerbaycan

Giriş: Hiatal herni gastroözofageal reflü hastalığı için predispozan faktörlerden biridir. Gastroözofageal reflü hastalığı (GÖRH) tanısında endoskopi, özofagus manometrisi ve 24-saatlik impedans pH-metri kullanılmaktadır.
Amaç GÖR olan hastalarda manometride bulunan hiatus hernisi ile endoskopik bulgular ve 24-saatlik impedans pH-metri bulguları arasındakı ilişkini araştırmaktır.

Bulgular: Çalışmaya 60 GÖRH hastası dahil edildi. Hastaların 39'u erkek, 21'i kadındı. Hastaların yaş ortalaması 41,1±1,6 (dağılımı 20-70) yıl olarak tespit edildi. Tüm hastalara üst GİS endoskopi, özofagus manometrisi ve 24-saatlik impedans pH-metri yapıldı. Endoskopi esnasında özofajit evrelemesi için Los-Angeles klasifikasyonu uygulandı. Manometri sulu yöntemle yapıldı. 24-saatlik impedans pH-metride De-Meester skoru ve diğer bulgular, reflü spektri ve tipi araştırıldı. İlişkiler istatistik yöntemlerle tespit edildi.
Sonuç: Endoskopi işleminde 30 hastada (50%) eroziv GÖRH, 30 hastada (50%) non-eroziv GÖRH bulundu. 30 hastada endoskopik hiatus hernisi görüldü. Los-Angeles klassifikasyonuna göre, 40% hastada Grade A özofajit, 37% hastada Grade B özofajit, 23% hastada Grade D özofajit tespit edildi. İmpedans pH-metri incelemesinde 27 hastada (45%) asit reflüsü, 26 hastada (43,3%) zayıf-asit reflü, 7 hastada (11,7%) zayıf-alkalin reflü saptandı. Özofagus manometrisinde hiatus hernisi saptanan 28 hastanın %17,9'unda endoskopik hiatus hernisi görülmedi (p=0,000). Grade D özofajit bulunan hastaların %85,7'sinde manometride hiatus hernisi bulundu (p=0,032). Manometride hiatus hernisi bulunan hastaların %64,3'ünde karışık reflü görüldü (p=0,033). Reflü tipine gelince, manometride hiatus hernisi bulunan hastaların %64,3'ünde asit reflüsü görüldü (p=0,012). Manometride hiyatus hernisi bulunan hastalarda impedans pH-metri bulgularından reflü period sayısı daha çok bulunmuşdur (p=0,004).

Sonuç: Sonuç olarak, özofagus manometrisi hiyatus hernisinin tanısının konulmasında daha çok informativ işlemdir.

Anahtar Kelimeler: hiatal herni, 24-saatlik impedans pH-metri, özofagus manometrisi

Significance of esophageal manometry in diagnosing hiatus hernia in gastroesophageal reflux patients

Govhar Imanli, Inara Alikhanova

Azerbaijan Medical University, III Internal Medicine Department, Baku, Azerbaijan

Introduction: Gastroesophageal reflux disease is diagnosed by various examination methods, including endoscopy, esophageal manometry and 24-hour esophageal impedance pH-metry. The aim of the study is to examine relationship between hiatus hernia detected by manometry, endoscopic signs and pH-metry in patients with GERD.

Materials-Methods: The study included 60 GERD patients. 39 of them (65%) were men and 21 (35%) were women. The age of the patients was between 20 and 70 (average age 41.1±1.6). These patients underwent esophagogastroduodenoscopy, esophageal manometry and impedance pH-metry. Spectrum and type of reflux were estimated with pH-metry.

Results: During the endoscopic examination, erosive GERD was diagnosed in 30 patients (50%) and non-erosive GERD in 30 patients (50%). Endoscopic hiatus hernia was found in 30 patients. 40% of patients had grade A esophagitis, 37% had grade B esophagitis, and 23% had grade D esophagitis. 27 patients (45%) had acid reflux, 26 patients (43.3%) weak acid, and 7 patients (11.7%) had weak-alkaline reflux. During esophageal manometry, endoscopic hiatus hernia was not disclosed in 17.9% of 28 patients who had hiatus hernia (p=0.000). In 85.7% of the patients with grade D esophagitis, manometry

revealed hiatus hernia (p=0.0.032). Mixed reflux was observed in 64.3% of the patients with hiatus hernia during manometry (p=0.033). As for the type of reflux, acid reflux was diagnosed in 64.3% of these patients (p=0.012). The number of reflux periods was observed more in the patients with hiatus hernia (p=0.004).

Conclusion: Thus, esophageal manometry is a more informative examination method in diagnosing hiatus hernia.

Keywords: esophageal manometry, hiatus hernia, 24-hour esophageal impedance pH-metry

---

24-saatlik impedans pH-metri göstericileri ile manometride bulunan hiyatal herni arasında ilişki

ANOVA

		Sum of Squares	df	Mean Square	F	Sig.
Toplam reflü zamanı (pH<4)- %	Between Groups	223.201	1	223.201	0.519	0.474
	Within Groups	24944.162	58	430.072		
	Total	25167.363	59			
Ayakta reflü zamanı (dak.)	Between Groups	36476.968	1	36476.968	0.880	0.352
	Within Groups	2404343.222	58	41454.193		
	Total	2440820.190	59			
Yatarken reflü zamanı (dak.)	Between Groups	0.071	1	0.071	0.000	0.988
	Within Groups	1058535.931	58	18250.620		
	Total	1058536.002	59			
Reflü period sayısı	Between Groups	49926.876	1	49926.876	4.404	0.040
	Within Groups	657516.107	58	11336.485		
	Total	707442.983	59			
5 dak.'dan fazla süren reflü period sayısı	Between Groups	49.786	1	49.786	0.475	0.494
	Within Groups	6081.147	58	104.847		
	Total	6130.933	59			
En uzun reflü (dak)	Between Groups	1086.540	1	1086.540	0.466	0.498
	Within Groups	135355.556	58	2333.716		
	Total	136442.097	59			
DeMeester skoru	Between Groups	1316.428	1	1316.428	0.362	0.550
	Within Groups	211142.792	58	3640.393		
	Total	212459.220	59			

		MM hiyatal herni			
		yok		var	
		Count	Column N %	Count	Column N %
Reflü tipi	yok	0	0,0%	0	0,0%
	asit	9	28,1%	18	64,3%
	zayıf-asit	17	53,1%	9	32,1%
	zayıf-alkalin	6	18,8%	1	3,6%
Reflü spektri	yok	0	0,0%	0	0,0%
	sıvı	3	9,4%	5	17,9%
	gaz	16	50,0%	5	17,9%
	karışık	13	40,6%	18	64,3%

Tablo 1. 24-saatlik impedans pH-metri göstericileri ile manometride bulunan hiyatal herni arasında ilişki

PP-064 / 39. Ulusal Gastroenteroloji Haftası
İmmunsupresif hastada konkomitan CMV ve herpes özofajiti

Uğur Gökçe[1], Arda Yavuz[2], Selma Bozcan[2], İlyas Tuncer[2]

[1]İstanbul Medeniyet Üniversitesi, İç Hastalıkları Anabilim Dalı, Istanbul
[2]İstanbul Medeniyet Üniversitesi, Gastroenteroloji Bilim Dalı, İstanbul

Giriş: Sitomegalovirüs ve herpes solid organ transplantasyonu, hematopoetik hücre nakli olan alıcılarda, HIV ile enfekte hastalar da dahil olmak üzere immunsuprese hastalar için önemli bir patojendir. CMV özofajiti ve sonrasında herpes özofajiti gelişen renal transplantasyonlu hasta sunulmuştur.

Olgu: 49 yaşında erkek hasta nefroloji polikliniğine 1 aydır devam eden oral lezyon, yutma güçlüğü ve kilo kaybı şikayetleri ile başvurdu. 17 yıl önce renal nakil olan hastanın kullandığı takrolimus ilaç düzeyi azaltılmasına rağmen oral lezyonları devam eden hasta nefroloji servisine yatırıldı. Vital parametrelerinde özellik yoktu. Laboratuvarında WBC - 4500 uL, ALT - 18 U/L, AST - 12 U/L, Prokalsitonin - 1,17 µg/L, CRP - 13,62 mg/L, Sedimantasyon - 7 mm/saat idi. Gastroskopisinde özofagus alt uçta hiperemik alandan biyopsi alındı. İmmünhistokimyada CMV saptandı ve CMV özofajiti olarak değerendirildi. Hastaya yapılan kontrol endoskopide özafagus alt uçta çevresinde halo olan ülser görüldü (Resim 1). Doku CMV PCR 6165 IU/mL olarak sonuçlandı. Patolojisinde ise spongiöz, az sayıda multinükleasyon ve viral sitopatik etki gösteren HSV pozitif hücreler saptandı. 3 hafta oral valgansiklovir tedavisi alan hastanın kontrol gastroskopisinde ülsere lezyonlar kayboldu, yutma güçlüğü de tamamen geriledi.

Tartışma: CMV özofajiti bulantı kusma ve epigastrik ağrı ile kendini gösterir. Yutma güçlüğü ve retrosternal ağrı daha az görülen semptomlardır. Hastanın tedavisi için oral valgansiklovir veya İV gansiklovir tercih edilebilir. CMV enfeksiyonu hücresel bağışıklık üzerinde uzun dönem etkilerinden dolayı HSV reaktivasyonuna zemin hazırlayabilir. Valgansiklovir CMV yanında herpes virüslerede etkinliği olan antiviraldir, koenfeksiyon için de uygun bir tedavi seçeneğidir.

Anahtar Kelimeler: Herpes, sitomegalovirus, özofajit

Concomitant CMV and Herpes esophagitis in an immunosuppressed patient

Uğur Gökçe[1], Arda Yavuz[2], Selma Bozcan[2], İlyas Tuncer[2]

[1]Department of Internal Medicine, Istanbul Medniyet University, Istanbul, Turkey
[2]Department of Gastroenterology, Istanbul Medeniyet University, Istanbul, Turkey

Introduction: Cytomegalovirus and herpes are important pathogens for immunosuppressed patients, including HIV-infected patients, solid organ transplant recipients, and hematopoietic cell transplant recipients. In our case, CMV esophagitis and concomitant herpes esophagitis in a patient with renal transplantation are presented.

Case: A 49-year-old male patient was admitted to the nephrology outpatient clinic with complaints of an oral lesion, dysphagia, and weight loss lasting for one month. The patient's oral lesions continued despite the reduction of the tacrolimus. Vital parameters were unremarkable. Laboratory results showed WBC: 4500uL, ALT: 18U/L, AST: 12U/L, Procalcitonin:1,17ug/L, CRP:13,6mg/L, ESR:7mm/h. In gastroscopy, a biopsy was taken from the hyperemic area at the lower esophagus. CMV was detected in immunohistochemistry and evaluated as CMV esophagitis. In the control endoscopy, two ulcers with a halo around the lower esophagus were observed (Figure 1). Tissue CMV PCR was 6165 IU/mL. Pathology showed HSV-positive cells with few multinucleated and showed the viral cytopathic effect. The patient received valganciclovir treatment for three weeks. Moreover, in control gastroscopy, ulcerated lesions disappeared, and dysphagia completely regressed.

Discussion: CMV esophagitis presents with nausea, vomiting, and epigastric pain. Odinophagia and retrosternal pain are less common symptoms. Oral valganciclovir or iv gancyclovir treatment may be preferred for the treatment. CMV infection may predispose to HSV reactivation due to its long-term

effects on cellular immunity. Valganciclovir is an antiviral that is effective against herpes viruses and CMV and is a suitable treatment option for coinfection.

Keywords: Herpes, cytomegalovirus, esophagitis

Resim 1: Hiperemik düzgün sınırlı çevresinde halo olan ülsere mukoza
Figure 1: Hyperemic well-circumscribed ulcerated mucosa with halo

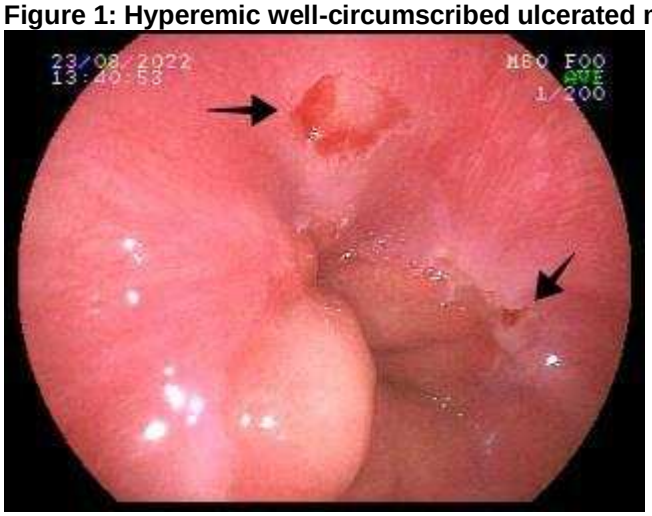

PP-067 / 39. Ulusal Gastroenteroloji Haftası
Nadir Görülen Gastrinoma Olgusu

Cem Balta[1], Utku Erdem Soyaltın[2]

[1]Bandırma Eğitim Araştırma Hastanesi Bandırma/Balıkesir
[2]Başakşehir Çam ve Sakura Şehir Hastanesi İstanbul

Mutiple endokrin neoplazi tip 1(MEN-1) nadir görülen bir sendrom olup, hiperparatiroidi(%95), enteropankreatik nöroendokrin tümörler(%60), ön hipofiz adenomları(%25) ve adrenal korteks adenomları(%30) ile karakterizedir. Prevelansının 0.01-2.5/100.000 olduğu tahmin edilmektedir. Çoğu otozomal dominant geçiş gösterir ve aile öyküsü pozitif olanlar, 25-30 yaşta bulgu verir. Olgularda, 11q13 lokusunda MEN-1 tümör supresör geninde inaktive edici mutasyon vardır. En sık hiperparatiroidi olmakla birlikte, enteropankreatik NET olarak en sık gastrinoma görülmektedir. 25 yaş kadın hasta nefrokalsinozis nedeniyle tetkiklerinde hiperparatiroidi saptandı. Yapılan kemik görüntülemesinde multiple Brown tümörü mevcuttu. Multiple paratiroid adenomu saptanan hastaya paratiroid adenomu exizyonu yapıldı. Prolaktini ve abdomen MR'ı normal sonuçlandı. Post-op 6. ay kontrolünde genç yaşta primer hiperparatiroidi tanısı alan ve opere edilen hastamızda genetik sendromları ekarte etmek için menin, ret, cdk, cdc 73 mutasyonu bakıldı. Menin gen mutasyonu pozitif saptandı. Hastanın gastrin düzeyi 638pg/mL, kromagranin 150ng/mL, somatostatin 167mg/L olarak sonuçlanan hastanın ppı tedavisi kesilip, kontrole çağrıldı. 1 ay sonraki başvurusunda ishal yakınması olan hastanın gastrin düzeyi 897pg/mL saptanması üzerine endoskopi planlandı. Endoskopide duedonum 2. kıtada nodülarite mevcut, ülser görülmedi. Hastaya EUS planlandı. pankreas korpusunda 9x7.3 mm, 3.5x3.7 mm ve 4.8x5.3 mm lezyonlar, pankreas baş lokalizasyonunda 8.5x8 mm lezyon, uncinat proceste 24x17 ve 17x11 mm lezyon mevcut olarak sonuçlandı. Endoskopik biopsi sonucu gastrinoma ile uyumlu olarak sonuçlandı. Hastaya whipple operasyonu uygulandı.

Genç yaş primer hiperparatiroidide MEN-1 akılda tutulmalı ve komponentleri düşünülerek semptom sorgulaması yapılmalıdır. Şüphe halinde MEN-1 araştırılmalıdır ve genetik testler yapılmalıdır. Hastamızın başlangıç semptomlarında kronik diare yoktu ve abdomen MR normal sonuçlanmıştı. İzleminde diare olması nedeniyle yapılan tetkikleriyle gastrinoma tanısı konulup whipple uygulandı.

Anahtar Kelimeler: Gastrinoma, Hiperparatiroidi, MEN-1

A Rare Case of Gastrinoma

Cem Balta[1], Utku Erdem Soyaltın[2]

[1]Bandırma Eğitim Araştırma Hastanesi Bandırma/Balıkesir
[2]Başakşehir Çam ve Sakura Şehir Hastanesi İstanbul

Mutiple endocrine neoplasia type 1 (MEN-1) is a rare syndrome characterized by hyperparathyroidism (95%), enteropancreatic neuroendocrine tumors (60%)Its prevalence is estimated to be 0.01-2.5/100.000. There is an inactivating mutation, MEN-1 tumor suppressor gene at the 11q13 locus. Although hyperparathyroidism is the most common, gastrinoma is most commonly seen as enteropancreatic NET. A 25-year-old female patient was found to have hyperparathyroidism due to nephrocalcinosis. Bone imaging showed multiple Brown tumors. Parathyroid adenoma excision was performed in patient with multiple parathyroid adenoma. Prolactin and abdominal MRI were normal. In our patient, who was diagnosed with primary hyperparathyroidism at a young age at the 6th month post-op follow-up and was operated on, menin, cdk, cdc 73 mutations were examined to rule out genetic syndromes. The menin gene mutation was positive. The patient's gastrin level was 638pg/Ml. PPI treatment stopped. Endoscopy was planned because the gastrin level of the patient was found to be 897 pg/mL. EUS was planned for the patient. 9x7.3 mm, 3.5x3.7 mm and 4.8x5.3 mm lesions in the pancreatic corpus, 8.5x8 mm lesions in the pancreatic head localization, 24x17 and 17x11 mm lesions in the uncinat proceste resulted. Endoscopic biopsy result was consistent with gastrinoma. Whipple operation was applied to the patient. In young age primary hyperparathyroidism, MEN-1 should be kept in mind and symptoms should be questioned by considering its components. In case of doubt, MEN-1 should be investigated and genetic tests should be performed.

Keywords: Gastrinoma, Hyperparathyroidism, MEN-1

PP-068 / 39. Ulusal Gastroenteroloji Haftası

Biliyer Obstrüksiyona Neden Olan "Botryoid Tip Embryonal Rhabdomyosarcoma" Tanısında Transnazal Koledoskopi

Gül Şeker[1], Mesut Akarsu[2], Yunus Güler[1], Özlem Gülpınar Aydın[1], Safiye Günden Aktaş[3], Yeşim Öztürk[1]

[1]Dokuz Eylül Üniversitesi Tıp Fakültesi, Çocuk Gastroenteroloji, Hepatoloji ve Beslenme Bilim Dalı, İzmir
[2]Dokuz Eylül Üniversitesi Tıp Fakültesi, Gastroenteroloji Bilim Dalı, İzmir
[3]Dokuz Eylül Üniversitesi Tıp Fakültesi, Patoloji Anabilim Dalı, İzmir

Giriş: Rabdomiyosarkom (RMS) çocukluk çağında safra yollarının en sık görülen malign tıkanma sarılığı nedenidir. Genellikle karaciğer hilusunda bulunur. Abdominal distansiyon, ateş ve tıkanma sarılığı tipik başvuru şeklidir.

Olgu: Beş yaşında kız olgu sarılık ve iştahsızlık şikayetleri ile başvurdu. Fizik muayenede sarılık ve hepatomegali vardı. Kanda AST, ALT, ALP, GGT ve direkt bilirubin yüksekliği gözlendi. Abdominal MRG ve BT görüntülemede karaciğer ve tüm karında malignite veya infiltrasyon gözlenmedi. Abdominal ultrasonografi ve manyetik rezonans kolanjiografi görüntülemede parazit veya safra taşları/çamuru düşünüldü. Endoskopik retrograd kolanjiyopankreatografi ile koledoğa stent yerleştirildi. Olgunun kliniğinde düzelme olmaması üzerine tekrarlanan endoskopik retrograd kolanjiyopankreatografi işlemi sırasında transnazal endoskop ile koledok kanule edildi. Koledokta nekrotik, fibrotik özellikte gözlenen sarkan polypoid dokudan biyopsiler alındı (Şekil 1). Histopatolojik inceleme ile botryoid embryonal rabdomiyosarkom tanısı kondu (Şekil 2). Kemoterapi başlanan olgunun izleminde tıkanma sarılığının düzeldiği, transaminaz ve bilirübinlerin gerilediği saptandı. Sonuç: Rabdomyosarkomun radyolojik görünümü konjenital koledok kistine benzer. Bu tümörün olgumuzda olduğu gibi sık kullanılan karın görüntüleme yöntemleri (MR, BT) ile saptanması zordur. Israrlı şüphe ve yeni görüntüleme tekniklerinin kullanımı koledok yerleşimli RMS tanısında önemlidir. Bu olgu ile tıkanma sarılığının ayırıcı tanısında ERCP ve koledoskopinin yeri vurgulanmıştır.

Anahtar Kelimeler: Rabdomiyosarkom, Endoskopik retrograd kolanjiyopankreatografi, Transnazal Koledoskop, biliyer obstrüksiyon

Botryoid Rhabdomyosarcoma or Parasites -Transnasal Choledoscopy as a Diagnostic Tool

Gül Şeker[1], Mesut Akarsu[2], Yunus Güler[1], Özlem Gülpınar Aydın[1], Safiye Günden Aktaş[3], Yeşim Öztürk[1]

[1]Dokuz Eylul University Faculty of Medicine, Department of Pediatric Gastroenterology, Hepatology and Nutrition, Izmir
[2]Dokuz Eylul University Faculty of Medicine, Department of Gastroenterology, Izmir
[3]Dokuz Eylul University Faculty of Medicine, Department of Pathology, Izmir

Introduction: Rhabdomyosarcoma is the most common cause of malignant obstructive jaundice of the biliary tract in childhood. It is usually located in hepatic hilum. Abdominal distention, fever, and obstructive jaundice are typical presentations.

Case: A five year old presented with the complaints of jaundice and loss of appetite. Physical examination revealed jaundice and hepatomegaly. High levels of AST, ALT and direct bilirubin were observed in the blood. Abdominal MRI and CT imaging revealed no malignancy or infiltration in the liver and entire abdomen. Parasite or gallstones/sludge were considered in abdominal ultrasonography and magnetic resonance cholangiography imaging. A stent was placed in the common bile duct by endoscopic retrograde cholangiopancreatography. Since the patient's clinical condition did not improve, the common bile duct was cannulated with a transnasal endoscope during the repeated endoscopic retrograde cholangiopancreatography procedure. Biopsies were taken from the necrotic, fibrotic, overhanging polypoid tissue in the common bile duct. A diagnosis of botryoid embryonal rhabdomyosarcoma was made by histopathological examination. In the follow-up of the patient who started chemotherapy, it was found that obstructive jaundice improved, and transaminase and bilirubin levels regressed. Conclusion: The radiological appearance of rhabdomyosarcoma is similar to

congenital choledochal cyst. As in our case, this tumor is difficult to detect with commonly used abdominal imaging methods. Persistent suspicion and the use of new imaging techniques are important in the diagnosis of RMS located in the common bile duct. With this case, the role of ERCP and choledoscopy in the differential diagnosis of obstructive jaundice was emphasized.

Keywords: Rhabdomyosarcoma, Endoscopic retrograde cholangiopancreatography, Transnasal Choledoscope, biliary obstruction

Şekil 1
Figure 1

Transnazal koledoskop ile yapılan ERCP'de ana safra kanalında gözlenen "botryoid tip embryonal rhabdomyosarcoma" (5.9 mm nazal skop EG-530NW; Fujinon, JAPONYA).
"Botryoid type embryonal rhabdomyosarcoma" observed in the common bile duct in ERCP performed with a transnasal choledoscope (5.9 mm nasal scope EG-530NW; Fujinon, JAPAN).

Şekil 2
Figure 2

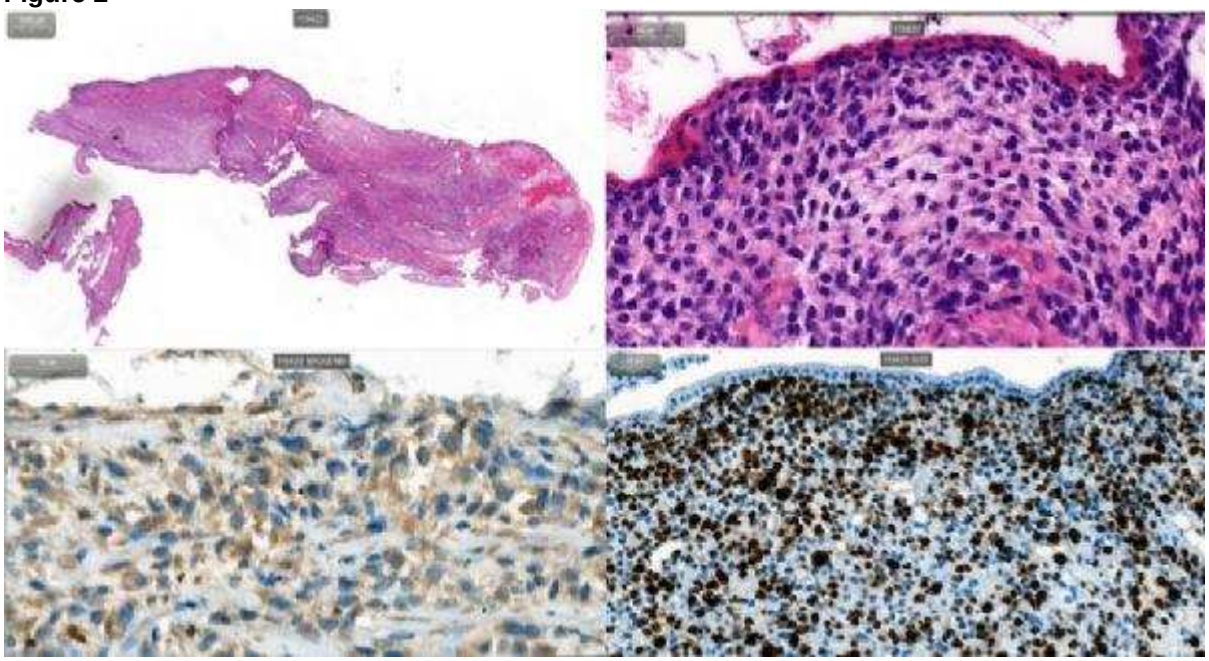

Koledokta sarkan polipoid doku tek katlı küboidal epitel ile çevriliydi. Doku, immatur iğsi mezenkimal hücrelerden oluşuyordu. İğsi hücreler, immünohistokimya ile vimentin, desmin, MyoD-1, Myogenin, WT-1 ile pozitifti. Bu hücreler pankeratin, Erg, D2-40, ckit, HMB45, LCA, CD3, S-100, CD34 için negatifti. Tümör yüksek oranda vaskülarizeydi. Ki 67 proliferasyon indeksi yüksekti. Morfoloji ve immünohistokimya ile tanı bir botryoid varyantı olan embriyonal rabdomiyosarkomdu.
The overhanging polypoid tissue in the common bile duct was surrounded by a single layer of cuboidal epithelium. The tissue consisted of immature spindle mesenchymal cells. Spindle cells were positive with vimentin, desmin, MyoD-1, Myogenin, WT-1 by immunohistochemistry. These cells were negative for pankeratin, Erg, D2-40, ckit, HMB45, LCA, CD3, S-100, CD34. The tumor was highly vascularized. Ki 67 proliferation index was high. Diagnosis by morphology and immunohistochemistry was embryonal rhabdomyosarcoma, a botryoid variant.

PP-069 / 39. Ulusal Gastroenteroloji Haftası
Özofageal Fitobezoar; Nadir bir olgu

Talat Ayyıldız, Ömer Küçükdemirci

Ondokuz Mayıs Üniversitesi Tıp Fakültesi İç Hastalıkları Anabilim Dalı, Gastroenteroloji Bilim Dalı, Samsun

Giriş: Fitobezoarlar genellikle yerel hurma tüketimi nedeniyle oluşur. Bu olgu sunumunda, hem ince barsakta ileusa hem de distal özofagusta impaksiyona neden olan fitobezoar olgusunu sunmayı amaçladık.

Vaka: raporu73 yaşında kadın hasta son bir haftadır karın ağrısı, yutma güçlüğü, şiddetli bulantı kusma ve kabızlık şikayetleri ile başvurdu. Son zamanlarda "vaz" (diospyros lotus) ve Trabzon hurması (diospyros kaki) olarak adlandırılan yerel hurmalardan fazla miktarda tüketmiş. Fizik muayenede karında hafif derecede yaygın hassasiyet ve hipoaktif barsak sesleri vardı. Karın tomografisinde özofagusun alt ucunda 36x25 mm ve ileumda 39x27 mm olmak üzere 2 adet bezoar görüldü. Hastaya acil üst gastrointestinal endoskopi yapıldı, bezoar endoskopla distal özofagustan mideye nazikçe itildi.
Üç gün sonra tekrar endoskopi yapıldı. Ancak bezoarın bulbusa migre olduğu ve orada sıkıştığı görüldü. Bezoar mideye geri çekildikten sonra endoskopik ekipmanlar yardımıyla parçalandı ve boşaltıldı. Eşzamanlı ince barsakta saptanan ve ileusa sebep olduğu değerlendirilen bezoarın lavmana yanıt verdiği ve ileusun çözüldüğü görüldü.

Tartışma:
Diosypiros lotus Türkiye'nin kuzeyinde doğal olarak yetişir. Özofagus bezoarları, motilite bozuklukları ve yapısal anormallikleri olan hastalarda ortaya çıkabilir, ancak tamamen normal özofagusta da saptanabilir. Olgumuzda yapısal bir kusur yoktu, ancak midede fragmante olan bezoar kısımlarından birinin ileusa, diğer kısmının ise kusma sonucu yemek borusuna regürjite olduğunu düşündük. Fitobezoarların mideden endoskopik olarak boşaltılması, başka komplikasyonları önlemek için önemlidir.

Anahtar Kelimeler: gastrointesitinal bezoarlar, fitobezoar, özofageal fitobezoar

Esophageal Phytobezoar; A Rare Case

Talat Ayyıldız, Ömer Küçükdemirci

Ondokuz Mayıs University School of Medicine, The Department of Internal Medicine Division of Gastroenterology and Hepatology, Samsun/Turkiye

Introduction:Phytobezoars are generally formed due to the consumption of local persimmons. In this case report, we aimed to present a case of phytobezoars are simultaneously causing ileus and impaction of distal esophagus.

Case: reporA 73-year-old female patient presented with abdominal pain, difficulty in swallowing, and severe nausea and vomiting and constipation for last one week. Recently, she had consumed a plantiful amount of dates local named as ''vaz'' (diospyros lotus) and persimmon (diospyros kaki). Physical examination showed mild diffuse abdominal tenderness and hypoactive bowel sounds. Abdominal tomography showed 2 bezoars, 36x25 mm in the lower end of the esophagus and 39x27 mm in the ileum.The patient then underwent an urgent upper gastrointestinal endoscopy, the bezoar was gently pushed from distal esophagus to the stomach with endoscope.
Three days later, an endoscopy was performed again. However, bezoar was migrated and stucked in the bulb. The bezoar was pulled back to the stomach then fragmented and evacuated with endoscopic tools. The concurrent small bowel bezoar responded to enema treatment, and ileus was solved.

Discussion:Diosypiros lotus grows naturally in northern Turkiye. The esophageal bezoars may occur in patient with motility disorders or structural abnormalities but may be detected in completely normal esophagus as well. In our case, there was no structural defect, but we believed that one of the bezoar

part caused ileus and the other part regurgitated to the esophagus as a result of vomiting. Endoscopic evacuation of phytobezoars from the stomach is important to prevent further complications.

Keywords: gastrointestinal bezoars, phytobezoars, esophageal phytobezoars

---

bezoar
bezoar

distal özofagus bezoar
impacted bezoar in distal esophagus

bezoar ct
bezoar ct

distal özofagusta bezoar
bezoar in distal esophagus

özofageal fitobezoar
esophageal phytobezoar

2a distal özofagusta bezoar, 2b bezoarın özofagusta yarattığı hasar, 2c bulbusta sıkışmış bezoar, 2d parçalamış bezoar
2a distal esophagus bezoar, 2b the demage of bezoar in distal esophagus, 2c the stucked bezoar in bulb, 2d fragmantated bezoar

parçalanmış bezoar
fragmented bezoar

parçalanmış bezoar
fragmented bezoar

PP-070 / 39. Ulusal Gastroenteroloji Haftası
Warfarin Overdozunda Genetiğin Rolü

Ferzan Aydın[1], Orhan Sezgın[2], Engın Altıntaş[2], Fehmi Ateş[2], Enver Üçbılek[2], Osman Özdoğan[2], Serkan Yaraş[2], Mustafa Zanyar Akkuzu[3]

[1]Mersin Şehir Hastanesi,Gastroenteroloji Bd,Mersin
[2]Mersin Üniversitesi Tıp Fakültesi,Gastroenteroloji Bd,Mersin
[3]Gazi Yaşargil Eğitim Ve Araştırma Hastanesi,Gastroenteroloji,Diyarbakır

Giriş:Warfarin teropatik aralığı dar bir ilaçtır.Gıda ve ilaçlarla sık etkileşime girmesi nedeniyle warfarin over dozuna bağlı gastrointestinal kanamalar görülebilmektedir.Düşük doz warfarine rağmen tekrarlayan gastrointestinal kanamayla başvuran hastalarda genetik polimorfizm de düşünülmelidir.Olgumuzda düşük doz warfarine rağmen tekrarlayan gastrointestinal kanama ile başvuran ve genetik polimorfizm çıkan hasta sunulacaktır.

Olgu:83yaşında kadın hasta Diyabet,Hipertansiyon,KBY,KAH ve5 yıl önce aort darlığı nediyle kalp kapak replasmanı yapılmışve warfarin 5 mgr/gün başlanmıştı.Hasta 3gündür cıvık kanlı dışkılamayla başvurdu.Kullandığı ilaçlar valsartan+HCT ve meteprolol.Başvurusunda genel durumu orta bilinci açık oryante tansiyon116/60Nabız:81Fizik muayenede cilt solukve operasyon skarı mevcuttu.Tetkiklerinde WBC:9,46x10^3µL,HGB:5,3g/dL,MCV:84fL,PLT:315x10^3µL,İNR:ölçülemedi,Glukoz:177mg/dL,ALT:8 U/L,AST:16U/L,Üre:123,5mg/dL,Kreatinin:1,59mg/dL,Potasyum:4,71mEq/L,Sodyum:135mEq/L,CRP:2 ,02mg/L geldi. Hastaya PPI, 2ünite TDP ve 2ünite ES replasmanı yapıldı.Yapılan gastroskopide Antrum prepilorik bölgede 1cm çapında temiz tabanlı ülser görüldü.Ayrıntılı anamnezinde NSAİİ kullanımı olması üzerine warfarin ilaç etkileşimi?yanlış ilaç dozu kullanma?Nedeniyle warfarin over dozu geliştiği düşünüldü ve doz azaltılarak poliklinik önerisiyle taburcu edildi.Taburculuktan 3ay sonra kanlı dışkılama şikayetiyle başvurdu.Öyküsünde önerilen dozlarda warfarin 0,5mgr kullandığını başka ilaç kullanmadığını belirtti.
TetkiklerindeHGB:7,1g/dL,MCV:86fL,WBC:7,19x10^3/µL,PLT:261x10^3/µL,İNR:ölçülemedi.Hastaya PPI,TDPve ES replasmanı sonrası yapılan gastroskopide antrumda 0,5cm boyutunda iyileşmekte olan temiz tabanlı ülser izlendi.Olası alt gastrointestinal kanama açısından kolonoskopi yapıldı.Normal kolonoskopik bulgular izlendi.Kardiyoloji önerisiyle tedavisi düzenlendildi önerilerle taburcu edildi.Ancak 3.kez benzer bulgularla gelmesi üzerine genetik polimorfizim açısından genetik analiz yapıldı.Analizde VCORC1*2/*4 ve CYP2C9*1/*11 olarak geldi.Analiz raporunda VCORC1 geninde tespit edilen bulguya göre ilaç dozu%25 azaltılması gerektiği CYP2C9geninde tespit edilen bulgulara göre *11enzim aktivitesini azaltmaktadır ancak azaltma oranı bilinmemektedir şeklinde yorumlandı.Bu bulgular ışığında hasta warfarine aşırı duyarlı olduğu belirlendi.Düşük dozda yakın takip önerilerek taburcu edildi.

Sonuç:Warfarine bağlı kanamalarda ilaç ve gıda etkileşimi,yanlış doz ilaç kullanımı yanındaCYP2C9 ve VCORC1 genindeki polimorfizimler akılda tutulmalıdır.

Anahtar Kelimeler: Warfarin, Gastrointestinal kanama, Genetik Polimorfizm

The Role of Genetıcs ın Warfarın Overdose

Ferzan Aydın[1], Orhan Sezgın[2], Engın Altıntaş[2], Fehmi Ateş[2], Enver Üçbılek[2], Osman Özdoğan[2], Serkan Yaraş[2], Mustafa Zanyar Akkuzu[3]

[1]Gastroenterology,Mersın Cıty Hospıtal,Mersin,Turkey
[2]Gastoenterology, Mersin Üniversty,Mersin,Turkey
[3]Gastroenterology,Mersin,Gazi Yaşargil Educatıon And Research Hospıtal

introduction:Warfarinis a drug with a narrow therapeutic range.Due to frequent interactions with food and drugs,gastrointestinalbleeding due to warfarin ovarian dose may be observed.In our case,a patient with recurrent gastrointestinal bleeding despite low-dose warfarin andgenetic polymorphism will be presented.

case:An 83yearold female patienthad Diabetes,Hypertension,CKF,CADand heart valve replacement was performed5 years ago due to aortic stenosis and warfarin5mg/day was started.Patient applied withbloody stools for 3days.The drugs she usedwere valsartan+HCT

andmeteprolol.Physicalexamination revealed pale skin andoperation scar.WBC:9.46x10^3µL,HGB:5.3g/dL,MCV:84fL,PLT:315x10^3µL,INR:notmeasured,Glucose:177mg/dL,ALT:8U/L,AST:16U/L,Urea:123.5mg/dL,Creatinine:1.59mg/dL, Potassium:4.71mEq/L,Sodium:135mEq/L,CRP:2.02mg/L.Thepatient underwent PPI,2units of FFP and2units of ES replacement.Gastroscopy a clean-based ulcerwith diameter of 1cmwas observed inthe antrum prepyloric region.Detailed anamnesis warfarin drug interaction due to NSAID use?Using the wrong drugdose?Itwas thought that warfarin ovarian dose developed due to the dose reduction andshe was discharged with recommendation.she applied with the complaint of bloodystools 3months after discharge.she stated used warfarin 0.5mg at recommended doses in his history did not use any other medication,INR:notmeasured.Gastroscopy performed afterPPI,FFP and ES replacement revealed a 0.5cm healing clean-bottomed ulcer in the antrum. Normal colonoscopic findings were observed.He was treated withcardiology recommendation and discharged with recommendations.After she came with similar findings for the third time,genetic analysis was performed in terms of genetic polymorphism.Analizd e came as VCORC1*2/*4 andCYP2C9*1/*11.Accordingto the finding detected in the VCORC1 gene in the analysis report,the drug dose should be reduced by25%.The patient was found to behypersensitive to warfarin.she was discharged with the recommendation of close follow-up at a low dose.

Conclusion: Inwarfarin-related bleeding,drug andfood interactions,wrong dose drug use,as well as polymorphisms inCYP2C9and VCORC1genes should be kept in mind.

Keywords: Warfarin, Gastrointestinal bleeding, Genetic Polymorphism

PP-071 / 39. Ulusal Gastroenteroloji Haftası
Endoskopik Yöntemle Multipl Yabancı Cisim Çıkarılması

Ali Bilgen, Mesut Gümüşsoy, Ünal Taşdemir

Gaziantep Dr. Ersin Arslan Eğitim Araştırma Hastanesi Gastroenteroloji Kliniği

52 yaşında erkek hasta acil servise yabancı cisim yutması sebebiyle getirildi.Bilinen kronik hastalığı olmayan hastanın acil servise başvuru esnasında vitalleri stabildi.Muayenesinde batını rahat akut batın kliniği yoktu.Çekilen ayakta direk batın grafisinde mide bölgesine uyan kesimde 1 adet asma kilit, 1 adet metal kaşık, 2 adet iğne saptandı.Hasta acil endoskopiye alındı.Endoskopi sırasında herhangi bir sedasyon uygulanmadı. Yapılan üst gis endoskopide mide antrumda 4*6 cm boyutlarında 1 adet asma kilit, her birisi 5 cm lik 2 adet dikiş iğnesi ve 8 cm uzunluğunda 1 adet metal kaşık guide wire, forseps ve sfinkterotom kullanılarak çıkarıldı.Eş zamanlı kontrol gastroskopide özofagus mide ve duodenum mukozası olağandı.Endoskopi sonrası vitalleri stabil genel durumu iyi olan hasta ayaktan taburcu edildi.

Anahtar Kelimeler: Mide, yabancı cisimler, gastroskopi

Multiple Foreign Body Removal by Endoscopic Method

Ali Bilgen, Mesut Gümüşsoy, Ünal Taşdemir

Gaziantep Dr. Ersin Arslan Training and Resource Hospital Gastroenterology Department

A 52-year-old male patient was brought to the emergency room due to foreign body ingestion. The patient's vitals were stable at the time of admission to the emergency service, with no known chronic disease.In his examination, there was no acute abdomen clinic with a comfortable abdomen. In the standing direct abdominal X-ray, 1 padlock, 1 metal spoon and 2 needles were detected in the part that fits the stomach region.The patient was taken to emergency endoscopy.No sedation was applied during endoscopy. In the upper gastrointestinal endoscopy, the stomach was removed using a padlock measuring 4*6 cm in size, 2 sewing needles of 5 cm each, and a metal spoon of 8 cm length using guide wire, forceps and sphincterotomy.In simultaneous control gastroscopy, esophageal stomach and duodenal mucosa were normal. After endoscopy, the patient was discharged from the outpatient clinic with stable vitals and good general condition.

Keywords: Stomach, foreign bodies, gastroscopy

Ayakta direk batın grafisi
Abdominal X-ray

Çıkarılan yabancı cisimler
Removed foreign bodies

PP-072 / 39. Ulusal Gastroenteroloji Haftası
Erken Başlangıçlı Kolorektal Kanserin Özellikleri: Üçüncü Basamak Bir Akademik Merkezin Deneyimi

Elif Sitre Koç[1], Arzu Tiftikçi[2], Özlem Er[3], Aziz Yazar[3], Nesliar Eser Kutsal[2], Cem Aygün[2], Süha Göksel[4], Ayşe Sibel Erdamar Çetiner[4], Nurdan Tözün[2]

[1]Acıbadem MAA Üniversitesi Tıp Fakültesi, İç Hastalıkları Ana Bilim Dalı, İstanbul
[2]Acıbadem MAA Üniversitesi Tıp Fakültesi, Gastroenteroloji Bilim Dalı, İstanbul
[3]Acıbadem MAA Üniversitesi Tıp Fakültesi, Tıbbi Onkoloji Bilim Dalı, İstanbul
[4]Acıbadem MAA Üniversitesi Tıp Fakültesi, Patoloji Ana Bilim Dalı, İstanbul

Amaç: Kolorektal kanser (KRK), yüksek insidans ve mortalite oranı ile küresel bir sağlık sorunudur. Son 20 yılda erken başlangıçlı (<50 yıl) KRK insidansında istikrarlı bir artış bildirilmiştir. Bu çalışmada, erken başlangıçlı KRK olgularını değerlendirmeyi ve 50 yaş üstü vakalar ile karşılaştırmayı amaçladık.

Yöntem: Ocak/2009 - Haziran/2022 tarihleri arasında hastanelerimde kolorektal kanser tanısı alan ve takip edilen 18 yaş ve üstü hastalar çalışmaya dahil edildi. Tanı yaşına göre hastalar A (<50 yaş) ve B (>=50 yaş) olmak üzere iki gruba ayrıldı. İstatistiksel analizler için R versiyon 4.1.3 kullanıldı. Retrospektif olarak hastaların; demografik özellikleri, vücut kitle indeksi, sigara ve alkol kullanım öyküsü, başlangıç semptomları, kronik hastalık, tümörün özellikleri, lokalizasyonu, büyüklüğü, TNM evresi analiz edildi ve birbirleriyle ilişkileri karşılaştırmalı olarak incelendi.

Bulgular:Çalışmaya 2083 hasta dahil edildi. TNM evreleri ve tanıya kadar geçen semptom süresi gruplar arasında benzerdi, ancak evre 1-2 hastalık ve sağkalım oranı B grubunda daha yüksekti. Metastatik hastalık ve rektal kanser oranı A grubunda daha yüksekti, ancak bu farklılık istatistiksel olarak anlamlı değildi. Semptomlar arasında A grubunda karın ağrısı, B grubunda anemi anlamlı olarak daha yüksekti.

Grup A'daki hastaların BMI değerleri ve bu hastalarda hipertansiyon ve diyabet varlığı anlamlı olarak daha düşük saptanırken, inflamatuar barsak hastalığı, ailede KRK öyküsü, tümörde müsinöz adenokarsinom, kötü diferansiyasyon ve mikrosatellit instabilite varlığı istatistiksel anlamlı olarak yüksek bulundu. Her iki grupta perinöral ve lenfatik invazyon oranları benzer iken, Grup B'de vasküler invazyon daha yüksek saptandı.

Tartışma:Çalışmamız erken başlangıçlı KRK'nin kötü diferansiyasyon, mikrosatellit instabilite ve müsinöz hücrelerin daha sık varlığı ile karakterize olduğunu ortaya koymuştur.

Anahtar Kelimeler: kolorektal kanser, ailesel kolorektal kanser, kalıtsal kolorektal kanser, sporadik erken başlangıçlı kolorektal kanser, genç başlangıçlı kolorektal kanser

Peculiarities of Early Onset Colorectal Cancer: Experience from a tertiary Care Academic Center

Elif Sitre Koç[1], Arzu Tiftikçi[2], Özlem Er[3], Aziz Yazar[3], Nesliar Eser Kutsal[2], Cem Aygün[2], Süha Göksel[4], Ayşe Sibel Erdamar Çetiner[4], Nurdan Tözün[2]

[1]Acıbadem MAA University School of Medicine, Internal Medicine Department, Istanbul
[2]Acıbadem MAA University School of Medicine, Gastroenterology Department, Istanbul
[3]Acıbadem MAA University School of Medicine, Medical Oncology Department, Istanbul
[4]Acıbadem MAA University School of Medicine, Pathology Department, Istanbul

Background:Colorectal cancer (CRC) is a global health problem with a high incidence and mortality rates. A steady increase in the incidence of Early Onset (<50 years) CRC has been seen reported over the past 20 years. In this study, we aim to evaluate the characteristics of early onset CRC and compare with those of patients over the age of 50 years.

Methods: Patients older than 18, who received a diagnosis CRC between January/2009 and June/2022, were included in the study. According to the age of diagnosis, patients were divided into Group A (<50 years) and B (>=50 years). R version 4.1.3 was used for statistical analyses.

Results: We included 2083 patients in the study. TNM stages and the duration of symptoms before the diagnosis were similar between the groups but the rate of stage 1 and 2 diseases and survival were higher in group B. The rates of metastatic disease and rectal cancer were higher in Group A, but statistically non-significant. Among symptoms, abdominal pain was significantly higher in Group A, while anemia was significantly more frequent in Group B.
Patients in Group A had lower BMI, lower frequency of hypertension and diabetes but higher rates of inflammatory bowel disease, family history of CRC, mucinous adenocarcinoma, poorly differentiated tumor histology and MSI-H. Although perineural and lymphatic invasion rates were similar, vascular invasion was higher in group B.
Conclusions:Our study revealed that EOCRC is characterized by more frequent presence of mucinous type cells, poorly differentiated histology and microsatellite instability.

Keywords: colorectal cancer, familial colorectal cancer, hereditary colorectal cancer, sporadic early-onset colorectal cancer, young onset colorectal cancer

Tablo 1

Özellikler	Yaş Grupları p değeri
Cinsiyet	0,372576208
Tümör Lokalizasyonu	0,198601391
Cinsi	0,002469946
T	0,037729308
N	0,071306432
M	0,135579744
Evre	0,007262276
Lenfatik İnvazyon	0,52948913
Vasküler İnvazyon	2,56E-08
Perinöral İnvazyon	0,529918222
Histolojik Grade	6,71E-09
Diferansiyasyon	6,90E-06
MSI	0,003805782
KRAS	0,604071071
NRAS	0,086753715
BRAF	0,817177695
HER2	0,629616291
Karın Ağrısı	0,002781377
Rektal Kanama	0,835615195
Anemi Halsizlik	9,46E-05
Dispepsi	0,108336006
İshal Kabızlık	0,121893916
Asemptomatik	0,236887729
Sigara	7,69E-06
Alkol	3,77E-04
Ailede Kolon Kanseri (KRK)	0,038336705
Ailede KRK Dışı Kanser Öyküsü	0,75480196
IBH	0,002742742
HT	5,44E-40
DM	4,06E-12
H.Pylori	0,64802612
BMI	5,69E-07

Kikare testi ile nitel değişkenlerin yaş gruplarına göre karşılaştırılması

Tablo 1

Variable	Age Groups p value
Sex	0,372576208
Tumor localisation	0,198601391
Tumor type	0,002469946
T	0,037729308
N	0,071306432
M	0,135579744
Tumor grade	0,007262276
Lymphatic invasion	0,52948913
Vascular invasion	2,56E-08
Perineural invasion	0,529918222
Histological grade	6,71E-09
Differentiation	6,90E-06
MSI	0,003805782
KRAS	0,604071071
NRAS	0,086753715
BRAF	0,817177695
HER2	0,629616291
Abdominal pain	0,002781377
Rectal bleeding	0,835615195
Anemia&Fatigue	9,46E-05
Dyspepsia	0,108336006
Diarrhea&Constipation	0,121893916
Asymptomatic	0,236887729
Smoking history	7,69E-06
Alcohol consumption	3,77E-04
Family history of CRC	0,038336705
Family history of Non-CRC	0,75480196
Inflammatory bowel diseases	0,002742742
Hypertension	5,44E-40
Diabetes	4,06E-12
H. Pylori	0,64802612
BMI	5,69E-07

Comparison of qualitative variables by age groups with chi-square test

PP-073 / 39. Ulusal Gastroenteroloji Haftası
Ornidazol ile tetiklenen Otoimmün hepatit: Olgu Sunumu

Tuba Erürker Öztürk[1], Fulya Günşar[2]

[1]Denizli Devlet Hastanesi, Denizli
[2]Ege Üniversitesi Tıp Fakültesi Gastroenteroloji Bilim Dalı, İzmir

Genetik yatkın bireylerde karaciğeri hedef alan immun reaksiyon ile ortaya çıkan otoimmün hepatitin(OİH) etiyolojisi bilinmemektir.Kızamık gibi akut viral infeksiyonlar ile minosiklin, gibi ilaçlar hastalığı tetikleyebilir.İlaç ilişkili karaciğer hasarı(DILI) ile OİHi birbirinden ayırmak zordur.Burada ornidazol ile tetiklenen otoimmün hepatit vakamızı sunduk.

Olgu:Bilinen kronik hastalığı olmayan 37yaş kadın hasta sarılık ve halsizlik nedeniyle Temmuz2021de tarafımıza başvurdu.Haziran 2021de diş absesi nedeniyle ornidazol kullanımı mevcuttu. Fizik muayenesinde ikteri dışında özelliği yoktu. AST458 ALT427 TBİL24,6 DBİL21,8 ALP78 GGT 58 INR2.2 saptandı. Viral markerları negatifti.ANA iki pozitifti.Ig G 19,8idi.Tüm batın usg normaldi.Hasta OIH? DILI? ön tanıları ile karaciğer nakli yapılabilecek ileri bir merkeze sevk edildi.Hastaya TDP desteği ile karaciğer biyopsisi yapıldı. HBV DNA ve HCV RNA negatifti. Ferritin 260idi.İdrar bakırı normaldi.Karaciğer biyopsinde parankimde belirgin nodüler inflamasyon, kolestaz, hepatositlerde multinükleasyon, rozet formasyonu ve zone3de konfluent ve köprüleşme nekrozları saptandı.DILI?OİH? ön tanıları ile 60mg metilprednozolon başlandı.Bilirübin değerlerinin düşmesi ile steroid dozu azaltıldı. Kc biyopsisinde fibrozis olmadığı için azatioprin başlanmadı.Oral32 mg metilprednozolon ile hasta taburcu edildi.Hastanın takibinde aktif şikayeti olmaması ve kan tetkikleri normal olması üzerine steroid azaltılarak kesildi.Hasta aylık takip edildi.3. Ay kontrolünde AST274 ALT 460 GGT115 ALP80 T.BİL0,98 D.BİL0,45 INR 1,16 olması üzerine 32mg prednol ile 50 mg azatioprin başlandı.Takibinde karaciğer enzimleri gerileyen hastanın steroidi kesildi ve azatioprin 100mg/gün e çıkıldı. Hasta azatioprin 100 mg/gün alırken kan tetkikleri normal saptandı.

Tartışma-Sonuç:OİH ile DILI birbirini taklit edebilir. Karaciğer biyopsisindeki histopatolojik özellikler ayırıcı tanıda yardımcı olsa da hastaları aralıklı uzun dönem takip etmek önemlidir. Ornidazol ile otoimmün hepatit tetiklenebilir ve immunsupresif tedavi gerekebilir.

Anahtar Kelimeler: Ornidazol, DILI, otoimmün hepatit

Ornidazole-induced autoimmune hepatitis: A case report

Tuba Erürker Öztürk[1], Fulya Günşar[2]

[1]Denizli State Hospital, Denizli, Türkiye
[2]Department of Gastroenterology, School of Medicine, Ege University, İzmir, Türkiye

The etiology of autoimmune hepatitis(AIH),is unknown.Acute viral infections such as measles and drugs such as minocycline may trigger the disease.It is difficult to distinguish between drug-related liver injury(DILI)and AIH.We presented our case of Ornidazole-induced autoimmune hepatitis.

Case: A 37-year-old female patient with no known chronic disease applied to us in July2021due to jaundice and fatigue.In June2021,she was using ornidazole due to tooth abscess.Her physical examination was unremarkable except for icterus.
AST458ALT427TBİL24.6DBİL21.8ALP78GGT58INR2.2was detected.Viral markers were negative.ANA was two positive.IgG was19.8.The abdomen USG was normal.She was referred to an advanced center where liver transplantation could be performed.Ferritin was260.Urine copper was normal.Significant nodular inflammation in the parenchyma, cholestasis, multinucleation in hepatocytes,rosette formation andconfluent and bridging necrosis in zone3 were detected in liver biopsy.The60mg methylprednazolone was started with the preliminary diagnosis of AIHorDILI.The steroid dose was decreased with the decrease in bilirubin values.As there was no fibrosis in liver biopsy, azathioprine was not started.The patient was discharged with oral32 mg methylprednazolone.Since the patient did not have any active complaints and blood tests were normal, steroids were tapered and discontinued.The patient was followed up monthly.When AST274ALT460GGT115ALP80T.BİL0,98D.BİL0,45INR was1.16 at the third monthly control, 32mg prednol and 50mg azathioprine were started.In the follow-

up, the patient's liver enzymes regressed,steroid was discontinued and azathioprine was increased to 100mg/day.While the patient was receiving azathioprine 100 mg/day,blood tests were found to be normal.

Discussion:AIH and DILI can mimick each other.Although the histopathological features in liver biopsy are helpful in the differential diagnosis,it is important to follow up the patients intermittently for a long time.

Keywords: Ornidazole, autoimmune hepatitis, DILI

PP-074 /39. Ulusal Gastroenteroloji Haftası
İnflamatuar Bağırsak Hastalığında İleri Tedavilerin Kombinasyonu: Üçüncü Basamak Merkez Deneyimi

Salih Tokmak, Serkan Torun

Düzce Üniversitesi, İç Hastalıkları Ana Bilim Dalı, Gastroenteroloji Bilim Dalı, Düzce

Amaç: Crohn hastalığı (CH) ve ülseratif kolit (ÜK) olarak iki ana formda görülen inflamatuvar barsak hastalıkları, geniş yelpazede semptomlara ve klinik gidişatlara sahiptir. Tedavinin ana hedefi remisyon sağlanması ve idamesidir ancak pek çok hasta bu hedefe ulaşamamaktadır. Günümüzde farklı yolaklara etki eden yeni ajanlar mevcut olmasına rağmen remisyon oranları ancak %40'lara ulaşabilmektedir. Hem remisyon sağlanamayan bu hastalarda hem de extraintestinal bulguları olan hastalarda ileri düzey tedavilerin kombine edilmesi güncel ama çok az çalışmanın mevcut olduğu bir konsepttir. Biz de kliniğimizde ileri düzey tedavi kombinasyonu uyguladığımız hastalardaki etkinlik ve güvenlik verilerini sunmayı hedefledik.

Gereç-Yöntem: Çalışma prospektif olarak kaydedilen verilerden üretilen retropektif inceleme olacak şekilde dizayn edildi. Haziran 2020-Haziran 2022 arasında kliniğimizde kombinasyon tedavisi alan toplam 5 hasta çalışmaya dahil edildi. Hastaların demografik verileri, hastalık karakteristikleri, laboratuvar, endoskopik, radyolojik ve patolojik incelemelere göre yanıtları ve yan etkiler kaydedildi. Klinik remisyon değerlendirmesi için CH'da PRO-2 skoru, ÜK'da rektal kanama skoru (RBS), endoskopik aktivite şiddetini belirlemek için CH'da SES-CD skoru, UC'de Mayo endoskopik skoru, doku örneklerinde inflamasyonun şiddetini belirlemek için Nancy skoru ve CH'da MR-enterografideki değişiklikleri belirlemek için MaRIA skoru kullanıldı.

Bulgular: Hastaların demografik verileri Tablo-1'de, klinik parametrelerdeki değişimler Tablo-2'de verildi.

Sonuçlar: Kısıtlı hasta sayısı ve görece kısa takip sayısına rağmen, bazı seçilmiş hastalarda ileri düzey tedavileirn kombine edilmesi olumlu sonuçlar elde edilmesini sağlayabilir. Bu konuda geniş vaka sayısına sahip çalışmalara ihtiyaç vardır.

Anahtar Kelimeler: Crohn hastalığı, kombinasyon ilaç tedavisi, remisyon indüksiyonu, ülseratif kolit

Combination of Advanced Therapies in Inflammatory Bowel Disease: a Tertiary Center Experience

Salih Tokmak, Serkan Torun

Department of Internal Medicine, Division of Gastroenterology, Duzce University, Duzce, Turkey

Objective: Inflammatory bowel diseases, which includes Crohn's disease (CH) and ulcerative colitis (UC), hae a wide range of symptoms and varied clinical courses. The main goal of treatment is to achieve and maintain remission, but many patients do not achieve this goal. Despite the emergence of new agents that affect different molecular pathways, 1-year remission rates can only reach up to 40%. Combining advanced treatments in these patients who cannot achieve remission and in patients with extraintestinal manifestations is a hot topic but very few studies are available. Our aim was to summarize the efficacy and safety of combined advanced therapies at our center.

Materials-Methods: This retrospective analysis of a prospectively maintained database was performed between July 2020 and July 2022. A total of 5 patients who received combination therapy were included. Demographic data of the patients, disease characteristics, responses according to laboratory, endoscopic, radiological and pathological examinations and side effects were recorded. PRO-2 score in CD and rectal bleeding score (RBS) in UC for clinical remission assessment, SES-CD score in CD and Mayo endoscopic score in UC to determine severity of endoscopic activity, Nancy score to determine severity of inflammation in tissue samples and the MaRIA score was used to identify changes in MR-enterography in CD were used.

Results: The data are given in Table-1 and Table-2

Conclusions: Despite the limited number of patients and relatively short follow-up, in selected patients, combining advanced treatments may be beneficial. Further studies involving larger cohort sizes are needed.

Keywords: combination drug therapy, Crohn's disease, remission induction, ulcerative colitis

Tablo - 1 Hastaların demografik bulguları
Table - 1 Characteristics of the study population

Table - 1 Characteristics of the study population

	Age (years)	Sex	Disease Type and Classification	Disease Duration (years)	EIM	Regimen	Concomittant IM	Follow up (months)
1	33	M	UC Pancolitis	8	Yes (AS)	IFX (1/30) + VDZ	Yes (AZA)	19
2	29	F	CD A2 L3 B1	3	No	ADA (1/7) + VDZ	Yes (AZA)	8
3	35	M	CD A2 L3 B1p	4	No	ADA (1/7) + VDZ	Yes (MTX)	10
4	41	M	CD A3 L2 B1	6	No	ADA (1/7) + VDZ	Yes (AZA)	14
5	36	M	UC Extensive	5	Yes (AS)	ADA (1/7) + VDZ	Yes (AZA)	6

Abbrevations: UC: Ulcerative colitis, CD: Crohn's disease, EIM: Extraintestinal manifestations, AS: Ankylosing spondilitis,

IFX: Infliximab, VDZ: Vedolizumab, ADA: Adalimumab, IM: Immunomodulator, AZA: Azathyopurine

Tablo-2 - Klinik paarametrelerdeki değişimler
Table-2 - Changes in clinical parameters

Table-2 Changes in clinical parameters

	CRP (mg/L)	Albumin (g/dL)	Hemoglobulin (g/dL)	PRO-2	RBS	SES-CD	MES	MaRIA	Nancy
Patient 1	Onset: 3.8 52nd week: <0.2	Onset: 3.2 52nd week: 3.9	Onset: 10.8 52nd week: 14.9	Ø	Onset: 2 52nd week: 0	Ø	Onset: 2 52nd week: 0	Ø	Onset: 3 52nd week: 0
Patient 2	Onset: 5.4 52nd week: 0.34	Onset: 2.8 52nd week:4.2	Onset: 9.6 52nd week: 13.8	Onset: 29 52nd week: 4	Ø	Onset: 16 52nd week: 3	Ø	Onset: 23.6 52nd week: 5.9	Onset: 4 52nd week: 1
Patient 3	Onset: 7.7 52nd week: 0.41	Onset: 2.6 52nd week: 4.1	Onset:8.1 52nd week: 13.1	Onset: 36 52nd week: 6	Ø	Onset: 22 52nd week: 6	Ø	Onset: 28.8 52nd week:9.9	Onset: 4 52nd week: 1
Patient 4	Onset: 2.1 52nd week: <0.2	Onset: 3.3 52nd week: 4.7	Onset: 9.9 52nd week: 14.4	Onset: 24 52nd week: 3	Ø	Onset: 12 52nd week: 0	Ø	Onset: 21.2 52nd week: 4.4	Onset: 3 52nd week: 0
Patient 5	Onset: 6.3 52nd week: < 0.2	Onset: 2.8 52nd week: 4.4	Onset: 10.3 52nd week: 15.2	Ø	Onset:3 52nd week:0	Ø	Onset: 3 52nd week: 0	Ø	Onset: 4 52nd week: 0

Abbrevations: CRP: c-reactive protein, PRO-2: Patient reported outcomes 2 parameter score, RBS: Rectal bleeding score, SES-CD: Simple endoscopic score – Chron's disease, MES: Mayo endoscopic score, MaRIA: Magnetic Resonance Index of Activity score

PP-075 / 39. Ulusal Gastroenteroloji Haftası

Evaluation of the effect of Clostridium difficile infection (CDI) treatment modality (fecal microbiota transplantation (FMT) vs metronidazole vs vancomycin) on CDI recurrence

Hyungkil Kim[1], Sun Young Kim[1], Jongbeom Shin[1], Boram Cha[1], Kye Sook Kwon[1], Soo Hyun Park[2], Jung Hwan Lee[2], Jun Seob Kim[3]

[1]Division of Gastroenterology, Department of Internal Medicine, Inha University School of Medicine, Incheon, Korea
[2]Department of Hospital Medicine, Inha University School of Medicine, Incheon, Korea
[3]Department of Nano-Bioengineering, Incheon National University, Incheon, korea

Background/Aims: Fecal microbiota transplantation (FMT) is a safe and highly effective modality for the treatment of Clostridioides difficile infection (CDI)
The aim of this study is to evaluate the difference in CDI recurrence and gut microbiota according to treatment modalities

Methods:A total of 20 CDI-treated patients with achieved CDI resolution were analyzed and divided into FMT group (n=8), vancomycin group (125mg 4 times daily, n=6), and metronidazole group (500mg 3 times daily, n=6) according to the treatment method. CDI clinical resolution and a negative result from a polymerase chain reaction test for CD toxin at 8 weeks after treatment were evaluated. From each patient, a fecal sample was obtained at days 7 after treatment.

Results:The overall recurrence rate after 8 weeks of treatment was 30% (6/20). The recurrence rate after FMT was 12.5% (1/8), which was the lowest compared to 50.0% (3/6) of the vancomycin group and 33.3% (2/6) of the metronidazole group. We found that the microbial diversity (alpha diversity) was distinctly decreased in metronidazole group compared to other group and the composition (beta diversity) differed significantly. Comparing the FMT group with other treatment groups, it shows that microorganisms having a function such as butyrate production had a rich composition. In vancomycin group, Fusobacterium, Blautia marasmi and C. innocuum were more abundant.

Conclusions:In FMT group, the recurrence of CDI was observed to be lower than other groups. The fecal microbiota of recipients was more diverse and more similar to the symbiosis than other CDI treatment.

Anahtar Kelimeler: Fecal microbiota transplantation, Bacteriotherapy, Microbiome, Clostridium difficile infectection, Risk

Evaluation of the effect of Clostridium difficile infection (CDI) treatment modality (fecal microbiota transplantation (FMT) vs metronidazole vs vancomycin) on CDI recurrence

Hyungkil Kim[1], Sun Young Kim[1], Jongbeom Shin[1], Boram Cha[1], Kye Sook Kwon[1], Soo Hyun Park[2], Jung Hwan Lee[2], Jun Seob Kim[3]

[1]Division of Gastroenterology, Department of Internal Medicine, Inha University School of Medicine, Incheon, Korea
[2]Department of Hospital Medicine, Inha University School of Medicine, Incheon, Korea
[3]Department of Nano-Bioengineering, Incheon National University, Incheon, korea

Background/Aims:
Fecal microbiota transplantation (FMT) is a safe and highly effective modality for the treatment of Clostridioides difficile infection (CDI)
The aim of this study is to evaluate the difference in CDI recurrence and gut microbiota according to treatment modalities

Methods:A total of 20 CDI-treated patients with achieved CDI resolution were analyzed and divided into FMT group (n=8), vancomycin group (125mg 4 times daily, n=6), and metronidazole group (500mg 3 times daily, n=6) according to the treatment method. CDI clinical resolution and a negative result from a polymerase chain reaction test for CD toxin at 8 weeks after treatment were evaluated. From each patient, a fecal sample was obtained at days 7 after treatment.

Results:The overall recurrence rate after 8 weeks of treatment was 30% (6/20). The recurrence rate after FMT was 12.5% (1/8), which was the lowest compared to 50.0% (3/6) of the vancomycin group and 33.3% (2/6) of the metronidazole group. We found that the microbial diversity (alpha diversity) was distinctly decreased in metronidazole group compared to other group and the composition (beta diversity) differed significantly. Comparing the FMT group with other treatment groups, it shows that microorganisms having a function such as butyrate production had a rich composition. In vancomycin group, Fusobacterium, Blautia marasmi and C. innocuum were more abundant.

Conclusions:In FMT group, the recurrence of CDI was observed to be lower than other groups. The fecal microbiota of recipients was more diverse and more similar to the symbiosis than other CDI treatment.

Keywords: Fecal microbiota transplantation, Bacteriotherapy, Microbiome, Clostridium difficile infectection, Risk

Figure 1
Figure 1



Flow diagram of the study.
Flow diagram of the study.

Figure 2
figure2

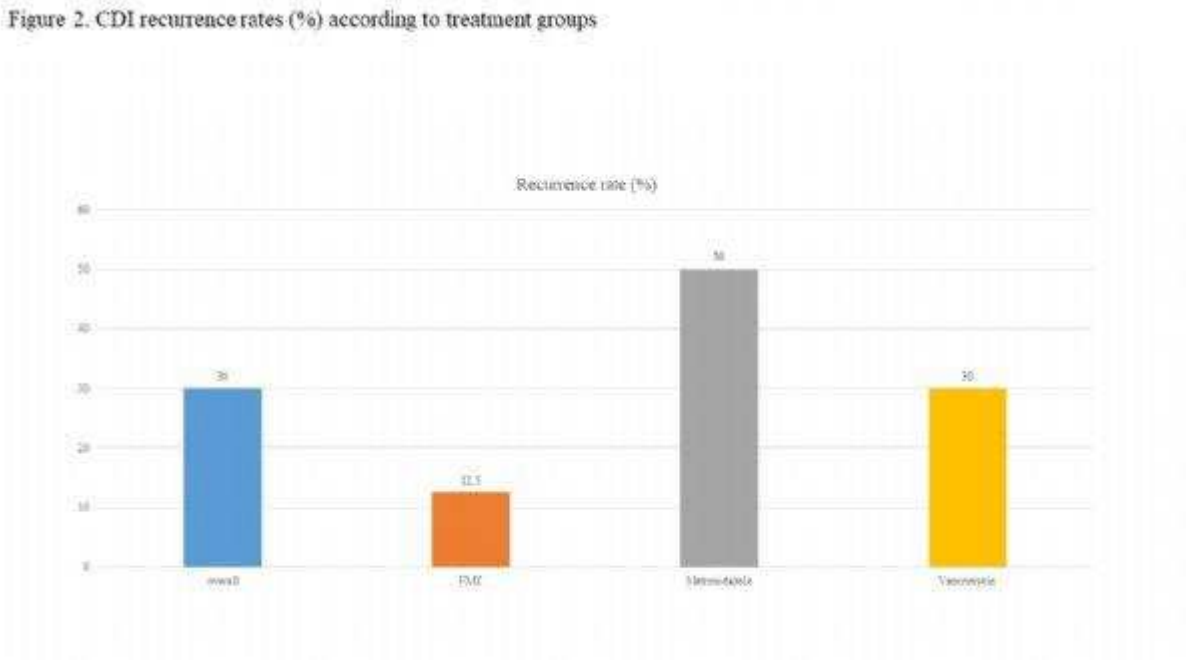

CDI recurrence rates (%) according to treatment groups
CDI recurrence rates (%) according to treatment groups

Figure 3
figure3

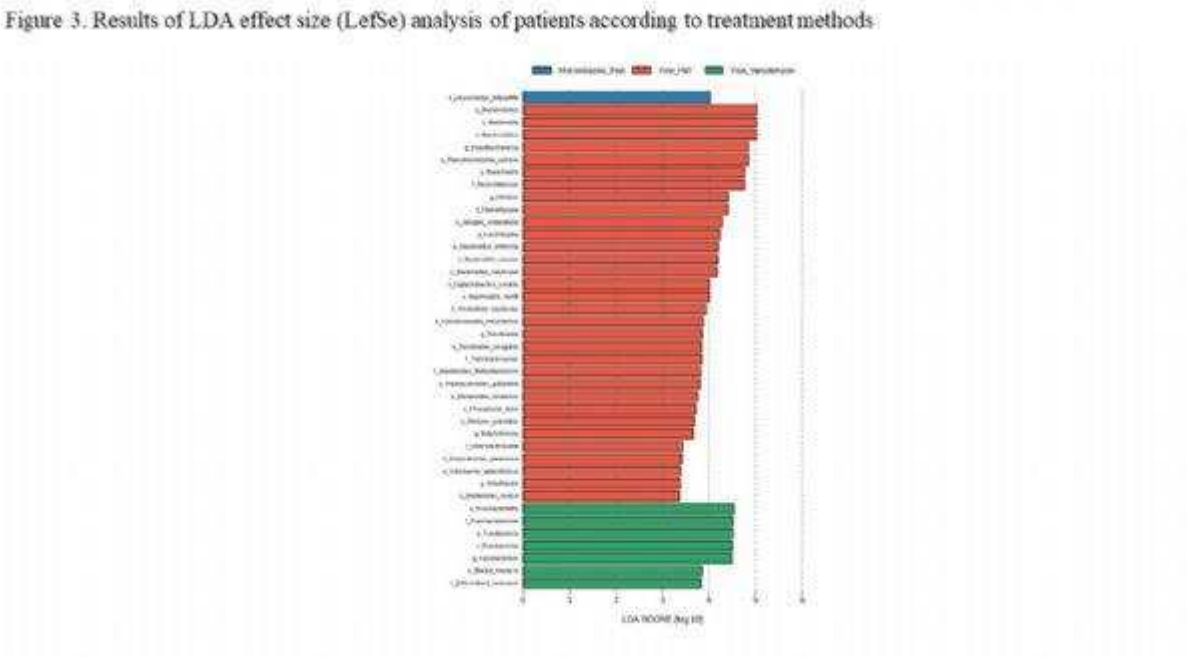

Results of LDA effect size (LefSe) analysis of patients according to treatment methods
Results of LDA effect size (LefSe) analysis of patients according to treatment methods

PP-076 / 39. Ulusal Gastroenteroloji Haftası

The efficacy and safety of hemostatic powder UI-EWD in patients with lower gastrointestinal bleeding

Hyungkil Kim, Jongbeom Shin, Boram Cha, Jin Seok Park, Kye Sook Kwon

Division of Gastroenterology, Department of Internal Medicine, Inha University School of Medicine, Incheon, Korea

Introduction: Acute lower gastrointestinal bleeding (LGIB) is a common cause of hospitalization, and there are many cases of readmission for rebleeding after endoscopic hemostasis. Recently, endoscopic hemostatic powder (UIEWD/Nexpowder Nextbiomedical, Incheon, South Korea) has been developed and used to manage LGIB.

Aims & Methods: The aim of this study was to evaluate the safety and efficacy of UI-EWD in LGIB. We conducted this retrospective cohort study of LGIB at a tertiary center. A total number of consecutive patients with LGIB who were included in our researchwas 167. UI-EWD was applied as rescue therapy during endoscopic treatment in 55 patients. we evaluated the success rate of hemostasis, the adverse event related with UI-EWD and the rate of re-bleeding.

Results: All hemostasis with UI-EWD was successful. The rebleeding rate within 28 days in the UI-EWD group was 5.5% (3/55), which was significantly lower than that in the conventional treatment group, 17.0% (19/112) (p-value:0.039). There were no adverse events associated with or without UI-EWD application.

Conclusion: Apply of UI-EWD is considered as a very effective method for hemostasis, and prevention of rebleeding in LGIB patients who are difficult to control with conventional treatment. Based on this results, we suggest that considering the use of UI-EWD for hemostasis in LGIB is useful and safe.

Anahtar Kelimeler: lower gastrointestinal bleeding, bleeding control, hemostatic powder

The efficacy and safety of hemostatic powder UI-EWD in patients with lower gastrointestinal bleeding

Hyungkil Kim, Jongbeom Shin, Boram Cha, Jin Seok Park, Kye Sook Kwon

Division of Gastroenterology, Department of Internal Medicine, Inha University School of Medicine, Incheon, Korea

Introduction: Acute lower gastrointestinal bleeding (LGIB) is a common cause of hospitalization, and there are many cases of readmission for rebleeding after endoscopic hemostasis. Recently, endoscopic hemostatic powder (UIEWD/Nexpowder Nextbiomedical, Incheon, South Korea) has been developed and used to manage LGIB.

Aims & Methods: The aim of this study was to evaluate the safety and efficacy of UI-EWD in LGIB. We conducted this retrospective cohort study of LGIB at a tertiary center. A total number of consecutive patients with LGIB who were included in our researchwas 167. UI-EWD was applied as rescue therapy during endoscopic treatment in 55 patients. we evaluated the success rate of hemostasis, the adverse event related with UI-EWD and the rate of re-bleeding.

Results: All hemostasis with UI-EWD was successful. The rebleeding rate within 28 days in the UI-EWD group was 5.5% (3/55), which was significantly lower than that in the conventional treatment group, 17.0% (19/112) (p-value:0.039). There were no adverse events associated with or without UI-EWD application.

Conclusion: Apply of UI-EWD is considered as a very effective method for hemostasis, and prevention of rebleeding in LGIB patients who are difficult to control with conventional treatment. Based on this results, we suggest that considering the use of UI-EWD for hemostasis in LGIB is useful and safe.

Keywords: lower gastrointestinal bleeding, bleeding control, hemostatic powder

Figure 1
Figure 1.

(A) UI-EWD, (C) Powder delivery devices, (C) Application of UI-EWD
(A) UI-EWD, (C) Powder delivery devices, (C) Application of UI-EWD

Figure 2
figure2

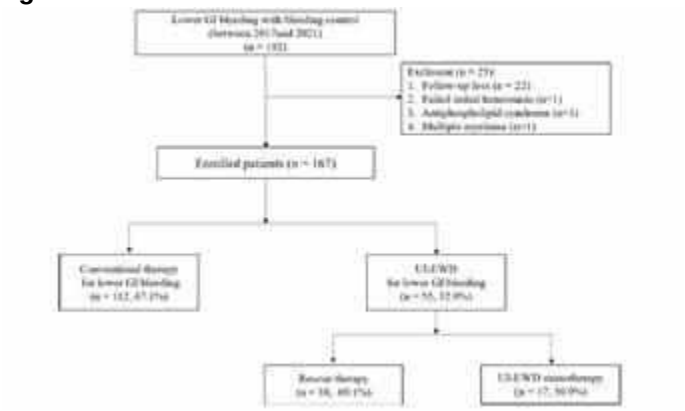

Patient selection flowchart of the study
Patient selection flowchart of the study

Figure 3
figure3

Endoscopic images of UI-EWD application in LGIB.
Endoscopic images of UI-EWD application in LGIB.

Table 1
Table 1

Variables	Conventional therapy (n = 112)	UI-EWD therapy (n = 55)	P-value
[illegible]	[illegible]	[illegible]	[illegible]

baseline clinical characteristics of study subjects
baseline clinical characteristics of study subjects

Table 2
Table 2

Variables	Conventional therapy (n = 112)	UI-EWD therapy (n = 55)	P-value	Variables	Conventional therapy (n = 112)	UI-EWD therapy (n = 55)	P-value
Location of bleeding, n (%)				Size of bleeding site, n (%)			
Cecum	[illegible]	[illegible]	[illegible]	< 1 cm	[illegible]	[illegible]	[illegible]
Ascending colon	[illegible]	[illegible]	[illegible]	1–4 cm	[illegible]	[illegible]	[illegible]
Hepatic flexure	[illegible]	[illegible]	[illegible]*	> 4 cm	[illegible]	[illegible]	[illegible]
Transverse colon	[illegible]	[illegible]	[illegible]	Forrest classification, n (%)			
Descending colon	[illegible]	[illegible]	[illegible]	Ia	[illegible]	[illegible]	[illegible]*
Sigmoid colon	[illegible]	[illegible]	[illegible]	Ib	[illegible]	[illegible]	[illegible]*
Rectum	[illegible]	[illegible]	[illegible]	Treatment modality, n (%)			
Cause of bleeding, n (%)				Coagulopathy	[illegible]	[illegible]	[illegible]
Diverticular bleeding	[illegible]	[illegible]	[illegible]	APC	[illegible]	[illegible]	[illegible]
Radiation proctitis	[illegible]	[illegible]	[illegible]*	Hemoclipping	[illegible]	[illegible]	[illegible]
Angiodysplasia	[illegible]	[illegible]	[illegible]*	EVL	[illegible]	[illegible]	[illegible]
Ulcer bleeding	[illegible]	[illegible]	[illegible]	UI-EWD only	[illegible]	[illegible]	
Post procedure bleeding	[illegible]	[illegible]	[illegible]*				
Tumor bleeding	[illegible]	[illegible]	[illegible]				

* Fisher exact test
*P-values were calculated using the t test or Fisher calculated using the of the conventional therapy group and the UI-EWD therapy group

Bleeding characteristics of the study sugjects.
Bleeding characteristics of the study sugjects.

Table 3
Table 3

Variables	Conventional therapy (n = 112)	UI-EWD therapy (n = 55)	P-value
Success of immediate hemostasis, n (%)	[illegible]	[illegible]	
Cumulative re-bleeding, n (%)			
At 7 days	[illegible]	[illegible]	[illegible]
At 14 days	[illegible]	[illegible]	[illegible]
At 28 days	[illegible]	[illegible]	[illegible]
Time to re-bleeding (days)*	[illegible]	[illegible]	
Adverse event, n (%)			
Colonic obstruction	[illegible]	[illegible]	–
Perforation	[illegible]	[illegible]	–
Infection	[illegible]	[illegible]	[illegible]
Embolization	[illegible]	[illegible]	–

* Median (range)
* Fisher's exact test
*P-values were calculated using the t test or Fisher calculated using the of the conventional therapy group and the UI-EWD therapy group

Bleeding characteristics of the study sugjects.
Bleeding characteristics of the study sugjects.

Figure 4
Figure 4

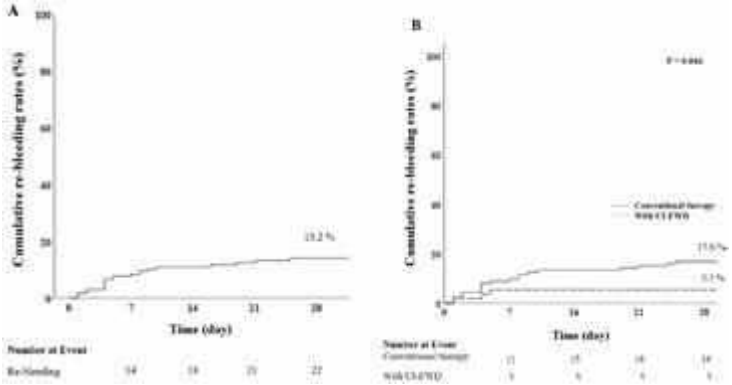

Cumulative re-bleeding rates in (A) all enrolled patients and (B) according to treatment modality
Cumulative re-bleeding rates in (A) all enrolled patients and (B) according to treatment modality

PP-077 / 39. Ulusal Gastroenteroloji Haftası

Peutz-Jeghers Sendromlu Hastalarda Saptanan Novel Mutasyonlar ve Genotip-Fenotip Korelasyonu

Pınar Günay Aslan[1], Ahmet Okay Çağlayan[2], Elçin Bora[2], Altuğ Koç[2], Hilal Yücel[2], Ayfer Ülgenalp[2], Yeşim Öztürk[3], Gül Şeker[3], Mesut Akarsu[1]

[1]Dokuz Eylül Üniversitesi Gastroenteroloji Bilim Dalı
[2]Dokuz Eylül Üniversitesi Tıbbi Genetik Anabilim Dalı
[3]Dokuz Eylül Üniversitesi Çocuk Gastroenteroloji Bilim Dalı

Amaç: Peutz-Jeghers sendromu (PJS), STK11 genindeki heterozigot mutasyonlara bağlı oluşan, gastrointestinal hamartamatöz polipler, mukokutanöz pigmentasyon, artmış kanser riski ile karakterize nadir bir hastalıktır. Bu çalışma ile PJS'li bireylerde hastalık başlangıç yaşı, polip yükü, mukokütanöz lezyon varlığı, kanser ve/veya displastik polip gelişimi ve fenotip-genotip ilişkilerinin değerlendirilmesi amaçlanmıştır.

Method: Çalışmaya kliniğimizde 2011-2021 tarihleri arasında, PJS tanısı ile takip edilen 17 farklı aileden 23 hasta dahil edilmiştir. Hastaların kalıtsal kanserlere genetik yatkınlığı Yeni Nesil Dizileme paneli ve MLPA ile test edilmiş ve sonuçlar ile klinik özellikleri retrospektif olarak incelenmiştir. Bulgular: Hastalarda ilk semptom görülme yaşı 19,56 olarak bulunmuştur ve ilk başvuru sebebi en sık karın ağrısı sonrasında ise invajinasyon olarak saptanmıştır. Hastaların 19'unda mukokütanöz cilt lezyonu saptanırken, 20 hastada hamartamatöz polip olduğu görülmüştür. 4 hastada displastik polip, 3 hastada malignite saptanmıştır. Çalışma popülasyonunda hedefli multigen YND analizi ile 11 patojenik ve 3 muhtemel patojenik mutasyon saptanmıştır. YND panel analizinin PJS olgularında tanısal değeri %58,82 olarak bulunmuştur. MLPA analizi ile 2 hastada patojenik değişiklik saptanmıştır. Varyantlardan STK11 geni LRG_319:c.598-8_601del, LRG_319:c.708_718del, LRG_319:c.146_147del değişimleri novel değişimlerdir. Mutasyon saptanmayan PJS hastalarında semptom görülme yaşının daha ileri olduğu ve daha düşük kanser riski olabileceği, trunkat mutasyon saptanan hasta grubunda ise daha erken başlangıçlı semptomlar ve daha yüksek kanser gelişme riskinin olduğu gözlenmiştir.

Sonuç: Bu çalışma Türkiye'de YND ve MLPA yöntemlerini kullanan ilk PJS olgu serisidir. PJS'nin genotip-fenotip ilişkisi vurgulanmıştır. Çalışmalar arttıkça STK11 varyantlarının genotip-fenotip ilişkisi daha iyi anlaşılacak, risk sınıflaması, hedefli kanser taraması yoluyla PJS hastaları ve aileleri için kişiselleştirilmiş tedavi ve takip yaklaşımları mümkün olabilecektir.

Anahtar Kelimeler: PJS, yeni nesil dizileme, MLPA, genotip-fenotip ilişkisi

Novel Germline STK11 Variants and Genotype-Phenotype Correlations of Patients with Peutz-Jeghers Syndrome

Pınar Günay Aslan[1], Ahmet Okay Çağlayan[2], Elçin Bora[2], Altuğ Koç[2], Hilal Yücel[2], Ayfer Ülgenalp[2], Yeşim Öztürk[3], Gül Şeker[3], Mesut Akarsu[1]

[1]Department of Internal Medicine, Division of Gastroenterology, School of Medicine, Dokuz Eylul University
[2]Department of Medical Genetics, School of Medicine, Dokuz Eylul University
[3]Department of Pediatrics, Division of Pediatric Gastroenterology, School of Medicine, Dokuz Eylul University

Aim: Peutz-Jeghers syndrome is a rare disease characterized by gastrointestinal hamartomatous polyps, mucocutaneous pigmentation, and increased cancer risk. This study aimed to evaluate the age of the onset of the disease, polyp burden, presence of mucocutaneous lesions, cancer and/or dysplastic polyp development, and phenotype-genotype relationships in individuals with PJS.

Material-Methods: 23 patients from 17 different families between 2011 and 2021 were included. The genetic susceptibility of patients to hereditary cancers was tested with the NGS panel and the STK11 gene MLPA. The results were retrospectively reviewed with clinical features.

Results: The age at first symptom onset was 19.56, the initial admission was mostly abdominal pain, followed by intussusception. Mucocutaneous skin lesions were detected in 19 patients, hamartomatous polyps were found in 20 patients. Dysplastic polyps were detected in 4 patients and malignancy in 3 patients. 11 pathogenic, 3 likely pathogenic mutations were detected by NGS panel. Of these variants, the STK11 gene LRG_319:c.598-8_601del, LRG_319:c.708_718del, LRG_319:c.146_147del alterations were novel. Accordingly, the diagnostic rate of the NGS panel was 58.82%. Pathogenic events were detected in 2 patients by MLPA analysis. Patients with PJS without mutations in the STK11 gene had an older age of symptom onset and may have a lower cancer risk.

Conclusion: This study is the first PJS case series in Turkey using NGS and MLPA methods, emphasizes the genotype-phenotype relationship of PJS. With further studies, the genotype-phenotype relationship of STK11 variants will be better understood, and personalized treatment and follow-up approaches will be possible through risk classification.

Keywords: PJS, next-generation sequencing, MLPA, genotype-phenotype relationship

PP-078 / 39. Ulusal Gastroenteroloji Haftası
İnflamatuvar barsak hastalığı tanılı çocukların retrospektif olarak değerlendirilmesi: Tek merkez deneyimi

Sevinç Garip

Sağlık Bilimleri Üniversitesi Adana Şehir Uygulama Ve Araştırma Hastanesi, Çocuk Sağlığı ve Hastalıkları BD, Çocuk Gastroenteroloji Kliniği

Amaç: İnflamatuar bağırsak hastalığı; etiyolojisi ne olmayan, ömür boyu süren, alevlenme ve remisyonlarla seyreden gastrointestinal sistem hastalığıdır. Amacımız inflamatuvar bağırsak hastalığı tanısı ile izlenen çocuk hastalarımızın retrospektif olarak değerlendirip hastalarımızın demografik, klinik, laboratuvar, tedaviye yanıt özelliklerini belirlemektir.

Yöntem: Mayıs 2019–Ağustos 2022 tarihleri arasında hastanemizde çocuk gastroenteroloji polikliğimde tarafımca tanısı konulan 0-18 yaş arasındaki çocuk hastalar dahil edildi. Hastaların yaş, cinsiyet, major şikayetleri, ortalama başvuru süreleri, eşlik eden şikayet ve hastalıkları, almış oldukları ve halen devam etmekte olan tedaviler incelendi.

Bulgular: 112 olgunun % 51.8'i erkek, % 48.2'sı kızdı, erkek/kız 1.07idi.Neonetal olgu yoktu. İnfantil IBH %1.7, 2-6 yaş %4,5, 6-10 yaş %9, 10-18yaş %85 oranınında saptandı. Tüm olguların 62'si(%55.4) Crohn Hastalığı, 39'u(%34.78) ülseratif kolit ve 11'i(%9.8) indetermine kolitti. Crohn hastaları %66erkek %34kız, ülseratif kolit hastalarında %36erkek %64kız, tanımlanmamış kolit hastalarında ise %72.7kız %27.3erkekti. Ülseratif kolitli olgularımızın en sık başvuru şikayeti kanlı dışkılama, Crohn hastalıklı olgularımızın ise kronik kansız ishaldi. Kronik karın ağrısı tüm olgularda eşlik eden en sık şikayet olup, büyüme geriliği ve perianal cilt lezyonu en sık görülen fizik muayene bulgusuydu. IBH'ya en sık FMF ve sklerozan kolanjit eşlik ediyordu. Atrit, oral aft, perianal lezyon, üveit, eritema nodozum ektraintestinal bulgulardı. Ülseratif kolitte ensık pankolit crohn hastalarında ise en sık ileokolonik tutulum mevcuttu. İnflamatuvar barsak hastalıklı olgularımızın tedavilerinde 24'ünün(15 E/9K) (%21,4)biyolojik ajan, 2'sinin (%1,78) metotreksat aldığı, 2olguya da (%1,78) cerrahi girişim uygulandı.

Sonuç: Çocukluk çağında artan sıklıkta görülen, önemli kronik bir hastalıktır. Erken dönemde uygun tedavi başlanarak hastaya özelleştirilen protokolerle yakın ve multidisipliner izlendiğinde kontrol altına alınarak komplikasyon sıklığının azalacağı düşünülmektedir.

Anahtar Kelimeler: Crohn hastalığı, Çocuk, inflamatuvar barsak hastalığı, ülseratif kolit

Retrospective evaluation of children with inflammatory bowel disease: Single center experience

Sevinç Garip

Health Sciences University Adana City Practice and Research Hospital, Department of Pediatrics, Pediatric Gastroenterology Clinic

Purpose: Inflammatory bowel disease;is a gastrointestinal system disease that has no etiology, lasts a lifetime, and progresses with exacerbations and remissions.Our aim is to retrospectively evaluate our pediatric patients with the diagnosis of inflammatory bowel disease patients.
Method: Between May2019 and August2022,pediatric patients between the ages of 0-18who were diagnosed by me outpatient clinic in our hospital were included.The patients' age,gender,major complaints,average duration of admission,accompanying complaints and diseases,and ongoing treatments were examined.

Results: 51.8%of 112cases were male,48.2%were female.There were no neonetal cases.Infantile IBD was found in 1.7%,2-6years old 4.5%,6-10 years old 9%,10-18 years old 85%.Of all cases,62(55.4%)were Crohn's Disease,39(34.78%)ulcerative colitis and 11(9.8%)indeterminate colitis.Crohn's patients were 66% male,34% female,ulcerative colitis patients 36% male,64% female,and unspecified colitis patients were 72.7%female and 27.3%male.The most common presenting complaint was bloody stool in our ulcerative colitis cases and chronic bloodless diarrhea in our Crohn's disease cases.Chronic abdominal pain was the most common accompanying complaint in all cases,and growth retardation and perianal skin lesion were the most common physical examination findings.FMF and

sclerosing cholangitis were most frequently accompanied by IBD.Extratestinal findings were arthritis, oral aphtha, perianal lesion, uveitis, erythema nodosum.Ileocolonic involvement was the most common in ulcerative colitis, pancolitis and crohn's patients.In the treatment of our patients with inflammatory bowel disease, 24(15M/9F)(21.4%)received biological agents,2(1.78%)received methotrexate, and 2patients(1.78%) underwent surgical intervention.

Conclusion: It is an important chronic disease with increasing frequency in childhood.It is thought that the frequency of complications will decrease when appropriate treatment is started in the early period and the patient is followed closely and multidisciplinary with customized protocols.

Keywords: Crohn's disease, Childhood, inflammatory bowel disease, ulcerative colitis

Resim 1: Crohn hastalığı
Picture 1: Crohn's disease

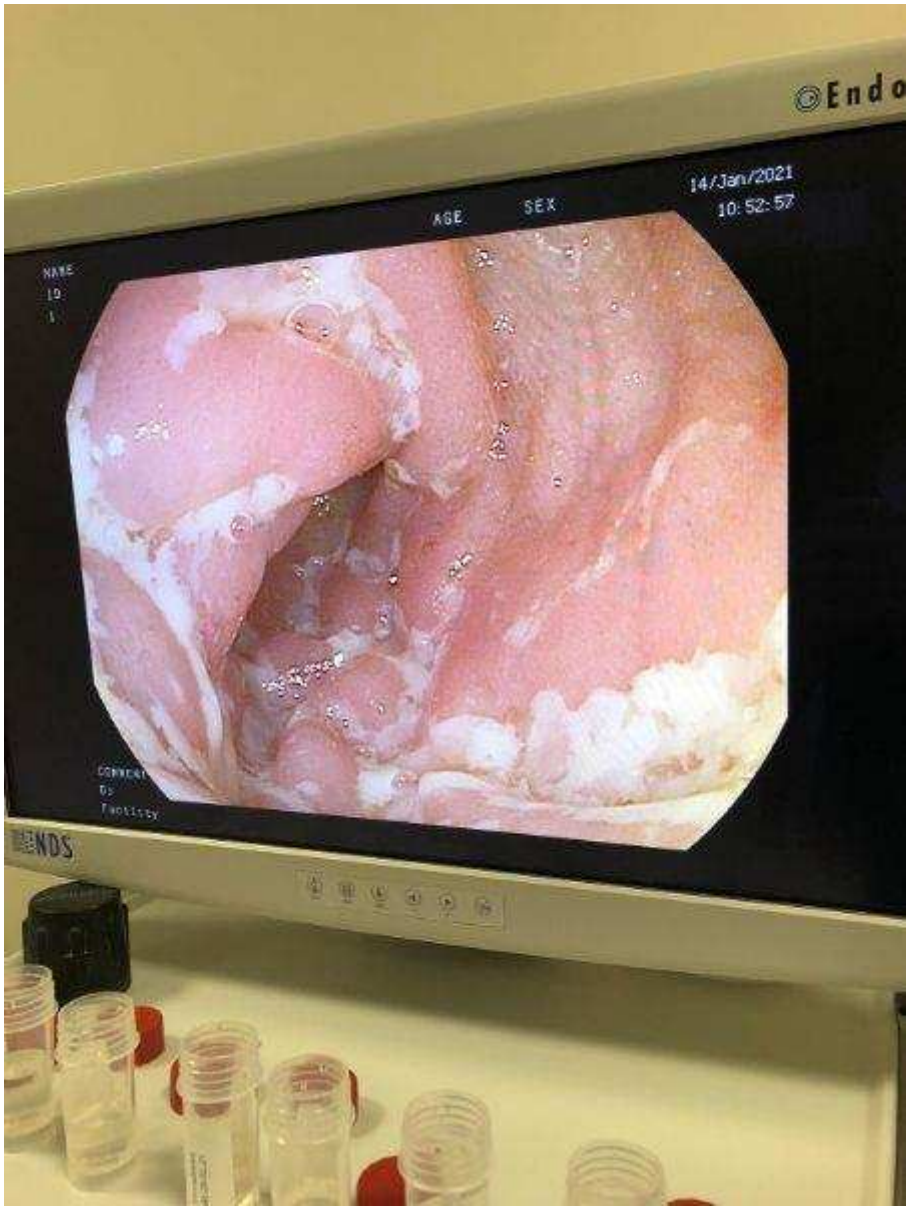

Resim 2: Ülseratif kolit hastalığı

Picture 2: Ulcerative colitis disease

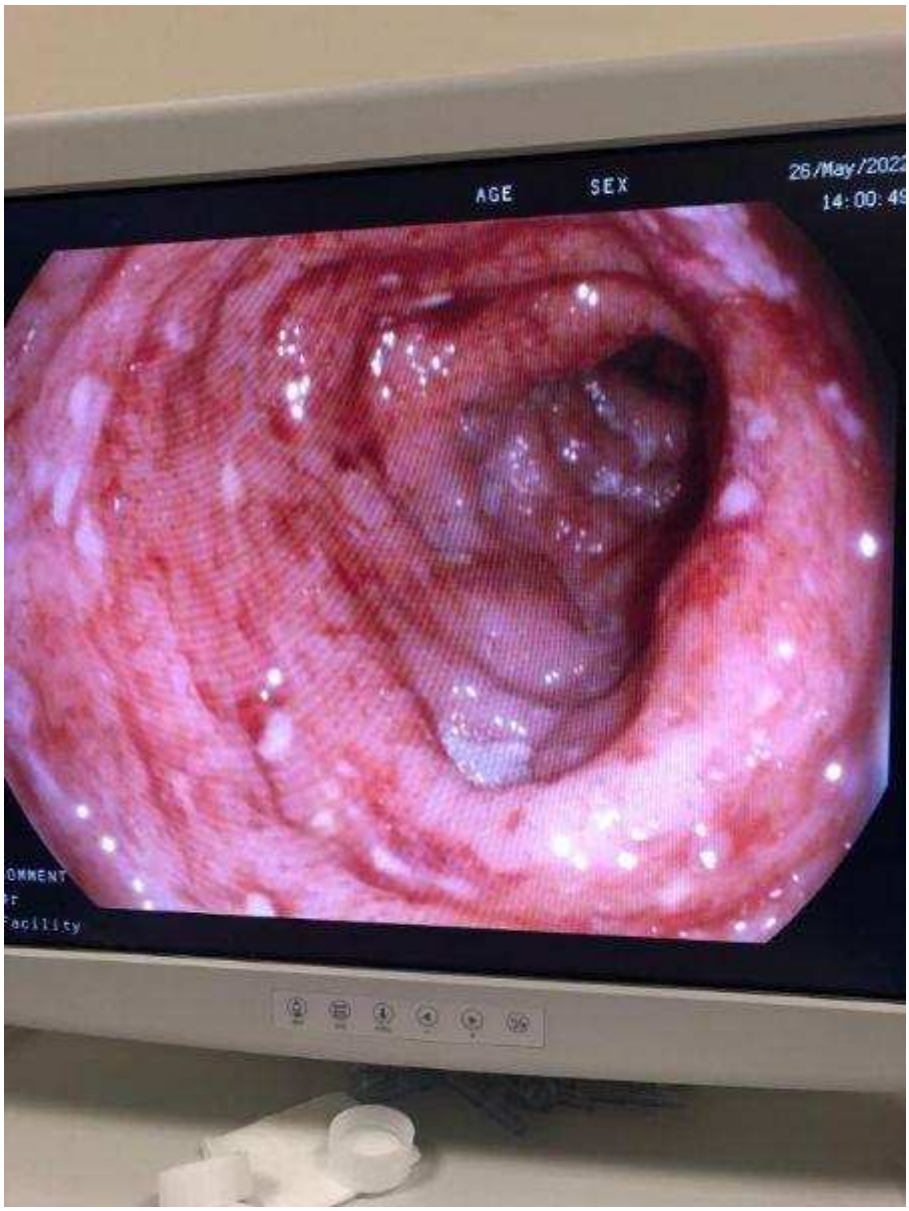

PP-079 / 39. Ulusal Gastroenteroloji Haftası
Kronik Karaciğer Hastalığı Olanlarda Hepatik Osteodistrofi Gelişimi İle İlişkili Faktörler

Amed Trak[1], Dilara Turan Gökçe[2], Derya Arı[2], Muhammed Fatih Acehan[1], İhsan Ateş[1], Meral Akdoğan Kayhan[2]

[1]Ankara Şehir Hastanesi, İç hastalıkları Kliniği, Ankara
[2]Ankara Şehir Hastanesi, Gastroenteroloji ve Hepatoloji Kliniği, Ankara

Amaç: Hepatik osteodistrofi kronik karaciğer hastalığının bir bulgusu olarak ortaya çıkabilmektedir. Çalışmamızda kronik karaciğer hastalığı olan hastalarda osteodistrofi ile ilişkili faktörleri belirleyip ve bununla ilgili literatüre yeni bilgiler kazandırmayı amaçladık

Method: Bu çalışmaya Haziran 2021-Mart 2022 tarihleri arasında Ankara Şehir Hastanesi Hepatoloji Kliniğine ayakta ve yatarak takip edilen kronik karaciğer hastalığı kanıtlanmış 109 hasta dahil edildi. Hastalar kemik mineral dansitometri sonucuna göre osteoporozu olan ve osteoporozu olmayan şeklinde iki gruba ayrıldı. Tek değişkenli ve çok değişkenli lojistik regresyon analizi yapılarak hepatik osteodistrofiyi ile ilişkili risk faktörleri belirlendi.

Bulgular: Çalışmamızda, Kemik mineral dansitometri ölçümüne göre 35 hastada osteoporoz saptanırken, 74 hastanın KMD değeri normal olarak kaydedildi. Çok değişkenli regresyon analizinde, Child-Turcotte-Pugh skor, cinsiyet, yaş ve kilo ile düzeltme yapıldıktan sonra NLR düzeyi bağımsız risk faktörü olarak bulunmuştur. NLR için uygun kestirim değerleri Youden indeks metodu baz alınarak ROC eğrisi ile 2,25 bulundu. NLR için kestirim değeri 2,25 olarak alındığında duyarlılığı %48,6 ve özgüllüğü %77`dir. NRL<2,25 olanlar NLR>2,25 olanlara göre 3,2 kat artmış hepatik osteodistrofi riskine sahiptir (p=0,007).

Sonuç: Araştırmamızda, NLR`ın ise osteoporozu olan grupta düşük olduğunu ve düşük NLR`in hepatik osteodistrofi için bağımsız risk faktörü olduğunu saptadık. Bu çalışma ile NLR`ın hepatik osteodistrofiyi tahmin etmede belirteç olarak kullanılabileceğini göstermesi nedeni ile önemlidir.

Anahtar Kelimeler: Hepatik Ostedistrofi, Kronik karaciğer hastalığı, Nötrofil/Lenfosit Oranı, Osteoporoz

Factors Related To The Development Of Hepatic Osteodytrophy In Patients With Chronic Liver Disease

Amed Trak[1], Dilara Turan Gökçe[2], Derya Arı[2], Muhammed Fatih Acehan[1], İhsan Ateş[1], Meral Akdoğan Kayhan[2]

[1]Ankara City Hospital, İnternal Medicine Department, Ankara
[2]Ankara City Hospital, Gastroenterology and Hepatology Department, Ankara

Aim: Hepatic osteodistrophia may occur as a manifestation of chronic liver disease. In our study, we aimed to determine the factors associated with osteodystrophy in patients with chronic liver disease and provide new informations to the related literature.

Methods: In this study, 109 patients with proven chronic liver disease who were followed up in the Hepatology Department of Ankara City Hospital between June 2021 and March 2022 were included. According to the results of BMD, the patients were divided into two groups as those with and without osteoporosis. Then, univariate and multivariate logistic regression analysis was performed to identify risk factors associated with hepatic osteodystrophy.

Results: According to the measurement of BMD, osteoporosis was detected in 35 patients, while the BMD value of 74 patients was recorded as normal. In the multivariate regression analysis, NLR levels were found as independent predictors after adjusting with CTP score, gender, age and weight. The appropriate cut-off values for NLR were found to be 2.25 respectively, with the ROC curve based on the Youden index method. When the cut-off value for NLR is taken as 2.25%, the sensitivity is 48.6% and the specificity is 77%. Those with NRL<2.25 have a 3.2-fold increased risk of hepatic osteodystrophy compared to those with NLR>2.25 (p=0,007).

Conclusion: In our study, NLR was low in patients with osteoporosis. Low NLR were independent risk factors for hepatic osteodystrophy. This study has significance because of showing,NLR as markers that can be used to predict hepatic osteodystrophy.

Keywords: Chronic liver disease, Hepatic osteodistrophy, Neutrophile/Lymphocyte ratio, Osteoporosis

---

Bağımsız Risk Faktörlerinden NLR`ının Hepatik Osteodistrofiyi Öngörmesinin Değerlendirildiği ROC Eğrisi

ROC Curve Evaluating Independent Risk Factors NLR Predicting Hepatic Osteodystrophy

Şekil 5.1: Bağımsız Risk Faktörlerinden NLR`ının Hepatik Osteodistrofiyi Öngörmesinin Değerlendirildiği ROC Eğrisi

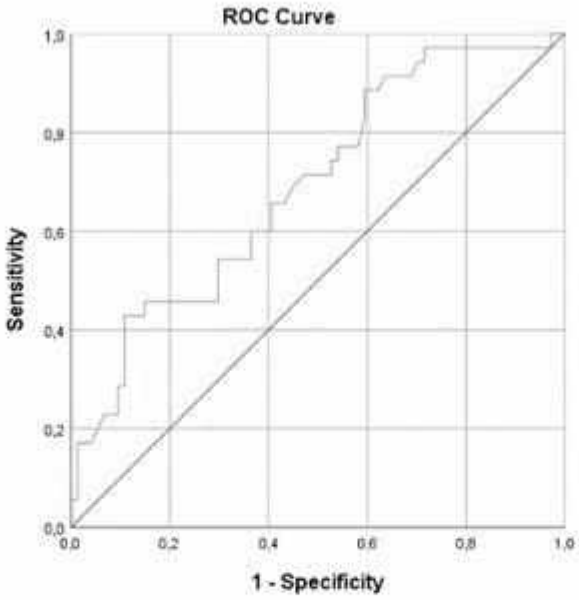

Değişkenler	OR	%95 güven aralığı	p
N/L Oranı <2,25	3,167	1,345-7,454	0,007

Tek değişkenli ve Çok değişkenli regresyon analizinde Osteoporozu predikte eden parametreler
Parameters predicting osteoporosis in univariate and multivariate regression analysis

Değişkenler	Tek değişkenli analiz		Çok değişkenli analiz	
	OR (%95 Güven aralığı)	p	OR (%95 Güven aralığı)	p
Yaş	1,012 (0,975-1,051)	0,528		
Cinsiyet	3,317(1,435-7,667)	0,005		
Boy	0,899 (0,848-0,954)	<0,001		
Kilo	0,938(0,905-0,971)	<0,001		
Hemoglobin	0,859 (0,722-1,021)	0,085		
Üre	0,959 (0,917-1,003)	0,65	0,954 (0,904-1,007)	0,088
GGT	0,997(0,992-1,001)	0,151	0,995 (0,880-0,963)	0,071
LDH	0,993 (0986-1,000)	0,057	0,992(0,984-1,001)	0,091
Ferritin	0,995 (0,989-1,002)	0,149	0,9958(0,987-1,002)	0,182
LH	1,040 (1,013-1,067)	0,003	1,028(0,990-1,067)	0,151
FSH	1,030(1,011-1,048)	<0,001	1,029(1,003-1,056)	**0,027**
Osteokalsin	1,047 (0,989-1,108)	0,112	1,041(0,975-1,111)	0,232
NLR	0,718 (0,517-0,997)	0,048	0,643 (0,431-0,959)	**0,030**

PP-080 / 39. Ulusal Gastroenteroloji Haftası
Total kolonik dekompresyonun polip saptama sıklığına etkisi

Ekrem Aslan[1], Mahmut Gökhan Teker[2]

[1]İstinye Üniversitesi Tıp Fakültesi, İç Hastalıkları Ana Bilim Dalı, İstanbul; Liv Hospital Ulus Hastanesi, Gastroenteroloji Kliniği, İstanbul
[2]İstinye Üniversitesi Tıp Fakültesi,Anesteziyoloji ve Reanimasyon Ana Bilim Dalı, İstanbul; Liv Hospital Ulus Hastanesi, Anestezi ve Reanimasyon Kliniği, İstanbul

Amaç: Kolonoskopi işlemi, kolon poliplerinin saptanması ve çıkartılması için kullanılan en etkili tarama yöntemi olsa da %22 oranında polip gözden kaçırma riski mevcuttur. Total kolonoskopik dekompresyon (TKD) işlemi kolonoskopi sonrası gelişebilecek olan karın ağrısını engellemek için oda havası ile şişirilen kolon lümeninden çekuma dek tekrar ilerlenerek havanın aspire edilerek geriye doğru çıkılması işlemidir. Çalışmamızın amacı; TKD'nun polip saptama oranı üzerine olan katkısını incelemektir.

Gereç-Yöntem: Sağlıklı yaşam polikliniğinden tarama kolonoskopisi yaptırmak üzere başvuran 47 asemptomatik hasta çalışmaya alındı. Sedasyon altında kolonoskopi işlemi tamamlandıktan sonra çekum tabanına dek tekrar ilerlenerek kolon lümenine verilen hava aspire edilerek geri çıkıldı. İşleme bağlı karın ağrısı hasta taburculuğundan önce ve işlemden 24 saat sonra 10 puanlı vizual analog skala (VAS) ile değerlendirildi. Kolonoskopi sırasında saptanan ve TKD için yeniden ilerleme ile saptanan poliplerin sayısı, çapı ve histoloji tipi kaydedildi.

Bulgular: TKD yapılan hastaların yaş ortalaması 46,77 (SD±10,21) ve %44,6'sı kadındı (Tablo 1). Standart kolonoskopi işlemi sırasında hastalarda toplam 26 polip saptandı, poliplerin %61,5'i adenomatöz polip ile uyumlu histolojide idi. TKD işlemi sırasında 4 hastada gözden kaçan polip izlendi, bu poliplerin 3'ü adenomatöz polipti ve en büyüğünün çapı 5mm idi. Bir hastada rutin kolonoskopide saptanmayan tubuler adenom TKD sırasında saptandı. Hastaların %76'sında işlemden sonra ve %93,6'sında işlemden 24 saat sonraki VAS skoru sıfır saptandı (Tablo 2). Hiç bir hastada TKD'ye bağlı komplikasyon gelişmedi.

Sonuçlar: TKD uygulaması kolonoskopi sonrası gelişen ve 24 saate kadar sürebilen karın ağrısını engellemek için kullanılabilecek etkili ve güvenilir bir yöntem olup gözden kaçan poliplerin saptanmasına olanak sağlamaktadır.

Anahtar Kelimeler: Kolonoskopi sonrası karın ağrısı, Polip yeniden tespit oranı, Total kolonik dekompresyon

Effect of total colonic decompression on polyp detection rate

Ekrem Aslan[1], Mahmut Gökhan Teker[2]

[1]İstinye University Faculty of Medicine, Department of Internal Medicine, Istanbul, Turkey; Liv Hospital Ulus, Department of Gastroenterology, Istanbul, Turkey
[2]İstinye University Faculty of Medicine, Department of Anesthesiology and Reanimation, Istanbul, Turkey; Liv Hospital Ulus, Department of Anesthesiology and Reanimation, Istanbul, Turkey

Aim: Although colonoscopy is the most effective screening method for detecting and removing colon polyps, there is a 22% risk of missing polyps. The total colonoscopic decompression (TCD) is to reinsert the colonoscope into the cecum and aspirate air while withdrawing the instrument to avoid the development of abdominal pain. Our study aims to examine the contribution of TCD to the polyp detection rate.

Materials-Methods: Forty-seven asymptomatic patients referred from the check-up clinic for colonoscopy were included in the study. After the colonoscopy procedure was completed, the colonoscope was advanced to the cecum again and the air was aspirated and immediately withdrawn. Abdominal pain was evaluated with a 10-point visual analog scale (VAS) before the patient was discharged and 24 hours after the procedure. The number, diameter, and histology type of polyps detected during colonoscopy and reinsertion were recorded.

Results: The mean age of the patients was 46.77(SD±10.21) and 44.6% were female(Table 1). During the standard colonoscopy, a total of 26 polyps were detected and 61.5% of the polyps were adenomatous polyps. Missed polyps were observed in 4 patients during the TCD, 3 of them adenomatous polyps and the largest was 5mm in diameter. The VAS score was zero in 76% of the patients after the procedure and in 93.6% of the patients 24 hours after. None of the patients developed complications(Table 2).

Conclusion: TCD is an effective and reliable method that can be used to prevent abdominal pain and allows the detection of missed polyps.

Keywords: Polyp re-detection rate, Postcolonoscopy abdominal pain, Total colonic decompression

Tablo 1: Hasta karakteristikleri

	Değer	%
Yaş	46,77±10,21 yıl	
Cinsiyet -Erkek -Kadın	. 26 21	. %55,32 %44,68
VKI	26,88±4,36 kg/m²	
Ek Hastalık -Hipertansiyon -Diyabet	. 2 3	. %4,26 %6,38
Sedasyon -Midazolam -Propofol -Remifentanil	. 2 mg 206,7±66,82 mg 38,83±14,57 mg	
Kolon hazırlığı -Orta -İyi -Mükemmel	. 24 13 10	. %51,06 %27,66 %21
Total işlem süresi	779,43±233,8 sn	
Çekal entübasyon süresi	222,79±94,82 sn	
Yeniden çekuma ulaşma süresi	117,04±46,08 sn	

VKI: Vücut kitle indeksi

Table 1: Patient characteristics

	Value	%
Age	46,77±10,21 year	
Gender -Male -Female	. 26 21	. %55,32 %44,68
BMI	26,88±4,36 kg/m²	
Comorbidity -Hypertension -Diabetes	. 2 3	. %4,26 %6,38
Sedation -Midazolam -Propofol -Remifentanil	. 2 mg 206,7±66,82 mg 38,83±14,57 mg	
Bowel preparation -Fair -Good -Excellent	. 24 13 10	. %51,06 %27,66 %21
Total procedure time	779,43±233,8 sec	
Cecal intubation time	222,79±94,82 sec	
Reinsertion time	117,04±46,08 sec	

BMI: Body mass index

Tablo 2: Polip saptanma sıklığı ve işlem sonrası ağrı değerlendirme

	Değer	%
İşlem sonrası ağrı	11	%23,4
İşlem sonrası VAS skoru	0,74±1,55	
VAS skoru ciddiyeti* -Hafif -Orta -Şiddetli	. 7 4 0	. %14,84 %8,51 %0
Kolonoskopiden 24st sonra ağrı	3	%6,38
24st sonra VAS skoru	0,11±0,43	
24st sonra VAS skoru ciddiyeti* -Hafif -Orta -Şiddetli	. 3 0 0	. %6,38 %0 %0
Polipektomi yapılan hasta sayısı	19	%40,43
Polipektomi sayısı Polipektomi yeri -Transvers kolon -İnen kolon -Sigmoid kolon -Rektum Polip tipi -Tubuler adenom -Tubulovillöz adenom -Serrated adenom -Hiperplastik polip -Leiyomiyom	26 . 5 4 15 2 . 15 1 2 7 1	%55,31 . %19,23 %15,38 %57,69 %07,69 . %57,69 %03,84 %07,69 %26,92 %03,84
Polip çapı	5,58±2,67mm Max:13mm Min:3mm	
TKD sırasında bulunan polip sayısı Polipektomi yeri -Çekum -Çıkan kolon -İnen kolon -Sigmoid kolon Polip tipi -Tubuler adenom -Hiperplastik polip	4 . 1 1 1 1 . 3 1	%8,51 . %25 %25 %25 %25 . %75 %25
TKD sırasında bulunan polip çapı	4±1,15mm Max:5mm Min:3mm	

** VAS skoru ciddiyeti hafif (VAS skoru 1,2,3), orta (VAS skoru 4,5,6) ve şiddetli (VAS skoru >=7) olarak kategorize edildi VAS: Vizüel analog skala, TKD: Total kolonik dekompresyon*

Table 2: Polyp detection rate and post-procedural pain assessment

	Value	%
Post procedural pain	11	%23,4
Post procedural VAS score	0,74±1,55	
Post procedural VAS score severity * -Mild -Moderate -Severe	. 7 4 0	 %14,84 %8,51 %0
Abdominal pain 24h after colonoscopy	3	%6,38
VAS score 24h after colonoscopy	0,11±0,43	
VAS score severity* 24h after colonoscopy -Mild -Moderate -Severe	. 3 0 0	 %6,38 %0 %0
Number of patients undervent polypectomy	19	%40,43
Number of polypectomy Site of polypectomy -Transverse colon -Descending colon -Sigmoid colon -Rectum Typr of polyps -Tubuler adenoma -Tubulovillous adenoma -Serrated adenoma -Hyperplastic polyp -Leiomyoma	26 . 5 4 15 2 . 15 1 2 7 1	%55,31 . %19,23 %15,38 %57,69 %07,69 . %57,69 %03,84 %07,69 %26,92 %03,84
Diameter of polyps	5,58±2,67mm Max:13mm Min:3mm	
Polypectomy during TCD Site of polyps -Ceacum -Ascending colon -Descending colon -Sigmoid colon Polip tipi -Tubuler adenoma -Hyperplastic polyp	4 . 1 1 1 1 . 3 1	%8,51 . %25 %25 %25 %25 . %75 %25
Diammeter of polyps during TCD	4±1,15mm Max:5mm Min:3mm	

** Severity was categorized as mild (VAS score is 1,2 or 3), moderate (VAS score is 4,5 or 6) and severe (VAS score is >=7) VAS: Visual analouge scale, TCD: Total colonic decompression*

PP-081 / 39. Ulusal Gastroenteroloji Haftası
Üst endoskopik incelemede rastlanan yapısal bozuklukların sıklığı ve dispepsi üzerindeki rolü

Galip Egemen Atar, Ersin Kapağan, Serkan Öcal, Ferda Harmandar, Osman Çağın Buldukoğlu, Ayhan Hilmi Çekin

Antalya eğitim ve araştırma hastanesi

Amaç: Yapısal üst gastrointestinal sistem bozuklukları dispepsinin önemli bir sebebidir. Gastroenteroloji polikliniğine dispepsi ile başvuran hastalardaki yapısal bozuklukların sıklığını tespit etmek için bu çalışma yapılmıştır.

Gereç-Yöntem: Çalışmaya Antalya Eğitim ve Araştırma Hastanesi Gastroenteroloji Endoskopi ünitesine 01 Ocak 2016-31 Aralık 2020 tarihleri arasında başvurup üst gastrointestinal endoskopi ile değerlendirilen 18 yaş üstü 10.014 hasta dahil edilmiştir. Değerlendirilmeye alınan hastaların yaş ve cinsiyete göre dağılımı, endoskopik tanılar içindeki yapısal bozukluk ile ilişkili olanların sıklığı, bu yapısal bozukluklar ile bazı organik hastalıkların sıklığı ve başvuru şikayetleri ile arasındaki ilişkiler değerlendirilmiştir.

Bulgular: Toplamda 509 hastada yapısal bozukluk tespit edildi. Hastaların %2,74'ünde >3 cm olan hiatal herni, %1,54'ünde <3 cm olan hiatal herni, %0,44'ünde duodenum divertikülü, %0,16'sında gastrik inlet patch, %0,15'inde özofagus divertikülü, %0,13'ünde kaskat mide ve %0,06'sında mide divertikülü saptamdı. Yapısal bozukluk tespit edilen hastaların yaş ortalaması 64,65±16,4 yıl, %57'si 65 yaş ve üstüydü, hastaların %52,7'si erkek ve %47,3'ü kadındı, 234 hastada (%46,3) demir eksikliği anemisi mevcuttu. Bu hastalarda aynı zamanda %40,8'inde özofajit tespit edildi. Yapısal bozukluk tespit edilmeyen 9505 hastanın ise %6,6'sında özofajit tepit edildi.

Sonuç: Bu çalışmada dispepsinin etyolojisinde yapısal üst gastrointestinal sistem bozukluklarının önemli bir yer tuttuğu anlaşılmaktadır. Yaşın ilerlemesiyle beraber bu yapısal bozuklukların sıklığında artış görülmektedir. Yapısal bozukluğu olan hastalarda özofajit oranı da artmaktadır.

Anahtar Kelimeler: dispepsi, yapısal bozukluklar, üst gastrointestinal endoskopi

The frequency of structural disorders found in upper endsocopic examination and their role on dyspepsia

Galip Egemen Atar, Ersin Kapağan, Serkan Öcal, Ferda Harmandar, Osman Çağın Buldukoğlu, Ayhan Hilmi Çekin

Antalya Training and Research Hospital

Background/Aims: Structural upper gastrointestinal system disorders are a significant cause of dyspepsia. This study determined the frequency of structural disorders in patients who applied to the gastroenterology outpatient clinic with dyspepsia.

Material-Methods: 10,014 patients over 18 years old admitted to the Gastroenterology Endoscopy unit of Antalya Training, and Research Hospital between 01 January 2016 and 31 December 2020, applied upper gastrointestinal endoscopy were included in the study.
The distribution of the patients included in the evaluation according to age and gender, the frequency of structural disorders, and some organic diseases, and the relationship between presentation complaints were evaluated.

Results: Structural disorders were detected in 509 patients. Hiatal hernia >3 cm in 2.74%, hiatal hernia <3 cm in 1.54%, duodenal diverticulum in 0.44%, gastric inlet patch in 0.16%, cascade stomach in 0.13%, gastric diverticulum in 0.06%, esophageal diverticulum was found in 0.15%. The mean age of the patients with structural disorders was 64.65±16.4 years; 57% of them were 65 years and older, 52.7% of the patients were male, and 47.3% were female. Iron deficiency anemia was detected in 234 patients (46.3%). Esophagitis was also detected in 40.8% of these patients. Esophagitis was detected in 6.6% of 905 patients in whom no structural defect was shown.

Conclusion: In this study, it is understood that structural upper gastrointestinal system disorders have an essential role in the etiology of dyspepsia. The frequency of these structural disorders increases with advancing age. The rate of esophagitis is also increased in patients with structural disorders.

Keywords: dyspepsia, structural disorders, upper gastrointestinal endoscopy

Hastaların yapısal üst GİS bozukluklarına göre dağılımı

Bozukluklar	N	%
Hiatal herni >3 cm	275	2,74
Hiatal herni <3 cm	154	1,55
Duodenum divertikülü	44	0,43
Gastrik inlet patch	16	0,16
Özofagus divertikülü	15	0,15
Kaskat mide	13	0,13
Mide divertikülü	6	0,06

Distribution of patients according to structural upper GIS disorders

Disorders	N	%
Hiatal hernia >3 cm	275	2,74
Hiatal hernia <3 cm	154	1,55
Duodenal diverticulum	44	0,43
Gastric inlet patch	16	0,16
Esophageal diverticulum	15	0,15
Cascade stomach	13	0,13
Gastric diverticulum	6	0,06

PP-082 / 39. Ulusal Gastroenteroloji Haftası
Nadir Görülen Bir Olgu: Özofageal Melanositoz

Melek Balamir[1], Tuğçe Eşkazan[1], Uğur Önal[1], Selçuk Candan[1], Onur Ekşi[1], Ayşe Bahar Ceyran[2], Ahmet Merih Dobrucalı[1]

[1]İstanbul Üniversitesi-Cerrahpaşa, Cerrahpaşa Tıp Fakültesi, İç Hastalıkları Ana Bilim Dalı, Gastroenteroloji Bilim Dalı, İstanbul, Türkiye
[2]Demiroğlu Bilim Üniversitesi, Patoloji Ana Bilim Dalı

GİRİŞ: Özofageal melanositoz (ÖM) özofagus skuamöz epitelinde melanosit proliferasyonuyla karakterize, etyopatogenezi aydınlatılamamış nadir bir tablodur.Genellikle benign olduğu düşünülse de malign melanom prekürsörü olabileceğini bildiren yayınlar mevcuttur.Biz de nadir görülen özofageal melanositozisli bir olgumuzu sunarak literatürü gözden geçirdik.

Olgu: Hipotiroidi ve venöz yetersizlik tanıları olan 60 yaşında kadın hasta, 2 yıldır olan dispeptik yakınmalar ile başvurdu. 6 ay önce kolelitiyazis nedeniyle kolesistektomi öyküsü mevcuttu. Muayenesinde batın sol alt kadranda hassasiyet ve perianal bölgede hiperpigmentasyon saptandı. Biyokimyasal parametreleri normaldi. 2 yıl önce benzer yakınmalarla yapılan gastroskopisinde alkalen reflü gastrit mevcuttu. Şikayetlerinin devam etmesi nedeni ile gastroskopisi tekrarlandı.

Bulgular: Gastroskopide özofagus 2/3 distalinde mukozada lineer siyah renkte, aralarında normal renkte mukoza bulunan pigmentasyonlar (melanozis) izlendi (Resim 1).Midede pangastrit hali ve bol safralı içerik mevcuttu.Özofagustaki pigmente alanlardan, gastrik mukozadan alınan biyopsilerin histopatolojik incelemesinde; lamina propriada yaygın pigment birikimi saptandı. Masson-Fontana ile submukozadaki melanofajlarda sitoplazmik siyah renkte boyanma izlendi (yaygın melanositozis) (Resim 2). Gastrik mukozada kronik gastrit saptandı.

Sonuç: ÖM, endoskopik incelemelerde sınırları belirsiz, oval, lineer veya sirküler, siyah-kahverengi pigmentasyon alanları olarak görüldüğünden kolaylıkla tanınır ve genellikle biyopsi yapılmaz. Nadir olması ve literatür yetersizliği sebebiyle bu hastaların yönetim ve takipleriyle ilgili kılavuz bulunmamaktadır. Özofagusun primer malign melanomu (PMME) ise özofagusun nadir malign tümörlerinden biri olup prognozu kötüdür. Kronik irritasyonun mukozada hiperplazi, melanosit proliferasyonu ve sonuçta PMME gelişimine yol açtığı düşünülmektedir. Literatürde ÖM zemininde gelişmiş PMME'li olgular mevcuttur. Bu nedenle ÖM'li olguların klinik ve endoskopik olarak takiplerinin yapılması, kronik inflame mukoza ve mukozal hipertrofi ile seyreden, takiplerinde boyut progresyonu olan olgularda biyopsi yapılması uygun yaklaşım olacaktır.

Anahtar Kelimeler: Özofageal melanositoz, malign özofageal neoplazi, Masson-Fontana

Esophageal Melanocytosis; A Rare Disease of Esophagus

Melek Balamir[1], Tuğçe Eşkazan[1], Uğur Önal[1], Selçuk Candan[1], Onur Ekşi[1], Ayşe Bahar Ceyran[2], Ahmet Merih Dobrucalı[1]

[1]İstanbul University, Cerrahpaşa Medical Faculty, Department of Internal Medicine, Division of Gastroenterology, İstanbul, Turkey
[2]Demiroğlu Bilim Universigty, Department of Pathology

Aim: Esophageal melanocytosis (EM) is a rare disease characterized by melanocyte proliferation in esophagus squamous epitelium. Although known as a benign lesion, a few malignant melanoma cases originated from melanocytosis have been described. Herein we present a patient with EM to discuss this rare disease.

Case: A 60-year-old female with dyspeptic complaints for two years was referred. She had hypothyroidism, chronic venous disease and cholecystectomy operation. Left lower sided abdominal tenderness and perianal hyperpigmentation were detected. Biochemical tests were normal.

Results: We performed an upper digestive endoscopy, which revealed multiple scattering, linear, blackish lesions also including normal mucosa in the lower esophagus. Biopsies showed diffuse

melanotic pigment in lamina propria layer of esophagus mucosa. The melanophages in cytoplasma was demonsrated black colored after Masson-Fontana staining.

Discussion: EM is easily recognized as it is seen as obscure, oval, linear or circular, black-brown pigmentation areas in endoscopic examinations, and biopsy is usually not performed. Due to its rarity, there are no guidelines for the management of these patients. Primary malignant melanoma of the esophagus (PMME) is one of the rarest malignant tumors with a very poor prognosis. Chronic irritation is thought to lead to hyperplasia of the mucosa, melanocyte proliferation and ultimately the development of PMME precursors. In the literature, there are cases with PMME developed from EM. For this reason, clinical and endoscopic follow-up of patients with OM, and performing biopsy in cases having chronic inflamed mucosa and mucosal hypertrophy especially with progression would be the appropriate approach.

Keywords: Esophageal melanocytosis, Malign esophageal neoplazi, Masson-Fontana

Masson-Fontana boyama
Masson-Fontana staining

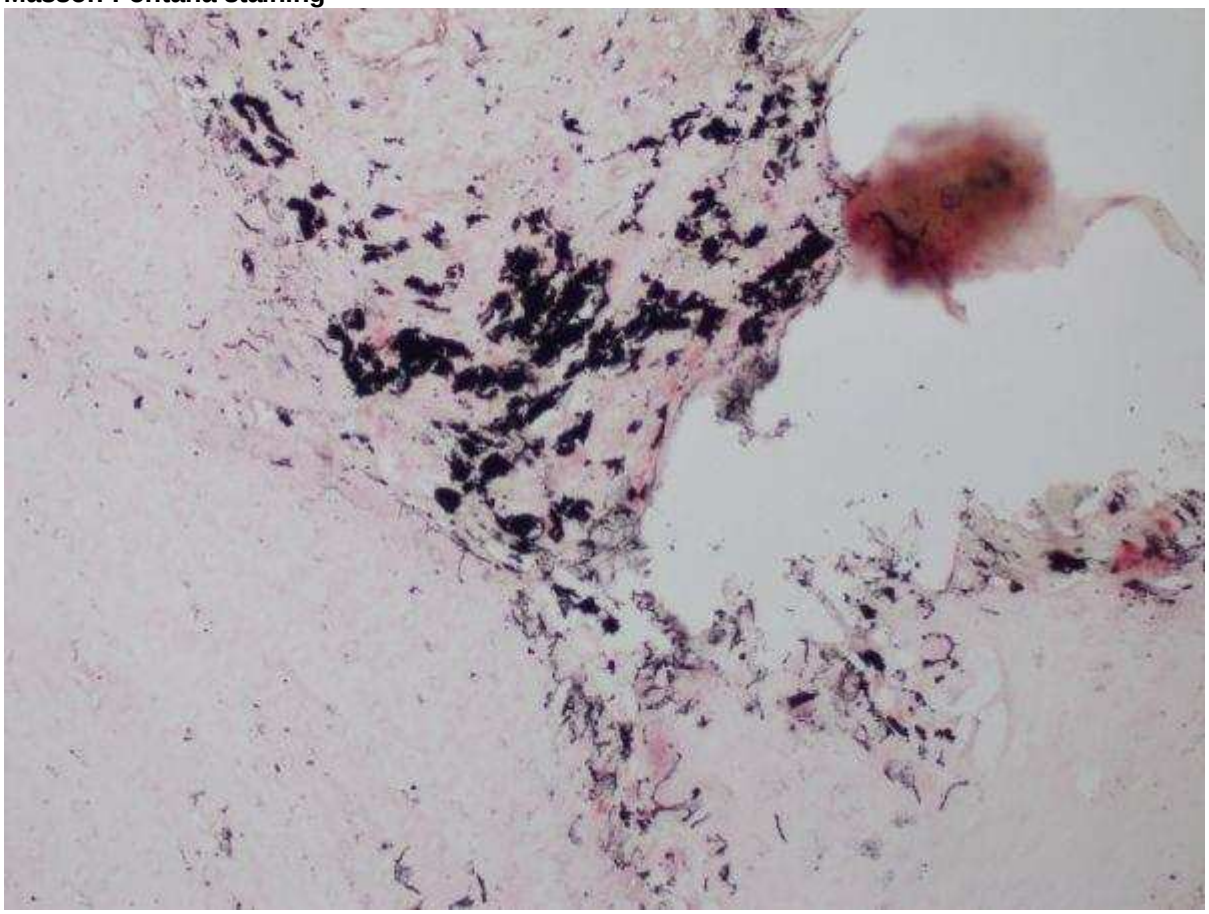

Masson-Fontana ile siyah boyanan melanin pigmenti
Black melanin pigments after Masson-Fontana staining

Özofagial melanositozun endoskopik görünümü
The endoscopic view of esophageal melanocytosis

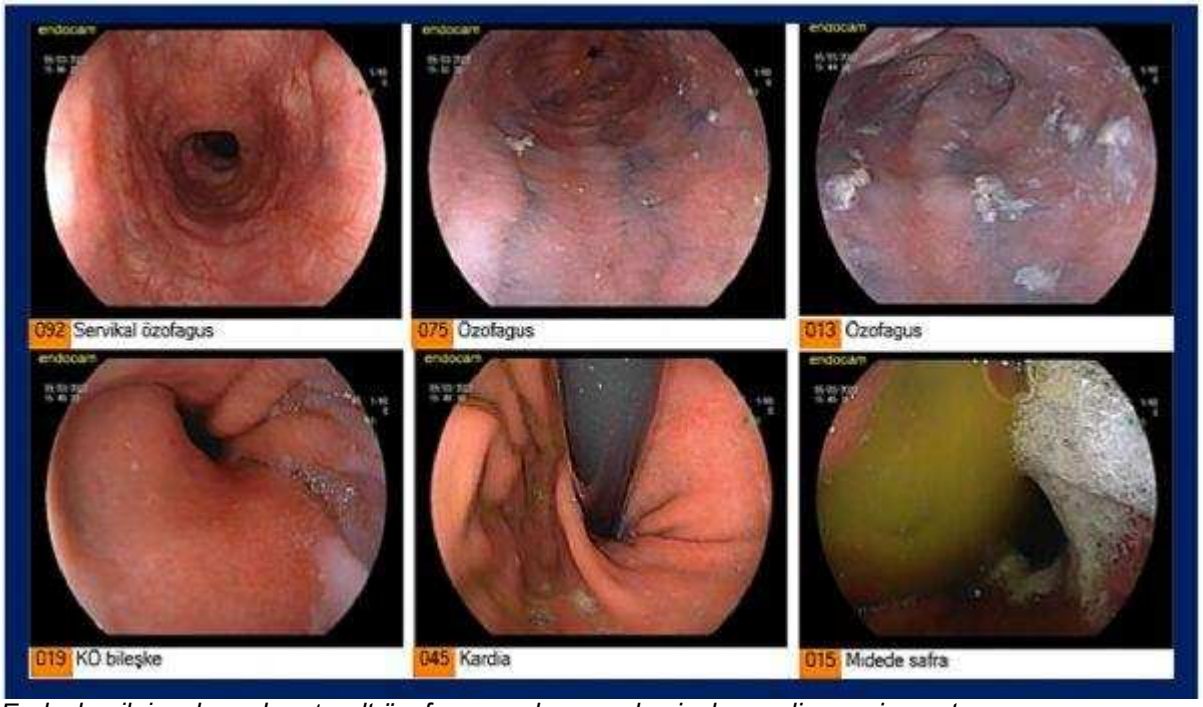

Endoskopik incelemede orta-alt özofagus mukozasında siyahımsı, lineer pigmentasyon
Blackish, linear pigmentation on mid-lower esophageal mucosa in endoscopy

PP-083 / 39. Ulusal Gastroenteroloji Haftası
Erişkinde Meckel Divertikülü – Hatırlanması Gereken Bir GIS Kanama Nedeni (Video sunumu)

Zeynep Gök Sargın

Kırıkkale Üniversitesi

Meckel divertikülü (MD), gastrointestinal sistemin en sık görülen konjenital malformasyonu olup, vitellin kanalın inkomplet obliterasyonu sonucu gelişen, ileo-çekal bileşkeden ortalama 60 cm uzaklıkta bulunan gerçek bir divertiküldür. Her iki cinsiyette eşit olarak ortaya çıkar, ancak erkeklerde daha sık komplikasyonlara neden olur. Yaşam boyu komplikasyon riski %4-6 olarak tahmin edilmektedir. MD, erişkinlerde genellikle klinik olarak asemptomatik olduğundan başka bir nedenle yapılan laparotomi sırasında karşılaşılabilir. İntestinal obstruksiyon, gastrointestinal kanama, inflamasyon, perforasyon gibi hayatı tehdit eden komplikasyonlar gelişebilir ve nadiren malign dejenerasyonun kaynağı olabilir. Çocukluk çağında gastrointestinal kanama, yetişkinlerde ise intestinal obstruksiyon daha sık görülür. Ancak MD tanısı sıklıkla gözden kaçmaktadır. Özellikle erişkinlerde, hastanın yaşı arttıkça tetkiklerin duyarlılığı azaldığından teşhisi zor olabilir. Semptomatik MD vakalarının %10'dan azı preoperatif olarak teşhis edilir.
Burada klinik olarak önemli gastrointestinal kanaması olan ve retrograd double balon enteroskopi ile MD tanısı konulan 38 yaşında bir erkek hastayı sunuyoruz.
Konvansiyonel radyolojik yöntemlerin yanı sıra, Teknesyum-99m perteknetat taraması ektopik mide mukozasını tanımlayarak MD'yi lokalize etmeye yardımcı olabilir. Ancak aktif kanama sırasında duyarlılığı düşüktür. Double balon enteroskopi, MD'nin tanısına ek olarak tedavisinde de kullanılmıştır. Şüpheli durumlarda tercih edilen tanı yöntemi laparoskopidir. Ancak laparoskopi, geleneksel görüntüleme yöntemlerine göre daha invaziv olduğu için tanı yöntemlerinin ilk adımı değildir. Semptomatik MD'nin tedavisi tüm divertikülün çıkarıldığı segmental rezeksiyon ve ardından anastomoz olmalıdır.
Sonuç olarak yeri belirlenemeyen gastrointestinal kanaması olan hastalarda hasta gençse teknesyum-99m sintigrafisi kullanılabilir. Sintigrafi sonuçsuzsa, ince bağırsak mukozasını incelemek için double balon enteroskopi yapılabilir.

Anahtar Kelimeler: Meckel divertikülü, yetişkinler, gastro-intestinal kanama, double balon enteroskopi

Meckel's Diverticulum in Adult – A Cause of GIS Bleeding to Remember (Video presentation)

Zeynep Gök Sargın

Kırıkkale University

Meckel's diverticulum (MD) is a common congenital malformation that develops due to incomplete obliteration of the vitelline duct and is located at an average distance of 60 cm from the ileocecal valve. The lifetime risk of complications is estimated at 4-6% and more often in men. MD is usually clinically asymptomatic in adults. Life-threatening complications such as intestinal obstruction, gastrointestinal bleeding, inflammation, and perforation may develop and rarely be the source of malignant degeneration.. However, the diagnosis of MD is often overlooked. Especially in adults, diagnosis can be difficult as the sensitivity of the tests decreases with the patient's age. Less than 10% of symptomatic MD cases are diagnosed preoperatively.
Here, we present a 38-year-old male patient with clinically significant gastrointestinal bleeding who was diagnosed with MD by retrograde double-balloon enteroscopy.
Technetium-99m pertechnetate scanning can help localize MD by identifying ectopic gastric mucosa. However, its sensitivity is low during active bleeding. Double balloon enteroscopy has been used in treating MD in addition to its diagnosis. In doubtful cases, the preferred diagnostic method is laparoscopy. However, laparoscopy is not the first step of diagnostic procedures as it is more invasive than traditional imaging methods. Treatment of symptomatic MD should be segmental resection with removal of the entire diverticulum followed by anastomosis.
As a result, a double-balloon enteroscopy may be performed for young patients with gastrointestinal bleeding whose location cannot be determined to examine the small intestinal mucosa.

Keywords: Meckel's diverticulum, adults, gastrointestinal bleeding, double balloon enteroscopy

PP-084 / 39. Ulusal Gastroenteroloji Haftası
Redo Peroral Endoskopik Myotomi (POEM): Diseksiyon ve miyotomi tekniği

Bahtiyar Muhammedoğlu

Necip Fazıl şehir hastanesi, TC sağlık bakanlığı il sağlık müdürlüğü, Kahramanmaraş

Amaç: Peroral endoskopik myotomi (POEM), akalazya hastaları için kabul edilen bir tedavi haline gelmiştir. Bununla birlikte hastaların küçük bir kısmında şikâyetleri devam edebilir. POEM'den sonra semptomların tekrarlaması halinde en iyi yönetime ilişkin sınırlı veri mevcuttur. Akalazya tedavisinde uyguladığımız redo- POEM(resim 1) işlemini daha önce POEM ve LHM geçiren hastalardaki deneyimizi sunuyoruz.

Gereç-Yöntem: 2021-2022 yılının 8.ayına kadar kliniğimizde POEM uygulanan hastaların verileri kayıt edildi. Demografik veriler POEM işleminin özellikli verileri kayıt edildi.Teknik başarı, myotominin başarıyla tamamlanması ve işlem sonrası 3. günde Özofagografide bileşkeden kontrast maddenin serbest geçişin olması olarak tanımlandı. Klinik başarı miyotomiden sonra Eckardt skorunun 3 veya daha az olması olarak tanımlandı. Anestezi ile ilgili, operatif ve postoperatif advers olayları içeren advers olaylar kaydedildi.

Bulgular: 56 hasta çalışmaya dahil edildi. Yaş ortalaması 55,8 idi. 31 (%55,35) hasta erkek ve 25 hasta (%44.65) kadındı. POEM öncesi Eckardt skorunun en düşüğü 5 ve üst sınırı 11 idi. 4 hastada cilt altı amfizem gelişti ek müdahale yapılmadı ve kendiliğinden rezorbe oldu. Laparoskopik Heller miyotomi öyküsü olan 6 hasta ve POEM öyküsü olan 5 hastaya Redo POEM işlemi yapıldı. İşlem yapışıklar nedeni ile nispeten zordu ve bu vakalara cerrahi diseksiyon tekniği ve daha uzun myotomi yapıldı. Tartışma ve Sonuç: Akalazya hastalarının tedavisinde POEM etkili ve güvenli idi. Daha önce POEM ve Laparoskopik Heller myotomi öyküsü olan hastalara tekrarlayan semptomlar nedeni ile redo- POEM etkili ve güvenli bir teknik gibi görünmesiyle birlikte randomize çalışmalar düşünülmelidir.

Anahtar Kelimeler: Peroral endoskopik myotomi (POEM), Laparoskopik Heller miyotomi (LHM), Eckardt skoru (ES)

Redo Peroral Endoscopic Myotomy (POEM): Dissection and myotomy technique

Bahtiyar Muhammedoğlu

Necip Fazıl city hospital, Turkish Ministry of Health Provincial Health Directorate, Kahramanmaraş

Peroral endoscopic myotomy (POEM) has become an accepted treatment for patients with achalasia. Limited data are available on best management in case of recurrence of symptoms after POEM. We present our experience in patients who have undergone the redo-POEM procedure in the treatment of achalasia, who have undergone POEM and LHM before.

Materials-Methods: The data of the patients who underwent POEM in our clinic until the 8th month of 2021-2022 were recorded. Demographic data The specific data of the POEM procedure (fhoto 1)were recorded. Clinical success was defined as an Eckardt score of 3 or less after myotomy. Adverse events related to anesthesia, including operative and postoperative adverse events, were recorded.

Results: 56 patients were included in the study. The mean age was 55.8. 31 (55.35%) patients were male and 25 (44.65%) patients were female. The lowest Eckardt score before POEM was 5 and the upper limit was 11. Subcutaneous emphysema developed in 4 patients, no additional intervention was performed and it resolved spontaneously. Redo POEM was performed in 6 patients with a history of laparoscopic Heller myotomy and 5 patients with a history of POEM. The procedure was relatively difficult due to adhesions, and surgical dissection technique and longer myotomy were performed in these cases.

Conclusion: POEM was effective and safe in the treatment of achalasia patients. Randomized studies should be considered in patients with a previous history of POEM and Laparoscopic Heller myotomy, as redo-POEM seems to be an effective and safe technique due to recurrent symptoms.

Keywords: Peroral endoscopic myotomy (POEM), Laparoscopic Heller myotomy (LHM), Eckardt score (ES)

Ameliyathane şartlarında POEM.
POEM in operating room conditions.

Genel Anestezi altında POEM
POEM under General Anesthesia

PP-085 / 39. Ulusal Gastroenteroloji Haftası
Pankreatik Kanal Taşı Litotripsisi İçin Soehendra Stent Ekstraktörünün Kullanımı- Vaka Sunumu

Zeynep Gök Sargın[1], Selim Aydemir[1], İbrahimhalil Düşünceli[1], Şaziye Karşıla[2], Sinem Varol[2], Çiğdem Gemicioğlu[2], Halime Karagülmez[2]

[1]Zonguldak Bülent Ecevit Üniversitesi Tıp Fakültesi, Gastroenteroloji ve Hepatoloji Anabilim Dalı, Zonguldak, Türkiye
[2]Zonguldak Bülent Ecevit Üniversitesi Tıp Fakültesi, Gastroenteroloji Endoskopi Ünitesi, Zonguldak, Türkiye

Ana pankreas kanalındaki taşların çıkartılması için endoskopik yöntemler, endoskopik retrograd kolanjiyopankreatografi (ERCP) ile taş çıkarma, intraduktal litotripsi ile ERCP, ekstrakorporeal şok dalga litotripsi (ESWL) ve lazer litotripsiyi içerir. Ana pankreas kanalındaki küçük taşların (<5 mm) çıkarılması için pankreas sfinkterotomisinden sonra ekstraksiyon balonları veya basketleri ile denenebilir. 5 mm'den büyük veya gömülü taşların çıkarılması genellikle zordur ve kırılmaksızın ERCP ile taş çıkarma ve kanal temizleme hastaların yalnızca küçük bir kısmında (%9-14) başarılabilir. Pankreatolitiazis tedavisinde mekanik litotripsi kullanılmıştır, ancak biliyer taşlara kıyasla daha yüksek bir komplikasyon oranı (yaklaşık %12) taşır. ESWL veya lazer litotripsiye ise çoğu merkezde ulaşılamamaktadır. Standart tedaviye yanıt vermeyen hastaların üst merkezlerde ileri endoskopik ve cerrahi seçenekler açısından değerlendirilmesi gerekmektedir.
30 yaşında kadın hasta epigastrik bölgede postprandiyal tekrarlayan karın ağrısı ile başvurdu. Yapılan tetkiklerinde pankreas baş kısmında ana pankreatik kanalda 8 mm boyutunda lümeni tamamen obstrukte eden taş ile uyumlu görünüm izlendi. ERCP sırasında ana pankreatik kanal kanüle edildi ancak taşın proksimalinde guidewire geçirilebilmesine karşın ekstraksiyon balonu veya 5 f lik plastik stent geçirilemedi. Bu aşamada Soehendra stent retriever ile (7f, Cook, Japan) saat yönünde çevrilerek pankreatik kanaldaki taşın parçalanması sağlandı (Figür 1,2). Sonrasında fragmente pankreatik taşlar taş ekstraksiyon balonu ile ekstrakte edildi ve pankreatik kanala 7f pankreatik stent yerleştirilerek işleme son verildi. İşlem sonrası ağrısı olmayan ve pankreatik enzimleri gerileyen hasta 2 gün sonra taburcu edildi.
Bizim vakamızda pankreatik kanalı tamamen obstrukte eden pankreatik kanal taşının standart endoskopik yöntemle çıkartılamaması nedeniyle üst kapasiteye sahip merkezlere yönlendirmeden önce sohendra stent ekstraktörü ile kırılarak parçalanması yöntemi kullanılmıştır.

Anahtar Kelimeler: Pankreatik kanal taşı, Litotripsi, Soehendra stent ekstraktör

Soehendra Stent Extractor was Used in Pancreatic Duct Stone Lithotripsy – Case Report

Zeynep Gök Sargın[1], Selim Aydemir[1], İbrahimhalil Düşünceli[1], Şaziye Karşıla[2], Sinem Varol[2], Çiğdem Gemicioğlu[2], Halime Karagülmez[2]

[1]Zonguldak Bulent Ecevit University Faculty of Medicine, Department of Gastroenterology and Hepatology, Zonguldak, Turkey
[2]Zonguldak Bulent Ecevit University Faculty of Medicine, Gastroenterology Endoscopy Unit, Zonguldak, Turkey

Endoscopic methods for removing stones in the main pancreatic duct include stone removal by endoscopic retrograde cholangiopancreatography (ERCP), ERCP with intraductal lithotripsy, extracorporeal shock wave lithotripsy (ESWL), and laser lithotripsy. It can be attempted with extraction balloons or baskets after pancreatic sphincterotomy to remove small stones (<5 mm). Stones larger than 5 mm or embedded are often challenging to remove, and ERCP stone removal can be achieved in only a minority of patients (9-14%). Mechanical lithotripsy carries a higher complication rate (about 12%) than biliary stones. ESWL or laser lithotripsy is not available in most centers. Patients who do not respond to standard treatment should be evaluated for advanced endoscopic and surgical options. A 30-year-old female was admitted with postprandial recurrent abdominal pain. Radiological imaging revealed an 8 mm stone in the pancreatic head in the main pancreatic duct that completely occluded the main duct. During ERCP, the main pancreatic duct was cannulated. Although the guidewire could be passed proximal to the stone, an extraction balloon or 5f plastic stent could not be inserted. At this stage, the Soehendra stent (7f, Cook, Japan) was rotated clockwise to fragment the stone in the pancreatic duct (Figure 1,2). Fragmented pancreatic stones were extracted with a stone extraction

balloon, and a 7f pancreatic stent was placed in the pancreatic duct. The pancreatic duct stone, which completely obstructed the main duct, could not be removed with the standard endoscopic method. Soehendra stent extractor was used before transferring it to higher-capacity centers.

Keywords: Pancreatic duct stone, Lithotripsy, Soehendra stent extractor

Soehendra stent ekstraktörün saat yönünde çevrilerek ilerletilmesinin endoskopik görünümü
Endoscopic view of clockwise advancement of the Soehendra stent extractor

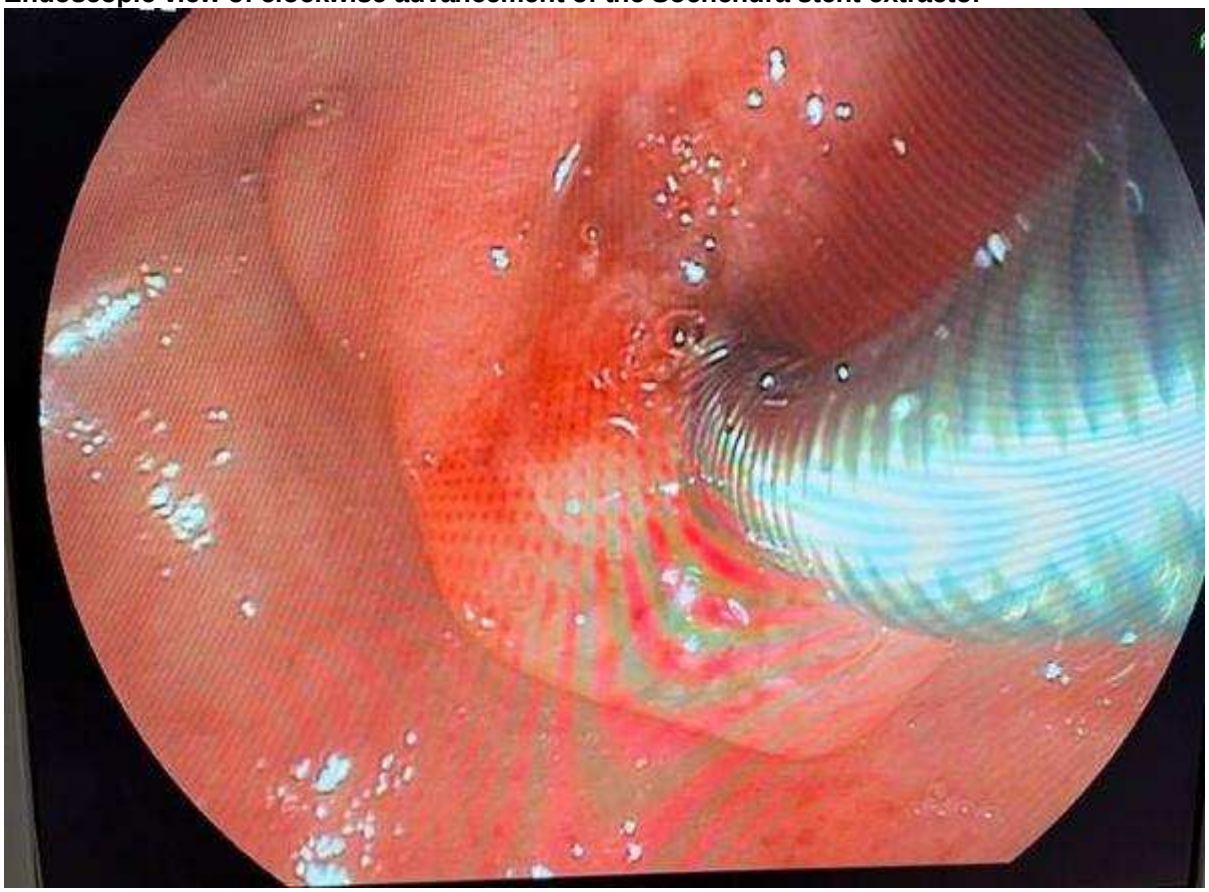

Soehendra stent ekstraktörün saat yönünde çevrilerek ilerletilmesinin skopi görünümü
Scope view of advancement of the Soehendra stent extractor by turning it clockwise



PP-086 / 39. Ulusal Gastroenteroloji Haftası
Nadir bir ileus nedeni olarak sigmoid kolon pnömatozis

Dilara Sevim Palabıyık, Gülseren Seven, Hakan Şentürk

Bezmialem Vakıf Üniversitesi Tıp Fakültesi, Gastroenteroloji Bilim Dalı, İstanbul

Amaç: Pnömatozis intestinalis (Pİ) barsak duvarında içi hava dolu kistik yapı görülmesi durumudur. Pİ etyolojisinde mekanik, biokimyasal ve bakteriyel teoriler vardır. Semptomatik olanlar karın ağrısı, ishal, kabızlık, gastrointestinal kanama ve ileus ile başvurabilir. Bu olgu sunumunda ileus ile prezente olan sigmoid kolon pnömatozisi sunmayı amaçladık.

Bulgular: 43 yaşında kadın hasta beş gündür dışkılayamama yakınması ile başvurdu. Muayenesinde bağırsak sesleri hipoaktifti. Yapılan kan tetkiklerinde hipokrom mikrositer anemi saptandı. Bilgisayarlı tomografisinde sigmoid kolonda duvar kalınlık artışı, sigmoid proksimalinde kolonik anslarda 5 cm'ye varan dilatasyon saptandı. Sigmoid kolon civarında pnömatozis görünümü izlendi (Resim 1). Oral beslenmesi kapalı takip edildi. Nazogastrik sonda ile dekompresyon yapıldı. Intravenöz sıvı replasmanı yapıldı. Sonrasında hastanın gaz gaita çıkışı oldu. Gaitada patojen saptanmadı. Demir ve folik asit eksikliği olan hastada doku transglutaminaz Ig A: pozitif, anti endomisyum Ig A: pozitif saptandı. Üst gastrointestinal sistem (GİS) endoskopisinde postbulber bölgede mukoza bariz ödemli olup taraklanma bulgusu izlendi. Patolojisi MARSH 3A çölyak hastalığı ile uyumlu geldi. Yapılan alt GİS endoskopisinde, sigmoid kolonda 10 mm boyuta ulaşan submukozal kistik dilatasyonlar izlendi (Resim 2). Kolonoskopisinde yer kaplayan lezyon, İBH saptanmadı. Hastanın batın içi operasyon öyküsü yoktu, bu şekilde brid ileus da dışlandı. Nadir bir ileus nedeni olarak pnömatozis intestinalis düşünüldü. Hasta medikal tedavi ile takip edilip, şifa ile taburcu oldu.

Sonuç: Bu olgu PI nadir bir ileus nedeni olabileceğini gösterdi. PI tedavisinde hastalığın gidişatına göre cerrahi ve/ veya konservatif yaklaşım gerekebilir.

Anahtar Kelimeler: ileus, pnömatozis intestinalis, sigmoid kolon

Sigmoid colon pneumatosis as a rare cause of ileus

Dilara Sevim Palabıyık, Gülseren Seven, Hakan Şentürk

Bezmialem Vakif University Faculty of Medicine, Department of Gastroenterology, Istanbul

Aim: Pneumatosis intestinalis (PI) is an air-filled cystic structure in the intestinal wall. In this case report, we aimed to present sigmoid colon (SC) pneumatosis presenting with ileus.

Results: A 43-year-old female patient presented with the complaint of inability to defecate for five days. Bowel sounds were hypoactive. CT revealed an increase in wall thickness in the SC, and dilatation up to 5 cm in the colonic loops proximal to the sigmoid. Pneumatosis was observed around the SC. Oral feeding was closed. Decompression was performed with a nasogastric tube. Intravenous fluid replacement was performed. Afterwards, the patient had gas and stool output. No pathogen was detected in the stool. In the patient with iron and folic acid deficiency, tissue transglutaminase Ig A: positive, anti-endomysium Ig A: positive. In the upper gastrointestinal system (GIS) endoscopy, the mucosa in the postbulbar region was markedly edematous and a sign of scaling was observed. Pathology was compatible with MARSH 3A celiac disease. In the lower GIS endoscopy, submucosal cystic dilatations reaching 10 mm in size were observed in the SC. No space-occupying lesion or IBD was detected in the colonoscopy. Absence of a surgical history excluded brid ileus. PI was considered as a rare cause of ileus. The patient was followed up with medical treatment and discharged with recovery.

Conclusion: This case showed that PI can be a rare cause of ileus. Depending on the course of the disease, a surgical and/or conservative approach may be required in the treatment of PI.

Keywords: ileus, pneumatosis intestinalis, sigmoid colon

Resim 1
Picture 1

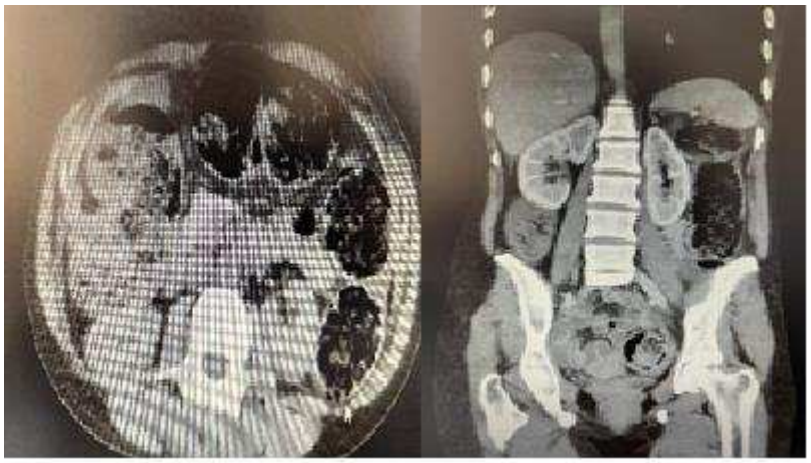

Bilgisayarlı Tomografide kolon duvarında gaz imajları
Gas images on the colon wall in computed tomography

Resim 2
Picture 2

Pİ kolonoskopik görünümü
PI colonoscopic view

PP-087 / 39. Ulusal Gastroenteroloji Haftası

Tek merkez olarak Kolonoskopik Polipektomi Sonuçlarımız: Boyut, Lokalizasyon ve Histopatolojik Değerlendirme

Hacer Aghakishiyeva[1], Agil Aghakishiyev[1], Müshfig Hasanov[2], Müqabil Shıkalıyev[3], Musa Aliyev[4]

[1]Olimp Hospital, Gastroenteroloji Ana Bilim Dalı,Baku
[2]Tıp Üniversitesi Genel Cerrahi Ana Bilim Dalı. Baku
[3]Merkez Gümrük Hastanesi. Patoloji Ana Bilim Dalı.Bakü
[4]Azerbeycan Tıp Üniversitesi. Askeri bölüm. Dahiliye Ana Bilim Dalı. Baku

Amaç: Kolonoskopi ile poliplerin saptanması, histopatolojik değerlendirilmesi ve ekzisyonu kolon kanser insidansını azaltma açısından önemlidir. Biz bu çalışmada kliniğimizde endoskopi ünitesinde yapılan 2yıllık kolonoskopide saptanan ve eksize edilen poliplerin prevalansı, histolojisi ve büyüklüğü ile ilgili sonuçları epidemiyolojik olarak tespit etmeyi amaçladık.

Gereç-Yöntem: Olimp Hospital-da yapılan 2021-2022 yılları arasında farklı endikasyonlar nedeni ile kolonoskopi yapılan çocuk ve büyüklerde hastaların raporları retrospektiv olarak incelendi. Polipektomi yapılan ve biyopsi sonuçlarına ulaşılan hastalar çalışmaya alındı.

Bulgular: 2021-2022 yılları arasında kolonoskopi yapılan 2748 hastadan polipektomi yapılan toplam 458(%) hasta saptandı. Ortalama yaş 50 idi ve hastaların 140(%30)erkek ve 318 kadındı(%70). Lokalizasyon olarak polipler, distal kolonda daha fazlaydı 288(%63). Malignite oranı, boyut ve yaşla birlikte önemli ölçüde artıyordu

Sonuç: Bu çalışmada polipektomi ile çıkardığımız poliplerin prevalansı, histolojisi, çapı ve yeri ile ilgili sonuçları gözden geçirdik. Poliplerin yüksek prevalansı ve adenomatöz poliplerin kanser potansiyeli göz önüne alındığında, klinisyenlerin düzenli tarama programlarına daha fazla önem vermesi gerektiği anlaşılmaktadır.

Anahtar Kelimeler: Kolonoskopi, Polip, Polipektomi, Histopatoloji

Our Colonoscopic Polypectomy Results as a Single Center: Size, Localization and Histopathological Evaluation

Hacer Aghakishiyeva[1], Agil Aghakishiyev[1], Müshfig Hasanov[2], Müqabil Shıkalıyev[3], Musa Aliyev[4]

[1]Olympic Hospital. Department of Gastroenterology. Baku
[2]Medical University, Department of General Surgery. Baku
[3]Cental Customs Hospital. Department of Pathology.Baku
[4]Azerbaijan Medical University. Military section. Department of Therapy. Baku

Objective: Detection, histopathological evaluation and excision of polyps by colonoscopy are important in reducing the incidence of colon cancer. In this study, we aimed to determine epidemiologically the results of the prevalence, histology and size of the polyps detected and excised during the 2-year colonoscopy performed in the endoscopy unit in our clinic.

Materials-Methods: The reports of children and adults who underwent colonoscopy for different indications between 2021 and 2022 at Olimp Hospital were reviewed retrospectively. Patients who underwent polypectomy and whose biopsy results were obtained were included in the study.

Results: A total of 458(%) patients who underwent polypectomy were found out of 2748 patients who underwent colonoscopy between 2021-2022. The mean age was 50 years and the patients were 140 (30%) men and 318 (70%) women. As localization, polyps were more common in the distal colon 288 (63%). The malignancy rate increased significantly with size and age.

Conclusion: In this study, we reviewed the results regarding the prevalence, histology, diameter and location of polyps removed by polypectomy. Considering the high prevalence of polyps and the cancer potential of adenomatous polyps, it is understood that clinicians should pay more attention to regular screening programs. **Keywords:** Colonoscopy, Polyp, Polypectomy, Histopathology

PP-088 / 10. Gastroenteroloji Cerrahi Kongresi

Laparoskopik kolesistektomi sonrası gelişen koledok bağlanması komplikasyonlu hasta vaka sunumu

Agil Aghakishiyev[1], Hacer Aghakishiyeva[1], Müshfig Hasanov[2], Elgün Samadov[3]

[1]Olimp Hospital, Gastroenteroloji Ana Bilim Dalı,Baku
[2]Tıp Üniversitesi Genel Cerrahi Ana Bilim Dalı. Baku
[3]Leyla Medical Center, Genel Cerrahi Ana Bilim Dalı, Baku

Özet; Safra kesesi taşlarının tedavisinde laparoskopik kolesistektomi operasyonu seçkin tedavi yöntemidir. Bunun yanı sıra operasyon komplikasyonlarıda mevcuttur. Safra yolu yaralanmaları tanısı ve tedavisinde güçlüklerle karşılaşılan, yüksek morbidite ve mortalite oranıyla seyreden hastalılardır.Bu yazımızda laparoskopik kolesistektomi operasyonunda koledok bağlanan bir olgunun tanı ve tedavisini sunmayı amaçladık.

OLGU;57 yaşında erkek hasta, 5 gün önce dış merkezde yapılan laparoskopik kolesistektomi operasyonu sonrası kolestaz testlerinde yükseklik saptanması sonrası yapılan görüntülemede intrahepatik safra yollarında dilatasyon saptanması ve koledokun net ayırt edilememesi üzerine koledokolitiazis ön tanısı ile ERCP için tarafımıza kabul edildi.Fizik muayenede sağ üst kadranda hassasiyet, defans ve rebaund mevcuttu. Yapılan hepatobiliyer ultrasonografide intrahepatik safra yolları ve koledok proksimali dilate ve proksimal koledok civarında ekojen yapı izlendi. Bunun üzerine ERCP planlandı.ERCP'de koledok proksimal-orta kısımda operasyona bağlı 2 adet klip ve kontrast geçişine izin vermeyecek şekilde koledok obstrüksiyonu izlendi(Resim-1). Koledok bağlanması düşünülen hasta için acil genel cerrahi konsültasyonu istendi ve acil laparatomi operasyonuna alınan hastada koledok proksimal ve orta kesimde 2 yerde klip ile koledokun bağlanmış olduğu, aradaki alanın kesilmemiş olduğu görüldü(Resim-2). Kliplerin komşuluğundaki koledok parçasında iskemik görünüm mevcuttu. Klipler çıkarılıp bu alandan koledok içine 10F plastik stent yerleştirilip operasyon sonlandırıldı.

Anahtar Kelimeler: Laparoskopik kolesistektomi, Koledok bağlama, ERCP

Case report of a patient with complication of choledochal ligation after laparoscopic cholecystectomy

Agil Aghakishiyev[1], Hacer Aghakishiyeva[1], Müshfig Hasanov[2], Elgün Samadov[3]

[1]Olimp Hospital, Department of Gastroenterology, Baku
[2]Medical University, Department of General Surgery. Baku
[3]Leyla Medical Center, Department of General Surgery, Baku

Summary; Laparoscopic cholecystectomy is the treatment of choice in the treatment of gallstones.There are also surgical complications.Bile duct injuries are patients with difficulties in diagnosis and treatment, and with high morbidity and mortality rates.In this article, we aimed to present the diagnosis and treatment of a case with choledochal ligation in laparoscopic cholecystectomy operation.

Case: A 57-year-old male patient was admitted to us for ERCP with a preliminary diagnosis of choledocholithiasis, after laparoscopic cholecystectomy performed 5 days ago in an external center. tenderness, defense and rebound were present. In hepatobiliary ultrasonography, intrahepatic bile ducts and proximal common bile duct dilated and echogenic structure was observed around the proximal common bile duct. Thereupon, ERCP was planned. In ERCP, 2 clips related to the operation were observed in the proximal-middle part of the common bile duct and a common bile duct obstruction that did not allow contrast passage was observed (Picture1).Emergency general surgery consultation was requested for the patient who was thought to ligate the common bile duct, and it was seen that the common bile duct was attached with clips in 2 places in the proximal and middle part of the common bile duct, and the area in between was not cut in the patient who was taken to the emergency laparotomy operation (Picture2).There was an ischemic appearance in the common bile duct adjacent to the clips. The clips were removed and a 10F plastic stent was placed in the common bile duct from this area and the operation was terminated.

Keywords: Laparoscopic cholecystectomy, Choledoch ligation, ERCP

Resim 1
Picture 1

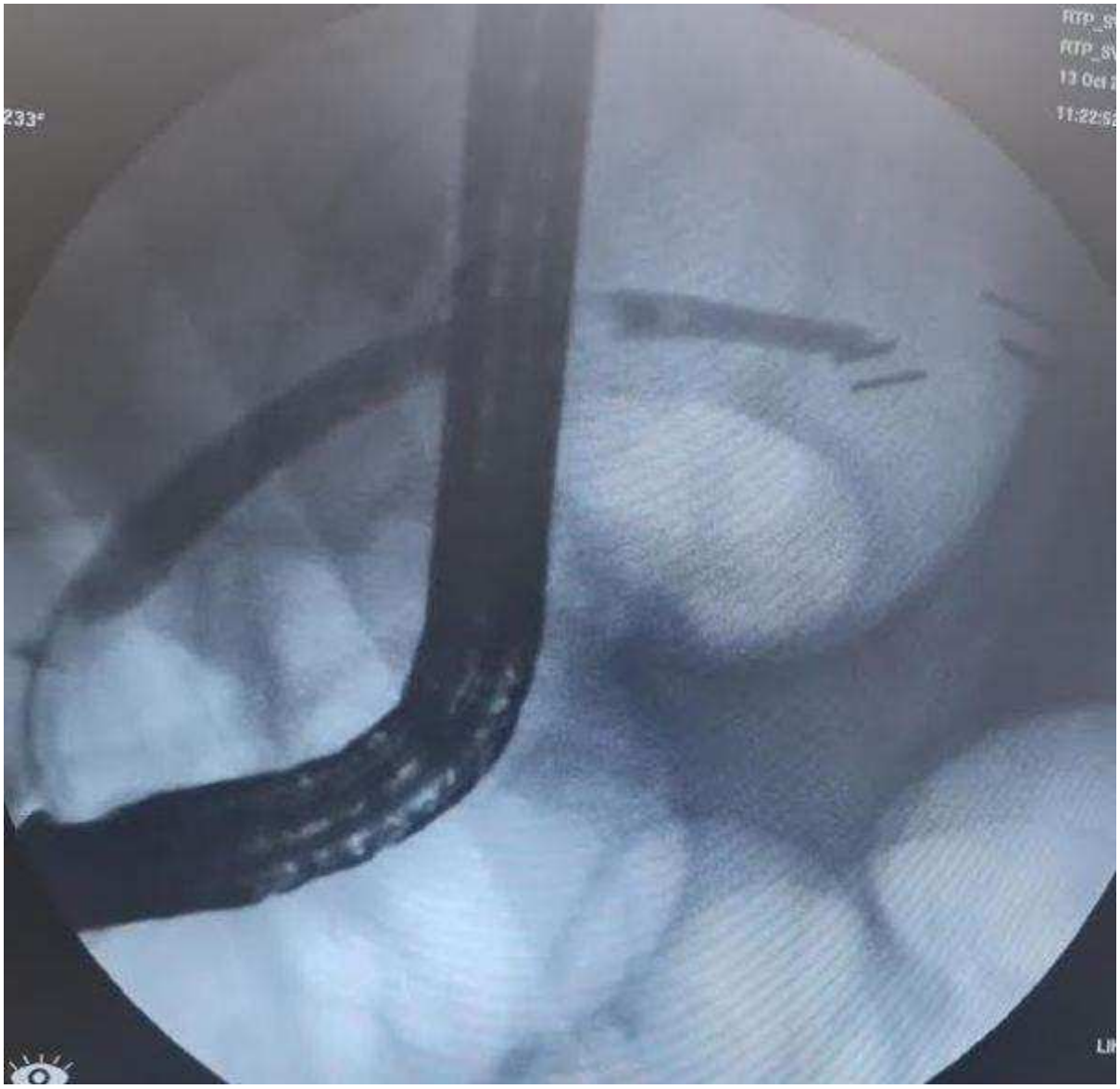

Resim 2
Picture 2

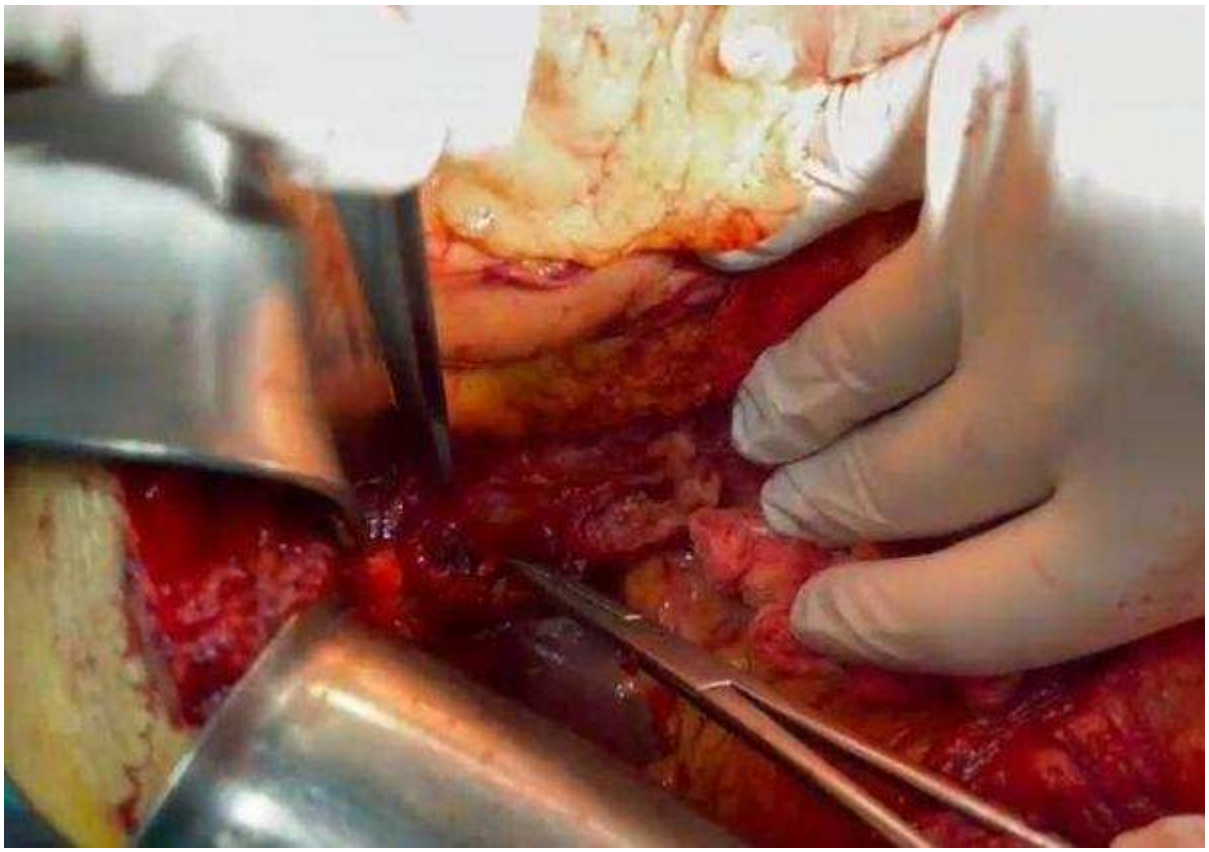

PP-089 / 39. Ulusal Gastroenteroloji Haftası

Karaciğer sirozlu hastalarda, hastalık ciddiyeti ve komplikasyonlarla serum nesfatin-1 düzeylerinin ilişkisi

Özlem Kandemir Alibakan[1], Hasan Eruzun[2], İlkim Deniz Toprak[3], Uğur Yılmaz[1], Mehmet Alptekin Acar[1], İpek Bilge Aslan[1], Merve Polat[1], Yasemin Gökden[1], Yücel Arman[1], Tufan Tükek[4]

[1]Prof. Dr. Cemil Taşçıoğlu Şehir Hastanesi, İç Hastalıkları Kliniği, İstanbul, Türkiye
[2]Ondokuz Mayıs Üniversitesi Tıp Fakültesi Gastroenteroloji Bilim Dalı, Samsun, Türkiye
[3]Sağlık Bilimleri Üniversitesi, Gaziosmanpaşa Eğitim ve Araştırma Hastanesi, İstanbul, Türkiye
[4]İstanbul Üniversitesi, İstanbul Tıp Fakültesi, İç Hastalıkları Anabilim Dalı, İstanbul, Türkiye

Amaç: Nesfatin-1, besin alımı ve enerji homeostazının düzenlenmesinde önemli rollere sahip anorektik bir polipeptiddir. Sirozlu hastalarda kaşeksi ve malnütrisyon gibi yaygın sorunların nesfatin-1 proteinindeki artıştan kaynaklanabileceği hipotezi ile sirozlu hastalarda nesfatin-1 peptid düzeyini ve hastalığın şiddeti ile ilişkisini inceledik.

Yöntem: Çalışmaya 51 sirozlu hasta ve otuz sağlıklı gönüllü dahil edildi. Gruplardan serum örnekleri alındı ve serum nesfatin-1 düzeyleri ELISA ile karşılaştırıldı. Sirozlu hastaların Child-Pugh evreleri ve multifaktöriyel son dönem karaciğer hastalığı (MELD) skorları hesaplandı ve nesfatin-1 ile ilişkileri incelendi. Ayrıca siroz komplikasyonları ile nesfatin-1 arasındaki ilişki araştırıldı.

Bulgular: Nesfatin-1 düzeyleri sirotik hasta grubunda kontrol grubuna göre anlamlı olarak yüksek bulundu (p=0,001). Sirozlu hastalar kompanse ve dekompanse olarak gruplandırıldı ve kontrol grubu ile karşılaştırıldı. Bu üç grup arasındaki anlamlı farkın (p=0,001) kompanse siroz grubunda nesfatin-1 yüksekliğine bağlı olduğu belirlendi (p=0,01). Sirozlu hastalar Child-Pugh evrelerine ve MELD skorlarına göre sınıflandırıldı. Gruplar ile nesfatin-1 düzeyleri arasında anlamlı bir ilişki yoktu.

Sonuç: Nesfatin-1 antioksidan, antiinflamatuar ve antiapoptotik etkileri ile kompanzasyonun sürdürülmesinde rol oynayabilir. Dekompanse sirozda serum nesfatin-1 düzeylerinin kompanse siroza göre azalması savunma mekanizması ve yetersiz üretime bağlı olabilir.

Anahtar Kelimeler: nesfatin-1, karaciğer, siroz, dekompanzasyon, antiinflamatuar

The relation of serum nesfatin-1 levels with disease severity and complications in patients with liver cirrhosis

Özlem Kandemir Alibakan[1], Hasan Eruzun[2], İlkim Deniz Toprak[3], Uğur Yılmaz[1], Mehmet Alptekin Acar[1], İpek Bilge Aslan[1], Merve Polat[1], Yasemin Gökden[1], Yücel Arman[1], Tufan Tükek[4]

[1]Prof. Dr. Cemil Taşçıoğlu City Hospital, Department of Internal Medicine, İstanbul, Türkiye
[2]Ondokuz Mayıs University School of Medicine, Department of Gastroenterology, Samsun, Türkiye
[3]University of Health Sciences Turkiye, Gaziosmanpaşa Training and Research Hospital, İstanbul, Türkiye
[4]İstanbul University, İstanbul School of Medicine, Department of Internal Medicine, İstanbul, Türkiye

Aim: Nesfatin-1 is an anorectic polypeptide that has important roles in the regulation of food intake and energy homeostasis. With the hypothesis that common problems such as cachexia and malnutrition in patients with cirrhosis might be due to the increase in nesfatin-1 protein, we examined the level of nesfatin-1 peptide in patients with cirrhosis and its relationship with the severity of the disease.

Method: Fifty-one patients with cirrhosis and thirty healthy volunteers were included in the study. Serum samples were collected from the groups and serum nesfatin-1 levels were compared using ELISA. Child-Pugh stages and multifactorial end-stage liver disease (MELD) scores of patients with cirrhosis were calculated and their relationship with nesfatin-1 was examined. In addition, the relationship between the complications of cirrhosis and nesfatin-1 was investigated.

Results: Nesfatin-1 levels were found to be significantly higher in the cirrhotic patient group than in the control group (p=0.001). Patients with cirrhosis were grouped as compensated and decompensated and compared with the control group. It was determined that the significant difference between these three

groups (p=0.001) was due to the elevation of nesfatin-1 in the compensated cirrhosis group (p=0.01). Patients with cirrhosis were classified according to Child-Pugh stages and MELD scores. There was no significant relationship between the groups and nesfatin-1 levels.

Conclusion: Nesfatin-1 may be involved in the maintenance of compensation with its antioxidant, anti-inflammatory, and antiapoptotic effects. The decrease in serum nesfatin-1 levels in decompensated cirrhosis compared with compensated cirrhosis may be due to the defense mechanism and insufficient production.

Keywords: nesfatin-1, liver, cirrhosis, decompensation, anti-inflammatory

PP-090 / 39. Ulusal Gastroenteroloji Haftası
Endoskopik kolorektal polipektomiler zamanı kanamanın önlenmesi

Tarverdi Rzayev, Natavan Khıdırova, Senem Mammadova, Eldar Aliyev

azerbaycan tip universtesi

Giriş: Kalın bağırsak polipektomilerinin en sık görülen komplikasyonları kanama ve perforasyondur. Kanama insidansı %0,85 ile %24 arasında değişmektedir. Polipler büyükse veya kalın pediküllere sahipse, bazı uzmanlar polipektomiden önce veya sonra önleyici tedbir olarak hemoklipi önerirken, diğerleri sadece kanama belirtileri varsa hemoklip kullanır.

Gereç-Yöntem: Bu amaçla 2018-2021 yıllarında Azerbaycan Tıp Üniversitesi Cerrahi Kliniğine geniş çaplı kolon polipli 35 (E/K – 15/20), (yaş - 58.65 ± 8.32) hasta kabul edildi. Bu hastalara polipektomi yapıldı. Polipektomiler sırasında kanamayı önlemek için üç yöntem kullanılmıştır.
♣ Pedikül tabanına submukozal enjeksiyon ile indigo karmin (%0.2-0.5) + adrenalin (1:10.000) enjeksiyonu.(?)
♣Pedikül tabanına yakın endoklip yerleşimi.
♣ Pedikülün endoloop ile kapatılması

Sonuç: 9 hastaya endoloop, 11 hastaya hemoklip, 15 hastaya adrenalin enjekte edilerek önceden kanama önlendi. Daha büyük çaplı pediküllerde endoloop kullanıldı. 7 hastada pedikülün büyük olması nedeniyle birkaç hemoklip yerleştirildi. Hemoklip ve endoloop yerleştirilmesi kanama riskini önledi. Daha sonra güvenli bir şekilde polipektomi yapıldı. Bizim tecrübemizde bu yöntemle endoskopik polipektomiler sırasında kanama görülmedi. Kanamanın önlenmediği 19 hastada ise müdahale sırasında (n=5) ve gecikmiş (n=8) kanama meydana geldi. 6 hastada herhangi bir komplikasyon görülmedi.

Sonuç: Polipektomiler sırasında kanamayı önlemek için endoskopik hemoklip veya endoloop kullanımı uygundur.

Anahtar Kelimeler: polip, kanama, hemoklip, endoloop, polipektomi

Prevention of bleeding during endoscopic colorectal polypectomies

Tarverdi Rzayev, Natavan Khıdırova, Senem Mammadova, Eldar Aliyev

azerbaijan medical university

Introduction: Bleeding and perforation are the most common complications during the colonic polypectomy. The frequency of bleeding ranges from 0.85% to 24%. Bleeding after polypectomy can be early or delayed.If the polyps are large or have thick pedicles, some experts recommend hemoclips as a preventive measure before or after polypectomy, while others use hemoclips only if there are signs of bleeding.

Material-Method: For this purpose, in 2018-2021, 35 patients (M/W – 15/20), (age - 58.65 ± 8.32) having large colon polyps were admitted to the Surgical Clinic of Azerbaijan Medical University. Polypectomy was performed in these patients. Three methods have been used to prevent bleeding during polypectomies.
♣ Indigo carmine (0.2-0.5%) + adrenaline (1:10,000) is injected into the base of the pedicle by submucosal injection.
♣ Placement an endoclip close to the base of the pedicle.
♣ Closure of the pedicle using an endoloop.

Result: An endoloop was placed in 9 patients and hemoclips in 11 patients, and the adrenaline was injected in 15 patients to prevent bleeding in advance. Endoloop was used in larger diameter pedicles. In 7 patients, several hemoclips were placed due to the large size of the pedicles. Placement of hemoclips and endoloop prevented the risk of bleeding. 19 patients not undergoing prevention of bleeding experienced bleeding occurred during the intervention (n=5) and delayed bleeding (n=8). No complications were noted in 6 patients.

Conclusion: The use of an endoscopic hemoclip or endoloop to prevent bleeding during polypectomies is appropriate.

Keywords: polyp, bleeding, hemoclip, endoloop, polypectomy

♣ Pedikül tabanına yakın endoklip yerleşimi
colon polyp large pedicle

pedikülü kalın kalın bağırsak polipi
colon polyp large pedicle

polipektomi sonrası
after polypektomy

PP-091 / 39. Ulusal Gastroenteroloji Haftası
İnflamatuar Bağırsak Hastalığı Olan Çocuklarda Ve Gençlerde Renal Fonksiyonlarin Kesitsel Değerlendirilmesi

Rahşan Şahin Çetinkaya[1], Günsel Kutluk[2]

[1]Sağlık Bilimleri Üniversitesi, Kanuni Sultan Süleyman Eğitim ve Araştırma Hastanesi, Çocuk Kliniği
[2]Sağlık Bilimleri Üniversitesi, Başakşehir Çam ve Sakura Şehir Hastanesi, Çocuk Gastroenteroloji Kliniği

Amaç: Çocuklarda ve gençlerde inflamatuar bağırsak hastalığına(IBH) bağlı kronik inflamasyonun,tedavide kullanılan ilaçların ve tanı anındaki hastalık şiddetinin renal fonksiyonlar üzerinde etkisinin incelenmesi.

Yöntem: Çocuk Gastroenteroloji kliniğimizde en az 2 yıldır takipli, 6 aydır remisyon döneminde olan 4 ile 21 yaş aralığındaki inflamatuar bağırsak hastası ve hasta grupla aynı yaş ve cinsiyette olan sağlıklı grup çalışmayaalındı. Hastaya ve hastalığa ait özellikler ve tedaviler değerlendirildi.Çalışma grubunun tümünde hemogram,böbrek fonksiyonları,elektrolitler,serum sistatin C,idrar tetkiki, spot idrar protein/kreatinin düzeyleri ölçüldü.Glomerüler Fitrasyon Hızı (GFR) Schwartz formülü ile hesaplandı ve üriner ultrasonografi yapıldı.

Bulgular: İnflamatuar bağırsak hastalığı grubunun 28'i(%61) ülseratif kolit;18'i (%39)Crohn hastalığı tanısı ile takip edilmektedir.Çalışmamızda sağlıklı ve hasta grup arasında kan üre azotu,glomerüler filtrasyon hızı,üre,serum kreatinin,sistatin C değerlerinin karşılaştırılmasında anlamlı farklılık saptanmadı.Hasta grubumuzda sağlıklı gruba kıyasla spot idrar protein/kreatinin oranı anlamlı derecede yüksek bulundu ve hastaların takip süreleri arttıkça GFR'de istatistiksel olarak anlamlı olmasa da düşüş olduğu gözlendi.Üriner ultrasonografi değerlendirmesinde ise her iki grup arasında anlamlı farklılık bulunmadı.

Sonuç: Çalışmamız İBH olan çocuk ve genç erişkinlerde olası renal disfonksiyonun değerlendirilmesi için sistatin C ile yapılan ülkemizde ilk;literatürde ise ikinci çalışmadır. Çalışmamızda renal toksisitesi olan ilaçların kullanımının ve hastalığa bağlı kronik inflamasyonun çocukluk yaş grubunda renal fonksiyonlarda ciddi bir bozulma yaratmadığı saptandı.Bununla birlikte hasta grubunda spot idrarda protein / kreatinin oranının sağlıklı gruba göre yüksek olması ve hastalık takip süresi arttıkça glomerül filtrasyon hızının azalması hastaların ilerleyen yaşlarda gelişebilecek olası renal sorunlar açısından risk altında olduğunu göstermektedir.Çocukluktan ileri erişkin yaşlara kadar takibi içeren geniş hasta serileri ile yapılacak çalışmalar inflamatuar bağırsak hastalığının renal fonksiyonlara etkisini daha ayrıntılı ortaya koyacaktır.

Anahtar Kelimeler: Çocuk, inflamatuar bağırsak hastalığı, renal disfonksiyon

Cross-sectional Evaluation of Renal Function in Children and Adolescents with Inflammatory Bowel Disease

Rahşan Şahin Çetinkaya[1], Günsel Kutluk[2]

[1]University of Health Sciences, Kanuni Sultan Süleyman Education and Research Hospital, Department of Pediatrics
[2]University of Health Sciences, Başakşehir Çam ve Sakura City Hospital, Department of Pediatric Gastroentertology

Objective: The aim of this study was to investigate whether chronic inflammation due to inflammatory bowel disease(IBD),drugs used in treatment and severity of disease at the time of diagnosis have an effect on renal functions in children and young adults.

Methods: Patients with IBD aged between 4 and 21 years who have been followed for at least 2 years and in remission period for 6 months at our Pediatric Gastroenterology Clinic and age/sex matched healthy group were included in the study. Disease and patient data and treatment were evaluated.Hemogram,blood urea nitrogen,urea,serum creatinine,electrolytes,serum cystatin C,urinary analysis,spot urine protein/creatinine were measured in the whole study group.Glomerular fitration

rate(GFR) was calculated by Schwartz formula All patients underwent urinary ultrasonography to investigate the presence of renal pathology.

Results: Of the inflammatory bowel disease group,28 (61%)were diagnosed with ulcerative colitis and 18(39%)were diagnosed with Crohn's disease.Spot urine protein/creatinine ratio and platelet count were significantly higher in the patient group There was no significant difference in urinary ultrasonography between the two groups.

Conclusions: This is the first study in Turkey to evaluate possible renal dysfunction in children and young adults with IBD,and the second in the literature.In our study,the use of drugs with renal toxicity and chronic inflammation due to the disease did not cause a significant degeneration in renal function in childhood.However,the high urine protein/creatinine ratio and the decrease in GFR in the patient group indicates that patients are at risk for possible renal problems that may develop in later years.Studies with large patient series,including follow-up.

Keywords: Child, inflammatory bowel disease, renal dysfunction

PP-092 / 39. Ulusal Gastroenteroloji Haftası
EBV ilişkili pankreatit

Sinan Yanık

Bilecik Eğitim Ve Araştırma Hastanesi, Bilecik

GİRİŞ:Epstein-Barr virus(EBV) enfeksiyonu çoğunlukla subklinik seyretmektedir. Gastroenterolojik tutulum genellikle asemptomatik karaciğer enzim yüksekliği şeklindedir. EBV ile ilişkili akut pankreatit nadirdir. Hafif-orta şiddettedir ve konservatif tedavi ile mükemmel prognoza sahiptir. Biz burada EBV ilişkili yeni bir pankreatit vakasını sunmaktayız.

OLGU:20 yaşında erkek hasta, 5 gündür olan orta şiddette üst karın ağrısı, bulantı ve iştahsızlık, ateş ve halsizlik şikayeti ile başvurdu. Fizik muayenede ateş 37°C ve epigastrik hassasiyet saptandı. Herhangi bir alkol veya yasadışı uyuşturucu kullanımı yoktu. Herhangi bir kronik hastalığı yoktu. Lökosit sayısı 12000 (%22 nötrofil,%69 lenfosit), hemoglobin 14 g/L, hematokrit %42, amilaz 727 IU/L, lipaz 516 U/L, ALP 192 IU/L, AST 180 IU/L, ALT 198 IU/L ve toplam/direkt bilirubin 2.3/1.2 mg/dL. Kalsiyum, albümin ve trigliserit normaldi. Abdominal ultrasonda hafif hepatomegali izlendi, safra kesesi kontrakte idi ve intrahepatik safra yolu veya koledok dilatasyonu görülmedi. Batın BT akut pankreatit ile uyumlu idi. Hepatit A (anti-HAV IgM), hepatit B (HBsAg ve anti-HBV çekirdek IgM), hepatit C (anti-HCV), HIV (anti-HIV1, anti-HIV2 Ab), antinükleer antikor, antismooth kas antikoru, antimitokondriyal antikor, seruloplazmin, ferritin/demir çalışmaları ve asetaminofen düzeyi negatifti. Ancak EBV IgG viral kapsid antikorları ve EBV IgM viral kapsid antikorları pozitifti. Hasta ağrı tedavisi ve iv hidrasyon ile konservatif olarak tedavi edildi. Klinik olarak düzeldi ve yatışının yedinci gününde taburcu edildi.

SONUÇ: Epstein-Barr virüsü (EBV) ile ilişkili akut pankreatit nadirdir. EBV enfeksiyonu olan hastalarda açıklanamayan karın ağrısında EBV ilişkili pankreatitten şüphelenilmelidir.

Anahtar Kelimeler: EBV, pankreatit, karın ağrısı

EBV associated pancreatitis

Sinan Yanık

Bilecik Training And Research Hospital, Bilecik, Turkey

INTRODUCTION:
Epstein-Barr virus (EBV) infection is mostly subclinical. Gastroenterologic involvement usually manifests as asymptomatic liver enzymes elevation. EBV-associated acute pancreatitis is rare. It has mild-to-moderate severity and has excellent prognosis with conservative management.We report a new case of EBV associated pancreatitis

CASE:A 20-year- old man presented with a 5-day history of moderate upper abdominal pain, nausea and anorexia that were preceded by fever and malaise. Physical examination revealed a temperature of 37°C and epigastric tenderness. He denied any alcohol or illicit drug use. He did nat have any chronic illness. Leucocyte count was 12 ×109/L (22% neutrophils, 69% lymphocytes), haemoglobin 14 g/L, haematocrit 42 %, amylase 727 IU/L, lipase 516 U/L, ALP 192 IU/L, AST 180 IU/L, ALT 198 IU/L and total/direct bilirubin 2.3/1.2 mg/dL. Calcium, albumin and triglyceride were normal. Abdominal ultrasound revealed a mildly enlarged liver, contracted gallbladder and no intrahepatic biliary ductal or choledoccus dilatation. Abdominal CT showed acute pancreatitis.Serologic tests for hepatitis A (anti-HAV IgM), hepatitis B (HBsAg and anti-HBV core IgM), hepatitis C (anti-HCV), HIV (anti-HIV1, anti-HIV2 Ab), antinuclear antibody, antismooth muscle antibody, antimitochondrial antibody, ceruloplasmin, ferritin/iron studies and acetaminophen level were negative. But EBV IgG viral capsid antibodies and EBV IgM viral capsid antibodies were positive.The patient was managed with pain management and iv hydration conservatively. He clinically improved and was discharged on the seven day of hospitalisation.

OUTCOMES:Epstein-Barr virus (EBV)-associated acute pancreatitis is rare.It should be suspected when patients with EBV infection and unexplained abdominal pain.

Keywords: EBV, pancreatitis, abdominal pain

PP-093 / 39. Ulusal Gastroenteroloji Haftası
COVİD-19 Pandemisi döneminde Hepatit C farkındalığı

Ufuk Avcıoğlu[1], Mehmet İhsan Başkaya[2], Hasan Eruzun[1], Ömer Küçükdemirci[1], İbrahim Gören[1]

[1]Ondokuz Mayıs Üniversitesi Tıp Fakültesi, Gastroenteroloji Bilim Dalı, SAMSUN
[2]Ondokuz Mayıs Üniversitesi Tıp Fakültesi, İç Hastalıkları Ana Bilim Dalı, Samsun

Giriş-Amaç: Dünya üzerinde sirozun en sık nedenlerinden biri olan Hepatit C virüsü (HCV) enfeksiyonu Türkiye' de de kronik Hepatit B enfeksiyonundan sonra siroz ve hepatoselüler karsinomun en sık nedenidir. Çalışmamızda COVİD-19 pandemisi nedeniyle uygulanan sosyal kısıtlamaların HCV hastalarının takip ve tedavisine etkilerini incelemeyi amaçladık.

Materyal-Metod: Pandemi döneminde hastanemiz İç Hastalıkları kliniklerine başvuran Anti-HCV testi çalışılmış vakalar retrospektif olarak tarandı. Anti HCV pozitifliği, HCV RNA çalışılma durumu ve HCV RNA pozitif vakalarda tedavi durumu değerlendirildi.

Sonuçlar: 11.03.2020-09.04.2022 tarihleri arasında iç hastalıkları kliniklerinde Anti HCV çalışılan 21501 vakadan 400'ünde(%1,86) Anti HCV pozitifliği saptandı. Bu vakaların 64 tanesinde (%16) HCV RNA bakılmadığı, HCV RNA bakılan 336 hastanın 83 (%24,7) tanesinin HCV RNA pozitif olduğu görüldü. HCV RNA pozitif hastalardan 17(%20,48)'sinin antiviral tedavi almadığı tespit edildi.

Tartışma: Pandemi süresince hastanemize başvuran kronik HCV hepatiti vakalarının %16'sında HCV RNA bakılmadığı, HCV RNA PCR testi pozitif saptanan hastaların %20,48'inin tedavisiz kaldığı görüldü. Pandemi süresince HCV tanısı, takibi ve tedavisi açısından ulusal ve global hedeflerin gerisinde kaldığımız görüldü. Bu durumun nedenleri olarak; pandemi döneminde hastaların hastaneye gelmekten çekinmeleri, doktora ulaşmakta zorluk çekmeleri, seyahat kısıtlamaları, doktorların iş yükündeki artış, çalışma düzenlerindeki değişiklikler ve tedaviye ulaşım güçlüğü düşünüldü.

Anahtar Kelimeler: Hepatit C, COVİD-19, Pandemi

Hepatitis C awareness in the COVID-19 Pandemic

Ufuk Avcıoğlu[1], Mehmet İhsan Başkaya[2], Hasan Eruzun[1], Ömer Küçükdemirci[1], İbrahim Gören[1]

[1]Ondokuz Mayıs University, Faculty of Medicine, Department of Gastroenterology, Samsun
[2]Ondokuz Mayıs University, Faculty of Medicine, Department of İnternal Medicine, Samsun

Introduction and Aim: In our study, we aimed to investigate the effects of social restrictions applied during COVID-19 pandemic on the follow-up and treatment of HCV patients.

Material-Method: Anti-HCV test results of the cases who applied to the Internal Medicine clinics of our hospital during the pandemic period were scanned retrospectively. Anti HCV positivity, HCV RNA test request status and treatment status in HCV RNA positive cases were evaluated.

Results: Anti HCV positivity was detected in 400 (1.86%) of the 21501 cases in which Anti HCV testing was performed in internal medicine clinics between March 11, 2020 and April 09, 2022. HCV RNA was not tested in 64 of 400 cases with positive anti-HCV test (16%), and 83 (24.7%) of 336 patients tested for HCV RNA were found to be positive. It was determined that 17 (20.48%) of the HCV RNA positive patients did not receive antiviral treatment.

Conclusion: It was seen that HCV RNA was not tested in 16% of chronic HCV hepatitis cases who applied to our hospital during the pandemic, and 20.48% of the patients with positive HCV RNA PCR test remained untreated. During the pandemic, it was observed that we fell behind national and global targets in terms of HCV diagnosis, follow-up and treatment. The reasons for this situation were considered as patients' reluctance to come to the hospital during the pandemic period, difficulties in reaching the doctor, travel restrictions, increased workload of doctors, changes in working patterns and difficulty in accessing treatment.

Keywords: Hepatitis C, COVID-19, Pandemic

Tablo 1.

	n	%
CİNSİYET		
Kadın	220	55.00
Erkek	180	45.00
HCV RNA		
Pozitif	83	20.75
Negatif	253	63.25
Test edilmeyen	64	16.00
DEPARTMAN		
Gastroenteroloji	227	56.75
Nefroloji	51	12.75
Hematoloji	53	13.25
Onkoloji	45	11.25
Romatoloji	18	4.50
Endokrinoloji	6	1.50

Anti-HCV pozitif hastaların demografik özellikleri, HCV RNA durumu ve bölümlere göre dağılımı

Table 1.

	n	%
GENDER		
Female	220	55.00
Male	180	45.00
HCV RNA		
Positive	83	20.75
Negative	253	63.25
Not tested	64	16.00
DEPARTMENT		
Gastroenterology	227	56.75
Nephrology	51	12.75
Hematology	53	13.25
Oncology	45	11.25
Rheumatology	18	4.50
Endocrinology	6	1.50

Anti-HCV positive patients' demographic characteristics, HCV RNA status and distribution according to the departments

Tablo 2

	HCV RNA (-) n=253	HCV RNA (+) n= 83	HCV RNA (?) n=64	Total n=400
Gastroenteroloji	145 (%63.88)	58 (%25.55)	24 (%10.57)	227 (%100)
Nefroloji	31 (%60.78)	8 (%15.69)	12 (%23.53)	51 (%100)
Hematoloji	30 (%56.6)	10 (%18.87)	13 (%24.53)	53 (%100)
Onkoloji	33 (%73.33)	5 (%11.11)	7 (%15.56)	45 (%100)
Romatoloji	10 (%55,56)	2 (%11.11)	6 (%33.33)	18 (%100)
Endokrinoloji	4 (%66.67)	0 (%0)	2 (%33,33)	6 (%100)

Anti-HCV pozitif hastaların bölümlere göre HCV RNA durumu

Table 2

	HCV RNA (-) n=253	HCV RNA (+) n= 83	HCV RNA (?) n=64	Total n=400
Gastroenterology	145 (%63.88)	58 (%25.55)	24 (%10.57)	227 (%100)
Nephrology	31 (%60.78)	8 (%15.69)	12 (%23.53)	51 (%100)
Hematology	30 (%56.6)	10 (%18.87)	13 (%24.53)	53 (%100)
Oncology	33 (%73.33)	5 (%11.11)	7 (%15.56)	45 (%100)
Rheumatology	10 (%55,56)	2 (%11.11)	6 (%33.33)	18 (%100)
Endocrinology	4 (%66.67)	0 (%0)	2 (%33,33)	6 (%100)

HCV RNA status of Anti-HCV positive patients according to the departments

PP-094 / 39. Ulusal Gastroenteroloji Haftası
Yüksek ateşle seyreden 85 yaşında Maltoma olgusu

Fatıma Nevay Ersal Genç

Kepez Devlet Hastanesi,İç Hastalıkları Kliniği,Antalya

Giriş: Mukoza altında yer alan lenfoid dokunun (MucosaAssociatedLymphoidTissue = MALT) lenfomaları MALT lenfoması (Maltoma) olarak adlandırılır. MALT lenfomalar tüm Hodgkin Dışı Lenfomaların (NHL) yaklaşık %8'ini oluştururlar.. Kadınlarda biraz daha sıktır.. Sistemik semptomlar seyrektir.Bu lenfomalardaki malign lenfositler CD20+, CD21+, CD35+dir. Bu olguda 85 yaşında bayan maltoma olgusunu sunacağız.

Olgu: Hasta;haftada 1-2 kez 39°C derecelere yükselen ateş ve kilo kaybı nedeni ile polikliniğimize başvurdu.
Tetkiklerinde ESH:106mm/saat,CRP:96mg/dl,hemoglobin:11,4g/dl,Diğer biyokimya tetkikleri ile elektrokardiyogram ve akciğer grafisi normal saptandı. Tüm batın ultrasonografisinde; mide korpus ve antrum düzeyinde duvar kalınlığı artmış,korpus anteriorunda mide konturunda lobulasyona yol açan 19x15x47 mm kitlesel lezyon görüldü.Gastroskopisinde mide korpusunu kaplayan antrumda devam eden mukoza belirgin ödemli,frajil,lümen yeterince açılmıyor olarak izlendi.
Kolonoskopi normal bulundu.Tüm batın tomografisinde;büyük kurvatur düzeyinde 56x62mm boyutlarında egzofitik uzanımlı kitle lezyonu,çölyak trunkus düzeyinde büyüğü 13mm çapında çok sayıda patolojk lenf nodları izlendi.Batın içinde ek özellik saptanmadı.Toraks tomografinde özellik saptanmadı.Gastroskopi esnasında alınan biyopsi örneklerinin patolojik incelemesinde;CD20 yaygın (+),bcl-2 yaygın (+),CD3,CD5,CD23,bcl-6 negatif, Helicobakter pilori pozitif saptandı.Tedavi planmadan önce ekokardiografi yapıldı,ejeksiyon fraksiyonu %70 saptanması üzerine rituximab,bendamustın tedavisi planlandı. Helicobakter pilori için doksisiklin100 mg 4x1,bizmut salisilat 4x1,metronidazol 3x1 ve esomeprazole 2x1 şeklinde 14 gün uygulandı.Sonrasında 4 haftada bir 6 kür kemoterapi uygulandı.Tedavi süresince herhangi bir komplikasyon ile karşılaşılmadı.Kontrol gastroskopik biyopside CD 20 ve bcl-2 negatifdi. Şikayetleri gerileyen hastanın kontrol ESH:2mm/saat CRP:0,7mg/dl,Hb düzeyi 14,2g/dl saptandı.Hastaya poliklinik takibi önerilerek taburcu edildi.

Sonuç: Olgumuzdan yola çıkarak yüksek ateş araştırmalarında diğer gastrik malignitelere oranla tedaviye iyi yanıt veren hodgkin dışı lenfoma; maltoma olarak atipik tablolarla karşılaşabiliriz.

Anahtar Kelimeler: Maltoma, yüksek ateş, gastrik lenfoma

An 85-year-old Maltoma case with high fever

Fatıma Nevay Ersal Genç

Kepez State Hospital, Clinic of Internal Medicine, Antalya

Introduction: Lymphomas of the lymphoid tissue under the mucosa (MucosaAssociatedLymphoidTissue = MALT) are called MALT lymphoma (Maltoma). MALT lymphomas constitute approximately 8% of all Non-Hodgkin Lymphomas (NHL). Systemic symptoms are rare. The malignant lymphocytes in these lymphomas are CD20+, CD21+, CD35+. In this case, we will present an 85-year-old female maltoma case

Case: The patient was admitted to our outpatient clinic with fever that increased to 39°C 1-2 times a week and weight loss.
ESR: 106 mm/hour, CRP: 96 mg/dl, other biochemistry tests and chest X-ray were found to be normal. In all abdominal ultrasonography; The wall thickness increased at the level of the stomach corpus and antrum, and a 19x15x47 mm mass lesion was observed in the anterior of the corpus, causing lobulation in the stomach contour.Pathological examination of biopsy samples taken during gastroscopy revealed CD20 common (+), bcl-2 common (+), CD3, CD5, CD23, bcl-6 negative, Helicobacter pylori positive. Before the treatment was planned, echocardiography was performed. After the ejection fraction was detected as 70%, rituximab and bendamust treatment was planned.
For Helicobacter pylori, doxycycline 100 mg 4x1, bismuth salicylate 4x1,metronidazole 3x1 and esomeprazole 2x1 were administered for 14 days.Afterwards, 6 cycles of chemotherapy were applied

every 4 weeks. CD 20 and bcl-2 were negative in the control gastroscopic biopsy. The patient's complaints regressed and the control ESR: 2mm/hour CRP:0.7mg/dl

Conclusion: Based on our case, non-hodgkin lymphoma, which responded better to treatment compared to other gastric malignancies in high fever studies; As maltoma, we may encounter atypical tables.

Keywords: Maltoma, high fever, gastric lymphoma

PP-095 / 39. Ulusal Gastroenteroloji Haftası
Atipik Göğüs Ağrısı ile Prezente Olan Eksenatid Kullanımına Bağlı Akut Pankreatit Olgu Sunumu

Gökhan Aydın, Remzi Adnan Akdoğan, Halil Atasoy

R.T.E Üniversitesi Tıp Fakültesi, Gastroenteroloji Bilim Dalı, Rize

Giriş-Amaç: Glukagon like peptid-1 (GLP-1) agonistlerinin kan şekerini kontrol etme ve kilo verme özellikleri nedeniyle önemi ve kullanımı giderek artmaktadır. Güvenliklerine ilişkin veriler ise sınırlıdır. Akut pankreatitin (AP) çok çeşitli nedenleri bildirilmiş olup belirli bir hastada nedenden emin olmak her zaman kolay olmayabilir. Bu olgu çalışmasında, etyolojide GLP-1 agonisti olan eksenatide bağlı geç tanı konulmuş ilaca bağlı akut pankreatit vakası sunularak tanıda gecikmeyi veya yanlış tanıyı önlemek için klinisyenlerin farkındalığını artırmak amaçlamaktadır.

Vaka: Bu yazıda bulantı, kusma ve göğüs ağrısı kliniği ile presente olup unstabil anjina pektoris öntanısı ile yatırılarak takip edilen, diyabetes mellitus ve koroner arter hastalığı mevcut 50 yaşındaki erkek hastada eksenatide bağlı gelişen AP olgusu sunulmuştur.

Tartışma: Birçok çalışmada GLP-1 agonistlerinin pankreas etkilerine ilişkin endişeler dile getirilmiştir. İlaca bağlı AP tüm vakaların %1'inden daha azını oluşturur. Tedavi sonrası 4-8 hafta içinde ortaya çıkma eğiliminde ve genel olarak hafif ve kendi kendini sınırlama eğilimindedir. Döküntü, lenfadenopati veya eozinofili gibi bir ilaç reaksiyonunun klinik veya laboratuvar kanıtları eşlik edebilir. Ön tanının konabilmesi için semptomlara yönelik ayırıcı tanının ayrıntılı irdelenmesi önem arz eder. Laboratuvara ait tüm parametrelerin değerlendirilmesi ilaç kullanımı dikkatlice sorgulanmalıdır. Aksi taktirde tanının konulamaması ya da yanlış konulması komplikasyonların gelişmesi ve ilerlemesine sebep olacaktır.

Sonuç: AP' de yanlış tanı ve tanıda gecikmeyi önlemek için laboratuvar testleri ve görüntüleme yanında ayrıntılı bir anamnez ve fizik muayene önemli yer tutar. Bu açıdan etyolojiye yönelik tüm faktörler ve ayırıcı tanının detaylıca irdelenmesi önem arz eder. Bu açıdan AP'li herhangi bir diyabetik hastada eksenatid neden olarak ekarte edilmeli ve kullanımı kesilmelidir.

Anahtar Kelimeler: Akut pankreatit, Atipik göğüs ağrısı, Eksenatid

A Case Report of Acute Pancreatitis Due to Use of Exenatide Presented with Atypical Chest Pain

Gökhan Aydın, Remzi Adnan Akdoğan, Halil Atasoy

R.T.E University Faculty of Medicine, Department of Gastroenterology, Rize

Introduction and Aim: The importance and use of glucagon-like peptide-1 (GLP-1) agonists are increasing due to their blood sugar control and weight loss properties. Data on the safety of GLP-1 agonists are limited. A wide variety of causes of acute pancreatitis (AP) have been reported, and it is not always easy to be certain of the cause in a particular patient. This case study aims to increase the awareness of clinicians to prevent delay in diagnosis or misdiagnosis by presenting a case of late-diagnosed drug-induced acute pancreatitis due to exenatide, a GLP-1 agonist in etiology.

Case: In this article, we present a case of acute pancreatitis due to exenatide in a 50-year-old male patient with diabetes mellitus and coronary artery disease, who was hospitalized with the prediagnosis of unstable anginapectoris and presented with the clinical symptoms of nausea, vomiting and chest pain.

Discussion: Drug-induced AP accounts for less than 1% of all cases. It may be accompanied by clinical or laboratory evidence of a drug reaction such as rash, lymphadenopathy or eosinophilia.In order to make a preliminary diagnosis, the differential diagnosis for the symptoms should be examined in detail, all laboratory parameters should be evaluated, and drug use should be carefully questioned. Conclusion: In order to prevent misdiagnosis and delay in diagnosis in AP, a detailed anamnesis and physical examination play an important role in addition to laboratory tests and imaging.In any diabetic patient with AP, exenatide should be ruled out as a cause and its use should be discontinued

Keywords: Acute pancreatitis, Atypical chest pain, Exenatide

PP-096 / 39. Ulusal Gastroenteroloji Haftası

Yöremizde gastrik polip prevalansı, anatomik yerleşim ve histopatolojik özelliklerinin değerlendirilmesi

Enver Avcı

KTO Karatay Üniversitesi Tıp Fakültesi Medicana Afiliye Hastanesi, Gastronteroloji Kliniği, Konya

GİRİŞ:Gastrik polipler, mide epitelinden ya da submukozadan köken alan ve lümene doğru çıkıntı yapan, %2-6 oranında rastlanılan sesil ya da saplı lezyonlardır. Gastrik poliplerde malign transformasyon riski vardır. Çalışmamızda yöremizdeki gastrik poliplerin özelliklerini değerlendirmeyi amaçladık.

Gereç Ve Yöntem:Çalışma Temmuz 2020 – Haziran 2022 tarihleri arasında hastanemiz Gastroenteroloji kliniğinde yapılmış özofagogastroduodenoskopi'lerin retrospektif olarak değerlendirilmesi ile yapıldı.

Bulgular:Toplam 2669 hastaya özofagogastroduodenoskopi yapılmış olup, 96 hastada saptanan 182 polip incelenmiştir. Hastaların 36 (%37.5)'sı erkek, 60 (%62.5)'ı kadın olup median yaş 59(22-88) idi. Poliplerin 62(%34)'si antrumda, 109(% 59.9)'u korpusta, 11(% 6.1)'i fundustaydı. Histopatolojik olarak poliplerin 151 (%83) 'i hiperplastik polip, 4 (%2.2)'ü adenomatöz polip, 24 (%13.2)'ü fundik gland polibi ve 3 (%1.6)'ü nöroendokrin tümördü. Helikobakter pilori ile hiperplastik polipler arasında istatiksel olarak anlamlı ilişki yoktu (p=0.097).

Tartışma:Gastrik poliplerin sıklığı, anatomik yerleri ve histopatolojik tipleri çalışmanın yapıldığı coğrafik bölgeye göre değişiklik gösterebilmektedir. Çalışmamızda polipler en sık korpusta olup bunların çoğu hiperplastikti. Kolorektal hiperplastik poliplerin aksine gastrik hiperplastik polipler malignleşme potansiyeline sahiptir. Bu nedenle tüm gastrik poliplerin çıkarılması ve histopatolojik olarak incelenmesi uygun olacaktır.

Anahtar Kelimeler: Gastrik polipler, polip histopatolojisi, intestinal metaplazi, helikobakter pilori

Evaluation of the prevalence, anatomical location and histopathological features of gastric polyps in our region

Enver Avcı

KTO Karatay University Medical School Medicana Affilated Hospital, Gastroenterology Department, Konya

Introductıon:Gastric polyps are sessile or pedunculated lesions that originate from the gastric epithelium or submucosa and protrude towards the lumen, with a rate of 2-6%. There is a risk of malignant transformation in gastric polyps. In our study, we aimed to evaluate the characteristics of gastric polyps in our region.

Materıals And Methods:The study was carried out with the retrospective evaluation of esophagogastroduodenoscopy performed in the Gastroenterology clinic of our hospital between July 2020 and June 2022.

Results: Esophagogastroduodenoscopy was performed in a total of 2669 patients, and 182 polyps detected in 96 patients were examined. Thirty-six (37.5%) of the patients were male, 60 (62.5%) were female, and the median age was 59 (22-88). Sixty two (34%) of the polyps were in the antrum, 109 (59.9%) were in the corpus, and 11 (6.1%) were in the fundus. Histopathologically, 151 (83%) polyps were hyperplastic polyps, 4 (2.2%) adenomas, 24 (13.2%) fundic gland polyps, and 3(1.6%) neuroendocrine tumors. There was no statistically significant relationship between Helicobacter pylori and hyperplastic polyps(p=0.097).

Dıscussıon:The frequency, anatomical locations and histopathological types of gastric polyps may vary according to the geographical region where the study is performed. In our study, polyps were most common in the corpus and most of them were hyperplastic. Unlike colorectal hyperplastic polyps, gastric hyperplastic polyps have the potential to become malignant. it would be appropriate to remove all gastric polyps and examine them histopathologically.

Keywords: Gastric polyps, polyp histopathology metaplasia, helicobacter pylori

PP-097 / 39. Ulusal Gastroenteroloji Haftası
Crohn Hastalığında Ustekinumab Tedavisi ile Nadir Bir Yan Etki; Fotosensitivite

Gürkan Çelebi, Remzi Ekici, Mehmet Göktürk Kaban, Galip Büyükturan, Emine Gül Aydın, Mustafa Gülşen

SBU Gülhane Eğitim ve Araştırma Hastanesi

Giriş: Crohn Hastalığı(CH), ağızdan anüse kadar gastrointestinal kanalın herhangi bir bölümünü tutabilen, tam kat tutulum ile karaktarize, relaps ve remisyonlarla seyreden kronik, inflamatuvar bir hastalıktır.Tedavisinde başlıca immünsupresif ajanlar ve monoklonal antikorlar kullanılmaktadır.Ustekinumab, proinflamatuvar sitokinler olan interlökin(IL)-12 ve IL-23'ün p40 subünitini bloke ederek etki gösteren IgG1 yapıda bir monoklonal antikordur.Konvansiyonel ve/veya anti-TNF ajanlara yanıtsız orta-şiddetli CH'de remisyonun sağlanması ve idamesinde etkilidir.Burada, CH tedavisinde nadir bir yan etki olarak karşımıza çıkan fotosensitivite olgusu sunulmuştur.

Olgu: 56yaş kadın hasta,2011 yılında ileokolonik CH tanısı konulmuş(Şekil-1) ve2011 ile2019 yılları arasında konvansiyonel tedaviler verilmiş.2019yılında striktüre bağlı fistül gelişen hastaya iliokolonik rezeksiyon ve ileokolostomi operasyonu yapılmıştır.Konvansiyonel tedaviye yanıtsız olan hastaya postoperatif dönemde adalimumab başlanmış.2019-2022 arasında Adalimumab tedavisi alan Nisan2022 de crohn aktivasyonu gelişen hastada adalimumaba sekonder yanıtsızlık olması nedeniyle Ustekinumab tedavisi başlanmıştır.Ustekinumab 390mg ıv infüzyon sonrasında 8 haftada bir 90mg subkutan tedavisi planlandı.Yükleme ve 8hafta sonraki ilk sc dozdan 24saat sonra başlayan, hastanın her iki üst ekstremite kol orta bölümünden parmaklara kadar uzanan,48-72 saat süren, hafif ağrılı, semptomatik tedavi ile rahatlama sağlanan sonrasında kendiliğinden gerileyen fotosensitivite gelişti.(Şekil-2ve3).Dermatoloji konsültasyonu alınarak fotosensitivite yapabilecek otoimmün deri hastalıkları başta olmak üzere diğer nedenler araştırılarak ekarte edildi.Fotosensitivitenin Ustekinumaba bağlı olduğu değerlendirildi.Güneş ışığından koruyucu topikal ajanlar kullanılarak hastanın ustekinumab tedavisine devam edildi ve semptomatik remisyon sağlandı.

Tartışma: Ustekinumabın sık görülen yan etkileri üst solunum yolu enfeksiyonları, nazofarenjit, artralji, öksürük, baş ağrısıdır.Nadiren enjeksiyon yeri reaksiyonları(%1-5) ve nötralizan antikor gelişimi(%5) gözlenir.Literatüre bakıldığında Ustekinumaba bağlı fotosensitivitenin bildirimine rastlanamamıştır.Bu olguda gözlendiği gibi Ustekinumab tedavisi ile hastalarda fotosensitivite gelişebileceği akılda tutulmalı, bu olgular dermatolojik hastalıklar yönünden araştırılmalı ve takip edilmelidir.

Anahtar Kelimeler: Ustekinumab, Fotosensitivite, Crohn Hastalığı

A Rare Side Effect with Ustekinumab Treatment in Crohn's Disease; photosensitivity

Gürkan Çelebi, Remzi Ekici, Mehmet Göktürk Kaban, Galip Büyükturan, Emine Gül Aydın, Mustafa Gülşen

UHS Gulhane Training and Research Hospital

Introduction: Crohn's Disease(CH)is a chronic,inflammatory disease that can involve any part of the gastrointestinal tract from the mouth to the anus,characterized by full-thickness involvement,with relapses and remissions.Immunosuppressive agents and monoclonal antibodies are mainly used in its treatment.It is an IgG1 monoclonal antibody that acts by blocking the p40 subunit of IL-12andIL-23.It effectively achieves remission in moderate-to-severe CD unresponsive to conventional and anti-TNF agents.Here the case of photosensitivity, a rare side effect in treating CH, is presented.

Case: A56-year-old female patient was diagnosed with ileocolonic CD in2011(Figure-1),and conventional treatments were given between 2011and2019.In2019, the patient who developed a fistula after stricture underwent ileocolonic resection and ileocolostomy operation.Adalimumab was started in the postoperative period for the unresponsive patient to conventional treatment.Ustekinumab treatment was started in the patient who received adalimumab treatment between2019-2022and developed Crohn's activation in April2022due to secondary unresponsiveness to adalimumab.After 390mgIV infusion of Ustekinumab, 90mg subcutaneous treatment was planned every eight weeks.Photosensitivity was developed 24 hours after loading and first maintenance sc dose,extending

from the middle part of the arm to the fingers of both upper extremities,lasting for48-72 hours, mildly painful,relieved by symptomatic treatment, then spontaneously regressed(Figure-2and3).A dermatology consultation was taken.Other causes were investigated and ruled out.Photosensitivity was considered to be related to Ustekinumab.Using topical agents protecting from sunlight, ustekinumab treatment of the patient was continued,and symptomatic remission was achieved.

Discussion: Common side effects of Ustekinumab are upper respiratory tract infections, nasopharyngitis, arthralgia, cough, and headache.Rarely injection site reactions(1-5%)and development of neutralizing antibodies(5%)are observed.No reports of ustekinumab-induced photosensitivity were found in the literature.

Keywords: Ustekinumab, Photosensitivity, Crohn's Disease

Şekil 1
Figure 1

Crohn Hastalığı ileum tutulumu
Crohn's Disease ileum involvement

Şekil 2
Figure 2

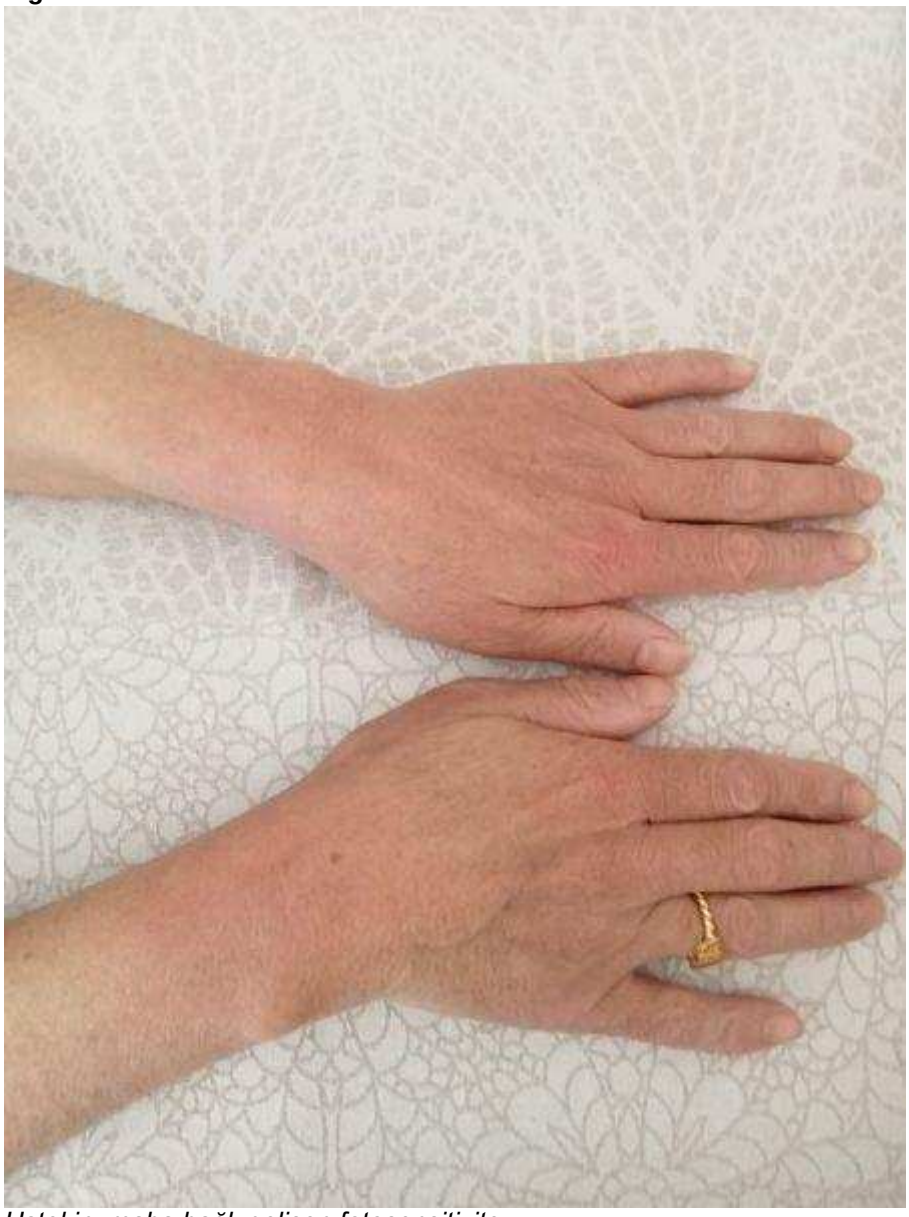

Ustekinumaba bağlı gelişen fotosensitivite
Photosensitivity due to ustekinumab

Şekil 3
Figure 3

Ustekinumaba bağlı gelişen fotosensitivite
Photosensitivity due to ustekinumab

PP-098 / 39. Ulusal Gastroenteroloji Haftası
İntravezikal BCG immünoterapisi sonrası gelişen hepatit olgusu

Ahmet Avcı[1], Hüseyin Köseoğlu[2], Muhammed Kaya[2], Cemil Aydın[3], Yılmaz Baş[4], Aysel Kocagül Çelikbaş[5], Mesut Sezikli[2]

[1]Hitit Üniversitesi Tıp Fakültesi, İç Hastalıkları Ana Bilim Dalı, Çorum
[2]Hitit Üniversitesi Tıp Fakültesi, Gastroenteroloji Bilim Dalı, Çorum
[3]Hitit Üniversitesi Tıp Fakültesi, Üroloji Ana Bilim Dalı, Çorum
[4]Hitit Üniversitesi Tıp Fakültesi, Patoloji Ana Bilim Dalı, Çorum
[5]Hitit Üniversitesi Tıp Fakültesi, Enfeksiyon Hastalıkları ve Klinik Mikrobiyoloji Ana Bilim Dalı, Çorum

Giriş: Bacillus-Calmette-Guerin (BCG), Mycobacterium bovis'in özel atenüe suşundan hazırlanmakta olup yüzeyel mesane tümörü tedavisinde intravezikal olarak kullanılmaktadır. Bu vakamızda intravezikal BCG immünoterapisi sonrası granülomatöz hepatit gelişen bir olgu sunulmuştur.

Olgu: Üç yıl önce mesane kanseri nedeniyle opere olmuş ve 15 aydır intravezikal BCG immunoterapisi alan 66 yaşında erkek hasta, son doz BCG tedavisinden 2 gün sonra ateş ile acil servise başvurmuştur. BCG immunoterapisine bağlı sistit ön tanısı ile interne edilmiştir. Takipte ateş devam eden hastaya sırasıyla teikoplanin, meropenem ve vankomisin tedavileri verilmiş. Hastanın başvuru laboratuvar değerleri tablo 1'de gösterilmektedir. Antibiyotik tedavisi altındayken hastanın ALT, AST ve bilirubin düzeylerinin artması üzerine yapılan MRCP (manyetik rezonans kolanjiyopankreotografi) normal saptanmış, otoimmün ve viral hepatit belirteçleri normal bulunmuştur. Takipte akut böbrek yetmezliği gelişen, idrar miktarı azalan ve pulmoner ödem tablosu gelişen hastaya acil hemodiyaliz tedavisi başlanmıştır. Tuberküloz açısından değerlendirilen hastaya yapılan PPD testi anerjik bulumuş, Bronkoalveoler lavaj sıvısı, idrar ve balgamda ARB saptanmamıştır. Hastaya takipte karaciğer biyopsisi yapıldı, sonucunda nonkazeifiye granülomatöz hepatit ve steatohepatit saptandı. Mevcut bulgularla hastada BCG hepatiti düşünülerek izoniazid, rifampisin, ethambutol tedavisi başlanmıştır. Klinik durumu tedavi ile stabilleşen hasta ayaktan haftada 3 gün hemodiyaliz tedavisi ve tüberküloz tedavisi ile taburcu edilmiştir. Takipte poliklinik kontrolünde hastanın bilirubin düzeylerinin normale geldiği ve hemodiyaliz ihtiyacının kalmadığı görülmüştür (Tablo 1).

Tartışma: İntravezikal BCG yapılan hastalarda hepatik fonksiyonlarda bozulma, sarılık, ateş ve diğer sistemik yan etkiler gözlendiğinde BCG'ye bağlı granülomatöz hepatit akla gelmeli, karaciğer biyopsisi yapılıp uygun tedavi bir an önce planlanmalıdır.

Anahtar Kelimeler: BCG, granülomatöz hepatit, immünoterapi

A case of hepatitis after intravesical BCG immunotherapy

Ahmet Avcı[1], Hüseyin Köseoğlu[2], Muhammed Kaya[2], Cemil Aydın[3], Yılmaz Baş[4], Aysel Kocagül Çelikbaş[5], Mesut Sezikli[2]

[1]Hitit University Faculty of Medicine, Department of Internal Medicine, Corum
[2]Hitit University Faculty of Medicine, Department of Gastroenterology, Corum
[3]Hitit University Faculty of Medicine, Department of Urology, Corum
[4]Hitit University Faculty of Medicine, Department of Pathology, Corum
[5]Hitit University Faculty of Medicine, Department of Infectious Diseases and Clinical Microbiology, Corum

Introduction: Bacillus-Calmette-Guerin(BCG)is prepared from a special attenuated strain of Mycobacterium-bovis and is used intravesically for the treatment of superficial bladder tumors.In this case,a case who developed granulomatous hepatitis after intravesical BCG immunotherapy is presented.

Case: A 66-year-old male patient,who had been operated for bladder cancer and received intravesical BCG immunotherapy for 15-months,presented to the emergency department with fever 2-days after the last dose of BCG treatment.He was hospitalized with the preliminary diagnosis of cystitis due to BCG immunotherapy.Teicoplanin,meropenem and vancomycin treatments were given to the patient who continued to have fever in the follow-up.The patient's reference laboratory values are shown in Table-

1.MRCP(magnetic resonance cholangiopancreatography),autoimmune and viral hepatitis markers were found to be normal.Emergency hemodialysis treatment was initiated for the patient who developed acute renal failure, decreased urine output and pulmonary edema.The PPD test was anergic,and ARB was not detected in bronchoalveolar lavage fluid,urine and sputum.Liver biopsy was performed,and noncaseating granulomatous hepatitis and steatohepatitis were detected as a result.Based on the current findings,the patient was treated with isoniazid,rifampicin,and ethambutol,considering BCG hepatitis.The patient whose clinical condition stabilized with the treatment was discharged with hemodialysis treatment 3-days a week and tuberculosis treatment.In the outpatient follow-up,it was observed that the bilirubin levels of the patient returned to normal and the no need for hemodialysis was required(Table-1).

Discussion: When hepatic dysfunction, jaundice, fever and other systemic side effects are observed in patients undergoing intravesical BCG, granulomatous hepatitis due to BCG should be considered, liver biopsy should be performed and appropriate treatment should be admitted as soon as possible.

Keywords: BCG, granulomatous hepatitis, immunotherapy

Tablo-1: Hastaneye gelişinde, yoğun bakıma yatışında ve taburculuk sonrası laboratuvar parametreleri.

	Hastaneye gelişinde	YBU yatışında	Taburculuk sonrası
WBC (10^9/L)	5,85	3,60	5,00
Hgb (g/dL)	13,2	8,2	12,4
Neu (10^9/L)	5,31	2,94	2,98
CRP (mg/L)	207	58	13
Pct (ng/mL)	6,08	2,9	0,4
Üre (mg/L)	77	130	128
Kre (mg/L)	1,8	6,5	2,8
T.Bil. (mg/L)	3,94	19,32	0,73
D.Bil. (mg/L)	2,36	10,33	0,20
AST (U/L)	116	182	25
ALT (U/L)	101	54	11

PP-099 / 39. Ulusal Gastroenteroloji Haftası
Travmaya bağlı safra yolu yaralanmalarında endoskopik tanı ve tedavi

Dilruba Nur Özdemir[1], Muhammed Kaya[2], Hüseyin Köseoğlu[2], Ramazan Topçu[3], Mesut Sezikli[2]

[1]Hitit Üniversitesi Tıp Fakültesi, İç Hastalıkları Ana Bilim Dalı, Çorum
[2]Hitit Üniversitesi Tıp Fakültesi, Gastroenteroloji Bilim Dalı, Çorum
[3]Hitit Üniversitesi Tıp Fakültesi, Genel Cerrahi Ana Bilim Dalı, Çorum

GİRİŞ: Safra yolu yaralanmaları günümüzde tanısı ve tedavisinde güçlüklerle karşılaşılan, yüksek morbidite ve mortaliteyle seyreden hastalıklardır. En sık nedenleri; laparoskopik kolesistektomiler, açık kolesistektomiler, karaciğer kist hidatiği ve operasyonları, koledok eksplorasyonu, biliyer malignite cerrahisi nedenli çeşitli operasyonlar, abdominal travma ve kolelitiyazistir.

Olgu: Bilinen hipertansiyon tanılı 38 yaşında erkek hastaya yüksekten düşme sonrası karaciğer travmasına bağlı laserasyon sebebiyle genel cerrahi tarafından primer karaciğer onarımı yapıldı. Post-op batın içi takılan drenden safralı gelen olması ve üst kadranda hassasiyet olması üzerine tarafımıza danışılan hastaya tanısal ve tedavi amaçlı operasyon sonrası 3. günde Endoskopik Retrograd Kolanjiyo Pankreatografi (ERCP) yapıldı. ERCP'de; sağ hepatik kanaldan safra kaçışı izlendi, endoskopik sfikterotomi yapıldı. Koledoğa bilier plastik stent takıldı (Resim1). Takiplerinde drenden bulaş seklinde safra geleni devam eden hastaya tekrar ERCP yapıldı; stentin içinden akış olduğu izlendi. Kolanjiografide sağ intrahepatik safra yollarındaki kaçakta önceki işleme göre azalma izlendi. IHSY'ye uzanan önceki stentin yanından daha uzun bir stent daha takıldı. Takiplerinde drenden geleni olmayan ve şikayeti olmayan hastaya taburcu edildi. Taburculuk sonrasında 3 ay sonra tekrar başvuran hastaya yapılan kontrol ERCPsinde; Papilladan 2 adet stent duodenuma uzanmaktaydı. Stentler çıkarıldı. Kolanjiografide İHSY ve Koledok normal olduğu ve kaçak olmadığı izlendi. Koledok lümeninden balon ile 2-3mm çapta birkaç adet taş çıkarıldı. Kontrast verilerek lümen kontrol edildi; lümen normaldi (Resim 2).

TARTIŞMA; ERCP işlemi safra yolu yaralanmalarında tanının konulması ve büyük bir kısmında da başarıyla tedavi olanağı sağlayan, emin ve etkili bir yöntemdir. Ancak yine de bu tür olgularda en doğru yaklaşım, radyolog, cerrah ve gastroenteroloğun ortak görüş ve işbirliğiyle izlenecek yolu belirlemesidir.

Anahtar Kelimeler: ERCP, travma, safra yolu yaralanması

Endoscopic diagnosis and treatment of biliary tract injuries due to trauma

Dilruba Nur Özdemir[1], Muhammed Kaya[2], Hüseyin Köseoğlu[2], Ramazan Topçu[3], Mesut Sezikli[2]

[1]Hitit University Faculty of Medicine, Department of Internal Medicine, Corum
[2]Hitit University Faculty of Medicine, Department of Gastroenterology, Corum
[3]Hitit University Faculty of Medicine, Department of General Surgery, Corum

Introduction: Bile duct injuries are diseases with high morbidity and mortality,which are difficult to diagnose and treat.The most common causes are;laparoscopic cholecystectomies,open cholecystectomies, liver cyst hydatid and operations,common bile duct exploration,various operations due to biliary malignancy surgery,abdominal trauma and cholelithiasis.

Case: A 38-year-old male patient underwent primary liver repair by general surgery due-to laceration due-to liver trauma after falling from height.On the 3rd-day after the operation,Endoscopic Retrograde Cholangio Pancreatography(ERCP)was performed because of bile flow coming from the abdominal drain.In-ERCP;Bile leakage from the right hepatic duct was observed,endoscopic sphycterotomy was performed.A biliary plastic stent was inserted into the main bile duct(Picture-1).ERCP was performed again for the patient whose bile flow continued at follow-up.At ERCP;flow through the stent was observed,cholangiography showed a decrease in leakage in the right intrahepatic biliary tract compared to the previous procedure.A longer stent was inserted next to the previous stent extending into the IHBD.In the follow-up,the patient did not have any drainage and had no complaints,and he was discharged.In the control ERCP performed 3-months after discharge;two stents were extending from the papilla to the duodenum.Stents were removed.On cholangiography,it was observed that IHBD and choledochus were normal and there was no leakage.A few stones with a diameter of 2-3mm were

removed with a balloon from the lümen.The lumen was checked by contrast;lumen was normal(Picture-2).

Discussion: The ERCP procedure is a safe and effective method that provides the opportunity to diagnose and successfully treat most of the bile duct injuries.The most correct approach in such cases is to follow a multidisiplinary approach.

Keywords: ERCP, trauma, biliary tract injury

Resim-1
Picture-1

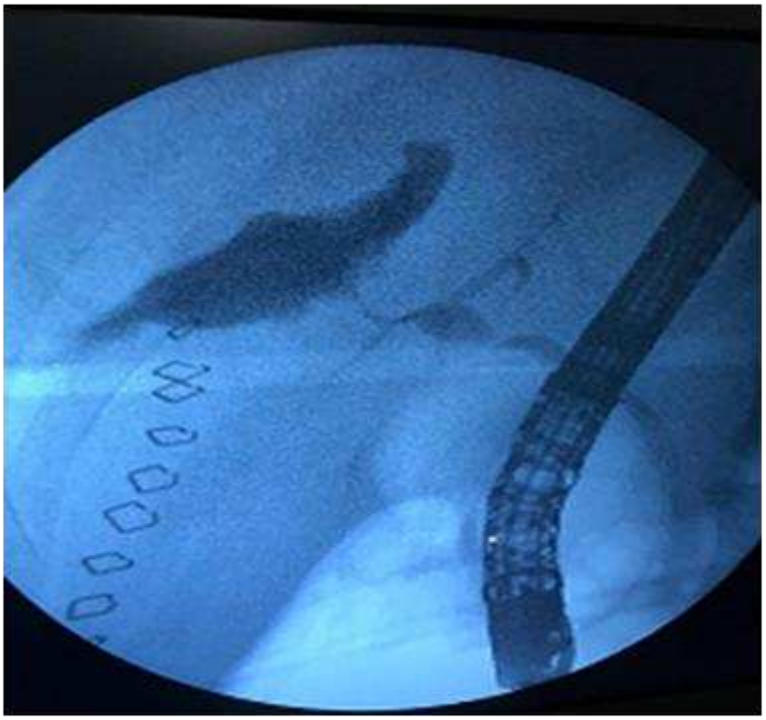

Resim-2
Picture-2

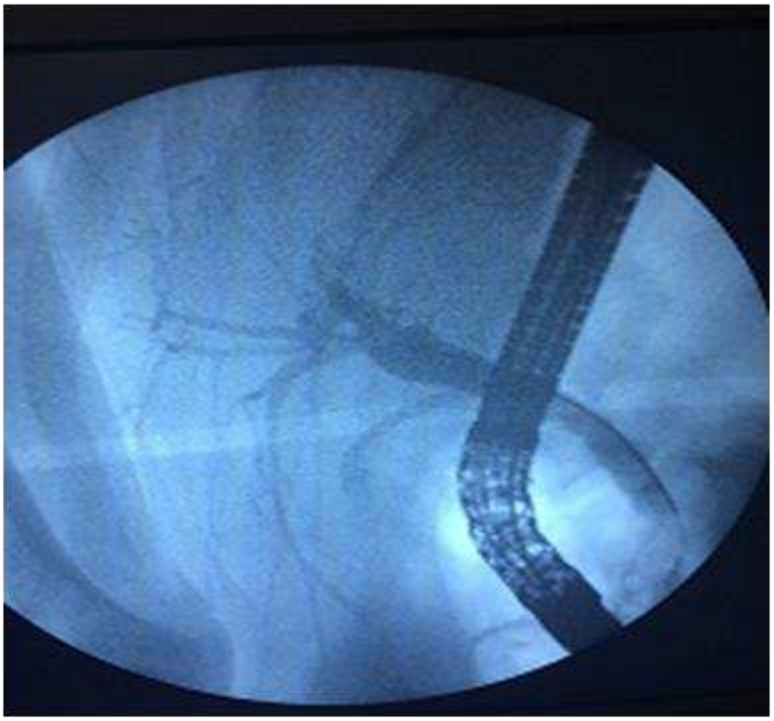

PP-100 / 39. Ulusal Gastroenteroloji Haftası

The eradication rate of Helicobacter pylori of concomitant therapy was higher than sequential therapy and triple therapy with tegoprazan

Jin Il Kim

The Catholic University of Korea

Background: The decline of Helicobacter pylori (H. pylori) eradication rates with standard triple therapy resulted in a search for novel therapies for first-line therapy of H. pylori infection. Murakami reported that eradication rate of vonoprazan, Japanese potassium competitive acid blocker (P-CAB) triple therapy was higher than PPI triple therapy. The aim of the study is to compare the efficacy of concomitant therapy with sequential therapy and triple therapy with Korean P-CAB as the first-line therapy of H. pylori eradication. Methods: Total 900 patients were divided into 3 groups, and each group was treated with a different eradication therapy. The first group was simultaneously treated with rabeprazole, amoxicillin clarithromycin, and metronidazole for 7 days (concomitant therapy group). The second group was treated with rabeprazole and amoxicillin for 5 days, followed by rabeprazole, clarithromycin, and metronidazole for 5 days (sequential group). The final group was treated with tegoprazan, potassium competitive acid blocker, instead of PPI and amoxicillin and clarithromycin (K-CAB group).

Results: The eradication rates were 92.3% (277/300) in the concomitant group, 84.4% (253/300) in the sequential group ($p<0.05$), and 79.4% (238/300) in P-CAB group ($p<0.05$). Conclusion: The eradication rates of concomitant therapy was higher than sequential therapy and triple therapy with tegoprazan, Korean K-CAB.

Anahtar Kelimeler: Helicobacter, Eradication, Concomitant treatment

The eradication rate of Helicobacter pylori of concomitant therapy was higher than sequential therapy and triple therapy with tegoprazan

Jin Il Kim

The Catholic University of Korea

Background: The decline of Helicobacter pylori (H. pylori) eradication rates with standard triple therapy resulted in a search for novel therapies for first-line therapy of H. pylori infection. Murakami reported that eradication rate of vonoprazan, Japanese potassium competitive acid blocker (P-CAB) triple therapy was higher than PPI triple therapy. The aim of the study is to compare the efficacy of concomitant therapy with sequential therapy and triple therapy with Korean P-CAB as the first-line therapy of H. pylori eradication. Methods: Total 900 patients were divided into 3 groups, and each group was treated with a different eradication therapy. The first group was simultaneously treated with rabeprazole, amoxicillin clarithromycin, and metronidazole for 7 days (concomitant therapy group). The second group was treated with rabeprazole and amoxicillin for 5 days, followed by rabeprazole, clarithromycin, and metronidazole for 5 days (sequential group). The final group was treated with tegoprazan, potassium competitive acid blocker, instead of PPI and amoxicillin and clarithromycin (K-CAB group).

Results: The eradication rates were 92.3% (277/300) in the concomitant group, 84.4% (253/300) in the sequential group ($p<0.05$), and 79.4% (238/300) in P-CAB group ($p<0.05$). Conclusion: The eradication rates of concomitant therapy was higher than sequential therapy and triple therapy with tegoprazan, Korean K-CAB.

Keywords: Helicobacter, Eradication, Concomitant treatment

Background 1
Background 1

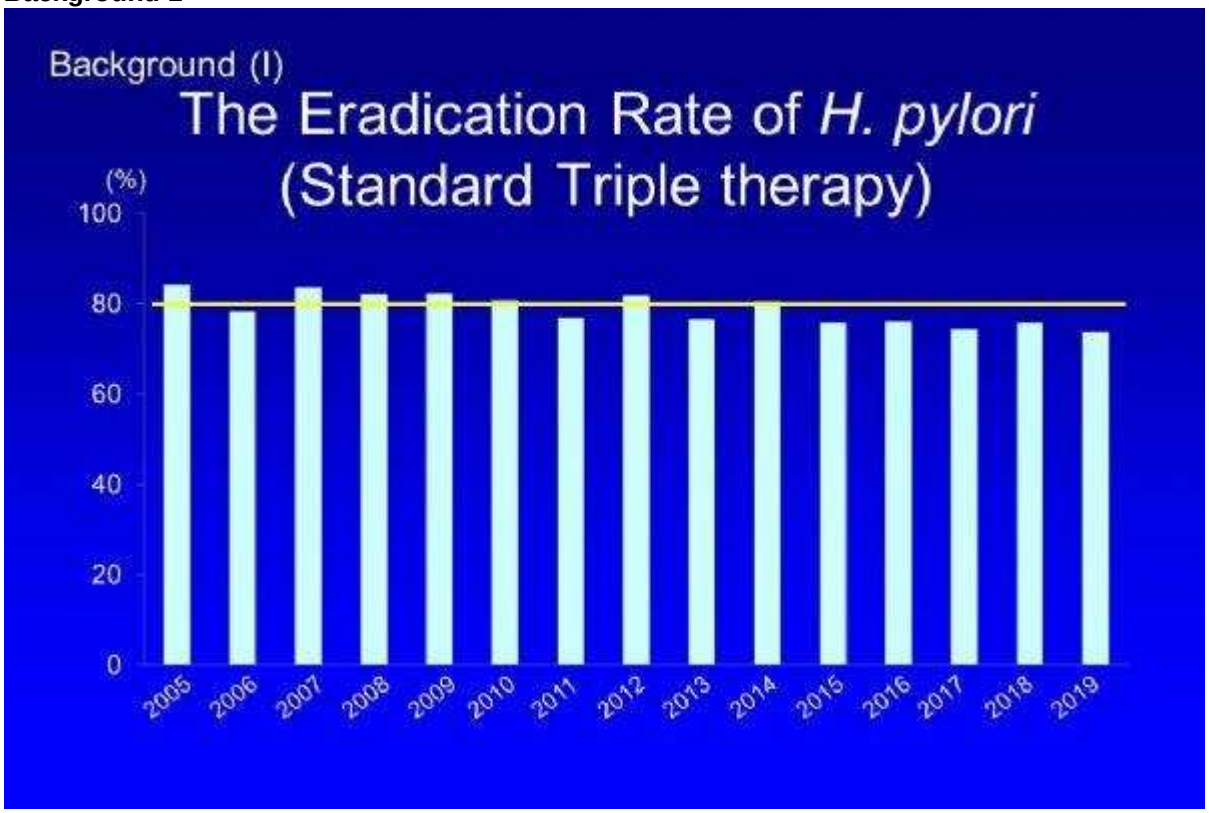

Conclusion 1
Conclusion 1

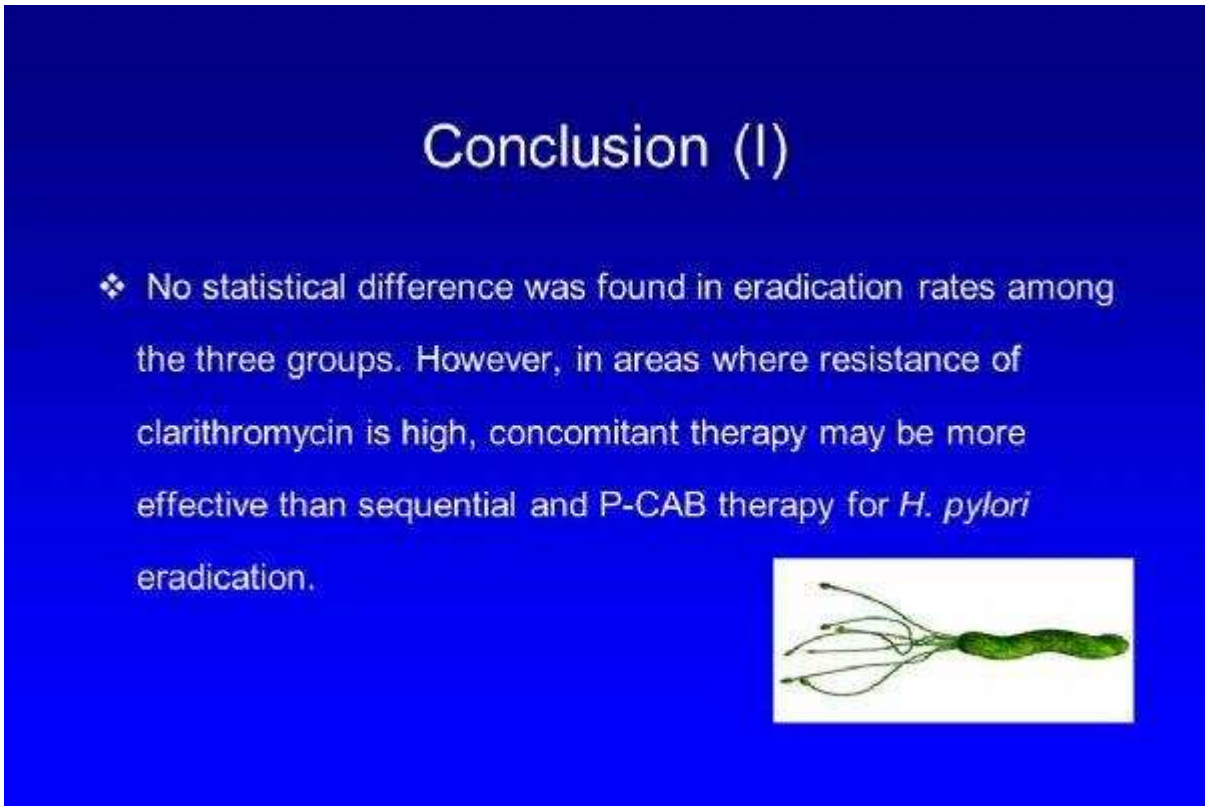

Method
Method

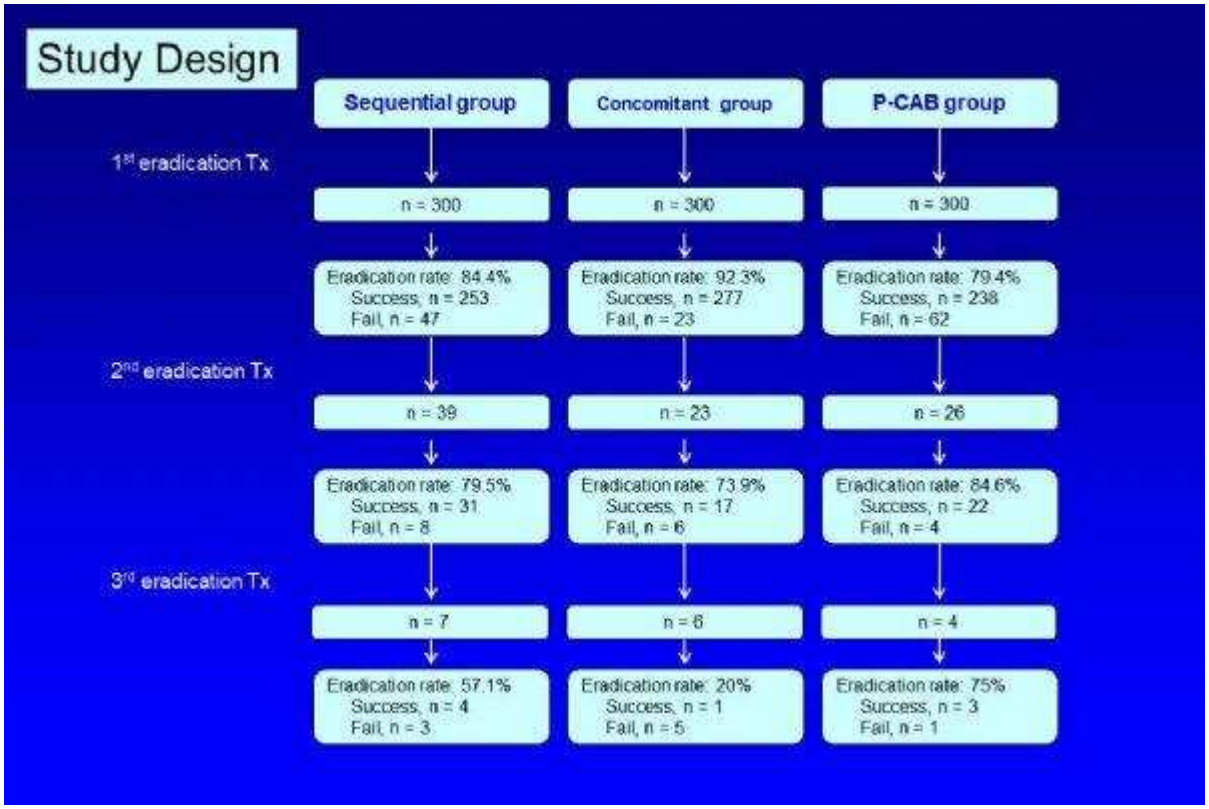

Result 1
Result 1

Results (I)

Patients Characteristics

	Sequential	Concomitant	P-CAB	*p*-value
Number	300	300	300	
Mean age±SD	58.3±12.3	55.8±12.6	55.6±13.6	0.103
Gender, male (%)	194 (64.7)	187 (62.4)	184 (61.5)	0.060
Diagnosis (%)				0.553
Gastric ulcer	152 (50.6)	138 (45.9)	143 (47.7)	
Duodenal ulcer	56 (18.8)	48 (15.9)	64 (21.2)	
Gastritis	92 (30.6)	114 (38.2)	93 (31.2)	

Background 2
Background 2

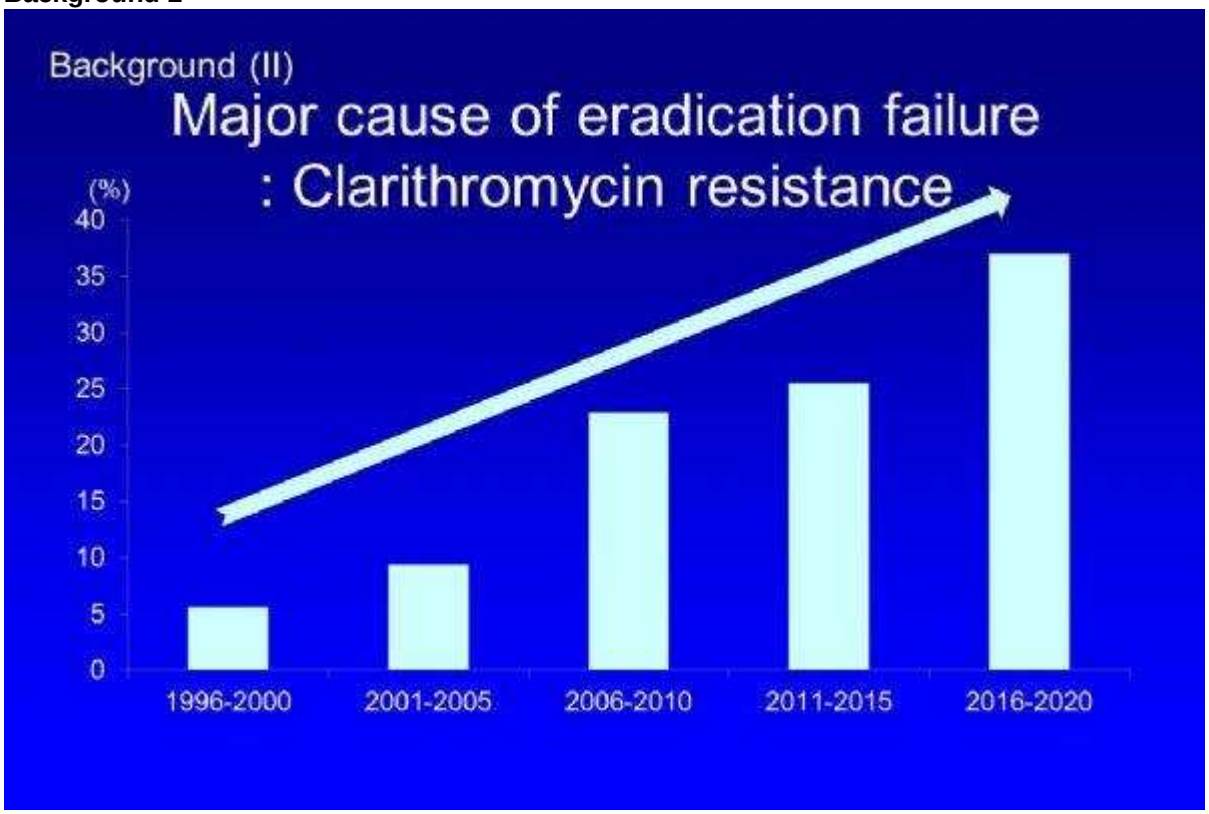

Conclusion 2
Conclusion 2

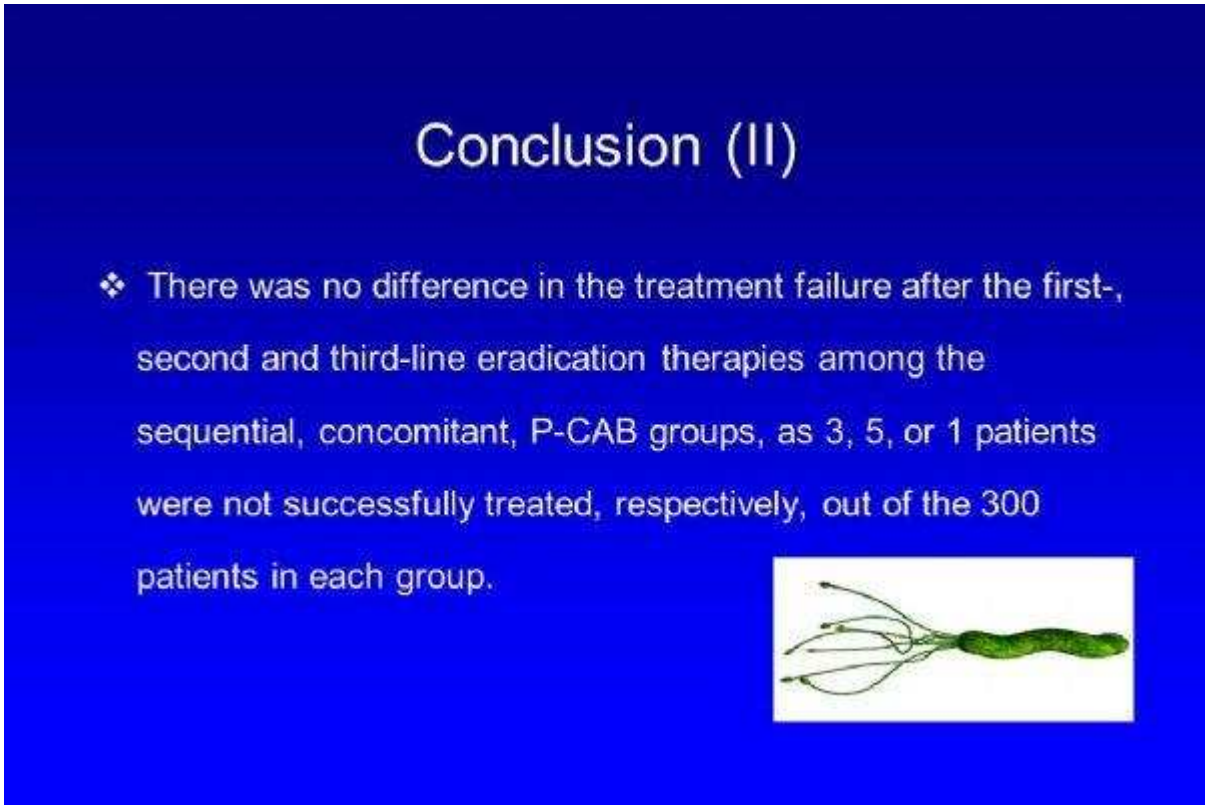

Result 2
Result 2

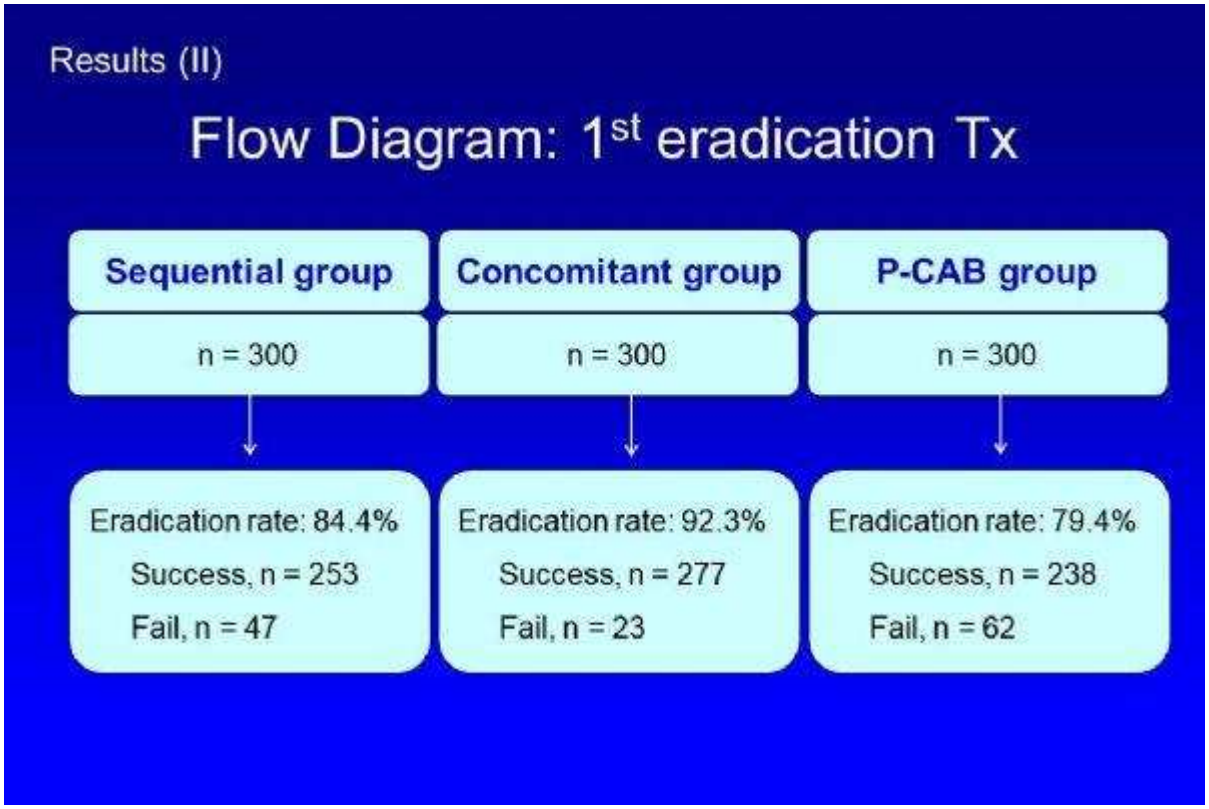

Background 3
Background 3

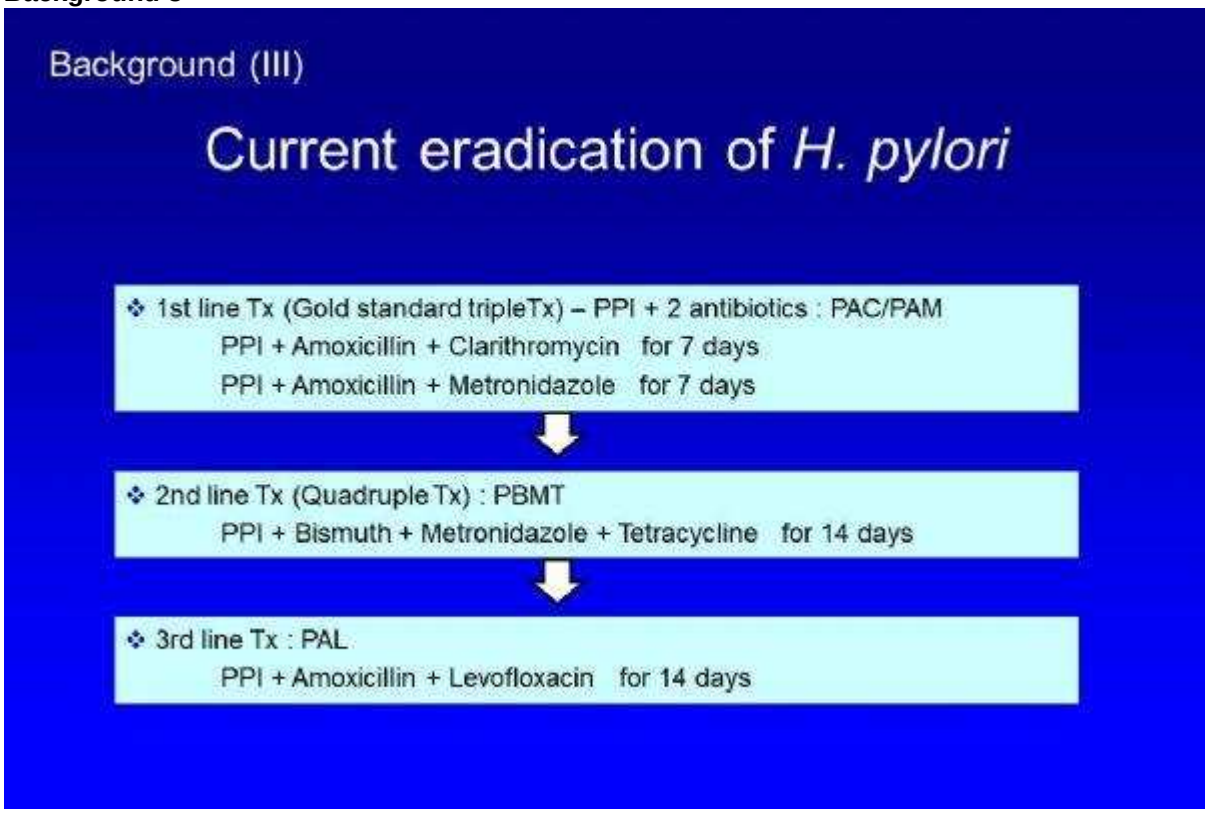

Result 3
Result 3

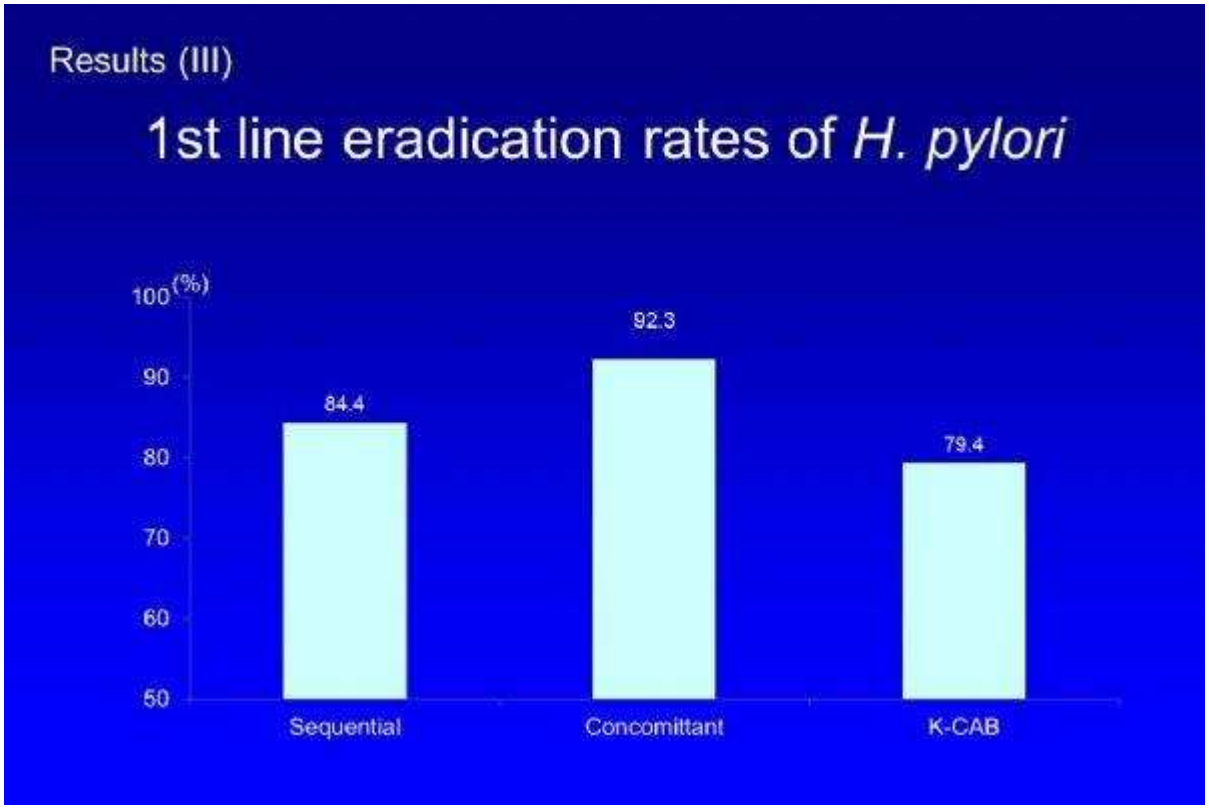

Background 4
Background 4

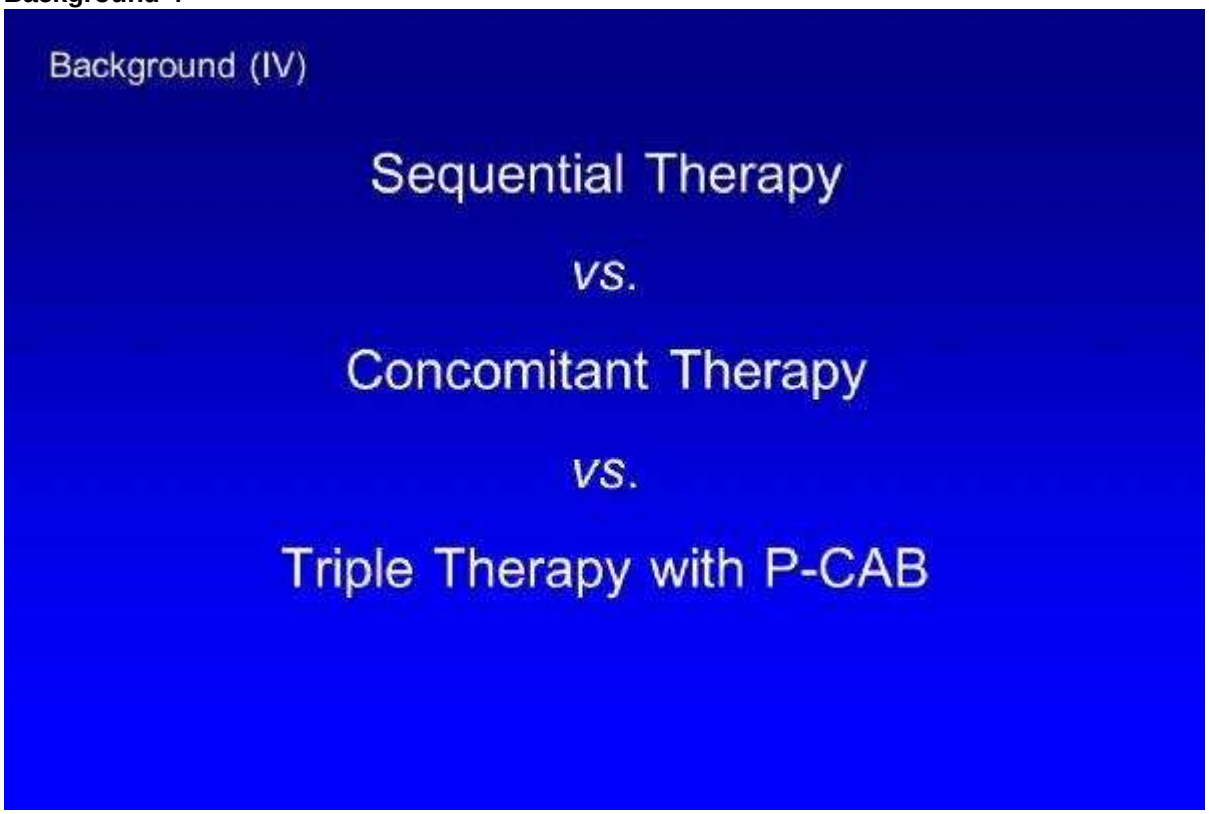

Result 4
Result 4

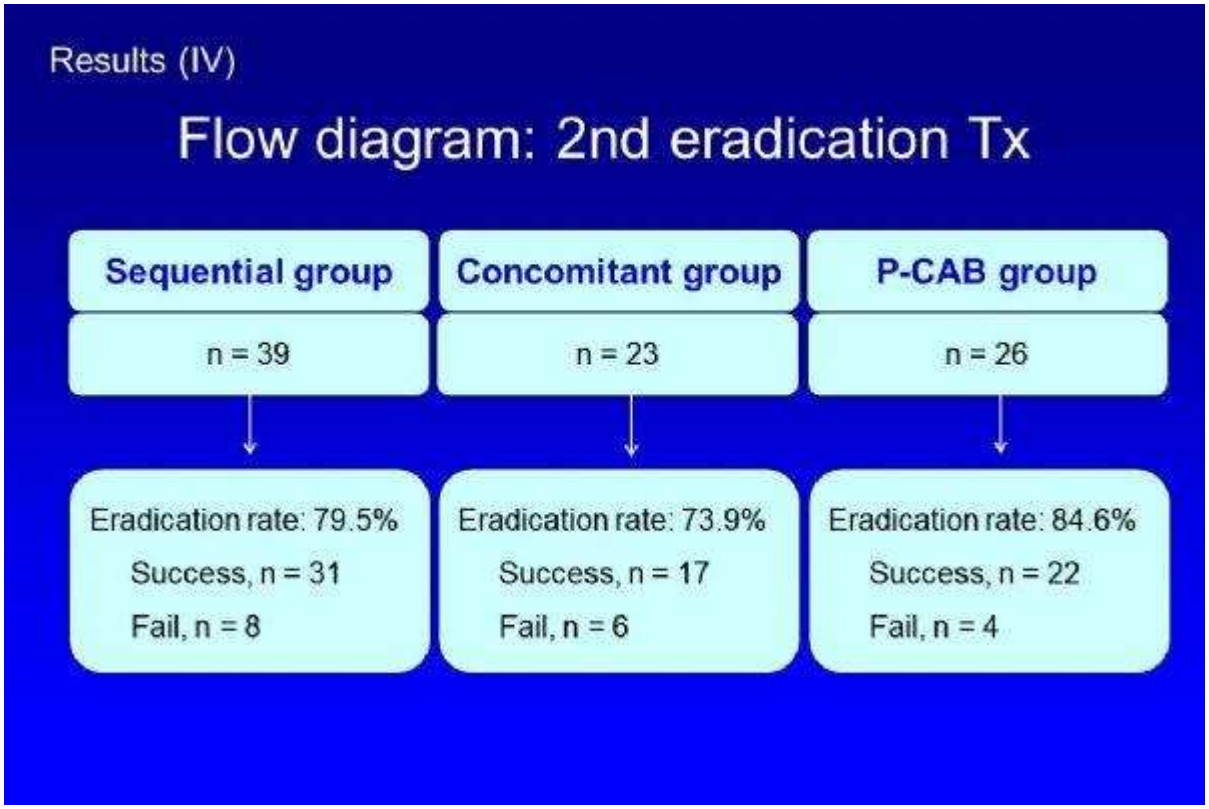

Background 5
Background 5

Result 5
Result 5

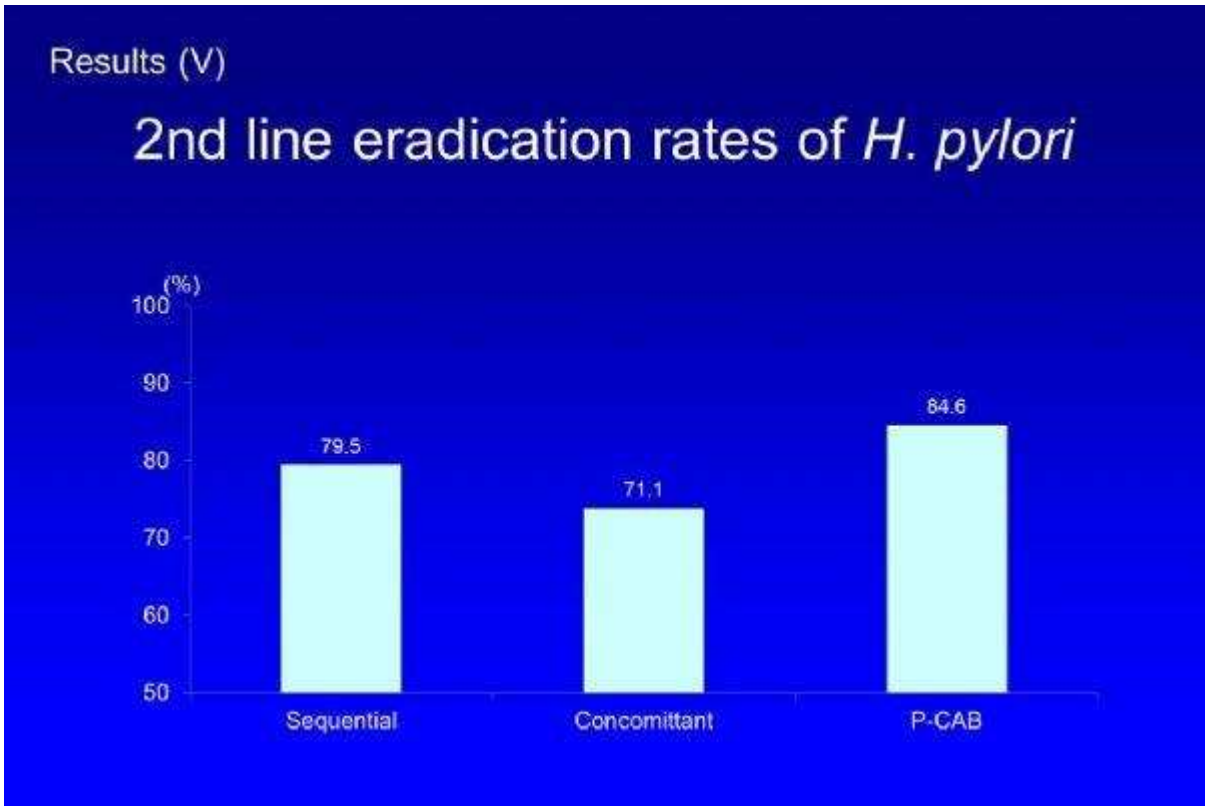

Background 6
Background 6

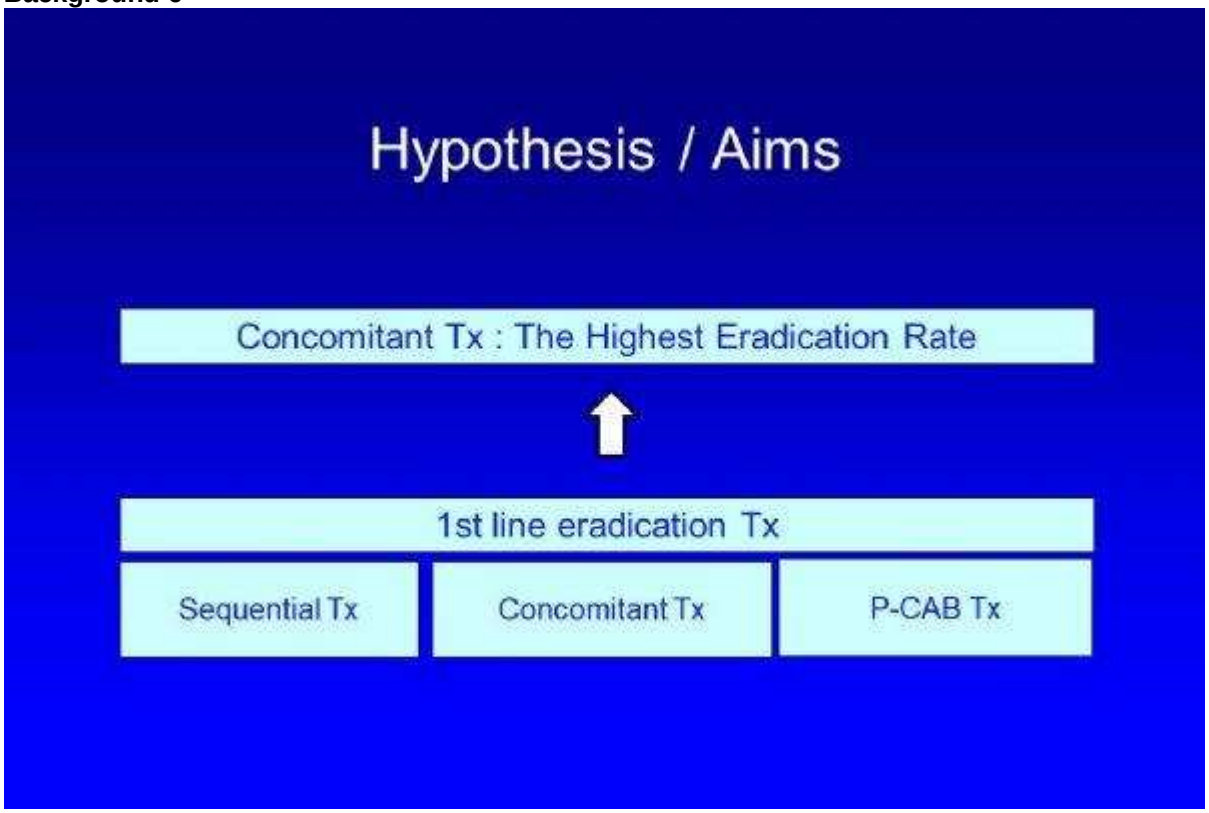

Result 6
Result 6

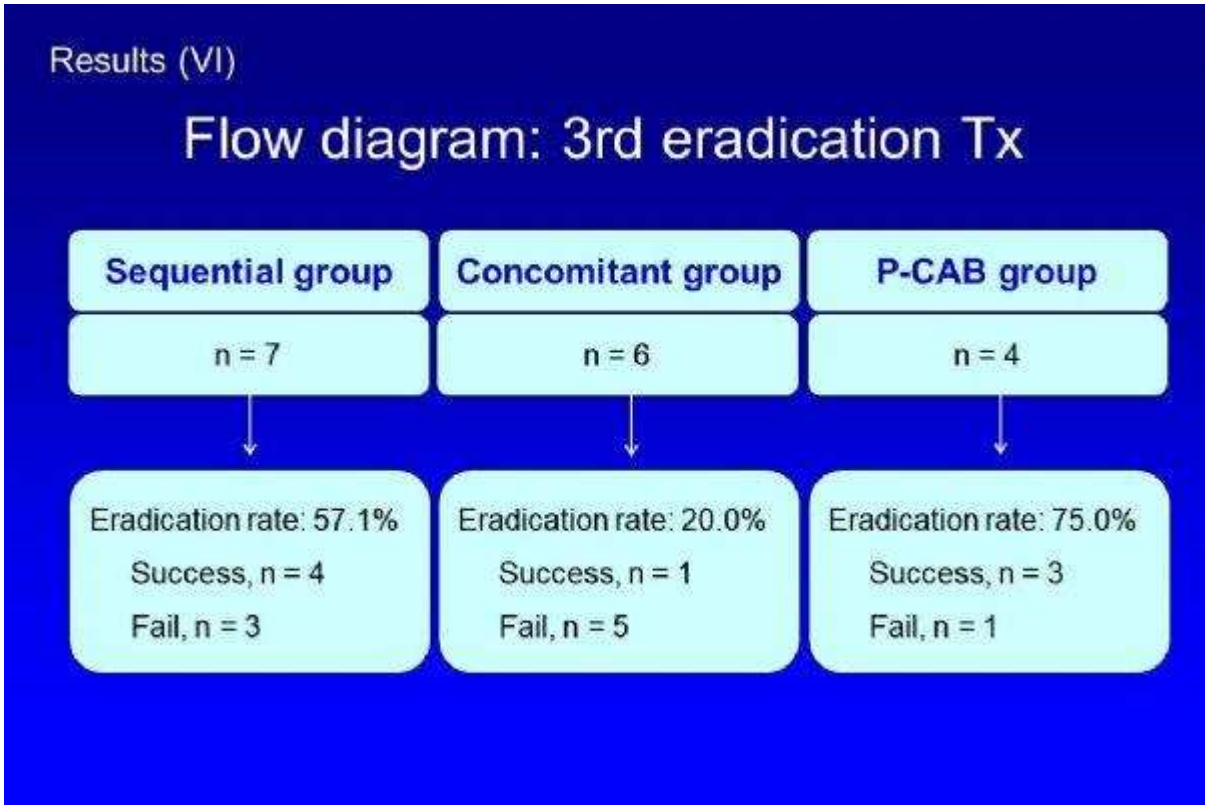

Result 7
Result 7

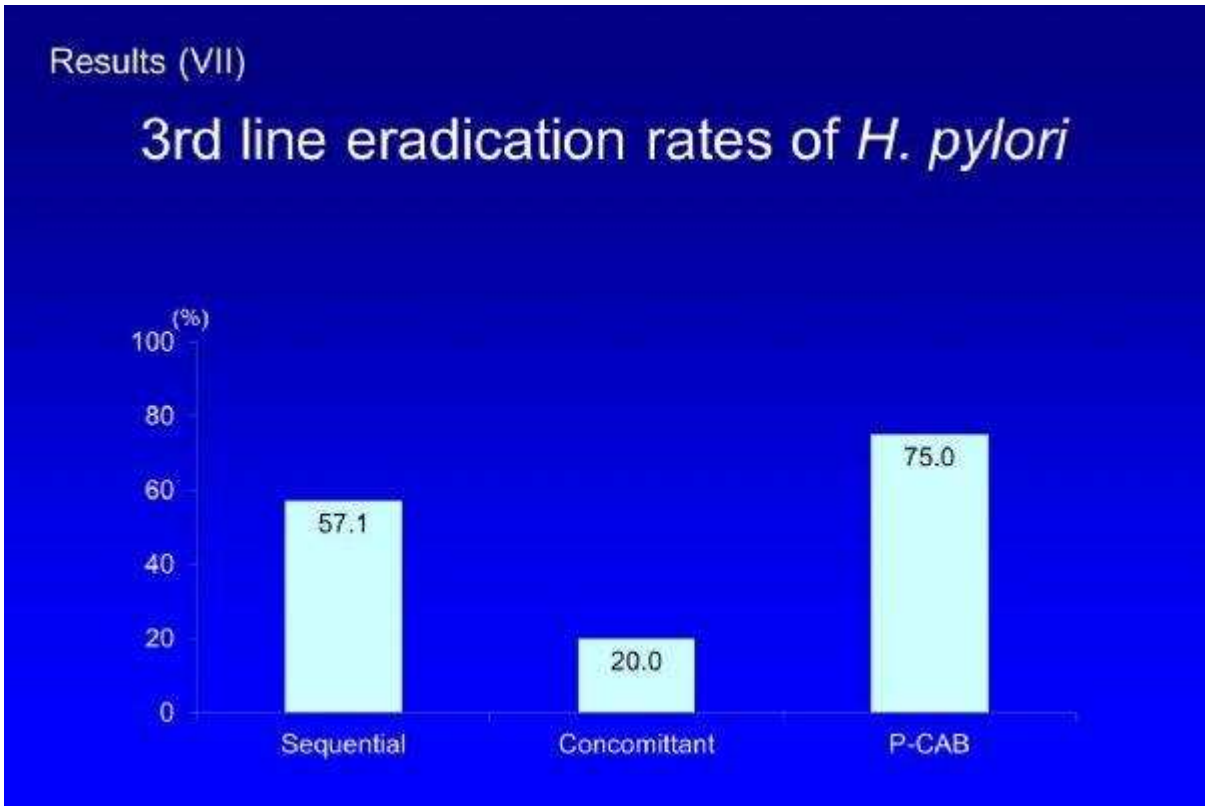

Result 8
Result 8

Results (VIII)

Factors affecting *H. pylori* eradication

	Eradicated	Non-eradicated	Odd Ratio	*p*-value
Age	56.8±12.9	57.6±11.9	0.996	0.632
Female	186	52	0.414	0.080
Gastric ulcer	370	63	1.121	0.663
Alcohol	195	47	1.145	0.591
Smoking	127	18	1.359	0.281
BMI	22.7± 2.7	22.2±2.9	1.073	0.107
T. Cholesterol	188.2±39.9	188.8±35.1	1.000	0.914
LDL-chol	107.3±32.5	109.8±31.8	0.998	0.601

Result 9
Result 9

Summary

	Sequential Tx	Concomittant Tx	P-CAB Tx
1st eradication rate	85.7%	92.3%	79.4%
2nd eradication rate	79.5%	73.9%	84.6%
3rd eradication rate	57.1%	20.0%	75.0%
Above all	97.3%	98.3%	99.7%

PP-101 / 39. Ulusal Gastroenteroloji Haftası
Nörofibromatozis Tip 1 hastasında multifokal gastrik nöroendokrin tümör

Fatih Eren, Murat Kıyıcı

Bursa Uludağ Üniversitesi Gastroenteroloji Bilim Dalı, Bursa.

Giriş:Nörofibromatozis tip 1 (NF1), nöroektodermal ve mezenkimal kökenli dokuları içeren neoplastik ve neoplastik olmayan bozukluklarla karakterize genetik bir hastalıktır. Esas olarak etkilenen bölgeler cilt, merkezi sinir sistemi ve gözdür. NF1'de gastrik gastrointestinal stromal tümörler (GİST) ve pankreatik nöroendokrin tümörler (NET) bildirilmiştir.

Olgu Sunumu:50 yaşında Nörofibromatozis Tip1 tanısı olan erkek hasta anemi nedeniyle başvurdu. Paratiroid adenomu nedeniyle operasyon öyküsü mevcuttu. Hipofiz adenomu ve hiperprolaktinemi nedeniyle kabergolin tedavisi almaktaydı. Fizik muayenesinde ciltte çok sayıda nörofibromalar mevcuttu (Resim 1). Üst Gİ endoskopisinde atrofik gastrit ve gastrik mukozada 1.5-2 cm boyutlarında multifokal polipoid lezyonlar saptandı. Biyopsiler alındı (Resim 2) ve sonucu iyi diferansiye nöroendokrin tümör (WHO 2019' a göre) ile uyumluydu. Kİ67 %5 oranında pozitif, sinaptofizin ve kromogranin pozitifti. Abdomen BT'de periampuller ve pankreatik tutulum saptanmadı. Patolojik LAP yoktu. Tüm gastrik mukozayı ilgilendiren çoklu polipleri olması nedeniyle total gastrektomi önerildi fakat operasyonu kabul etmedi.

Tartışma:Nörofibromatozis otozomal dominant kalıtılmaktadır. Gastrointestinal nöroendokrin tümörlere genellikle duodenum/periampuller bölge ve pankreasta rastlanmaktadır. Midede ise nörofibromlara ve GİST'e daha sık rastlanmakta olup gastrik NET nadir saptanmıştır ve literatürde bildirilmiş az sayıda vaka bulunmaktadır.
Gastrik NET'in 3 tipi vardır ve Tip 1 tüm gastrik NET'lerin %70-80'ini oluşturur. Sıklıkla atrofik gastrit ile ilişkilidir. Yüksek gastrin seviyelerinin nöroendokrin hücre hiperplazisini uyardığı düşünülmektedir. Nonfonksiyonel ve benign tümörler olup boyut ile ilişkili olarak %10-20 oranında metastazlara neden olabilmektedirler. Küçük tümörlerde (<1 cm) endoskopik rezeksiyon ve izlem yeterli olup büyük lezyonu (>2 cm) olan, eşlik eden adenokarsinom varlığı, kötü diferansiasyon ve kontrol edilemeyen kanamaya neden olması gibi durumlarda gastrektomi gerekebilmektedir.

Anahtar Kelimeler: nörofibromatozis, nöroendokrin tümör, gastrointestinal stromal tümör

Multifocal gastric neuroendocrine tumor in a patient with neurofibromatosis type 1

Fatih Eren, Murat Kıyıcı

Bursa Uludag University Gastroenterology Department, Bursa.

Introduction: Neurofibromatosis type 1 (NF1) is a genetic disease characterized by neoplastic and non-neoplastic lesions of neuroectodermal and mesenchymal origin; mostly effecting skin, central nervous system and eyes. Also gastrointestinal stromal tumors (GISTs) and pancreatic neuroendocrine tumors (NET) have been reported in NF1.

Case Report:A 50-year-old male NF1 patient admitted to hospital with anemia. He had parathyroid adenoma surgery and using cabergoline for pituitary adenoma and hyperprolactinemia. There were numerous neurofibromas on the skin (Picture 1). Upper GI endoscopy revealed atrophic gastritis and multifocal 1.5-2 cm polypoid lesions. Biopsies from gastric polyps (Picture 2) were identified as well-differentiated neuroendocrine tumor (according to WHO 2019). Synaptophysin and chromogranin were positive and Ki67 expression was %5. Periampullary and pancreatic involvement was not detected in abdominal CT. Total gastrectomy was recommended due to multiple polyps but he refused surgery.

Conclusion:NF is an autosomal dominantly inherited disorder. Gastrointestinal NETs are usually located in the duodenum/periampullary region and pancreas. In the stomach, neurofibromas and GISTs are common. Few cases of gastric NET in NF1 patients have been reported. There are 3 types of gastric NET and Type 1 accounts 70-80%. It is often associated with atrophic gastritis. High gastrin levels causes neuroendocrine cell hyperplasia. These are nonfunctional benign tumors but can cause metastases at a rate of 10-20% depending on tumor size. Endoscopic resection

and follow-up are sufficient for small tumors (<1 cm), but gastrectomy may be required in cases with large lesions (>2 cm), adenocarcinoma component, poor differentiation and uncontrolled GI bleeding.

Keywords: neurofibromatosis, neuroendocrine tumor, gastrointestinal stromal tumor

---

Resim 1
Picture 1

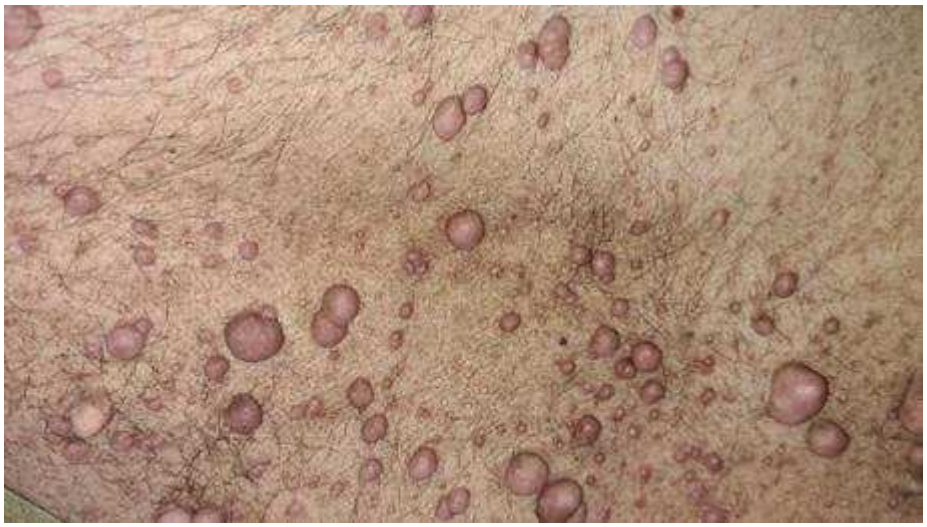

Resim 2
Picture 2

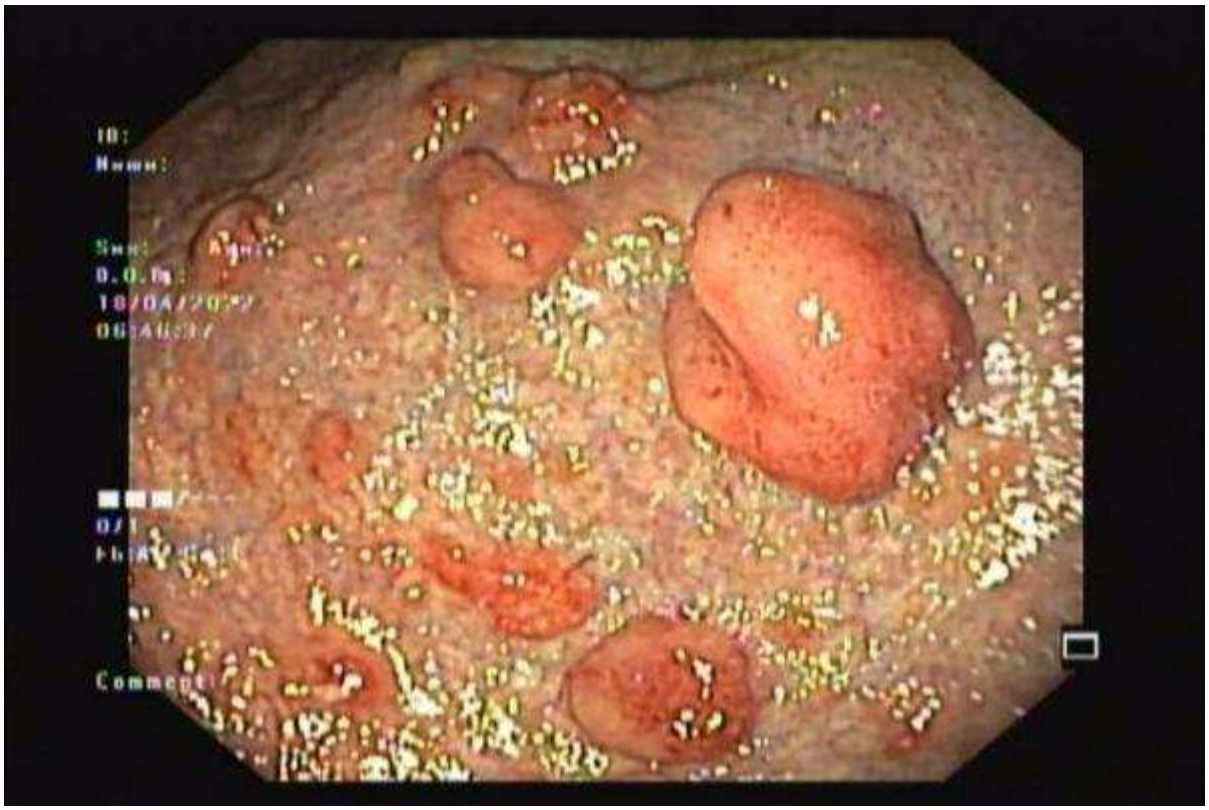

PP-102 / 39. Ulusal Gastroenteroloji Haftası
Ekstrahepatik Portal Hipertansiyonlu 3 Çocuk Hastada Parsiyel Splenik Arter Embolizasyonu

Günsel Kutluk[1], Mehmet Akif Göktaş[1], Özgür Kılıçkesmez[2], İlgin Özden[3]

[1]Sağlık Bilimleri Üniversitesi, Başakşehir Çam ve Sakura Şehir Hastanesi Çocuk Gastroenterolojisi Kliniği, İstanbul/ Türkiye
[2]Başakşehir Çam ve Sakura Şehir Hastanesi, Başakşehir Çam ve Sakura Şehir Hastanesi Girişimsel Radyoloji Bölümü, İstanbul/ Türkiye
[3]Başakşehir Çam ve Sakura Şehir Hastanesi, Başakşehir Çam ve Sakura Şehir Hastanesi, Karaciğer Nakli ve Hepatobiliyer Cerrahi Birimi, İstanbul/ Türkiye

Giriş: Portal hipertansiyon, sitopeni ve özofagial varis kanamalarıyla çocukluk yaş grubunda hayatı tehdit eden bir durumdur. Ekstrahepatik portal hipertansiyonu(EHPHT) ve tekrarlayan varis kanamaları olan üç hastamızda cerrahi işlemlere alternatif olarak güvenle uygulanan parsiyal splenik arter embolizasyon(PSAE)işlemini ele aldık.

Olgu: 1- 8 aylıkken karında şişlik şikayetleriyle başvuran hastanın yoğun bakım ünitesinde kırkbeş gün yatırıldığı ve umblikal venöz kateterizasyon hikayesi olduğu öğrenildi.Portal Doppler ultrasonografisindePDU) periportal kavernöz transformasyon ile uyumlu venöz kollateraller izlendi. EHPHT tanısı alan, tekrarlayan varis kanamaları nedeni ile ardışık band ligasyonu yapılan hastaya dört yaşında PSAE uygulandı.İşlem sonrası herhangi bir komplikasyon izlenmedi.2- Bisitopenisi ve splenomegalisi nedeniyle takip edilen on yaşındaki kız hastanın PDU'de PHT saptandı.Endoskopide hastanın band ligasyonu gerektiren özofagus varisleri mevcuttu.Hasta on dört yaşındayken PSAE gerçekleştirildi.İşlem sonrası komplikasyon gözlenmedi.3- İki yaşındayken pansitopeni ve melenasının izlenmesi üzerine yapılan PDU'de splenomegali ve splenik ven çapında artış saptandı.Endoskopisinde özofagusta band ligasyonu gerektiren varisleri izlenen, trifazik BT anjiografisinde portal kavernomu görülen hastaya altı yaşındayken PSAE işlemi gerçekleştirildi.İşlem sonrası komplikasyon gelişmedi.

Sonuç: PHT komplikasyonlarıyla çocuklarda ciddi morbidite ve mortaliteye yol açabilen bir durumdur.Tedavide ardışık endoskopik varis ligasyonları,splenektomi,portosistemik şant ve karaciğer nakli gibi işlemlere alternatif olarak uygulanan PSAE hipersplenizm bulgularını düzeltmekle kalmaz,varis kanama insidansında da azalmaya yol açar.PSAE, PHT ve varis kanaması olan hastalarda güvenli ve etkin bir profil çizmektedir.Tedavi kararının alınmasında her vaka için ayrıntılı ve disiplinler arası değerlendirme yapılmalıdır.

Anahtar Kelimeler: Çocuk, Parsiyal splenik arter embolizasyonu, Ekstrahepatik Portal hipertansiyon

Partial Splenic Artery Embolization in 3 Pediatric Patients with Extrahepatic Portal Hypertension

Günsel Kutluk[1], Mehmet Akif Göktaş[1], Özgür Kılıçkesmez[2], İlgin Özden[3]
[1]University of Health Sciences, Başakşehir Çam ve Sakura City Hospital, Department of Pediatric Gastroentertology
[2]University of Health Sciences, Başakşehir Çam ve Sakura City Hospital, Department of interventional Radiology
[3]University of Health Sciences, Başakşehir Çam ve Sakura City Hospital, Department of Liver Transplantation and Hepatobiliary Surgery

Introduction: Portal hypertension(PH)is a life-threatening condition in childhood with cytopenia and esophageal variceal bleeding.We discussed partial splenic artery embolization(PSAE),which can be safely performed as an alternative to surgical procedures in three patients with extrahepatic PH and recurrent variceal bleeding.

Cases:1-The patient who applied with abdominal distension at the age of 8 months was hospitalized in the NICU unit for forty-five days,and had a history of umbilical venous catheterization.Portal cavernous transformation were observed in portal doppler ultrasonography(PDU).PSAE procedure was applied to the patient at the age four.No complications were observed after the procedure.2-PDU of a ten-year-old girl who was followed up by the Pediatric Hematology Department(PHD)for bicytopenia and splenomegaly showed portal vein thrombosis and extrahepatic PH.She had esophageal varices

requiring band ligation.PSAE was performed at the age of 14 years without complications.3-Splenomegaly and an increase in the diameter of the splenic vein were detected in the PDU performed when melena and pancyutopenia was observed in a two years old boy.PSAE was performed when he was six years old.No complications developed after the procedure.

Conclusion: Portal hypertension is a condition that can lead to serious morbidity and mortality in children.PSAE,which is applied as an alternative to procedures such as sequential endoscopic band ligations,splenectomy,portosystemic shunt and liver transplantation,not only improves the signs of hypersplenism,but also leads to a decrease in the incidence of variceal bleeding.PSAE provides a safe and effective profile in patients with extrahepatic portal hypertension and variceal hemorrhage.In making the treatment decision,a detailed and interdisciplinary evaluation should be made for each case.

Keywords: Child, Partial splenic artery embolization, extrahepatic portal hypertansion

Splenik arter koil embolizasyonu
Splenic artery coil embolization

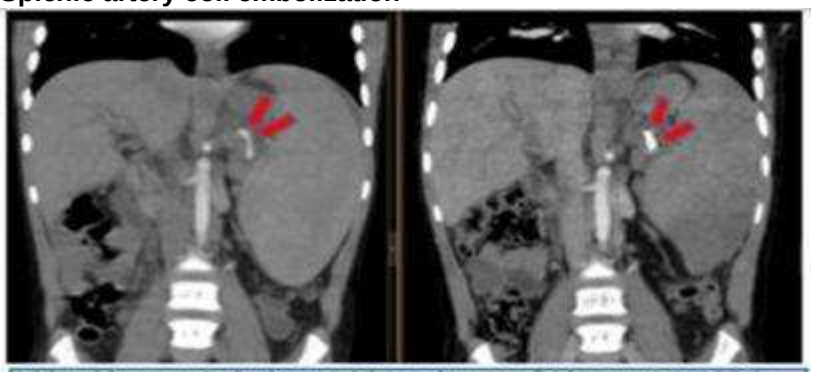

Şekil 1a: İşlem öncesi splenik arterin bilgisayarlı tomografideki görüntüsü. Şekil 1b: İşlem sonrası splenik arterdeki koil materyali

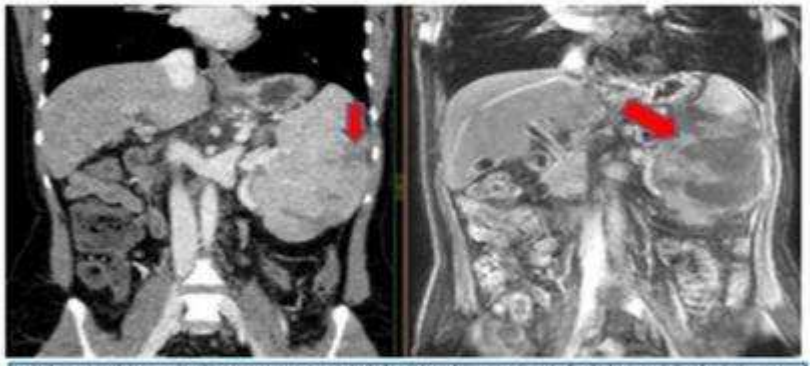

Şekil 2a: BT'de embolizasyon öncesi dalaktaki subkapsüler infarktlar. Şekil 2b: İşlem sonrası dalaktaki geniş parankimal infaktların MR görüntüsü

Şekil 3a: Koil embolizasyon öncesi vaskülarite, Şekil 3b: Embolizasyon sonrası vaskülarite

PP-103 / 39. Ulusal Gastroenteroloji Haftası
Nargile İçmek Helicobacter Pylori Enfeksiyonu Riskini Artırır mı?

Özgür Sirkeci, Altuğ Şenol, Naci Çil

Süleyman Demirel Universitesi Tıp Fakültesi,Gastroenteroloji Bilim Dalı

Amaç: Nargile içiminin Helicobacter pylori (H. pylori) enfeksiyonunun bulaşması ile ilişkili olup olmadığını değerlendirmektir.

Yöntem: Mart 2018 ile Nisan 2019 tarihleri arasında polikliniklere dispeptik şikayetlerle başvuran 18 yaş üstü 445 hasta çalışmaya alındı. Hastalar iki gruba ayrıldı; Grup 1 H. pylori pozitif hastalar ve Grup 2 negatiftir. Gruplar arasında nargile içme, sigara içme, yaş, cinsiyet ve eğitim durumu karşılaştırıldı.

Bulgular: İki yüz altmış bir kadın (%58) ve 184 erkek (%42), toplam 445 hasta H pylori enfeksiyonu için test edildi. 261 kadından 79'u (%30) ve 184 erkekten 60'ı (%32) H pylori pozitifti. 445 hastanın 62'si (%36) sigara, 445 hastanın 66'sı (%14) nargile tütünü kullanıyordu. Nargile içen bireylerin H. pylori pozitifliği ile ilişkili olduğu bulundu ($p < 0,001$); yaş, cinsiyet, eğitim düzeyi ve sigara kullanımı anlamlı bulunmazken (tümü $p > 0.05$). İkili lojistik regresyon analizinde nargile içimi H. pylori enfeksiyonunun tek bağımsız belirleyicisi olarak bulundu ($p < 0,001$, VEYA = 5,51, CI: 3,158-9,617).

Sonuç: Nargile içimi H. pylori enfeksiyonu için önemli bir risk faktörü gibi görünmektedir ve H. pylori enfeksiyonu prevalansının yüksek olmasının nedenlerinden biri olabilir.

Anahtar Kelimeler: Nargile, Helikobakter pylori, infeksiyon

Does Water pipe Smoking Increase the Risk of Helicobacter Pylori Infection?

Özgür Sirkeci, Altuğ Şenol, Naci Çil

Suleyman Demirel University Faculty of Medicine, Department of Gastroenterology, Isparta

Aim: Is to evaluate whether water pipe smoking can be associated with the transmission of Helicobacter pylori (H. pylori) infection or not.

Methods: Between March 2018 and April 2019, 445 patients aged over 18 years old who admitted to outpatient clinics with dyspeptic complaints were recruited for the study. Patients divided in to two groups; Group 1 is H. pylori positive patients and Group 2 is the negative. Water pipe smoking, smoking, age, gender and educational status were compared amongst groups.

Results: Two hundred and sixty one women (58%) and 184 men (42%), totally 445 patients tested for H pylori infection. Seventy nine of 261 (30%) women and 60 of 184 (32%) men had H pylori positive. One hundred sixty two of 445 (36%) patients were smoking cigarette and 66 of 445 (14%) patients were using water pipe tobacco. Water pipe smoking individuals were found to be associated with the H. pylori positivity ($p < 0.001$); whereas age, gender, educational level, and smoking were not found to be significant (all $p > 0.05$). In Binary logistic regression analysis water pipe tobacco smoking was found to be the only independent predictor of H. pylori infection ($p < 0.001$, OR = 5.51, CI: 3.158-9.617).

Conclusion: Water pipe smoking seems to be important risk factor for H. pylori infection, and may be one of the reasons of high prevalence of H. pylori infection.

Keywords: Water Pipe Smoking, Helicobacter pylori, Infection

PP-104 / 39. Ulusal Gastroenteroloji Haftası
Profilaktik Antiviral Tedavi Altındaki İmmunsupresif Hastada HBV Reaktivasyonu

Selcan Cesur[1], Mehmet Kürşad Keskin[1], Tufan Teker[1], Fatih Eren[1], Mehmed Said Aydın[2], Macit Gülten[1], Murat Kıyıcı[1]

[1]Uludağ Üniversitesi Tıp Fakültesi, Gastroenteroloji Bilim Dalı, Bursa
[2]Uludağ Üniversitesi Tıp Fakültesi, İç Hastalıkları Ana Bilim Dalı, Bursa

GİRİŞ: Hepatit B virüsü(HBV) enfeksiyonu öyküsü olan ve immunsüpresif tedavi alan bireyler;HBV reaktivasyonu ve hastalığının alevlenmesi açısından risk altındadırlar.İmmunsüpresif tedavi öncesinde hastalar profilaktik tedavi açısından değerlendirilmeli ve yakın takip edilmelidirler.

Olgu: Burkitt Lenfoma tanılı 55 yaşında erkek,kemoterapisi tamamlanmış ve ilaçsız takipteyken,bir haftadır olan sarılık yakınmasıyla kliniğimize başvurdu. Tetkiklerinde ALT:892 U/L, AST:2132 U/L, total bilirubin:9.83mg/dl, direkt bilirubin:6.81mg/dl, GGT:147 U/L, ALP:445 U/L, INR:1.50 saptanarak akut hepatit öntanısıyla servisimize yatırıldı. Yatışında Hbsag:Pozitif; antiHbcIGM:Pozitif; HbeAg:Pozitif; HBV-DNA:709628151 IU saptandı. Özgeçmişinde lenfoma tanısıyla Şubat 2019'da başlanan kemoterapi öncesi yapılan tetkiklerinde HbsAg:negatif, AntiHbs:negatif, HBV-DNA:negatif, AntiHbcIGG:pozitifliği, buna yönelik almış olduğu entekavir profilaksisi mevcuttu.R-CHOP ve Hyper-CVAD rejimleri verilmiş,son kemoterapisini Ağustos 2020'de almış olan hastanın kemoterapi süresince aralıklı Hbsag, Anti-hbs ve aminotransferazların kontrolü yapılmış. Ayrıca şubat 2021 ve ağustos 2021'de immunsüpresif sonrası entekavir profilaksisi almaya devam ederken COVID-19 enfeksiyonu geçirmiş; favipravir ve >=20mg/gün steroid tedavisi almış. O dönemde HbsAg:pozitif, AntihbcIgG:pozitif ve karaciğer fonksiyon testleri ortalama 2 kat yüksek saptanmış, ancak bu yükseklik COVİD-19 ile ilişkilendirilmiş. Entekavir tedavisi immunsupresif tedavinin sonlanmasının üzerinden 15 ay geçtiği için yeterli görülerek Kasım 2021'de sonlandırılmış. Temmuz 2022'deki kliniğimize yatışında HBV reaktivasyonu saptanan hastanın ileri tetkiklerinde dekompanse karaciğer sirozu saptandı; antiviral tedavi ve progresif seyir nedeniyle karaciğer nakil hazırlıklarına başlanıldı.

TARTIŞMA: Kemoterapi,hematolojik malignensi,erkek cinsiyet,steroid tedavisi, diğer virüslerle superenfeksiyon, altta yatan diğer karaciğer hastalıkları gibi çoklu risk faktörü olan vakalarda, antiviral tedavi altında olsa dahi reaktivasyon riski mevcuttur. Bu nedenle hastalarda takibin sık aralıklarla yapılmasının;takiplere karaciğer enzimlerinin yanında,reaktivasyonun erken göstergesi olabilecek HBV-DNA takibinin de eklenmesinin,yeterli profilaktik tedavi sonrası ilaç kesilirken hastanın tekrar dikkatlice incelenmesinin morbidite ve mortaliteyi azaltacağını düşünmekteyiz.

Anahtar Kelimeler: Antiviral profilaksi, HBV reaktivasyonu, İmmunsüpresif hasta

HBV Reactivation In Immunosuppressive Patient Under Prophylactic Antiviral Therapy

Selcan Cesur[1], Mehmet Kürşad Keskin[1], Tufan Teker[1], Fatih Eren[1], Mehmed Said Aydın[2], Macit Gülten[1], Murat Kıyıcı[1]

[1]Department of Gastroenterology, Uludag University, Bursa, Turkey
[2]Department of Internal Medicine, Uludag University, Bursa, Turkey

A 55-year-old man with diagnosis of Burkitt's Lymphoma,who had completed chemotherapy and was under drug-free follow-up,was admitted to our clinic with the complaint of jaundice for one week.In his blood test analysis,ALT:892 U/L, AST:2132 U/L,total bilirubin:9.83mg/dl Hbsag: Positive; antiHbcIGM:Positive; HbeAG:Positive; HBV-DNA:709628151 IU were detected.In his medical history the blood tests performed before chemotherapy,which started in February 2019,HbsAg:Negative, AntiHbs:Negative, HBV-DNA:Negative, AntiHbcIGG were positive.Therefore,the patient treated with entecavir for prophylaxis.R-CHOP/Hyper-CVAD regimens were given to the patient,who received his last chemotherapy in August 2020,intermittent Hbsag,aminotransferases were performed during chemotherapy.He also had COVID-19 infection in february and august 2021,while he continued to treated with entecavir prophylaxis.At that time his HbsAg:positive, AntihbcIgG:positive and liver function tests were found to be 2 times higher,but this elevation was associated with COVID-19.Entecavir treatment was concluded in November 2021,15 months after the end of the immunosuppressive treatment.Decompensated liver cirrhosis was detected in the comprehensive examinations of the

patient,who had HBV reactivation when he was admitted to our clinic in July 2022;Liver transplantation preparations were started due to the progressive course despite antiviral treatment. In cases with multiple risk factors such as chemotherapy,hematological malignancy,male gender,steroid therapy,superinfection with other viruses and other underlying liver diseases,the risk of reactivation is high even under antiviral therapy.For this reason,we think that frequent follow-up of patients,adding HBV-DNA monitoring, which can be an early indicator of reactivation,as well as liver enzymes to the follow-ups and careful examination of the patient while the drug is discontinued after adequate prophylactic treatment may help to reduce morbidity and mortality.

Keywords: Antiviral prophylaxis, Hbv reactivation, Immunosuppressive patient

PP-105 / 39. Ulusal Gastroenteroloji Haftası
Kuzey Kıbrıs'ta inflamatuar bağırsak hastalıkları

Bilge Baş

Yakın Doğu Üniversitesi Tıp Fakültesi Gastroenteroloji Bilim Dalı, Kıbrıs

GİRİŞ: İnflamatuar bağırsak hastalığı (İBH) gastrointestinal sistemin, etiyolojisi bilinmeyen kronik, tekrarlayan inflamatuar bir hastalıklığıdır. Çalışmamızda son 22 yılda İBH ön tanısıyla kolonoskopi yapılan ve tanı alan hastalarımızı tartışmayı amaçladık.

Metod: Bu çalışmaya 2000-2022 yılları arasında kolonoskopi ile tanı alan 18 yaş üstünde 1286 hasta dahil edildi. Hastaların demografik özellikleri, laboratuvar tetkikleri ve klinik özellikleri hasta dosyalarından kaydedildi. Tanımlayıcı istatistik yapıldı.

TARTIŞMA: Kuzey Kıbrıs'ta 22 yılda İBH tanısı alan 1286 hastanın ortalama yaşı olarak 32,63 ± 13,1. Hastaların % 58'i kadındı. Hastaların %57 si aslen Kıbrıs vatandaşı idi. %32' si Türkiye' den gelenler ve %11'i başka ülke vatandaşları idi. Histopatolojik ve klinik olarak hastaların %65.8'i Ülseratif Kolit, %23 Crohn ve %11,2 indeterminate tip olarak tanımlandı. Hastaların %38'i sadece 5-ASA ile kontrol altında idi. %13,8 hasta remisyona girmediği için biyolojik ajan alıyordu.

Sonuç: İnflamatuar bağırsak hastalıkları Avrupa ve Türkiye'de %0,05-0,1 oranında görülür. Kuzey Kıbrıs için bilinen bir değerlendirme yapılmamıştır. Bu çalışma ile demografik bir değerlendirme yapmaya çalışıldı.

Anahtar Kelimeler: Crohn hastalığı, inflamatuar bağırsak hastalığı, ülseratif kolit

Inflammatory bowel diseases in Northern Cyprus

Bilge Baş

Near East University Gastroenteroloji Department, cyprus

Introduction: Inflammatory bowel disease (IBD) is a chronic, recurrent inflammatory disease of the gastrointestinal tract of unknown etiology. In our study, we aimed to discuss our patients who underwent colonoscopy and were diagnosed with IBD in the last 22 years.

Methods: A total of 1286 patients over the age of 18 who were diagnosed by colonoscopy between 2000 and 2022 were included in this study. Demographic characteristics, laboratory tests and clinical characteristics of the patients were recorded from the patient files. Descriptive statistics were made.

Discussion: The mean age of 1286 patients diagnosed with IBD in Northern Cyprus in 22 years is 32.63 ± 13.1. 58% of the patients were women. 57% of the patients were originally Cypriot citizens. 32% were from Turkey and 11% were citizens of other countries. Histopathologically and clinically, 65.8% of the patients were defined as Ulcerative Colitis, 23% as Crohn's and 11.2% as indeterminate type. 38% of the patients were under control with only 5-ASA. 13.8% of patients were taking biologic agents because they did not go into remission.

Conclusion: Inflammatory bowel diseases are seen at a rate of 0.05-0.1% in Europe and Turkey. No known assessment has been made for Northern Cyprus. With this study, it was tried to make a demographic evaluation.

Keywords: Crohn's disease, inflammatory bowel disease, ulcerative colitis

PP-106 / 39. Ulusal Gastroenteroloji Haftası

Otoimmün gastrit zemininde gelişen Tip I gastrik karsinoid ve adenokanserli hastalar arasındaki farklıklar ve benzerlikler

Alperen Aslan[1], Ramazan Erdem Er[1], Çağdaş Kalkan[2], İrfan Soykan[1]

[1]Ankara üniversitesi tıp fakültesi, gastroenteroloji bilim dalı
[2]Ankra Bilkent Şehir Hastanesi, Gastroenteroloji

Giriş-Amaç: Otoimmün gastrit (OİG), pariyetal hücre ve intrinsik faktöre karşı otoantikor oluşumu sonucu gelişen, pariyetal hücrelerde kayıp ile karakterize, organ spesifik otoimmün bir hastalıktır. OİG, klinik olarak sessiz seyreden bir hastalık olup, hastalığa has özel bir semptom yoktur. OİG'li hastalarda nöroendokrin tümör ve adenokanser gelişme riski artmıştır. Bu çalışmanın amacı OİG zemininde gelişen Tip I karsinoid ve adenokanser hastaları arasındaki benzerlikleri ve farklılıkları belirlemektir.

Metod: 2008-2022 yılları arasında takip edilen 360 hasta, Tip I karsinoid (n=22) ve adenokanser (n=6) yönünden geriye dönük olarak analiz edilmiştir. Hastalar yaş, cins, OİG tanısından karsinoid/adenokanser tanısına kadar geçen süre gibi demografik verilerin yanısıra, başvuru semptomları, vitamin B12/gastrin düzeyleri, geçirilmiş Helicobacter pylori infeksiyonu ve parietal hücre antikoru varlığı yönünden karşılaştırılmıştır.

Bulgular: 360 hastanın 22'sinde karsinoid tümör, 6'sında ise adenokanser tespit edilmiştir. Yaş (50.7 ±12.4 vs. 54.6±9.5 yıl, p=0.43) ve cins (10 kadın vs. 4 kadın, p=0.63) her iki grupta benzerdir. OİG tanısından karsinoid/adenokanser tanısına kadar geçen süre adenokanserli hastalarda daha uzundur (10.9 ±21.5 vs 39.8 ±47.8 ay, p=0.05). Karsinoid tümörlü hastaların 16'sı, adenokanserli hastaların ise 1 tanesi dispeptik yakınmalar nedeniyle başvurmuştur (p=0.022). Serum vitamin B12 düzeyi karsinoidli hastalarda daha düşük olarak bulunmuştur (165 ±54.6 vs 321 ±161 pg/mL, p=0.012).

Sonuç: Gastrik karsinoid Tip I'li hastaların çoğu dispeptik yakınmalar ile başvururken, adenokanserli hastaların çoğu demir eksikliği nedeniyle başvurmaktadır. Vitamin B12 düzeyi karsinoidli hastalarda daha düşüktür. Gastrik atrofinin şiddeti, enterokromaffin hücre hiperplazisinin derecesi, gastrin düzeyi, parietal hücre antikoru varlığı ve geçirilmiş Helicobakter pylori infeksiyonu sıklığı her iki grupta benzerdir.

Anahtar Kelimeler: adenokanser, karsinoid tümör, otoimmün gastrit

Similarities and differences between patients with autoimmune gastritis associated type I gastric carcinoid tumor and adenocarcinoma

Alperen Aslan[1], Ramazan Erdem Er[1], Çağdaş Kalkan[2], İrfan Soykan[1]

[1]Ankara University Medical School, Gastroenterology
[2]Ankara Bilkent City Hospital, Gastroenterology

Introduction: Autoimmune gastritis (AIG) is an organ-specific inflammatory autoimmune disease characterized by loss of gastric parietal cells and formation of autoantibodies against parietal cells and intrinsic factor. AIG patients have an increased risk of developing gastric cancer and neuroendocrine tumors. The aim of this study is to investigate the similarities and differences between patients with autoimmune gastritis associated type I gastric carcinoid tumor and adenocarcinoma.

Methods: We carried out a retrospective analysis of 360 patients diagnosed as having AIG during the past 14 years. Out of 360 patients, 22 had carcinoid tumor and 6 had adenocarcinoma. Demographic and laboratory data of each patient including disease duration were noted.

Results: The mean age of the patients with carcinoid tumor was 50.7 ±12.4 and 54.6±9.5 years in patients with adenocarcinoma (p=0.43) and 16 women vs 4 women, p=0.63. The mean time span beginning from the diagnosis of AIG was longer in patients with adenocarcinoma compared to carcinoid tumor (39.8 ±47.8 vs 10.9 ±21.5 months, p=0.05). The reason for investigation in 16 patients with carcinoid tumor was dyspeptic symptoms while iron deficiency in 5 patients with adenocarcinomatoms (p=0.022). Serum vitamin B12 level was lower in patients with cardinoid tumor (165 ±54.6 vs 321 ±161 pg/mL, p=0.012).

Conclusion: The reason for investigation in carcinoid patients was dyspeptic symptoms however patients with adeonocarcinoma were presented with iron deficiency. Serum vitamin B12 level was lower in patients with cardinoid tumor. Severity of gastric atrophy, past Helicobacter pylori infection, and APCA positivity were similar in both groups.

Keywords: adenocarcinoma, carcinoid tumor, autoimmune gastritis

PP-107 / 39. Ulusal Gastroenteroloji Haftası
Kolanjit kliniği ile prezente olan IPMN olgusu

Muhammet Mustafa Süveran

Hatay Eğitim ve Araştırma Hastanesi

Bilinen tip 2 diyabet ve hipertansiyon tanıları bulunan 48 yaşında erkek hasta acil servise karın ağrısı ve ateş yüksekliği şikayeti ile başvurdu. Yapılan tetkiklerde direkt bilirubin yüksekliği, intra ve ekstrahepatik safra yolu dilatasyonu izlenen hasta, kolanjit tanısıyla interne edildi. Yapılan MRCP'de koledokta dolum defektleri olduğu izlendi ve ERCP kararı alındı. ERCP esnasında koledoktan iki adet taş ile birlikte 5 mm çapında doku parçası ekstrakte edildi ve bu parçanın patolojik inceleme sonucu intraduktal tubulopapiller neoplazi olarak sonuçlandı. Bunun üzerine çekilen dinamik MR'de karaciğer hilusunda ekstrahepatik safra yollarını doldurmuş vaziyette kitle izlendi. Hastaya kolanjioskopi yapıldı ve hepatik bifurkasyonun 1 cm proksimalinden başlayan çok sayıda polipoid lezyon izlendi. Bu aşamadan sonra hastaya parsiyel pankreatikoduodenektomi operasyonu uygulandı. Patolojisi minimal invaziv karsinom odağı içeren yaygın yüksek dereceli displazili intraduktal tubulopapiller neoplazm olarak sonuçlandı. Kapsül, lenfovasküler ve perinöral invazyon saptanmayan hasta T1N0M0 olarak kabul edildi. Mevcut tabloda kemoradyoterapi endikasyonu düşünülmeyen hasta medikal takibe alındı.

Anahtar Kelimeler: ateş, hiperbilirubinemi, IPMN

IPMN case that presented by cholangitis symptoms

Muhammet Mustafa Süveran

Hatay Training and Research Hospital

Fourty eight year old male patient who had been diagnosed as type 2 diabetes and hypertesion applied to the emergency department by abdominal pain and fever. Laboratory and radiologic tests showed increased direct bilirubin, intra and extrahepatic bile duct dilatation so the patient was diagnosed as cholangitis. Owing to MRCP showed filling defects in common bile duct ERCP was planned. In the course of ERCP two bile duct stones and a 5 mm-diameter tissue fragment were extracted. The pathologic result of the tissue was intraductal tubulopapillary neoplasm. Thereupon, contrast enhanced MRI was performed and showed hilar mass that filled the extrahepatic bile ducts. Before surgery cholangioscopy was performed and showed polypoid lesions that originate from the 1 cm proximal side of hepatic bifurcation. Afterwards, a partial pancreaticoduodenectomy was performed and the pathologic result of the specimen was intraductal tubulopapillary neoplasm with common high grade displasia and minimally invasive carcinoma foci. Because capsule, lenfovascular and perineural invasion was absent, the case was accepted as T1N0M0. Due to that clinical situation chemoradiotherapy was not planned and medical follow-up decided.

Keywords: fever, hyperbilirubinemia, IPMN

Vakanın ERCP görüntüsü
ERCP image of the case

Koledok dilatasyonu ve dolum defektleri
Dilated common bile duct and filling defects

Vakanın histolojik görünümü
Histologic findings of the case

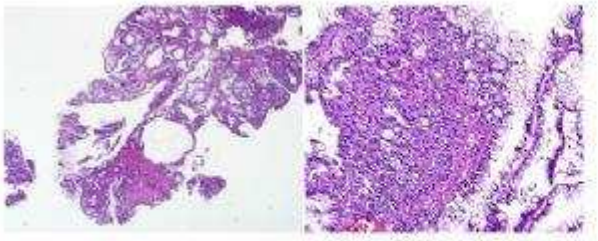

Yaygın yüksek dereceli displazi içeren tubulopapiller yapıda gelişmiş neoplazi ve invaziv karsinom açısından kuşkulu hiperkromatik nükleuslu, birbirleriyle birleşme eğilimi gösteren glandlar
Tubulopapillary neoplasia that harbours extensive high grade displasia and glands that have hyperchromatic nucleus, propensity to converge and suspicious about invasive carcinoma.

Vakanın kolanjioskopi görüntüleri

cholangioscopic images of the case

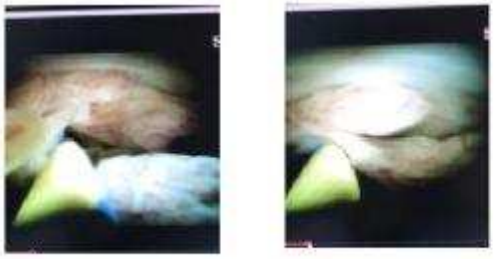

Hepatik bifurkasyonda polipoid yapılar
Polypoid lesions at hepatic bifurcation

PP-108 / 39. Ulusal Gastroenteroloji Haftası

Canlı Donörden Karaciğer Nakli Sonrası Komple Biliyer Anastomoz Tedavisinde Manyetik Kompresyon Anastomoz

Hatice Özdemir Aslan[1], Mihriban Şen[1], Mesut Akarsu[2]

[1]Dokuz Eylül Üniversitesi Hastanesi Endoskopi Ünitesi, İzmir, Türkiye
[2]Dokuz Eylül Üniversitesi Gastroenteroloji Bilim Dalı, İzmir, Türkiye

Giriş: Canlı donör karaciğer nakli başta olmak üzere biliyer operasyonlardan sonra safra kanalı darlıkları yaygındır. Magnetik kompresyon anastomozu bu darlıkların tedavisinde kullanılmış minimal invaziv ve oldukça etkili bir prosedürdür. Burada, karaciğer transplantasyonundan sonra komplet biliyer anastomoz obstrüksiyonu olan bir hastada mıknatıslarla oluşturulan manyetik kompresyon anastomozunu sunuyoruz.

Olgu: 57 yaş, kadın hasta, 1 yıl önce primer biliyer siroz nedeniyle canlı donörden karaciğer nakli sonrası gelişen komplet anastomoz obstrüksiyonu gelişen hasta sarılık nedeniyle başvurdu. Hastaya manyetik kompresyon anastomozu planlandı. Perkütan transhepatik biliyer drenaj (PTBD) yoluyla bir mıknatıs PTBD yolundan 7F kılıf içinden perkütan olarak itildi ve diğer mıknatıs 7F itici kullanılarak endoskopik retrograd kolanjiyopankreatografi (ERCP) eşliğinde skoptan darlığın distal bölgesine kadar ilerletildi. Mıknatıslar yaklaştırıldığında ve birbirine uygun şekilde hizalandığında prosedür sonlandırıldı. 2 hafta sonra yapılan ERCP rekanalizasyonun başarılı olduğunu gösterdi. Bu alana 6 mm'lik biliyer dilatasyon balonu ile dilatasyon uygulandı. Sonrasında ekstraksiyon balonu ile mıknatıslar çıkarıldı. Darlık alanına 10F 12 cm amsterdam tipi ve 7F 10 cm double pigtail plastik biliyer stent yerleştirilerek işlem sonlandırıldı.

Tartışma: Endoskopik ve perkütan yöntemler benign biliyer darlıkların tedavisinde yüksek başarı oranlarına sahiptir. Bununla birlikte, bir kılavuz telin şiddetli darlık veya tam obstrüksiyon görülen alanlardan geçirilemediği durumlarda bu konvansiyonel yöntemlerin uygulanması zordur. Manyetik kompresyon anastomozu, tekrarlayan operasyonların mortalite ve morbidite risklerini önlemek için alternatif bir tedavi yöntemi olarak ortaya çıkmıştır. Ayrıca, benign biliyer darlıklar için uygulanabilirliği ve güvenliği klinik çalışmalarda gösterilmiştir. Bizim vakamızda da gösterildiği gibi küçük mıknatıs (çap:2 mm) kullanılan manyetik kompresyon anastomozu tekniği, safra kanal darlığı olan karaciğer nakli hastalarında etkili ve güvenli bir yöntemdir.

Anahtar Kelimeler: canlı donör, karaciğer nakli, anastomoz darlığı, manyetik kompresyon anastomozu

Magnetic Compression Anastomosis in the Treatment of Complete Biliary Anastomosis After Liver Transplant from a Living Donor

Hatice Özdemir Aslan[1], Mihriban Şen[1], Mesut Akarsu[2]

[1]Dokuz Eylul University Hospital Endoscopy Unit, Izmir, Turkey
[2]Dokuz Eylul University Department of Gastroenterology, Izmir, Turkey

Introduction: Bile duct stenosis is a common complication after biliary operations, especially living donor liver transplantation. Magnetic compression anastomosis is a minimally invasive and highly effective procedure to treat these strictures. Here, we present a magnetic compression anastomosis created with magnets in a patient with complete biliary anastomotic obstruction after liver transplantation.

Case: A 57-year-old female patient developed complete anastomotic obstruction from a living donor after liver transplantation. Magnetic compression anastomosis was planned for the patient. A magnet was pushed percutaneously through the 7F sheath via percutaneous transhepatic biliary drainage (PTBD). The other magnet was advanced from the scope to the distal region of the stenosis under endoscopic retrograde cholangiopancreatography (ERCP) using a 7F pusher. The process was terminated when the magnets were aligned face to face. After two weeks, recanalization was achieved successfully. This area was dilated with a 6 mm biliary dilatation balloon. The magnets were then removed endoscopically and two plastic biliary stents were inserted.

Discussion: Endoscopic and percutaneous methods have high success rates in treating benign biliary strictures. However, these conventional methods are difficult for severe or complete obstruction. Magnetic compression anastomosis has emerged as an alternative treatment method to prevent mortality and morbidity risks of repetitive operations. In addition, its feasibility and safety for benign biliary strictures have been demonstrated in clinical studies. As shown in our case, the magnetic compression anastomosis technique using a small magnet (diameter 2 mm) is an effective and safe method in liver transplant patients with complete bile duct stenosis.

Keywords: living donor, liver transplantation, anastomotic stenosis, magnetic compression anastomosis

Appearance of the placement of magnets on both sides of the anastomotic stricture
Appearance of the placement of magnets on both sides of the anastomotic stricture

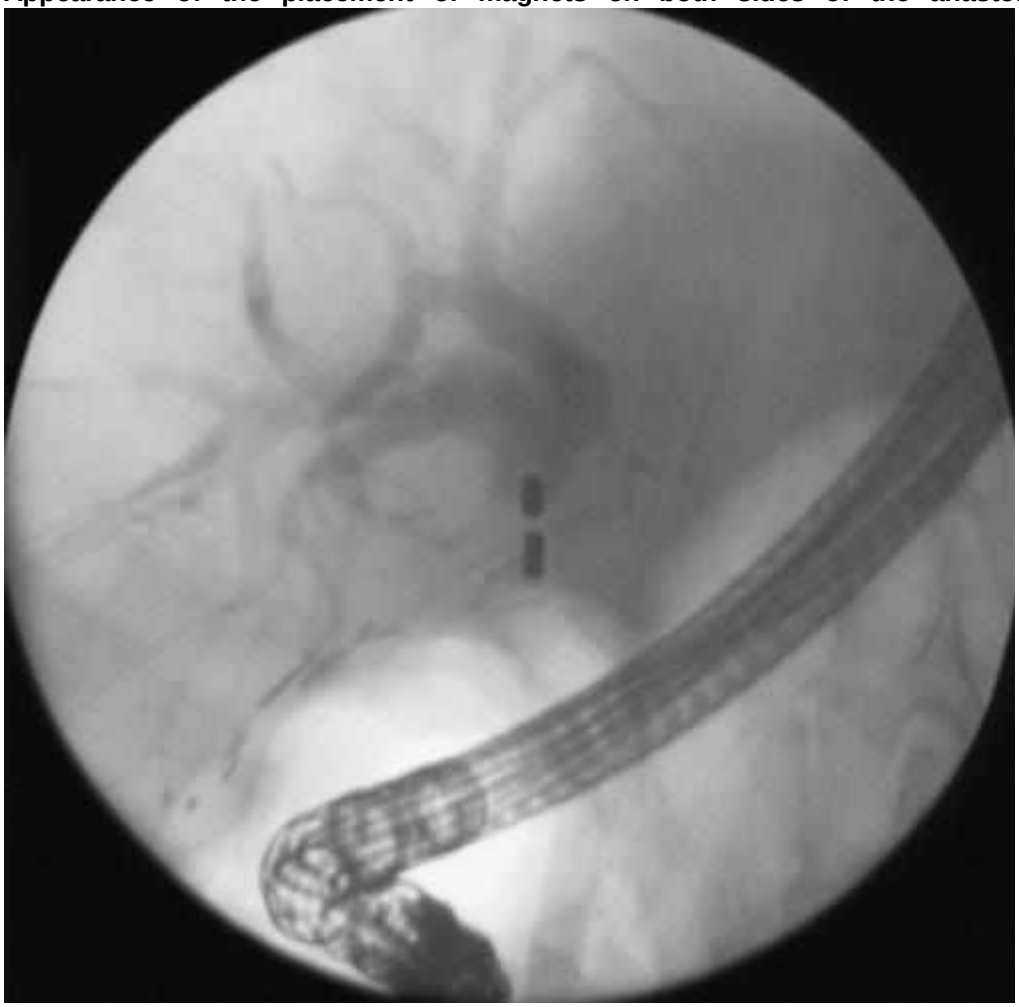

Kılavuz telin komplet anastomoz darlığının proksimaline geçirelemediği skopi görünümü
Scope view where the guide wire cannot be passed to the proximal of the complete anastomotic stenosis

Rekanalizasyon sonrası plastik bilier stentlerin yerleştirilmesi
Placement of plastic biliary stents after recanalization

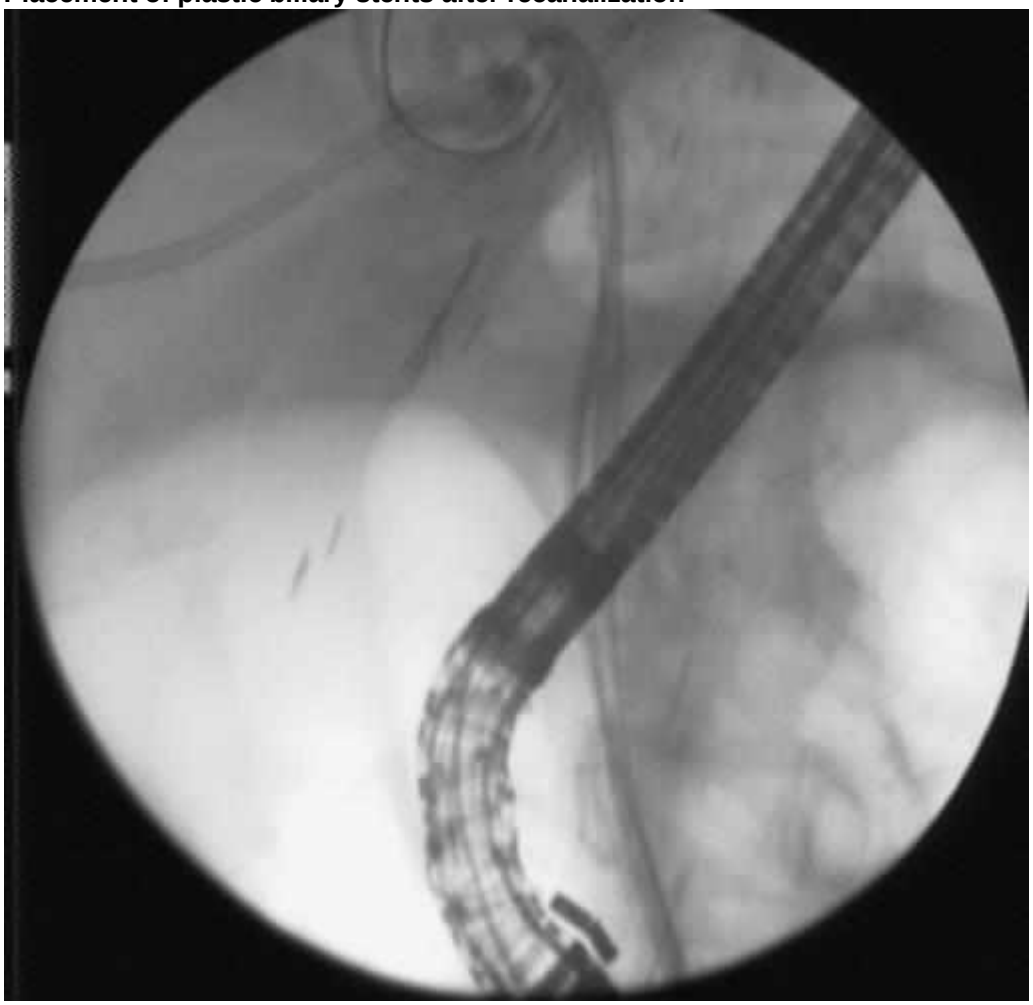

PP-109 / 39. Ulusal Gastroenteroloji Haftası
Asetaminofen toksisitesi; bir olgu sunumu

Ömer Küçükdemirci[1], Ufuk Avcıoğlu[1], Yasemin Çelik[2], Müge Ustaoğlu Dede[1], İbrahim Gören[1]

[1]Ondokuz Mayıs Üniversitesi Tıp Fakültesi, İç Hastalıkları Ana Bilim Dalı Gastroenteroloji ve Hepatoloji Bilim Dalı
[2]Ondokuz Mayıs Üniversitesi Tıp Fakültesi İç Hastalıkları Ana Bilim Dalı

Giriş
Asetaminofen (N-asetil-para-aminofenol, parasetamol, APAP) kolay ulaşılır, eczanelerden reçetesiz kolayca temin edilebilen bir ilaçtır: Doz ayarlaması nispeten güvenlidir, çok sayıda izole veya kombine preparatı vardır. Bu nedenle tüm dünyada yaygın olarak kullanılmaktadır. Bunun bir sonucu olarak toksisitesi yaygındır. Olgumuzda toksik dozlarda asetaminofen kullanan 28 yaşında bir hastayı sunacağız.
Olgu:
Olgumuz Mart ayında hemorajik ishal ve mental durum değişikliği şikayeti ile acil servise başvurdu. Hastanın bilinen hastalıkları ülseratif kolit ve hipotiroidi idi. Takiplerinde bilinci bozuldu. Kan testlerinde pH 7.04, karaciğer enzimleri 15 kat daha yüksek (sonraki günlerde yükselmeye devam etti), International Normalized Ratio (INR) 7.2 idi. Klinik şüpheye göre parasetamol düzeyi görüldü ve 66 µg/mL saptandı. Diğer ilaç ve etanol düzeyleri normaldi. İki hemodiyaliz seansı uygulandı. Ayrıca K vitamini, N-Asetil Sistein, Ursodeoksikolik Asit, Taze Donmuş Plazma (Yaygın İntravasküler Pıhtılaşma riskine karşı) ile tedavi edildi. 2 gün sonra fulminan hepatitten öldü.
Sonuçlar:
İlaç kullanım öyküsü olmasa bile; genel durumda ani kötüleşmesi, bilinç kaybı ve asidozla seyreden fulminan hepatitlerde parasetamol toksisitesini düşündürmelidir.

Anahtar Kelimeler: akut hepatit, akut fulminan hepatit, asetaminofen, asetaminofen tosisitesi

A case report: Acetaminophen toxicity

Ömer Küçükdemirci[1], Ufuk Avcıoğlu[1], Yasemin Çelik[2], Müge Ustaoğlu Dede[1], İbrahim Gören[1]

[1]Ondokuz Mayıs University School of Medicine, The Department of Internal Medicine Division of Gastroenterology and Hepatology, Samsun/Turkiye
[2]Ondokuz Mayıs University School of Medicine, The Department of Internal Medicine

Acetaminophen (N-acetyl-para-aminophenol, paracetamol, APAP) is an easily available drug: it is relatively safe to dose adjustment, it is available without a prescription, it has so many combined medicine preperation. Thus, it is widely used around the world. As a result, its toxicity is widespread. In our case, we will present a 28-year-old patient who used acetaminophen in toxic doses.
Case:
Our case admitted to the emergency department with hemorrhagic diarrhea and altered mental status in March. Known diseases of the patient were ulcerative colitis and hypothyroidism. In her follow up, her consciousness deteriorated. In her blood tests, pH was 7.04, liver enzymes were 15 times higher (continued to rise in the following days), International Normalized Ratio (INR) was 7.2. Paracetamol level was seen according to clinical suspicion: 66. Other drug and ethanol levels were normal. Two hemodialysis sessions were performed. She was also treated with vitamin K, N-Acetil Systein, Ursodeoxycholic Acid, Fresh Frosen Plasma (against the risk of Disseminated Intravascular Coagulation). She died 2 days later by fulminant hepatitis.

Results:
Even if there is no history of drug use; acute worsening of general condition, unconsciousness, acidosis with fulminant hepatitis; should suggest paracetamol toxicity.

Keywords: acute hepatitis, acute fulminant hepatitis, acetaminophen, acetaminophen toxicity

PP-110 / 39. Ulusal Gastroenteroloji Haftası
Üst Gis Kanama İle Başvuran Gastrointestinal Stromal Tümör

Ahmet Avcı[1], Hüseyin Köseoğlu[2], Muhammed Kaya[2], Veysel Barış Turhan[3], Fatih Şahin[3], Havva Hande Keser Şahin[4], Mesut Sezikli[2]

[1]Hitit Üniversitesi Tıp Fakültesi, İç Hastalıkları Ana Bilim Dalı, Çorum
[2]Hitit Üniversitesi Tıp Fakültesi, Gastroenteroloji Bilim Dalı, Çorum
[3]Hitit Üniversitesi Tıp Fakültesi, Genel Cerrahi Ana Bilim Dalı, Çorum
[4]Hitit Üniversitesi Tıp Fakültesi, Patoloji Ana Bilim Dalı, Çorum

GİRİŞ: Gastrointestinal stromal tümör (GIST)'ler gastrointestinal sistemin en sık görülen mezenkimal tümörleridir. GIST'ler en sık midede (%50-%70), sonrasında ince barsakta (%20-%30) ve kalın barsakta (yaklaşık %10) ortaya çıkarlar. Bu olgu sunumunda melena ile başvuran bir GIST vakasını irdelemeyi amaçladık.

Olgu: Bilinen kronik hastalığı olmayan 27 yaşında kadın hasta, siyah dışkılama şikayeti ile acil servise başvurmuş. 1 yıl önce de benzer nedenle hastaneye başvuran hastanın o dönemde yapılan endoskopilerinde kanama odağı saptanamamış. Gastrointestinal sistem kanaması tanısıyla hastaneye yatırılan hastanın endoskopik incelemesinde kanama odağı saptanamadı. Takipte ani hipotansiyon gelişmesi, hemoglobin değerinde 3 g/dL düşüş olması ve kanama odağının endoskopi ile saptanamaması nedeniyle hastaya kontrastsız bilgisayarlı tomografi çekildi. Tomografide yine odak saptanamayan hastaya anjiografi yapılamadığı için hasta şiddetli kanama nedeniyle acil cerrahi operasyona alındı. Operasyonda hastanın jejunum proksimalinde ele kitle gelmiş olup ince barsak parsiyel rezeksiyon yapılmıştır (Şekil 1). Operasyon sonrası patoloji sonucu GIST olarak raporlanmıştır.

Sonuç: Olgumuzda da olduğu gibi aktif kanama odağı belirlenemeyen hastalarda GIST'in kanama odağı olabileceği akılda tutulmalı, radyoloji ve cerrahi klinikleri ile birlikte multidisipliner yaklaşım benimsenmelidir. GIST her ne kadar yaşlı hastalarda daha sık görülen bir hastalık olsa da hastamızda olduğu gibi genç vakalarda dahi ayırıcı tanıda yer almalıdır.

Anahtar Kelimeler: Gis Kanama, GIST, ince barsak

Gastrointestinal Stromal Tumor Presenting With Upper GI Bleeding

Ahmet Avcı[1], Hüseyin Köseoğlu[2], Muhammed Kaya[2], Veysel Barış Turhan[3], Fatih Şahin[3], Havva Hande Keser Şahin[4], Mesut Sezikli[2]

[1]Hitit University Faculty of Medicine, Department of Internal Medicine, Corum
[2]Hitit University Faculty of Medicine, Department of Gastroenterology, Corum
[3]Hitit University Faculty of Medicine, Department of General Surgery, Corum
[4]Hitit University Faculty of Medicine, Department of Pathology, Corum

Introduction: Gastrointestinal stromal tumors (GISTs) are the most common mesenchymal tumors of the gastrointestinal(GI) tract. GISTs occur most frequently in the stomach (50%-70%), followed by the small intestine(20%-30%) and the large intestine(approximately10%). In this case, we present a case of GIST presenting with melena.

Case: A 27-year-old female patient with no known chronic disease applied to the emergency department with the complaint of black stools. The patient also admitted to the hospital 1-year ago with bleeding but the bleeding area could not be detected that time. No bleeding focus was detected also this time in the endoscopic examinations. Non-contrast computed tomography was performed due to the development of sudden hypotension, a decrease of 3g/dL in hemoglobin value, but the source could not be detected. Since angiography could not be performed, the patient underwent emergency surgery due to severe bleeding. In the operation, a palpable mass was found in the proximal jejunum of the patient and partial resection of the small intestine was performed (Figure 1). Postoperative pathology result was reported as GIST.

Conclusion: As in our case, it should be kept in mind that GIST may be a bleeding focus in patients whose active bleeding focus cannot be determined, and a multidisciplinary approach should be adopted

together with radiology and surgery. Although GIST is a more common disease in elderly patients, it should be included in the differential diagnosis even in young cases, as in our patient.

Keywords: GI bleeding, GIST, small intestine

Resim-1: Operasyonda saptanan jejunum proksimal kısmındaki kitle lezyonu
Picture-1: Mass lesion in the proximal part of the jejunum detected during the operation

PP-111 / 39. Ulusal Gastroenteroloji Haftası
Gastrointestinal Sistemde Malign Melanom

Gökhan Evren[1], Muhammed Kaya[2], Hüseyin Köseoğlu[2], Murat Bulut Özkan[3], Havva Hande Keser Şahin[4], Mesut Sezikli[2]

[1]Hitit Üniversitesi Tıp Fakültesi, İç Hastalıkları Ana Bilim Dalı, Çorum
[2]Hitit Üniversitesi Tıp Fakültesi, Gastroenteroloji Bilim Dalı, Çorum
[3]Hitit Üniversitesi Tıp Fakültesi, Genel Cerrahi Ana Bilim Dalı, Çorum
[4]Hitit Üniversitesi Tıp Fakültesi, Patoloji Ana Bilim Dalı, Çorum

Giriş:
Melanom, en agresif seyirli ve hayatı en çok tehdit eden cilt kanseridir. Anorektal yerleşimli melanom ender görülen ve agresif seyirli bir tümördür. Bizim bu vakamızda rektumun distal ucunda melanom metastazı saptanmıştır.

Olgu:
Seksen beş yaşında kadın hasta, acil servise karın ağrısı, bulantı, kusma ve iştahsızlık şikayetleri ile gelmiş. Acil serviste yapılan değerlendirmede herhangi bir etyolojik sebep bulunamamış ve hasta genel cerrahi kliniğine yatırılmış. Tarafımızca yapılan kolonoskopide rektum distalinde yaklaşık 2,5 cm çapında sert kıvamda polip saptandı, polip eleve edildi ve snare ile polipektomi yapıldı. Alınan doku örneklerinin Hematoksilen-Eozin (H&E) boyalı kesitlerinde 2,3x1,4x1,2 cm boyutlarında, polipoid yapıda rektum dokusuna ait spesmeninin yüzey epitel tabakası intakt idi. Subepitelyal alanda, muskularis propriayı infiltre etmiş, kenarında yoğun hemoraji bulunan, solid yapıda kitle lezyonu görüldü. Üst üste binme eğiliminde, geniş eozinofilik sitoplazmalı, yuvarlak nükleuslu, nükleol/nükleolleri belirgin, hiperkromatik, bazıları multinükleer, anizositozun belirgin olarak seçildiği, atipik mitotik figürlerin çok sayıda olduğu malign neoplastik hücrelerden oluşmaktaydı. Bu hücrelerin az bir kısmında sitoplazmalarında melanin pigmenti izlendi (Figure 1). İmmünohistokimyasal boyama işlemleri sonucunda; Melanosome (HMB-45) (Figure 2), S-100, Vimentin diffüz kuvvetli pozitif; Melan-A fokal çok zayıf şiddette fokal pozitif; WT-1 zayıf-orta şiddette fokal pozitif; Desmin zayıf şiddette fokal pozitif; PANCK, CK20, CDX2, Synaptofizin, Kromogranin, CD 56, LCA, TTF-1, CK 7, p53, Östrojen, CD 99, FLI-1, p40, GFAP, TLE, CD 34 negatif boyama paterni gösterdi

Sonuç:
Melanom tanısı alan hastalarda metastaz için tarama yaparken gastrointestinal sistemin de gözden kaçırılmaması gerekmektedir. Bizim vakamızda olduğu gibi, bazen de gastrointestinal sisteme yapılan metastazlar ile primer tümöre ulaşılabileceği unutulmamalıdır.

Anahtar Kelimeler: Malign melanom, Metastaz, Gastrointestinal

Malignant Melanoma in the Gastrointestinal System

Gökhan Evren[1], Muhammed Kaya[2], Hüseyin Köseoğlu[2], Murat Bulut Özkan[3], Havva Hande Keser Şahin[4], Mesut Sezikli[2]

[1]Hitit University Faculty of Medicine, Department of Internal Medicine, Corum
[2]Hitit University Faculty of Medicine, Department of Gastroenterology, Corum
[3]Hitit University Faculty of Medicine, Department of General Surgery, Corum
[4]Hitit University Faculty of Medicine, Department of Pathology, Corum

Introduction:
Melanoma is the most aggressive and life-threatening skin cancer. Here we present a melanoma metastasis which was detected at the distal end of the rectum.

Case:
An 85-year-old female patient came to the emergency department with complaints of abdominal pain, nausea, vomiting and loss of appetite. No etiological cause was found in the evaluation and the patient was hospitalized in the general surgery clinic. At colonoscopy,a firm polyp of approximately 2.5cm in diameter was detected in the distal rectum and polypectomy was performed with snare. In the hematoxylin-eosin (H&E) stained sections,the surface epithelial layer of the 2.3x1.4x1.2cm polypoid

rectal tissue specimen was intact. A solid mass lesion was detected in the subepithelial area. It consisted of malignant neoplastic cells with a tendency to overlap, with large eosinophilic cytoplasm, rounded nuclei, prominent nucleoli/nucleoli, hyperchromatic, some multinucleated, prominent anisocytosis, and a large number of atypical mitotic figures. Some of these cells had melanin pigment in their cytoplasm (Figure 1). As a result of immunohistochemical staining processes; Melanosome (Figure 2), S-100, Vimentin diffusely strong positive; Melan-A very weak focal positive; WT-1 weak to moderate focal positive; Desmin weak focal positive; PANCK, CK20, CDX2, Synaptophysin, Chromogranin, CD 56, LCA, TTF-1, CK-7, p53, Estrogen, CD 99, FLI-1, p40, GFAP, TLE, CD-34 showed negative staining..

Conclusion:
When screening for metastasis in patients diagnosed with melanoma,the gastrointestinal tract should not be overlooked. It should not be forgotten that the primary tumor can sometimes be detected with metastases to the gastrointestinal tract.

Keywords: Malignant melanoma, Metastasis, Gastrointestinal

Resim-1:
Picture-1:

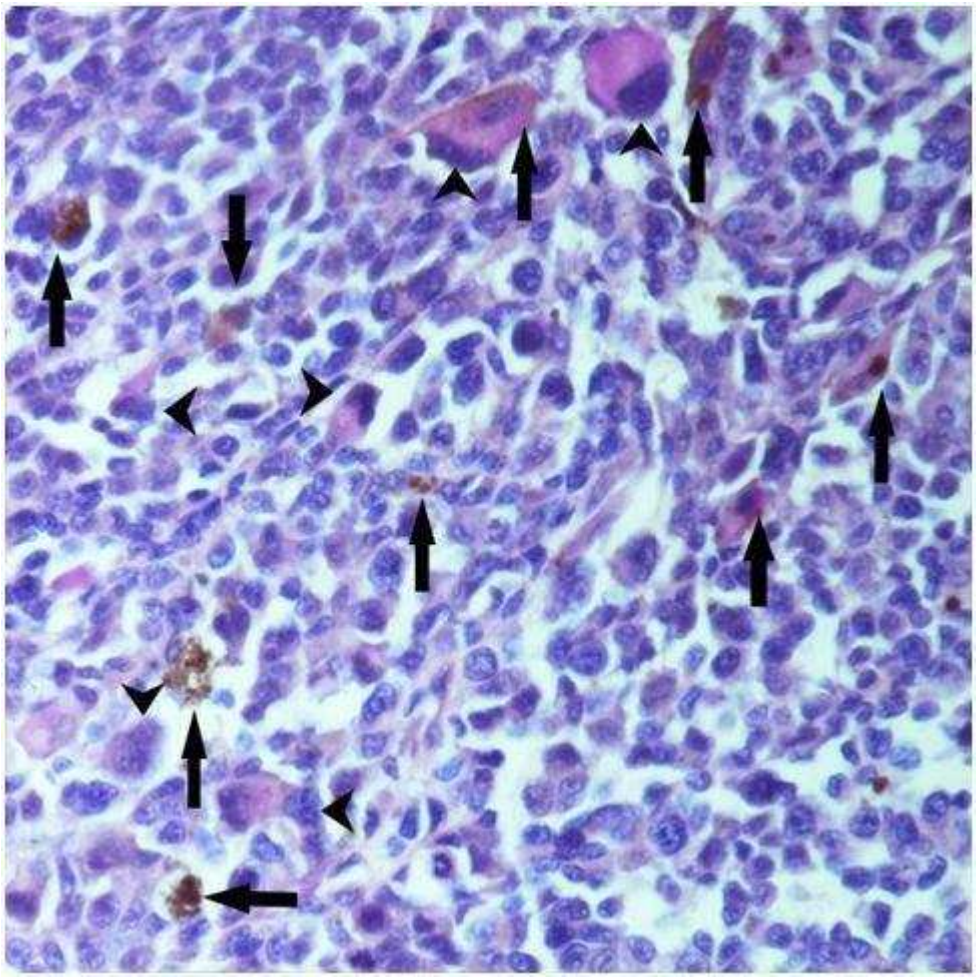

İleri derecede iri, eozinofilik sitoplazmalı, belirgin derecede pleomorfik, hiperkromatik nükleuslu, nükleer membranı düzensiz melanoma hücreleri (ok ucu işareti); Sitoplazmasında melanin pigmenti içeren, anaplastik melanoma hücreleri (ok işareti)
Extremely large, melanoma cells with eosinophilic cytoplasm, markedly pleomorphic, hyperchromatic nuclei, irregular nuclear membrane (arrowhead sign); Anaplastic melanoma cells (arrow) containing melanin pigment in their cytoplasm

Resim-2:
Picture-2:

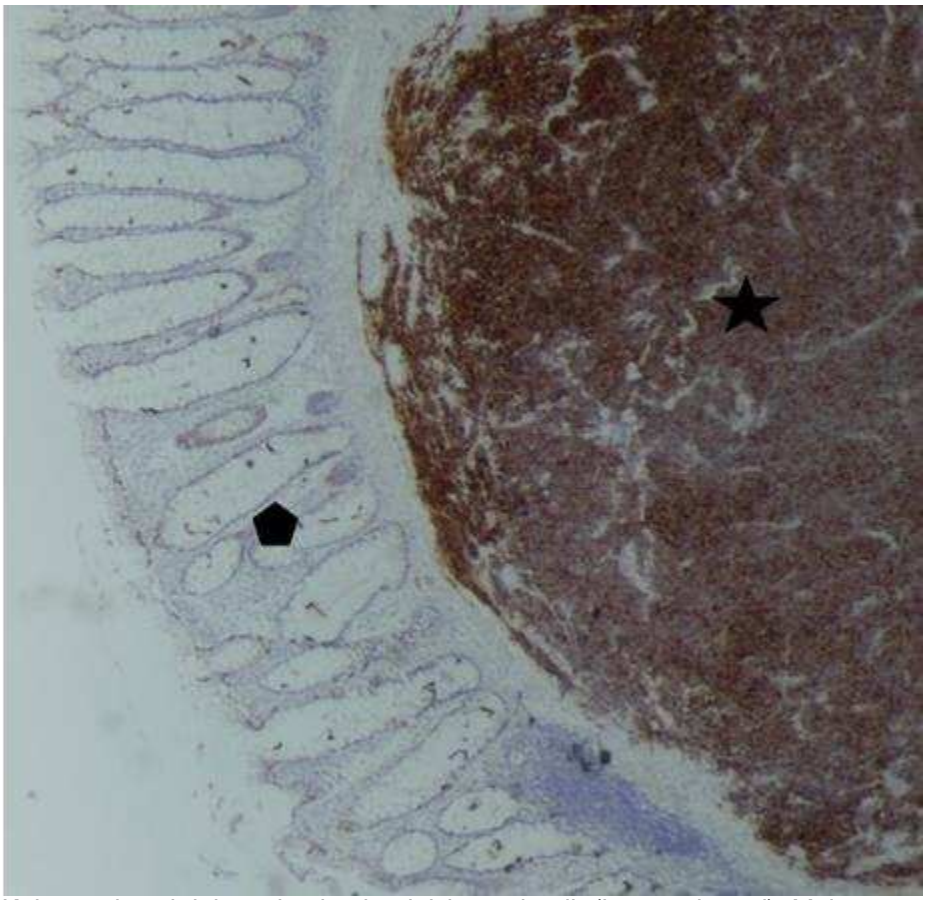

Kolon mukozal dokusu intakt olarak izlenmektedir (beşgen işareti); Melanomaya spesifik immünohistokimyasal belirteç olan Melanosome (HMB-45) ile submukozal yerleşimli melanoma hücrelerinin diffüz, kuvvetli, sitoplazmik pozitif boyanmış (yıldız)
Colon mucosal tissue is observed as intact (pentagonal sign); Diffuse, strong, cytoplasmic positive staining of submucosal melanoma cells with Melanosome (HMB-45), a melanoma-specific immunohistochemical marker (asterisk)

PP-112 / 39. Ulusal Gastroenteroloji Haftası
Kronik Hepatit B Hastalarında Sağlık Okuryazarlığının Hastalığın Seyrine Etkisi

Fehmi Ateş[1], Ceren Yılmaz[2], Osman Özdoğan[1], Serkan Yaraş[1], Enver Üçbilek[1], Engin Altıntaş[1], Orhan Sezgin[1], Zekiye Nur Harput[1]

[1]Mersin Üniversitesi Tıp Fakültesi, Gastroenteroloji BD, Mersin
[2]Mersin Üniversitesi Tıp Fakültesi, İç Hastalıkları AD, Mersin

Amaç: Bu çalışmada, sağlık okuryazarlığının kronik hepatit B hastalarında, hastalığın kontrolü, komplikasyonları ve seyri üzerindeki etkisinin araştırılması amaçlanmıştır.

Yöntem: Bu prospektif çalışmaya 18-81 yaşları arasında, Türkçe konuşabilen ve anlayabilen, bilişsel hastalığı olmayan Kronik Hepatit B enfeksiyonu olan 162 hasta dahil edildi. Hastaların sosyo-demografik özelliklerini sorgulayan bir anket formu ve sağlık okuryazarlığını değerlendirmek için Avrupa Sağlık Okuryazarlığı Araştırması Anketinin (HLS-EU-Q47) Türkçe versiyonu kullanıldı. Hastaların kronik hepatit tedavisine uyumları, komplikasyon gelişimi ve kontrolü ve hastalığın seyrini belirlemek için fizik muayene, laboratuvar testleri ve görüntüleme yöntemlerinden elde edilen bulgulardan faydalanıldı. Bulgular: Çalışmamıza katılan 73 erkek, 89 kadın toplam 162 Kronik Hepatit B hastasının yaş ortalaması 54,09±10,98 idi. Kronik Hepatit B hastalarının sağlık okuryazarlığının düşmesiyle birlikte, Kronik hepatit B enfeksiyonunun viral, biyokimyasal ve klinik kontrolünün bozulmakta, komplikasyonların artmakta, yaşam beklentisi hakkında öngörüde bulunmamazı sağlayan Chil-Pugh ve MELD-Na skorlarının kötüleşmekteydi. Ayrıca hastalık seyrinin kötüleştiğini göstergelerinden, sık hastane yatış, acil servise sık başvuru ve sık parasentez ihtiyacının sağlık okuryazarlığı düşük olan Kronik Hepatit B hastalarında daha fazla olduğu görüldü.

Sonuç: Sağlık okuryazarlığı iyi olan Kronik Hepatit B hastalarında, hastalığın kontrolünde daha başarılı olunabilir. Komplikasyonlar daha nadir gelişir ve hastalığın prognozunun iyileşmesiyle birlikte bu hastaların yaşam süreleri uzatılabilir. Tüm bu nedenlerle Kronik Hepatit B hastalarında sağlık okuryazarlığının artırılması için çalışılmalıdır.

Anahtar Kelimeler: Kronik hepatit B, sağlık okuryazarlığı, acil servis başvurusu, hastane yatışı, parasentez

The Effect of Health Literacy on the Course of the Disease in Chronic Hepatitis B Patients

Fehmi Ateş[1], Ceren Yılmaz[2], Osman Özdoğan[1], Serkan Yaraş[1], Enver Üçbilek[1], Engin Altıntaş[1], Orhan Sezgin[1], Zekiye Nur Harput[1]

[1]Mersin University Faculty of Medicine, Gastroenterology Department, Mersin
[2]Mersin University Faculty of Medicine, Internal Medicine Department, Mersin

Aim: In this study, it was aimed to investigate the effect of health literacy on the control, complications and course of the disease in chronic hepatitis B patients.

Methods: 162 patients with chronic hepatitis B infection, aged 18-81 years, who do not have cognitive disease were included in this prospective study. A questionnaire form questioning the socio-demographic characteristics of the patients and the Turkish version of the European Health Literacy Survey Questionnaire (HLS-EU-Q47) were used to assess health literacy. The findings obtained from physical examination, laboratory tests and imaging methods were used to determine the compliance of the patients to chronic hepatitis treatment, the development and control of complications, and the course of the disease.

Results: The mean age of 162 chronic hepatitis B patients, 73 men and 89 women, who participated in our study was 54.09±10.98. With the decrease in health literacy of chronic hepatitis B patients, viral, biochemical and clinical control of chronic hepatitis B infection deteriorated, complications increased, and Chil-Pugh and MELD-Na scores were worsening, which makes it impossible to predict life expectancy. Frequent hospitalizations, frequent visits to the emergency department, and the need for frequent paracentesis, which are indicators of worsening of the disease course, were higher in Chronic Hepatitis B patients with low health literacy.

Conclusion: Chronic hepatitis B patients with good health literacy can be more successful in controlling the disease. Complications develop less frequently, and with the improvement of the prognosis of the disease, the life expectancy of these patients may be prolonged.

Keywords: Chronic hepatitis B, health literacy, emergency room admission, hospitalization, paracentesis

PP-113 / 10. Gastroenteroloji Cerrahi Kongresi
Obezite tedavisinde preoperatif botulin toksinin uygulanması

Senem Mammadova, Tarverdi Rzayev, Natavan Khdırova, Saday Aliyev

azerbaycan tip universtesi

Giriş: Son yıllardakı epidemiyolojik ve klinik çalışmalar, dünya nüfusunun yaklaşık % 40-50'in aşırı kilolu olduğunu kanıtlamaktadır. Sorunun karmaşık yönlerinden biri, bu hastaların %80-90'ında morbid obeziteye metabolik sendromun (MS) (tip 2 diyabet, arteriyel hipertansiyon, dislipoproteinemi vb.) eşlik etmesidir. Son yıllarda MP tedavisinde ameliyatsız yöntemlere yönelik araştırmalar dikkat çekmektedir. 2005 yılından itibaren MP tedavisinde endoskopik yöntemle mide duvarına botulinum toksini (Bo NT-A) enjeksiyonu ile ilgili deneysel ve klinik çalışmaların sonuçları tartışılmaktadır. Gereç-Yöntem: Çalışmaya dahil edilme kriterleri: üçüncü derece morbid obezitesi (vücut kitle indeksi-BMI 40 kg/m2) olan ve obezite cerrahisi planlanan hastalar dahil edildi. Çalışma grubunda gastrointestinal sistemin çeşitli fonksiyonel ve organik hastalıkları dahil edilmedi. Muayene kompleksinde geleneksel klinik-laboratuvar ve biyokimyasal muayeneler, antropometrik muayeneler, karın boşluğunun ultrason muayenesi, gastroduodenoskopi, kolonoskopi, endokrinolog, beslenme uzmanı ve psikiyatrist incelemesi yer aldı. Hastaların yaş aralığı 26 ile 48 arasında değişmektedir. Araştırma kontenjanı 7 kadından oluşuyordu. Midenin antrum, büyük kurvatür ve fundus bölgelerine intraqastrik 1000 BV Bo NT-A enjekte edildi. Botulinum toksininin bariatrik etkisi işlemden 1, 3 ve 6 ay sonra değerlendirildi. Tüm hastalarda klinik olarak anlamlı kilo kaybı gözlendi

Sonuç: Bariatrik cerrahi endikasyonu olan hastalarda yaşam kalitesini artırmak amacıyla mide duvarına botulinum toksin enjeksiyonu uygulanması ve ameliyat öncesi hazırlıklarda klinik olarak anlamlı kilo kaybı gözlendi. Söz konusu dönemde maksimum kilo kaybı göstergesi sırasıyla 6,8 kg (%6,7), 14,1 kg (%10,7), 16,5 kg (%12,5) olmuştur. İşlemden 6 ay sonra maksimum kilo kaybının gözlemlenmesi diğer araştırmacılar tarafından da doğrulanmaktadır.

Anahtar Kelimeler: morbid obezite, metabolik sendrom, bariatrik cerrahi, botulinum toksini, endoskopi

Preoperative application of botulinum toxin in the treatment of morbid obesity

Senem Mammadova, Tarverdi Rzayev, Natavan Khdırova, Saday Aliyev

azerbaijan medical university

Epidemiological and clinical studies in recent years prove that approximately 40-50% of the world's population is overweight. One of the complex aspects of the problem is that morbid obesity is accompanied by metabolic syndrome (MS) (type 2 diabetes, arterial hypertension, dyslipoproteinemia, etc.) in 80-90% of these patients. In recent years, studies on non-surgical methods in the treatment of MO have attracted attention. The results of experimental and clinical studies on the endoscopic injection of botulinum toxin (Bo NT-A) into the stomach wall in the treatment of MO have been discussed since 2005.

Materials-Methods: Inclusion criteria for the study: patients with third degree morbid obesity (body mass index-BMI 40 kg/m2) and who were planned for bariatric surgery were included. The examination complex included traditional clinical-laboratory and biochemical examinations and anthropometric examinations, endocrinologist, nutritionist and psychiatrist examination. The age of the patients ranged from 26 to 48. At the research consisted of 7 women. Intragastric 1000 BV Bo NT-A (dysport) was injected into the antrum, greater curvature and fundus regions of the stomach. The bariatric effect of botulinum toxin was evaluated 1, 3 and 6 months after the procedure.
Conclusion: In order to increase the quality of life in patients with bariatric surgery indication, clinically significant weight loss was observed in the application of botulinum toxin injection to the stomach wall and preoperative preparations. The observation of maximum weight loss 6 months after the procedure is also confirmed by other researchers.

Keywords: morbid obesity, metabolic syndrome, bariatric surgery, botulinum toxin, endoscopy

PP-114 / 39. Ulusal Gastroenteroloji Haftası
Tek merkez olarak yapılmış ERCP vakalarında komplikasyonların değerelendirilmesi

Agil Aghakishiyev[1], Hacer Aghakishiyeva[1], Mushfig Hasanov[2], Elihüseyn Hidayetov[3]

[1]Olimp Hospital, Gastroenteroloji Ana Bilim Dalı,Baku
[2]Azerbeycan Tıp Üniversitesi, Genel Cerrahi Ana Bilim dalı, Baku
[3]Azerbeycan Tıp Üniversitesi, Dahiliye Ana Bilim dalı, Baku

Amaç: Endoskpik retrograt kolanjiopankreotografi (ERCP)safra yolları ve pankreas hastalıklarının tanı ve tedavisinde yaygın olarak kullanılmaktadır. Bunun yanısıra ciddi komplikasyonlarıda bildirilmiştir. Bu komplikasyonlar sfinkteratomi sırasında oluşan kanama, pankreatit, kolanjit, perforasyon, kardiopulmoner komplikasyonlar (hipoksi, hipotansiyon, aritmi gibi) ve ölümdür. Bu çalışmada amaç ERCP sırasında oluşan komplikasyonlarda tanı ve terapötik yaklaşımı belirlemektir. Gereç-Yöntem: Tek merkez olarak 2018-2022 yıllarında ERCP işlemi yapılan hastaların verileri retrospektif olarak elde edildi.

Bulgular: 242 ERCP işlemi uygulanan vakanın işlem sonrası komplikasyonları 14 (%5,8) vakada görülmüş; 11'i (%4,6) pankreatit, 1'i (%0,4) nekrotizan pankreatit, 1'i (%0,4) geç kanama, 1'i (%0,4) duodenum perforasyonu olarak raporlanmıştır. Post ERCP komplikasyon olarak mortalite hiç izlenmemişti.

Sonuç: Post endoskopik retrograt kolanjiopankreatikografi pankreatiti endoskopik retrograt kolanjiopankreatikografinin en sık komplikasyonudur. İşlem sırasında ve sonrasında ciddi komplikasyonlar görülebilmesine rağmen uygun endikasyonda yapılması ve oluşan komplikasyonların erken tanınması morbidite ve mortalitenin önlenmesinde en önemli adımdır

Anahtar Kelimeler: ERCP, Post ERCP komplikasyonlar, pankreatit

Evaluation of complications in ERCP cases performed as a single center

Agil Aghakishiyev[1], Hacer Aghakishiyeva[1], Mushfig Hasanov[2], Elihüseyn Hidayetov[3]

[1]Olimp Hospital, Department of Gastroenterology, Baku
[2]Azerbaijan Medical University, Department of General Surgery, Baku
[3]Azerbaijan Medical University, Department of Internal Medicine, Baku

Objective: Endoscopic retrograde cholangiopancreatography (ERCP) is widely used in the diagnosis and treatment of biliary and pancreatic diseases. In addition, serious complications have been reported. These complications are bleeding during sphincterotomy, pancreatitis, cholangitis, perforation, cardiopulmonary complications (such as hypoxia, hypotension, arrhythmia) and death. The aim of this study is to determine the diagnosis and therapeutic approach in complications that occur during ERCP.

Materials-Methods: The data of patients who underwent ERCP in 2018-2022 as a single center were obtained retrospectively.

Results: Post-procedure complications were seen in 14 (5.8%) cases of 242 ERCP procedures; 11 (4.6%) were reported as pancreatitis, 1 (0.4%) necrotizing pancreatitis, 1 (0.4%) delayed bleeding, 1 (0.4%) duodenal perforation. Mortality as a post ERCP complication was never observed. Conclusion: Post endoscopic retrograde cholangiopancreaticography pancreatitis is the most common complication of endoscopic retrograde cholangiopancreaticography. Although serious complications can be seen during and after the procedure, it is the most important step in preventing morbidity and mortality, if it is performed in the appropriate indication and early recognition of the complications that occur.

Keywords: ERCP, Post ERCP complications, pancreatitis

PP-115 / 39. Ulusal Gastroenteroloji Haftası
Hiperkalsemi ilişkili akut pankreatit olgusu

İsmail Acar

Balıkesir Atatürk Şehir hastanesi, Gastroenteroloji Kliniği, Balıkesir, Türkiye

Hiperkalsemi akut pankreatitin nadir nedenleri arasında yer almaktadır ve prevelansı %1,5 ile 8 arasında değişmektedir. Bu olgumuzda, daha önce hiperkalsemi semptomları olmayan ve acil servise akut pankreatit kliniği ile başvuran hastamızı sunmayı amaçladık.

Olgu: 52 yaşında kadın hasta, halsizlik, yorgunluk oral alım bozukluğu ve karın ağrısı şikayetleri ile acil servise başvurmuş. Birkaç gündür yemek yiyememe şikayeti olan hastada son birkaç saatte de sırta vuran epigastrik ağrısı başlamış. Üç yıl önce safra kesesinde taş nedeniyle operasyon öyküsü olan hastada, bilinen başka bir hastalık ve ilaç kullanım öyküsü yoktu. Fizik muayenede epigastrik hassasiyet dışında bir bulgusu yoktu. Vital bulgularında Nabız:85/dk, kan basıncı 110/80 mmhg ve ateşi 37.6 derece idi. Elektrokardiyogramında sinüs ritmi vardı. Başvuru anındaki laboratuvar değerleri; Amilaz:629 U/L, Lipaz: 701 U/L, Kalsiyum:19,1 mg/dL, Albumin 3,7 g/dL, kreatinin:1,69 mg/dL, Trigliserid 286 mg/dL idi. Batın tomografisinde; Pankreas expansil görünümde olup, peripankreatik yağ dokusunda dansite artışı vardı. Yoğun bakıma yatırılan ve intravenöz hidrasyon verilen hastada kontrol Kalsiyum 18,9 olması üzerine nefroloji önerisi ile hasta hemodiyalize alındı. Diyaliz sonrası kalsiyum 13,8 olarak ölçüldü ve parathormon 2687 pg/mL(15-68) idi. Boyun USG'de sağ tiroid lobu posteriorinferiorda 36x23x18 mm boyutunda paratiroid adenomu görüldü. Hastaya cerrahi planlandı, ancak aritmi sonucu kardiyak arrest gelişen hasta kaybedildi.

SONUÇ
Primer hiperparatiroidiye bağlı hiperkalsemiye sekonder AP nadir görülmektedir. Hastanın hızlı hidrasyonu ve adenomun cerrahi rezeksiyonu temel tedavi yaklaşımı olup, bu süreçte aritmiler açısından hastanın çok yakın takip edilmesi gerekmektedir.

Anahtar Kelimeler: Akut pankreatit, Hiperkalsemi, Primer Hiperparatiroidi

A case of hypercalcemia-related acute pancreatitis

İsmail Acar

Balıkesir Atatürk City Hospital, Department of Gastroenterology, Balıkesir, Turkey

Underlying hypercalcemia as a cause of AP is very rare, and the prevalance of AP secondary to hypercalcemia due to primer hyperparathyroidism has been reported between 1.5% and 8%.In this case, we aimed to present a patient who did not have any sypmtoms of hypercalcemia before and aplied to the emergency department with AP.

CASE
A 52-year-old female patient applied to the emergency medicine department with complaints of weakness,fatigue, oral intake disorder and abdominal pain.Patient had a history of surgery for gallstones three years ago.The patient did not use any madication.Only epigastric tenderness was positive on physical examination.Heart rate was 85/min, blood pressure 110/80 mmhg,and temperature was 37.6 degrees.There was sinüs rhythm in her electrocardiogram.Laboratory values at the time of application; Amylase:629 U/L,Lipase:701 U/L,Calcium:19.1 mg/dL,Albumin 3,7 g/dL,creatinine 1,69mg/dL and Triglyseride 286mg/dL. Abdominal tomography:Pancreas was expansile appearance and there was an increase in density in the peripancreatic adipose tissue.The patient was admitted to the intensive care and intravenous hydration was started.Then the patients treated with hemodialysis treatment.Post-dialysis calcium was 13,8 mg/dL and parathormone was 2687 pg/mL(15-68). In neck USG;36x23x18 mm parathyroid adenoma was seen in the posterior inferior of the right thyroid lobe.Surgery was planned fort he patient,but the patient who developed cardiac arrest as a result of arrhythmia died.

CONCLUSION
AP secondary to hypercalcemia due to primary hyperparathyroidism is rare.Rapid hydration of the

patient and surgical resection of the adenoma are the main treatment approaches, and the patient should be followed very closely in terms of arrhythmias in this process.

Keywords: Acute pancreatitis, Hypercalsemia, Primary Hyperparathyroidism

PP-116 / 39. Ulusal Gastroenteroloji Haftası
Tesadüfi endoskopide midede saptanan nadir rastlanan nöroendokrin tümör vakası

Hacer Aghakishiyeva[1], Agil Aghakishiyev[1], Mushfig Hasanov[2], Mugabil Shıkhalıyev[3], Elihuseyn Hidayetov[4]

[1]Olimp Hospital, Gastroenteroloji Ana Bilim Dalı,Baku
[2]Azerbeycan Tıp Üniversitesi, Genel Cerrahi Ana Bilim dalı, Baku
[3]Merkez Gümrük Hastanesi. Patoloji Ana Bilim Dalı.Bakü
[4]Azerbeycan Tıp Üniversitesi, Dahiliye Ana Bilim dalı, Baku

Amaç: Nöroendokrin tümörler (NET) nadir görülen mide tümörlerinin %1'inden azını oluştururlar. Nonfonksiyonel tümörler erken dönemde semptom vermezken, tümörün büyümesi ve kitle etkisi ile karın ağrısı, ikter, bulantı ve kusma gibi semptomlara neden olurlar. Bu yazıda asemptomatik, tesadüfen tespit edilen mide NET olgusu sunulmuştur.

Bulgular: 55 yaşlı kadın hasta dispeptik şikayetler ile gastroenteroloji polikliniğine baş vurdu. Hastanın semptomlarının uzun süreli olma- sı nedeniyle gastroskopi yapıldı. Gastroskopide fundusta 0,8 cm'lik 1 adet ve 0,5 cm'lik birkaç adet polip görüldü(Resim 1). Biyopsi forsepsi ile polipektomi yapılarak materyal patolojiye gönderildi. Patolojide immunhistolojik olarak değerlendirmede iyi diferansiye NET (synaptophisin pozitiv, CD-56 pozitiv), tümör dışı alanlarda intestinal metaplazi ve Helicobacter pylori varlığı olarak raporlandı (Resim 2,3). Çekilen batın bilgisayarlı tomografide metastaz saptanmadı. Hastaya Helicobacter pylori eradikasyon tedavisi başlandı. 6 ay sonra kontrol gastroskopisi planlandı. Gastroenteroloji polikliniğinden takip önerildi.

Sonuç: Gastroskopide saptanan poliplerde, NET olasılığı akılda tutulmalıdır. Bir cm'den küçük ve sayısı beşten az mide NET'lerde endoskopik polipektomi ve endoskopik takip yeterlidir.

Anahtar Kelimeler: Nöroendokrin tümör, polipektomi, mide

A rare case of neuroendocrine tumor detected in the stomach during incidental endoscopy

Hacer Aghakishiyeva[1], Agil Aghakishiyev[1], Mushfig Hasanov[2], Mugabil Shıkhalıyev[3], Elihuseyn Hidayetov[4]

[1]Olimp Hospital, Department of Gastroenterology, Baku
[2]Azerbaijan Medical University, Department of General Surgery, Baku
[3]Cental Customs Hospital. Department of Pathology.Baku
[4]Azerbaijan Medical University, Department of Internal Medicine, Baku

Objective: Neuroendocrine tumors (NET) constitute less than 1% of rare gastric tumors. While nonfunctional tumors do not cause symptoms in the early period, they cause symptoms such as abdominal pain, icterus, nausea and vomiting with the growth of the tumor and the mass effect. In this article, an asymptomatic, incidentally detected gastric NET case is presented.

Results: 55 elderly female patients presented to the gastroenterology outpatient clinic with dyspeptic complaints. Because the patient's symptoms were long-lasting, gastroscopy was performed. Gastroscopy revealed 1 polyp of 0.8 cm and several polyps of 0.5 cm in the fundus (Picture 1). Polypectomy was performed with biopsy forceps and the material was sent to pathology. In pathology, it was reported as well-differentiated NET (synaptophisin positive, CD-56 positive), intestinal metaplasia in non-tumor areas and the presence of Helicobacter pylori in immunohistological evaluation (Figure 2,3). No metastasis was detected in the abdominal computed tomography. The patient was started on Helicobacter pylori eradication therapy. A control gastroscopy was planned 6 months later. Follow-up from the gastroenterology outpatient clinic was recommended.

Conclusion: The possibility of NET should be kept in mind in polyps detected in gastroscopy. Endoscopic polypectomy and endoscopic follow-up are sufficient in gastric NETs smaller than 1 cm and less than five in number.

Keywords: Neuroendocrine tumor, polypectomy, stomach

Resim 1
Figure 1

Resim 2
Figure 2

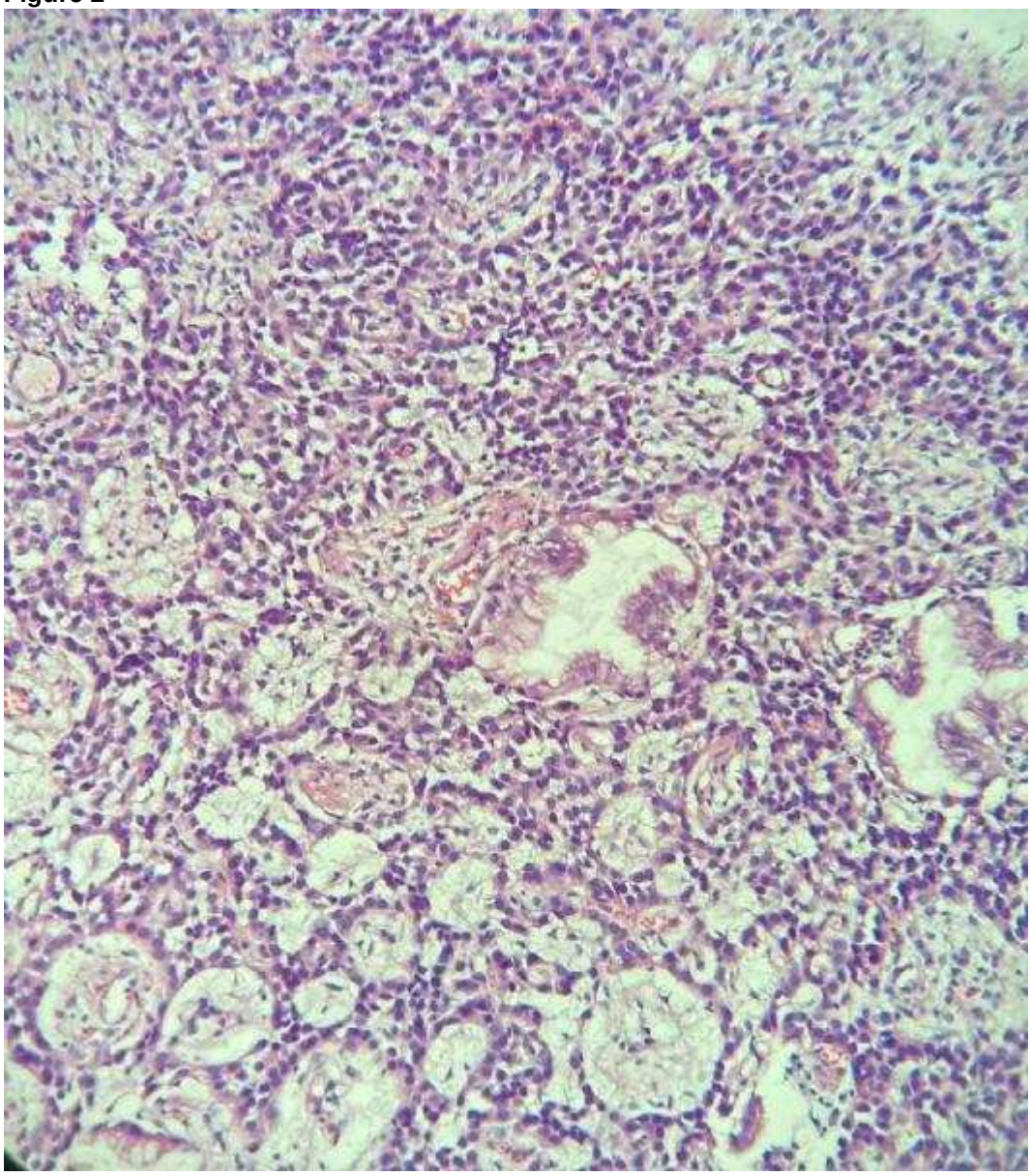

Resim 3
Figure 3

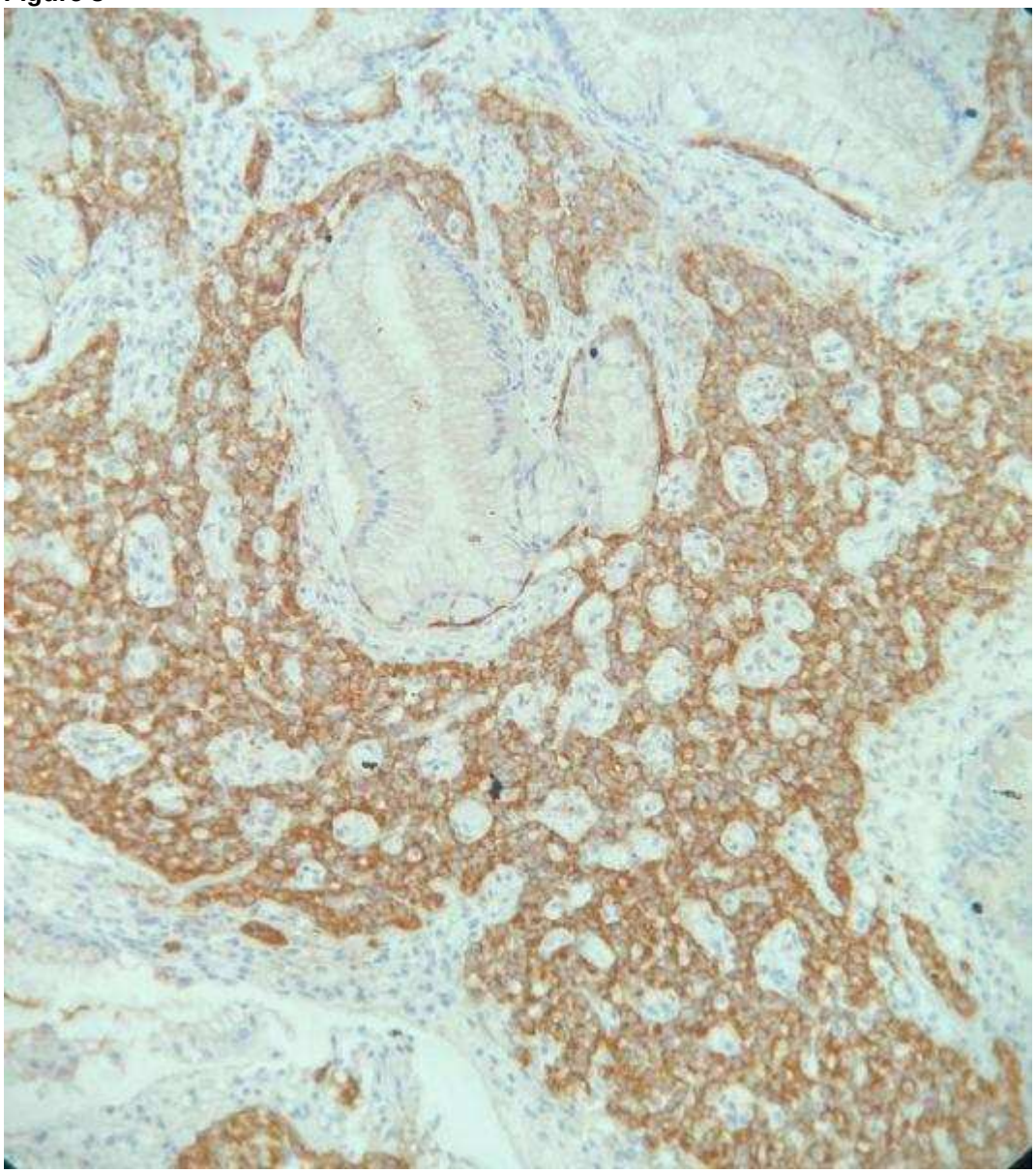

PP-117 / 39. Ulusal Gastroenteroloji Haftası
Karaciğer Nakli Alıcılarında Metabolik Komplikasyonların Gelişimi

Gizem Erdemir[1], Hale Gökcan[2], Ramazan İdilman[2]

[1]Ankara Üniversitesi Tıp Fakültesi, İç Hastalıkları Ana Bilim Dalı, Ankara
[2]Ankara Üniversitesi Tıp Fakültesi, Gastroenteroloji Bilim Dalı, Ankara

Amaç: Cerrahi tekniklerin gelişmesi ve etkin immunsupresif tedavi seçenekleri ile karaciğer transpantasyonunu takiben sağkalım artmıştır. Metabolik sendrom nakil sonrası uzun dönem komplikasyonlar arasında giderek artan öneme sahiptir. Bu çalışmada; karaciğer nakli yapılan hastalarda nakil sonrası metabolik sendrom ve ilişkili faktörlerin değerlendirilmesi amaçlandı.

Gereç-Yöntem: En az 1 yıl takibi olan 114 yetişkin karaciğer nakli alıcısı analize dahil edildi. Dosyalardan demografik ve laboratuvar verileri toplandı.

Bulgular: Hastaların ortalama yaşı 56,0±11,5, cinsiyet ağırlıklı olarak erkekti (%63). Hastaların %77'sine canlı vericiden karaciğer nakli yapıldı, en sık etyoloji HBV idi (%36). Nakil sonrası ortanca takip süresi 6 yıldı (1-22 yıl). Hastaların büyük bölümü takrolimus bazlı tedavi alıyordu (%89). Nakil sonrası vücut kitle indeksi (VKİ) ortalama 27,8 kg/m2±5,0, obezite %29,8 saptandı. Otuz iki (%28) hastada nakil sonrası yeni başlangıçlı diabetes mellitus (NODAT), altmış sekiz hastada (%60,1) hipertansiyon, kırk altı hastada (%40,7) hiperlipidemi ve elli sekiz hastada (%51,3) metabolik sendrom gelişti (Tablo 1).
Ortanca aterosklerotik kardiyovasküler hastalık (ASCVD) risk skoru 16,5 idi. On altı hastada (%14) kardiyovasküler olay öyküsü vardı.

Sonuç: Karaciğer transpantasyonu sonrası metabolik bozuklukların sıklığı artmakta olup, hastaların metabolik sendrom ve ilişkili risk faktörleri açısından yakın izlemi uygundur.

Anahtar Kelimeler: Diabetes mellitus, karaciğer nakli, metabolik sendrom

Development of Metabolic Complications in Liver Transplant Recipients

Gizem Erdemir[1], Hale Gökcan[2], Ramazan İdilman[2]

[1]Ankara University School of Medicine, Internal Medicine, Ankara
[2]Ankara University School of Medicine, Department of Gastroenterology, Ankara

Background: With the development of surgical techniques and effective immunosuppressive treatment options, survival has increased following liver transplantation. Metabolic syndrome has an increasing importance among long-term complications after transplantation. In this study; The aim of this study was to evaluate the post-transplant metabolic syndrome and related factors in liver transplant patients.

Materials-Methods: 114 adult liver transplant recipients with at least 1 year follow-up were included in the analysis. Demographic and laboratory data were collected from the files.

Results: The mean age of the patients was 56.0±11.5, and the gender was predominantly male (63%). Liver transplantation from a living donor was performed in 77% of the patients, the most common etiology was HBV (36%). The median follow-up time after transplantation was 6 years (1-22 years). The majority of patients were receiving tacrolimus-based therapy (89%).
The mean body mass index (BMI) after transplantation was 27.8 kg/m2±5.0 and obesity was 29.8%. Thirty-two (28%) patients developed new-onset diabetes mellitus (NODAT), 68 (60.1%) hypertension, (46) 40.7% hyperlipidemia, and (58) 51.3% metabolic syndrome after liver transplantation (Table 1). The median atherosclerotic cardiovascular disease (ASCVD) risk score was 16.5. Sixteen patients (14%) had a history of cardiovascular events.

Conclusion: The frequency of metabolic disorders increases after liver transplantation, and close follow-up of patients in terms of metabolic syndrome and related risk factors is recommended.

Keywords: Diabetes mellitus, liver transplantation, metabolic syndrome

Tablo 1.Hastaların nakil öncesi ve sonrası demografik ve laboratuvar verileri

	Pre-transplant	Post-transplant
Vücut ağırlığı (kg) ortalama±SD	73.9±14.8	80.2±15.2
Vücut kitle indeksi (kg/m2) ortalama±SD	25.7±4.6	27.8±5.0
Obezite n, (%)	11(9.7)	28(24.7)
Hipertansiyon n, (%)	12(10.6)	68 (60.1)
Diabetes Mellitus n, (%)	28(24.7)	54(47.7)
Hiperlipidemi n, (%)	13(11.5)	46(40.7)
Koroner arter hastalığı n, (%)	8(7.07)	16(14.1)
Metabolik sendrom n, (%)	15(13.2)	58(51.3)
Açlık kan şekeri (mg/dL) (ortanca-aralık)	104 (69-260)	113 (66-289)
Total kolesterol (mg/dL) (ortanca-aralık)	128 (39-246)	172 (85-350)
Trigliserid (mg/dL) (ortanca-aralık)	97 (11-449)	155 (46-514)
ASCVD risk skoru (mg/dL) (ortanca-aralık)	7(0.2-41.89)	13.6 (0.1-63.8)
Anti-lipidemik ilaç kullanımı n, (%)	3 (2.6)	11 (9.6)
Anti-hipertansif ilaç kullanımı n, (%)	10 (8.7)	52 (45.6)
Anti-diyabetik ilaç kullanımı n, (%)	26 (22.8)	53 (46.4)

Table 1.Demographics and laboratory data of pre and post transplant period

	Pre-transplant	Post-transplant
Weight (kg) mean±SD	73.9±14.8	80.2±15.2
BMI (kg/m2) mean±SD	25.7±4.6	27.8±5.0
Obesity n, (%)	11(9.7)	28(24.7)
Hypertension n, (%)	12(10.6)	68 (60.1)
Diabetes Mellitus n, (%)	28(24.7)	54(47.7)
Hyperlipidemia n, (%)	13(11.5)	46(40.7)
Coronary artery disease n, (%)	8(7.07)	16(14.1)
Metabolic syndrome n, (%)	15(13.2)	58(51.3)
Glucose (mg/dL) (median-range)	104 (69-260)	113 (66-289)
Total cholesterol (mg/dL) (median-range)	128 (39-246)	172 (85-350)
Triglyceride (mg/dL) (median-range)	97 (11-449)	155 (46-514)
ASCVD risk score (median-range)	7(0.2-41.89)	13.6 (0.1-63.8)
Anti-lipidemic drug use n, (%)	3 (2.6)	11 (9.6)
Anti-hypertensive drug use n, (%)	10 (8.7)	52 (45.6)
Anti-diabetic drug use n, (%)	26 (22.8)	53 (46.4)

Tablo 2. Metabolik sendromu olan ve olmayan hastaların transplantasyon öncesi klinikodemografik veriler açısından transplantasyon sonrası karşılaştırılması

	Metabolik Sendrom olan n:59	Metabolik Sendrom olmayan n:55
Cinsiyet: Erkek [n (%)]	42 (71.1)	27 (49)
Yaş, yıl ortalama±SD	60.4±7.38	51.9±13.57
Vücut kitle indeksi (kg/m2) ortalama±SD	26.6±4.27	24.4±4.93
Hipertansiyon n, (%)	11 (18.6)	1 (1.81)
Anti-hipertansif ilaç kullanımı n, (%)	10 (16.9)	1 (1,81)
Diabetes mellitus n, (%)	21 (35.59)	7 (12.7)
Anti-diyabetik ilaç kullanımı n, (%)	21 (35.59)	5 (9.09)
Sigara n, (%)	30 (50.8)	16 (29)
ASCVD risk skoru [ortanca (aralık)]	12.5 (0.9-41.8)	5.8 (0.1-22.7)

Table 2. Comparison of post-transplant patients with and without metabolic syndrome in terms of pre-transplant clinico-demographic data

Patient characteristics	Metabolic Syndrome Present n:59	Metabolic Syndrome Absent n:55
Sex: Male [n (%)]	42 (71.1)	27 (49)
Age, years mean±SD	60.4±7.38	51.9±13.57
BMI (kg/m2) mean±SD	26.6±4.27	24.4±4.93
Hypertension n, (%)	11 (18.6)	1 (1.81)
Anti-hypertensive drug use n, (%)	10 (16.9)	1 (1,81)
Diabetes mellitus n, (%)	21 (35.59)	7 (12.7)
Anti-diabetic drug use n, (%)	21 (35.59)	5 (9.09)
Smoking n, (%)	30 (50.8)	16 (29)
ASCVD risk score [median (range)]	12.5 (0.9-41.8)	5.8 (0.1-22.7)

PP-118 / 39. Ulusal Gastroenteroloji Haftası

Varis Dışı Üst GİS Kanamalı Hastalarda Klinik Sonuçların Öngörülmesinde Risk Skorlama Sistemlerinin Karşılaştırılması; Tersiyer, Tek Merkez Çalışması

Muhammed Bahaddin Durak[1], Yavuz Çağır[2], İlhami Yüksel[3]

[1]Sağlık Bilimleri Üniversitesi, Şanlıurfa Mehmet Akif İnan EAH, Gastroenteroloji Kliniği, Şanlıurfa
[2]Ankara Şehir Hastanesi, Gastroenteroloji Kliniği, Ankara
[3]Yıldırım Beyazıt Üniversitesi Tıp Fakültesi, İç Hastalıkları ABD, Gastroenteroloji Bilim Dalı, Ankara

Amaç: Bu çalışmada varis dışı üst gastrointestinal sistem (GİS) kanamalı erişkin hastalarda, önemli klinik sonuçları öngörebilme açısından en sık kullanılan yedi risk değerlendirme skorunu karşılaştırdık. Sonuç olarak bunların birbirlerine üstünlüklerini test ederek, klinik kullanımda yarar sağlayacak en optimal skorlama sistemini tespit etmeye çalıştık.

Yöntem: Varis dışı üst GİS kanaması ile başvuran hastalarda kanamaya bağlı semptomlar, hemodinamik durum, tıbbi öykü, kullanılan ilaçlar, komorbiditeler, hemodinamik tablo ve laboratuvar değerleri değerlendirildi. Endoskopik bulgular tespit edildi. Elde edilen veriler risk skorlama sistemleri (Klinik RS, tam RS, AIM65, GBS, T-skor, PNED, CSMPI) ile 5 ana başlıkla (Endoskopik tedavi, Müdahale ihtiyacı, Hastaneye yatış, Yeniden kanama, 30 günlük mortalite açısından) karşılaştırıldı.

Bulgular: Toplam 469 hasta dahil edildi. 133 hasta (%28) 24 saat içinde taburcu olurken, 336 hasta (%72) hastaneye yatırıldı.109 hastaya (%23) endoskopik tedavi yapıldı, 255 hastanın (%54) transfüzyon ihtiyacı oldu. Ve 36 hastada (%8) tekrar kanama meydana geldi. Mortalite oranı 30 günlük takipte %11 idi.
Yüksek riskli hastalarda GBS, tüm ana sonuçları değerlendirmek için %77'nin üzerinde hassasiyetle en iyi skorlama sistemiydi. Yüksek riskli hastalarda endoskopik tedavi ihtiyacı, müdahale ihtiyacı, hastaneye yatış ve 30 günlük mortaliteyi öngörmek için T-skoru (skor 6 veya daha az) %95'in üzerinde belirtilen en iyi skorlama sistemiydi.

Sonuç: GBS ve AIM65 skorlama sistemlerinin preendoskopik skorlamada kullanılması; CSMPI ve PNED skorlama sistemlerinin postendoskopik skorlamada kullanılması üst GİS kanamalı hastalarda endoskopi ihtiyacı, müdahale ihtiyacı, hastaneye tekrar yatış ihtiyacı, tekrar kanama ve mortalite belirlenmesinde oldukça faydalı olduğu belirlenmiştir. GBS ve T skoru yüksek riskli hastaları tespit etmede daha yüksek duyarlılık ve özgüllüğe sahiptir

Anahtar Kelimeler: Varis dışı üst GİS kanamaları, Skorlama sistemleri, Erişkin hastalar

Comparison Of Risk Scoring Systems For The Prediction Of Clinical Outcomes In Patients With Nonvariceal Upper Gastrointestinal Bleeding; Tertiary, Single Center Work

Muhammed Bahaddin Durak[1], Yavuz Çağır[2], İlhami Yüksel[3]

[1]Department of Gastroenterology, University of Health Sciences, Şanlıurfa Mehmet Akif İnan Education and Training Hospital, Şanlıurfa
[2]Department of Gastroenterology, Ankara City Hospital, Ankara
[3]Department of Gastroenterology, Ankara Yıldırım Beyazıt University School of Medicine, Ankara

OBJECTİVE: In this study, we compared the seven most commonly used risk assessment scores in adult patients witn non-variceal upper gastrointestinal bleeding (UGIB) to predict important clinical outcomes. As a result, we tried to determine the most optimal scoring system that would be beneficial in clinical use by testing their superiority over each other.

Methods: Patients presenting with nonvariceal UGIB were evaluated in terms of bleeding-related symptoms, hemodynamic status, medical history, medications, comorbidities, haemodynamic status and laboratory. Endoscopic findings were noted. Main outcomes measures comparison of risk scores (Clinical RS, full RS, AIMS65, GBS, T-score, PNED and CSMCPI) for their capability to predict clinical endpoints; (1) Endoscopic treatment, (2) Need for intervention, (3) Hospitalization, (4) Re-bleeding, (5) 30 day mortality.

Results: A total of 469 patients were included the study. While 133 patients (28%) were discharged from the hospital within 24 hours, 336 patients (72%) were hospitalized. Median length of hospital stay was 6.6 days (0-8.0). 298 patients (64%) had need for intervention. Endoscopic treatment was required in 109 (23%) and transfusion was required in 255 (54%) and rebleeding occurred in 36 (8%). Mortality rate was 11% at 30-day follow-up.

Conclusion: Calculation of GBS and AIMS65 scores as preendoscopic scores and CSMCPI and PNED (postendoscopic scores) are useful in determining UGIB-related endpoints (need for endoscopy, need for intervention, hospitalization, rebleeding and mortality). GBS and T score have a higher sensitivity and specifity in detecting high risk patients.

Keywords: Nonvariceal upper gastroıntestınal bleeding, Rısk scorıng systems, Adult patıents

PP-119 / 39. Ulusal Gastroenteroloji Haftası
Strongyloides stercoralis: Özofageal Sürüntü Örneği ile Tanı Alan Nadir Bir Olgu

Arzu Hazal Aydın, Buse Bayazıt Gözüküçük, Nesrin Turhan

Ankara Şehir Hastanesi, Tıbbi Patoloji Kliniği, Ankara

Giriş-Amaç: Strongyloides stercoralis (S.s.) farklı sistemlerde tutulum yapabilen intestinal bir nematoddur. S. s ile infekte bireyler çoğunlukla asemptomatiktir, ancak immünitesi zayıflamış bireylerde ağır ve fatal bir hastalık tablosu oluşturabilir. Biz özofageal sürüntü örneği ile tanı almış bir olguyu sunduk. Metod: Bilinen pnömokonyozu olan 70 yaşında erkek hasta oral alım bozukluğu ile acil servise başvurdu. Endoskopik muayene yapıldı ve özofagustaki diffüz ülserler nedeniyle sadece sürüntü örneği alınarak işleme son verildi. Sürüntü örneğinin incelemesinde S. s ile uyumlu larva ve yumurta yapıları görüldü ve kliniğe bildirildi. Ardından özofagogastroduodenoskopik görüntüleme yapılarak çoklu biyopsi alındı. Bulgu: Biyopsi örneklerinde kronik inflamasyon, gland arkitektüründe bozulma yanı sıra gland lümenlerinde keskin bir şekilde sonlanan kuyruk yapılarıyla tipik S.s larvaları ve bazofilik granüler görünümde yumurtalar dikkati çekti. Biyopsi ile eş zamanlı alınan özofagus ve mide sıvılarından taze olarak lam-lamel arasında yayılarak çalışılan örnekler, sitoloji ile birlikte değerlendirildiğinde S.s le uyumlu olarak görüldü. Sonuç: S.s ile infekte bireyler çoğunlukla asemptomatiktir. Ancak infeksiyon immünkompromize kişilerde hiperenfeksiyon sendromu ile sonuçlanabilir. Bu tablo şiddetli ve ağır seyrederek yüksek mortalite riski taşıyabilir. Endemik bölgelere seyahat eden ve immünsüpresif ilaç kullanan risk gruplarında tarama ile asemptomatik dönemde infeksiyon saptanabilir ve ağır hastalık oluşumunun önüne geçilebilir.

Anahtar Kelimeler: S.stercoralis, özofageal sürüntü örneği, immunkompromize birey

Strongyloides stercoralis: A Rare Case Diagnosed With Esophageal Swab Sample

Arzu Hazal Aydın, Buse Bayazıt Gözüküçük, Nesrin Turhan

Ankara City Hospital, The Department of Medical Pathology, Ankara

Background & Objectives: Strongyloides stercoralis (S.s.) is an intestinal nematode which might involve different systems. Although the infection caused by S.s. is usually asymptomatic, in immunocompromised host it could be severe and fatal. We presented a case that diagnosed with esophageal swab sample. Methods: A 70 year old man with pneumoconiosis, applied to hospital with oral intake disorder. Endoscopic examination was performed. Because of diffuse ulcers on esophagus only one swab sample could be obtained. On this sample larvae and soils were observed. It was reported to clinic that may correspond to S. stercoralis, then another esophagogastroduodenoscopy was performed. Many biopsies were conducted on. **Results:** This samples exhibited chronic inflammation and distortions of gland architecture. In crypt lumens, eggs as aggregations with basophilic granular appearance and typical larva structure with sharply ended tails were seen. Concurrent fresh sampling from gastric and esophageal fluid studied by spreading between slides was examined with biopsies.
The biopsy and swab samples were evaluated as compatible with S. s. Conclusion: Infected individuals with S.s. are usually asymptomatic. However it may cause a hyperinfection syndrome in immunocompromised hosts. Furthermore, this scenario may be severe and has a high mortality risk. It can be prevented by detecting infection in asymptomatic individuals. Particularly in risk groups that have history of travel endemic zones or begin using immunosuppressive agents can be scanned.

Keywords: S. stercoralis, esophageal swab sample, immunocompromised host

Resim 1
Figure 1

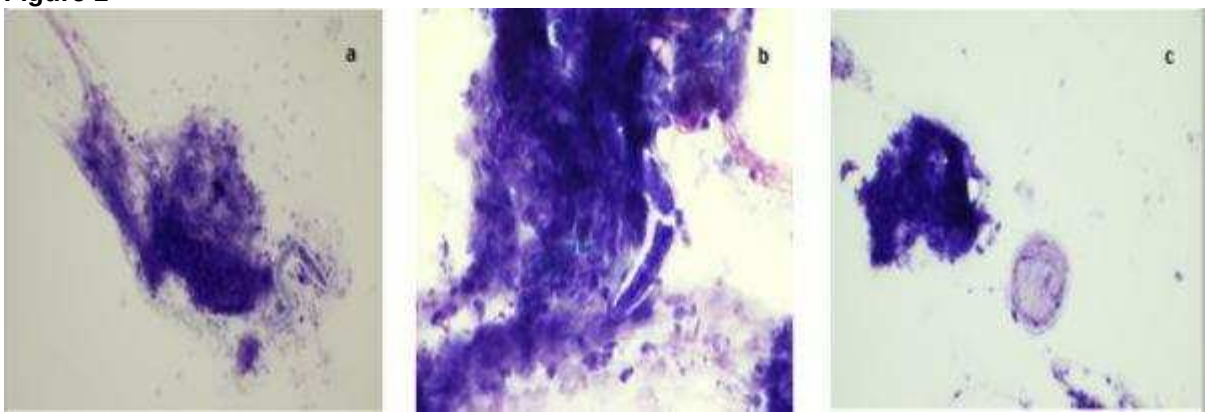

Nekrotik zeminde polimorfonükleer lökositler, eozinofiller, skuamöz epitel fragmanları ile parazit larva (a ve b) ve yumurtaları (c)
Squamous epitel fragments, eosinophils and polimorphonuclear leukocytes on necrotic background were seen on this sample. In some areas larvae (a and b) and soils (c) were observed.

Resim 2
Figure 2

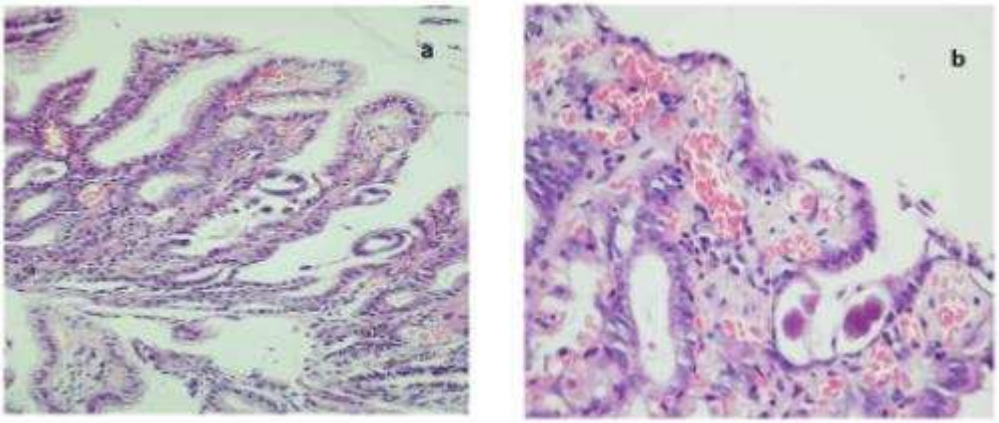

Gland arkitektüründe bozulma ile gland lümenlerinde keskin bir şekilde sonlanan kuyruk yapılarıyla tipik Strongyloides stercoralis larvaları (a) ve bazofilik granüler görünümde yumurtalar (b)
Chronic inflammation and distortions of gland architecture. In crypt lumens, typical larva structure with sharply ended tails (a) and soils as aggregations with basophilic granular appearance (b) were seen.

PP-120 / 39. Ulusal Gastroenteroloji Haftası

Recurrent Non-variceal Upper Gastrointestinal Bleeding among Patients Receiving Dual Antiplatelet Therapy

Moon Kyung Joo[1], Sunsuk Kim[2], Jong Jae Park[1], Hoon Jai Chun[3]

[1]Korea university guro hospital
[2]Korea university guro hospital hospital healthcare system
[3]Korea university anam hospital

Background: Patients who are receiving dual anti-platelet therapy (DAT) may suffer from recurrent gastrointestinal (GI) bleeding. We investigated clinical characteristics and associated factors of recurrent non-variceal upper gastrointestinal bleeding (NVUGIB) in patients receiving DAT.

Methods: We enrolled patients who received DAT and was diagnosed as NVUGIB during 2006 to 2020. NVUGIB was defined if definite bleeding focus was found on upper GI tract by esophagogastroduodenoscopy with either 1) associated symptoms (i.e. melena) or 2) anemia: decrease of serum hemoglobin more than 2.0 mg/dL from the baseline.

Results: A total of 138 patients who received DAT were diagnosed as NVUGIB. Patients were male-predominant (112, 81.2%), and bleeding was mostly from stomach (102, 73.9%) and peptic ulcer (83, 60.1%). Among them, 45 patients (32.6%) showed recurrent NVUGIB and 21 patients (15.2%) expired during 16.2 months of follow-up (7 patients [5.0%] due to NVUGIB). Multivariate analysis showed that age was the significant factor for rebleeding (odds ratio [OR]: 1.043, 95% confidence interval [CI]: 1.001-1.088, P-value: 0.046), death (OR: 1.082, 95% confidence interval [CI]: 1.012-1.158, P-value: 0.022) and bleeding-related death (OR: 1.154, 95% confidence interval [CI]: 1.006-1.324, P-value: 0.040). Kaplan-Meier analysis showed that cumulative probability of rebleeding, death and bleeding-related death was significantly higher among patients >= 70 years compared with patients < 70 years (P=0.005, 0.001 and 0.025, respectively)

Conclusion: Clinicians need to be cautious of high possibility of rebleeding and mortality when manage elderly NVUGIB patients who receive DAT.

Anahtar Kelimeler: dual anti-platelet therapy, upper gastrointestinal tract, bleeding

Recurrent Non-variceal Upper Gastrointestinal Bleeding among Patients Receiving Dual Antiplatelet Therapy

Moon Kyung Joo[1], Sunsuk Kim[2], Jong Jae Park[1], Hoon Jai Chun[3]
[1]Korea university guro hospital
[2]Korea university guro hospital hospital healthcare system
[3]Korea university anam hospital

Background: Patients who are receiving dual anti-platelet therapy (DAT) may suffer from recurrent gastrointestinal (GI) bleeding. We investigated clinical characteristics and associated factors of recurrent non-variceal upper gastrointestinal bleeding (NVUGIB) in patients receiving DAT.

Methods: We enrolled patients who received DAT and was diagnosed as NVUGIB during 2006 to 2020. NVUGIB was defined if definite bleeding focus was found on upper GI tract by esophagogastroduodenoscopy with either 1) associated symptoms (i.e. melena) or 2) anemia: decrease of serum hemoglobin more than 2.0 mg/dL from the baseline. **Results:** A total of 138 patients who received DAT were diagnosed as NVUGIB. Patients were male-predominant (112, 81.2%), and bleeding was mostly from stomach (102, 73.9%) and peptic ulcer (83, 60.1%). Among them, 45 patients (32.6%) showed recurrent NVUGIB and 21 patients (15.2%) expired during 16.2 months of follow-up (7 patients [5.0%] due to NVUGIB). Multivariate analysis showed that age was the significant factor for rebleeding (odds ratio [OR]: 1.043, 95% confidence interval [CI]: 1.001-1.088, P-value: 0.046), death (OR: 1.082, 95% confidence interval [CI]: 1.012-1.158, P-value: 0.022) and bleeding-related death (OR: 1.154, 95% confidence interval [CI]: 1.006-1.324, P-value: 0.040). Kaplan-Meier analysis showed that cumulative probability of rebleeding,death and bleeding-related death was significantly higher among patients >= 70 years compared with patients < 70 years (P=0.005, 0.001 and 0.025, respectively).

Conclusion: Clinicians need to be cautious of high possibility of rebleeding and mortality when manage elderly NVUGIB patients who receive DAT.

Keywords: dual anti-platelet therapy, upper gastrointestinal tract, bleeding

Table 1. Baseline Characteristics
Table 1. Baseline Characteristics

	Rebleeding (-) (n = 93)	Rebleeding (+) (n = 45)	Total (n = 138)	*P*-value*
Age (year, ± SD)	68.3 ± 11.7	73.2 ± 7.7	69.9 ± 10.8	0.012
Male: female, n	78:15	34:11	112:26	0.242
DAPT type, n (%)				0.215
Aspirin + clopidogrel	86 (92.5)	37 (82.2)	123 (89.1)	
Aspirin + others**	7 (7.5)	8 (17.7)	15 (10.1)	
Comorbidities, n (%)				
Heart failure	13 (14.0)	5 (11.1)	18 (13.0)	0.639
Ischemic heart disease	51 (54.8)	20 (44.4)	71 (51.4)	0.252
Diabetes	34 (38.6)	19 (42.2)	53 (38.4)	0.521
Chronic kidney disease	16 (17.2)	15 (33.3)	31 (22.5)	0.033
Liver cirrhosis	3 (3.2)	1 (2.2)	4 (2.9)	0.742
Malignancy	30 (32.3)	16 (35.6)	46 (33.3)	0.700
Cerebrovascular attack	36 (38.7)	17 (37.8)	53 (38.4)	0.916
Hypertension	63 (67.7)	31 (68.9)	94 (68.1)	0.892
Charlson comorbidity index (± SD)	5.1 ± 2.6	5.8 ± 2.6	5.4 ± 2.6	0.121
Symptom or sign, n (%)				0.553
Anemia	23 (24.7)	9 (20.0)	32 (23.2)	
Hematemesis	14 (15.1)	4 (8.9)	18 (13.0)	
Melena	54 (58.1)	30 (66.7)	84 (60.9)	
Hematochezia	2 (2.2)	2 (4.4)	4 (2.9)	
Previous UGI bleeding history, n (%)	6 (6.5)	2 (4.4)	8 (5.8)	0.636

Table 2. Clinical Characteristics of Initial NVUGIB
Table 2. Clinical Characteristics of Initial NVUGIB

	Rebleeding (-) (n = 93)	Rebleeding (+) (n = 45)	Total (n = 138)	*P*-value*
Location of bleeding, n (%)				0.672
Esophagus	8 (8.6)	2 (4.4)	10 (7.2)	
Stomach	68 (73.1)	34 (75.6)	102 (73.9)	
Duodenum	17 (18.3)	9 (20.0)	26 (18.8)	
Cause of bleeding, n (%)				0.173
Peptic ulcer	56 (60.2)	27 (60.0)	83 (60.1)	
UGI malignancy	26 (28.0)	9 (20.0)	35 (25.4)	
Mallory-Weiss	4 (4.3)	1 (2.2)	5 (3.6)	
Angiodysplasia	5 (5.4)	2 (4.4)	7 (5.1)	
Anastomosis site bleeding	1 (1.1)	3 (6.7)	4 (2.9)	
Others**	1 (1.1)	3 (6.7)	4 (2.9)	
Heart rate (/minute, ± SD)	88.8 ± 17.2	87.2 ± 25.6	88.4 ± 16.6	0.715
SBP (mmHg, ± SD)	118.2 ± 22.3	113.8 ± 22.1	116.7 ± 22.2	0.279
Hemoglobin (g/dL, ± SD)	8.9 ± 2.4	7.8 ± 2.1	8.5 ± 2.3	0.011
Platelet count ($\times 10^3/\mu L$, ± SD)	253.1 ± 130.1	232.4 ± 93.4	247.9 ± 120.3	0.288
BUN (mg/dL, ± SD)	34.7 ± 24.2	41.7 ± 27.6	37.1 ± 25.4	0.149
Serum creatinine (mg/dL, ± SD)	1.5 ± 2.0	1.6 ± 1.4	1.5 ± 1.8	0.661
eGFR (mL/min/1.73 m^2, ± SD)	83.3 ± 39.8	68.7 ± 39.1	78.3 ± 40.0	0.045
Rockall score	5.9 ± 1.6	6.1 ± 1.5	6.0 ± 1.6	0.383
Glasgow-Blatchford score	9.6 ± 3.8	10.9 ± 3.2	10.1 ± 3.6	0.058
Endoscopic findings, n (%)				0.943
Active bleeding or exposed vessel	44 (47.3)	21 (46.7)	65 (47.1)	
Fresh or old blood clots	49 (52.7)	24 (53.3)	73 (52.9)	
Endoscopic hemostasis, n (%)	32 (34.4)	18 (40.0)	50 (36.2)	0.573
Angiographic hemostasis, n (%)	2 (2.2)	2 (4.4)	4 (2.9)	0.451
RBC transfusion, n (%)	60 (65.2)	37 (82.2)	97 (70.8)	0.040
H. pylori positivity, n (%)	23/55 (41.8)	9/28 (32.1)	32/83 (38.6)	0.392
Length of hospital stay (days, ± SD)	7.9 ± 9.7	11.1 ± 14.4	8.9 ± 11.5	0.130
Resumption of anti-platelet agent (%)	83/86 (96.5)	38/42 (90.5)	121/128 (94.5)	0.159
Adding gastroprotective drugs (%)***	67 (78.8)	36 (85.7)	103 (81.1)	0.351

Table 3. Multivariate Regression Analysis for Rebleeding
Table 3. Multivariate Regression Analysis for Rebleeding

Variables	Odd ratio	95% CI Upper limit	95% CI Lower limit	*P*-value
Chronic kidney disease	1.518	0.554	4.154	0.417
Hemoglobin < 8.0 g/dL	1.648	0.626	4.338	0.312
RBC transfusion	1.620	0.557	4.709	0.376
Age	1.043	1.001	1.088	0.046
Glasgow-Blatchford score	0.993	0.842	1.171	0.932

Table 4. Multivariate Regression Analysis for Mortality
Table 4. Multivariate Regression Analysis for Mortality

		95% CI		
Variables	**Odd ratio**	**Upper limit**	**Lower limit**	***P*-value**
Malignancy	1.559	0.370	6.569	0.545
Age	1.082	1.012	1.158	0.022
Charlson comorbidity score	1.041	0.828	1.308	0.730

Table 5. Multivariate Regression Analysis for Bleeding-Related Mortality
Table 5. Multivariate Regression Analysis for Bleeding-Related Mortality

		95% CI		
Variables	**Odd ratio**	**Upper limit**	**Lower limit**	***P*-value**
Malignancy	1.226	0.082	18.405	0.883
Age	1.154	1.006	1.324	0.040
Charlson comorbidity score	0.980	0.692	1.388	0.910

PP-121 / 39. Ulusal Gastroenteroloji Haftası

Long-term Clinical Outcomes of Endoscopic Treatment of Gastrointestinal Stromal Tumors in Stomach

Moon Kyung Joo[1], Jong Jae Park[1], Sunsuk Kim[2], Hoon Jai Chun[3]

[1]Korea university guro hospital
[2]Korea university guro hospital hospital healthcare system
[3]Korea university anam hospital

Background: Gastrointestinal stromal tumors (GISTs) are the most common mesenchymal tumors in stomach. We evaluated the long-term clinical outcomes of endoscopic treatment for gastric GISTs.

Methods: This is a retrospective study that enrolled 135 cases of gastric subepithelial tumors (SETs) resected by endoscopic procedures and confirmed as GISTs by histopathology from 2005 to 2019. The immediate and long-term clinical outcomes were analyzed retrospectively.

Results: The mean age was 57.9 years, and the mean tumor size was 2.1 cm. Of the tumors, 43.0% were located in the corpus, followed by the fundus (26.7%) and cardia (17.0%). Most tumors (85.2%) were resected by endoscopic submucosal dissection. Macroperforation occurred in 4.4% and microperforation in 6.7% of the cases. The R0 resection rate was 15.6%. However, complete resection by the endoscopic view was 90.4%, of which 54.8% were in the very-low-risk group, followed by the low (28.1%), intermediate (11.9%), and high-risk groups (5.2%). During 36.5 months of follow-up, recurrence was found in four (3.4%) of the 118 patients who were monitored for more than six months

Conclusion: Despite the low R0 resection rate, the endoscopic treatment of a GIST appears to be a feasible procedure with a relatively low rate of recurrence in selected cases.

Anahtar Kelimeler: gastrointestinal stromal tumors, endoscopy, recurrence

Long-term Clinical Outcomes of Endoscopic Treatment of Gastrointestinal Stromal Tumors in Stomach

Moon Kyung Joo[1], Jong Jae Park[1], Sunsuk Kim[2], Hoon Jai Chun[3]

[1]Korea university guro hospital
[2]Korea university guro hospital hospital healthcare system
[3]Korea university anam hospital

Background: Gastrointestinal stromal tumors (GISTs) are the most common mesenchymal tumors in stomach. We evaluated the long-term clinical outcomes of endoscopic treatment for gastric GISTs.

Methods: This is a retrospective study that enrolled 135 cases of gastric subepithelial tumors (SETs) resected by endoscopic procedures and confirmed as GISTs by histopathology from 2005 to 2019. The immediate and long-term clinical outcomes were analyzed retrospectively.

Results: The mean age was 57.9 years, and the mean tumor size was 2.1 cm. Of the tumors, 43.0% were located in the corpus, followed by the fundus (26.7%) and cardia (17.0%). Most tumors (85.2%) were resected by endoscopic submucosal dissection. Macroperforation occurred in 4.4% and microperforation in 6.7% of the cases. The R0 resection rate was 15.6%. However, complete resection by the endoscopic view was 90.4%, of which 54.8% were in the very-low-risk group, followed by the low (28.1%), intermediate (11.9%), and high-risk groups (5.2%). During 36.5 months of follow-up, recurrence was found in four (3.4%) of the 118 patients who were monitored for more than six months.

Conclusion: Despite the low R0 resection rate, the endoscopic treatment of a GIST appears to be a feasible procedure with a relatively low rate of recurrence in selected cases.

Keywords: gastrointestinal stromal tumors, endoscopy, recurrence

Fig. 1. Kaplan-Meier Graph of Recurrence-Free Survival Rate after Endoscopic Resection of Gastric GIST

Fig. 1. Kaplan-Meier Graph of Recurrence-Free Survival Rate after Endoscopic Resection of Gastric GIST

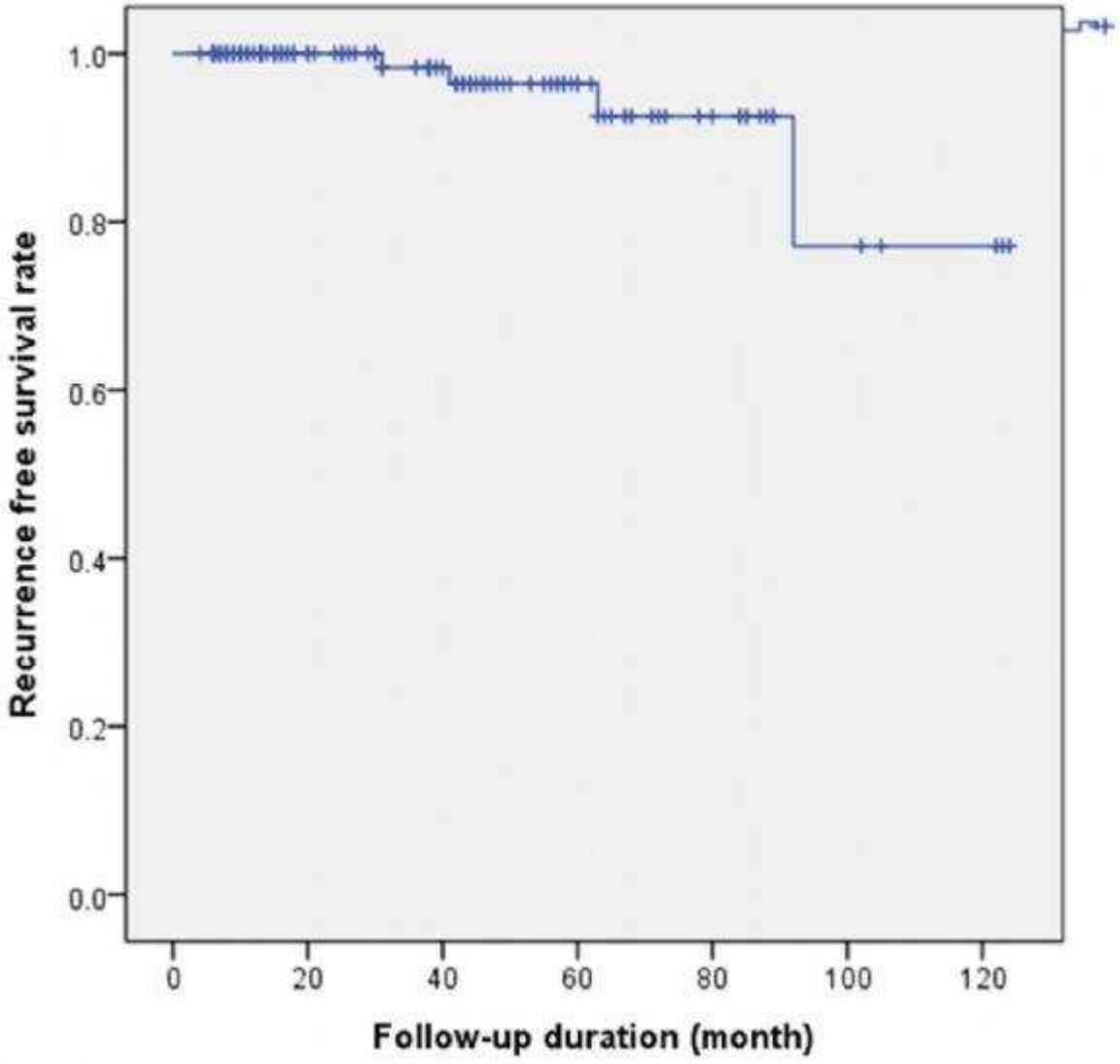

Fig. 2. Flow Chart according to Risk Stratification of NIH Consensus
Fig. 2. Flow Chart according to Risk Stratification of NIH Consensus

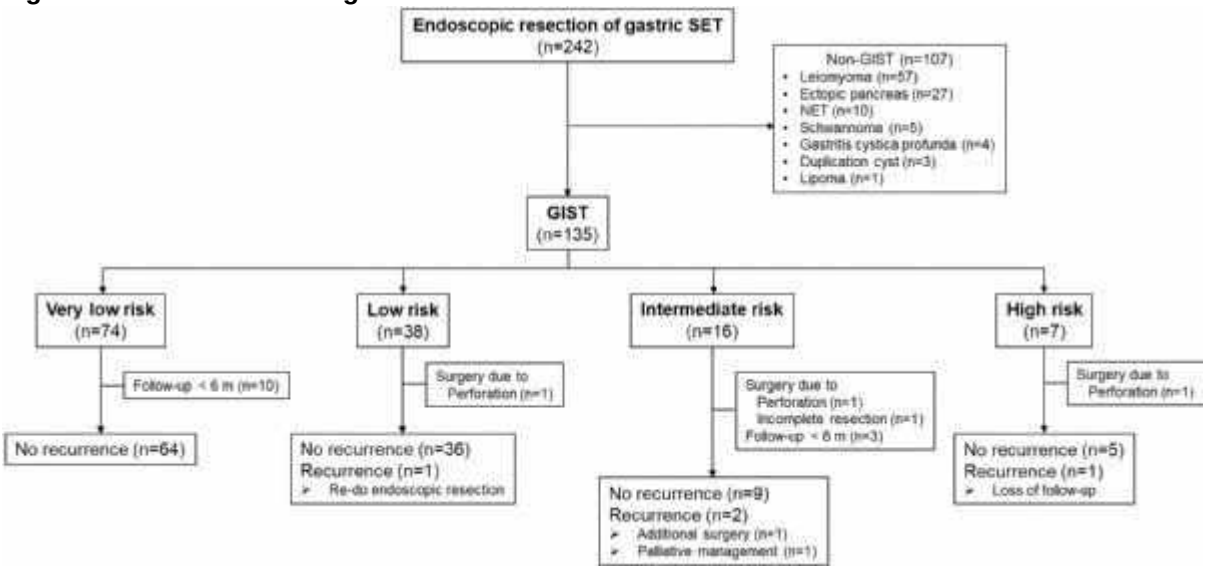

Table 1. Baseline Characteristics of Gastric GIST
Table 1. Baseline Characteristics of Gastric GIST

Variable	Data
Age, mean ± SD, years	57.9±12.2
Sex, male: female, number (%)	57: 78 (42.2: 57.8)
Symptoms, number (%)	
No symptom	120 (88.9)
Epigastric discomfort	11 (8.1)
Bleeding	3 (2.2)
Jaundice	1 (0.8)
Tumor location, number (%)	
Fundus	36 (26.7)
Cardia	23 (17.0)
Body	58 (43.0)
Antrum	18 (13.3)
Layer, number (%)*	
Muscularis mucosa	1 (0.7)
Submucosa	49 (36.3)
Muscularis propria	84 (62.2)

*Note: GIST, gastrointestinal stromal tumor; SD, standard deviation *Evaluated in 135 patients.*
*Note: GIST, gastrointestinal stromal tumor; SD, standard deviation *Evaluated in 135 patients.*

Table 2. Pathologic and Clinical Outcomes of Endoscopic Resection of Gastric GIST
Table 2. Pathologic and Clinical Outcomes of Endoscopic Resection of Gastric GIST

Variable	Data
Size, mean ± SD, cm	2.1±1.1
Resection, number (%)	
R0	21 (15.6)
Complete resection	122 (90.4)
NIH risk group, number (%)	
Very low	74 (54.8)
Low	38 (28.1)
Intermediate	16 (11.9)
High	7 (5.2)
Procedure type, number (%)	
ESD	115 (85.2)
STER	8 (5.9)
EFTR	3 (2.2)
EMR	9 (6.7)
Procedure time, mean ± SD, min	44.9±33.5
Complication, number (%)	19 (14.1)
Macroperforation	6 (4.4)
Microperforation	9 (6.7)
Major bleeding	4 (3.0)

Note: GIST, gastrointestinal stromal tumor; SD, standard deviation; NIH; National Institutes of Health; ESD, endoscopic submucosal dissection; STER, endoscopic submucosal tunnel dissection; EFTR, endoscopic full-thickness resection; EMR, endoscopic mucosal resection; SD, standard deviation
Note: GIST, gastrointestinal stromal tumor; SD, standard deviation; NIH; National Institutes of Health; ESD, endoscopic submucosal dissection; STER, endoscopic submucosal tunnel dissection; EFTR, endoscopic full-thickness resection; EMR, endoscopic mucosal resection; SD, standard deviation

PP-122 / 39. Ulusal Gastroenteroloji Haftası
Buried bumper sendromunun Savary-Gilliard bujisi ile tedavisi: Olgu Sunumu

Fatma Betül Boz, Muharrem Keskin, Mehmet Asıl, Murat Bıyık, Hüseyin Ataseven, Tacettin Akçal

Necmettin Erbakan Üniversitesi Meram Tıp Fakültesi, İç Hastalıkları Ana Bilim Dalı, Gastroenteroloji Kliniği, Konya

GİRİŞ: Perkutanöz endoskopik gastrostomi (PEG), uzun dönem beslenme güçlüğü olan hastalarda enteral beslenmeyi sağlamak için uygulanan komplikasyon oranı düşük, güvenilir ve etkin bir yöntemdir. Buried bumper sendromu (BBS), PEG iç mantarının karın duvarı içinde gömülmesiyle oluşan nadir ve uzun dönemli bir PEG komplikasyonudur. Burada kliniğimizde Savary-Gilliard bujisi ile tedavi edilen buried bumper sendromu olan bir hastayı sunacağız.

Vaka: 68 yaşında ileri demans ve oral alım bozukluğu nedeniyle 6 ay önce PULL yöntemiyle PEG takılan kadın hasta, PEG tüpünün çalışmaması ve yara yerinden pürülan akıntı nedeniyle kliniğimize refere edildi. Fizik muayenede PEG yerinde cilt hiperemikti ve pürülan akıntı mevcuttu. Endoskopik bakıda PEG tüpünün iç fiksasyon halkasının mide duvarının içine gömüldüğü görüldü (BBS). Midede internal orifis üzeri epitelle kaplı ve intakt görünümdeydi (Resim 1). Hastanın PEG kanulü cilt üzerinden çekerek çıkarıldı. Buradan branül gönderilerek midede iğne çıkış yeri net gözlendikten sonra, klavuz tel üzerinden 15-21 Fr. Savary-Gilliard buji ile internal orifis dilate edildi, 20 Fr. foley sondanın ucu kesilerek klavuz tel üzerinden gönderildi ve foley sondanın balonu şişirildi ve sabitlendi (Resim 2). Hastada işleme bağlı akut komplikasyon görülmedi. Enfektif parametreleri düzelen hastaya işlemden 5 gün sonra önceki giriş yerinden yeni PEG seti takıldı.

Sonuç: Buried bumper sendromu, PEG sonrası nadiren gelişen uzun dönemli bir komplikasyondur. Savary-Gilliard buji yöntemi, güvenilir ve etkin olarak tedavide kullanılabilir.

Anahtar Kelimeler: Peg, Buried bumper sendromu, Savary-Gilliard buji

Buried bumper syndrome treated with Savary-Gilliard dilator: Case Report

Fatma Betül Boz, Muharrem Keskin, Mehmet Asıl, Murat Bıyık, Hüseyin Ataseven, Tacettin Akçal

Department of İnternal Medicine, Division of Gastroenterology, Necmettin Erbakan University, Meram Faculty of Medicine, Konya

INTRODUCTİON: Percutaneous endoscopic gastrostomy (PEG), is a safe and effective method with low complication rate used to provide enteral nutrition in patients who need long-term feeding access. Buried bumper syndrome (BBS), is rare and long-term complication of PEG that occurs due to embadding of the inner damper of the PEG in the abdominal wall. Here we present a patient with buried bumper syndrome that treated with Savary-Gilliard dilator in our clinic.

Case: A 68-year-old female patient who had PEG inserted by the PULL method 6 months ago due to advanced dementia and oral intake disorder was referred to our clinic due to non-functioning of the PEG tube and purulent discharge from the wound site. Endoscopic examination showed that internal fixator of the PEG tube was embedded in the stomach wall (BBS). The internal orifice was covered with epithelium and appeared intact (Figure 1). The PEG cannula was removed by pulling it over the skin. After sending branule from here, the needle exit site in the stomach is observed, then internal orifice was dilated with 15-21 Fr. Savary-Gilliard dilator, the tip of the 20 Fr. foley catheter was cut and sent over the guide wire, the foley catheter's balloon was inflated and fixed (Figure 2). No acute complication was observed in the patient. The patient's infection resolved, new peg set was reinserted from the previous site 5 days after the procedure.

Conclusion: Buried bumper syndrome is rare, long-term PEG complication and can be treated by Savary-Gilliard dilator safely and effectively.

Keywords: Peg, Buried bumper syndrome, Savary-Gilliard dilator

Resim 1: Buried bumper sendromu gastroskopi
Figure 1: Buried bumper syndrome gastroscopy

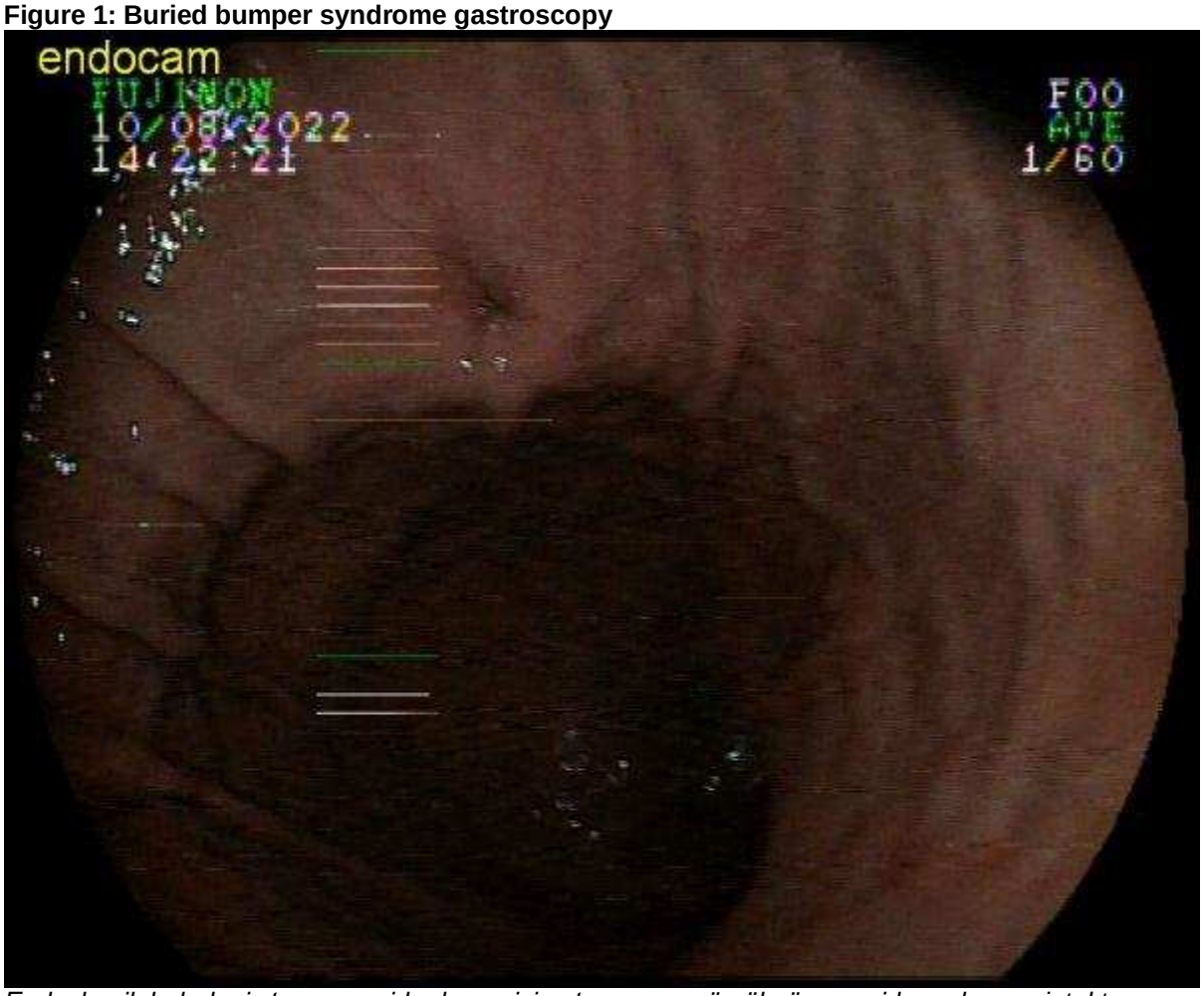

Endoskopik bakıda, iç tampon mide duvarı içine tamamen gömülmüş ve mide mukozası intakt görünümdeydi.
On endoscopic examination, the inner tampon was completely embedded in the stomach wall and the gastric mucosa appeared intact.

Resim 2: Savary-Gilliard buji sonrası internal orifis açıklığı sağlandı.
Figure 2: After the application of Savary-Gilliard dilator, the internal orifice was opened.

PP-123 / 39. Ulusal Gastroenteroloji Haftası
Nadir görülen ve ESD yöntemi ile çıkarılan bir endoskopik lezyon: Gastritis sistika polipoza

Nuretdin Suna[1], Korhan Tek[2], Nomingerel Tseveldorj[1], Gonca Özgün[3]

[1]Başkent Üniversitesi Tıp Fakültesi, Gastroenteroloji Bilim Dalı, Ankara
[2]Başkent Üniversitesi Tıp Fakültesi, İç Hastalıkları Ana Bilim Dalı, Ankara
[3]Başkent Üniversitesi Tıp Fakültesi, Tıbbi Patoloji Ana Bilim Dalı, Ankara

Giriş: İlk kez Littler ve Gleiberman tarafından 1972 yılında tanımlanan gastritis sistika polipoza (GCP), mide submukozasına yer değiştirmiş, hiperplastik, kistik dilate gastrik glandlardan oluşan nadir görülen bir lezyondur. Daha çok gastroenterostomi anastomoz bölgelerinde polipoid kitle olarak görülürler. Nadiren gastrik cerrahi öyküsü olmadan da gelişebilirler. Klinik olarak; epigastrik ağrı, şişkinlik, gastrointestinal kanama ve gastrik obstrüksiyon semptomları görülebilir. Patogenezinden kronik enflamasyon ve iskemi sorumlu tutulmuştur. Endoskopik, endosonografik ve radyolojik olarak saptanabilirler. Kesin tanı histopatolojik olarak konulur. Benign lezyonlar olmasına rağmen malign potansiyel taşıyabilecekleri ileri sürülmektedir. Bu yazıda daha önce geçirilmiş mide operasyonu olmayan hastada saptanan ve ESD yöntemiyle çıkarılan GCP olgusu sunulmuştur.

Olgu: 70 yaşında kadın hasta epigastrik ağrı şikayeti ile Gastroenteroloji kliniğine başvurdu. Öyküsünde ve sistem sorgusunda özellik yoktu. Fizik muayenede pozitif bulgu saptanmadı. Laboratuvar testleri normal sınırlar içinde olup batın ultrasonografisinde belirgin özellik görülmedi. Özofagogastroduodenoskopide; antrum orta kesiminde, yüzey mukozası hafif erode, 15 mm çapında, soliter sesil polipoid lezyon izlenerek ESD yöntemi ile enblok olarak çıkarıldı. Lezyonun histopatolojik incelemesinde; yüzeyde erozyon, epitelde hiperplastik ve reaktif değişiklikler ile submukozada kistik glandlar izlenmiş ve cerrahi sınırlar dahil displazi görülmemiştir. Lezyon dışı mide dokusunda kronik eroziv gastrit tespit edilmiş ve mukozal atrofi, intestinal metaplazi ve Helicobacter pylori izlenmemiştir. Bulgular GCP olarak değerlendirilmiştir.

Sonuç: GCP sıklıkla asemptomatik ve opere olan midenin anastomoz alanında görülen nadir bir lezyondur. Bununla birlikte, bizim vakamızda olduğu gibi, cerrahi öyküsü olmadan da görülebilir. Literatürdeki malignite ilişkili GCP vakaları da göz önüne alındığında, bu lezyonların prekanseröz olarak kabul edilmesi, biyopsi ile yetinmeyip total olarak çıkarılması ve polipin tamamının histopatolojik olarak dikkatle incelenmesi önemlidir.

Anahtar Kelimeler: gastrektomi, gastritis sistika polipoza, prekanseröz lezyonlar

A rare endoscopic lesion removed by ESD technique: Gastritis cystica polyposia

Nuretdin Suna[1], Korhan Tek[2], Nomingerel Tseveldorj[1], Gonca Özgün[3]

[1]Baskent University Faculty of Medicine, Division of Gastroenterology, Ankara, Turkey
[2]Baskent University Faculty of Medicine, Department of Internal Medicine, Ankara, Turkey
[3]Baskent University Faculty of Medicine, Department of Medical Pathology, Ankara, Turkey

Introduction: Gastritis cystica polyposia (GCP), first described by Littler and Gleiberman in 1972, is a rare lesion consisting of hyperplastic, cystic dilated gastric glands displaced to the submucosa, mostly seen as polypoid masses at the gastroenterostomy anastomosis sites. They may rarely develop without history of gastric surgery. Chronic inflammation and ischemia have been implicated in the pathogenesis. Although they are benign lesions, it is suggested that they may have malignant potential. This article presents a case of GCP detected and removed by ESD technique in a patient with no previous history of gastric operation.

Case: A 70-year-old-female patient was admitted to the Gastroenterology clinic with epigastric pain. Her history, systems review, and physical examination were unremarkable otherwise. Laboratory tests and abdominal ultrasonography were normal. Esophagogastroduodenoscopy showed a 15-mm solitary sessile polypoid lesion with surface erosion located mid-antrum and enbloc resection by ESD was performed. Erosion on the surface, hyperplastic and reactive changes in the epithelium, cystic glands in the submucosa were observed histopathologically. No dysplasia was observed at the surgical margins. Chronic erosive gastritis was detected in non-lesional gastric tissue.Mucosal atrophy, intestinal

metaplasia and Helicobacter pylori were not observed.Findings were evaluated as GCP.

Conclusion: GCP is a rare lesion, often asymptomatic and seen in the anastomotic area of the operated stomach. However, as in our case, it can be seen without history of surgery. Considering the malignancy-associated GCP cases in the literature, it is important to accept these lesions as precancerous, to remove them completely, and to carefully examine the entire polyp histopathologically.

Keywords: gastrectomy, gastritis cystica polyposa, precancerous lesions

---

Antrumda lokalize yüzeyde konjesyon ve erozyon izlenen iyi sınırlı polipoid lezyon ve ESD sonrası endoskopik görüntüsü.
Well demarcated polypoid lesion localized in the antrum with surface congestion and erosion, and endoscopic image after ESD.

Lezyonun histopatolojik bulguları
Histopathological findings of the lesion

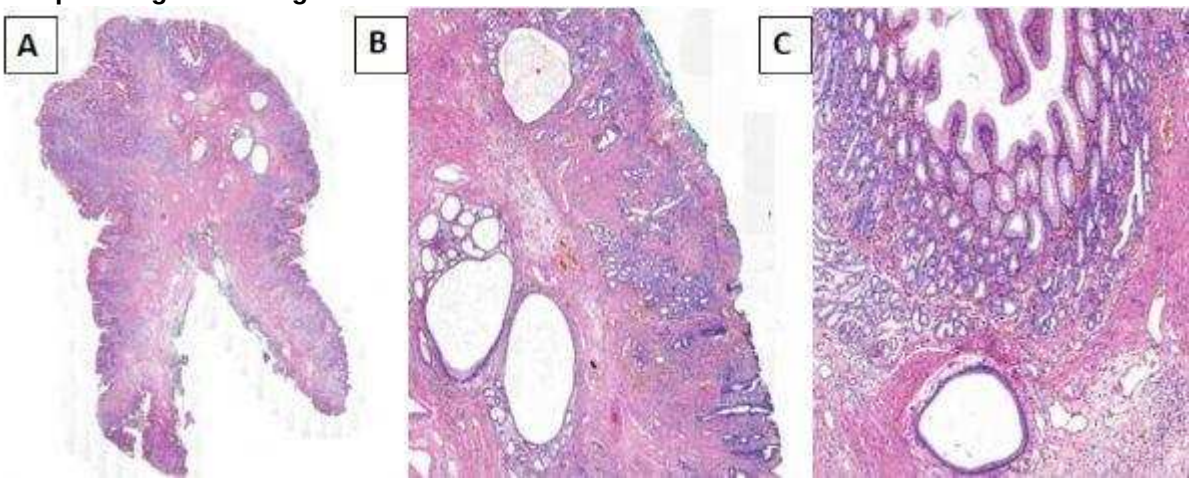

A ve B: esas olarak submukozada bulunan dilate glandlar, hücrelerde displazi ve mitoz görülmedi (H&E, orijinal büyütme x40 ve x200).C: hiperplastik foveola ve altta kistik dilate gland (H&E, orijinal büyütme x400).
A and B: dilated glands, mainly located in the submucosa, the cells had no cellular dysplasia and no mitosis (H&E, original magnification x40 and x200). C: hyperplastic foveolae and cystically dilated underlying gland (H&E, original magnification x400).

PP-124 / 39. Ulusal Gastroenteroloji Haftası
Nadir Bir Vaka: Portal Ven Üzerine Kitle Etkisi İle Bası Yapan Pankreas Walled-Off Nekrozu

Seda Karaaslan[1], Nurettin Coşkun[2], Enver Dolar[2], Gökhan Öngen[3], Gürsel Savcı[3]

[1]Uludağ Üniversitesi Tıp Fakültesi, İç Hastalıkları Ana Bilim Dalı, Bursa
[2]Uludağ Üniversitesi Tıp Fakültesi, İç Hastalıkları Ana Bilim Dalı, Gastroenteroloji Bilim Dalı, Bursa
[3]Uludağ Üniversitesi Tıp Fakültesi, Radyoloji Ana Bilim Dalı, Bursa

Akut pankreatit sonrası geç dönemde lokal komplikasyon olarak ortaya çıkan sıvı koleksiyonları iki kategoriye ayrılır: Pankreas psödokisti ve duvarlı nekrozu (walled-off nekroz). Walled-off nekroz (WON); iyi tanımlanmış kapsüllü bir inflamatuar duvar ile çevrili pankreatik ve/veya peripankreatik nekroz olarak tanımlanır. WON enfekte olabilir, sepsise sebep olabilir, komşu organlara bası bulgusu ile ortaya çıkabilir veya pankreatik fistüle/perforasyona neden olabilir.Bu vakamızda akut nekrotizan pankreatit komplikasyonu olarak WON gelişmiş olup bu nekroz kitle etkisi ile ana portal vene direkt bası yapmakta ve bu durum portal hipertansiyon gelişiminde splenik ven trombozu ile birlikte rol oynamaktadır. Pankreas kist ve tümörlerinin indirekt olarak portal hipertansiyona neden olabileceği literatürde sıklıkla görülmektedir. Bazı durumlarda kitlenin portal vene direkt bası yaptığı gözlemlenmiştir. Ancak bir pankreas walled-off nekrozunun portal vene direkt olarak kitle etkisi ile bası yaptığı literatürde erişilebildiği kadarıyla görülmemiştir. Bu bağlamda bu vaka nadir bir vaka olarak değerlendirilebilir.

Anahtar Kelimeler: Nekroz, Pankreatit, Portal Hipertansiyon, Psödokist

A Rare Case: Pancreas Walled-Off Necrosis With Mass Effect On The Portal Vein

Seda Karaaslan[1], Nurettin Coşkun[2], Enver Dolar[2], Gökhan Öngen[3], Gürsel Savcı[3]

[1]Uludag University Medical Faculty, Department of Internal Medicine, Bursa, Turkey
[2]Uludag University Medical Faculty, Department of Internal Medicine Division of Gastroenterology, Bursa, Turkey
[3]Uludag University Medical Faculty, Department of Radiology, Bursa, Turkey

Fluid collections that occur as local complications in the late period after acute pancreatitis consist of two categories: Pancreatic pseudocyst and walled-off necrosis (WON) WON is defined as encapsulated pancreatic and/or peripancreatic necrosis surrounded by a well-defined inflammatory wall. WON may become infected, cause sepsis, manifest itself as a result of pressure on adjacent organs or may cause pancreatic fistula/perforation.
In this case; a WON as a complication of acute necrotising pancreatitis compresses the main portal vein through the mass effect and it contributes to portal hypertension with splenic vein thrombosis. It is frequently seen in the literature that pancreatic cysts and tumors can cause portal hypertension indirectly. In some cases, it has been observed that the mass directly compresses the portal vein. However, it has not been observed –as far as access- in the literature that pancreatic walled-off necrosis directly compresses the portal vein with the effect of a mass. In this respect, this case can be considered as a rare case.

Keywords: Necrosis, Pancreatitis, Portal Hypertension, Pseudocyst

Kontrastlı Bilgisayarlı Tomografi Görüntüsü
Contrast-enhanced Computed Tomography Image

Taburculuktan 1 ay sonra çekilen kontrol BT görüntüsünde hastanın pankreas walled-off nekrozu ve bu nekrozun portal vene bası yaptığı görülmektedir.
On the CT image taken one month after discharge, it is seen that the pancreatic walled-off necrosis and its compression of the portal vein.

Kontrastlı Bilgisayarlı Tomografi Görüntüsü -2
Contrast-enhanced Computed Tomography Image -2

BT raporu: Ana portal ven düzeyinde duvarlı nekroz basısına sekonder olarak düşünülen belirgin kalibrasyon kaybı izlenmektedir. Pankreas baş ve gövde lokalizasyonunda duodenumu saran, splenik fleksuraya kadar uzanım gösteren, en geniş yerinde 3x7cm, çevre dokuya bası gösteren enkapsüle WON ile uyumlu görünüm izlenmektedir. Pankreas parankimini %50den fazla etkilemektedir.
CT report: Significant loss of calibration is observed at the level of the main portal vein, which is thought to be secondary to walled-off necrosis compression. In the head and body localization of the pancreas, an appearance compatible with the encapsulated WON, which covers the duodenum, extends to the splenic flexure, is 3x7 cm at its widest point, and compresses the surrounding tissue. It affects more than 50% of the pancreatic parenchyma.

PP-125 / 39. Ulusal Gastroenteroloji Haftası
Kokaine Bağlı Kolit: Vaka Sunumu

Müge Ustaoğlu, Hasan Eruzun, Ömer Küçükdemirci, Tuğba Şenel, Ufuk Avcıoğlu, İbrahim Gören, Talat Ayyıldız, Beytullah Yıldırım, Ahmet Bektaş

Ondokuz Mayıs Üniversitesi, Tıp Fakültesi, Gastroenteroloji Bilim Dalı, Samsun, Türkiye

Giriş: Kokain vazokonstriktif ve protrombotik etkili bir madde olup gastrointestinal komplikasyonlara neden olabilir. Biz de kokain kullanımı sonrası iskemik kolit gelişen hastamızı sunduk.

Vaka: 22 yaşında erkek hasta, yaklaşık 1 aydır günde yaklaşık 10 kez olan kanlı dışkılama ve karın ağrısı ile acil servise başvurdu. Muayenesinde her iki üst ekstremitede dövmeleri vardı, dehidrate idi, karında yaygın hassasiyeti dışında patoloji yoktu. Laboratuvar incelemelerinde beyaz küre: 12110/mm3, hemoglobin: 13,5 gr/dl, albümin: 3,5 gr/dl, ESH: 52 mm/h, CRP: 109 mg/L idi. Dışkıda bol miktarda eritrosit ve lökosit vardı, CD antijeni negatifti. Rektosigmoidoskopide, splenik fleksuraya ulaşıldı, inen kolonda 3-4 mm çapında zımba deliği şeklinde derin ülserler görüldü. Sigmoid kolon ve rektum mukozası hiperemik, ödemli ve frajildi (Resim 1), biyopsiler alındı. İnflamatuar barsak hastalığı öntanısı ile İV kortikosteroid ve profilaktik DMAH başlandı. Tedavinin 5. gününde şikayetleri gerilemediğinden, detaylı öykü alındığında hastanın ayda birkaç kez kokain kullandığı ve şikayetlerinin son kokain alımından 24 saat sonra başladığı öğrenildi. Çekilen abdomen BT-anjiyografi normaldi. Patoloji sonucu iskemik kolit ile uyumlu olarak raporlandı. Kokaine bağlı iskemik kolit düşünülerek konservatif tedavi dozunda DMAH başlandı. Tedavinin 10. gününde karın ağrısı önemli ölçüde azaldı ve dışkılama sayısı 5-6/gün'e düştü. Klinik olarak stabil olan hasta taburcu edildi.

Sonuç: Karın ağrısı ve rektal kanama ile başvuran özellikle genç hastaların ayırıcı tanısında kokaine bağlı iskemik kolit düşünülmeli ve aktif olarak yakın zamanda kokain kullanım öyküsü aranmalıdır.

Anahtar Kelimeler: kokain, kolit, gastrointestinal

Cocaine Induced Colitis: Case Report

Müge Ustaoğlu, Hasan Eruzun, Ömer Küçükdemirci, Tuğba Şenel, Ufuk Avcıoğlu, İbrahim Gören, Talat Ayyıldız, Beytullah Yıldırım, Ahmet Bektaş

Ondokuz Mayıs University, School of Medicine, Department of Gastroenterology, Samsun, Türkiye

Introduction: Cocaine is a vasoconstrictive and prothrombotic substance and may cause gastrointestinal complications. We presented cocaine-induced ischemic colitis.

Case: A 22-year-old male patient was admitted to the emergency department with bloody stools and abdominal pain, which had averaged 10 times a day for about 1 month. In his examination, he had tattoos on both upper extremities, he was dehydrated, and there was no pathology except for diffuse tenderness in the abdomen. In laboratory examinations, WBC:12110/mm3, hemoglobin:13.5g/dl, albumin:.5g/dl, ESR:52mm/h, CRP:109mg/L. Stool microscopy revealed erythrocytes and leukocytes, and CD antigen was negative. In rectosigmoidoscopy, staple hole-like ulcers with a diameter of 3-4 mm were seen in the descending colon. Sigmoid colon and rectum were hyperemic, edematous and fragile (Picture 1), biopsies were taken. With the preliminary diagnosis of inflammatory bowel disease, IV corticosteroid was started. Since her complaints didn't regress on the 5th day, detailed history was taken, it was learned that the patient used cocaine several times a month and that her complaints started 24 hours after the last cocaine use. Abdominal CT-angiography was normal. Pathologic examination was consistent with ischemic colitis. Considering cocaine-induced ischemic colitis, conservative therapy and full-dose LMWH was started. On the 10th day of treatment, abdominal pain decreased significantly, and the number of defecations decreased to 5-6/day. The patient was clinically stable and discharged.

Conclusion: Cocaine-induced ischemic colitis should be considered in the differential diagnosis of especially young patients presenting with abdominal pain and rectal bleeding, and a recent history of active cocaine use should be sought.

Keywords: cocaine, colitis, gastrointestinal

Resim 1
Picture 1

Resim-1
Picture-1

Splenik fleksurada derin ülserler
Deep ulcers on the splenic flexura.

PP-126 / 39. Ulusal Gastroenteroloji Haftası
Akut pankreatit hastalarının klinik, etyolojik, prognostik faktörler açısından değerlendirilmesi

Mehmet Dönmez[1], Ahmet Bektaş[2]

[1]Ondokuz Mayıs Üniversitesi, İç Hastalıkları Ana Bilim Dalı, Samsun
[2]Ondokuz Mayıs Üniversitesi, İç Hastalıkları Ana Bilim Dalı/Gastroenteroloji Bilim Dalı, Samsun

Amaç: Bu çalışmada akut pankreatit (AP) tanılı hastaların demografik, klinik, laboratuvar bulgularını değerlendirmek ve bu özelliklerin akut pankreatit tipine, etyolojisine, şiddetine ve prognozuna göre farklılık gösterip göstermediğini araştırarak akut pankreatit veri tabanına katkıda bulunmak amaçlanmıştır.

Gereç-Yöntem: Çalışmamıza Ocak 2007-Aralık 2020 tarihleri arasında Ondokuz Mayıs Üniversitesi Tıp Fakültesi Hastanesi'ne başvuran ve akut pankreatit tanısı konan erişkin hastalar dahil edildi. Hastaların dosyaları retrospektif olarak taranarak demografik, klinik, laboratuvar bulguları kaydedildi. Hastalık alt tipi, etyolojileri, şiddeti ve prognozu etkileyen faktörler karşılaştırıldı.

Bulgular: Çalışmaya 552 hasta alındı. Vakaların 321 (%58.2)'i kadındı. Etyolojide en sık biliyer nedenler (%56.9) saptanırken %25 vakada neden saptanamadı. Alkole bağlı pankreatit %1.4'ünü oluşturmaktaydı. Hastaların %94.7'si ödematöz, %5.3'ü nekrotizan pankreatit grubundaydı. Revize Atlanta kriterlerine göre şiddet sınıflaması yapıldığında hastaların %36.2'si hafif, %55.7'si orta, %8.1'i ağır şiddetliydi. Şiddetli vakaları ayırt etmede CRP'nin cut-off değeri 137 (AUROC:0.70, duyarlılık %62.2, özgüllük %72.0), CRP/Albümin'in cut-off değeri 18.97 (AUROC: 0.72, duyarlılık %71.1, özgüllük %59.8) olarak saptandı. Akut pankreatitli hastaların %2.2'si mortal seyretmiş olup, ölen hastaların ortalama yaşı 76 (37-88) yıl saptandı. Mortaliteyi ayırt etmede skorlama sistemlerinden BISAP skoru 3 ve üzerinde olduğunda, RANSON skoru 4 ve üzerinde olduğunda anlamlı bulundu ($p<0.001$).

Sonuç: Çalışmamızda AP etyolojisinin en sık biliyer nedenli olduğu, biliyer nedenli AP'nin kadınlarda daha sık görüldüğü saptandı. Hastalığın şiddetini öngörmede CRP cut-off değeri 137 mg/L, CRP/Albümin cut-off değeri 16.28 olarak saptandı. Yaş arttıkça AP mortalitesinin arttığı görüldü. BISAP skorunun cut-off değeri 3 ve üzeri, RANSON skorunun cut-off değeri 4 ve üzeri alındığında hastalığın daha mortal seyrettiği izlendi.

Anahtar Kelimeler: Akut pankreatit, Etyoloji, Şiddet, Prognoz, CRP/Albümin

Evaluation of acute pancreatitis patients in terms of clinical, etiological and prognostic factors

Mehmet Dönmez[1], Ahmet Bektaş[2]

[1]Ondokuz Mayıs University, Internal Medicine, Samsun
[2]Ondokuz Mayıs University, Internal Medicine/Gastroenterology, Samsun

Aim: In this study, it was aimed to evaluate the demographic, clinical and laboratory findings of acute pancreatitis (AP) patients and to investigate whether they differ according to acute pancreatitis type, etiology, severity and prognosis.

Materials-Methods: Our study included adult acute pancreatitis patients who admitted to Ondokuz Mayıs University Hospital between January 2007-December 2020. The files of the patients were investigated retrospectively and demographic, clinical and laboratory findings were recorded.

Findings: 552 patients were in the study. 321 (58.2%) of the cases were women. Biliary causes (56.9%) were the most common etiology, while idiopathic causes (25%) were found in the second place. Alcohol-induced pancreatitis was found to be 1.4%. 94.7% of the patients were in the edematous and 5.3% of the patients were in the necrotizing pancreatitis group. According to the revised Atlanta criteria, 36.2% of the patients were mild, 55.7% were moderate and 8.1% were severe. The cut-off value of CRP in differentiating severe cases was 137 (AUROC: 0.70, sensitivity 62.2%, specificity 72.0%), CRP/Albumin was 18.97 (AUROC: 0.72, sensitivity 71.1%, specificity 59.8%).It was found significant when the BISAP score was 3 and above, and the RANSON score was 4 and above in differentiating mortality ($p<0.001$).
Conclusion: In predicting the severity of the disease, the CRP cut-off value was 137 mg/L, and the

CRP/Albumin was 16.28. It was observed that the disease was more mortal when the cut-off value of the BISAP score was 3 and above, and RANSON score was 4 and above.

Keywords: Acute Pancreatitis, Etiology, Severity, Prognosis, CRP/Albumin

---

Ölüm gerçekleşmeyen ve gerçekleşen hastaları ayırt etmede skorlamalara ait ROC eğrisi
ROC curve of scoring systems to distinguish between dead and living patients

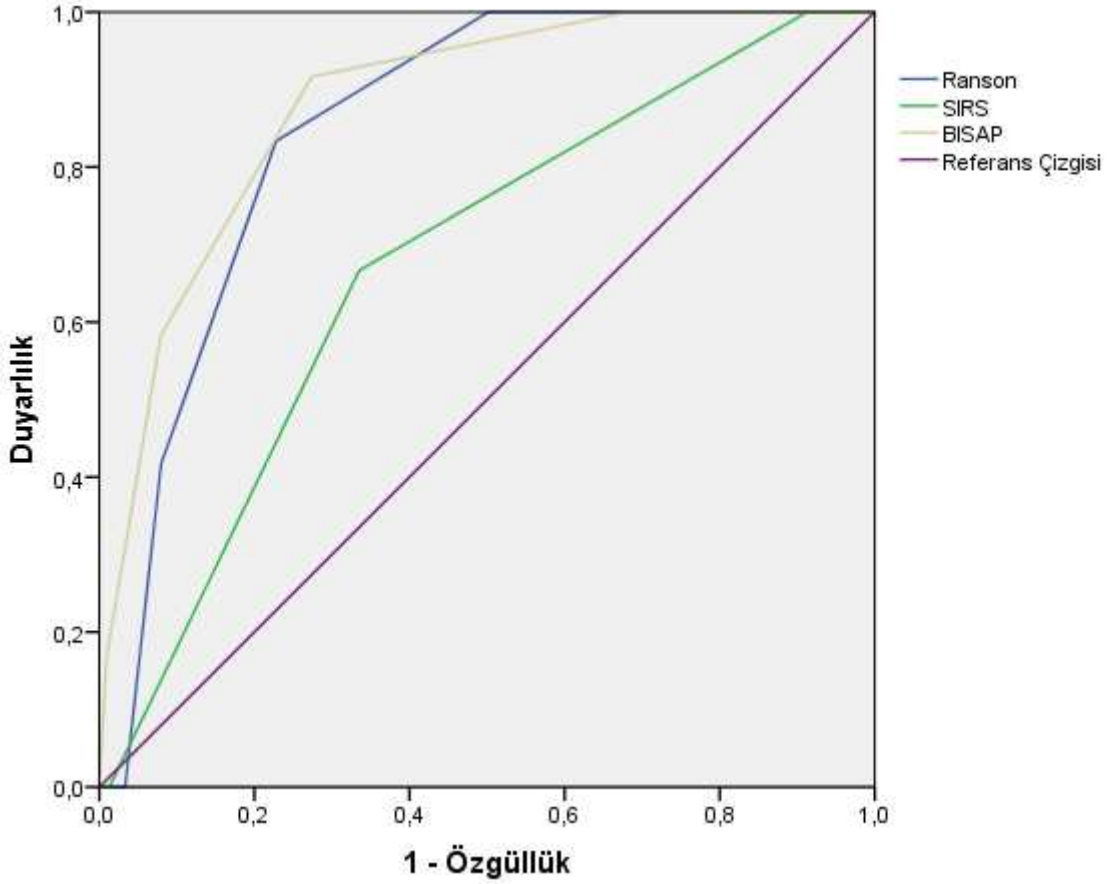

Şiddetli ve şiddetli olmayan hastalığın ayrımında, laboratuvar değişkenlerinin ROC eğrisi
ROC curve of laboratory variables to distinguish between severe and non-severe disease

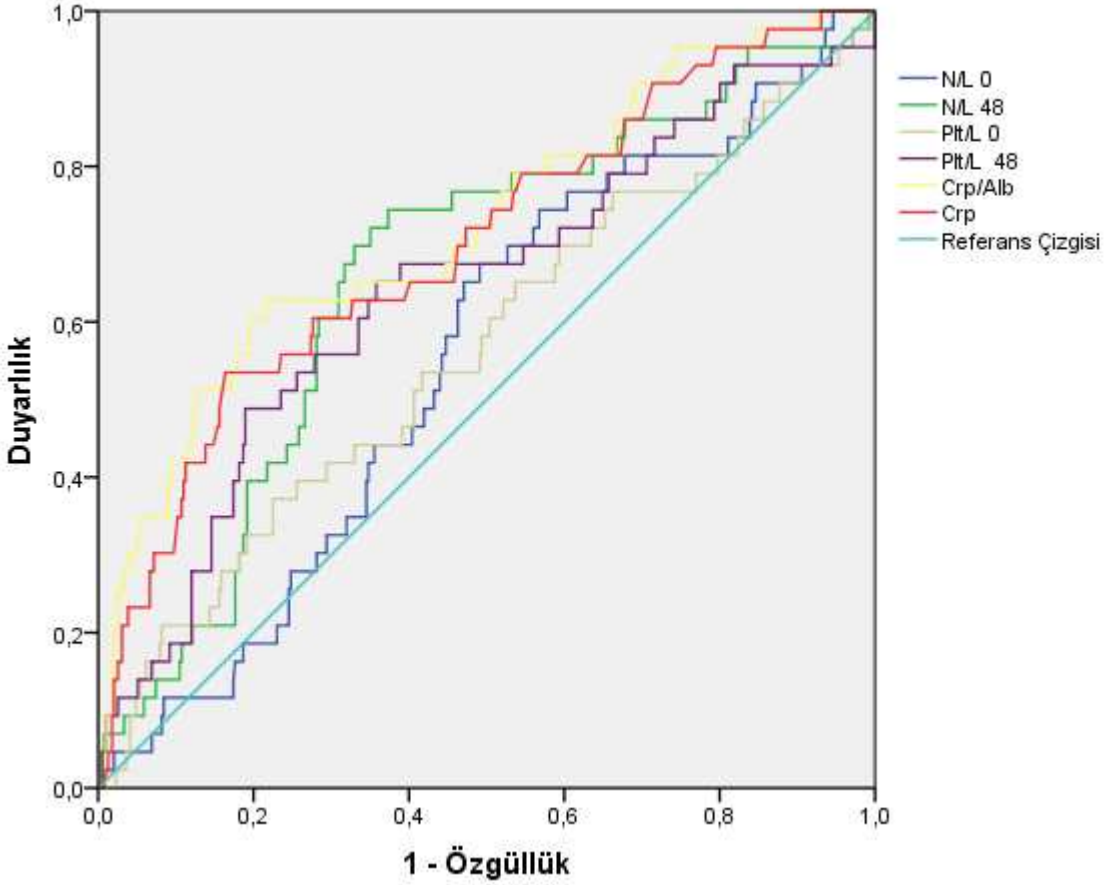

PP-127 / 39. Ulusal Gastroenteroloji Haftası

Helicobacter Pylori ile Gastrik İntestinal Metaplazi Olan Hastalarda Kolorektal Adenomatöz Poliplerin Görülme Sıklığının Değerlendirilmesi

Serpil Dinç, Özge Nuray Akay, Gökhan Sami Aydın, Serkan İpek

Sağlık Bilimleri Üniversitesi Bakırköy Dr. Sadi Konuk Eğitim ve Araştırma Hastanesi,Gastroenteroloji Ana Bilim Dalı, İstanbul

Amaç: Bu çalışmamızda, Helicobacter pylori (H. pylori) ile gastrik intestinal metaplazinin kolorektal adenomatöz polip görülme riskini araştırmayı amaçladık.

Yöntemler: Çalışmamızda 2017-2021 yılları arasında hem gastroskopi hem de kolonoskopi yapılan 18 yaş üstü 1164 hasta retrospektif olarak incelendi. Mide ve kolorektal biyopsiler ile histopatolojik sonuçlar elde edildi.

Bulgular: H. pylori enfeksiyonu ve kolorektal adenomatöz prevalansı sırasıyla %60,5 (705/1164) ve %41,9(488/1164) idi. Çalışmamızda H.pylori pozitif 705 hastadan 329 hastanın kolorektal adenomatöz polip pozitif saptanmıştır.H. pylori pozitif olgularda kolorektal adenomatöz polip pozitifliği görülme oranı, H. pylori negatif olgulara göre istatistiksel olarak anlamlı düzeyde yüksek saptanmıştır (p=0,001; p<0,01).İntestinal metaplazi ve kolorektal adenomatöz polip prevelensı sırasıyla %44,4 (517/1164) ve %41,9(488/1164) idi.. Çalışmamızda İntestinal metaplazi pozitif 517 hastadan 295 hastanın kolorektal adenomatöz pozitif saptanmıştır.İntestinal metaplazi pozitif olgularda kolorektal adenomatöz polip pozitifliği görülme oranı, intestinal metaplazi negatif olanlara göre istatistiksel olarak anlamlı düzeyde yüksek saptanmıştır (p=0,001; p<0,01).H. pylori ve intestinal metaplazi birlikteliğine göre olgularda kolorektal adenomatöz polip görülme oranları arasında istatistiksel olarak anlamlı farklılık saptanmıştır (p=0,001; p<0,01).

Sonuç: Kolorektal adenomatöz poliplerin kolon kanseri için prekürsör lezyon olduğu bilinmektedir. Son zamanlarda yapılan çalışmalarda helicobacter pylori ve intestinal metaplazinin kolorektal adenomatöz polip için risk faktör olduğuna dair çalışmalar ortaya konulmuştur. Bizim de yaptığımız çalışmada helicobacter pylori ve intestinal metaplazinin kolorektal adenomatöz poliple ilişkili olduğunu desteklemektedir.

Anahtar Kelimeler: Helicobacter pylori, intestinal metaplazi, kolorektal adenomatöz polip

Evaluation of the Incidence of Colorectal Adenomatous Polyps in Patients with Gastric Intestinal Metaplasia with Helicobacter Pylori

Serpil Dinç, Özge Nuray Akay, Gökhan Sami Aydın, Serkan İpek

University of Health Sciences Bakırköy Dr. Sadi Konuk Training and Research Hospital, Department of Gastroenterology, Istanbul

Objective: In this study, we aimed to investigate the risk of colorectal adenomatous polyp in gastric intestinal metaplasia with Helicobacter pylori (H. pylori).

Methods: In our study, 1164 patients over the age of 18 who underwent both gastroscopy and colonoscopy between 2017 and 2021 were retrospectively analyzed.Histopathological results were obtained by gastric and colorectal biopsies.

Results: The prevalence of H. pylori infection and colorectal adenomatosis was 60.5% (705/1164) and 41.9% (488/1164), respectively. In our study, colorectal adenomatous polyp was positive in 329 patients out of 705 patients positive for H.pylori.H. The incidence of colorectal adenomatous polyp positivity in pylori positive cases was found to be statistically significantly higher than in H. pylori negative cases (p=0.001; p<0.01). The prevalence of intestinal metaplasia and colorectal adenomatous polyp was 44.4% (517/1164), respectively.) and 41.9%(488/1164).. In our study, 295 patients out of 517 patients with positive intestinal metaplasia were found to be positive for colorectal adenomatosis. The rate of positivity of colorectal adenomatous polyps in patients with positive intestinal metaplasia was found to be statistically significantly higher than those with negative intestinal metaplasia (p=0.001; p<0.01).H.

pylori and intestinal metaplasia, a statistically significant difference was found between the incidence of colorectal adenomatous polyps in the cases ($p=0.001$; $p<0.01$).

Conclusion: Colorectal adenomatous polyps are known to be precursor lesions for colon cancer. Recent studies have shown that helicobacter pylori and intestinal metaplasia are risk factors for colorectal adenomatous polyp. Our study also supported that helicobacter pylori and intestinal metaplasia are associated with colorectal adenomatous polyp.

Keywords: Helicobacter pylori, intestinal metaplasia, colorectal adenomatous polyp

PP-129 / 39. Ulusal Gastroenteroloji Haftası
Malign Melanom Tanılı Hastada Mide Metastazı

Cemile Şentürk Demirtaş[1], Emrullah Taşdemir[2], Mehtap Üçer[1], Osman Serdal Çakmak[1], Mevlüt Kıyak[1], Mustafa Erhan Altınöz[1], Serkan İpek[1]

[1]Sağlık Bilimleri Üniversitesi, Bakırköy Dr. Sadi Konuk Eğitim ve Araştırma Hastanesi, Gastroenteroloji Kliniği, İstanbul
[2]Sağlık Bilimleri Üniversitesi, Bakırköy Dr. Sadi Konuk Eğitim ve Araştırma Hastanesi, İç Hastalıkları Ana Bilim Dalı, İstanbul

Malign melanom melanositlerden köken alan, kutanöz(%91), oküler(%5) ve mukoza(%1) kaynaklı olabilen malign bir tümördür. Melanomun gastrointestinal sisteme metastazı çeşitli çalışmalarda %2-4 olarak bildirilmiştir. Metastazlar gastrointestinal sistemde ağızdan anüse kadar herhangi bir yerde olabilir. Tutulan bölgeler; %35-65 jejunum-ileum, %5-9 kolon, %5-7 midedir. Biz bu olgumuzda mide metastazı olan malign melanom vakasını sunmayı amaçladık.

OLGU SUNUMU
40 yaşında erkek hasta 2017'de uveal melanom nedeniyle opere olmuş. Takiplerinde karaciğer, kemik metastazları tespit edilen hastaya kemoterapi ve vertebra metastazları nedeniyle radyoterapi başlanmış. Hasta 2.kemoterapi seansından 10 gün sonra gelişen karın ağrısı, bulantı, kusma şikayetleriyle acil servise başvurmuş. Kontrastlı Batın BT görüntülemesinde;karaciğerde büyüğü 8 cm çapında multiple malign özellikte kitle lezyonları izlenmiş. Doppler ultrasonografide;sağ hepatik ven çapı artmış olup lümende heterojen hiperekoik trombüs izlenmiş. Hasta hepatik vende trombüs nedeniyle antikoagulan ve destek tedavi amacıyla interne edilmiş.
Yatışının 10.gününde kanlı kusma şikâyeti başlayan hastaya, gastrointestinal sistem kanaması açısından tarafımızca gastroskopi yapıldı. Gastroskopisinde;korpusta tüm kadranlarda dağılmış milimetrik, yüzeyel siyah lezyonlar görüldü (malign melanom metastazı?). Lezyonlardan biyopsiler alındı. Patolojik incelemede; pansitokeratin (-), melan-a (+) olan doku örnekleri histomorfolojik ve immünhistokimyasal bulgular ile birlikte malign melanom metastazı lehine değerlendirildi.

SONUÇ
Malign melanom gastrointestinal sistem metastazları, non-spesifik semptomları olması nedeniyle çoğunlukla otopsi sürecinde farkedilmektedir. Çalışmalar melanomdan ölen hastaların %60'ının otopsisinde gastrointestinal sisteme metastaz varlığını göstermiştir. Ancak gastrointestinal kanama, perforasyon ve obstrüksiyon gibi komplikasyonlara neden olursa daha erken saptanabilmektedir. Gastrointestinal sistem semptomları varlığında, anemi ve kanama bulguları durumunda gastrointestinal sistem tutulumundan şüphelenilmelidir. Tanı endoskopi ile alınan biyopsi materyalinin patolojik incelemesi ile konulabilir.

Anahtar Kelimeler: Malign melanom, mide metastaz, GİS kanama

Gastric Metastasis in a Patient with Malignant Melanoma

Cemile Şentürk Demirtaş[1], Emrullah Taşdemir[2], Mehtap Üçer[1], Osman Serdal Çakmak[1], Mevlüt Kıyak[1], Mustafa Erhan Altınöz[1], Serkan İpek[1]

[1]Bakırköy Dr. Sadi Konuk Education and Research Hospital Gastroenterology Clinic, University of Health Sciences, Istanbul, Türkiye
[2]Bakırköy Dr. Sadi Konuk Education and Research Hospital Department of Internal Medicine, University of Health Sciences, Istanbul, Türkiye

Malignant melanoma is melanocytes based malignant tumor that can be due to cutaneous(91%),ocular(5%),and mucosal(1%). Metastasis of melanoma to gastrointestinal tract has been reported as 2-4% in various studies. Metastases can occur anywhere in gastrointestinal tract,from mouth to anus.Detention areas;35-65% jejunum-ileum,5-9% colon,5-7% stomach. In this case,we aimed to present case of malignant melanoma with gastric metastasis.

CASE REPORT

40-year-old male patient was operated for uveal melanoma in 2017.Chemotherapy and radiotherapy was started. Patient applied to emergency service with complaints of abdominal pain,nausea,vomiting developed 10 days after second chemotherapy session. Contrast-enhanced abdominal CT imaging showed multiple malignant mass lesions in liver. Doppler ultrasonography showed increase in diameter of right hepatic vein and heterogeneous hyperechoic thrombus in lumen. Patient was hospitalized for anticoagulant and supportive treatment due to thrombus in hepatic vein.
At 10th day of hospitalization,we performed gastroscopy due to gastrointestinal system bleeding suspect.Gastroscopy revealed millimetric,superficial black lesions scattered on all quadrants of corpus(malignant melanoma metastasis). Biopsies were taken from lesions. In pathological examination;tissue samples with pancytokeratin(-),melan-a(+) together with histomorphological and immunohistochemical findings were evaluated in favor of malignant melanoma metastasis.

CONCLUSION

Malignant melanoma gastrointestinal tract metastases are mostly noticed during autopsy due to their non-specific symptoms. Autopsy of patients who died of melanoma showed that 60% have metastases to the gastrointestinal tract. However,it can be detected earlier if complications such as gastrointestinal bleeding,perforation,and obstruction. Pantients with gastrointestinal system symptoms,anemia and bleeding findings,gastrointestinal system involvement should be suspected. Diagnosis can be made by pathological examination of biopsy material taken by endoscopy.

Keywords: Malignant melanoma, gastric metastasis, GIS bleeding

Malign melanom mide metastazı endoskopik görünüm
Malignant melanoma gastric metastasis endoscopic view

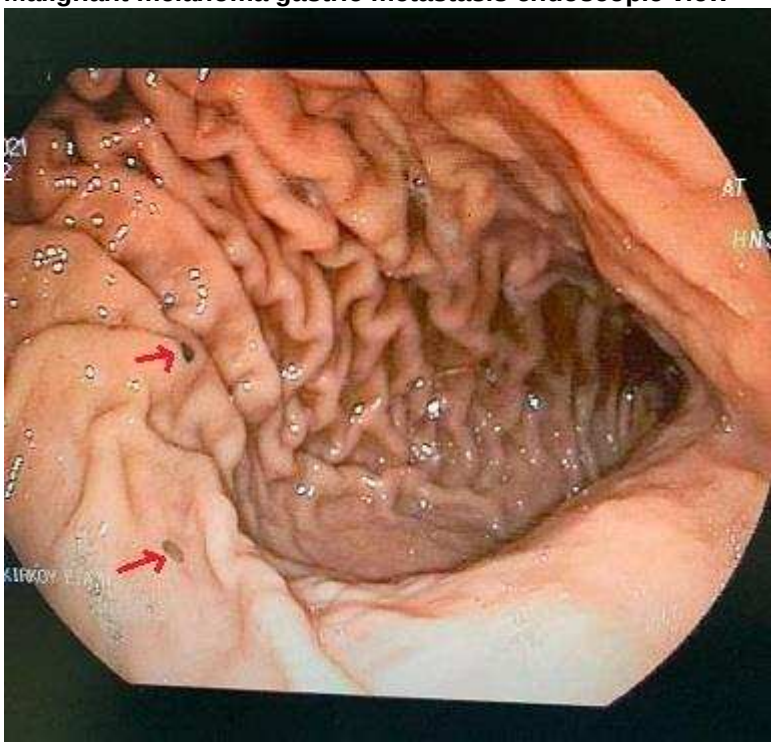

Malign melanom mide metastazı endoskopik görünüm
Malignant melanoma gastric metastasis endoscopic view

PP-130 / 39. Ulusal Gastroenteroloji Haftası

İnflamatuvar Bağırsak Hastalığı Olan Çocuklarda Tanı Anında ve Remisyonda Malnütrisyon Oranlarının Değerlendirilmesi

Nelgin Gerenli[1], Eda Gürler[2], Coşkun Çeltik[1], Heves Kırmızıbekmez[3]

[1]Sağlık Bilimleri Üniversitesi Ümraniye Eğitim Ve Araştırma Hastanesi, Çocuk Gastroenteroloji Bölümü, İstanbul, Türkiye
[2]Sağlık Bilimleri Üniversitesi Ümraniye Eğitim Ve Araştırma Hastanesi, Çocuk Sağlığı ve Hastalıkları Bölümü, İstanbul, Türkiye
[3]Sağlık Bilimleri Üniversitesi Ümraniye Eğitim Ve Araştırma Hastanesi, Çocuk Endokrinoloji Bölümü, İstanbul, Türkiye

İnflamatuvar bağırsak hastalıkları (İBH) çocukların ve yetişkinlerin kronik, tekrarlayıcı, ilerleyici karakterde immun aracılı gastrointestinal sistem hastalıklarıdır. Çocuklarda büyüme, gelişme geriliği ve malnütrisyona yol açabilmektedir. Malabsorpsiyon, anoreksi, iştahsızlık gecikmiş mide boşalması ve düşük kalori alımı buna zemin hazırlamaktadır. Bu çalışmada İBH olan çocuk ve ergenlerde büyüme gelişme geriliği ve malnütrisyon durumunu; büyüme ve laboratuvar parametrelerini değerlendirmeyi amaçladık.

Gereç-Yöntem: Retrospektif ve kesitsel olarak Ocak 2016-Nisan 2022 tarihleri arasında İBH tanısı alan 0-18 yaş arası hastalar tanı anında ve remisyondaki parametreleri değerlendirildi. Tanı sonrası 6 ayı doldurmamış olan hastalar çalışma dışı bırakıldı. Vücut ağırlığı, boy ve vücut kütle indeksi(VKİ) standart sapma (SDS) değerleri Türk çocukları için Çocuk Endokrin Derneği tarafından oluşturulan uygulama (CHILD METRICS) kullanılarak hesaplandı.

Bulgular: 29 (%50) ülseratif kolit (UK), 29 (%50) Crohn hastalığı (CH) olmak üzere 58 hasta (30 kız, 28 erkek) değerlendirildi. Tanı sırasında malnütrisyon 22 hastada (%38, 8UK,14CH), büyüme geriliği de 12 hastada (%21, 5UK/7CH) da saptandı. Tanı anındaki antropometrik ölçümler ve laboratuvar parametreler tablo-1 de gösterildi. Hastalık tipleri ile son izlemlerindeki antropometrik ölçümleri arasında anlamlı ilişki bulunamadı (tablo-2), fakat delta hedef boy CH olanlarda ÜK olanlara göre anlamlı derecede düşük saptandı (p=0,046).

Sonuç: Hastalarımız tedavi öncesi ve sonrası ağırlık ve VKİ SDS değerlerinde tedavi öncesi ve sonrasına göre anlamlı derecede düzelme saptanmıştır, ancak boy SDS'lerinde anlamlı değişiklik saptanmamıştır.

Anahtar Kelimeler: , İnflamatuvar Bağırsak Hastalığı, çocuk, malnütrisyon

The Rates of Malnutrition at the Time of Diagnosis and Remission in Children with Inflammatory Bowel Diseases

Nelgin Gerenli[1], Eda Gürler[2], Coşkun Çeltik[1], Heves Kırmızıbekmez[3]

[1]University of Health Sciences, Umraniye Research Hospital, Pediatric Gastroenterology, Istanbul, Turkey
[2]University of Health Sciences, Umraniye Research Hospital, Pediatry Clinic, Istanbul, Turkey
[3]University of Health Sciences, Umraniye Research Hospital, Pediatric Endocrinology, Istanbul, Turkey

Introduction: Inflammatory bowel disease (IBD) causes malnutrition in children apart from gastrointestinal findings. We aimed to evaluate the frequency, clinical features, and outcomes of growth failures in children and adolescents with IBD.

Materials-Methods: between January 2016 and April 2022, patients with IBD diagnosis, aged 0-18 years with at least 6 months of follow-up were retrospectively screened. Demographic, clinical, laboratory and disease activity were recorded. The anthropometric data at the time of the diagnosis and during remission were evaluated. The weight, height and body mass index (BMI) standard deviation scores (SDS) of the patients were calculated according to growth charts of the Turkish pediatric endocrinology society (Child Metrics).

Results: 58 patients (30 female, 28 male) and 29 with Crohn's Disease (CD) and 29 with Ulcerative Colitis (UC) were included. Malnutrition at the time of diagnosis was detected in 22 patients (38%, 8UC, 14CH), growth retardation was noted in 12 children, 5 with UC and 7 with CD Table-1). There was no relation between type of the disease and malnutrition at the time of remission, however target height scores were significantly lower in patients with CD (p=0,046). (table 2).
Conclusion: While significant improvement was detected in weight and BMI SDS after treatment, no significant change was found in height SDS

Keywords: Inflammatory bowel disease, child, malnutrition

Tablo-1: Malnutrisyon varlığına göre tanı sırasındaki klinik ve laboratuvar değişkenler

KLİNİK DEĞİŞKEN	MALNUTRİSYON OLAN	MALNUTRİSYON OLMAYAN	P
Birincil Hastalık ÜK / CH (n)	8 / 14	21 / 15	0,104
Ek hastalık VAR / YOK (n)	1 / 21	12 / 24	0,011
Ekstraintestinal bulgu VAR / YOK (n)	3 / 19	15 / 21	0,040
Fekal kalprotektin (ug/g) (IQR)	805 (199)	769 (700)	0,861
Sedimentasyon (mm/saat)(ort±SD)	45,7±29,2	16,8±25,5	0,013
Sedimentasyon (mm/saat) CRP (mg/L)(IQR)	6,60 (9,7)	0,60 (9,5)	0,103
Relaps VAR / YOK (n)	8 / 14	14 / 22	0,847

IQR:inter quantile range (çeyrek açıklığı) ort±SD: ortalama±standart sapma

table-1:Clinical and laboratory parameters according to presence of malnutrition at the time of diagnosis

Clinical or laborotory parameter	Patients with malnutrition	Patients without malnutrition	p
primary diagnosis UC/ CD (n)	8 / 14	21 / 15	0,104
Associated diseases YES/NO (n)	1 / 21	12 / 24	0,011
Extrintestinal involmentYES/NO (n)	3 / 19	15 / 21	0,040
Fecal calprotectin (ug/g)(IQR)	805 (199)	769 (700)	0,861
Eritrocyte sedimentation rate (mm/saat)(mean±SD)	45,7±29,2	16,8±25,5	0,013
C-reactive protein (mg/L)(IQR)	6,60 (9,7)	0,60 (9,5)	0,103
Relaps YES/NO (n)	8 / 14	14 / 22	0,847

UC:ulcerative colitis CD: Crohn's disease IQR: inter quantile range mean±SD: mean±standart deviation

Tablo-2: Tedavi öncesi ve tedavi sonrası antropometrik ölçüm değişimleri

antropometrik ölçüm	Tedavi öncesi	Tedavi sonrası	p
Ağırlık SDS(ort±sd)	-0,63±1,53	-0,37±1,20	0,048
Boy SDS(ort±sd)	-0,25±1,19	-0,10±0,94	0,224
VKI SDS(ort±sd)	-0,68±1,62	-0,37±1,19	0,045
delta-hedef boy SDS (IQR)	0,02 (1,56)	0,32 (1,59)	0,108

VKI: vicüt kitle indeksi SDS: standart sapma skoru

table-2: Anthropometric parameters before and after treatment

Anthropometric Parameter	Before Treatment	After Treatment	p
Weight SDS(mean±sd)	-0,63±1,53	-0,37±1,20	0,048
Height SDS(mean±sd)	-0,25±1,19	-0,10±0,94	0,224
BMI SDS(mean±sd)	-0,68±1,62	-0,37±1,19	0,045
Delta-target height SDS (IQR)	0,02 (1,56)	0,32 (1,59)	0,108

BMI: body mass index SDS: standard deviation score

PP-131 / 39. Ulusal Gastroenteroloji Haftası

İnflamatuvar Bağırsak Hastalıklarında Covid-19 Seroprevelansının ve Risk Faktörlerinin Belirlenmesi: İmmunsupresif Tedaviler Gerçekten Suçlu Mu?

Tuğçe Eşkazan[1], Gökhan Aygün[2], Selçuk Candan[1], Okan Kadir Nohut[2], Uğur Önal[1], Yusuf Erzin[1], Ali İbrahim Hatemi[1], Aykut Ferhat Çelik[1]

[1]İstanbul Üniversitesi-Cerrahpaşa, Cerrahpaşa Tıp Fakültesi, İç Hastalıkları Anabilim Dalı, Gastroenteroloji Bilim Dalı, İstanbul
[2]İstanbul Üniversitesi-Cerrahpaşa, Cerrahpaşa Tıp Fakültesi, Tıbbi Mikrobiyoloji Anabilim Dalı, İstanbul

Giriş: İnflamatuvar bağırsak hastalıkları (İBH); takibi süresince genellikle bir veya daha fazla sayıda immünsupresif ajan kullanımı gerektiren kronik bir hastalık grubudur. Covid-19'un İBH'lı hastalarda sağlıklı kişilere göre daha sık görülmesi beklenebilir. Bu çalışmada; farklı klinik özelliklere sahip İBH hastalarında aşı öncesi dönemde Covid-19 antikoru bakılarak gerçek seroprevelansın ortaya konması, hastaya ait sosyodemografik özellikler, hastalık ilişkili parametreler ve tedavilerin Covid-19 geçirme sıklığında ve klinik gidişinde etkili olup olmadığını belirlemektir.

Methodoloji:Çalışmaya Cerrahpaşa Tıp Fakültesi İBH polikliniğine 1 Ocak-1 Haziran 2021'de başvuran tüm hastalar dahil edildi.Hastaların venöz kan örneklerinde elektrokemilüminesans yöntemi ile(Cobas601-Roche Diagnostics, Switzerland) viral nükleokapsid proteininin bir epitopuna karşı gelişmiş (çoğunlukla IgG) antikorlar çalışılmış, sonuçlar bir kesme indeksine göre negatif (COI <1.0) veya pozitif (COI >=1.0) raporlanmıştır.

Sonuçlar: 310 hasta çalışmaya dahil edildi.Hastaların %55.8'i erkek ve ortalama takip süresi 8.66 yıl olup diğer özellikleri Tablo 1'de gösterilmiştir.Toplamda 80(%26) hastada SARS-Cov-2 antikor pozitifliği (AP) saptandı.AP grupta Covid-19 geçirme öyküsü %38.8 olup, antikor negatif (AN) gruba (%5.7) göre anlamlı oranda yüksek saptandı. AP'de %22.5 hasta AN'de %4.3 hasta Covid 19'u semptomatik geçirmişti (p<0.001).Grupların diğer parametreler açısından karşılaştırmasına Tablo 2'de yer verilmiştir.2 grubun almakta olduğu tedaviler açısından karşılaştırılmasında hiçbir parametrede anlamlı farklılık elde edilememiştir(Tablo 3).COVID-19 geçirdiği bilinen hastalarda immünsüpresif kullanımının yüksekliğine (%48.7) rağmen kötü klinik gidişat görülmemiş ve immünsupresif kullanmayanlarla benzer antikor titrelerine sahip oldukları görülmüştür.Covid-19 geçirmiş olan hastaların hiçbirinde hastane/YBÜ yatış ihtiyacı olmamıştır.

Tartışma: Çalışmamız İBH'da aşı öncesi dönemde COVID-19 seroprevalasını değerlendiren nadir çalışmalardan biridir. İBH'lı hastalarda Covid-19 enfeksiyonu riski artmış, seroprevalansı yüksek fakat seyir sıklıkla sessiz ve prognoz kullanılan tedaviden bağımsız olarak iyidir.

Anahtar Kelimeler: İnflamatuvar bağırsak hastalıkları, Sars-Cov-2, antikor, immünsupresif tedavi

SARS-CoV-2 Seroprevalence and Risk Factors in Inflammatory Bowel Disease: Are Immunosuppressive Therapies Guilty or Not Guilty?

Tuğçe Eşkazan[1], Gökhan Aygün[2], Selçuk Candan[1], Okan Kadir Nohut[2], Uğur Önal[1], Yusuf Erzin[1], Ali İbrahim Hatemi[1], Aykut Ferhat Çelik[1]

[1]Istanbul University-Cerrahpasa, Cerrahpasa School of Medicine, Department of Internal Medicine, Division of Gastroenterology, Istanbul
[2]Istanbul University-Cerrahpasa, Cerrahpasa School of Medicine, Department of Microbiology, Istanbul

Introduction: Patients with inflammatory bowel disease (IBD) usually require immunosuppressive agents during follow-up.We aimed to reveal the seroprevalence SARS COV-2 in the pre-vaccination period in IBD patients with different clinical features and to determine the factors that may be effective in the course of the disease.
Methodology: All patients who applied to our IBD outpatient clinic between January 1st and June 1st,2021 were included.Antibodies against an epitope of the viral nucleocapsid protein were detected by electrochemiluminescence in venous blood samples (Cobas601-Roche Diagnostics,Switzerland),

and the results were reported as negative (<1.0) or positive (>=1.0) according to a cut-off index.

Results: Of the 310 patients included, 56% were male with a mean follow-up of 8.66 years(Table 1).SARS-COV-2 antibody positivity (AP) was detected in 80(26%) patients.COVID-19 history in the AP group was 39%, which was significantly higher than the antibody negative (AN) group(p<0.001) (Table 2).No significant difference was found between seropositive and seronegative patients in terms of sociodemographic characteristics and treatments (Table 3).None of the patients who had Covid-19 needed hospitalization/ICU admission. AP rates were found to be higher in patients known to have had Covid-19, and high seropositivity rates were observed in group despite the high rate of immunosuppressive therapy(48.7%).Antibody titers in the patient group using immunosuppressive agents were also found to be similar to non-users.

Discussion: This is a rare study evaluating the seroprevalence of anti–SARS-CoV-2 antibodies in the prevaccine period.Although the risk of Covid-19 is increased and seroprevalence is high, prognosis is often silent and good regardless of the treatment used in IBD patients.

Keywords: Inflammatory bowel disease, Sars-Cov-2, antibody, immunsupressive treatment

Tablo 1. Hastaların sosyodemografik ve klinik özellikleri

Şekil 1. Hastaların sosyodemografik ve klinik özellikleri

Hasta sayısı	n=310
Yaş, yıl (ortalama ± SD)	40.6 ± 12.7
Cinsiyet, n (%)	
Erkek	173 (55.8)
Kadın	137 (44.2)
Tanı, n (%)	
ÜK	110 (35.9)
CH	196 (64.1)
Ortalama takip süresi ± SD, yıl	8.66 ± 6.25
Ortanca	7.5 (1-38)
Cerrahi öyküsü, n (%)	67 (21.6)
Sigara öyküsü, n (%)	
Bırakmış	101 (32.6)
Aktif sigara içiyor	71 (22.9)
5-ASA kullanan hastalar, n	174
Azathioprine kullanan hastalar, n	183
Methotrexate kullanan hastalar, n	12
Infliximab kullanan hastalar, n	152
Adalimumab kullanan hastalar, n	24
Vedolizumab kullanan hastalar, n	20
Kortikosteroid kullanan hastalar, n	11
Budesonide kullanan hastalar, n	8
Endoskopik remisyon, n	154 (49.8)
Klinik remisyon, n (%)	241 (77.7)
Ekstraintestinal manifestation, n (%)	12 (3.9)

Tablo 2. Antikor pozitifliğine göre grupların karşılaştırılması

	Pozitif	Negatif	P
Hasta sayısı, n (%)	80	230	
Ortalama yaş ± SD, yıl	38.3 ± 12.3	41.4 ± 12.8	0.057*
Cinsiyet			
Erkek, n (%)	40 (50)	133 (57.8)	0.225#
Kadın, n (%)	40 (50)	97 (42.2)	
IBH, n (%)			
ÜK	26 (32.5)	84 (37.2)	0.455#
CH	54 (67.5)	142 (62.8)	
Ortalama takip süresi ± SD, yıl	7.48 ± 5.72	9.07 ± 6.38	0.050*
Cerrahi öyküsü, n (%)	14 (17.5)	53 (23.0)	0.299#
Komorbiditeler, n (%)	20 (25.0)	56 (24.3)	0.907#
Ortalama BMI ± SD, kg/m²	23.4 ± 4.75	23.9 ± 4.47	0.466*
Covid-19 geçirme öyküsü, n (%)	31 (38.8)	13 (5.7)	<0.001#
Semptomatik Covid 19 geçirme öyküsü, n (%)	18 (22.5)	10 (4.3)	<0.001#
Cerrahi öyküsü, n (%)	14 (17.5)	53 (23.0)	0.295#
Ortalama 5-ASA dozu ± SD, mg/gün	3093 ± 872	2790 ± 811	0.036*
Ortalama 5-ASA kullanım süresi ± SD, yıl	6.63 ± 5.59	6.89 ± 4.89	0.759*
Ortalama AZA dozu ± SD, mg/gün	80.2 ± 32.2	82.0 ± 31.9	0.736*
Ortalama AZA kullanım süresi ± SD, yıl	3.82 ± 3.90	4.55 ± 3.67	0.238*
Ortalama MTX kullanım süresi ± SD, yıl	0.75 ± 0.35	1.92 ± 1.83	0.192*
Ortalama IFX kullanım süresi ± SD, yıl	2.22 ± 2.11	3.29 ± 2.55	0.016*
Ortalama ADA kullanım süresi ± SD, yıl	1.70 ± 0.83	1.89 ± 1.38	0.768*
Ortalama VEDO kullanım süresi ± SD, yıl	1.30 ± 0.67	1.68 ± 1.00	0.445*
Ortalama kortikosteroid dozu ± SD, mg/kg/gün	16.4 ± 5.72	21.1 ± 9.92	0.369*
Ortalama kortikosteroid kullanım süresi ± SD, ay	2.20 ± 0.83	2.16 ± 1.94	0.972*
Endoskopik remisyon, n (%)	44 (55.0)	110 (48.0)	0.283#
Klinik remisyon, n (%)	58 (72.5)	183 (79.6)	0.191#
Ekstraintestinal manifestasyon, n (%)	2 (2.5)	10 (4.4)	0.738&

*SD, standart sapma; BMI, body mass index; IBH inflamatuvar bağırsak hastalıkları; 5-ASA, 5-aminosalisilik asit; AZA, azathioprine; MTX, methotrexate; IFX, infliximab; ADA, adalimumab; VEDO, vedolizumab **Mann-Whitney U test #Pearson Chi-Square test &Fisher's Exact test*

Tablo 3. Antikor pozitif ve negatif saptanan grubun aldıkları tedavilere göre karşılaştırılması

	Pozitif	Negatif	P
Hasta sayısı (n)	80	230	
Sadece immunsüpresif tedavi, n (%)	2 (2.5)	16 (7)	0.174&
Sadece immünomodülatör tedavi, n (%)	5 (6.3)	6 (2.6)	0.159&
Kombine tedavi, n (%)	39 (48.7)	123 (53.4)	0.398#
Steroid kullanımı, n (%)	6 (7.5)	13 (5.7)	0.590&
Sadece 5-ASA kullanımı, n (%)	10 (12.5)	35 (15.2)	0.552#
5-ASA ve immünomodülatör kullanımı, n (%)	28 (35)	71 (30.9)	0.495#
5-ASA ve immünsupresif tedavi, n (%)	26 (32.9)	68 (29.6)	0.577#
5-ASA, 5-aminosalisilik asit			

5-ASA, 5-aminosalisilik asit #Pearson Chi-Square test &Fisher's Exact test

PP-132 / 10. Gastroenteroloji Cerrahi Kongresi

Kolorektal kanserde miR-99b and miR-135b expressiyon düzeylerinin peritoneal karsinomatozise ve karaciğer metastazına prognostik etkisi

Mehmet Aziret[1], Gamze Güney Eskiler[2], Gözde Çakırsoy Çakar[3], Ali İmran Küçük[1], Asuman Deveci Özkan[2], Metin Ercan[4], Cemil Bilir[5], Erdal Polat[6], Havva Belma Koçer[4], Ebru Kayra[3], Mustafa Duman[6]

[1]Sağlık Bilimleri Üniversitesi, Balıkesir Şehir Uygulama ve Eğitim Hastanesi, Genel Cerrahi Anabilim Dalı, Türkiye
[2]Sakarya Eğitim ve Araştırma Hastanesi Genel Cerrahi Kliniği, Sakarya, Türkiye
[3]Sakarya Eğitim ve Araştırma Hastanesi Tıbbi Biyoloji Kliniği, Sakarya, Türkiye
[4]Sakarya Eğitim ve Araştırma Hastanesi Patoloji Kliniği, Sakarya, Türkiye
[5]istinye Üniversitesi Tıp Fakültesi, Onkoloji Kliniği
[6]Sağlık Bilimleri Üniversitesi, Kartal Koşuyolu Uygulama ve Eğitim Hastanesi, Genel Cerrahi Anabilim Dalı, Türkiye

Giriş: Kolorektal kanser ile ilişkili peritoneal karsinomatozis ve karaciğer metastazlarında miR-99b ve miR-135b'nin ekspresyon düzeylerinin sağkalıma etkilerini araştırmayı amaçladık. Yöntemler: Kolorektal kanser ilişkili peritonitis karsinomatozisi ve karaciğer metastazında KRAS geni ve Akt proteinlerindeki değişiklikler, miR-99b, miR-135b ekspresyon seviyeleri ve sağkalımı etkileyen faktörler karşılaştırıldı.

Bulgular: Kolorektal kansere bağlı peritonitis karsinomatozis ve karaciğer metastazlarında normal dokuya göre miR-99b, miR-135b ekspresyon seviyeleri ve Akt'nin immünohistokimyasal sınıflama skoru daha yüksekti ($P<0.05$). MiR-99b, kolorektal kanserli ana dokuda en yüksekti, ancak miR-135b ekspresyon seviyesi peritoneal karsinomatoziste en yüksekti ($P<0.05$). Tümör dokusuna kıyasla periton ve karaciğer metastazlarında miR-99b'nin ekspresyon seviyesi azaldı ve miR-135b'nin ekspresyon seviyesi arttı. MiR-99b, Akt ve nüks, klinik tahmin modelinde genel sağkalım oranını etkileyen risk faktörleriydi (sırasıyla $P=0.045$, $P=0.006$ ve $P=0.012$).

Sonuç: MiR-99b ekspresyon düzeyi primer tümörde en yüksek iken karaciğer metastazında ve peritoneal karsinomatoziste azalması miR-99b'nin karaciğer metastazına ve peritoneal karsinomatozisine karşı koruyucu etkisi olabileceğini düşündürmektedir. Öte yandan ana dokuya göre en yüksek periton ve karaciğer metastazında miR-135b ekspresyonunun saptanması, karsinomatozis ve metastazda etkili olduğunu ortaya koymaktadır.

Anahtar Kelimeler: Kolorektal kanser, karaciğer metastazı, miR-99b, miR-135b, peritonitis karsinomatozis

Prognostic role of miR-99b and miR-135b expression levels on Peritoneal Carcinomatosis and Liver Metastasis of Colorectal Cancer

Mehmet Aziret[1], Gamze Güney Eskiler[2], Gözde Çakırsoy Çakar[3], Ali İmran Küçük[1], Asuman Deveci Özkan[2], Metin Ercan[4], Cemil Bilir[5], Erdal Polat[6], Havva Belma Koçer[4], Ebru Kayra[3], Mustafa Duman[6]

[1]University of Health Sciences Balıkesir City Education and Research Hospital, Turkey
[2]Sakarya University Education and Research Hospital, Department of General Surgery, Turkey
[3]Sakarya University Education and Research Hospital, Department of Medical Biology, Sakarya Turkey
[4]Sakarya University Education and Research Hospital, Department of Pathology, Turkey
[5]İstinye University Faculty of medicine, Medical Park Pendik Hospital, Department of Medical Oncology, İstanbul, Turkey
[6]University of Health Sciences Kartal Koşuyolu Education and Research Hospital, Department of General Surgery, İstanbul, Turkey

Introduction: We aimed to evaluate the expression levels of miR-99b and miR-135b in peritoneal carcinoma and liver metastases associated with colorectal cancer, examine intracellular signaling pathways such as KRAS gene and Akt proteins, and investigate their effects on survival.

Methods: The changes in KRAS gene and Akt proteins, expression levels of miR-99b, miR-135b, and factors affecting survival were compared in colorectal cancer-associated peritonitis carcinomatosis and liver metastasis.

Results: The expression levels of miR-99b, miR-135b, and immunohistochemical grade classification score of Akt were higher in colorectal cancer, peritonitis carcinomatosis and liver metastasis compared with normal tissue ($P<0.05$). miR-99b is the highest in CRC although miR-135b expression level is the highest in PC ($P<0.05$). The expression level of miR-99b decreased, and the expression level of miR-135b increased in peritoneal and liver metastasis compared to tumor tissue. MiR-99b, Akt, and recurrence were risk factors affecting the overall survival rate in the model of clinical predictions ($P=0.045$, $P=0.006$, and $P=0.012$, respectively).

Conclusion: While the expression of miR-99b is highest in the primary tumor, its decrease in liver metastasis and peritoneal carcinomatosis suggests that miR-99b can have a protective effect against liver metastasis and peritonitis carcinomatosis. On the other hand, the detection of miR-135b expression in the highest peritoneum and liver metastasis compared to the main tissue suggests that it progresses to carcinomatosis and metastasis.

Keywords: Colorectal cancer, liver metastasis, miR-99b, miR-135b, peritonitis carcinomatosis

Resim 1.
Figure 1.

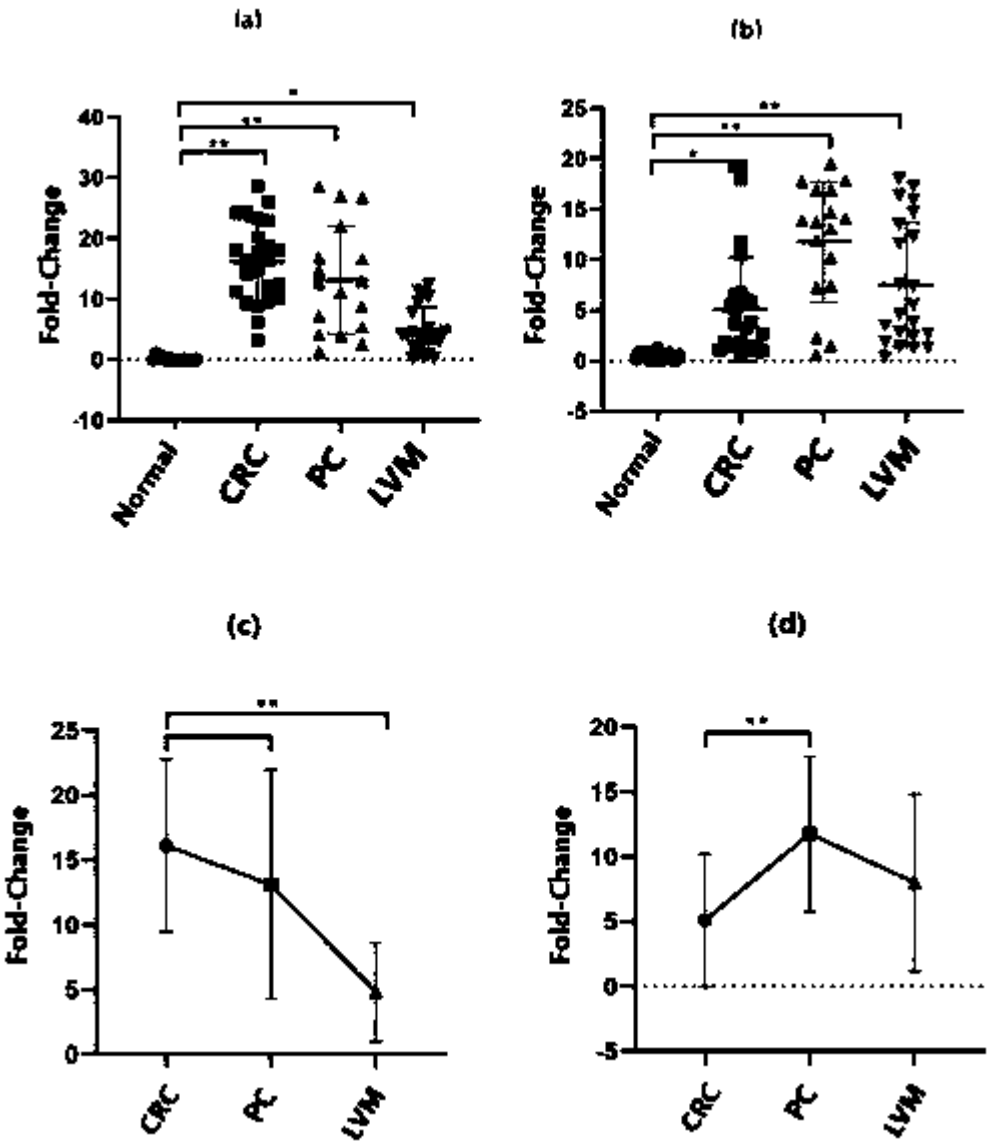

Normal dokuya göre tümör, PC ve LVM dokularında (a) miR-99b ve (b) miR-135b ekspresyon seviyelerindeki değişikliklerin belirlenmesi e (p<0,05; p<0,01**). CRC: Kolorektal kanser, LVM: karaciğer metastazı, PC: Peritoneal karsinomatozis.*
Determination of (a) miR-99b and (b) miR-135b expression levels changes in the tumor, PC, and LVM tissues compared to normal tissue e (p<0,05; p<0,01**). CRC: Colorectal cancer, LVM: liver metastasis, PC: Peritoneal carcinomatosis.*

Resim 2.
Figure 2.

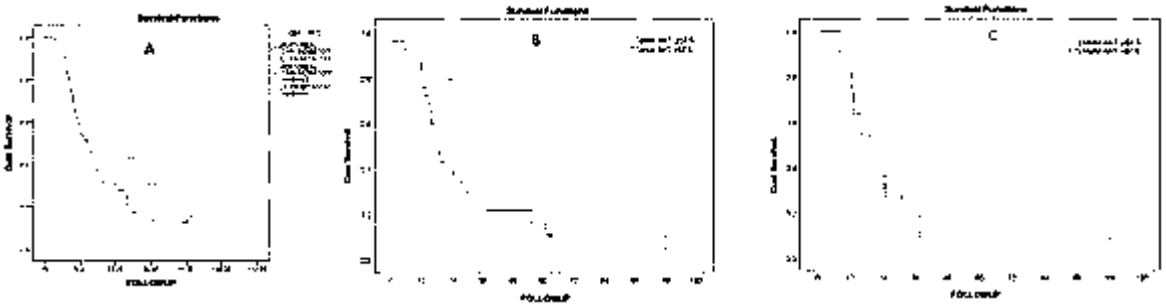

Grupların Kaplan Meier Eğrisinde genel sağkalımları (A), primer tümör Akt (B), karaciğer metastazı (C).
Overall survival analysis in Kaplan Meier Curve in groups (A), primary tumor Akt (B), and liver metastasis Akt (C).

Tablo 1
Table 1

	Hazard oranı	%95 Güven Aralığı		Wald	p-değeri
		Alt sınır	*Üst sınır*		
Model 1					
Rektum tanısı almak	1,068	0,384	2,970	0,016	0,899
T evresi	2,491	0,828	7,489	2,639	0,104
Lenfovasküler invazyon	1,951	0,692	5,505	1,597	0,206
Nöral invazyon	6,264	1,482	26,470	6,227	**0,013**
KRK Akt (>57,5)	4,591	1,527	13,801	7,367	**0,007**
Kras - mutant	2,757	1,039	7,314	4,148	**0,042**
Model 2					
Yaş	1,008	0,861	1,179	0,009	0,925
Evre	0,070	0,004	1,298	3,188	0,074
Nüks	147,100	2,951	7332,552	6,263	**0,012**
N pozitifliği	9,552	0,616	148,239	2,602	0,107
Nöral invazyon	92,033	0,537	15762,401	2,970	0,085
KRK Akt	1,096	1,026	1,170	7,492	**0,006**
miR-99b-KRK	1,188	1,004	1,406	4,008	**0,045**
Kras - Mutant	12,734	0,361	449,481	1,958	0,162

Akt: Akt geni, KRK: Kolorektal Kanser, N:Lenf Nodu, T: Tümör Derinliği

Genel sağkalım üzerine en çok tahmin edici faktörler – çok değişkenli Cox regresyon modeli
Most predictive factors on overall survival – multivariate Cox's proportional hazards regression model

PP-133 / 39. Ulusal Gastroenteroloji Haftası
Uzun Süreli Migrasyon Sonrası Biliyer Stentin Endoskopik Çıkarılması

Yusuf Serdar Sakin[1], Mehmet Göktürk Kaban[1], Galip Büyükturan[1], Emine Gül Aydın[1], Remzi Ekici[1], Buse Hacıoğlu[2], Cemal Nuri Erçin[1], Ahmet Uygun[1], Mustafa Gülşen[1]

[1]S.B.Ü. Gülhane Eğitim ve Araştırma Hastanesi, Gastroenteroloji, Ankara
[2]S.B.Ü. Gülhane Eğitim ve Araştırma Hastanesi, İç hastalıkları, Ankara

Biliyer darlık için endoskopik biliyer stentleme etkili ve yaygın olarak kabul edilen bir tedavidir. Ancak major komplikasyonlar dışında migrasyon gibi stentle ilgili problemler eşlik edebilir. Plastik Stent nin safra kanalına migrasyon oranı %1,7-10'dur [1,2,3] ve göçmüş bir stentin endoskopik olarak çıkarılmasının başarı oranı %80-90'dır [3,4]. Şu anda migrate olan PS'nin endoskopik olarak çıkarılması için özel bir prosedür veya cihaz yoktur; bu nedenle, her operatörün mevcut aletlerle endoskopik çıkarmayı denemesi gerekir [4]
40 yaşında, erkek, 2015 de kist hidatik nedeni ile Ercp yapılmış ve opere olmuş.Karın ağrısı nedeniyle başvurdu. Fizik muayenede; abdomende sağ üst kadranda hassasiyet saptandı LAB:ALT 25 U/L,GGT 132 U/L, T.bil: 0,8 mg/d,Lipaz:27U/L WBC:10.300 MRCP:Karaciğer segment 5-7 lokalizasyonunda 35*29 mm boyutlarında kist hidatik ile uyumlu görünüm mevcuttur, kistin safra yolları ile ilişkisi saptanmıştır,intrahepatik safrayolları geniş görünümdedir, koledok en geniş yerinde 10 mm olarak ölçülmüştür ERCP:Selektif olarak koledok kanüle edildi.Kontrast verildiğinde koledok dilate olup, lümeninde çamur ve sol intrahepatik kanaldan koledoğa uzanan muhtemelen migrate olmuş stent ile uyumlu görünümizlendi.Parçalanmış stentin yaklaşık 1 cm'lik kısmı dışında stent forceps ile çıkarıldı.Daha sonra bu parçanın yanından geçecek şekilde koledoğa 10 cm 10 F Amsterdam tipi stent takıldı.

Sonuç: Uzun süreli migrate olmuş stent forceps ile çıkarıldı

Kaynakça:
1. Soehendra N, Reynders-Frederix V. Palliative bile duct drainage
2. Johanson JF, Schmalz MJ, Geenen JE. Incidence and risk for biliary and pancreatic stent migration
3. Arhan M, Odemiş B, Parlak E, et al. Migration of biliary plastic stents
4. Chaurasia OP, Rauws EA, Fockens P, Huibregtse K.

Anahtar Kelimeler: Migrate biliyer stent, Endoskopik retrograd kolanjiyopankreatografi, Biliyer stent çıkarılması

Endoscopic Removal of a Biliary Stent with after Long-Term Migration

Yusuf Serdar Sakin[1], Mehmet Göktürk Kaban[1], Galip Büyükturan[1], Emine Gül Aydın[1], Remzi Ekici[1], Buse Hacıoğlu[2], Cemal Nuri Erçin[1], Ahmet Uygun[1], Mustafa Gülşen[1]

[1]S.B.Ü. Gülhane Training and Research Hospital, Gastroenterology,Ankara
[2]S.B.Ü. Gülhane Training and Research Hospital, İnternal Medicine, Ankara

Endoscopic biliary stenting is an effective and widely accepted treatment for biliary stricture. However,apart from major complications,stent-related problems such as migration may accompany.The migration rate of the Plastic Stent into the bile duct is 1.7-10%[1,2,3]and the success rate of endoscopic removal of a collapsed stent is 80-90%[3,4]. There is currently no specific procedure or device for endoscopic removal of migrated PS; therefore, every operator should attempt endoscopic removal with available instruments[4]
40-year-old male,had Ercp performed and operated for hydatid cyst in 2015.He applied for abdominal pain. In physical examination;Tenderness was detected in the right upper quadrant of the abdomen.LAB:ALT 25 U/L,GGT 132 U/L,T.bil: 0.8 mg/dl,Lipase: 27U/L WBC:10.300MRCP:Segment 5-7 localization, there is an appearance compatible with hydatid cyst with 35*29 mm dimensions, the cyst is associated with the bile ducts, the intrahepatic bile ducts are wide, the common bile duct is measured as 10 mm in its widest part.
ERCP: The choledoch was cannulated selectively. When contrast was given, the choledoch was dilated, and it appeared compatible with mud in its lumen and possibly migrated stent extending from the left intrahepatic canal to the common bile duct. The stent was removed with forceps except for

approximately 1 cm of the fragmented stent.10cm10F Amsterdam type stent was inserted Result: The long-term migrated stent was successfully removed with forceps.

Source:
1. Soehendra N, Reynders-Frederix
2. Johanson JF, Schmalz MJ, Geenen JE.
3. Arhan M, Odemis B, Parlak E, et al. Migration of biliary plastic stents
4. Chaurasia OP, Rauws EA, Fockens P, Huibregtse K.

Keywords: Migrated biliary stent, Endoscopic retrograde cholangiopancreatography, Removal biliary stent

Ercp
Ercp

Ercp
Ercp

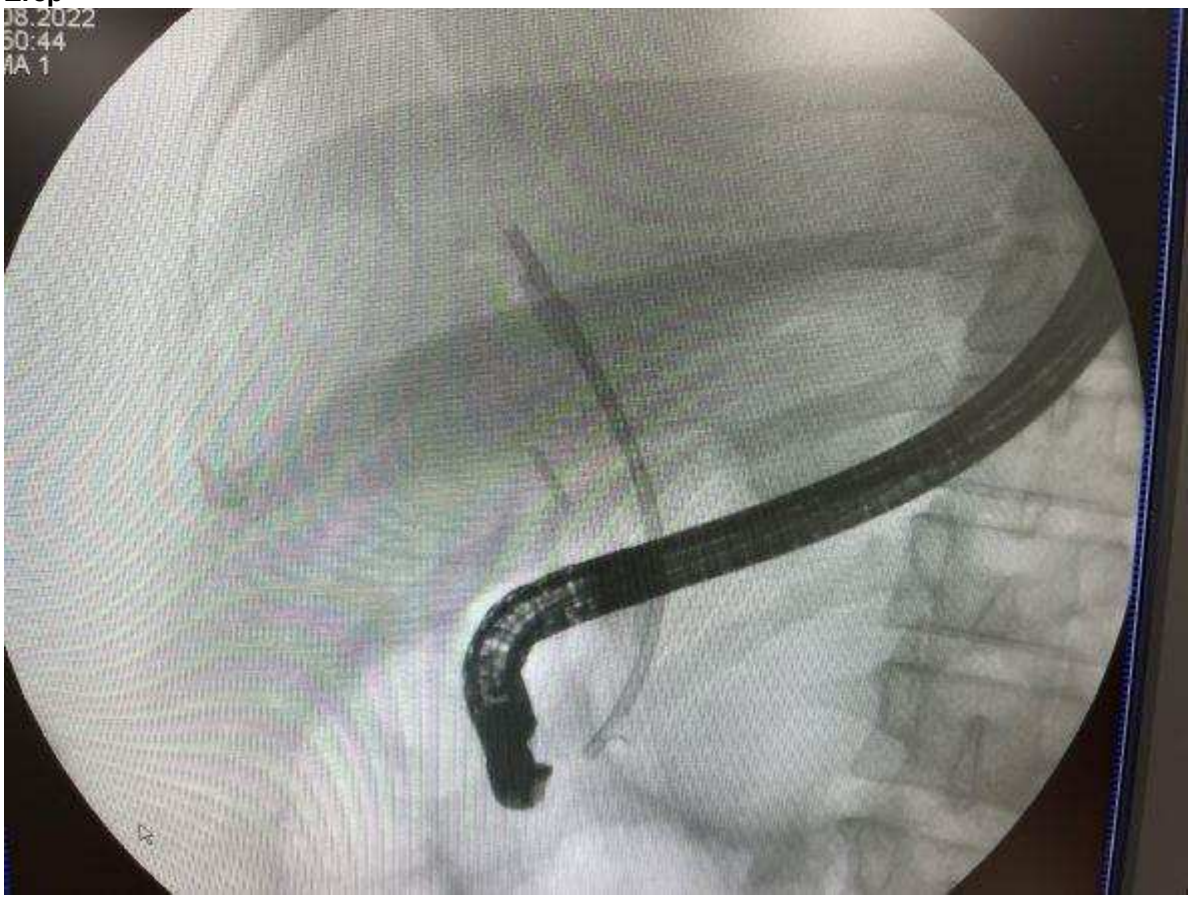

Ercp
Ercp

PP-134 / 39. Ulusal Gastroenteroloji Haftası

Sıcak Paket Tedavisinin Kolonoskopi Sonrası Ağrısına Etkisi: Randomize, Kontrollü, Prospektif Bir Çalışma

Rasim Eren Cankurtaran[1], Roni Atalay[2]

[1]Yozgat Şehir Hastanesi, Yozgat, Türkiye
[2]Sağlık Bilimleri Üniversitesi, Ankara Şehir Hastanesi, Gastroenteroloji Kliniği, Ankara, Türkiye

Amaç: Bu çalışma kolonoskopi yapılan hastalarda lokal sıcak paket tedavisinin kolonoskopi sonrası ağrısına etkisini saptamayı amaçladı.

Gereç-Yöntem: Çalışmaya dahil edilen 200 hasta randomize 1:1 oranında hotpack grubuna 100 ve kontrol grubuna 100 olmak üzere ikiye ayrıldılar. Deneyimli bir operatör tarafından kolonoskopi yapılan hastalardan hotpack grubundaki hastaların göbek ve alt karın bölgesine sıcaklığı 40℃ olan sıcak paketler 20 dakika uygulandı. Visual analog skala (VAS) skoru kolonoskopi sonrası ağrısını saptamak için tüm hastalarda kullanıldı.

Bulgular: Hastaların demografik bulguları, vucut kitle indeksi, ileum entübasyon oranları, çekuma ulaşma ve toplam prosedür süreleri açısından iki grup arasında anlamlı fark saptanmadı ($p>0.05$). Kolonoskopi sonrası ağrı hissi 1. ve 6. Saatlerde kontrol grupta anlamlı olarak daha yüksek saptandı ($p<0.001$). VAS skoruna göre ağrı şiddeti de 1. ve 6. saatlerde control gurubundaki hastaların hotpack grubundaki hastalara göre anlamlı olarak daha yüksek olduğu görüldü ($p<0.001$). Her iki grup 24. Saatlerde bakılan ağrı ve VAS skoru arasında anlamlı bir fark saptanmadı (sırasıyla $p=0.690$, $p=0.683$).

Sonuç: Sıcak paket tedavisi kolonoskopi sonrası ağrı kontrolünde etkili bir tedavi seçeneği olabilir.

Anahtar Kelimeler: Sıcak paket tedavisi, Kolonoskopi, Ağrı

The Effect of Hot Pack Therapy on Post-Colonoscopy Pain: A Randomized, Controlled, Prospective Study

Rasim Eren Cankurtaran[1], Roni Atalay[2]

[1]Yozgat City Hospital, Yozgat, Turkey
[2]Health Sciences University, Ankara City Hospital, Depaartment of Gastroenterology, Ankara, Turkey

Aim: This study aimed to determine the effect of local hot pack therapy on pain after colonoscopy in patients undergoing colonoscopy.

Materials-Methods: The 200 patients included in the study were randomly were randomly divided into 1:1 ratio as 100 hotpack group and 100 control group. Hot packs with a temperature of 40°C were applied to the umbilicus and lower abdomen of the patients in the hotpack group, who underwent colonoscopy by an experienced operator, for 20 minutes. Visual analog scale (VAS) score was used in all patients to detect post-colonoscopy pain.

Results: There was no significant difference between the two groups in terms of demographic findings, Body Mass Index (BMI), ileum intubation rates, reaching the cecum and total procedure times ($p>0.05$). Pain sensation 1th and 6th hours after colonoscopy were found to be significantly higher in the control group ($p<0.001$). According to the VAS score, the pain severity was found to be significantly higher in the patients in the control group compared to the patients in the hotpack group at the 1st and 6th hours ($p<0.001$). There was no significant difference between the pain and VAS scores of both groups at 24th hours ($p=0.690$, $p=0.683$, respectively).

Conclusion: Hot pack therapy can be an effective treatment option to control to post-colonoscopic pain.

Keywords: Hot pack Therapy, Colonoscopy, Pain

PP-135 / 39. Ulusal Gastroenteroloji Haftası

Hastanemizde Endosonografik Pankreas Biyopsisi Örneklerinin Gönderilme Solüsyonlarının Tanısal Açıdan Birbirleri İle Karşılaştırılması

Yusuf Serdar Sakin[1], Mehmet Göktürk Kaban[1], Buse Hacıoğlu[2], Galip Büyükturan[1], Emine Gül Aydın[1], Remzi Ekici[1], Cemal Nuri Erçin[1], Ahmet Uygun[1], Mustafa Gülşen[1]

[1]S.B.Ü. Ankara Gülhane Eğitim ve Araştırma Hastanesi
[2]S.B.Ü. Gülhane Eğitim ve Araştırma Hastanesi, İç hastalıkları, Ankara

Görüntüleme tekniklerindeki ilerlemelerle pankreasta tespit edilebilen lezyon insidansında artış gözlemlenmektedir.Pankreas biyopsileri alındıktan sonra genellikle formaldehite koyulmaktadır.Bu çalışmada her iki solüsyona alınan örnekler arasında fark olup olmadığını değerlendirmeyi amaçladık 2021-2022 yılları arasında pankreas biyopsilerinde retrospektif olarak hem sitolojik hem de patolojik örnekleri değerlendirdik (n=27)Biyopsiler aynı lokasyondan aynı teknik ile alınmıştır.Bu hastalarda örneklem için iğnelerin %14.8 19 G,%7,4 25 G,%77,8 ise 22 G iğne ile kullanılmıştır.Lezyonların%25 (n=7)inin kistik,%75 (n=20)nin solid karakterde olduğu;%66,6 sının pankreas baş, %22,2 sinin gövdeden,% 11.2 sinin uncinat kısmından alındığı değerlendirildi.Sonuçları karşılaştırıldığında 20 hastada (%74.1) sonuçlar birbiri ile uyumluydu.Uyumlu gelen sonuçların %40(N:8) tanısal olmadığı değerlendirildi.Uyumlu ve tanısal olan sonuçlar 6 hastada (%50) malignite lehine raporlandı.Malignite lehine raporlananlarda 3 hastada(%50)adeno ca,1 hastada(%16,6)müsinöz neoplazi,2 hastada(%33,4)nöroendokrintm olarak raporlandığı değerlendirildi.Ancak,7 hastada(%25.9) sonuçların birbiri ile uyumlu olmadığı değerlendirildi.Uyumlu olmayan sonuçların 5 Adedinde (%71,4)patoloji tanısal olmazken,sitoloji örneklemesinin tanısal olduğu değerlendirilmiştir.Tanısal sonuçlar olan sitolojik örneklemelerde sonuçların %40 nöroendokrin tm,%40 benign,%20 malignite yönünden şüpheli olarak raporlandığı değerlendirilmiştir.Uyumlu olmayan sonuçların 2 adedinde (%28,6) sitoloji tanısal olmazken patolojik örneklerin tanısal olduğu değerlendirilmiştir.Tanı konan lezyonların 1adedi benign olarak raporlanırken,1 adedinde tanı PannetG1 olarak raporlanmıştır.
Bu çalışmamızda sitolojik incelemede patolojik incelemeye göre örneklemlerde tanısal olarak daha fazla sonuca ulaşabildiğimizi değerlendirdik.Sonuç olarak,sitolojik örnekleme hastanemizde daha fazla tanısal olarak raporlandığından kliniğimizde halen sitolojik inceleme alınmaya devam edilmektedir.Sonuç olarak,çalışmamız tanıyı etkileyebileceğini düşündürmüştür her iki solüsyona örneklenmesi açısından değerlendirmek için daha ileri ve randomize kontrollü çalışmalara ihtiyaç olduğu değerlendirilmiştir.

Anahtar Kelimeler: Endosonografi, Biyopsi, pankreas

Sending Endosonographic Pancreas Biopsy Samples in Our Hospital Diagnostic Comparison of Solutions with Each Other

Yusuf Serdar Sakin[1], Mehmet Göktürk Kaban[1], Buse Hacıoğlu[2], Galip Büyükturan[1], Emine Gül Aydın[1], Remzi Ekici[1], Cemal Nuri Erçin[1], Ahmet Uygun[1], Mustafa Gülşen[1]

[1]S.B.Ü. Gülhane Training and Research Hospital, Gastroenterology,Ankara
[2]S.B.Ü. Gülhane Training and Research Hospital, İnternal Medicine, Ankara

With advances in imaging techniques,an increase in the incidence of detectable lesions in the pancreas is observed.After thepancreas biopsies are taken, they are usually placed in formaldehyde. In this study, we aimed to evaluate whether there is a difference between the samples taken in both solutions.we evaluated both cytological and pathological samples retrospectively in pancreatic biopsies between 2021-2022(n=27)In thesepatients14.8%19G,7.4% 25G and 77.8%22G needles were used for sampling.25%(n=7)of the lesions were cystic,75%(n=20)were solid incharacter,66.6% were taken from the pancreatic head,22.2%from the body,11.2% from the uncinate part.When the results were compared,the results were consistent with each other in 20 patients(74.1%)(N:8) was considered non-diagnostic.Consistent and diagnostic results were reported in favor of malignancy in 6 patients(50%).Among those reported in favor of malignancy,3patients(50%)had adeno ca,1 patient(16.6%)had mucinous neoplasia,and 2 patients(It was evaluated that it was reported as neuroendocrintm in 33.4%.However, it was evaluated that the results were not compatible with each other in 7patients(25.9%).40% neuroendocrine tumor,40% benign,20% were reported as suspicious in terms of malignancy.While cytology was not diagnostic in 2(28.6%)of the inconsistentresults,pathological samples were considered diagnostic.While 1 of the diagnosed lesions

was reported as benign, the diagnosis was reported as PannetG1 in 1 of them.In this study, we evaluated that we could reach more diagnostic results in samples compared to pathological examination in cytological examination. In conclusion, our study suggested that it may affect the diagnosis and it was evaluated that further and randomized controlled studies are needed to evaluate both solutions in terms of sampling

Keywords: Endosonography, Biopsy, pancreas

PP-136 / 39. Ulusal Gastroenteroloji Haftası
Masif Alt GİS Kanama ile Gelen Otoampute Lipom Hastası

Vusal Abdurahmanov, Burcu Bozkurt Burgucu, Mevlüt Başkol, Gülten Can Sezgin, Şebnem Gürsoy

Erciyes Üniversitesi Tıp Fakültesi, Gastroenteroloji BD, Kayseri

Lipomlar, matür adipozidlerden köken alan kolonun nadir görülen,benign, yumuşak doku lezyonlarıdır.Karın ağrısı,bulantı,kusma,diare,anemi,hatta invaginasyon bulgularıyla karşımıza çıkabilir ve acil cerrahi tedavi gerektirebilir. 2cm den büyük lezyonlar için cerrahi tedavi önerilir.Endoskopik prosedürler alternatif tedavi olabilir. Literatürde obstrüksiyon nedeniyle bildirilmiş çok sayıda, ***otoampute lipom olarak bildirilmiş tek vaka*** vardır.
Yaklaşık 24 saat önce başlayan kanlı dışkılama şikayetiyle acil servise başvuran 70 yaşında kadın hastaya,pulmoner emboli nedeniyle 2 ay önce coumadin başlanmış. Fizik muayenesinde patolojik olarak rektal tuşede hematokezya dışında bulgusu yoktu.Hemoglobin değeri 7g/dl,INR:5,5,batın BT'de mezenterik vasküler yapılar normal,inen kolon distalinde 4 cm'lik bir segmentte asimetrik,9 mm kalınlığa ulaşan duvar kalınlaşması(kolon tm?),distal kolonda lümen içerisinde hiperdens mayi görünümü(aktif kanama?)izlendi.ES,TDP transfüzyonu yapılarak Hgb:10 g/dl,INR:2,19 olduktan sonra öncelikle splenik fleksuraya kadar yapılan endoskopik bakıda lümenin tama yakın pıhtı ile dolu idi,kanama odağı saptanamadı.Distale doğru değerlendirmeye devam edildiğinde rektumda,***4-5 cm boyutlu yuvarlak kitle*** olduğu görüldü.Kitlenin bağırsak duvarı ile bağlantısı yoktu.Kitle rat tooth forseps yardımıyla yakalandı,hastaya valsava manevrası yaptırılarak dışarıya alındı.Gri renkli,5x4x4cm boyutlu,yuvarlak şekilli,düzgün yüzeyli kitlenin bir kenarında,ucunda pıhtı olan pedinkül olması üzerine,kitlenin spontan olarak koptuğu,besleyici arterin kanamaya neden olabileceği düşünülerek,bu kez sedo-analjezi altında tekrar kolonoskopi işlemine alındı.İnen kolon distalinde,yaklaşık 2x1x1 cm uzunluğunda,uç kısmında siyah pıhtı görülen lezyon pedinkülü bulundu. Pedinkül etrafına SF+adrenalin uygulanarak mukoza eleve edildikten sonra,loop kullanılarak güvenli kanama kontrolü sağlandı.Kitlenin histopatolojisi lipom olarak raporlandı.Takiplerinde tekrar kanaması olmayan hasta, 6 gün sonra rivaroksaban 20mg önerilerek taburcu edildi.
Kolonda yerleşen lipomların obstrüksiyona neden olduğu sık görülmektedir.Sıklıkla obstrüksiyon bulguları gösterse de,***pedinküllü lipomların*** otoamputasyonu sonrası hastanın kanama ile başvurabileceği, nadir görülen bir GİS kanama nedeni olarak akılda tutulmalıdır.

Anahtar Kelimeler: ***GİS kanama, Otoampute lipom, pedinküle lipom***

Autoamputated Lipoma Patient Presenting with Massive Lower GIS Bleeding

Vusal Abdurahmanov, Burcu Bozkurt Burgucu, Mevlüt Başkol, Gülten Can Sezgin, Şebnem Gürsoy

Erciyes University Faculty of Medicine, Department of Gastroenterology, Kayseri

Lipomas are rare,benign,soft tissue lesions of the colon.It may present with abdominal pain,nausea,vomiting,diarrhea,anemia and even invagination symptoms.Endoscopic procedures may be an alternative treatment.In the literature,there are many cases reported due to obstruction and ***only one case as autoamputated lipoma***.
70-year-old female patient who coumadin was started 2 months ago due to pulmonery embolism, applied to the emergency department with bloody stools.There wasn't pathological finding other than hematochezia on the rectal touch.Hemoglobin value was7g/dl,INR:5.5.Mesenteric vascular structures were normal on abdominal CT and asymmetrical wall thickening reaching 9 mm,in a 4 cm segment was distal descending colon.After ES,FFP transfusion became Hgb-10g/dl,INR-2.19,the endoscopic examination performed.The bleeding focus could not be determined.It was observed that there was ***a4-5cm round mass*** in the rectum.The mass had no connection with the intestinal wall.The mass was caught with the help of rat tooth forceps and taken out. It was gray colored,5x4x4cm, round-shaped and smooth-surfaced.Due to the presence of a peduncle with a clot on one side,it was thought that the mass ruptured spontaneously. Under sedo-analgesia, the colonoscopy procedure was repeated.In the distal descending colon,a peduncle of approximately 2x1x1cm in length,with a black clot at the tip,was found. Bleeding control was achieved using the loop. Histopathology of the mass was reported as lipoma.The

patient,who did not have re-bleeding in the follow-ups,was discharged 6days later with the recommendation of rivaroxaban20mg.
İt's recommended to be kept in mind, ***pedunculated lipoma*** as a rare cause of GI bleeding that cannot be diagnosed early and may present with bleeding after autoamputation.

Keywords: Autoamputated lipoma, Gİ bleeding, pedinculated lipoma

---

Alt GİS kanama
Lower GI bleeding

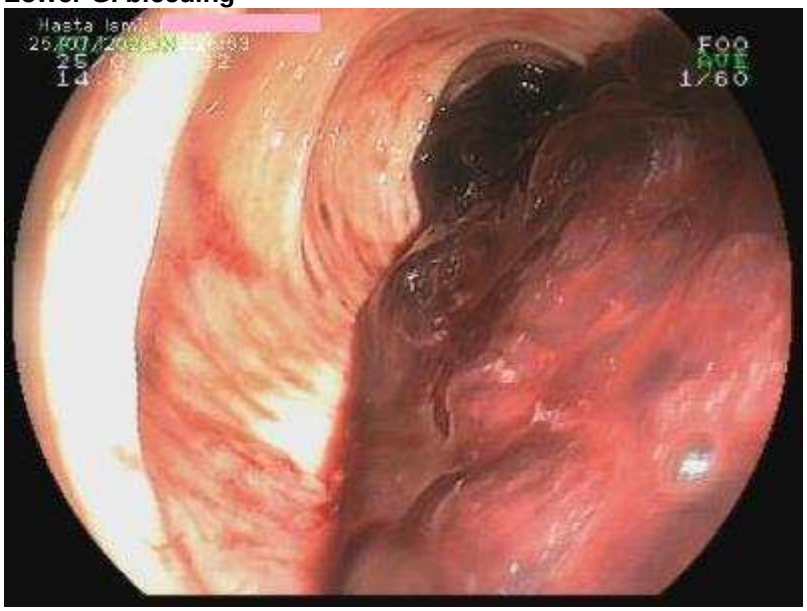

Bağırsak duvarında, ucunda pıhtı görülen otoampute lipom pedinkülü
A Clot at the tip of the peduncle of autoamputated lipoma in the intestinal wall

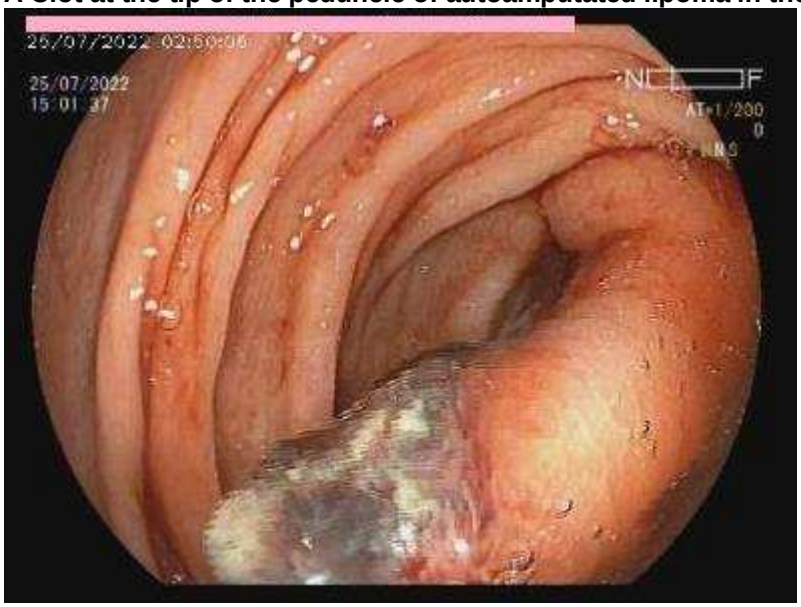

Rektum otoampute lipom
Autoamputee lipoma in the rectum

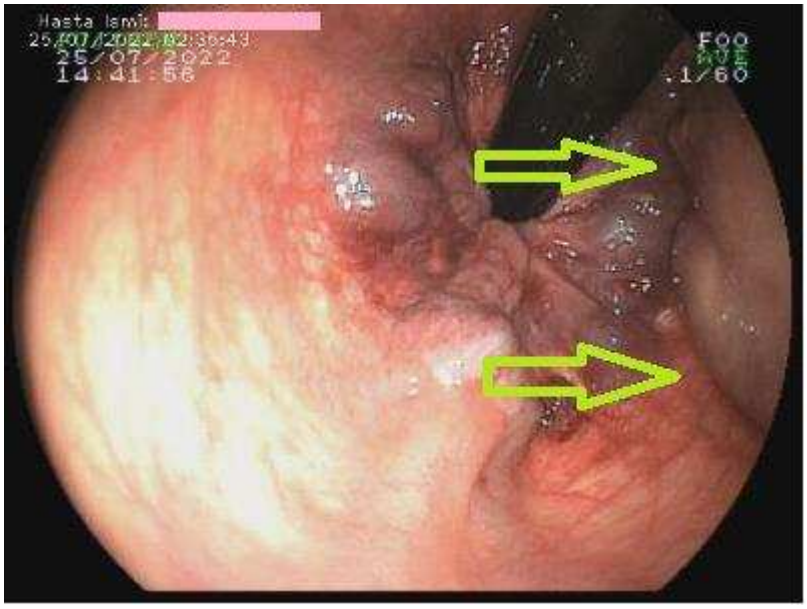
Hasta Ismi:
25/07/2022
14:41:56
F00
1/60

PP-137 (39. Ulusal Gastroenteroloji Haftası
Anti TNF'e bağlı Lupus- Like sendrom: Olgu sunumu

Ecem Bilgehan Erden[1], Tevfik Solakoğlu[2], Nurten Türkel Küçükmetin[2]

[1]Tekirdağ Namık Kemal Üniversitesi Tıp Fakültesi, İç Hastalıkları Anabilim Dalı, Tekirdağ
[2]Tekirdağ Namık Kemal Üniversitesi Tıp Fakültesi, İç Hastalıkları Anabilim Dalı, Gastroenteroloji Bilim Dalı, Tekirdağ.

GİRİŞ:Crohn hastalığı (CH) ağızdan anüse kadar tüm traktusu tutabilen kronik inflamatuar barsak hastalığıdır, CH'da tedavi hastalığın lokalizasyonuna, şiddetine ve komplikasyonların varlığına göre düzenlenmelidir.
Olgu:Ondört yıldır CH tanısıyla takip edilen 38 yaş kadın hasta kliniğimize günde 60 keze ulaşan sulu-kanlı ishal yakınması ile başvurdu. 2017'den bu yana azatiopürin 100 mg ve infliksimab infüzyonu alıyormuş, Covid nedeniyle kontrollerini aksatmış. Hastanın akut faz reaktanları yüksek, dışkı tetkiklerinde özellik saptanmadı, kolonoskopide; perianal iyileşmiş fistül alanı, tüm kolon mukozasında yaygın biribirinden ayrı, derin, ülserler görüldü, histopatolojik bulgular aktif kolit ile uyumlu bulundu, doku CMV PCR negatif saptandı. MR enterografide rektum, kolon, ileoçekal bölge ve terminal ileumda diffüz aktif enflamasyon bulguları izlendi. Eklemlerde şişlik ve myalji şikayetleri gelişen hastanın pelvik MR'ında patolojik bulgu görülmedi. Romatoloji ile görüşülerek, steroid tedavisine sulfasalazin eklendi. Enteropatik artrit nedeniyle yapılan tetkiklerde ANA (4+) homojen, ANTİ-DS DNA (4+), ENA ANTİ HISTON (+) saptandı. Önceden infliximab kullanımı olan hastada seroloji pozitifliği ilaca bağlı olarak değerlendirildi ve hidroksiklorokin ve selekoksib tedavisine geçildi. İlaca bağlı Lupus like- sendrom düşünüldü ve infliximab yerine ustekinumab tedavisine geçilmesine karar verildi. Hasta ustekinumab ile yakınmasız şekilde takip edilmektedir.

Sonuç:
İlaç ilişkili lupus eritematozusda spesifik bir semptom yoktur, hastalar artralji, myalji, artrit, lenfadenopati, raş, ateş gibi semptomlar ile başvurabilirler. AntiTNF kullanan Crohn hastalarında lupus-like sendrom prevalansı %1,6 olarak bildirilmiştir.
Olgumuzda miyalji ve artrit semptomların bulunması ve ANA, anti-ds DNA, ENA Anti Histon pozitif bulunması nedeniyle TNF-α antagonisti kullanımına bağlı lupus düşünülmüştür ve tedavide TNF dışı biyolojik ajan olan Ustekinumaba geçilmiştir.

Anahtar Kelimeler: Crohn hastalığı, İlaca bağlı Lupus, Ustekinumab

Anti-TNF-induced Lupus-Like syndrome: A case report

Ecem Bilgehan Erden[1], Tevfik Solakoğlu[2], Nurten Türkel Küçükmetin[2]

[1]Tekirdağ Namık Kemal University Medical Departmant,Internal Medicine, Tekirdağ
[2]Tekirdağ Namık Kemal University Medical Departmant,Internal Medicine /Gastroenterology, Tekirdağ

LOGIN:Crohn's disease (CD) is a chronic inflammatory bowel disease. The treatment in CD should be arranged according to the localization of the disease.

PHENOMENON:A 38-year-old female patient, who was followed up with the diagnosis of CD for 14 years, applied to our clinic with the complaint of watery-bloody diarrhea reaching 60 times a day. She has been taking azathioprine and infliximab infusion since 2017, and he delayed his controls. In colonoscopy; Perianal healed fistula area, extensive separate, deep ulcers were observed in the entire colonic mucosa, histopathological findings were found to be compatible with active colitis. Diffuse active inflammation findings in MR enterography. There were no pathological findings in the pelvic MRI of the patient who developed complaints of myalgia in the joints. In consultation with the rheumatologist, sulfasalazine was added to the steroid treatment. ANA (4+) homogeneous, ANTI-DS DNA (4+), ENA ANTI HISTON (+) were found in the examinations performed for enteropathic arthritis. Serology positivity was evaluated as drug-related in the patient who had previously used infliximab, and hydroxychloroquine and celecoxib treatment were started. Drug-induced Lupus like syndrome was considered and it was decided to switch to ustekinumab instead of infliximab.
Conclusion: Drug-associated lupus erythematosus, patients may present with symptoms such as arthralgia, myalgia, arthritis, lymphadenopathy, rash, and fever. Since myalgia and arthritis symptoms

were present in our case and ANA, anti-ds DNA, ENA Anti-Histone were positive, lupus was considered due to the use of TNF-α antagonist, and the treatment was switched to Ustekinumab, a non-TNF biologic agent.

Keywords: Crohn's disease, Drug-induced Lupus, Ustekinumab

PP-138 / 39. Ulusal Gastroenteroloji Haftası
Siroz Hastaların Üst Gastrointestinal Endoskopi Sonuçlarının Değerlendirilmesi

Anıl Kumaş[1], Hüseyin Köseoğlu[2], Mesut Sezikli[2]

[1]Hitit Üniversitesi, Tıp Fakültesi, İç Hastalıkları Anabilim Dalı, Çorum
[2]Hitit Üniversitesi, Tıp Fakültesi, Gastroenteroloji Bilim Dalı, Çorum

Amaç: Bu çalışmanın amacı hastanemizde siroz nedeniyle takip edilmekte olan hastaların endoskopi sırasında alınmış olan patoloji sonuçlarını derlemek ve kontrol grubu ile kıyaslamak ve ayrıca Helicobacter pylori pozitif olan hastaların H Pylori olmayan gruba kıyasla klinik ve laboratuvar olarak farkı olup olmadığı saptamaktır.

Gereç-Yöntem: Hastanemizde siroz nedeniyle takip edilmekte olan hastaların yapılmış olan üst gastrointestinal sistem (GIS) endoskopi bulguları retrospektif olarak incelenmiştir. Ayrıca dispepsi şikayeti nedeniyle üst GIS endoskopi yapılan hastalar kontrol grubu olarak alınmıştır ve gruplar arasında endoskopi ve endoskopi patoloji bulgular kıyaslanmıştır. Siroz olan hastalar H pylori pozitif olup olmamasına göre iki gruba ayrılmış ve siroz olan hastaların klinik ve laboratuvar bulguları kıyaslanmıştır. Çalışmanın ilk verileri bu sunum için derlenmiş olup hasta toplanmasına devam edilmektedir.

Bulgular: Çalışmamızda 47 siroz hastası ile 51 kontrol hastası bulunmaktadır. İki grup arasında yaş, cinsiyet, mide polip varlığı, peptik ülser, gastrik atrofi, H pylori varlığı ve intestinal metaplazi açısından gruplar arasında fark yoktu (Tablo 1). Siroz olan hastalar içinde H Pylori pozitif ve negatif olanlar arasınnda yapılan kıyaslamada hastalar arasında MELD skoru ve diğer laboratuvar parametreleri, özefagus varis varlığı açısından anlamlı fark saptanmadı (Tablo 2).

Sonuçlar: Literatürde siroz hastalarında peptik ülser ve intestinal metaplazi sıklığının arttığına dair ve H pylori varlığının sirozun kliniğini kötüleştirebileceğine dair bilgiler bulunmaktadır. Ancak bizim çalışmamızda siroz hastalarının patolojik inceleme sonuçlarının kontrol grubu ile benzer olduğu saptanmıştır. Ayrıca H pylori varlığı çalışma popülasyonumuzda sirozun laboratuvar bulgularında ve MELD skorunda değişikliğe neden olmadığı gösterilmiştir. Daha fazla hasta sayısı ile çalışmaya devam edilmesi planlanmaktadır.

Anahtar Kelimeler: Endoskopi, Helicobacter pylori, Siroz, İntestinal metaplazi, MELD skoru

Evaluation of Upper Gastrointestinal Endoscopy Results in Patients with Cirrhosis

Anıl Kumaş[1], Hüseyin Köseoğlu[2], Mesut Sezikli[2]

[1]Department of Internal Medicine, Hitit University, Faculty of Medicine, Çorum, Turkey
[2]Department of Gastroenterology, Hitit University, Facult of Medicine, Çorum, Turkey

Objective: The aim of this study is to evaluate the endoscopic pathology results of patients with cirrhosis and to compare them with the control group. Another aim is to determine whether there is a clinical and laboratory difference between the H. pylori positive patients and the non-H Pylori group.

Materials-Methods: Upper gastrointestinal system endoscopy findings of patients with cirrhosis were reviewed retrospectively. Patients who underwent endoscopy for dyspepsia were taken as the control group, and the endoscopy and endoscopic pathology findings were compared between groups. The patients with cirrhosis were divided into two groups according to whether they were H pylori positive or negative, and the clinical and laboratory findings of the patients with cirrhosis were compared.

Results: Our study included 47 cirrhosis patients and 51 control. There was no difference between the groups in terms of age, gender and pathologic results (Table 1). When compared H Pylori positive and negative patients, no significant differences were found between the patients in terms of MELD score and other laboratory parameters, and the presence of esophageal varices (Table 2).

Conclusions: It is known that the incidence of peptic ulcer and intestinal metaplasia is increased in patients with cirrhosis and that the presence of H pylori may worsen cirrhosis. However, in our study, pathological examination results of cirrhosis were found similar to the control group. It was also shown

that the presence of H pylori did not cause any change in laboratory findings of cirrhosis and MELD score in our population.

Keywords: Endoscopy, Helicobacter pylori, Cirrhosis, Intestinal metaplasia, MELD score

Tablo 1

	Siroz	Kontrol	p
Yaş (yıl)	61,51±11,71	57,64±16.19	0,117
Cinsiyet (E/K)	20/27	25/26	0,549
Polip (+/-)	3/44	6/45	0,490
Peptik Ülser (+/-)	2/45	1/50	0,606
Gastrik atrofi (+/-)	3/44	6/45	0,490
H. pylori (+/-)	16/31	23/28	0,305
İntestinal metaplazi (+/-)	2/45	9/42	0,053
Displazi (+/-)	2/45	0/51	0,439

Siroz grubu ve kontrol grubunun klinik, endoskopik ve patolojik bulguları

Table 1

	Cirrhosis	Control group	p
Age (years)	61.51±11.71	57.64±16.19	0.117
Gender (M/F)	20/27	25/26	0.549
Gastric polyp (+/-)	3/44	6/45	0.490
Peptic ulcer (+/-)	2/45	1/50	0.606
Atrophic gastritis (+/-)	3/44	6/45	0.490
H. pylori (+/-)	16/31	23/28	0.305
Intestinal metaplasia (+/-)	2/45	9/42	0.053
Dysplasia (+/-)	2/45	0/51	0.439

Clinical, endoscopic and pathologic features among cirrhosis patients and the control group

Tablo 2

	H pylori + (n:16)	H pylori - (n:31)	p
Yaş	63,93±12,9	60,25±11,05	0,340
MELD	9,5 (9-16)	11 (8-14)	0,505
Na	137,25±3,27	136,16±5,41	0,396
Platelet	98437±65728	124064±76886	0,241
Hemoglobin (gr/dl)	11,9 (10,9-12,3)	12,5 (8,5-13,2)	0,645
Bilirubin	1,32±1,20	1,28±0,93	0,913
INR	1,29±0,23	1.40±0,28	0,556
Özefagus varis (+/-)	13/3	21/10	0,494

Siroz olan grupta H. pylori pozitif olan ve olmayan hastaların klinik ve laboratuvar bulgularının kıyaslanması

Table 2

	H. pylori+ (n:16)	H. pylori- (n:31)	p
Age	63.93±12.9	60.25±11.05	0.340
MELD	9.5 (9-16)	11 (8-14)	0.505
Na	137.25±3.27	136.16±5.41	0.396
Platelet	98437±65728	124064±76886	0.241
Hemoglobine	11.9 (10.9-12.3)	12.5 (8.5-13.2)	0.913
INR	1.29±0.23	1.40±0.28	0.556
Bilirubine	1.32±1.20	1.28±0.93	0.913
Esophageal varices	13/3	21/10	0.494

Comparison of clinical and laboratory findings of patients with and without H. pylori among patients with cirrhosis

PP-139 / 39. Ulusal Gastroenteroloji Haftası

Optik kromoendoskopi (BLI), beyaz ışık endoskopiye göre servikal özefagus yerleşimli "inleth patch" tanısını artırır

Mehmet Bektaş[1], Esin Korkut[2], Halis Şimşek[3]

[1]Özel HC International Cerrahi Tıp Merkezi, Ankara
[2]Bağcılar Medipol Mega Üniversite Hastanesi, İstanbul
[3]Hacettepe Üniversitesi Tıp Fakültesi Gastroenteroloji Bölümü, Ankara

Giriş: Servikal özofagus yerleşimli İnleth patch; embriyolojik dönemde özofageal epitelizasyonun eksik kalması sonrasında gelişen konjenital anomalidir. Endoskopistin tecrübesi, özefagusun dikkatli ve yavaş incelenmesi, işlemin sedasyon altında ve optik kromo-endoskopi ile yapılması inleth patch saptama oranını etkiler.

Materyal-Metod: Eylül 2017 -Ağustos 2022 arası üst gastrointestinal sistem endoskopisi yapılan 1446 hastanın endoskopi raporları retrospektif olarak tarandı. Endoskopi işlemleri tek endoskopist tarafından (MB), sedasyon altında Fujifilm Eluxeo 7000 sistemi ile yapıldı. BLI modu ile inleth patch alanları kahverengi, normal özefagus epitel ise yeşil renklenme gösteriyordu. İnleth patch varlığı, boyutu, sayısı barrett özefagus ve özefajit varlığı araştırıldı. Kontrol grubu için 2008-2009 yılları arasında beyaz ışık endoskopisi ile inleth patch varlığı araştırılan 964 hastanın verileri kullanıldı.

Bulgular: 1446 hastanın %6.36'sında (92/1446) servikal özefagusta inleth patch saptandı. Inleth patch ortalama boyutu 12.1 mm (3-50 mm) idi. 58 hastada bir, 22 hastada iki, 10 hastada >=3 inleth patch mevcuttu. İnleth patch hastalarının %32.6 (30)' sında özefajit, %15.2'sinde (14) barrett özefagus saptandı. Kontrol grubunda inleth patch sıklığı %2.3 (23/964), barrett özefagus ise %0.4 (1/23) saptandı.

Sonuç: Optik kromoendoskopi ile özefagusun değerlendirilmesi beyaz ışık endoskopiye göre inleth patch ve Barrett özefagus tanısını artırır.

Anahtar Kelimeler: İnleth patch, Optik kromoendoskopi, Beyaz ışık endoskopi

Optical chromoendoscopy (BLI) increases the diagnosis of "inleth patch" located in the cervical esophagus compared to white light endoscopy

Mehmet Bektaş[1], Esin Korkut[2], Halis Şimşek[3]

[1]HC International Clinic, Ankara
[2]Medipol University Hospital, Department of Gastroenterology
[3]Hacettepe University, Medicine Faculty, Department of Gastroenterology, Ankara

Introduction: Inleth patch with cervical esophagus is a congenital anomaly that develops during the embryological period due to the incomplete esophageal epithelialization. The experience of the endoscopist, careful and slow examination of the esophagus, and performing the procedure under sedation with optical chromo-endoscopy affect the rate of inleth patch detection.

Material-Methods: The endoscopy reports of 1446 patients who underwent upper gastrointestinal endoscopy between September 2017 and August 2022 were reviewed retrospectively. Endoscopic procedures were performed by a single endoscopist (MB) under sedation with the Fujifilm Eluxeo 7000 system. The inleth patch areas were brown and normal esophageal epithelium was seen green in the BLI mode. The presence of inleth patches, size, numbers, Barrett's esophagus and presence of esophagitis were investigated. The data of 964 patients whose inleth patch was investigated by white light endoscopy between 2008 and 2009 were used for the control group.

Results: Inleth patch was detected in the cervical esophagus in 6.36% of 1446 patients (92/1446). The mean size of Inleth patch was 12.1mm (3-50mm). There was one inleth patch in 58 patients, two in 22 patients, and >=3 inleth patches in 10 patients. Esophagitis was seen n 32.6% (30) of the inleth patch patients, and Barrett's esophagus was detected in 15.2% (14). Inleth patch frequency was 2.3% (23/964) and Barrett's esophagus was 0.4% (1/23) in the control group.

Conclusion: The evaluation of the esophagus with optical chromoendoscopy (BLI) improves the diagnosis of nleth patch and Barrett esophagus compared to the white light endoscopy.

Keywords: Optical chromoendoscopy (BLI), inleth patch, White light endoscopy

PP-140 / 39. Ulusal Gastroenteroloji Haftası
Akut Pankreatitin Göz Komplikasyonu

Cemile Şentürk Demirtaş[1], Berkay Açar[2], Mehtap Üçer[1], Osman Serdal Çakmak[1], Mevlüt Kıyak[1], Mustafa Erhan Altınöz[1], Serkan İpek[1]

[1]Sağlık Bilimleri Üniversitesi, Bakırköy Dr. Sadi Konuk Eğitim ve Araştırma Hastanesi, Gastroenteroloji Kliniği, İstanbul
[2]Sağlık Bilimleri Üniversitesi, Bakırköy Dr. Sadi Konuk Eğitim ve Araştırma Hastanesi, İç Hastalıkları Ana Bilim Dalı, İstanbul

Purtscher benzeri retinopati travmanın yokluğunda akut pankreatit,pankreas adenokarsinomu,böbrek yetmezliği,bağ dokusu hastalıkları gibi klinik durumlarda ortaya çıkan, pamuk yünü lekeleri, retinal kanamalar, optik disk ödemi gibi retina bulgularının görüldüğü ve ağrısız görme kaybı ile kendini gösteren bir koryoretinopati olarak tanımlanır.Patogenezde retinal damar sisteminin mikroembolizasyonu düşünülmektedir.Emboli yağ, lökosit kümeleri, trombositler ve fibrin içerebilir.Akut pankreatitte sistemik dolaşımda yayılmış pankreatik proteazların bir sonucu olarak ortaya çıkabilir.Biz bu vakada akut pankretitin nadir görülen bu komplikasyonu sunmayı amaçladık.

OLGU SUNUMU
73 yaşında bilinen hipertansiyon,iskemik kalp hastalığı,konjestif kalp yetmezliği tanıları olan hasta akut biliyer pankreatit tanısıyla kliniğimize yatırıldı. Paranteral sıvı ve antibiyoterapi ile laboratuvar ve klinik olarak düzelen hastada yatışının 20. gününde sağ gözünde ani görme kaybı gelişti. Göz hastalıkları tarafından yapılan muayenede fundus sağ makula soluk, santral retinal arter tıkanıklığı ile uyumlu bulgular izlendi. Fundus fluoresein anjiografi(FFA) tetkikinde sağ gözde retinal arter tıkanıklığı tespit edildi. Hastaya yüksek doz paranteral steroid ve hiperbarik oksijen tedavisi önerildi.Hiperbarik oksijen hastada mevcut akciğer infiltrasyonları nedeni ile uygulanamadı. Yüksek doz steroid, brimonidin tartarat damla ve oral asetil salisilik asit tedavisi ile takip edilen hastada tedavi ile görmede düzelme olmadı.

SONUÇ
Purtscher benzeri retinopati akut pankreatitin ani görme kaybı ile karşımıza çıkan nadir komplikasyonudur.Tanı detaylı göz muayenesi ve FFA çekilmesi ile konulmaktadır. Hiperbarik oksijen ve yüksek doz paranteral steroid tedavisi önerilmektedir.Yüksek doz kortikosteroid hasarlı nöronal membranların stabilizasyonunu, daha fazla kompleman aktivasyonunu ve granülosit agregasyonunu inhibe ederek ek fayda sağlayabilir.Yapılan çalışmalarda ani görme kaybının geri dönebilirliği açısından yeterli sonuç bulunmamaktadır. Bu nedenle hastanın yakın göz muayanesi ve klinik takibi önemli yer tutmaktadır.

Anahtar Kelimeler: Akut pankreatit, göz komplikasyon, Purtscher benzeri retinopati

Eye Complication of Acute Pancreatitis

Cemile Şentürk Demirtaş[1], Berkay Açar[2], Mehtap Üçer[1], Osman Serdal Çakmak[1], Mevlüt Kıyak[1], Mustafa Erhan Altınöz[1], Serkan İpek[1]

[1]Bakırköy Dr. Sadi Konuk Education and Research Hospital Gastroenterology Clinic, University of Health Sciences, Istanbul, Türkiye
[2]Bakırköy Dr. Sadi Konuk Education and Research Hospital Department of Internal Medicine, University of Health Sciences, Istanbul, Türkiye

Purtscher-like retinopathy is defined as chorioretinopathy, which occurs in clinical conditions such as acute pancreatitis,pancreatic adenocarcinoma, kidney failure,connective tissue diseases without trauma,with retinal findings as cotton wool stains,retinal hemorrhages, optic disc edema,and manifests itself with painless vision loss. Pathogenesis considers microembolization of retinal vasculature. Embolism may contain fat,leukocyte aggregates,platelets, and fibrin.It may occur due to pancreatic proteases disseminated in systemic circulation in acute pancreatitis.In this case, we aimed to present this rare complication.

CASE REPORT

73-year-old patient with known diagnoses of hypertension,ischemic heart disease, and congestive heart failure was admitted to our clinic with diagnosis of acute biliary pancreatitis.Sudden vision loss developed in his right eye on 20th day of hospitalization while improving laboratory and clinically with parenteral fluid and antibiotherapy.In examination by ophthalmologist, fundus right macula was pale, findings consistent with central retinal artery occlusion were observed.Fundus fluorescein angiography(FFA) examination confirmed findings.High-dose parenteral steroid and hyperbaric oxygen therapy were recommended.Hyperbaric oxygen couldn't be administered due to patient's existing lung infiltrations.There wasn't improvement in vision with treatment of high-dose steroids, brimonidine tartrate drops, oral acetylsalicylic acid.

CONCLUSION

Purtscher-like retinopathy is rare complication of acute pancreatitis, surfaces with sudden vision loss.Diagnosis is made by eye examination and FFA.Hyperbaric oxygen and high-dose parenteral steroid therapy are recommended.High-dose corticosteroid may provide additional benefit by stabilizing damaged neuronal membranes, inhibiting more complement activation,granulocyte aggregation.Studies don't have sufficient results for reversibility.Thus, close eye examination and clinical follow-up are important.

Keywords: Acute pancreatitis, eye complication, Purtscher-like retinopathy

PP-141 / 39. Ulusal Gastroenteroloji Haftası

Demir eksikliği bulunan erkek hastalarda endoskopik gastrointestinal sistem (GİS) taraması kimlere yapılmalı ?

Hatice Dökmeci[1], Süleyman Şentürk[2], Gökhan Güngör[2], Hüseyin Korkmaz[2]

[1]Selçuk Üniversitesi Tıp Fakültesi, İç Hastalıkları Ana Bilim Dalı, Konya
[2]Selçuk Üniversitesi Tıp Fakültesi, Gastroenteroloji Bilim Dalı, Konya

Amaç
Bu çalışmada demir eksikliği (DE) saptanan erkek olgularda klinik, endoskopik ve patolojik sonuçların incelenerek malign ya da benign pozitif lezyon bulma oranını belirlemek ve özellikle kimlere GİS taraması yapılması gerekliliğini ortaya koymak amaçlanmıştır.

Metod
Kesitsel tipte olan bu çalışmaya 1 Ocak 2021 - 31 Aralık 2021 tarihleri arasında Konya Selçuk Üniversitesi Tıp Fakültesi Hastanesi Gastroenteroloji Bölümü'nde DE nedeniyle endoskopik GİS taraması yapılan erkekler dâhil edilmiştir.

Bulgular
Çalışmaya demir eksikliği saptanan 54 erkek hasta dâhil edilmiştir. Olguların yaş ortalaması 57.56 ± 15.66 yıl idi. Endoskopik ve kolonoskopik taramada saptanan lezyon tipi olguların % 72'sinde benign (n=39), % 16,7'sinde premalign (n=9), % 11,1'inde malign lezyon idi (n=6). Malignite saptanan 6 hastanın 5' inde kolon; 1' inde gastrik malignite mevcuttu. Malign, premalign ve benign olmak üzere saptanan endoskopik lezyon tipine göre hastaların yaş, beden kitle indeksi, ek hastalıkların dağılımı, alarm semptomları ve laboratuvar bulgularının dağılımı bakımından gruplar arasında istatistiksel olarak anlamlı fark yoktu (p>0.05). Vaka sayısı ilişkili istatistiksel anlam göstermese de malign ve premalign lezyonu olanlarda yaş ortalamasının daha yüksek ve ailede kanser öyküsünün daha fazla olduğu, demir eksikliğine de daha fazla sayıda aneminin eşlik ettiği gözlendi.

Sonuç
Daha fazla hastanın alındığı çalışmalar ile özellikle malign lezyon yakalanmasını predikte edebilecek bir alarm semptomu ya da laboratuvar bulgusunun varlığı, kimlere GİS taraması yapılması gerekliliğini daha net ortaya koyabilir ve gereksiz endoskopik işlemlerin önüne geçebilir.

Anahtar Kelimeler: Demir eksikliği, gastrointestinal sistem, özofagogastroduodenoskopi, kolonoskopi, malignite

Who should undergo endoscopic gastrointestinal tract (GIT) screening in male patients with iron deficiency ?

Hatice Dökmeci[1], Süleyman Şentürk[2], Gökhan Güngör[2], Hüseyin Korkmaz[2]

[1]Selcuk University School of Medicine, Department of Internal Medicine, Konya
[2]Selcuk University School of Medicine, Department of Gastroenterology, Konya

Aim
In this study, it was aimed to determine the rate of finding malignant or benign positive lesions by examining the clinical, endoscopic and pathological results in male cases with iron deficiency (ID) and to reveal the necessity of GIT screening, especially for whom.

Method
This cross-sectional study included men who underwent endoscopic GIT scan for ID in Konya Selcuk University Medical Faculty Hospital Gastroenterology Department between January 1, 2021 and December 31, 2021.

Results
54 male patients with iron deficiency were included in the study. The mean age of the cases was 57.56 ± 15.66 years. The lesion type detected on endoscopy and colonoscopy was benign in 72% (n=39) of

the cases, premalignant in 16.7% (n=9), and malignant in 11.1% (n=6). Colon neoplasm was found in 5 of 6 patients, gastric neoplasm in 1 patient. There was no statistically significant difference between the groups in terms of age, body mass index, additional diseases, alarm symptoms, laboratory findings ($p>0.05$). Probably, associated with the number of cases, although did not show statistical significance, it was observed that the mean age was higher, more anemia was accompanied by iron deficiency, and a family history of cancer was higher in patients with malignant and premalignant lesions.

Conclusion

With studies involving more patients, the presence of an alarm symptom or laboratory finding that may predict the detection of malignant lesions should be investigated. The answer to that can more clearly show that who should undergo GIT screening and prevent unnecessary endoscopic procedures.

Keywords: Colonoscopy, esophagogastroduodenoscopy, gastrointestinal tract, iron deficiency, malignancy

PP-142 / 39. Ulusal Gastroenteroloji Haftası
İntestinal mikobakteri enfeksiyonu: olgu sunumu

Yasemin Özerdem[1], Arzu Hazal Aydın[2], Nesrin Turhan[3], Hasan Tankut Köseoğlu[4]

[1]Erzurum Bölge Eğitim ve Araştırma Hastanesi, Tıbbi Patoloji Bölümü, Erzurum
[2]Aksaray Üniversitesi Aksaray Eğitim ve Araştırma Hastanesi, Tıbbi Patoloji Bölümü, Aksaray
[3]Ankara Şehir Hastanesi, Tıbbi Patoloji Bölümü, Ankara
[4]Ankara Şehir Hastanesi, Gastroenteroloji Kliniği, Ankara

Giriş-Amaç
Mikobakterium avium kompleksi (MAC), Edinilmiş İmmün Yetmezlik Sendromu (AIDS) hastalarında görülen, yüksek morbidite ve mortalite ile ilişkili bir fırsatçı enfeksiyon etkenidir. Anti-retroviral tedavi almayan hastalarda MAC, hastalığın ilerlemesiyle dissemine olarak çoklu organ enfeksiyonlarına neden olmaktadır. Gastrointestinal traktta en sık duodenumda tutulum gözlenir. Klinik semptomlar arasında diyare, ateş, kilo kaybı ve karın ağrısı bulunmaktadır. Mikobakterilerin gastrointestinal sisteme mukozadan penetre olduktan sonra lamina propriada makrofajlar tarafından fagosite edildikleri; ancak burada yok edilmek yerine intrasellüler replikasyon gösterdikleri bilinmektedir.

Gereç ve Yöntem
30 yaşında HIV pozitif erkek hasta, kilo kaybı ve diyare şikayetiyle hastanemize başvurmuştur. Enfeksiyöz kolit ön tanısıyla yapılan kolonoskopik incelemede ileumda ülser, endoskopide duodenumda milimetrik sarı renkli nodüller görülmüştür. İleum ve duodenumdan alınan biyopsi örnekleri bölümümüze gönderilmiştir.

Bulgular
Histopatolojik incelemede, ileum mukozasında yüzey epiteli sağlam olup fokal alanlarda kriptlerde kısalma ve küntleşme gözlenmiştir. Lamina propriada farklı büyüklükte, çok sayıda nonkazeifiye granülom ve dağınık histiyositler izlenmiştir. Duodenal biyopside granülom formasyonu fokaldir. Histokimyasal çalışmada Ehrlich-Ziehl-Neelsen (EZN) ile makrofajlarda intrasellüler yerleşimli, çok sayıda basil varlığı dikkati çekmiştir. İmmünhistokimyasal çalışmada CMV negatiftir. Olgunun öncelikle MAC olmak üzere atipik mikobakteri enfeksiyonları açısından klinik olarak araştırılması önerilmiştir. Hasta, 3 ay sonra enfeksiyona bağlı çoklu organ yetmezliğinden hayatını kaybetmiştir.

Sonuçlar
İntestinal biyopsilerde karşılaşılan nonkazeifiye granülomların ayırıcı tanısında Crohn hastalığı, sarkoidoz, enfeksiyöz ajanlar ve yabancı cisim başta olmak üzere pek çok farklı antite bulunmaktadır. MAC, patoloji rutin pratiğinde sık görülmeyen, ancak immün yetmezlikli hastalardan alınan gastrointestinal mukozal biyopsilerde akılda tutulması gereken bir enfeksiyon etkenidir. Granülom içeren biyopsilere yaklaşımda, histopatolojik bulguların klinik ve laboratuvar verileriyle birlikte değerlendirilmesi önem taşımaktadır.

Anahtar Kelimeler: MAC, mikobakteri, enfeksiyon, patoloji, HIV

Intestinal mycobacterial infection: a case report

Yasemin Özerdem[1], Arzu Hazal Aydın[2], Nesrin Turhan[3], Hasan Tankut Köseoğlu[4]
[1]Erzurum Regional Training and Research Hospital, Department of Pathology, Erzurum
[2]Aksaray University Aksaray Tranining and Research Hospital, Department of Pathology, Aksaray
[3]Ankara City Hospital, Department of Pathology, Ankara
[4]Ankara City Hospital, Department of Gastroenterology, Ankara

Introduction-Aim
Mycobacterium avium complex (MAC) is an opportunistic infection, associated with high morbidity and mortality in Acquired Immunodeficiency Syndrome (AIDS) patients. In patients not receiving anti-retroviral therapy, MAC causes disseminated multiple organ infections. Duodenum is mostly affected in the gastrointestinal tract. Clinical symptoms include diarrhoea, fever, weight loss and abdominal pain. Mycobacteria are phagocytosed by macrophages in the lamina propria after penetrating the gastrointestinal mucosa; however, they replicate intracellularly instead of being destroyed.

Materials and Methods

A 30-year-old HIV positive male patient was admitted to our hospital with weight loss and diarrhoea. Colonoscopic examination revealed an ileal ulcer; endoscopy showed millimetric yellow duodenal nodules. Biopsies obtained from ileum and duodenum were sent to our department.

Results

On histopathological examination, the ileal surface epithelium was intact. Shortening and blunting of the crypts were observed focally. Numerous noncaseating granulomas of different sizes and histiocytes were present in the lamina propria. Granuloma formation was focal in duodenum. Ehrlich-Ziehl-Neelsen (EZN) staining revealed numerous intracellular bacilli in macrophages. CMV was negative immunohistochemically. A clinical investigation for atypical mycobacterial infections (MAC) was recommended. The patient died 3 months later due to infection-related multiple organ failure.

Conclusion

The differential diagnosis of noncaseating granulomas in intestinal biopsies includes various entities including Crohn's disease, sarcoidosis, infection, and foreign bodies. MAC, although not frequently seen in routine practice, should be taken into consideration, during examination of the biopsies of immunocompromised patients. In the approach to mucosal granulomas, it is important to evaluate histopathological findings together with clinical and laboratory data.

Keywords: MAC, mycobacteria, infection, pathology, HIV

Resim 1
Figure 1

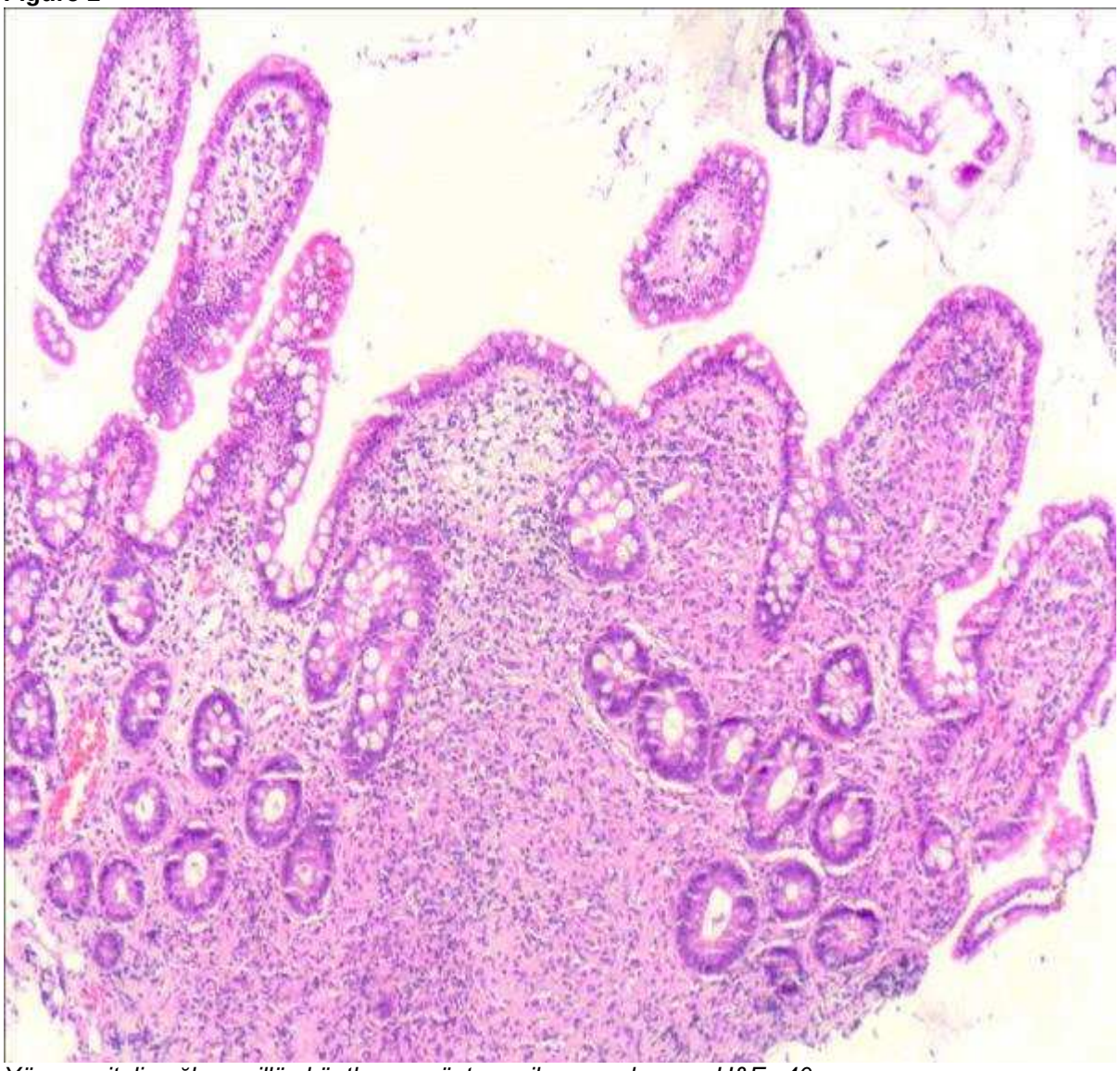

Yüzey epiteli sağlam, villöz küntleşme gösteren ileum mukozası, H&E x40.
Ileal mucosa with intact surface epithelium, displaying villous blunting, H&E 40x.

Resim 2
Figure 2

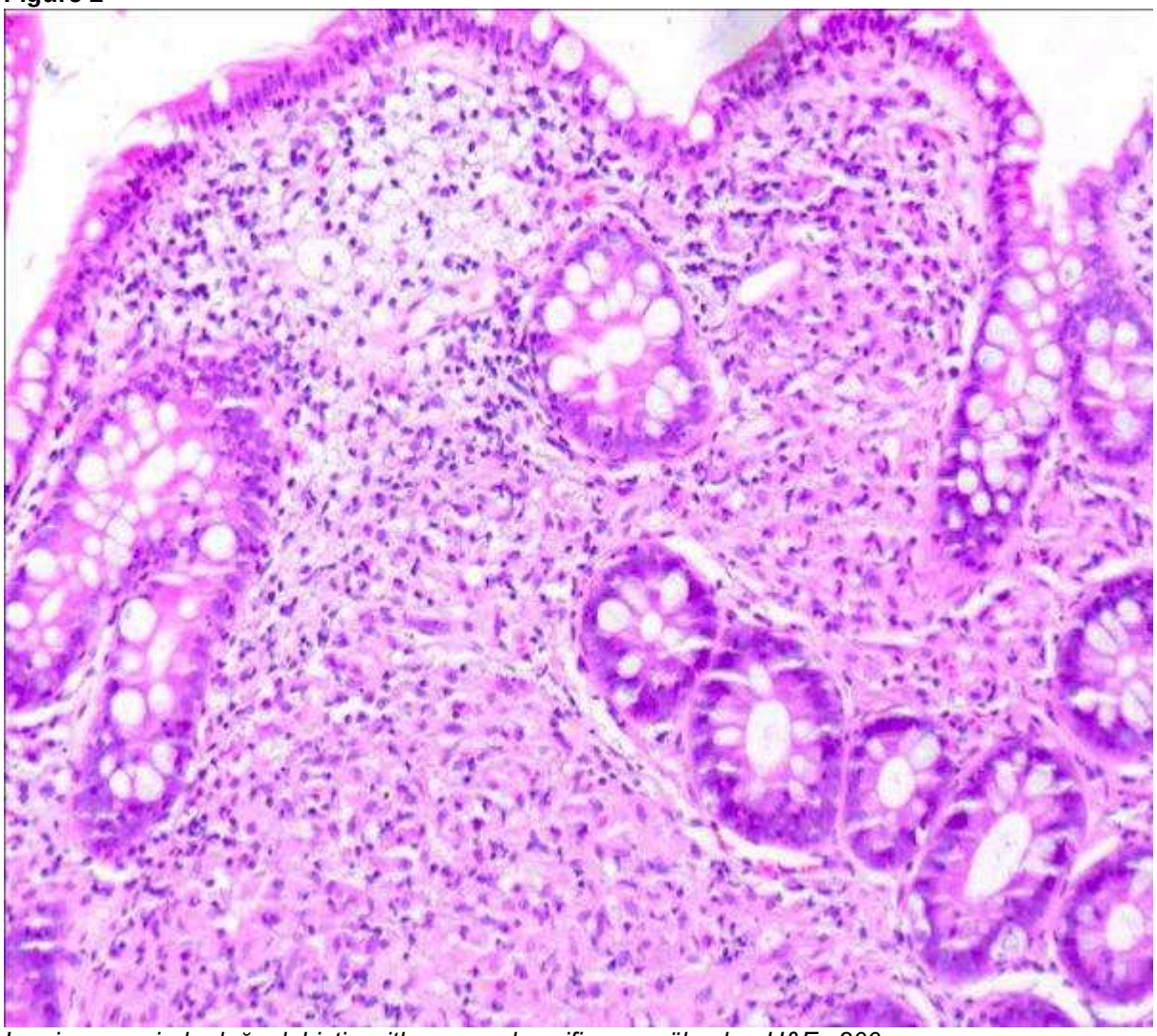

Lamina propriada dağınık histiyositler ve nonkazeifiye granülomlar, H&E x200.
Scattered histiocytes and non-caseating granulomas in the lamina propria, H&E 200x.

Resim 3
Figure 3

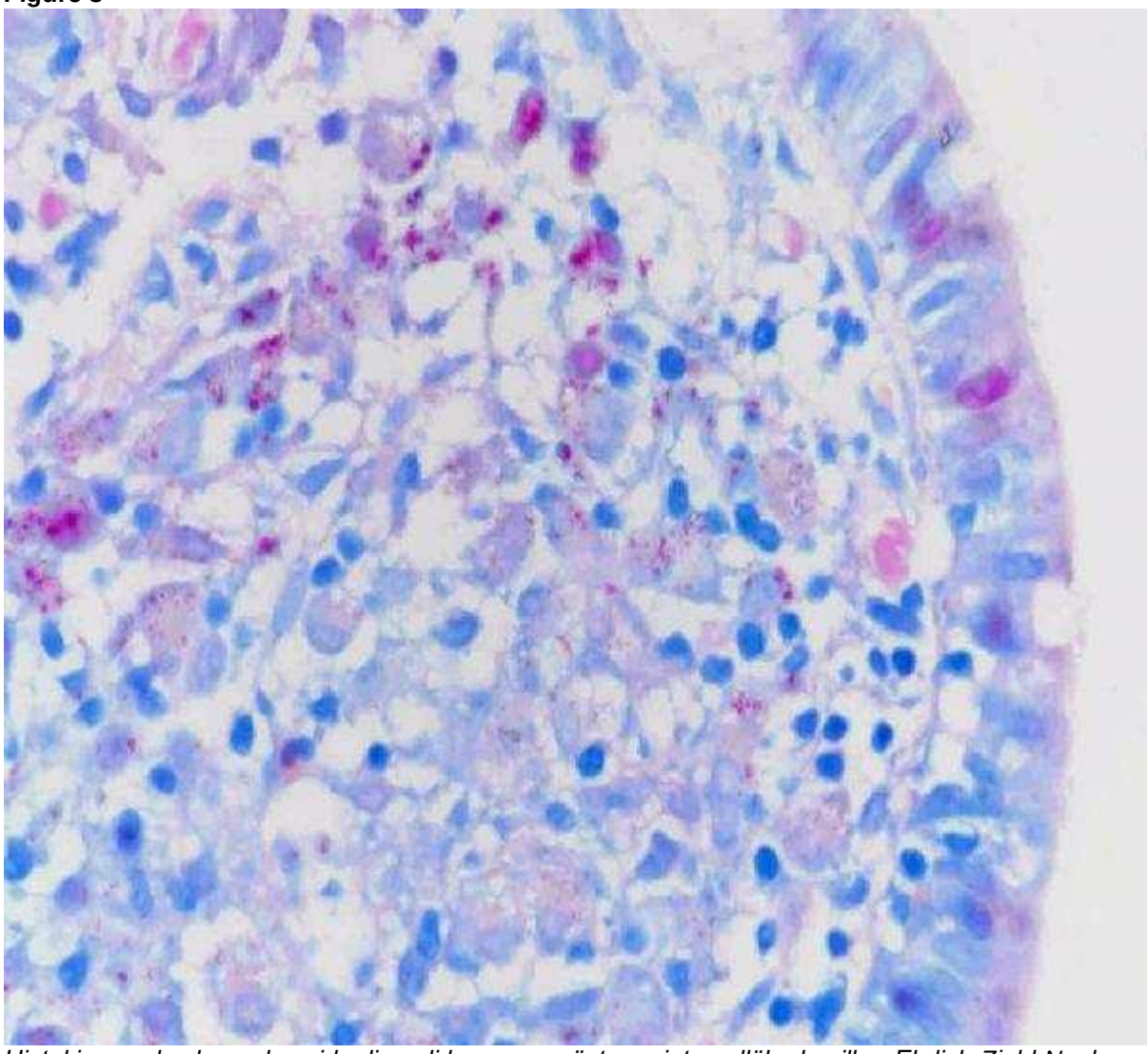

Histokimyasal çalışmada aside dirençli boyanma gösteren intrasellüler basiller, Ehrlich-Ziehl-Neelsen x400.
Histochemically acid-fast staining intracellular bacilli, Ehrlich-Ziehl-Neelsen 400x.

PP-143 / 39. Ulusal Gastroenteroloji Haftası
Nadir bir ince barsak kanaması nedeni: Kavernöz hemanjiyom

Mehmet Bektaş[1], Halis Şimşek[2], Kaya Yorgancı[3]
[1]Özel HC International Cerrahi Tıp Merkezi, Ankara
[2]Hacettepe Üniversitesi Tıp Fakültesi Gastroenteroloji Bölümü, Ankara
[3]Hacettepe Üniversitesi Tıp Fakültesi Genel Cerrahi Bölümü, Ankara

İnce bağırsağın hemanjiyomu nadir görülen, her iki cinsi eşit etkileyen, daha çok gençlerde görülen, gizli veya masif gastrointestinal sitem kanamasına yol açan bir durumdur. Kavernöz hemanjiyom en sık görülen histopatolojik tiptir ve sıklıkla jejunumda yerleşim gösterir.

1.5 yıldır tekrarlayan melana yakınması olan ve toplam 30 ünite transfüzyon yapılan 67 yaşındaki erkek hasta çift balon enteroskopi için başvurdu. Hastaya daha önce yapılan üst gastrointestinal sistem endoskopi ve kolonoskopilerinde kanama odağı saptanmamış. Kapsül endoskopi sırasında ampulla wateriden sızıntı şeklinde kanayan polipoid lezyon görülmüş. Ancak, duodenoskop ile yapılan incelemede papilla normal saptanmış.

Çift balon enteroskopi ile ileum ortasına kadar ilerlendi, lümen içinde sindirilmiş veya taze kan izlenmedi. Proksimal jejunumda üç cm boyutunda, lobül-üzüm salkımı şeklinde, mavimsi görünümlü hemanjiyom izlendi. Kapsül endoskopi videosu yeniden değerlendirildi ve kanamanın çift balon enteroskopi sırasında tespit edilen hemanjiyomdan kaynaklandığı görüldü. Hastaya ameliyat önerildi. Yapılan laparotomide proksimal ince barsak duvarında dışarıdan da görülebilen 4 cm çapında mavi renkli hemanjiyom saptandı ve bu alan rezeke edildi. Patoloji sonucu kavernöz hemanjiyom rapor edildi. Hastanın operasyon sonrası kanaması tekrarlamadı. Melana ile seyreden ciddi ince barsak kanamalarının etiyolojisinde hemanjiyom akılda tutulmalıdır.

Anahtar Kelimeler: İnce barsak kanaması, Kavernöz hemanjiyom, Enteroskopi

A rare cause of small bowel bleeding: Cavernous hemangioma

Mehmet Bektaş[1], Halis Şimşek[2], Kaya Yorgancı[3]

[1]HC International Clinic, Ankara
[2]Hacettepe University Faculty of Medicine, Department of Gastroenterology, Ankara
[3]Hacettepe University Faculty of Medicine Department of General Surgery

Hemangioma of the small intestine is a rare condition that affects both sexes equally, mostly seen in young people, and causes occult or massive gastrointestinal bleeding. Cavernous hemangioma is the most common histopathological type and is commonly located in the jejunum.

A 67-year-old male patient who had recurrent melana complaints for 1.5 years and received a total of 30 units of transfusion applied for enteroscopy. The bleeding of location was not detected in the previous upper gastrointestinal system endoscopy and colonoscopies. During capsule endoscopy, a polypoid lesion bleeding in the form of leakage from the ampulla wateri was observed. However, the papilla was found to be normal in the examination with duodenoscope.
With double balloon enteroscopy, it was advanced to the middle of the ileum, and no digested or fresh blood was observed in the lumen. A three cm size, lobule-grape cluster-shaped, bluish appearance hemangioma was observed In the proximal jejunum.

Capsule endoscopy video was re-evaluated and it was seen that the bleeding resulted from the hemangioma detected during double balloon enteroscopy. Surgery was recommended to the patient. In the laparotomy performed, a blue colored hemangioma with a diameter of 4 cm was detected in the proximal small bowel wall, which could also be seen from the outside, and this area was resected. Cavernous hemangioma was reported as a result of pathology.The patient's bleeding did not recur after the operation.

Hemangioma should be kept in mind in the etiology of severe small bowel bleedings with melana.

Keywords: Small bowel bleeding, Cavernous hemangioma, Enteroscopy

İnce barsak Hemnajiyomu

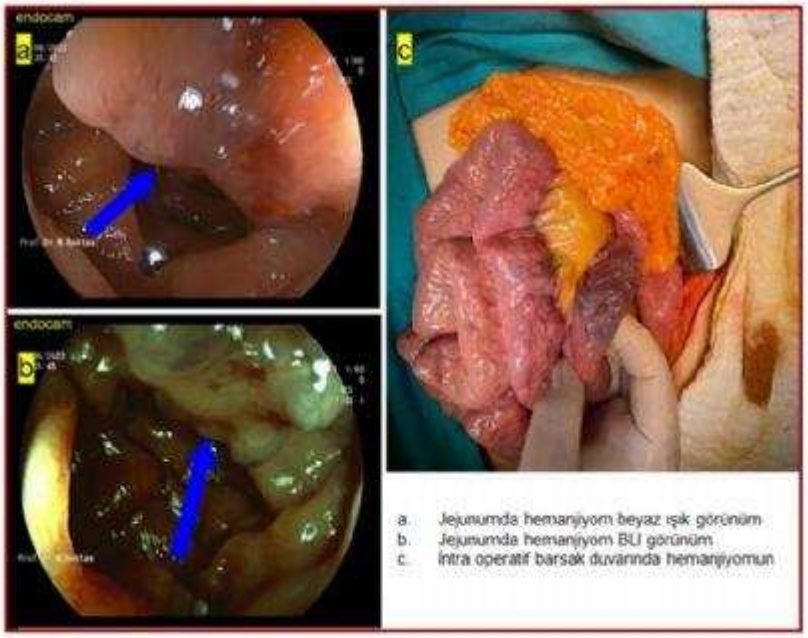

PP-144 / 39. Ulusal Gastroenteroloji Haftası
İnce Bağırsak Varislerinin Tanı ve Tedavisinde Çift Balon Enteroskopi

Süleyman Dolu[1], Mesut Akarsu[2]

[1]Ağrı Eğitim ve Araştırma Hastanesi, Gastroenteroloji, Ağrı
[2]Dokuz Eylül Üniversitesi, Gastroenteroloji Bilim dalı, İzmir

Amaç: Bu çalışmanın amacı, ince barsak varislerinde çift balon enteroskopinin tanı ve tedavi yararını değerlendirmektir.

Gereç-Yöntem: 16 yıllık bir süre boyunca gerçekleştirilen 980 çift balon enteroskopi (704 hasta) prosedürü analiz edildi. Hasta özellikleri (demografik, klinik ve radyolojik) önceki tıbbi kayıtlardan not edildi. İnce barsak varislerinin özellikleri (lokasyonu, sayısı) ve çift balon enteroskopinin tanısal belirti ve müdahaleleri, işlemsel yaklaşımları gibi işlem detayları not edildi.

Bulgular: Medyan yaşı 59 olan 3 kadın ve 6 erkek olmak üzere 9 hasta dahil edildi. Çalışma süresi boyunca deneyimli girişimsel endoskopist tarafından yirmi dört çift balon enteroskopi yapıldı. Karaciğer transplantasyonu (n: 2), kolektomi (n: 1), hepatikojejunostomi (n: 1) ve gastroenterostomi (n: 1) olmak üzere en az 1 abdominopelvik cerrahi operasyon öyküsü olan beş hasta vardı. Bir hastada altta yatan ince bağırsak nöroendokrin tümörü ve bir hastada da prostat kanseri vardı. Üç fazlı BT mezenterik anjiyografide görüntülenen bir hastada portal ven trombozu saptandı. İnce barsakların lokalizasyonlarına baktığımızda 5 hastada sadece jejenumda, 2 hastada sadece ileumda, 1 hastada anastomoz hattında ve 1 hastada da hem jejunum hem de ileumda ince bağırsak varisleri tespit ettik. Aktif kanaması olan 4 hastaya siyanoakrilat enjeksiyonu, 1 hastaya sklerozan ajan ve hemoklip uygulaması yapıldı. 3 hastaya kanama bulgusu olmadığı için müdahale edilmedi. 1 hastaya ise işlem esnasında varis saptanmış olup siyanoakrilat tedarik edildikten sonra yapılan çift balon enteroskopide varisyel lezyon tespit edilemedi.

Sonuçlar: Çift balon enteroskopi ince barsak varislerinin tanı ve tedavisinde kullanışlı bir metoddur. Tedavide sadece siyanoakrilat değil sklerozan ajan ve mekanik tedavilerin de kullanılabileceği unutulmamalıdır.

Anahtar Kelimeler: Çift balon enteroskopi, ince bağırsak, varis

Diagnosis and Treatment of Small-Bowel Varices by Double Balloon Enteroscopy

Süleyman Dolu[1], Mesut Akarsu[2]

[1]Agrı Training and Research Hospital, Gastroenterology, Agrı
[2]Dokuz Eylul University, Gastroenterology, Izmir

Aim: The aim of this study was to evaluate the diagnosis and treatment usefulness of double-balloon enteroscopy for small-bowel varices.

Material-Method: 980 double-balloon enteroscopys performed over a 16 years period were analyzed. Patient characteristics were noted from medical records. The characteristics of varices and double-balloon enteroscopy details were noted.

Result: Nine patients were included, 3 women and 6 men with a median age of 59 years. 24 double-balloon enteroscopys were performed. Five patients had a history of at least 1 abdominopelvic surgical operation, including liver transplantation (n:2), colectomy (n:1), hepaticojejunostomy (n: 1) and gastroenterostomy (n:1). One patient had an underlying history of neuroendocrine tumor, and another had prostate cancer. One patient had portal vein thrombosis. We detected varices only in the jejunum in 5 patients, only in the ileum in 2 patients, in the anastomosis in 1 patient, and in both the jejunum and ileum in 1 patient. Cyanoacrylate injection was applied to 4 patients with bleeding, and sclerosing agent and hemoclip were applied to 1 patient. 3 patients weren`t intervened because they did not have any signs of bleeding. In one patient, varice were detected during the procedure, and no varice could be detected in the double balloon enteroscopy performed after cyanoacrylate was supplied.

Conclusion: Double balloon enteroscopy is a useful method in the diagnosis and treatment of small bowel varices. It should not be forgotten that not only cyanoacrylate but also sclerosing agents and mechanical treatments can be used in the treatment.

Keywords: double ballon enteroscopy, small bowel, varices

PP-145 / 39. Ulusal Gastroenteroloji Haftası
Pembrolizumab tedavisi ile gelişen immün kaynaklı kolit olgusu

Nomingerel Tseveldorj[1], Suzan Özer[2], Nuretdin Suna[1]

[1]Başkent Üniversitesi Hastanesi, Gastroenteroloji Bilim Dalı, Ankara
[2]Başkent Üniversitesi Hastanesi, İç hastalıkları Ana Bilim Dalı, Ankara

Giriş: İmmün kaynaklı kolit (İKK), bazı kanserlerin tedavisinde kullanılan immün kontrol noktası inhibitörleri olan monoklonal antikorları ile indüklenen kolit tablosudur. Bu kolit tablosu inflamatuar barsak hastalığına (İBH) benzer klinik, serolojik, görünteleme ve patolojik bulgu gösteren yeni İBH fenotipi olabilir. Pembrolizumab, PD(programlanmış ölüm)-1 inhibitör olarak çalışan antikordur. Pembrolizumab'a bağlı döküntü, ishal, artralji gibi nonspesifik yan etkiler dışında immün ilişkili olarak tiroidit, tip 1 diyabet ve nadiren de kolit, hepatit ve nefrit tablosu görülebillir. Burada pembrolizumab tedavisi ile gelişen ülseratif kolit benzeri tablo sergileyen İKK vakasını sunduk.

Olgu: Altmış dört yaşında erkek hasta, Ocak/2019'dan beri metastatik az differensiye büyük hücreli akciğer karsinom tanısıyla izleniyordu. Özgeçmişinde hipertansiyon ve hipotiroidizm mevcuttu. Akciğer kanseri için kemoterapi ve radyoterapi almasına rağmen progrese olması nedeniyle Temmuz/2020'de pembrolizumab tedavi başlandı. Tedaviden 6 ay sonra kanlı ishal ve karın ağrısı olması nedeniyle pembrolizumab kesildi. Ancak şikayetleri devam ettiği için kolonoskopi yapıldı. Kolonoskopide pankolit (Mayo skoru 3) saptandı. Histopatolojide aktif kronik kolit, kriptit, kript abse, bazal plazmasitoz görüldü. Serolojik tetkikte akut faz reaktanları yüksek saptandı. Hastaya İKK tanısı konularak mesalazin ve prednizolon başlandı. Tedavi ile klinik remisyon sağlandı. Takibinde steroid kesildi ve şu an hastamız sadece mesalazin tedavisi ile remisyonda seyretmektedir.

Sonuç: Günümüzde, immün kontrol noktası inhibitörü olan immunoterapi kullanımına bağlı İKK ve İBH'de alevlenme vakaları bildirilmeye başlanmıştır. Olgumuzda olduğu gibi pembrolizumab alan hastalarda ishal geliştiğinde İKK ayırıcı tanıda düşünülmelidir. Ayrıca, İBH'lı hastalarda bu tedavi yöntemleri dikkatli kullanılmaldır.

Anahtar Kelimeler: immün, kolit, pembrolizumab

A case of immune mediated colitis induced by Pembrolizumab treatment

Nomingerel Tseveldorj[1], Suzan Özer[2], Nuretdin Suna[1]

[1]Baskent University Hospital, Gastroenterology department, Ankara
[2]Baskent University Hospital, Internal medicine department, Ankara

Introduction: Immune checkpoint inhibitors are monoclonal antibodies used in the treatment of some cancers. Checkpoint inhibitor-induced colitis is an immune-related adverse event that shows similar clinical, serological, radiological, and histological characteristics of inflammatory bowel disease (IBD), suggesting that immune-mediated colitis (IMC) may represent a new IBD phenotype. Pembrolizumab is an antibody that targets a PD(programmed cell death)-1 receptor.
There are some rare immune-related side effects of pembrolizumab such as colitis and hepatitis. We present a case of IMC induced by pembrolizumab and exhibited an ulcerative colitis-like phenotype.

Case: A 64- year-old man with metastatic lung cancer was referred to our clinic with no previous history of any gastrointestinal disorder. Pembrolizumab was started in July/2020 for his progressive lung cancer. The patient had bloody diarrhea and abdominal pain 6 months after the start of Pembrolizumab. Even after the discontinuation of Pembrolizumab, his complaints continued. Colonoscopy detected pancolitis (Mayo score 3) and biopsies revealed active chronic colitis, cryptitis, crypt abscess, and basal plasmacytosis. The patient was diagnosed with IMC and mesalazine and prednisolone were started. After clinical remission was achieved, the steroid was discontinued and patient remained in remission with only mesalazine treatment.

Discussion: Due to the increasing usage of immune checkpoint inhibitors, more cases are reported with IMC and exacerbation of IBD. As in our case, IMC should be considered in the differential diagnosis

when diarrhea develops in patients receiving pembrolizumab. Pembrolizumab should be used with caution in patients with IBD.

Keywords: colitis, immune, pembrolizumab

Kolonoskopi resim
Colonoscopy findings

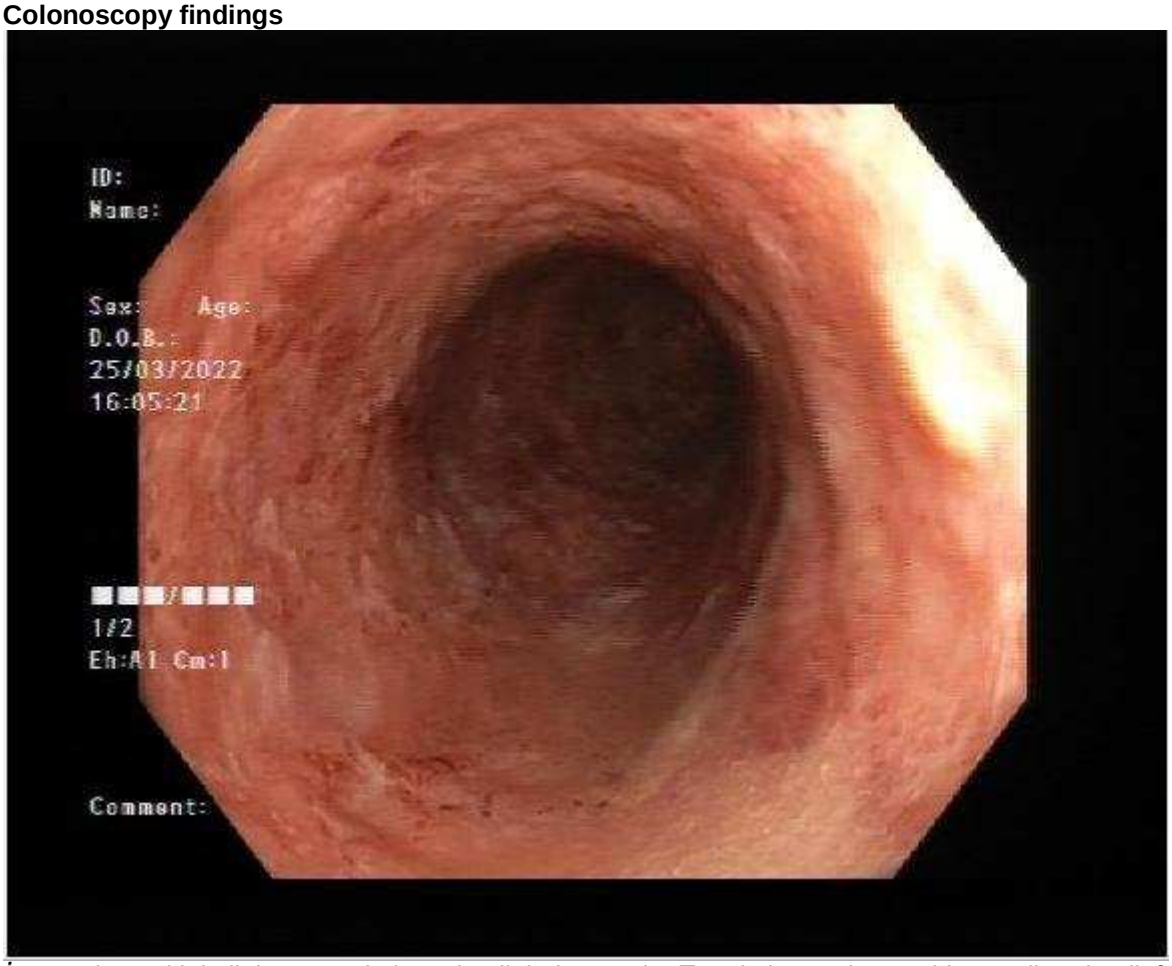

İmmün kaynaklı kolit hastanın kolonoskopik bulgusunda: Tüm kolon mukozası hiperemik, ödemli, frajil, submukozal damar ağları silinmiş. Yaygın erozyonlar ve yer yer yüzeyel milimetrik ülserler izlendi. Pankolit (Mayo skoru -3)
Colonoscopic findings of immune mediated colitis: The entire colonic mucosa is hyperemic, edematous, fragile, total loss of submucosal vascular pattern. Widespread erosions and occasional millimetric superficial ulcers were observed. Pancolitis (Mayo score -3)

PP-146 / 39. Ulusal Gastroenteroloji Haftası

10 Katın üzerinde Serum Amilaz-Lipaz Yüksekliği İle Seyreden Akut Böbrek Yetmezliği Olgu Sunumu

Narmin Huseynli[1], Esengül Girgin[1], Hüseyin Döngelli[1], İlker Büyüktorun[2]
[1]Dokuz Eylül Üniversitesi Tıp Fakültesi, İç Hastalıkları Ana Bilim Dalı, İzmir
[2]Dokuz Eylül Üniversitesi Tıp Fakültesi, İç Hastalıkları Ana Bilim Dalı, Gastroenteroloji Bilim Dalı İzmir

Amaç: Serum amilaz ve lipaz yüksekliği akut pankreatit tanısında kullanılmaktadır. Bununla birlikte akut böbrek yetmezliği, kolesistit, travma gibi pankreas dışı patolojilerde de serum amilaz ve lipaz değeri normalin 3-5 kat üzerinde görülebilmektedir. Bizim vakamızda akut böbrek yetmezliğine bağlı normalin üst sınırından yaklaşık 10 kat fazla artmış amilaz ve lipaz yüksekliği gösterilmiş olup nadir görülmesi nedeniyle literatüre katkı amaçlı sunulmuştur

Olgu: Bilinen komorbiditesi olmayan 32 yaşında erkek hasta 2 aydır devam eden halsizlik, yorgunluk ve her iki alt ekstremitede gelişen kramp şeklinde ağrı yakınması ile acil servise başvurdu. Hastanın acil serviste yapılan tetkiklerinde BUN 183,1 mg/dl Kreatinin 10,76 mg/dl gfr 6 sodyum 114 mmol/L, potasyum 5,6 mmol/L venöz kan gazı metabolik asidozla uyumlu saptandı. Hastada aynı zamanda bakılan Amilaz düzeyi 955 U/l lipaz düzeyi 1924 U/l olarak görüldü ve akut pankreatit ön tanısıyla tarafımıza konsülte edildi. Hastada Akut pankreatit tanısını destekleyen tipik ağrı yakınması yoktu ve yapılan abdominal görüntülemede pankreatit lehine düşündürecek bulgu saptanmadı. Hastanın herhangi ilaç kullanımı ve alkol kullanımı yoktu ve karaciğer değerleri normal aralıkta olduğu görüldü. Bu nedenle hastada akut pankreatit düşünülmedi. Amilaz ve lipaz yüksekliği akut böbrek yetmezliği ile ilişkilendirildi.

Sonuç: Serum amilaz ve yüksek lipaz yüksekliği pankreas ve pankreas dışı patolojilerde görülebilmektedir. Literatürde genellikle pankreas dışı patolojilerde serum amilaz ve lipaz değeri normalin üst sınırının 3-5 kat yüksekliğinde görülmektedir. Literaturde nadir de olsa akut bobrek yetmezligine bağlı serum amilaz ve lipazin normalin 10 katı kadar yükseklik gösterdiği izlenmiş olup bizim vakamız da bu literature destek sağlamaktadır.

Anahtar Kelimeler: akut böbrek hasarı, akut pankreatit, amilaz, lipaz

A Case Report of Acute Renal Failure with Serum Amylase-Lipase Elevated Over 10 Times

Narmin Huseynli[1], Esengül Girgin[1], Hüseyin Döngelli[1], İlker Büyüktorun[2]
[1]Department of Internal Medicine, Dokuz Eylul University Faculty of Medicine, Izmir, Turkey
[2]Division of Gastroenterology, Department of Internal Medicine, Dokuz Eylul University Faculty of Medicine, Izmir, Turkey

Serum amylase and lipase elevation are used in the diagnosis of acute pancreatitis. However, serum amylase and lipase levels can be observed 3-5 times higher than normal in non-pancreatic pathologies such as acute renal failure, cholecystitis, and trauma.

In our case, it was shown that amylase and lipase elevation increased approximately 10 times in the upper limit of normal due to acute renal failure, and it was presented to contribute to the literature due to its rarity

Keywords: acute kidney injury, acute pancreatitis, amylase, lipase

Resim-1
Image-1 Abdomen CT

Abdomen BTde tranvers kesitte normal pankreas görünümü

Resim-2
Image-2 Abdomen CT

Abdomen BTde coronal kesitte normal pankreas görünümü

PP-147 /39. Ulusal Gastroenteroloji Haftası
30-50 yaş arası hastalarda kolon polipleri

Mehmet Göktürk Kaban[1], Galip Büyükturan[1], Emine Gül Aydın[1], Remzi Ekici[1], Buse Hacıoğlu[2], Yusuf Serdar Sakin[1], Mustafa Gülşen[1]

[1]Sağlık Bilimleri Üniversitesi, Gülhane Eğitim ve Araştırma Hastanesi, Gastroenteroloji Kliniği, ANKARA
[2]Sağlık Bilimleri Üniversitesi, Gülhane Eğitim ve Araştırma Hastanesi, İç Hastalıkları Kliniği, ANKARA

Amaç: Kolon kanserlerinin çoğunluğu kolon poliplerinin çok aşamalı değişimleri sonucu oluşurlar. Bu poliplerin erken saptanıp tedavi edilmesi ile kolon kanserlerinin önemli bir kısmı önlenmiş olur. Bu nedenle kolon polipleri genel halk sağlığı açısından önemlidir.

Gereç-Yöntem:Gülhane Eğitim ve Araştırma Hastanesi Endoskopi Ünitesinde 30-49 yaş aralığında bulunan hastalara farklı nedenlere bağlı olarak 2015-2022 arasında yapılmış kolonoskopi raporları ve patoloji sonuçları retrospektif olarak taranmıştır.

Bulgular:30-49 yaş aralığında bulunan son yedi yıl içerisinde çeşitli nedenlere bağlı kolonoskopi yapılmış 13332 işlem incelendi. 335 hastada (%2,5) polip saptandı. Bu 335 hastanın 180 i (%53,73) 150 si(%46,3) kadınlardan oluşmaktaydı. Hastaların 156 sında (%46.6) polipler rektosigmoid bölgede, 44 ü (%13,1) sol kolonda, 30 u(%8.9) sağ kolonda, 30 u (%8,9) transvers kolonda, 3ü (%0,9) u ileoçekal bölgede yer almaktaydı. 72 hastada (% 21,6) birden fazla kolon segmentinde çoklu polip saptandı. Bu hastaların patoloji sonuçları incelendiğinde 182 sinin (%54.3) tubuler adenom hafif displazi ile uyumlu, 35 inin (%10,4) tubulovillöz adenom hafif displazi ile uyumlu geldiği görüldü. 25 hastanın (%7,5) patolojisi inflamatuvar polip olarak, 25 hastanın (%7,5) ise normal olarak raporlandığı gözlendi. 41 hastada (%12,2) hiperplastik polip, 4 hastada (%1,2) hamartamatöz polip saptandı. 3 hastada (%0,9) tubuler adenom yüksek displazi, 6 hastada (%1,8) tubuluvillöz adenom yüksek displazi saptandı. 10 hastada (%2,99) adeno CA ile uyumlu malignite saptandı.

Sonuçlar:
30-49 yaş aralığında bulunan hastalarda da poliplerin malign olabilme ihtimali göz önüne alınarak dikkatli olunmalıdır. Polip saptanan hastalar ileri yaş olmasa da dikkatle takibe alınmalıdır.

Anahtar Kelimeler: kolonoskopi, kolon kanseri, polip

Colon polyps in patients aged 30-50

Mehmet Göktürk Kaban[1], Galip Büyükturan[1], Emine Gül Aydın[1], Remzi Ekici[1], Buse Hacıoğlu[2], Yusuf Serdar Sakin[1], Mustafa Gülşen[1]

[1]Health Sciences University, Gulhane Training and Research Hospital, Department of Gastroenterology, ANKARA
[2]Health Sciences University, Gulhane Training and Research Hospital, Department of Internal Medicine, ANKARA

Aim: The majority of colon cancers occur as a result of multistage changes of colon polyps.By detecting and treating these polyps early,a significant portion of colon cancers can be prevented.

Materials-Methods: Colonoscopy reports and pathology results performed between 2015 and 2022 for different reasons in patients aged 30-49 in the EU of our hospital were retrospectively scanned.

Results: In the last seven years 13332 procedures that underwent colonoscopy for various reasons in the age range of 30-49 were analyzed.Polyps were detected in 335 patients(2.5%).Of these 335 patients, 180(53.73%) were man and 150(46.3%) were women.156(46.6%) of the patients had polyps in the rectosigmoid region,44(13.1%) in the left colon,30(8.9%) in the right colon, 30(8.9%) in the transverse colon,3(0.9%) in the ileocecal region.Multiple polyps were detected in more than one colonic segment in 72 patients(21.6%).When the pathology results of these patients were examined,it was seen that 182(54.3%)were tubular adenoma with mild dysplasia, and 35(10.4%)were tubulovillous adenoma with mild dysplasia.It was observed that the pathology of 25 patients(7.5%)were reported as

inflammatory polyp and 25 patients(7.5%)were reported as normal.Hyperplastic polyps were detected in 41 patients(12.2%)and hamartomatous polyps were detected in 4 patients(1.2%).Tubular adenoma high dysplasia was found in 3 patients(0.9%) and tubulovillous adenoma high dysplasia was found in 6 patients(1.8%).Malignancies consistent with adeno CA were detected in 10 patients(2.99%).

Conclusion:
Considering the possibility that polyps may become malignant,care should be taken in patients aged 30-49 years.Patients with polyps should be followed carefully,even if they are not of advanced age.

Keywords: colonoscopy, colon cancer, polyp

PP-148 / 39. Ulusal Gastroenteroloji Haftası
Tekrarlayıcı eozinofilik asit,kanlı ishali olan ve albendazol tedavisine yanıt veren bir olgu sunumu

Aşkın Erdoğan[1], Şahnura Uzuntaş[2], Haluk Erdoğan[3]

[1]Alaaddin Keykubat Üniversitesi Tıp Fakültesi İç Hastalıkları ABD, Gastroenteroloji
[2]Alaaddin Keykubat Üniversitesi Tıp Fakültesi İç Hastalıkları ABD
[3]Alaaddin Keykubat Üniversitesi Tıp Fakültesi Enfeksiyon Hastalıkları ve Klinik Mikrobiyoloji ABD

Amaç: Burada tekrarlayan ataklarla seyreden eozinofilik asit ve kanlı ishal ile başvuran bir vaka sunulmuştur.

Olgu: Otuz beş yaşında erkek hasta 10 gündür olan karın ağrısı, şişkinlik, kilo kaybı nedeniyle başvurdu. Mevsimsel alerjisi dışında kronik hastalığı yoktu. Kanlı ishal nedeniyle metranidazol alan hasta karında şişliğinin artması ve solunum sıkıntısı gelişmesi üzerine yatırıldı. Oksijen satürasyonu % 80 idi. Fizik muayenede batında asitle uyumlu matite saptandı. Laboratuvar incelemesinde WBC:19,75 103 u/L, eozinofil %36,5 idi. Abdominal ultrasonografide bağırsak çevresinde 12 cm serbest sıvı, terminal ileumda duvar kalınlaşması ve mezenterik dokuda bulanıklık saptandı. Parasentez sıvısında 2250 eritrosit, 360 lökosit(%60 eozinofil) vardı. İmmünohistokimyada CK7 ve kalretinin (+), CK20(-) olup malignite saptanmadı. Periton biyopsisinde yaygın eozinofili görüldü ve kültürde tüberküloz dahil üreme olmadı. Toraks tomografide özofagusta diffüz kalınlaşma vardı. Üst gastrointestinal endoskopik incelemede reflü özofajit(grade A) uyumlu idi. Biyopsilerde reflü özofajit,bir büyük büyütme alanında 5-6 eozinofil, reaktif gastrit gürüldü. Kolonoskopide terminal ileumda mukozadan çökük 2mm alanlar, kolonda yamalı milimetrik eritem, erozyonlarla biyopside non-spesifik değişiklikler saptandı. Eozinofilisi %64,5'e yükselen hastada hipereozinofilik sendrom saptanmamıştır. Hastaya visseral larva migrans ön tanısı ile albendazol verilmiştir. Tedavi sonrasında asiti kaybolmuş, eozinofil değeri normale gelmiştir. Toxocara canis İGG antikoru sınırda pozitif saptanmıştır. Takiplerinde karında şişlik, kanlı dışkılama atakları olan hastaya albendazol ve astım tanısıyla lökotrien reseptör antagonisti montelukast başlanmıştır. Tedavilerden hasta yarar gömüş, şikayetleri kaybolmuştur.

Sonuç: Paraziter enfekiyonların tanısında klinik şüphe esastır. Hastamızda Toxocara canis antikorları sınırda pozitif saptanmıştır. Eozinofilik asitli hastalarda larva migrans,akla gelmelidir. Olgumuzda olduğu gibi antiparaziter ilaçlar bu hastaların tedavisinde göz önünde bulundurulmalıdır.

Anahtar Kelimeler: Eozinofilik gastroenterit-kolit, toxocara canis, visseral larva migrans

A patient with recurrent eosinophilic acid, bloody diarrhea responding to albendazole therapy; A case report

Aşkın Erdoğan[1], Şahnura Uzuntaş[2], Haluk Erdoğan[3]

[1]Alanya Alaaddin Keykubat University Faculty of Medicine, Department of Internal Medicine, Division of Gastroenterology
[2]Alanya Alaaddin Keykubat University Faculty of Medicine, Department of Internal Medicine
[3]Alaaddin Keykubat University Faculty of Medicine, Department of Infectious Diseases and Clinical Microbiology

Aim: We present a case who presented with recurrent attacks of eosinophilic acid and bloody diarrhea.

Case: A 35-year-old male patient with seasonal allergies presented with abdominal pain, bloating, weight loss for 10 days. After taking metronidazole for bloody diarrhea, was hospitalized for increased abdominal distension and respiratory distress. Oxygen saturation was 80%. WBC: 19.75 103 u/L, eosinophil: 36.5%. Abdominal ultrasonography revealed 12 cm ascites, terminal ileum wall thickening, and mesenteric tissue blur. Ascites examination revealed 2250 erythrocytes and 360 leukocytes (60% eosinophils). In immunohistochemistry, CK7 and calretinin were (+), CK20 (-) and no malignancy was detected. Peritoneal biopsy showed diffuse eosinophilia and no growth on culture including tuberculosis. Thorax tomography showed diffuse thickening of the esophagus. Upper gastrointestinal endoscopy revealed reflux esophagitis. Biopsy showed reflux esophagitis, 5-6 eosinophils in a high magnification field, reactive gastritis. Colonoscopy revealed millimetric erosions in the terminal ileum, patchy erythema in the colon; erosions and non-specific changes in biopsy. Hypereosinophilic syndrome was excluded.

Eosinophilia increased to 64.5%. Albendazole was given with the preliminary diagnosis of visceral larva migrans. Ascites disappeared and eosinophil level normalized. Toxocara canis IGG antibody was borderline positive. The patient, who had recurrent episodes of abdominal distension, bloody stool, was started on albendazole and leukotriene receptor antagonist (montelukast) with the diagnosis of asthma whose benefited from the treatments and complaints disappeared

Result: Clinical suspicion is essential in the diagnosis of parasitic infections. Larval migrans should be kept in mind in eosinophilic ascites and antiparasitic drugs should be considered in the treatment.

Keywords: Eosinophilic gastroenteritis-colitis, toxocara canis, visceral larva migrans

Eozinofil yüzdesi
Percentage of eosinophile

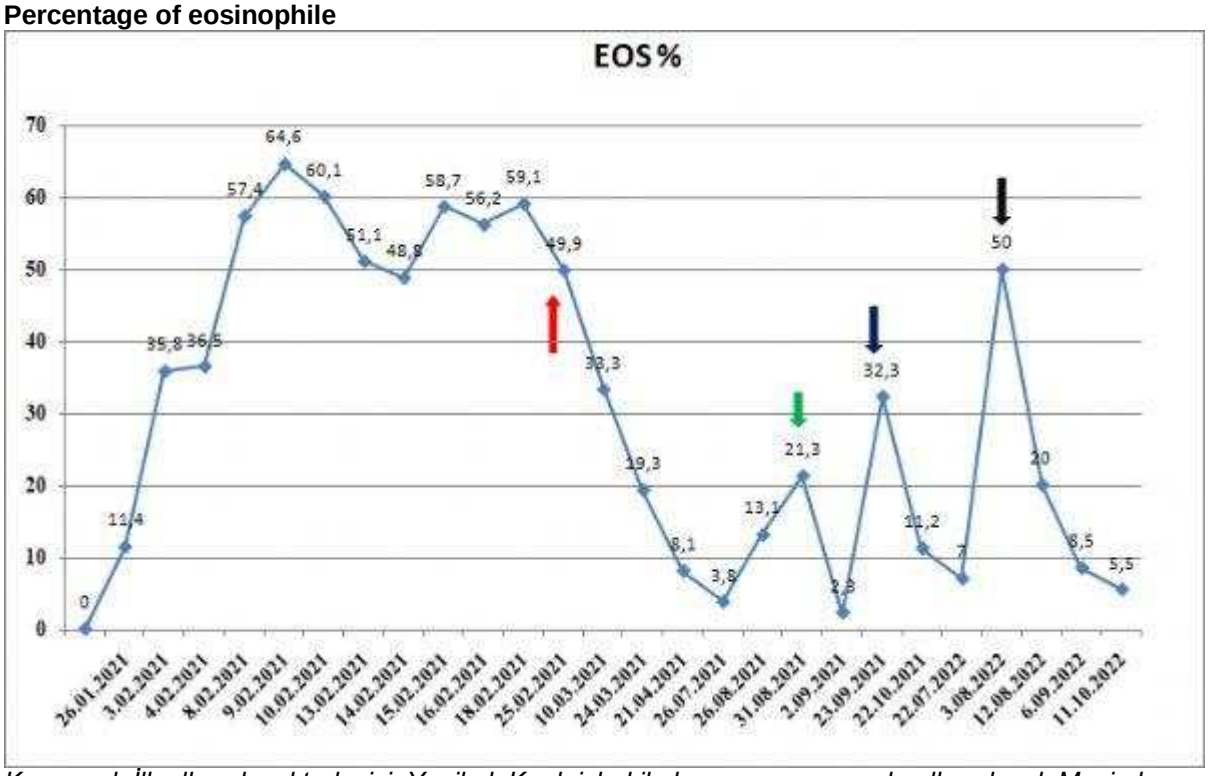

Kırmızı ok:İlk albendazol tedavisi, Yeşil ok:Kanlı ishal ile başvuru sonrasında albendazol, Mavi ok: Dispne ile başvuru sonrasında montelukast, Siyah ok:Kanlı ishal ve dispne ile başvuru sonrası albendazol, montelukast
Red arrow: First treatment of albendazole, Green arrow: Albendazole after presenting with bloody diarrhea, Blue arrow:Montelukast after presenting with dyspnoe, Black arrow: Albendazole and montekukast after presenting with bloody diarrhea,dyspnea

BT,Abdomen
CT,Abdomen

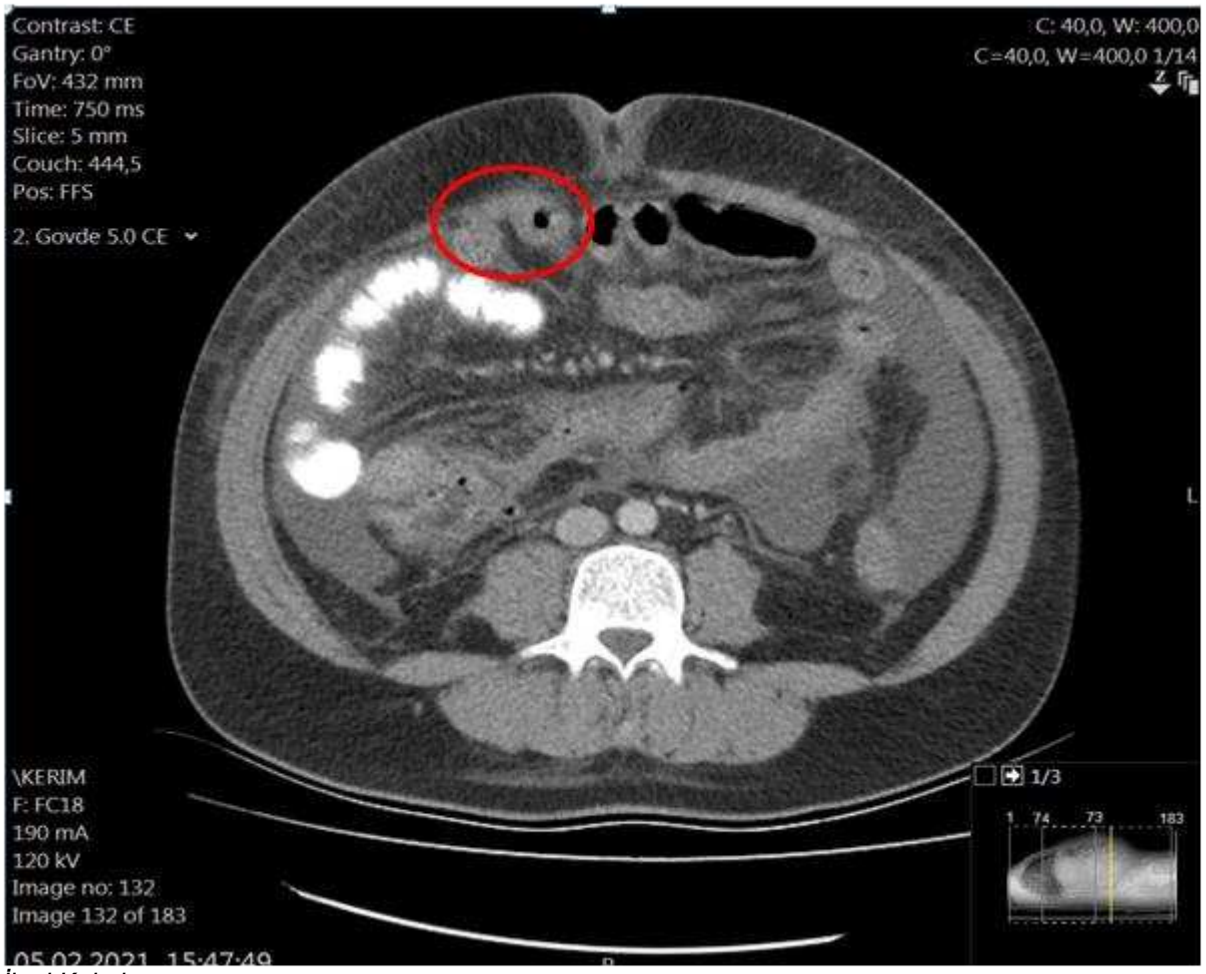

İleal Kalınlaşma
İleal Thickening

PP-149 / 39. Ulusal Gastroenteroloji Haftası
Meme kanseri nedeni ile mastektomi olan bir olguda on beş yıl sonra saptanan mide metastazı

Aşkın Erdoğan[1], Şahnura Uzuntaş[2]

[1]Alanya Alaaddin Keykubat Üniversitesi Tıp Fakültesi İç Hastalıkları ABD, Gastroenteroloji Bölümü
[2]Alanya Alaaddin Keykubat Üniversitesi Tıp Fakültesi İç Hastalıkları ABD

Amaç: Meme kanserli hastalarda uzak metastaz sıklıkla gelişir. Kemik, akciğer, karaciğer ve merkezi sinir sistemini çoğunlukla tutar, fakat gastrointestinal tutulum çok nadirdir. Burada meme kanseri tanısından on beş yıl sonra mide metastazı saptanan bir olgu sunulmuştur.

Olgu: Hipertansiyon, serebrovasküler hastalık, endometrium kanser ve 15 yıl önce meme kanseri nedeniyle sağ mastektomi öyküsü olan 81 yaşındaki kadın hasta bulantı, kusma, karın ağrısı, iştahsızlık, kilo kaybı şikayetleri nedeniyle polikliniğimize başvurdu. Abdominal ultrasonografide yaygın sıvı ve mide duvar kalınlaşması saptanması üzerine hastaneye yatırıldı. Fizik muayenesinde bilinç açık, soluk ve kaşektik görünümde olup ECOG Performans skoru:0 olarak değerlendirildi. Batında sağ üst kadranda yaklaşık iki cm ele gelen sert kitle, alt kadranlarda asitle uyumlu matite saptandı. Vitalleri stabil olan hastanın kontrol abdominal ultrasonografide batında perihepatik,perisplenik ve intestinal segmentler arasında orta düzeyde asit ve batın orta hatta barsak anslarında uzun bir segmentte diffüz duvar kalınlaşması, kitle lehine görünüm saptandı. Üst gastrointestinal endoskopide korpusta irregüler ve nodüler görünüm vardı. Midedeki şüpheli alan biopsisinde, ER pozitif, HER-2 negatif invaziv meme-lobüler karsinom metastazı saptandı. Sol meme ultrasonografi ve mamografisinde patoloji saptanmadı. PET-CT'sinde başka odakta tutulumu yoktu. Hastaya aromatoz ve CDK4/6 inhibitörü başlanmış olup takipte asitte gerileme, oral alımda düzelme oldu.

Sonuç: Meme kanseri öyküsü olan ve uzun yıllar remisyonda olan hastalarda bile çok nadir görülse de gastrointestinal sisteme metastaz görülebileceği akılda tutulmalıdır.

Anahtar Kelimeler: İnvaziv lobüler karsinom, meme kanseri, mide metastazı

Gastric metastasis detected fifteen years later in a patient who underwent mastectomy for breast cancer

Aşkın Erdoğan[1], Şahnura Uzuntaş[2]

[1]Alanya Alaaddin Keykubat University Faculty of Medicine, Department of Internal Medicine, Division of Gastroenterology
[2]Alanya Alaaddin Keykubat University Faculty of Medicine, Department of Internal Medicine

Aim: Distant metastases often develop in patients with breast cancer. It mostly involves the bone, lung, liver and central nervous system, but gastrointestinal involvement is very rare. Here, a case of gastric metastasis detected fifteen years after the diagnosis of breast cancer is presented.

Case: An 81-year-old female patient with hypertension, cerebrovascular disease, endometrial cancer, and right mastectomy for breast cancer 15 years ago was admitted to hospital with nausea, vomiting, abdominal pain, anorexia, weight loss. and ascites. Gastric wall thickening was detected in abdominal ultrasonography. On physical examination, she was conscious, pale and cachectic. ECOG Performance score was 0. A firm mass measuring 2 cm in the right upper quadrant and dullness consistent with ascites in the lower quadrants were detected. Control abdominal ultrasonography of the patient revealed, moderate acid between the perihepatic, perisplenic and intestinal segments, diffuse long segment wall thickening of the intestinal loops in the mid-abdomen. Upper gastrointestinal endoscopy showed irregular, nodular appearance in the corpus. ER positive, HER-2 negative invasive breast-lobular carcinoma metastasis was detected in the biopsy. No pathology was detected in left breast ultrasonography and mammography. There was no involvement in any other focus on PET-CT. The patient was started on aromatose and CDK4/6 inhibitor, and there was regression in acid and oral intake improved.

Result: It should be kept in mind that even in patients with a history of breast cancer and who have been in remission for many years, metastasis to the gastrointestinal tract may occur, although it is very rare.

Keywords: Invasive lobular carcinoma, breast cancer, gastric metastasis

Resim.1
Picture.1

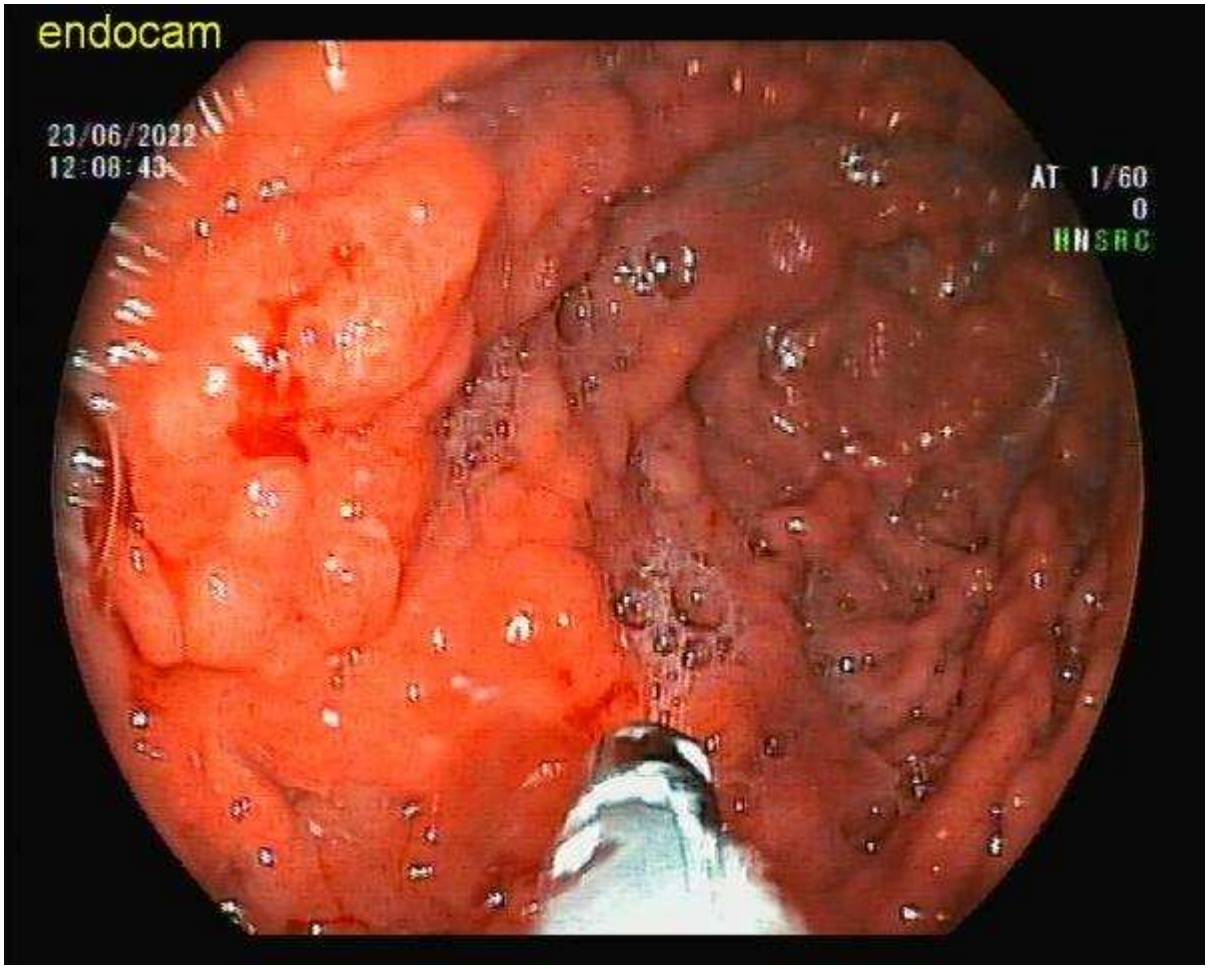

Mide korpusta irregüler, nodüler görünüm
Irregular, nodular appearance in the gastric corpus

PP-150 / 39. Ulusal Gastroenteroloji Haftası

Akut gastrointestinal kanama ile başvuran ve akut koroner sendrom nedeni ile ex olan B hücreli lenfoma vakası: Bir olgu sunumu

Aşkın Erdoğan[1], Cihad Raufoğlu[2]

[1]Alanya Alaaddin Keykubat Üniversitesi Tıp Fakültesi İç Hastalıkları ABD, Gastroenteroloji
[2]Alanya Alaaddin Keykubat Üniversitesi Tıp Fakültesi İç Hastalıkları ABD

Amaç: Gastrik lenfomalar mide kanserlerinin %3'ünü oluşturur ve %95'den fazlası non-Hodgkin lenfomadır. Primer gastrik lenfomaların neredeyse tamamı B hücrelidir. Üst gastrointestinal sistem kanaması %2-10 mortaliteye neden olabilir. Akut koroner sendrom ile komplike kişilerde bu oran %62'ye çıkabilmektedir. Burada üst gastrointestinal kanama ile başvuran, düşük dereceli B hücreli lenfoma tanısı alan ve akut koroner sendrom nedeni ile ex olan bir olgu sunulmuştur.

Olgu: Bilinen koroner by-pass, hipertansiyon öyküsü olan 74 yaşında erkek hasta kusma ve koyu renkte dışkılama şikayetleri ile acil servise başvurdu. Fizik muayenesinde epigastrik hassasiyet, 5cm büyüklüğünde sol aksiller lenfadenopati saptandı. Üst endoskopide; korpusta büyüğü 3 cm. toplam 5 adet silindirik, irregüler görünümde, mukozadan kabarık, ortası derin eksudalı ve üzerlerinde kanama alanları olan ülsere alanlar izlendi. Patolojik incelemede düşük dereceli B hücreli lenfoma olarak raporlandı. Patoloji sonucu ile kontrole gelmeyen hasta taburculuğundan 2 ay sonra yeniden üst gastrointestinal sistem kanama semptomlarıyla acil servise başvurdu. Yoğun bakımda takip edilen hastada yatışının ikinci günü sol kol ağrısı nedeniyle bakılan Troponin-I değeri: 25000 ng/ml olması üzerine kardiyolojiye danışıldı. Akut koroner sendrom tanısı ile acil koroner anjiyografiye alınan hasta işlem sırasında LAD grefti tam oklude saptandı, balon dilatasyonu ile yoğun trombüs açılamadı, akut akciğer ödemi ve solunum arresti gelişen hasta entübe edildi. Takibinin ikinci saatinde kardiyak arrest gelişe hasta ex oldu.

Sonuç: Düşük dereceli B hücreli lenfoma nadir olsa da gastrointestinal kanama nedeni olabilir. Akut koroner sendrom akut üst gastrointestinal sistem kanamaları sırasında görülebilir ve mortalitede artışa neden olabilir. Erken tanı ve uygun tedavi ile komplikasyonları azaltılabilir.

Anahtar Kelimeler: Gastrointestinal kanama, düşük dereceli B hücreli lenfoma, miyokardiyal enfarktüs

A case of B-cell lymphoma who presented with acute gastrointestinal bleeding and died due to acute coronary syndrome: A case report

Aşkın Erdoğan[1], Cihad Raufoğlu[2]

[1]Alanya Alaaddin Keykubat University Faculty of Medicine, Department of Internal Medicine, Division of Gastroenterology
[2]Alanya Alaaddin Keykubat University Faculty of Medicine, Department of Internal Medicine

Aim: Gastric lymphomas account for 3% of gastric cancers. >95% are non-Hodgkin lymphomas. Almost all primary gastric lymphomas are B-cell. Upper gastrointestinal bleeding can cause mortality in 2-10%. Rate may increase to 62% if complicated with acute coronary syndrome. Here, we present a case who was admitted with upper gastrointestinal bleeding and was diagnosed with low-grade B-cell lymphoma later dying due to acute coronary syndrome.

Case: A 74-year-old male patient with known coronary by-pass and hypertension was admitted to the emergency department with vomiting and dark stools. Physical examination revealed epigastric tenderness, 5cm left axillary lymphadenopathy. Upper endoscopy revealed 5 cylindrical, irregular nodules (largest 3cm) in the corpus, ulcerated and bleeding in the middle. Pathological examination revealed low-grade B-cell lymphoma. The patient did not come to the follow-up for pathology results and 2 months later was admitted to the emergency department again with recurrent bleeding. On the second day of hospitalization, cardiology was consulted due to left arm pain and high troponin-I value (25000 ng/ml). An emergent coronary angiography was performed. LAD graft was found to be fully occluded and dense thrombus could not be opened with balloon dilatation. The patient developed acute pulmonary edema and respiratory arrest and was intubated. In the second hour, cardiac arrest developed and the patient died.

Result: Low-grade B-cell lymphoma is rare but can cause gastrointestinal bleeding. Acute coronary syndrome may occur during acute upper gastrointestinal bleeding and may increase mortality. Complications can be reduced with early diagnosis and appropriate treatment.

Keywords: Gastrointestinal bleeding, low grade B cell lymphoma, myocardial infarction

Özofagogastroduodenoskopik görüntü
Esophagogastroduodenoscopy view

Hastanın gastrointestinal kanama ile ikinci hastane başvurusunda (14.01.2022) yapılan özofagogastrododenoskopi görüntüsü.
Endoscopic view of the patient at the second hospital admission (14.01.2022) with gastrointestinal bleeding.

Özofagogastroduodenoskopik görüntü
Esophagogastroduodenoscopy view

Hastanın gastrointestinal kanama ile ikinci hastane başvurusunda (14.01.2022) yapılan özofagogastrododenoskopi görüntüsü.
Endoscopic view of the patient at the second hospital admission (14.01.2022) with gastrointestinal bleeding.

Özofagogastroduodenoskopik görüntü
Esophagogastroduodenoscopy view

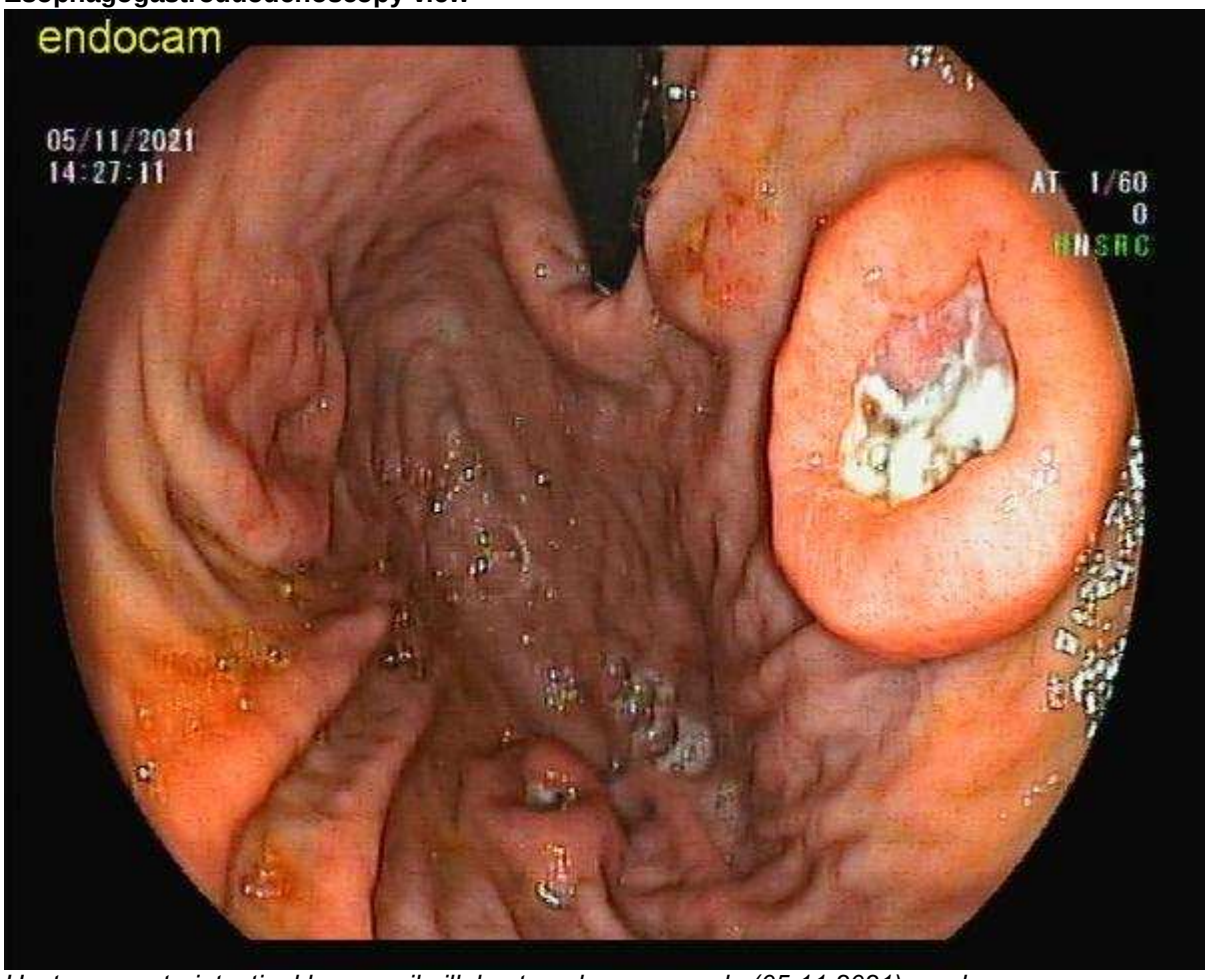

Hastanın gastrointestinal kanama ile ilk hastane başvurusunda (05.11.2021) yapılan özofagogastroduodenoskopi görüntüsü.
Endoscopic view of the patient at the first hospital admission (05.11.2021) with gastrointestinal bleeding.

Özofagogastroduodenoskopik görüntü
Esophagogastroduodenoscopy view

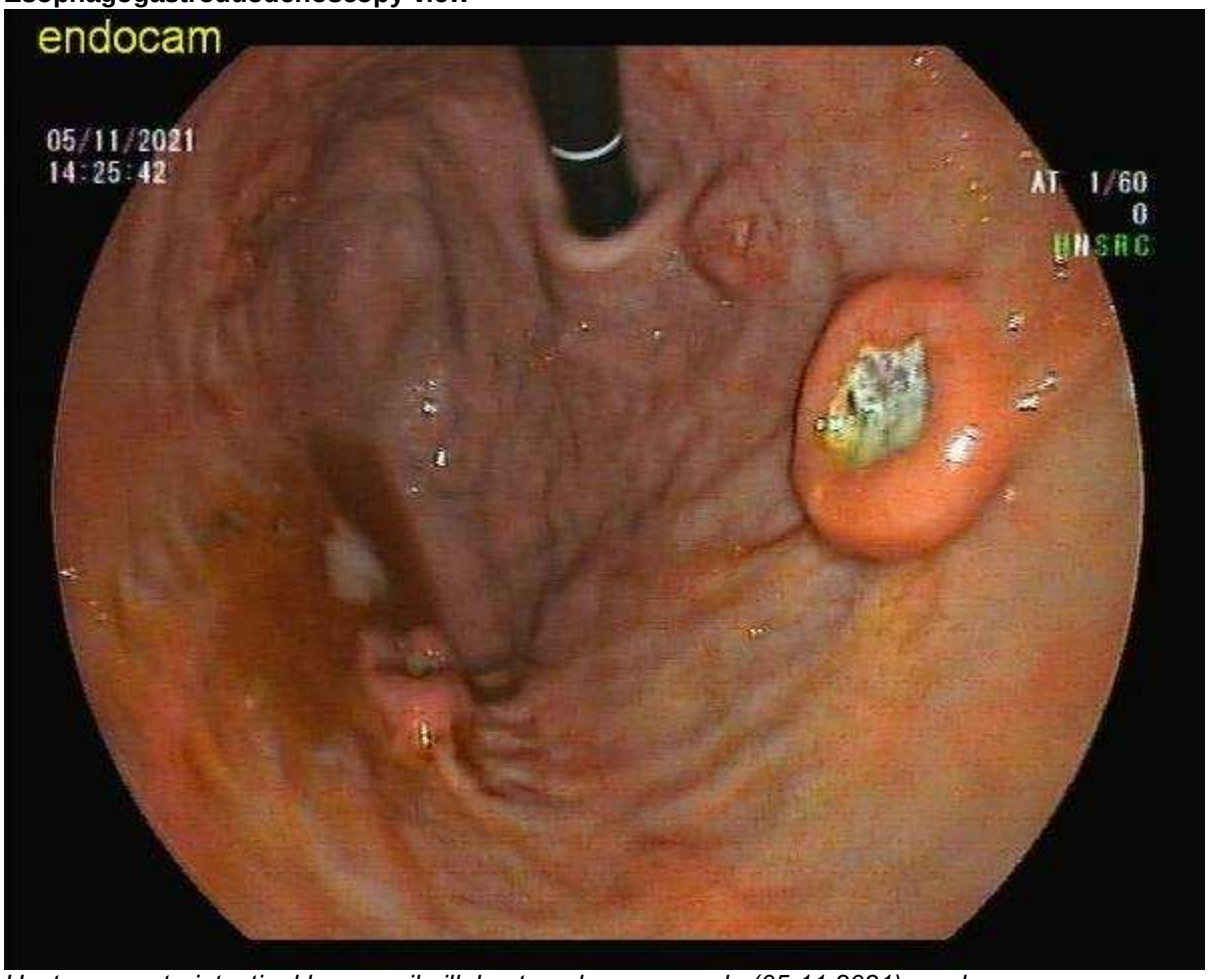

Hastanın gastrointestinal kanama ile ilk hastane başvurusunda (05.11.2021) yapılan özofagogastroduodenoskopi görüntüsü.
Endoscopic view of the patient at the first hospital admission (05.11.2021) with gastrointestinal bleeding.

Özofagogastroduodenoskopik görüntü
Esophagogastroduodenoscopy view

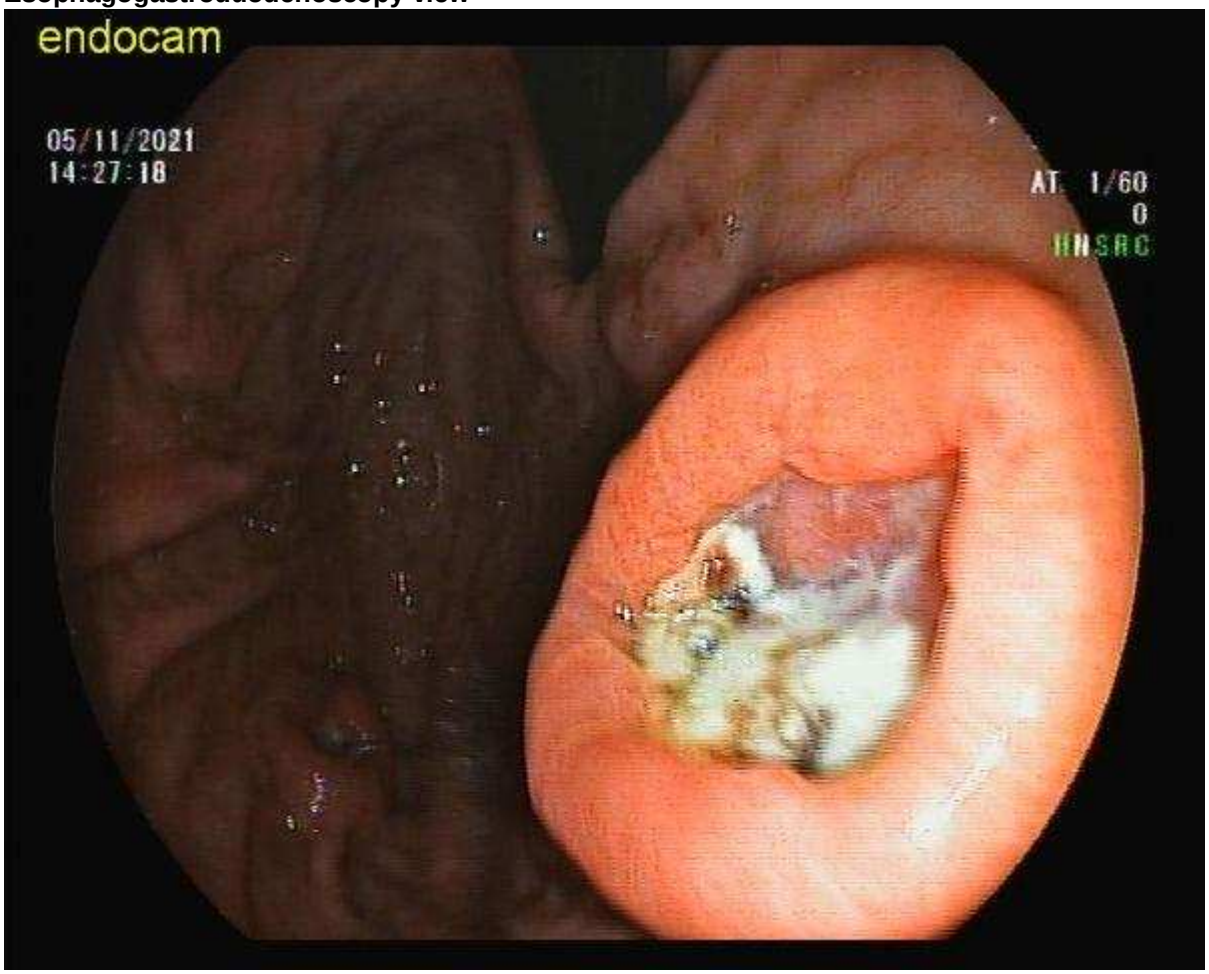

Hastanın gastrointestinal kanama ile ilk hastane başvurusunda (05.11.2021) yapılan özofagogastroduodenoskopi görüntüsü.
Endoscopic view of the patient at the first hospital admission (05.11.2021) with gastrointestinal bleeding.

PP-151 / 39. Ulusal Gastroenteroloji Haftası
Nadir Görülen Bir Mide Anomalisi Çift Pilor; Konjenital Mi? Edinsel Mi?

Yavuz Çağır[1], Ömer Öztürk[1], Naciye Şemnur Büyükaşık[2]

[1]Ankara Şehir Hastanesi, Gastroenteroloji Kliniği, Ankara
[2]Yıldırım Beyazıt Üniversitesi Gastroenteroloji Bilim Dalı, Ankara

GİRİŞ: Çift pilor, üst gastrointestinal endoskopilerin %0.001-0.4'ünde bildirilen nispeten nadir görülen genellikle rastlantısal saptanan endoskopik bir bulgudur. Konjenital veya edinsel olabilir. Erkeklerde, kadınlarla karşılaştırıldığında iki kat daha sık görülmektedir. Peptik ülser hastalığının bir komplikasyonu olabilir veya asemptomatik bir hastada gelişimsel bir anomaliyi temsil edebilir. Çoğu vakada, ülserin intramural penetrasyonundan kaynaklanan peptik ülserin bir komplikasyonudur. Konjenital çift pilor, gastrointestinal duplikasyon anormalliğine bağlı nadir görülen bir bulgudur. Konjenital çift pilorun etiyolojisi, pilorun tübüler duplikasyonuna bağlanmıştır Asemptomatik olan konjenital çift pilor sıklıkla tespit edilemeyebilir. Bazen üst endoskopide tesadüfen bulunur, ancak tedaviye ihtiyaç duyulmaz ve herhangi spesifik bir komplikasyonla ilişkili de değildir. Edinilmiş çift pilor olarak da bilinen çift pilor, mide antrumu ile duodenal bulbusu birbirine bağlayan gastrointestinal fistül olarak tanımlanan nadir bir durumdur. Çift pilor prevalansı özofagogastroduodenoskopi ile %0.001-0.4 arasında değişmektedir. Bu nadir görülen durum, endoskopik insidansı %0.02 ile %0.08 arasında bildirilmiştir; bu anormalliğin gerçek insidansının %0.06 ile %0.4 arasında olduğu tahmin edilmektedir. Etiyolojisi ve gelişimi net olarak bilinmemekle beraber, Helicobacter pylori enfeksiyonu ve NSAİİ kullanımına bağlı gelişebilmektedir. Ayrıca birçok sistemik hastalık da gelişiminde rol oynamaktadır. Olgumuzda hafif dispeptik şikayetler ile başvuran 26 yaşında herhangi bir hastalığı olmayan bayan bir hasta sunulmuştur. Herhangi bir peptik ülser hastalığı öyküsü, NSAİİ gibi ülserojenik ilaç kullanım öyküsü yoktu. Endoskopisinde peptik ülserasyon bulgusu yoktu, ancak olağandışı çift pilor saptandı. Midenin mukozası ve duodenum normal görünüyordu. Duodenuma arka arkaya geçilen her iki pilor sonrasında kolayca ilerlendi. Bu yazıda peptik ülser hastalığına mı doğumsal mı olduğu netlik kazanmayan bir çift pilor olgusu sunulmuştur.

Anahtar Kelimeler: Çift pilor, Konjenital, Edinsel

A Rare Stomach Anomaly Double Pylors; Is It Congenital? Is It Acquıred?

Yavuz Çağır[1], Ömer Öztürk[1], Naciye Şemnur Büyükaşık[2]

[1]Department of Gastroenterology, Ankara City Hospital, Ankara
[2]Department of Gastroenterology, Ankara Yıldırım Beyazıt University School of Medicine, Ankara

Introduction: Double pylorus is a relatively rare endoscopic finding, usually found incidentally, reported in 0.001-0.4% of upper gastrointestinal endoscopies. It can be congenital or acquired. It may be a complication of peptic ulcer disease or may represent a developmental anomaly in an asymptomatic patient. Congenital double pylorus is a rare finding due to gastrointestinal duplication abnormality. The etiology of congenital double pylorus has been attributed to tubular duplication of the pylorus. Congenital double pylorus that is asymptomatic can often be undetected. It is sometimes found incidentally on upper endoscopy, but does not require treatment and is not associated with any specific complications. Double pylorus, also known as acquired double pylorus, is a rare condition defined as a gastrointestinal fistula connecting the gastric antrum and duodenal bulb. The prevalence of double pylorus ranges from 0.001-0.4% with esophagogastroduodenoscopy.Although its etiology and development are not clearly known, it may develop due to Helicobacter pylori infection and NSAID use. In addition, many systemic diseases also play a role in its development. In our case, a 26-year-old female patient with mild dyspeptic complaints without any disease is presented. He had no history of peptic ulcer disease or use of ulcerogenic drugs such as NSAIDs. There was no evidence of peptic ulceration on endoscopy, but an unusual double pylorus was detected. The gastric mucosa and duodenum appeared normal. In this article, a case of double pylorus is presented, which is not clear whether it is congenital or peptic ulcer disease.

Keywords: Double pyloris, Congenital, Acquıred

PP-152 / 39. Ulusal Gastroenteroloji Haftası
Masif Alt Gastrointestinal Kanama ile Prezente Olan Çekum ve Rektum Dieulafoy Lezyonu,Vaka Sunumu

Zeynep Melekoğlu Ellik[1], Ahmet Aslan[2], Mehmethan Cihan[2]

[1]Karaman Eğitim ve Araştırma Hastanesi,Gastroenteroloji Kliniği,Türkiye
[2]Karaman Eğitim ve Araştırma Hastanesi,Genel Cerrahi Kliniği,Türkiye

Dieulafoy lezyonu (DL) mukozayı erode ederek masif ve rekürren kanamalara neden olan büyük,aberran submukozal bir arterdir.Akut gastrointestinal kanamaların %1-2'sini oluşturmakta olup gastrointestinal kanalda sıklıkla midenin proksimalinde gözlenir ve %2 oranında kolonda yerleşebilir.Tanı ve tedavide gecikildiğinde yüksek mortalite oranına sahiptirler(1,2).Endoskopi tanı ve tedavide hızlı,güvenilir ve etkin bir yöntemdir.Hemoklip uygulaması,termal prob uygulaması,skleroterapi,lazer tedavisi ve endoskopik bant ligasyonu gibi endoskopik teknikler tedavide kullanılmaktadır.Endoskopik mekanik yöntemler,DL tedavisi için etkili,güvenli,basit ve ucuz bir yöntemdir(3).

Olgu: 85 yaşında hipertansiyon,koroner arter hastalığı tanılı erkek hasta hematokezya nedeniyle polikliniğe başvurmuş.Tansiyon arteriyel:90/60 mmg,nabız:95 iken Hb:7,3 htc:23 plt:353000 INR:1,1 idi.Kan transfüzyonu sonrası hastaya yapılan kolonoskopide çekumda bir adet mukozadan lümene protrüde, çevre mukozası normal,aktif kanayan dieulafoy lezyonu ile uyumlu damar görünümü izlendi.Lezyona lokalize adrenalin enjeksiyonu ve 1 adet hemoklip ile müdahale edildi. 70 yaşında kronik böbrek hastalığı tanılı erkek hasta hematokezya nedeniyle acil servise başvurdu. Başvuru anında hasta soluk görünümlüydü,masif hematokezyası mevcuttu.Tansiyon arteriyel:80/50mmHg,nabız:95 iken Hb:7,4 htc:23plt:179000 INR:1,12idi.Kan transfüzyonu sonrası yapılan kolonoskopide rektum duvarında anal kanalın hemen 4 cm distalinde pulsatil atımın izlendiği bir adet mukozadan lümene protrüde,çevre mukozası normal,dieulafoy lezyonu ile uyumlu damar görünümü izlendi.Lezyona 2 adet hemoklip ile müdahale edildi.Tedavi sonrası hemodinamileri stabil olan hastaların taburculukları komplikasyonsuz yapıldı.

Tartışma: DL tüm gastrointestinal sistemde bulunabilse de en çok midede görülmektedir(1).Dieulafoy lezyonunun karakteristik görünümü submukozal bir defektten lümene doğru protrüde olmuş,büyük,kıvrıntılı bir damardan arteriyel kanama veya kanama yokluğunda etrafında ülseri olmayan damardır.Etrafındaki mukozada inflamasyon,eksuda veya ekimoz görülmez(4).Kolonda Dieulafoy lezyonu oldukça nadir izlenen bir durum olup literatürde sınırlı vaka sunumları mevcuttur.Endoskopik tedavi etkili ve güvenli bir yöntem olup,mortalite oranını belirgin sekilde azaltmaktadır.

Anahtar Kelimeler: Akut gastrointestinal kanama, Hematokezya, Dieulafoy lezyonu

Massive lower gastrointestinal tract bleeding caused by Dieulafoy lesion in rectum and Cecum--Case Reports

Zeynep Melekoğlu Ellik[1], Ahmet Aslan[2], Mehmethan Cihan[2]

[1]Karaman Training and Research Hospital Gastroenterology Department,Karaman,Turkey
[2]Karaman Training and Research Hospital General Surgery Department,Karaman,Turkey

Dieulafoy's lesion (DL) is a large,aberrant submucosal artery that erodes the mucosa and causes massive and recurrent bleeding.DL may be one of the rare causes of acute gastrointestinal (GI) bleeding.This pathology mostly appears in the stomach wall, but very rarely it can be found in other parts of GI tract.Endoscopy is a fast,reliable and effective method in diagnosis and treatment.

Case: 85-year-old male patient with a diagnosis of hypertension and coronary artery disease applied to hospital acute rectal bleeding.Blood pressure was 90/60 mmg,heart rate:95,Hb:7.3 htc:23 plt:353000 INR:1.1.After blood transfusion,colonoscopy performed,a vein appearance consistent with a dieulafoy lesion,one protruding from the mucosa to the lumen,with a normal surrounding mucosa and active bleeding was observed.The lesion was treated with localized adrenaline injection and 1 hemoclip 70-year-old male patient with a diagnosis of chronic kidney disease was admitted to the emergency department due to hematochezia.Blood pressure was 80/50mmHg,pulse:95,Hb:7.4 htc:23plt:179000

INR:1.12.Colonoscopy was performed,in rectum 4 cm distal to the anal canal,a pulsatile vessel was observed,protruding from the mucosa to the lumen,the surrounding mucosa was normal, and a vein appearance compatible with a dieulafoy lesion was observed.The lesion was treated with 2 hemoclips.The patients whose hemodynamics were stable after the treatment were discharged from the hospital without complications.Discussion: DL can be found in the entire gastrointestinal tract,it is most commonly seen in the stomach(1).DL in the colon is a very rare,there are limited case reports in the literature.Endoscopic treatment is an effective and safe method and significantly reduces the mortality rate.

Keywords: Acute gastrointestinal bleeding, Hematochezia, Dieulafoy lesion

PP-153 / 39. Ulusal Gastroenteroloji Haftası
Orak Hücreli Anemide Karaciğer Sirozu Gelişimi: Nadir Bir Vaka

Özge Ucuz[1], Berkem Ergezen[1], Zeki Abdullah Karasu[2], Serhat Bor[2], Deniz Nart[3], Nur Akad Soyer[4], Ulus Salih Akarca[2]

[1]Ege Üniversitesi Tıp Fakültesi, İç Hastalıkları Anabilim Dalı, İzmir, Türkiye
[2]Ege Üniversitesi Tıp Fakültesi, Gastroenteroloji Bilim Dalı, İzmir, Türkiye
[3]Ege Üniversitesi Tıp Fakültesi, Tıbbi Patoloji Anabilim Dalı, İzmir, Türkiye
[4]Ege Üniversitesi Tıp Fakültesi, Hematoloji Bilim Dalı, İzmir, Türkiye

Orak hücre hastalığı, beta-globin zincirinde tek bir amino asitteki yer değiştirme ile seyreden bir grup hemoglobinopatidir. Orak hücreli anemide tekrarlayan oraklaşmalara bağlı vasküler patolojilere, sık transfüzyona bağlı hepatit enfeksiyonlarına, demir birikimine ve safra taşlarına bağlı kolestatik süreçlere sekonder karaciğer hasarı oluşumu gözlenebilir. Burada karaciğer sirozu ile baş vuran bir orak hücre anemili bir kadın hasta sunulmuştur. Elli altı yaşında splenektomili hastanın bir kez exchange transfusion öyküsü vardır. Deferasiroks ve hidroksiüre kullanmaktadır. Hasta bulantı, karın ağrısı, sarılık şikayetiyle başvurdu. Transaminaz ve bilirubin yüksekliği mevcuttu. Viral hepatit serolojileri negatif, demir parametreleri normal, otoimmun markerlar negatifti. Manyetik rezonans kolanjiopankreotikografide (MRCP) karaciğerin kontur ve boyutları normal, parankimde hepatosteatoza uyan görünüm izlendi; safra yolları ve damar yapıları normal bulundu. Fibroscan F4 fibrozis (median 25 kPa) gösterdi. Hastaya karaciğer biyopsisi yapıldı, sinüzoidlerde oraklaşmaya bağlı obstrüksiyon ve vasküler patolojiler zemininde kronik fibrozis süreçleri görüldü. Steatoz, viral hepatitler, safra stazı ya da otoimmün patolojilere rastlanmadı. Hastada tekrarlayan hipoksik iskemik süreçlere sekonder karaciğer sirozu düşünüldü. Hidroksiüre düzenli kullanması ve hipoksik kalmaması amaçlı sık hemogram takibi yapılması planlandı. Hastamızda ferritin seviyesinin ve transferrin satürasyonunun düşük olması, biyopside demir birikimi saptanmaması sebebiyle transfüzyona bağlı hemosiderozise sekonder siroz düşünülmemiştir. Kan tetkikleri ve serolojik bulguları, oraklaşmanın yarattığı sinüzoidal tıkanıklıklar dışında karaciğer sirozundan sorumlu olacak başka bir patoloji göstermemiştir. Sonuç olarak sirozun orak hücreli anemili hastalarda sekonder nedenlere değil primer hastalık tutulumuna bağlı olarak da gelişebileceği akılda tutulmalıdır.

Anahtar Kelimeler: siroz, orak hücre anemisi, demir

Development of Liver Cirrhosis in Sickle Cell Disease: A Rare Case

Özge Ucuz[1], Berkem Ergezen[1], Zeki Abdullah Karasu[2], Serhat Bor[2], Deniz Nart[3], Nur Akad Soyer[4], Ulus Salih Akarca[2]

[1]Ege University, Department of Internal Medicine, Izmir, Turkey
[2]Ege University, Department of Gastroenterology, Izmir, Turkey
[3]Ege University, Department of Medical Pathology, Izmir, Turkey
[4]Ege University, Department of Hematology, Izmir, Turkey

Sickle cell disease is a group of hemoglobinopathies characterized by a single amino acid substitution in the beta-globin chain. In sickle cell anemia, liver damage may occur secondary to vascular pathologies due to recurrent sicklings, hepatitis infections and iron accumulation due to frequent transfusions, cholestatic processes due to gallstones. A patient with sickle cell anemia and liver cirrhosis is presented here. A 56-year-old female patient with a known diagnosis of sickle cell anemia, admitted with nausea, abdominal pain and jaundice. Her transaminase and bilirubin levels were elevated. Viral hepatitis serologies were found negative. Iron parameters were normal. Autoimmune markers were negative. In MRI scans contour and dimensions of the liver were normal, hepatosteatosis was observed in the parenchyma and the biliary tract and vascular structures were normal. Fibroscan revealed F4 fibrosis (median 25 kPa). A liver biopsy was performed on the patient and chronic fibrotic processes based on vascular pathologies and obstructions due to sickling in the sinusoids were observed. Steatosis, viral hepatitis, bile stasis or autoimmune pathologies were not found. Blood tests and serological findings did not show any other pathology that would be responsible for liver cirrhosis, except for sinusoidal obstructions caused by sickling. Liver cirrhosis secondary to recurrent hypoxic ischemic processes was considered in the patient. Regular use of hydroxyurea was recommended. Frequent hemogram follow-up was planned to avoid hypoxia. In conclusion, it should be kept in mind that cirrhosis

may develop in patients with sickle cell anemia due to primary disease involvement, not secondary causes.

Keywords: cirrhosis, sickle cell disease, iron

PP-154 / 39. Ulusal Gastroenteroloji Haftası
Hepatomegaliden POEMS Sendromuna: Bir Olgu Sunumu

Yavuz Özden, Muhammet Furkan Demiral, Şebnem Gürsoy

Erciyes Üniversitesi Tıp Fakültesi Gastroenteroloji Bilim Dalı, Kayseri

POEMS sendromu, plazma hücre diskrazisine ikincil multisistemik bir hastalıktır ve bir dizi farklı özelliğin (Periferik nöropati, Organomegali, Endokrinopati, Monoklonal plazma hücresi proliferatif bozukluğu ve Deri değişiklikleri) kısaltmasıdır.
Bu sendrom, tahmini prevalans oranı 100.000 kişide 0.3 olan nadir bir durumdur ve sıklıkla yaşamın beşinci veya altıncı on yılında ortaya çıkar ve ilerleyici periferik nöropati baskın özelliktir. Ayrıntılı bir tıbbi öykü, fizik muayene ve serum immünoelektroforezi, serum sitokinleri ve büyüme faktörleri, iskelet incelemesi ve kemik iliği biyopsisini içeren kapsamlı bir tanısal değerlendirme yapılarak doğru bir tanı konulmalıdır. Türkiye'de sadece birkaç vaka bildirilmiştir. Burada, indüksiyon kemoterapisi (CyBorD) alan POEMS sendromlu 44 yaşında bir kadını tanımlıyoruz. Hastamızda fizik muayenede patolojik bulgu olarak ciltte akrosiyanoz, beyaz tırnaklar, karın şişliği, asit ve hepatosplenomegali saptandı. Rutin laboratuvar tetkiklerinde primer hipotiroidi, batın ultrasonografisinde hepatosplenomegali ve karında serbest sıvı saptandı. Polinöropati nedeniyle yapılan elektromiyogramda duyusal ve motor nöropati tespit edildi. PET-CT'de lenfadenopati, kemik iliği hiperaktivitesi ve kemiklerde sklerotik değişiklikler gözlendi. Kemik iliği biyopsisi plazmasitom olarak sonuçlandı. Bu bulgularla Uluslararası Miyelom Çalışma Grubu (IMWG) kriterlerine göre POEMS sendromu tanısı konuldu (Tablo 1). Tedaviye hematoloji konsültasyonu ile başlandı. Deri altı bortezomib ile üçlü ilaç kombinasyonu; Tedavide 28 günlük siklus ile intravenöz siklofosfamid ve oral deksametazon verildi. Bortezomib bazlı tedavi sırasında tanı anında asit kayboldu. Çok ciddi nörolojik hastalığı olan ve tekerlekli sandalyeye mahkûm olan hastamız 2 kür CyBorD sonrası son kontrolde yardımla yürüyebildi.

Anahtar Kelimeler: Hepatomegali, POEMS sendromu, Polinöropati

From hepatomegaly to POEMS syndrome: A case report

Yavuz Özden, Muhammet Furkan Demiral, Şebnem Gürsoy

Erciyes University Faculty of Medicine, Department of Gastroenterology, Kayseri

POEMS syndrome is a multisystemic disease secondary to plasma cell dyscrasia and an abbreviation for a number of different features (Peripheral neuropathy,Organomegaly,Endocrinopathy,Monoclonal plasma cell proliferative disorder and Skin changes).This syndrome is a rare condition with an estimated prevalence rate of 0.3 per 100,000 people and often occurs in the fifth or sixth decade of life, with progressive peripheral neuropathy being the predominant feature.An accurate diagnosis should be made by performing a detailed medical history, physical examination, and a comprehensive diagnostic evaluation including serum immunoelectrophoresis,serum cytokines and growth factors,skeletal examination, and bone marrow biopsy. Only a few cases have been reported in Turkey.Here, we describe a 44-year-old woman with POEMS syndrome who received induction chemotherapy. In our patient, physical examination revealed acrocyanosis of the skin, white nails, abdominal distension,ascites, and hepatosplenomegaly as pathological findings.Routine laboratory tests revealed primary hypothyroidism, abdominal ultrasonography revealed hepatosplenomegaly in the abdomen.Sensory and motor neuropathy was detected in the electromyogram performed for polyneuropathy.PET-CT showed lymphadenopathy, bone marrow hyperactivity and sclerotic changes in bones. Bone marrow biopsy resulted as plasmacytoma.With these findings, a diagnosis of POEMS syndrome was made according to the criteria of the InternationalMyelomaStudyGroup (Table1). Treatment was started with hematology consultation.Triple drug combination with subcutaneous bortezomib;In the treatment, intravenous cyclophosphamide and oral dexamethasone were given for a 28-day cycle.Ascites disappeared at the time of diagnosis during bortezomib-based therapy.Our patient, who had a very serious neurological disease and was confined to a wheelchair, was able to walk with assistance at the last control after 2-cycles of CyBorD.

Keywords: Hepatomegaly, POEMS syndrome, Polyneuropathy

Image1

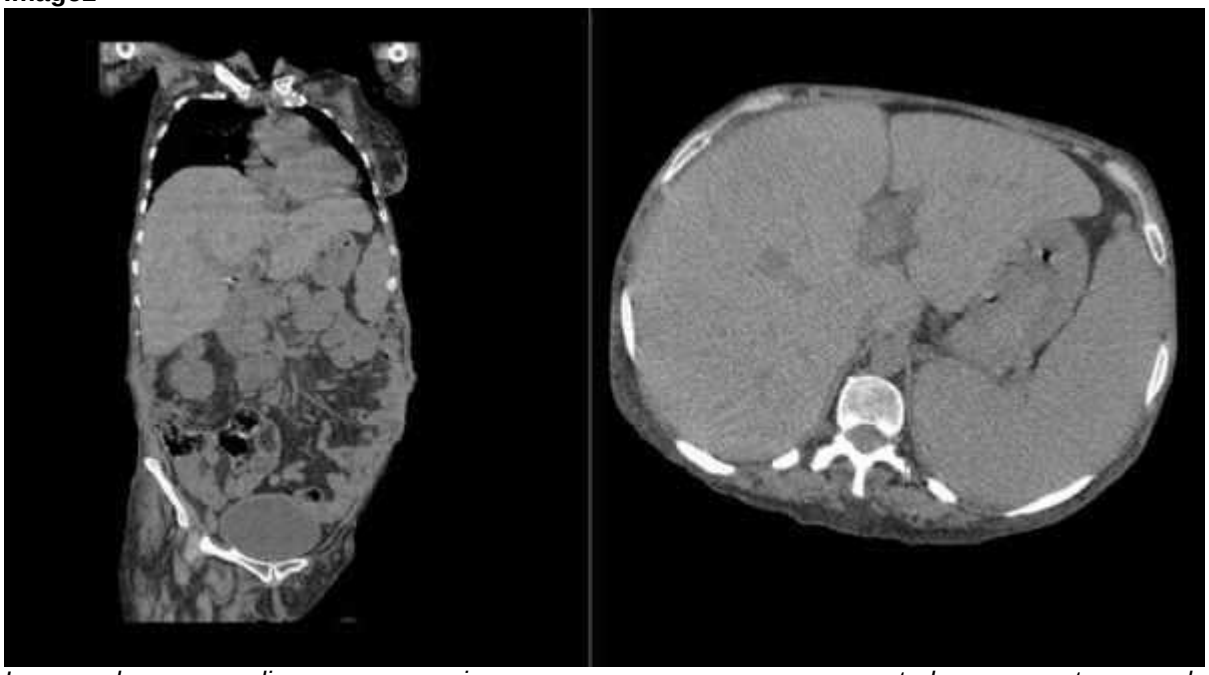

Increased liver sizes on computed tomography

Table 1: Diagnostic criteria for POEMS syndrome

Mandatory major criteria	1. Polyneuropathy (typically demyelinating) 2. Monoclonal plasma cell-proliferative disorder (almost always)
Other major criteria	3. Castleman disease
One required	4. Sclerotic bone lesions 5. VEGF elevation
Minor criteria	6. Organomegaly (splenomegaly, hepatomegaly, or lymphadenopathy) 7. Extravascular volume overload (edema, pleural effusion, or ascites) 8. Endocrinopathy (adrenal, thyroid, pituitary, gonadal, parathyroid, and pancreatic) 9.Skin changes (hyperpigmentation, hypertrichosis, glomeruloid hemangiomata, plethora, acrocyanosis, flushing, and white nails) 10. Papilledema 11. Thrombocytosis/polycythemia
Other symptoms and signs	Clubbing, weightloss, hyperhidrosis, pulmonary hypertension/restrictive lung disease, thrombotic diatheses, diarrhea, low vitamin B12 values

**The two mandatory criteria plus >= 1 major and >= 1 minor criteria*

PP-156 / 39. Ulusal Gastroenteroloji Haftası
Amoksisilin Klavulanat İlişkili Toksik Hepatit Olgusunda Steroid tedavisi

Zeynep Nur Altıntaş[1], Sevil Özer Sarı[2]

[1]Sağlık Bakanlığı Üniversitesi Tepecik Eğitim Araştırma Hastanesi Dahiliye Kliniği, İzmir
[2]Sağlık Bakanlığı Üniversitesi Tepecik Eğitim Araştırma Hastanesi Gastroenteroloji Kliniği, İzmir

Giriş: İlaçlar toksik karaciğer hasarının en sık nedenlerindendir. Amoksisilin klavulonat geniş spektrumlu, antibakteriyel bir ajandır. Literatürde amoksisilin klavulonata bağlı az sayıda toksik hepatit tablosu bildirilmiştir. Amoksisilin ilişkili toksik hepatit portal inflamasyon, belirgin kolestaz ve hepatosellüler hasar ile karakterizedir. Olgumuzda amoksisilin klavulonat ilişkili toksik hepatitin klinik seyri ve tedavisi ele alınmıştır.

Olgu:Kronik hastalık öyküsü olmayan, 52 yaş, kadın hasta. Epigastrik ağrı, bulantı, kusma, iştahsızlık, idrar renginde koyulaşma şikayeti ile başvurdu. Hastanın diş enfeksiyonu nedeniyle amoksisilin klavulonat kullandığı öğrenildi. Fizik muayenede skleraları ikterik, batın sağ üst kadranda hassasiyeti mevcuttu. Laboratuarında hemogram değeri normal, aspartataminotransferaz 74 U/L, alaninaminotransferaz 194 U/L, gamaglutamiltransferaz 235 U/L, total bilirubin 3.11 mg/dl, direkt bilirubin 2.04 mg/dl saptandı. Görüntüleme yöntemlerinde safra yolu patolojisi ve karaciğer parankim patolojisi görülmedi. Hastanın viral ve otoimmun hepatit markırları, immunglobülinler, seruloplazmin, alfa-1 antitiripsin, demir parametreleri istendi, patoloji saptanmadı.
İlaç ilişkili toksik hepatit ön tanısı ile amoksisilin klavulonat tedavisi kesilen hastaya 1200mg/gün N Asetilsistein ve ursodeoksikolik asit başlandı.
Takiplerinde transaminaz ve bilirubin değerlerinde artış devam eden hastaya karaciğer biyopsisi yapıldı ve toksisiteye bağlı intrahepatik kolestazı düşündüren patolojik bulgular izlendi. Biyopsi ile de ilaca bağlı toksisite desteklenen olgunun tedavisine 1mg/kg/gün metilprednisolon eklendi. Hastanın şikayetlerinin ve karaciğer enzimlerinin gerilediği görüldü.

Tartışma: İlaç ilişkili karaciğer hasarında etkenin uzaklaştırılmasıyla klinik tablo düzelmektedir. Vakamızda toksik etken uzaklaştırılmasına rağmen karaciğer fonksiyon testlerinde artış devam etmesi üzerine 1mg/kg /gün dozunda metilprednizolon başlandı. Takiplerinde klinik ve laboratuar iyileşme görüldü. Kortikosteroidlerin ilaç ilişkili karaciğer hasarında kullanımı ile ilgili vaka sayısı azdır. Sorumlu ajan uzaklaştırılmasına rağmen yanıt alınamayan hastalarda kortikosteroidlerin tedaviye eklenmesi akılda tutulmalıdır

Anahtar Kelimeler: Toksik hepatit, kolestaz, kortikosteroid

Steroid therapy in a case of Amoxicillin Clavulanate Associated Toxic Hepatitis

Zeynep Nur Altıntaş[1], Sevil Özer Sarı[2]

[1]Ministry of Health University Tepecik Training and Research Hospital İnternal Medicine Clinic, Izmir
[2]Ministry of Health University Tepecik Training and Research Hospital Gastroenterology Clinic, İzmir

Introduction: Drugs are one of the most common causes of toxic liver damage. Few cases of toxic hepatitis related to amoxicillin clavulanate have been reported in the literature. In our case, the clinical course and treatment of amoxicillin-clavulanate-associated toxic hepatitis are discussed.

Case: A 52-year-old female patient applied with the complaints of epigastric pain, nausea, vomiting, anorexia, and darkening of the urine color. Patient used amoxicillin clavulanate for dental infection. Her physical examination; sclera was icteric, tenderness in the right upper quadrant of the abdomen was present. Laboratory

Results: hemogram was normal, aspartataminotransferase 74 U/L, alanineaminotransferase 194 U/L, gamagglutamyltransferase 235 U/L, totalbilirubin 3.11 mg/dl, directbilirubin 2.04 mg/dl. No pathology were observed in imaging. Viral and autoimmune hepatitis markers, immunoglobulins, ceruloplasmin, alpha-1 antitrypsin, iron parameters of the patient were normal. Liver biopsy was performed in the patient whose transaminase and bilirubin levels continued to increase in the follow up and pathological findings

suggestive of toxicity related intrahepatic cholestasis were observed. 1mg/kg/day methylprednisolone was added to the treatment. It was observed that the patient's complaints and liver enzymes regressed.

Discussion: In drug-related liver damage, the clinical picture improves with the removal of the agent. In our case, methylprednisolone was started because the liver function tests continued to increase despite the removal of the toxic agent. Clinical and laboratory improvement was observed in the follow-ups. The addition of corticosteroids to the treatment should be kept in mind in patients who do not respond despite removal of the responsible agent

Keywords: Toxic hepatitis, cholestasis, corticosteroid

Tablo 1: Toksik etken uzaklaştırılması sonrası laboratuar değerlerinin seyri

	AST	ALT	GGT	ALP	TOTAL BİLİRUBİN	DİREKT BİLİRUBİN	INR	ALBUMİN	ENSEFALOPATİ
1. GÜN	74	194	235	136	3.10	2.04	0.98	3.8	YOK
3. GÜN	76	164	176		3.98	2.48	0.90		YOK
5. GÜN	108	191	159	109	4.91	3.06	0.88	4.2	YOK
7. GÜN	103	202	133		6.10	3.70	0.83		YOK
14. GÜN	213	392	94	202	6.70	3.90	0.88	4.2	YOK

Table 1: The course of laboratory values after removal of the toxic agent

	AST	ALT	GGT	ALP	TOTAL BİLİRUBİN	DİRECT BİLİRUBİN	INR	ALBUMIN	ENCEPHALOPHATY
1. DAY	74	194	235	136	3.10	2.04	0.98	3.8	NONE
3. DAY	76	164	176		3.98	2.48	0.90		NONE
5. DAY	108	191	159	109	4.91	3.06	0.88	4.2	NONE
7. DAY	103	202	133		6.10	3.70	0.83		NONE
14. DAY	213	392	94	202	6.70	3.90	0.88	4.2	NONE

PP-158 / 39. Ulusal Gastroenteroloji Haftası
Nadir ancak fatal seyreden bir üst GIS kanama (AEF) olgusu

Osman Bedir, Aysun Çalışkan Kartal, Süleyman Coşgun
SBÜ Kütahya Evliya Çelebi Eğitim ve Araştırma Hastanesi

GİRİŞ: Aortaenterik fistül aorta ile traktus arasında anormal bağlantı olarak tanımlanır. Bu durum primer olarak abdominal aorta anevrizmasının kompresyonuna veya greft uygulanmış olanlarda aortik greftin erozyonuna sekonder gelişebilir. AEF oluşumunda devam eden ve GI traktusa yansıyan pulsasyon veya enfekte greftin erozyonu suçlanmaktadır. Burada aort anevrizması nedeniyle EVAR yapılmış bir hastada gelişmiş ve fatal seyretmiş bir AEF vakası sunulmuştur.

Olgu: 72 yaş bayan hasta hematemez ve hemotokezya ile acile başvurdu. Özgeçmişinde başvurudan 2 ay kadar önce abdominal aortaya EVAR işlemi uygulandığı öğrenildi. Başvurusunda TA: 90/60 mmHg, KTA: 108 idi. Takiplerinde hemodinamik stabilite sağlandıktan sonra yapılan endoskopisinde postbulber duodenumda tabanında pulsasyon olan lezyon alanı (resim-1) görüldü, yakın zamanda abdominal aortaya EVAR hikayesi de olması nedeniyle hastaya abdominal BT anjıo çekildi. Abdominal aortada anevrizmatik genişleme ve çevresinde mural trombüs olup lümeni açık olan (resim-2) stent izlendi. Bunun üzerine hastaya KVC konsültasyonu istendi. Hastada ilk planda AEF düşünülmemiş olsada takiplerinde kanamanın devam etmesi nedeniyle genel cerrahi ve KVC ortak olarak hastayı opere etme kararı aldı. Operasyon esnasında hastada AEF saptandı ve onarımı yapıldı ancak batın kapatılırken hasta kardiyak arrest oldu ve CPR ile dönse de yoğun bakımda aynı gün exitus oldu.

TARTIŞMA: AEF nadir ancak fatal seyredebilen bir GIS kanama sebebidir. Özellikle daha önce aortaya yönelik operasyon hikayesi olan hastalarda GIS kanama ile başvuruda bu antite de akılda tutulmalıdır. AEF tanısı konulduktan sonra hızlıca multidisipliner yaklaşımla tedavi planı yapmak gerekir.

Anahtar Kelimeler: aortaenterik fistül, GIS kanama, aort anevrizması

A rare but fatal case of upper GI bleeding (AEF)

Osman Bedir, Aysun Çalışkan Kartal, Süleyman Coşgun
SBÜ Kütahya Evliya Çelebi Training and Research Hospital

Introduction: Aortaenteric fistula is defined as an abnormal connection between the aorta and GI tractus. This condition may develop primarily due to compression of abdominal aortic aneurysm or erosion of the aortic graft as secondarily. Persistent pulsation to GI wall with aneurysm or previously infected adhesions are blamed in the formation of AEF. A case of fatal AEF is presented here.

Case: A 72 year old female was admitted to emergency room with hematemesis and hematochezia. It was learned that EVAR procedure was applied to the abdominal aorta 2 months before the admission. TA: 90/60 mmHg, HR:108 in admission. In gastroscopy a 3-4 cm pulsatile lesion was seen in postbulber duodenum (picture-1), and CT angiography was performed due to recent history of aortic operation. There is aneurysmatic enlargement in the abdominal aorta and stent in lumen which is open but there is mural thrombi (picture-2) around it. Thereupon, CVC consultation was requested to the patient. Although AEF was't considered fistly, due to ongoing bleeding, general surgery and CVS decided to operate the patient together. During operation, AEF was detected and it was repaired, but cardiac arrest occurred while the abdomen was closed, although CPR is succesfull, she died at the same day In ER.

Conclusion: AEF is a rare but potentially fatal cause of GI bleeding. This entity should be kept in mind especially if there is a history of previous aortic surgery. After the diagnosis of AEF, it is recommended to plan treatment with a rapid multidisciplinary approach.

Keywords: aortaenteric fistula, GI bleeding, aortic aneurysm

resim 1

resim 2

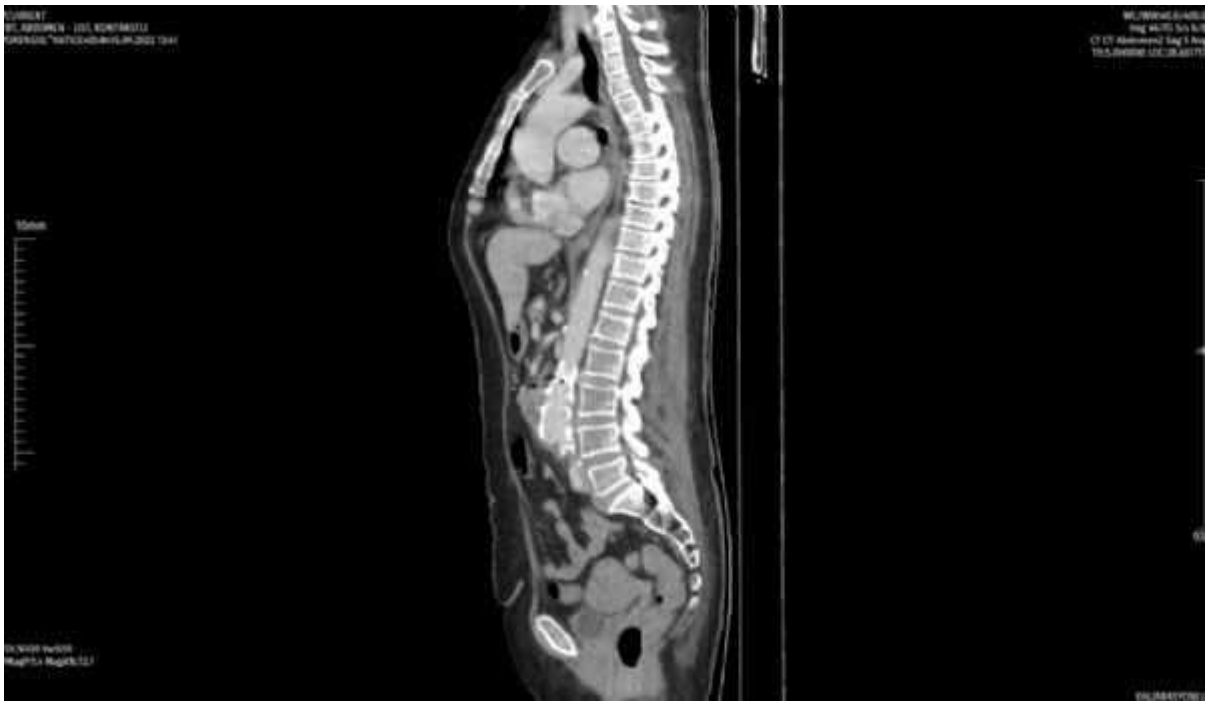

PP-159 / 39. Ulusal Gastroenteroloji Haftası
Penetran travma sonrası multipl piyojenik karaciğer apsesi olgusu

Nijat Taghıyev[1], Ayaz Hidayatov[2]
[1]West Hospital,Gastroenteroloji Bilim Dalı,Bakü
[2]West Hospital,Radyoloji Bilim Dalı,Bakü

Amaç: Piyojenik karaciğer apsesi nadir görülen, morbidite ve mortalitesi yüksek bir hastalıktır. Penetran travma sonrası karaciğerde gelişen multiple piyojenik apsenin antibiyotik tedavisine cevap vermesini sunmayı amaçladık.

Olgu: 20 gün önce penetran abdominal travma geçirmiş 28 yaşında erkek hasta 4 gündür devam eden yüksek ateş ve sarılık şikayetiyle polikliniğimize başvurdu. Batında palpasyonla sağ tarafta hassasiyet mevcuttu. Geliş tetkiklerinde WBC 21000 K/Ul, ALT 77.5 U/L, AST 71 U/L, GGT 169 U/L, ALP 230 U/L, T.Bil. 24.2 (19.2/5)µmol/l, albumin 31.5 g/l,CRP 266 mg/l,prokalsitonin 2.37 ng/ml. Abdominal BT-de karaciğerde düzgün sınırlı apse ile uyumlu multipl soliter lezyonlar saptandı (Resim 2,3). Hastanın 20 gün önceki travma sonrası çekilen BT-de karaciğeri normal değerlendirilmiştir və lezyon saptanmamıştır (Resim 1).
Tedavisine ilkin olarak ampisilin/sulbaktam 1.5 gr.x3, metronidazole 100 mlx3. 3 gün sonar kliniğinde iyileşme olmadığı için tedaviye levofloksasin 100 ml.x2 eklendi. Yanıt almadığımız için 1 gr.x3 meropenem,vankomisin 1gr.x2 eklendi.3 gün sonra hastanın genel durumu iyileşti, kan değerleri CRP 103 mg/l,prokalsitonin 0.166 ng/ml, WBC 14000 K/Ul, T.Bil. 13.7 (9.1/4.6)µmol/l olduğu saptandı. 1 ay sonra kontrol USG-de karaciğer lezyonları saptanmadı.

Sonuç: Klasik bilgiler karaciğer apselerinde cerrahi girişim veya perkütan drenajını önermelerine rağmen bizim olgumuz tek başına antibiyotik tedavisiyle düzelmiştir.

Anahtar Kelimeler: Multipl piyojenik karaciğer apsesi, antibiotik, travma, bilgisayarlı tomografi

Multiple pyogenic liver abscess after penetrating trauma case

Nijat Taghıyev[1], Ayaz Hidayatov[2]

[1]West Hospital, Department of Gastroenterology, Baku
[2]West Hospital, Department of Radiology, Baku

Objective: Pyogenic liver abscess is a rare disease with high morbidity and mortality. Our purpose to present the response of multiple pyogenic abscesses developed in the liver after penetrating trauma to antibiotic therapy.

Case: A 28-year-old male patient who had penetrating abdominal trauma 20 days ago was admitted to our clinic with complaints of high fever and jaundice lasting for 4 days. There was tenderness on the RUQ. Lab.investigations: WBC 21000 K/Ul, ALT 77.5 U/L, AST 71 U/L, GGT 169 U/L, ALP 230 U/L, T.Bil. 24.2 (19.2/5)µmol/l, albumin 31.5 g/l, CRP 266 mg/l, procalcitonin 2.37 ng/ml. Abdominal CT revealed well-circumscribed multiple solitary lesions consistent with abscess in the liver (Figure 2,3). On previous CT taken 20 days ago, the liver was evaluated as normal and no focal lesion was detected (Figure 1).
We start to treatment with ampicillin/sulbactam 1.5 gr.x3, metronidazole 100 mlx3. Since there was no improvement in complaints after 3 days, levofloxacin 100 ml.x2 was added to the treatment. Since we did not get a response, 1 gr.x3 meropenem, vancomycin 1gr.x2 was added. After 3 days, the general condition of the patient improved, blood values were CRP 103 mg/l, procalcitonin 0.166 ng/ml, WBC 14000 K/Ul, T.Bil. 13.7 (9.1/4.6)µmol/l. After 1 month, no liver lesions were detected in the control USG.

Conclusion: Although classical data suggest surgical intervention or percutaneous drainage in liver abscesses, our case improved with antibiotic treatment alone.

Keywords: Multiple pyogenic liver abscess, antibiotic, trauma, computed tomography

Resim 1.
Figure 1.

Aksiyal BT-de karın sol lateral duvarunda penetran travmaya bağlı deffekt mevcuttur. Karaciğerde lezyon yoktur.
There is a post-traumatic defect in the left lateral abdominal wall. No focal liver lesions.

Resim 2.
Figure 2.

20 gün sonra kontrastlı abdominal BT-de (koronal)karaciğerde multiple piyojenik apse ile uyumlu hipodens lezyonlar izlenmiştir. Karın sol lateral duvarında deffekt izlenmektedir.
On contrast enhanced CT performed after 20 days, there are multiple rounded non-enhancing liver lesions compatible with pyogenic abscess.

Resim 3.
Figure 3.

20 gün sonra kontrastlı abdominal BT-de (aksiyal)karaciğerde multiple piyojenik apse ile uyumlu hipodens lezyonlar izlenmiştir. Karın sol lateral duvarında deffekt izlenmektedir.
On contrast enhanced CT performed after 20 days, there are multiple rounded non-enhancing liver lesions compatible with pyogenic abscess.

PP-160 / 39. Ulusal Gastroenteroloji Haftası

Otoimmun Karaciğer Hastalıklarında Tedavi Yanıtı ve Prognozun Değerlendirilmesi: Tek Merkez Deneyimi

Büşra Şahin[1], Tuğçe Eşkazan[2], Ali İbrahim Hatemi[2]

[1]İstanbul Üniversitesi-Cerrahpaşa, Cerrahpaşa Tıp Fakültesi, İç Hastalıkları Anabilim Dalı, İstanbul, Türkiye
[2]İstanbul Üniversitesi-Cerrahpaşa, Cerrahpaşa Tıp Fakültesi, İç Hastalıkları Anabilim Dalı, Gastroenteroloji Bilim Dalı, İstanbul, Türkiye

Amaç: OİH (otoimmun hepatit) uzun süreli takip ve immunsupresif kullanımı gerektiren, immun aracılıklı bir kronik inflamasyon sürecidir. Çalışmamızda OİH ve OİH-primer biliyer kolanjit (PBK) overlap sendromlu (OS) hastalarda tedavi yanıtı, klinik seyir, prognoz ve nüksle ilişkili faktörleri ortaya koymayı amaçladık.

Metodoloji: 2001-2021 yılları arasında Cerrahpaşa Tıp Fakültesi Gastroenteroloji polikliniğinde OİH ve OS tanıları ile takipli tüm hastalar dahil edildi. Hastalara ait veriler dosyalarından ve hastane sisteminden geriye dönük olarak tarandı.

Bulgular: OİH tanılı 50, OS tanılı 9 hasta çalışmaya alındı. OİH tanılı hastaların %86'sı, OS'lilerin %78'i kadındı. OİH grubunda karaciğer biyopsilerinin %81'inde, OSG'da ise %89'unda interface hepatit saptanmıştı. OİH grubunun 24'ünde (%52), OSG'deki hastaların tamamında safra yolu hasarı olduğu görüldü (p=0,007). Hasta gruplarının diğer özelliklerine Tablo 1 ve 2'de yer verilmiştir. OİH'de 23 hastada (%46), OSG'de 4 hastada (%44) tedavi altında alevlenme gelişti. Alevlenme gelişmesi açısından risk oluşturan herhangi bir faktör saptanmadı. Tedavi kesilmesi ile relaps oranı 2 yıllık biyokimyasal remisyondan sonra %50 iken, tedavisi 2 yıldan daha önce kesilen hastalarda bu oran %61'di (Tablo 3). Tedavi kesilmesi sonrası nükslerin %87'si 6 ay içinde gelişmişti. Tedavi kesilmesi sonrası nüksü öngörebilecek herhangi bir faktör saptanmadı. Son kontrollerinde OİH'lilerin 7'sinde (%14), OSG'de 2 hastada (%22) dekompanse karaciğer sirozu bulguları mevcuttu. OİH grubunda 1 hasta, OSG'de 2 hasta karaciğer nakli oldu.

Sonuç: Bu çalışmada otoimmün karaciğer hastalıklarında 2 yıllık remisyon sonrasında bile tedavi kesilmesinin nüks ile sonuçlandığı görüldü. Yaklaşık 10 yıllık takip süresince OİH grubunda dekompanse karaciğer sirozu gelişme oranı %15 saptandı. Karaciğer nakli sıklığı OİH ve overlap hastaları birlikte değerlendirildiğinde %5 bulunmuştur.

Anahtar Kelimeler: Otoimmün karaciğer hastalıkları, prognoz, immunsupresif tedavi, nüks, siroz

Treatment Response and Prognosis in Patients with Autoimmune Liver Disease: Single Center Experience

Büşra Şahin[1], Tuğçe Eşkazan[2], Ali İbrahim Hatemi[2]

[1]İstanbul University-Cerrahpaşa, Cerrahpaşa Medical Faculty, Department of Internal Medicine, İstanbul, Turkey
[2]İstanbul University-Cerrahpaşa, Cerrahpaşa Medical Faculty, Department of Internal Medicine, Division of Gastroenterology,İstanbul, Turkey

Aim: AIH (autoimmune hepatitis) is an immune-mediated disease that requires long-term follow-up and immunosuppressive use. In our study, we aimed to discuss the factors associated with treatment response, clinical course, prognosis and recurrence in patients with AIH and AIH-primary biliary cholangitis (PBC) overlap syndrome (OS).

Methodology: All patients who were followed up with the diagnosis of AIH and OS in the Gastroenterology outpatient clinic of Cerrahpaşa Medical Faculty between 2001-2021 were included.

Results: Fifty patients with AIH and 9 patients with OS were included. 86% of AIH and 78% of OS were female. Interface hepatitis was detected in 81% of liver biopsies in the AIH group and 89% in OG.Biliary tract damage was observed 52% of the AIH and 100% in OG (p=0.007). Other characteristics of the

patients are given in Table 1 and 2. Flare occurred under treatment in 23 patients (46%) in AIH and 4 patients (44%) in OG.No risk factor was found for the flare. The relapse rate after discontinuation of treatment was 50% after 2 years of biochemical remission (Table 3).87% of relapses developed within 6 months and no factor was found to predict relapse. Liver transplantation was performed in 1 patient in the AIH group and 2 patients in the OG.

Conclusion: In this study, even after 2 years of remission in AIH, discontinuation of treatment resulted in relapse. During approximately 10 years of follow-up, the rate of development of decompensated liver cirrhosis was 15% in the AIH group. The frequency of liver transplantation was found to be 5%.

Keywords: Autoimmune liver disease, prognosis, immunsupressive treatment, relaps, cirrhosis

Tablo 1. Otoimmun hepatit ve overlap sendrom tanılı hastaların başlangıç parametreleri açısından karşılaştırıması

PARAMETRELER	OİH	OVERLAP SENDROM	P
Yaş, ort. (SD), yıl	49,14 (13,73)	42 (13,78)	NS
Cinsiyet (K/E), n (%)	43/7 (86/14)	8/1 (88,9/11,1)	NS
Tanı yaşı, ort. (SD), yıl	38,98 (15,53)	34,33 (11,69)	NS
Hastalık süresi, ort. (SD), yıl	127,04 (168,93)	80,56 (56,06)	NS
Otoantikor pozitifliği, n (%)			
ANA	37 (78,7)	8 (88,9)	NS
ASMA	22 (46,8)	2 (28,6)	NS
Anti-LKM	0	2 (28,6)	<0,001
AMA	2 (4,5)	3 (33,3)	0,007
Tanıdaki klinik prezentasyon, n (%)			
Şiddetli akut hepatitle prezentasyon	17 (34)	1 (11,1)	NS
Baslangıçta portal hipertansiyon	5 (11,1)	2 (22,2)	NS
Başlangıçta parankim hasarı	8 (16,3)	5 (55,6)	0,009
Başlangıçta splenomegali	13 (26,5)	4 (44,4)	NS
Başlangıçta hepatomegali	19 (39)	7 (77,8)	0,031
Tanıda KC Bx bulguları, n (%)			
HAI (orta ve şiddetli,9-16)	38 (86,4)	7 (87,5)	NS
Fibrozis (şiddetli)	22 (52,4)	4 (50)	NS
İnterface hepatit	39 (81,3)	8 (88,9)	NS
Lenfosit varlığı	36 (78,3)	8 (88,9)	NS
Plazma hücresi varlığı	25 (53,2)	5 (55,6)	NS
Safra yolu hasarı	24 (52,2)	9 (100)	0,007

Tablo 2. Otoimmun hepatit ve overlap sendrom tanılı hastaların başlangıç tedavileri ve takip parametreleri açısından karşılaştırılması

Parametreler	OİH Ort. (medyan)	OVERLAP SENDROM Ort. (medyan)	P
IgG, mg/dl	2585 (2487)	2817 (2051)	**0,010**
ALT, IU/L	427 (308)	234 (115)	NS
AST, IU/L	409 (286)	314 (102)	NS
ALP, U/L	199 (140)	357 (152)	NS
GGT, IU/L	141 (116)	258 (61,5)	NS
Total/direkt bilirubin, mg/dL	3,3/2,5	09/0,5	**0,042**
Albumin, gr/dl	(1,6/1)	(1/0,4)	NS
INR	3,55 (3,6)	4,3 (4,3)	NS
	1,19 (1,1)	1,16 (1,1)	
Başlangıç tedavisi, n (%)			
CS	19 (38,8)	3 (33,3)	
AZA	1 (2)	0 (0)	
CS + AZA	23 (46,9)	0 (0)	NS
CS + AZA + UDCA	2 (4,1)	3 (33,3)	
CS + UDCA	2 (4,1)	3 (33,3)	
UDCA	2 (4,1)	0 (0)	
Son kontroldeki tedavisi, n (%)			
CS	7 (14)		
AZA	8 (16)		
UDCA	2 (4)		
CS + AZA	9 (18)		
CS + AZA + UDCA	8 (16)	3 (33,3)	
AZA + UDCA	2 (4)	2 (22,2)	
CS + UDCA	6 (12)	1 (11,1)	
CS + UDCA + diğer immünsupresif		1 (11,1)	
UDCA+başka immünsüpresif	2 (4)	1 (11,1)	
Başka immünsüpresif	2 (4)		
CS + başka immünsüpresif	1 (2)		
İlaçsız izlem	3 (6)		
CS+AZA+UDCA+başka is.		1 (11,1)	
Son kontrolde remisyonda, n (%)	44 (88)	4 (44,4)	**0,002**
Tanıdan sonra gebelik var, n (%)	6 (14)	1 (12,5)	
Tanıdan sonra malignite var, n (%)	1 (2)	1 (11,)	
CS sonrası ALT remisyona girme süresi, ay	3,12 (2)	3,63 (2,5)	NS
ALT remisyona girdikten sonra CS kesilme süresi, ay	31,69 (20,5)	29,8 (21)	NS
Toplam CS süresi, ay	78 (59)	73,33 (57)	NS
Toplam AZA süresi, ay	61,6 (39,5)	27,33 (20)	NS

SD, standart sapma; CS, kortikosteroid; AZA, azathioprine; UDCA, ursodeoksikolik asit

Tablo 3. OIH grubunda tedavi kesilmesi ile ilgili parametreler

	n (%)
Tedavi kesilince relaps var	16 (66,7)
Relapsta verilen tedavi	
CS	8 (50)
CS+AZA	3 (18,8)
CS+UDCA	2 (12,5)
CS+AZA+UDCA	2 (12,5)
AZA	1 (6,3)
Tüm tedavi kesildikten ne kadar süre sonra relaps, rt. (medyan), ay	30,4 (5)
2 yıllık BR sonrası tedavi kesilince relaps oldu	
İlk 3 ay	8 (50)
3-6 ay	6 (**75**)
6-12 ay	1 (12,5)
	1 (12,5)
2 yıllık BR olmadan tedavi kesilince relaps oldu	
İlk 3 ay	8 (61,5)
3-6 ay	3 (**37,5**)
6-12 ay	1 (**12,5**)
12 ay ve üzeri	2 (25)
	2 (25)
2 yıllık BR olmadan tedavi kesilme nedeni	
Doktor kararı	9 (69,2)
Hastanın isteği	4 (30,8)

BR, biyokimyasal remisyon; CS, kortikosteroid; AZA, azathioprine; UDCA, ursodeoksikolik asit

PP-161 / 39. Ulusal Gastroenteroloji Haftası
Pankreas kanseri ile takipli hastada nadir bir GİS kanaması nedeni: Gastrik antral vasküler ektazi

Mehmet Cengiz Siyer[1], Hamide Berrin İlya[1], Tolga Düzenli[2]

[1]SBÜ Sancaktepe Şehit Prof. Dr. İlhan Varank Eğitim ve Araştırma Hastanesi, İç Hastalıkları Kliniği
[2]SBÜ Sancaktepe Şehit Prof. Dr. İlhan Varank Eğitim ve Araştırma Hastanesi, Gastroenteroloji Kliniği

Amaç: Gastrik antral vasküler ektazi (GAVE), üst gastrointestinal sistem (GİS) kanamalarının nadir fakat önemli bir nedenidir. Olgu sunumumuzda, GİS kanamasıyla başvuran, endoskopisinde GAVE saptayarak argon plazma ile koagülasyon tedavisi uyguladığımız, pankreas kanseri tanılı vakamızı sunmayı hedefledik

Olgu: 74 yaşında pankreas kanseri tanısı ile takipli erkek hasta acil servise baş dönmesi ve siyah dışkılama ile başvurdu. Hasta pankreas ca ile en son kemoterapisini bir ay önce almıştı, portal hipertansiyonu, özofagus varisleri ve malign asiti vardı. Hastanın fizik muayenesinde genel durumu iyi ve vitalleri stabildi. Batında yaygın asiti ve rektal tuşede melenası gözlendi. Acilde yapılan tetkiklerinde hemoglobinde düşüş izlenmesi üzerine gis kanaması ön tanısı ile kliniğimize yatırıldı. Endoskopisinde, özofagus distalde gelişmekte olan grade 1 cılız varisler gözlendi. Antrum prepilorik bölge mukozasında GAVE ile uyumlu, yer yer kırmızı hemorajik noktalar bulunan hiperemik alanlar izlendi (Resim 1). Alınan biyopsilerde, epitel altında ektazik kapiller damar yapıları ve GAVE ile uyumlu görünüm raporlandı. Müteakiben hastaya endoskopik tedavi amacıyla iki seans argon plazma koagülasyon uygulandı. Takiplerinde kliniği stabil seyreden ve hemogramında düşüş olmayan hasta, 3.seans argon plazma koagülasyon tedavisi randevusu ile taburcu edildi.

Sonuç: GAVE, varis dışı üst GİS kanamalarının yaklaşık %4'ünden sorumlu, görece nadir, ancak tekrarlayan transfüzyon ihtiyaçlarına sebep olması ile önemli bir GİS kanama nedenidir. Etyolojisinde portal hipertansiyon bağlantısı net gösterilememekle beraber, GAVE' li hastaların yaklaşık 1/3' ünde portal hipertansiyon saptandığı bildirilmektedir. Pankreas kanseri tanılı portal hipertansiyon bulguları mevcut hastalarda GAVE, GİS kanaması sebepleri arasında akılda tutulmalıdır.

Anahtar Kelimeler: gastrik antral vasküler ektazi, GAVE, GİS kanama, pankreas kanseri

A rare cause of GI bleeding in a patient with pancreatic cancer: Gastric antral vascular ectasia

Mehmet Cengiz Siyer[1], Hamide Berrin İlya[1], Tolga Düzenli[2]

[1]SBÜ Sancaktepe Şehit Prof. Dr. İlhan Varank Training and Research Hospital, Department of Internal Medicine
[2]SBÜ Sancaktepe Şehit Prof. Dr. İlhan Varank Training and Research Hospital, Department of Gastroenterology

Objective: Gastric antral vascular ectasia (GAVE) is a rare but important etiology of upper gastrointestinal system (GIS) bleeding. Herein, we aimed to present our case who applied with GI bleeding, detected GAVE in his endoscopy and treated with argon plasma caugulation.

Case: A 74-year-old male patient was referrred with dizziness and melena. He had pancreatic cancer and received chemotherapy one month ago, also had portal hypertension, esophageal varices and malignant ascites. On physical examination, the general condition of the patient was good and vitals were stable. Widespread ascites in the abdomen and melena were observed. Endoscopy revealed grade 1 esophegeal varices in the distal esophagus and we observed hyperemic areas with red hemorrhagic spots in mucosa of the antrum prepyloric region consistent with GAVE (Picture 1). Biopsies were reported as ectatic capillary vascular structures under the epithelium and an appearance compatible with GAVE. Subsequently, two sessions of argon plasma coagulation were applied to the patient for endoscopic treatment. In the follow-ups, clinical course and hemogram was stable. The patient was discharged with a plan of third session of argon plasma coagulation.

Conclusion: GAVE is responsible for 4% of non-variceal upper GI bleeding, and is an important cause of GI bleeding, results in recurrent transfusions. Although the connection of portal hypertension with GAVE cannot be clearly demonstrated, portal hypertension is reported in approximately 1/3 of patients

with GAVE. In conclusion, GAVE should be kept in mind in patients with pancreatic cancer and portal hypertension as an etiology of GI bleeding.

Keywords: gastric antral vascular ectasia, GAVE, GI bleeding, pancreatic cancer

---

Resim 1.
Figure 1.

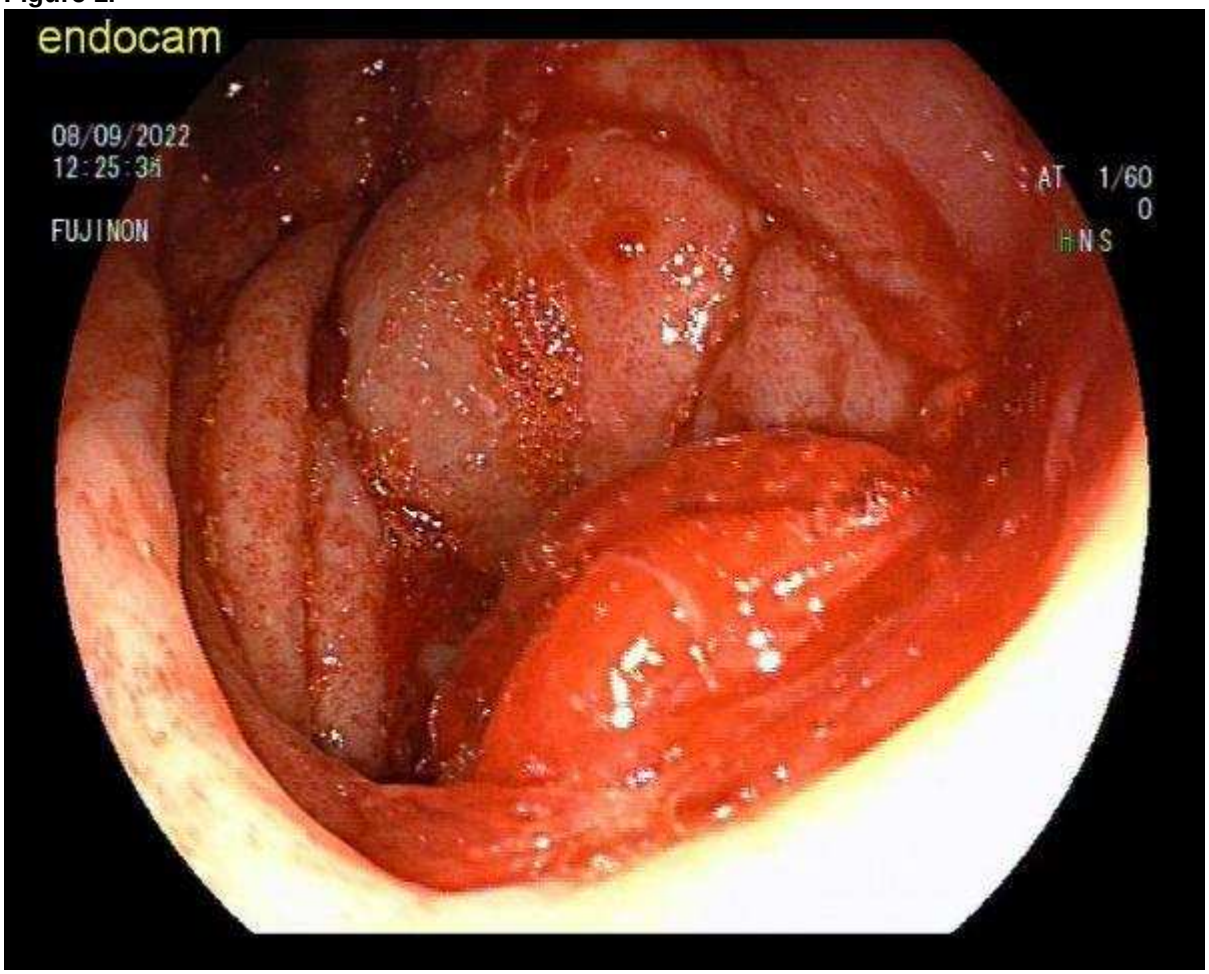

Mide antrumda gastrik antral vasküler ektazi endoskopik görünümü.
Endoscopic view of gastric antral vascular ectasia in the gastric antrum.

Resim 2.
Figure 2.

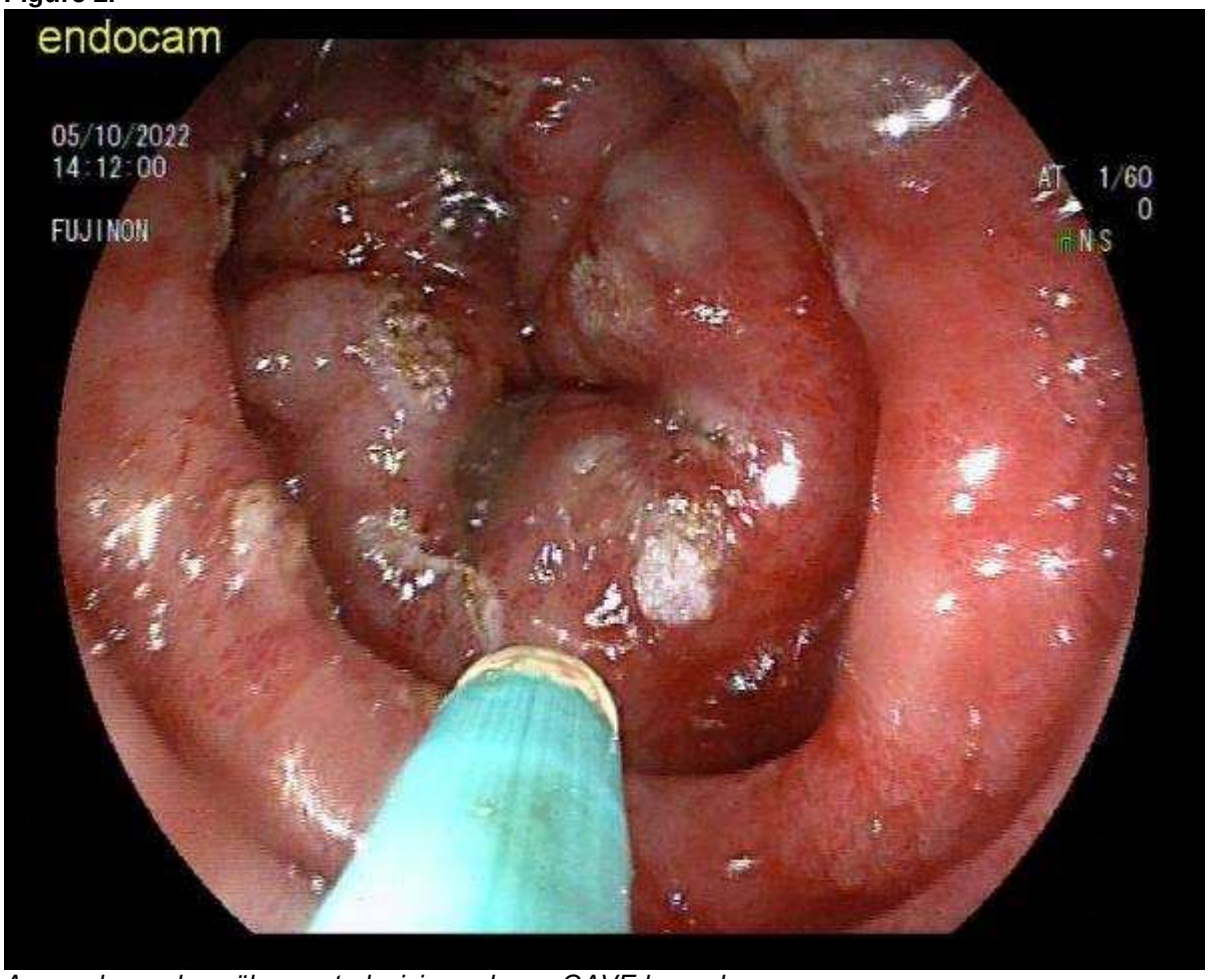

Argon plazma koagülasyon tedavisi uygulanan GAVE lezyonları.
GAVE lesions after argon plasma coagulation.

PP-162 / 39. Ulusal Gastroenteroloji Haftası
Nadir bir üst gastrointestinal kanama nedeni

Berin Gençoğlu[1], Nomingerel Tseveldorj[2], Nuretdin Suna[2]

[1]Başkent Üniversitesi Hastanesi, İç hastalıkları Ana Bilim Dalı, Ankara
[2]Başkent Üniversitesi Hastanesi, Gastroenteroloji Bilim Dalı, Ankara

Giriş: Üst gastrointestinal(GİS) kanama yaygın bir mortalite ve morbidite nedenidir. En sık neden peptik ülserlerdir. Diğer nadir nedenlerden biri olan malignitelerin büyük çoğunluğunu mide ve özofagusun primer maligniteleri oluşturur. Metastatik lezyonlara bağlı üst GİS kanama daha nadirdir. Bu yazıda, üst GİS kanama nedeni ile yapılan özofagogastroduodenoskopi (ÖGD) işlemi ile yeni tanı alan duodenuma metastaz yapan renal hücreli karsinom(RCC) vakasını sunduk.

Hasta sunumu: 77 yaşındaki erkek hasta melena şikayeti ile başvurdu. Hastanın özgeçmişinde hipertansiyon ve atrial fibrilasyon tanıları olduğu öğrenildi. Fizik muayenesinde taşikardisi ve ciltte solukluk dışında patolojik bulgu yoktu. Bakılan tetkiklerinde hemoglobin=6,9 g/dl ve demir eksikliği anemi saptandı. ÖGD'de; duodenum 3. kısmında hafif sızdırır tarzda kanayan, büyüğü 10x25 mm boyutunda malign görünümde ülserevejetan kitle lezyonlar izlendi. Alınan biyopsilerin patolojisi RCC metastazı ile uyumlu raporlandı. Çekilen bilgisayarlı tomografisinde; Sol böbrekte RCC düşündüren 78x52x45 mm kitle saptandı. Hastaya RCC tanısı konularak ilgili bölümlere refere edildi.

Sonuç: RCC vakalarının yaklaşık %20-30'u metastaz yapar. Metastazların en sık görüldüğü yerler akciğer, kemik, karaciğer ve beyindir. RCC'nın GİS traktına metastazları ve özellikle de duodenuma metastazı oldukça nadir bir durumdur. Literatürde bugüne kadar sadece vaka bildirimi şeklindedir ve sıklığı için belirli bir oran verilememektedir. Bu olguların çoğu daha önce opere RCC tanısı olan ve uzun süredir remisyonda olan hastalar olduğu bildirilmişti. Bizim vaka gibi RCC'nın ilk prezentasyonu üst GİS kanama ile olan vakalar daha nadirdir.

Anahtar Kelimeler: hücreli, kanama, kanser, renal

An unusual cause of upper gastrointestinal bleeding

Berin Gençoğlu[1], Nomingerel Tseveldorj[2], Nuretdin Suna[2]

[1]Baskent University Hospital, Internal medicine department, Ankara
[2]Baskent University Hospital, Gastroenterology department, Ankara

Introduction: Upper gastrointestinal (GI) bleeding is a common cause of mortality and morbidity. The most common etiology is peptic ulcer. Primary gastric and esophageal cancers are uncommon cause of GI bleeding. Metastatic lesions are a rare cause of upper GI bleeding. This report describes an unusual case who presented with upper GI bleeding due to duodenal metastasis from RCC.

Case: 77-year-old man referred to our clinic with melena. He had hypertension and atrial fibrillation. His physical examination was unremarkable except for tachycardia and pale skin. In laboratory tests, hemoglobin=6,9 g/dl, and iron deficiency anemia were found. On esophagogastroduodenoscopy (EGD); we observed malignant-like ulcerative masses with oozing bleeding, the largest of which was 10x25 mm in size, in distal duodenum. The biopsies were reported as RCC metastasis. In the computed tomography; a 78x52x45 mm mass compatible with RCC was detected in the left kidney. The patient was diagnosed with RCC and referred to the relevant departments.

Discussion: About 20-30% of RCC cases metastasize. The common sites of metastases are the lung, bone, liver, and brain. Metastases of RCC to the GI tract, and especially to the duodenum, are extremely rare. Only a few case reports have been described in the literature and cannot be given an exact number for their frequency. It has been reported that most of these cases were previously diagnosed as operated RCC and were in remission for a long time. Like our case, cases with the first presentation of RCC with upper GI bleeding are rare.

Keywords: cancer, cell, bleeding, renal

RCC ÖGD bulgular
RCC EGD findings

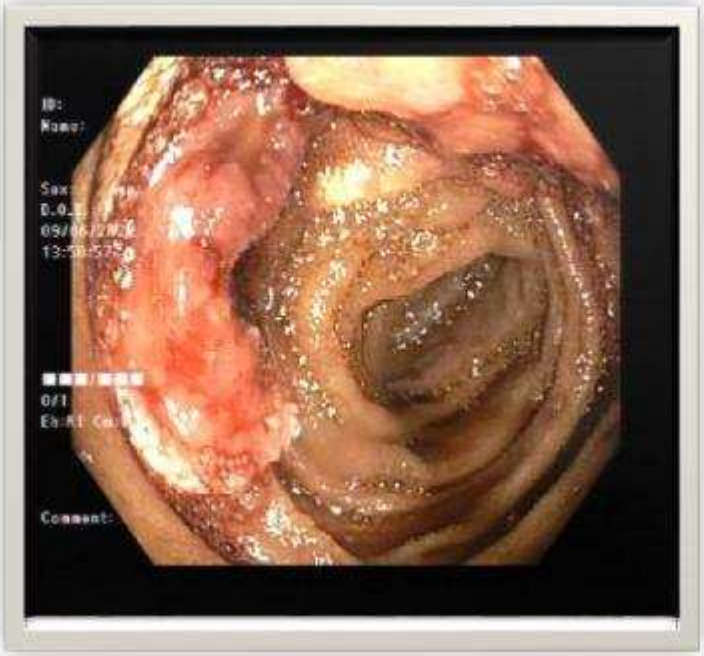

Duodenum 3. kısmında hafif sızdırır tarzda kanayan, büyüğü 10x25 mm boyutunda malign görünümde ülserevejetan kitle lezyonlar izlendi.
Malignant-like ulcerative masses with oozing bleeding, the largest of which was 10x25 mm in size, in distal duodenum

RCC'nın Bilgisayarlı tomografi görüntüsü
Computerized tomographic findings of RCC

Sol böbrekte RCC düşündüren 78x52x45 mm kitle saptandı.
A 78x52x45 mm mass compatible with RCC was detected in the left kidney.

PP-163 / 39. Ulusal Gastroenteroloji Haftası
İki nadir antitenin birlikteliği: filariyazis ve gastrointestinal sistem tüberkülozu

Uğur Önal[1], Tuğçe Eşkazan[1], Selçuk Candan[1], Melek Balamir[1], Onur Ekşi[1], Sezgin Uludağ[2], Nuray Kepil[3], Murat Tuncer[1], Aykut Ferhat Çelik[1]

[1]İstanbul Üniversitesi- Cerrahpaşa, Cerrahpaşa Tıp Fakültesi, İç Hastalıkları Anabilim Dalı, Gastroenteroloji Bilim Dalı, İstanbul, Türkiye
[2]İstanbul Üniversitesi- Cerrahpaşa, Cerrahpaşa Tıp Fakültesi, Genel Cerrahi Anabilim Dalı, İstanbul, Türkiye
[3]İstanbul Üniversitesi-Cerrahpaşa, Cerrahpaşa Tıp Fakültesi, Patoloji Anabilim Dalı, İstanbul, Türkiye

GİRİŞ: Gastrointestinal tutulum, tüberkülozun ekstrapulmoner tutulumları içinde oldukça nadirdir. Sıklıkla Crohn hastalığı ve maligniteleri taklit etmektedir. Nadir oluşu ve tanı koymadaki güçlükleri nedeni ile bu olguyu sunarak literatürü gözden geçirdik.

Olgu: 30 yaşında kadın hasta, üç gündür gaz-gayta çıkışının olmaması nedeniyle polikliniğimize başvurdu. İki aydır süren aralıklı karın ağrısı, bulantı-kusma ve kilo kaybı mevcuttu. 10 yıldır filariyazis nedeniyle takipliydi. Fizik muayenesinde; batın distandü ve hassasiyeti mevcuttu. Başvuru sırasındaki laboratuvar parametreleri Tablo 1'de özetlenmiştir. Ayakta direk batın grafisinde hava-sıvı seviyelenmesi ve MR enterografide proksimal ileal segmentlerde duvar kalınlaşması ve bu segmentin proksimalinde belirgin dilatasyon (Şekil 1) görülmekteydi. İleusa neden olan darlık alanı rezeke edilmek üzere operasyona alınan hastanın eksplorasyonu sırasında 15 cm'lik segmentte inflame kitlesel lezyon ve peritoneal implantasyonlar saptandı. Malignite ön tanısı ile lezyonlardan gönderilen frozen biyopside malignite izlenmedi. Rezeksiyon materyalinin patolojik değerlendirmesinde nekrozlaşan dev hücreler ve epiteloid histiyositlerden oluşan granülomlar ve granülomatöz peritonit görüldü (Şekil 2,3). Klinik, laboratuvar ve histolojik sonuçlar değerlendirilerek gastrointestinal tüberküloz (GİTB) tanısı konularak dörtlü anti-tüberküloz tedavi başlandı.

Sonuç: GİTB sıklıkla ileoçekal bölgeyi ve ileumu tutmaktadır. Ülseratif, hipertrofik ve ülserohipertrofik olabilmekle birlikte fibrozis yaparak obstrüktif paternle de prezente olabilir. İmmünsuprese hastalarda artmış sıklıkta olup, filaryazis infeksiyonlarının da hem aktif hem de latent tüberkülozda rol oynadığı bilinmektedir. Klinik ve laboratuvar bulguların nonspesifikliği ve patojeni üretmedeki zorluk nedeni ile tanı süreci uzayabilmekte, Crohn hastalığı ve intestinal maligniteler ile karışabilmektedir.

Anahtar Kelimeler: Crohn Hastalığı, Filaryazis, Gastrointestinal Tüberküloz, Granülomatöz İnfeksiyon

Coexistence of two rare entities: filariasis and gastrointestinal tuberculosis

Uğur Önal[1], Tuğçe Eşkazan[1], Selçuk Candan[1], Melek Balamir[1], Onur Ekşi[1], Sezgin Uludağ[2], Nuray Kepil[3], Murat Tuncer[1], Aykut Ferhat Çelik[1]

[1]Istanbul University-Cerrahpasa, Cerrahpasa Medical Faculty, Department of Internal Medicine, Division of Gastroenterology, Istanbul, Turkey
[2]Istanbul University-Cerrahpasa, Cerrahpasa Medical Faculty, Department of General Surgery,Istanbul,Turkey
[3]Istanbul University-Cerrahpasa, Cerrahpasa Medical Faculty, Department of Pathology, İstanbul, Turkey

Introduction: Gastrointestinal involvement is uncommon among the extrapulmonary involvements of tuberculosis.It often mimics Crohn's disease and malignancies.We reviewed the literature by presenting this case because of its rarity and difficulties in diagnosis.

Case: A 30-year-old female patient applied to hospital due to absence of gas-stool output for three days.She had abdominal pain,nausea and weight loss for two months.She had been followed for ten years due to filariasis.In the physical examination;abdomen was distant and tender.Laboratory parameters at the time of application are summarized in Table 1.Air-fluid leveling was seen on abdominal X-ray and intestinal dilatation and wall thickening in the proximal ileal segments on MR enterography (Figure 1).During the surgical operation of the patient to resect the stenosis causing ileus,an inflamed mass lesion and peritoneal implantations were detected in 15 cm segment.Malignancy

wasn't observed in the frozen biopsies.In the pathological evaluation of the resection material,granulomas consisting of necrotizing giant cells,epithelioid histiocytes and granulomatous peritonitis were observed (Figure 2,3).After evaluating the clinical,laboratory and histological results,diagnosis of gastrointestinal tuberculosis (GITB) was made and quadruple anti-tuberculosis therapy was initiated.

Conclusion: GITB often involves the ileocecal region and ileum.Although it can be ulcerative,hypertrophic and ulcerohypertrophic.It can also present with an obstructive pattern leading to fibrosis.It has an increased frequency in immunosuppressed patients and it's known that filariasis infections play a role in both active and latent tuberculosis.Due to the nonspecificity of clinical and laboratory findings and the difficulty in producing the pathogen,the diagnosis process may be prolonged and may be confused with Crohn's disease and intestinal malignancies.

Keywords: Crohn's Disease, Filariasis, Gastrointestinal Tuberculosis, Granulomatous Infection

Şekil-1 MR Enterografi
Figure 1 MR Enterography

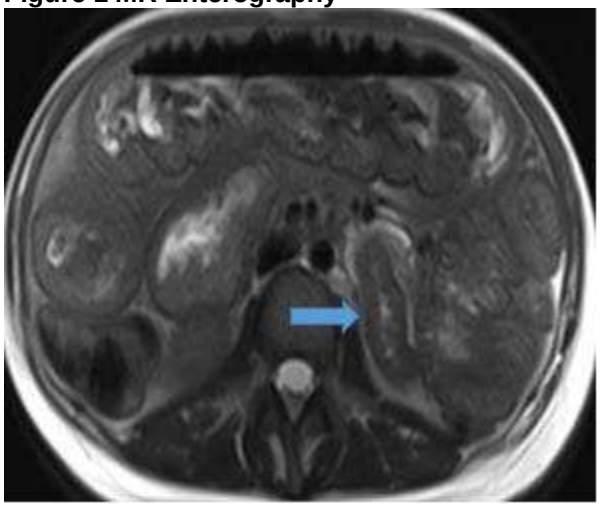

MR enterografide proksimal ileal ans düzeyinde 10 cm'lik segmentte, proksimalindeki anslarda dilatasyon yapan, lümeni daraltan 12 mm duvar kalınlaşması izlenmekteydi.
In MR enterography, 12 mm wall thickening was observed in the 10 cm segment at the level of the proximal ileal ans, dilating the proximal loops and narrowing the lumen.

Şekil-2 Rezeke Bağırsak Segmentinin Makroskobik Görüntüsü
Figure-2 Macroscopic Image of the Resected Intestine Segment

Şekil-3 Mikroskobik Görüntü
Figure-3 Microscopic Image

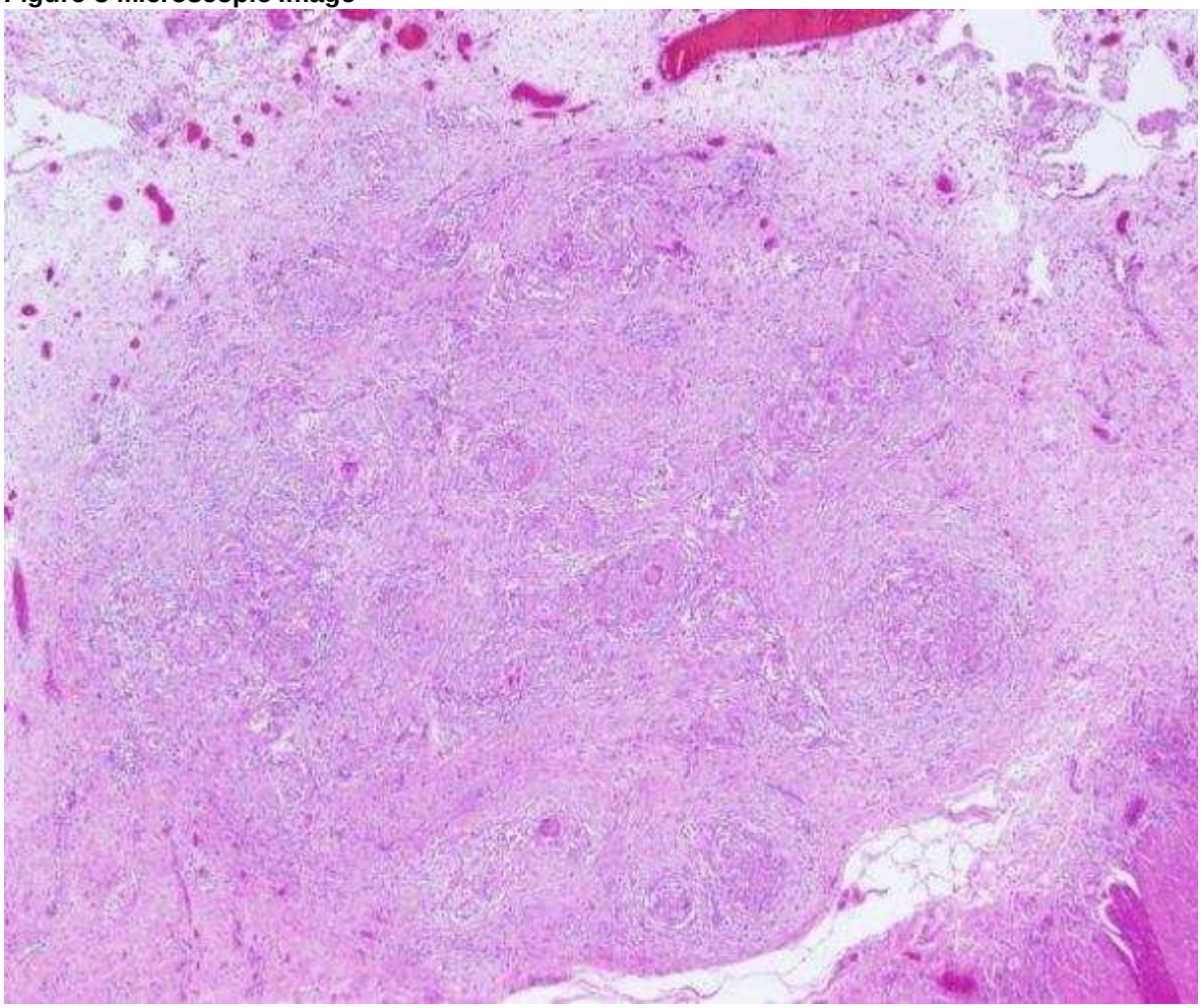

Rezeksiyon materyalinin patolojik değerlendirmesinde nekrozlaşan dev hücreler ve epiteloid histiyositlerden oluşan granülomlar görüldü.
In the pathological evaluation of the resection material, necrosis of giant cells and granulomas consisting of epithelioid histiocytes were observed.

Laboratuvar Sonuçları

WBC	7800/µL	Glukoz	81 mg/dl	ALP	52 IU/L	Albümin	1,79 g/dl
Hgb	14,3 g/dl	Üre	16 mg/dl	GGT	24 IU/L	Sodyum	140 mmol/ L
Htc	14,3 g/dl	Kreatinin	0,4 mg/dl	T.Bilirubin	0,09 mg/dl	Potasyum	4,1 mmol/L
Plt	343000/ µL	AST	51 IU/L	D.Bilirubin	0,06 mg/dl	Kalsiyum	7,38 mg/dl
MCV	75 fl	ALT	36 IU/L	T.Protein	4,3 g/dl	CRP	8,44 mg/L
Demir	53 µg/dl	TDBK	171 µg/dl	Ferritin	325 ug/L	Folat	13 ug/L
B12	353 ng/L	INR	0,97	Beta-2 mikroglobulin	2820 mg/L	LDH	254 IU/L

Laboratory Test Results

WBC	7800/µL	Glucose	81 mg/dl	ALP	52 IU/L	Albumin	1,79 g/dl
Hgb	14,3 g/dl	Urea	16 mg/dl	GGT	24 IU/L	Natrium	140 mmol/ L
Htc	14,3 g/dl	Creatinine	0,4 mg/dl	T.Bilirubin	0,09 mg/dl	Kalium	4,1 mmol/L
Plt	343000/ µL	AST	51 IU/L	D.Bilirubin	0,06 mg/dl	Calcium	7,38 mg/dl
MCV	75 fl	ALT	36 IU/L	T.Protein	4,3 g/dl	CRP	8,44 mg/L
İron	53 µg/dl	TIBC	171 µg/dl	Ferritin	325 ug/L	Folate	13 ug/L
B12	353 ng/L	INR	0,97	Beta-2 microglobulin	2820 mg/L	LDH	254 IU/L

PP-164 / 39. Ulusal Gastroenteroloji Haftası
İleri evre siroz hastalarında izlenen hiponatremide tolvaptan etkili mi?

Cemal Fırat Subaşı, Canan Alkım, İlker Şen, Emrullah Düzgün Erdem, Halil Onur Özarı, Murat Kahramaner, Erman Mercan, Hüseyin Alkım

İstanbul Şişli Hamidiye Etfal EAH Gastroenteroloji ABD

İleri evre sirozda en sık görülen elektrolit bozukluğu hiponatremi olup kötü prognoz göstergesidir. Sirozda görülen hiponatremi tedavisinde vazopressin reseptör antagonstlerinin kullanımına ilişkin yeterli data olmayıp, çalışmamızda bu hastalarda tolvaptan kullanımını inceledik.
Retrospektif olarak hastanemizde son dört yıl içinde tolvaptan kullanmış toplam 26 hastayı değerlendirdik.Ortalama yaş 66.6, siroz etyolojisi olarak NASH(14 hasta) en sık nedendi. Geri kalan nedenler; 6 etilizm(2si+hep B),2 Hepatit-B, 2 Hepatit-C, 2 kriptojenikti. Hipertansiyon(19) ve Dm(17) en sık eşlik eden hastalıklardı. Hastaların 16'sı Child-c 10'u Child-b sirozdu.
Tolvaptanı serum sodyum düzeyi 120meq/l ltına düşen ve diğer tedavi metodları ile serum sodyum düzeyi düzelmeyen hastalarda 15 mg/gün dozunda kullandık. Ortalama tolvaptan kullanımı 3,7 gün(1-13g) olup tolvaptan öncesi sodyum ortalama sodyum düzeyi 118.4meq/l'ydi. Tolvaptan tedavisinin ertesi günü bakılan serum sodyum düzeyi ortalama 122.5meq/L, 7-10 gün sonra bakılan ortalama sodyum düzeyi 126.1 meq/l olarak saptandı. Bu süreçte kardiak,gastrointestinal ve nefrolojik herhangi bir önemli yan etki izlenmedi.
İleri evre siroz hastalarında izlenen hiponatremi tedavisinde kanıtlanmış bir method olmamakla beraber, çalışmamızda tolvaptanın güvenli ve etkili olduğunu saptadık.

Anahtar Kelimeler: hiponatremi, siroz, tolvaptan

Is Tolvaptan Efficient in Hyponatremia of Advanced Cirrhosis?

Cemal Fırat Subaşı, Canan Alkım, İlker Şen, Emrullah Düzgün Erdem, Halil Onur Özarı, Murat Kahramaner, Erman Mercan, Hüseyin Alkım

İstanbul Şişli Hamidiye EtfalTraining and Research Hospital Gastroenterology Clinic

Hyponatremia; the most common electrolyte disorder of cirrhosis is a poor prognostic factor and seen in advanced stage. There are limited data about the usage of vasopressin receptor antagonists in cirrhotic hyponatremia. We aimed to investigate the results of tolvaptan usage in our cirrhotic patients. In this retrospective study, we collected data from our hospital archive for the last four years (2018-2022). We found 26 patients (9 male, 17 female). Mean age was 66.6 (44-84) years. NASH was the leading cause of cirrhosis for 14 patients. Remaining causes are; 6 patients with alcoholic liver disease (2 together with Hepatitis-B), 2 with hepatitis-B, 2 with hepatitis-C and 2 was cryptogenic. Hypertension (19 patients) and DM (17 patients) were the most common comorbidities. Child-Pugh Class was C in 16 and B in 10 of the patients.
If hyponatremia level below 120 mEq/L that persists after standard of care (diuretic cessation, albumin infusion, terlipressin infusion) and/or patients have symptoms; we used tolvaptan. We gave 15mg/d tolvaptan an average of 3,7 (1-13) days consecutively in our patients. Mean serum Na level was 118.4 mEq/L (111-120) before tolvaptan and Na level was 122.5 (115-129) mEq/L at the first day after tolvaptan cessation. Furthermore patients were followed about for 7-10 days and the mean serum Na level was detected as 126.1 mEq/L. We didn’t experienced any important cardiac, gastrointestinal and nephrologic side effects.
Even though there is no proven therapy for hyponatremia of advanced cirrhosis, according to our results tolvaptan seems safe and efficient.

Keywords: cirrhosis, hyponatremia, tolvaptan

tolvaptan
tolvaptan

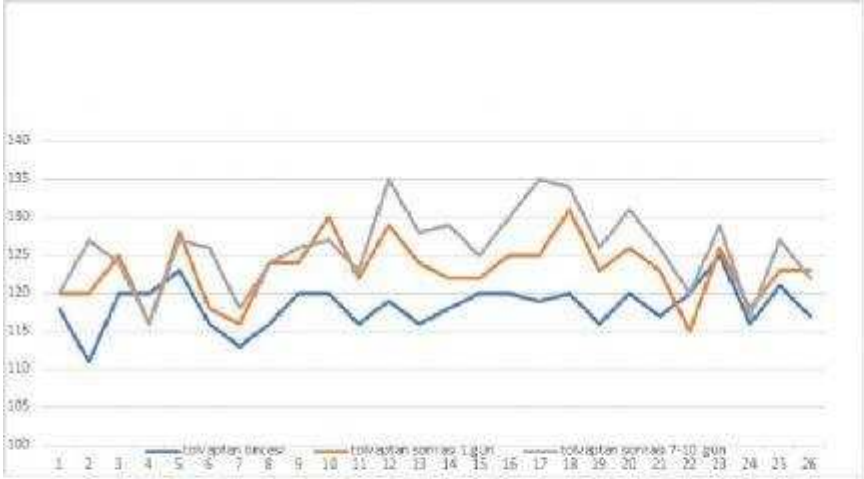

PP-166 / 39. Ulusal Gastroenteroloji Haftası
Retroduodenal Alanda İnsidentaloma: Unisentrik Castleman Hastalığı

Süleyman Sayar, Hüseyin Aykut, Emin Pala, Erdal Sayyiğit, Nermin Mutlu Bilgiç, Resul Kahraman, Zuhal Çalışkan, Gupse Adalı, Oğuzhan Öztürk, Kamil Özdil
SBÜ Ümraniye Eğitim ve Araştırma Hastanesi, Gastroenteroloji Kliniği,İstanbul,Türkiye

Giriş: Castleman Hastalığı(CH) nadir görülen bir lenfoproliferatif hastalık olup histolojik ve klinik özelliklerine göre sınıflandırılır. Klinik olarak lenfoma, otoimmün hastalıklar(RA, IgG4 ilişkili) ve enfeksiyonları (HIV,EBV,sifiliz) taklit edebilir. Unisentrik tip CH, IL-6 artışı multisentrik tipe göre daha sınırlı olduğu için, genellikle asemptomatik seyreder ve bu nedenle erken tanısı zordur. Biz de CH tanısı koyduğumuz olguyu sunmayı amaçladık.

Olgu: Bilinen kronik hastalık öyküsü olmayan 43 yaşındaki erkek hastanın rutin sağlık taraması sırasında yapılan kan tetkiklerinde hiperglisemi saptanması nedeni ile olası pankreas patolojileri açısından yapılan abdominal görüntülemelerde duodenum posterior komşuluğunda yaklaşık 3x4 cm boyutlarında kitle lezyonu saptanarak kliniğimize refere edildi.Endosonografide duodenum 2. kıta serozasına bitişik, en geniş yerinde çapı 41x31mm olarak ölçülen homojen hipoekoik yapıda, çevresinde iki adet LAP bulunan solid lezyon izlendi. Lezyondan 22 G iğne ile ince iğne aspirasyon biyopsisi(İİAB) alındı (Resim-1). Uzak metastaz açısından yapılan PET-BT görüntülemede duodenum 2.segment ve pankreas başı posterior komşuluğunda yaklaşık 3,4 x 4,2 cm boyutunda, artmış FDG tutulumu(SUVmax:6.0) gösteren solid kitle izlendi (Resim-2).
Metastaz lehine bulgu saptanmadı. İİAB patoloji sonucunda yaygın CD20+ lenfoid hücreler izlenen ve kesin tanı konulamayan olgu için multidisipliner konseyde ön planda lenfoma düşünülerek tanısal cerrahi eksizyon kararı alındı.Operasyon sırasında duodenum posteriorunda vena kava inferior medialinde izlenen belirgin vaskülarite içeren kitle eksize edildi. Eksizyon materyalinin patolojik incelemesi hyalen vasküler tip unisentrik Castleman Hastalığı ile uyumlu olarak değerlendirildi. Tartışma ve Sonuç: Güncel kılavuzlarda unisentrik CH'nda eğer kitle rezektabl ise komplet eksizyon ve cerrahi sonrası takip önerilmektedir. Batın içi solid lezyon ile prezente olan vakaların ayırıcı tanınsında CH akla gelmelidir.

Anahtar Kelimeler: Batın içi kitle, Castleman Hstalığı, Endosonografi

Incidentaloma in the Retroduodenal Area: A Case of Unısentric Castleman's Disease

Süleyman Sayar, Hüseyin Aykut, Emin Pala, Erdal Sayyiğit, Nermin Mutlu Bilgiç, Resul Kahraman, Zuhal Çalışkan, Gupse Adalı, Oğuzhan Öztürk, Kamil Özdil

Department of Gastroenterology, University of Health Sciences, Umraniye Training and Research Hospital, Istanbul, Turkiye

Introduction: Castleman's Disease (CH) is a rare lymphoproliferative disease and is classified according to histological and clinical features. Clinically, it can mimic lymphoma, autoimmune diseases and infections. Unicentric type CH is usually asymptomatic because the increase in IL-6 is more limited than the multicentric type, and therefore early diagnosis is difficult. We aimed to present the case that we diagnosed as CD.

Case: A 43-year-old male patient with no known history of chronic disease was referred to our clinic after detecting a 3x4 cm mass lesion adjacent to duodenum in the abdominal imaging that performed for possible pancreatic pathologies due to hyperglycemia in the blood tests.In the endosonographic evaluation, a homogeneous hypoechoic solid lesion with diameter of 41x31mm, adjacent to the second part of the duodenum, with two LAPs around it was observed. Fine needle aspiration biopsy (FNA) was performed with a 22 G needle (Picture-1).In PET-CT imaging a solid mass of approximately 3.4 x 4.2 cm with increased FDG uptake (SUVmax: 6.0) was observed in the posterior of the duodenum 2nd segment (Picture-2). There was no finding in favor of metastasis. A definite diagnosis could not be made, a diagnostic surgical excision was decided by considering lymphoma the multidisciplinary team. Pathological examination of the excision material was consistent with hyaline vascular type unicentric Castleman's Disease. Discussion and Conclusion: In unicentric CD, if the mass is resectable, complete excision and postoperative follow-up are recommended. CD should be considered in the differential diagnosis of cases presenting with intra-abdominal solid lesions.

Keywords: Castleman's Disease, Endosonography, Intra-abdominal mass

Resim-1
Picture-1

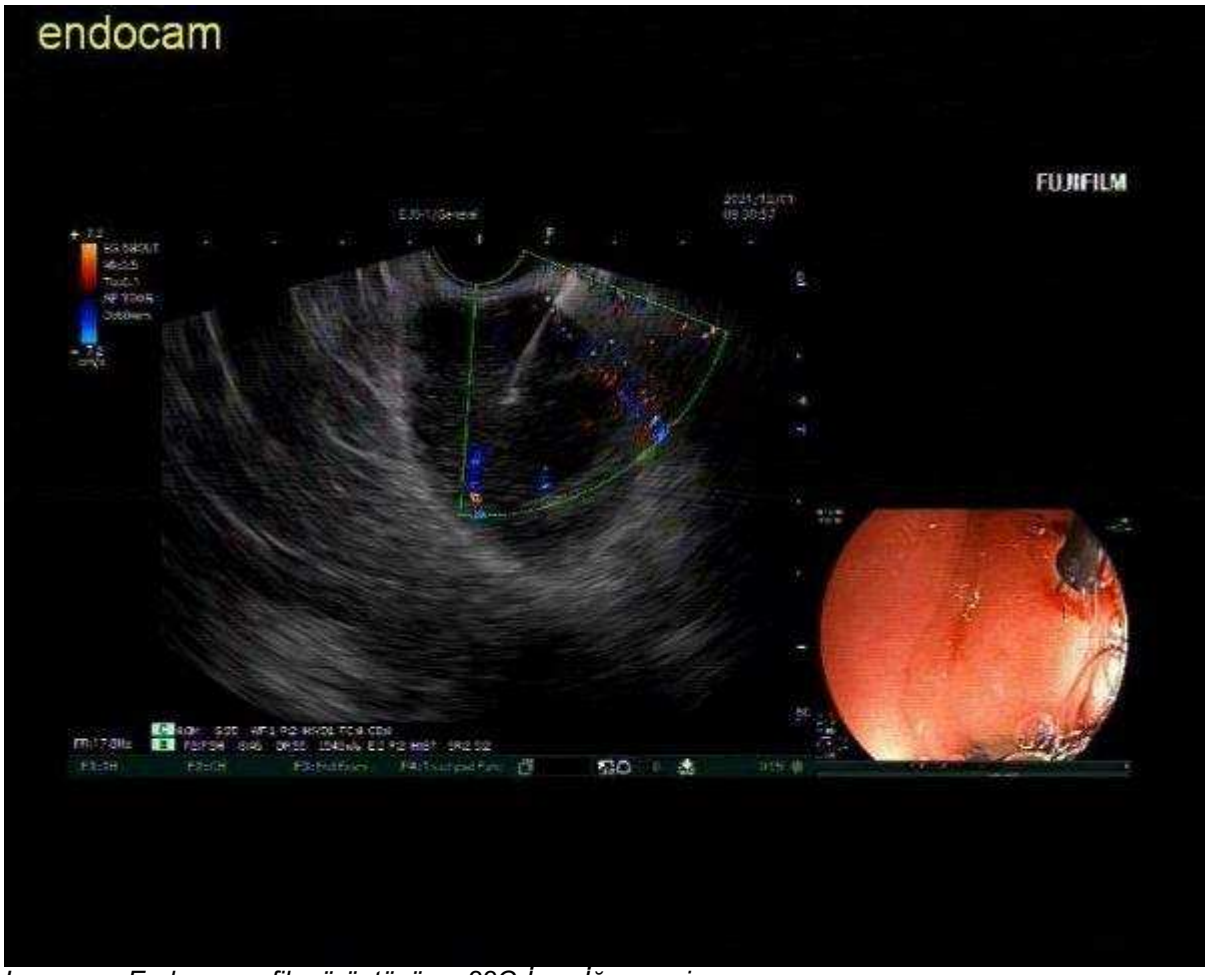

Lezyonun Endosnografik görüntüsü ve 22G İnce İğne aspirasyonu
Endosnographic image of the lesion and 22G Fine Needle aspiration

Resim-2
Picture-2

PET-CT'de artmış FDG tutulumu olan lezyonun görüntüsü
Image of the lesion with increased FDG uptake on PET-CT

PP-167 / 39. Ulusal Gastroenteroloji Haftası
Acil Üst Gastrointestinal Sistem Kanaması Epidemiyolojisi ve Yönetimi

Şencan Acar[1], Mustafa Sadeçolak[2], Selma Demirbaş Yüceldi[2], Mukaddes Tozlu[2], Mustafa İhsan Uslan[2], Ahmet Tarık Eminler[2]

[1]Sabuncuoğlu Şerefeddin Eğitim ve Araştırma Hastanesi, Gastroenteroloji Kliniği, Amasya
[2]Sakarya Üniversitesi Eğitim ve Araştırma Hastanesi, Gastroenteroloji Bilim Dalı, Sakarya

Giriş: Acil üst gastrointestinal sistem kanamaları; üst özofagus sfinkteri ile Treitz ligamanı arasında oluşan acil kanama durumu olarak tanımlanmaktadır. Kanamanın şiddeti gizli kanamadan hipovolemik şoka kadar değişen yelpazede olabilmekte ve başvuru semptomları çeşitlilik göstermektedir. Bu çalışmada endoskopi ünitesine yönlendirilen üst GİS kanama öntanılı hastaların demografik verileri ve endoskopik tanılarının değerlendirilmesi, bölgedeki üst GİS kanama etiyolojileri, tekrarlama olasılıkları ve endoskopik tedavi gerekliliğinin araştırılması planlanmıştır.

Materyal ve Metod:Ocak 2015 ile Aralık 2021 tarihleri arasında hematemez, melena ve hematokezya yakınmaları ile üst GİS kanama öntanısı ile refere edilen 1194 hastaların endoskopik özellikleri ve tekrar kanama oranları incelenmiştir. Demografik özellikler, etiyolojik faktörler, endoskopik tedaviler, tekrar kanama oranları araştırılmıştır. Gastroskopi yapılmayan, klinik veya laboratuvar olarak üst GİS kanamasını düşündürmeyen, travmalı hastalar çalışma dışı bırakılmıştır.

Sonuçlar:Çalışmada toplam 1194 vaka retrospektif olarak incelendi. Üst gastrointestinal sistem kanaması etiyolojisi olarak beklendiği gibi en sık peptik ülser saptanmış olup en sık ülser yerleşim yeri bulbus idi. Demografik veriler tablo 1'de özetlendi. Hastalarda ortalama 408.5±565.3 gün içerisinde tekrarlayan kanama tespit edildi. Tekrar kanama tespit edilen ve edilmeyen hastalar arasında cinsiyet, ülser lokalizasyonu ve forrest sınıflaması açısından fark saptanmadı, ancak tekrar kanaması olan hastalar istatistiksel olarak daha yaşlı idi (sırasıyla 71.8±11.5 vs 62.2±17.5/yıl, $p<0.05$). Çalışmada incelenen hastaların 375 (%31.4) tanesinde üst GİS kanamasını açıklayacak belirgin patoloji izlenmemiş olup bunların 332 (%88.5) tanesi gastrit olarak raporlanmıştı. Bu hastaların 17 tanesinde ortalama 194±251.8 gün içerisinde tekrar kanama saptanmış olup tekrar endoskopilerinde 12 tanesinde yine gastrit olarak raporlanmıştı.

Yorum:
Üst GİS kanamalarda altın standart tedavi yaklaşımı endoskopik tedavi ve uygun resusitasyon tedavisidir.

Anahtar Kelimeler: kanama, ülser, varis

Epidemiology and Management of Emergency Upper Gastrointestinal System Bleeding

Şencan Acar[1], Mustafa Sadeçolak[2], Selma Demirbaş Yüceldi[2], Mukaddes Tozlu[2], Mustafa İhsan Uslan[2], Ahmet Tarık Eminler[2]

[1]Department of Gastroenterology, Sabuncuoglu Serefeddin Training and Research Hospital, Amasya
[2]Department of Gastroenterology, Sakarya University Faculty of Medicine, Sakarya

Background:Urgent upper GI bleeding is defined that occurs between the upper esophageal sphincter and the ligament of Treitz. In this study, it was planned to evaluate the demographic data and endoscopic diagnoses of patients with a prediagnosis of upper GI bleeding, who were referred to the endoscopy unit, to investigate the etiologies of upper GI bleeding in the region, the rates of recurrence and the necessity of endoscopic treatment.

Material and Methods: The endoscopic features and rebleeding rates of 1194 patients referred with hematemesis, melena and hematochezia between January 2015 and December 2021 were investigated. Demographic characteristics, etiological factors, endoscopic treatments, rebleeding rates were investigated.

Results: A total of 1194 cases were analyzed retrospectively. Peptic ulcer was found most frequently and the most common ulcer location was bulbus. Demographic data are summarized in table 1.

Recurrent bleeding was detected in the patients within an median 408.5±565.3 days. There was no difference with and without rebleeding in terms of gender, ulcer localization and forrest classification, but patients with re-bleeding were statistically older (71.8±11.5 vs 62.2±17.5/years, respectively, $p<0.05$). In 375 (31.4%) of the patients, no obvious pathology was observed to explain upper GIS bleeding, and 332 (88.5%) of them were reported as gastritis. Re-bleeding was detected in 17 of these patients within an median of 194±251.8 days, and it was reported as gastritis in 12 of them in repeat endoscopies.

Conclusion: the gold standard treatment approach in upper GI bleeding is endoscopic treatment and appropriate resuscitation therapy.

Keywords: bleeding, ulcer, varices

Hastaların demografik verileri.

	Kadın (n=408)	Erkek (n=786)	Total (n=1194)
Ortalama yaş	68.12±16.060	61.90±16.825	64.03±16.821
Tanı (n/%)			
Ülser	135 (33.1)	347 (44.1)	482 (40.3)
Malign ülser	11 (2.7)	21 (2.7)	32 (2.6)
Malignite	15 (3.7)	44 (5.6)	59 (4.9)
ÖVK	26 (6.4)	46 (5.9)	72 (6)
FVK	3 (0.7)	9 (1.1)	12 (1)
GAVE	9 (2.2)	10 (1.3)	19 (1.5)
Dialofoy	7 (1.7)	5 (0.6)	12 (1)
Mallory-Weiss	5 (1.2)	30 (3.8)	35 (2.9)
Diğer	197 (48.3)	274 (34.9)	471 (39.4)
Forrest (n/%)			
Ia	2 (1.4)	7 (1.9)	9 (1.7)
Ib	7 (4.8)	14 (3.8)	21 (4.1)
IIa	10 (6.9)	29 (7.9)	39 (7.6)
IIb	14 (9.7)	24 (6.6)	38 (7.4)
IIc	18 (12.4)	44 (12)	62 (12.1)
III	94 (64.8)	248 (67.8)	342 (66.9)
Endoskopik tedavi (n/%)	75 (18.3)	151 (19.2)	226 (18.9)
Monoterapi	20 (26.6)	47 ((31.1)	67 (29.6)
Kombine	20 (26.6)	42 ((27.8)	62 (27.4)
Diğer (EBL, APC,.)	35 (46.6)	62 (41)	97 (42.9)
Tekrarlayan kanama (n/%)	26 (6.3)	29 (3.6)	55 (4.6)

Demographic data of patients.

PP-168 / 39. Ulusal Gastroenteroloji Haftası
Nadir Bir Kolanjit Vakası; Kolanjiohidatidoz

Mehmet Göktürk Kaban, Yusuf Serdar Sakin, Remzi Ekici, Galip Büyükturan, Emine Gül Aydın

Gülhane Eğitim ve Araştırma Hastanesi, Gastroenteroloji, Ankara

GİRİŞ:Kist hidatik ülkemizde, özellikle hayvancılık ile uğraşanlarda görebildiğimiz oral yolla vektörden alınan parazit kistinin karaciğer başta olmak üzere diğer organlarda açılarak, bu organlarda kist oluşturması ile seyreden bir hastalıktır. İnsanlar ara konaktır. Zamanla içinde bulunan kız kistler çoğalarak kistin büyümesine ve bazen lümene açılarak ciddi tablolara neden olabilir. Burada koledoğa açılmış bir olgumuzu sunacağız

Olgu: 24 Yaşında erkek talasemi minör, fmf ve evre 4 hidatik kist ile takip altındayken epigastrik ağrı sarılık şikayetleri üzerine başvurduğu merkezde yapılan tetkiklerde kolestatik enzim yüksekliği saptanmış (AST:88 U/L, ALT:103 U/L, T.BİL: 7.5 mg/dl, D.BİL: 4.16 mg/dl WBC:8900/ul)Çekilen BT de;Karaciğer sol lobunda,lobule şekilli,içerisinde kistik alanlarla kompleks görünümlü,kenarında parsiyel kalsifikasyon olan, kontrastlanmayan 8.3*5.5 cm boyutlu lezyon; Tip 3 kist hidatik ile uyumlu ve Komşuluğunda ki intrahepatik safra yolları geniş raporlanması üzerine hasta kolestaz evaluasyonu amacıyla EUS işlemine alındı. EUS'ta "Koledok dilate, distal kısımda subsantimetrik, gölge vermeyen hipoekoik lezyonlar izlendi. (Yumuşak doku? Çamur?) Safra kesesi çamur ile dolu " Olarak raporlanması üzerine hastaya ERCP planlandı. ERCP'de koledok lümeninde yoğun kist hidatik membranları gözlendi. Kist içi kontrast tutması üzerine kist içine girilerek SF ile yıkama, balon ve basket ile kist içindeki kız veziküller tam olarak temizlendi. Kontrolde kist içindeki memranların temizlenmesi sonrası stent takıldı.

TARTIŞMA: Karaciğer hidatik kistinin intrabilier perforasyonu nadir görülen bir olaydır ancak ciddi sonuçları vardır. Bu nedenle hastalar karın ağrısı, ateş, peritonit, iştah azalması ve sarılıktan şikayet ettiklerinde hidatik hastalık ayırıcı tanısının düşünülmesi gerekir. Komplikasyonların erken teşhisi ve agresif tedavisi (Ercp ve cerrahi gibi) hayati önem taşımaktadır.

Anahtar Kelimeler: Ercp, Kolanjiohidatidoz, hidatik kist

An Uncommon cause of acute Cholangitis; Cholangiohydatidosis

Mehmet Göktürk Kaban, Yusuf Serdar Sakin, Remzi Ekici, Galip Büyükturan, Emine Gül Aydın

Gülhane Training and Research Hospital, Gastroenterology, Ankara

Hydatid cyst is a disease characterized by the formation of cysts in other organs, especially the liver of parasitic cyst taken from oral vector which we can see especially in animal husbandry in our country.Humans are intermediate hosts.Over time, the girl cysts in it can multiply and cause the cyst to grow and sometimes open to the lumen,Here,we will present a case opened to the choledoch.

Case: 24y male was under follow-up with thalassemia minor,fmf and stage4 hydatid cyst,he applied with the complaints of epigastric pain and jaundice,and in the examinations performed in the center, cholestatic enzyme elevation was found(AST:88 U/L,ALT:103 U/L, T.BIL:7.5 mg/dl,D.BİL:4.16 mg/dl WBC:8900/ul)CTscan,a lobule-shaped lesion of 8.3*5.5 cm in size,complex with cystic areas,partial calcification on the edge, non-enhancing, in the left lobe of the liver;Type3 cyst is compatible with hydatid and adjacent intrahepatic bile ducts are wide.In EUS,choledochal hypoechoic subcentimetric lesions were observed in the distal part without shadowing(Soft tissue-Mud)and the gallbladder was reported as full of mud.In ERCP, dense cystic hydatid membranes were observed in the common bile duct lumen.Upon intra-cyst contrast enhancement,the cyst was entered and flushed with SF,and the girl vesicles in the cyst were completely cleaned with balloon and basket.In the control,stent was inserted after cleaning the membranes inside the cyst.

Discussion: Intrabiliary perforation of hepatic hydatid cyst is a rare event but has serious consequences.Therefore,the differential diagnosis of hydatid disease should be considered when patients complain of abdominal pain,ever,peritonitis,decreased appetite and jaundice. Early diagnosis and aggressive treatment of complications(such as Ercp and surgery)are important

Keywords: Ercp, Cholangiohydatidosis, Hydatid cyst

Ercp, kist hidatik
Ercp, hydatid cyst

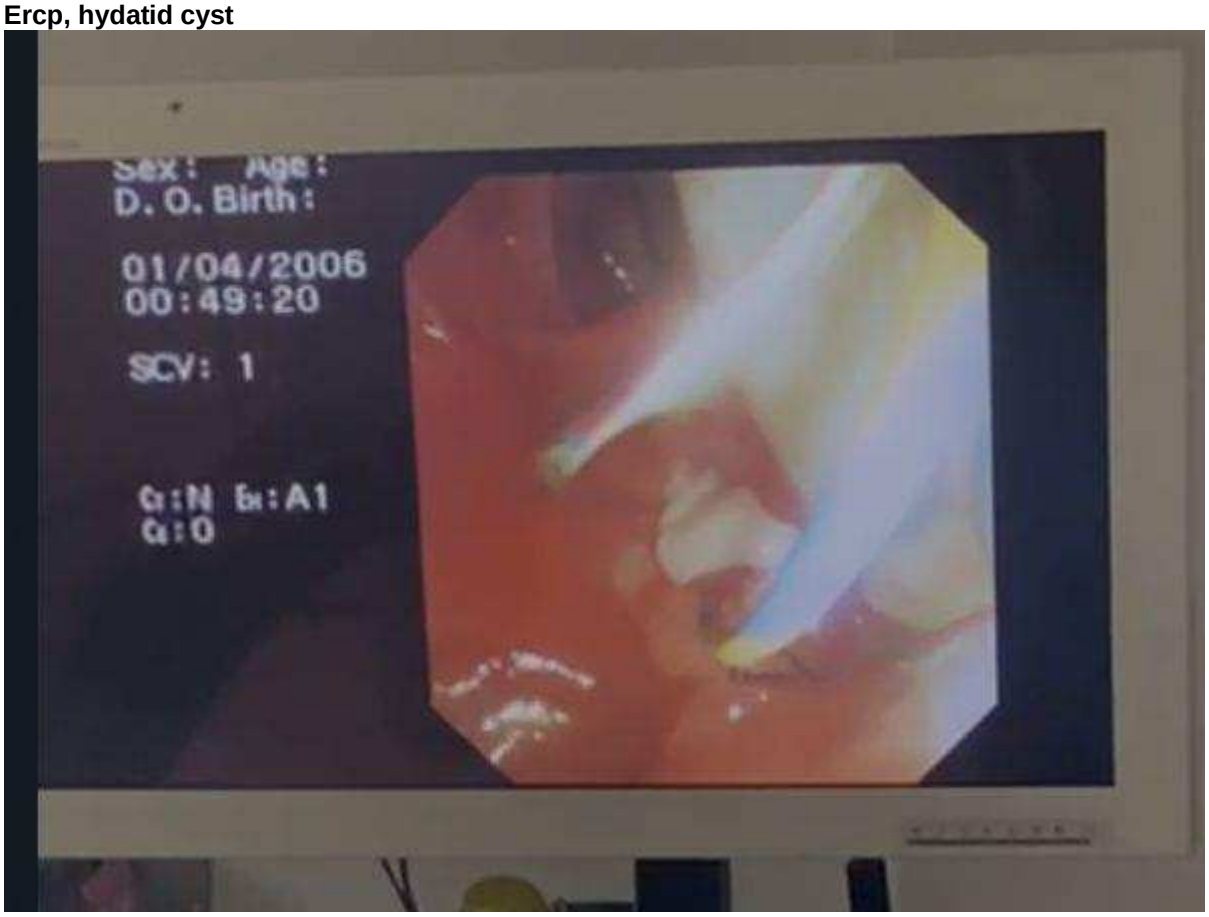

Ercp, kist hidatik
Ercp, hydatid cyst

Ercp, Cholangiohydatidosis, hydatid cyst

kist hidatik
hydatid cyst

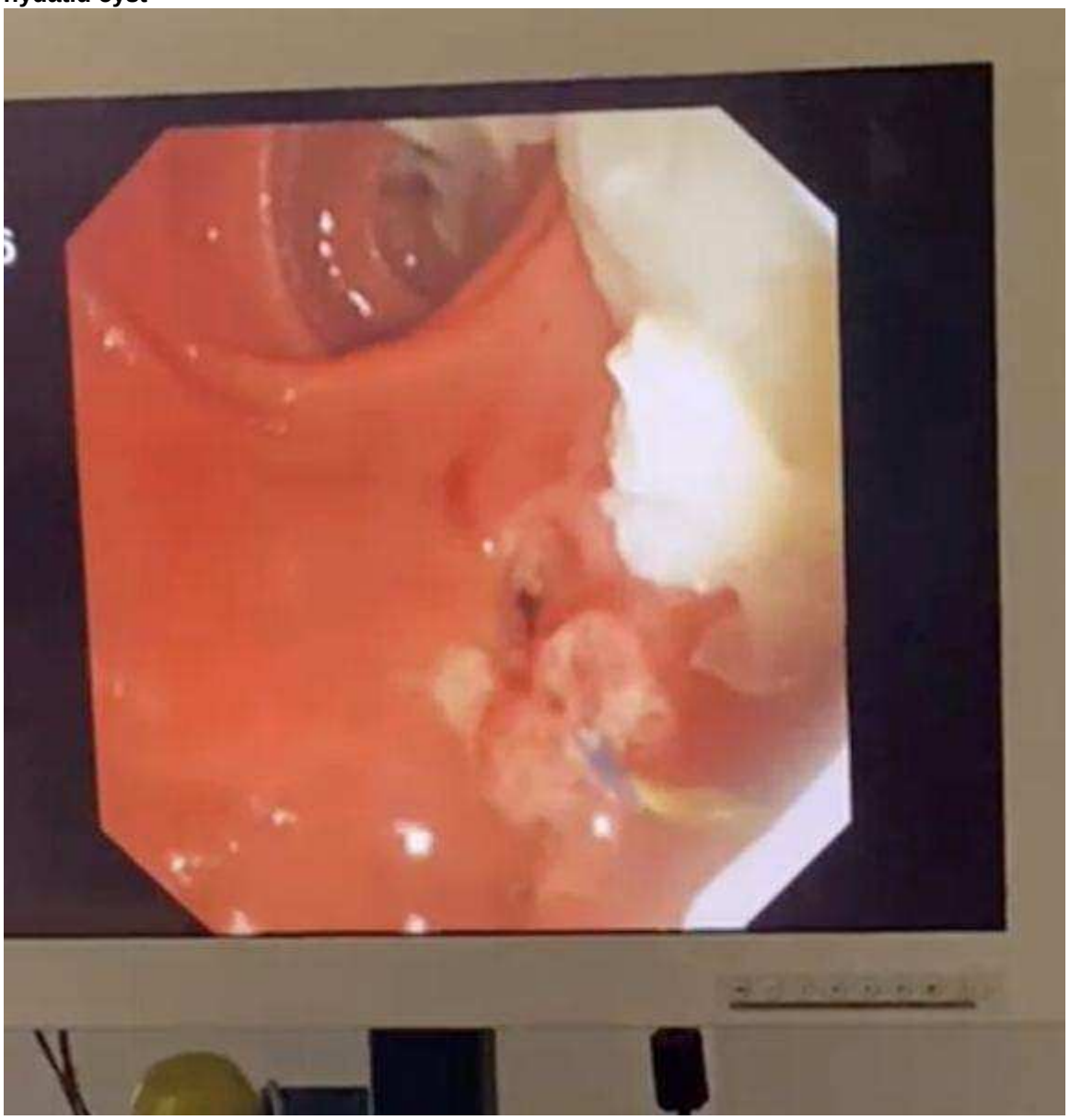

PP-169 / 39. Ulusal Gastroenteroloji Haftası
Persistan Acinetobacter baumannii sepsisinin tedavisinde karaciğer transplantasyonu

Ali İşlek[1], Nurhak Aksungur[2], Ercan Korkmaz[2], Gürkan Öztürk[2]

[1]Çukurova Üniversitesi Tıp Fakültesi, Çocuk Gastroenteroloji Bilim Dalı, Adana
[2]Atatürk Üniversitesi Tıp Fakültesi, Organ Nakli Merkezi, Erzurum

Sklerozan kolanjit intrahepatik ve ekstrahepatik safra yollarında düzensiz darlık ve genişlemelere neden olduğundan tekrarlayan kolanjit ataklarına neden olur. Sklerozan kolanjit ERCP sonrası kolanjit gelişmesi için de bir risk faktörüdür. Burada teröpatik ERCP işlemi sonrası kolanjit ve Acinetobacter baumannii sepsisi gelişen bir çocuk hastanın tedavi süreci tartışıldı.

Olgu
Öncesinde bilinen otoimmün sklerozan kolanjiti olan 16 yaşındaki kız hasta sarılığının gelişmesi nedeni ile interne edildi. Child-pugh A sirozu olan hasta MRCP ile değerlendirildi. Önceki incelemelerinde var olan dilate koledok ve düzensiz intrahepatik safra duktuslarına ek olarak yeni incelemede distal koledok görüntülenemediğinden teröpatik amaçlı ERCP yapıldı. Biliyer stent yerleştirilen olguda ilerleyen süreçte Acinetobacter baumannii sepsisi gelişti. Çoklu spesifik tedavilerden yanıt alınamaması üzerine nazobilier drenaj ve intralüminal antibiyotik uygulaması yapıldı. Tüm tedavilere karşın persistan enfeksiyonu devam eden olguya yatışının 55. gününde enfeksiyon etkenine rezervuar görevi yaptığı düşünülen karaciğer çıkarılarak ortotopik karaciğer transplantasyonu yapıldı. Operasyon sonrası hepatik arter trombozu gelişmesi nedeni ile ikinci bir karaciğer transplantasyonu gerekli oldu. Transplantasyon sonrası hızla enfeksiyon parametreleri gerileyen hastada Acinetobacter baumannii eradike edildi.

Tartışma ve sonuç
Acinetobacter baumannii sıklıkla hastane kaynaklı enfeksiyonlar şeklinde karşımıza çıkar. Mikroorganizmanın biyofilm oluşturabilme yeteneği ve antibiyotik direnci enfeksiyonun tedavisini zorlaştırır. Sunulan hastada sklerozan kolanjit nedenli anatominin değiştiği, doku bütünlüğünün bozulduğu ve vücut sıvılarının akışının engellendiği bir durumun varlığı enfeksiyon etkeni için rezervuar ortamı yaratarak persistan enfeksiyona neden olmuş olabilir. ERCP işlemi hastane kaynaklı bu etkenin yüksek biliyer kanala ulaşmasını kolaylaştırmış veya inokülasyonuna neden olmuş olabilir. Transplantasyon sırasında ve sonrasında verilen immünsüpresyon tedavilerinde bir değişiklik yapılmadan enfeksiyon hızlı bir şekilde tedavi edilebildi.

Anahtar Kelimeler: Acinetobacter baumannii, sklerozan kolanjit, karaciğer nakli

Liver transplantation for the treatment of persistent Acinetobacter baumannii sepsis

Ali İşlek[1], Nurhak Aksungur[2], Ercan Korkmaz[2], Gürkan Öztürk[2]
[1]Cukurova University School of Medicine, Department of Pediatric Gastroenterology, Adana
[2]Ataturk University School of Medicine, Organ Transplantation Center, Erzurum

Since sclerosing cholangitis causes irregular stenosis of the intrahepatic and extrahepatic bile ducts, it causes recurrent cholangitis attacks. It is also a risk factor for the development of cholangitis after ERCP. We discussed the treatment process of a pediatric patient who developed cholangitis and Acinetobacter baumannii sepsis after the ERCP procedure.

Patient
A 16-year-old girl with previously known autoimmune sclerosing cholangitis was hospitalized because of the jaundice. MRCP was performed on patient who had dilated common bile duct and irregular intrahepatic bile ducts on previous examinations. Since the distal common bile duct could not be visualized on MRCP, ERCP was performed. Acinetobacter baumannii sepsis developed after ERCP. Since there was no response to antibiotics, nasobiliary drainage was performed and intraluminal antibiotics were administered. Despite all treatments, infection persisted. On the 55th day of her hospitalization, the liver, which was thought to act as a reservoir for the microorganism, was removed and liver transplantation was performed. A second liver transplantation was required due to the development of hepatic artery thrombosis. Acinetobacter baumannii was eradicated in the patient after transplantation.

Discussion and conclusion

Acinetobacter baumannii causes hospital-acquired infections. The ability of the microorganism to form biofilms and its antibiotic resistance complicate treatment. In the presented patient, the altered anatomy and biliary flow may have been a reservoir for the microorganism. The ERCP procedure may have facilitated the access of microorganism to the upper biliary tract. The infection was treated without a change in the immunosuppression given for the transplantation.

Keywords: Acinetobacter baumannii, sclerosing cholangitis, liver transplantation

PP-170 / [39. Ulusal Gastroenteroloji Haftası
Veno-okluziv hastalık(VOD) veya sinüzoidal obstrüksiyon bozukluğu(SOS)

Vusal Abdurahmanov, Burcu Bozkurt Burgucu, Yavuz Özden, Gülten Can Sezgin, Şebnem Gürsoy
Erciyes Üniversitesi Tıp Fakültesi, Gastroenteroloji BD, Kayseri

Hepatik veno-okluzif hastalık(VOD), sinüzoidal obstrüksiyon sendromu(SOS)olarak da bilinen, yüksek doz kemoterapi, hematopoietik kök hücre transplantasyonu(HSCT), daha az yaygın olarak toksik alkaloidlerin alımı,yüksek doz radyoterapi veya karaciğer transplantasyonu sonrasında ortaya çıkan klinik sendromdur.Hepatik VOD kemoterapi/radyoterapinin % 80 fatal seyredebilen bir komplikasyonudur.
6ay önce gastrik adenokarsinom tanısı alarak total gastrektomi+Roux N-Y-ameliyatı yapılan ve 3 kür ***Oksaliplatin***+Kapasitabin alan 66-yaş erkek hasta, karaciğer fonksiyon testlerinde bozulma sebebiyle gastroenterolojiye danışıldı.Öyküden kemoterapinin 70gün önce,radyoterapinin 1hafta önce bittiği öğrenildi.Bulantı,ateş,üşüme titreme,halsizlik,oral alım bozukluğu yakınmaları olan hastanın fizik muayenesinde cilt ve skleraları ikterikti.Viral hepatit markerleri,otoimmün markerler negatif olan hastanın batın ultrasonografi ve tomografisinde:hepatomegali-parankim dansitesi diffüz homojen azalmış, perihepatık alanda-batın içi sıvar tarzda serbest mayi tespit edildi(3 ay önceki görüntüler normal).Karaciğer biyopsi yapılan hastanın patolojisi venöz outflow obstrüksiyonu ile uyumlu değerlendirildi. Dokuda belirgin sinüzoidal dilatasyon ve bazı santral ven lümenlerinde yeni oluşan venöz oklüzyonun varlığı dikkati çekti. Morfolojik bulgular öncelikle veno-okluziv hastalık ile uyumlu bulundu.Mevcut durum kemoterapiden çok sonra geliştiği için geç VOD ve/veya nadir de olsa ***radyoterapi***ye bağlı olabileceği düşünüldü. Tedavi için endikasyon dışı onam başvurusu yapılarak ***Defibrotide 25mg/kg/gün***,ek olarak UDCA 15mg/kg/gün başlandı. Tedavinin 5. gününden itibaren klinik durumunda,laboratuar değerlerinde gerileme görüldü.21 gün İV Defibrotide 25 mg/kg/gün tedavisi tamamlanan hasta taburcu edildi.Tedavi öncesi,tedavi bitimi ve tedaviden 6ay sonraki biyokimya değerleri tabloda gösterildi.Tedaviden 6 ay sonra yapılan görüntülemelerde batında serbest mayinin kaybolduğu,karaciğer parankiminde saptanan değişikliklerin radyolojik olarak gerilediği görüldü. VOD fatal seyredebilen bir komplikasyondur,hastalığı önlemek ve tedavi etmek mortaliteyi belirgin oranda azaltır. Defibrotide, VOD tedavisinde kullanılan yeni ajandır ve ***Defibrotid ile tedavi sonrası mortalite oranının % 22***'ye düştüğü bildirilmiştir

Anahtar Kelimeler: ***Defibrotide, veno okluzif hastalık, VOD***

Veno-occlusive disease (VOD) or sinusoidal obstruction disorder (SOS)

Vusal Abdurahmanov, Burcu Bozkurt Burgucu, Yavuz Özden, Gülten Can Sezgin, Şebnem Gürsoy
Erciyes University Faculty of Medicine, Department of Gastroenterology, Kayseri

Hepatic veno-occlusive disease(VOD),also known as sinusoidal obstruction syndrome(SOS),is a clinical syndrome that occurs after high-dose chemotherapy,(HSCT),less commonly after ingestion of toxic alkaloids,high-dose radiotherapy or liver transplantation.Hepatic VOD is a complication of chemotherapy/radiotherapy with an 80%fatal outcome.
A 66-year-old male patient,diagnosed with gastric adenocarcinoma 6months ago.Total gastrectomy +Roux-N-Y-surgery and 3courses of ***Oxaliplatin***+Capacitabine chemotherapy was done.Gastroenterology was consulted because of deterioration in liver function tests.From the history,it was learned that chemotherapy ended 70days ago and radiotherapy 1week ago.The patient had complaints of nausea,fever,chills,malaise,and oral intake disorder.On physical examination,the skin and sclera were icteric.Viral hepatitis markers and autoimmune markers were negative.In the abdominal ultrasonography and tomography:hepatomegaly,parenchymal density was diffusely homogeneously decreased and free fluid in the perihepatic area-intra-abdominal fluid was detected(3months ago-normal images).The pathology of liver biopsy was evaluated as compatible with venous outflow obstruction.Significant sinusoidal dilatation in the tissue and the presence of newly formed venous occlusion in some central vein lumens were noted.
The current situation was primarily thought to be related to the oxaliplatin used in the chemotherapy protocol. ***Defibrotide*** and UDCA were started.The biochemistry values before the treatment,at the end of the treatment and 6months after the treatment are shown in the table.In the imaging performed 6months after the treatment,it was observed that the free fluid in the abdomen disappeared and the

changes detected in the liver parenchyma were regressed radiologically. Defibrotide is a new agent used in the treatment of VOD and it has been reported that the ***mortality rate decreased to 22% after treatment with defibrotide.***

Keywords: Defibrotide, Veno okluzif disease, VOD

Laboratuvar

	CRP (mg/dL)	T.bil/D.bil (mg/dL)	AST (u/L)	ALT (u/L)	GGT (u/L)	ALP (u/L)	Total protein/ alb (g/dL)
Tdv öncesi	33,29	7,94/6,96	86	26	179	346	5,84/2,01
Tdv bitimi	11,86	2,64/2,47	49	23	88	210	7,29/2,73
Tdv bitiminden 6 ay sonra	1,62	0,7/0,42	47	42	294	306	7,28/3,67

LAB

	CRP (mg/dL)	T.bil/D.bil (mg/dL)	AST (u/L)	ALT (u/L)	GGT (u/L)	ALP (u/L)	Total protein/ alb (g/dL)
Before treatment	33,29	7,94/6,96	86	26	179	346	5,84/2,01
End of treatment	11,86	2,64/2,47	86	23	88	210	7,29/2,73
6 months after the end of treatment	1,62	0,7/0,42	47	42	294	306	7,28/3,67

PP-171 / 39. Ulusal Gastroenteroloji Haftası
Üst gastrointestinal kanamalarla baş vuran hastaların etiyolojisinin eğilimlerinin araştırılması

Ulvi Machanov[1], Habil Huseynov[2]
[1]Ganja international hospital, gastroenteroloji ve hepatoloji ana bilim dalı
[2]Azerbaycan Tıp Üniversitesi, Onkoloji kliniği

Amaç: Çift Merkez olarak baş vuran hastaların üst gastrointestinal kanamalarının (UGIH) etiyolojisi ve sonuçlarındaki eğilimleri araştırmak.

Yöntemler: 2018'den 2012'ye kadar merkezimize baş vuran hastaların retrospektif, gözlemsel kohort çalışması yapıldı. Çalışmaya Gastrointestinal kanama tanısıyla, 18 yaş ve üzeri yaşda olan hastalar dahil edildi.

Bulgular: Merkezimize 2018'den 2022ye kadar UGİH tanısıyla baş vurma oranı %6 azaldı. En büyük düşüşler sırasıyla %50 ve %27 oranında azalan gastrit ve peptik ulcer hastalığında görüldü ($p < 0.01$). Mallory-Weiss yırtığı, neoplazm, Dieulafoy lezyonları ve özofajitte sırasıyla %45, 30, 29 ve %18 oranında artışlar izlenildi($p < 0.01$). Özofagus varislerinin neden olduğu kanama nedeniyle hastaneye yatış oranında çalışma süresi boyunca az artış (yaklaşık %2) görüldü.

Sonuç: UGIH kanamasının epidemiyolojisine bakıldıkda peptic ulcer hastalığı ve gastritte düşüş görünmektedir; Mallory-Weiss yırtığı, neoplazm, Dieulafoy lezyonları ve özofajit için hastaneye baş vuranlarda artış kayd olundu. Özofagus varislerinin neden olduğu kanama nedeniyle hastaneye yatış oranında çalışma süresi boyunca az artış olmuştur. UGIH'de yukarıdakı oran değişimi, peptic ulser hastalığı tedavilerinde gelişmiş medikamentoz tedavilerin ve Hp eradikasyon tedavilerinin yaygın kullanımının sonucudur.

Anahtar Kelimeler: gastrointestinal, kanama, gastrit

Investigation of trends in the etiology of patients presenting with upper gastrointestinal bleeding

Ulvi Machanov[1], Habil Huseynov[2]
[1]Ganja international hospital, gastroenterology and hepatology department
[2]Azerbaijan Medical University, Oncology clinic

Objective: To investigate trends in the etiology and outcome of upper gastrointestinal bleeding (UGIH) in patients presenting as Dual Centers.

Methods: A retrospective, observational cohort study of patients admitted to our center from 2018 to 2012 was conducted. Patients aged 18 years and older with the diagnosis of gastrointestinal bleeding were included in the study.

Results: From 2018 to 2022, the rate of admission to our center with a diagnosis of UGID decreased by 6%. The greatest decreases were seen in gastritis and peptic ulcer disease, which decreased by 50% and 27%, respectively ($p < 0.01$). Increases in Mallory-Weiss tear, neoplasm, Dieulafoy lesions and esophagitis were observed at a rate of 45, 30, 29 and 18%, respectively ($p < 0.01$). There was a slight increase (approximately 2%) in the rate of hospitalization for bleeding from esophageal varices over the study period.

Conclusion: Considering the epidemiology of UGIH bleeding, peptic ulcer disease and gastritis seem to decrease; There was an increase in hospital admissions for Mallory-Weiss tear, neoplasm, Dieulafoy lesions, and esophagitis. There was a slight increase in the rate of hospitalization for bleeding from esophageal varices over the study period. The above rate change in UGIH is the result of the widespread use of advanced medicamentous therapies and Hp eradication therapies in the treatment of peptic ulcer disease.

Keywords: gastrointestinal, bleeding, gastritis

[Sayfa: 166]
[Abstract:0389][PP-172][Kabul:Poster][39. Ulusal Gastroenteroloji Haftası]
Akut Non-varis Üst Gastrointestinal Sistem Kanamalı Hastaların klinik ve demografik verileri

Şerife Değirmencioğlu Tosun, Koray Koçhan, İbrahim Hakkı Köker, Hakan Şentürk
Bezmi Alem Üniversitesi Tıp Fakültesi

Amaç: Arka arkaya gelen 100 non-varis Üst GIS kanamasını inceledik. Bulgular: Amaç hasta sayısına bir yıl içinde ulaşıldı. Hastaların median yaşı 64, sınırlar 22-88'di (64 Erkek, 36 kadın). Aynı dönem içinde 16 varis ve 27 alt GIS kanaması olan hasta yatırılmıştır. 14 hastada sigara, 3 hastada alkol kullanımı mevcuttu. Yirmidört hastada NSAID,11 hastada warfarin, beşinde edoksaban, dördünde apiksaban, onaltısında clopidogrel, otuzunda aspirin kullanımı mevcuttu. Warfarin kullanan hastaların 8'inde hedefin anlamlı üzerinde INR saptandı. Kanama nedeni olabilecek herhangi bir ilaç kullanan hasta sayısı 80'di. 45 hastada hipertansiyon, 28'inde koroner arter hastalığı, 20'sinde tip II diabet, 16'sında kronik renal yetersizlik, 11'inde konjestiv kalp yetersizliği mevcuttu. Herhangi bir komorbiditesi bulunan hasta sayısı 56 idi. Dört hasta daha önce de üst GIS kanama geçirmişti. Median 31 saat içerisinde tüm hastalara üst GIS endoskopi yapılmıştır. Yirmi üç hastada duodenal ülser, 13 hastada gastrik ülser saptandı (1 hastada forrest 1b, 9'unda 2a, 7'sinde 2c, 19'unda 3), 23'ünde antral eroziv gastrit, 13'ünde eroziv bulbit, 9 hastada malignite saptanmıştır. İki hastada kanama nedeni bulunmadı. CLO test pozitif saptanan hasta sayısı 18'di.Daha önce eradikasyon tedavisi alan 3 hasta vardı. Sekiz hastaya adrenalin enjeksiyonu, altı hastaya, Argon-plasma koagülasyon, 8'ine hemostatik klips uygulanmıştır. Malignitesi olan hastalara hemostatik toz pülvarize edilmiştir.35 hasta transfüzyon gerektirmiştir. Hastanede ortalama yatış süresi 5 gün, sınırlar: 2-10 gündü. Izlem esnasında 7 hastada tekrar kanama olmuştur. Üç hasta kaybedilmiş ve tümü maligniteye bağlı kanama hastalarıydı. Sonuç: Varis-dışı üst gastrointestinal kanama ile kabul edilen hastaların çoğunluğu, predispozan ilaç kullanan ve/veya komorbiditesi olan hastalardı.

Anahtar Kelimeler: akut üst gastrointestinal kanamalar, non-varis kanamalar, demografik özellikler

Acute non-variceal upper gastrointestinal bleeding (UGIB) patient's clinical and demographical datas

Şerife Değirmencioğlu Tosun, Koray Koçhan, İbrahim Hakkı Köker, Hakan Şentürk
Bezmi Alem University Medical Faculty

Objective: We analyzed 100 consecutive non-variceal upper GI bleeding. **Results:** Target number of patients was reached within one year. Median age was 64 (range: 22-88) (64 males, 36 females). In the same period, 16 patients with varicose veins and 27 lower GI bleeding were hospitalized. Smoking and alcohol use were present in 14 and 3 patients, respectively. Twenty-four patients were using NSAID, 11 warfarin, 5 edoxaban, 4 apixaban, 16 clopidogrel, and 30 aspirin. INR significantly above the target was detected in 8 patients using warfarin. Number of patients using any medication that could cause bleeding was 80. Four patients had previously had upper GI bleeding. Upper GI endoscopy was performed on all patients within a median of 31 hours. Duodenal ulcer was detected in 23 patients, gastric ulcer in 13 (Forrest 1b in 1 patient, 2a in 9, 2c in 7, 3 in 19), antral erosive gastritis in 23, erosive bulbitis in 13, malignancy in 9. No cause of bleeding was found in 2 patients. Three patients received eradication therapy. Adrenaline injection was applied to 8 patients, argon-plasma coagulation was applied to 6, hemostatic clips were applied to 8. Hemostatic powder was pulverized to patients with malignancy. Thirty-five patients required transfusion. Mean hospital stay was 5 days (range 2-10). Re-bleeding occurred in 7 patients during the follow-up. Three patients died and all were bleeding patients due to malignancy.

Conclusion: Majority of patients admitted with non-variceal upper gastrointestinal bleeding were patients using predisposing drugs and/or comorbidities.

Keywords: acute upper gastrointestinal system bleeding, non-variceal, demografik özellikler

PP-173 / 39. Ulusal Gastroenteroloji Haftası
Pansitopenik Ülseratif Kolit hastasında G-CSF kullanımına sekonder dalak rüptürü

Tuğba Sevil Tuncer[1], Shahin Mehdiyev[2], Yeşim Özen Alahdab[2], Tayfur Toptaş[3], Doğuş Ekdal[4], Nurşah Arı[5], Özlen Atuğ[2]

[1]Marmara Üniversitesi Pendik Eğitim Araştırma Hastanesi İç Hastalıkları ABD
[2]Marmara Üniversitesi Pendik Eğitim Araştırma Hastanesi İç Hastalıkları ABD, Gastroenteroloji BD
[3]Marmara Üniversitesi Pendik Eğitim Araştırma Hastanesi İç Hastalıkları ABD, Hematoloji BD
[4]Marmara Üniversitesi Pendik Eğitim Araştırma Hastanesi Genel Cerrahi ABD
[5]Marmara Üniversitesi Pendik Eğitim Araştırma Hastanesi Patoloji ABD

Giriş
Dalak rüptürü genellikle künt tramva sonucu gelişen, mortalitesi yüksek bir durumdur. Hızlı tanı ve tedavi gerektirmektedir. Atravmatik dalak rüptürü(ADR) nadirdir ve zor teşhis edilmektedir(1). ADR'nin etyolojisinde neoplazmlar, enfeksiyonlar, non-enfeksiyöz inflamatuar hastalıklar, ilaçlar yer almaktadır. Granülosit koloni uyarıcı faktör(G-CSF) yaygın kullanım alanına sahiptir(2) ve G-CSF kullanımının dalak boyutunu ilacın 5.gününden itibaren %11-13 oranında artırdığı raporlanmıştır(3).

Olgu:
Bilinen diistal ülseratif kolit(14 yıldır) tanılı 44 yaş kadın hasta,kusma,iştahsızlık, dışkılama sayısında artış (sulu, mukussuz, kansız), karın ağrısı şikayetleri ile başvurdu.Pansitopeni (lökosit:2000/mL, nötrofil:200/mL, hemoglobin:8.4 g/dl, platelet:143.000 /mL) ve splenomegali(13 cm) saptanması üzerine etiyoloji araştırma amacıyla interne edildi. 5-ASA ve metil prednisolon indüksiyon tedavileri sonrası azatiopurin eklenmiş olan hastada ön planda ilaç ilişkili pansitopeni düşünüldü ve hastaya hematolojinin önerisi ile G-CSF tedavisi başlandı.Tedavinin 5.gününde ani başlayan hipotansiyon ve hemoglobin düşüşü olan, melena ve hematemez tariflemeyen hastanın başlangıçta batın muayenesi doğaldı. Masif kan transfüzyonuna rağmen hemoglobin düşüklüğü devam etmesi ve fizik muayenede tahta karın gelişmesi üzerine acil laparotomi yapıldı. Operasyonda splenomegali ve grade 5 laserasyon görüldü. Takiplerinde kanama kontrolü sağlanamayan hasta exitus oldu. Splenektomi spesmen patoloji sonucu kırmızı pulpada genişleme, ekstramedüller hematopoez olarak raporlandı. Hasta G-CSF ilişkili dalak rüptürü kabul edildi.

Sonuç:
G-CSF'in ADR'ye neden olduğu vakalarla bildirilmiştir(4,5). Yapılan bir çalışmada otolog hematopoietik kök hücre transplantasyon hastalarında ve sağlıklı donörlerde G-CSF uygulamasını takiben 27 hastada dalak rüptürü vakası tanımlanmıştır(6). Literatürde vakaların %8'i tanıyı otopside almıştır(7). Olgumuzda olduğu gibi özellikle akut batın bulguları olmayan hastalarda klinik tanıda geç kalınmaktadır. G-CSF'e bağlı ADR nadir görülmesi ve mortalitesi yüksek olması sebebiyle olgumuzla bu yan etkiye dikkat çekilmesi istenmiştir.

Anahtar Kelimeler: Dalak rüptürü, G-CSF, Non-travmatik dalak rüptürü

Splenic rupture secondary to G-CSF use in a patient with pancytopenic Ulcerative Colitis

Tuğba Sevil Tuncer[1], Shahin Mehdiyev[2], Yeşim Özen Alahdab[2], Tayfur Toptaş[3], Doğuş Ekdal[4], Nurşah Arı[5], Özlen Atuğ[2]

[1]Department of Internal Diseases, School of Medicine, Marmara University, Istanbul, Turkey
[2]Department of gastroenterology of Internal Medicine, School of Medicine, Marmara University, Istanbul, Turkey
[3]Department of hematology of Internal Medicine, School of Medicine, Marmara University, Istanbul, Turkey
[4]Department of general surgery, School of Medicine, Marmara University, Istanbul, Turkey
[5]Department of pathology, School of Medicine, Marmara University, Istanbul, Turkey

Introduction
Spleen rupture is condition with high mortality,which usually develops as a result of blunt trauma.It requires rapid diagnosis and treatment.Atraumatic splenic rupture(ADR)is rare,difficult to diagnose

entity(1).Neoplasms,infections,inflammatory diseases,drugs are included in the etiology of ADR.Granulocyte colony stimulating factor(G-CSF)is widely used(2),it has been reported that use of G-CSF increases spleen size by 11-13%starting from the5th day of the drug(3).

Case

44year old female patient who has distal ulcerative colitis for 14years was admitted with complaints of vomiting,anorexia,increased number of stools(no mucus,no blood)abdominal pain.Upon detection of pancytopenia(leukocyte:2000/mL,neutrophil:200/mL,hemoglobin:8.4 g/dl,platelet:143,000/mL),splenomegaly(13cm),the etiology was investigated.Drug-related pancytopenia was considered who was added azathioprine after 5-ASA and methyl prednisolone induction treatments,and G-CSF treatment was started with the recommendation of hematology.On5th day of the treatment,the patient had sudden onset of hypotension,hemoglobin decrease,no pathological findings were found in the abdominal examination.Despite the massive blood transfusion,low hemoglobin persisted,wooden abdomen was found on physical examination,so emergency laparotomy was performed.Grade 5 laceration were observed during the operation.The patient died due to uncontrolled bleeding.The result of splenectomy specimen pathology was reported as enlargement the redpulp and extramedullary hematopoiesis.The patient was considered to have G-CSF associated ADR.

Conclusion:

It has been reported with cases G-CSF causes ADR(4,5).In study,ADR was described in 27patients following G-CSF administration in autologous hematopoietic stem cell transplantation patients/healthy donors(6).In the literature,8% of the cases were diagnosed at autopsy(7).As in our case,clinical diagnosis is delayed,especially in patients without abdominal findings.Since ADR due to G-CSF is rare and has a highmortality,we aimed to draw attention to this vital side effect with our case.

Keywords: Atraumatic splenic rupture, G-CSF, Pancytopenia

ABDOMEN BT
CT scan

HASTANIN G-CSF ÖNCESİ SPLENOMEGALİSİ
Abdomen CT,splenomegaly

patoloji spesmeni
Histologic image of an esophageal biopsy

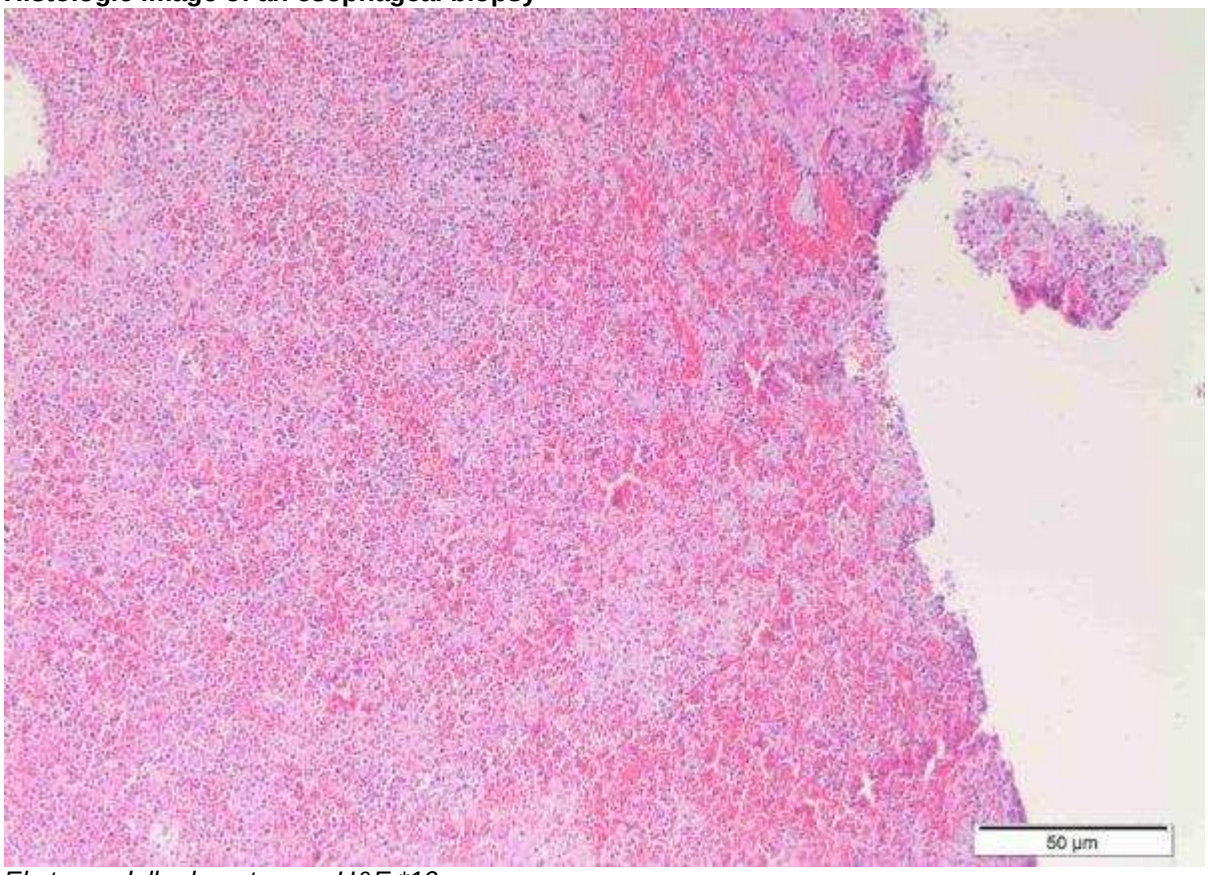

*Ekstramedullar hepatopoez H&E *10*
Hematoxylin-eosin. Original magnification, ×10

patoloji spesmeni
Histologic image of an esophageal biopsy

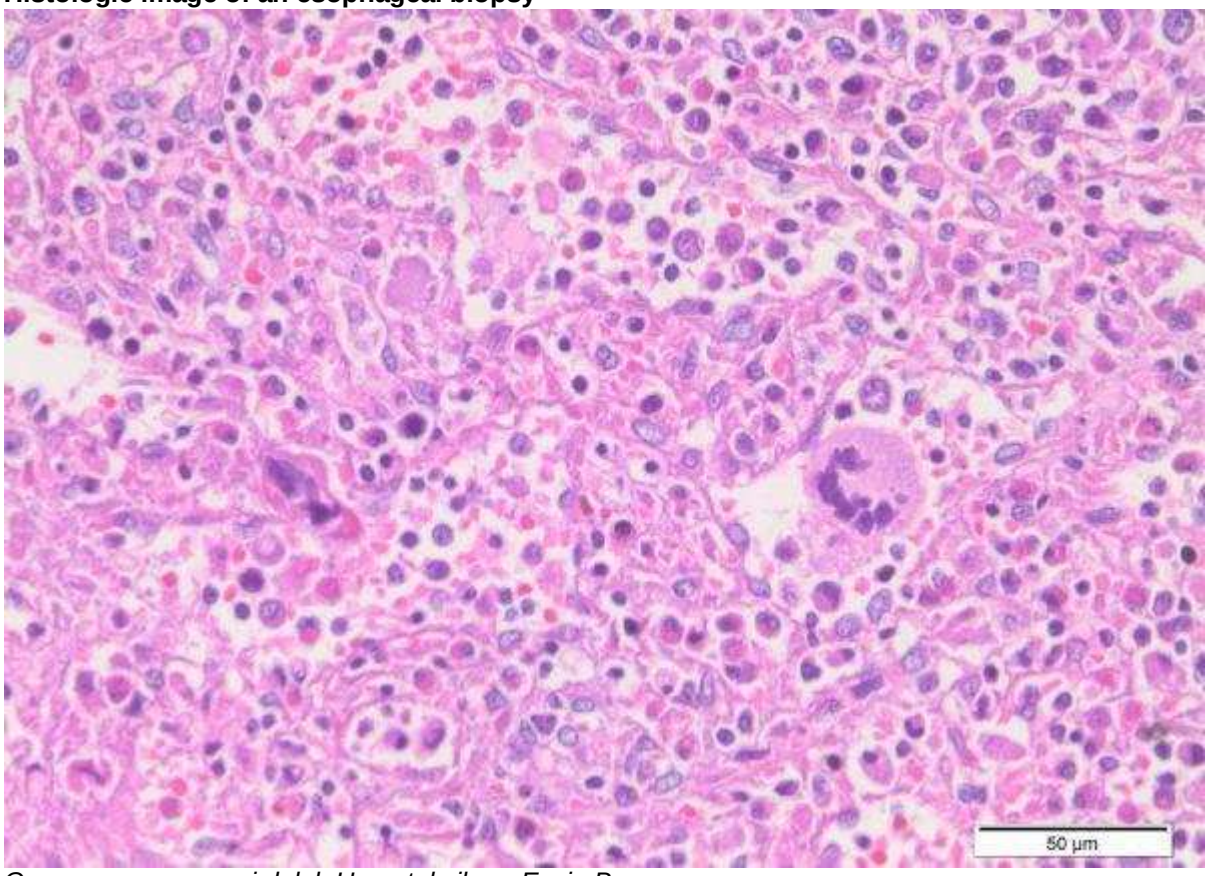

Operasyon spesmeni,dalak Hematoksilen - Eozin Boyama
Hematoxylin-eosin,Original magnification

PP-174 / 39. Ulusal Gastroenteroloji Haftası
Kolonoskopide beklenmedik bir misafir: Tenia Saginata

Mevlut Kiyak[1], Tolga Düzenli[2]

[1]Sağlık Bilimleri Üniversitesi, Bakırköy Dr. Sadi Konuk Eğitim ve Araştırma Hastanesi, Gastroenteroloji Bilim Dalı, İstanbul
[2]Sağlık Bilimleri Üniversitesi, Prof. Dr. İlhan Varank Sancaktepe Eğitim ve Araştırma Hastanesi, Gastroenteroloji Bölümü, İstanbul

Giriş
Tenia Saginata, çiğ et tüketiminin fazla olduğu bölgelerde sıkça görülen bir parazittir. Metasestod şeklinde oral yolla alınan parazit, skoleksleri aracılığıyla jejenuma tutunarak intraluminal 4-5 metreye kadar ulaşabilir. Direk gayta incelemesinde parazit yumurtası veya proglottidlerin görülmesi teşhisinde en sık kullanılan yöntemdir. Karın ağrısı için yapılan kolonoskopi esnasında görülen T.saginata enfestasyonu olan olguyu sunuyoruz.

Olgu sunumu
47 yaşında erkek hasta yaklaşık 6 aydır süren karın ağrısı şikayeti ile başvurdu. Hastanın yapılan fizik muayenesinde vital bulgular normal olup batın muayenesinde yaygın hassasiyet vardı. Laboratuvar incelemesinde periferik kanda eozinofil yüksekliği dışında patolojik bir değeri yoktu. Tüm batın ultrasonografi yapılan hastada bulgular normal olarak raporlandı. Hastanın yapılan üst gis endoskopisi normal olarak saptandı. Yapılan kolonoskopide ileumda en fazla 20 cm kadar ilerlenebildi. İleumda daha yukarıdan başladığı anlaşılan kolonda splenik fleksuraya kadar lümen boyunca uzanım gösteren sarımtırak renkte bölmeleri olan uzun bir şerit görüldü (Resim 1,2). Bu şeritin bir kısmı çıkarılarak mikrobiyolojik analiz yapıldı, T. saginata olduğu bildirildi. İşlem sonrası tekrar sorgulanan hasta aralıklı çiğ dana eti tükettiğini söyledi. Hastaya tek doz praziquantel tedavisi verildi, 3 gün sonra hastanın klinik şikayetlerinde düzelme görüldü.

Tartışma
Orta Doğu ve Asya'da sığır etinin çokça tüketildiği ve hijyen koşullarının kötü olduğu bölgelerde T. saginata yaygın görülen bir enfeksiyondur. T. Saginata hastalarda genelde asemptomatik seyreder. Semptomatik seyreden hastalarda karın ağrısı, bulantı, kusma, ishal ve kilo kaybı gibi şikayetler görülebilmektedir. Tek doz prazikuantel tedavide oldukça etkilidir. Yüksek riskli topluluklarda T.saginatanın önlenmesi için hijyen şartlarının düzeltilmesi ve etlerin yeterince pişirilerek yenmesi önemlidir.

Anahtar Kelimeler: Çiğ et, prazikuantel, Tenia Saginata

An unexpected guest at colonoscopy: Tenia Saginata

Mevlut Kiyak[1], Tolga Düzenli[2]

[1]Health Sciences University, Bakırköy Sadi Konuk Training and Research Hospital, Department of Gastroenterology, Istanbul
[2]Health Sciences University, Prof. Dr. İlhan Varank Sancaktepe Training and Research Hospital, Department of Gastroenterology, Istanbul

Introduction
Tenia Saginata is a common parasite in areas where raw meat consumption is high. It is the most commonly used method for the diagnosis of parasite eggs or proglottids in direct stool examination. We present a case of T. saginata infestation seen during colonoscopy for abdominal pain.

Case Report
A 47-year-old male patient presented with the complaint of abdominal pain lasting for about 6 months. In the physical examination of the patient, vital signs were normal, and there was widespread tenderness in the abdominal examination. In the colonoscopy, it was possible to advance up to 20 cm in the ileum. In the colon, which was understood to start from above in the ileum, a long band with yellowish-colored partitions extending along the lumen was seen up to the splenic flexure (Picture 1,2). A part of this strip was removed and microbiological analysis was performed, it was reported to be T. saginata. The patient

was given a single dose of praziquantel treatment, and 3 days later, the patient's clinical complaints improved.

Discussion

T. saginata is a common infection in the Middle East and Asia, where beef is widely consumed and hygiene conditions are poor. T. saginata is generally asymptomatic in patients. In symptomatic patients, complaints such as abdominal pain, nausea can be seen. A single dose of praziquantel is highly effective in the treatment. In order to prevent T. saginata in high-risk populations, it is important to improve hygiene conditions and to eat meat with adequate cooking.

Keywords: Raw meat, praziquantel, Tenia Saginata

Resim 1
Figure 1

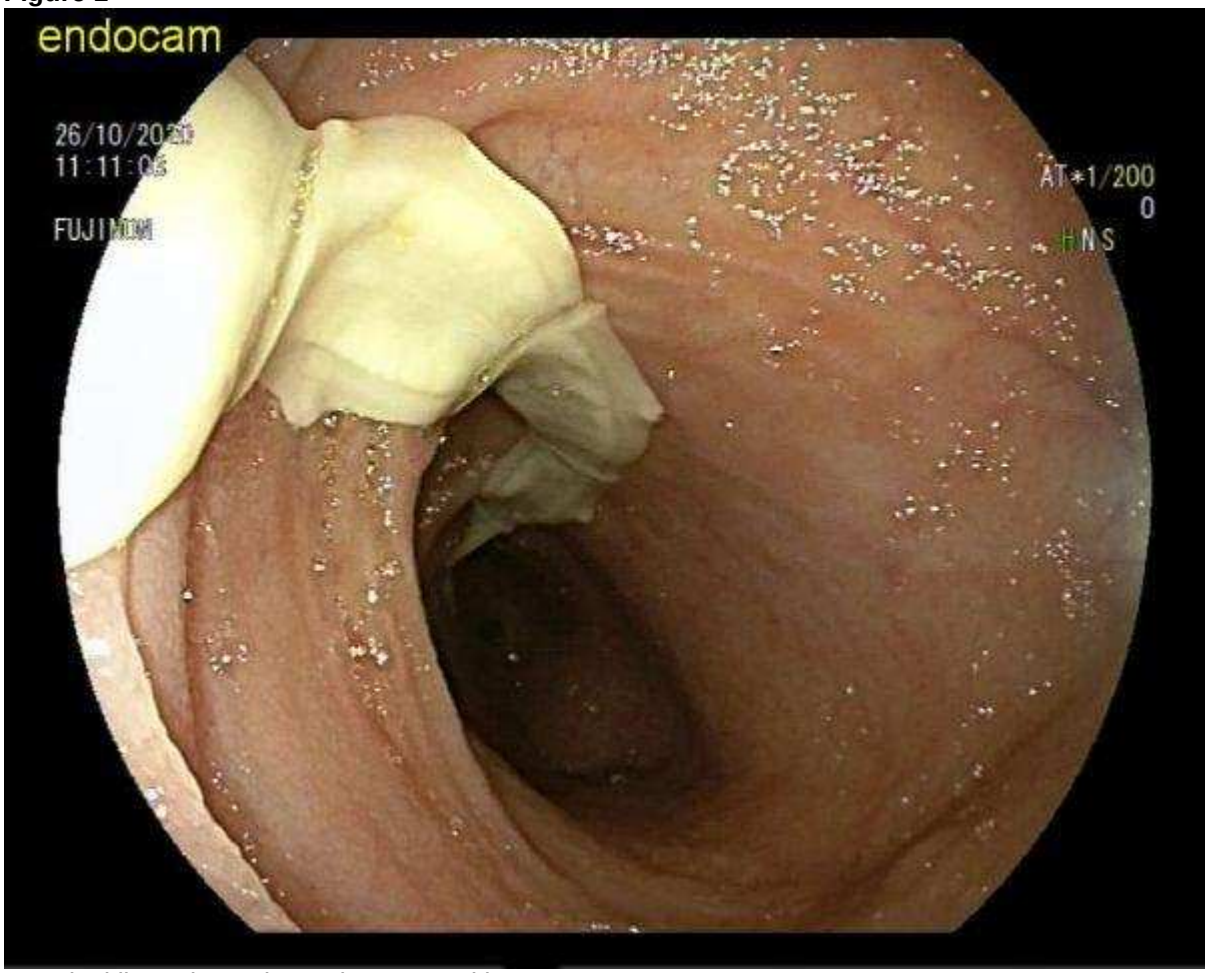

Terminal ileumda Tenia Saginata paraziti
Tenia Saginata parasite in terminal ileum

Resim 2
Figure 2

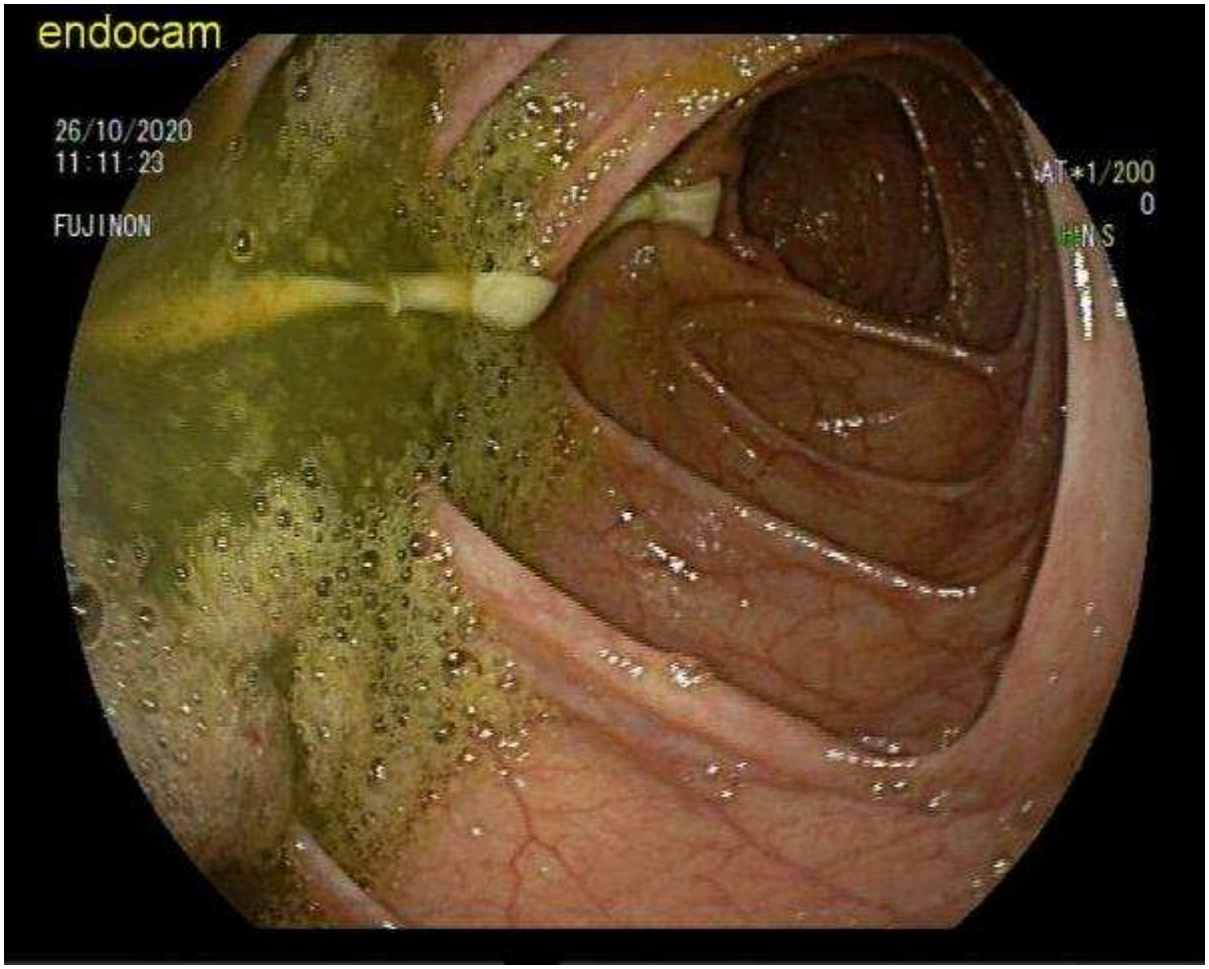

Çıkan kolonda Tenia Saginata paraziti
Tenia Saginata parasite in the ascending colon

PP-175 / 39. Ulusal Gastroenteroloji Haftası
Pankreasta Nadir Saptanan Bir Kistik Hastalık:Mikobakteriyel Enfeksiyon

Mehmet Göktürk Kaban, Yusuf Serdar Sakin, Ferdane Pirinççi Sapmaz, Galip Büyükturan, Remzi Ekici, Ahmet Uygun, Mustafa Gülşen

Gülhane Eğitim ve Araştırma Hastanesi, Gastroenteroloji, Ankara

GİRİŞ:Mycobacterium abscessus kompleksi (MABC), tüberküloz olmayan mikobakteriler arasında klinik olarak en sık saptanan türlerden biridir. MABC'nin yaygınlığı son yirmi yılda artmıştır. MABC'de yüksek oranda antimikrobiyal direnç görülür ve hastalar düşük kür oranlarıyla birden fazla relaps yaşarlar.Bu vakamızda pankreasta Eus ile tanı konan MABC olgusunu sunacağız.

Olgu: 78 yaşında erkek hasta acil servise 4 gündür devam eden karın ağrısı ve sarılık ile başvurdu. Yapılan tetkiklerinde kolanjit ile uyumlu bulgular (AST:170U/L, ALT:203U/L, T.BİL:16.3, D.BİL:9.45,AMLY:361U/L, LİPAZ:499U/L CRP:179 mg/dl,WBC:11000) saptanması üzerine yatırıldı. Karın ağrısı nedeniyle çekilen BT'de pankreas gövde kuyruk birleşmesinde 45*38 mm ebatlı, perihiler kontrastlanma gösteren, kistik dansitede lezyon saptandı. Kolestatik tablo biliyer sebebe bağlı değerlendirildi. Pankreas kisti nedeniyle hastaya EUS yapıldı. Eus da pankreas gövde kısmında yaklaşık 42*39 mm boyutlu kalın cidarlı lümeninde debris mural nodül olan kistik lezyon izlendi. 19 g iğne ile girilerek kist aspire edildi Kistik içeriğin koyu kahve renkli olduğu değerlendirildi. String sign negatifti. Kist içeriği sitolojik inceleme yanısıra mikrobiyolojik incelemeye gönderildi. Patoloji sonucunda bol makrofaj izlenmiş olup, Mikrobiyoloji sonucunda mycobacterium abcessus ürediği saptandı.

TARTIŞMA: Günümüzde görüntüleme yöntemlerinin kullanımının sıklığının artması nedeniyle pankreasta insidental lezyonların görülme sıklığı artmıştır. Özellikle kistik içerikler genellikle sitolojik ve biyokimyasal incelemeye gönderilmektedir. Ancak, tipik görünümü olmayan kistik lezyonlarda mikrobiyolojik inceleme için de bu gibi enfeksiyöz kistlerin gözden kaçırılmaması için örnek alınmasının uygun olduğu değerlendirilmektedir.

Anahtar Kelimeler: Endoskopik Ultrasonografi, Mikobakteriyel enfeksiyon, Pankreas

A Rarely Detected Cystic Disease in the Pancreas: Mycobacterial Infection

Mehmet Göktürk Kaban, Yusuf Serdar Sakin, Ferdane Pirinççi Sapmaz, Galip Büyükturan, Remzi Ekici, Ahmet Uygun, Mustafa Gülşen

Gülhane Training and Research Hospital, Gastroenterology, Ankara

Introduction: Mycobacterium abscessus complex(MABC) is one of the most commonly detected species clinically among non-tuberculous mycobacteria.The prevalence of MABC has increased over the past two decades.A high rate of antimicrobial resistance is seen in MABC and patients experience multiple relapses with low cure rates.This case,we will present a case of MABC diagnosed with Eus in the pancreas

Case: 78-year-old male patient was admitted to the emergency department with abdominal pain and jaundice for 4 days.Findings consistent witH cholangitis(AST:170ALT:203T.BİL:16.3,D.BİL:9.45,AMLY:361LIPAZ:499CRP:179WBC:11000) was admitted upon detection.In the CT performed due to abdominal pain,a 45*38 mm sized lesion with perihilar enhancement and cystic density was detected at the junction of the pancreatic body and tail.The cholestatic picture was evaluated due to the biliary cause.EUS was performed to the patient because of pancreatic cyst.In the Eus,a cystic lesion with debris mural nodule in the lumen of approximately 42*39 mm in size,thick-walled,was observed in the pancreatic body.The cyst was aspirated by entering with a 19 g needle.It was evaluated that the cystic contents were dark brown in color.String sign was negative.The cyst content was sent for microbiological examination as well as cytological examination.Abundant macrophages were observed as a result of pathology,and MABC growth was determined as a result of microbiologyDiscussion: The incidence of incidental lesions in the pancreas has increased due to the increasing use of imaging methods.Especially cystic contents are usually sent for cytological and biochemical examination.However,it is considered appropriate to take samples for

microbiological examination of cystic lesions without a typical appearance,in order not to miss such infectious cysts

Keywords: Endoscopic Ultrasonography, Mycobacterial infection, Pancreas

PP-176 / 10. Gastroenteroloji Cerrahi Kongresi
Primer retroperitoneal kist hidatik: Olgu sunumu

Hüseyin Kılavuz[1], Murat Demir[1], Mesut Özdedeoğlu[2]

[1]Sağlık bilimleri üniversitesi, Başakşehir Çam ve Sakura Şehir Hastanesi, Genel Cerrahi Kliniği, İstanbul
[2]Sağlık bilimleri üniversitesi, Başakşehir Çam ve Sakura Şehir Hastanesi, Gastroenterolojik cerrahi kliniği, İstanbul

Giriş: Bu vakamızda primer retroperitoneal yerleşimli kist hidatik vakasına yaklaşımı sunmaktayız.

Olgu: Batın ön duvarında şişlik ve sık idrar yapma şikayeti ile başvuran 70 yaşında erkek hastanın acil serviste yapılan görüntülemesinde retroperitoneal alandan köken alarak batın ön duvarına kadar uzanan dev kistik lezyonu olması nedeniyle ileri tetkik ve tedavi amacıyla hospitalize edildi. Fizik muayenede batın sol alt kadranda palpabl kitlesel lezyon ve bu alanda hassasiyet mevcuttu. Yatış sonrası torakoabdominal bilgisayarlı tomografisi (BT)çekildi. Batın ve toraksta ek başka kistik lzeyon olmayıp izole retroperitoneal alandan uzanım gösteren kalın cidarlı, içerisinde heterojenite içeren enfekte kistik lezyon olarak yorumlandı (Şekil 1). İndirekt hemaglütinasyon testi negatif geldi. Cerrahi kararı alındı. Yapılan eksploratif laparatomisinde retroperitoneal alana yerleşmiş mesaneyi sağ tarafta baskı altına alınan kistin yapısı hidatik kist ile uyumlu izlendi ve kistotomi drenaj yapıldı. Kist içerisinden yoğun enfekte içerik ve kız veziküller çıkarıldıktan sonra totale yakın kistektomi yapıldı. Postoperatif takiplerinde problemi olmayan hasta albendazol tedavisi ile taburcu edildi. Poliklinik takiplerinde 6.ay kontrolünde torakoabdominal BT görüntülemesinde nüks saptanmadı (Şekil 2).

Tartışma: Primer ekstrahepatik intraabdominal hidatik kist vakaları literatürde dalakta %2.2, pankreasta %1.1, periton, pelvis ve mezokolonda %2.2, safra kesesinde %0.6 ve sürrenal bezde %0.6 olarak bildirilmiştir. Yeni tanı kist hidatiklerden sadece %1.1'i retroperitoneal kist hidatik olarak bildirilmektedir.

Sonuç: Kist hidatik vakalarının farklı yerleşim yerlerinin de olabileceği bilinmelidir. Hastalık tedavi edildikten sonra düzenli izlem ile olası nüksler yakın takip edilmelidir.

Anahtar Kelimeler: Ekinokokkus granulosus, kist hidatik, retroperitoneal kist

Primary retroperitoneal hydatid cyst: A case report

Hüseyin Kılavuz[1], Murat Demir[1], Mesut Özdedeoğlu[2]

[1]Health Sciences University, Basaksehir Cam and Sakura City Hospital, General Surgery Clinic, Istanbul
[2]Health sciences university, Basaksehir Cam and Sakura City Hospital, Gastroenterological surgery clinic, Istanbul

Introduction: In this case, we present the approach to primary retroperitoneal hydatid cyst.

Case: A 70-year-old male patient, who applied with the complaints of swelling in the anterior abdominal wall and frequent urination, was hospitalized for further examination and treatment due to a giant cystic lesion originating from the retroperitoneal area and extending to the anterior abdominal wall in the imaging performed in the emergency department. Thoracoabdominal computed tomography (CT) was taken after hospitalization. There was no additional cystic lesion in the abdomen and thorax, and it was interpreted as a thick-walled, heterogeneous infected cystic lesion extending from the isolated retroperitoneal area (Figure 1). In the explorative laparotomy performed, the cyst located in the retroperitoneal area and the bladder was pressed on the right side, the structure of the cyst was observed to be compatible with the hydatid cyst, and the cystotomy was drained. Near total cystectomy was performed after removal of dense infected contents and daughter vesicles from the cyst. The patient, who had no problems in the postoperative follow-up, was discharged with albendazole treatment. No recurrence was detected in thoracoabdominal CT imaging at the 6th month follow-up in the outpatient clinic (Figure 2).

Discussion: Only 1.1% of newly diagnosed hydatid cysts are reported as retroperitoneal hydatid cysts.

Conclusion: It should be known that hydatid cysts may have different localities. After the disease is treated, possible recurrences should be followed closely with regular follow-up.

Keywords: Echinococcus granulosus, hydatid cyst, retroperitoneal cyst

Şekil 1
Figure 1

Preoperatif abdominal bilgisayarlı tomografi, mesaneyi sağa iten retroperitoneal kistik lezyon
Preoperative abdominal computed tomography, retroperitoneal cystic lesion pushing the bladder to the right

Şekil 2
Figure 2

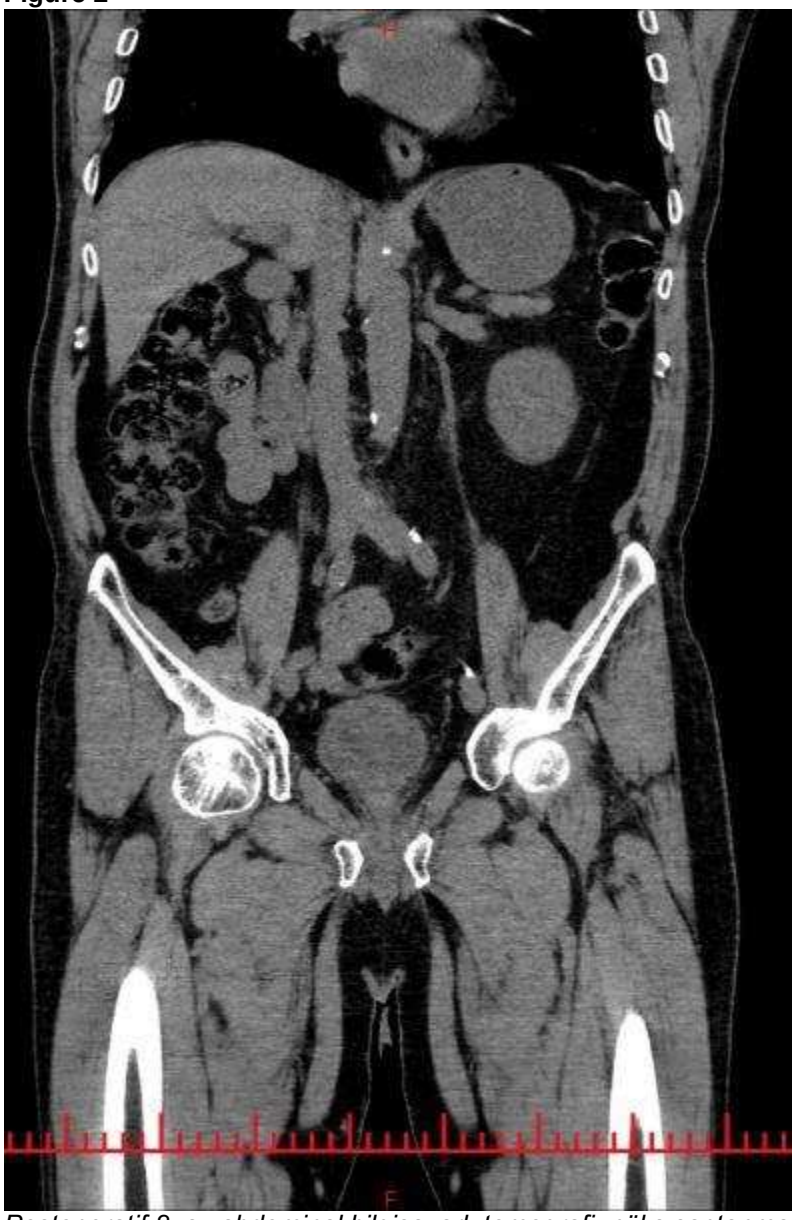

Postoperatif 8. ay abdominal bilgisayarlı tomografi, nüks saptanmadı.
Postoperative 8th month abdominal computed tomography, no recurrence was detected.

PP-177 / 39. Ulusal Gastroenteroloji Haftası

Cost-effectiveness of empirical bismuth-based quadruple therapy and tailored therapy after clarithromycin resistance tests for *Helicobacter pylori* eradication

Young Woon Chang[1], Jung Wook Kim[2], Chi Hyuk Oh[2], Jae Young Jang[2], Eun Jee Chang[3], Sunyoung Cho[1], Seung Wook Yun[1], Kunhyung Cho[1], Yoon Kwon Nam[1]

[1]Department of Internal Medicine, Cheonan Woori Hospital
[2]Department of Gastroenterology, Kyung Hee University Hospital
[3]Graduate School of Public Health, Seoul National University

Background: The eradication rate of clarithromycin-based standard triple therapy (STT) for *Helicobacter pylori* infection has decreased due to clarithromycin resistance (CR). We evaluated the cost-effectiveness of tailored therapy according to CR test results, and compared the results of STT with those of empirical bismuth quadruple therapy (BQT).

Methods: The prospectively collected data of 490 *H. pylori*-positive patients with chronic gastritis or peptic ulcer disease were retrospectively analyzed. Among them, 292 patients underwent CR testing using dual-priming oligonucleotide-based polymerase chain reaction. The tailored group (n=292) consisted of patients treated with STT for 7 days and BQT for 10 days as per their CR test results. The remaining patients were assigned to the empirical group (n=198) and received BQT for 10 days without a CR test. The eradication rate, adverse events and medical costs associated with *H. pylori* eradication therapy were investigated.

Results: In the tested patients (tailored group), the CR-positive rate was 32.2% (n=94/292). The eradication rate according to an intention-to-treat analysis was 87.7% in the tailored group and 91.8% in the empirical group (P=0.124); the respective rates were 94.4% and 97.9% by per-protocol analysis (P=0.010). The frequency of adverse events was lower in the empirical group than the tailored group (35.1% vs. 52.7%, P<0.001). Total per capita medical costs were $406.50 and $503.50, respectively. Conclusions: Ten-day empirical BQT was more effective, safer, and less expensive than tailored therapy based on a CR test for *H. pylori* eradication.

Anahtar Kelimeler: Helicobacter pylori, Clarithromycin Resistance, Bismuth, Cost-effectiveness

Cost-effectiveness of empirical bismuth-based quadruple therapy and tailored therapy after clarithromycin resistance tests for Helicobacter pylori eradication

Young Woon Chang[1], Jung Wook Kim[2], Chi Hyuk Oh[2], Jae Young Jang[2], Eun Jee Chang[3], Sunyoung Cho[1], Seung Wook Yun[1], Kunhyung Cho[1], Yoon Kwon Nam[1]

[1]Department of Internal Medicine, Cheonan Woori Hospital
[2]Department of Gastroenterology, Kyung Hee University Hospital
[3]Graduate School of Public Health, Seoul National University

Background: The eradication rate of clarithromycin-based standard triple therapy (STT) for Helicobacter pylori infection has decreased due to clarithromycin resistance (CR). We evaluated the cost-effectiveness of tailored therapy according to CR test results, and compared the results of STT with those of empirical bismuth quadruple therapy (BQT).
Methods: The prospectively collected data of 490 H. pylori-positive patients with chronic gastritis or peptic ulcer disease were retrospectively analyzed. Among them, 292 patients underwent CR testing using dual-priming oligonucleotide-based polymerase chain reaction. The tailored group (n=292) consisted of patients treated with STT for 7 days and BQT for 10 days as per their CR test results. The remaining patients were assigned to the empirical group (n=198) and received BQT for 10 days without a CR test. The eradication rate, adverse events and medical costs associated with H. pylori eradication therapy were investigated.

Results: In the tested patients (tailored group), the CR-positive rate was 32.2% (n=94/292). The eradication rate according to an intention-to-treat analysis was 87.7% in the tailored group and 91.8% in the empirical group (P=0.124); the respective rates were 94.4% and 97.9% by per-protocol analysis (P=0.010). The frequency of adverse events was lower in the empirical group than the tailored group

(35.1% vs. 52.7%, P<0.001). Total per capita medical costs were $406.50 and $503.50, respectively. Conclusions: Ten-day empirical BQT was more effective, safer, and less expensive than tailored therapy based on a CR test for H. pylori eradication.

Keywords: Helicobacter pylori, Clarithromycin Resistance, Bismuth, Cost-effectiveness

Figure 1. Flowchart of the patient enrollment
Figure 1. Flowchart of the patient enrollment

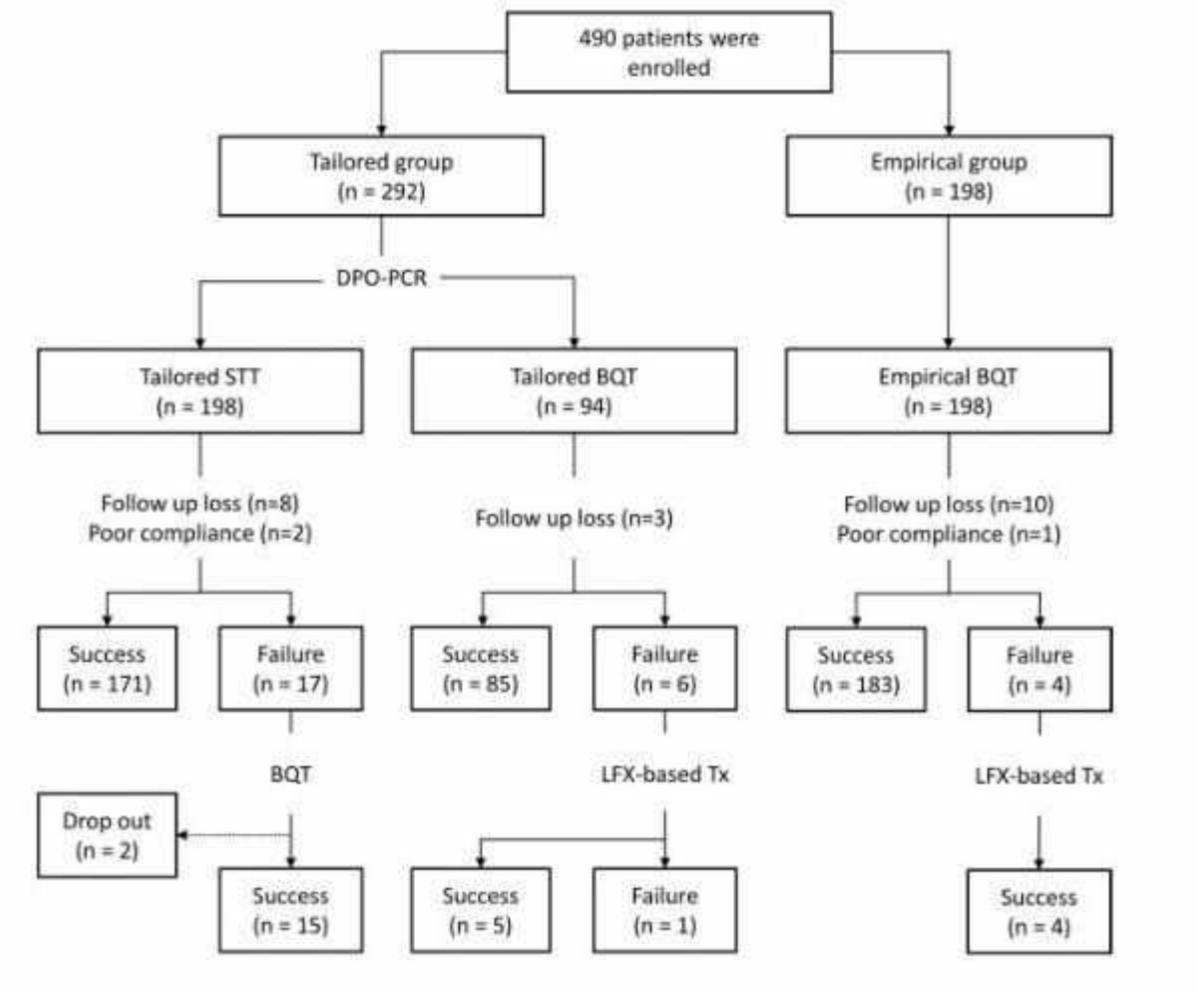

Table 1. Baseline characteristics of the study population
Table 1. Baseline characteristics of the study population

Variable	Tailored group $n=292$ (%)	Empirical group $n=198$ (%)	*P* value
Age (mean ± SD, year)	56.1 ± 11.6	56.2 ± 10.9	1.000
Gender (male/female)	125:167	85:113	1.000
Smoking habits	43 (14.7)	23 (11.6)	0.393
Alcohol intake	97 (33.2)	75 (37.9)	0.289
Family history of GC	29 (9.9)	16 (8.1)	0.591
BMI (mean ± SD, kg/m^2)	24.0 ± 3.2	23.6 ± 3.2	0.114
DM	29 (9.9)	18 (9.1)	0.878
Hypertension	86 (29.5)	50 (25.3)	0.360
Hyperlipidemia	16 (5.5)	13 (6.6)	0.459
Endoscopic findings (%)			0.002
Non-atrophic gastritis	100 (34.2)	37 (18.7)	
Atrophic gastritis	173 (59.2)	145 (73.2)	
Gastric ulcer	10 (3.4)	7 (3.5)	
Duodenal ulcer	9 (3.1)	9 (4.5)	
CR point mutation	94/292(32.2)	N/A	
A2143G	91/94 (96.8)	N/A	
A2142G	1/94 (1.1)	N/A	
Both	2/94 (2.2)	N/A	

SD standard deviation, *GC* gastric cancer, *BMI* body mass index, *DM* diabetes mellitus, *CR* clarithromycin resistance, *N/A* not applicable

Table 2. Details of medical costs in two treatment groups

Table 2. Details of medical costs in two treatment groups

	Tailored group ($n=279$)		Empirical group ($n=186$)	
	Success ($n=256$)	Failure ($n=23$)	Success ($n=182$)	Failure ($n=4$)
Physician consultant fee**	37.2	49.6	24.8	37.2
Gastroscopy with sedation	254.3	254.3	254.3	254.3
Rapid urease test	23.5	23.5	23.5	23.5
Histology	33.7	33.7	33.7	33.7
DPO-based PCR test	78.2	78.2	0.0	0.0
Medication				
STT	18.5	18.5	0.0	0.0
BQT	17.5	35	35.0	35.0
LFX-based therapy	0	29	0.0	58.0
Urea breath test	33	66	33.0	66.0
Total	495.9	587.8	404.3	507.7
Total per capita costs	503.5	406.5		

All values are expressed in US dollars (USD)

**12.4 USD per visit

DPO dual-priming oligonucleotide; *PCR* polymerase chain reaction, *STT* standard triple therapy, *BQT* bismuth-based quadruple therapy, *LFX* levofloxacin

PP-178 / 39. Ulusal Gastroenteroloji Haftası
Farklılaşmamış Histolojili Erken Mide Kanserinde Endoskopik Submukozal Diseksiyon Sonrası Metakron Kanser

Myeongkeun Jung

Gastroenteroloji Anabilim Dalı, Dahiliye Anabilim Dalı, Kyung Hee Üniversitesi Tıp Fakültesi, Seul, Kore

Arka fon: Endoskopik submukozal diseksiyon (ESD), farklı histolojiye sahip erken mide kanseri (EGC) için standart olarak kabul edilmiştir. Bununla birlikte, farklılaşmamış kanser için ESD'nin sonucu hala tartışmalıdır. Verilen kanıtlar, rezeksiyondan sonra metakron kanserin (MC) kümülatif insidansının ihmal edilecek kadar düşük olmadığını göstermiştir. Bu çalışma, farklılaşmamış histoloji ile tam endoskopik rezeksiyondan sonra MC insidansını değerlendirdi.

Yöntemler: EGC için hastaların klinik, endoskopik ve patolojik sonuçlarının ileriye dönük olarak toplanmış bir kaydını (KHU-ESD kaydı) geriye dönük olarak analiz ettik. Çalışmaya tam endoskopik rezeksiyon uygulanan ve genellikle yıllık özofagogastroduodenoskopi ile 1 yıldan fazla takip edilen 573 ardışık hasta (465 farklılaşmış ve 108 farklılaşmamış karsinom) dahil edildi. Diferansiye karsinomla (DC grubu) karşılaştırıldığında, farklılaşmamış histolojili (UDC grubu) EGC'lerde MC insidansını araştırdık. Ayrıca, takip süresi boyunca MC için risk faktörleri değerlendirildi.

sonuç:Hem atrofisi hem de intestinal metaplazisi olan hastalar DC grubunda UDC grubuna göre daha yaygındı. MGC'nin kümülatif insidansı DC grubunda UDC grubuna göre önemli ölçüde daha yüksekti (kişi başına yıllık %2.5'e karşı %0.7, P = 0.011). Lojistik regresyon analizinde, farklılaşmamış histoloji MGC gelişimi ile ilişkili değildi (OR 0.428, %95 CI 0.149-1.229, P = 0.115) ve senkron kanser varlığı önemli bir risk faktörüydü (OR 2.335, %95 CI 1.345-4.052, P = 0,003).

çözüm:Farklılaşmamış histolojiye sahip çok sayıda EGC'nin analizinde, tam rezeksiyon sonrası MC insidansı DC grubundan daha düşüktü.

Anahtar Kelimeler: Metakron kanser, Mide kanseri, Endoskopik submukozal diseksiyon, Farklılaşmamış

Metachronous Cancer after Endoscopic Submucosal Dissection for Early Gastric Cancer with Undifferentiated Histology

Myeongkeun Jung

Division of Gastroenterology, Department of Internal Medicine, Kyung Hee University College of Medicine, Seoul, Korea

Background: Endoscopic submucosal dissection (ESD) has become a accepted as standard for early gastric cancer (EGC) with differentiated histology. However, outcome of ESD for undifferentiated cancer is still controversial. Given evidence has demonstrated that the cumulative incidence of metachronous cancer (MC) after resection is not negligibly low. This study evaluated the incidence of MC after complete endoscopic resection with undifferentiated histology.

Methods: We retrospectively analyzed a prospectively collected registry (KHU-ESD registry) of clinical, endoscopic, and pathologic results of patients for EGC. The study included 573 consecutive patients (465 differentiated and 108 undifferentiated carcinomas) who underwent complete endoscopic resection and followed more than 1 year, generally with annual esophagogastroduodenoscopy. Compared with differentiated carcinoma (DC group), we investigated the incidence of MC in EGCs with undifferentiated histology (UDC group). Also, the risk factors for MC were assessed over the follow-up period.

Results: Whereas patients with both atrophy and intestinal metaplasia were more common in the DC group than in the UDC group. Cumulative incidence of MGC was significantly higher in the DC group than in the UDC group (2.5% vs. 0.7% per person year, P = 0.011). In logistic regression analysis, undifferentiated histology was not associated with the development of MGC (OR 0.428, 95% CI 0.149-1.229, P = 0.115) and presence of synchronous cancer was a significant risk factor (OR 2.335, 95% CI 1.345-4.052, P = 0.003).

Conclusions: In analysis of large number of EGCs with undifferentiated histology, the incidence of MC after complete resection was lower than that of DC group.

Keywords: Metachronous cancer, Gastric Cancer, Endoscopic submucosal dissection, Undifferentiated

çalışma akışı
Study flow

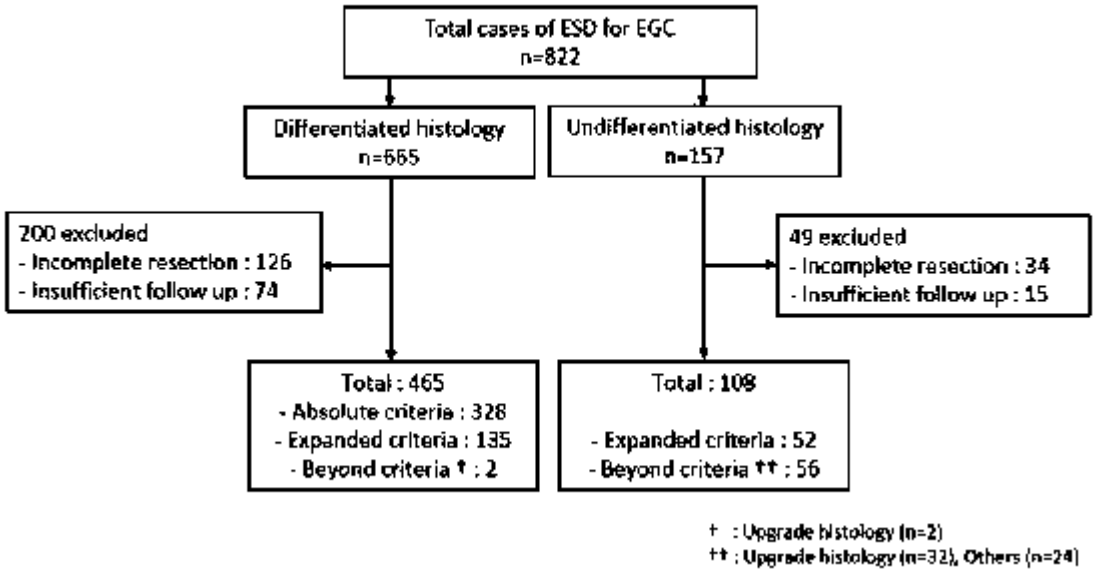

ESD sonrası sonuçlar
outcomes after ESD

	Differentiated (n=465)	Undifferentiated (n=108)
Duration of follow up (Median, years)	4.2 (IQR,2.1-7.0)	4.8 (IQR,2.5-6.0)
Metachronous, n (% per person year)	55 (2.5)	4 (0.7)
Years to first metachronous cancer (Mean±SD, years)	3.4±2.1	4.5±3.1

metakron kanser kümülatif insidansı
cumulative incidence of metachronous cancer

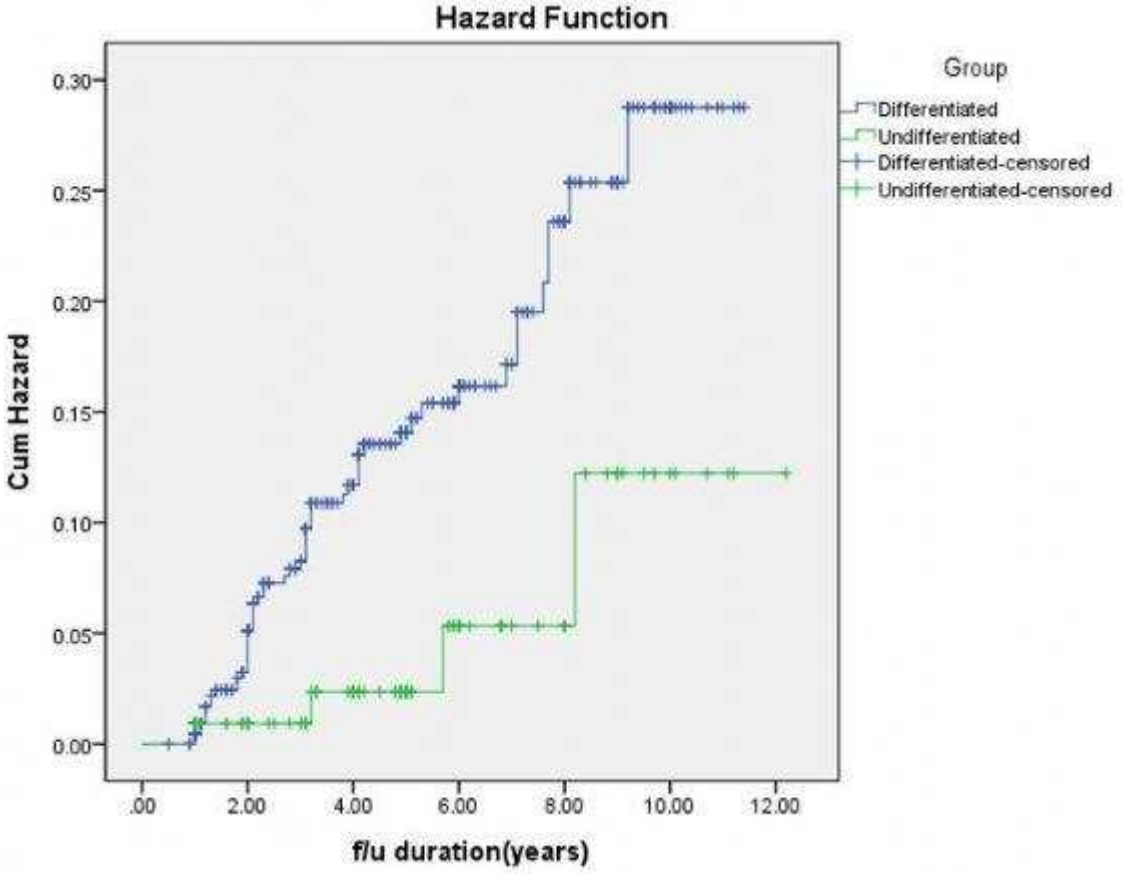

PP-179 / 39. Ulusal Gastroenteroloji Haftası

Reflü hastalarında, endoskopi, empedans-pH metre ve yüksek çözünürlüklü özofagiyal manometri sonuçlarının karşılaştırılması

Ayhan Balkan[1], Murat Taner Gülşen[1], Mehmet Aksoy[2], Mehmet Şerif Aktaş[2]

[1]Gaziantep Üniversitesi Tıp Fakültesi Gastroenteroloji Bilim Dalı
[2]Gaziantep Üniversitesi Tıp Fakültesi İç Hastalıkları Anabilim Dalı

Giriş-Amaç: Gastroözofagiyal reflü hastalığı (GÖRH), günümüzde anamnez, endoskopi, empedans-pH metre ve fonksiyonel değerlendirme için de destekleyici olarak özofagus manometri ölçümleri ile konmaktadır. Amacımız gastroözofagial reflü (GÖR) hastalarında, özofagus patolojisi ile empedans pH metre ve manometri bulguları arasında anlamlı bir ilişki olup olmadığını araştırmaktır.

Gereç-Yöntem: Çalışmaya 18 yaş ve üstü, GÖRH şikayetleri olan 81 hasta alındı. 81 hastaya endoskopi, ve özofagus yüksek çözünürlüklü manometri (HRM) yapıldı. 66 hastaya ise 24 saatllik empedans-pH metre testi uygulandı. Endoskopide, hem özofagus hem de mideden biyopsiler alındı.

Bulgular: GÖR hastalarının 24'ünde (%29.6) hastada endoskopik özofajit saptanmadı. Ancak patolojik incelemede 49 (%61.2) hastada patolojik özofajit saptandı. Hastaların HRM değerlendirmesinde, hipotansif LES 9 (%11), inefektif özofagus motilitesi (İEM) 6 (%7), LES IRP 4 sn >15 mmHg 8 (%10) hastada tespit edildi. DeMeester skoru yüksek olan (>14.72) 16 hasta (%24) tespit edildi. Bunların sadece 6'sında (%37) patolojik özofajit tespit edildi. DeMeester skoru yüksek olan (>14.72) 16 hastanın 6'sında (%37) SI, SSI ve SAP skorları yüksekti. 18 (%27) hastada hipersensitif özofagus tespit edildi. 12 (%18) hastada fonksiyonel yanma tespit edildi. Endoskopik özofajit evreleri ile özofagus ve mide patoloji sonuçları arasında anlamlı fark bulunamadı. Endoskopik özofajit evreleri ile HRM bulguları arasında anlamlı fark bulunamadı. Endoskopik özofajit evreleri ile empedans pH metre bulguları arasında anlamlı fark bulunamadı.

Sonuç: 24 saatlik empedans pH metre, gerçek reflüyü gösterir. HRM ile birlikte reflü hastalarının doğru tanısı ve cerrahi öncesi değerlendirmesinde önemlidir. Reflü hastalarında özofagus patolojisi ile empedans pH metre ve HRM bulguları arasında anlamlı bir ilişki bulunmamıştır.

Anahtar Kelimeler: Endoskopi, manometri, pH metre, reflü

Comparison of endoscopy, impedance-pH meter and high resolution esophageal manometry results in reflux patients

Ayhan Balkan[1], Murat Taner Gülşen[1], Mehmet Aksoy[2], Mehmet Şerif Aktaş[2]

[1]Gaziantep University Faculty of Medicine Department of Gastroenterology
[2]Gaziantep University Faculty of Medicine, Department of Internal Medicine

Introduction and Purpose: Our aim is to investigate whether there is a significant relationship between esophageal pathology and impedance pH meter and manometry findings in patients with gastroesophageal reflux (GER).

Materials-Methods: 81 patients were included in the study. Endoscopy and esophageal high-resolution manometry (HRM) were performed in 81 patients. A 24-hour impedance-pH meter test was applied to 66 patients.

Results: Esophagitis was not detected in 24 (29.6%) of the GER patients. However, esophagitis was found in 49 (61.2%) patients. In the HRM evaluation of the patients, hypotensive LES was detected in 9 (11%), ineffective esophageal motility (IEM) in 6 (7%), and LES IRP 4 sec >15 mmHg in 8 (10%) patients. There were 16 (24%) patients with a high DeMeester score (>14.72). Esophagitis was detected in only 6 (37%) of them. Six of 16 (37%) patients with a high DeMeester score (>14.72) had high SI, SSI, and SAP scores. Hypersensitive esophagus was detected in 18 (27%) patients. Functional burning was detected in 12 (18%) patients. There was no significant difference between endoscopic esophagitis stages and esophagus and stomach pathology results. There was no significant difference between

endoscopic esophagitis stages and HRM findings. There was no significant difference between endoscopic esophagitis stages and impedance pH meter findings.

Conclusion: Impedance pH meter shows true reflux. It is important in the correct diagnosis and pre-surgical evaluation of reflux patients with HRM. There was no significant relationship between esophageal pathology and impedance pH meter and HRM findings in reflux patients.

Keywords: Endoscopy, manometer, pH meter, reflux

PP-180 / 39. Ulusal Gastroenteroloji Haftası
Tandem karaciğer biyopsileri: EUS eşliğinde örneklemeye karşı perkütan örnekleme

Salih Tokmak[1], Sinem Kantarcıoğlu Coşkun[2], Şevki Konür[1], Serkan Torun[1]

[1]Düzce Üniversitesi Tıp Fakültesi, İç Hastalıkları Ana Bilim Dalı, Gastroenteroloji Bilim Dalı, Düzce
[2]Düzce Üniversitesi Tıp Fakültesi, Patoloji Ana Bilim Dalı, Düzce

Giriş: Görüntüleme yöntemlerinin teşhis ve tedavinin yönlendirilmesinde yetersiz kaldığı durumlarda patolojik inceleme için karaciğer biyopsisi (LB) sıklıkla ve en sık perkütan yolla (PLB) yapılmaktadır. Yüksek riskli hastalarda ise transjuguler LB önerilmektedir ama bu teknikler hem hastalar açısından çok düşük konforludur hem de şiddetli ağrı, kanama ve hatta mortaliteye varan büyük komplikasyonlara sebep olabilir. Bu kıstlamaların çoğunu aşan endoskopik ultrason eşliğinde örnekleme (EUS-LB) iyi bir alternatif olabilir. Bu çalışmada, aynı hastalarda tandem EUS-LB ve PLB uygulamalarıın sonuçlarını incelemeyi hedefledik.

Materyal-Metod: Çalışmaya Ocak 2022-Eylül 2022 arasında tandem biyopsileri yapılan 6 hasta dahil edildi. EUS-LB örnekleri, endoskopist kontrollü sedoanaljezi altında (0.25mg/kg midazolam, 0.25mg/kg propofol) 19G FNA iğnesi (Acquire, Boston Scientific, MA, USA) ile ıslak vakum, 1 pass, 3 aktüasyon olarak, PLB örnekleri Menghini iğnesi (Hepafix, B.Braun Medical, Sheffield, UK) ile 1 pass olarak alındı. Hastaların demografik verileri ve işlem özellikleri kaydedildi. Hastalara işlem konforu açısından görsel ağrı ölçeği (VAS) uygulandı. Alınan örneklerin patolojik kalite göstergeleri açısından özellikleri kaydedildi.

Bulgular: Hastaların demografik verileri, örnek kalitesine dair parametreleri ve VAS skorları Tablo-1'de verildi. EUS-LB grubunda örnek kalitesi belirgin olarak daha yüksekti ama işlem süresi daha uzun saptandı ve maliyet açısından dezavantajlıydı (EUS-LB anestezi dahil 168$, PLB 89$). VAS skorları alt sınıra yakın bulundu.

Sonuç: Bu çalışma literatür taramamıza göre hastalara tandem EUS-LB ve PLB yapılan ilk çalışmadır. Kısıtlı hasta sayısına rağmen, EUS eşliğinde örnekleme, perkütan örneklemeye karşı daha iyi bir alternatif olabilir. Bu konuda geniş hasta sayılarına sahip, prspektif çalışmalara ihtiyaç vardır.

Anahtar Kelimeler: analog ağrı ölçeği, endoskopik ultrasonografi, ince iğne aspirasyon biyopsisi, maliyet analizi

Tandem liver biopsies: EUS-guided sampling versus percutaneous sampling

Salih Tokmak[1], Sinem Kantarcıoğlu Coşkun[2], Şevki Konür[1], Serkan Torun[1]
[1]Duzce University, Department of Internel Medicine, Division of Gastroenterology
[2]Duzce University, Department of Pathology

Introduction: In cases where imaging methods are insufficient to guide diagnosis and treatment, liver biopsy (LB) is performed and most frequently via percutaneously (PLB). In high-risk patients, transjugular LB is recommended, but these techniques can cause serious complications such as severe pain, bleeding and even death. They're also very uncomfortable for the patients. Endoscopic ultrasound-guided sampling (EUS-LB) may be a good alternative. In this study, we aimed to examine the results of tandem EUS-LB and PLB applications in the same patients.

Material-Method: Six patients who underwent tandem biopsies between January 2022 and September 2022 were included in the study. EUS-LB samples were taken under endoscopist-directed sedoanalgesia (0.25mg/kg midazolam, 0.25mg/kg propofol) with 19G FNA needle (Acquire, Boston Scientific, MA, USA) as wet suction, 1 pass, 3 actuations while PLB samples were taken with Menghini needle (Hepafix, B.Braun Medical, Sheffield, UK) as wet suction, 1 pass. Demographic data of the patients and procedure details were recorded. The VAS scale was applied after the procedure. The characteristics of the samples taken in terms of pathological quality indicators were recorded.

Results: The sample quality was significantly higher in the EUS-LB group, but the procedure was more expensive ($168 including EUS-LB anesthesia, $89 for PLB) and took longer. VAS scores were found close to the lower limit.

Conclusion: To our knowledge, this is the first study in which tandem EUS-LB and PLB were performed. Despite the limited number of patients, EUS-guided sampling may be a better alternative to percutaneous sampling.

Keywords: analogue pain scale, cost analysis, endoscopic ultrasonography, fine needle aspiration biopsy

Şekil-1 - Aynı hastanın EUS-LB (üst şişe), PLB (alt şişe) örnekleri
Figure-1 - EUS-LB specimen (up), PLB specimen (down) of the same patient

Tablo - 1 Hastaların demografik bulguları ve örneklerin değerlendirmesi
Table-1 - Characteristics of the study population and biopsy specimen findings

Patient	Age (years)	Sex	BMI (kg/m²)	Etiology	Adverse Events	Technical Success (%)	Diagnostic Accuracy (%)	Complete Portal Tracts (n)	Specimen Length (mm)	VAS Score	Procedure Time (min)
1	33	M	24.3	Viral hepatitis	*EUS-LB:* None *PLB:* None	*EUS-LB:* 100 *PLB:* 100	*EUS-LB:* 100 *PLB:* 100	*EUS-LB:* 13 *PLB:* 9	*EUS-LB:* 45 *PLB:* 26	1	*EUS-LB:* 13 *PLB:* 8
2	45	F	36.5	Viral hepatitis	*EUS-LB:* None *PLB:* None	*EUS-LB:* 100 *PLB:* 100	*EUS-LB:* 100 *PLB:* 0	*EUS-LB:* 11 *PLB:* 0	*EUS-LB:* 32 *PLB:* 11	3	*EUS-LB:* 19 *PLB:* 12
3	36	M	27.7	Viral hepatitis	*EUS-LB:* None *PLB:* None	*EUS-LB:* 100 *PLB:* 100	*EUS-LB:* 100 *PLB:* 100	*EUS-LB:* 15 *PLB:* 8	*EUS-LB:* 39 *PLB:* 28	1	*EUS-LB:* 14 *PLB:* 9
4	28	M	22.6	Viral hepatitis	*EUS-LB:* None *PLB:* None	*EUS-LB:* 100 *PLB:* 100	*EUS-LB:* 100 *PLB:* 100	*EUS-LB:* 18 *PLB:* 11	*EUS-LB:* 41 *PLB:* 33	1	*EUS-LB:* 12 *PLB:* 7
5	56	F	29.1	Viral hepatitis	*EUS-LB:* None *PLB:* None	*EUS-LB:* 100 *PLB:* 100	*EUS-LB:* 100 *PLB:* 100	*EUS-LB:* 16 *PLB:* 12	*EUS-LB:* 37 *PLB:* 22	1	*EUS-LB:* 13 *PLB:* 7
6	41	M	28.6	Viral hepatitis	*EUS-LB:* None *PLB:* None	*EUS-LB:* 100 *PLB:* 100	*EUS-LB:* 100 *PLB:* 100	*EUS-LB:* 17 *PLB:* 10	*EUS-LB:* 40 *PLB:* 23	1	*EUS-LB:* 15 *PLB:* 8

PP-181 / 39. Ulusal Gastroenteroloji Haftası
Sarılığın Çok Nadir Bir Nedeni:Primer Hepatik Hodking Lenfoma

İrfan Küçük[1], Yusuf Yazgan[2], Ömer Yavuz Erdil[3], İdris Yıldırım[4], Tuğba Akbaş Şimşek[5], Levent Emirzeoğlu[6], Ayşe Gökçen Sade[7], Mustafa Kaplan[8]

[1]İrfan KÜÇÜK, S.B.Ü Sultan 2. Abdülhamid HAN E.A.H, Gastroenteroloji Servisi, İstanbul
[2]Yusuf YAZGAN, S.B.Ü Sultan 2. Abdülhamid HAN E.A.H, Gastroenteroloji Servisi, İstanbul
[3]Ömer Yavuz Erdil, S.B.Ü Sultan 2. Abdülhamid HAN E.A.H, İç Hastalıkları Servisi, İstanbul
[4]İdris YILDIRIM, S.B.Ü Sultan 2. Abdülhamid HAN E.A.H, Gastroenteroloji Servisi, İstanbul
[5]Tuğba Akbaş ŞİMŞEK, S.B.Ü Sultan 2. Abdülhamid HAN E.A.H, Gastroenteroloji Servisi, İstanbul
[6]Levent EMİRZEOĞLU, S.B.Ü Sultan 2. Abdülhamid HAN E.A.H, Tıbbi Onkoloji Servisi, İstanbul
[7]Ayşe Gökçen SADE, S.B.Ü Sultan 2. Abdülhamid HAN E.A.H, Patoloji Servisi, İstanbul
[8]Mustafa KAPLAN, S.B.Ü Sultan 2. Abdülhamid HAN E.A.H, İç Hastalıkları Servisi, İstanbul

Amaç: Sistemik hastalıklarda karaciğer parankiminin tutulumu nadir değildir. Lenfomada karaciğer tutulum sıklığı %40 civarındadır ancak sadece karaciğerde sınırlı primer hepatik Hodking lenfomaya (PHHL) çok nadir rastlanılanabilir. Literatürde PHHL ile ilgili az sayıda vaka sunumları bildirilmiştir. Vaka: 25 yaşında erkek sarılık ve bulantısı şikayeti ile kliniğimize yatırıldı. Hastanın B semptomları ve herhangi bir ek hastalığı yoktu. Manyetik rezonans görüntülemede çapı 4,5 cm'e ulaşan nodüler lezyonların sağ lobda daha belirgin olmak üzere karaciğerde yaygın yerleşimi dikkati çekti (Şekil 1). İntra ve ekstrahepatik safra yolları normaldi. Direkt bilirubin hakimiyeti ile total bilirubin değerleri 35 mg/dl'ye kadar yükselirken, serum alkalen fosfataz ve gama glutamil transpeptidaz değerleri geriledi. Karaciğer lezyonlarına uygulanan karaciğer biyopsisi patolojik tanı için yeterli değildi ve intraperitoneal kanama oluştu. Dirençli batın içi enfeksiyon nedeniyle hastaya eksploratris laparotomi ve cerrahi drenaj operasyonu uygulandı. Karaciğer wedge rezeksiyon örneğinin histopatolojik tanısı nodüler sklerozan Hodgkin lenfoma olarak raporlandı (Şekil 2).

TARTIŞMA: Vakamız, muhtemelen bilirubin atılımından sorumlu olan organik anyon pompalarına PHHL etkisi nedeniyle yalnızca intrahepatik kolestaz kliniği ile seyretmiştir.Vanishing bile duct sendromu ve paraneoplastik sendromlar lenfomalardaki diğer hepatik tutulumlardır. Kesin sıklığı bilinmemekle birlikte, PHHL sarılıktan fulminan karaciğer yetmezliğine kadar geniş bir klinik seyire sahip olabilir. PHHL nedeni açıklanamayan kolestazda akılda bulundurulması gerekli bir durumdur.

Anahtar Kelimeler: Primer, karaciğer, Hodking lenfoma

A Very Rare Cause of Jaundice: Primary Hepatic Hodking Lymphoma

İrfan Küçük[1], Yusuf Yazgan[2], Ömer Yavuz Erdil[3], İdris Yıldırım[4], Tuğba Akbaş Şimşek[5], Levent Emirzeoğlu[6], Ayşe Gökçen Sade[7], Mustafa Kaplan[8]

[1]University of Health Sciences Sultan 2. Abdulhamid Han Training and Research Hospital, Department of Gastroenterology Istanbul,Turkey
[2]Yusuf YAZGAN, University of Health Sciences, Sultan 2. Abdulhamid Han Training and Research Hospital, Department of Gastroenterology Istanbul,Turkey
[3]Ömer Yavuz Erdil, University of Health Sciences, Sultan 2. Abdulhamid Han Training and Research Hospital, Department of Internal Diseases, Istanbul,Turkey
[4]İdris YILDIRIM, University of Health Sciences, Sultan 2. Abdulhamid Han Training and Research Hospital, Department of Gastroenterology, Istanbul,Turkey
[5]Tuğba Akbaş ŞİMŞEK, University of Health Sciences, Sultan 2. Abdulhamid Han Training and Research Hospital, Department of Gastroenterology, Istanbul,Turkey
[6]Levent EMİRZEOĞLU, University of Health Sciences, Sultan 2. Abdulhamid Han Training and Research Hospital, Department of Medical Oncology, Istanbul,Turkey
[7]Ayşe Gökçen SADE, University of Health Sciences, Sultan 2. Abdulhamid Han Training and Research Hospital,Department of Pathology, Istanbul,Turkey
[8]Mustafa KAPLAN, University of Health Sciences, Sultan 2. Abdulhamid Han Training and Research Hospital, Department of Internal Diseases, Istanbul,Turkey

Aim: Involvement of the liver parenchyma in systemic diseases is not a rare condition. The frequency of liver involvement in patients with lymphomas is about 40 %, but primary hepatic Hodking's lymphoma

(PHHL) which the disease is confined only to the liver is a very rare condition. Only a small number of case presentations with PHHL are reported.

Case: A 25-year-old man was hospitalized with jaundice and nausea. He did not have B symptoms or any comorbidity. Magnetic resonance imaging revealed diffuse localization of the nodular lesions in liver up to 4,5 cm in diameter, dominantly in the right lobe (Figure 1). Intra and extrahepatic bile ducts were normal. Total bilirubin values increased up to 35 mg/dl with direct bilirubin predominance while serum alkaline phosphatase and gamma glutamyl transpeptidase values decreased. Intraperitoneal hemorrhage occurred after the needle biopsy of liver lesions, which was non-diagnostic due to insufficient biopsy material. Because of intraabdominal infection, the patient underwent exploratory laparotomy and surgical drainage operation. Histopathological diagnosis of the liver wedge resection sample was reported as nodular sclerosing Hodgkin lymphoma (Figure 2).

Discussion: This case of PHHL presented solely with intrahepatic cholestasis possibly due to the affected organic anion pumps which responsible for bilirubin excretion. Vanishing bile duct syndrome and paraneoplastic syndromes are the other mechanisms of hepatic involvement in lymphomas. Although the exact frequency is unknown, PHHL may have a wide spectrum of clinical presentation that changes from jaundice to fulminant hepatic failure. It should be taken into consideration in unexplained cholestasis.

Keywords: Primary, liver, Hodking lymphoma

Şekil 1. T2 ağırlıklı manyetik rezonans görüntülemede karaciğerde hiperintens lezyonlar.
Figure 1. Hyperintense lesions on T2-weighted images of the liver in magnetic resonans imaging.

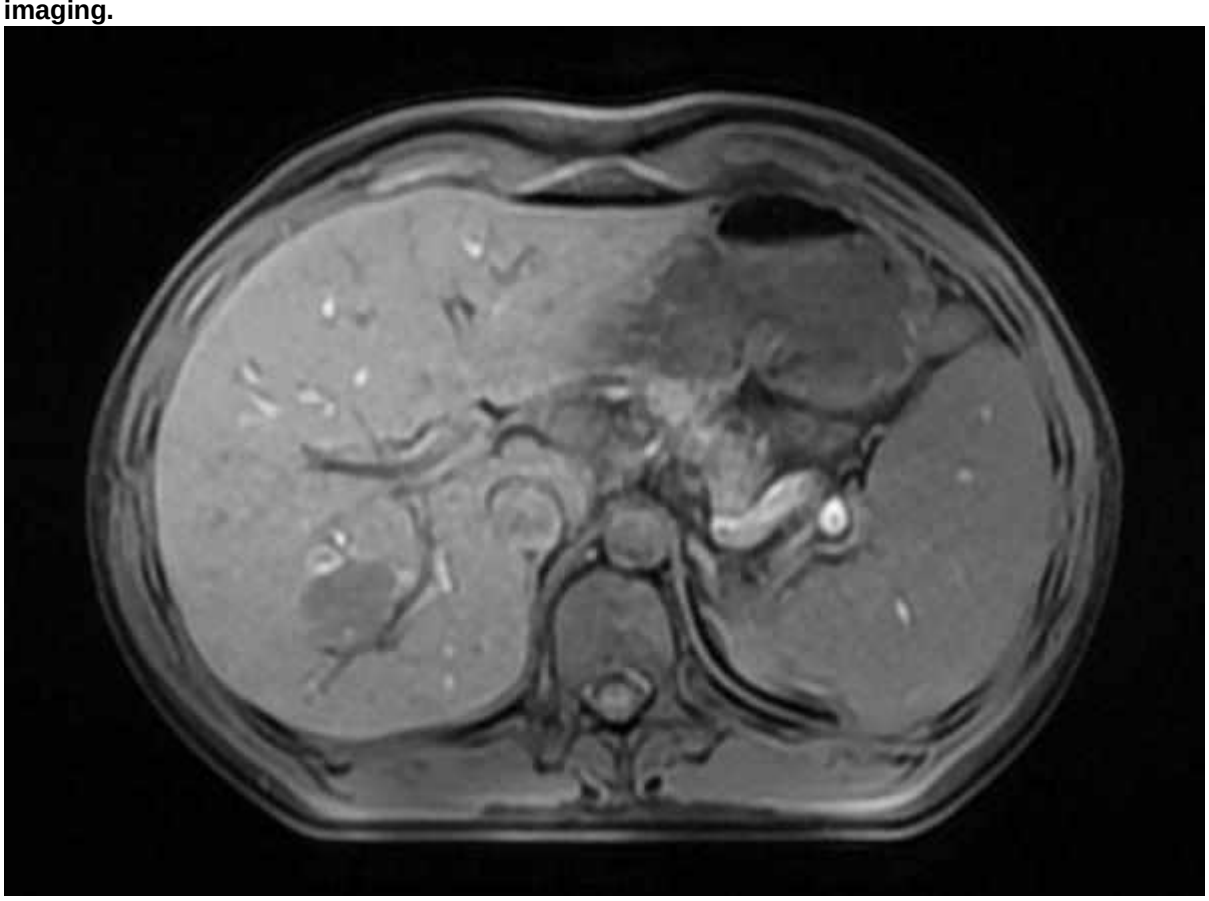

Şekil 2. Histopatolojik bulgular. a-H&E boyama (4x) b-H&E boyama (20x) c-H&E boyama (100x) d-CD30 immunohistokimyasal boyama (Hodgkin/Reed–Sternberg hücreleri) (40x) e-PAX5 immunohistokimyasal boyama (20x) f- EBER-ISH boyama H&E boyama (40x).
Figure 2. Histopathological findings. a- H&E stain (4x) b-H&E stain (20x) c-H&E stain (100x) d-CD30 immunohistochemical stain (Hodgkin/Reed–Sternberg cells) (40x) e-PAX5 immunohistochemical stain (20x) f- EBER-ISH stain H&E stain (40x).

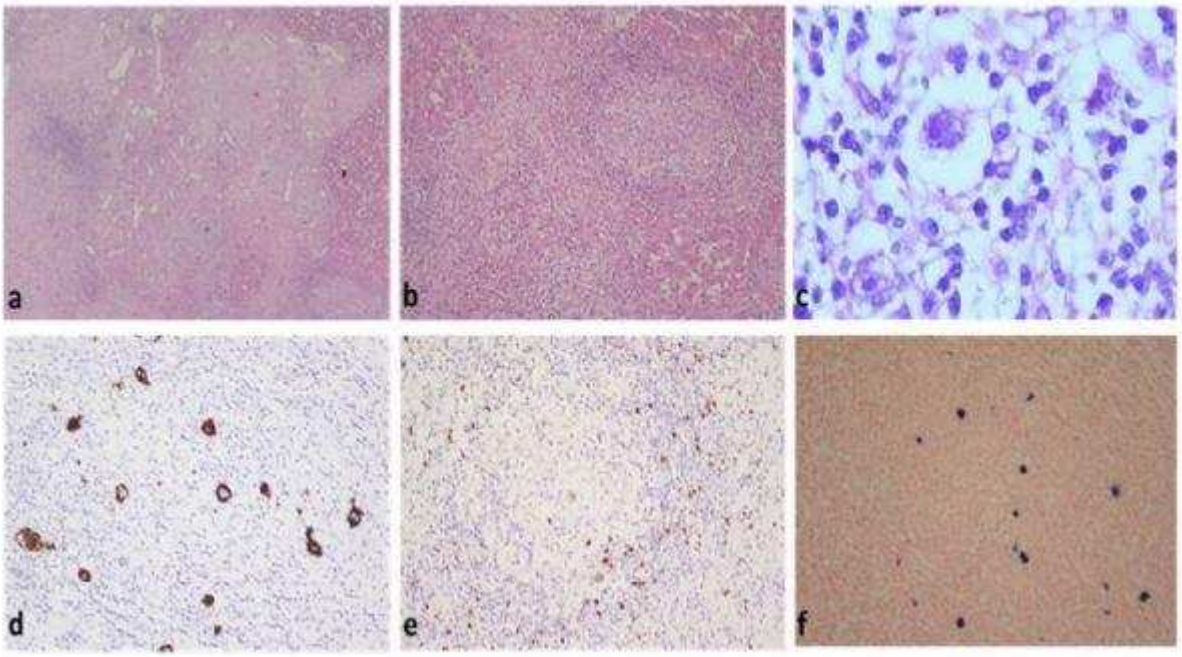

PP-182 / 39. Ulusal Gastroenteroloji Haftası
Fitobezoar Tedavisinde Yeni Yöntem: Endoskopik ultrason iğnesi ile Coca Cola® injeksiyonu

Salih Tokmak, Şevki Konür, Serkan Torun

Düzce Üniversitesi Tıp Fakültesi, İç Hastalıkları Ana Bilim Dalı, Gastroenteroloji Bilim Dalı, Düzce

Giriş
Halk arasında "Trabzon hurması" adıyla bilinen Diospyros kaki adlı bitki meyvesi, zaman zaman diospyrobezoar olarak bilinen, en sert tip fitobezoar formunu oluşturarak hastalarda semptomlara sebep olmaktadır.

Vaka
59 yaşında, bilinen kronik hastalığı olmayan kadın hasta, son 3 aydır gittikçe artan karın ağrısı, erken doyma ve son 1 aydır aralıklı bulantı-kusma şikayetleri sebebiyle yapılan endoksopide antrumda ülser ve bezoar ile uyumlu görünüm saptanması üzerine merkezimize başvurdu. Yapılan endoskopide antrumda yaklaşık 3cm çapta ülser ve yaklaşık 6cm çapta bezoar izlendi (Resim-1 ve Resim-2). Bezoar içine, 19G EUS ince iğnesi ile, 4 farklı bölgeden toplam 30cc Coca-Cola enjeksiyonu yapıldı (Resim-3). Hastaya bezoar çözülmesi için ilave bir tedavi verilmedi. 1 hafta sonraki kontrol endoskopide bezoarın tamamen kaybolduğu görüldü.

Tartışma
Bu olgu sunumu, literatür taramamıza göre, daha önce hiç uygulanmamış bir teknik tanımlamaktadır. Coca-Cola oral yolla alınması ve ya nazogastrik lavaj yoluyla verilmesi ile başarılı sonuçlar elde edildiğini bildiren yayınlar mevcuttur ama hastanın antrumdaki ülseri ve oral yolla ya da nazogastrik lavaj yoluyla yüksek hacimde tüketilmesinin zorluğu göz önüne alınarak, bu tedavi yaklaşımı için uygun olmadığına karar verildi. Literatürde 2 vakada skleroterapi iğnesi ile Coca-Cola enjeksiyonu sonrası yumuşama ve kısmi çözülme bildirilmesine rağmen, büyük çaplı bezoarın içine penetre olma ihtimali daha fazla olacağı düşüncesiyle EUS ince iğnesi ile enjeksiyon uygulandı. İşlem 10 dakika gibi kısa bir sürede tamamlandı, üstelik uygulama öncesi ve ya sonrası ilave Coca Cola tüketmesine gerek kalmadan bezoarın tek seansta, tamamen eridiği görüldü

Sonuç
Fitobezoar tedavisinde EUS-FNA iğnesi ile CocaCola enjeksiyonu, etkin ve güvenli bir yöntem olabilir.

Anahtar Kelimeler: bezoar, enjeksiyon, mide ülseri

New Method in Phytobezoar Treatment: Coca Cola® injection with endoscopic ultrasound needle

Salih Tokmak, Şevki Konür, Serkan Torun

Duzce University, Department of Internel Medicine, Division of Gastroenterology

Introduction
The plant fruit called Diospyros kaki, popularly known as "Persimmon", causes symptoms in patients by forming the hardest type of phytobezoar form, sometimes known as diospyrobezoar.

Case
A 59-year-old female patient with no history of chronic disease was admitted to our center with complaints of increasing abdominal pain, early satiety, and intermittent nausea and vomiting for the last month. An ulcer of approximately 3 cm in diameter and a bezoar of approximately 6 cm in diameter were observed in the antrum (Picture-1 and Picture-2). A total of 30cc of Coca-Cola was injected into the bezoar with a 19G EUS fine needle from 4 different regions (Picture-3). No additional treatment was given to the patient for bezoar dissolution. In the control endoscopy 1 week later, it was observed that the bezoar had completely disappeared

Discussion
This case report describes a technique that has never been applied before, according to our literature

review. There are publications reporting successful results with oral ingestion of Coca-Cola or administration via nasogastric lavage and softening and partial dissolution were reported after Coca-Cola injection with sclerotherapy needle. We hyphothisized that injection with EUS fine needle would enable us to penetrate into the large-diameter bezoar. The process was completed in less than 10 minutes, moreover, it was observed that the bezoar completely disappeared in a single session without the need to consume additional Coca Cola before or after the application.

Conclusion

Coca-Cola injection with EUS-FNA needle can be an effective and safe method in treatment of phytobezoars.

Keywords: bezoar, injection, stomach ulcer

Resim 1 - Fitobezoar
Figure 1 - Phytobezoar

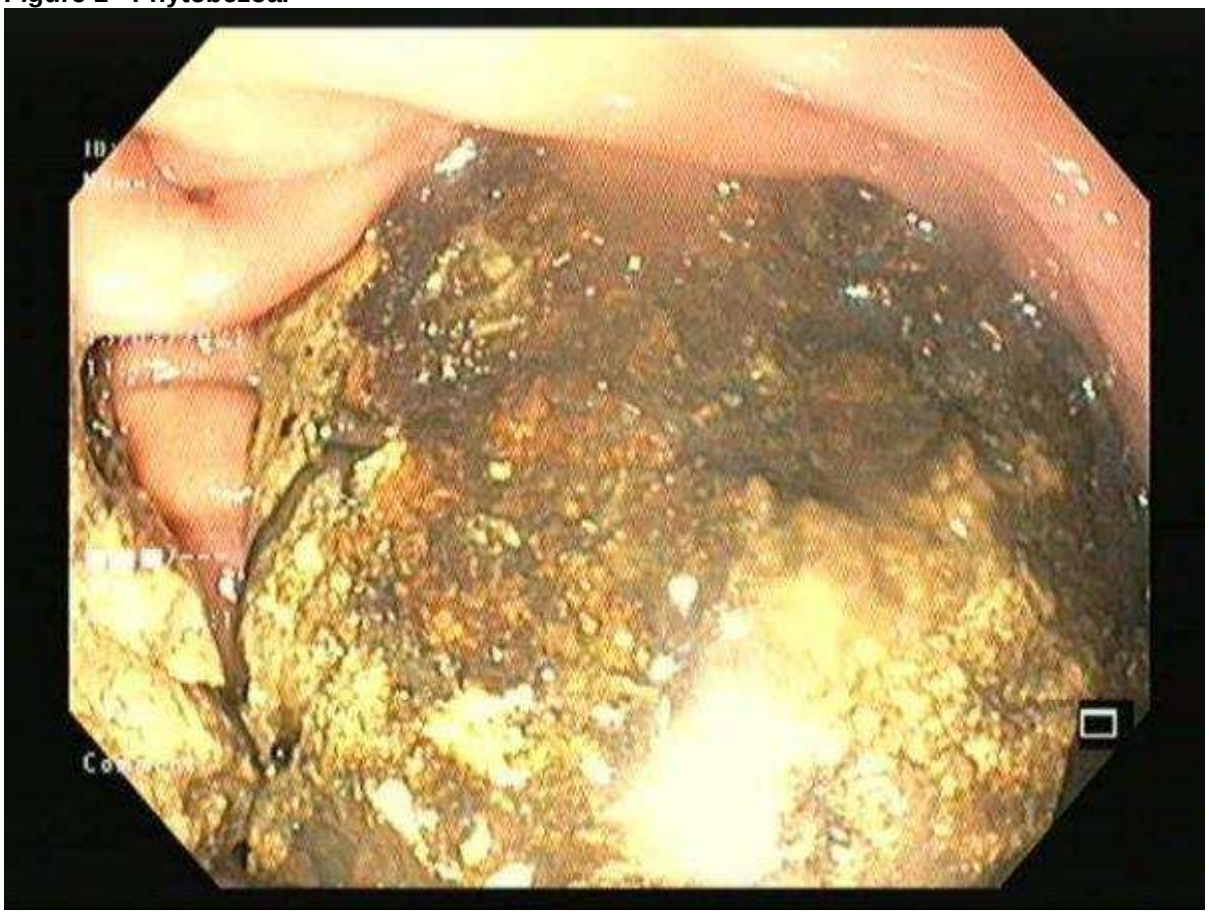

Şekil 2 - Antrumda ülser
Figure 2 - Ulcer in the antrum

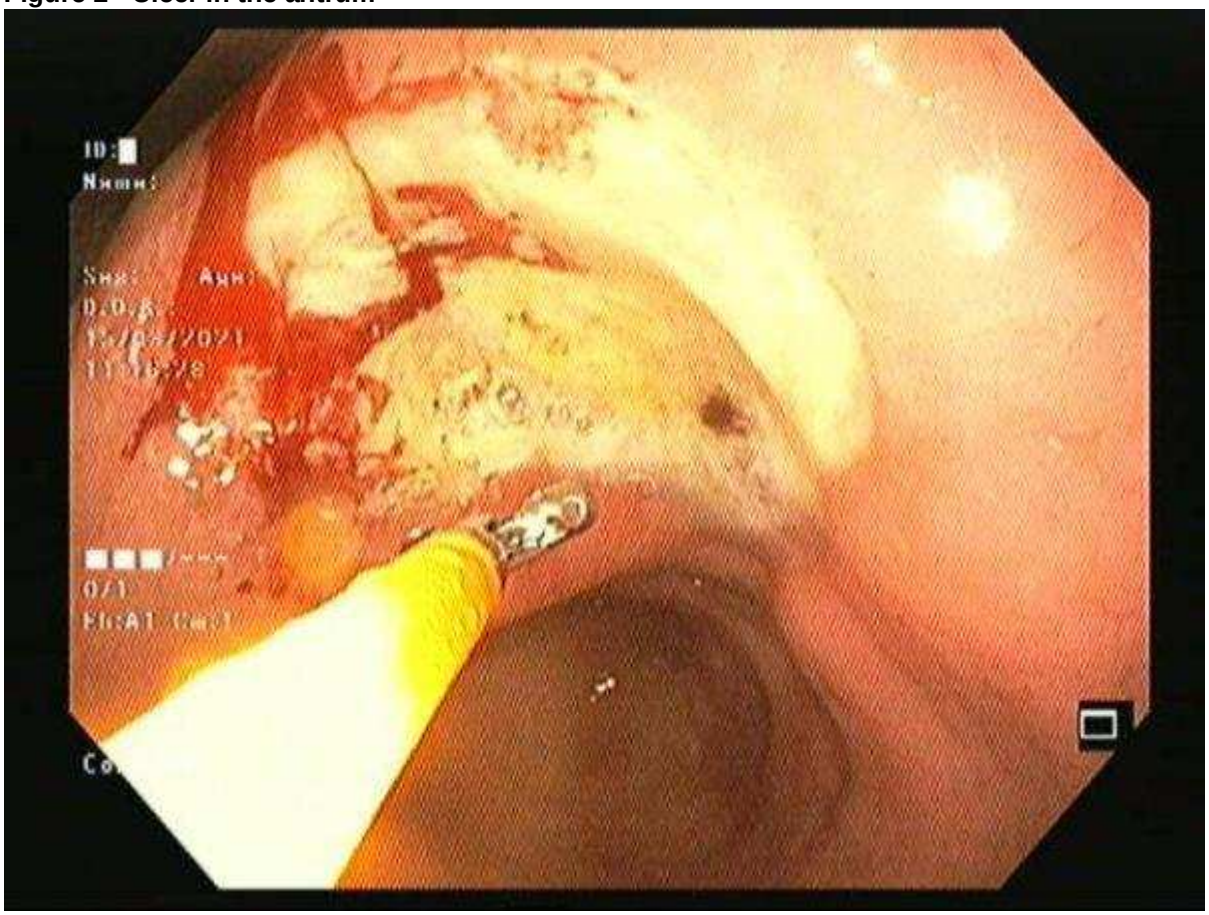

Şekil 3 - FNA iğnesi ile CocaCola injeksiyonu
Figure 3 - CocaColainjection with FNA needle

PP-183 / 39. Ulusal Gastroenteroloji Haftası
Mersin Üniversitesi Tıp Fakültesi Hastanesi Motilite Laboratuvarı Özofageal HRM Sonuçları

Fehmi Ateş, Sevinç Karşı, Osman Özdoğan, Serkan Yaraş, Enver Üçbilek, Zekiye Nur Harput, Engin Altıntaş, Orhan Sezgin

Mersin Üniversitesi Tıp Fakültesi Hastanesi Gastroenteroloji Bölümü

Giriş-Amaç: Bu çalışmada mekanik obstrüktif olmayan disfaji, kardiyak olmayan göğüs ağrısı ve anti-reflü cerrahisi öncesi ve Peroral Endoskopik Miyotomi (POEM) sonrası değerlendirme endikasyonlarıyla uyguladığımız özofagus YÇM sonuçlarımızın, retrospektif olarak değerlendirilmesi amaçlanmıştır.

Gereç-Yöntem: 1 Ocak 2022 – 10 Ekim 2022 tarihleri arasında Mersin Üniversitesi Tıp Fakültesi Hastanesi Motilite Laboratuvarında uygulanan özofageal YÇM verileri retrospektif değerlendirildi. Disfaji, yutma sırasında yaşanan bir zorluk veya rahatsızlık olarak tanımlandı. Kardiyak olmayan göğüs ağrısı (NCCP), retrosternal göğüs ağrısı ve normal bir kardiyo-vasküler değerlendirme ile başvuran hastalarda düşünüldü. Endoskopide darlık, malignite veya ülser öyküsü olanlar değerlendirme dışında tutuldu.

Sonuçlar: Özofageal YÇM yapılan 109 kadın (%51.1), 104 erkek (%48.9) toplam 213 hastanın yaş ortalaması 47.3 ± 16.15 yıl, ortanca 48 yıldı. Özofageal HRM endikasyonları: 151 hasta (%70.9) disfaji, 15 hasta kardiyak olmayan göğüs ağrısı (%7.0), 13 hasta (%6.1) anti-reflü cerrahisi öncesi, 34 hasta (%16.0) POEM sonrası değerlendirme şeklinde dağılmaktaydı. Majör motilite bozuklukları 121 hastada (%56.8) saptandı ve Akalazya 87 hasta (%71.9) en sık görülen majör motilite bozukluğuydu. Akalazya hastaları arasında en sık tip II: 73 hastada (%84), Tip I: 7 hastada (%8) ve Tip III: 7/87 hastada (%8) görüldü. Diğer majör motilite bozukluklarından; Distal özofageal spazm 16 hastada, kontraktilite yokluğu 10 hastada, özofagogastrik bileşke çıkış obstrüksiyonu 8 hastada saptandı. Minör motilite bozukluklarından inefektif özofageal motilite 19 hastada belirlendi. Anti reflü cerrahisi öncesi değerlendirilen 13 hastadan 2'sinde inefektif özofageal motilite (%15.4), 1'inde kontraktilite yokluğu (%7.7) saptandı. POEM sonrası değerlendirilen 34 hastadan 33'ünde (%97.1) yüksek özofageal basınç değerlerinin normal sınırlara düştüğü ve disfaji semptomlarının kaybolduğu belirlendi.

Anahtar Kelimeler: Özofageal Yüksek Çözünürlüklü Manometri, Disfaji, Özofageal motilite bozuklukları

Esophageal HRM Results of Mersin University Medical Faculty Hospital Motility Laboratory

Fehmi Ateş, Sevinç Karşı, Osman Özdoğan, Serkan Yaraş, Enver Üçbilek, Zekiye Nur Harput, Engin Altıntaş, Orhan Sezgin

Mersin University Medical Faculty Hospital Gastroenterology Department

Introduction and Aim: In this study, it was aimed to retrospectively evaluate our esophageal HRM results, which we applied with the indications of mechanical non-obstructive dysphagia, non-cardiac chest pain, and evaluation before anti-reflux surgery and after Peroral Endoscopic Myotomy(POEM).

Materials-Methods: Dysphagia was defined as a difficulty or discomfort experienced during swallowing. Non-cardiac chest pain(NCCP) was considered in patients presenting with retrosternal chest pain and a normal cardiovascular evaluation.

Results: The mean age of 109 women(51.1%) and 104 men(48.9%) total 213 patients who underwent esophageal HRM was 47.3 ± 16.15 years, median 48 years. Esophageal HRM indications: 151 patients(70.9%) were evaluated for dysphagia, 15 patients for non-cardiac chest pain(7.0%), 13 patients(6.1%) for pre-anti-reflux surgery, and 34 patients(16.0%) after POEM. Major motility disorders were detected in 121 patients(56.8%) and Achalasia was the most common major motility disorder in 87 patients (71.9%). Among the achalasia patients, Type II was most common in 73(84%), Type I: 7 patients (8%), and Type III: 7/87 patients (8%). Other major motility disorders; Distal esophageal spasm was detected in 16 patients, absence of contractility in 10 patients, and esophagogastric junction outlet obstruction in 8 patients. Ineffective esophageal motility, one of the minor motility disorders, was determined in 19 patients. Infective esophageal motility was found in 2 (15.4%) and absence of contractility in 1 (7.7%) of 13 patients evaluated before anti-reflux surgery. It was determined that high

esophageal pressure values decreased to normal limits and dysphagia symptoms disappeared in 33 (97.1%) of 34 patients evaluated after POEM.

Keywords: Esophageal High Resolution Manometry, Dysphagia, Esophageal motility disorders

PP-184 / 39. Ulusal Gastroenteroloji Haftası
Midedeki Büyük Hacimli Fitobezoarların Çıkarılmasında Endoskopik Başarı: Bir Olgu Sunumu

Talat Ayyıldız[1], Hatice Bala[2]

[1]Ondokuz Mayıs Üniversitesi Tıp Fakültesi Gastroeneteroloji Bilim Dalı, Samsun
[2]Ondokuz Mayıs Üniversitesi Tıp Fakültesi İç Hastalıkları Ana Bilim Dalı, Samsun

Giriş:Bir yıla yakın süredir dispeptik yakınmaları olan bir hastanın yapılan endoskopisinde midede büyük hacimli iki fitobezoar saptandı. Büyük oranda cerrahi tedavi ilk seçenek olan böyle bir olguda endoskopik olarak başarılı şekilde yapılan tedavi ve sürecin bu sunum ile paylaşılması amaçlanmıştır.

Olgu Sunumu: Bulantı kusma ve midede sıkışma hissi 1 aydır yoğun olan hastanın başka bir şehirde yapılan gastroskopisinde midede fitobezoar saptanmış ve merkezimize sevk edilmiş. Yaklaşık 1 yıl önce vaz (diosypiros lotus) ve Trabzon hurması (Diosypiros kaki) meyvelerinden bol miktarda tüketmiş. 1 ay öncesine kadar hafif dispeptik yakınmaları olmuş ve semptomatik tedavi rahatlatmış. 1 ay önce yakınmaları çoğalmış. Birkaç gün önce dışkısında çıkan yaklaşık 2x1 cm'lik bezoar parçası sonrası yakınmalarının büyük oranda yatıştığını ifade etti. Hastaya çekilmiş olan abdomen bilgisayarlı tomografide mide yerleşimli 85x38x42 ve 82x45x57 mm boyutlarında 2 adet fitobezoar izlendi (Resim 1). Gastroskop ile 1 hafta arayla yapılan iki seansta el yapımı snare (resim 2) kullanılarak sırasıyla 160 ve 345 dakika süren işlemler ile oldukça sert kıvamlı bezoarlar parçalandı ve overtüp aracılığıyla çıkartıldı. İkinci işlem öncesi gün hastanın bol incir yemesi işlemin süresini uzattı. İşlem sonrası evine gönderildi.

Tartışma ve sonuç: Midede büyük hacimli bezoarlar genellikle cerrahi olarak çıkarılmaktadır. Merkezimizde kullanılmakta olan el yapımı snare ile bu tür bezoarlar parçalanıp çıkartılabilmektedir. Bu işlemlerde en büyük zorluk bezoarların boyutu nedeniyle endoskopun hareket alanının daralması ve bezoar parçalamada aksesuarların kullanımının zorlaşmasıdır. İşlem öncesi uygun diyet ile hazırlık, bezoarların sertlik derecesi, büyüklüğü ve vaz gibi hurmaların çekirdekli olarak tüketilmesi işlemlerin zorluğunu ve süresini etkilemektedir.

Anahtar Kelimeler: Fitobezoar, bezoar, snare

Endoscopic manegement of gastric double giant bezoars; a case report

Talat Ayyıldız[1], Hatice Bala[2]

[1]Ondokuz Mayis University, Department of Gastroenterology, Samsun
[2]Ondokuz Mayis University, Department of İnternal Medicine, Samsun

INTRODUCTION: Phytobezoars are undigested foods concreted in the upper gastrointestinal tract. Some bezoars cannot pass through the bulb and can reach gigantic sizes. Surgery is often the first option for giant stomach bezoars. In this case report we presents a case with two large-volume phytobezoars in stomach was succesfully treated by endoscopic procedures.

CASE REPORT:A 69-year-old male patient underwent an endoscopy with complaints of nausea, vomiting and abdominal bloating for the past month. He had the history of consumed a plenty of diosypiros lotus and diosypiros kaki fruits for last year. The endoscopy revealed that two giant bezoars in the stomach and referred to our center. Two phytobezoars 85x38x42 and 82x45x57 mm ın sıze were observed ın the abdomınal computed tomography (Figure 1). The undigested masses were fragmented and evacuated with spesificly produced endoscopic tools (figüre 2) in two sessions (procedure time; 160 and 345 minutes, respectively.), one week apart. The patıent was dıscharged after the following day of procedure.

DISCUSSION AND CONCLUSION: Large volume bezoars ın the stomach are usually surgıcally removed. At our center, we have developed a new endoscopic instrument that has strength and width enough to break hardened bezoars. The bıggest dıfficulty ın these procedures ıs that the area of movement of the endoscope ıs narrowed due to the sıze of the bezoars. The approprıate dıet before the procedure, the size of bezoars, the amount of the consumpted seeded persımmon is affect the dıfficulty and duratıon of the procedures.

Keywords: Phytobezoars, bezoars, snare

El yapımı snare
Handmade snare

Midedeki fitobezoarlar
Phytobezoars in the stomach.

PP-185 / 39. Ulusal Gastroenteroloji Haftası
Nadir bir Disfaji nedeni; Pemfigus Vulgaris- Olgu sunumu

Ecem Bilgehan Erden[1], Tevfik Solakoğlu[2], Nurten Türkel Küçükmetin[2]

[1]Tekirdağ Namık Kemal Üniversitesi Tıp Fakültesi, İç Hastalıkları Anabilim Dalı, Tekirdağ
[2]Tekirdağ Namık Kemal Üniversitesi Tıp Fakültesi, İç Hastalıkları Anabilim Dalı, Gastroenteroloji Bilim Dalı, Tekirdağ.

GİRİŞ: Pemfigus, mukoz membranları ve cildi tutan intraepitelyal vezikül ve bül oluşumu ile karakterize otoimmun bir hastalıktır, en sık görülen alt tipi Pemfigus Vulgaristir (PV) ve en sık oral mukoza, daha az sıklıkla farengolarengeal, konjonktival, genital, anorektal mukoza tutulur. Biz nadir görülen, disfajiye neden olan özofageal pemfigus olgusuna ve tedavi modeline dikkati çekmek istedik.

Olgu: Sekiz yıldır sikatrisyel pemfigus vulgaris tanısı olan ve son 2 yıldır takipsiz kalan 73 yaş kadın hasta dermatoloji polikliniğine oral beslenme bozukluğu sebebiyle başvuruyor. FM'de göz, ağız içi, oral mukoza, burun, yutak tutulumları tespit edildi. Sekiz yılda 50 kilo kaybeden ve yutma güçlüğü nedeniyle 2 yıl önce dış merkezde endoskopik dilatasyon hikayesi bulunan hastanın endoskopisinde; ağız içinde sol hipofarenkste ülsere alan görüldü, gastroskop ile üst özofagusa zorlanarak girildi, mukozada kalın beyaz eksuda ve ön kesici dişlerden itibaren 23. cm de lümeni tama yakın daraltan web görüldü. Pediatrik gastroskop ile tekrar girildi, web yırtılarak pediatrik gastroskopun geçişine izin verdi, ön kesici dişlerden itibaren 25. cm de ve 37. cm de özofagus lümeninin konsantrik daraldığı izlendi, mide, bulbus ve duodenumda patoloji saptanmadı, kardia endoskopu iyi sarıyordu. Özofagusdaki darlıklar için balon dilatasyonu yapıldı. Oral alımı düzelen ve işlemden fayda gören hastaya dermatoloji dapson tedavisi başladı.

Sonuç:PV daha çok oral mukozayı etkilese de özofagus tutulumuda gözlenebilmektedir. Özofageal striktür literatürde olgu sunumları şeklindedir ve tedavi seçenekleri arasında asit supresyonu, balon ya da buji dilatasyonu, endoskopik striktüroplasti ve stent seçenekleri yer almaktadır, tedavide belirli bir konsesus yoktur. Reküren özofageal striktürlerinde intralezyonel steroid uygulaması tedavi obsiyonları arasında yer almaktadır.

Anahtar Kelimeler: balon dilatasyonu, özofagus tutulumu, pemfigus vulgaris

A rare cause of Dysphagia; Pemphigus Vulgaris- Case report

Ecem Bilgehan Erden[1], Tevfik Solakoğlu[2], Nurten Türkel Küçükmetin[2]

[1]Tekirdağ Namık Kemal University Medical Departmant,Internal Medicine, Tekirdağ
[2]Tekirdağ Namık Kemal University Medical Departmant,Internal Medicine /Gastroenterology, Tekirdağ

LOGIN: Pemphigus is an autoimmune disease characterized by the formation of intraepithelial vesicles and bullae involving the mucous membranes and skin, and the oral mucosa is most commonly involved, less frequently the pharyngolaryngeal, conjunctival, genital, and anorectal mucosa.

PHENOMENON:A 73-year-old female patient who has been diagnosed with cicatricial pemphigus vulgaris for 8 years and has not been followed up for the last 2 years is admitted to the dermatology outpatient clinic due to oral feeding disorder. In the endoscopy of the patient who lost 50 kg in 8 years and had a history of endoscopic dilatation 2 years ago in an external center due to dysphagia; An ulcerated area was seen in the left hypopharynx in the mouth, thick white exudate on the mucosa and a web that narrowed the lumen almost completely at 23 cm from the anterior incisors was seen. It was re-entered with the pediatric gastroscope, the web was torn, allowing the pediatric gastroscope to pass, concentric narrowing of the esophageal lumen was observed at the 25th and 37th cm from the anterior incisors. Balloon dilatation was performed for esophageal strictures. Dermatology dapsone treatment was started for the patient.

Conclusion: Although PV mostly affects the oral mucosa, esophageal involvement can also be observed. Esophageal stricture is in the form of case reports in the literature and treatment options include acid suppression, balloon or bougie dilatation, endoscopic stricturoplasty and stent

options(There is no consensus). Intralesional steroid administration is among the treatment options in recurrent esophageal strictures.

Keywords: balloon dilatation, esophageal involvement, pemphigus vulgaris

---

Hastaya ait endoskopi görüntüleri
Endoscopy images of the patient

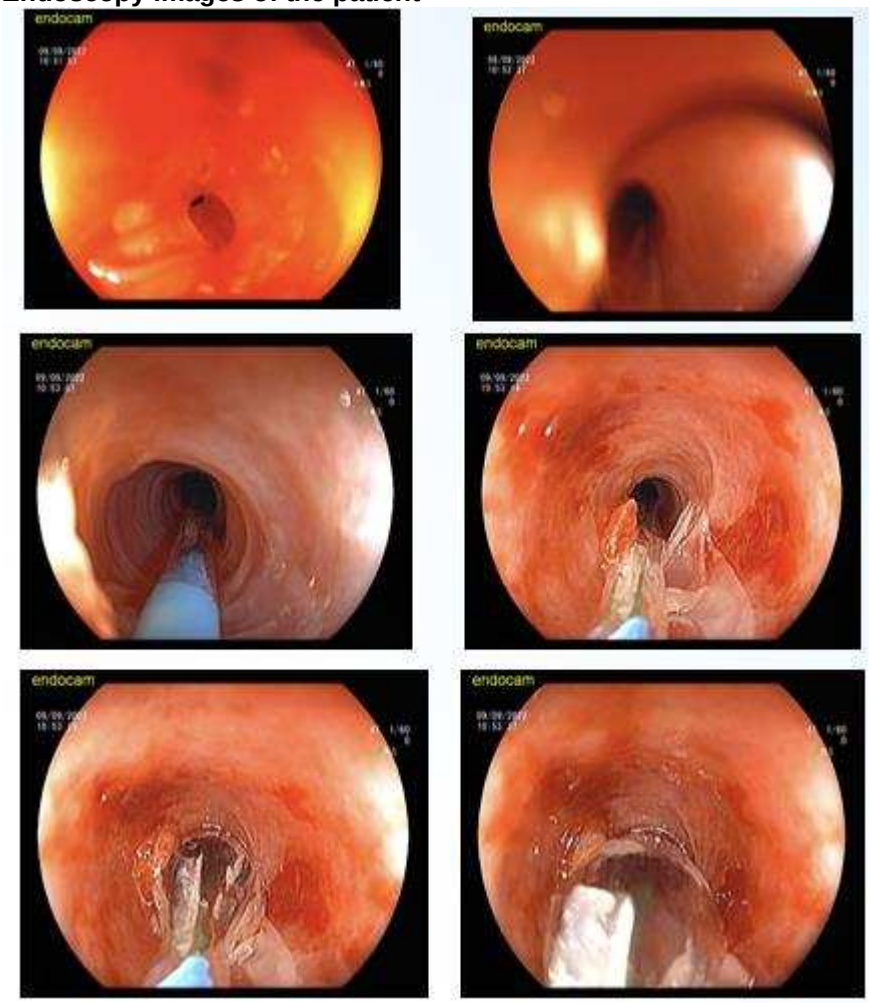

PP-186 / 39. Ulusal Gastroenteroloji Haftası
Beklenmedik bir ERCP sonrası komplikasyonu: Orbital Abse

Zekiye Nur Harput, Serkan Yaraş, Osman Özdoğan, Enver Üçbilek, Fehmi Ateş, Orhan Sezgin, Engin Altıntaş

Mersin Üniversitesi Tıp Fakültesi

Orbital abse daha çok pediyatrik yaş grubunu ilgilendiren görme kaybına yol açabilecek ciddi bir patolojidir. Oftalmik cerrahi, göz travmaları, diş ve yüz enfeksiyonları, bakteriyemiye sekonder endojen yayılım sebebiyle oluşabilir. Burada ERCP sonrası gelişen orbital abseli bir olguyu sunmayı amaçladık.

Olgu:35 yaşında erkek hasta karın ağrısı ve ani gelişen sarılık ile acil servise başvurdu. Özgeçmişinde bilinen hastalık,ilaç kullanım öyküsü,alkol ve sigara kullanımı yoktu. İkterik görünümde olan hastanın batın muayenesinde tüm kadranlarda hassasiyet mevcuttu.Kan tetkiklerinde,total biluribin 11mg/dl, direkt biluribin 6.2mg/dl,ALT 74U/L, AST 62U/L, ALP 273U/L GGT 54U/L, diğer biyokimyasal parametrelerde patoloji saptanmadı. Batın ultrasonografisinde, portal alanda lenfadenopati ve safra yollarında dilatasyon saptandı.BT'de karaciğer parankimini de infiltre etmiş perihiler kolanjioselüler ca ile uyumlu olabilecek lezyon görüldü. PET-CT'de sol supraklavikular, mediasten ve batın içinde FDG tutulumu olan lenf nodları saptandı. Lenf nodu eksizyonel biyopsisi yapıldı. Biyopsi safra yolları adenokarsinom metastazı olarak raporlandı. Hastaya safra drenajı sağlanması amacıyla ERCP ile stent konuldu.ERCP sonrası takiplerinde ilk 24 saat herhangi bir komplikasyon yaşanmadı. Post ERCP 24. saatinde safra drenajının sağlandığının bir göstergesi olarak bilirubin değerleri düşmesine karşın hastada ateş, diplopi, CRP'de artış, lökositoz görüldü. Fizik muayenede sağ gözünde proptozis, yukarı ve dışa hareketlerde kısıtlılık ve belirgin orbital ödem saptandı. Göz hastalıkları önerisi ile yapılan orbita MR'da 'Bilateral glob superiorunda sağda en büyüğü 26 mm'ye ulaşan, periferal kontrastlanan,T2A incelemede heterojen hipointens nodüler alan' saptandı(Şekil1).Hastaya ampirik olarak antibiyoterapi düzenlendi. Takiplerinde periorbital ödemi geriledi diplopisi düzeldi.

Sonuç:ERCP sonrası rastlanan komplikasyonlar sıklıkla pankreatit, kanama, perforasyon olup hastamızda gelişen orbital abse post ERCP komplikasyonu olarak daha önce tanımlanmamış bir komplikasyondu.

Anahtar Kelimeler: Ercp sonrası komplikasyon, Kolanjiyoselüler karsinom, Orbital abse

Unexpected post-ERCP complication: Orbital abscess

Zekiye Nur Harput, Serkan Yaraş, Osman Özdoğan, Enver Üçbilek, Fehmi Ateş, Orhan Sezgin, Engin Altıntaş

Mersin University Medical Department of Gastroenterology

Orbital abscess is a serious pathology that may cause vision loss.It may occur due to ophthalmic surgery,eye traumas,dental and face infections with endogenous spread secondary to bacteremia.We aimed to present a case of orbital abscess that developed after ERCP.

CASE:A 35-year-old male patient presented to the emergency department with abdominal pain and jaundice.There wasn't disease,history of drug,alcohol and cigarette use in his history.There was tenderness in all quadrants in the abdominal examination of the patient who had an icteric appearance.In blood tests;total bilirubin 11mg/dl,direct bilirubin 6.2mg/dl,ALT 74U/L,AST 62U/L,ALP:273U/L,GGT:54U/L,other biochemical parameters were normal.Ultrasonography revealed lymphadenopathy in the portal area and dilatation in the biliary tract.CT showed a lesion compatible with perihilar cholangiocellular carsinoma that also infiltrated the liver parenchyma.PET-CT revealed lymph nodes with FDG uptake in the left supraclavicular, mediastinum and abdomen.Lymph node excisional biopsy was reported as biliary tract adenocarcinoma metastasis.A stent was placed with ERCP.There were no complications in the first 24 hours after ERCP.Despite the decrease in bilirubin levels at the 24th hour of post ERCP,the patient had fever,diplopia,increase in CRP and leukocytosis.Physical examination revealed proptosis,limitation in eye movements and orbital edema in the right eye.Orbital MRI performed that 'Heterogeneous hypointense nodular area in the bilateral globe superior,the largest

reaching 26 mm on the right,with peripheral enhancement and on T2W examination'(Figure 1).The patient was empirically treated with antibiotics.His diplopia improved.

CONCLUSION: Complications encountered post-ERCP were pancreatitis, bleeding, perforation.Orbital abscess that developed in our patient was a complication that wasn't previously described as a post-ERCP complication.

Keywords: Post ERCP complication, Cholangiocellular carcinoma, Orbital abscess

Şekil 1
Figure-1

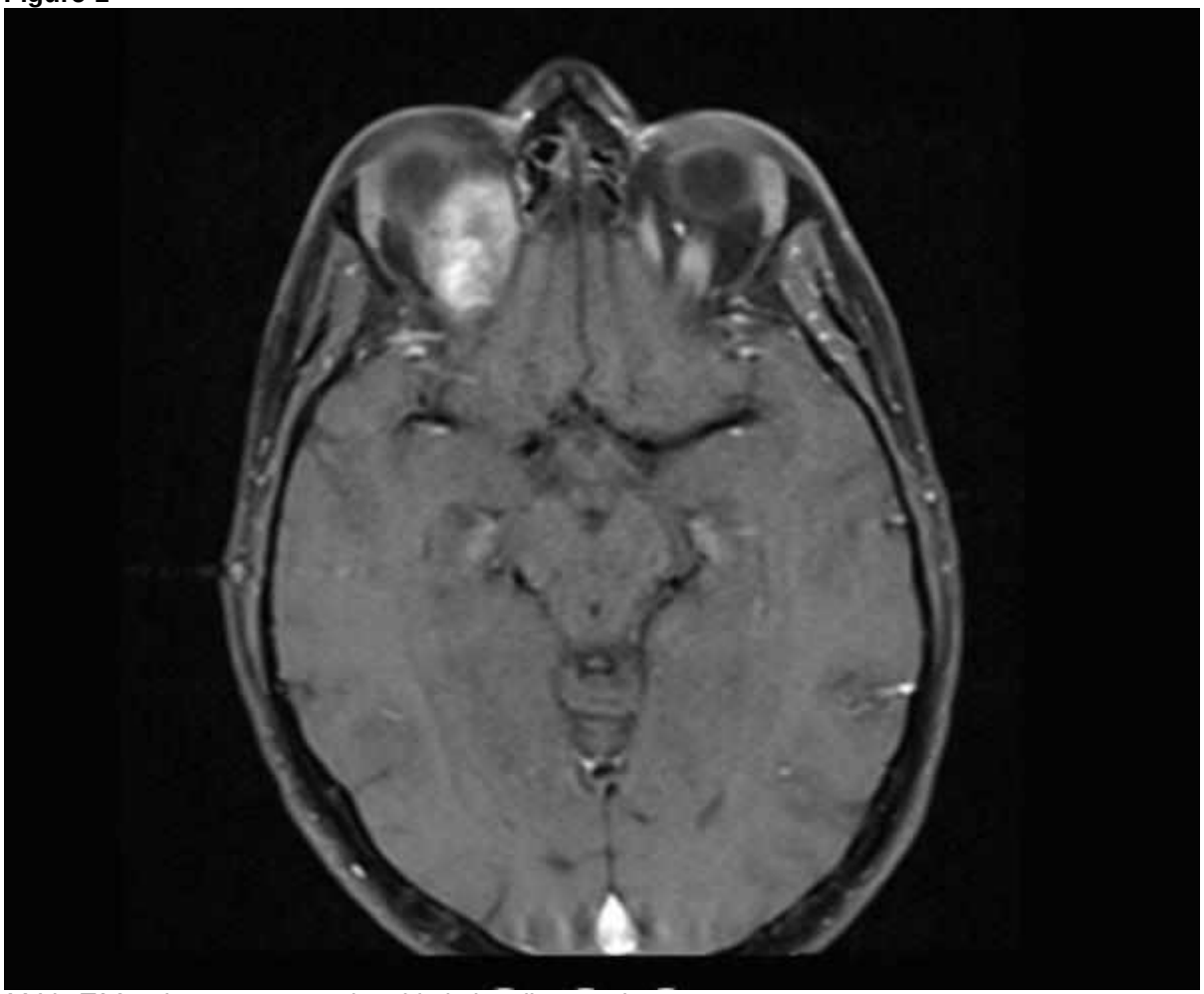

Mr'da T2A sekansta sağ gözde orbital abse ile uyumlu görünüm
Appearance compatible with orbital abscess in the right eye on T2W sequence in MRI

PP-187 / 39. Ulusal Gastroenteroloji Haftası
İmmünsupreyonun Korkulan Bir Komplikasyonu: Listeria Meningoensefaliti

Selçuk Candan, Tuğçe Eşkazan, Uğur Önal, Melek Balamir, Onur Ekşi, Aykut Ferhat Çelik

İstanbul Üniversitesi-Cerrahpaşa, Cerrahpaşa Tıp Fakültesi, İç Hastalıkları Anabilim Dalı, Gastroenteroloji Bilim Dalı, İstanbul, Türkiye

Giriş: L. monocytogenes, gram pozitif basil ve fakültatif hücre içi bakteri olup, bitkilerde ve hayvanlarda bulunabilir. Sağlıklı bireylerde L.monocytogenes enfeksiyonu genellikle febril diyareye neden olur veya asemptomatiktir; risk altındaki bireylerde ise listeriozis klinik invaziv enfeksiyonlara neden olabilir.

Vaka Sunumu: Bir yıldır dış merkezden ülseratif kolit (ÜK) tanısı ile takipli kadın hasta. 5-Amino salisilik asit oral ve lavman tedavisi altında izlenmekte iken 15/gün kanlı-mukuslu dışkılama ile tarafımıza başvurdu. ÜK aktivasyonu olarak değerlendirilerek prednizolon 1 mg/kg/gün intravenöz başlandı. Bu tedaviye yanıt alınamayan hastaya infliksimab 5 mg/kg yükleme dozunda başlandı. İlk dozu takiben 12. günde şiddetli baş ağrısı, bilinç bulanıklığı, halsizlik, üşüme gelişmesi üzerine çekilen kranial BT ve MR'da talamusta, bilateral ak madde ve ponsta, sol serebellar hemisferde ve mezensefalon sağ yarımında kontrastlanma artışı gösteren lezyonlar (akut demiyalizan ensefalomyelit?) saptandı (Resim 1). Takiplerinde afazi gelişen, sol kol ve bacakta kas gücü 1/5 olan hastaya yapılan lomber ponksiyonda BOS mikroskopisinde 150 lökosit/〖mm〗^3 görülmesi üzerine gönderilen BOS PCR'da Listeria antijeni pozitif saptandı. Listeria meningoensefaliti tanısı ile hastaya meropenem 3*2 gr ve gentamisin 80 mg 3*1 başlandı. ÜK tedavisi için verilmekte olan prednisolon ve infliximab kesildi. Antibiyoterapi sonrası sol kol ve bacakta kas gücü tam olan ve konuşma fonksiyonu tamamen normale dönen hastanın çekilen kontrol kranial MR'ında lezyonlar totale yakın regrese olduğu görüldü (Resim 2).

Tartışma:Listeriozis, en yaygın bakteriyel enfeksiyonlardan olup sıklıkla gıda kaynaklıdır. Nörolojik tutulum oldukça nadir olup, varlığında %30'a varan mortalite oranları görülmektedir. İmmunsupresif tedavi alan hastalarda sepsis ve menenjit kaynağı olarak akla gelmelidir.

Anahtar Kelimeler: Listeria, meningoensefalit, immunsupresyon

A Feared Complication of Immunosuppression: Listeria Meningoencephalitis

Selçuk Candan, Tuğçe Eşkazan, Uğur Önal, Melek Balamir, Onur Ekşi, Aykut Ferhat Çelik

Istanbul University-Cerrahpasa, Cerrahpasa Faculty of Medicine, Department of Internal Medicine, Department of Gastroenterology, Istanbul, Turkey

Introduction: Listeria monocytogenes is a gram positive bacillus and facultative intracellular bacterium and can be found in plants and animals.LM infection often causes febrile diarrhea and life-threatening infections especially in immunosuppressed patients at high risk.

Case Report:A female patient with a diagnosis of ulcerative colitis (UC) applied to us with a bloody-mucous stool 15/day.She had being taken 5-amino salicylic acid treatment. Prednisolone 1 mg/kg/day intravenous was started for UC activation.Infliximab treatment was started because there was no response to corticosteroid.On the 12th day after the first dose, severe headache, confusion, weakness and chills developed.On cranial CT and MRI showed that increased contrast enhancement in the thalamus, bilateral white matter and pons, cerebellar hemisphere and mesencephalon (acute demyalising encephalomyelitis?) (Picture 1).After that she developed aphasia and had a muscle strength of 1/5 in the left arm and leg, lomber puction was done and 150 leukocytes/mm3 were observed.PCR was positive for the Listeria antigen.With the diagnosis of Listeria meningoencephalitis, meropenem and gentamicin treatment were started.Prednisolone and infliximab treatment were stopped. After the antibiotheraphy, patient had full muscle strength in the left arm and leg and his speech function returned to normal. In the control cranial MRI, the lesions were seen to regress almost completely (Picture 2).

Discussion:Listeriosis is one of the most common bacterial infections and is often food-borne.Neurological involvement is very rare, and mortality rates of up to 30% are observed in its

presence. It should be considered as a source of sepsis and meningitis in patients receiving immunosuppressive therapy.

Keywords: Listeria, meningoencephalitis, immunosuppression

Resim 1.
Figure 1.

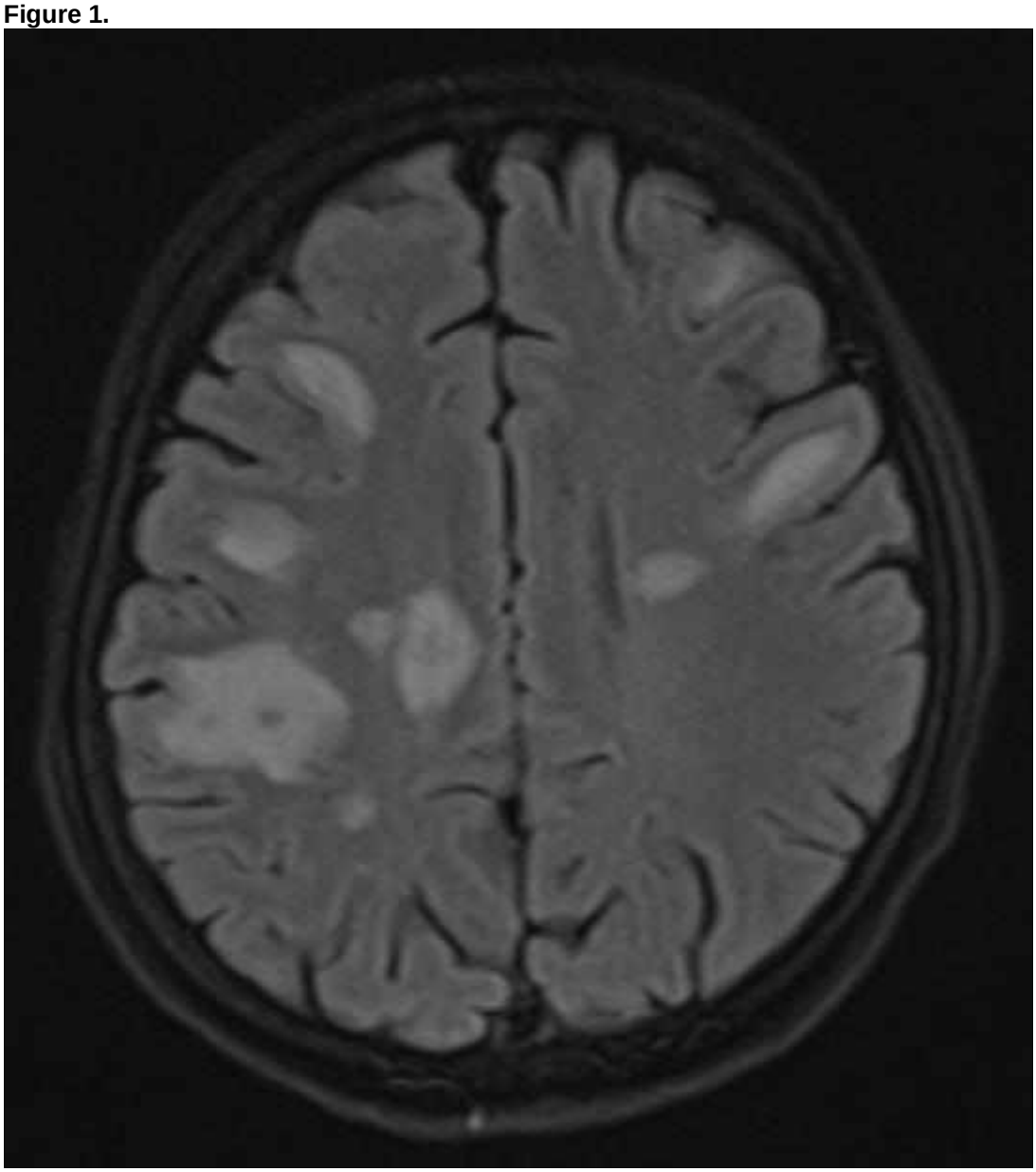

Kranial MR Tanı Anında Listeria Meningonsefaliti
Cranial MRI at Diagnosis of Listeria Meningoencephalitis

Resim 2.
Figure 2.

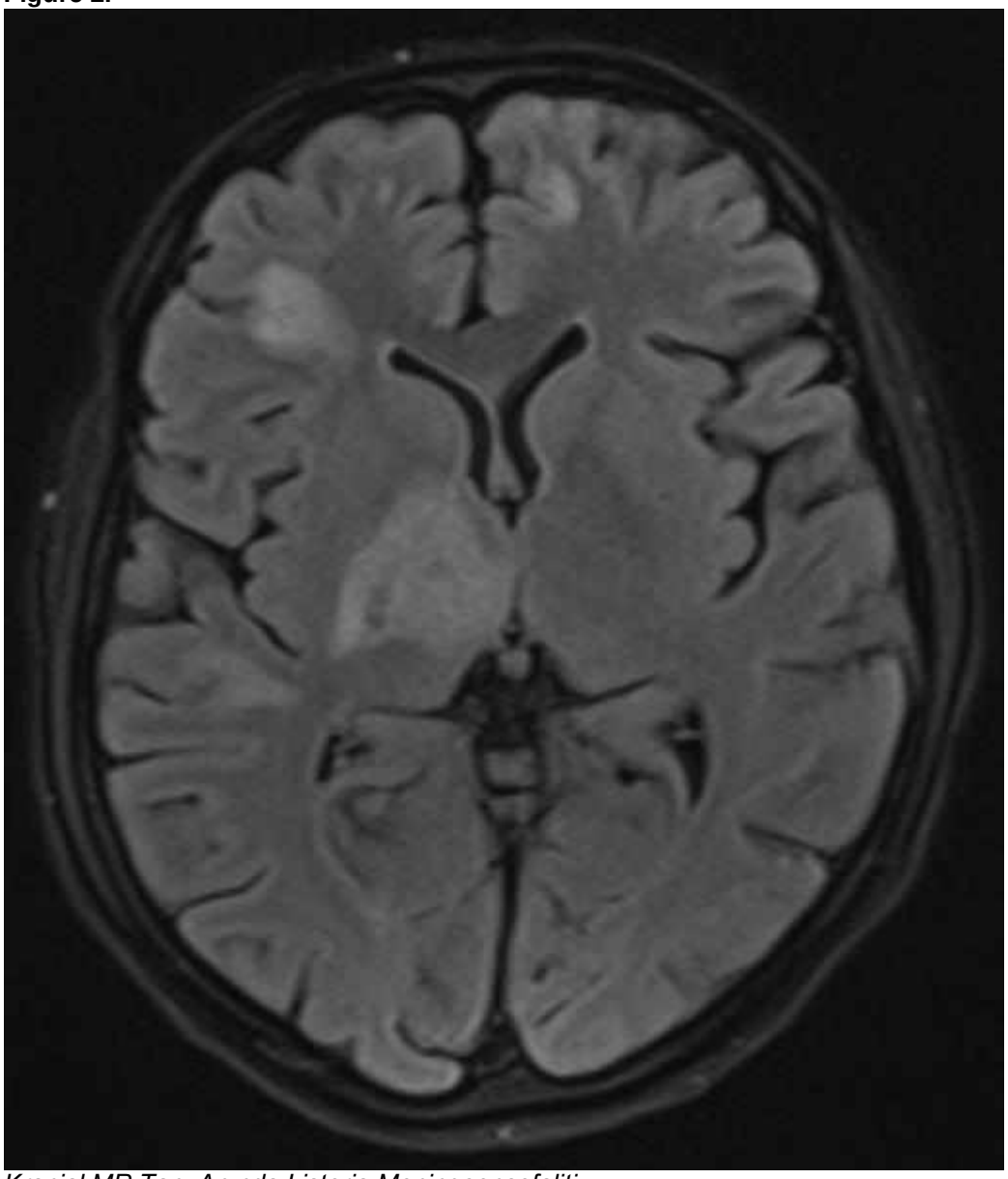

Kranial MR Tanı Anında Listeria Meningoensefaliti
Cranial MRI at Diagnosis of Listeria Meningoencephalitis

Resim 3.
Figure 3.

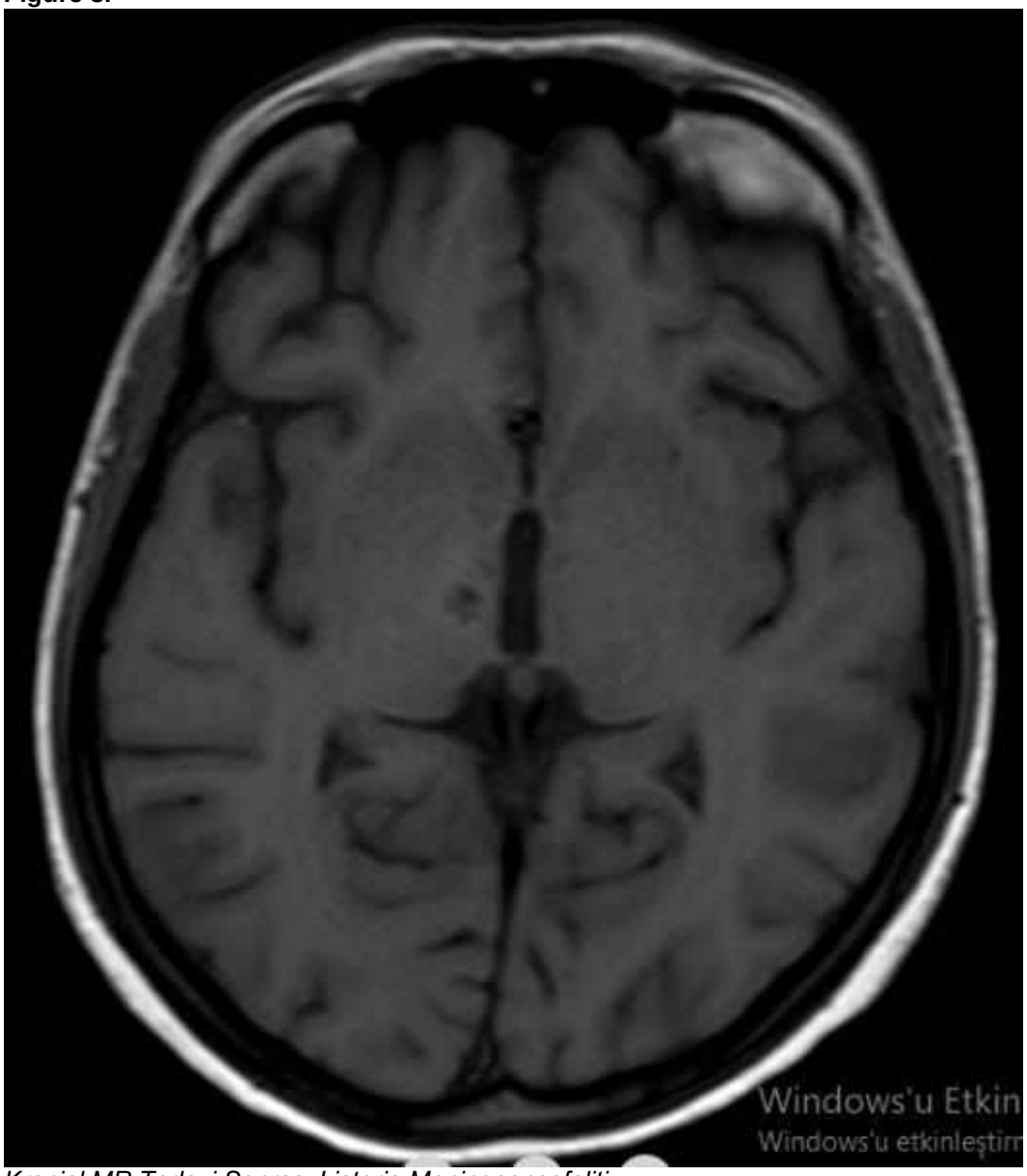

Kranial MR Tedavi Sonrası Listeria Meningoensefaliti
Cranial MRI Post-Treatment Listeria Meningoencephalitis

PP-188 / 39. Ulusal Gastroenteroloji Haftası

Endoskopik değerlendirmede saptanan polipoid lezyonların özellikleri ve histopatalojik değerlendirmesi

Ziya İmanov, Hüseyin Kerem Bardakcı, İbrahim Volkan Şenkal, Kenan Nuriyev, Zülal İstemihan, Bilger Çavuş, Aslı Çiftçibaşı Örmeci, Filiz Akyüz, Kadir Demir, Fatih Beşışık, Sabahattin Kaymakoğlu

İstanbul Üniversitesi, İstanbul Tıp Fakültesi, İç Hastalıkları Anabilim Dalı, Gastroenterohepatoloji Bilim Dalı, İstanbul, Türkiye

GİRİŞ: Endoskopi endikasyonlarının artması gastroskopi ve kolonoskopide polip saptanma oranlarını arttırmıştır. Poliplerin özelliklerinin ortaya konması,malignite gelşme riskinin belirlenmesi, erken dönem endoskopik tedaviler açısından önemlidir. Biz kendi hasta grubumuzda polip saptanan hastaların polip özelliklerini, yerleşim yerlerini ve histopatolojik özelliklerini ortaya koymayı amaçladık.

Materyal-Metod: Çalışmaya son iki yıl içinde endoskopi ünitemizde endoskopik değerlendirmeye alınmış olup polip saptanan hastalar dahil edildi. Hastaların demografik, endoskopik ve histopatolojik verileri retrospektif olarak bilgisayar sisteminden kaydedildi. Çalışmadaki sürekli değişkenler için tanımlayıcı istatistikler; ortalama (mean), standart sapma (SD), sayı (n) ve yüzde (%) olarak ifade edilmiştir. Kategorik gruplara göre sürekli ölçüm değerlerinin karşılaştırılmasında "Tek Yönlü Varyans Analizi (ANOVA)" yapılmıştır.Kategorik değişkenler arasındaki ilişkileri belirlemede ise Ki-kare testi hesaplanmıştır. Hesaplamalarda istatistik anlamlılık düzeyi $p<0.05$ olarak alınmış ve analizler için SPSS (IBM SPSS for Windows, ver.26) istatistik paket programı kullanılmıştır.

Bulgular: Çalışmamıza 372'i (%51.2) kadın olmak üzere toplam 727 hasta dahil edilmiştir. Hastaların yaş ortalaması 59,98+-13,12 yıldı. Polip sayısı ortalama 1,84+-1,64'tü. Polip boyutu 5,2+-5,7 mm ortalamalı olduğu görülmüştür. Hastaların %6,1'de inflamatuar barsak hastalığı olduğu görüldü. H.pylori pozitiflik oranı gastroskopi yapılan grupta %3,3 olarak bulundu. Hastaların %51,6'ı kolonoskopi, %46,1 özofago-gastro-duodenoskopi ve %2,3'ü rekto-sigmoidoskopi işlemine dahil olmuştur. Özofago-gastro-duodenoskopi işlemlerinde; %10,4'de özofagusta, %6,2'de kardiyada, %16,6'da fundusta, %22,7'de korpusta, %33,8'de antrumda ve %2,6'da duodenumda saptanmıştır. Kolonoskopi işlemlerinde; %12,5'de çekumda, %27,29'da çıkan kolonda, %15,3'de transvers kolonda, %13,26'da inen kolonda, %24,23'de sigmoid kolonda ve %22,19'da rektumda polipler saptandı.

Sonuç: Endoskopik değerlendirmede mide poliplerinin çoğunlukla antrumda, kolon poliplerinin ise rekto-sigmoid kolonda yerleştiği görüldü. Çıkan kolon poliplerinde adenom görülme oranı diğer kolon bölgerlerine göre daha yüksekti.

Anahtar Kelimeler: endoskopi, mide, polip

Characteristics and histopathological evaluation of polypoid lesions detected in endoscopic evaluation

Ziya İmanov, Hüseyin Kerem Bardakcı, İbrahim Volkan Şenkal, Kenan Nuriyev, Zülal İstemihan, Bilger Çavuş, Aslı Çiftçibaşı Örmeci, Filiz Akyüz, Kadir Demir, Fatih Beşışık, Sabahattin Kaymakoğlu

Istanbul University, Istanbul Faculty of Medicine, Department of Internal Medicine, Division of Gastroenterohepatology, Istanbul, Turkey

Introduction: We aimed to reveal the polyp characteristics, localization and histopathological features of the patients who were found to have polyps in our patient group.

Materials-Methods: Patients who underwent endoscopic evaluation in our endoscopy unit in the last two years and were found to have polyps were included in the study.

Results: A total of 727 patients, including 372 (51.2%) women, were included in our study. The mean age of the patients was 59.98±13.12 years. The mean number of polyps was 1.84±1.64. The polyp size was found to be 5.2±5.7 mm on average. Inflammatory bowel disease was observed in 6.1% of the

patients. The H.pylori positivity rate was found to be 3.3% in the group that underwent gastroscopy. 51.6% of the patients underwent colonoscopy, 46.1% esophago-gastro-duodenoscopy, and 2.3% recto-sigmoidoscopy. Esophago-gastro-duodenoscopy procedures; Polyps were detected in the esophagus in 10.4%, in the cardia in 6.2%, in the fundus in 16.6%, in the corpus in 22.7%, in the antrum in 33.8%, and in the duodenum in 2.6%.Colonoscopy procedures; 12.5% in the cecum, 27.29% in the ascending colon, 15.3% in the transverse colon, 13.26% in the descending colon, 24.23% in the sigmoid colon and 22.19% polyps were detected in the rectum

Conclusion: In the endoscopic evaluation, it was seen that gastric polyps were mostly located in the antrum and colonic polyps were located in the recto-sigmoid colon. The incidence of adenoma in ascending colon polyps was higher than in other colonic regions.

Keywords: endoscopy, stomach, polyp

---

gastroskopik ve kolonoskopik değerlendirmede saptanan poliplerin histopatolojik dağılımları Histopathological distributions of polyps detected in gastroscopic and colonoscopic evaluation

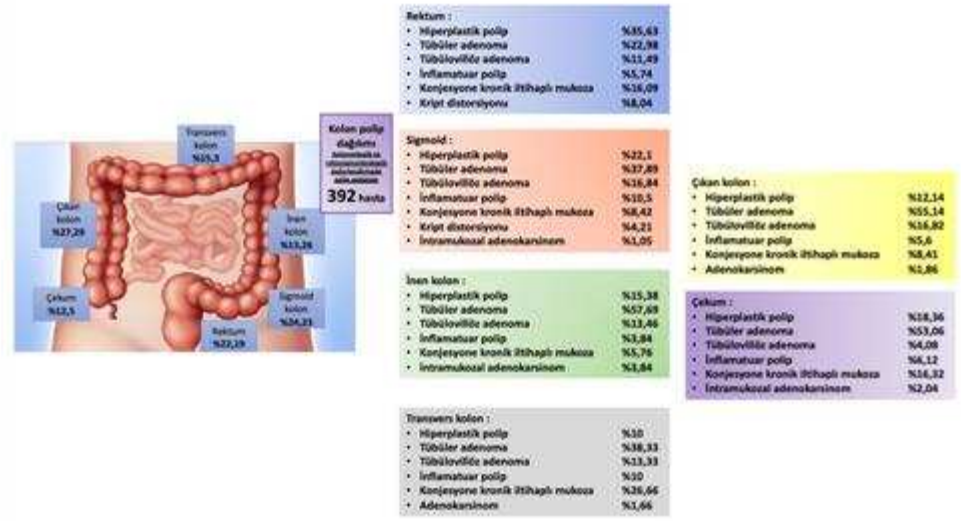

gastroskopik ve kolonoskopik değerlendirmede saptanan poliplerin histopatolojik dağılımları
Histopathological distributions of polyps detected in gastroscopic and colonoscopic evaluation

Özofagus :

Squamoz papillom	%11,76
Akantotik squamoz epitel	%29,41
Foveolae epitel hiperplazisi	%20,58
Hiperplastik polip	%8,82
Glikojenik akantoz	%2,94
Oksintik tipte ödemli mukoza	%5,88
Subepitelyal alanda lenfoid agregat	%2,94
Adenokarsinom	%5,88
Squamoz karsinom	%2,94
Granüler hücreli tm.	%2,96

Kardiya :

Foveolae epitel hiperplazisi	%30
Hiperplastik polip	%40
Oksintik tipte mide mukozası	%10
Lenfoid hiperplazi	%10
Hafif akantoz	%10

Fundus :

Fundik gland polibi	%27,27
Hiperplastik polip	%7,27
Lipom	%1,81
Foveolar adenoma	%3,63
Malt lenfoma B hücre infiltrasyonu	%3,63
Fovealar epitel hiperplazisi	%7,27
Nöroendokrin hücre hiperplazisi	%21,81
Konjesyon ve ödem	%21,81
Orta derecede aktif kronik gastrit	%9,09

Korpus :

Foveolar epitel hiperplazisi	%15,06
Lineer ve mikromodüler nöroendokrin hücre hiperplazisi	%23,28
Kuantoma	%19,17
Ödem	%30,13
Malt Lenfoma	%1,36
Hiperplastik polip	%11

Antrum :

İntestinal metaplazi	%23,89
Hiperplastik polip	%23,89
İnflamatuar fibroid polip	%1,76
Polipöz tipte foveolar epitel hücre hiperplazisi	%28,31
Malt lenfoma	%1,76
Reaktif gastropati	%20,35

Bulbus :

Hiperplastik polip	%24
Polipoid tarzda foveolar metaplazi	%28
Tübülovillöz adenoma	%4
Hafif ödem	%28
İyi differansiye nöroendokrin tümör	%4
Hafif intraepitelyal lenfositoz	%12

Duodenum :

Konjesyon	%50
Düşük derece displazi	%25
Tübülovillöz adenoma	%25

PP-189 / 39. Ulusal Gastroenteroloji Haftası
Ciddi CA 19-9 Yükseliğine Neden Olan Pulmoner Emboli Olgusu

Aysun Çalışkan Kartal, Osman Bedir, Süleyman Coşgun

SBÜ Kütahya Evliya Çelebi Eğitim ve Araştırma Hastanesi

(CA) 19-9, pankreas, safra yolları, kolon, mide, over, hepatoselluler ve özofagus kanserleri gibi malign durumlarda artabilenbir belirteçtir. Malignite dışında safra yolu obstrüksiyonu, kolanjit, inflamatuvar bağırsak hastalığı, pankreatit, siroz, kistik fibrozis, tiroid hastalıkları ve benign akciğer hastalıklarında yüksek serum CA 19-9 seviyeleri görülebilmektedir. Pulmoner emboli (PE), çoğunlukla bacak derin venlerinde meydana gelen trombüslerden kopan parçaların pulmoner arter dallarını tıkaması ile gelişir. PE için çok miktarda risk faktörü mevcut olup hastaların yaklaşık %30'unda herhangi bir risk faktörü bulunamamıştır.

Olgu:54 yaşında ek hastalığı olmayan erkek hasta acile dispne ile başvurusunda saturasyonu %92 saptandı. Tetkiklerinde D-dimer 1156 ug/L (0-654), kan gazında hipoksi, hipokarbi ve solunumsal alkaloz olması üzerine PTE ön tanısıyla toraks BT anjio çekildi. Her iki pulmoner arter alt lob subsegmental dalları içerisinde PE saptandı ve düşük molekül ağırlıklı heparin başlandı. Bunun üzerine hastada PE ile ilişkili predispozan faktörlerin olmaması nedeniyle, idiyopatik PTE ile malign durumlar arasındaki ilişkiden dolayı tümör belirteçleri taranan hastada CA 19-9'un serum seviyesi 16.878 U/mL (<35 U/mL) saptandı. Bunun üzerine gastrointestinal maligniteleri dışlamak için abdominopelvik BT ve alt üst GIS endoskopi ve PET-BT çekildi. Maligniteyi destekleyecek bulgu saptanmadı. Düşük moleküler ağırlıklı tedaviyle CA19-9 seviyelerinin tedricen gerilediği (grafik) gözlendi.

CA 19-9 benign akciğer hastalıklarında bronşiyal epitel hücrelerinin yüzeyinde eksprese edilir. Literatürde benign akciğer hastalıklarına bağlı CA 19-9 yükseklikleri bildirilmiştir. PE ye bağlı CA 19-9 yüksekliği hakkında literatürde - CA 19-9 yüksekliği ile prezente olan kronik PE-şeklinde tek vaka bildirilmiştir. Bizim hastamızda PE dışında CA 19-9 yüksekliğini açıklayıcı bir durum olmaması ve tedaviyle CA19-9 un gerilemesi nedeniyle burada sunulmuştur.

Anahtar Kelimeler: pulmoner emboli, CA 19-9, malignite

A Pulmonary Embolism Case That Caused Severe CA 19-9 Elevation

Aysun Çalışkan Kartal, Osman Bedir, Süleyman Coşgun

SBÜ Kütahya Evliya Çelebi Training and Research Hospital

CA 19-9 is a marker that can increase in malignant conditions as pancreatic, biliary tract, colon, stomach, ovarian, hepatocellular and esophageal cancers. It can also increase in biliary tract obstruction, cholangitis, inflammatory bowel disease, pancreatitis, cirrhosis, cystic fibrosis, thyroid diseases and benign lung diseases. Pulmonary embolism (PE) usually develops when deep leg veins thrombi occlude the branches of pulmonary arteries. There are many risk factors for PE but no risk factor was found in approximately 30% of patients.

A 54-year-old male patient with no comorbidities applied to ER with dyspnea, his saturation was 92%. D-dimer was 1156 ug/L (0-654), hypoxia, hypocarbia and respiratory alkalosis were detected in examinations, thorax CT angiography was performed for suspicion of PE. PE was detected in lower lobe subsegmental branches of both pulmonary arteries and low molecular weight heparin treatment was started. Because of the absence of predisposing factors associated with PE and due to the association between idiopathic PE and malignant conditions tm markers checked and serum level of CA19-9 was found to be 16,878 U/mL (<35).Thereupon, abdominopelvic CT, lower and upper GI endoscopy and finally PET-CT were performed to exclude gastrointestinal malignancies. No malignancy was detected. CA19-9 diminished with treatment.

CA19-9 is expressed in bronchial epithelial cells in benign lung diseases. CA19-9 elevations due to benign lung diseases have been reported in the literature. But there is only a case association with chronic PE and CA 19-9 elevation. We presented this case because there was no other reason for CA19-9 elevation except PE.

Keywords: pulmonary embolism, CA 19-9, malignancy

grafik-1

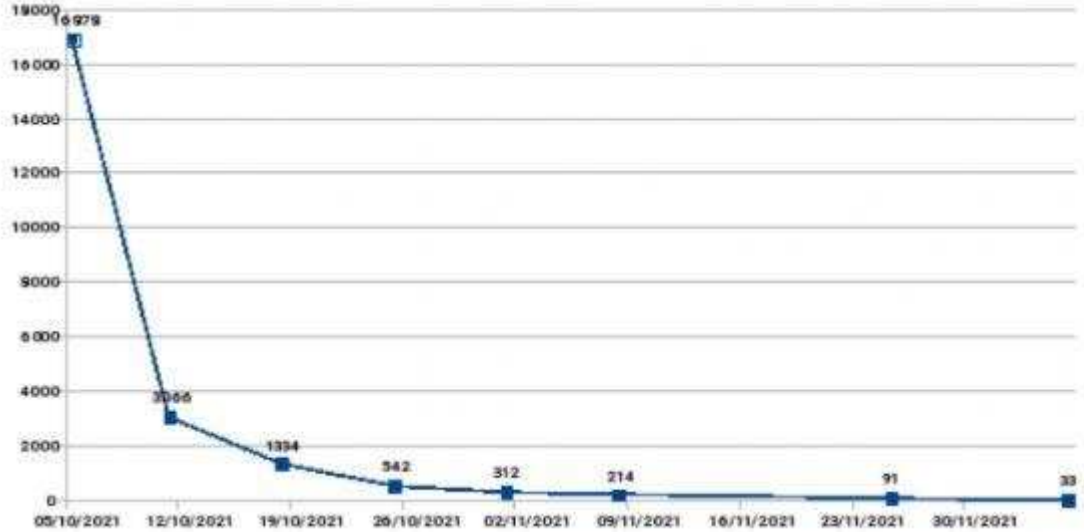

Antikoagülan tedavi ile ayaktan takip edilen hastanın CA 19-9 düzeyinin yaklaşık 2 ay içerinde normale geldiği görüldü (Grafik-1). Üçüncü ayın sonunda kontrol toraks-abdominal ve pelvik BT görüntülemesi tamamen normal izlendi.

PP-190 / 39. Ulusal Gastroenteroloji Haftası
İleusun nadir bir sebebi: Hidronefroz

Zekiye Nur Harput[1], İyed Oğuz[2], Serkan Yaraş[1], Osman Özdoğan[1], Enver Üçbilek[1], Fehmi Ateş[1], Orhan Sezgin[1], Engin Altıntaş[1]

[1]Mersin Üniversitesi tıp fakültesi,Gastroenteroloji, Mersin
[2]Mersin Üniversitesi tıp fakültesi, İç hastalıkları, Mersin

Gastrointestinal sistemde mekanik ya da fonksiyonel sebeplere bağlı kısmi ya da tam tıkanıklık sıklıkla görülen patolojik bir durumdur. Kolon, pankreas, over kanserleri, lenfomalar gibi malign sebeplerle ya da volvulus, herni, cerrahi sonrası yapışıklıklar, bazı ilaçlar, idrar retansiyonuna bağlı benign sebeplerle gelişebilir.

OLGU: 74 yaşında erkek hasta 4 gün önce karın ağrısı sebebiyle başvurduğunda yapılan ultrasonografide üreterde taş saptanması üzerine üreteroskopik taş çıkarılması (URS) planlanmış. İşlem henüz yapılamadan gaz ve gayta deşarjının olmaması üzerine hasta acil servise başvurdu. Batın muayenesinde tüm kadranlarda ciddi hassasiyet, rebound ve defansı mevcuttu. Kan tetkiklerinde WBC 17x10³/µL(nötrofil hakimiyetinde), hgb 13.5g/dL, PLT 130x10³/µL, üre 70mg/dL, kre 1.6mg/dL, crp 55mg/dL diğer tetkikler normal sınırlar içerisinde saptandı. Batın BT'de(Şekil 1); sol distal üreterde taş, taşa bağlı gelişmiş obstrüksiyon ve eşlik eden perinefritik ve periüretral inflamasyon, sol kolonda obstrüksiyonla uyumlu duvar kalınlaşması ve bu değişikliklere sekonder olarak sağ kolon ve transvers kolonda dilatasyonlar mevcuttu. Bunun üzerine hastaya girişimsel radyoloji tarafından acil perkütan nefrostomi kateteri takıldı. Antibiyotik tedavisi başlandı. Drenaj sağlandıktan ve enfeksiyon baskı altına alındıktan sonra batın içerisine herhangi bir müdahale gerekmeden hastanın gaz gayta deşarjı başladı. Kontrol batın BT'de (Şekil 2) hidronefrozun gerilediği, önceki BT'de görülen perinefritik ve periüretral inflamasyonun azaldığı, sağ kolon ve transvers kolondaki dilastayonların normale döndüğü görüldü.

SONUÇ:Bağırsak tıkanıklıkları benign ya da malign pek çok sebebe bağlı olarak karşımıza çıkabilmektedir. Burada kolon tıkanıklığına yol açan hidronefroz tespit edilip hızla tedavisi yapılınca düzelen bir olgu ile altta yatan sebebi bularak tedavinin uygun ve hızla yapılmasının hayatiyeti vurgulanmıştır.

Anahtar Kelimeler: Akut batın, Hidrofenroz, ileus, nefrostomi

A rare cause of ileus: Hydronephrosis

Zekiye Nur Harput[1], İyed Oğuz[2], Serkan Yaraş[1], Osman Özdoğan[1], Enver Üçbilek[1], Fehmi Ateş[1], Orhan Sezgin[1], Engin Altıntaş[1]
[1]Mersin University Department of Gastroenterology, Mersin, Turkey
[2]Mersin University Department of Internal medicine, Mersin, Turkey

Partial or complete obstruction in the gastrointestinal tract due to mechanical or functional causes is a frequently observed pathological condition. It may develop due to malignant reasons such as colon, pancreatic,ovarian cancers,lymphomas or benign causes related to volvulus, hernia,post-surgical adhesions,some drugs and urinary retention.

CASE:A 74-year-old male patient presented to the emergency department because he had no gas and stool discharge. Ureteroscopic removal of stones was planned due to the detection of stones in the ureter 4 days ago, but the procedure has not been performed yet.Abdominal examination revealed severe tenderness, rebound and defense.In blood tests, WBC 17x10³µL(dominated by neutrophils),hgb 13.5g/dL,PLT 130x10³/µL,urea 70mg/dL,crea 1.6mg/dL,crp 55mg/dL,other tests were normal.In abdominal CT(Figure 1);there were stones in the left distal ureter,obstruction developed due to stone and accompanying perinephrtic and periurethral inflammation, wall thickening in the left colon compatible with obstruction, and dilatations in the right colon and transverse colon.Percutaneous nephrostomy catheter was inserted by interventional radiology.Antibiotic treatment was started.After the drainage was provided and the infection was suppressed, gas stool discharge of the patient started without any intervention in the abdomen.. In the control abdominal CT(Figure 2),it was observed that hydronephrosis regressed, the perinephritic and periurethral inflammation decreased and the dilations in the right colon and transverse colon returned to normal.

CONCLUSION:Intestinal obstructions can occur due to benign or malignant reasons.Here,the vitality of finding the underlying cause and performing the treatment appropriately and quickly was emphasized in a case that resolved when hydronephrosis causing colonic obstruction was detected and treated quickly.

Keywords: Acute abdomen, Hydronephrosis, ileus, nephrostomy

Şekil 1
Figure-1

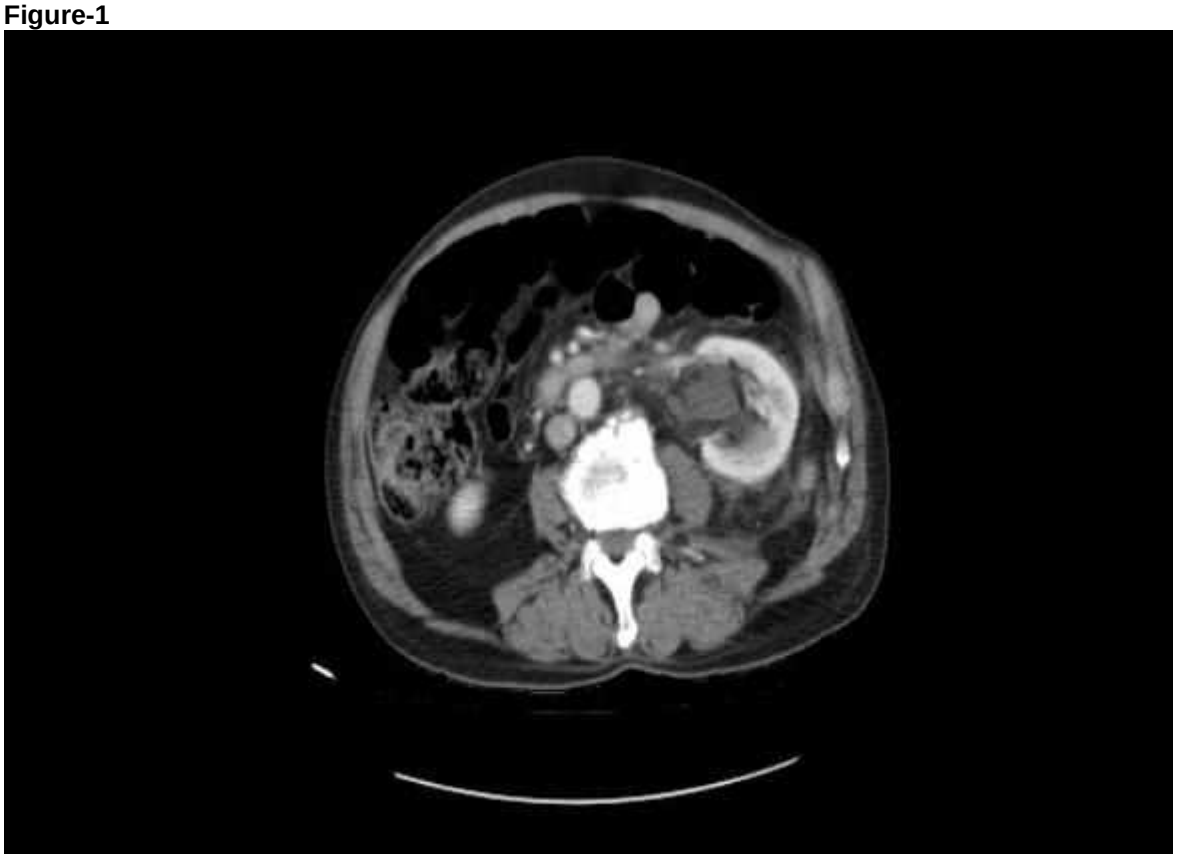

Sol distal üreterdeki taşa bağlı gelişmiş inflamasyona sekonder sol kolonda obstrüksiyonla uyumlu duvar kalınlaşması sonucu gelişen sağ kolondaki dilastayon
Dilation in the right colon resulting from wall thickening compatible with obstruction in the left colon secondary to inflammation due to stone in the left distal ureter

Şekil 2
Figure-2

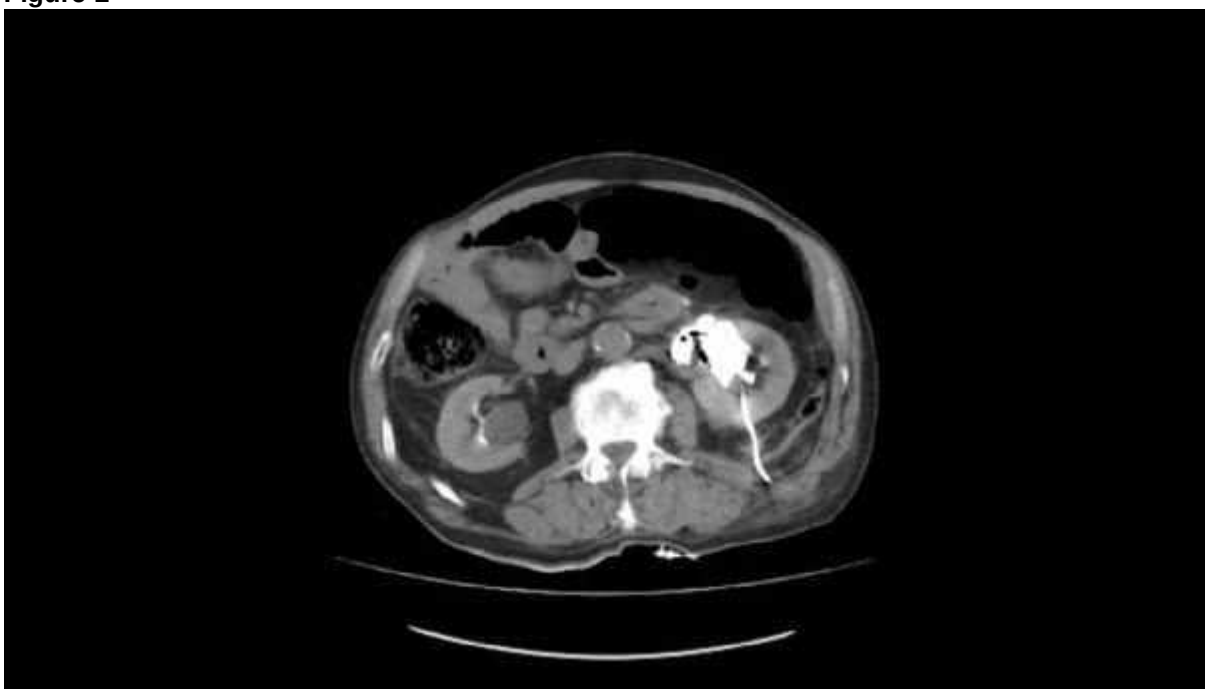

Nefrostomi sonrası kontrol BT'de hidronefrozun gerilediği perinefritik ve periüretral inflamasyonun azaldığı, sağ kolon ve transvers kolondaki dilastayonların normale döndüğü görülüyor
Post-nephrostomy control CT shows that hydronephrosis has regressed, perinephrotic and periurethral inflammation has decreased, and dilatations in the right colon and transverse colon have returned to normal.

PP-191 / 39. Ulusal Gastroenteroloji Haftası
Striktürel özofajitle prezente olan IgG-4 ilişkili hastalık, olgu sunumu

Tuğba Sevil Tuncer[1], Shahin Mehdiyev[2], Çağlayan Keklikkıran[2], Rahmi Aslan[2], Yeşim Özen Alahdab[2], Çiğdem Çelikel[3], Feyza Dilber[2]

[1]Marmara Üniversitesi Pendik Eğitim Araştırma Hastanesi İç Hastalıkları ABD
[2]Marmara Üniversitesi Pendik Eğitim Araştırma Hastanesi İç Hastalıkları ABD, Gastroenteroloji BD
[3]Marmara Üniversitesi Pendik Eğitim Araştırma Hastanesi Patoloji ABD

Giriş:İmmünoglobulin G4 ilişkili hastalık (IgG4-İH) çoklu organ tutulumu olabilen, otoimmun fibroinflamatuar durumdur. Daha çok pankreas, safra yolları, tükürük bezi etkilendiği bilinmekle beraber, nadiren özofagus tutulumu da bildirilmiştir.

Olgu:26 yaş kadın hasta 2 aydır olan kilo kaybı ve progresif yutma güçlüğü ile başvurdu. Laboratuvar tetkiklerive fizik muayene normaldi. Özofagogastroduodenoskopide özofagus 22. cm'de yaklaşık 8 mm çapında mukozadan kabarık, frajil, hiperemik alan izlendi. 25.cm den itibaren yaklaşık 5 cm'lik bir segmentte lümen daralmış olup yer yer beyaz eksuda ile kaplı ülserlerin olduğu segment izlendi. Dar segmentten alınan biyopsi granülasyon dokusu ile karışık atipik iğsi hücreli proliferasyon olarak raporlandı.PET-BT'de özofagusta artmış FDG tutulumu (SUV_maks=5.16) saptandı.Buji ve balon ile dilatasyonları uygulanmasına rağmen hastanın şikayetlerinde gerileme olmaması üzerine darlık alanına 10 cm uzunlukta yarı-kaplı stent yerleştirildi. Uzun süreli antiasit tedaviye rağmen mukozal iyileşme ve şikayetlerde düzelme sağlanamaması ve tekrarlayan biyopsiler ile malignite şüphesi net ayırt edilemeyen hastaya özofajektomi+proksimal subtotal gastrektomi yapıldı. Özofajektomi spesmeninin patolojisinde IgG4/IgG oranı %20 den fazla olup bulgular IgG-4 ilişkili ülseratif özofajit açısından anlamlı bulundu.

Sonuç:IgG-4-İH multiorgan tutulumu, farklı klinik prezantasyonlarla karşımıza çıkabilen, psödotümoral oluşumları nedeniyle maligniteyi taklit edebilen bir hastalık grubudur. IgG-4-İH grubunda özofagus tutulumu oldukça nadir izlenmekte olup, ilerleyici striktürel özofajit vakalarında ayırıcı tanıda hatırlanmalıdır. Bu hastalarda malignite şüphesi ile radikal cerrahi yapılabilmekte ve immunsüpresif tedavi seçenekleri atlanmaktadır.

Anahtar Kelimeler: Disfaji, IgG-4 ilişkili hastalık, özefajit

IgG4-related disease presenting with stricturing esophagitis, case report

Tuğba Sevil Tuncer[1], Shahin Mehdiyev[2], Çağlayan Keklikkıran[2], Rahmi Aslan[2], Yeşim Özen Alahdab[2], Çiğdem Çelikel[3], Feyza Dilber[2]

[1]Department of Internal Diseases, School of Medicine, Marmara University, Istanbul, Turkey
[2]Department of gastroenterology of Internal Medicine, School of Medicine, Marmara University, Istanbul, Turkey
[3]Department of pathology, School of Medicine, Marmara University, Istanbul, Turkey

İntroduction:Immunoglobulin G4-related disease(IgG4-RD)is an autoimmune fibroinflammatory condition with multiorgan involvement.Although itis known that the pancreas,biliary tract and salivary gland are mostly affected,esophageal involvement has also been reported rarely.

Case:A26-year-old female patient presented with weight loss and progressive dysphagia for 2months.Laboratory testsand physical examination were normal.Esophagogastroduodenoscopy revealed a raised,fragile,hyperemic area of approximately 8mm in diameter at the 22ndcm of the esophagus.The lumen was narrowed in a segment of approximately 5cm from the 25th cm,and the segment with ulcers covered with white exudate was observed.Biopsy taken from the narrow segment was reported as mixed atypical spindle cell proliferation with granulation tissue. Increased FDG uptake(SUVmax=5.16)in the esophagus was detected in PET-CT.Despite of the dilatations with bougie and balloon,the patient's complaints didnot regress,and a10cm long semi-covered stent was placed in the stenosis area.Esophagectomy+proximal subtotal gastrectomy was performed in the patient who did not achieve mucosal healing and improvement in complaints despite long-term antacid therapy,and the suspicion of malignancy could not be clearly differentiated by repeated biopsies.The IgG4/IgG ratio was

more than 20%in the pathology of the esophagectomy specimen,and the findings were found tobe significant in terms of IgG-4-related ulcerative esophagitis.

Conclusion:Multiorgan involvement of IgG-4-RD is agroup of diseases that can present with different clinical presentations and can mimic malignancy due to pseudotumoral formations. Esophageal involvement is very rare in the IgG-4-RD group and should be remembered in the differential diagnosis of progressive stricture esophagitis cases.In these patients,radical surgery can be performed with suspicion of malignancy and immunosuppressive treatment options are skipped.

Keywords: Dysphagia, IgG4-related disease, eshophagitis

Patoloji
Pathology

Pet-BT
PET-CT

PET-CT öz

Striktürel özofajit
Esophageal stricture

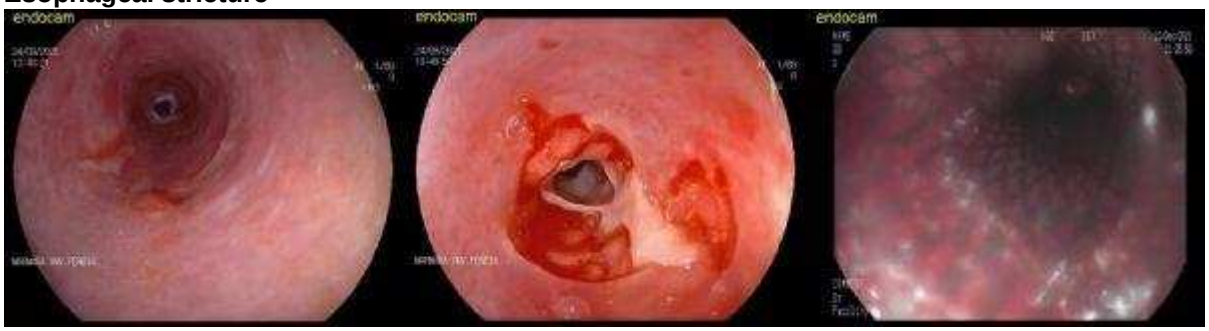

PP-192 / 39. Ulusal Gastroenteroloji Haftası
Gastrik neoplazmalar için endoskopik submukozal diseksiyon sonrası yan etkiler: popülasyona dayalı bir çalışma

Jae Young Jang[1], Jung Wook Kim[1], Tae Hee Lee[2]

[1]Kyung Hee Üniversite Hastanesi
[2]Sindirim Araştırmaları Enstitüsü, Soonchunhyang Üniversitesi

Arka plan: Popülasyona dayalı çalışmalarda endoskopik submukozal diseksiyon (ESD) ile ilişkili risk faktörleri hakkında çok az şey bilinmektedir. Bu çalışma, ülke çapında nüfusa dayalı bir veri tabanı temelinde ESD ile ilişkili risk faktörlerini belirlemeyi amaçlamıştır.

Yöntemler: 2013'ten 2017'ye kadar Kore Sağlık Sigortası İnceleme ve Değerlendirme veri tabanına dayalı olarak ESD iddiaları (78.647) için popülasyona dayalı bir çalışma yürüttük. Gastrik ESD'den sonraki 7 gün içinde kanama, perforasyon ve pnömoni insidans oranlarını ölçtük. Lojistik regresyon analizi, her bir olumsuz olayın öngörücülerini belirlemek için kullanıldı.

Sonuçlar: Birleştirilmiş insidans oranları kanama için %6.650, perforasyon için %0.291 ve pnömoni için %0.496 idi. Tüm AE'ler erkeklerde baskındı (tümü P < 0,001). Kanama ve perforasyon 40'lı ve 50'li yaşlarda yaşlı insanlardan daha sık meydana geldi. Buna karşılık, pnömoni insidansı yaşla birlikte istikrarlı bir şekilde arttı. Tüm AE oranları genel hastanelerde üçüncü basamak hastanelere ve hastanelere göre daha yüksekti. Benzer şekilde, Charlson komorbidite indeks skoru arttıkça, tüm AE'lerin insidansı arttı.

Sonuçlar: Erkek ve komorbid hastalar, ESD ile ilişkili tüm AE'ler için risk faktörleriydi. Ayrıca yaş grubu ve hastane hacminin AE insidansını etkilediğini belirledik.

Anahtar Kelimeler: Endoskopik submukozal diseksiyon, Komplikasyon, Kanama, Perforasyon, Zatürre

Adverse events after endoscopic submucosal dissection for gastric neoplasms: a population-based study

Jae Young Jang[1], Jung Wook Kim[1], Tae Hee Lee[2]

[1]Kyung Hee University Hospital
[2]Institute for Digestive Research, Soonchunhyang University

Background: Little is known about risk factors associated with endoscopic submucosal dissection (ESD) in population-based studies. This study aimed to identify risk factors associated with ESD on the basis of a nationwide population-based database

Methods: We conducted a population-based study for ESD claims (78,647) based on the Korean Health Insurance Review and Assessment database from 2013 to 2017. We measured incidence rates of bleeding, perforation and pneumonia within 7 days after gastric ESD. The logistic regression analysis was used to identify predictors of each adverse event.

Results: Pooled incidence rates were 6.650% for bleeding, 0.291% for perforation, and 0.496% for pneumonia. All AEs were predominant in male (all P < 0.001). Bleeding and perforation occurred more frequently in the 40s and 50s than older people. In contrast, incidence of pneumonia steadily increased with age. All AE rates were higher in general hospitals than tertiary hospitals and hospitals. Likewise, as the Charlson comorbidity index score increased, the incidence of all AEs increased.

Conclusions: Male and comorbid patients were risk factors for all AEs associated with ESD. We also identified that age group and hospital volume affect the incidence of AEs.

Keywords: Endoscopic submucosal dissection, Complication, Bleeding, Perforation, Pneumonia

2013'ten 2017'ye kadar ESD vakalarının sayısı
The number of ESD cases from 2013 to 2017

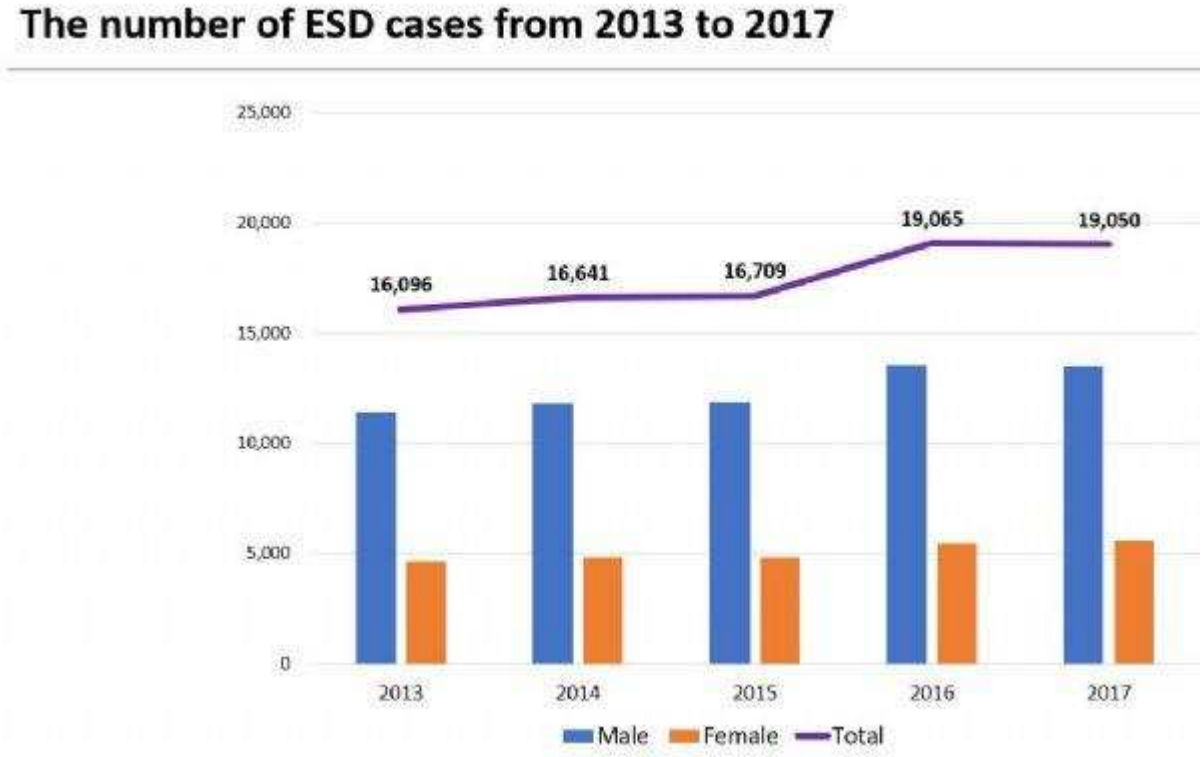

Advers olayların havuzlanmış insidans oranları
Pooled incidence rates of adverse events

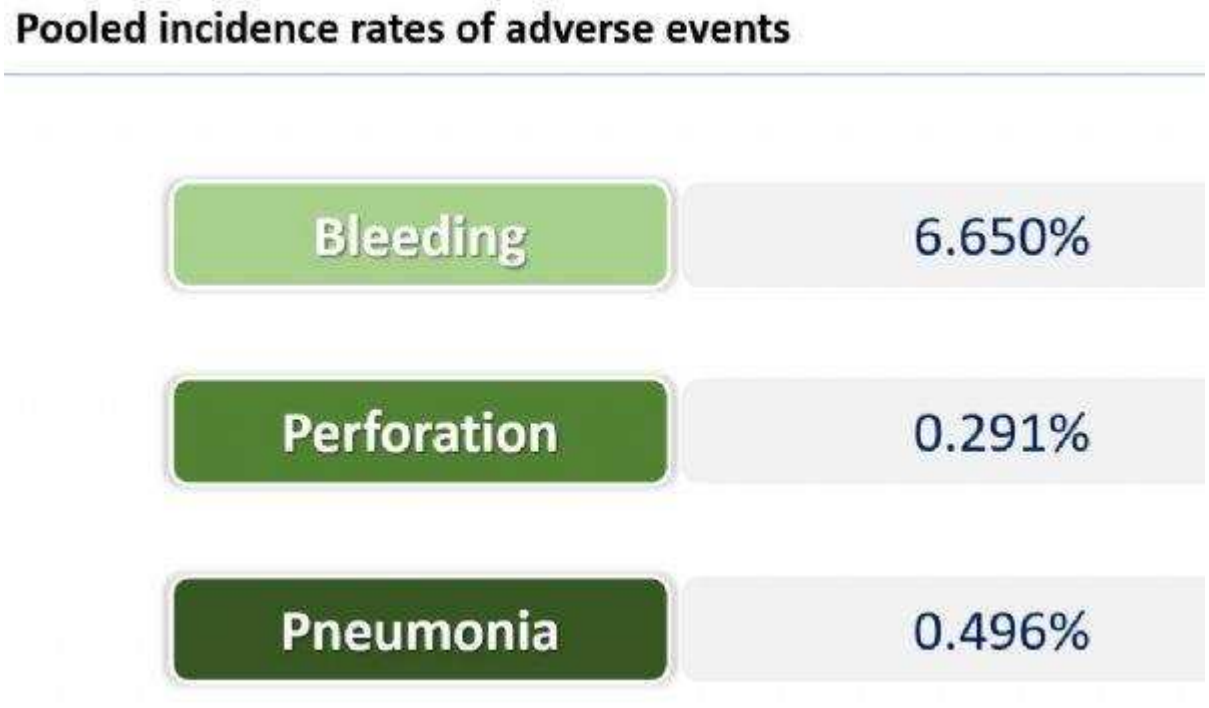

ESD ile ilgili olumsuz olaylar için çok değişkenli lojistik regresyon modelleri
Multivariate logistic regression models for ESD-related adverse events

Table. 1 Multivariate logistic regression models for ESD-related adverse events

	Bleeding		Perforation		Pneumonia	
	P value	OR (95% CI)	P value	OR (95% CI)	P value	OR (95% CI)
Male	<0.001	1.16 (1.11-1.21)	0.005	1.14 (1.04-1.26)	<0.001	1.49 (1.18-1.87)
Age						
>80	reference		reference		reference	
70-79	0.611	0.98 (0.90-1.07)	0.460	1.08 (0.88-1.32)	<0.001	0.51 (0.36-0.72)
60-69	0.186	0.94 (0.87-1.03)	0.477	1.08 (0.88-1.31)	<0.001	0.41 (0.29-0.57)
50-59	0.009	1.12 (1.03-1.22)	0.016	1.29 (1.05-1.58)	<0.001	0.44 (0.31-0.64)
40-49	0.011	1.15 (1.03-1.28)	0.003	1.45 (1.13-1.84)	<0.003	0.45 (0.27-0.77)
<40	0.016	1.30 (1.05-1.60)	0.502	0.81 (0.44-1.50)	0.289	0.50 (0.14-1.79)
Hospital volume						
Tertiary hospital	reference		reference		reference	
General hospital	<0.001	1.23 (1.19-1.28)	<0.001	1.49 (1.37-1.62)	<0.001	6.24 (4.88-7.98)
Hospital	<0.001	0.75 (0.64-0.87)	0.787	1.05 (0.76-1.44)	0.486	1.46 (0.50-4.24)
Antithrombotics						
Aspirin	0.008	1.38 (1.09-1.75)	0.175	1.48 (0.90-2.45)	0.038	2.35 (1.05-5.25)
Clopidogrel	0.100	1.14 (0.82-1.58)	0.079	0.32 (0.75-10.84)	0.430	1.58 (0.51-4.90)
Warfarin	0.446	1.96 (0.88-4.36)	0.203	2.84 (0.75-10.84)	<0.001	22.93 (7.06-74.46)
CCI score	<0.001	1.01 (1.01-1.02)	0.041	1.01 (1.00-1.01)	<0.001	1.01 (1.01-1.02)

ESD, endoscopic submucosal dissection; OR, odds ratio; CI, confidence interval; CCI, Charlson comorbidity index.

yöntem
Method

Methods

Fig. 1 Study enrollment flow chart

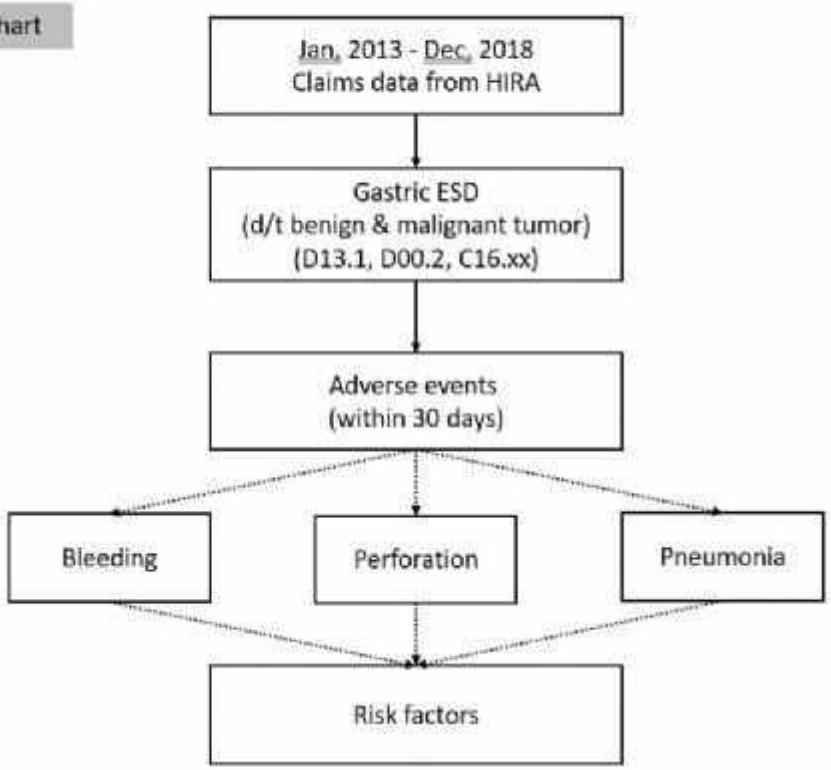

PP-193 / 39. Ulusal Gastroenteroloji Haftası
Hepatobulbostomiden Endoskopi ile Tanı Konulan Kolanjiokanser Vakası

Melek Soykan[1], Mustafa Çelik[1], Halil Yılmaz[2], Mustafa Yılmaz[1]

[1]Pamukkale Üniversitesi Tıp Fakültesi,Gastroenteroloji Ana Bilim Dalı,Denizli
[2]Denizli Devlet Hastanesi,Gastroenteroloji birimi,Denizli

GİRİŞ:Kolanjiokarsinomlar intrahepatik ve ekstrahepatik safra kanallarının epitel hücrelerinden kaynaklanan kanserlerdir. Kolanjiokarsinom tanısı MR, ERCP, EUS tetkikleri ile güçlükle konur. Biz burada, hepatobulbostomi anastomozundan endoskop ile girerek, sol hepatik safra yolunda saptadığımız ve biyopsi aldığımız, patoloji sonucu adeno karsinom olarak raporlanan vakamızı sunduk.

Olgu: 62 yaşında kadın hasta karın ağrısı,dispeptik yakınmalarla gastroenteroloji polikliniğimize başvurdu. Fizik muayanesinde epigastrik hassasiyet ve kilo kaybı dışında bulgusu yoktu. Üst GİS endoskopisinde bulbus üst duvar yönünde içinden safra geldiği görülen fistül orifisi izlendi, orifisten endoskop ile geçilebildi ve fistülün intra hepatik safra kanallarına açıldığı görüldü. Sol hepatik kanal girişinde yaklaşık 15 mm çaplı vejetan kitle görüldü ve biyopsiler alındı.Patolojik tanısı kolanjio karsinom ile uyumlu olarak değerlendirildi.

TARTIŞMA: Ekstrahepatik yerleşimli KKA'sı olan hastalarda ana şikayet sarılıkken bizim vakamız hepatikobulbostomi nedeniyle safra drenajı sağlandığı için epigastrik ağrı, kilo kaybı nedeniyle hastaneye başvurdu. Normalde çok zor tanı konulan ve biyopsi şansı düşük olan kolanjiokarsinom vakamızda anastomozdan girilerek endoskopik biyopsi ile tanı koyduk. Bu doğrudan biyopsi yapma ve tanı koyma imkanı sağlaması açısından oldukça önemlidir.

Anahtar Kelimeler: Endoskopi, hepatobulbostomi, Kolanjiokanser

Cholangiocancer Case Diagnosed by Endoscopy from Hepatobulbostomy

Melek Soykan[1], Mustafa Çelik[1], Halil Yılmaz[2], Mustafa Yılmaz[1]

[1]Pamukkale University Faculty of medicine,Department of Gastroenterology,Denizli
[2]Denizli State Hospital,Department of Gastroenterology,Denizli

Introduction: Cholangiocarcinomas are cancers that arise from epithelial cells of the intrahepatic and extrahepatic bile ducts. Diagnosis of cholangiocarcinoma is difficult with MRI, ERCP, EUS examinations. A vegetative mass with a diameter of about 15 mm was seen at the entrance of the left hepatic duct and biopsies were taken. The pathological diagnosis was evaluated as compatible with cholangio carcinoma.

Case: A 62-year-old female patient was admitted to our gastroenterology outpatient clinic with abdominal pain and dyspeptic complaints. Her physical examination has no findings other than epigastric tenderness and weight loss. In the upper GIS endoscopy, a fistula orifice was observed in the direction of the upper wall of the bulb, through which bile was seen and it was seen that the fistula opened into the intrahepatic bile ducts. A vegetative mass was seen at the entrance of the left hepatic duct and biopsies were taken. The pathological diagnosis was evaluated as compatible with cholangiocarcinoma. The pathological diagnosis was evaluated as compatible with cholangio carcinoma.

Discussion: The clinical findings of patients with cholangiocarcinoma depend on the localization of the tumor. While the main complaint in patients with extrahepatic cholangiocarcinoma was jaundice, epigastric pain was applied to the hospital because of weight loss because our case was caused by bile drainage due to hepaticobulbostomy. In our case of cholangiocarcinoma which is normally diagnosed and had a low chance of biopsy, we entered the diagnosis by entering anastomosis. This is very important in terms of direct biopsy and diagnosis.

Keywords: Endoscopy, Hepatobulbostomy, Cholangiocancer

Hepatobulbostomi
Hepatobulbostomy

Hepatobulbostomide kitlenin endoskopik görünümü
Endoscopic view of the mass in hepatobulbostomy

Hepatobulbostomy
Hepatobulbostomy

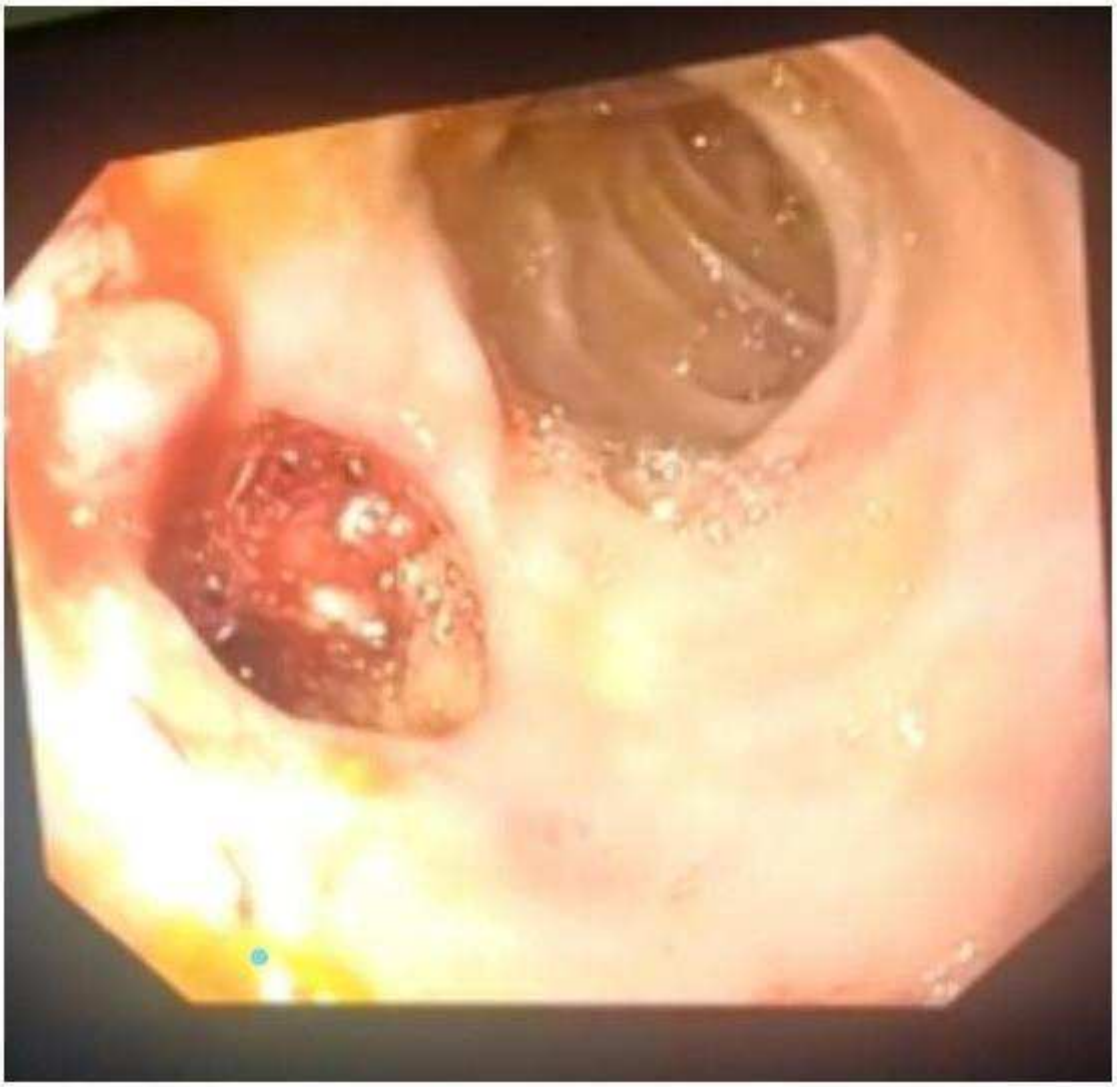

Hepatobulbostomide kitlenin endoskopik görünümü
Endoscopic view of the mass in hepatobulbostomy

PP-194 / 39. Ulusal Gastroenteroloji Haftası

COVID-19 Pandemisinin Hepatoselüler Karsinom Teşhisinde Etkisi: Tek Merkez Çalışmasının Sonuçları

Gülden Bilican, Nergiz Ekmen, Seçkin Özgül, Murat Kekilli
Gazi Üniversitesi Tıp Fakültesi,Gastroenteroloji Bilim Dalı

Amaç: Hepatosellüler karsinom(HCC) dünya çapında teşhis edilen en sık 6. kanserdir.2019 yılında dünyada hızla yayılan yeni bir koronavirus türü küresel bir pandemi ile sonuçlandı.Bu çalışmanın amacı covid-19 pandemisinin HCC tanısında gecikmeye yol açıp açmadığını belirlemekti.

Yöntem: HCC tanısını yeni alan 63 yetişkin hastayı içeren tek merkezli, retrospektif, kesitsel bir çalışma yapıldı. Hastalar covid öncesi ve covid sonrası iki yıllık dönemlere ayrılarak tümör boyutu, biyokimyasal parametreler ve demografik özellikler açısından karşılaştırıldı.

Bulgular: COVID-19 pandemisinden önce teşhis edilen 46 (%73) hasta ve COVID-19 pandemisi sırasında teşhis edilen 17 (%27) hasta olmak üzere toplam 63 hasta analize dahil edildi. İki grup arasında yaş, cinsiyet ve hepatosellüler karsinomun etiyolojisi farklı değildi. Lezyonların maksimum çapı ve serum alfa-fetoprotein (AFP) düzeyleri gruplar arasında istatistiksel olarak anlamlı farklılık gösterdi. En büyük tümör çapı precovid dönem grubunda 4,58±3,77 mm ve covid dönem grubunda 7,42±6,88 mm idi (p:0,003). İki grup arasında evreye göre önemli farklılıklar gözlendi. Precovid döneminde HCC en çok Barcelona Clinic for Liver Cancer (BCLC) evre A'da (%45,7, n=21), covid döneminde hastaların çoğu evre B'de (%35,3,n=6) saptandı.

Sonuç: Covid-19 pandemisi HCC tarama programında,hastaların hastaneye başvuru sıklığını dolayısı ile görüntüleme sıklığını azaltarak HCC tanısında gecikmelerin ana nedenlerinden biri olmuş olabilir.

Anahtar Kelimeler: Hepatosellüler karsinom, Covid-19 pandemisi, Kanser

Effect of COVID-19 Pandemic on Hepatocellular Carcinoma Diagnosis: Results from A Single Center Study

Gülden Bilican, Nergiz Ekmen, Seçkin Özgül, Murat Kekilli
Department of Gastroenterogy, Faculty of Medicine, Gazi University, Ankara, Turkey.

Objective: Cancer of the liver is the sixth most frequently diagnosed cancer worldwide. At the end of 2019, a novel coronavirus rapidly spread throughout the world, resulting in a global pandemic. The aim of this study was to determine whether the covid-19 pandemic led to delays or reduction in hepatocellüler cancer diagnosis.

Methods: A single-center, retrospective, cross-sectional study including 63 adult patients with a new diagnosis of hepatocelluler carcinoma (HCC) was performed. The patients were divided into pre-covid and post-covid two years periods and compared in terms of tumor size, biochemical parameters and clinicodemographic features.

Results: A total of 63 patients, 46 (73%) patients from before the COVID-19 pandemic and 17 (27%) patients diagnosed during the COVID-19 pandemic were included for analysis. Age, gender and etiology of hepatocellular carcinoma did not different between the two groups.Maximum diameter of lesions and serum alpha-fetoprotein (AFP) levels showed a statistically significant difference between the groups. Largest tumor diameters were 4.58±3.77 mm in the gorup of precovid period and 7.42±6.88 mm in group of covid period (p:0.003).Significant differences were observed according to stage among two groups. During precovid period,HCC were detected mostly at Barcelona Clinic for Liver Cancer (BCLC) stage A (45.7 %, n=21), at covid period most of patients were detected at stage B (35.3 %,n=6).

Conclusions: Covid-19 pandemic has caused limiting access to imaging examination and significantdistruption in HCC screening program therefore COVID-19 infection has been one of the main reasons for delays in diagnosis of HCC in recent years.

Keywords: Hepatocellular Carcinoma, COVID-19 Pandemic, Cancer

PP-195 / 39. Ulusal Gastroenteroloji Haftası
Duodenum ampulla vateride beklenmedik lezyon, Gastrik heterotopi

Enes Arslanoğlu[1], Nomingerel Tseveldorj[2], Nuretdin Suna[2], Gonca Özgün[3], Fatih Hilmioğlu[2]

[1]Başkent Üniversitesi Tıp Fakültesi, İç Hastalıkları Ana Bilim Dalı, Ankara
[2]Başkent Üniversitesi Tıp Fakültesi, Gastroenteroloji Ana Bilim Dalı, Ankara
[3]Başkent Üniversitesi Tıp Fakültesi, Tıbbi Patoloji Ana Bilim Dalı, Ankara

GİRİŞ: Gastrik heterotopi, ağız boşluğundan rektuma kadar gastrointestinal sistemin uzunluğu boyunca çeşitli lokalizasyonlarda tarif edilmiştir ancak ampulla vateri lokalizasyonunda çok nadir olup literatürde birkaç vaka bildirilmiştir. Bu yazıda ampulla vateride gastrik heterotopi saptanarak endoskopik eksizyon yapılan nadir bir vakayı sunmaktayız.

Olgu: 32 yaşında bilinen kronik hastalık öyküsü olmayan erkek hasta kolik tarzda sağ üst kadranda ağrı şikayeti ile gastroenteroloji kliniğimize başvurdu. Hastaya 9 ay önce kolelitiazis nedeniyle kolesistektomi yapıldığı ve operasyon öncesi benzer ağrılarının devam etmekte olduğu öğrenildi. Yapılan özafagogastroskopide duodenumun ampulla vateri lokalizasyonunda yüzey mukozası hiperemik, ödemli ve yer yer dejenere olan 20mm polipoid lezyon izlendi ve biyopsiler alındı. Patolojik değerlendirme gastrik heterotopi olarak raporlandı. Endoskopik ultrasonografide periampullar bölgede mukoza tabakasından köken alan ve ekosu miks paternde olan 25 mm çapında lezyon izlendi. Endoskopik papillektomi ile lezyon çıkarıldı. Papillektomi sonrasında bir yıllık izlemde hasta asemptomatik olarak izlenmektedir.

Sonuç: Gastrik heterotopi çoğunlukla asemptomatik ama saptandığı lokalizasyona göre çeşitli semptomlara neden olur. Bizim vakamız sağ üst kadran ağrısı ile prezente idi. Gastrik heterotopinin malign transformasyon riski olduğu daha önceki literatürde bildirilmiştir. Tanı için altın standart histopatolojik incelemedir. Gastrik heterotopinin tedavisi öncelikli olarak endoskopik rezeksiyon (EMR veya endoskopik submukozal diseksiyon ile), alternatif olarak cerrahi eksizyon tercih edilmektedir. Bu vakamızda hastanın semptomatik olması ve malign transformasyon riski bilindiği için endoskopik olarak çıkarılmıştır. Sonuç olarak sebebi açıklanamayan sağ üst kadran ağrısıyla başvuran hastalarda nadir olarak izlenen gastrik heterotopi ayrıcı tanıda düşünülmelidir.

Anahtar Kelimeler: Gastrik heterotopi, Ampulla vateri, ERCP

Unexpected lesion in duodenum ampulla vateri, Gastric heterotopia

Enes Arslanoğlu[1], Nomingerel Tseveldorj[2], Nuretdin Suna[2], Gonca Özgün[3], Fatih Hilmioğlu[2]
[1]Baskent University Faculty of Medicine, Department of Internal Medicine, Ankara
[2]Baskent University Faculty of Medicine, Department of Gastroenterology, Ankara
[3]Baskent University Faculty of Medicine, Department of Medical Pathology, Ankara

Introduction: Gastric heterotopia(GH) has been described at various localizations along the length of the gastrointestinal tract but is very rare in the ampulla vatery localization,and few cases have been reported in the literature.In this article,we present a rare case of gastric heterotopia in the ampulla of vateri,which underwent endoscopic excision.

Case: A 32 year old male patient with no known history of chronic disease was admitted to our gastroenterology clinic with the complaint of pain in the right upper quadrant in colic style.It was learned that the patient had undergone cholecystectomy for cholelithiasis 9 months ago and had similar pain before the operation.Esophagogastroscopy, a 20mm polypoid lesion with hyperemic, edematous and locally degenerated surface mucosa was observed in the ampulla vatery localization of the duodenum and biopsies were taken.Pathological evaluation was reported as GH.Endoscopic ultrasonography revealed a 25 mm diameter lesion originating from the mucous layer in the periampullary region and echoing in a mixed pattern.The lesion was excised by endoscopic papillectomy.At one year follow-up, the patient is asymptomatic.

Conclusion: GH is mostly asymptomatic,but it causes various symptoms depending on the localization.Our case presented with right upper quadrant pain.GH is known to have a risk of malignant transformation.The gold standard for diagnosis is histopathological examination.The treatment of GH is

primarily endoscopic resection alternatively surgical excision is preferred.In this case it was removed endoscopically because the patient was symptomatic and the risk of malignant transformation was known.GH which is rarely seen in patients presenting with unexplained right upper quadrant pain,should be considered in the differential diagnosis.

Keywords: Gastric heterotopia, Ampulla vatery, ERCP

Ampulla vaterideki Gastrik heterotopik lezyonun eksizyon sonrası endoskopik görüntüsü
Post-excision endoscopic image of Gastric heterotopic lesion in the ampulla vatery

Ampulla vaterideki Gastrik heterotopik lezyonun endoskopik görüntüsü
Endoscopic view of gastric heterotopiaEndoscopic image of Gastric heterotopic lesion in ampulla vatery

Ampulla vateride, Gastrik heterotopinin histopatolojik görüntüsü
Histopathological image of gastric heterotopia in ampulla vateri

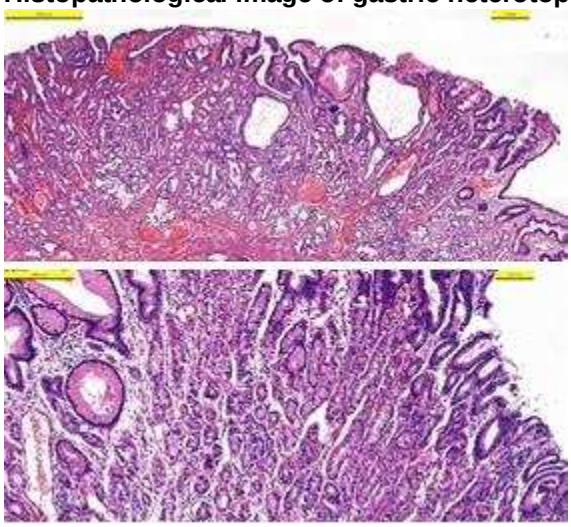

PP-196 / 39. Ulusal Gastroenteroloji Haftası
Nadir Bir ERCP Komplikasyonu: Pnömotoraks Gelişen İki Olgu

Serkan Dumanlı, Barış Tuzcu, Harun Küçük, Murat Kekilli

Gazi Üniversitesi Tıp Fakültesi, Gastroenteroloji Bilim Dalı, Ankara

GirişERCP pankreatikobiliyer hastalıkların yönetiminde sık kullanılmaktadır. Pnömotoraks oldukça nadir bir komplikasyonudur. Takip ettiğimiz, 2 post-ERCP pnömotoraks vakasını sunuyoruz.

Olgu 1:6 ay önce kolesistektomi öyküsü olan 54 yaşında kadın, karın ağrısı ve kolestatik enzim yüksekliği ile başvurdu. MRCP'de, koledok distalinde 3 mm boyutlu taş saptandı. ERCP'de koledokun selektif kanülize edilememesi üzerine; kılavuz tel ana pankreatik kanalda iken; transpankreatik biliyer sfinkterotomi ve İğne uçlu sfinkterotom ile retrograd ön kesi uygulanarak koledok kanülize edildi. Koledok distalindeki taş, balon katater yardımıyla çıkarıldı. İşlem sonrası 1.saatte, boyunda cilt altı amfizem, takipne ve hipoksi gelişti. Çekilen tomografide; pnömomediastinum, sol pnömotoraks ve sağ subdiyafragmatik alanda serbest hava izlendi. Antibiyotik tedavisi, oksijen desteği ve tüp torakostomi ile takip edilen hasta, 18.günde göğüs tüpü çekilerek taburcu edildi.

Olgu 2:2 yıl önce ERCP ve kolesistektomi öyküsü olan 80 yaşında kadın, karın ağrısı nedeniyle başvurdu. Safra yollarında genişleme ve koledokta stent saptanan hastaya ERCP yapıldı. ERCP'de, İğne uçlu sfinkterotom ile koledok kanülize edildi. Balon katater ve snare kullanılarak, taşlar ve plastik stent çıkarıldı. İşlem sonrası 1.saatte hipoksi ve cilt altı amfizem gelişti. Tomografide; bilateral pnömotoraks, pnömomediastinum ve batında serbest hava saptanan hasta, tüp torakostomi ve antibiyotik tedavileri ile konservatif takip edildi. Takipte oksijen ihtiyacı gerileyen hasta, 14.günde göğüs tüpü çıkarıldı ve taburcu edildi.

Tartışma:ERCP sırasında ve sonrasında açıklanamayan oksijen ihtiyacında artış durumunda, abdominal bulgu olmasa dahi, perforasyon yönünden ileri inceleme önerilir. Her iki vakada da transmural perforasyon alanı belirlenememiş; konservatif tedavi ile başarılı şekilde yönetilmiştir.

Anahtar Kelimeler: ERCP, Pnömotoraks, Komplikasyon, Sfinkterotomi

A Rare Complication of ERCP: Two Cases with Pneumothorax

Serkan Dumanlı, Barış Tuzcu, Harun Küçük, Murat Kekilli

Gazi University Faculty of Medicine, Gastroenterology Department, Ankara

İntroduction:ERCP is frequently used in the management of pancreaticobiliary diseases. Pneumothorax is an extremely rare complication. We present 2 cases of post-ERCP pneumothorax.

Case 1:A 54-year-old woman who had cholecystectomy 6 months ago, presented with abdominal pain and elevated cholestatic enzymes. 3mm stone was seen in the comon bile duct and ERCP was performed. The bile duct was cannulated after transpancreatic biliary sphincterotomy and retrograde anterior incision with a needle-pointed sphincterotom. The stone was removed by a balloon catheter. At the first hour after the procedure, subcutaneous emphysema, tachypnea, hypoxia was seen. Pneumomediastinum and left pneumothorax was seen on CT scan. The patient was treated successfully with antibiotic therapy, oxygen support and tube thoracostomy.

Case 2: An 80-year-old woman with a history of ERCP and cholecystectomy presented with abdominal pain. Bile ducts were enlarged and a plastic stent was seen on CT scan. In ERCP, the bile duct was cannulated with a needle-pointed sphincterotom. Stones and the plastic stent were removed by balloon catheter and snare. In the first hour after the procedure, hypoxia and subcutaneous amphysema was developed. CT scan revealed bilateral pneumothorax and pneumomediastinum. The patient was followed up with tube thoracostomy and antibiotic treatments. On the follow-up, chest tube was removed and the patient was discharged.

Discussion: In case of unexplained hypoxia during and after ERCP, further examination for perforation is recommended, The area of transmural perforation could not be seen in both cases. Nevertheless, they were successfully managed with conservative treatment.

Keywords: ERCP, Pneumothorax, Complication, Sphincterotomy

Olgu **1**
Case **1**

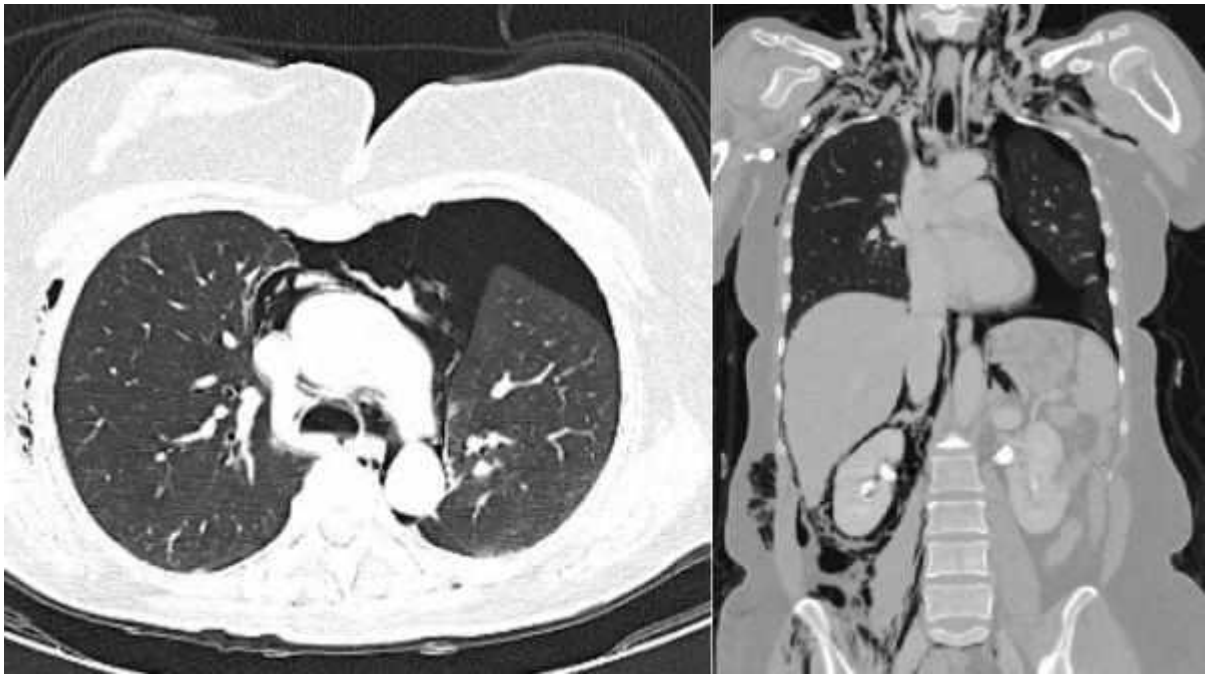

Sağ subdiyafragmatik alandan, inguinal bölgeye kadar uzanan serbest hava; sol pnömotoraks ve pneumomediastinum
Free air extending from the right subdiaphragmatic area to the inguinal region; left pneumothorax and pneumomediastinum

Olgu **2**
Case **2**

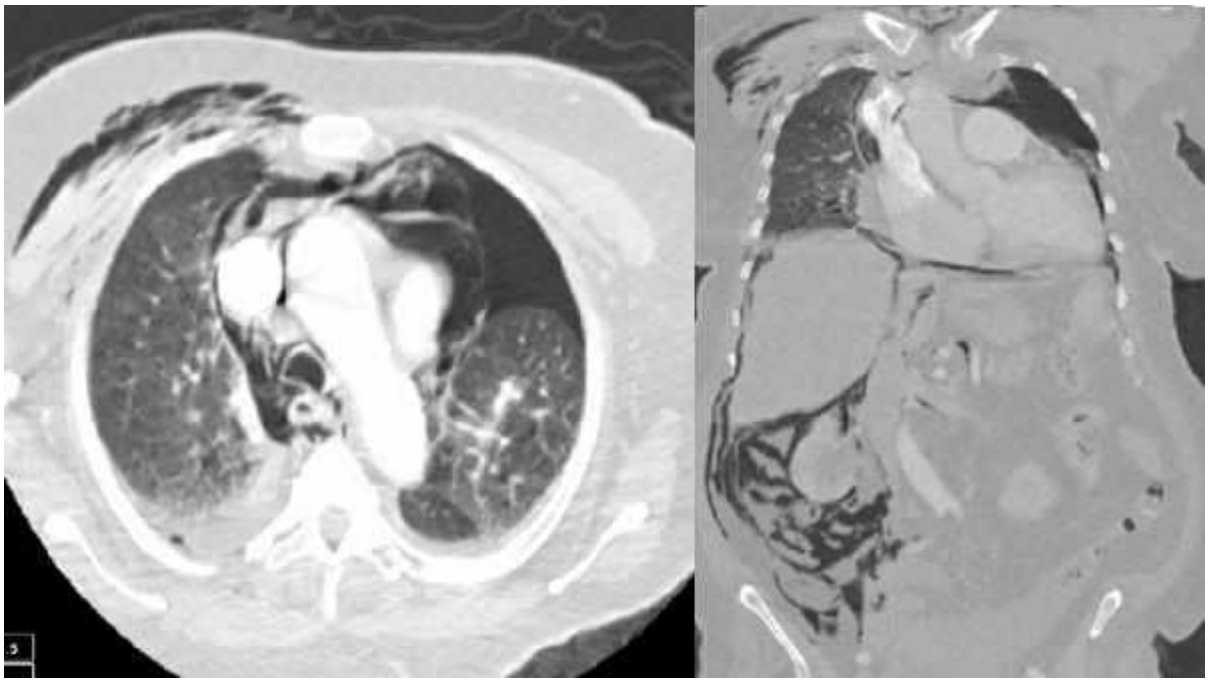

Perihepatik ve perirenal serbest hava; bilateral pnömotoraks ve pneumomediastinum; cilt altı ve kas planlarında hava
Perihepatic and perirenal free air; bilateral pneumothorax and pneumomediastinum; air in the subcutaneous and muscle planes

PP-197 / 39. Ulusal Gastroenteroloji Haftası
Akut hepatitle başvuran erkek bir hastada Otoimmun hepatit

Ümit Karabulut, Ramazan Yolaçan, Çiğdem Budak Ece, Kendal Yalçın

Dicle Üniversitesi Gastroenteroloji Bilim Dalı, Diyarbakır

Giriş: Otoimmun hepatit, kronik hepatite yol açtığı bilinen herhangi bir etyolojik ajanın yokluğunda, inflamasyonla seyreden, immunsupresyona yanıt veren bir hastalıktır. Bu yazıda akut hepatitle başvuran, otoimmun hepatit düşünülen ve steroid tedavisi sonrası klinik düzelme izlenen genç bir erkek hastayı sunduk.

Olgu: 18 yaşında erkek hasta bir haftadan beri olan sarılık, kaşıntı, halsizlik şikayetleri ile polikliniğimize başvurdu. Bilinen ek hastalığı ve devamlı kullandığı ilacı, sigara, alkol, bitkisel ajan kullanımı yoktu. Fizik muayanede ikter ve hepatosplenomegali mevcuttu. Tetkiklerinde ALT:897 IU/L, AST:977 IU/L, ALP:298 IU/L, GGT: 197 U/L, LDH: 388 U/L, total bilirubin:8.7 mg/dl, direkt bilirubin:4.4 mg/dl;, hemoglobin:10.6 g/dL, PLT: 169.000 K/uL, crp:8.2 mg/L saptandı. Viral enfeksiyon parametreleri (EBV-VCA IgM, EBV-EA, CMV IgM, anti toxoplasma IgM, anti-rubella IgM, HbsAg, anti HCV, anti HIV, antihbc IgM, anti hbc IgG, Anti HAV IgM, AntiHEV IgM, HSV IgM, COVİD-19 PCR, Parvovirus IgM) negatifti. Brusella, salmonella testleri negatif izlendi. Çölyak testleri negatifti. Otoimmun markerlarından ANA: 1/100(Yoğun, ince benekli) pozitif saptandı. Diğer otoimmun markerler negatif izlendi. Ig G düzeyi: 2882 mg/dL idi. Seruloplazmin düzeyi: 35 mg/dL idi. MR kolanjiografide safra yolları normaldi. Hepatit etyolojisi aydınlatılması açısından karaciğer biyopsisi yapıldı. Biyopsi bulguları otoimmun hepatiti desteklemekteydi. Hastaya prednizolon tedavisi başlandı. Tedavi sonrası klinik ve laboratuvarda anlamlı iyileşme gözlendi.

Sonuç: Akut hepatitle başvuran ve etyolojisi aydınaltılamayan erkek hastalarda da otoimmun hepatit gözönünde bulundurulmalıdır.

Anahtar Kelimeler: Otoimmun heptit, akut hepatit, erkek hasta

Autoimmune hepatitis in a male patient presenting with acute hepatitis

Ümit Karabulut, Ramazan Yolaçan, Çiğdem Budak Ece, Kendal Yalçın

Dicle university, department of gastroenterology, Diyarbakir

Introduction: Autoimmune hepatitis is an inflammatory disease that responds to immunosuppression in the absence of any etiologic agent known to cause chronic hepatitis. In this article, we present a young male patient who presented with acute hepatitis, was suspected of having autoimmune hepatitis, and had clinical improvement after steroid treatment.

Case: An 18-year-old male patient was admitted to our policlinic with complaints of jaundice, itching and fatigue for a week. He did’nt have any known comorbidity, drug use, smoking, alcohol or herbal agent use. On physical examination, icterus and hepatosplenomegaly were present. ALT: 897 IU/L,AST:977 IU/L, ALP:298 IU/L, GGT:197 U/L, LDH: 388 U/L, total bilirubin: 8.7 mg/dl, direct bilirubin: 4.4 mg/ dl, hemoglobin:10.6 g/dL, PLT: 169.000 K/uL, crp:8.2 mg/L. Viral infection parameters (EBV-VCA IgM, EBV-EA, CMV IgM, antitoxoplasma IgM, anti-rubella IgM, HbsAg, anti HCV, anti HIV, antihbc IgM, anti hbc IgG, Anti HAV IgM, AntiHEV IgM, HSV IgM, COVID-19 PCR, Parvovirus IgM) were negative. Brucella and salmonella tests were negative. Celiac tests were negative. One of the autoimmune markers, ANA: 1/100 (dense, fine spotted) was positive. Other autoimmune markers were negative. IgG level was 2882 mg/dL. Ceruloplasmin level was 35 mg/dL. Bile ducts were normal in MR cholangiography. Liver biopsy was performed to elucidate the etiology of hepatitis. Biopsy findings supported autoimmune hepatitis. The patient was started on prednisolone therapy. Significant clinical and laboratory improvement was observed after treatment.

Conclusion: Autoimmune hepatitis should also be considered in male patients who present with acute hepatitis and whose etiology cannot be clarified.

Keywords: Autoimmune hepatitis, acute hepatitis, male patient

PP-198 / 39. Ulusal Gastroenteroloji Haftası
Kronik delta hepatiti ve otoimmun hepatit birlikteliği olan hasta

Ümit Karabulut, Ramazan Yolaçan, Çiğdem Budak Ece, Kendal Yalçın

Dicle Üniversitesi Gastroenteroloji Bilim Dalı, Diyarbakır

Giriş: Otoimmün hepatit, karaciğerin, bilinmeyen bir nedenden kaynaklanan kronik ve ilerleyici inflamatuvar bir hastalığıdır. Otoimmün hepatitin kronik HCV, HBV ve EBV enfeksiyonu ile ilişkilendirildiği vakalar raporlanmıştır. Bu yazıda kronik hepatit B ve hepatit D olup, otoimmun hepatit gelişen bir vakayı sunduk.

Olgu: 41 yaşında erkek hasta, karın ağrısı, iştahsızlık şikayetleriyle başvurdu. Fizik muayenede splenomegali vardı. Hastanın başvuru anında bakılan tetkiklerinde; ALT: 36 U/L, AST: 38 U/L, total bilirubin: 0,9 mg/dL, albümin: 2,5 g/dL, globülin: 7,4 g/dL, sedimantasyon: 100 mm/h, HBsAg: pozitif, Anti-HBe: negatif, Anti-delta total: pozitif, HBV DNA: negatif, HDV RNA:7800 kopya/ml olarak raporlandı, ANA: 1/1000, IgG düzeyi: 5800(751-1560) olarak raporlandı. Hastaya karaciğer biyopsisi yapıldı; histolojik aktivite indeksi: 8/18, fibrozis skoru:4/6 ve bulgular patolog tarafından otoimmun hepatit lehine yorumlandı (Portal alanda bağ doku artışı, Periportal ödem ve lenfoplasmositer hücre infiltrasyonu, köprü fibrozisi). Otoimmun hepatit skoru 10 izlendi. Hastanın yapılan ultrasonunda: karaciğer parankimi hafif heterojen, dalakboyutu hafif artmış izlendi. Hastaya 60 mg/gün prednizolon ve 0,5mg/gün entekavir tedavisi başlandı. Hasta 20mg/gün idame dozunda 6 ay prednizolon kullandı. Steroid intoleransı nedeniyle prednizolon kesildi, entekavir tedavisine devam edildi. Hastada progresif düzelme görüldü(Tablo.1). HDV RNA negatifleşti. 10 yıllık takiplerinde HBV DNA, HDV RNA hep negatif seyretti. ALT, AST düzeyleri normal aralıkta izlendi. Hastada HbsAg negatifleşti.

Sonuç: Kronik delta hepatit ile otoimmun hepatit birlikteliği nadir görülen bir durumdır. Bu hastalarda steroid ve oral antiviral bir tedavi seçeneği olabilir.

Anahtar Kelimeler: delta hepatiti, otoimmun hepatit, steroid

Patient with coexistence of chronic delta hepatitis and autoimmune hepatitis

Ümit Karabulut, Ramazan Yolaçan, Çiğdem Budak Ece, Kendal Yalçın

Dicle university, department of gastroenterology, Diyarbakir

Introduction: Autoimmune hepatitis is a chronic and progressive inflammatory disease of the liver of unknown cause. Cases of autoimmune hepatitis associated with chronic HCV, HBV and EBV infection have been reported. In this article, we presented a case of chronic hepatitis B and hepatitis D who developed autoimmune hepatitis.

Case: A 41-year-old male patient presented with complaints of abdominalpain and loss of appetite. On physical examination, there was splenomegaly. In the examinations of the patient at the time of application; ALT:36U/L, AST:38U/L,totalbilirubin:0.9mg/dL,albumin:2.5g/dL,globulin:7.4g/dL,sedimentation:100mm/h,HBsAg:positive, Anti-HBe:negative,Anti-delta total:positive, HBVDNA:negative,HDVRNA:7800 copies/ml,ANA:1/1000, IgGlevel:5800(751-1560). The patient underwent liver biopsy;Histological activity index: 8/18, fibrosis score: 4/6, and the findings were interpreted by the pathologist in favor of autoimmune hepatitis (connective tissue increase in the portal area, Periportal edema and lymphoplasmocytic cell infiltration, bridge fibrosis). The autoimmune hepatitis score was 10. In the ultrasound of the patient: liver parenchyma slightly heterogeneous, spleen size slightly increased. The patient was started on 60 mg/day prednisolone and 0.5 mg/day entecavir treatment. The patient used prednisolone at a maintenance dose of 20mg/day for 6 months. Prednisolone was discontinued due to steroid intolerance, and entecavir treatment was continued. Progressive improvement was observed in the patient (Table.1). HDV RNA became negative. In the 10-year follow-up, HBV DNA and HDV RNA were always negative. ALT and AST levels were within the normal range. HbsAg became negative in the patient.

Conclusion: The coexistence of chronic delta hepatitis and autoimmune hepatitis is a rare condition. In these patients, steroid and oral antiviral treatment may be an option.

Keywords: delta hepatiti, otoimmun hepatit, steroid

Tablo.1

	0.gün	18.gün	1.ay	5.ay
ALT	36	24	25	21
AST	38	41	42	39
ALP	50	40	42	45
GGT	23	42	39	31
Direk/İ.bilirubin	0.3/0.6	0.5/1.4	0.5/1.1	0.5/1
Albumin	3.4	3.7	3.5	4
Globulin	7.5	4.8	4.2	3.9
Glukoz	109	137	185	190
LDH	189	212	295	270
Protrombin zamanı	13.8	14	10.8	11
Trombosit	176000	155000	159000	160000
Sedimantasyon	102	62	31	18
ANA	1/1000	1/320	Negatif	Negatif
Ig G	5800	-	1840	1210

Table.1

	day 0	day18	month 1	month 5
ALT	36	34	25	21
AST	38	41	42	39
ALP	50	40	42	45
GGT	23	42	39	31
Direct/ i.bilirubin	0.3/0.6	0.5/1.4	0.5/1.1	0.5/1
Albumin	3.4	3.7	3.5	4
Globulin	7.5	4.8	4.2	3.9
Glucose	109	137	185	190
LDH	189	212	295	270
Protombin time	13.8	14	10.8	11
thrombocyte	176000	155000	159000	160000
sedimentation	102	62	31	18
ANA	1/1000	1/320	Negative	Negative
Ig G	5800	-	1840	1210

PP-199 / 39. Ulusal Gastroenteroloji Haftası
Sorafenibin Nadir Görülen Bir Yan Etkisi: Akut Pankreatit

Mehtap Üçer, Recep Ayhan, Cemile Şentürk Demirtaş, Mevlüt Kıyak, Osman Serdal Çakmak, Mustafa Erhan Altunöz, Serkan İpek

Sağlık Bilimleri Üniversitesi, Bakırköy Dr. Sadi Konuk Eğitim ve Araştırma Hastanesi, Gastroenteroloji Bilim Dalı, İstanbul

GİRİŞ
Sorafenib, ileri evre hepatoselüler karsinomda (HCC) seçilmiş hasta grubunda tirozin kinaz reseptörünü hedef alan etkili bir tedavi seçeneğidir. Sorafenibin sık görülen yan etkilerinden bazıları; hipertansiyon, lenfopeni, anemi, hiperamilazemi ve hiperlipazemi olarak sayılabilir. Nadir yan etkilerinden olan akut pankratit (AP) son zamanlarda dikkat çekmektedir. Biz olgumuzla sorafenibin nadir yan etkisi olarak görülen akut pankreatitli vakamızı sunmayı amaçladık

OLGU
72 yaşında erkek hasta ani başlayan kuşak tarzı karın ağrısı şikayeti ile acil servise başvurdu. Öyküsünde 1 ay önce HCC tanısı konulduğu ve 1 hafta önce 200mg/gün sorafenib tedavisinin başlandığı öğrenildi. Yapılan tetkiklerinde; amilaz: 1317 U/L, lipaz: 1547 U/L, AST: 34U/L, ALT: 30U/L, GGT: 108U/L, T.BİL:0.75mg/dl saptandı. Ultrasonografi incelemesinde safra kesesi taşı saptanmayan olgunun yapılan üst batın bilgisayarlı tomografi(BT) görüntülemesinde akut pankreatit ile uyumlu görünüm mevcuttu. Öyküsü tekrar gözden geçirililen hastada, AP diğer nedenleri ekarte edildikten sonra Sorafenib'e bağlı akut pankreatit tanısı konuldu. Sorafenib tedavisi kesilip uygun intravenöz hidrasyon sağlanan hastanın AP kliniği üç gün sonra tamamiyle düzeldi.

TARTIŞMA
Sonuç olarak sorafenib ile tedavi edilen hastalarda hiperamilazemi ve hiperlipazemi sık görülen yan etkiler arasında olmasına rağmen AP nadir görülen yan etkilerden biridir. Hiperamilazemi ve hiperlipazemi genellikle sorafenib dozuna bağlıdır ve tipik olarak sorafenib tedavisine başladıktan kısa bir süre sonra ortaya çıkar. Buna karşılık akut pankreatit, sorafenib dozundan bağımsız olarak ortaya çıkabilir ve sorafenib tedavisinden sonra herhangi bir zamanda ortaya çıkabilir. HCC tanısı alıp Sorafenib başlanan olgularda amilaz lipaz yüksekliğinin yanı sıra AP kliniği açısından dikkatli olunmalı ve AP şüphesi halinde gerekli görüntülemeler istenmelidir.

Anahtar Kelimeler: Akut pankreatit, Hepatosellüler karsinom, Sorafenib

A Rare Side Effect of Sorafenib: Acute Pancreatitis

Mehtap Üçer, Recep Ayhan, Cemile Şentürk Demirtaş, Mevlüt Kıyak, Osman Serdal Çakmak, Mustafa Erhan Altunöz, Serkan İpek

Health Sciences University, Bakırköy Sadi Konuk Training and Research Hospital, Department of Gastroenterology, Istanbul

Intruduction
Sorafenib is an effective treatment option targeting the tyrosine kinase receptor in selected patients with advanced hepatocellular carcinoma(HCC).Some of the common side effects of sorafenib are; hypertension, lymphopenia,anemia, hyperamylasemia and hyperlipazemia. Acute pancreatitis(AP) as a rare side effect has recently attracted attention.We aimed to present our case of AP, which is a rare side effect of sorafenib.

Case Report
A 72-year-old male patient presented to the emergency department with a sudden onset of belt-like abdominal pain.In his history, it was learned that he was diagnosed with HCC 1 month ago and 200mg/day sorafenib treatment was started 1 week ago.Elevated amylase(1317 U/L) and lipase(1547 U/L) with AST:34U/L, ALT:30U/L, GGT:108U/L, T.BİL:0.75mg/dl were detected in his analysis.In the upper abdomen computed tomography(CT) imaging of the patient, who did not detect gallstones in the ultrasonography examination, there was an appearance compatible with acute pancreatitis.The diagnosis of sorafenib-induced AP was made after reviewing the history and excluding other causes of

AP.Sorafenib treatment was discontinued and appropriate intravenous hydration was provided.The AP clinic of the patient completely recovered after three days.

Discussion

In conclusion, although hyperamylasemia and hyperlipazemia are among the common side effects in patients treated with sorafenib,AP is a rare side effect. Hyperamylasemia and hyperlipazemia are generally sorafenib dose dependent and typically occur shortly after initiation of therapy.In contrast,AP may occur regardless of sorafenib dose and may occur at any time after treatment.Sorafenib should be kept in mind among the etiological causes if AP clinic develops in patients with HCC.

Keywords: Acute pancreatitis, Hepatocellular carcinoma, Sorafenib

Hastanın laboratuvar değerleri
Laboratory values of patient's

	1. gün	3. gün
Amilaz (U/L)	1317	980
Lipaz (U/L)	1547	97
AST (U/L)	34	31
ALT (U/L)	30	21
GGT (U/L)	108	93
ALP (U/L)	117	100
Total bilirubin (mg/dl)	0,75	0,4
Direkt bilirubin (mg/dl)	0,4	0,2
Albumin (g/L)	3,5	2,8
WBC (10^3/uL)	5,64	5,4
Hb (g/dL)	12,3	11,5
Plt (10^3/uL)	116	101
CRP (mg/L)	54	21
Kreatinin (mg/dL)	1,2	0,98

* AST: Aspartat aminotransferaz, ALT: Alanin Aminotransferaz, GGT: Gama glutamil transferaz, ALP: Alkalen fosfataz, WBC:White Blood Cell, Hb: Hemoglobin, Plt: platelet, CRP: C-Reaktif Protein

PP-200 / 39. Ulusal Gastroenteroloji Haftası
Gaucher Hastalığı Olan Hastada Marjinal Zon Lenfoma Progresyonu

Ramazan Yolaçan[1], Hayriye Dilan Kızıl[2], Ali Emir Biten[2], Ümit Karabulut[1], Çiğdem Budak Ece[1], Feyzullah Uçmak[1], Kendal Yalçın[1]

[1]Dicle Üniversitesi Tıp Fakültesi, Gastroenteroloji ve Hepatoloji Bilim Dalı, Diyarbakır
[2]Dicle Üniversitesi Tıp Fakültesi, İç Hastalıkları Bilim Dalı, Diyarbakır

Giriş: Gaucher hastalığı (GH),glukoserebrosidaz eksikliğinden kaynaklanan, otozomal resesif kalıtılan en sık görülen lizozomal depo hastalığıdır.GH olan hastalarda, özellikle lenforetiküler tip olmak üzere yüksek malignite riski vardır. Hastalarda özellikle NHL,MM ve HCC başta olmak üzere belirli malignite riskinin arttığı gösterilmiştir.Enzim replasman tedavisi (ERT) altında dalak boyutunda artış ve ateş yüksekliği olan Marjinal Zon Lenfoma (MZL) progresyonu tespit ettiğimiz vakamızı sunuyoruz.

Olgu: ERT'yi düzenli alan GH tanısı ile takip ettiğimiz 61 yaşında erkek hasta ateş,gece terlemesi,kilo kaybı ve karında şişkinlik şikayetleri olması nedeniyle kliniğimize yatırıldı.Soy geçmişinde özellik yoktu.Fizik muayenede tansiyon arteriyel:110/70 mm Hg,nabız:76/dk,solunum sayısı:16/dk,ateş:36,8°C,bilateral aksiler lenf nodlarında büyüğü yaklaşık 1,5 cm çapında ele gelen lenfadenopatiler ve hepatosplenomegali mevcuttu.Laboratuvar tetkikinde; hemoglobin:9 g/dl,hematokrit:%29, trombosit:188000 u/L, C-reaktif protein:1.8 mg/dl, eritrosit sedimantasyon hızı 68 mm/h ve procalsitonin 2.6 ng/ml idi. Ateş etyolojisine yönelik bakılan;kan, idrar, balgam ve gayta kültürlerinde üreme olmadı.Brucella capture ve rose bengal, PPD ve Covid-19 PCR testi, viral hepatitler, EBV, CMV, HSV, HIV ve Toxoplazma için virolojik ve serolojik testler negatifti.Olası bakteriyemi ve sepsis ekarte edilemeyen hastaya Piperasilin-Tazobaktam antibiyoterapisi başlandı.Antibiyoterapi altında hastanın ateşleri devam etti. Hastanın 1 yıl önce yapılan kemik iliği biyopsisi MZL ile uyumlu gelmiş ve çekilen PET-BT'sinde ekstranodal lenfoma tutulumu mevcuttu. ERT altında visseralomegalinin artması, anemi ve trombositopenide derinleşme olması ve B semptomlarının görülmesi nedeniyle çekilen PET-BT'sinde lenfoma progresyonu mevcuttu.Hematoloji kliniğine transfer edilen hastaya rituksimab, siklofosfamid, vinkristin ve prednizon kürü başlandı.1. kürden itibaren hastanın kliniği düzeldi ve B semptomları geriledi.

Sonuç: ERT alan Gaucher hastalarında visseralomegalide artma, hematolojik parametrelerde düzelmeme ve klinikte bozulma olması halinde enzim yanıtsızlığı/yetersizliğinin yanında malignitenin de gelişebileceği akılda tutulmalıdır.

Anahtar Kelimeler: Gaucher hastalığı, Lenfoma, Glukoserebrosidaz, Ateş, Splenomegali

Marginal Zone Lymphoma Progression in a Patient with Gaucher Disease

Ramazan Yolaçan[1], Hayriye Dilan Kızıl[2], Ali Emir Biten[2], Ümit Karabulut[1], Çiğdem Budak Ece[1], Feyzullah Uçmak[1], Kendal Yalçın[1]

[1]Division of Gastroenterology and Hepatology, Dicle University School of Medicine, Diyarbakir
[2]Department of Internal Medicine, Dicle University School of Medicine, Diyarbakir

Introduction: Gaucher disease(GD)is the mostcommon autosomal recessive lysosomal storage disease caused byglucocerebrosidase deficiency.Patients with GD have ahigh risk ofmalignancy,especially ofthe lymphoreticular type.It has been shown that patients have an increased risk ofcertain malignancies,particularly NHL,MM and HCC.We present our case inwhich we detected theprogression ofMarginal Zone Lymphoma(MZL)with increased spleen size and fever under enzyme replacement therapy(ERT).

Case: A 61-year-oldmale patient who was followed up with the diagnosis of GD,who received ERTregularly,was admitted to our clinic with complaints offever,night sweats,weight lossand abdominal distension.The patient's medical history and his family historywas unremarkable.Physical examination revealed the following;Arterial blood pressure:110/70 mmHg,pulse:76/min,respiratoryrate:16/min,fever:36.8°C,palpable lymphadenopathies of approximately 1.5cm indiameter inbilateral axillary lymph nodes and hepatosplenomegaly.Laboratory examinationshowed;hemoglobin:9g/dl,hematocrit:29%,platelet:188000u/L,C-reactive protein:1.8mg/dl,erythrocyte sedimentationrate 68mm/h andprocalcitonin2.6ng/ml.In search forthe etiology of fever;There was not any growth in blood,urine,sputum and stool cultures.Brucella capture and rose bengal,PPD and Covid-19PCR test,virological and serological tests for viral

hepatitis,EBV,CMV,HSV,HIV andToxoplasma were all negative.Piperacillin-Tazobactam antibiotic therapy was started for the patient for whom bacteremia and sepsis could notbe excluded.The patient's fever continued despite antibiotic therapy.The patient's bonemarrow biopsy that was performed 1 year ago was compatible withMZL and there was extranodal lymphoma involvement inhis PET-CT.PET-CT which was undertaken dueto the progression of organomegaly,worsening of anemia and thrombocytopenia and new-onset of Bsigns revealed lymphoma progression.The patient was transferred to the hematology clinic and acourseof rituximab,cyclophosphamide,vincristine and prednisone was started.From the firstcycle,the patient's clinic improved and Bsymptoms regressed.

Conclusion: It shouldbe kept in mind that incase of increased visceralomegaly, lack of improvement inhematological parameters and clinical deterioration inGaucher patients receivingERT,besides enzyme unresponsiveness/insufficiency,malignancy may be inthe background.

Keywords: Gaucher disease, Lymphoma, Glucocerebrosidase, Fever, Splenomegaly

PP-201 / 39. Ulusal Gastroenteroloji Haftası]

Crohn Tanısı Konmuş Hastaya Uygulanan Hemşirelik Bakımının Tedavi Ve İyileşme Sürecine Katkısı: Olgu Sunumu

İlknur Yücel, Aslı Çiftçibaşı Örmeci, Meryem Salhaoğlu

İstanbul Üniversitesi Tıp Fakültesi, İç Hastalıkları Ana bilim Dalı, İstanbul

Crohn hastalığı ağızdan anüse kadar olan herhangi bir kısımda tutulum gösteren enflamasyon durumudur. Hastalık belirtileri; diyare, karın ağrısı, mide bulantısı ve kusma, gaitada kan ve mukus gözlenmesidir. Bu olgu sunumunda crohn tanısı konmuş hastaya Faye Abdellah'nin "21 Hemşirelik Problemi Teorisi" ve Kuzey Amerika Hemşireler Birliği (NANDA) sınıflama sistemindeki hemşirelik tanılarına yönelik hemşirelik bakımı verilmesi amaçlandı. Araştırma için hasta ve ilgili hekimden sözel ve yazılı olarak onam alındı. 22 yaşında olan erkek hasta büyükşehirde lisans eğitimini almaktadır. Hasta Ağustos 2022 tarihinde diyare, son iki yıl içerisinde 24 kilo kaybetme ve makatta artan akıntı şikayeti olması üzerine bir üniversite hastanesi Gastroenterohepatoloji Polikliniğine başvurmuştur. Gastroenterohepatoloji Servisi'ne hastalığın kliniğinin değerlendirilmesi açısından hastanın yatışı yapıldı. Kliniğe kabulü sonrası hastaya beden kitle indeksi doğrultusunda total parenteral beslenme başlandı. Hareket kısıtlılığı olan hastanın yatağının altına havalı yatak konuldu, 12*1 pozisyon değişimi yapıldı ve basınç yarası gelişmesi önlenildiSürekli kullandığı ilaç ve bilinen allerji öyküsü yoktur. Olgu Faye Abdellah'nin "21 Hemşirelik Problemi Teorisi" baz alınarak incelenmiş olup, Kuzey Amerika Hemşireler Birliği (NANDA) sınıflama sistemindeki hemşirelik tanıları kullanılarak hemşirelik bakım verilmiştir. Crohn tanısı konmuş hastanın hemşirelik bakımı sırasında uygun hemşirelik kuramcıların baz alınması önerilmektedir.

Anahtar Kelimeler: Crohn Hastalığı, Faye Abdellah, Hemşirelik Problemi Teorisi, Hemşirelik Bakımı

The Contrıbutıon Of Nursıng Care Applıed To The Patıent Dıagnosed Crohn To The Treatment And Healıng Process: A Case Report

İlknur Yücel, Aslı Çiftçibaşı Örmeci, Meryem Salhaoğlu

Istanbul University Faculty of Medicine, Department of Internal Medicine, Istanbul

Crohn's disease is an inflammatory condition involving any part from the mouth to the anus. Disease symptoms; diarrhea, abdominal pain, nausea and vomiting, blood and mucus in the stool. In this case report, it was aimed to provide nursing care to a patient diagnosed with crohn's for Faye Abdellah's "21 Nursing Problem Theory" and nursing diagnoses in the North American Nurses Association (NANDA) classification system. Verbal and written consent was obtained from the patient and the attending physician for the study. The 22-year-old male patient is receiving his undergraduate education in the metropolitan city. In August 2022, the patient was admitted to the Gastroenterohepatology Polyclinic of a university hospital due to diarrhea, loss of 24 pounds in the last two years, and increased rectal discharge. The patient was admitted to the Gastroenterohepatology Service for the evaluation of the clinic of the disease. After admission to the clinic, total parenteral nutrition was started in line with the body mass index of the patient. An air mattress was placed under the bed of the patient with limited mobility, a 12*1 position change was made, and the development of pressure sores was prevented. The case was examined on the basis of Faye Abdellah's "21 Nursing Problem Theory" and nursing care was given using the nursing diagnoses in the North American Nurses Association (NANDA) classification system. It is recommended that appropriate nursing theorists be taken as a basis during the nursing care of the patient diagnosed with Crohn's.

Keywords: Crohn's Disease, Faye Abdellah, Nursing Problem Theory, Nursing Care

PP-202 / 39. Ulusal Gastroenteroloji Haftası

Dekompanse Karaciğer Siroz Tanısı Konmuş Olgunun Fonksiyonel Sağlık Örüntüleri Modeli'ne Göre Değerlendirilmesi: Olgu Sunumu

İlknur Yücel, Aslı Çiftçibaşı Örmeci, Meryem Salhaoğlu

İstanbul Üniversitesi Tıp Fakültesi, İç Hastalıkları Ana bilim Dalı, İstanbul

Bu olgu sunumunda karaciğer siroz tanılı olguya Fonksiyonel Sağlık Örüntüleri Modeli ve Kuzey Amerika Hemşireler Birliği (NANDA) sınıflama sistemindeki hemşirelik tanılarına yönelik hemşirelik bakımı verilmesi amaçlandı. Araştırma için hasta ve ilgili hekimden sözel ve yazılı olarak onam alındı. 71 yaşında olan kadın hasta, büyükşehirde iki çocuğu ile birlikte yaşamaktadır. 15 yıl önce hastaya karaciğer siroz tanısı konmuştur. Ağustos 2022 tarihinde bir üniversite hastanesine vücutta yaygın kaşıntı ve iki bacakta da büllöz staz dermatit şikayeti olması üzerine Gastroenterohepatoloji Polikliniğine başvurmuştur. Gastroenterohepatoloji Servisi'ne hastalığın kliniğinin değerlendirilmesi açısından hastanın yatışı yapıldı. Hastanın bacaklarında bulunan büllöz staz dermatite yönelik Eau De Gulard ıslak pansuman eşliğinde uygulandı. Serviste yattığı süre zarfında büllerin çapında küçülme gözlemlendi. Olguya sağlığı algılama-sağlığın yönetimi, beslenme-metabolik durum, boşaltım, aktivite-egzersiz, bilişsel algılama, uyku-dinlenme, kendini algılama, rol ilişki, cinsellik, başetme-stres toleransı, değer-inanç gibi 11 başlıktan oluşan Fonksiyonel Sağlık Örüntüleri Modeli'ne göre ve Kuzey Amerika Hemşireler Birliği (NANDA) sınıflama sistemindeki hemşirelik tanıları kullanılarak hemşirelik bakımı verildi. Karaciğer siroz tanısı konmuş hastanın hemşirelik bakımı sırasında uygun hemşirelik kuramcıların baz alınması önerilmektedir.

Anahtar Kelimeler: Dekompanse Karaciğer Siroz, Büllöz Staz Dermatit, Hemşirelik Bakımı, Fonksiyonel Sağlık Örüntüleri

Evaluatıon Of A Case Dıagnosed Wıth Decompaned Lıver Cirrhosis Accordıng To The Functıonal Health Patterns Model: A Case Report

İlknur Yücel, Aslı Çiftçibaşı Örmeci, Meryem Salhaoğlu

Istanbul University Faculty of Medicine, Department of Internal Medicine, Istanbul

In this case report, it was aimed to give nursing care to a patient diagnosed with liver cirrhosis for the nursing diagnoses in the Functional Health Patterns Model and the North American Nurses Association (NANDA) classification system. Verbal and written consent was obtained from the patient and the attending physician for the study. A 71-year-old female patient lives in a metropolitan city with her two children. The patient was diagnosed with liver cirrhosis 15 years ago. In August 2022, he applied to the Gastroenterohepatology Polyclinic at a university hospital with the complaint of widespread itching on the body and bullous stasis dermatitis on both legs. The patient was admitted to the Gastroenterohepatology Service for the evaluation of the clinic of the disease. For bullous stasis dermatitis on the legs of the patient, Eau De Gulard was applied with wet dressing. A reduction in the diameter of the bullae was observed during his stay in the service. Functional Health Patterns Model, which consists of 11 titles such as health perception-health management, nutrition-metabolic state, excretion, activity-exercise, cognitive perception, sleep-rest, self-perception, role relationship, sexuality, coping-stress tolerance, value-belief. Nursing care was given using the nursing diagnoses in the North American Nurses Association (NANDA) classification system. It is recommended that appropriate nursing theorists be taken as a basis during the nursing care of the patient diagnosed with liver cirrhosis.

Keywords: Decompensated Liver Cirrhosis, Bullous Stasis Dermatitis, Nursing Care, Functional Health Patterns

PP-203 / 39. Ulusal Gastroenteroloji Haftası
İlginç Bir Toksik Hepatit Etkeni: Çam Kozalağı Suyu

Cemal Nuri Ercin[1], Remzi Ekici[1], Gürkan Çelebi[1], Mehmet Göktürk Kaban[1], Galip Büyükturan[1], Emine Gül Aydın[1], Mihriban Ömer[2], Zeynep Gıcır[3], Mustafa Gülşen[1]

[1]SBU Gülhane Eğitim ve Araştırma Hastanesi, Gastroenteroloji Kliniği
[2]SBU Gülhane Eğitim ve Araştırma Hastanesi, İç hastalıkları Kliniği
[3]SBU Gülhane Eğitim ve Araştırma Hastanesi, Patoloji Kliniği

Giriş: Toksik Hepatit,sıklıkla ilaç veya bitkisel ürün kullanımına bağlı olarak gelişen karaciğer hasarı olarak tanımlanmaktadır.Toksik hepatite neden olan ajanlar,aynı zamanda otoimmun hepatitin tetiğini çeken faktör olarak da karşımıza çıkabilirler.Burada çam kozalağı suyuna bağlı gelişen toksik hepatite eşlik eden otoimmün hepatit benzeri olgu sunulmuştur.

Olgu: Bilinen sistemik hastalığı ve düzenli kullanılan ilacı olmayan54yaşında kadın hasta,1haftadır olan baş dönmesi şikayetiyle başvurduğu nöroloji polikliniğindeAST:283U/L,ALT:335U/L olması üzerine yönlendirilmiştir.Kontrol tetkiklerindeAST:452U/L,ALT:402U/L,ALP:77U/L,GGT:63U/L,LDH:301U/L,Totalbilirubin:1mg/dl,Direktbilirubin:0,24mg/dl olarak raporlanmıştır.Fizik muayenede özellik saptanmamıştır.Karaciğer fonksiyon testlerindeki yüksekliğin ayırıcı tanısı için yapılan serolojik testlerdenHBsAg(-),AntiHBs(-),AntiHAVIgM(-),AntiHAVIgG(+),AntiHCV(-),AntiHIV(-),Gruber-Widaltesti,Wrighttesti,AntiCMVIgM,AntiToxoIgM,AntiRubellaIgM,EBVVCAIgM,AMA,ASMA,LKMveAnti-SMsonuçları negatif saptandı.ANA1/100+granüler+ idi.IgG:2298mmhg(700-1600)idi.Hepatobilierusg ve hepatik-portal ven dopplerusgde patoloji izlenmedi.Anamnezinde ilaç,alkol kullanımı yoktu.Sadece3hafta önce2kez yarım çay bardağı kozalak suyu içtiği öğrenildi.Takip muayeneleri için müracaat etmeyen hasta7Ay sonra sağ üst kadran ağrısı,bulantı ve kusma şikayetiyle başvurdu.Yapılan tetkiklerindeAST:1150U/L,ALT:945U/L,ALP:117U/L,GGT:120U/L,LDH:495U/L,Totalbilirubin:2,7mg/dl, Direktbilirubin:1,36mg/dl,LDH:495 olarak tespit edildi.Fizik muayenede vital bulguları normal aralıkta olup,batın muayenesinde sağ üst kadranda hassasiyet mevcuttu.Etiyolojiye yönelik yapılan tetkiklerinde ANA1/100+granüler+ ve IgG:2619mmhg dışında patoloji tespit edilmedi.Bu sonuçlarla toksik hepatit tanısı konulan hastanın Rdeğeri:27 olup hepatosellüler hasar olarak değerlendirildi.Yaklaşık7ay önce etkeni almış olmasına rağmen karaciğer testlerinde anormalliğin artarak devam etmesi veANA+ nedeniyle karaciğer biyopsisine karar verildi.Yapılan karaciğer biyopsisi sonucu'Nekroinflamatuar aktivite belirgin derecededir(ModifiyeHAI Derecesi-Grade-:16/18).Fibrozis yoktur.Bulgular öncelikle toksik etiyolojileri akla getirmektedir.Otoimmün hepatititlerin aktif dönemi de tam olarak ekarte edilememiştir.'şeklindeydi.(Şekil-1)Bu sonuçlarla tanı toksik hepatitin tetiklediği otoimmun hepatit olarak düşünüldü.Prednizolon(30mg/gün)tedavisi başlanan hastanın transaminaz düzeylerinde belirgin gerileme gözlendi.

Tartışma: Özellikle karaciğer testlerinde yükseklik saptanan hastalarımızdan dikkatli ve ayrıntılı anamnez almamız gerekmektedir.Ayrıca gerek ilaç gerekse herbal ürünlere bağlı toksik hepatit tablolarında anamnezde son rehberlere göre1yıl geriye gitmek gerekli olabilmektedir.Bitkisel ürünlerin bireylerde asemptomatik transaminaz yüksekliğine sebep olabilirken,otoimmun hepatitin tetiğini çekerek karaciğer yetmezliğine kadar ilerleyenbir tabloya sebebiyet verebileceği unutulmamalıdır.

Anahtar Kelimeler: Kozalak suyu, toksik hepatit, Otoimmun Hepatit

An Interesting Toxic Hepatitis Factor: Pinecone Juice

Cemal Nuri Ercin[1], Remzi Ekici[1], Gürkan Çelebi[1], Mehmet Göktürk Kaban[1], Galip Büyükturan[1], Emine Gül Aydın[1], Mihriban Ömer[2], Zeynep Gıcır[3], Mustafa Gülşen[1]

[1]UHS Gulhane Training and Research Hospital, Gastroenterology Clinic
[2]UHS Gulhane Training and Research Hospital, Internal Medicine Clinic
[3]UHS Gulhane Training and Research Hospital, Pathology Clinic

Introduction: Toxic hepatitis is defined as liver damage thatoften develops due tothe use ofdrugs orherbal products.Agents that cause toxichepatitis can also appear as triggers for

autoimmunehepatitis.Here,an autoimmunehepatitis-like case accompanying toxic hepatitis due to pine cone juice is presented.

Case: A54-year-old female patient with noknown systemic-disease and noregular medication was referred to the neurology outpatient clinic with complaintsof vertigo for1week becauseof herAST:283U/L,ALT:335U/L.Incontrol examinations,itwas reported asAST:452U/L,ALT:402U/L,ALP:77U/L,GGT:63U/L,LDH:301U/L,Totalbilirubin:1mg/dl,Directbilirubin:0.24mg/dl.Nofeatures were found inthe physical examination.Among-the-serological-tests-performed for-thedifferential-diagnosis of elevated liver-functiontests,HBsAg(-),AntiHBs(-),AntiHAVIgM(-),AntiHAVIgG(+),AntiHCV(-),AntiHIV(-),Gruber-Widaltest,Wright-test,AntiCMVIgM,AntiToxoIgM,AntiRubellaIgM,EBVVCAIgM,AMA,ASMA,LKMandAnti-SMresults were negative.ANA1/100+granular+.IgGwas2298mmHg(700-1600).No-pathology was observed in hepatobiliaryUS and hepatic-portalveinDopplerUS.There was no-drug-or-alcohol use in her-anamnesis.It was learned that only3weeks ago,he drank half-a tea glass of pinecone juice twice.The patient, who didn't apply for follow-up examinations,presented with complaints of right upper quadrant-pain,nausea and vomiting7months later.AST:1150U/L,ALT:945U/L,ALP:117U/L,GGT:120U/L,LDH:495U/L,Totalbilirubin:2.7mg/dl,Directbilirubin:1.36mg/dl,was detected asLDH:495.On-physical-examination,her-vital-signs-were-within-the-normal-range,and-there-was-tenderness in the right upper quadrant on abdominal examination.No pathology was detected other thanANA1/100+granular+andIgG:2619mmHg in the investigations for the etiology.With these results,the patient was diagnosed with toxic-hepatitis and the-R-value-was27and it-was-evaluated-as-hepatocellular-damage.Despite-the-fact-that-he-had-taken-the-agent about7mo2nths ago,liver-biopsy was-decided because of the continued abnormality in liver tests and ANA+.As a result of liver-biopsy,'Necroinflammatory-activity-is-evident(ModifiedHAIGrade-:16/18).There-is no-fibrosis.Findings-primarily-suggest toxic-etiologies.The active phase of autoimmune-hepatitis couldn't be completely excluded.'(Figure-1)With these results,the diagnosis was considered as autoimmune-hepatitis triggered by-toxichepatitis.Prednisolone(30mg/day)treatment was initiated and a significant-decrease was observed inthe transaminase-levels-of-the-patient.

Discussion: We need to take a careful and detailed anamnesis,especially from our-patients with elevated-liver-tests.In addition,it may be necessary to go back1year according to the latest-guidelines in the anamnesis in cases of toxic-hepatitis due to both drugs and herbal-products.While herbal-products can cause asymptomatic-transaminase-elevation in individuals,it should be kept in mind that they can trigger autoimmune-hepatitis and cause a picture that progresses to liver-failure.

Keywords: Cone Juice, Toxic Hepatitis, Autoimmune Hepatitis

Şekil 1
Figure 1

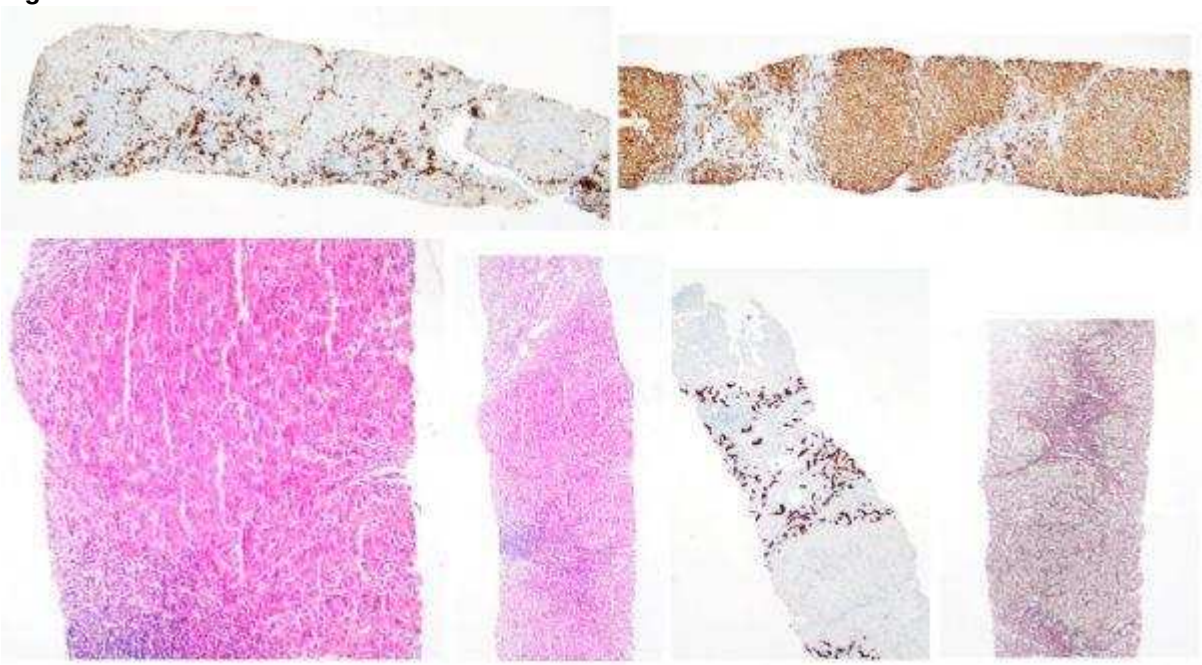

patoloji sonucu
pathology result

PP-204 / 39. Ulusal Gastroenteroloji Haftası
Situs inversus totalisli 3 hastada terapötik ERCP

Dilay Demirayak[1], Selçuk Dişibeyaz[2], Ayşegül Özakyol[1], Tuncer Temel[1], Murat Sarıçiçek[3]

[1]Eskişehir osmangazi üniversitesi, Gastroenteroloji Bilim Dalı, Eskişehir
[2]Acıbadem Hastanesi Ataşehir, Istanbul
[3]Yunus Emre Devlet Hastanesi, Eskişehir

Endoskopik retrograd kolanjiyopankreatografi (ERCP), pankreatikobiliyer hastalığın tanı ve tedavisinde yaygın olarak kullanılmaktadır. Ancak anatomik varyasyonların olduğu durumlarda bu yaklaşım zor olabilir.
Situs inversus totalis (SIT), tüm iç organların ayna görüntüsüne göre tam transpozisyonu ile karakterize nadir görülen bir konjenital anomalidir.
Bu anatomik değişiklik, ileri endoskopik bir işlem olan ERCP'yi teknik olarak daha da zorlaştırmaktadır. Bu çalışmada tıkanma sarılığı ile presente olan, benign ve malign nedenlere bağlı gelişen toplam 3 SIT vakası sunuyoruz.
Biliyer tıkanıklık nedeniyle üç hastaya ERCP yapıldı. İşlemlerde ve sonrasında komplikasyon yaşanmadı. Üç hastada da supin pozisyonda, hastanın pozisyonu değiştirilmeden gerçekleştirildi. Skop ile uzun giriş benimsendi. Standart endoskopik sfinkterotomi ve endoskopik papiller balon dilatasyon işlemleri yapıldı. Literatürde günümüze kadar 34 tane ERCP yapılan SIT vakası vardı.

Anahtar Kelimeler: Endoskopik retrograd kolanjiyopankreatografi, Endoskopik sfinkterotomi, Endoskopik papiller balon dilatasyonu, Situs inversus

Situs inversus totalisli 3 hastada terapötik ERCP

Dilay Demirayak[1], Selçuk Dişibeyaz[2], Ayşegül Özakyol[1], Tuncer Temel[1], Murat Sarıçiçek[3]

[1]Department of Gastroenterology, Eskişehir Osmangazi University, Eskişehir, Turkey
[2]Acıbadem Hospital, Ataşehir, Istanbul
[3]Yunus Emre State Hospital, Eskisehir

Endoscopic retrograde cholangiopancreatography (ERCP) is widely used in the diagnosis and treatment of pancreaticobiliary disease. However, this approach can be difficult in cases where there are anatomical variations.
Situs inversus totalis (SIT) is a rare congenital anomaly characterized by complete transposition of all internal organs to mirror images.
This anatomical variant complicates the advanced endoscopic procedure, ERCP, technically. In this study, we present 3 cases of SIT due to benign and malignant causes presenting with obstructive jaundice.
ERCP was performed in three patients due to biliary obstruction. There were no complications during or after the procedures. In all three patients, it was performed in the supine position without changing the patient's position. Long access with the scope was adopted. Standard endoscopic sphincterotomy and endoscopic papillary balloon dilatation procedures were performed. In the literature, there were 34 cases of SIT who underwent ERCP to date.

Keywords: Endoscopic retrograde cholangiopancreatography, Endoscopic sphincterotomy, Endoscopic papillary balloon dilatation, Situs inversus

Resim 1
Figure 1

BT, MRCP,ERCP GÖRÜNTÜLERİ
CT, MRCP,ERCP IMAGES

Resim 2
Figure 2

BT'de safra kesesi lojunda kitle ve genişlemiş safra yolları, MRCP VE ERCP görüntüleri. Mass and enlarged bile ducts in the gallbladder lodge on CT, MRCP and ERCP images.

Resim 3
Figure 3

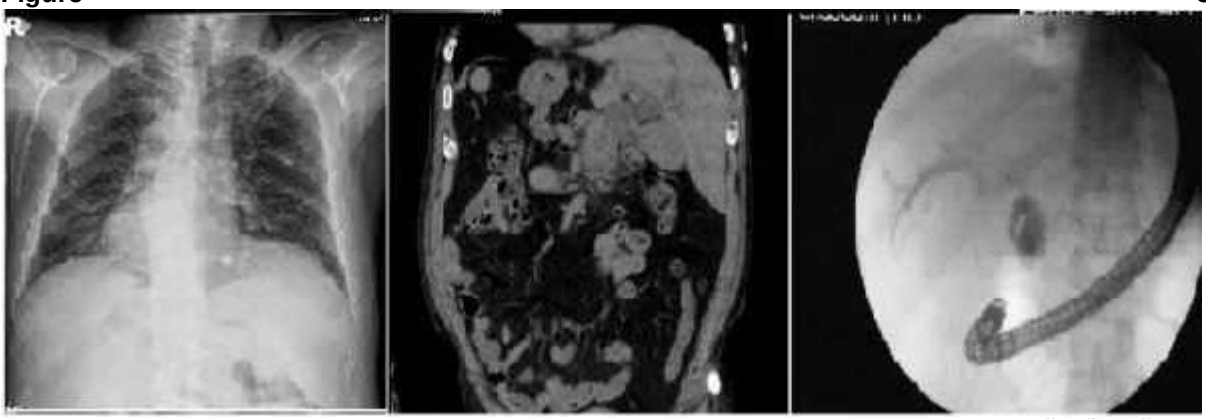

PAAG, BT, ERCP GÖRÜNTÜLERİ
X-RAY, CT, ERCP IMAGES

PP-205 / 39. Ulusal Gastroenteroloji Haftası
İnflamatuvar Barsak Hastalıklarında Vedolizumab Deneyimi

Murat Kahramaner, Hüseyin Alkım, İlker Şen, Emrullah Düzgün Erdem, Halil Onur Özarı, Cemal Fırat Subaşı, Erman Mercan, Canan Alkım

Şişli Hamidiye Etfal Eğitim ve Araştırma Hastanesi, Gastroenteroloji Kliniği, İstanbul

Giriş-Amaç: Orta ve ağır aktiviteli Crohn Hastalığı (CH) ve Ülseratif Kolit (ÜK) hastalıklarının tedavisinde endike olan vedolizumab, α4β7 integrin molekülüne selektif bağlanan monoklonal antikordur. Çalışmamızda tümör nekroz faktör (TNF) antagonistine cevapsız, 6 aydan daha uzun süre vedolizumab kullanan hastaların klinik ve endoskopik remisyon oranları araştırıldı.

Gereç-Yöntem: Ocak 2018–Nisan 2022 tarihleri arasında gastroenteroloji kliniğimize başvuran, anti-TNF tedavisine yanıt alınamadığı için vedolizumab tedavisi başlanan 23 hasta çalışmaya alındı. Vedolizumab tedavisine yanıt değerlendirmesinde, CH remisyonu için Harwey-Bradshaw Indeksi<5 ve SES-CD<=2 olarak belirlendi. Opere CH'da Rutgeerts 0-1 olması remisyon kabul edildi. ÜK için remisyon parsiyel Mayo skoru<2 ve endoskopik Mayo skoru<=1 olması kabul edildi.

Bulgular: Vedoluzimab başlanan 23 hastanın (12 ÜK, 11 CH) ikisi tek doz vedoluzimab kullandı. Biri takibe gelmedi, diğeri anaflaksi nedeniyle kullanamadı. Altı aydan uzun süre vedoluzimab kullanan 21 (12 ÜK, 9 CH) hasta etkinlik açısından değerlendirildi (Tablo 1). Hastalarının ortalama tedavi süresi Crohn hastalarında 15 ay, Ülseratif kolitte ise 12 aydı. Altı aylık vedolizumab tedavisi sonrası Crohn hastalarının 3'ünde (%33,3) remisyon sağlanırken, 4 (%44,4) hastada tedaviye yanıt görüldü. 2 hastada (%22,3) tedaviye yanıt alınamadı. Tedaviye yanıtsız olan 2 Crohn hastasından ikisi de 36 ay boyunca tedaviye devam etmiş, birinde infliksimaba geçilmiş, diğerinde tedavi altında ileo-çekal rezeksiyon sonrası remisyon sağlanmıştır. Altı aylık vedolizumab tedavisi sonrası Ülseratif kolitte 5 (%41,6) hastada remisyon, 5 (%41,6) hastada tedaviye yanıt görülürken, 2 (%16,8) hasta cevapsız olarak değerlendirildi. Yanıt alınamayan ÜK hastalarının ikisinde de tedavi aralığı kısaltılmıştır.

Sonuç: Çalışmamızda, anti-TNF deneyimli inflamatuvar barsak hastalarında vedolizumab tedavisinin etkili ve güvenilir bir seçenek olduğu görülmüştür.

Anahtar Kelimeler: Crohn hastalığı, ülseratif kolit, vedolizumab

Vedolizumab Experience in Inflammatory Bowel Disease

Murat Kahramaner, Hüseyin Alkım, İlker Şen, Emrullah Düzgün Erdem, Halil Onur Özarı, Cemal Fırat Subaşı, Erman Mercan, Canan Alkım

Şişli Hamidiye Etfal Training and Research Hospital, Department of Gastroeneterology, Istanbul

Backgraund-Aim: Vedolizumab, which is indicated for the treatment of moderately and severely active Crohn's Disease(CD) and Ulcerative Colitis(UC), is a monoclonal antibody selectively binding to α4β7 integrin molecule. In our study, the clinical and endoscopic remission rates of patients who were unresponsive to tumor necrosis factor(TNF) antagonist and used vedolizumab for more than 6-months were investigated.

Materials-Method: Twenty-three patients unresponsive to anti-TNF therapy who applied to our clinic between January 2018-April 2022 and started vedolizumab treatment were included to the study. For response evaluation, Harwey-Bradshaw Index <5 and SES-CD<=2 accepted as CD remission. In operated CD, Rutgeerts 0-1 was considered remission. For UC, partial-Mayo score<2 and endoscopic-Mayo score<=1 were used.

Results: Of the 23 patients (12UC, 11CD) one lost to follow-up after the first dose, the other had anaphylaxis at the first dose. Twenty-one (12UC, 9CD) patients using vedoluzimab for more than 6-months were evaluated (Table 1). Mean duration of treatment was 15-months in CD and 12-months in UC. After 6-months, 3 (33.3%) Crohn's patients achieved remission, while 4 (44.4%) patients responded to treatment. There was no response in 2 patients. Both patients continued treatment for 36-months, one was switched to infliximab, the other achieved remission after ileo-cecal resection.

For UC, 5 (41.6%) patients had remission after 6-months and 5 (41.6%) patients had partial-response. Two (16.8%) patients were considered unresponsive. The treatment interval was shortened in both of unresponsive UC patients.

Conclusion: In our study, vedolizumab treatment was found effective and safe option in anti-TNF-experienced inflammatory bowel patients.

Keywords: Crohn's disease, ulcerative colitis, vedolizumab

Tablo-1
Table-1

Tablo 1. Çalışmadaki ÜK ve CH hastalarının demografik bulguları ve klinik özellikleri: n (%)

	CH (n=9)	ÜK (n=12)
Kadın, n (%)	4 (45)	7 (58.3)
Erkek,n (%)	5 (55)	5 (41.7)
Yaş, (ort)	35	53
Ko-morbid hastalık, n (%)	2 (22.2)	3 (25)
Sigara, aktif içici, n (%)	2(22.2)	0 (0)
Moetreal sınıflamasına göre lokalizyon		
L1 (ileal); L2 (kolonik); L3 (ileokolonik) n (%)	2 (22.2); 3(33.3); 4 (44.5)	
Hastalık yaşı		
A1 (< 16 yıl); A2 (17-40 yıl); A3 (> 40 yıl)	6; 2; 0	
ÜK sınıflaması (Montreal)		
E1 (rektit); E2 (distal kolit); E3 (pankolit)		0; 7 (58.3); 5(41.7)
Vedolizumab tedavisi öncesi		
Harvey Bradshaw Index	10.2±1.4	
SES-CD	10.8 ± 4.7	
Vedolizumab tedavi sonrası		
Harvey Bradshaw Index	5.5 ±4.1	
SES-CD	6.4 ± 5.34	
Vedolizumab tedavisi öncesi		
PMSI		6.25±0.96
Mayo Endoskopik Subscore		2.83±0.38
Vedolizumab tedavisi sonrası		
PMSI		2±1.65
Mayo Endoskopik Subscore		1.58±0.99
Vedolizumab öncesi anti-TNF kullanımı n (%)		
Adalimumab	3(33.3)	4 (33.3)
Infliximab	3 (33.3)	7 (58.3)
Infliximab +adalimumab	3 (33.3)	1 (8.4)
Azatioprin kullanımı n (%)		
Halen kullanan	7(77.8)	8(66.7)
EBV negatif hiç başlanmamış	0	1(8.3)
Kesilmiş (yan etki/yanıtsızlık)	2(22.2)	3(25)
24 hafta vedolizumab kullanım sonrası n (%)		
Remisyon	3 (33.3)	5 (41.6)
Tedaviye yanıt	4 (44.4)	5 (41.6)
Cevapsız	2 (22.3)	2 (16.8)

CH: Crohn Hastalığı, **ÜK:** Ülseratif Kolit, **SES-CD:** Simple Endoscopic Score for Crohn's Disease, **PMSI:** Partial Mayo Scoring Index, **EBV:** Ebstein-Barr Virüs, **TNF:** Tümör Nekroz Faktör

Çalışmadaki CH ve ÜK Hastalarının Demografik Bulguları ve Klinik Özellikleri
Demographic Findings and Clinical Characteristics of CD and UC Patients in the Study

PP-206 / 39. Ulusal Gastroenteroloji Haftası

Deneysel ülseratif kolit modelinde arbutin uygulamasının lipid peroksidasyonu, glutatyon peroksidaz ve inflamasyon üzerine etkilerinin araştırılması

Merve Bıyıklı Alemdar[1], Ferhat Şirinyıldız[2], Adil Coşkun[3], İbrahim Meteoğlu[4], İsmail Taşkiran[3], Altay Kandemir[3], Mehmet Hadi Yaşa[3]

[1]Aydın Adnan Menderes Üniversitesi Tıp Fakültesi İç Hastalıkları Ana Bilim Dalı / Aydın
[2]Aydın Adnan Menderes Üniversitesi Tıp Fakültesi Fizyoloji Ana Bilim Dalı /Aydın
[3]Aydın Adnan Menderes Üniversitesi Tıp Fakültesi Gastroenteroloji Bilim Dalı / Aydın
[4]Aydın Adnan Menderes Üniversitesi Tıp Fakültesi Patoloji Ana Bilim Dalı /Aydın

Amaç: Çalışmamızın amacı, epitelyal mukozayı etkileyen, inflamatuvar bir hastalık olan ülseratif kolite karşı doğal bir ekstrakt bileşeni olan arbutinin tek başına ve mesalazin uygulaması ile birlikte kolit üzerine antiinflamatuvar ve antioksidan etkilerinin araştırılmasıdır.

Gereç-Yöntem: Çalışmamızda kontrol, kolit, kolit sonrası 3 günlük mesalazin (100mg/kg) uygulaması, kolit sonrası 3 günlük arbutin (250mg/kg) uygulaması ve iki uygulamanın beraber yapıldığı kombinasyon olmak üzere beş gruba ayrılmış olan 40 Wistar albino dişi sıçan kullanılmıştır. Sakrifikasyon sonrası kolon dokularından lipid peroksidasyon belirteci olan malondialdehit (MDA), antioksidan belirteci olan glutatyon peroksidaz (GPx) ve inflamasyon belirteçleri olan sitokinler; TNF alfa ve İnterlökin 1 beta düzeyleri biyokimyasal olarak değerlendirilmiş, ayrıca histopatolojik inceleme için ayrılan kolonlar hematoksilen- eozin boyası ile boyanarak ışık mikroskobu ile incelenmiştir.

Bulgular: Tedavi edilmemiş kolit grubunda MDA ve sitokin parametreleri istatistiksel olarak anlamlı düzeyde yükselmiştir ($p<0,05$). GPx düzeyi ise kontrol grubuna kıyasla anlamlı düzeyde azalmıştır ($p<0,05$). Mesalazin, arbutin ve en yüksek düzeyde kombine uygulamalarda MDA ve sitokin düzeyleri anlamlı şekilde azalmış, GPx düzeyi artmış, kontrol grubuna yaklaşmıştır. Histopatolojik olarak incelenen mukozal hasar ve hücresel inflitrasyon, biyokimyasal sonuçları destekler şekilde tedavi edilmemiş kolit grubunda artmışken arbutin uygulaması sonucu azalmıştır ($p<0,05$).

Sonuçlar: Arbutinin özellikle mesalazin ile birlikte uygulandığında ortaya çıkan olumlu etkileri, TNBS'nin neden olduğu hasarların iyileşmesini sağlamıştır. Arbutin, yapılacak ileri moleküler ve klinik çalışmalar ile ülseratif kolit tedavisine katkı sağlayacaktır.

Anahtar Kelimeler: Ülseratif kolit, arbutin, inflamasyon, antioksidan

Investigation of the effects of arbutin administration on lipid peroxidation, glutathion peroxidase and inflammatory in experimental ulserative colitis model

Merve Bıyıklı Alemdar[1], Ferhat Şirinyıldız[2], Adil Coşkun[3], İbrahim Meteoğlu[4], İsmail Taşkiran[3], Altay Kandemir[3], Mehmet Hadi Yaşa[3]

[1]Aydin Adnan Menderes University, Faculty of Medicine, Department of Internal Medicine / Aydin
[2]Aydin Adnan Menderes University, Faculty of Medicine, Department of Physiology / Aydin
[3]Aydin Adnan Menderes University, Faculty of Medicine, Department of Gastroenterology / Aydin
[4]Aydin Adnan Menderes University, Faculty of Medicine, Department of Pathology / Aydin

Aims: The aim of this study is to investigate the anti-inflammatory and antioxidant effects of arbutin, a natural extract, against ulcerative colitis, an inflammatory disease affecting the epithelial mucosa, alone and in combination with mesalazine administration.

Materials-Methods: In our study, a total sum of 40 Wistar albino female rats were used. They were divided into five groups:control, colitis, administered with mesalazine(100mg/kg) for three days after induction of colitis, administered with arbutin(250mg/kg) for three days after induction of colitis, and a combination of the two applications.After scarification of colon tissue, malondialdehyde(MDA), a lipid peroxidation marker, Glutathione peroxidase(GPx), an antioxidant marker, and cytokines,which are inflammatory marks, such as TNF alpha and Interleukin 1 beta levels were evaluated biochemically. Columns separated for histopathological examination were stained with haematoxylin-eosin and then examined with a light microscopy.

Results: MDA and cytokine parameters were significantly increased in the untreated colitis group ($p<0.05$).The GPx level was significantly decreased in the untreated colitis group($p<0.05$). In the mesalazine, arbutin and with the highest efficasy combined application, levels of MDA and cytokines decreased significantly and level of GPx increased, approaching to the levels of control group. Mucosal damage and cellular infiltration, which were examined histopathologically, increased in the untreated colitis group, but decreased as a result of arbutin administration, supporting the biochemical results($p<0.05$).
Conclusions: The positive effects of arbutin, especially when administered together with mesalazine,helped to heal the damages caused by TNBS. With further molecular and clinical studies, arbutin will contribute to the treatment of ulcerative colitis.

Keywords: Ulcerative colitis, arbutin, inflammation, antioxidant

Biyokimyasal Parametre Değerleri

	Kontrol	TNBS	Mesalazin	Arbutin	M+A
GPx (mU/mL)	870.667±83.377	412.167±38.602	605.000±81.545	530.167±75.358	570.667±55.164
IL 1-beta (pg/g)	1092.670±129.728	1613.670±163.867	1152.170±226.414	1102.500±256.475	1109.000±186.654
MDA (nmol/g)	71.833±19.446	240.333±39.195	146.167±35.391	153.833±30.393	127.000±24.025
TNF-alfa (pg/g)	1179.330±140.773	2014.650±242.701	1386.670±157.504	1425.920±219.728	1245.830±148.817

Biochemical Parameter Values

	Control	TNBS	Mesalazine	Arbutin	M+A
GPx (mU/mL)	870.667±83.377	412.167±38.602	605.000±81.545	530.167±75.358	570.667±55.164
IL 1-beta (pg/g)	1092.670±129.728	1613.670±163.867	1152.170±226.414	1102.500±256.475	1109.000±186.654
MDA (nmol/g)	71.833±19.446	240.333±39.195	146.167±35.391	153.833±30.393	127.000±24.025
TNF-alfa (pg/g)	1179.330±140.773	2014.650±242.701	1386.670±157.504	1425.920±219.728	1245.830±148.817

PP-207 / 39. Ulusal Gastroenteroloji Haftası
Erişkin sepmtomatik Meckel Divertikülü tanısında Double-Balon Enteroskopi'nin yeri

Hatice Çilem Binicier, İlker Büyüktorun, Mesut Akarsu

Dokuz Eylül Üniversitesi Tıp Fakültesi, Gastroenteroloji Bilim Dalı, İzmir

Meckel divertikülü (MD) en sık görülen gastrointestinal konjenital malformasyondur(%2).Yaşam boyu ilişkili komplikasyonların riskinin %4 olduğu tahmin edilmektedir(1). Bunlara gastrointestinal kanama, obstrüksiyon veya divertiküler inflamasyon dahildir (2). Yetişkinlerde, MD, aşikar gizli alt gastrointestinal kanama gibi semptomlara neden olabilir. Tanısal görüntüleme teknikleri, bilgisayarlı tomografi taraması, manyetik rezonans görüntüleme enterografisi, teknesyum 99m sintigrafisi (99mTc) ve anjiyografiyi içerir. Erişkinlerde MD'nin ameliyat öncesi tespit oranı düşüktür ve çoğu hasta nihayetinde keşif amaçlı laparoskopiye tabi tutulur. Ancak daha yakın zamanlarda, MD'nin endoskopik olarak tanımlanması, aynı zamanda divertiküler ostiumun görüntülenmesini sağlayan direkt luminal erişim yoluyla balon yardımlı enteroskopinin kullanılmasıyla mümkün olmuştur(3).

Ocak 2013-Eylül 2022 tarihleri arasında Dokuz Eylül Üniversitesi Tıp Fakültesi Gastroenteroloji kliniğimizde çift balon enteroskopi ile erişkin MD'ne bağlı alt GİS kanaması tespit edilen 3 olgumuz vardı. Olguların üçü de 40 yaş altı erkekti ve demir eksikliği anemisi ve tekrarlayan alt GİS kanaması ile başvurdu. Bu hastalar, üst GİS endoskopisi, kolonoskopi, sintigrafi ve BT anjiyografi yapılmasına rağmen kanama odağı tespit edilememiş ve kliniğimize sevk edilmişlerdi. Double-balon enteroskopi(DBE)'de ülserli Meckel divertikülü görüldü ve hastalar genel cerrahi kliniğine sevk edildi.

DBE, belirsiz gastrointestinal kanaması olan hastalarda yüksek tanısal verime sahiptir ve sonraki yönetim kararları üzerinde önemli bir etkiye sahiptir(4). Double balon enteroskopi nadiren MD'nün tanı aracı olarak kullanılır. Semptomatik MD' de teşhisin yanı sıra tedavi için minimal invaziv endoskopik bir yaklaşım da sağlayabilir. Endoskopik enjeksiyon, koagülasyon ve klipleme ile kanama kontrlolü sağlanılabilir.(3) Sonuç olarak DBE, görüntüleme yöntemleriyle tanısı konulamamış şüpheli MD olan erişkin hastalarda oldukça faydalıdır.

Anahtar Kelimeler: Meckel Divertikülü, Double balon enteroskopi, gastrointestinal sistem kanaması

Role of Double-Balloon Enteroscopy in the diagnosis of Adult Symptomatic Meckel's Diverticulum

Hatice Çilem Binicier, İlker Büyüktorun, Mesut Akarsu

Dokuz Eylul University Faculty of Medicine, Department of Gastroenterology, Izmir

Meckel's diverticulum (MD) is the most common gastrointestinal congenital malformation (2%(1).The lifetime risk of associated complications is estimated to be 4%(2). In adults, MD can cause symptoms such as overt occult lower gastrointestinal bleeding. Diagnostic imaging techniques include computed tomography scanning, magnetic resonance imaging enterography, technetium 99m scintigraphy (99mTc), and angiography. More recently, endoscopic identification of MD has been made possible by the use of balloon-assisted enteroscopy via direct luminal access, which also allows visualization of the diverticular ostium(3).

Between January 2013 and September 2022, we had 3 cases in whom lower GIS bleeding due to adult MD was detected by double balloon enteroscopy in our Dokuz Eylul University Faculty of Medicine Gastroenterology clinic. All three cases were male under 40 years of age and presented with iron deficiency anemia and recurrent lower GI bleeding. The bleeding focus could not be detected and they were referred to our clinic. Ulcer Meckel's diverticulum was seen in double-balloon enteroscopy (DBE), and the patients were referred to the general surgery clinic.

DBE has high diagnostic yield in patients with ambiguous gastrointestinal bleeding and has a significant impact on subsequent management decisions(4). Double balloon enteroscopy is rarely used as a diagnostic tool for MD. It can provide a minimally invasive endoscopic approach for treatment as well as diagnosis in symptomatic MD. Bleeding control can be achieved with endoscopic injection, coagulation

and clipping. (3) In conclusion, DBE is very useful in adult patients with suspected MD who cannot be diagnosed by imaging methods.

Keywords: Meckel's Diverticulum, Double balloon enteroscopy, gastrointestinal bleeding

---

Double-balon enteroskopide Meckel Divertikülü ve ülserleri
Meckel's Diverticulum and ulcers on double-balloon enteroscopy

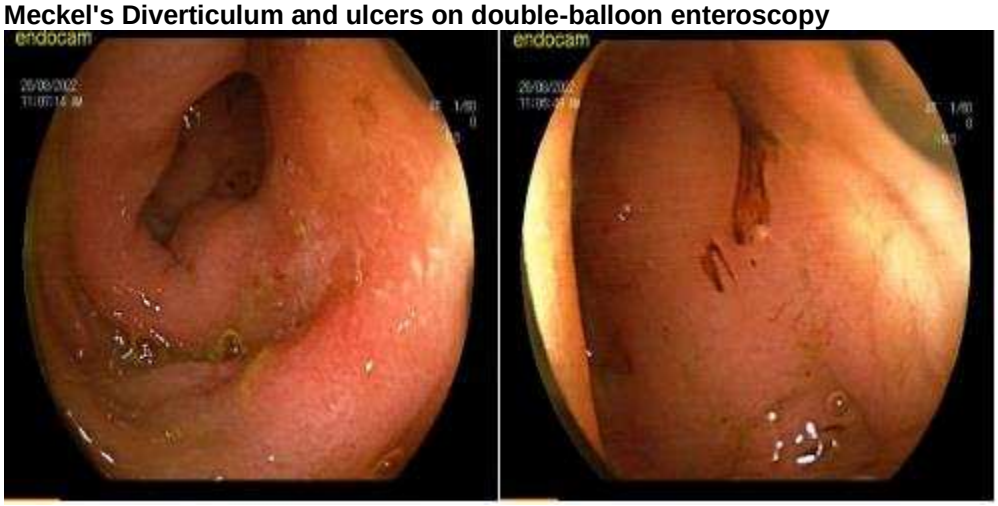

PP-208 / 39. Ulusal Gastroenteroloji Haftası
HCC için yapılan karaciğer naklinde vücut kitle indeksi sağkalım üzerinde etkili bir faktör mü?

Ahmet Atasever[1], Sinan Efe Yazıcı[1], Mustafa Hakan Sözen[2], Gülçin Yanar[2], Nedret Özgür[2], Tolga Şahin[3], Levent Erdem[3], Yıldıray Yüzer[1]

[1]Demiroğlu Bilim Üniversitesi Tıp Fakültesi, Genel Cerrahi AD, İstanbul Florence Nightingale Hastanesi, İstanbul
[2]İstanbul Florence Nightingale Hastanesi
[3]Demiroğlu Bilim Üniversitesi Tıp Fakültesi, Gastroenteroloji BD, İstanbul Florence Nightingale Hastanesi, İstanbul

Amaç: Hepatoselüler karsinom (HCC) dünyada en sık görülen kanserler arasında yer almaktadır. Karaciğer nakli HCC hastalarında uzun süreli sağkalımın sağlanmasında bugün için en önemli küratif tedavi seçeneğidir. HCC nedeniyle karaciğer nakli yapılan hastalarda ameliyat öncesi vücut kitle indeksinin (VKİ) karaciğer nakli sonrası sağkalım ve tümör nüksü üzerine etkisi hala net olarak bilinmemektedir. Bu çalışmamız da sirotik hastaların preoperatif vücut kitle indeksinin karaciğer nakli sonrası etkilerini incelemeyi amaçladık

Materyal-Metod: Ocak 2004 – Ekim 2022 yılları arasında Demiroğlu Bilim Üniversitesi Tıp Fakültesi İstanbul Florence Nightingale Hastanesi'nde HCC nedeniyle karaciğer nakli yapılmış 261 hastanın verileri retrospektif olarak incelendi. Çalışmaya verilerine ulaşılan 222 hasta dahil edildi. Olguların demografik (yaş, cinsiyet, VKİ) verileri hastane bilgi sisteminden ve hasta dosyalarından retrospektif tarandı ve kaydedildi. Vücut kitle indeksine göre tümör nüksü ve sağkalım verileri karşılaştırıldı.

Bulgular: Hastalar VKİ göre 16-18.4 kg/m², 18.5-24.9 kg/m², 25-29.9 kg/m², 30-40 kg/m² olarak 4 gruba ayrıldı. Tüm gruplarda tümör nüksü ve sağkalım arasında istatistiksel anlamlı ilişki saptanmadı. En kısa sağkalım VKİ 16-18.4 kg/m² arasında olan hastalarda, en uzun sağkalım ise VKİ 18.5-24.9 kg/m² arasında olan hastalarda görüldü. Tümör nüksü en fazla VKİ 30-40 kg/m² olan hastalarda saptandı.

Sonuç: Çalışmamızda tümör nüksü ve sağkalım üzerinde VKİ grupları arasında istatistiksel anlamlı bir farklılık yoktu. Buna karşın en uzun süreli sağkalım normal kilolu hastalarda, en kısa süreli sağkalım ise düşük kilolu hastalarda saptandı. Obez hasta grubunda ise HCC rekürrensi daha sık görüldü.

Anahtar Kelimeler: Hepatosellüler Karsinom, Vücut Kitle İndeksi, Sağkalım

Is body mass index an effective factor on survival in liver transplantation for HCC?

Ahmet Atasever[1], Sinan Efe Yazıcı[1], Mustafa Hakan Sözen[2], Gülçin Yanar[2], Nedret Özgür[2], Tolga Şahin[3], Levent Erdem[3], Yıldıray Yüzer[1]

[1]Demiroglu Science University Medical Faculty, Department of Surgery, Istanbul Florence Nightingale Hospital, Istanbul
[2]Istanbul Florence Nightingale Hospital
[3]Demiroglu Science University Medical Faculty, Department of Gastroenterology, Istanbul Florence Nightingale Hospital, Istanbul

Aim: Hepatocellular carcinoma(HCC) is among the most common cancers in the world.Liver transplantation is currently the most important curative treatment option for achieving long-term survival in HCC patients.The effect of preoperative body mass index(BMI) on survival and tumor recurrence after liver transplantation in patients undergoing liver transplantation for HCC is still unknown. In this study, we aimed to examine the effects of preoperative body mass index of cirrhotic patients after liver transplantation.

MATERIAL-Method: The data of 261 patients who underwent liver transplantation for HCC at Demiroglu Science University Faculty of Medicine, Istanbul Florence Nightingale Hospital between January2004 and October2022 were retrospectively analyzed. 222 patients whose data were available were included in the study.Demographic data of the cases were retrospectively scanned and recorded from the hospital information system and patient files.Tumor recurrence and survival data were compared according to body mass index.

Results: Patients were divided into 4 groups according to BMI as 16-18.4kg/m², 18.5-24.9kg/m², 25-29.9kg/m², and 30-40kg/m². No statistically significant correlation was found between tumor recurrence and survival in all groups. The shortest survival was seen in patients with a BMI between 16-18.4kg/m², and the longest survival was seen in patients with a BMI between 18.5-24.9kg/m².Tumor recurrence was most common in patients with a BMI of 30-40kg/m².

Conclusion: In our study, there was no statistically significant difference between BMI groups on tumor recurrence and survival. On the other hand, the longest-term survival was found in normal-weight patients, and the shortest-term survival in low-weight patients.HCC recurrence was more common in the obese patient group.

Keywords: Hepatocellular Carcinoma, Body Mass Index, Survival

Şekil 1. VKİ - Sağkalım Grafiği
Figure 1. BMI - Survival Graph

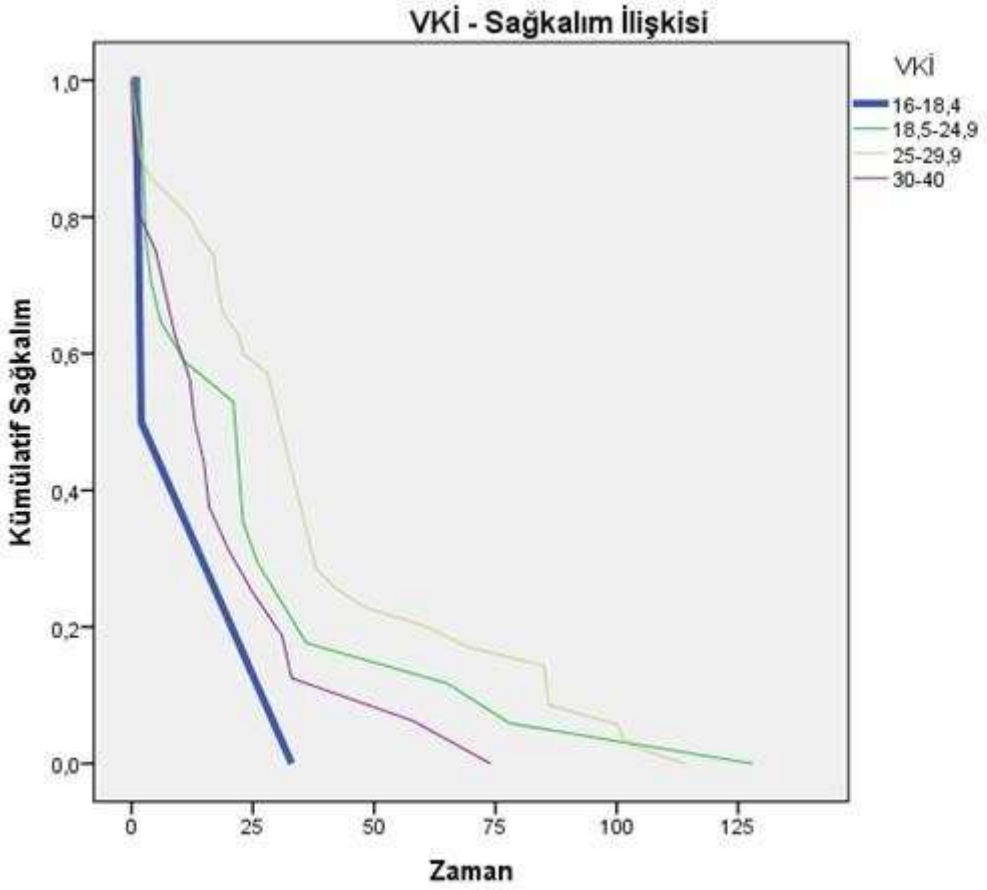

PP-209 / 39. Ulusal Gastroenteroloji Haftası

Deneysel kolit modelinde betanin uygulamasının antiinflamatuvar ve antioksidan etkilerinin araştırılması

Adil Coşkun[1], Ferhat Şirinyıldız[2], İbrahim Meteoğlu[3], İsmail Taşkiran[1]

[1]Aydın Adnan Menderes Üniversitesi Tıp Fakültesi Gastroenteroloji BD / Aydın
[2]Aydın Adnan Menderes Üniversitesi Tıp Fakültesi Fizyoloji Ana Bilim Dalı /Aydın
[3]Aydın Adnan Menderes Üniversitesi Tıp Fakültesi Patoloji Ana Bilim Dalı / Aydın

Amaç: Çalışmamızın amacı, patogenezi tam olarak aydınlatılamamış olan ülseratif kolitin deneysel hayvan modelinde doğal bir bileşik olan ve farklı sürelerde uygulanan betaninin antiinflamatuvar ve antioksidan etkilerinin araştırılmasıdır.

Gereç-Yöntem: Çalışmamızda kontrol, kolit, tedavi edici 3 günlük betanin uygulaması (50mg/kg) ve koruyucu 15 günlük betanin uygulaması (50mg/kg) şeklinde dört gruba ayrılmış olan 32 Wistar albino dişi sıçan kullanılmıştır. Sakrifikasyon sonrası kolon dokularından oksidatif hasar belirteçleri olan malondialdehyde (MDA) ve myeloperoksidaz (MPO) düzeyleri, antioksidan belirteçler olan glutatyon peroksidaz (GPx) ve süperoksit dismutaz (SOD) inhibisyon düzeyleri ve inflamatuvar sitokinler (TNF alfa, İnterlökin 1 beta ve İnterlökin 6) biyokimyasal olarak değerlendirilmiş, ayrıca histopatolojik inceleme için ayrılan kolonlar hematoksilen-eozin boyası ile boyanarak ışık mikroskobu ile incelenmiştir.

Bulgular: Tedavi edilmemiş kolit grubunda tüm oksidan ve sitokin parametreler istatistiksel olarak anlamlı düzeyde yükselmiş ve antioksidan parametreler anlamlı düzeyde azalmıştır ($p<0,05$). Özellikle 15 günlük betanin uygulaması sonucunda oksidan ve sitokin parametreleri için değerler anlamlı düzeyde azalmış, kontrol grubuna yaklaşmıştır. Antioksidan parametreler ise betanin uygulaması ile artış göstermiştir Histopatolojik olarak incelenen mukozal hasar ve hücre inflitrasyonu biyokimyasal sonuçları destekler şekilde tedavi edilmemiş kolit grubunda artmışken betanin uygulaması sonucu azalmıştır ($p<0,05$).

Sonuçlar: Betanin uygulamasının özellikle uzun dönemli koruyucu etkileri, TNBS uygulaması sonucu bozulan yapısal ve fonksiyonel özellikleri iyileştirmesi, ileri moleküler ve klinik çalışmaların desteği ile ülseratif kolit tedavisine katkı sağlayacaktır.

Anahtar Kelimeler: Ülseratif kolit, betanin, antiinflamatuvar ve antioksidan etki

Investigation of Anti-inflammatory and Antioxidant Effects of Betanin Administration in Experimental Colitis Model

Adil Coşkun[1], Ferhat Şirinyıldız[2], İbrahim Meteoğlu[3], İsmail Taşkiran[1]

[1]Aydin Adnan Menderes University, Faculty of Medicine, Department of Gastroenterology / Aydin
[2]Aydin Adnan Menderes University, Faculty of Medicine, Department of Physiology / Aydin
[3]Aydin Adnan Menderes University, Faculty of Medicine, Department of Pathology / Aydin

Objective: The aim of our study is to investigate the anti-inflammatory and antioxidant effects of betanin, which is a natural compound and applied at different times, in an experimental animal model of ulcerative colitis, the pathogenesis of which has not been fully elucidated.

Material-Methods: Our study was divided into four groups as control, colitis(TNBS group), therapeutic 3-day betanin administration (50mg/kg) and protective 15-day betanin administration (50mg/kg). 32 Wistar albino female rats were used.After sacrification, malondialdehyde(MDA) and myeloperoxidase(MPO) levels, which are oxidative damage markers, inhibition levels of antioxidant markers glutathione peroxidase(GPx) and superoxide dismutase(SOD), and inflammatory cytokines(TNF alpha, Interleukin 1 beta and Interleukin 6) were biochemically evaluated in colon tissues. In addition, the columns separated for histopathological examination were stained with hematoxylin-eosin and examined with light microscopy.

Results: In the untreated colitis group, all oxidant and cytokine parameters increased statistically and antioxidant parameters decreased significantly($p<0.05$).Especially as a result of 15-day betanin

application, the values for oxidant and cytokine parameters decreased significantly and approached the control group.Antioxidant parameters increased with betanin application. Mucosal damage and cell infiltration, which were examined histopathologically, increased in the untreated colitis group, but decreased as a result of betanin administration ($p<0.05$), supporting the biochemical results.

Conclusions: Especially long-term protective effects of betanin application,improvement of structural and functional properties deteriorated as a result of TNBS application,will contribute to the treatment of ulcerative colitis with the support of advanced molecular and clinical studies.

Keywords: Anti-inflammatory and antioxidant effect, betanin, ulcerative colit

---

MDA, MPO, GPx ve SOD inhibisyon değerlerinin çalışma gruplarına göre dağılımı
Distribution of MDA, MPO, GPx and SOD inhibition values according to study groups

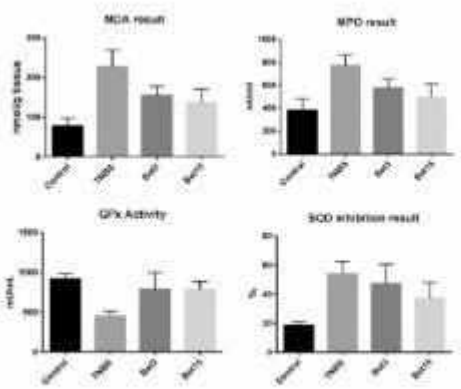

TNF alfa, İnterlökin 1 beta ve İnterlökin 6 değerlerinin çalışma gruplarına göre dağılımı
Distribution of TNF alpha, Interleukin 1 beta and Interleukin 6 values according to study groups



PP-210 / 10. Gastroenteroloji Cerrahi Kongresi

Safra Yollarına Açılmış Karaciğer Kist Hidatiğinde İntraoperatif Yerleştirilen Stent Yardımıyla İHSY Onarımı

Murat Demir[1], Hüseyin Kılavuz[1], Mesut Özdedeoğlu[2]

[1]Başakşehir Çam ve Sakura Şehir Hastanesi, Genel Cerrahi Kliniği, İstanbul
[2]Başakşehir Çam ve Sakura Şehir Hastanesi, Gastroenteroloji Cerrahisi Kliniği, İstanbul

Giriş: Karaciğer kist hidatiğinin intrahepatik safra yollarına (İHSY) açılmış olduğu durumlarda farklı tedavi yaklaşımları vardır. Biz daha önce ERCP ile sfinkterotomi yapılan, ameliyatta parsiyel kistektomi ve drenaj sonrası İHSY fistülünü stent kullanarak onardığımız hastayı sunuyoruz.

Olgu: 56 yaşında erkek hasta. Bilinen ek hastalığı yok. Karın ağrısı nedeniyle yapılan tetkiklerde, MR'da karaciğerde farklı segmentlerde büyüğü 190*146 mm dört adet hidatik kist görüldü. Segment 4B'deki kist segment 2-3'ten gelen İHSY'a rüptüre görünümdeydi (Şekil-1). Ameliyatta tüm kistler için unroofing ve drenaj yapıldı. Segment 4B'de bulunan kistin segment 2-3'ten gelen safra yoluna yaklaşık 22*8 mm boyutunda fistülize olduğu görüldü. Primer onarım sonrası striktür ve safra kaçağı riski yüksek olduğundan, 10F aspirasyon sondası yaklaşık 16 cm uzunluğunda kesilerek ve üzerinde yeterli sayıda delik açılarak stent olarak kullanılmak üzere defektten içeri, bir ucu duodenum üçüncü kıtaya, diğer ucu da segment 3'e uzanacak şekilde yerleştirildi (Şekil-2). Ardından fistül hattı primer onarılarak omentopeksi yapıldı (Şekil-3). Postop takiplerinde erken dönem komplikasyon gelişmedi, safra fistülü olmadı. Batın dreni yedinci günde çekilerek hasta taburcu edildi. Postop üçüncü ay endoskopik olarak stent çıkarıldı. Çıkan stentin yapısal olarak deforme olduğu, esneme özelliğini kaybettiği, tıkanıklık olmadığı görüldü. Postop takip edildiği süre boyunca komplikasyon görülmedi.

Sonuç: Kist içi safra yolu fistülü uzun segment olması durumunda bu safra yollarına intaraoperatif yerleştirilen stentler safra kaçaklarını önlemeye yardımcı olabilir. Özellikle konulan stentin proksimal İHSY'ndan duodenuma kadar uzanması; onarım hattında erken dönemde striktür gelişmesini önleyecek ve endoskopi yardımıyla stentin çıkarılmasına imkan verecektir. Stent olarak kullanılan malzemenin biyouyumu olası komplikasyonları engellemede önemlidir.

Anahtar Kelimeler: kist hidatik, intrahepatik safra yolu, safra fistülü

Intrahepatic Biliary Tract Repair with the Help of Intraoperatively Placed Stent in Hydatid Liver Cyst Fistulized to the Bile Tracts

Murat Demir[1], Hüseyin Kılavuz[1], Mesut Özdedeoğlu[2]

[1]Basaksehir Cam and Sakura City Hospital, Department of General Surgery, Istanbul
[2]Basaksehir Cam and Sakura City Hospital, Department of Gastrointestinal Surgery, Istanbul

Introduction: There are different treatment approaches in cases where the liver hydatid cyst is opened to the intrahepatic bile ducts(IHBD). We present a patient who previously underwent sphincterotomy with ERCP and repaired the IHBD fistula using a stent after partial cystectomy and drainage.

Case: 56-year-old male patient. On MRI taken due to abdominal pain, four hydatid cysts, the largest 190*146 mm, were seen in different segments of the liver. The cyst in segment 4B appeared ruptured to IHBD from segment 2-3 (Figure-1). Unroofing and drainage were performed for all cysts at surgery. The biliary fistula was 22*8 mm in size. Since the risk of stricture and bile leakage after primary repair is high, the 10F aspiration tube was cut approximately 16 cm in length and opened enough holes on it and inserted through the defect to be used as a stent, with one end extending to the third part of the duodenum and the other end to segment-3 (Figure-2). The fistula was repaired primarily and omentopexy was performed (Figure-3). He was discharged on the postoperative seventh day, and the stent was removed by endoscopy in the third month. The stent was structurally deformed, lost its flexibility. No complications were observed during the postoperative follow-up period.

Conclusion: In the case of a long segment of intracystic bile duct fistula, intraoperatively placed stents in these bile ducts may help prevent bile leakage and stricture. The biocompatibility of the material used as a stent is important in preventing possible complications.

Keywords: hydatid cyst, intrahepatic biliary tract, biliary fistula

Şekil-1
Figure-1

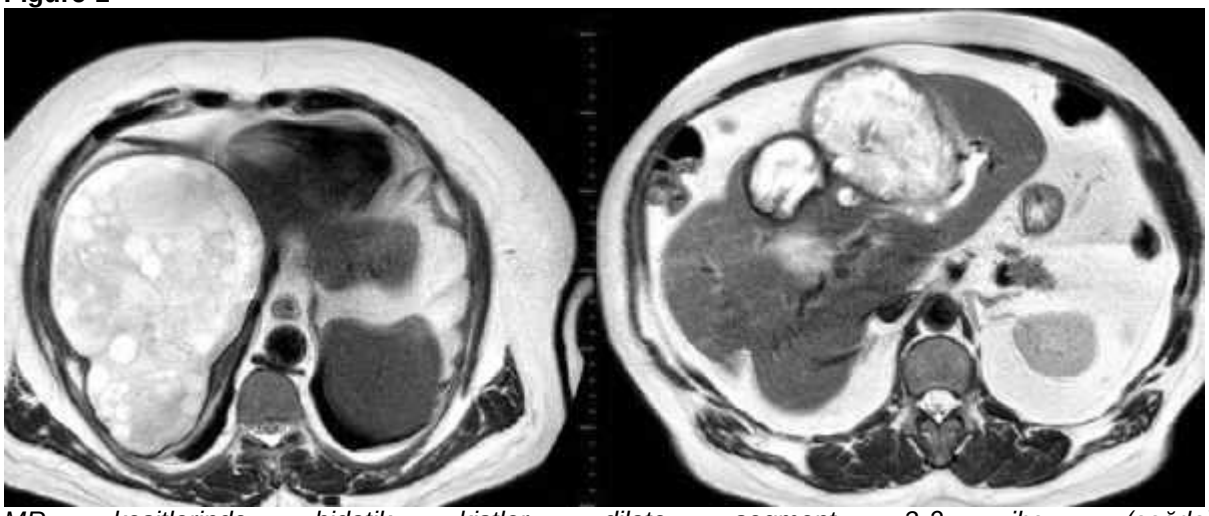

MR kesitlerinde hidatik kistler, dilate segment 2-3 ihsy (sağda)
MRI of hydatid cysts and dilated bile duct in segment 2-3 (right)

Şekil-2
Figure-2

İHSY'na yerleştirilen stent
The stent placed in IHBD

Şekil-3
Figure-3

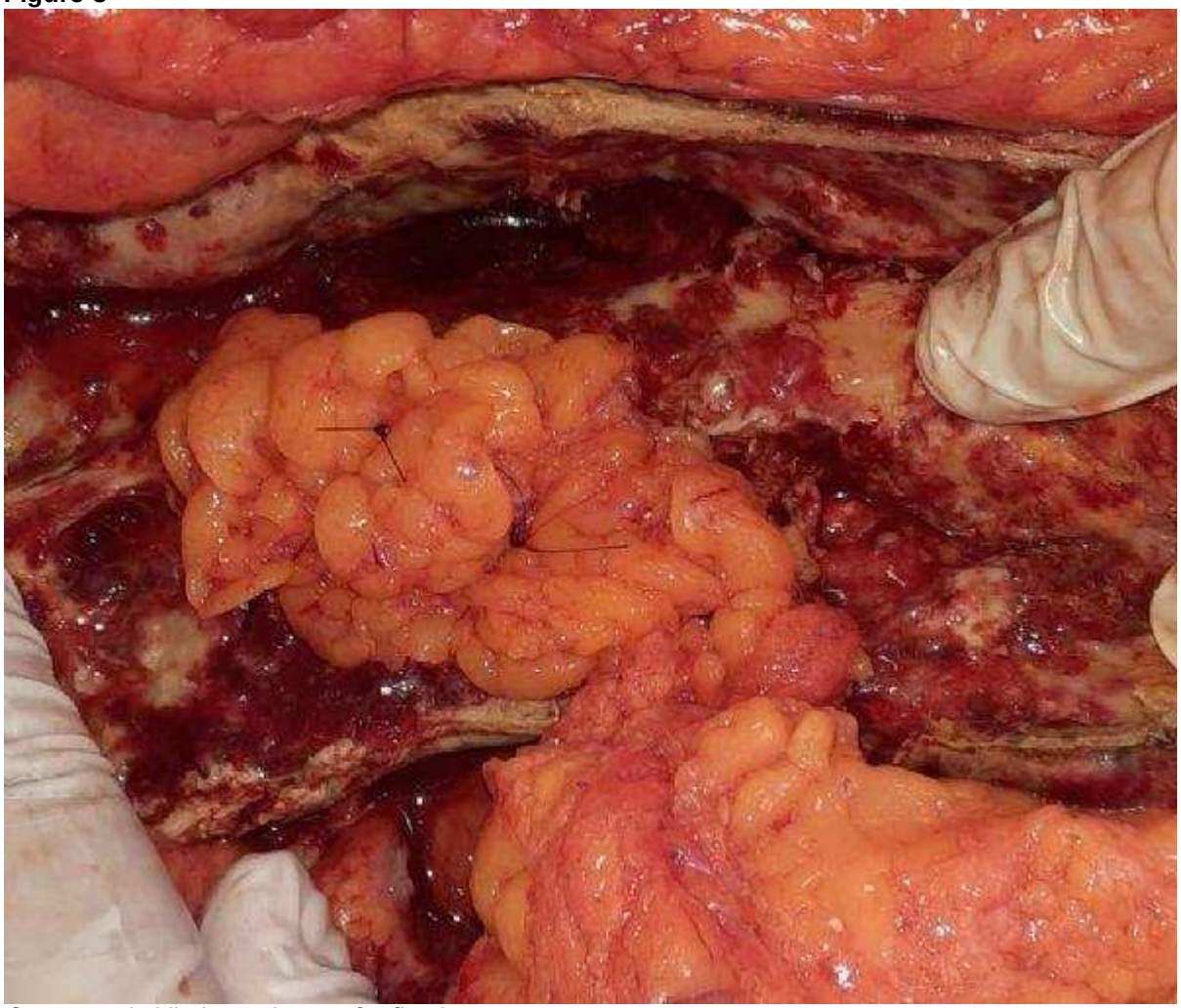

Omentopeksi ile kapatılmış safra fistülü
Repaired biliary tract with omentopexy

PP-211 / 39. Ulusal Gastroenteroloji Haftası
Motilite Laboratuvarımızda Akalazya Tanısı Alan Hastaların Verileri

Gözde Derviş Hakim, Taner Kara

SBÜ Tepecik Eğitim ve Araştırma Hastanesi, Gastroenteroloji Bölümü, İzmir

GİRİŞ- Amaç: Akalazya, alt özofagus sfinkterinin yetersiz gevşemesi ve anormal peristaltizm ile karakterize bir özofagus motilite bozukluğudur. Çalışmamızda, motilite laboratuvarımıza çeşitli sebeplerle başvuran ve motilite testleri yapılan akalazya tanısı almış hastaların özelliklerini belirlemeyi amaçladık.

Methods:Ocak 2021 – Ekim 2022 tarihleri arasında, SBÜ Tepecik EAH Gastroenteroloji Kliniği Motilite laboratuvarına başvuran akalazya tanısı almış 122 hasta incelendi. Akalazya tanısı almış olan hastaların motilite raporları ve analizleri retrospektif olarak tarandı.

Sonuçlar:Hastanemiz gastroenteroloji unitesine başvuran ve motilite testi yapılan 122 akalazya tanısı almış 122 hastanın 65 kadın, 57 erkekti. Yaş ortalamaları 53.05 idi. Hastaların 24 ‘ü tip I, 86 ‘sı tip II, 12’si Tip III akalazya tanısı almıştı.122 hastanın ortalama IRP değerleri 24.81 saptandı. IRP değeri; Tip I akalazya için 24.45, tip II akalazya için 24.76 Tip III akalazya için 25.91 olarak tespit edildi. 43 hastanın Peroral Endoskopik Myotomi (POEM) yapıldığı saptandı. Bu hastaların analizinde; 12 ‘si tip1 akalazya, 27’ si tip2 akalazya, 4’ü tip 3 akalazya olarak saptandı. POEM öncesi tüm hastaların ortalama IRP değeri: 24,34. tip1, II, III akalazya için ortalama IRP değeri sırası ile; 22.5, 24.78, 26.75 idi. POEM sonrası tüm hastalar için; ortalama IRP değeri 11.86 olup, Tip I, II, III akalazya hastaları sırası ile 11.83, 11.46, 15 olarak saptandı. POEM işlemi sonrası IRP değerlerinin belirgin gerilediği saptandı.

Conclusion:Akalazya tanısında motilite testi altın standart tanı yöntemidir. Yeni bir tedavi yöntemi olan POEM yöntemi ile hastaların tedavisi efektif olarak sağlanmaktadır.

Anahtar Kelimeler: MOTİLİTE, ÖZOFAGUS, AKALAZYA, POEM

Data of Patients Diagnosed with Achalasia in Our Motility Laboratory

Gözde Derviş Hakim, Taner Kara

SBU Tepecik Research and Training Hospital, Department of Gastroenteroloji, İzmir

INTRODUCTION- Purpose:In our study, we aimed to determine the characteristics of patients diagnosed with achalasia, who applied to our motility laboratory for various reasons and underwent motility tests.

Methods: Between January 2021 and October 2022, 122 patients diagnosed with achalasia who applied to the Motility laboratory were analyzed, retrospectively.

Results: Of 122 patients diagnosed with achalasia, who underwent motility test, 65 were female and 57 were male. The mean age was 53.05. 24 patients were diagnosed with type I, 86 type II, and 12 patients with type III achalasia. The mean IRP values of 122 patients were found to be 24.81. IRP value; It was determined as 24.45 for type I achalasia, 24.76 for type II achalasia and 25.91 for type III achalasia. Peroral Endoscopic Myotomy (POEM) was performed in 43 patients. In the analysis of these patients; It was determined that 12 of them were type1 achalasia, 27 of them were type2 achalasia, and 4 of them were type 3 achalasia. Mean IRP value of all patients before POEM: 24.34. The mean IRP value for type1, II, and III achalasia, respectively; It was 22.5, 24.78, 26.75. For all patients after POEM; The mean IRP value was 11.86, and Type I, II, III achalasia patients were found to be 11.83, 11.46 and 15, respectively.

Conclusion:
Motility test is the gold standard diagnostic method in the diagnosis of achalasia. With the POEM method, which is a new treatment method, the treatment of patients is provided effectively.

Keywords: MOTILITY, EOSPHAGUS, POEM, ACHALASİA

PP-212 / 10. Gastroenteroloji Cerrahi Kongresi

Akut Superior Mezenter Arter Embolisinde Erken Dönemde Perkütan Mekanik Trombektomi: Olgu Sunumu

Murat Demir[1], Hüseyin Kılavuz[1], Mesut Özdedeoğlu[2], Çağrı Erdim[3]

[1]Başakşehir Çam ve Sakura Şehir Hastanesi, Genel Cerrahi Kliniği, İstanbul
[2]Başakşehir Çam ve Sakura Şehir Hastanesi, Gastroenteroloji Cerrahisi Kliniği, İstanbul
[3]Başakşehir Çam ve Sakura Şehir Hastanesi, Girişimsel Radyoloji Kliniği, İstanbul

Giriş: Akut mezenter iskemi (AMI) gastrointestinal sistemi besleyen damarlarda tıkanıklık sonucu oluşan ve hayatı tehdit eden ciddi bir durumdur. Sıklıkla (%40-50) superior mezenter arter (SMA) embolisi ile oluşmaktadır. AMI acil cerrahi müdahale gerektirmektedir. Bazı olgularda erken tanı ile perkütan endovasküler tedavi AMI'de olumlu sonuç vermekte ve cerrahi müdahaleye gerek kalmamaktadır. AMI'nde erken dönemde perkütan trombektomi yapılan bir olguyu sunuyoruz.

Olgu: 75 yaşında erkek hasta. Atrial fibrilasyon hariç bilinen ek hastalığı yok. 100 mg asetil salisilik asit kullanıyor. Acil servise iki saat önce başlayan şiddetli karın ağrısı şikayeti ile başvurdu. Fizik muayenesinde batında yaygın hassasiyet mevcuttu, defans ve rebound yoktu. Rektal tuşede normal gaita bulaşı mevcuttu. Laboratuvar testlerinde belirgin özellik saptanmadı. Hastaya IV kontrastlı abdomen BT çekildi. BT'de SMA aorttan köken aldığı yerin 5 cm distalinde tam tıkalı görünümdeydi (Şekil-1). Hastanın şikayetleri yeni başladığı için perkütan endovasküler girişim planlandı. Sağ femoral arterden 5F intraducer ile girilerek uygun kateter ile SMA'ya ulaşıldı. SMA proksimali oklüde görünümde izlendi (Şekil-2) ve tekrarlayan aspirasyonlar sonrası yapılan görüntülemede kan akımının yeniden sağlandığı görüldü (Şekil-3). Distal dallar için 8 cc tPA verildi. Hasta işlem sonrası yoğun bakımda bir gün takip edildikten sonra servise alındı. Erken dönem komplikasyon gelişmeyen ve genel durumu iyi olan hasta işlem sonrası dördüncü günde taburcu edildi.

Sonuç: SMA embolisi sıkça karşılaşılan morbidite ve mortalitesi yüksek bir durumdur. Erken dönemde tanı ve perkütan endovasküler tedavi ile majör cerrahi gerekliliği ve olası komplikasyonlar azaltılabilir.

Anahtar Kelimeler: Akut mezenter iskemi, Superior mezenter arter, Perkütan trombektomi, Embolektomi

Percutaneous Mechanical Thrombectomy in Early Acute Superior Mesenteric Artery Embolism: A Case Report

Murat Demir[1], Hüseyin Kılavuz[1], Mesut Özdedeoğlu[2], Çağrı Erdim[3]

[1]Basaksehir Cam and Sakura City Hospital, Department of General Surgery, Istanbul
[2]Basaksehir Cam and Sakura City Hospital, Department of Gastrointestinal Surgery, Istanbul
[3]Basaksehir Cam and Sakura City Hospital, Department of Interventional Radiology, Istanbul

Introduction: Acute mesenteric ischemia (AMI) is a serious life-threatening condition that occurs as a result of obstruction in the vessels feeding the gastrointestinal tract. It is frequently (40-50%) caused by superior mesenteric artery (SMA) embolism. AMI requires immediate surgical intervention. In some cases, early diagnosis and percutaneous endovascular treatment give positive results in AMI and surgical intervention is not required. We present a case of early percutaneous thrombectomy in AMI.

Case: 75-year-old male patient. He has no known additional disease except atrial fibrillation. He presented to the emergency department with the complaint of severe abdominal pain that started two hours ago. On physical examination, there was widespread tenderness in the abdomen, and there was no defense or rebound. Lab tests were unremarkable. On CT with IV contrast, the SMA was completely occluded 5 cm distal to its origin from the aorta (Figure-1). Percutaneous endovascular intervention was planned because the patient's complaints had just begun. In angiography, the proximal SMA was observed to be occluded (Figure-2) and blood flow was restored in the imaging performed after repetitive aspirations (Figure-3). 8 cc of tPA was given for distal branches. No early complications developed. The patient, whose general condition was good, was discharged on the fourth day after the procedure. **Conclusion:** SMA embolism is a frequently encountered condition with high morbidity and mortality.

With early diagnosis and percutaneous endovascular treatment, the need for major surgery and possible complications can be reduced.

Keywords: Acute mesenteric ischemia, Superior mesenteric artery, Percutaneous thrombectomy, Embolectomy

Şekil-1
Figure-1

BT kesitlerinde SMA'da tıkanıklık
Occlusion in sma on CT

Şekil-2
Figure-2

Anjiografide SMA'da trombüs
Thrombus in sma on angiography

Şekil-3
Figure-3

Trombektomi sonrası anjiografi görüntüsü
Angiography image after thrombectomy

PP-213 / 39. Ulusal Gastroenteroloji Haftası

Crohn Hastalığı Ve Multipl Sklerozlu Hastalarda Vedolizumabın Etkinliği Ve Güvenliği: Olgu Sunumu

Gürkan Çelebi, Remzi Ekici, Mehmet Göktürk Kaban, Galip Büyükturan, Emine Gül Aydın, Mustafa Gülşen

SBU Gülhane Eğitim ve Araştırma Hastanesi, Gastroenteroloji Kliniği

GİRİŞ:İnflamatuvar bağırsak hastalığı(IBH) ile ilişkili nörolojik tutulum nadir bildirilmektedir. Bununla birlikte, IBH'da klinik olarak anlamlı nörolojik komplikasyonların morbidite yükünü ölçmek önemlidir, çünkü nörolojik hastalıkların erken tanınması ve tedavisi majör morbiditeyi önlemek için çok önemlidir.

Olgu: 50yaşında kadın hasta 10yıl önce karın ağrısı,kanlı ishal(5-6kez/gün),halsizlik şikayetleriyle dış merkeze başvurmuş.Yapılan tetkikler sonucu ülseratif kolit tanısı konularak mesalazin başlanmış.Mevcut şikayetlerinde artış ve aralıklı baş dönmesi,denge kaybı,bulanık görme şikayetiyle tarafımıza başvurdu.Yapılan kolonoskopide ileum mukozasında çok sayıda lineer-ülserler gözlendi(Şekil 1).Kolonun tüm bölümlerinde mukoza renk ve görünümü normaldi.Terminal ileit ön tanısı olan hastada,Patoloji sonucu kronik aktif ileit ve lamina proporiada lenfoplazmositer inflamasyon,kriptit/kript-distorsiyon,yer yer villus-distorsiyonu izlendi.Granülom gözlenmedi. Abdomino-PelvikBTde distal terminal ileum duvarında hafif kalınlaşma gözlenmiştir.En büyüğü 14-15mm çapında birkaç adet periçekal LAP izlenmiştir.Hastalık aktivitesi CDAI:214Harvey-BradshawIndex(HBI):8 olan hastaya Orta Şiddette İleum tutulumlu Crohn hastalığı tanısı konuldu.Budesonid3mgtb3x1veMesalazin500mgtb.4x2başlandı.5gün sonra tüm vücutta cilt döküntüleri ve şiddetli kaşıntı gelişti.Budesonid kesildi, azathioprin150mg/gün(2.3mg/kg)başlandı.1.Ay kontrolünde şiddetli halsizlik lökopeni olması üzerine azathioprin kesildi.Aralıklı baş dönmesi,denge kaybı,bulanık görme şikayeti devam eden hastada üst ve alt ekstremitede belirgin güç kaybı,her iki üst ekstremitede parestezi saptandı.KontrastlıBeyinMRtetkiki istendi.Supratentorial serilerde;her iki lateral ventrikül korpus ve atrium seviyesinde,ventriküle dik yerleşim gösteren T2/FLAİR hiperintens plaklar izlenmektedir.(Şekil-2)Klinik ve MRbulguları sonucunda multıpleskleroz(MS)tanısı konuldu.Anti-TNFkullanımıyla demiyelinizan hastalık riskinde artış,atak sıklığında ve şiddetinde artış bildirilmesi nedeniyle tedaviye vedalizumab ile devam planlandı.Vedolizumab300mgIVstandart indüksiyon tedavisi sonrası 8haftada-bir idame tedaviye geçildi.Vedolizumab tedavisine bağlı yanetki gözlenmedi.Tedavi yanıt değerlendirmesinde şikayetlerinde belirgin azalma mevcuttu.Kontrol kolonoskopisinde ileum mukozasının normal olduğu,hastanın endoskopik remisyonda olduğu gözlendi.(Şekil-3)

Tartışma: İBHolgularındaMSriskinde1.7kat artış olduğu bildirilmiştir.Optik nörit,MSgibi nörolojik ekstraintestinal bulgular gözden geçirilmeli,bu olgulardaAnti-TNFtedavinin kontrendike olduğu unutulmamalıdır.Anti-İntegrin tedavi bu olguda olduğu gibi etkili ve güvenli gibi görünmektedir.

Anahtar Kelimeler: Crohn Hastalığı, Multipl Skleroz, Vedolizumab

Efficacity and safety of Vedolizumab in patients with Crohn's disease and Multiple Sclerosis: Case Report

Gürkan Çelebi, Remzi Ekici, Mehmet Göktürk Kaban, Galip Büyükturan, Emine Gül Aydın, Mustafa Gülşen

UHS Gulhane Training and Research Hospital, Gastroenterology Clinic

Introduction: Neurological involvement associated with inflammatory bowel disease(IBD)is rarely reported.However,it's essential to quantify the morbidity burden of clinically significant neurological complications inIBD because early recognition and treatment of neurological diseases are crucial to prevent significant morbidity.

Case: A50-year-old-female-patient-applied-to an external center complaining of abdominal pain,bloody-diarrhea(5-6times/day),and fatigue ten-years-ago.As a result of the examinations,ulcerative colitis was diagnosed,and mesalazine was started.He applied to us with an increase in his current complaints and intermittent dizziness, loss of balance, and blurred vision.During a colonoscopy,multiple linear ulcers were observed in the ileal mucosa(Figure-1).Mucosal-color-and-appearance-were-standard-in-all-parts-

of-the-colon.In the-patient-with-a-preliminary-diagnosis-of-terminal-ileitis,chronic-active-ileitis-and-lymphoplasmacytic-inflammation-in-the-lamina-proportion,cryptitis/crypt-distortion,and occasional-villus-distortion-were-observed-as-a-result-of-the-pathology.No-granuloma-was observed.Abdomino-Pelvic-CT-showed-a-slight-thickening-of-the-distal-terminal-ileum-wall.Several-pericycleLAPs-were-followed,the-largest-of-which-was14-15mm-in-diameter.The patient,whose-disease-activity-wasCDAI:214Harvey-Bradshaw-Index(HBI):8,was-diagnosed with-moderately-severeCrohn's-disease-with-ileum-involvement.Budesonide3mg3x1andMesalazine500mg4x2started.After-five-days,skin-rashes-and-severe-itching-developed-all-over-the-body.Budesonide-was-discontinued,and azathioprine150mg/day(2.3 mg/kg)was-started.Azathioprine-was-suspended-due-to-severe-fatigue-and-leukopenia-in-the1st-month-follow-up.Intermittent-dizziness,loss-of-balance,and blurred-vision-continued.Significant-failure-of-strength-in-the-upper-and-lower-extremities-and-paresthesia-in-both-upper-extremities-were-detected-in-the-patient.A-contrast-Brain-MRI was requested.In the supratentorial series,T2/FLAIRhyperintense plaques located perpendicular to the ventricle are observed at the level of the corpus and atrium of both lateral ventricles(Figure-2).A diagnosis of multiple sclerosis(MS) was made as a result of clinical and MRI findings.Due to the increased risk of demyelinating disease and increased frequency and severity of attacks with anti-TNF,it was planned to continue the treatment with vedolizumab.After vedolizumab300mgIV standard induction treatment,maintenance treatment was started every eight weeks.No side effects related to vedolizumab treatment were observed.The treatment response evaluation showed a significant decrease in his complaints.In the control colonoscopy,it was observed that the ileum mucosa was expected,and the patient was in endoscopic remission(Figure 3).

Discussion: It has been reported that there is a1.7-fold increase inMS risk inIBD cases.Neurological extra-intestinal findings such as optic neuritis andMS should be reviewed, and it should not be forgotten that anti-TNF therapy is contraindicated in these cases.Anti-Integrin therapy seems to be effective and safe, as in this case.

Keywords: Crohn’s disease, Multiple Sclerosis, Vedolizumab

Şekil **1**
Figure **1**

kolonoskopide ileum mukozasında çok sayıda lineer-ülserler
Numerous linear-ulcers in the ileal mucosa on colonoscopy

Şekil 2
Figure 2

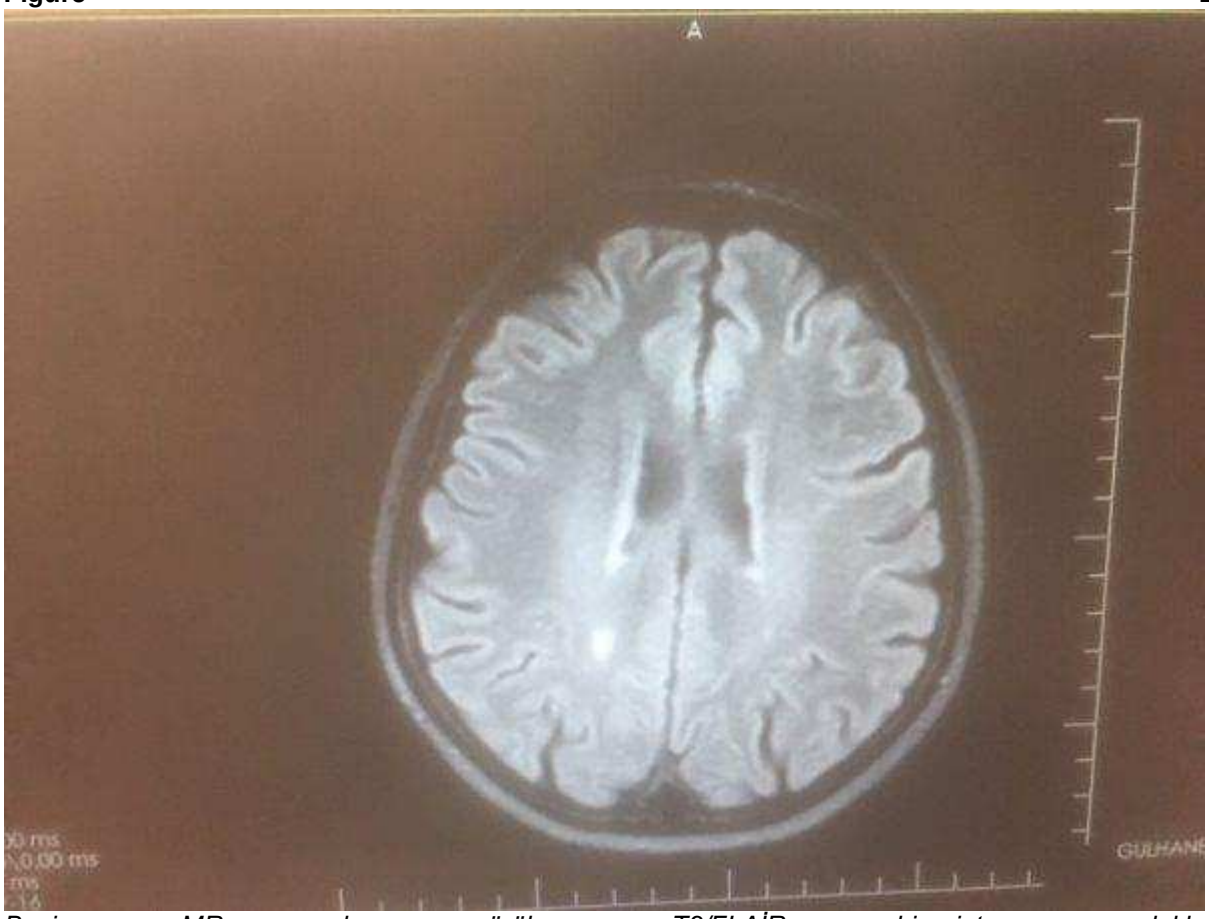

Beyin MR da görülen T2/FLAİR hiperintens plaklar
T2/FLAIR hyperintense plaques seen on brain MRI

Şekil 3
Figure 3

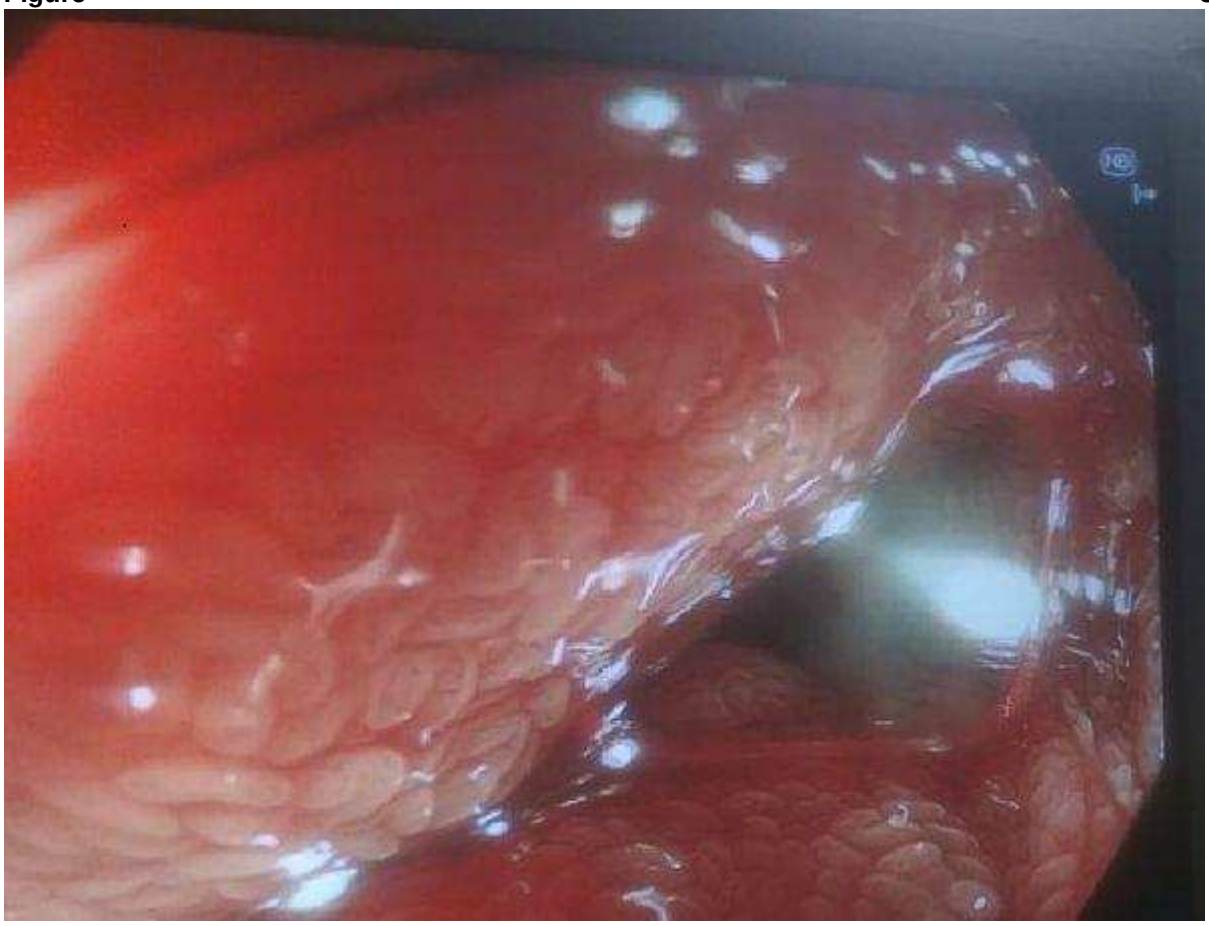

Remisyondaki ileum mukozasının yüksek çözünürlüklü magnifiye kolonoskop ile görünümü
High resolution magnified colonoscope view of ileal mucosa in remission

PP-214 /. Ulusal Gastroenteroloji Haftası
White Sponge Nevus: İlk pediyatrik vaka

Esra Polat[1], Mücteba Sezen[2], Itır Ebru Zemheri[3], Ayşe Deniz Yücelten[4], Nesimi Büyükbabani[5], Mine Güllüoğlu[5]

[1]Sağlık Bilimleri Üniversitesi, Şehit Prof. Dr. İlhan Varank Eğitim ve Araştırma Hastanesi, Çocuk Gastroenteroloji Hepatoloji ve Beslenme Bilim Dalı, İstanbul
[2]Sağlık Bilimleri Üniversitesi, Şehit Prof. Dr. İlhan Varank Eğitim ve Araştırma Hastanesi, Çocuk Sağlığı ve Hastalıkları Ana Bilim Dalı, İstanbul
[3]Sağlık Bilimleri Üniversitesi, Ümraniye Eğitim ve Araştırma Hastanesi, Tıbbi Patoloji Ana Bilim Dalı, İstanbul
[4]Marmara Üniversitesi Tıp Fakültesi, Deri ve Zührevi Hastalıklar Ana Bilim Dalı, Istanbul
[5]İstanbul Üniversitesi Tıp Fakültesi, Tıbbi Patoloji Ana Bilim Dalı, İstanbul

GİRİŞ: White Sponge Nevus (WSN) sıklıkla oral mukoza yerleşimli; bukkal mukozada kalın, beyaz ve kadifemsi lezyonlar ile karakterize bir hastalıktır. Lezyonlar doğumdan beri vardır ya da çocukluk döneminde gelişir. Tamamen masumdur ve tedavi gerektirmez, ek bulgu ve semptom yoktur. Ayırıcı tanıda hiperplastik kandidiyazis ve friksiyonel keratozis düşünülmelidir. Burada, literatürde pediatrik vaka bulunmayan WSN'e ait ilk ve tek pediyatrik vaka sunulmuştur.

Olgu: Onyedi yaşında, ağız kokusu, erken doyma, kilo alamama şikayeti ile başvuran, bukkal mukozada beyaz plaklar dışında muayenesi normal olan erkek hastanın Üst Gastrointestinal Sistem Endoskopisinde "panözofajit (bukkal mukozadakine benzer beyaz tabakalanma) saptandı. Candida, HIV, CMV serolojisi negatif olan, sürüntüde mantar hifi saptanmayan hastaya proton pompa inhibitör tedavisi başlandı. Patolojik değerlendirme "sloughing özofajit (dissekan superfisiyel özofajit)" saptanan hastada büllöz hastalıklar düşünülerek alınan oral mukozal biyopsi, patoloji re-konsültasyonu ve dermatoloji görüşü ışığında "WSN" tanısı kondu. Aile taramasında patoloji saptanmadı.

Sonuç: WSN her yaşta olabilir. Özofagus tutulumu olabileceği akıldan çıkarılmamalı ve aile taraması yapılmalıdır.

Anahtar Kelimeler: çocuk, dissekan superfisiyel özofajit, panözofajit, sloughing özofajit, white sponge nevus

White Sponge Nevus: First pediatric case

Esra Polat[1], Mücteba Sezen[2], Itır Ebru Zemheri[3], Ayşe Deniz Yücelten[4], Nesimi Büyükbabani[5], Mine Güllüoğlu[5]

[1]University of Health Sciences, Sehit Prof. Dr. Ilhan Varank Training & Research Hospital, Department of Pediatric Gastroenterology Hepatology & Nutrition, Istanbul
[2]University of Health Sciences, Sehit Prof. Dr. Ilhan Varank Training & Research Hospital, Department of Pediatrics, Istanbul
[3]University of Health Sciences, Umraniye Training & Research Hospital, Department of Pathology, Istanbul
[4]Marmara University Faculty of Medicine, Department of Dermatology, Istanbul
[5]Istanbul University Faculty of Medicine, Department of Pathology, Istanbul

Introduction: White Sponge Nevus (WSN) is often located in the oral mucosa; It is a disease characterized by thick, white and velvety lesions on the buccal mucosa. Lesions are present from birth or develop during childhood. It is completely innocent and does not require treatment, there are no additional signs and symptoms. Hyperplastic candidiasis and frictional keratosis should be considered in the differential diagnosis. Here, the first and only pediatric case of WSN, which has no pediatric case in the literature, is presented.

Case: A 17-year-old male patient, who presented with the complaints of bad breath, early satiety, and inability to gain weight, had normal examination except for white plaques on the buccal mucosa. Upper Gastrointestinal System Endoscopy revealed "panesophagitis (white layering similar to that of the buccal mucosa)". Proton pump inhibitor therapy was started, serology was negative for Candida, HIV, CMV

and no fungal hyphae were detected in the swab. In the pathological evaluation, "sloughing esophagitis (dissecting superficial esophagitis)" was found in the patient, and a diagnosis of "WSN" was made in the light of oral mucosal biopsy taken considering bullous diseases, pathology re-consultation and dermatology consultation. No pathology was found in his family screening.

Conclusion: WSN can happen at any age. It should be kept in mind that there may be esophageal involvement and family screening should be done.

Keywords: dissecting superficial esophagitis, panesophagitis, pediatrics, sloughing esophagitis, white sponge nevus

White Sponge Nevus
White Sponge Nevus

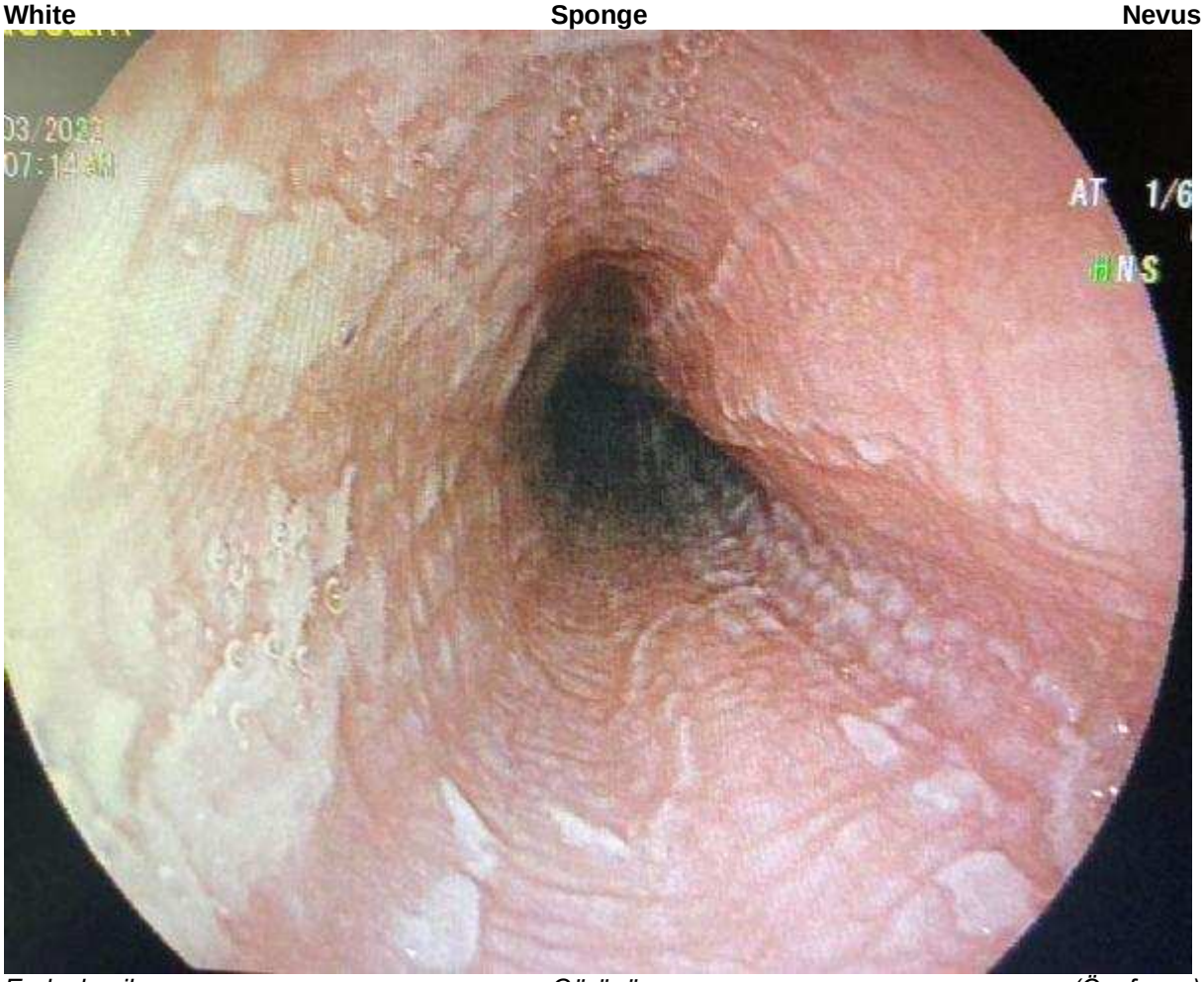

Endoskopik Görünüm (Özofagus)
Endoscopic Image (Esophagus)

White Sponge Nevus
White Sponge Nevus

Endoskopik görünüm (Özofagus)
Endoscopic image (esophagus)

White Sponge Nevus
White Sponge Nevus

Endoskopik görünüm (Özofagus)
Endoscopic Image (Esophagus)

White Sponge Nevus
White Sponge Nevus

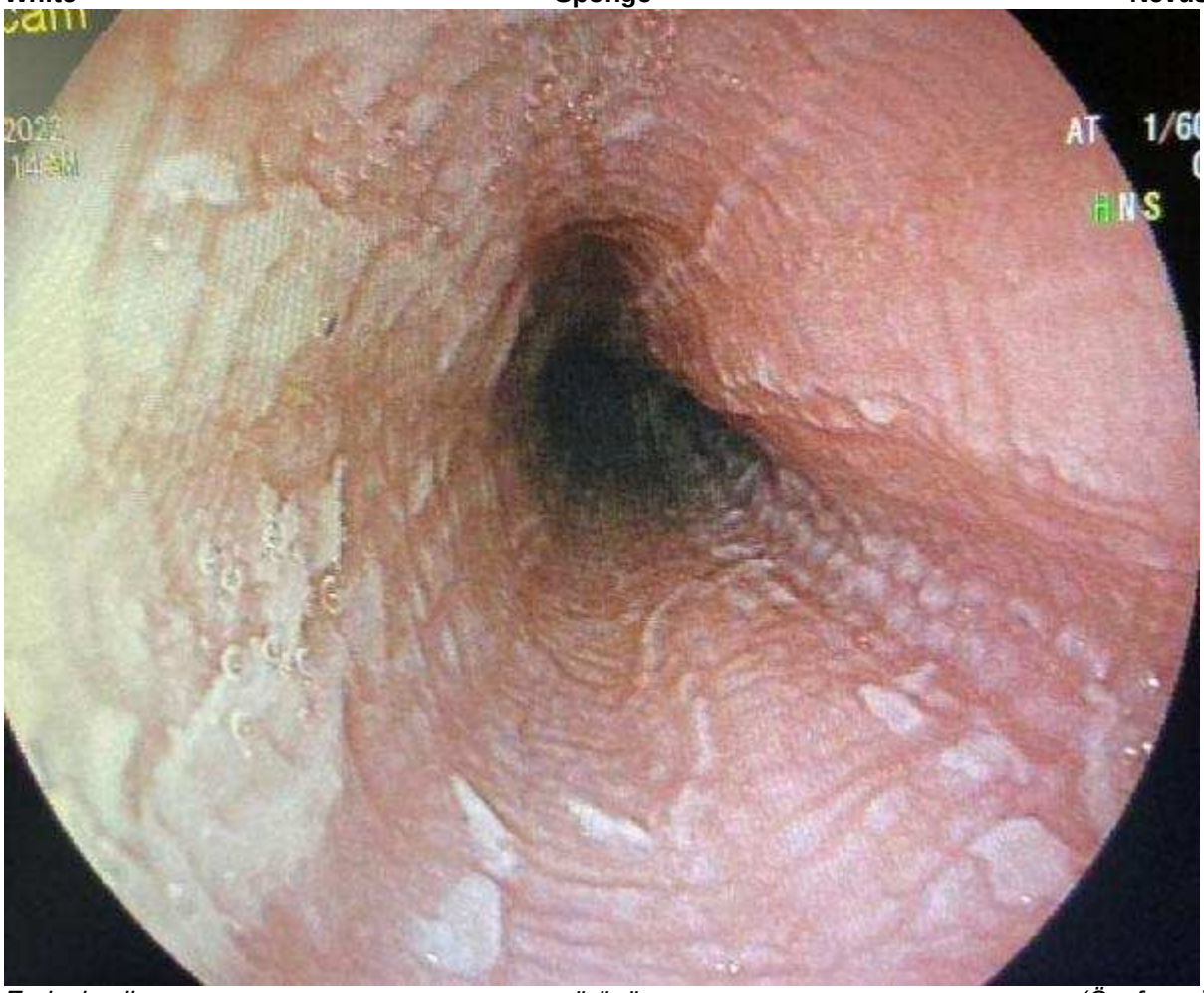

Endoskopik görünüm (Özofagus)
Endoscopic image (Esophagus)

PP-215 / 39. Ulusal Gastroenteroloji Haftası
Çok nadir görülen bir olgu: Koledoğa malign melanom metastazı

Hüseyin Emre Dündar[1], Ömer Faruk Çetiner[1], Sinem Kantarcıoğlu Coşkun[3], Salih Tokmak[2], Serkan Torun[2]

[1]Düzce Üniversitesi Tıp Fakültesi
[2]Düzce Üniversitesi, İç Hastalıkları Ana Bilim Dalı, Gastroenteroloji Bilim Dalı, Düzce
[3]Düzce Üniversitesi Tıp Fakültesi, Patoloji Anabilim Dalı

Giriş: Malign melanom (MM) lenf düğümleri, deri altı dokular, akciğerler, karaciğer ve beyin gibi vücudun herhangi bir bölgesine metastaz yapabilmesine karşın, biliyer trakt metastazı nadir görülen bir klinik tablodur. Biz burada, MM öyküsü bulunan ve ana safra kanalında obstrüktif kitle tespit edilen 63 yaşındaki bir erkek hastayı sunuyoruz

Vaka: 63 yaşındaki erkek hasta Eylül 2020'de 1 aydır devam eden karın ağrısı ve bulantı şikâyeti ile kliniğimize başvurdu. Son 6 aydır MM tanısıyla dabrafenib mesilat 1x75 mg ve trametinib dimetil sülfoksit 2x2 mg kemoterapi rejimi alıyordu. Tetkiklerinde hafif transaminaz ve GGT yüksekliği, bilirubin: 1.35/0.59mg/dL saptandı. MRCP'de koledok çapı 12mm ve distalde daralma tespit edildi (Şekil-1). ERCP'de koledok distal kesimde sıkı darlık görüldü, sitoloji için fırça ile örnek alındıktan sonra plastik bilier stent yerleştrildi. Biliyer fırça sitoloji örneklerinde, atenüe sitoplazma ile çevrili, çok belirgin nükleollere sahip büyük oval ila poligonal şekilli hücre çekirdekleri gözlemlendi (Şekil-2). İmmünhistokimyasal incelemede SOX10, HMB45, MelanA, PANCK (Şekil-3) boyama görüntüleri ile malign melanom hücrelerinin varlığı gösterildi.

Tartışma: Diğer birçok malignitenin aksine, MM hemen her organ bölgesine yayılma özelliğine sahiptir. Bu nedenle, MM öyküsü olan bir hastadaki herhangi bir semptom, aksi kanıtlanana kadar metastatik hastalığın sonucu olarak kabul edilmelidir. Metastaz düşünülen hastalarda kontrastlı görüntüleme lezyonları tespit edebilir. Ancak kesin tanıda dokunun histopatolojik analizi gerekmektedir. Bu vakada, tanının netleştirilmesi adına ERCP esnasında koledoktan biyopsi ve fırça sitolojisi örneği alındı ve tanı MM olarak konuldu.

Sonuç: Primer gastrointestinal sistem malignitelerinin ayırıcı tanısında metastatik melanom düşünülmesi gereken bir durumdur. Metastatik melanomlu hastaların yönetiminde multidisipliner yaklaşım esastır.

Anahtar Kelimeler: ercp, malign melanom metastazı, safra kanalı obstrüksiyonu, sitoloji

A very rare case: malignant melanoma metastasis to the common bile duct

Hüseyin Emre Dündar[1], Ömer Faruk Çetiner[1], Sinem Kantarcıoğlu Coşkun[3], Salih Tokmak[2], Serkan Torun[2]

[1]Duzce University School of Medicine
[2]Department of Internal Medicine, Division of Gastroenterology, Duzce University, Duzce, Turkey
[3]Duzce University School of Medicine, Department of Pathology

Introduction: Malignant melanoma (MM) can metastasize to any part of the body, however, biliary tract metastasis is very rare. We present a patient with a history of MM and an obstructive mass in the common bile duct.

Case: A 63-year-old male applied to our clinic with abdominal pain and nausea. He had been receiving dabrafenib 75 mg and trametinib 4mg for the last 6 months diagnosed as MM. Mild increase in transaminase, GGT and bilirubin levels were found. MRCP showed enlarged common bile duct (12mm) and distal narrowing (Figure-1). In ERCP, a plastic biliary stent was placed after sampling with a brush for etiology. Large oval to polygonal shaped cell nuclei with very prominent nucleoli surrounded by attenuated cytoplasm were observed (Figure-2). Immunohistochemical examination showed the MM cells with SOX10, HMB45, MelanA, PANCK (Figure-3) staining images.

Discussion: MM has the feature of spreading to almost every organ region. Therefore, any symptom in a patient with a history of MM should be considered a consequence of metastatic disease until proven otherwise. Contrast-enhanced imaging can detect lesions in patients with suspected metastases. However, histopathological analysis of the tissue is required for definitive diagnosis. In this case, common bile duct biopsy and brush cytology samples were taken during ERCP to clarify the diagnosis, and the diagnosis was made as MM.

Conclusion: Metastatic melanoma should be considered in the differential diagnosis of primary gastrointestinal system malignancies. A multidisciplinary approach is essential in the management of patients with metastatic melanoma.

Keywords: bile duct obstruction, cytology, ercp, malignant melanoma metastasis

Resim 1- MRCP görüntüsü
Figure 1 - MRCP image

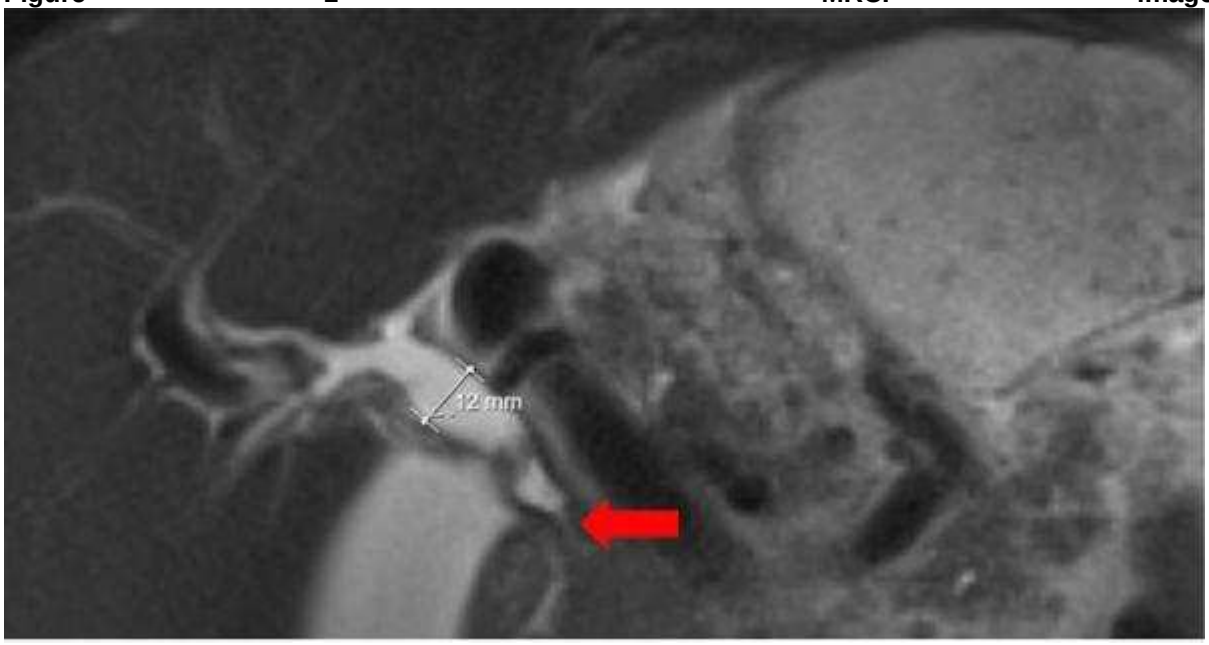

Şekil 2 - Hematoksilen eozin boyama
Figure 2 - Hematoxylin eosin staining

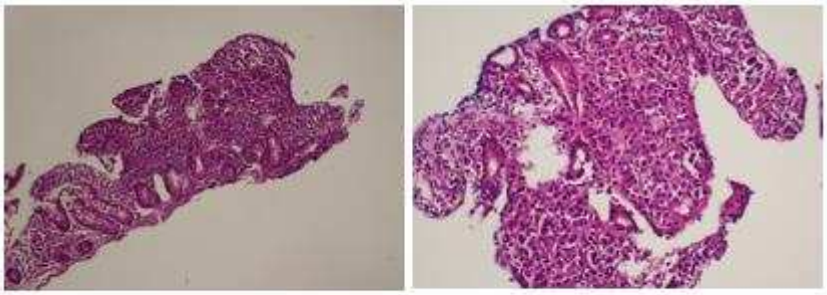

HE x4 HE x20

Şekil 3 - İmmunohistokimyasal boyamalar
Figure 3 - Immunohistochemical staining

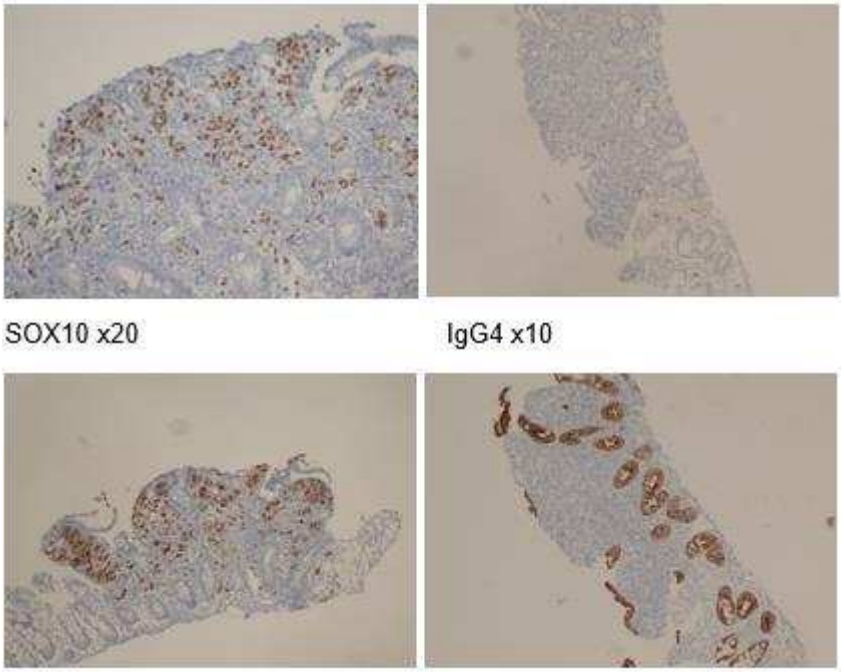

PP-216 / 39. Ulusal Gastroenteroloji Haftası
Tıkayıcı Sarılığın Nadir Nedenlerinden Biri: IgG4 İlişkili Kolanjiyopati

Hüseyin Aykut, Emin Pala, Erdal Sayyiğit, Süleyman Sayar, Oğuzhan Öztürk, Kamil Özdil

Sağlık Bilimleri Üniversitesi, Ümraniye Eğitim ve Araştırma Hastanesi, Gastroenteroloji Ana Bilim Dalı, İstanbul

GİRİŞ: IgG4 ilişkili kolanjiyopati(IgG4-iK) safra yollarının inflamasyonu ile giden,klinik ve radyolojik olarak diğer safra yolu hastalıkları ile karışabilen bir tanıdır.6-7.dekatlarda ve çoğunlukla erkeklerde görülmektedir.Artmış plazma IgG4 düzeyleri ve dokuda IgG4+ plazma hücre infiltrasyonu ile karakterize olup başta otoimmün pankreatit olmak üzere IgG4 ilişkili hastalıklarla birlikteliği sıktır.En sık başvuru nedeni sarılıktır ve nedeni safra yollarındaki ilerleyici fibrozise bağlı darlıklardır.Steroide yanıt oldukça iyidir.Kesin tanı ancak histopatoloji,görüntüleme,seroloji,diğer organ tutulumları ve steroid yanıtı gibi parametreler birlikte değerlendirilerek konulabilir.Vakamızda karın ağrısı,sarılık ile başvuran ve IgG4-iK tanısı alan hastamızı sunmayı amaçladık.

Olgu: Hipertansiyon tanılı kadın hasta epigastrik ağrı ve sarılık nedeniyle başvuruyor.Karaciğer enzimleri bilirubin ve lipaz yüksek saptanan hastanın görüntülemelerinde pankreas çevresinde ödem,intrahepatik safra yollarında(IHSY) dilatasyon,hilusta şüpheli darlık izlendi.Bilirubin düzeyi de progresif artan hastaya yapılan ERCP'de hilusta 2cm'lik segmenter darlık ve kolanjiyoskopide hiler bölgede sirküler daralma görüldü. Darlık proksimaline geçilemedi.Darlık alanından biyopsi alındı ve dilatasyon sonrası IHSY'na ulaşacak şekilde 2 stent yerleştirildi.IgG4 3,19g/L(0,03-2,01) saptanan hastanın biyopsi patolojisinde IgG4+ plazma hücreleri izlendiği ve IgG4-iK ile uyumlu olduğu belirtildi.IgG4-iK tanısıyla steroid başlandı.Stent çekimi sonrası kontrol MR'da hiler darlığın düzeldiği görüldü.Kontrol IgG4 1,66g/L(0,03-2,01) ölçüldü.Sonuç olarak IgG4-iK nadir karşılaştığımız, tanısı kapsamlı değerlendirme gerektiren bir klinik tablodur.Diğer kolanjit etiyolojileri ile benzer prezentasyonu nedeniyle kolayca gözden kaçırılabilir.Vakamızda pankreastaki ekspansiyon,safra yolundaki striktür,IgG4 düzeyleri ve patoloji bulguları bizi IgG4-iK tanısına yönlendirdi.Literatürde lezyon sayısına bağlı değişmekle birlikte tek lezyonlarda steroid ile %100'e yakın remisyon sağlandığını gösteren çalışmalar mevcut.Vakamızda da kısa sürede steroid yanıtı alındı.Steroid tedavisi ile oldukça yüz güldürücü sonuçlar alınabilen bu hasta grubunda tanısal doğruluğun artırılması ancak klinisyenlerin farkındalığı ve şüpheci tutumu ile mümkün olacaktır.

Anahtar Kelimeler: epigastrik ağrı, IgG4, kolanjit, pankretit, sarılık

One of The Rare Causes of Obstructive Jaundice: IgG4-Related Cholangiopathy

Hüseyin Aykut, Emin Pala, Erdal Sayyiğit, Süleyman Sayar, Oğuzhan Öztürk, Kamil Özdil

Department of Gastroenterology, Umraniye Training and Research Hospital, University of Health Sciences, Istanbul, Turkey

Introduction: IgG4-associated cholangiopathy(IgG4-AC) is a biliary pathology with inflammation of bile ducts and can be confused with other biliary diseases clinically.It's seen in the 6th-7th decades,mostly in men.It's characterized by increased plasma IgG4 and IgG4+ plasma cell infiltration in tissue,and association with IgG4-related diseases,especially autoimmune pancreatitis,is frequent.Most common reason for admission is jaundice,caused by fibrotic stenosis of bile ducts.Steroid response is quite good.Diagnosis can only made by evaluating parameters such as histopathology,imaging,serology,other organ involvement and steroid response,together.In our case,we aimed to present patient admitted with epigastric pain,jaundice and was diagnosed with IgG4-AC.

Case: Female patient with diagnosis of hypertension is admitted with epigastric pain and jaundice.Liver enzymes,bilirubin and lipase were high and bilirubin was increasing progressively.Pancreatic edema,dilatation of intrahepatic bile ducts(IHBD) and hilar biliary stenosis were observed on imaging.ERCP revealed 2cm stenosis in the hilum,and circular narrowing was observed in cholangioscopy.Biopsy was taken and 2 stents were placed to IHBD.Plasma IgG4 was high and IgG4+ plasma cells were observed in biopsy.As that was consistent with IgG4-AC,steroid was started.MRI taken after stent removal,showed amelioration of stenosis.Control IgG4 was 1.66g/L(0.03-2.01).As a result,IgG4-AC is rare disease requires comprehensive evaluation.It can be easily overlooked due to

clinical similarity with other cholangitis etiologies.In our case,pancreatic edema,stricture in biliary tract,IgG4 levels and pathology led us to IgG4-AC.According to literature,remission could be achieved in almost all patients with steroids for single lesions.Our patient also responded steroid quickly.In this patient group,which can get satisfactory results with steroid,increasing diagnostic accuracy will only be possible with awareness and skepticism of the clinicians.

Keywords: cholangitis, epigastric pain, IgG4, jaundice

Tablo 1. Laboratuvar Sonuçları

Lökosit	7.7 x 103 U/L	AST	77 U/L	Albümin	3,6 g/dl
Hb	9,7 g/dl	ALT	158 U/L	Sodyum	138 mEq/L
Trombosit	464 x 103 U/L	ALP	252 U/L	Potasyum	4,8 mEq/L
CRP	23 mg/L	GGT	247 U/L	Ca 19-9	8,3 ng/L
BUN	22 mg/dl	T.Bilirubin	2.8 mg/dl	AFP	9,9 ug/L
Kreatinin	0,69 mg/dl	Amilaz	404 U/L	IgG4	3,19 g/L
LDH	166 U/L	Lipaz	529 U/L	Kontrol IgG4	1,66 g/L
HbsAg	Negatif	Anti-HCV	Negatif	Anti-HIV	Negatif

Table 1. Laboratory Results

Leucocyte	7.7 x 103 U/L	AST	77 U/L	Albumin	3,6 g/dl
Hb	9,7 g/dl	ALT	158 U/L	Sodium	138 mEq/L
Thrombocyte	464 x 103 U/L	ALP	252 U/L	Potassium	4,8 mEq/L
CRP	23 mg/L	GGT	247 U/L	Ca 19-9	8,3 ng/L
BUN	22 mg/dl	T.Bilirubin	2.8 mg/dl	AFP	9,9 ug/L
Kreatinin	0,69 mg/dl	Amylase	404 U/L	IgG4	3,19 g/L
LDH	166 U/L	Lipase	529 U/L	Control IgG4	1,66 g/L
HbsAg	Negative	Anti-HCV	Negative	Anti-HIV	Negative

Şekil 1. MRCP
Figure 1. MRCP

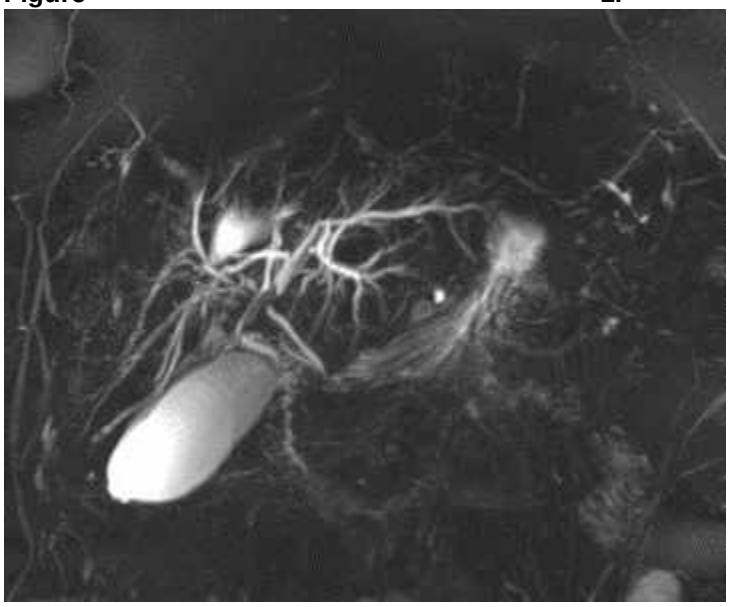

Şekil 2. MRCP
Figure 2. MRCP

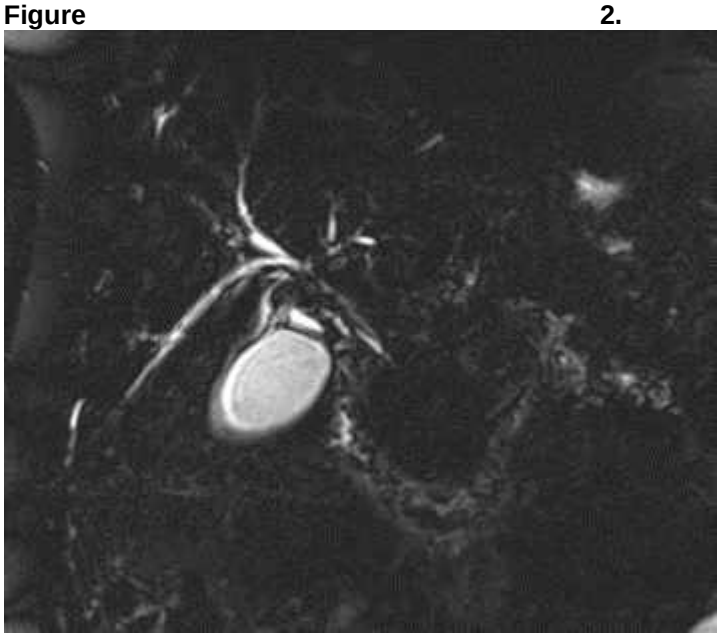

Şekil 3. ERCP – Balon dilatasyon
Figure 3. ERCP - Balloon dilatation

Şekil 4. Kontrol MRCP
Figure 4. Control MRCP

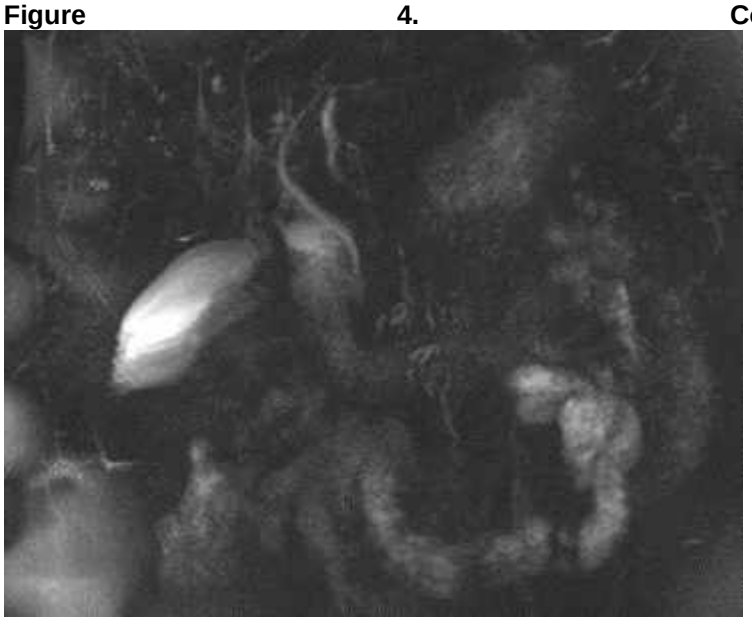

PP-217 / 39. Ulusal Gastroenteroloji Haftası
Özofageal Darlıklar ve Endoskopik Submukozal Diseksiyon İşlemlerinde Endoskopik Holmiyum Lazer Uygulamaları

Erdem Akbal

Liv Hospital Ulus

Amaç: Holmiyum lazer uzun yıllardır birçok tip uygulamasında kullanılan güvenirliği kanıtlanmış bir yöntemdir. Ancak gastroenteroloji pratiğinde lazer uygulamaları konusunda oldukça sınırlı bilgi bulunmaktadır. Bu çalışmada daha önce Holmiyum lazer uygulaması yapılmış 22 vakanın sonuçları retrospektif olarak analiz edilmiştir.

Materyal-Metod: Daha önce değişik nedenlerle radyoterapi alan 10 özofagus vakası ve 2 özofageal vakası ve 8 ESD uygulamasının sonuçları analiz edildi. Radyoterapi alan vakaların hepsinde daha önce balon dilatayson, buji dilatasyon, ESD bıçakları ile fibrotik dokunun kesilmesi ve stent uygulamalarından en birisi uygulanmıştı. ESD sırasında lazer uygulanan vakalar ise zor pozisyon nedeniyle ESD sırasında muskularis propiya uygun olarak yaklaşılamayan veya fibrozis nedeniyle zor ESD vakalarında uygulanmıştır.

Sonuçlar: 20 endoskopik holmiyum lazer uygulanan vakanın sonuçları retrospektif olarak değerlendilmiştir. 10 bening özoofageal darlık, 2 malign özofageal darlık ve 8 ESD uygulamasının sonuçları değerlendirilmiştir. Median takip süresi takip süresi 12 ay (2-24 ay) olarak saptandı. Bening özofaegal darlıklarda lazer uygulamaları sonrası 10 hastanın 7' sinde tekrar işlem tekrarı gerektirmeyen disfajide düzelme, 2 hastada tekrarlayan işlemler sonrasında disfaji skorlarında belirgin düzelme ve 1 hastada tedaviye yanıtsızlık nedeniyle PEG açıldığı kayıt edilmiştir. Zor ESD işlemlerine dahil edilen 8 vakada holmiyum lazer uygulamasına bağlı olarak perforasyon yada kanama gelişmemiştir. Lezyonlar en blok olarak çıkartılmıştır. Özofageal malignite vakalarında(2 vaka) lazer uygulaması sonrasında darlık nedeniyle tekrar işlem yapılmamıştır.

Tartışma: Özellikle radyoterapi sonrası gelişen özofageal darlıklar başta olmak üzere bening darlıklarda endoskopik stent, balon ve buji tedavilerine rağmen yanıt alınamayan vakalarda ve bazı zor ESD'lerde etkili bir yöntemdir.

Anahtar Kelimeler: holmiyum lazer, özofagus, darlık, endoskopik submukozal direksiyon

Endoscopic Holmium Laser Applications in Esophageal Strictures and Endoscopic Submucosal Dissection Procedures

Erdem Akbal

Liv Hospital Ulus

Aim: Holmium laser is a proven method that has been used in many types of applications for many years. In this study, the results of 22 cases who had previously been treated with Holmium laser were analyzed retrospectively.

Material Method: The results of 10 cases who previously developed stenosis due to radiotherapy for various reasons, 2 cases of esophageal malignancy and 10 cases of ESD were analyzed.Balloon/bougie dilatation, cutting of fibrotic tissue with ESD knifes and stenting had previously been performed in all patients receiving radiotherapy. Laser has been applied in difficult 8 ESD cases.

Results: The results of 20 cases who underwent endoscopic holmium laser were evaluated retrospectively. The median follow-up period was 12 months (2-24 months). After laser applications in benign esophageal strictures, improvement in dysphagia that did not require reoperation in 7 out of 10 patients, significant improvement in dysphagia scores after repetitive procedures in 2 patients, and PEG opening in 1 patient due to unresponsiveness to treatment were recorded. In 8 cases included in difficult ESD procedures, perforation or bleeding did not develop due to holmium laser application. Lesions were removed en bloc. In cases of esophageal malignancy (2 cases), reprocessing was not performed after laser application due to stenosis.

Discussion: It is an effective method in benign stenosis, especially in esophageal stenosis that develops after radiotherapy, in cases where there is no response despite endoscopic stent, balloon and bougie treatments, and in some difficult ESDs.

Keywords: holmium laser, esophagus, stricture, endoscopic submucosal dissection

PP-218 / 39. Ulusal Gastroenteroloji Haftası
Gastroözefagial Reflu Hastalığına Bağlı Atrial Fibrilasyon; Olgu sunumu

Ecem Bilgehan Erden[1], Rafet Mete[2]

[1]Tekirdağ Namık Kemal Üniversitesi Tıp Fakültesi, İç Hastalıkları Anabilim Dalı, Tekirdağ
[2]Tekirdağ Namık Kemal Üniversitesi Tıp Fakültesi, İç Hastalıkları Anabilim Dalı, Gastroenteroloji Bilim Dalı, Tekirdağ

Amaç: Gastroözefagial reflü hastalığının (GÖRH) atrial fibrilasyona (AF) neden olduğunu vakayı sunmak.

Vaka: 54 yaşında erkek hasta ritm bozukluğu nedeniyle kardiyoloji kliniğine başvurusunda takılan ritm holterde ventrikül hızı normal olan atrial fibrilasyon tanısı konuluyor. Efor testi, ekokardiografi, koroner anjiografi ve tüm biyokimyasal tetkikleri normal bulunuyor. Hikayesinde, yaklaşık 2 ay önce başlayan reflü semptomlarının olduğu ve kısa süren odinofaji yaşadığı tespit ediliyor. Gastroenteroloji kliniğine refere edilen hastaya yapılan gastroskopide Z çizgisi bütünlüğü hafif bozulduğu grade 2 (LA) özefajit tespit edildi. Hastanın hikayesinde retrosternal yanma, pirozis, ağıza acı su gelmesi ve epigastrial bölgede şişkinlik olduğu ve bu semptomlar başladığında ritminde düzensizlik hissettiği öğrenildi. Hastaya reflu tedavisi başlandı ve yaşam tarzında değişikliler yapması söylenerek 1 ay sonra kontrole çağrıldı. Kontrolde semptomların kaybolduğu, ritm holterde ise tek tük atrial atımların varlığı dikkati çekti. Kardiyoloji ile yapılan konsültasyon sonrası daha önce başlanan anti-aritmik ilaç kesildi, 6 aylık izlemde ritm bozukluğu gözlenmedi

Sonuç:GÖRH toplumda sık gözlenen bir hastalıktır. Atrial fibrilasyon ciddi morbidite ve mortalite nedenlerindendir. Literatürde GÖRH, özefajit ve hiatal herni'ye bağlı AF gelişmiş vakalarla ilgili metanalizler bulunmaktadır.
Hipertansiyon, kalp yetmezliği, diyabet, uyku apnesi ve obezite gibi faktörler AF gelişmesinde rol oynar. Son zamanlarda gastroözofageal reflü hastalığı ile AF gelişimi arasında özefagus ve sol atrium anatomik yakınlık nedeniyle potansiyel bir ilişki öne sürülmüştür. Asit reflü hastalığı ile AF arasındaki ilişki kardiyoloji kliniklerinde ikinci planda tutulmakta ve unutulmaktadır. Biz, bu vaka ile GÖRH ve AF arasındaki ilişkiye dikkati çekmek ve farkındalığı arttırmak istedik.

Anahtar Kelimeler: atrial fibrilasyon, farkındalık, reflü

Atrial Fibrillation Due to Gastroesophageal Reflux Disease; case report

Ecem Bilgehan Erden[1], Rafet Mete[2]

[1]Tekirdağ Namık Kemal University Medical Departmant,Internal Medicine, Tekirdağ
[2]Tekirdağ Namık Kemal University Medical Departmant,Internal Medicine /Gastroenterology, Tekirdağ

Aim:To present a case where gastroesophageal reflux disease (GERD) causes atrial fibrillation (AF).

Case: A 54-year-old male patient was diagnosed with atrial fibrillation with normal ventricular rate in rhythm holter, when he applied to the cardiology clinic due to arrhythmia. Exercise test, echocardiography, coronary angiography and all biochemical tests were found to be normal. In his history, he had reflux symptoms that started about 2 months ago and that he had odynophagia. Grade 2 (LA) esophagitis with mild deterioration of Z line integrity was detected in gastroscopy performed on the patient who was referred to the gastroenterology clinic. The patient was started on reflux treatment and was asked to make changes in his lifestyle and was called for control after 1 month. It was noted that the symptoms disappeared in the control, and the presence of sporadic atrial beats in rhythm holter. After the consultation with cardiology, the anti-arrhythmic drug that was started before was discontinued, and no rhythm disturbance was observed in the 6-month follow-up.

Conclusion:There are meta-analyses in the literature on cases with AF due to GERD, esophagitis and hiatal hernia.Factors such as hypertension, heart failure, diabetes, sleep apnea and obesity play a role in the development of AF. Recently, a potential relationship between gastroesophageal reflux disease and the development of AF has been suggested due to the anatomical proximity of the esophagus and

left atrium. With this case, we wanted to draw attention to the relationship between GERD and AF and to raise awareness.

Keywords: atrial fibrillation, awareness, reflux

PP-219 / 10. Gastroenteroloji Cerrahi Kongresi
Kolonoskopik perforasyonda klips sonrası pnömoperitonumun perkütan tedavisi

Mehmet Aziret[1], Aykut Aytekin[2], Ali İmran Küçük[1], Onur Sakallı[1], Can İbrahim Bulut[1]

[1]Sağlık Bilimleri Üniversitesi, Balıkesir Şehir Uygulama ve Eğitim Hastanesi, Genel Cerrahi Kliniği Dalı, Türkiye
[2]Sağlık Bilimleri Üniversitesi, Balıkesir Şehir Uygulama ve Eğitim Hastanesi, Radyoloji Kliniği, Türkiye

Giriş: Kolonoskopik perforasyon (KP) morbidite ve mortaliteye neden olan önemli bir komplikasyondur. Biz KP gelişen hastamızda başarılı klips tedavisi sonrası intraperitoneal havayı boşaltmak için perkütan kateter takılan hastayı sunduk.

Olgu: 42 yaşında bayan hasta kronik kabızlık, karın ağrısı ve şişlik nedeniyle kolonoskopi planlandı. Ameliyat dışı anestezi altında yapılan işlemde sigmoid kolon düzeyinde keskin dönüş sırasında yaklaşık 1 cm'lik tam kat kolon duvarında açılma oldu (Resim 1). İşlem sırasında, klips atılarak kolon duvarı tamir edildi (Resim 2). Takiplerinde karında şişlik ve ağrısı olan hastaya perkütan kateter takıldı. İşlem sonrası hasta rahatladı. Takiplerinde rahatlayan hastaya oral gıda başladı ve 10.günü hasta taburcu edildi.

Tartışma: KP diagnostik işlemlerde %0,016-0,1 oranında görülebilir. İşlem sırasında tespit edilmesi terapik yaklaşımların yapılmasına olanak sağlayarak önemli komplikasyonlar olan cerrahi ve stoma açılmasına varan morbiditeyi azaltabilir. İşlem sırasındaki pnömoperitonum hastada karın ağrısı ve şişlik yapabilir. Bu nedenle perkütan havanın boşaltılmasında ve sıvı drenajında kateter takılması hastayı rahatlatabilir.

Sonuç: Kolonoskopi sırasında perforasyonun işlem sırasında tespiti klips atılarak tedavi edilmesine izin vermektedir. Ayrıca, işlem sırasında oluşan pnömoperitounuma bağlı karın ağrısı ve distansiyonun azaltılmasında perkütan kateter etkili olmaktadır.

Anahtar Kelimeler: Kolonoskopi, perforasyon, perkütan kateter, pnömoperitonum

Percutaneous treatment of pneumoperitoneum following endoscopic clips for colonoscopic perforation

Mehmet Aziret[1], Aykut Aytekin[2], Ali İmran Küçük[1], Onur Sakallı[1], Can İbrahim Bulut[1]

[1]University of Health Sciences Balıkesir City Education and Research Hospital, Department of General Surgery, Turkey
[2]University of Health Sciences Balıkesir City Education and Research Hospital, Deparment of Radiology,Turkey

Introduction: Colonoscopic perforation (CP) is an important complication that causes the most critical morbidity and treatment. We aimed to present the successful treatment of endoscopic clips and insertion of the percutaneous catheter due to intraperitoneal free-air following colonoscopic perforation

Case: A 42-year-old woman was admitted for abdominal pain, distention, and chronic constipation. A Colonoscopy was planned under anesthesia. A perforation in the splenic flexure was found a full thickness and diameter of 1 cm as a result of sharp rotation. The perforation was diagnosed immediately and the perforation was repaired with clips (Figure 1). Following the intervention, the patient got abdominal distention and pain (Figure 2). Percutaneous catheters revealed that situation without complication. There were no discomfort symptoms after the percutaneous intervention, she took the oral feeding, and was discharged 10th day.

Discussion: CP can occur rate of 0.016-0.1% in diagnostic interventions. While the CP diagnoses during colonoscopy, the therapeutic approaches can be allowed, and the morbidity that improves critical complications, including emergency laparotomy and opening stoma, can decrease. Pneumoperitoneum can allow abdominal distention and pain. Therefore, a percutaneous catheter resolves these discomfort symptoms.
Conclusion: Early diagnosis of colonoscopic perforation during colonoscopy can allow the repair of CP

with clips. Furthermore, a percutaneous catheter is effective for the decrease of distention and pain due to pneumoperitoneum during colonoscopy.

Keywords: Colonoscopy, Perforation, Percutaneous catheter, pneumoperitoneum

Resim 1.
Figure 1.

Resim 1 (A-D): Kolonoskopik perforasyonun endoklips ile onarımı.
Figure 1 (A-D): Repair of the colonoscopic perforation with endo-clips

Resim 2.
Figure 2.

Resim 2 (A-E): X-Ray ve BT'de, kolonoskopik perforasyonda pnömoperitonumun perkütan kateter ile tedavisi (ok: endo-klip, yıldız: kateter).
Figure 2 (A-E): Treatment of pneumoperitoneum with percutaneous catheter following colonoscopy in X-Ray and CT examination (arrow: endo-clips), star: catheter)

PP-220 / 39. Ulusal Gastroenteroloji Haftası
Özofagogastrik bileşke morfolojisi, GÖRH'li hastalarda pH monitörizasyonu ile ilişkilidir

Ali Karataş[1], İbrahim Doğan[1], Cansu Özbaş[2]

[1]Gazi Üniversitesi Tıp Fakültesi Gastroenteroloji Bilim Dalı
[2]Gazi Üniversitesi Tıp Fakültesi Halk Sağlığı Anabilim Dalı

Giriş: Yüksek çözünürlüklü manometri (HRM), özofagogastrik bileşke (EGJ) morfolojisi hakkında bilgi sağlar ve üç farklı alt tipi ayırt eder. EGJ alt tipleri ile empedans-pH saptanan reflü paternleri arasındaki korelasyona ilişkin veriler henüz yeterli değildir. Reflü semptomları olan hastalarda EGJ alt tiplerini empedans-pH bulguları ile ilişkilendirmeyi amaçladık.

Yöntemler Gastroözofageal reflü hastalığı (GÖRH) şüphesi olan hastalar çalışmaya alındı. Tüm hastalara eş zamanlı HRM ve pH testi uygulandı. EGJ şu şekilde sınıflandırıldı: Tip I, alt özofagus sfinkter LES) ve krural diyafram (CD) arasında ayrım yok; Tip II, minimum uzaklık (>1 ve <2 cm); Tip III, >=2 cm uzaklık olmasıdır. Özofagus asidine maruz kalma süresini (AET) modern Lyon konsensusuna göre sınıflandırlarak, toplam reflü atak sayısını ve semptom ilişkilendirme analizini ölçtük.

Anahtar Bulgular 24 konseksiyonel hasta kaydettik ve %45.8 Tip I EGJ, %33.3 Tip II ve %20.8 Tip III hasta vardı. Tip III hastalarda sayıda daha fazla reflü atağı vardı (%80) , Tip II ve I hastalarla karşılaştırıldığında daha yüksek ortalama AET (sırasıyla %25 vs%45) Ayrıca, Tip II denekler, Tip ile karşılaştırıldığında istatistiksel olarak anlamlı (genel $p < 0.01$) artmış reflü göstermiştir. EGJ morfolojisi, GÖRH hastalarında anormal empedans-pH testini tahmin etmek için yararlı olabilir.

Sonuçlar ve Çıkarımlar LES ve CD arasındaki ayrımın artması, reflüde kademeli ve anlamlı bir artışa neden olabilir. EGJ morfolojisi, GÖRH hastalarında anormal empedans-pH testini tahmin etmek için yararlı olabilir.

Anahtar Kelimeler: , özofagogastrik junction, GÖRH, Yüksek Çözünürlüklü Manometri

Esophagogastric junction morphology is associated with pH monitoring in patients with GERD

Ali Karataş[1], İbrahim Doğan[1], Cansu Özbaş[2]
[1]Gazi University Faculty of Medicine Department of Gastroenterology
[2]Gazi University Faculty of Medicine Department of Public Health

High-resolution manometry (HRM) provides information on the morphology of the esophagogastric junction (EGJ) and distinguishes three different subtypes. Data on the correlation between EGJ subtypes and empedance-pH detected reflux patterns are not yet sufficient. We aimed to correlate EGJ subtypes with impedance-pH findings in patients with reflux symptoms.

Methods Patients with suspected gastroesophageal reflux disease (GERD) were included in the study. All patients underwent simultaneous HRM and pH tests. The EGJ was classified as: Type I, no distinction between the lower esophageal sphincter LES) and the crural diaphragm (CD); Type II, minimum distance (>1 and <2 cm); Type III is >=2 cm away. We classified esophageal acid exposure time (EEC) according to the modern Lyon consensus and measured the total number of reflux attacks and symptom association analysis.

K**ey Findings** We enrolled 24 connective patients and 45.8% had Type I EGJ, 33.3% had Type II and 20.8% had Type III patients. Type III patients had more reflux attacks (80%) In addition, Type II subjects showed increased reflux in the form of a statistically significant (overall $p < 0.01$) compared with Type II and I patients. EGJ morphology may be useful for predicting abnormal impedance-pH testing in GERD patients.

Conclusions and Implications Increased separation between LES and CD may lead to a gradual and significant increase in reflux. EGJ morphology may be useful for predicting abnormal impedance-pH testing in GERD patients.

Keywords: esophagogastric junction, GERD, high-resolution, manometry

HRM-Egj **ilişkisi**
HRM-Egj **Relation**

			reflüyüzdesigrup		
			reflü yok	reflü var	Total
morfolojigrup	1,00	Count	6	5	11
		% within morfolojigrup	54,5%	45,5%	100,0%
	2,00	Count	6	2	8
		% within morfolojigrup	75,0%	25,0%	100,0%
	3,00	Count	1	4	5
		% within morfolojigrup	20,0%	80,0%	100,0%
Total		Count	13	11	24
		% within morfolojigrup	54,2%	45,8%	100,0%

PP-221 / 39. Ulusal Gastroenteroloji Haftası

Gebelik döneminde akut pankreatit geçiren hastalarda etyoloji ve prognoz: tek merkez 3 yıllık deneyim

Mehmet Sidar Güler[1], İbrahim Bayhan[1], Hacer Uyanıkoğlu[2], Osman Yüksekyayla[3], Ahmet Uyanıkoğlu[3], Cumali Efe[3]

[1]Harran Üniversitesi Tıp Fakültesi, İç Hastalıkları Ana bilim Dalı, Şanlıurfa
[2]Harran Üniversitesi Tıp Fakültesi, Kadın Hastalıkları ve Doğum Ana Bilim Dalı, Şanlıurfa
[3]Harran Üniversitesi Tıp Fakültesi, Gastroenteroloji Bilim Dalı, Şanlıurfa

Amaç: Gebelikte akut pankreatit (AP) sıklığı 1/1000-1/12000 arasında bildirilmiş olup,bu durum anne ve fetüs için ciddi morbidite ve mortaliteye neden olabilmektedir.AP geçiren gebelerin prognozu ve AP'nin çocuk üzerine etkileri araştırıldı.

Materyal-Yöntem:Ocak 2019-Eylül 2022 tarihleri arasında Harran Üniversitesi Hastanesi Gastroenteroloji bölümünde gebelik döneminde AP tanısı alan hastalar çalışmaya alındı.Hastaların verileri prospektif olarak toplandı.Modifiye Atlanta kriterlerine göre AP hafif,orta ve şiddetli olarak sınıflandırıldı.

Bulgular:Median yaşı 28(19-45yıl) olan toplamda 20 hasta çalışmaya dahil edildi.Hastaların median VKİ: 28.5 kg/m2 (20-39.1)idi.AP geçirdikleri median gebelik haftası 28(Bir hasta 1.trimester, yedi hasta 2.trimester,on iki hasta 3.trimester,en düşük 8.hafta,en yüksek 39.hafta)idi. 5(%25) hastanın gebe kalmadan önce de AP öyküsü mevcuttu.8 hasta ilk gebeliklerinde AP atağı geçirdi. Hastaların 15'inde(%75) neden biliyer pankreatit, 3(%15) hastada hipertrigliseridemiye bağlı pankreatit, 1(%5) hastada akrep sokmasına bağlı pankreatit, 1(%5) hastada ERCP sonrası pankreatit mevcuttu.Hastaların başvuru anındaki laboratuvar değerleri Tablo-1'de sıralanmıştır. Doğumu gerçekleştirilen hastaların 9'una(%50) normal doğum, 9'una(%50) sezaryen operasyonu yapıldı. Bu yazının yazıldığı zaman 2 hasta hala gebeydi.Doğumdan sonra hastaların 9'una kolesistektomi operasyonu yapıldı. Fetusların 14'nün(%70) cinsiyeti erkek, 6'sının(%30) ise kız idi.Median doğum ağırlıkları 2975 gr(2250-3800), median APGAR skoru 9 idi. Fetusların 16'sında doğumda anomali yok idi, bir yenidoğan omfalit nedeniyle yoğun bakımda takip edildi. Hastaların 18'i(%90) hafif, 1 hasta(%5) orta ağır AP idi. Hipertrigliseridemiye bağlı ağır AP geçiren 1 hasta(%5) gebeliğin 35.haftasında abortus sonrası exitus oldu.

Sonuç:
Bizim çalışmamızda gebelikte geçirilen en sık AP nedeni biliyer pankreatit, ikinci sıklıkta hipertrigliseridemiye bağlı AP'tir.Gebelikte geçirilen akut pankreatit atağı ciddi morbiditeye ve bizim 1 hastamızda olduğu gibi hem anne hem fetusta mortaliteye neden olabilmektedir.

Anahtar Kelimeler: gebelik, pankreatit, biliyer, hipertrigliseridemi

Etiology and prognosis in patients with acute pancreatitis during pregnancy: 3-year experience in a single center

Mehmet Sidar Güler[1], İbrahim Bayhan[1], Hacer Uyanıkoğlu[2], Osman Yüksekyayla[3], Ahmet Uyanıkoğlu[3], Cumali Efe[3]

[1]Medical Faculty of Harran University, Deparment of Internal Medicine, Sanliurfa
[2]Medical Faculty of Harran University, Department of Obstetrics and Gynecology, Sanliurfa
[3]Medical Faculty of Harran University, Department of Gastroenterology, Sanliurfa

Aim: Incidence of acute pancreatitis (AP) in pregnancy has been reported between 1/1000-1/12000,and may cause serious morbidity and mortality.The prognosis of pregnant women who had AP and effects of AP on the child were investigated.

Material-Method: Between 2019-2022,patients diagnosed with AP during pregnancy in the our department were included the study.The data of patients were collected prospectively.AP was classified as mild,moderate and severe according to modified Atlanta criteria.

Results: 20 patients with median age 28(19-45 years) were included the study.The median gestational week which they had AP was 28.5(25%) patients had history of AP before becoming pregnant.8 patients had AP in their first pregnancy.The cause was biliary pancreatitis in 15(75%)patients,pancreatitis due to hypertriglyceridemia in 3(15%)patients,pancreatitis due to scorpion sting in 1(5%)patient,and post-ERCP pancreatitis in 1(5%)patient.Laboratory values listed in Table-1.Normal delivery was performed in 9(50%) patients,cesarean section was in 9(50%).Two patients were still pregnant at time of this writing.After delivery,cholecystectomy operation was performed in 9 patients.The gender of 14(70%) fetuses was male and 6(30%) were female.Median birth weight was 2975g(2250-3800),median APGAR score was 9.There was no anomaly at birth in 16 of the fetuses,one newborn was followed up in the intensive care unit because of omphalitis.18(90%)of patients were mild,1 patient (5%) was moderately severe AP.One patient (5%) who had severe AP due to hypertriglyceridemia died at the 35th week of pregnancy after abortion.

Conclusion:
In our study,most common cause of AP during pregnancy was biliary pancreatitis,second cause of AP was hypertriglyceridemia.Acute pancreatitis during pregnancy can lead serious morbidity and mortality,as in our 1 patient.

Keywords: pregnancy, pancreatitis, biliary, hypertriglyceridemia

Tablo-1

	Kan Değeri	En düşük-En yüksek değer
Glukoz	103 mg/dl	77 -188
Üre	12 mg/dl	5-56
ALT	45 IU/L	8-207
GGT	50 IU/L	6-170
ALP	120 IU/L	46-269
Total bilirubin	0.9 mg/dl	0.4-5.28
Direk bilirubin	0.7 mg/dl	0.10-3.25
Kalsiyum	8.4 mg/dl	7.0-9.8
Amilaz	798 U/L	113-3451
Lipaz	523 U/L	31-3018
CRP	1.5 mg/dl	0.02-29.7
GFR	128ml/dak/1	20-148
Lökosit	11.7	7.2-19.8
Hematokrit	%37.3	28.9-44.64
Hemoglobin	12.2 g/dl	8.03-15.1
Trombosit	264000	81000-386000
INR	1.0	0.9-1.28
Vitamin B12	188 pg/mL	104-338
Folik Asit	7.7 ng/mL	4.8-23
Ferritin	23	5-169
Vitamin D	9	4.7-26

Gebe Pankreatit Hastalarının Başvuru Anındaki Laboratuvar Değerleri

Table-1

	Blood Value	Lowest-Highest value
Glucose	103 mg/dl	77 -188
Urea	12 mg/dl	5-56
ALT	45 IU/L	8-207
GGT	50 IU/L	6-170
ALP	120 IU/L	46-269
Total bilirubin	0.9 mg/dl	0.4-5.28
Direct bilirubin	0.7 mg/dl	0.10-3.25
Calcium	8.4 mg/dl	7.0-9.8
Amylase	798 U/L	113-3451
Lipase	523 U/L	31-3018
CRP	1.5 mg/dl	0.02-29.7
GFR	128ml/dak/1	20-148
Leukocyte	11.7	7.2-19.8
Hematocrit	%37.3	28.9-44.64
Hemoglobin	12.2 g/dl	8.03-15.1
Platelets	264000	81000-386000
INR	1.0	0.9-1.28
Vitamin B12	188 pg/mL	104-338
Folic acid	7.7 ng/mL	4.8-23
Ferritin	23	5-169
Vitamin D	9	4.7-26

Laboratory Values of Pregnant Pancreatitis Patients at the Time of Application

Tablo-2

Glukoz (74-106 mg/dl), Üre (19-50), ALT(>40 IU/L), GGT(<38 U/L),ALP(46-116 U/L), Total Biluribin(0.3-1.2 mg/dl), Direk Biluribin(0-0.3 mg/dl), Kalsiyum(8.7-10.4 mg/dl), Amilaz(30-118 U/L), Lipaz(12-53 U/L), CRP(0-0.5 mg/dl), GFR(), Lökosit(3.7-10.1 10e3/uL), Hematokrit(35-53.7 10e3/uL), Hemoglobin(12-18.1 g/dl), Trombosit(142000-424000 10e3/uL), INR(0.8-1.2), Vitamin B12(211-911 pg/ml), Folik Asit(>5.38), Ferritin(20-200 ml/ng), Vitamin D(>30 ng/mL)

Laboratuvar Değerleri Referans Aralıkları

Table-2

Glucose (74-106 mg/dl), Urea (19-50), ALT(>40 IU/L), GGT(<38 U/L),ALP(46-116 U/L), Total Biluribin(0.3-1.2 mg/dl), Direct Biluribin(0-0.3 mg/dl), Calcium(8.7-10.4 mg/dl), Amylase(30-118 U/L), Lipase(12-53 U/L), CRP(0-0.5 mg/dl), GFR(), Leukocyte(3.7-10.1 10e3/uL), Hematocrit(35-53.7 10e3/uL), Hemoglobin(12-18.1 g/dl), Platelets(142000-424000 10e3/uL), INR(0.8-1.2), Vitamin B12(211-911 pg/ml), Folic acid(>5.38), Ferritin(20-200 ml/ng), Vitamin D(>30 ng/mL)

Laboratory Values Reference Ranges

PP-222 / 39. Ulusal Gastroenteroloji Haftası
Tanısal zorluk: Kolanjiokarsinomu taklit eden IgG4 ilişkili sklerozan kolanjit

Sinan Efe Yazıcı[1], Ahmet Atasever[1], Nedret Özgür[2], Tolga Şahin[3], Levent Erdem[3], Nagihan Gürcan[4], Yıldıray Yüzer[1]

[1]Demiroğlu Bilim Üniversitesi Tıp Fakültesi, Genel Cerrahi AD, İstanbul Florence Nightingale Hastanesi, İstanbul
[2]İstanbul Florence Nightingale Hastanesi
[3]Demiroğlu Bilim Üniversitesi Tıp Fakültesi, Gastroenteroloji BD, İstanbul Florence Nightingale Hastanesi, İstanbul
[4]Demiroğlu Bilim Üniversitesi Tıp Fakültesi, Radyoloji AD, İstanbul Florence Nightingale Hastanesi, İstanbul

Giriş: İmmunoglobulin G4 ile ilişkili sklerozan kolanjit (IgG4-SC), yüksek serum IgG4 seviyeleri, yoğun lenfoplazmasitik infiltrasyon, obliteratif venülit ve steroid tedavisine olumlu yanıt veren benzersiz bir klinikopatolojiye sahip otoimmün bir pankreatit türüdür. IgG4-SC' yi kolanjiokarsinomdan ayırt etmek zordur ve bu gibi durumlarda sporadik olarak hepatektomi vakaları bildirilmiştir. Kolanjiokarsinomu taklit eden ancak klinik, laboratuvar ve radyolojik olarak otoimmün pankreatit bulgusu bulunmayan hastamızı sunduk.

Olgu: 63 yaşında daha önceden bilinen ek hastalığı olmayan kadın hasta karın ağrısı ile tarafımıza başvurdu. Hastanın fizik muayenesinde sağ üst kadranda ve epigastrik bölgede derin palpasyonda minimal hassasiyet dışında ek patoloji bulunmamaktaydı. Hastanın vital bulguları stabildi. Kan testleri ve IgG4 düzeyi normal sınırlar içerisindeydi. Hastaya yapılan tomografide ana hepatik kanaldan sağ ve sol ana safra kanalına uzanan yaklaşık boyutu 6 cm'ye varan periduktal infiltratif kitle izlendi. Kitle sağda anterıor ve posterıor sektör safra kanalına uzanım göstermekteydi. Solda ise sol ana safra kanalını tutmaktaydı. Hastaya karaciğer volümleri nedeniyle ALPPS prosedürü uygulandı. Hastanın patoloji raporunda neoplaziye rastlanmadı. Ekstrahepatik büyük safra yollarını tutan, IgG4 ilişkili sklerozan kolanjit ile uyumlu görünüm izlendi.

Tartışma: IgG4-SC birçok doku ve organı tutan sistemik bir hastalıktır. Klinik ve radyolojik bulgular sıklıkla kolanjiokarsinom ile karışmaktadır. Artmış serum IgG4 düzeyi ve ekstra bilier organ tutulumu IgG4-SC düşündürmektedir. İlk basamak tedavisi glukokortikoidlerdir. Olgumuzda olduğu gibi hiçbir IgG4-SC bulgusu olmadan kolanjiokarsinomu taklit eden vakalar bildirilmiştir. Son 10 yılda anlaşılmaya başlanan ve hakkında çok verimiz olmayan bu hastalık için geniş çaplı çalışmalara ihtiyaç vardır.

Anahtar Kelimeler: IgG4 İlişkili Sklerozan Kolanjit, Kolanjiokarsinom, Tanı

Diagnostic challenge: IgG4-associated sclerosing cholangitis mimicking cholangiocarcinoma

Sinan Efe Yazıcı[1], Ahmet Atasever[1], Nedret Özgür[2], Tolga Şahin[3], Levent Erdem[3], Nagihan Gürcan[4], Yıldıray Yüzer[1]

[1]Demiroglu Science University Medical Faculty, Department of Surgery, Istanbul Florence Nightingale Hospital, Istanbul
[2]Istanbul Florence Nightingale Hospital
[3]Demiroglu Science University Medical Faculty, Department of Gastroenterology, Istanbul Florence Nightingale Hospital, Istanbul
[4]Demiroglu Science University Medical Faculty, Department of Radiology, Istanbul Florence Nightingale Hospital, Istanbul

Introduction: ImmunoglobulinG4-associated sclerosing cholangitis(IgG4-SC) is an autoimmune type of pancreatitis.It is difficult to distinguish IgG4-SC from cholangiocarcinoma, and hepatectomy cases have been reported sporadically in such cases.We present our patient who mimicked cholangiocarcinoma but had no clinical, laboratory and radiological signs of autoimmune pancreatitis.

Case: A 63-year-old female patient with no known co-morbidity applied to us with abdominal pain.In the physical examination of the patient, there was no additional pathology except minimal tenderness on deep palpation in the right upper quadrant and epigastric region.Blood tests and IgG4 level were within

normal limits.A periductal infiltrative mass with an approximate size of 6 cm,extending from the main hepatic duct to the right and left common bile duct,was observed in the tomography performed on the patient.The mass extended to the anterior and posterior sector bile duct on the right.On the left, it involved the left main bile duct.The ALPPS procedure was applied to the patient due to liver volumes.No neoplasia was found in the pathology report of the patient.Involving extrahepatic large bile ducts,an appearance compatible with IgG4-related sclerosing cholangitis was observed.

Discussion: IgG4-SC is a systemic disease involving many tissues and organs.Clinical and radiological findings are often confused with cholangiocarcinoma.Increased serum IgG4 level and extra biliary organ involvement suggest IgG4-SC.First-line therapy is glucocorticoids. As in our case, cases mimicking cholangiocarcinoma without any IgG4-SC finding have been reported.There is a need for large-scale studies for this disease, which has begun to be understood in the last 10 years and we do not have much data about it.

Keywords: IgG4 Related Sclerosing Cholangitis, Cholangiocarcinoma, Diagnose

Resim 1. PET-MR da hiler bölgede hafif FDG tutulumu olan kitle lezyonu.
Figure 1. A mass lesion with mild FDG uptake in the hilar region in PET-MRI

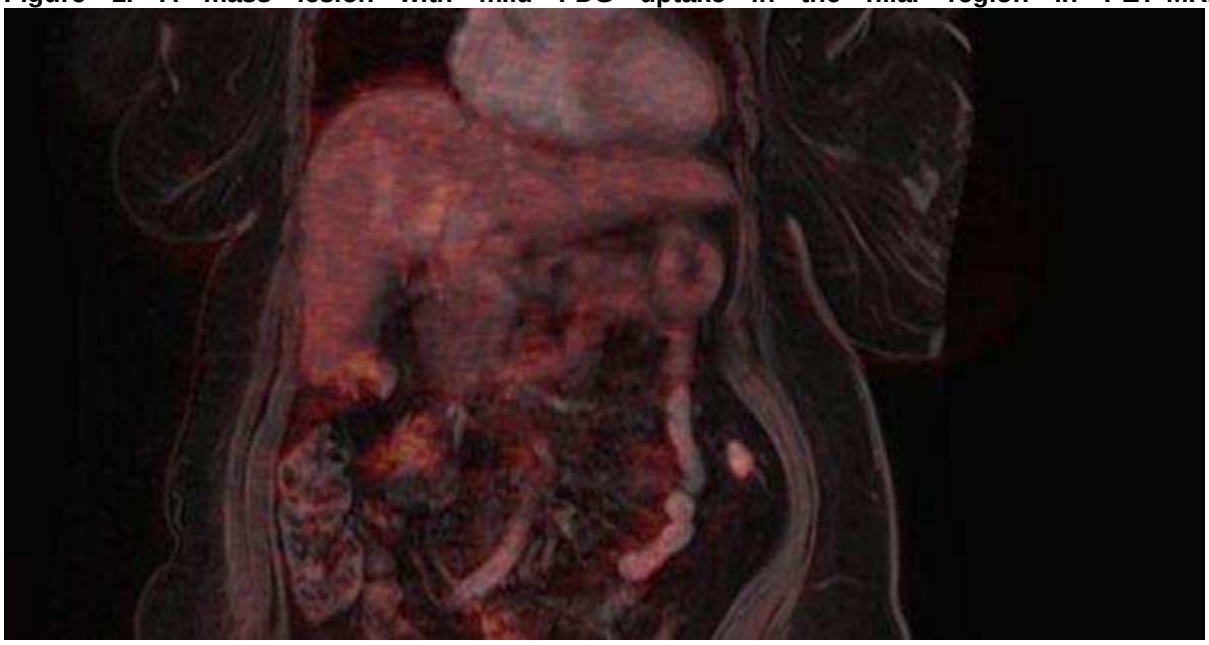

Resim 2. Volümetrik İnceleme (Sağ posterior section %24)
Figure 2. Volumetric Examination (Right posterior section 24%)

PP-223 / 39. Ulusal Gastroenteroloji Haftası
Araştırılmamış dispepside gastroözofageal reflü hastalığı değerlendirilmesi

Subhana Alasgarli[1], Gulam Gasımova[2], Ceren Bağrıaçık[3], Cevat İlteriş Kıkılı[4], Kenan Nuriyev[5], Zulal İstemihan[6], Bilger Çavuşoğlu[7], Aslı Çifcibaşı Örmecioğlu[8], Kadir Demir[9], Fatih Beşışık[10], Sabahattin Kaymakoğlu[11], Filiz Akyüz[12]

[1]Subhana Alasgarli,İstanbul Üniversitesi İstanbul Tıp Fakuktesi İç hastalıkları ana bilimdalı,İstanbul
[2]Gulam Gasımova,İstanbul Üniversitesi İstanbul Tıp Fakuktesi İç hastalıkları ana bilimdalı,İstanbul
[3]Ceren Bağrıaçık,İstanbul Üniversitesi İstanbul Tıp Fakuktesi İç hastalıkları ana bilimdalı,İstanbul
[4]Cevat İlteriş Kıkılı,İstanbul Üniversitesi İstanbul Tıp Fakuktesi İç hastalıkları ana bilimdalı,İstanbul
[5]Kenan Nuriyev,İstanbul Üniversitesi İstanbul Tıp Fakuktesi Gastroenterohepatoloji bilim dalı,İstanbul
[6]Zülal İstemihan,İstanbul Üniversitesi İstanbul Tıp Fakuktesi Gastroenterohepatoloji bilim dalı,İstanbul
[7]Bilger Çavuşoğlu,İstanbul Üniversitesi İstanbul Tıp Fakuktesi Gastroenterohepatoloji bilim dalı,İstanbul
[8]Aslı Çifcibaşi Örmecioğlu,İstanbul Üniversitesi İstanbul Tıp Fakuktesi Gastroenterohepatoloji bilim dalı,İstanbul
[9]Kadir Demir,İstanbul Üniversitesi İstanbul Tıp Fakuktesi Gastroenterohepatoloji bilim dalı,İstanbul
[10]Fatih Beşışık,İstanbul Üniversitesi İstanbul Tıp Fakuktesi Gastroenterohepatoloji bilim dalı,İstanbul
[11]Sabahattin Kaymakoğlu,İstanbul Üniversitesi İstanbul Tıp Fakuktesi Gastroenterohepatoloji bilim dalı,İstanbul
[12]Filiz Akyüz,İstanbul Üniversitesi İstanbul Tıp Fakuktesi Gastroenterohepatoloji bilim dalı,İstanbul

Dispepsi ve Gastroözofageal reflü hastalığı (GÖRH) üst gastrointestinal sistemin (GİS) sık görülen hastalıkları olup bir biriyle örtüşebilmektedir. Bu çalışmanın amacı dispepside GÖRH'nın semptom sorgulama, üst gis endoskopi, impedans-pH metre ve özofageal manometriyle değerlendirerek bu hastalıkların birlikte görülme sıklığını araştırmaktır.
Çalışmaya 24 dispepsisi olan hasta alındı. Hastalarda reflü semptom sorgulaması yapıldı. Hastalara üst gis endoskopi, 24 saatlik impedans-pH metre ve özofageal manometri uygulandı.
24 hastanın ortalama yaşı 43.8±16.8 yıl idi. Hastaların ortalama vücut kitle indeksi 26.5±6 kg/m2 idi. 24 hastadan 3 'ünde (%12.5) DM vardı. Gastroskopide 1 hastada peptik ülser, bir kişide hiatal herni tespit edildi. 24 hastanın 22'sinde (%91.7) reflü semptomu vardı. Hastalarda semptom dağılımına bakıldığı zaman pirozis %54.7, regurjitasyon %41.67 olarak bulundu. Hastaların 5 inde (%21.7) manometri bulguları normal, 18'inde (78.3) patolojikti (%4.5 distal özofagus spazmı, %68.2 minor motilite bozukluğu, %4.5 ÖGB çıkış yolu obstruksiyonu). İmpedans pH-metre ile 9 (%39.1) hastada patolojik asit reflü, 10 (%43.5) hastada zayıf asid reflü, 3 (%13) hastada alkalen reflü saptandı. Reflü semptom ilişkisi-SAP pozitifliği %26.7 olarak saptandı. İstatiksel olarak hastaların impedans tanıları ve Demester skoru arasında anlamlı ilişki vardı ($p<0.01$).
Dispeptik hastalarda GÖR semptomu sıktır. Ancak reflü semptom ilişkisi ancak ¼'ünde vardır. Dispepsi semptomu ile başvuran hastaların semptom sorgulaması dikkatle yapılmalıdır.

Anahtar Kelimeler: dispepsi, gastroözofageal reflü hastalığı, örtüşen üst gastrointestinal sistem hastalıkları

Evaluation of gastroesophageal reflux disease in uninvestigated dyspepsia

Subhana Alasgarli[1], Gulam Gasımova[2], Ceren Bağrıaçık[3], Cevat İlteriş Kıkılı[4], Kenan Nuriyev[5], Zulal İstemihan[6], Bilger Çavuşoğlu[7], Aslı Çifcibaşı Örmecioğlu[8], Kadir Demir[9], Fatih Beşışık[10], Sabahattin Kaymakoğlu[11], Filiz Akyüz[12]

[1]Subhana Alasgarli,İstanbul Universıty Faculty of Medicine,İnternal Medicine department
[2]Gulam Gasımova,İstanbul Universıty Faculty of Medicine,İnternal Medicine department
[3]Ceren Bagrıachık,İstanbul Universıty Faculty of Medicine,İnternal Medicine department
[4]Cevat İlterısh Kıkılı,İstanbul Universıty Faculty of Medicine,İnternal Medicine department
[5]Kenan Nuriyev,İstanbul Universıty Faculty of Medicine,Gastroenterohepatology department
[6]Zulal İstemihan,İstanbul Universıty Faculty of Medicine,Gastroenterohepatology department
[7]Bilger Chavushoglu,İstanbul Universıty Faculty of Medicine,Gastroenterohepatology department
[8]Aslı Chıfcıbashı Ormecioglu,İstanbul Universıty Faculty of Medicine,Gastroenterohepatology department
[9]Kadir Demir,İstanbul Universıty Faculty of Medicine,Gastroenterohepatology department

[10]*Fatih Beshıshık,İstanbul Universıty Faculty of Medicine,Gastroenterohepatology department*
[11]*Sabahattın Kaymakoglu,İstanbul Universıty Faculty of Medicine,Gastroenterohepatology department*
[12]*Filiz Akyuz,İstanbul Universıty Faculty of Medicine,Gastroenterohepatology department*

Dyspepsia and gastroesophageal reflux disease (GERD) are common diseases of the upper gastrointestinal system (GIS) and can overlap with each other. The aim of this study is to investigate the co-occurrence of these diseases by evaluating GERD in dyspepsia with symptom questioning, upper GİS endoscopy, impedance-phmetry and esophageal manometry.
24 patients with dyspepsia were included in the study. Patients were questioned about reflux symptoms. Upper gastrointestinal endoscopy, 24-hour impedance-phmetry and esophageal manometry were applied to patients.
The mean age of 24 patients was 43.8±16.8 years. The mean body mass index of the patients was 26.5±6 kg/m2. Three (12.5%) of 24 patients had DM. In gastroscopy, peptic ulcer was detected in one patient and hiatal hernia in one patient. Twenty-two (91.7%) of 24 patients had reflux symptoms. When the distribution of symptoms in the patients was examined, it was found that pyrosis was 54.7% and regurgitation was 41.67%. Manometry findings were normal in 5 (21.7%) patients, and pathological in 18 (78.3) patients (4.5% distal esophageal spasm, 68.2% minor motility disorder, 4.5% EGJ outflow obstruction). Pathological acid reflux was detected in 9 (39.1%), weak acid reflux in 10 (43.5%), and alkaline reflux in 3 (13%) patients by impedance phmetry. Reflux symptom relationship-SAP positivity 26.7% was found. There was a statistically significant correlation between the patients' impedance diagnoses and Demester score ($p<0.01$).
GER symptom is common in dyspeptic patients. However, there is a reflux symptom relationship only in ¼ of them. Patients presenting with dyspepsia symptoms should be carefully questioned about symptoms.

Keywords: dyspepsia, gastroesophgaeal reflux disease, overlapping upper gastrointestinal system diseases

REFÜ SEMPTOM YÜZDE DAĞILIMI
PERCENTAGE DISTRIBUTION OF REFLUX SYMPTOMS

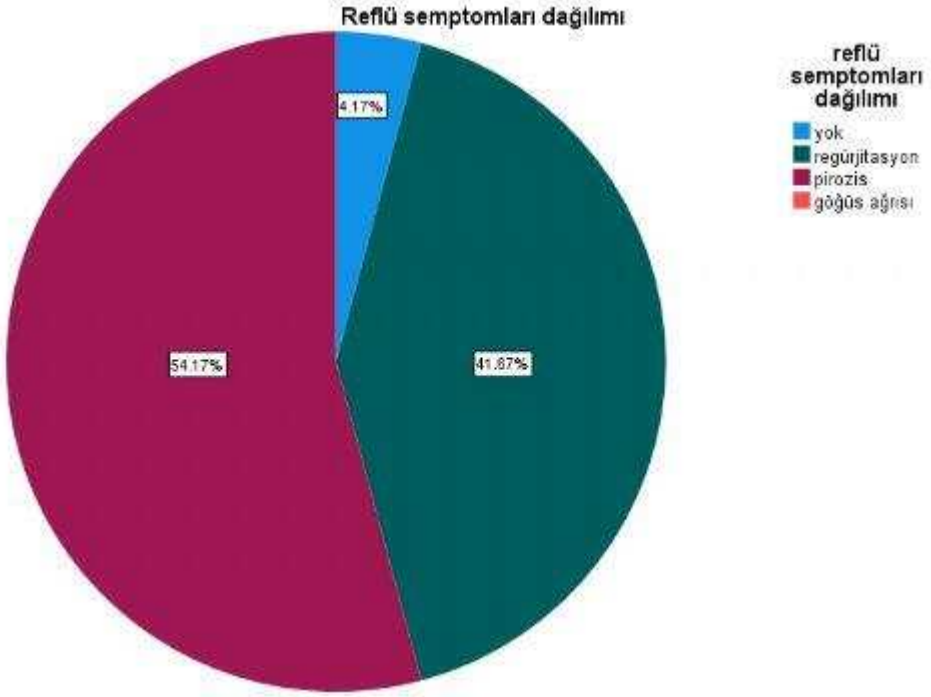

endoskopi bulguları

Üst gis endoskopi bulguları	Dispepsi(n=24)
Antral gastrit	14(%58.3)
Antral gastrit,kardiada polip	1(%4.2)
Antrumda eritemli nodüler görünüm	1(%4.2)
Antrumda ülser	1(%4.2)
Atrofık gastrit	1(%4.2)
Eritematöz pangastrit	1(%4.2)
Eritemli fundus	1(%4.2)
Pangastrit	2(%8.3)
Pangastrit,fundik gland polibi	1(%4.2)
Hiatal herni	1(%4.2)

Endoscopic findings

Upper gastrointestinal system endoscopic findings	Dyspepsia(n=24)
Antral gastritis	14(%58.3)
Antral gastritis, cardia polyp	1(%4.2)
Erythematous nodular appearance in the antrum	1(%4.2)
Antral ulcer	1(%4.2)
Atrophic gastritis	1(%4.2)
Erythematous pangastritis	1(%4.2)
Erythematous gastric fundus	1(%4.2)
Pangastritis	2(%8.3)
Pangastritis, gastric fundic gland polyp	1(%4.2)
Hiatal hernia	1(%4.2)

İmpedans tanıları

İmpedans tanı	n=23
Normal	1(%4.3)
Patolojik asid reflü	9(%39.1)
Zayıf asid reflü	10(%43.5)
Alkalen reflü	3(%13.0)

İmpedance diagnnosis

İmpedance diagnosis	n=23
Normal	1(%4.3)
Pathological acid reflux	9(%39.1)
Weak acid reflux(ph 4-7)	10(%43.5)
Alkaline reflux(ph> 7)	3(%13.0)

PP-224 / 39. Ulusal Gastroenteroloji Haftası
Yağlı karaciğer hastalığının akut nekrotizan pankreatit ile ilişkisi

Elmas Biberci Keskin[1], Mehmet Ali Gültekin[2], Ahmet Akçay[2], Sure Nur Erdoğmuş[3], İbrahim Hakkı Köker[1], Sercan Kiremitçi[1], Koray Koçhan[1], Hakan Şentürk[1]

[1]Bezmialem Vakıf Üniversitesi, Gastroenteroloji Bilim Dalı, İstanbul
[2]Bezmialem Vakıf Üniversitesi, Radyoloji Anabilim Dalı, İstanbul
[3]Bezmialem Vakıf Üniversitesi, Tıp Fakültesi, İstanbul

Amaç
Yağlı karaciğer hastalığı sıklıkla akut pankreatite eşlik eder. Bununla birlikte, karaciğerdeki yağlanmanın şiddeti ve bunun nekrotizan pankreatit ile ilişkisi hakkındaki bilgi kısıtlıdır. Bu nedenle bilgisayarlı tomografiye göre karaciğer yağlanma şiddetli ve akut pankreatit zeminindeki nekroz gelişimi arasındaki ilişkiyi inceledik.

Yöntem
Akut pankreatitli hastaların bilgisayarlı tomografi çekimlerini retrospektif olarak değerlendirdik. Aort, portal ven ve karaciğer parankiminin Hounsfield units (HU) değerlerini kontrastlı portal ven fazı BT görüntülemede ölçtük. Hepatik steatoz derecesini "kontrast çıkarılmış hepatik atenüasyon" formülünü kullanarak hesapladık (düşük değerler daha fazla yağ infiltrasyonuna karşılık gelir). Nekrotizan pankreatit incelemesi bilgisayarlı tomografi ile yapıldı.

Bulgular
Toplamda 77 hasta çalışmaya alındı. İki grup arasında demografik bulgular, vücut kitle indeksi ve pankreatit etyolojisi açısından anlamlı fark yoktu. Öte yandan ortalama hepatik atenüasyon değeri, nekrozlu hastalarda anlamlı olarak daha düşüktü. Hepatik atenüasyon ve nekroz arasındaki ilişki, diyabet ve vücut kitle indeksi için düzeltme yapıldıktan sonra bile geçerliydi. Hepatik attenuasyon ve nekroz için yapılan ROC analizinde AUC= 0.72 (0.60-0.84) P=0.001 bulundu. Ayrıca 73 hounsfield ünitesinin en iyi sensitivite ve spesifite gösterdiği tespit edildi. (%88 sensitivite, % 58 spesifite)

Sonuç
Bulgularımız, karaciğer yağlanması şiddetinin akut nekrotizan pankreatit gelişimi ile ilişkili olduğunu göstermektedir. Özellikle hepatik atenüasyon değeri için 73 cut-off değerinin nekrotizan pankreatit için yüksek duyarlılığını ortaya koydu.

Anahtar Kelimeler: yağlı karaciğer, akut pankreatit, nekroz

The association of fatty liver disease with acute necrotizing pancreatitis

Elmas Biberci Keskin[1], Mehmet Ali Gültekin[2], Ahmet Akçay[2], Sure Nur Erdoğmuş[3], İbrahim Hakkı Köker[1], Sercan Kiremitçi[1], Koray Koçhan[1], Hakan Şentürk[1]

[1]Department of Gastroenterology, Bezmialem Vakıf Üniversity, Istanbul, Turkey
[2]Department of Radiology, Bezmialem Vakıf Üniversity, Istanbul, Turkey
[3]Faculty of Medicine, Bezmialem Vakıf Üniversity, Istanbul, Turkey

Aim
Fatty liver disease often accompanies acute pancreatitis. However, little is known whether the the degree of fatty changes in the liver and its association with the development of necrotizing acute pancreatitis. Thus, we investigated the computed tomography findings of the liver in terms of hypoattenuation which represents fatty changes and the presence of necrotic changes in acute pancreatitis

Methods
We retrospectively evaluated the computed tomography scans of patients with acute pancreatitis. We measured Hounsfield units values of the aorta, portal vein, and liver parenchyma on contrast enhanced portal venous phase CT imaging. We calculated the hepatic steatosis by using blood subtracted hepatic attenuation formula (lower values correspond to more fatty infiltration). The presence of necrotizing pancreatitis was also based on CT imaging.

Results:
Overall 77 patients were included in the study. There were no significant differences regarding demographic findings, body mass index and etiologies between the two groups. However, the mean hepatic attenuation value was significantly lower in patients with necrosis. The association of hepatic attenuation degree and necrosis was still valid even after adjusting for diabetes and body mass index. ROC analysis revealed that AUC was 0.72 (0.60-0.84) P=0.001. A cut-off value of 73 hounsfield unit had the best predictive ability for necrosis (88% sensitivity and 58% specificity).

Conclusion
Our findings suggest that the degree of fatty changes of the liver is independently associated with necrotizing pancreatitis. Particularly, a cut-off value of 73 Hounsfield unit revealed the best discriminatory value.

Keywords: fatty liver, acute pancreatitis, necrosis

Figür 1
Figure 1

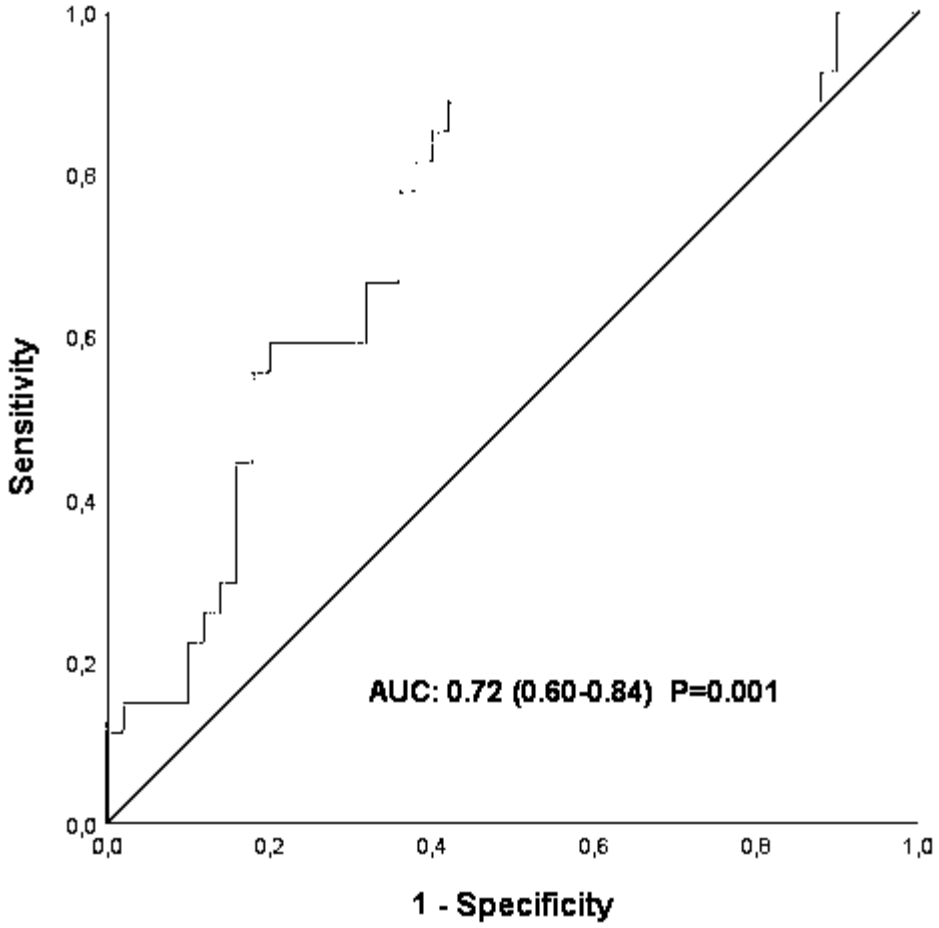

ROC analizi
ROC analysis

tablo1

	Total N=77	Nekrozsuz Pankreatit without necrosis (n=27, 35.1%)	Nekrotizan pankreatit (n=50, 64.9%)	p değeri
Cinsiyet(kadın)	40 (51.9%)	28 (56.0%)	12 (44.4%)	0.33
Yaş	53.8 (15.3)	53.0 (16.0)	55.1 (14.0)	0.56
Haunsfield unit	66.5 (23.1)	72.5 (21.0)	55.2 (23.1)	0.001
etyoloji(bilyer)	40 (51.9%)	29 (58.0%)	11 (40.7%)	0.14
BMI	28.2 (4.7)	27.6 (4.4)	29.7 (5.3)	0.15
DM	25 (32.9%)	12 (24.5%)	13 (48.1%)	0.03
Hastanede kalış süresi	9 (6-15)	7 (5-12)	10 (9-17)	0.005
Yoğun Bakım Yatışı	21 (27.3%)	11 (22.0%)	10 (37.0%)	0.15
Uzun dönem mortalite	12 (15.6%)	3 (6.0%)	9 (33.3%)	0.002
Takip süresi(ay)	9.0 (2.5-29.0)	7.5 (2.7 -18.0)	21.0 (2.0-40.0)	0.12

BMI (body mass index) DM (diabetes mellitus type 2)

Table 1

	Total N=77	Pancreatitis without necrosis (n=27, 35.1%)	Necrotising pancreatitis (n=50, 64.9%)	p value
Sex (female)	40 (51.9%)	28 (56.0%)	12 (44.4%)	0.33
Age	53.8 (15.3)	53.0 (16.0)	55.1 (14.0)	0.56
Haunsfield unit	66.5 (23.1)	72.5 (21.0)	55.2 (23.1)	0.001
Etiology (biliary)	40 (51.9%)	29 (58.0%)	11 (40.7%)	0.14
BMI	28.2 (4.7)	27.6 (4.4)	29.7 (5.3)	0.15
DM	25 (32.9%)	12 (24.5%)	13 (48.1%)	0.03
Hospital stay	9 (6-15)	7 (5-12)	10 (9-17)	0.005
ICU admission	21 (27.3%)	11 (22.0%)	10 (37.0%)	0.15
Long term mortality	12 (15.6%)	3 (6.0%)	9 (33.3%)	0.002
Follow-up (months)	9.0 (2.5-29.0)	7.5 (2.7 -18.0)	21.0 (2.0-40.0)	0.12

Results BMI (body mass index) DM (diabetes mellitus type 2)

Tablo 2

	Odds Oranı	Güven Aralığı	P değeri
Hepatik atenüasyon	0.96	0.93-0.99	0.01
Vücut kitle indeksi	1.05	0.89-1.23	0.53
Diyabetes Mellitus	1.69	0.39-7.25	0.48

Çoklu Regresyon Analizi

Table 2

Hepatic attenuation	0.96	0.93-0.99	0.01
Body mass index	1.05	0.89-1.23	0.53
Diabetes Mellitus	1.69	0.39-7.25	0.48

Multivariable Regression Analysis

PP-225 / 39. Ulusal Gastroenteroloji Haftası
Crohn Hastalığını Taklit Eden Çölyak Vakası

Şahide Nur İpek Melez[1], Mahmut Polat[2], Sezgin Barutçu[3], Murat Taner Gülşen[3]

[1]Gaziantep Üniversitesi Tıp Fakültesi, İç Hastalıkları Anabilim Dalı, Gaziantep, Türkiye
[2]Mehmet Akif İnan Eğitim ve Araştırma Hastanesi, Gastroenteroloji, Şanlıurfa, Türkiye
[3]Gaziantep Üniversitesi Tıp Fakültesi, Gastroenteroloji Bilim Dalı, Gaziantep, Türkiye

Amaç: Çölyak hastalığı ishal, kilo kaybı, halsizlik ve anemi gibi semptomların görüldüğü bir gluten enteropatisidir. Tanısı laboratuvar, klinik, endoskopik ve histolojik bulgularla konur. İshal ve anemi nedeniyle ayırıcı tanıda Crohn hastalığı ile karışabilmektedir. Biz de burada Crohn'u taklit eden ve kalprotektinin de pozitif olduğu potansiyel Çölyak Hastalığı'nı sunmayı amaçladık.

Olgu: Dispepsi ve ishal şikâyetleriyle başvuran 17 yaşında erkek hastanın fizik muayenesinde anlamlı bir bulguya rastlanmadı. Bilinen hastalığı ve ilaç kullanım öyküsü yoktu. Babasında Behçet hastalığı olduğu öğrenildi. Laboratuvarında Hgb: 12.1 g/dl, Plt:350 x103/µl, Ferritin: 4.8 µg/l Demir: 13 µg/dl SDBK:403 µg/dl CRP: 3,4 mg/l idi. Gaita incelemesi normaldi. Özofagogastroduodenoskopide nondiagnostik bulgular; kolonoskopide ise terminal ileumda 0,3 cm çapında düzgün sınırlı aftöz lezyonlar ve üzeri temiz eksuda ile örtülü 0.5 cm çapında düzgün sınırlı ülserler görüldü. Patoloji sonucunda kriptlerde orta derecede yapısal distorsiyon, lamina propriada lenfosit, plazmosit, eosinofil ve nötrofilden oluşan karışık tipte belirgin inflamasyon izlendi. Ancak kriptit, kript absesi, granulom formasyonu, displazi bulgusu ve/veya spesifik mikroorganizma saptanmadı. Fekal kalprotektinin >300 µg/g görülmesi Crohn tanısını destekler nitelikteydi. Doku transglutaminaz IgA, anti-gliadin IgG ve anti-endomisyum IgA antikorlarının pozitif olması üzerine glutensiz diyete geçildi. Diyetle beraber IV demir replasmanı sonrasında anemi, diyare ve dispeptik şikâyetler düzeldi. Fekal kalprotektin negatifleşti.

Sonuç: İnflamatuvar bağırsak hastalığı düşündüren bulgularla başvuran hastalarda Çölyak hastalığının da olabileceği akılda bulundurulmalıdır.

Anahtar Kelimeler: Çölyak hastalığı, Crohn Hastalığı, kalprotektin

A Celiac Case Mimicking Crohn's Disease

Şahide Nur İpek Melez[1], Mahmut Polat[2], Sezgin Barutçu[3], Murat Taner Gülşen[3]

[1]Department of Internal Medicine, Gaziantep University Faculty of Medicine, Gaziantep, Turkey
[2]Department of Gastroenterology, Mehmet Akif Inan Education and Research Hospital, Sanliurfa, Turkey
[3]Department of Gastroenterology, Gaziantep University Faculty of Medicine, Gaziantep, Turkey

Aim: Celiac disease (CD) is a gluten enteropathy with symptoms such as diarrhea, weight loss, fatigue and anemia. The diagnosis is made by laboratory, clinical, endoscopic and histological findings. It may be confused with Crohn's disease in the differential diagnosis due to diarrhea and anemia. Here, we aimed to present a potential CD mimicking Crohn's and is positive for calprotectin.

Case: There was no significant finding in the physical examination of a 17-year-old male patient who applied with dyspepsia and diarrhea. He had no preexisting disease or medication history. His father had Behçet's disease. Laboratory was as follows: Hgb: 12.1 g/dl, Plt: 350 x103/µl, Ferritin: 4.8 µg/l, Iron: 13 µg/dl, TIBC: 403 µg/dl and CRP: 3.4 mg/l. Stool examination was normal. Esophagogastroduodenoscopy showed nondiagnostic findings, while colonoscopy revealed 0.3 cm well-circumscribed aphthous lesions in the terminal ileum and 0.5 cm well-circumscribed ulcers covered with clear exudate. Pathology observed moderate structural distortion in the crypts and a mixed type of prominent inflammation consisting of lymphocytes, plasmocytes, eosinophils and neutrophils in the lamina propria. However, cryptitis, crypt abscess, granuloma formation, dysplasia findings and/or specific microorganisms were not detected. Fecal calprotectin was >300 µg/g which supported Crohn's. Tissue transglutaminase IgA, anti-gliadin IgG and anti-endomysium IgA antibodies were positive; hence gluten-free diet was administered. His complaints improved after diet and IV iron replacement. Fecal calprotectin became negative.

Conclusion: CD should be kept in mind in patients presenting with findings suggestive of inflammatory bowel disease.

Keywords: Celiac disease, Crohn's disease, calprotectin

PP-226 / 39. Ulusal Gastroenteroloji Haftası

İleri evre Parkinson hastalarında perkütan enterogastrostomi ile jejunal Tüp (PEG-J) yerleştirme işleminin güvenlik ve takip sonuçlarının değerlendirilmesi

Fatih Eren[1], Tuba Erürker Öztürk[2], Murat Kıyıcı[1]

[1]Bursa Uludağ Üniversitesi Gastroenteroloji Bilim Dalı, Bursa.
[2]Denizli Devlet Hastanesi Gastroenteroloji Kliniği, Denizli.

Giriş
Perkütan endoskopik gastrostomi ve jejunal tüp (PEG-J) yerleştirme işlemi ileri evre Parkinson hastalarında levodopa-karbidopa intestinal jel (LKİJ) tedavisinin uygulanabilmesi için tercih edilen endoskopik prosedür haline gelmiştir. Amaç ilacın proksimal ince barsağa devamlı infüzyonu ile oral tedavide görülen yavaş ve düzensiz mide boşalması gibi nedenlere bağlı oluşan motor fluktuasyonların önüne geçmektir. Çalışmada PEG-J işleminin güvenlik ve takibinin değerlendirilmesi amaçlanmıştır.

Metod
Haziran 2014-2020 tarihleri arasında Uludağ Üniversitesi Gastroenteroloji Endoskopi ünitesinde PEG-J tüp yerleştirme işlemi uygulanmış 22 Parkinson hastası dahil edildi. Prosedürde PEG tüpü endoskopik pull yöntemi ile yerleştirildi ve jejunal tüp (15 Fr PEG seti ve 9 Fr jejunal tüp) snare/forceps ile jejunuma ilerletildi. Hastalar demografik özellikler, işlem ilişkili erken ve geç komplikasyonlar, takip süresi ve mortalite açısından retrospektif olarak değerlendirildi.

Bulgular
Çalışmaya 22 hasta (ortalama yaş:63, ±6.15, %55 i kadın) dahil edildi. PEG-J tüpü ile ortalama takip süresi 20 ay (IQR 21.8-40.7) idi. 30 gün içinde endoskopi ihtiyacı, pnömoperitoneum, peritonit gibi erken komplikasyonlar 5 hastada (%22.7) saptandı. En sık pnömoperitoneum (n=3, %13.6) saptanmış olup tamamı cerrahi ihtiyacı olmaksızın kendiliğinden düzeldi. Geç komplikasyonlar içinde en sık cilt enfeksiyonu saptandı (n=4, %18.2), 3'ü antibiyotik ile tedavi edildi, 1 hastada ise tüpün çıkarılması gerekti. 2 hasta takipte prosedür dışı nedenlerle eksitus oldu. 5 hastanın (%22.7) tüpü tedavi yanıtsızlığı/yan etkiler, enfeksiyon ve hastanın tedaviyi istememesi nedeniyle çıkarıldı. İşleme bağlı cerrahi girişim ihtiyacı ve mortalite saptanmadı.

Tartışma
PEG-J prosedürü endoskopik pull tekniği ile uygulandığında erken ve geç dönemde güvenli bir işlemdir.

Anahtar Kelimeler: perkütan enterogastrostomi, jejunal tüp, PEG-J, Parkinson hastalığı

Evaluation of safety and long term results of percutaneous enterogastrostomy and jejunal tube (PEG-J) placement in advanced Parkinson's disease patients

Fatih Eren[1], Tuba Erürker Öztürk[2], Murat Kıyıcı[1]

[1]Bursa Uludag University Gastroenterology Department, Bursa.
[2]Denizli State Hospital Gastroenterology Department, Denizli.

Introduction
Percutaneous endoscopic gastrostomy and jejunal tube (PEG-J) extension has become the preferred endoscopic procedure for the levodopa-carbidopa intestinal gel (LCIJ) infusion therapy in advanced Parkinson's disease patients. Oral therapy causes motor fluctuations due to slow and irregular emptying of the stomach. Continuous infusion of the LCIJ into the proximal small intestine prevents from these motor fluctuations. We aimed to evaluate the safety of the PEG-J procedure.

Methods
Between June 2014-2020, 22 patients undergoing to PEG-J procedure at Uludag University Gastroenterology Endoscopy unit were included to study. PEG tube placed with endoscopic pull technique and the jejunal tube (15 Fr PEG set and 9 Fr jejunal tube) pushed to the jejunum with snare/forceps. Data of demographic characteristics and complications associated with the procedure was collected retrospectively.

Results
22 patients (mean age: 63, ±6.15, 55% female) were included. Median follow-up time with PEG-J tube was 20 months (IQR 21.8-40.7). Short-term (within 30 days) complications (need for endoscopy, pneumoperitoneum, peritonitis) were occured in 5 patients (22.7%). The most common was pneumoperitoneum (n=3, 13.6%) and all resolved spontaneously. Skin infection was the most common (n=4, 18.2%) late complication, 3 patients treated with antibiotics, and 1 required tube removal. 2 patients died due to non-procedural reasons. Tube was removed due to treatment unresponsiveness, drug side effects, infections or refusal of the therapy at 5 patients (22.7%). There was no need for surgery or mortality due to the procedure.

Conclusion
PEG-J procedure with endoscopic pull technique is safe at early stage and long-term follow-up.

Keywords: percutaneous enterogastrostomy, jejunal tube, PEG-J, Parkinson's disease

Hastaların demografik özellikleri ve komplikasyonlar

Değişken	n=22 (%)
Cinsiyet	
Kadın	12 (%55)
Erkek	10 (%45)
Erken komplikasyonlar (ilk 30 gün)	5 (%22.7)
Tekrar endoskopi	1 (%4.5)
Pnömoperitoneum	3 (%13.6)
Yara enfeksiyonu	1 (%4.5)
Peritonit	1 (%4.5)
Geç komplikasyonlar	5 (%22.7)
Tüpün yanlışlıkla yerinden çıkması	1 (%4.5)
Yara enfeksiyonu	4 (%18.2)

Demographic characteristics of patients and complications

Variable	n=22 (%)
Gender	
Female	12 (%55)
Male	10 (%45)
Short-term complications (first 30 days)	5 (%22.7)
Early endoscopy	1 (%4.5)
Pneumoperitoneum	3 (%13.6)
Wound infections	1 (%4.5)
Peritonitis	1 (%4.5)
Long-term complications	5 (%22.7)
Accidental removal of the tube	1 (%4.5)
Wound infections	4 (%18.2)

PEG-J tüp çıkarma endikasyonları

Endikasyon	n=5
İlaca yanıtsızlık	1
İlaç yan etkisi (polinöropati)	1
Tüp çevresi yara enfeksiyonu	2
Hastanın tedaviyi istememesi	1

Indications for PEG-J tube removal

Indication	n=5
Treatment unresponsiveness	1
Drug side effect (polyneuropathy)	1
Tube related wound infections	2
Refusal of the therapy	1

PP-227 / 39. Ulusal Gastroenteroloji Haftası
Duedenal varis başarılı band ligasyonu; vaka sunumu

Ömer Küçükdemirci, Hasan Eruzun, Ufuk Avcıoğlu, Ahmet Bektaş

Ondokuz Mayıs Üniversitesi Tıp Fakültesi, İç Hastalıkları Ana Bilim Dalı Gastroenteroloji ve Hepatoloji Bilim Dalı

Giriş
Duodenal varisler portal hipertansiyonun nadir bir sonucudur. Bu varisler ektopik varislerin %17'sini oluşturur ve bu varisler kanarsa mortalite %40 civarındadır. Vazopressin dahil tıbbi tedavilerin aktif duodenal varis kanamasını kontrol altına almada başarısı sınırlıdır.

Vaka raporu
Çoklu transfüzyon gerektiren hematokezya ve derin anemi ile başvuran 52 yaşında bir kadın hastayı sunuyoruz. Özgeçmişinde siroz, FMF, hemokromatoz ve faktör V leiden mutasyonu ile multipl derin ven trombozu tanıları vardı. Karın abdomen tomografisinde proksimal duodenumda aktif kanama görüldü (pic 2). Acil şartlarda hasta üst gastrointestinal sistem endoskopisine alındı, endoskopide pulsatil kanayan duodenal varis görüldü (pic 1). Varisin band ligasyonu ile endoskopik hemostaz başarı ile sağlandı (pic 3). Dört gün sonra "yanlış" bir kanama alarmı nedeniyle endoskopiyi tekrarlamak zorunda kaldık. Kontrol endoskopisi bize bandın varis üzerinde olduğunu ve kanama olmadığını gösterdi. İki ay sonra varisin endoskopik olarak tamamen iyileştiğini değerlendirdik.

Tartışma
Özofagus varisleri genellikle endoskopik bant ligasyonu ile tedavi edilir, ancak duodenum varislerinin tedavisi konusunda fikir birliği yoktur. Duedenal varis tedavisi için birkaç seçenek vardır; farklı skleroterapi teknikleri ve bant ligasyonu gibi. Literatürde olduğu gibi endoskopik olarak ulaşılabilen varislerin tedavisinde endoskopik bant ligasyonu etkili olabilir.

Anahtar Kelimeler: duedenal varis, duedenal varis band ligasyonu, endoskopik band ligasyonu, portal hipertansiyon

Succesful band ligation of duodenal varices; case report

Ömer Küçükdemirci, Hasan Eruzun, Ufuk Avcıoğlu, Ahmet Bektaş

Ondokuz Mayıs University School of Medicine, The Department of Internal Medicine Division of Gastroenterology and Hepatology, Samsun/Turkiye

Introduction
Duodenal varices are a rare consequence of portal hypertension, these varices constitute 17% of ectopic varices and if these varices bleed, the mortality is around 40%. Medical therapies, including vasopressin have limited success in controlling active duodenal variceal bleeding.

Case report
We present a case of 52 y-o woman who presented with hematochezia and deep anemia requiring multiple transfusion. She had a history of diagnosed with cirrhosis, FMF, hemochromatosis and factor V leiden mutation with multiple deep vein thrombosis. The abdomen ct revealed active bleeding at the proximal duodenum (pic 2). She underwent emergent esophagogastroduodenoscopy, which showed actively pulsatile bleeding duodenal varices (pic 1). Endoscopic hemostasis was achieved with variceal band ligation succesfully (pic3). After four days we had to repeat the endoscopy due to ''a false'' bleeding alarm. Control endoscopy showed us that the band was on varices and there was no bleeding (pic 4). Two months later, we evaluated that the varice was complete endoscopicly healed.

Discussion
Esophageal varices are usually treated with endoscopic band ligation, however, there is no consensus regarding the treatment of duedenal varices. There are a few options for treatment duedenal varices; such as different sclerotheraphy tecniques and bant ligation. As in the literature, endoscopic band ligation may be effective in the treatment of endoscopic accessible varicose veins.

Keywords: duedenal varices, endoscopic band ligation, endoscopic band ligation of duedenal varices, portal hypertension

pic 1

pic 2

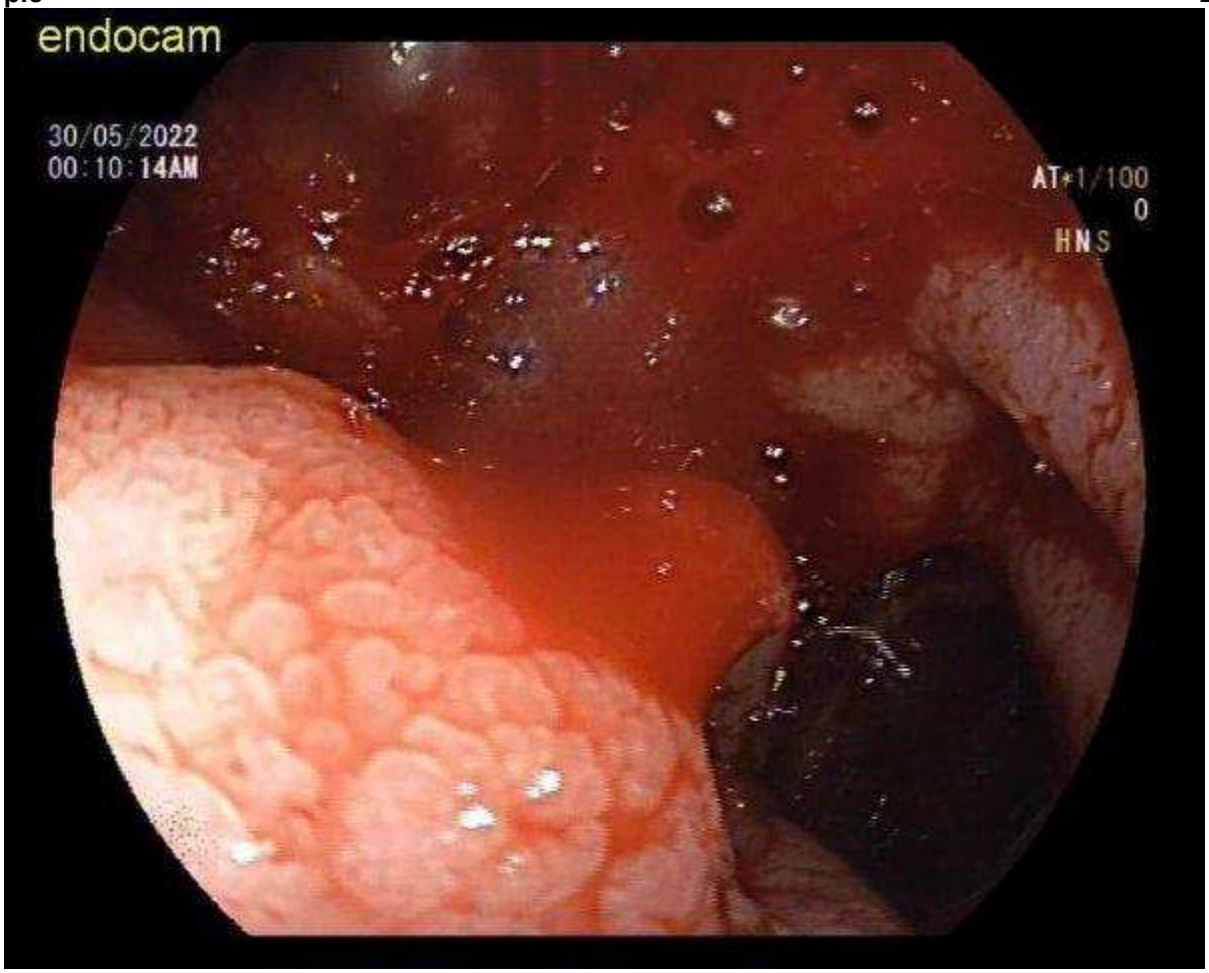

aktif kanamalı duedenal varis
actively bleeding duedenal varices

pic **2**

pic **2**

abdomen *bt'de* *duedenal* *varis*
abdominal *ct* *duedenal* *varices*

pic 3
pic 3

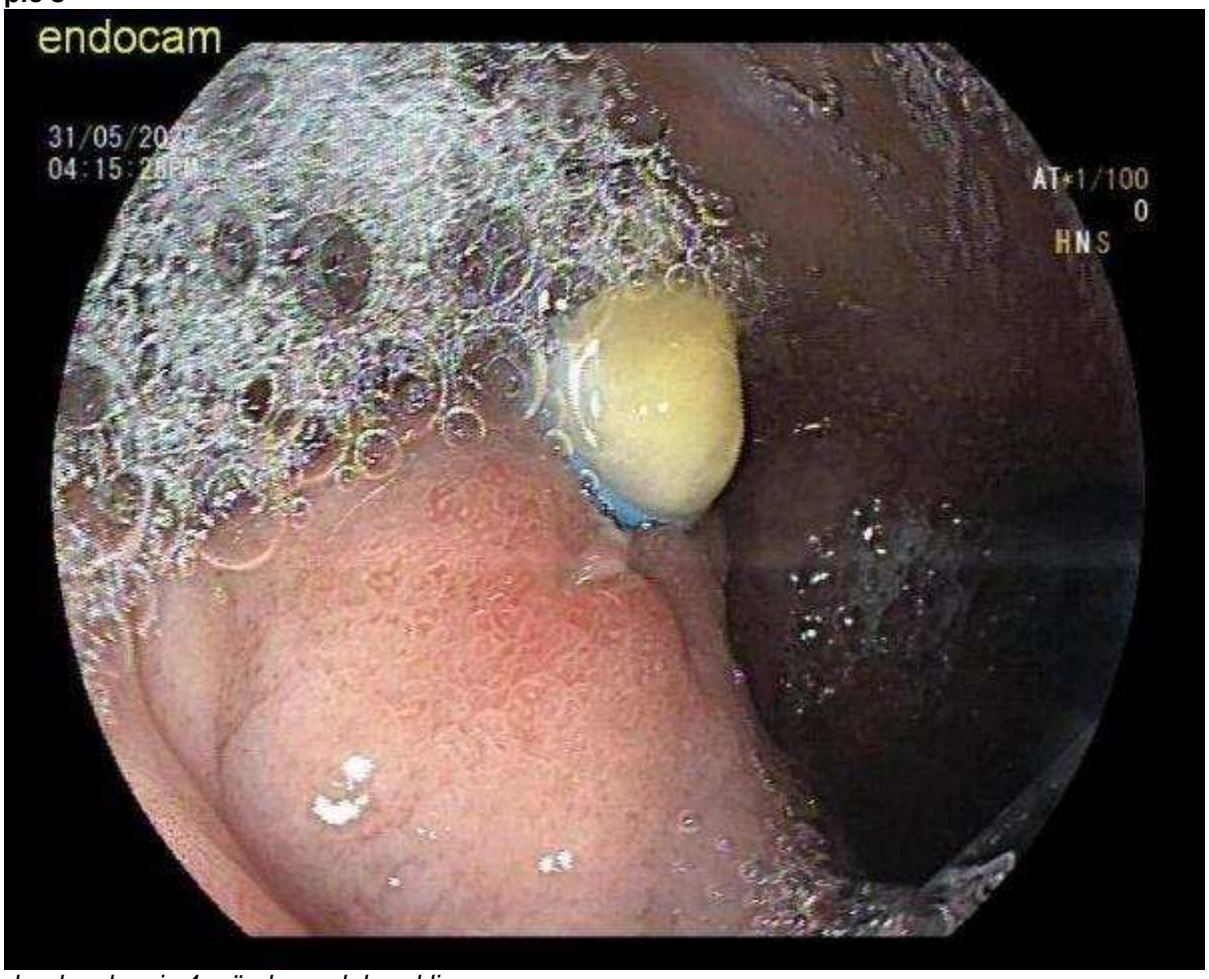

duedenal varis 4. gün başarılı band ligasyonu
succesfuly band ligation of duedenal varices

PP-228 / 39. Ulusal Gastroenteroloji Haftası
Peutz-Jeghers sendromlu hastalarda çift balon endoskopi

Nilay Danış, Mesut Akarsu, Hatice Çilem Binicier, İlker Büyüktorun, Göksel Bengi, Müjde Soytürk, Berat Ender Ellidokuz, Ömer Topalak, Hale Akpınar

Dokuz Eylül Üniversitesi Tıp Fakültesi Hastanesi, İç Hastalıkları Anabilim Dalı, Gastroenteroloji Bilim Dalı, İzmir

Amaç: Peutz-Jeghers Sendromu, mukokutanöz pigmentasyon ve gastrointestinal sistemde, özellikle ince barsakta hamartomatöz polip varlığı ile karakterize nadir görülen herediter bir hastalıktır. Çift balon endoskopi, ince barsak görüntülemenin yanı sıra, ince barsak hastalıkları için terapötik yaklaşımlara imkân tanıyan bir endoskopik yöntemdir. Biz bu çalışmada Peutz-Jeghers Sendromu hastalarının takip ve tedavisinde çift balon endoskopi kullanımının etkinliğini ve güvenirliğini araştırdık.

Yöntem: XXX Üniversitesi Tıp Fakültesi Gastroenteroloji Departmanına 2007-2022 yılları arasında Peutz-Jeghers sendromu tanısı ile refere edilen 13 hastayı retrospektif olarak inceledik. Bulgular: 13 Peutz-Jeghers sendromu hastasına (K/E oran› 6/7) 29'u oral, 10'u anal ve 1 tanesi intraoperatif olmak üzere toplam 40 çift balon endoskopi işlemi yapılmıştır. Hastaların yaş ortalaması 28 ± 14; ortancası 25'tir (minimumu 9 yaş- maksimum 62 yaş). On üç hastada ince barsakta toplam 190 adet 1 cm'den büyük polip saptanmıştır (10–100 mm), hepsine polipektomi uygulanmıştır. Sadece 1 hastada polip eksizyonu sırasında skleroterapi gerektiren kanama komplikasyonu izlenmiştir. Bir hastada daha önceki operasyonlara ikincil luminal yapışıklıklar gelişmesi nedeni ile distal ince barsaktaki polipler intraoperatif enteroskopi yapılarak çıkartılmıştır. Hastaların hepsinde ince barsak taraması tamamlanmıştır. İki hastada sürveyans kolonoskopileri yapılmıştır

Sonuç: Çift balon endoskopi, Peutz-Jeghers sendromu tanılı hastaların takip ve tedavisinde dönüm noktası olmuş etkin ve güvenilir bir endoskopik yöntemdir. Çift balon endoskopi ile ince barsaktaki poliplere polipektomi uygulanması, izlemde komplikasyon oranını ve hastaların laparatomi ihtiyaçlarını azaltabilmektedir.

Anahtar Kelimeler: Çift balon endoskopi, Peutz-Jeghers Sendromu, polipektomi, surveyans

Double-balloon endoscopy in patients with Peutz-Jeghers syndrome

Nilay Danış, Mesut Akarsu, Hatice Çilem Binicier, İlker Büyüktorun, Göksel Bengi, Müjde Soytürk, Berat Ender Ellidokuz, Ömer Topalak, Hale Akpınar

Dokuz Eylul Universitesi School of Medicine Hospital, Department of Internal Medicine, Division of Gastroenterology, Izmir

Background/Aims: Peutz-Jeghers syndrome is a rare hereditary syndrome characterized by mucocutaneous pigmentation and hamartomatous polyps of the gastrointestinal tract, especially in the small intestine. Double-balloon endoscopy is an endoscopic technique that enables both endoscopic visualization of the entire small bowel and therapeutic interventions in a single procedure. In this study, we evaluate the efficacy and safety of double-balloon endoscopy for both treatment and surveillance of patients with Peutz-Jeghers syndrome.

Materials-Methods: We retrospectively evaluated 13 consecutive patients who were referred to XXX University, Gastroenterology Department, with the diagnosis of Peutz-Jeghers syndrome between 2007-2022.

Results: Patients with Peutz-Jeghers syndrome (M/F: 7/6) underwent a total 40 double-balloon endoscopy procedures:29 by the oral route,10 by the anal route,and 1 intraoperatively. Mean age of patients was 28 ± 14; median age was 25 (minimum 9- maximum 62) years. In 13 patients, we found a total of 190 polyps >=10 mm in diameter (10-100 mm), polypectomies were performed in all of them. The only complication was a bleeding after polypectomy, which was controlled by sclerotherapy. In 1 patient, because of the intraabdominal adhesions due to past laparotomies, polypectomy was done by intraoperative endoscopy. In 2 of our patients, we made surveillance colonoscopies, found new polyps in the small intestine, and performed polypectomies.

Conclusions: Double-balloon endoscopy is an effective and safe endoscopic technique, and represents a milestone for both treatment and surveillance of patients with Peutz-Jeghers syndrome. Polypectomies made in the small intestine might decrease the complication rate due to these polyps and the need for surgery.

Keywords: Double-balloon endoscopy, Peutz-Jeghers Syndrome, polypectomy, surveillance

---

hamartomatöz **polipler**
hamartomatous **polyps**

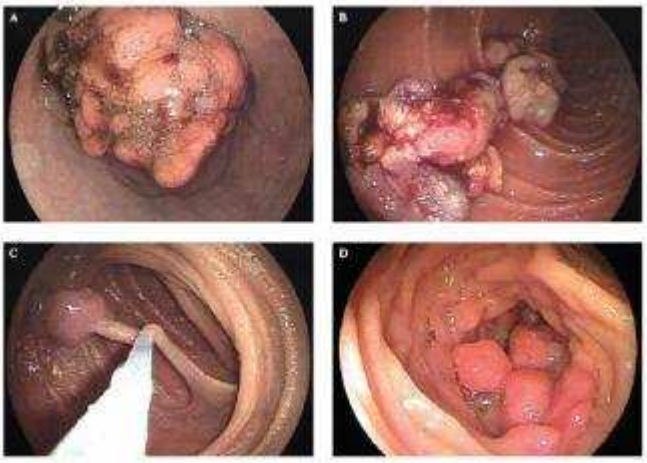

PP-229 / 39. Ulusal Gastroenteroloji Haftası

Özefageal stent kayması sonucu gelişen intestinal obstrüksiyon ve endoskopik olarak çıkarılması

Abidin Yusuf Kavurmacı, Alphan Şekuri, Bala Başak Öven, Meltem Ergün, Cengiz Pata

Yeditepe Üniversitesi Hastanesi, İç Hastalıkları Anabilim Dalı, İstanbul, Türkiye

Özafageal Stent Kayması Sonucu Gelişen İntestinal Obstrüksiyon Ve Endoskopik Olarak Çıkarılması
Endoskopik özofagus stentleri benign darlıklar, fistüller, perforasyonların tedavisi ve özofagus kanserinin palyasyonu gibi çeşitli endikasyonlarla kullanılmaktadır. Stent uygulamaları güvenli ve etkili bir yöntemdir. Stent kayması, stent uygulamasının en yaygın komplikasyonlarından birisidir.
Olgumuz 61 yaşında kadın hasta olup, üç aydır kilo kaybı ve yutma güçlüğü şikâyetleri ile kliniğimize başvurdu. Yapılan üst gastrointestinal endoskopisinde gastroözofageal bileşkede darlık ve midede kitle görüldü, alınan çoklu biyopsiler sonucunda hastamıza mide adenokarsinomu tanısı konuldu. Ayrı bir seansta özefagus alt uçtaki darlığa stent konuldu. Stent uygulaması sonrası hastanın şikâyetleri tamamen düzeldi.
Hasta üç ay sonra katı ve sıvı gıdalarla yutma güçlüğü, kabızlık ve karın ağrısı şikâyetleri ile kliniğimize başvurdu ve bu süre içerisinde üç seans kemoterapisi tamamlandı. Hastanın şikâyetleri sebebiyle üst gastrointestinal endoskopi yapıldı ve stentin yerinde olmadığı görüldü. İleri görüntüleme sonrasında stentin orta ileuma kadar kaydığı ve obstrüksiyona sebep olduğu görüldü. Stent cerrahi bir yaklaşım yerine, çift balon enteroskopi kullanılarak ileumdan çıkarıldı.
Stent kaymasının yapılan görüntülemeler sonucunda, tümörün kemoterapi altında küçülmesiyle ilişkili olduğu düşünüldü. Özellikle kemoterapi veya radyoterapi alan hastalar için düzenli aralıklarla yapılan poliklinik takipleri, stent kayması sonucunda gelişebilecek daha ileri komplikasyonları önleyebilir. Ayrıca stent kaymasını önlemek için stentin üst ucuna endoskopik klipsler uygulanabilir.
İnce bağırsaktan stentlerin çıkarılması için cerrahiye alternatif bir yöntem olarak Çift Balon Enteroskopi kullanılabilir.

Anahtar Kelimeler: Özefageal Stent, Obstrüksiyon, Endoskopi

Intestinal obstruction due to a migrated esophageal stent and endoscopic removal

Abidin Yusuf Kavurmacı, Alphan Şekuri, Bala Başak Öven, Meltem Ergün, Cengiz Pata
Yeditepe University Hospital, Department of Internal Medicine, Istanbul, Turkey

Intestinal Obstruction Due To A Migrated Esophageal Stent And Endoscopic Removal
Endoscopic esophageal stents are used with various indications, such as the treatment of benign strictures, fistulas, perforations and esophageal cancer palliation. Stent placement is a safe and effective method. Migration is one of the most common complications of stent placement.
Our case is a 61-year-old woman who presented to our clinic with weight loss and difficulty swallowing for the past three months. An upper gastrointestinal endoscopy was performed. A stricture was observed at the gastroesophageal junction, and a mass was found in the stomach. Biopsies later revealed gastric adenocarcinoma. The patient's complaints fully recovered after stenting.
The patient presented to our clinic three months later with liquid and solid dysphagia, constipation and abdominal pain, after receiving three sessions of chemotherapy. An upper gastrointestinal endoscopy was promptly performed and the esophageal stent was not observed in its place. Further imaging revealed that the stent had migrated to the mid ileum and caused an obstruction. The stent was removed from the ileum, using double-balloon enteroscopy, instead of a surgical approach.
We associated the displacement of the stent with tumor regression under chemotherapy, which was consistent with radiological imaging. Follow-up visits at regular intervals, especially for patients receiving chemotherapy or radiotherapy can prevent further complications due to migration. To prevent sliding, endoscopic clips may also be applied at the upper border of the stent.
We propose Double Balloon Enteroscopy as an alternative method for the removal of the stents from small bowel.

Keywords: Esophageal Stent, Obstruction, Endoscopy

(Görüntü-1)Stent BT Görüntüsü
(Image-1)Stent CT Image

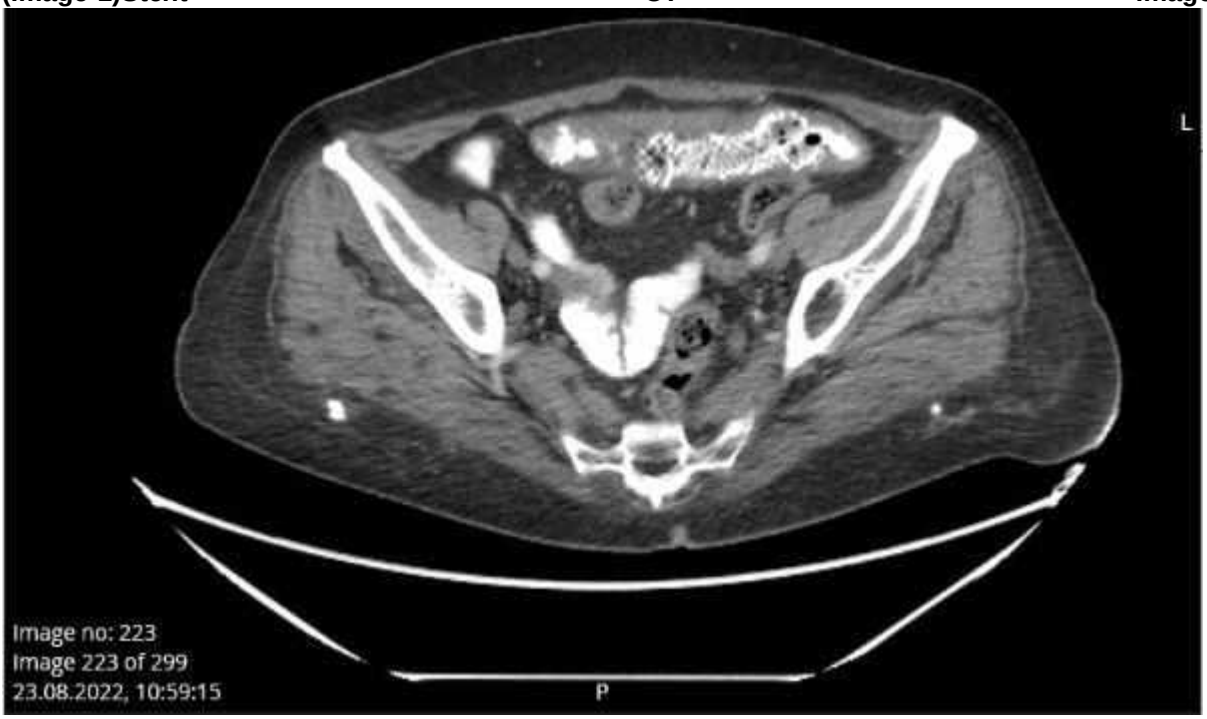

(Görüntü-2)Çift Balon Entereskopi
(Image-2)Double Balloon Enteroscopy

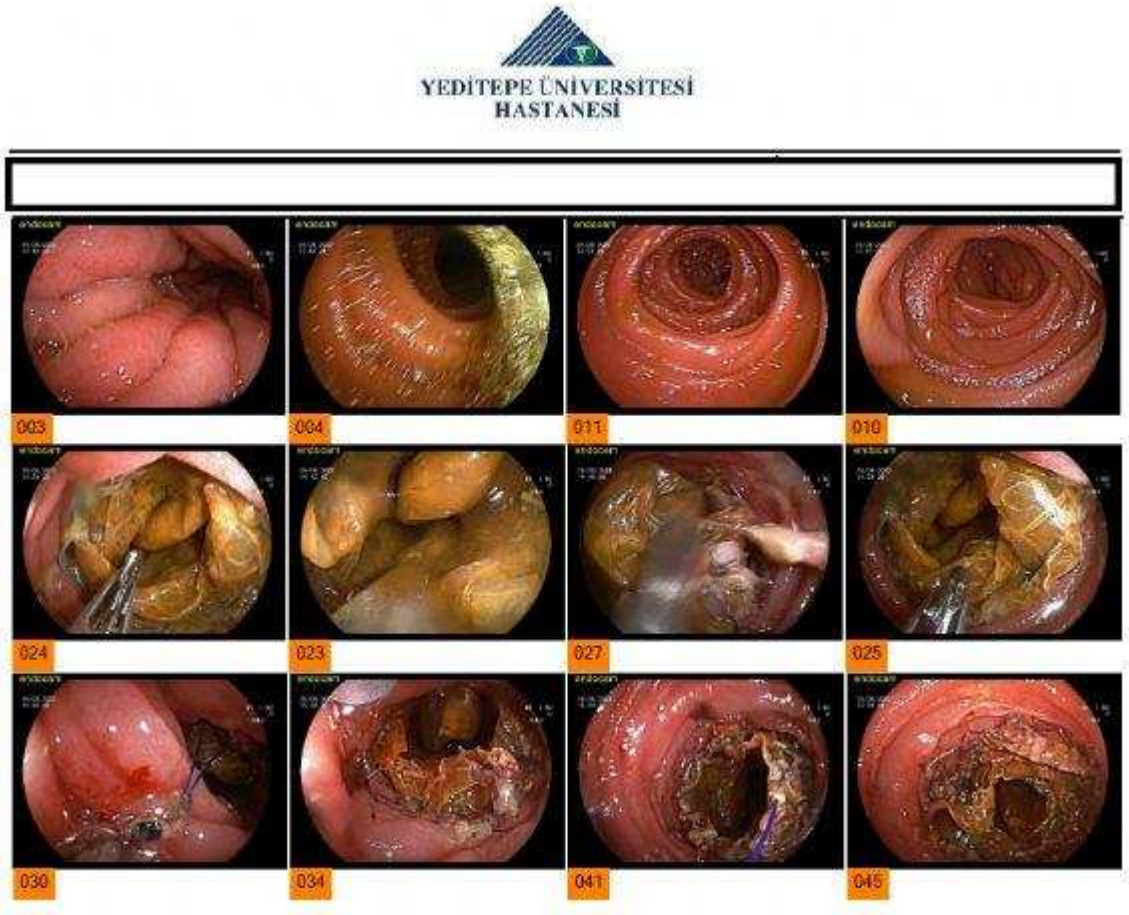

(Görüntü-3)Çıkarılmış Stent Görüntüsü
(Image-3)Image of Removed Stent

(Görüntü-4)Klips ile Sabitlenmiş Stent
(Image-4)Fixating Stent with Clips

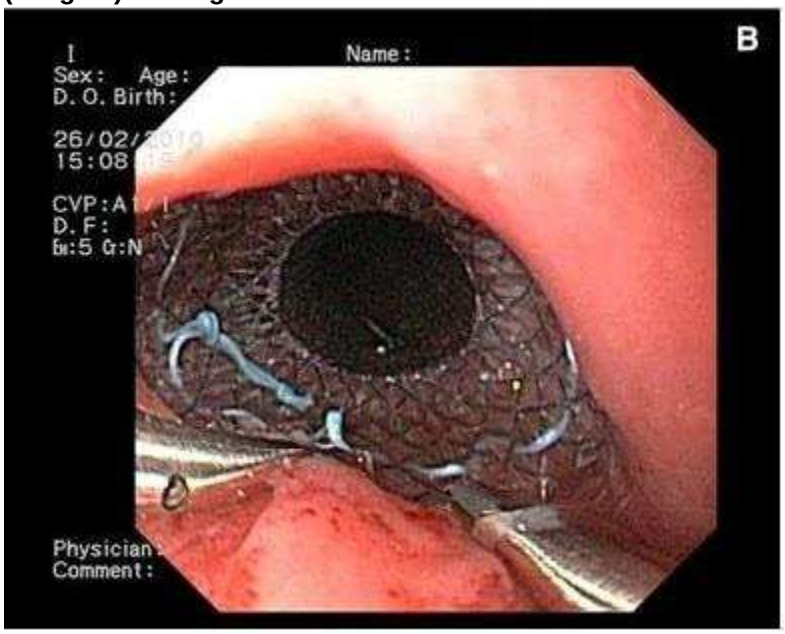

(Görüntü-5)Klips ile Sabitlenmiş Stent-2
(Image-5)Fixating Stent with Clips-2

PP-230 / 39. Ulusal Gastroenteroloji Haftası
Kolşisin CA72-4 Serum Düzeylerinin Yükselmesine Neden Olabilir: Vaka serisi

Seçkin Özgül, Azar Abıyev, Tarkan Karakan

Gazi Üniversitesi Tıp Fakültesi, İç Hastalıkları ABD, Gastroenteroloji BD, Ankara

Kolsisin, zambak familyasından olan Autumn Crocus isimli bitkiden alkoloid olarak ekstrekte edilerek Behçet hastalığı, ailesel akdeniz ateşi(FMF), gut, perikardit ve bazı inflamatuvar ve fibrotik hastalıkların tedavisinde kullanılan bir ilaçtır. Glikoprotein yapıda olan CA 72-4 özellikle gastrointestinal kanserlerinin (adenokarsinom) tanı ve takibinde yararlı olmasının yanında pankreas, over, endometriyum, meme kanserlerinde de serum seviyesi yükselebilmektedir. Bugüne kadar serum CA 72-4 seviyelerinde artışa neden olan herhangi bir ilaç bildirilmemiştir. Bu yazıda CA 72-4 serum yüksekliği nedeniyle kliniğimize sevk edilen ve çeşitli nedenlerle kolşisin kullanan dört hasta sunulmaktadır.

Anahtar Kelimeler: kolşisin, CA72-4, tümör belirteç

Colchicine May Cause Elevation Serum Levels of CA72-4: Case series

Seçkin Özgül, Azar Abıyev, Tarkan Karakan

Gazi University School of Medicine, Department of İnternal Medicine, Gastroenterology, Ankara

Colchicine is used in the treatment of Behçet's disease, familial Mediterranean fever, gout arthritis, pericarditis, some inflammatory and fibrotic diseases by extracting it as an alkaloid from the plant named Autumn Crocus, which is from the lily family. CA 72-4, which has a glycoprotein structure, is especially useful in the diagnosis and follow-up of gastrointestinal adenocarcinomas as well as its serum level can be increased in pancreatic, ovarian, endometrial, and breast cancers. No drugs that cause CA 72-4 rise have been reported to date. In this article, four patients who were referred to our clinic because of CA 72-4 serum elevation and who used colchicine for various reasons are presented.

Keywords: colchicine, CA72-4, tumor marker

PP-231 / 39. Ulusal Gastroenteroloji Haftası
Wilson hastalığı: Tek merkez deneyimi

Kadir Demir, Aslı Çifcibaşı Örmeci, Bilger Çavuş, Filiz Akyüz, Fatih Beşışık, Sabahattin Kaymakoğlu

İstanbul Üniversitesi, İstanbul Tıp Fakültesi, İç Hastalıkları Anabilim Dalı, Gastroenterohepatoloji Bilim Dalı, İstanbul, Türkiye

Giriş: Wilson hastalığı (WH) hepatik, nörolojik ve mikst tutulum ile seyredebilen nadir bir hastalık grubudur. Tek merkezde takip edilen hastalarımızın verilerini paylaşıyoruz.

Materyal-Metod: Poliklinikte EASL tanı kriterlerine göre tanı konulan 354 hastanın en az 6 aydır düzenli takibi yapılan 294 hastanın dosyaları retrospektif olarak incelendi.

Bulgular: WH nedeniyle takip edilen hastaların 294'ü 121 (%41) kadın, 174'ü (%59) erkekti. WH nedeniyle takip edilen hastaların yaş ortalaması 37.87±11.1 yıl, tanı yaşı 21.62±10.34 yıl, semptom yaşı 18.05±12.27 yıl ve tanı gecikmesi 0.79±2.41 yıl idi. Hastalar ortalama 69.97±75.98 (6-316) ay takip edildi. Hastaların %54'ünde karaciğer tutulumu, %22.7'sinde mikst ve %23'ünde nörolojik tutulum vardı. Tanı anında hastaların %39.3'ü sirotik evredeydi. %55.8'inde KF halkası pozitifti. Mikst tipte KF halkası insidansı %81.7 idi ve nörolojik (%75.4) ve hepatik (%34.6) tutulumlulardan daha yüksekti (p=0.001). Serum seruloplazmin düzeyleri hastaların %91.8'inde <20mg/dL idi. Hastaların %92.5'inde 24 saatlik idrar bakırı >100 mcg idi ve hastaların %80'inde karaciğer bakır içeriği >250 mikrogram/g saptandı. Hastaların %71.9'una penisilamin+çinko, %14.6'sında trientin+çinko tedavisi tanıdan sonra ilk tedavi olarak başlandı.

Sonuç: Deneyimlerimiz sonucunda WH'nin tanı ve takibinde birçok parametre göz önünde bulundurulmalı, hasta yönetimi hasta bazında ve WH'nin özellikleri dikkate alınarak yapılmalıdır.

Anahtar Kelimeler: kayser fleischer, tedavi, wilson hastalığı

Wilson's disease: Single-center experience

Kadir Demir, Aslı Çifcibaşı Örmeci, Bilger Çavuş, Filiz Akyüz, Fatih Beşışık, Sabahattin Kaymakoğlu

Istanbul University, Istanbul Medical Faculty, Department of Internal Medicine, Division of Gastroenterohepatology, Istanbul, Turkey

Introduction: Wilson's disease (WD) is a rare disease group that can progress with hepatic,neurological,mixed involvement.We share the data of our patients who were followed up in a single center.

Material-Methods: The files of 294 patients who were followed up regularly for at least 6 months of 354 patients who were diagnosed according to EASL diagnostic criteria in the outpatient clinic were evaluated retrospectively.

Results: 294 of the patients who were followed up for WD,121(41%) were female and 174 (59%)were male.The mean age of the patients followed up for WD was 37.87±11.1 years, the age at diagnosis was 21.62±10.34 years,the age of symptoms was 18.05±12.27 years,and the diagnostic delayed time was 0.79±2.41 years.The patients were followed up for a mean of 69.97±75.98(6- 316) months.54% of the patients had hepatic involvement,22.7% mixed and 23% neurological involvement.At the time of diagnosis,39.3% of the patients were in the cirrhotic stage.KF ring was positive in 55.8% of patients.The incidence of KF ring was 81.7% in mixed type which was higher than neurological(75.4%) and hepatic(34.6%) involvement(p=0.001).Serum ceruloplasmin levels(<20mg/dL) was low in 91.8% of the patients,24-hour urine copper(>100mcg) increased in 92.5% of patients,liver copper content over 250micrograms/g was detected in 80% of the patients.Penicillamine+zinc was started in 71.9%of patients, trientine+zinc was started in14.6% of patients in the initial treatment after the first diagnosis.
Conclusion: As a result of our experience, many parameters should be considered in the diagnosis and

follow-up of WD,and patient management should be done on a patient basis and taking into account the characteristics of WD.

Keywords: kayser fleischer, treatment, wilson's disease

PP-232 / 39. Ulusal Gastroenteroloji Haftası
Azatiyoprin İlişkili Lenfoma: 2 vaka

Seçkin Özgül, Ali Karataş, İbrahim Doğan

Gazi Üniversitesi Tıp Fakültesi, İç Hastalıkları ABD, Gastroenteroloji BD, Ankara

flamatuvar bağırsak hastalıkları (İBH) tedavisinde ve solid/hematopoietik organ transplantasyonu sonrası hasta yönetiminde kullanılan immünsupresif ilaçların lenfoma riskini artırdığı birçok çalışmada gösterilmiştir. Yapılan meta-analizlerde İBH hastalarında tiyopurin (Azatiyoprin veya 6-Merkaptopurin) verilmesi sonucu lenfoma gelişmesinde 4 kat artış saptanmıştır. Hem post-tranplantasyonel hem de immunsupresif ilişkili lenfoproliferatif hastalıklar yaygın olarak Ebstein-Barr Virüs (EBV) ilişkilidir ancak her yıl artan sayıda EBV ilişkisiz olgular bildirilmektedir. Bu yazıda ülseratif kolit nedeniyle azatiyoprin tedavisi alan hastada duodenumda saptanan Burkitt lenfoma ve son dönem böbrek yetmezliği nedeniyle kadaverik renal transplantasyon sonrası azatiyoprin ve metilprednizolon immunsupresyonu ile takip edilen hastada gelişen periferik T-hücreli lenfoma olguları sunulmaktadır.

Anahtar Kelimeler: azatiyoprin, lenfoma, renal transplantasyon, ülseratif kolit

Azathioprine induced lymphoma: 2 cases

Seçkin Özgül, Ali Karataş, İbrahim Doğan

Gazi University School of Medicine, Department of İnternal Medicine, Gastroenterology, Ankara

Many studies have shown that immunosuppressive drugs used in the treatment of inflammatory bowel diseases (IBD) and in the management of patients after solid/hematopoietic organ transplantation increase the risk of lymphoma. In meta-analyses, a 4-fold increase was found in the development of lymphoma as a result of administration of thiopurine (Azathioprine or 6-Mercaptopurine) in IBD patients. Both post-transplantational and immunosuppressive-associated lymphoproliferative diseases are commonly associated with Ebstein-Barr Virus (EBV), but an increasing number of EBV unrelated cases are reported each year. In this article, Burkitt lymphoma detected in the duodenum in a patient who was receiving azathioprine treatment for ulcerative colitis and peripheral T-cell lymphoma developed in a patient followed up with azathioprine and methylprednisolone immunosuppression after cadaveric renal transplantation due to end-stage renal failure are presented.

Keywords: azathioprine, lymphoma, renal transplatation, ulcerative colitis

PP-233 / 39. Ulusal Gastroenteroloji Haftası
Nadir görülen iki antite: Çölyak hastalığı ve tüberküloz lenfadenit birlikteliği

Onur Ekşi, Tuğçe Eşkazan, Uğur Önal, Selçuk Candan, Melek Balamir Aşam, Bera Nur Koçer, Ahmet Merih Dobrucalı

Cerrahpaşa Üniversitesi Tıp fakültesi, Gastroenteroloji Bilim Dalı, İstanbul

GİRİŞ: İzole lenf bezi tüberkülozu (TBLA), ekstrapulmoner tüberkülozun (EPTB) plevra tüberkülozundan sonra en sık izlenen formudur (4). Sıklıkla baş-boyun bölgesi lenfatiklerinde tutulum beklenirken (5,6) bağırsak tutulumu veya peritonit olmaksızın abdominal TBLA çok nadirdir. Olgumuzu nadir görülmesi ve tanıdaki güçlükleri nedeniyle sunduk.

Olgu: 39 yaşında erkek hasta, 3 yıl önce tarafımıza ateş, gece terlemesi, kilo kaybı ile başvurdu. 2013'ten beri çölyak hastalığı tanısı ile glutensiz diyette izlenmekteydi. Hastaya çekilen PET-CT'de yoğun FDG tutan supra-infradiafragmatik lenfadenopatiler, karaciğer ve bilateral akciğer parankiminde nodüler lezyonlar saptandı.Lenfoproliferatif hastalık ön tanısı ile hastanın SUV-MAX'ı en yüksek olan eksternal iliak, mezenterik konglomere lenf nodu, kemik iliği ve karaciğer wedge biyopsiler yapıldı fakat tanısal gelmedi. Takiplerinde PET-CT'de lenfadenopatilerde progresyon saptanmadı.2022'de baş ağrısı şikayetiyle çekilen kranial-spinal MR'da, servikal-torakal vertebralarda santrali nekrotik, periferik konrastlanan lezyonlar saptanınca çekilen yeni PET-CT'de önceki lezyonlarda progresyon ve bahsedilen kemik lezyonlarında yoğun FDG tutulumu görüldü. Hastanın o dönemde bakılan laboratuvar parametrelerine Tablo 1'de yer verilmiştir. Malignite ön tanısı ile mezenterik lenf nodlarından yeni örnekleme yapıldı. Patolojik incelemesinde granülom oluşturan, sitoplazmalarında histokimyasal olarak EZN boyası ile aside dirençli basil saptanan histiyositik infiltrasyon gözlendi (Şekil 1). M.tubercülosis enfeksiyonu düşünülerek 4'lü tedavi başlandı.

T**ARTIŞMA:**Primer odak olmaksızın izole abdominopelvik lenf bezlerinde tüberküloz lenfadenit nadirdir.Genellikle servikal lenfatiklerde ve 20-40 yaş erkeklerde sıktır. Klinik ve laboratuvarın spesifik olmaması nedeniyle teşhisi zordur. Biyopsi materyallerinin M.tuberculosis için PCR ile de incelemesi tanısal duyarlılığı arttırır. Hastaların çoğunda 6 aylık standart tedavi yeterli olmakla birlikte ülkemizde genellikle 10–12 aylık tedavi rejimleri uygulanmaktadır.Ülkemiz gibi tüberkülozun endemik olduğu bölgelerde tüm lenfadenopatilerin ayırıcı tanısında tüberküloz düşünülmelidir.

Anahtar Kelimeler: Çölyak, Tüberküloz, Lenfadenopati

Two rare entities:Celıac dısease and tuberculosıs lymphadenıtıs

Onur Ekşi, Tuğçe Eşkazan, Uğur Önal, Selçuk Candan, Melek Balamir Aşam, Bera Nur Koçer, Ahmet Merih Dobrucalı

Cerrahpaşa University Faculty of Medicine, Department of Gastroenterology, İstanbul

Introduction: Isolated lymph node tuberculosis (TBLA) is the most common form of extrapulmonary tuberculosis after pleural tuberculosis. Abdominal TBLA is very rare without intestinal involvement or peritonitis.We presented our case because of its rarity and difficulties in diagnosis.

Case: A 39-year-old male patient presented with fever and weight loss 3 years ago.He had been followed on a gluten-free diet since 2013 with a diagnosis of celiac disease.In the PET-CT, intense FDG-enhancing supra-infradiaphragmatic lymphadenopathies and nodular lesions in the liver and bilateral lung parenchyma were detected.Wedge biopsies were performed but were not diagnostic. No progression was detected in lymphadenopathies in PET-CT in the follow-up. In 2022, cranial-spinal MRI taken because of headache, revealed necrotic central and peripherally contrasting lesions in cervical-thoracic vertebrae, in a new PET-CT performed in 2022, there was progression in previous lesions and intense in the bone lesions.The laboratory parameters at the begining are given in Table 1.New sampling was performed from the mesenteric lymph nodes. Histiocytic infiltration was observed in the pathological examination, which formed granulomas and was detected histochemically by EZN staining and acid-fast bacilli in the cytoplasm (Figure 1).Considering M. tuberculosis infection, quadruple therapy was started.

Discussion: TBLA in isolated abdominopelvic lymph nodes is rare. It is common in cervical lymphatics and in men aged 20-40 years.Diagnosis is difficult due to the clinical and laboratory non-specificity.Examination of biopsy materials with PCR for M. tuberculosis also increases the diagnostic sensitivity.Tuberculosis should be considered in the differential diagnosis of all lymphadenopathies in regions where tuberculosis is endemic countries.

Keywords: Celiac, Tuberculosis, Lymphadenopathy

şekil 1
figure 1

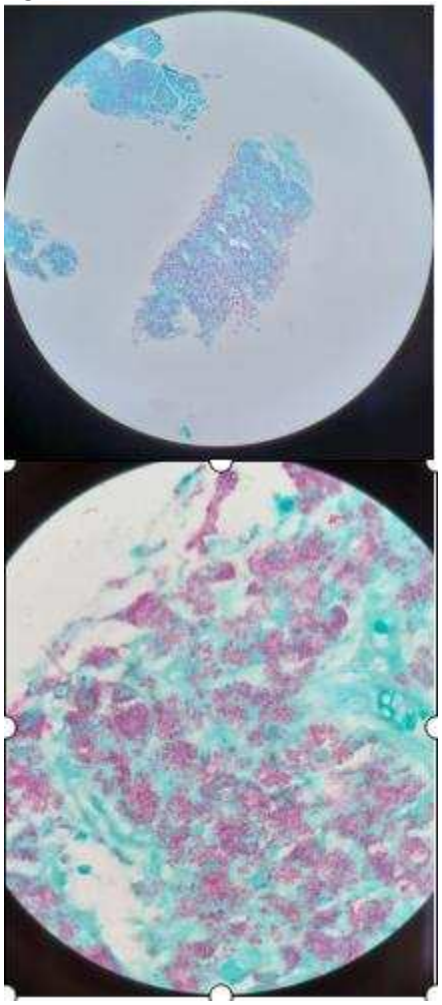

Patolojik incelemesinde granülom oluşturan, sitoplazmalarında histokimyasal olarak EZN boyası ile aside dirençli basil saptanan histiyositik infiltrasyon
Histiocytic infiltration with granuloma formation on pathological examination and acid-resistant bacillus with EZN stain histochemically detected in their cytoplasm

şekil 2
figure 2

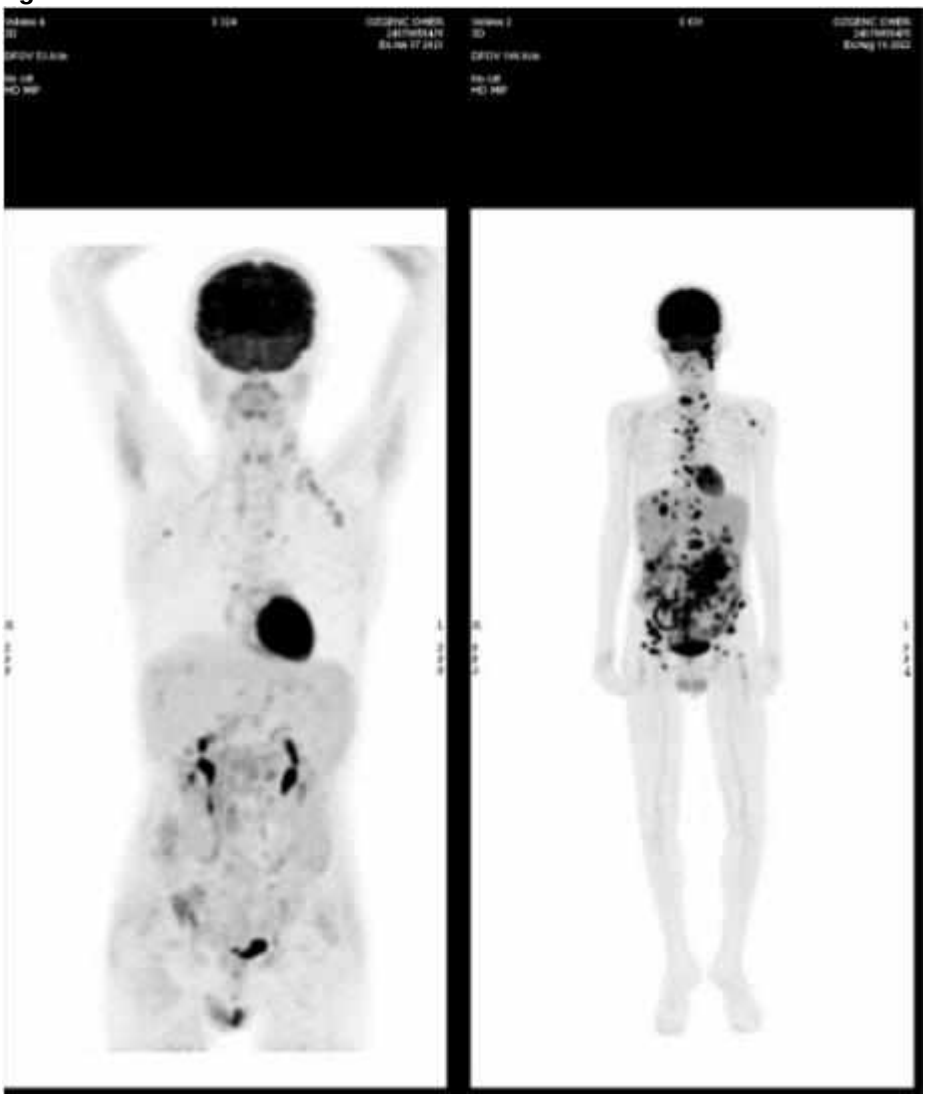

Hastanın 3 yıl önceki ve güncel pet/ct görüntüleri
Patient's pet/ct images from 3 years ago and current

tablo 1

HGB	8,7 g/dl
ÜRE	19 mg/dl
KREATİN	0,48 mg/dl
ALBÜMİN	2,48 g/dl
CRP	56 mg/l
SEDİMENTASYON	97 mm/h
SODYUM	133 mmol/l
POTASYUM	4,54 mmol/l
AST	13ıu/l
ALT	6 ıu/l
ALP	155 u/l
GGT	44 ıu/l

2022 gelişindeki bakılan kan değerleri

Table 1

HGB	8.7 g/dl
UREA	19 mg/dl
CREATINE	0.48 mg/dl
ALBUMIN	2.48 g/dl
CRP	56 mg/l
SEDIMENTATİON	97 mm/h
SODIUM	133 mmol/l
POTASSIUM	4,54 mmol/l
AST	13ıu/l
ALT	6 ıu/l
ALP	155 u/l
GGT	44 ıu/l

Blood values looked at at the arrival of 2022

PP-234 / 39. Ulusal Gastroenteroloji Haftası

Akut Pankreatit Hastalarının Crp-Albumin Oranı, Nötrofil-Lenfosit Oranı Ve Glukoz -Lenfosit Oranı ile Hastalığın Şiddeti, Hastane İçi Mortalite ve Hastanede Kalış Süresi Arasındaki İlişkinin İncelenmesi

Sevgi Koca Türkmen[1], Altay Kandemir[2], Mehmet Hadi Yaşa[2], Adil Coşkun[2], İsmail Taşkıran[2]

[1]Adnan Menderes Üniversitesi Tıp fakultesi,İç Hastalıkları Ana Bilim Dalı,Aydın
[2]Adnan Menderes Üniversitesi Tıp fakultesi,Gastroenteroloji Bilim Dalı,Aydın

Amaç: Çalışmamızda akut pankreatit(AP) tanısıyla hospitalize edilen hastalarda başvuru anındaki CRP-Albumin oranı(CAR),Nötrofil-Lenfosit oranı(NLR),Glukoz-Lenfosit oranının(GLR) hastalığın şiddeti,hastane içi mortalite ve hastanede kalış süresini öngörmede rolü araştırılmıştır. Bakılan bu parametrelerin birbirine üstünlüklerinin saptanması amaçlanmıştır.

Gereç-Yöntem: Çalışma retrospektif olarak yürütülmüştür.Çalışmaya AP tanısıyla hospitalize edilen 200 hasta dahil edilmiştir.Gebeler, aktif malignitesi olan hastalar ve 18 yaş altı hastalar çalışma dışı bırakılmıştır.AP şiddetini derecelendirebilmek için revize Atlanta sınıflaması ve Abdominal BTye dayalı Balthazar Şiddet skoru kullanılmıştır.p<0,05 değeri istatistiksel olarak anlamlı kabul edilmiştir.

Bulgular: Etiyolojik incelemede 89 (%44,5)hasta non-biliyer,111 (%55,5) hasta biliyer AP'ydi.137(%68,5) hastada lokal komplikasyon,27(%13,5) hastada sistemik komplikasyon,42(%21) hastada organ yetmezliği saptandı.Hastaların hastanede ortalama 9,9±7,6 gün yattığı ve 16 (%8) hastanın exitus olduğu görüldü.Atlanta sınıflamasına göre şiddetli AP olanları ayırt etmede CAR,NLR,GLR istatistiksel olarak anlamlı bulundu.ROC analizine göre CAR değeri için %79,7 duyarlılık ve %83,5 özgüllük,NLR değeri için %76,8 duyarlılık ve %64,9 özgüllük,GLR değeri için %71 duyarlılık ve %51,9 özgüllük değerleri elde edildi.Balthazar şiddet skoruna göre şiddetli AP olanları ayırt etmede CAR istatistiksel olarak anlamlı bulundu.ROC analizine göre CAR değeri için %75 duyarlılık ve %85,1 özgüllük oranı elde edildi.Ölen hastaların CAR ve NLR düzeyleri yaşayanlardan anlamlı düzeyde yüksek saptandı.ROC analizine göre CAR değeri için %68,8 duyarlılık ve %79,9 özgüllük, NLR değeri için %87,5 duyarlılık ve %57,6 özgüllük elde edildi.CAR,NLR,GLR ile hastanede kalış süresi arasında pozitif yönde anlamlı ilişki saptandı.

Sonuç: CAR, Atlanta Sınıflaması ve Balthazar şiddet skoruna göre şiddetli AP hastalarını ayırt etmede, hastane içi mortalite ve hastanede kalış süresini öngörmede NLR ve GLR'ye üstün saptanmıştır.

Anahtar Kelimeler: Akut Pankreatit, CRP-Albümin Oranı, Nötrofil-Lenfosit Oranı, Glukoz-Lenfosit Oranı

In Acute Pancreatıtıs Patients Crp-Albumın Ratıo, Neutrophıl-Lymphocyte Ratıo and Glucosıs-Lymphocyte Ratıo with Investıgatıon of the Relatıonshıp Between the Severıty of the Dısease, in Hospıtal Mortalıty and Duratıon of Stay in Hospıtal

Sevgi Koca Türkmen[1], Altay Kandemir[2], Mehmet Hadi Yaşa[2], Adil Coşkun[2], İsmail Taşkıran[2]

[1]Adnan Menderes University Faculty of Medicine, Department of Internal Medicine, Aydın
[2]Adnan Menderes University Faculty of Medicine, Department of Gastroenterology, Aydın

Objective: In our study,the role of CRP-Albumin ratio,Neutrophil-Lymphocyte ratio,Glucose-Lymphocyte ratio in predicting the severity of the disease,in hospital mortality and hospital stay were investigated in patients hospitalized with the diagnosis of acute pancreatitis.It is aimed to determine the superiority of these parameters to each other.

Material-Methods: The study was conducted retrospectively.200 patients hospitalized with the diagnosis of AP were included in the study.Pregnants,patients with active malignancies,and patients under the age of18 were excluded from the study.Revised Atlanta classification and theBalthazar Severity score based on Abdominal CT were used to grade the severity of AP.p<0,05 value was considered statistically significant.

Findings: CAR,NLR,GLR were found to be statistically significant in differentiating those with severe AP according to the Atlanta classification.According to ROC analysis,79.7% sensitivity and 83.5% specificity forCAR value,76.8% sensitivity and 64.9% specificity for NLR value,71% sensitivity and 51.9% specificity for GLR value were obtained.CARwas found to be statistically significant in distinguishing those with severe AP according to the Balthazar severity score.According to the ROC analysis,75% sensitivity and 85.1% specificity were obtained for the CAR value.CAR and NLR levels of the patients who died were significantly higher than those who survived.According to ROC analysis,68.8% sensitivity and 79.9% specificity for CARvalue,87.5% sensitivity and 57.6% specificity for NLR value were obtained.A positive significant correlation was found between CAR,NLR,GLR and length of hospital stay.

Conclusion: CAR was found to be superior to NLR and GLR in differentiating severe AP patients according to the Atlanta Classification and Balthazar severity score,and predicting in-hospital mortality and length of hospital stay.

Keywords: Acute Pancreatitis, CRP-Albumin Ratio, Neutrophil-Lymphocyte Ratio, Glucose-Lymphocyte Ratio

• Atlanta sınıflamasına göre şiddetli AP olanları ayırt etmede kullanılan değişkenlere ilişkin ROC analizi sonuçları
ROC analysis results of the variables used to differentiate those with severe AP according to the Atlanta classification.

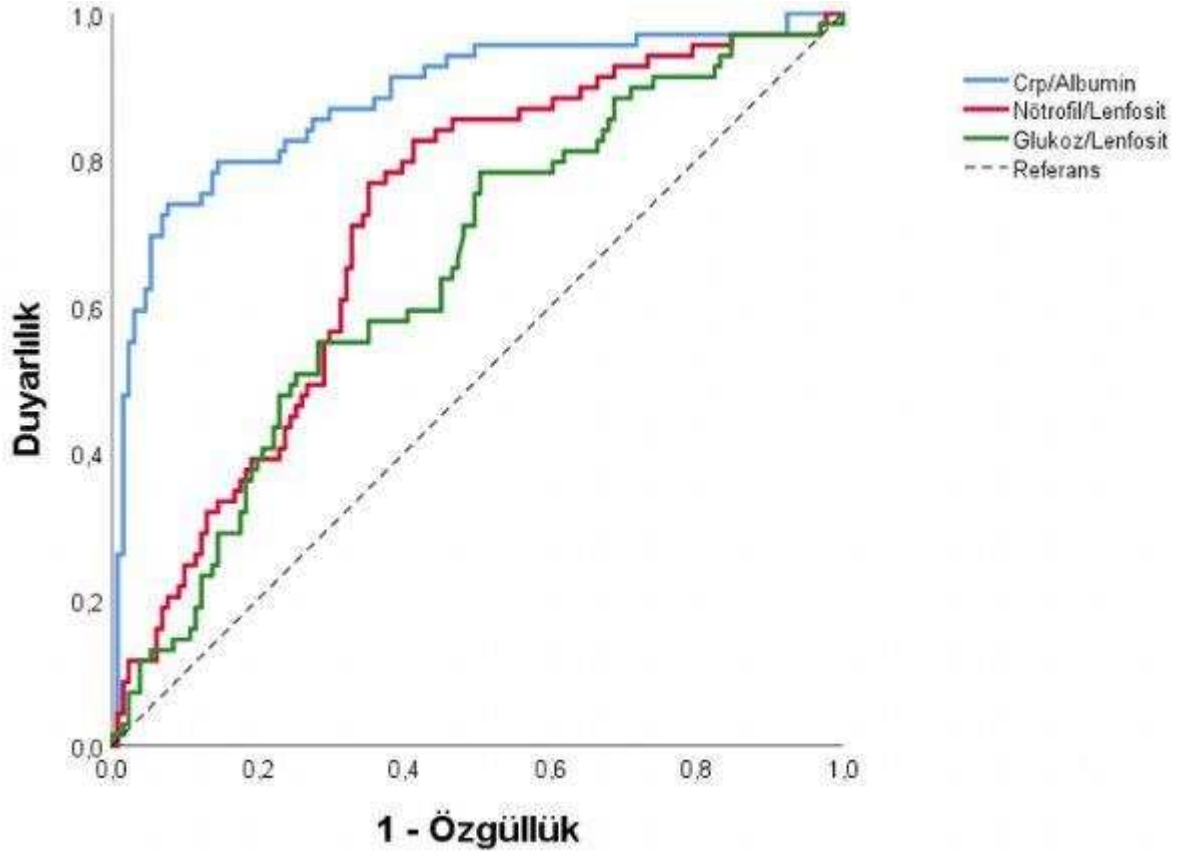

• Balthazar şiddet skoruna göre şiddetli AP olanları ayırt etmede kullanılan değişkenlere ilişkin ROC analizi sonuçları
ROC analysis results for the variables used to differentiate those with severe AP according to the Balthazar severity score.

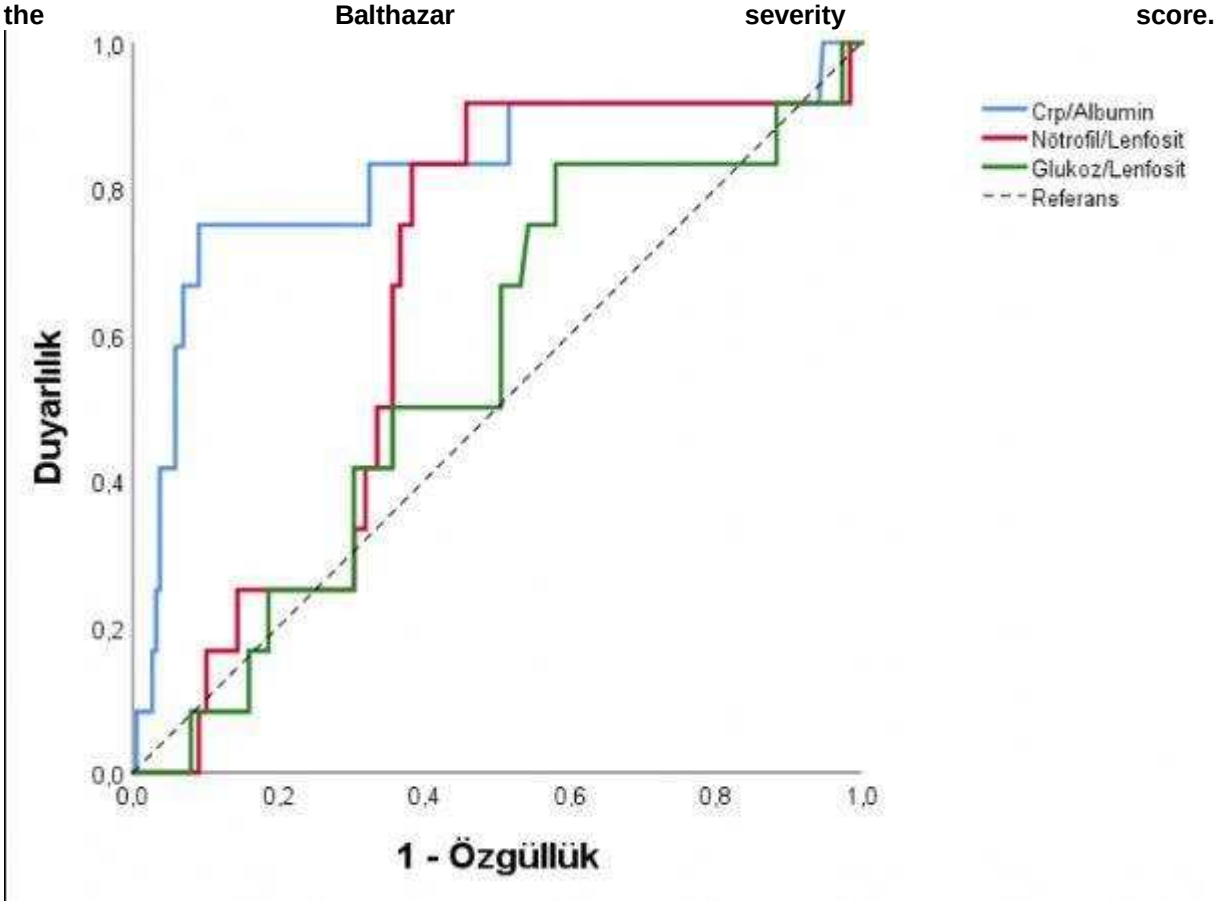

Hastane içi mortaliteyi tahmin etmede kullanılan değişkenlere ilişkin ROC analizi sonuçları
ROC analysis results of variables used to predict in-hospital mortality

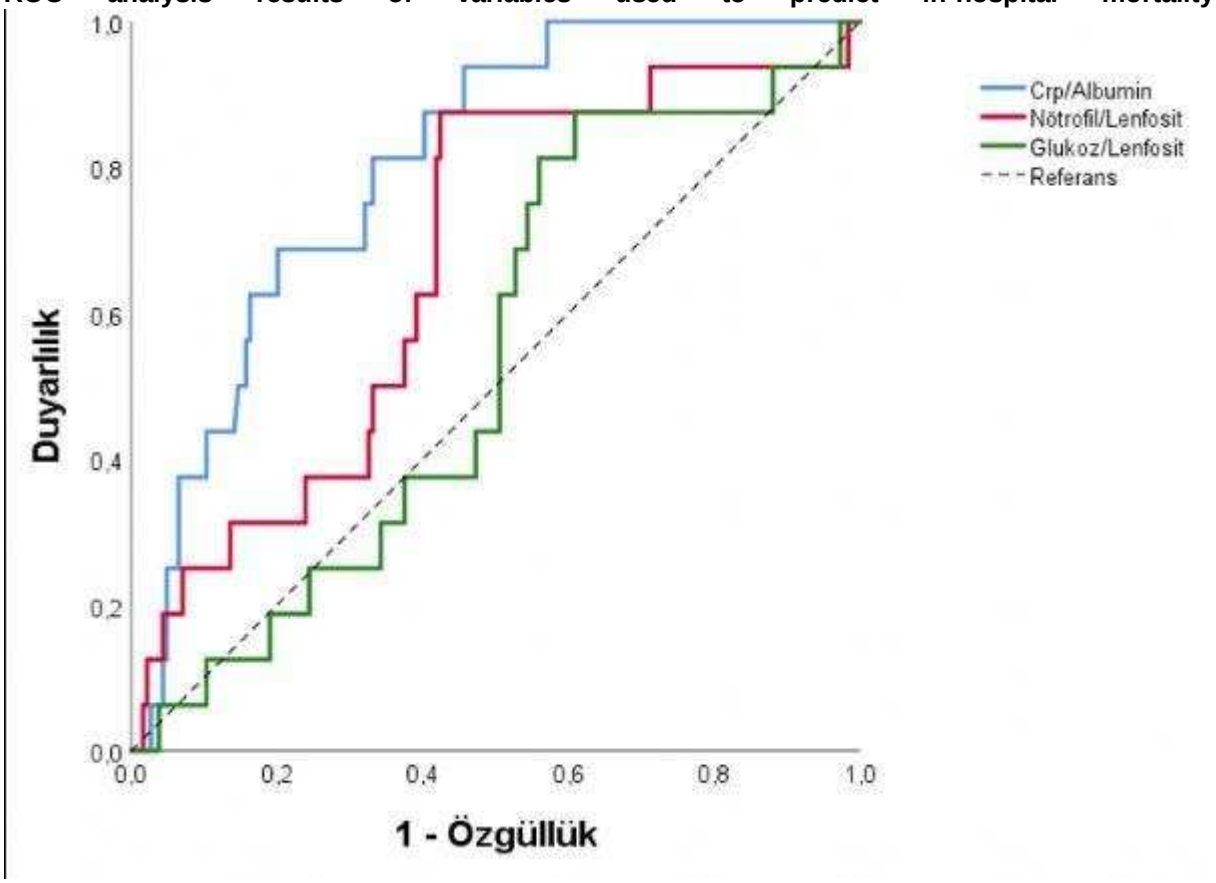

PP-235 / 39. Ulusal Gastroenteroloji Haftası
Yeni Tanı Diabetes Mellitusta Nadir Bir Etiyoloji: Herediter Hemokromatozis

Yavuz Çağır[1], İlhami Yüksel[2]

[1]Ankara Şehir Hastanesi, Gastroenteroloji Kliniği, Ankara
[2]Yıldırım Beyazıt Üniversitesi Gastroenteroloji Bilim Dalı, Ankara

GİRİŞ: Hemokromatoz; vücutta demir depolanmasının artması ve demirin hemosiderin olarak karaciğerde (siroz), pankreasta (Diabetes Mellitus), kalpte (kardiyomyopati), testislerde (hipogonadizm), adrenalde, hipofizlerde, böbreklerde artmış birikimi ile meydana gelen organ harabiyeti sonucu oluşan bir tablodur. Çoğu hasta asemptomatiktir ve aile öyküsü yoksa nadiren 40 yaşından önce ortaya çıkar. Genellikle yükselmiş serum demiri, serum ferritini, transferin saturasyonu veya aile öyküsü nedeniyle tanınır. Bu olgu sunumunda ilk bulgusu diabetes mellitus (DM) olan genç bir herediter hemokromatozis olgusu, nadir görülmesi nedeni ile sunulmuştur.

Olgu: 33 yaşında erkek hasta; bulanık görme, polidipsi, polifaji, poliüri, pollaküri şikâyetleri ile başvurdu. Yakınmaları son 1 haftada ortaya çıkmıştı. Özgeçmişinde özellik yoktu. Soygeçmişinde anne-baba akrabalığı tanımlıyordu. Annesinde, babasında ve kardeşinde DM hastalığı mevcuttu. Üçü de oral antidiyabetik ilaç kullanıyordu. Ailesinde bilinen bir karaciğer, pankreas hastalığı yoktu. Kan glukoz düzeyi 499 mg/dl olarak bulunan olgu, yeni saptanan diyabetes mellitus tanısı ile takip edildi. Fizik muayenede hafif dehidratasyon dışında özellik yoktu. Hasta mevcut bulgularla yeni tanı tip 2 DM olarak kabul edildi. Hastanın serum ferritinin ve transferin saturasyonunun yüksek olması, aile öyküsü olması ve yeni tanı DM tanısı konulması herediter hemokromatozis olasılığını düşündürdü. Gen mutasyonu analizinde HFE geni C282Y mutasyonu homozigot olarak tespit edildi. Bu sonuçla; olgudaki diyabet mellitus tanısının herediter hemokromatozise sekonder oluştuğu belirlenmiş oldu.

TARTIŞMA VE Sonuç: DM tanısı alan olgularda sekonder DM olasılığı daima akılda tutulmalıdır. Özellikle serum ferritini ve transferin saturasyonu yüksek olan olgularda herediter hemokromatozisin araştırılması gereklidir. Olguların erken tanı alması ve flebotomiye zamanında başlanması komplikasyonları önleyebileceğinden büyük önem taşır

Anahtar Kelimeler: Diabetes mellitus, Yeni tanı, Herediter hemokromatozis

A Rare Etıology Of New Dıagnosıs Dıabetes Mellıtus: Heredıter Hemokromatosıs

Yavuz Çağır[1], İlhami Yüksel[2]

[1]Department of Gastroenterology, Ankara City Hospital, Ankara
[2]Department of Gastroenterology, Ankara Yıldırım Beyazıt University School of Medicine, Ankara

Introduction: Hemochromatosis; It is a picture that occurs as a result of organ damage that occurs with increased storage of iron in the body and increased accumulation of iron as hemosiderin in the liver (cirrhosis), pancreas (Diabetes Mellitus), heart (cardiomyopathy), testicles (hypogonadism), adrenals, pituitary glands, and kidneys. Most patients are asymptomatic and rarely occur before age 40 if there is no family history. It is usually diagnosed due to elevated serum iron, serum ferritin, transferrin saturation, or family history. In this case report, a young case of hereditary hemochromatosis whose first finding was diabetes mellitus is presented because of its rarity.

Case: A 33-year-old male patient; She applied with complaints of blurred vision, polydipsia, polyphagia, polyuria, and pollakiuria. His complaints had appeared in the last 1 week. There were no features on his resume. All three were using oral antidiabetic medication. There was no known liver or pancreatic disease in his family. The patient, whose blood glucose level was found to be 499 mg/dl, was followed up with the diagnosis of newly diagnosed diabetes mellitus. Physical examination was unremarkable except mild dehydration. The patient was accepted as newly diagnosed type 2 DM with the present findings. The patient's high serum ferritin and transferrin saturation, family history, and newly diagnosed DM suggested the possibility of hereditary hemochromatosis. In gene mutation analysis, HFE gene C282Y mutation was found to be homozygous. With this result; It was determined that the diagnosis of diabetes mellitus in the case was secondary to hereditary hemochromatosis.

Keywords: Dıabetes mellitus, New diagnosis, Herediter hemokromatosis

[Sayfa: 230]
[Abstract:0503][PP-236][Kabul:Poster][39. Ulusal Gastroenteroloji Haftası]
İntragastrik Balon Uygulaması Vaka Serisi: Yeditepe Üniversitesi Hastanesi Deneyimi

Meltem Ergun, Ayşe Temurtaş, Cengiz Pata

Yeditepe Üniversitesi Gastroenteroloji Bilim Dalı

AMAÇ
Obezite dünya nüfusunun yaklaşık üçte birinde görülen bir sağlık sorunudur. Diyet ve egzersiz gibi yaşam biçimi değişiklikleri ile %5 ile %10 arasında kilo kaybı mümkünken, bu yöntemlerin yeterli olmadığı durumlarda farmakolojik ve endoskopik tedavi seçenekleri gündeme gelmektedir. İntragastrik balon, obezite tedavisinde kullanılan, minimal invaziv bir tedavi metodudur. Biz de gastroenteroloji ünitemizde intragastrik balon uygulaması yaptığımız olguları retrospektif olarak inceledik.

MATERYAL METOD
Mayıs 2020- Eylül 2022 tarihleri arasında kliniğimizde intragastrik balon uygulaması yapılan 61 hasta çalışmaya alındı. Hastaların demografik özellikleri, laboratuvar değerleri, endikasyonlar, işlem sonrası klinik seyir ve işlem komplikasyonları retrospektif olarak değerlendirildi.

Bulgular:
İntragastrik balon 61 hastaya (44 kadın) (yaş ortalaması 40,9 ± 10,4; 23-71) uygulandı. Hastaların büyük kısmına (n=58) endoskopik tek seferde şişirilen sıvı içerikli balon uygulandı. 3 hastaya ayarlanabilir sıvı içerikli balon takıldı. 5 hastada (%8) işlemi takip eden ilk haftada bulantı kusma ve balonu intolerans geliştiğinden balon çıkarıldı. Diğer hastalarda ortalama balon kalış süresi 7,36 ± 3,3 ay (3-12) arasında idi. Tedavi sonunda ortalama 16.3 ± 6.3 kg kilo kaybı saptandı. Hastalarda balon takılmasını takip eden ilk 2 hafta PPI ve antiemetik verildi. Gerekli hastalarda (n= 5) ise ilk günler IV sıvı replasmanı uygulandı. İşleme bağlı mortalite saptanmadı. Balon çıkarıldıktan sonra ulaşılabilen hastaların yaklaşık 2/3'ünde (29/46) halen kilonun stabil olduğu saptandı

Sonuç:
İntragastrik balon uygulaması obezite tedavisinde etkin ve güvenilir bir işlemdir. Hastaların balona adapte olana kadar medikal ve psikolojik olarak desteklenmesi ile istenen kilonun verilmesi sağlanmaktadır. Bizim serimiz de intragastrik balon uygulamasının başarılı bir tedavi metodu olduğunu doğrulamaktadır.

Anahtar Kelimeler: Obezite, intragastrik balon, endoskopik tedavi

Intragastric balloon case series, Yeditepe University Hospital Experience

Meltem Ergun, Ayşe Temurtaş, Cengiz Pata

Yeditepe University Department of Gastroenterology

AIM
Obesity is a global health care problem seen in approximately one third of the world's population. While 5% to 10% weight loss is possible with lifestyle changes such as diet and exercise, pharmacological and endoscopic treatment options are beneficial in cases where these methods are not sufficient. We retrospectively reviewed the cases in which we applied intragastric balloon in our gastroenterology unit.

Material-Method:
61 patients who underwent intragastric balloon application in our clinic between May 2020 and September 2022 were included in the study. Demographic characteristics of the patients, laboratory values, indications, clinical course after the procedure and procedural complications were evaluated retrospectively.

Results:
Intragastric balloon was applied to 61 patients (44 women) (mean age 40.9 ± 10.4; 23-71). The balloon

was removed because nausea, vomiting and balloon intolerance developed in 5 patients (8%) in the first week following the procedure. The mean duration of balloon in other patients was 7.36 ± 3.3 months (3-12). At the end of the treatment, a mean weight loss of 16.3 ± 6.3 kg was detected. PPI and antiemetic were given for the first 2 weeks following the balloon insertion. No procedure-related mortality was detected. After the balloon was removed, approximately 2/3 (29/46) of the patients still have stable weight.

Conclusion:
Intragastric balloon application is an effective and safe procedure in the treatment of obesity. Our series also confirms that intragastric balloon application is a successful treatment method.

Keywords: Obesity, intragastric balloon, endoscopic treatment

PP-237 / 39. Ulusal Gastroenteroloji Haftası
Dirençli Reflü Hastalığında Endoskopik Fundoplikasyonun (GERDx) Tedavideki Yeri

Cengiz Pata[1], Şüheda Çelebi[2], Hüseyin Alphan Şekuri[3], Demir Pata[4], Emine Köroğlu[5], Ümit Akyüz[6]

[1]Yeditepe Üniversitesi Tıp Fakültesi, Gastroenteroloji Bilim Dalı, İstanbul
[2]Yeditepe Üniversitesi Tıp Fakültesi, Anestezi ve Reanimasyon Anabilim Dalı, İstanbul
[3]Yeditepe Üniversitesi Tıp Fakültesi, İç Hastalıkları Anabilim Dalı, İstanbul
[4]Yeditepe Üniversitesi Tıp Fakültesi, İstanbul
[5]Acıbadem International Hastanesi, Gastroenteroloji Bölümü, İstanbul
[6]Sağlık Bilimleri Üniversitesi, Fatih Sultan Mehmet Eğitim ve Araştırma Hastanesi, Gastroenteroloji Bilim Dalı, İstanbul

GİRİŞ: Gastroözofageal reflü hastalığı(GÖRH) sıklığı toplumumuzda yaklaşık %20 olarak kabul edilebilir. Tedavide proton pompa inhibitörleri(PPI) kullanılmasına rağmen bazı hasta gruplarında başarı yeterli değildir ve yeni tedavi yöntemleri gerekmektedir.

Amaç: Bu çalışmanın amacı PPI kullanımına dirençli GÖRH tedavisinde endoskopik fundoplikasyonun etkisini incelemektir.

Metod: Çalışmaya 2020-2022 tarihleri arasında Yeditepe Üniversitesi Hastanesi gastroenteroloji polikliniğine, düzenli PPI kullanmasına rağmen GÖRH şikaytleri ile başvurup gastroskopide Los Angeles grade B ve C özofajit tespit edilip, hiatal hernisi olmayan 38 hasta alındı. Olgulara 48 saat Bravo pH metre testi yapılarak GÖRH tanısı dökümente edildi. Primer yanıt olarak 6. ayda klinik iyileşme alınırken, aynı dönem özofajitte iyileşme ve PPI kesilmesi sekonder yanıt olarak kabul edildi. Klinik düzelme Reflü ve Dispepside Yaşam Kalitesi ve Gastrointestinal Sepmtom Skalası (GERD-HRQL) kullanılarak değerlendirildi. İşlem iki gastroenterolog ve anestezi ekibi eşliğinde, ilk 18 olgu entübe edilerek, sonrakiler sedasyon altında gerçekleştirildi. Endoskopik fundoplikasyon için GERDx (G-Surg Gmb Germany) isimli plikatör cihazı kullanıldı, gastroözofageal bileşkenin 2 cm distalinde kardiada olacak şekilde iki sütur atıldı.

Sonuçlar: Olguların 22'si erkek, 16'sı kadın olup, yaş ortalaması 38 (+/-12.4) idi. Olguların başlangıç GERD-HRQL skorunun 0. ayda 6.6'dan (4.40-7) 4.2'ye (1.96–6.22) indiği izlenirken (p=0.0005), olguların takibinde 6 ayda 38 hastanın 8'i PPI kullanmaya devam etmekte iken, 30 hastanın (%79) ilacını kestiği gözlendi (p=0.005). Altıncı ayda yapılan gastroskopilerde olguların ancak 9'unda Los Angeles grade B özofajit görüldü (p=0.005). İşlem sonrası 14 vakada 2 günden fazla sürmeyen göğüs ağrısı dışında belirgin komplikasyon izlenmedi.

TARTIŞMA: Endoskopik fundoplikasyon prosedürü PPI dirençli GÖRH'de etkili ve güvenilir bir tedavi yöntemi olarak düşünülmelidir.

Anahtar Kelimeler: gastroözefageal reflü hastalığı, endoskopik fundoplikasyon, GERDx

Role of Endoscopic Fundoplication (GERDx) in Resistant Gastroesophageal Reflux Disease

Cengiz Pata[1], Şüheda Çelebi[2], Hüseyin Alphan Şekuri[3], Demir Pata[4], Emine Köroğlu[5], Ümit Akyüz[6]

[1]Yeditepe University School of Medicine, Department of Gastroenterology, Istanbul
[2]Yeditepe University School of Medicine, Department of Anesthesiology and Reanimation, Istanbul
[3]Yeditepe University School of Medicine, Department of Internal Medicine, Istanbul
[4]Yeditepe University School of Medicine, Istanbul
[5]Acibadem International Hospital, Department of Gastroenterology, Istanbul
[6]University of Health Sciences, Fatih Sultan Mehmet Training and Research Hospital, Department of Gastroenterology, Istanbul

Introduction: Prevalance of gastroesophageal reflux disease(GERD) is approximated as 20% in Turkey.Although proton pump inhibitors(PPI) are frequently used in treatment,it may not provide sufficient relief in some patient groups,indicating need for novel treatment methods.

Aim: We aim to investigate the efficacy of endoscopic fundoplication in patients with PPI resistant GERD.

Methods: 38 patients who presented to Yeditepe University Hospital Gastroenterology Clinic between 2020-2022, with PPI resistant GERD and diagnosed with Los Angeles grade B and C esophagitis on gastroscopy,and without hiatal hernia were included.Diagnosis was documented with a 48-hour Bravo pH meter test.Primary outcome was symptom relief at 6 months,and PPI cessation and regression of esophagitis at 6 months were secondary outcomes.Symptom relief was assessed with Gastroesophageal Reflux Disease-Health Related Quality of Life Questionnaire(GERD-HRQL).Procedure was performed with 2 gastroenterologists and anesthesiology team.First 18 cases were intubated and latter interventions were performed under sedation.The GERDx plication device(G-Surg Gmb Germany)was used for endoscopic fundoplication.Two sutures were placed 2 centimeter distally to the gastroesophageal junction at the cardia.

Results: 22 of the cases were male and 16 were female,with an average age of 38(+/-12.4). Average baseline GERD-HRQL scores at month 0 decreased from 6.6(4.4-7) to 4.2(1.96-6.22)(p=0.0005).At month 6,8 of the patients continued using PPI and 30 of the patients ceased PPI use(79%)(p=0.005).Gastroscopies at 6 months showed Los Angeles grade B esophagitis in 9 of the patients(p=0.005).No complications were reported aside from chest pain lasting less than 2 days in 14 patients.

Discussion: Endoscopic fundoplication should be considered a safe and efficient method in patients with PPI resistant GERD.

Keywords: gastroesophageal reflux disease, endoscopic fundoplication, GERDx

---

GERD-X
GERD-X

PP-238 / 39. Ulusal Gastroenteroloji Haftası

Beşi bir yerde: Aynı seansta EUS eşliğinde pankreas kitle lezyonu örneklemesi, karaciğer metastaz örneklemesi, çölyak ganglion nörolizi, koledokobulbostomi ve kapsız duodenal metal stent yerleştirilmesi

Salih Tokmak, Serkan Torun

Düzce Üniversitesi Tıp Fakültesi, İç Hastalıkları Ana Bilim Dalı, Gastroenteroloji Bilim Dalı, Düzce

Giriş: Endoskopik ultrason eşliğinde ince iğne aspirasyon örneklemesi (EUS-FNA) pankreas maligniteleri tanısında günümüzde temel tekniktir, aynı zamanda karaciğer metastazları için de etkin bir yöntemdir. Bu hastalarda sıklıkla karşılaşılan ve analjeziklere cevapsız ağrı palyasyonunda başvurulan çölyak gangliyon nörolizi (CGN), EUS eşliğinde başarılı şekilde uygulanmaktadır. EUS ayrıca, bilier obstrüksiyon gelişen vakalarda, antegrad yaklaşım ile drenaj sağlar. Bunların hepsine ihtiyaç duyan, invaziv vasıfta pankreas baş kesminde kitle lezyonu olan ve ayrıca duodenal obstrüksiyonu sebebiyle kapsız metal duodenum stenti de dahil beş farklı işlem aynı seansta yapılan bir hastayı bildiriyoruz.

Vaka: Bilinen kronik hastalık öyküsü olmayan, 62 yaşında kadın hasta, yaklaşık 2 ay önce başlayan iştahsızlık, karın ağrısı, toplam 12kg kayıp, son 1 haftada ise bulantı-kusma ve gittikçe artan sarılık şikayetleri ile kliniğimize başvurdu. Tetkiklerinde transaminaz, bilirubin, GGT yüksekliği saptanan hastanın bilgisayarlı tomografisinde pankreas baş kesimden kaynaklanan, duodenum ve koledoğa bası oluşturan kitle lezyonu, karaciğerde yaygın metastaz ile uyumlu kitle lezyonları izlendi (Şekil-1). Yapılan endosopik incelemede bulbus distal kesimde lümenin infiltre olduğu ve endoksopun geçişine izin vermediği görüldü. Servis yatışı boyunca şiddetli epigastrik ağrısı devam eden, tramadol ve morfine yanıtsızlık olan ve mükerrer kusma sebebiyle nazogastrik sonda ile dekompresyon yapılan hastaya, aynı seansta hem diagnostik hem de terapotik işlemler uygulanması planlandı. Hastaya sırayla pankreas baş kesmindeki kitle lezyonundan EUS-FNA, karaciğerdeki şüpheli metastatik lezyonlardan EUS-FNA, CGN, EUS eşliğinde koledokobulbostomi ve skopi eşliğinde duodenuma kapsız metal stent uygulaması yapıldı (Şekil-2). İşlem toplam 87 dakika sürdü.

Sonuç: Endoskopik diagnostik ve terapötik işlemler, uygun vakalarda, tecrübeli merkezlerde, aynı seansta gerçekleştirilebilir.

Anahtar Kelimeler: çölyak ganliyon, endoskopik ultrasonografi, ince iğne aspirasyon biyopsileri, koledokoduodenostomi, stent

Five at once: EUS-guided pancreatic mass lesion sampling, liver metastasis sampling, celiac ganglion neurolysis, choledocobulbostomy, and duodenal uncovered self expandeble metal stent placement in the same session

Salih Tokmak, Serkan Torun
Duzce University, Department of Internel Medicine, Division of Gastroenterology

Introduction: EUS-FNA is currently the basic technique for the diagnosis of pancreatic malignancies, and liver metastases. CGN is frequently performed in these patients which is used for palliation of pain unresponsive to analgesics. EUS also provides drainage with antegrade approach in cases of biliary obstruction. We report a patient who had all these procedures, including a duodenal U-SEMS.

Case: A 62-year-old female with no history of chronic disease was admitted to our clinic with complaints of abdominal pain, loss of appetite, 12 kg of weight loss with nause-vomiting and gradually increasing jaundice in the last week. The patient had elevated transaminase, bilirubin, and GGT levels. A mass lesion originating from the pancreatic head, causing pressure on the duodenum and common bile duct, and mass lesions consistent with diffuse metastasis in the liver were found in the computerized tomography (Figure-1). We planned to perform both diagnostic and therapeutic procedures in the same session for the patient who had severe epigastric pain during his hospitalization, had unresponsiveness to tramadol and morphine, and underwent decompression with a nasogastric tube due to repeated vomiting. The patient underwent EUS-FNA from the mass lesion in the head of the pancreas, EUS-FNA, CGN, and EUS-guided choledocobulbostomy from suspicious metastatic lesions in the liver, and an uncoated metal stent application to the duodenum with fluoroscopy (Figure-2). The process took a total of 87 minutes.

Conclusion: Endoscopic diagnostic and therapeutic procedures can be performed in the same session in experienced centers in appropriate cases.

Keywords: celiac ganglia, choledochoduodenostomy, endoscopic ultrasound, fine needle aspiration biopsies, stent

---

Şekil 1 - Pankreas kitle lezyonu, karaciğer metastazları ve dilate koledok
Figure 1 - Pancreatic mass, liver metastases and dilated common bile duct

Şekil-2 - Pankreas ve karaciğer EUS-FNA, CGN, EUS-BD ve duodenal U-SEMS uygulamaları
Figure-2 - Performing pancreas and liver EUS-FNA, CGN, EUS-BD and duodenal U-SEMS

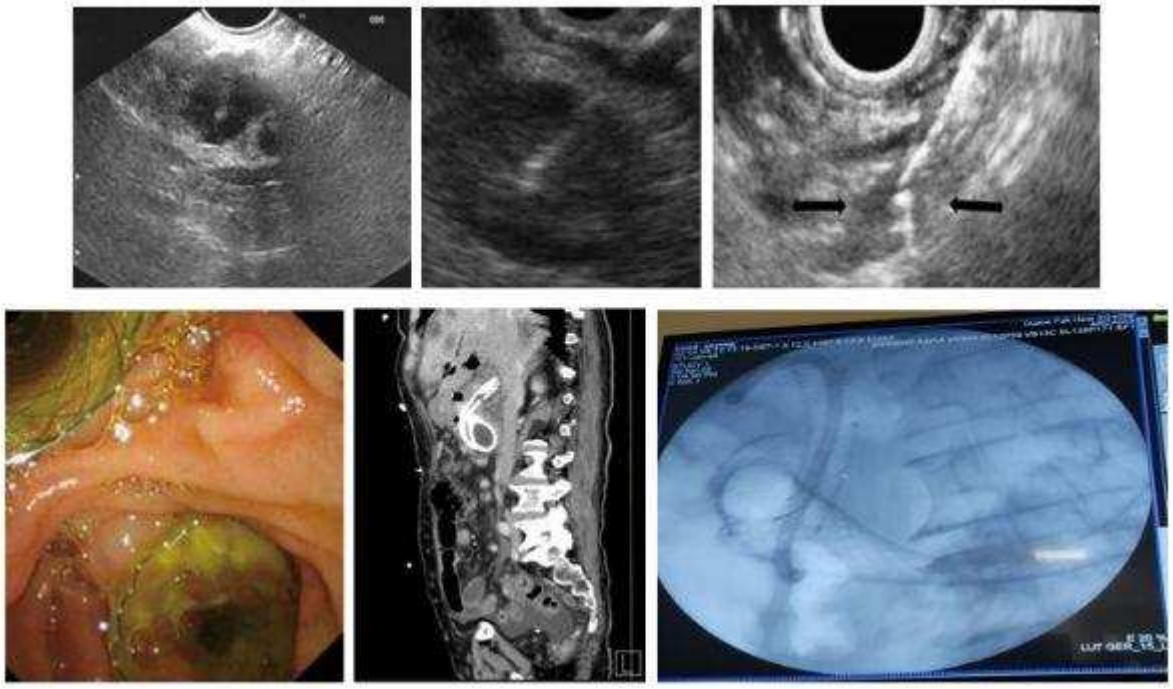

PP-239 / 39. Ulusal Gastroenteroloji Haftası
Primer Biliyer Kolanjit Hastalarında Tedavide Ursodeoksikolik Asit Direnci

Meral Ezgi Kırbıyık, Başak Koçdor, Elvan Işık, Sezgin Vatansever

İzmir Katip Çelebi Üniversitesi Tıp Fakültesi, İç Hastalıkları Ana Bilim Dalı, İzmir

Amaç
Primer biliyer kolanjit, karaciğerin kronik kolestaz ile seyreden, otoimmün inflamatuar bir hastalığıdır. Başta Alkalen fosfataz yüksekliği, immünoglobulin M düzeyi ve serumda antimitokondriyal antikor varlığı tanıda yön vericidir.
Primer biliyer kolanjit için standart tedavi, sağkalımı iyileştiren ursodeoksikolik asittir, ancak hastalık ilerleyen dekadlarda siroz ve karaciğer yetmezliğine yol açabilir. Bununla birlikte, küresel verilerdeki hastaların üçte biri UDCA tedavisine yanıt vermez ve ek tıbbi tedaviye ve/veya karaciğer transplantasyonuna ihtiyaç duyabilir. Bu çalışmanın amacı, tek merkezli oluşturulan verilerde direnç profilini bulmaktır.

Malzeme-Yöntem
Kliniğimizde 2006-2022 yılları arasında PBC tanısı ile takip edilen 253 hasta çalışmaya dahil edilmiştir, Hastaların demografik ve laboratuvar/histolojik verileri, anamnezleri ve komplikasyonları ayrı ayrı değerlendirilmiştir.
Tedavi başlangıcının 24. ayında bakılan serum ALP düzeyi üst sınırın 1,67 katından düşük olan veriler ilaca yanıtlı olarak kabul edilmiştir.

Sonuçlar-Tartışma
Çalışmamızda hastaların yaklaşık dörtte biri (68) UDCA tedavisine dirençli olarak değerlendirildi. Multivariyete analizlerinde hastalık evresi ve cinsiyetin hayatta kalmada birbirinden bağımsız prediktif faktörler olduğu görüldü. İlaç direnci oranları göz önünde bulundurulduğunda UDCA dirençli vakalarda fibratlar, karaciğer nakli ve diğer tıbbi tedaviler umut verici olabilir.

Anahtar Kelimeler: Primer Biliyer Kolanjit, siroz, Ursodeoksikolik Asit, İlaç Direnci

Ursodeoxycholic Acid Resistance in the Treatment of Primary Biliary Cholangitis Patients

Meral Ezgi Kırbıyık, Başak Koçdor, Elvan Işık, Sezgin Vatansever

Izmir Katip Celebi University Faculty of Medicine, Department of Internal Medicine, Izmir

Purpose
Primary biliary Cholangitis is an autoimmune inflammatory disease of the liver with chronic colestasis. Elevated alkaline phosphatase, immunoglobulin M level and the presence of antimitochondrial antibody in serum guides the diagnosis.
The standard treatment for primary biliary Cholangitis is ursodeoxycholic acid, which improves survival, but the disease can still lead to cirrhosis and liver failure over decades. However, one-third of patients in global data does not respond to UDCA therapy and may need additional medical therapy and/or liver transplantation. The aim of the study is to find the resistance profile in single center data.

Materıal-Method
253 patients followed up with the diagnosis of PBC between 2006-2022 in our clinic were included in the study. Demograhic and laboratory/histology data, anamnesis and complications of the patients were evaluatated separately.
Drug responsive therapy was accepted if the serum ALP level was lower than 1,67 times of the upper limit at the 24th month of treatment initiation.

Results
In our study about quarter of the patients (68) were resistant to UDCA treatment.At the multivariaty analisis the stage and gender were found to be independent predictive factors in survival. Considering the value of drug resistance; Fibrates, liver transplantation, and other medical treatments may be promising in UDCA resistant cases.

Keywords: Primary Biliary Cholangitis, Cirrhosis, Ursodeoxycholic Acid, Drug Resistance

PP-240 / 39. Ulusal Gastroenteroloji Haftası
Toksik hepatitin nadir bir etkeni: Sarı kantaron

Osman Çağın Buldukoğlu, Serkan Öcal, Tolga Yalçınkaya, Galip Egemen Atar, Hatice Deniz, Adil Duman, Ferda Akbay Harmandar, Ayhan Hilmi Çekin

Sağlık Bilimleri Üniversitesi, Antalya Eğitim ve Araştırma Hastanesi, Gastroenteroloji Kliniği, Antalya

Sarı kantaron (hypericum perforatum, St. John's wort) halk arasında depresyon ve anksiyete başta olmak üzere farklı klinik durumların tedavisi için kullanılan bir bitki türüdür. Bu yazıda, sarı kantaron kullanımı sonrası toksik hepatit tablosu gelişen bir vaka takdim edilecektir.

78 yaşında bir kadın hasta acil servise bulantı, kusma, halsizlik ve yorgunluk şikayetleri ile başvurdu. Öyküsünde dispeptik yakınmalar için son dönemde sarı kantaron kullandığını belirtti. Fizik muayenesi ve vital bulguları normal sınırlardaydı. Kan oksijen saturasyonu %95 ve akciğer grafisi normal idi. Elektrokardiyogram ve troponin değeri normal olarak bulundu. Yapılan laboratuar analizinde AST: 657 U/L, ALT: 601 U/L, GGT: 377 U/L, Laktat Dehidrojenaz (LDH): 639 U/L (<248 U/L), total bilirubin: 1.86 mg/dL ve direkt bilirubin 0.54 mg/dL olarak raporlandı. INR, trombosit ve eritrosit sedimentasyon hızı (ESR) değerleri normal aralıkta idi. Kan analizinde lökositoz saptanmadı. Abdomen ultrasonu normal olan hastanın viral serolojisi ve otoantikor değerleri negatif olarak raporlandı. İmmunglobulin değerleri normaldi. Destek tedavi dışında herhangi bir tedavi verilmeyen hastanın karaciğer fonksiyon testlerindeki bozukluğun tedricen düzeldiği ve iki gün içerisinde AST: 125 U/L, ALT: 237 U/L, GGT: 158 U/L, Laktat Dehidrojenaz (LDH): 202 U/L (<248 U/L), total bilirubin: 0.62 mg/dL ve direkt bilirubin 0.14 mg/dL değerlerine ulaştığı görüldü. Taburcu edilen hastanın tüm değerleri takip eden poliklinik kontrollerinde normale geriledi. Hastanın klinik tablosu mevcut durumuyla sarı kantaron kullanımı ile ilişkili toksik hepatit olarak değerlendirildi.

Toksik hepatit her yaş grubunda, farklı ilaç veya bitkisel ürün kullanımına bağlı gelişebilen ve sık görülebilen bir tablodur. Erken klinik şüphe ile gecikemeden tanı konulması karaciğer yetmezliğine kadar ilerleyebilecek tabloların engellenmesini sağlar.

Anahtar Kelimeler: sarı kantaron, st. john's wort, hypericum perforatum, toksik hepatit

A rare cause of toxic hepatitis: St. John's wort

Osman Çağın Buldukoğlu, Serkan Öcal, Tolga Yalçınkaya, Galip Egemen Atar, Hatice Deniz, Adil Duman, Ferda Akbay Harmandar, Ayhan Hilmi Çekin

University of Health Sciences, Antalya Training and Research Hospital, Department of Gastroenterology, Antalya

St. John's wort (hypericum perforatum) is a herb used commonly in the population for the treatment of a variety of diseases including depression and anxiety. In this paper, we will present a case of toxic hepatitis caused by St. John's wort.

A 78 years-old elderly admitted to the E.D. with nausea-vomitting and tiredness. She gave a history of St. John's wort usage lately for dyspeptic symptoms. Physical examination and vital signs were normal. Blood oxygen saturation was 95% and chest x-ray, ECG and troponin values were normal. Laboratory analysis were as follows: AST: 657 U/L, ALT: 601 U/L, GGT: 377 U/L, Lactate Dehidrogenase (LDH): 639 U/L (<248 U/L), total bilirubin: 1.86 mg/dL and conjugated bilirubin 0.54 mg/dL. INR, thrombocyte, leukocyte and erythrocyte sedimentation rate (ESR) values were within normal range. Abdominal ultrasound was normal and viral and autoimmune serologic markers were negative. Immunoglobulin values were within normal range. The patient was only given supportive treatment and after two days, blood count revealed the following values: AST: 125 U/L, ALT: 237 U/L, GGT: 158 U/L, Lactate Dehidrogenase (LDH): 202 U/L (<248 U/L), total bilirubin: 0.62 mg/dL and conjugated bilirubin 0.14 mg/dL. The patient was discharged from the hospital and during the outpatient clinic follow-up, the patient recovered fully and laboratory values returned to normal range.

Toxic hepatitis is a common clinical entity that can be seen in any age and has a wide array of causative agents. Early clinical suspicion and prompt diagnosis prevents clinical situations as catastrophic as liver failure.

Keywords: st. john's wort, hypericum perforatum, toxic hepatitis

PP-241 / 39. Ulusal Gastroenteroloji Haftası

Endoskopik rezeksiyon yapılan gastrik subepiteyal lezyonların değerlendirilmesi: Tek merkez deneyimi

Sezgin Vatansever, Hakan Çamyar

İzmir Atatürk Eğitim ve Araştırma Hastanesi, Gastroenteroloji Kliniği, İzmir

Giriş

Gastrik subeptelyal lezyonlar genellikle insidental olarak saptanan lezyonlarıdır. Lezyonun büyüklüğüne, görüntüleme özelliklerine göre takip ve rezeksiyon kararı verilmektedir. Ancak buna rağmen kesin bir tedavi kararı vermek güç olmaktadır. Biz de kliniğmizde farklı yöntemler kullanılarak endoskopik rezeksiyon yapılan hastaların özellikleri değerlendirildi.

Metod

Çalışmaya 2017-2022 yılları arasında endoskopik rezeksiyon yapılan her hasta alındı. Çalışma 47'si kadın 58 hastadan oluşmaktaydı. Hastaların endoskopik rezeksiyonu, endoskopik submukozal ekskavasyon, endoskopik subumkozal enukleasyon veya STER yöntemi ile yapıldı. Her hastaya işleme öncesi Endosonografi yapıldı ve lezyonun yapısı değerlendirildi. Rezeksiyon kararı; 5 cm altında intraluminal protruzyonu olan, malignite açısından risk taşıyan ancak malignite kriterleri taşımayan hastalara verildi. İşlemler genel anestezi atlında yapıldı.

Sonuçlar

Hastaların 4'ünde işlem sırasında kanama meydana geldi, 2 si kanama tam kontrol alınamamasından dolayı işlem sırasında cerrahiye verildi ve rezeksiyonu cerrahi olarak tamamlandı. Hastaların özellikleri ve sonuçları tablo1-3'de belirtildi.

GİST lezyonlarının 3'ü 2 cm altındaydı ve hastalık riski yoktu. Histolojik tipi de 2'si Spindle cell tip diğeri mix tipti. 2 cm üstündekilerin ise 2'si risksiz, 12'si çok düşük ve 1'i orta riskliydi. İki grup arasında fark mevcuttu (p=0.009).

Tartışma

Subepitelial lezyonların görüntüleme yöntemleri ile tanı konulması çoğu zaman mümkün olmamaktadır. Bu nedenle takipi gereklidir. Bizim hastalarımızda olduğu gibi net tanısı belirlenemeyen hastaların, boyut gözetmeksizin endoskopik rezeksiyon ile hem kesin tanı konulmuş ve hem de eğer risksiz bir lezyon ise de takip edilmesine gerek kalamamıştır. Endoskopik rezeksiyon yöntemlerinin ileri endoskopik işlem prensiplerine uyulduğunda minimal invaziv ve güvenilir yöntemler olduğu söylenebilir

Anahtar Kelimeler: endoskopik rezeksiyon, gastrik, subepiteliyal

Evaluation of gastric subepithelial lesions undergoing endoscopic resection: A single center experience

Sezgin Vatansever, Hakan Çamyar

İzmir Atatürk Training and Research Hospital, Gastroenterology Clinic, İzmir

İntroduction:Gastric subepithelial lesions(SEL) are usually incidentally detected lesions.Depending on the size of the lesion and imaging characteristics, follow-up and resection are decided.However, it is difficult to make a definitive treatment decision.We evaluated the characteristics of patients who underwent different endoscopic resection methods in our clinic.

Method:All patients who underwent endoscopic resection between 2017-2022 were included.The study consisted of 58 patients, 47 of whom were female.Endoscopic resection of the patients was performed by endoscopic submucosal excavation, endoscopic subumcosal enucleation or STER method.EUS was performed on each patient before the procedure and the structure of the lesion was evaluated.Resection decision;It was given to patients with intraluminal protrusion below 5 cm, who were at risk for malignancy,but did not meet the criteria for malignancy.

Results: Bleeding occurred in 4 of the patients, 2 of them were given to surgery during the procedure because the bleeding could not be fully controlled, and their resection was completed surgically.The characteristics and results of the patients are listed in Table 1-3.

3 of the GIST lesions were <2 cm and there was no risk of disease.Histological type was 2 Spindle cell type and the other mixed type.Of those >=2 cm, 2 were risk free, 12 were very low, and 1 were medium risk. There was a difference between the two groups(p=0.009).

Discussion:With endoscopic resection,histopathological definitive diagnosis can be obtained and the management of the patient is clearer.It can be said that endoscopic resection methods are minimally invasive and reliable methods when advanced endoscopic procedure principles are followed.

Keywords: endoscopic resection, gastric, subepithelial

Akış Şeması
FlowChart

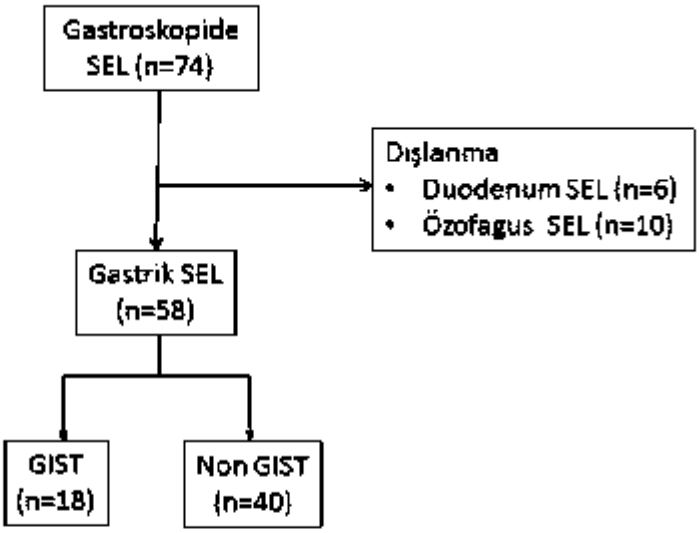

Tablo1. Hastaların özellikleri

Özellikler	Toplam	"SEL<2 cm (n=26)"	"SEL>=2 cm (n=32)"	p
Yaş	58±11	58±12	59±10	0.834
Cinsiyet(K/E)	41/17	18/9	23/8	0.826
Ağırlık (kg)	78±17	79±18	78±12	0.775
VKİ (kg/m2)	29±4	29±5	29±4	0.966
Lezyonun boyutu (mm)	21 (7-45)	13 (7-19)	29 (20-45)	<0.001
EUS bulguları				
Hipoekoik	38	16 (61.5%)	22 (68.8%)	0.591
Lezyonun yeri				
Antrum	28	13 (50%)	15 (46.9%)	0.813
Korpus	21	8 (30.8%)	13 (40.6%)	0.437
Kardiya	9	5 (19.2%)	4 (12.5%)	0.481
Histopatoloji				
GİST	18	3 (11.5%)	15 (46.9%)	0.004
NET	1	1 (3.8%)	0	0.448
Leiomyom	9	3 (11.5%)	6 (18.8%)	0.495
Diğer SEL'ler	23	14 (53.8%)	9 (28.1%)	0.061
SEL olmayanlar	7	5 (19.2%)	2 (6.3%)	0.225
Endoskopik rezeksiyon yöntemi				
Endoskopik submukozal ekskavasyon	14	4 (15.4%)	10 (31.3%)	0.221
Endoskopik submukozal enükleasyon	39	22 (84.6%)	17 (53.1%)	0.013
STER	5	0	5 (15.6%)	0.058
Komplikasyonlar				
Kanama	4	1 (3.8%)	3 (9.4%)	0.62
Perforasyon	2	0	2 (6.3%)	0.497
Komorbiditeler				
Diabetes Mellitus	15	7 (26.9%)	8 (25%)	0.868
Hipertansiyon	31	14 (53.8%)	17 (53.1%)	0.956
Malignite	19	8 (30.8%)	11 (34.4%)	0.35
Diğer hastalıklar	7	2 (7.7%)	5 (15.6%)	0.771

Table 1. Patients characteristics

Characteristics	Total	"SETs<2 cm (n=26)"	"SETs>=2 cm (n=32)"	p
Age	58±11	58±12	59±10	0.834
Sex (F/M)	41/17	18/9	23/8	0.826
Weight (kg)	78±17	79±18	78±12	0.775
BMI (kg/m2)	29±4	29±5	29±4	0.966
Size of the lesion (mm)	21 (7-45)	13 (7-19)	29 (20-45)	<0.001
EUS findings				
Hypoechoic	38	16 (61.5%)	22 (68.8%)	0.591
Localisation				
Antrum	28	13 (50%)	15 (46.9%)	0.813
Corpus	21	8 (30.8%)	13 (40.6%)	0.437
Cardia	9	5 (19.2%)	4 (12.5%)	0.481
Histopathology				
GIST	18	3 (11.5%)	15 (46.9%)	0.004
NET	1	1 (3.8%)	0	0.448
Leiomyoma	9	3 (11.5%)	6 (18.8%)	0.495
Other SETs	23	14 (53.8%)	9 (28.1%)	0.061
Non SETs	7	5 (19.2%)	2 (6.3%)	0.225
Endoscopic resection method				
Endoscopic submucosal excavation	14	4 (15.4%)	10 (31.3%)	0.221
Endoscopic submucosal enucleation	39	22 (84.6%)	17 (53.1%)	0.013
STER	5	0	5 (15.6%)	0.058
Complication				
Bleeding	4	1 (3.8%)	3 (9.4%)	0.62
Perforation	2	0	2 (6.3%)	0.497
Comorbities				
Diabetes Mellitus	15	7 (26.9%)	8 (25%)	0.868
Hypertension	31	14 (53.8%)	17 (53.1%)	0.956
Malignancy	19	8 (30.8%)	11 (34.4%)	0.35
Other disease	7	2 (7.7%)	5 (15.6%)	0.771

Tablo 2. GİST olan ve olmayan hastaların özelliklerinin kıyaslanması

Özellikler	"GIST (n=18)"	"Non GIST (n=40)"	p
Yaş	63±8	56±11	0.014
Cinsyet (K/E)	12/6	29/11	0.652
VKİ (kg/m2)	29.0 ± 4.0	28.7 ± 4.4	0.864
Lezyonun boyutu >=20 mm	15 (83.3%)	17 (42.5%)	0.004
EUS bulguları			
Hipoekoik	13 (72.2%)	31 (77.5%)	0.494
Lezyonun yeri			
Antrum	4 (22.2%)	24 (60%)	0.011
Korpus	12 (66.7%)	9 (22.5%)	0.001
Kardiya	2 (11.1%)	7 (17.5%)	0.706
Endoskopik rezeksiyon yöntemi			
Endoskopik submukozal ekskavasyon	10 (55.6%)	4 (10%)	<0.001
Endoskopik submukozal enükleasyon	6 (33.3%)	33 (82.5%)	0.001
STER	2 (11.1%)	3 (7.5%)	0.641
Komplikasyon			
Kanama	3 (16.7%)	1 (2.5%)	0.084
Perforasyon	2 (11.1%)	0	0.093
Komorbiditeler			
Diabetes Mellitus	8 (44.4%)	7 (17.5%)	0.03
Hipertansiyon	10 (55.6%)	21 (52.5%)	0.829
Malignite	5 (27.8%)	14 (35%)	0.471
Diğer hastalıklar	3 (16.7%)	4 (10%)	0.588
H. Pylori pozitifliği	1/7	6/30	0.728

Table 2. Comparison of the characteristics of patients with and without GIST

Characteristcs	"GIST (n=18)"	"Non GIST (n=40)"	p
Age	63±8	56±11	0.014
Sex (F/M)	12/6	29/11	0.652
BMI (kg/m2)	29.0 ± 4.0	28.7 ± 4.4	0.864
Size of the lesion >=20 mm	15 (83.3%)	17 (42.5%)	0.004
EUS findings			
Hypoechoic	13 (72.2%)	31 (77.5%)	0.494
Localisation			
Antrum	4 (22.2%)	24 (60%)	0.011
Corpus	12 (66.7%)	9 (22.5%)	0.001
Cardia	2 (11.1%)	7 (17.5%)	0.706
Endoscopic resection method			
Endoscopic submucosal excavation	10 (55.6%)	4 (10%)	<0.001
Endoscopic submucosal enucleation	6 (33.3%)	33 (82.5%)	0.001
STER	2 (11.1%)	3 (7.5%)	0.641
Complication			
Bleeding	3 (16.7%)	1 (2.5%)	0.084
Perforation	2 (11.1%)	0	0.093
Comorbities			
Diabetes Mellitus	8 (44.4%)	7 (17.5%)	0.03
Hypertension	10 (55.6%)	21 (52.5%)	0.829
Malignancy	5 (27.8%)	14 (35%)	0.471
Other disease	3 (16.7%)	4 (10%)	0.588
H. Pylori (positivity)	1/7	6/30	0.728

Tablo 3. GİST boyutuna göre özelliklerinin kıyaslanması
Table 3. Comparison of features according to GIST size

Features of the GIST	GISTs<2 cm (n=3)	GISTs≥2 cm (n=15)	p
Histopathological type			
Spindle cell type	2 (66.7%)	7 (46.7%)	
Epithelioid type	0	3 (20%)	0.67
Mixed type	1 (33.3%)	5 (33.3%)	
Ki 67 (%)	2 (1-2)	4 (2-10)	0.066
Risky			
No risky	3	2	
Very low	0	12	
Low	0	0	0.009
Moderate	0	1	
High	0	0	

Tablo 4. GIST tahmini için çok değişkenli Lojistik Regresyon analizi
Table 4. Mutivariete logistic regression analysis for prediction of GIST

						95%C.I.for EXP(B)	
Characteristics	B	S.E.	Wald	Sig.	Exp(B)	Lower	Upper
Age>60	.21	.91	.05	.817	1.23	0.21	7.35
Size of the lesion ≥20 mm	2.48	.90	7.40	.007	11.67	1.99	68.55
Localization (corpus)	1.95	.80	5.92	.015	7.04	1.46	33.91
Diabetes Mellitus	1.48	.96	2.38	.123	4.40	0.67	28.85

Şekil 1. GİST hastalarının histopatolojik dağılımı
Figure 1. Histopathological distribution of GIST patients

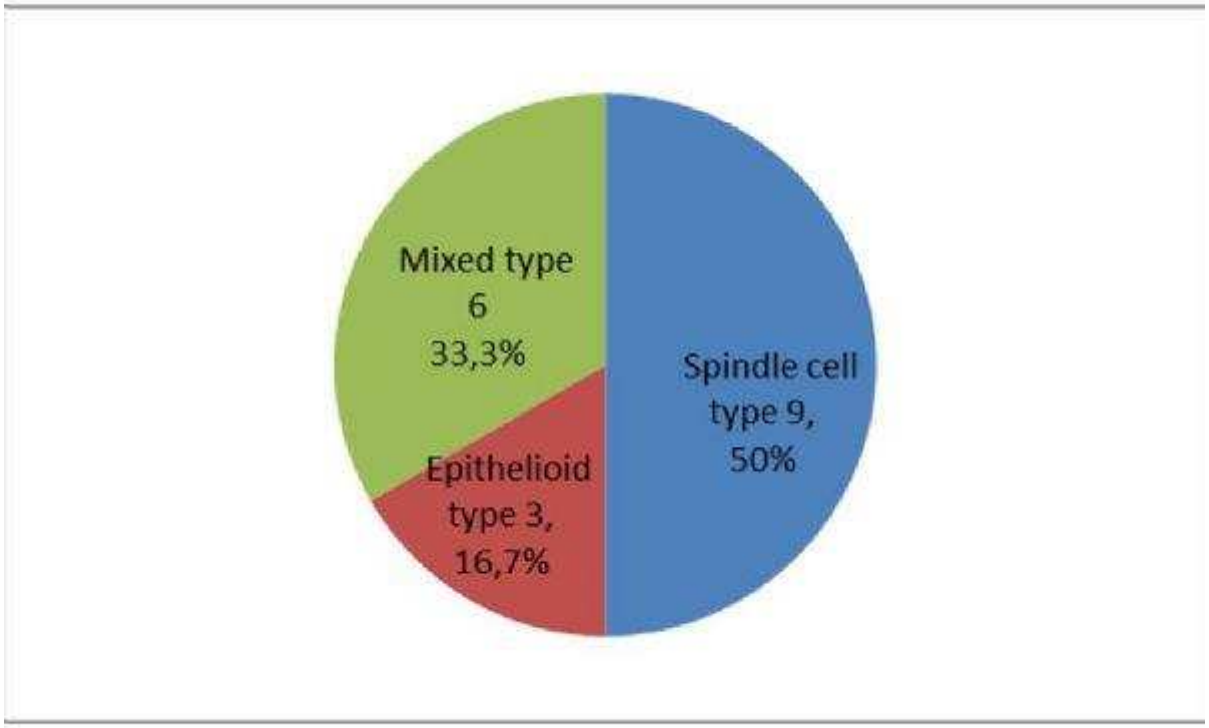

PP-242 /39. Ulusal Gastroenteroloji Haftası
Eozinofilik Enterit, Nonspesifik Gastrointestinal Semptomlarda akla gelmeli!

İlker Büyüktorun, Hatice Çilem Binicier, Mesut Akarsu

Dokuz Eylül Üniversitesi Tıp Fakültesi, Gastroenteroloji Bilim Dalı, İzmir

Eozinofilik Enterit (EE), bağırsağın eozinofiller tarafından patolojik infiltrasyonu ile karakterize nadir görülen bir hastalıktır. EE'nin tahmini prevalans oranı 100.000'de 1,7-8,4(1). EE'li hastalarda, bağırsak ve bağırsak duvarı boyunca eozinofilik infiltrasyonun lokalizasyonuna bağlı olarak çok spesifik olmayan gastrointestinal semptomlar (kusma-kusma, ishal, obstrüksiyon, asit..) vardır. EE'nin gelişiminde alerjiden şüphelenilse bile, buna yol açan mekanizmalar hala bilinmemektedir(2). Çoğu hastada periferik eozinofili eşlik eder(3).

Dokuz Eylül Üniversitesi Tıp Fakültesi Gastroenteroloji kliniğimizde 2010 yılından günümüze kadar EE tanısı almış hastaları derledik. Toplam 8 hastanın, 2'si kadın olup, 38-61 yaş arasındalardı. Çoğu nonspesifik semptomlarla (bulantı, kusma, karında şişkinlik) başvurmuş olup, en belirgin semptom diareydi. Sadece bir hasta ileus ve assit kliniği ile başvurmuştu. Çoğunda periferik eozinofili eşlik etmekteydi. İntestinal doku biyopsileri ile tanıları netleştirilen hastaların birine eozinofilik özofajit, iki hastaya ise kolit eşlik etmekteydi. Hastalarda steroid ve montelukast (lökotrien reseptör antagonisti) birlikte kullanılarak klinik semptomlarının belirgin gerilediği görüldü.

Nonspesifik gastrointestinal semptomlarla gelen hastalarda periferik kan tablosunda eozinofili de mevcutsa mutlaka EE tanısı akla gelmelidir. Sekonder intestinal eozinofili yapan nedenler başta ilaç ve parazitler olmak üzere mutlaka dışlanmalıdır. Belirli biyolojik belirteçler olmadığı için tanı, klinik belirtiler, endoskopik ve özellikle histolojik bulgulara dayanmaktadır. Tedavide eliminasyon diyeti ve sistemik kortikosterodler, lökotrien reseptör antagonistleri sıklıkla kullanılır. Relapsları önlemek için, idame tedavinin düzenlenmesi gerekmektedir. Bu olguları sunmamızın amacı, son yıllarda giderek artış gösteren EE hakkında klinisyenlerin farkındalığını arttırmak, konu hakkında giderek artan yeni bilgileri aktarmak, doğru tanı ve tedavi kararları için yardımcı olabilmektir.

Anahtar Kelimeler: Eozinofilik enterit, nonspesifik semptom, eozinofili

Eosinophilic Enteritis should be considered in Non-Specific Gastrointestinal Symptoms!

İlker Büyüktorun, Hatice Çilem Binicier, Mesut Akarsu

Dokuz Eylul University Faculty of Medicine, Department of Gastroenterology, Izmir

EE is a rare disease characterized by a pathologic infiltration of the intestine by eosinophils. The estimated prevalence rate of EGE is 1.7–8.4 per 100,000(1). Patients with EE have very nonspecific gastrointestinal symptoms(nause,vomiting, diarrhea, obstruction, ascites etc.) which depend on the localization of the eosinophilic infiltration along the intestine and through the intestinal wall. Even if allergy is suspected in the development of EE, the mechanisms leading to it are still unknown(2).
Peripheral eosinophilia accompanies in most patients(3).
We have compiled the patients diagnosed with IE since 2010 in our Gastroenterology clinic, Faculty of Medicine, Dokuz Eylul University. Of the 8 patients, 2 were women and they were between the ages of 38-61. Most of them presented with nonspecific symptoms (nausea, vomiting, bloating) and diarrhea was the most prominent symptom. Only one patient presented with ileus and ascites clinic. Most of them were accompanied by peripheral eosinophilia.. It was observed that the clinical symptoms of the patients were significantly regressed when steroid and montelukast were used together.

If eosinophilia is also present in the peripheral blood picture in patients presenting with nonspecific gastrointestinal symptoms, the diagnosis of IE should definitely be considered. Causes of secondary intestinal eosinophilia, primarily drugs and parasites, must be excluded. The aim of presenting these cases is to increase the awareness of clinicians about IE, which has been increasing in recent years, to convey new and increasing information about the subject, and to help them make correct diagnosis and treatment decisions.
Keywords: Eosinophilic enteritis, nonspecific symptom, eosinophilia

PP-243 / 10. Gastroenteroloji Cerrahi Kongresi
Hemoroid Tedavisinde %0.2'lik Aloe Vera Kremin Etkinliği

Abdulkadir Ünsal[1], Uğur Kumcu[2]

[1]Ankara Atatürk Sanatoryum Eğitim ve Araştırma Hastanesi Genel Cerrahi Kliniği
[2]Pursaklar Devlet Hastanesi Genel Cerrahi Kliniğ, Ankara, Türkiye

Aloe Vera; Burma. F. Xanthorrhoeacear bitki ailesinden bir bitki çeşididir. Geleneksel Tıpta yaygın olarak kullanılmaktadır. Amino asitler, B vitaminleri ve genel sağlığı destekleyen diğer bileşikler dahil olmak üzere birçok önemli besin içerir. Ayrıca antioksidan, yara iyileşmesi, antibakteriyel, antifungal ve immünomodülatör etkiler sağladığı gösterilen farmakolojik özelliklere de sahiptir.Yanık yaralarının iyileşmesi, posthemoroidektomi hastalarında yara iyileşmesi ve yanıkta iyileşme süresini kısalttığı görülmüştür. %0,2 Aloe vera suyu tozu içeren topikal bir kremin Grade 2-3 hemoridlerde etkisini değerlendirmek amaçlanmıştır.3 hafta günde 3 kez (3 gr- aleo vera) hemoroid bölgesine uygulandı. Dışlama kriterleri diğer anorektal hastalıklar; Anal fistül, Anal apse, Madde kötüye kullanımı, Alkol kullanımı, Aloe vera ürünlerine karşı aşırı duyarlılıktı. Ayrıca daha önce anal cerrahi, pelvis radyoterapisi veya kemoterapi uygulanmış, immünosupresif ilaçlar almış veya herhangi bir ilaca duyarlılığı olan hastalar bu çalışmaya dahil edilmedi.3 hafta sonra kontrole çağrıldılar. Semptomlarında iyileşme olan hastalara 3 hafta daha tedavi verildi. Semptomlarında iyileşmesi olmayan hastalar opere edildi.

Anahtar Kelimeler: aloe vera, hemoroid, medikal tedavi

Effectiveness of 0.2% Aloe Vera Cream in Hemorrhoid Treatment

Abdulkadir Ünsal[1], Uğur Kumcu[2]

[1]Ankara Atatürk Sanatorium Training and Research Hospital, General Surgery Clinic, Ankara, Turkey
[2]Pursaklar State Hospital,General Surgery Clinic, Ankara, Turkey

Aloe vera; Burma. F. Xanthorrhoeacear is a plant variety from the plant family. Widely used in Traditional Medicine. Contains many important nutrients, including amino acids, B vitamins, and other compounds that support overall health. It also has pharmacological properties that have been shown to provide antioxidant, wound healing, antibacterial, antifungal and immunomodulatory effects. It has been observed that healing of burn wounds, wound healing in posthemorrhoidectomy patients and shortening the healing time of burns. It has been observed that healing of burn wounds, wound healing in posthemorrhoidectomy patients and shortening the healing time of burns. It was aimed to evaluate the effect of a topical cream containing 0.2% Aloe vera juice powder in Grade 2-3 hemorrhoids. It was applied to the hemorrhoid area 3 times a day (3 gr- aloe vera) for 3 weeks. Exclusion criteria other anorectal diseases; Anal fistula, Anal abscess, Substance abuse, Alcohol use, Hypersensitivity to Aloe vera products. In addition, patients who had previous anal surgery, pelvic radiotherapy or chemotherapy, had taken immunosuppressive drugs, or were sensitive to any drug were not included in this study. After 3 weeks, they were called for control. Patients whose symptoms improved were given treatment for an additional 3 weeks. Patients who did not improve in their symptoms were operated.

Keywords: aloe vera, hemorrhoids, medical treatment

PP-244 / 39. Ulusal Gastroenteroloji Haftası
Her Helicobacter, pylori değildir: H. Heilmannii gastriti

Hamide Berrin İlya[1], Mehmet Cengiz Siyer[1], Tolga Düzenli[2]

[1]SBÜ Sancaktepe Şehit Prof.Dr. İlhan Varank Eğitim ve Araştırma Hastanesi, İç Hastalıkları Kliniği, İstanbul
[2]SBÜ Sancaktepe Şehit Prof.Dr. İlhan Varank Eğitim ve Araştırma Hastanesi, Gastroenteroloji Kliniği, İstanbul

Amaç: Helicobacter pylori (H.pylori), dünya nüfusunun yaklaşık yarısını enfekte eden ve kronik gastrit ve mide karsinomu ile ilişkilendirilen bir bakteridir. Helicobacter cinsi grubunda H.pylori dışında H. heilmannii¸ H. ailurogastricus, H. suis, H. felis, H. bizzozeronii ve H. salomonis gibi enfeksiyon etkenleri de bulunur. Bunlardan H. heilmannii, çoğunlukla kedi ve köpekler olmak üzere hayvanların mide mukozasında sıklıkla kolonize olur ve buradan insanlara bulaşabilir. H. heilmannii enfeksiyonu insidansı, insanlar arasındaki tüm helikobakter enfeksiyonlarının yaklaşık %1'ini oluşturmaktadır. Bu olgu sunumu ile, kliniğimize dispepsi şikayeti ile başvuran ve endoskopik biyopsi ile H. heilmannii gastiti tanısı koyduğumuz ve tedavi ettiğimiz hastamızı sunmayı hedefledik.

Olgu: 69 yaşında erkek hasta dispeptik yakınmalar ile gastroenteroloji polikliniğine başvurdu. 50 yıl önce hayvancılık öyküsü ve annesinde mide kanseri öyküsü mevcuttu. Hastanın fizik muayenesinde genel durumu iyi, vitalleri stabil, batın muayenesi normaldi. Hastaya uygulanan endoskopide pangastrit görüldü. Antrumdan alınan biyopsi sonucu kronik aktif gastrit, intestinal metaplazi, atrofik gastrit şeklinde raporlandı ve helicobacter heilmannii saptandı. Hastaya bizmut içeren 4'lü helikobacter tedavisi verildi.

Sonuç: H. heilmannii mikroskopik açıdan H. pylori'nin sahip olduğu spiral morfolojiye benzemektedir. H. pylori 2,5-4 mm uzunluğunda iken, H. heilmannii ise 7-10 mm uzunluğundadır. H. pylori esas olarak mukozal tabakayı kaplarken, H. heilmannii ise antral bezlerin derinliklerine kadar yayılım gösterebilmektedir. H. heilmannii enfeksiyonu ile gözlenen gastrit, H. pylori'ye bağlı olandan daha az şiddetli olma eğilimindedir, ancak H. pylori'ye kıyasla gastrik MALT lenfomalarının oluşumunda daha fazla rol oynamaktadır. Bu kapsamda klinisyenler, helikobacter gastritleri arasında H. heilmannii' yi akılda bulundurmalıdır.

Anahtar Kelimeler: gastrit, helicobacter, H. Heilmannii, H.Pylori

Not every Helicobacter is pylori: Gastritis of H. Heilmannii

Hamide Berrin İlya[1], Mehmet Cengiz Siyer[1], Tolga Düzenli[2]

[1]SBÜ Sancaktepe Şehit Prof.Dr. İlhan Varank Training and Research Hospital, Department of Internal Medicine, İstanbul
[2]SBÜ Sancaktepe Şehit Prof.Dr. İlhan Varank Training and Research Hospital, Department of Gastroenterology, İstanbul

Objective: Helicobacter pylori infects half of the world population, being associated with several gastric disorders, such as chronic gastritis and gastric carcinoma. The Helicobacter genus also includes other gastric helicobacters, such as H.heilmannii¸ H.ailurogastricus, H.suis, H.felis, H.bizzozeronii, and H.salomonis. H.heilmannii frequently colonizes gastric mucosa of animals, mainly cats and dogs, from where it can be transmitted to humans. The incidence of H.heilmannii infection accounts for approximately 1% of all Helicobacter infections among humans. In this case report, we aimed to present our patient who referred to our clinic with the complaint of dyspepsia and was diagnosed with gastritis of H.heilmannii.

Case: A 69-year-old male patient was referred to our endoscopy unit with dyspeptic complaints. He had been a farmer 50 years ago and had a family history of gastric cancer. Gastroscopy revealed pangastritis. The biopsy which was obtained from the antrum was reported as chronic active gastiris, intestinal metaplasia, atrophic gastritis with helicobacter heilmannii. The patient has received bismuth containing quadruple therapy.

Conclusion: H.heilmannii microscopically resembles the spiral morphology of H.pylori. The length of H.pylori is 2.5-4 mm long, H.heilmannii is 7-10 mm. While H.pylori mainly covers the mucosal layer, H. heilmannii can spread deep into the antral glands. The gastritis observed with H. heilmannii infection tends to be less severe than that H.pylori, but has a greater role in the occurrence of gastric MALT lymphomas than H.pylori. With this aspect, we think that clinicians should keep H.heilmannii in mind when assessing helicobacter gastritis.

Keywords: gastritis, helicobacter, H. Heilmannii, H.Pylori

Resim 1.
Figure 1.

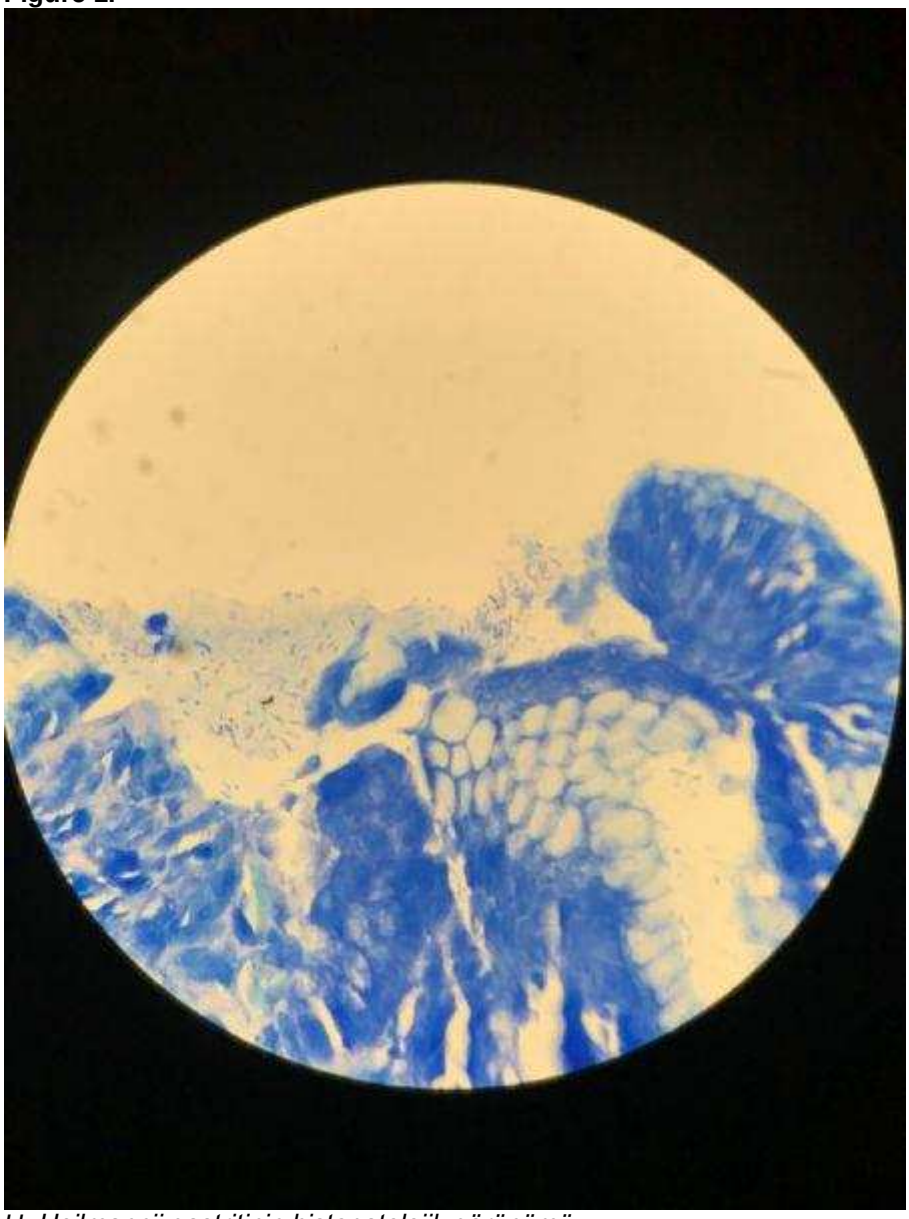

H. Heilmannii gastritinin histopatolojik görünümü.
Histopathological appearance of H. Heilmannii gastritis.

Resim 2.
Figure 2.

Antrumda yerleşim gösteren, uzun ve kalın (H.pylori' nin yaklaşık iki katı) spiral şeklindeki H. Heilmannii bakteri kümeleri.
Long and thick (about twice the size of H. pylori) spiral-shaped bacterial clusters of H. Heilmannii located in the antrum.

PP-245 / 10. Gastroenteroloji Cerrahi Kongresi

Orta hacimli merkezlerde yaş pankreatikoduodenektomi sonrası morbidite ve mortalite için bir risk faktörü müdür? Erken ve uzun vadeli sonuçlar (Covid-19 pandemisi ile)

Mehmet Aziret[1], Feyza Aşıkuzunoğlu[2], Fatih Altıntoprak[2], Mukaddes Tozlu[3], Ayşe Demirci[4], Metin Ercan[2], Doğukan Saydan[4], Ali İmran Küçük[1]

[1]Sağlık Bilimleri Üniversitesi, Balıkesir Şehir Uygulama ve Eğitim Hastanesi, Genel Cerrahi Kliniği, Balıkesir, Türkiye
[2]Sakarya Eğitim ve Araştırma Hastanesi Genel Cerrahi Kliniği, Sakarya, Türkiye
[3]Sakarya Eğitim ve Araştırma Hastanesi Gastroenteroloji Kliniği, Sakarya, Türkiye
[4]Sakarya Eğitim ve Araştırma Hastanesi Tıbbi Onkoloji Kliniği, Sakarya, Türkiye

Giriş: Artan yaşlı nüfus, artan kanser riski ile karşı karşıya kalmakta ve buna bağlı olarak pankreas kanser cerrahisi oranını artmaktadır. Bu çalışma, orta hacimli merkezlerde Covid-19 pandemi döneminde pankreatikoduodenektomi sonrası yaşlılığın morbidite ve mortalite için bir risk faktörü olup olmadığını belirlemeyi amaçlamıştır.

Gereç ve Yöntemler: Bu çalışmaya periampuller tümör nedeniyle pankreatikoduodenektomi yapılan 90 hasta dahil edildi. 60-75 yaş (n=60) (Grup 1) ve >75 (n=30) (Grup 2) olmak üzere iki gruba ayrıldı. Her hastanın özelliklerini, perioperatif özelliklerini, morbiditesini ve uzun dönem sonuçlarını geriye dönük olarak değerlendirdik. Ayrıca tüm hastalarda Covid-19 pandemisi sırasında Covid-19 PCR testi ve toraks bilgisayarlı tomografisini ameliyat öncesi kontrol ettik.

Bulgular: Yaşlılık (>75 yıl) morbidite, hastane mortalitesi veya uzun süreli sağkalım için bir risk faktörü olarak bulunmadı. Çok değişkenli analiz, malignite (P=0.003), yüksek bilirubin hesabı (>2 mg/dL) (P=0.03), tümörün yerleşim yeri (pancreas başı (P=0.036) veya ve distal koledokta P=0,005)) ve pancreas kanal çapı (<3 mm) postoperative pankreas fistülü için bağımsız risk faktörleriydi. Covid-19 pandemisi sırasında PD dağılımları ve sonuçlarında istatistiksel olarak anlamlı bir fark yoktu. Genel medyan sağkalım 27±4.1 (18.8-35.1) aydı. Lenf nodu pozitifliği (P=0.004), nöral tümör invazyonu (P = 0.025) ve adjuvan kemoterapi (P=0.045) genel sağkalım oranını etkileyen risk faktörleriydi.

Sonuç: Covid-19 pandemisi döneminde, pankreatikoduodenektomi orta hacimli bir merkezde tolere edilebilir morbidite ve mortalite oranlarıyla seçilmiş yaşlı hastalarda etkin bir şekilde yapılabilir.

Anahtar Kelimeler: Yaş, komplikasyon Covid-19 pandemisi, pankreatikoduodenektomi, periampuller tümör

Is Age a Risk Factor for Morbidity and Mortality Following Pancreaticoduodenectomy at Medium-Volume Centers? Early and Long-Term Results (with Covid-19 pandemic)

Mehmet Aziret[1], Feyza Aşıkuzunoğlu[2], Fatih Altıntoprak[2], Mukaddes Tozlu[3], Ayşe Demirci[4], Metin Ercan[2], Doğukan Saydan[4], Ali İmran Küçük[1]

[1]University of Health Science, Balıkesir Educatiın and Research Hospital, Balıkesir, Turkey
[2]University of Sakarya Education and Research Hospital, Department of General Surgery, Sakarya Turkey
[3]University of Sakarya Education and Research Hospital, Department of Gastroenterology, Sakarya Turkey
[4]Sakarya University Education and Research Hospital, Department of Oncology, Sakarya Turkey

Introduction: The growing elderly population is facing an increasing risk of cancers, consequently raising the pancreatic cancer surgery rate. This study aimed to determine whether old age is a risk factor for morbidity and mortality following pancreaticoduodenectomy at medium-volume centers during Covid-19 pandemic.

Material-Methods: The present study included 90 patients who underwent pancreaticoduodenectomy for periampullary tumors. They were divided into two groups, comprising those aged 60–75 years (n=60) (Group 1) and another with those aged >75 years (n=30) (Group 2). We retrospectively evaluated each

patient's characteristics, perioperative features, morbidity, and long-term results. Furthermore, we preoperatively controlled the Covid-19 PCR test and thorax computed tomography during the Covid-19 pandemic in all patients.

Results: Old age (>75 years) was not found to be a risk factor for morbidity, hospital mortality, or long-term survival. The multivariate analysis showed that malignancy (P=0.003), elevated bilirubin account (>2 mg/dL) (P=0.03), location of the tumor in the pancreatic head (P=0.036) and distal common biliary duct (P=0.005), and pancreatic duct diameter (<3 mm) (P<0.001) were independent risk factors for pancreatic fistula. There was no statistically significant difference in distributions and results of the PD during the Covid-19 pandemic. The overall median survival was 27 ± 4.1 (18.8–35.1) months. Lymph node positivity (P=0.004), neural tumor invasion (P = 0.025), and adjuvant chemotherapy (P=0.045) were risk factors affecting the overall survival rate.

Conclusion: Pancreaticoduodenectomy can be performed effectively in selected elderly patients with tolerable morbidity and mortality rates at a medium-volume center during Covid-19 pandemic.

Keywords: Age, complication Covid-19 pandemic, pancreaticoduodenectomy, periampullary tumor

Tablo 1.
Table 1.

Table 1. Assessment of the risk factors on the pancratic fistul, reoperation, and multivariate logistic regression analysis

	B	Wald	Exp(B)	95% C.I for EXP(B) Lower	Upper	*P value*
Pancreatic Fistula						
Age	-0.706	0.656	0.494	0.090	2.722	0.418
Gender *(Male)*	2.720	9.041	15.174	2.578	89.326	**0.003**
ASA score	-1.290	2.532	0.275	0.056	1.348	0.112
Co-morbidity *(>1)*	1.132	1.703	3.101	0.567	16.965	0.192
Malignancy	-3.584	8.757	0.028	0.003	0.298	**0.003**
Elevated Bilirubin account *(>2 mg/dl)*	2.014	4.736	7.496	1.222	46.001	**0.03**
Location of tm /pancreas head		10.252				**0.036**
Ampulla Vateri	0.370	0.153	1.447	0.227	9.218	0.695
Distal common biliary duct	-3.383	8.017	0.034	0.003	0.353	**0.005**
Duodenum	2.038	1.778	7.673	0.384	153.311	0.182
Uncinate	-0.624	0.038	0.536	0.001	286.450	0.846
Anastomosis Duct-to-mucosa		2.419				0.298
Invagination	1.357	2.419	3.885	0.702	21.483	0.120
External catheter	24.468	3.705	42292854155.574			>0.999
Pancreatic duct diameter *(≤3mm)*	3.249	12.186	25.770	4.158	159.728	**<0.001**
Pancreatic tissue nature	-1.288	2.261	0.276	0.051	1.478	0.133
Length of hospital stay	0.091	9.038	1.095	1.032	1.162	**0.003**
Constant	9.762	5.309	17368.975			0.999
Reoperation						
Age	-2.708	3.883	0.067	0.005	0.985	**0.049**
Gender *(Male)*	-1.358	1.721	0.257	0.034	1.956	0.190
ASA score	-0.656	0.282	0.519	0.046	5.848	0.596
Co-morbidity *(>1)*	1.510	1.603	4.526	0.437	46.853	0.206
Malignancy	-2.411	4.234	0.090	0.009	0.892	**0.04**
Elevated Bilirubin account *(>2 mg/dl)*	-0.988	0.813	0.372	0.044	3.186	0.367
Location of tm /pancreas head		3.194				0.526
Ampulla Vateri	-1.125	1.015	0.325	0.036	2.896	0.314
Distal common biliary duct	-0.606	0.247	0.546	0.050	5.939	0.619
Duodenum	-3.789	2.783	0.023	0.0002	1.939	0.095
Uncinate	-21.392	8.616	5.122			0.999
Surgery Duct-to-mucosa		1.320				0.517
Invagination	1.044	1.320	2.839	0.479	16.841	0.251
External catheter	24.398	3.684	39434652921.992			>0.999
Pancreatic duct *(≤3mm)*	3.473	4.106	32.239	1.121	927.539	**0.043**
Pancreatic tissue nature	0.714	0.502	2.042	0.283	14.717	0.479
Length of hospital stay	0.165	9.281	1.180	1.061	1.312	**0.002**
Constant	-0.978	4.768	0.376			0.999

ASA: American Society of Anesthesiologists

Pankreatik fistül, reoperasyon ve çok değişkenli lojistik regresyon analizinde risk faktörlerinin değerlendirilmesi
Assessment of the risk factors on the pancratic fistul, reoperation, and multivariate logistic regression analysis

Tablo 2.
Table 2.

Table 3. Assessment of the risk factors on hospital mortality and overall mortality with logistic and Cox regression analysis

	Univariate Analysis				Multivariate Analysis			
	OR	95,0% CI for Exp(B) Lower	95,0% CI for Exp(B) Upper	p -value	OR	95,0% CI for Exp(B) Lower	95,0% CI for Exp(B) Upper	p - value
Hospital mortality								
Age (>75 years)	1.385	0.359	5335,000	0.636	5.346	0.280	102.249	0.266
Gender	0.538	0.144	2.020	0.359	0.067	0.002	2.253	0.132
BMI	1	1	1	0,359				
ASA(>3)					6.753	0.383	119.168	0.192
Malignancy	6.273	1.557	25.269	**0.01**	0.123	0.008	1.878	0.132
Tissue nature (soft)	0.231	0.028	1.919	0.175	94.516	1.111	8037.553	**0.046**
Operation time	0.996	0.986	1.005	0.376				
Albumin *(preop)*	0.535	0.134	2.136	0.376				
NLR	1	0.999	1.001	0.454				
Hematocrite	0.961	0.813	1.137	0.645				
Reoperation	28	5.191	151.020	**<0.001**	27.903	1.017	765.316	**0.049**
Hemorrhage	5.286	1.080	25.865	**0.04**	36.659	0.398	3376.027	0.119
Pancreatic duct diameter (<3mm)	3.619	0.723	18.113	0.117	0.244	0.009	6.762	0.405
Pancreatic fistula grade	1.763	0.990	3.140	0.054	1.914	0.651	5.622	0.238
Constant					0.001			**0.033**
	Univariate Analysis				**Multivariate Analysis**			
	HR	95,0% CI for Exp(B) Lower	95,0% CI for Exp(B) Upper	p -value	HR	95,0% CI for Exp(B) Lower	95,0% CI for Exp(B) Upper	p - value
Overall survival								
Age (>75 years)	2.284	1.223	4.263	**0.01**	1.061	0.992	1.136	0.085
Gender	0.992	0.530	1.858	0.980				
ASA	1.401	0.761	2.576	0.279	1.162	0.564	2.398	0.684
CA19.9 *(preop)*	1.000	1.000	1.000	0.552				
Albumin *(preop)*	1.071	0.982	1.169	0.122				
TNM Staging	1.636	1.164	2.300	**0.005**	1.022	0.439	2.380	0.960
T score	1.393	1.021	1.900	**0.036**	1.058	0.554	2.023	0.864
Lymph node positivity	0.246	0.127	0.477	**<0.001**	4.377	1.597	12.000	**0.004**
Metastasis	3.150	0.418	23.744	0.266				
Lymphovascular invasion	0.423	0.229	0.783	**0.006**	0.584	0.226	1.511	0.267
Neural invasion	0.427	0.232	0.787	**0.006**	2.396	1.118	5.135	**0.025**
Tumor differentiation grade	1.718	1.162	2.539	**0.007**	1.173	0.736	1.871	0.502
Chemotherapy	0.749	0.411	1.364	0.345	0.494	0.247	0.986	**0.045**
Gemcitabine	0.811	0.269	2.442	0.710				
Folfirinox	0.824	0.283	2.398	0.723				
Folfirinox and gemcitabine	0.740	0.204	2.688	0.647				
Cisplatin or paclitaxel or Ox	0.755	0.258	2.204	0.607				
Capecitabine	0.730	0.249	2.138	0.566				
Radiotherapy	0.966	0.229	4.077	0.963				

ASA: American Society of Anesthesiologists, NLR: Neutrophil to lymphocyte ratio, TNM: TNM Classification of Malignant Tumors, Ox: Oxaliplatin, T score: Tumor deep score, PFAO: Postoperative pancreatic fistula

Hastane mortalitesi ve genel mortalite üzerindeki risk faktörlerinin lojistik ve Cox regresyon analizi ile değerlendirilmesi
Assessment of the risk factors on hospital mortality and overall mortality with logistic and Cox regression analysis

PP-246 / 39. Ulusal Gastroenteroloji Haftası
Gastrik Displazili Hastaların Takip Endoskopilerinde Hastalık Seyri

Ceyda Alp[1], Mehmet Zahit Öz[1], Gökçen Yılmaz[1], Zehra Doğan[1], Volkan Ateş[1], İlkay Ergenç[2], Çiğdem Çelikel[3], Feyza Dilber[2]

[1]Marmara Üniversitesi Tıp Fakültesi
[2]Marmara Üniversitesi Tıp fakültesi, İç Hastalıkları ABD, Gastroenteroloji BD, İstanbul
[3]Marmara Üniversitesi Tıp Fakültesi, Patoloji ABD, İstanbul

Giriş-**Amaç:** Displazi, submukozal invazyon olmaksızın epitelde meydana gelen neoplastik değişikliklerdir. Gastrik displazi mide kanseri prekürsörü kabul edilip yüksek dereceli displazide kanser riskinin daha fazla olduğu belirtilmiştir. Bu çalışmada üst gastrointestinal sistem(GİS) endoskopisinde random biyopsilerde displazi görülen hastaların takip endoskopilerindeki seyri ve mide kanseri gelişim oranının saptanması amaçlanmıştır.
Yöntem: Hastanemiz gastroenteroloji bölümünde üst GİS endoskopi işlemleri taranarak biyopsi alınan hastalar belirlendi. Toplam 15.000 rapordan 2011 yılından itibaren ''displazi'' ifadesi geçen 151 hasta bulundu. Mide dışı bölgeler, aktif veya geçmişte mide kanseri tanısı olanlar, anastomoz hattı biyopsileri dışlanarak 46 hasta alındı. Hastane bilgi yönetimi sistemi ve e-nabız kayıtlarından minimum bir takip endoskopili 21 hasta analiz edildi.

Bulgular: Gastrik displazili 46 hastanın yaş ortalaması 72.97(±12,18); %50'si erkekti. Biyopsilerin %30,43'ü(n=14) hafif, %69,56'sı (n=32) yüksek dereceli displaziydi. Displazilerin %73,91'i(n=34) antrumda,%15,21'i(n=7) korpusta, %2,17'si(n=1) fundusta, %13,04'ü(n=6) kardiyada; bunların %67,39'u (n=31) random, %32,60'ı(n=15) lezyon biyopsisinde izlenmişti. Ayrıca, %71,73'ünde(n=33) antrumda, %50'sinde(n=23) korpusta,%6,5'sinde(n=3) fundusta,%15,21'inde(n=7) kardiyada inflamasyon saptandı. Hastaların %43.47'sinde(n=20) gastrik atrofi, %76,08(n=35)'inde metaplazi mevcuttu; bu metaplazilerin %20(n=7)'si inkomplet, %20(n=7)'si komplet, %62,85'sinde(n=22) komplet ve inkomplet idi. Hastaların %19,56'sında(n=9) Helicobacter pylori izlendi. Minimum iki endoskopisi olan 21 hastanın medyan takip süresi 31 aydı. Takip endoskopilerinin 2'sinde malignite, 1'inde ileri displazi, 3'ünde hafif displazi izlenirken 15 hastada displazi saptanmadı.

Tartışma ve Sonuç: Tek merkezli retrospektif çalışmamızda medyan 31 aylık takip süresinde %9.52 mide kanseri gelişimi izlendi. Kontrol endoskopisinde hastaların üçte ikisinde displazinin kaybolduğu izlendi.

Anahtar Kelimeler: Displazi, gastroskopi, sürveyans

Disease Course of Patients with Gastric Dysplasia in Follow-up Endoscopies

Ceyda Alp[1], Mehmet Zahit Öz[1], Gökçen Yılmaz[1], Zehra Doğan[1], Volkan Ateş[1], İlkay Ergenç[2], Çiğdem Çelikel[3], Feyza Dilber[2]

[1]Marmara University School of Medicine
[2]Marmara University School of Medicine, Department of Gastroenterology, istanbul, Turkey.
[3]Marmara University School of Medicine, Department of Patology, istanbul, Turkey.

Introduction and Aim: Gastric dysplasia was accepted as a precursor of gastric cancer and it was stated that the risk of cancer was higher in high-grade dysplasia. In this study, it was aimed to determine the course of patients with dysplasia in random biopsies in upper gastrointestinal system (GIS) endoscopy.

Method: Upper GIS endoscopy procedures performed in Marmara University Hospital were scanned and the patients who were biopsied were determined. Anastomosis line biopsies were excluded, and 46 patients were included in those with a diagnosis of active or previous gastric cancer in extra-gastric regions.

Results: The mean age was 72.97 (±12.18); 50% were female and 50% male. 30.43% (n=14) of the biopsies were mild and 69.56% (n=32) were high-grade dysplasia. 73.91% (n=34) of dysplasias were in the antrum, 15.21% (n=7) in the corpus, 2.17% (n=1) in the fundus, 13.04% (n=6)) in the cardia; 67.39%

(n=31) of these were observed randomly, and 32.60% (n=15) were observed in the lesion biopsy. Gastric atrophy was present in 43.47% (n=20) of the patients and metaplasia was present in 76.08% (n=35) patients. Helicobacter pylori was observed in 19.56% (n=9) of the patients. The median follow-up of 21 patients with a minimum of two endoscopy was 31 months. While malignancy was observed in 2, advanced dysplasia in 1, mild dysplasia in 3 of the follow-up endoscopies, dysplasia was not detected in 15 patients.

Conclusion: In our single-center retrospective study, gastric cancer development was observed in 9.52% in a median follow-up period of 31 months.

Keywords: Dysplasia, gastroscopy, surveillance

Şekil 1. Çalışmaya dâhil edilen hasta sayısı akış diyagramı

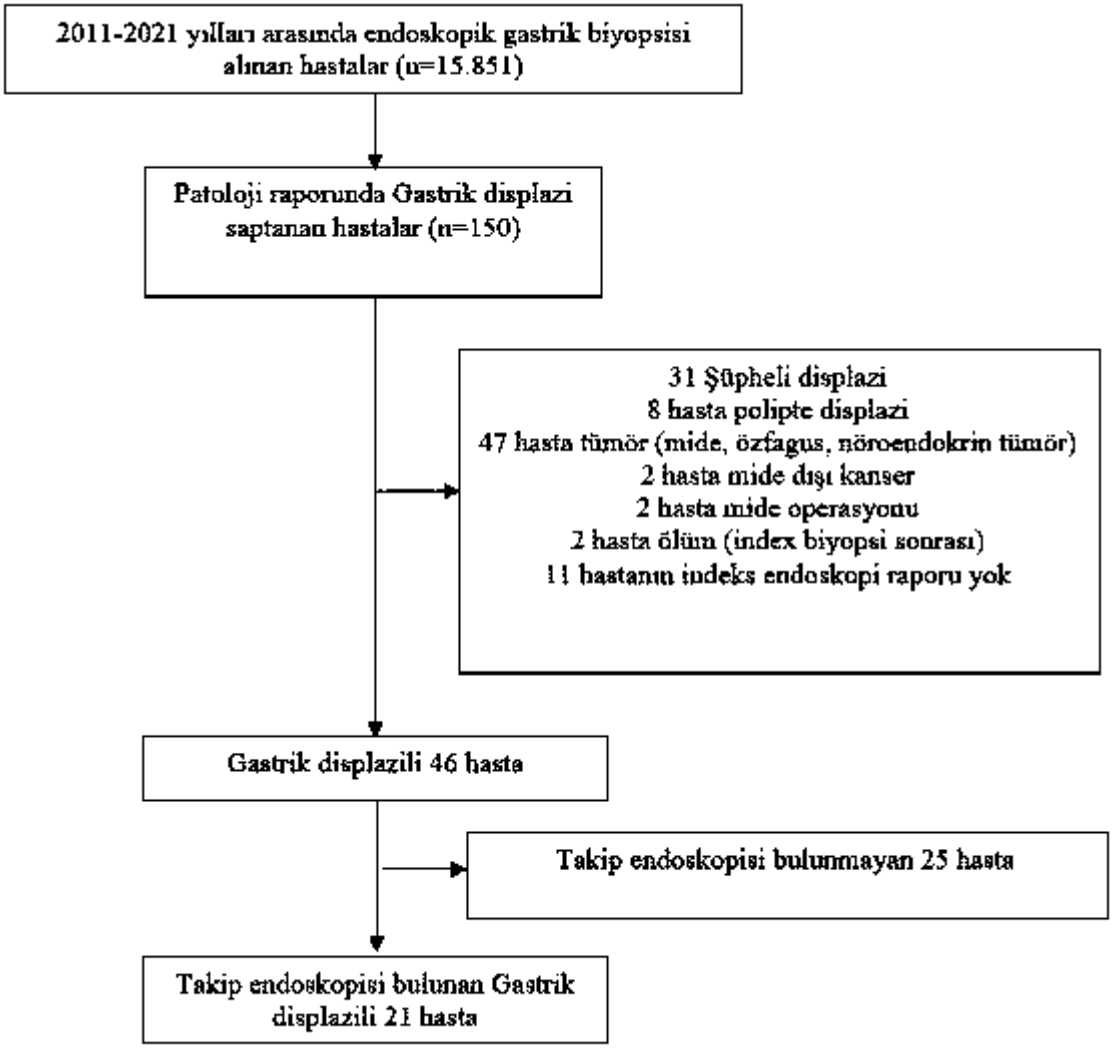

Tablo 1. Dâhil edilen hastaların demografik ve histopatolojik özellikleri

Hasta Sayısı, n	46
Yaş (Ort±SS)	68,61±9,65
Cinsiyet, Kadın % (n)	%50 (n=23)

Displazi derecesi, % (n)	
• Hafif dereceli	%30,4 (n=14)
• Yüksek dereceli	%69,5 (n=32)
Displazi yeri, % (n)	
• Antrum	%73,9 (n= 34)
• Korpus	%15,2 (n= 7)
• Fundus	%2,1 (n= 1)
• Kardia	%13,0 (n= 6)
Random/lezyon displazi, % (n)	
• Random	%67,3 (n=31)
• Lezyon	%32,6 (n=15)
Atrofi, % (n)	
• Antrum	%28.2 (n=13)
• Korpus	%10.8 (n=5)
• Fundus	%6.5 (n= 3)
• Kardiya	%2.1 (n= 1)
• Saptanmadı	%43.4 (n=20)
• Belirtilmemiş	%10.8 (n=5)
İntestinal Metaplazi, % (n)	
• İnkomplet	%15,2 (n=7)
• Komplet	%15,2 (n=7)
• Komplet ve inkomplet	%47,8 (n=22)
• İzlenmedi	%23,9 (n= 11)

Şekil 2. Displazili hastaların seyri

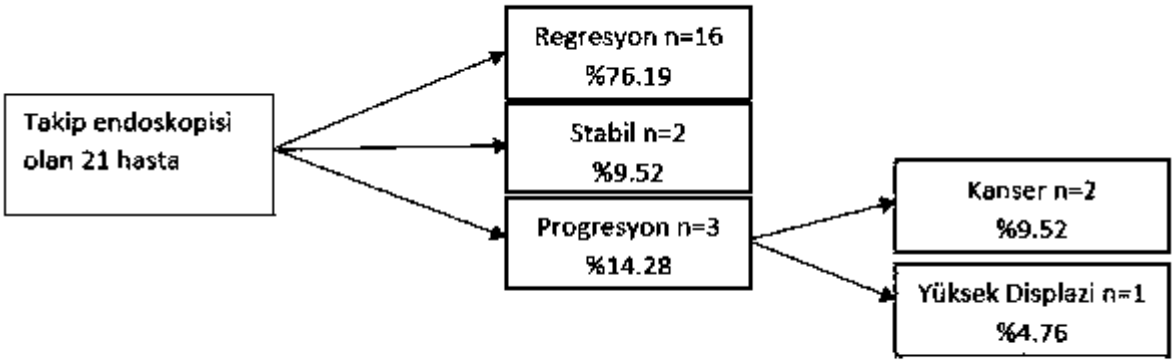
Takip endoskopisi olan 21 hasta
Regresyon n=16 %76.19
Stabil n=2 %9.52
Progresyon n=3 %14.28
Kanser n=2 %9.52
Yüksek Displazi n=1 %4.76

PP-247 / 39. Ulusal Gastroenteroloji Haftası

Erken dönemde serokonversiyon ile sonuçlanan ciddi akut hepatit B olgu sunumu: Tedavi başlanmalı mı başlanmamalı?

Murat Aliyazıcıoğlu, Serdar Durak

Kanuni Eğitim ve Araştırma Hastanesi, Gastroenteroloji Kliniği, Trabzon, Turkey

GİRİŞ Akut hepatit B dünyada ve ülkemizde sık görülen viral bir enfeksiyondur. Çoğunlukla sekel bırakmadan iyileşse de karaciğer transplantasyonu gerektirecek ciddi karaciğer yetmezliği tablosuna yol açabilmektedir. Biz de ciddi seyreden akut hepatit B'li vakamızı sunmak istedik.

OLGU SUNUMU Acil servise karın ağrısı, bulantı, sarılık ve halsizlik yakınmalarıyla başvuran 36 yaşındaki kadın hastanın genel durumu orta, vital bulguları stabildi. Fizik muayenesinde vücut ve skleralar ikterikti, batın muayenesinde üst kadranlarda hassasiyet mevcuttu. Laboratuvar değerlerinde ALT: 3200 IU/L, AST: 2000 IU/L, total bilirubin 2,8 mg/dL, INR 1,5'ti. Batın USG'de karaciğer normal, kese kontrakteydi, dalak boyutu üst sınırdaydı. Hasta akut hepatit ön tanısı ile gastroenteroloji servisine yatırıldı. Hidrasyon ve semptomatik tedavi başlandı. HbsAg, anti Hbc Ig M ve Hbe Ag pozitif, anti-Hbe, delta antikoru ve otoimmün panel negatif, HBV DNA yüksek titrede pozitifti. Takiplerinde total bilirubin 10,7 mg/dL, INR değeri 2,1'lere kadar yükseldi. Antiviral tedavi endikasyonu olan hastaya tedavi başlanmadı. Bilirubin ve INR değerleri düşen hasta bir hafta sonra taburcu edildi. 2 hafta sonra Hbs Ag negatif, HBV DNA 27 IU/mL'ydi. 4 ay sonra Hbs Ag hâlâ negatifti, anti-Hbs pozitifleşmeye başlamıştı. KCFT, bilirubin ve INR değerleri normal aralıktaydı

SONUÇ Akut hepatit B'ye sekonder hastaların %1'inde karaciğer yetmezliği gelişebilirken, yaklaşık %5-10'unda kronikleşebilmektedir. Antiviral tedavi endikasyonu olan hastanın yaşının genç olması, bilinen karaciğer hastalığı öyküsü ile HIV-HCV koenfeksiyonu olmaması ve immün sisteminin sağlıklı olması nedeni ile antiviral tedavi başlanmadı. Takiplerinde Hbs Ag klirensi sağlandı.

Anahtar Kelimeler: akut hepatit B, antiviral tedavi, karaciğer yetmezliği

Case report of severe acute hepatitis B resulting in early seroconversion: Should treatment be started or not?

Murat Aliyazıcıoğlu, Serdar Durak
Department of Gastroenterology, Kanuni Training and Research Hospital, Trabzon, Turkey

AIM: A common viral infection in the world and our country acute hepatitis B can lead to severe liver failure requiring liver transplantation, although it mostly heals without sequelae.We wanted to present our severe acute hepatitis B case.

CASE REPORT: The general condition of the 36-year-old female patient admitted to the ER with complaints of abdominal pain,nausea,jaundice and weakness was moderate,and vital signs stable.On physical examination,the body and sclera were icteric,and there was tenderness in the upper quadrants on abdominal examination.Laboratory values were ALT:3200 IU/L,AST:2000 IU/L,total bilirubin:2.8 mg/dL,INR:1.5.In the abdominal USG,the liver was normal,gallbladder was contracted,the spleen size was at the upper limit.The patient was admitted to the gastroenterology service with a preliminary diagnosis of acute hepatitis.Hydration and symptomatic treatment started.HbsAg,anti-Hbc IgM and HbeAg were positive,anti-Hbe,delta antibody and autoimmune panel were negative,HBV DNA was positive at high titer.In the follow-ups,total bilirubin increased to 10.7 mg/dL and INR increased to 2.1. No treatment started in the patient with antiviral treatment indication.The patient,whose bilirubin and INR values decreased,was discharged one week later.After 2 weeks,HbsAg was negative,HBV DNA:27 IU/mL.After 4 months,HbsAg was still negative,anti-HBs had started to become positive. LFT, bilirubin and INR values were within the normal range.

CONCLUSION: While liver failure may develop in 1% of patients secondary to acute hepatitis B,it may become chronic in approximately 5-10%.Antiviral treatment was not started because the patient with indications for antiviral treatment was young,had a known liver disease,had no HIV-HCV co-infection,and had a healthy immune system.HbsAg clearance was achieved in the follow-ups.

Keywords: acute hepatitis B, antiviral therapy, liver failure

PP-248 / 39. Ulusal Gastroenteroloji Haftası

Betanin uygulamasının ülseratif kolit oluşturulmuş sıçanlarda tedavi edici özelliklerinin araştırılması

Vusal Mehralıyev[1], Ferhat Şirinyıldız[2], Adil Coşkun[3], İbrahim Meteoğlu[4], Serdar Aktaş[5], İsmail Taşkiran[3], Altay Kandemir[3], Mehmet Hadi Yaşa[3]

[1]Aydın Adnan Menderes Üniversitesi Tıp Fakültesi İç Hastalıkları Ana Bilim Dalı / Aydın
[2]Aydın Adnan Menderes Üniversitesi Tıp Fakültesi Fizyoloji Ana Bilim Dalı /Aydın
[3]Aydın Adnan Menderes Üniversitesi Tıp Fakültesi Gastroenteroloji Bilim Dalı / Aydın
[4]Aydın Adnan Menderes Üniversitesi Tıp Fakültesi Patoloji Ana Bilim Dalı /Aydın
[5]Aydın Adnan Menderes Üniversitesi Tıp Fakültesi Farmakoloji Toksikoloji / Aydın

Amaç: Çalışmamızın amacı, ülseratif kolite (ÜK) karşı betaninin tek başına ve mesalazin uygulaması ile birlikte kolit üzerine antiinflamatuvar ve antioksidan etkilerinin araştırılmasıdır.

Materyal-Metod: Ağırlıkları 250-400g arasında değişen toplam 40 adet Wistar albino türü sıçan randomize olarak 5 gruba ayrılmıştır. Gruplar kontrol, kolit (TNBS), kolit sonrası 3 günlük mesalazin (100mg/kg) uygulaması, kolit sonrası 3 günlük betanin (150mg/kg) uygulaması ve iki uygulamanın beraber yapıldığı kombinasyon olarak planlandı. Sakrifikasyon sonrası kolon dokularından proinflamatuar sitokinler; TNF-α, IL-6, IL-1 beta, oksidan/antioksidan parametreler; myeloperoxidase (MPO), malonildialdehid (MDA), süperoksid dismutaz (SOD), katalaz (CAT) ve Glutatyon Peroxidaz (GSH Px) düzeyleri biyokimyasal olarak değerlendirildi. Histopatolojik inceleme için ayrılan kolonlar hematoksilen- eozin boyası ile boyanarak ışık mikroskobu ile incelenmiştir.

Bulgular: Biyokimyasal analizde doku MPO ve MDA düzeyleri tedavi gruplarında, tedavi almamış kolit grubuna göre istatistiksel olarak anlamlı düzeyde azalma ($p<0.05$), GPx değerlerinde ise artış saptanmıştır ($p<0.05$). Doku IL-6, TNF-alfa ve IL-1 beta düzeyleri tedavi grublarında, kolit grubuna göre istatistiksel olarak anlamlı düzeyde azalmıştır ($p<0.05$)(Tablo 1). Histopatolojik olarak incelenen mukozal hasar ve hücresel inflitrasyon, tedavi edilmemiş kolit grubunda artmışken mesalazin ve betaninin birlikte uygulanması sonucu azalmıştır ($p<0.05$)(Tablo 2).

Sonuç: Çalışmamızda biyokimyasal ve histolojik sonuçlar betaninin ülseratif kolit oluşturulan sıçanlarda koruyucu bir antioksidan ve antiinflamatuar etkinliği olduğunu göstermektedir.

Anahtar Kelimeler: Ülseratif kolit, betanin, mesalazin

İnvestigation of the therapeutic properties of betanin in rats with ulcerative colitis

Vusal Mehralıyev[1], Ferhat Şirinyıldız[2], Adil Coşkun[3], İbrahim Meteoğlu[4], Serdar Aktaş[5], İsmail Taşkiran[3], Altay Kandemir[3], Mehmet Hadi Yaşa[3]

[1]Aydin Adnan Menderes University, Faculty of Medicine, Department of Internal Medicine / Aydin
[2]Aydin Adnan Menderes University, Faculty of Medicine, Department of Physiology / Aydin
[3]Aydin Adnan Menderes University, Faculty of Medicine, Department of Gastroenterology / Aydin
[4]Aydin Adnan Menderes University, Faculty of Medicine, Department of Pathology / Aydin
[5]Aydin Adnan Menderes University Faculty of Medicine Pharmacology Toxicology / Aydin

Objective: The aim of our study is to investigate the anti-inflammatory and antioxidant effects of betanin against ulcerative colitis alone and in combination with mesalazine administration on colitis.

Material-Methods: A total of 40 Wistar albino rats weighing between 250-400 g were randomly divided into 5 groups. The groups were planned as control, colitis (TNBS), 3-day mesalazine (100mg/kg) administration after colitis, 3-day betanin (150mg/kg) administration after colitis and a combination of two applications. Proinflammatory cytokines from colon tissues after sacrification; TNF-α, IL-6, IL-1 beta, oxidant/antioxidant parameters; myeloperoxidase (MPO), malonyldialdehyde (MDA), superoxide dismutase (SOD), catalase (CAT) and Glutathione Peroxidase (GSH Px) levels were evaluated biochemically. Columns separated for histopathological examination were stained with hematoxylin-eosin and examined with light microscopy

Results: In the biochemical analysis, tissue MPO and MDA levels were statistically significantly decreased ($p<0.05$) and GPx values increased ($p<0.05$) in the treatment groups compared to the untreated colitis group. Tissue IL-6, TNF-alpha and IL-1 beta levels were statistically significantly decreased in the treatment groups compared to the colitis group ($p<0.05$) (Table 1). Histopathologically examined mucosal damage and cellular infiltration were increased in the untreated colitis group, but decreased as a result of the co-administration of mesalazine and betanin ($p<0.05$) (Table 2).

Conclusions: In our study, biochemical and histological results show that betanin has a protective antioxidant and anti-inflammatory activity in rats with ulcerative colitis.

Keywords: Ulcerative colitis, betanin, mesalazine

Kontrol grubunda olağan görünümde kolon, (HE, x40)
Colon in normal appearance in the control group, (HE, x40)

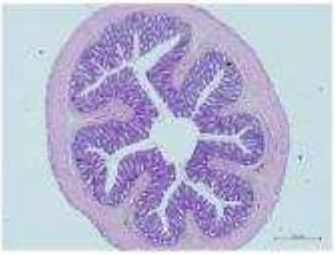

Mesalazin ve betanin birlikte kullanılan grubda ülserasyon (%5 altı), az derecede hücresel infiltrasyon içeren kolon, (HE, x40)
Ulceration (below 5%), colon with little cellular infiltration in the group where mesalazine and betanin were used together, (HE, x40)

TNBS grubunda geniş ülserasyon (%10 üstü), belirgin hücresel infiltrasyon ve goblet hücre azalması içeren kolon, (HE, x40)
Colon with extensive ulceration (over 10%), marked cellular infiltration and goblet cell reduction in the TNBS group, (HE, x40)

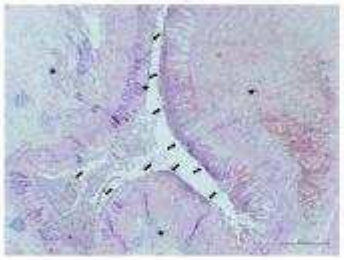

Biyokimyasal Parametre Değerleri

	Kontrol (n=8)	TNBS (n=8)	Mes (n=8)	Bet (n=8)	Mes+Bet (n=8)
MPO (mU/mL)	358.15±105.09	656.64±107.87	468.40±103.96	445.16±65.58	380.66±79.28
CAT (mU/mL)	172.0±46.45	84.78±21.73	100.93±30.35	102.0±12.09	94.93±19.21
GPx (mU/mL)	854.83±98.40	431.16±93.96	641.5±64.93	626.33±74.74	654.16±132.81
IL-1 beta (pg/g)	1034.31±175.52	1651.09±289.15	1188.83±281.19	1277.33±225.58	1222.83±210.87
IL-6 (pg/g)	7.04±0.91	12.11±1.15	6.89±0.68	9.0±1.79	8.48±1.71
MDA (nmol/g)	70.33±15.83	252.83±39.58	145.0±20.28	162.83±13.90	128.16±19.71
SOD İnhibisyon(%)	21.28±11.25	57.86±11.14	44.8±11.18	42.46±10.85	32.33±8.54
TNF-alfa (pg/g)	1347.42±205.59	1958.08±310.24	1537.47±202.99	1414.25±319.64	1320.67±115.61

Biochemical Parameter Values

	Control (n=8)	TNBS (n=8)	Mes (n=8)	Bet (n=8)	Mes+Bet (n=8)
MPO (mU/mL)	358.15±105.09	656.64±107.87	468.40±103.96	445.16±65.58	380.66±79.28
CAT (mU/mL)	172.0±46.45	84.78±21.73	100.93±30.35	102.0±12.09	94.93±19.21
GPx (mU/mL)	854.83±98.40	431.16±93.96	641.5±64.93	626.33±74.74	654.16±132.81
IL-1 beta (pg/g)	1034.31±175.52	1651.09±289.15	1188.83±281.19	1277.33±225.58	1222.83±210.87
IL-6 (pg/g)	7.04±0.91	12.11±1.15	6.89±0.68	9.0±1.79	8.48±1.71
MDA (nmol/g)	70.33±15.83	252.83±39.58	145.0±20.28	162.83±13.90	128.16±19.71
SOD İnhibition(%)	21.28±11.25	57.86±11.14	44.8±11.18	42.46±10.85	32.33±8.54
TNF-alfa (pg/g)	1347.42±205.59	1958.08±310.24	1537.47±202.99	1414.25±319.64	1320.67±115.61

Histolojik Parametre Değerleri

	Kontrol (n=8)	TNBS (n=8)	Mes (n=8)	Bet (n=8)	Mes+Bet (n=8)
Hücresel inflitrasyon	0.375±0.517549	3.0±0.0	2.75±0.46291	2.25±0.46291	2.0±0.
Mukozal kayıp	0.0±0.0	3.0±0.0	2.75±0.46291	2.125±0.64087	1.625±0.517549

Histological Parameter Values

	Control (n=8)	TNBS (n=8)	Mes (n=8)	Bet (n=8)	Mes+Bet (n=8)
Cellular infiltration	0.375±0.517549	3.0±0.0	2.75±0.46291	2.25±0.46291	2.0±0.
Mucosal loss	0.0±0.0	3.0±0.0	2.75±0.46291	2.125±0.64087	1.625±0.517549

PP-249 / 39. Ulusal Gastroenteroloji Haftası
Çölyak Hastalığı tanılı Türk Çocuklarında HLA DQ2 ve HLA-DQ8 genotip sıklığı

Didem Gülcü Taşkın[1], Özlem Anlaş[2]

[1]Adana Şehir Eğitim ve Araştırma Hastanesi, Çocuk Gastroenteroloji
[2]Adana Şehir Eğitim ve Araştırma Hastanesi, Genetik

Amaç: Bu çalışmanın amacı çocuk Çölyak hastalarında genetik mutasyonların sıklığını saptamaktır.

Materyal-Metod: Bu çalışma Pediatric Gastroenteroloji poliklinik 1'de takip edilen Çölyak tanılı hastaların dosyalarının retrospektif olarak incelenmesi ile yapılmıştır. Hastaların yaşları, diyete uyumları, ailede hastalık varlığı, MARSH sınıflamasının genetik ile ilişkisi değerlendirilmiştir. Sonuç: Çalışmaya tplam 138 (94 kız, 44 erkek) Çölyak hastası dahil edilmiştir. Hastalarda en sık görülen genetik% 69,6 olarak HLA DQ2 idi. Hastanın genetik mutasyonu ile cinsiyet, tanı yaşı, vücut kitle indeksi, aylık büyüme hızları ve diyet uyumları karşılaştırıldığında anlamlı bir ilişki bulunmamıştır. Genetik mutasyon ile ailede çölyak hastalığı varlığı ilişkili bulunmamıştır. Çölyak hastalığına ençok eşlik eden hastalık ise Tip 1 diabet hastalığıdır. Hastaların genetik mutasyonalrı irdelendiğinde Tip 1 Dm hastalığı eşlik eden çölyak hastalarında ensık genetik olarak DQ2 (+) DQ8 (+) birlikte pozitifliğin görüldüğü bulunmuştur.

Tartışma: Çölyak hastalığında tanı algoritmaısna baız koşullarda genetic tetkikin eklenmeye başlandığı rehberler hazırlanmaktadır. Genetik tetkik tanı koymak için yetrli olmamakla birlikte hatsalığı dışlamak adına anlamlıdır. Gneetik tetkikin kullanımı ile gerksiz girişimsle işlemlerin azaltılabileceği düşünülmektedir. Özellikle bazı genetic mutasyonlarda özellikle HLA DQ2 ve HLA DQ8 birlikte pozitifliğinin Tip 1 DM hastalığında daha fazla görülmeis bu konuda daha fazla hasta sayısı ile çalışma yapılması gerektiğini düşündürmektedir.

Anahtar Kelimeler: çocuk, çölyak hastalığı, genetik mutasyon, HLA DQ2, HLA DQ8

HLA-DQ2 and -DQ8 genotype frequency in Turkish pediatric patients diagnosed with Celiac Disease

Didem Gülcü Taşkın[1], Özlem Anlaş[2]

[1]Adana City and Research Hospital, Pediatric Gastroenterology
[2]Adana City and Research Hospital, Genetics

Objectives: The aim of this study is to reveal the incidence of the genetic mutations in pediatric Coeliac Disease.

Methods: This study was conducted in a retrospective design by review of the files of patients diagnosed with coeliac disease in the Pediatric Gastroenterology outpatient clinic. The data of the age, compliance with the diet, family history of disease, and genetic testing outcomes were compared using MARSH classification and found to be statistically significant.

Results: A total of 138 subjects (94 female, 44 male) with coeliac disease were included in the study. HLA DQ2 genetic was the most frequent diagnosis (69.6%) in patients. No significant relationship was found when genetic features were compared to gender, age of diagnosis, body mass index, monthly growth rate, and compliance to diet. No relationship was found between the patient's genetic structure and the presence of CD in family history. The most frequent disease accompanying CD is Type 1 DM. In particular higher concomitant positivity of DQ2 (+) DQ8 (+) in patients presenting with CD and Type 1 DM is remarkable.

Conclusions: Genetic tests are used for exclusion rather than diagnosis. The importance of genetic testing should be recognized to reduce interventional procedures for CD. And the higher concomitant positivity of HLA DQ2 and HLA DQ8 of Type 1 DM patients needs further evaluation.

Keywords: pediatric, coeliac disease, genetic mutations, HLA DQ2, HLA DQ8

Tablo 1. Hastaların genel özellikleri
Table Ⅰ: General features of the subjects

Table I: General features of the subjects.

Gender, *n (%)*	
Male	44 (32%)
Female	94 (68%)
Age (years), *Mean±SD*	12.3±4.0
Min-max	4.3 – 20.8
Age of diagnosis (years), *Mean±SD*	7.5±4.1
Min-max	0.8 – 17.7
Compliance to diet *n (%)*	103 (75%)
Presence of admission complaint *n (%)*	118 (86%)
Those with a family history = 2 *n (%)*	72 (52%)
Concomitant disease *n (%)*	
None	108 (78%)
Type 1 Diabetes	14 (10%)
Thyroiditis	3 (2%)
Cystic fibrosis	3 (2%)
Down Syndrome	2 (2%)
Other	8 (6%)
3-month growth rate, *Mean±SD*	1.54±0.66
6-month growth rate, *Mean±SD*	3.04±1.37
12-month growth rate, *Mean±SD*	6.20±2.65
BMI, *Mean±SD*	17.6±3.8
MARSH (Histopathological analysis)	
1	2 (1%)
2	1 (1%)
3a	46 (34%)
3b	58 (43%)
3c	28 (21%)

BMI: Body mass index, SD: Standard deviation, IQR: Interquartile range.

Tablo 2.
Table 2.

Table 2: The distribution of subjects according to HLA DQ2 and HLA DQ8 genetic positivity

Genetic	Number	Percentage
DQ2 (+)	96	69.6
DQ2 (+) DQ8 (+)	10	7.2
DQ8 (+)	11	8.0
HALF DQ2 (+)	7	5.1
HALF DQ2 (+) DQ8 (+)	10	7.2
Normal	4	2.9

Hastaların HLA DQ 2 ve HLA DQ 8 pozitifliklerine göre dağılımı
The distribution of subjects according to HLA DQ2 and HLA DQ8 genetic positivity

Tablo 3.
Table 3.

Table 3. Comparison of some parameters with the genetic features of the subjects.

	DQ2 (+)	DQ2 (+) DQ8 (+)	DQ8 (+)	HALF DQ2 (+)	HALF DQ2 (+) DQ8 (+)	Normal	p
N	96	10	11	7	10	4	
Age	12.5±4	12.1±3.9	12±3.7	12.6±4.5	11.2±4	11.1±5.7	0.930
Age of diagnosis	7.7±4.1	7.8±4.5	6.4±3.3	7.4±4.6	6.4±4	7.3±5.5	0.868
12-month growth rate	6.48±2.7	4.94±2.8	5.48±1.26	5.33±2.93	5.65±2.47	9.0±0	0.345
BMI	17.8±3.8	16.3±2.3	17.5±3.6	19.6±6.8	16.4±2.6	17.8±5.2	0.687
Compliance to diet	73 (76%)	5 (50%)	9 (82%)	6 (86%)	7 (70%)	3 (75%)	0.533
Female gender	67 (70%)	6 (60%)	7 (64%)	6 (86%)	6 (60%)	2 (50%)	0.758
Presentation	84 (88%)	7 (70%)	7 (64%)	7 (100%)	9 (90%)	4 (100%)	0.146
Those with a family history	52 (54%)	6 (60%)	3 (%27)	4 (57%)	6 (60%)	1 (25%)	0.108
Concomitantdisease							
None	80 (83%)	4 (40%)	8 (73%)	5 (71%)	9 (90%)	2 (50%)	
Type 1 Diabetes	7 (7%)	6 (60%	1 (9%)	0 (0%)	0 (0%)	0 (0%)	
Thyroiditis	3 (3%)	0 (0%)	0 (0%)	0 (0%)	0 (0%)	0 (0%)	0.005
Cystic Fibrosis	2 (2%)	0 (0%)	0 (0%)	0 (0%)	0 (0%)	1 (25%)	
Down Syndrome	1 (1%)	0 (0%)	1 (9%)	0 (0%)	0 (0%)	0 (0%)	
Other	3 (3%)	0 (0%)	1 (9%)	2 (29%)	1 (10%)	1 (25%)	

BMI: Body mass index

Hastaların bazı parametrelerine göre genetik özelliklerinin karşılaştırılması
Comparison of some parameters with the genetic features of the subjects.

PP-250 / 39. Ulusal Gastroenteroloji Haftası
İzole Cilt Metastazı ile Bulgu Gösteren Nüks Kolon Ca Olgu Sunumu

Gökhan Aydın[1], Remzi Adnan Akdoğan[1], Ahmet Pergel[2], Halil Atasoy[1]

[1]R.T.E Üniversitesi Tıp Fakültesi, Gastroenteroloji Bilim Dalı, Rize
[2]R.T.E Üniversitesi Tıp Fakültesi, Genel Cerrahi Anabilim Dalı, Rize

Giriş-Amaç: Cilt metastazı, kolorektal kanser (KRK) için küratif rezeksiyon sonrası nadiren görülen bir komplikasyondur. Olgu sunumumuz kolon adenokarsinomlu hastada küratif rezeksiyondan yıllar sonra metakron bir deri metastazı vakasını anlatmaktadır. Vaka ayrıntılı fizik muayene sonrası agresif biyolojik davranışın teşhisi için immünohistokimyasal çalışmanın tanıda önemini ve cilt metastazının genellikle olumsuz sonuçların habercisi olduğunu göstermek için sunulmuştur. Bu sayede klinisyenlerin farkındalığını artırmak amaçlanmaktadır.

Vaka: Altta yatan bir kolon kanserinin on yıl sonra ilk başvuru semptomu olarak, ciltte izole kutanöz metastatik odağı olan 78 yaşında bir erkek hastayı sunuyoruz.

Tartışma: Bu yazıda kolorektal kanserin yıllar sonra gelişen kutanöz metastazı kanseri olgusunu tartışmaktayız. Bugüne kadar, KRK'da kutanöz metastazın nadir olması nedeniyle çok küçük vaka serileri ile temsil edilen az sayıda kanıt mevcuttur. Bu nedenle bu olağandışı metastatik bölgenin klinik ve patolojik özelliklerinin daha iyi anlaşılmasının, karşılanmamış bir klinik ihtiyacın temsili olduğunu düşünmekteyiz.
Sonuç: Kolorektal kansere bağlı izole cilt metastazları yıllar sonra ortaya çıkabilir. Bu bulgu takipte agresif bir hastalığın gelişimi için önem arz etmektedir.

Anahtar Kelimeler: Kolon Ca, Adenokarsinom, Cilt metastazı

Case Report of Relapsed Colon Ca Signs with Isolated Skin Metastasis

Gökhan Aydın[1], Remzi Adnan Akdoğan[1], Ahmet Pergel[2], Halil Atasoy[1]

[1]R.T.E University Faculty of Medicine, Department of Gastroenterology, Rize
[2]R.T.E University Faculty of Medicine, Department of General Surgery, Rize

Introduction and Aim: Skin metastasis is a rare complication after curative resection for colorectal cancer (CRC). Our case report describes a case of metachronous skin metastasis years after curative resection in a patient with colon adenocarcinoma. The case is presented to show the importance of immunohistochemical study for the diagnosis of aggressive biological behavior after detailed physical examination and to show that skin metastasis is often a predictor of negative outcomes. In this way, it is aimed to increase the awareness of clinicians.

Case: We present a 78-year-old male patient with an isolated cutaneous metastatic focus on the skin as the first presenting symptom after ten years of an underlying colon cancer.

Discussion: In this article, we discuss a case of cutaneous metastasis cancer that developed years later from colorectal cancer. To date, little evidence is available, represented by very small case series, due to the rarity of cutaneous metastases in CRC. Therefore, we think that a better understanding of the clinical and pathological features of this unusual metastatic site represents an unmet clinical need.

Conclusion: Isolated skin metastases due to colorectal cancer may occur years later. This finding is important for the development of an aggressive disease in follow-up.

Keywords: Colon Ca, Adenocarcinoma, Skin metastasis

Resim **1**
Picture **1**

Kolon Adeno Ca Cilt Metastazı
Colon Adeno Ca Skin Metastasis

[

PP-251 / 10. Gastroenteroloji Cerrahi Kongresi
Mide kanserinde lenf nod haritalanmasında İndosionin yeşili (ICG) uygulamasının tecrübesı

Ilgar Namazov[1], Elgun Samadov[2], Emin Bayramov[2], Mohsum Asgarov[2], Tarlan Mirzezadeh[1], Altay Aliyev[3], Agil Aghakishiyev[4], Hajar Aghakishiyeva[4], Kanan Yusifzadeh[2], Mushfig Hasanov[5]

[1]Azerbaycan Tıp Üniversitesi Askeri Tıp Fakültesi, Bakü, Azerbaycan
[2]Leyla Medical Center, Bakü, Azerbaycan
[3]LIV Bona Dea Hastanesi, Bakü, Azerbaycan
[4]OLIMP Hastanesi, Bakü, Azerbaycan
[5]Azerbaycan Tıp Üniversitesi, Genel Cerrahı AD, Bakü, Azerbaycan

Indocynanin yeşili'nin mide kanserinde kullanımı, yaygın olarak lenf nodu haritalaması ve organ perfüzyonu için kullanılan modern bir yöntemdir. Azerbaycan'da ICG lenf nodu haritalaması ile ilk 21 operasyonu temsil ediyoruz.
Cinsiyet oranı 13/8 idi. T1 ve T2 evreli mide kanserleri için yapılan tüm ameliyatlar. İlk deneyimimiz sayesinde antrum yerleşimli tümörlerde bu yöntemi kullanmaya başladık. Tüm ameliyatlar, ameliyat eden cerrahın hastaların sağ tarafında oturduğu Kore tarzında yapıldı. Ortalama ameliyat süresi 180 dakika idi. Tümörün çevresine dört noktadan enjekte edilen indosiyanin yeşili ve 15 dakikada lenfatik haritalama ortaya çıktı. Ortalama disseke lenf nodu sayısı 18 idi. Hastaların yarısında vurgulanan lenf nodları metastatikti.

Sonuç: Mide kanserinde ICG kullanımı son on yılda yeni bir yöntemdir. Küçük tecrübemizi burada paylaştık. Daha güvenilir sonuçlar için prospektif randomize kesitsel çalışmalara ihtiyaç vardır.

Anahtar Kelimeler: mide kanseri, ICG, lenf nod haritalanması

Our Initial Experience of Laparoscopic Lymph Node Mapping Using Indocyanine Green (ICG) in Gastrc Cancer Surgery

Ilgar Namazov[1], Elgun Samadov[2], Emin Bayramov[2], Mohsum Asgarov[2], Tarlan Mirzezadeh[1], Altay Aliyev[3], Agil Aghakishiyev[4], Hajar Aghakishiyeva[4], Kanan Yusifzadeh[2], Mushfig Hasanov[5]

[1]Military Medical Faculty of Azerbaijan Medical University, Baku, Azerbaijan
[2]Leyla Medical Center, Baku, Azerbaijan
[3]LIV Bona Dea International Hospital, Baku, Azerbaijan
[4]OLIMP Hospital,Bakü, Azerbaijan
[5]Azerbaijan Medical University, Department of General Surgery, Baku, Azerbaijan

Use of Indocynanine green in gastric cancer is a modern method, commonly used for lymph node mapping and organ perfusion. We are representing the first 21 operations with ICG lymph node mapping in Azerbaijan.
The gender ratio was 13/8. All surgeries performed for T1 and T2 staged gastric cancers. Due to our first experience we started the use of this method for antrum located tumors. All of the surgeries were performed in Korean style in which operating surgeon sits at the right side of patients. Mean surgery time was 180 minutes. Indocyanine green injected to around the tumor at four points and in 15 minutes lymphatic mapping appeared. Mean number of the dissected lymph nodes was 18. In half of the patients highlighted lymph nodes were metastatic.

Conclusions: Use of ICG in gastric cancer is a novel method in the last decade. We shared our little experience in here. For more reliable results, prospective randomized cross-sectional studies needed.

Keywords: gastric cancer, ICG, lymph node mapping

PP-252 / 39. Ulusal Gastroenteroloji Haftası
İlaç ilişkili karaciğer hasarında (DİLİ) metabolik disfonksiyon sıklığı

İlkay Ergenç[1], Büşra Gözaydınoğlu[2], Rahmi Aslan[1], Feyza Gündüz[1]

[1]Marmara Üniversitesi, İç Hastalıkları ABD, Gastroenteroloji BD, İstanbul
[2]Marmara Üniversitesi Tıp Fakültesi, İstanbul

Giriş: Alkol kullanımı ve malnütrisyon gibi host ilişkili faktörler DILI gelişimine yatkınlık sağlar. Ancak metabolik bileşenlerin, alkol dışı yağlı karaciğer hastalığının (NAFLD) ve dislipideminin DILI riski ve prognozu üzerindeki rolüne dair kanıtlar sınırlıdır.

Amaç: DILI tanısı alan hastalarda NAFLD, metabolik sendrom ve dislipidemi sıklığını ve bu durumun hastalık seyrine olan etkisini araştırmaktır.

Yöntem: Marmara Üniversitesi Pendik EAH hastanesinde prospektif olarak yapılmıştır. DILI başka sebepler ile açıklanamayan ALT >=5x normal üst sınır (NÜS) veya ALP>=2x NÜS veya ALT >=3xNÜS+TB>2xNÜS olarak tanımlanmıştır. Tüm hastalarda hepatit serolojisi, otoimmün marker taraması, hepatobiliyer ve portal dopler USG yapılmıştır. Hepatoselüler hasar olan grupta diğer viral enfeksiyonlar (HEV,EBV,CMV), kolestatik grupta MR kolanjiyografi yapılmıştır.

Bulgular: Toplam 38 hasta analize dahil edilmiştir. Hastaların %50'si kadındı. Ortalama yaş 49,7±17,3 idi. R faktörüne göre hastaların %65,8'i (n=25) hepatoselüler, %23,7'si (n=9) kolestatik, %10,5'i ise (n=4) mikst tip DİLİ idi. Sekiz hastaya karaciğer biyopsisi yapıldı. Biyopsi endikasyonları otoimmün hepatit şüphesi ve hastalık şiddetinin değerlendirilmesiydi. Hastaların %59,5'i (n=21) tamamen düzeldi. Dört hasta (%10,8) akut karaciğer yetmezliğinden kaybedildi. %16,1'i (n=6) ise 6. ay sonunda halen enzim yüksekliği olması nedeniyle kronik DİLİ kabul edildi. Hastaların %44,7'sinde (n=17) metabolik sendrom, %73,7'sinde (n=28) abdominal obezite mevcuttu. %23,7'si (n=9) fazla kilolu, %23,7'si (n=9) ise obezdi. %65,4 (n=17) hastada eşlik eden NAFLD, %87,1 (n=27) hastada ise dislipidemi mevcuttu. Metabolik disfonksiyon ile karaciğer yetmezliği gelişimi ve/veya kronikleşme arasında ilişki gösterilemedi.

Sonuç: DİLİ gelişen hastaların üçte ikisinde abdominal obezite ve NAFLD, yaklaşık yüzde 90'ında dislipidemi olduğu gösterildi. DİLİ şiddeti ve metabolik disfonksiyon arasındaki ilişkinin araştırılması için daha büyük popülasyonlarda çalışmaya ihtiyaç vardır.

Anahtar Kelimeler: DİLİ, ilaç ilişkili hepatotoksisite, metabolik disfonksiyon

High frequency od metabolic dysfunction in patients with Drug Induced Hepatic Injury

İlkay Ergenç[1], Büşra Gözaydınoğlu[2], Rahmi Aslan[1], Feyza Gündüz[1]

[1]Marmara University School of Medicine, Department of Gastroenterology, istanbul, Turkey
[2]Marmara University School of Medicine, istanbul, Turkey.

Introduction: There is limited evidence of metabolic components, obesity, and non-alcoholic fatty liver disease (NAFLD) role on DILI prognosis and outcome. We investigated the frequency and effect of metabolic dysfunction among DILI patients.

Methods: The study was conducted prospectively. DILI was defined as ALT >=5x upper limit of normal (ULN) or ALP>=2xULN or ALT>=3xULN+TB>2xULN that is not explained by other causes. Hepatitis serology, autoimmune markers, hepatobiliary and portal Doppler USG were performed in all patients. HEV, EBV, and CMV were tested in the hepatocellular DILI group, and MR cholangiography was performed in the cholestatic group.

Results: A total of 38 patients were enrolled in the study. Half of the patients were female. The mean age was 49,7±17,3. 65,8% (n=25) of them were hepatocellular 23,7% (n=9) of them were cholestatic and 10,5% (n=4) were mixed DILI. 59,5% (n=21) of patients completely recovered. Four patients (10,8%) died due to acute liver failure. 16,1% (n=6) were diagnosed with chronic DILI due to persistently elevated liver enzymes at the end of 6 months. 44,7 (n=17) patients have metabolic syndrome, 73,7 (n=28) patients have abdominal obesity. According to BMI calculations, 23,7 (n=9) were overweight,

23,7 (n=9) were obese. 65,4 (n=17) patients have accompanying NAFLD and 87,1% (n=27) have dyslipidemia. No correlation was found between metabolic dysfunction and progression to liver failure or chronic DILI.

Conclusion: Two-thirds of DILI patients have abdominal obesity and NAFLD, and nearly ninety percent have dyslipidemia. Larger population is needed to assess the association between DILI progression and metabolic dysfunction.

Keywords: DILI, drug induced hepatotoxicity, metabolic dysfunctin

PP-253 / 39. Ulusal Gastroenteroloji Haftası
İBS Olarak Maskelenen Yetişkin Sükraz-İzomaltaz Eksikliği

Sedat Çiçek, İbrahim Halil Bahçecioğlu

Fırat Üniversitesi, Tıp Fakültesi, Gastroenteroloji(1), Elazığ

İrritabl barsak sendromu (iBS), sık görülen fonksiyonel bir barsak hastalığıdır. Sükraz-izomaltaz enzim eksikliği (SID) ise nadir görülen, otozomal resesif geçişli bir disakkarid emilim bozukluğudur. Klinik özellikleri kronik ishal, karın ağrısı ve şişkinlik olup bu semptomlar aynı zamanda (İBS)' de sık görülür. Bu olgu ile SI enzim eksikliğinin, İBS' nin ayırıcı tanısında akılda tutulmasını amaçladık.

Olgu: 26 yaşında kadın hasta, kansız-mukussuz ishal, karın ağrısı ve şişkinlik şikayetleriyle başvurdu. Öyküsünde ilkokul çağından itibaren günde 5-6 kez sulu dışkılama ile karın ağrısı mevcuttu. Özellikle nişastalı gıda (şeker pancarı, bal, patates, pilav, çorba, dolma) ile badem, kayısı, şeftali, ananas, soğan ve fasülye tüketimi sonrası 15-20 kez dışkılama tarifliyordu. İBS tanısı ile medikal tedavi başlanmış ancak tedaviden fayda görmemişti. Hastanın tetkiklerinde hemogram, biyokimya, tiroid testleri ve akut faz reaktanları normaldi. Dışkı mikroskopisinde ve kültüründe enfeksiyöz etkenler ile yağ saptanmadı. Çölyak otoantikorları negatifti. Özofagogastroduodenoskopide mukoza makroskobik ve histolojik olarak normaldi. Radyolojik andominal görüntülemeleri normaldi. Özellikle nişastalı gıdalardan sonra hastanın yakınmalarında artış olması nedeniyle SID düşünüldü. Genetik inceleme ile heterozigot sükraz-izomaltaz (SI) mutasyonu saptanarak SID tanısı konuldu. Nişasta içeren gıdaların diyetten elimine edilmesiyle hastanın şikayetlerinde belirgin azalma sağlandı. Sakrosidaz enzim replasman tedavisi planlandı.

Sonuç: SID, sükraz-izomaltaz aktivitesinin azaldığı ya da hiç olmadığı metabolik barsak hastalığıdır. Nişasta ile sükroz içeren gıda tüketimi sonrası artan ishal ve karın ağrısı SİD' i akla getirmelidir. Bu hastalarda diyet kısıtlaması ve enzim replasmanı ile dramatik düzelme sağlanır. Özellikle tedaviye yanıtsız ishal-baskın İBS ile kronik diyare olgularında ayırıcı tanıda yer almalıdır.

Anahtar Kelimeler: Sükraz-izomaltaz, kronik ishal, İBS

Adult Sucrase- Isomaltase deficiency Masking As İBS

Sedat Çiçek, İbrahim Halil Bahçecioğlu
Firat University, Faculty of Medicine, Division of Gastroenterology (1), Elazig

INTRODUCTION
Irritable bowel syndrome (IBS) is a common functional bowel disease. Sucrase-isomaltase enzyme deficiency (SID) is a rare, autosomal recessive disaccharide absorption disorder. Its clinical features are chronic diarrhea, abdominal pain and bloating, and these symptoms are also common (IBS). By presenting this case we aimed to keep SI enzyme deficiency in mind in the differential diagnosis of IBS.

CASE PRESENTATION
A 26-year-old female presented with bloodless-mucus-free diarrhea 5-6 times a day, abdominal pain and bloating since primary school. She described defecation 15-20 times especially after consumption of starchy food and almonds, apricots, peaches, pineapple, onions and beans. Medical treatment was started with the diagnosis of IBS, but she did not benefit. The patient's physical examination, hemogram, biochemistry, thyroid tests and acute phase reactants were normal. Infectious factors and fat were not detected in faeces microscopy and culture. Coeliac autoantibodies were negative. In oesophageousastroduodenoscopy, the mucosa was macroscopically and histologically normal. Radiological abdominal imaging was normal. SID was suspected due to an increase in patient complaints, especially after starchy foods was diagnosed by detecting heterozygous sucrase-isomaltase (SI) mutation by genetic examination. By eliminating starch-containing foods from the diet, the patient's complaints decreased significantly. Sacrosidase enzyme replacement therapy has been planned.

CONCLUSION
SID should be included in differential diagnosis of cases with chronic diarrhea and abdominal pain induced by food consumption containing starch and sucrose, especially in cases of with diarrhea-

dominant IBS, which is unresponsive to treatment. Dramatic improvement is achieved in these patients with dietary restriction and enzyme replacement.

Keywords: Sucrase-isomaltase, chronic diarrhoea, IBS

PP-254 / 39. Ulusal Gastroenteroloji Haftası
Ebstein Barr Virusu İnfeksiyonuna Bağlı Gelişen Akut Hepatit Olgusu

Osman Yüksekyayla[1], Ahmet Uyanıkoğlu[1], Savaş Cumali Efe[1], İbrahim Bayhan[2], Ensar Gazi Göçer[2], Mehmet Akif Küçük[2], Yüsra Ayalp[3]

[1]Harran Üniversitesi, Tıp Fakültesi, Gastroenteroloji Bilim Dalı, Şanlıurfa
[2]Harran Üniversitesi, Tıp Fakültesi, İç Hastalıkları Anabilim Dalı, Şanlıurfa
[3]Harran Üniversitesi, Tıp Fakültesi, Aile Hekimliği Anabilim Dalı, Şanlıurfa

GİRİŞ
Akut viral hepatitin nadir görülen nedenlerinden biri de EBV infeksiyonudur. Bu çalışmada EBV infeksiyonuna bağlı gelişen akut hepatit olgusu sunulmuştur.

OLGU
20 yaşında kadın hasta 1 haftadır devam eden boğaz ağrısı, ateş,bulantı ve kusma şikayetleriyle Gastroenteroloji Polikliniğine başvurdu. Yapılan tetkiklerde karaciğer fonksiyon testlerinde yükseklik saptanması üzerine hasta servise yatırıldı. Fizik muayenede vücut sıcaklığı 38.5 ℃, skleralar ikterik, orofarenks hiperemik, bilateral tonsiller üzerinde beyaz eksudatif kriptler ve sol arka servikal bölgede yaklaşık 1x2 cm boyutlarında lenfadenopati mevcuttu. Batın muayenesinde traube alanı kapalıydı. Hastanın laboratuvar incelemesinde; WBC 4930/uL, Hb 13.7 gr/dL, Plt 106.000/uL, AST 852 Ü/L, ALT 986 Ü/L, ALP 131 Ü/L, GGT 161Ü/L, total bilirübin 3.5 mg/dl, direk bilirübin 2.5 mg/dl, LDH 693 Ü/L, CRP 1 mg/dl, Eritrosit sedimantasyon hızı 11 mm/saat, PT 14 sn, aPTT 23 sn, INR: 1.1 saptandı. Hepatit serolojileri (hepatit A,B,C), anti-HIV ve otoimmün antikor testleri negatifti. Anti CMV IgG pozitif, anti CMV IgM negatifti. Hastada EBV VCA IgM 14.7 S/CO (pozitif) saptandı. EBV infeksiyonuna bağlı akut hepatit düşünülen hastaya semptomatik tedavi verildi. Takiplerinde şikayetleri ve laboratuvar değerleri gerileyen hasta yatışının 8. gününde önerilerle taburcu edildi.

SONUÇ
Bu çalışmada akut hepatitin sık görülmeyen nedenlerinden olan EBV infeksiyonuna bağlı hepatit olgusunu bildirdik. Akut hepatit ayırıcı tanısında özellikle üst solunum yolu infeksiyonu semptomları olan hastalarda genellikle hafif seyreden ancak nadiren fulminan seyir gösterebilen EBV enfeksiyonu akılda tutulmalıdır.

Anahtar Kelimeler: Hepatit virüsleri, Ebstein- Barr virüsü, Akut Hepatit

A Case of Acute Hepatitis Due to Ebstein Barr Virus Infection

Osman Yüksekyayla[1], Ahmet Uyanıkoğlu[1], Savaş Cumali Efe[1], İbrahim Bayhan[2], Ensar Gazi Göçer[2], Mehmet Akif Küçük[2], Yüsra Ayalp[3]

[1]Harran University, Faculty of Medicine, Department of Gastroenterology, Sanliurfa
[2]Harran University, Faculty of Medicine, Department of Internal Medicine, Sanliurfa
[3]Harran University, Faculty of Medicine, Department of Family Medicine, Sanliurfa

İNTRODUCTİON
One of the rare causes of acute viral hepatitis is EBV infection. In this study, a case of acute hepatitis due to EBV infection is presented.

CASE
A 20-year-old female patient applied to the Gastroenterology polyclinic with complaints of throat ache, fever, nausea and vomiting for 1 week. The patient was admitted due to elevated liver function tests. In the physical examination, body temperature was 38.5 ℃, sclera icteric, oropharynx hyperemic, white exudative crypts on bilateral tonsils, and lymphadenopathy of approximately 1x2 cm in the left posterior cervical region. The traube area was closed. In laboratory examination; WBC 4930/uL, Hb 13.7 g/dL, Plt 106.000/uL, AST 852 U/L, ALT 986 U/L, ALP 131 U/L, GGT 161U/L, total bilirubin 3.5 mg/dl, direct bilirubin 2.5 mg /dl, LDH 693 U/L, CRP 1 mg/dl, Erythrocyte sedimentation rate 11 mm/hour, PT 14 sec, aPTT 23 sec, INR: 1.1. Hepatitis serologies (hepatitis A, B, C), anti-HIV and autoimmune antibody tests were negative. Anti CMV IgG was positive, anti CMV IgM was negative. EBV VCA IgM 14.7 S/CO (positive) was detected in the patient. Symptomatic treatment was given to the patient who was thought

to have acute hepatitis due to EBV infection. The patient, whose complaints and laboratory values regressed in the follow-up, was discharged on the 8th day of hospitalization with recommendations.

CONCLUSİON

EBV infection, which can rarely show a fulminant course, should be kept in mind in the differential diagnosis of acute hepatitis, especially in patients with symptoms of upper respiratory tract infection.

Keywords: Hepatitis viruses, Ebstein-Barr Virus, Acute Hepatitis

PP-255 / 39. Ulusal Gastroenteroloji Haftası
Karın Ağrısı ve Artmış İnsülin İhtiyacı İle Prezente Olan İnsülin İlişkili Lokal Amiloidoz Vakası

İlkçe Akgün Kurtulmuş[1], Ilgın Yıldırım Şimşir[2], Sait Şen[3], Ahmet Ömer Özütemiz[4]

[1]Ege Üniversitesi Tıp Fakültesi, İç Hastalıkları Ana Bilim Dalı, İzmir
[2]Ege Üniversitesi Tıp Fakültesi, Endokrinoloji Bilim Dalı, İzmir
[3]Ege Üniversitesi Tıp Fakültesi, Patoloji Ana Bilim Dalı, İzmir
[4]Ege Üniversitesi Tıp Fakültesi, Gastroenteroloji Bilim Dalı, İzmir

Olgu
35 yaşında erkek olgu 5 aydır umblikal bölgeden başlayıp her iki lomber bölgeye doğru yayılan, sürekli ve künt karakterde ağrı ile başvurdu.Tip 1 diyabet nedeniyle 15 yıldır intensif insülin tedavisi aldığı öğrenildi. Muayenesinde umblikusun her iki tarafında, insülin enjeksiyon bölgesine uyan yerde, subkutan dokuda, fikse 4-5 cm'lik nodüler kitle mevcuttu. Derin palpasyonda kitle bölgesinde hassasiyeti mevcuttu. Ek fizik muayene bulgusu yoktu. Sistem sorgulamasında ara ara olan sulu, 2-3 gün süren diyaresi olduğu ve dışkılama sonrasında rahatlama olmadığı öğrenildi. Hasta ağrı etiyolojisinin tanı ve tedavisi için servisimize yatırıldı. Hastanın rutin biyokimyasal testleri normal saptandı. İdrar ve dışkı bakteriyoloji, parazitoloji tetkiklerinde patojene rastlanmadı. İshal nedenli yapılan pankolonoskopisi normaldi. Toplam 115 IU/gün insülin tedavisi alan, BMI:26, HbA1c:7,4 ve kötü glisemik kontrolü olan hastada retinopati, nefropati ve nöropati saptanmadı.
Dış merkezde alınan kitle biyopsisi ileri inceleme amaçlı hastanemiz Patoloji kliniğinde incelendi. Kongo red pozitif ve immunhistokimyasal incelemede insülin ilişkili amiloidoz (Ains) saptandı. Sistemik amiloidoz açısından değerlendirilen hastada bakılan immunglobulin, hafif zincir, kompleman düzeyleri normal saptandı. Karın ağrısı olan hastada FMF genetik mutasyonu saptanmadı. İnsülin tedavisi yeniden düzenlenen, insülin enjeksiyon yeri değiştirilen ve lokal amiloidoza yönelik kolşisin başlanan hastada izlemde kan şekeri regülasyonu sağlandı ve karın ağrısı şikayetleri tam olarak geriledi.

Tartışma
İnsülin ilişkili amiloidoz, insülin tedavisine başlanmasından yaklaşık 10 yıl sonra ortaya çıkmaktadır. İnsülin emilim bozukluğu yarattığından kötü glisemik kontrol ile ilişkilidir. Lokal kitle nedenli karın ağrısına neden olabilmektedir. İnsülin enjeksiyonu ile ilişkili lokal reaksiyonlar ile karıştırılabilmektedir. Karın ağrısı olan ve kötü glisemik kontrollü hastalarda ayırıcı tanıda düşünülmesi gereken bir durumdur.

Anahtar Kelimeler: amiloidoz, karın ağrısı, insülin, diyabet

A Case of Insulin-Related Local Amyloidosis Presenting with Abdominal Pain and Increased Insulin Need

İlkçe Akgün Kurtulmuş[1], Ilgın Yıldırım Şimşir[2], Sait Şen[3], Ahmet Ömer Özütemiz[4]

[1]Department of Internal Medicine, Faculty of Medicine, Ege University, İzmir
[2]Department of Endocrinology,Faculty of Medicine, Ege University, İzmir
[3]Department of Pathology, Faculty of Medicine, Ege University, İzmir
[4]Department of Gastroenterology, Ege University, Faculty of Medicine, İzmir

Case
A 35-years-old male patient presented with continuous pain starting from the umbilical region and spreading to both lumbar regions for 5 months.He had been receiving intensive insulin therapy for 15 years for type 1 diabetes.There was a fixed 5cm nodular mass in the subcutaneous tissue on both sides of the umbilicus. There was tenderness in the mass area on palpation.İt was learned that he had occasional watery diarrhea,lasting 2-3 days,and that there was no relief after defecation.The patient was admitted to our service for diagnosis and treatment of pain etiology.The patient's routine biochemical tests were found to be normal.No pathogen was found in urine and stool analyses.Pancolonoscopy performed was normal.Retinopathy,nephropathy and neuropathy were not detected.
The mass biopsy taken in the Pathology clinic of our hospital for further examination.Congo red positive and immunohistochemical examination revealed insulin-associated amyloidosis (Ains).Immunoglobulin and light chain levels were normal in the patient who was evaluated for systemic amyloidosis.FMF genetic mutation was not detected.In the patient whose insulin treatment was re-arranged,the insulin

injection site was changed,and colchicine treatment for local amyloidosis was started,blood sugar regulation was achieved,and the complaints of abdominal pain completely regressed.

Discussion

Insulin-related amyloidosis occurs approximately 10 years after initiation of insulin therapy.It is associated with poor glycemic control as it causes insulin malabsorption.It may cause abdominal pain due to local mass.It can be confused with local reactions associated with insulin injection.It is a condition that should be considered in the differential diagnosis of patients with abdominal pain and poor glycemic control.

Keywords: amyloidosis, abdominal pain, insulin, diabetes

İmmunhistokimya İle Ains Pozitifliği
Ains Positivity by Immunohistochemistry

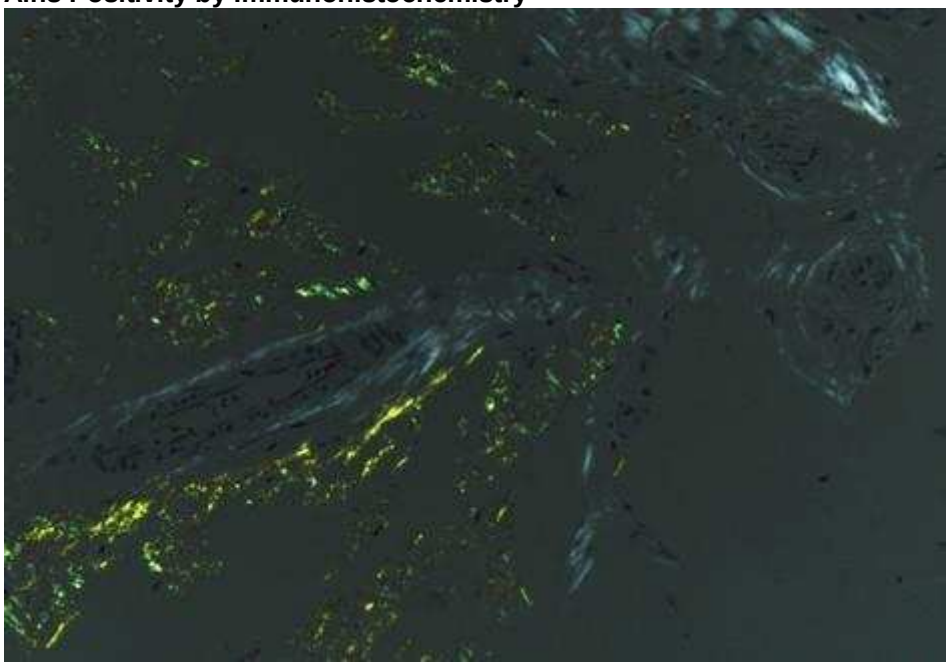

Kongo Red Pozitif Amiloid Görünümü
Congo Red Positive Amyloid Appearance

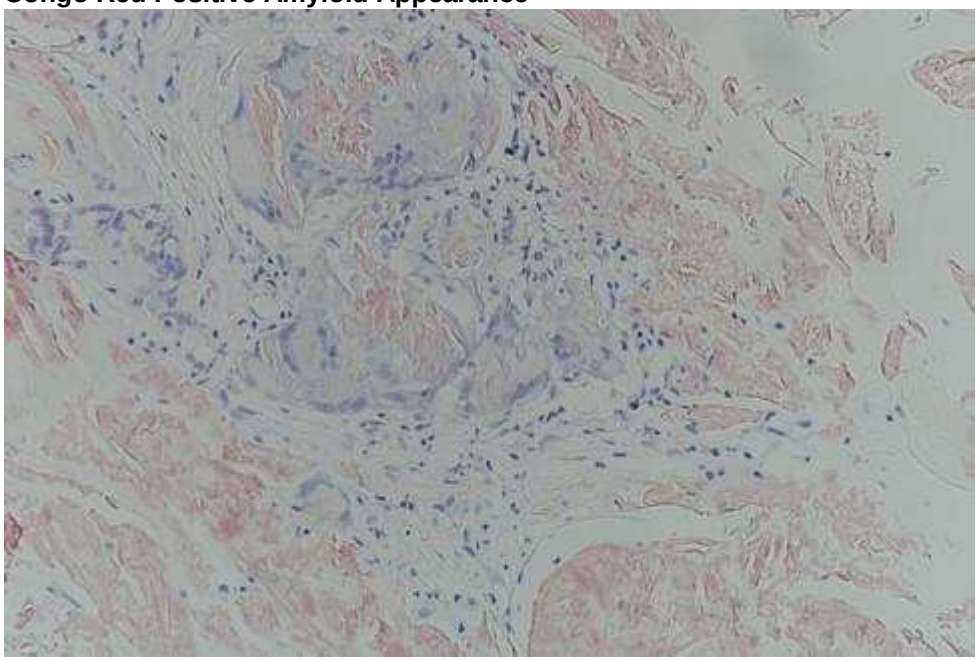

Umblicus etrafında ele gelen kitle
Palpable mass around the umbilicus

PP-257 / 10. Gastroenteroloji Cerrahi Kongresi
Anal Stenoz Vakalarında VY Flep İle Tedavi: 9 vaka

Şükrü Taş, Volkan Karadağ

Çanakkale Onsekiz Mart Üniversitesi Tıp Fakültesi Genel Cerrahi AD

Anal stenoz gaita yapmada zorluk ve ağrı şikayetlerine neden olan anorektal bölge hastalığıdır. En sık nedenleri arasında; anal kanala cerrahi travma(hemoroidektomi, distal rektal tümör eksizyonu, perianal cilt lezyon eksziyonu), perine travması, inflamatuar barsak hastalığı, anorektal bölgeye radyasyon tedavisi, kronik anorektal süpüratif hastalık, zührevi hastalık ve kronik ishal sayılır. Tedavisinde dilatasyon, unilateral ve bilateral VY flep, lokal botoks uygulanması gibi tedavi yöntemleri kullanılmaktadır son 3 yılda anal strüktür nedeni kliniğimizde 9 vaka opere edildi. Bu vakalardan 3 tanesi anal kondilom nedeni ile diğerlerinde ise hemoroid nedeni ile op öyküsü mevcuttu tüm hastalara spinal anestezi altında bilateral v-y flep uygulandı(Resim1-2). hastaların hepsi 1. Hafta, 1. Ay ve 3. Ay kontrole çağrıldı. Kontrol sonrası hastalardan birinde büyük abdest yaparken hissetme dışında başka bir şikayete rastlanmadı

Anahtar Kelimeler: stenoz, darlık, strüktür, VY flep

Treatment with VY Flap in Anal Stenosis Cases: 9 cases

Şükrü Taş, Volkan Karadağ

Çanakkale Onsekiz Mart University Faculty of Medicine, Department of General Surgery

Anal stenosis is an anorectal region disease that causes difficulty and pain in stool. Among the most common causes; surgical trauma to the anal canal (hemorrhoidectomy, distal rectal tumor excision, perianal skin lesion excision), perineal trauma, inflammatory bowel disease, radiation therapy to the anorectal region, chronic anorectal suppurative disease, venereal disease and chronic diarrhea are counted. Treatment methods such as dilatation, unilateral and bilateral VY flap, local botox application are used in its treatment. In the last 3 years, 9 cases were operated in our clinic for the cause of anal structure. Three of these cases had a history of op due to anal condyloma and the others had a history of op due to hemorrhoids. Bilateral v-y flaps were applied to all patients under spinal anesthesia (Picture 1-2). All patients were called for control at Week 1, Month 1 and Month 3. After the control, no other complaint was found in one of the patients, except for feeling while making bowel movements.

Keywords: stenosis, stenosis, structure, VY flap

resim **1**
picture **1**

resim **2**
picture **2**

PP-258 / 10. Gastroenteroloji Cerrahi Kongresi
Dev Kondüloma Akümünata V-Y Flep ile Tedavi

Şükrü Taş, Batuhan Ata

Çanakkale Onsekiz Mart Üniversitesi Tıp Fakültesi Genel Cerrahi AD

Anal kondüloma; anorektal bölgenin HPV enfeksiyonu nedeni ile gelişen bening hastalığıdır. Dev olanlarına BuschkeLöwenstein tümörü denir ve malignleşme karakteri gösterir. 46 yaşında erkek hasta yaklaşık 2 yıldır anal kondülomu mevcut, son bir yılda kondülomda ileri derecede büyüme meydana gelmiş. (Resim 1) Hazırlıklar sonrasında spinal anestezi altında anal kondülom eksize edildi.(resim-2) Meydana gelen defekt VY flep ile onarıldı.(resim) Hasta post-op 10. Gününde komplikasyon gözlenmeksizin taburcu edildi.

Anahtar Kelimeler: Buschke Löwenstein, kondülom, VY Flep

Giant Condyloma Acuminata Treatment with V-Y Flap

Şükrü Taş, Batuhan Ata

Çanakkale Onsekiz Mart University Faculty of Medicine, Department of General Surgery

Anal conduloma; It is a benign disease that develops due to HPV infection of the anorectal region. Giant ones are called Buschke-Löwenstein tumors and show malignant character. A 46-year-old male patient has an anal conduloma for about 2 years, and the conduloma has grown severely in the last year. (Picture 1) After the preparations, the anal conduloma was excised under spinal anesthesia. (Picture-2) The resulting defect was repaired with a VY flap. (Picture) The patient was discharged on the 10th post-op day without any complications.

Keywords: Buschke Lowenstein, conduloma, VY Flep

resim **1**
picture **1**

resim **2**
picture **2**

PP-259 / 10. Gastroenteroloji Cerrahi Kongresi
Duodenal Obstrüksiyona Neden Olan Nadir Tümör: Paraganglionoma

Şükrü Taş, Efe Karayiğen

Çanakkale Onsekiz Mart Üniversitesi Tıp Fakültesi Genel Cerrahi AD

Paragangliomalar;Nöralkrest hücrelerinden gelişen nadir kromaffin hücreli tümörlerdir. Parasempatik ganglion türevli tümörler, neredeyse sadece boyun ve kafa tabanında bulunur ve tipik olarak katekolamin salgılamaz. Buna karşılık, sempatik gangliyon türevli tümörlerin çoğu batın içerisinde bulunur ve fazla miktarda katekolamin üretir. Bunlar adrenal medulla içinde büyür ve feokromositoma olarak bilinir. 44 yaşında kadın hasta kliniğimize bulantı, kusma ve bacakta ödem şikayetleri ile başvurdu çekilen bilgisayarlı tomografide(Resim 1); Duodenum horizontal parçası inferiorunda 53x41 mm boyutlarında hafif lobülekonturlu, heterojen kitle tespit edilmesi üzerine hazırlıklar sonrası ameliyata alındı.Retroperitonda, duodenum 3. kıtasının inferiorunda ve vena kavaya bası yapan yaklaşık 5x5 cm boyutlarında, düzgün sınırlı kitle görüldü(Resim-2).Kitle eksize edildi.Hasta post-op 2. günündekomplikasyon gözlenmeksizin taburcu edildi. Patoloji paraganglioma ile uyumlu geldi.

Anahtar Kelimeler: paraganglioma, duodenal bası, vena kavaya bası

A Rare Tumor Causing Duodenal Obstruction: Paraganglionoma

Şükrü Taş, Efe Karayiğen

Çanakkale Onsekiz Mart University Faculty of Medicine, Department of General Surgery

Paragangliomas are rare chromaffin cell tumors that develop from neuralcrest cells. Parasympathetic ganglion-derived tumors are found almost exclusively in the neck and skull base and typically do not secrete catecholamines. In contrast, most sympathetic ganglion-derived tumors are located in the abdomen and produce large amounts of catecholamines. These grow within the adrenal medulla and are known as pheochromocytomas.
A 44-year-old female patient was admitted to our clinic with complaints of nausea, vomiting and edema in the legs. In the computed tomography (Picture 1); After the preparations, a heterogeneous mass with a slightly lobulated contour, measuring 53x41 mm was detected in the inferior of the duodenum horizontal part, and he was operated on. In the retroperitoneum, a well-circumscribed mass of approximately 5x5 cm pressing on the vena cava and inferior to the third part of the duodenum was observed (Picture-2). The mass was excised..The patient was discharged on the 2nd post-op day without any complications. The pathology was compatible with paraganglioma.

Keywords: paraganglioma, duodenal compression, vena cava compression

resim **1**
picture **1**

resim **2**
picture **2**

PP-260 / 10. Gastroenteroloji Cerrahi Kongresi
Nadir Görülen Bir Doğumsal Anomali: Safra Kesesi Duplikasyonu

Şükrü Taş, Volkan Karadağ

Çanakkale Onsekiz Mart Üniversitesi Tıp Fakültesi Genel Cerrahi AD

Safra kesesi duplikasyonu gebeliğin beşinci ve altıncı haftalarında embriyogenez sırasında ortaya çıkan nadir bir konjenital anomalidir. Otopsi serilerinde sıklığın %0.02, radyolojik görüntülemede ise %0.03 olduğu tahmin edilmektedir. Bu malformasyon kadınlarda daha sık görülür. Bunlarda çift kese ile birlikte çift sistik kanalın varlığı da daha sıktır. 71 yaşında kadın hasta safra kesesinde taş nedeni ile başvurdu. Hazırlıklar sonrasında laparoskopik olarak yapılan bakıda kesede iki adet fundus(Resim 1) izlendi. Disseksiyonlar sonrasında iki adet sistik kanal gözlendi(Resim 2). Kolesistektomi yapılarak kese dışarı alındı. Kesenin incelenmesi sonucunda ' H 'şeklinde, yapışık ve birbirinden bağımsız 2 adet sistik kanal gözlendi. (Resim 3)

Anahtar Kelimeler: Safra kesesi duplikasyonu, safra kesesi anomalisi, konjenital safra anomalisi

A Rare Congenital Anomaly: Gallbladder Duplication

Şükrü Taş, Volkan Karadağ

Çanakkale Onsekiz Mart University Faculty of Medicine, Department of General Surgery

Gallbladder duplication is a rare congenital anomaly that occurs during embryogenesis in the fifth and sixth weeks of pregnancy. The incidence is estimated to be 0.02% in autopsy series and 0.03% in radiological imaging. This malformation is more common in women. In these, the presence of double cystic duct together with double sac is more frequent. A 71-year-old female patient presented with gallstones in the gallbladder. In the laparoscopic examination after the preparations, two fundus (Picture 1) were observed in the sac. Two cystic ducts were observed after dissections (Picture 2). The sac was taken out by cholecystectomy. As a result of the examination of the sac, 2 cystic ducts in the form of 'H', conjoined and independent from each other were observed. (Picture 3)

Keywords: Gallbladder duplication, gallbladder anomaly, congenital biliary anomaly

resim **1**
picture **1**

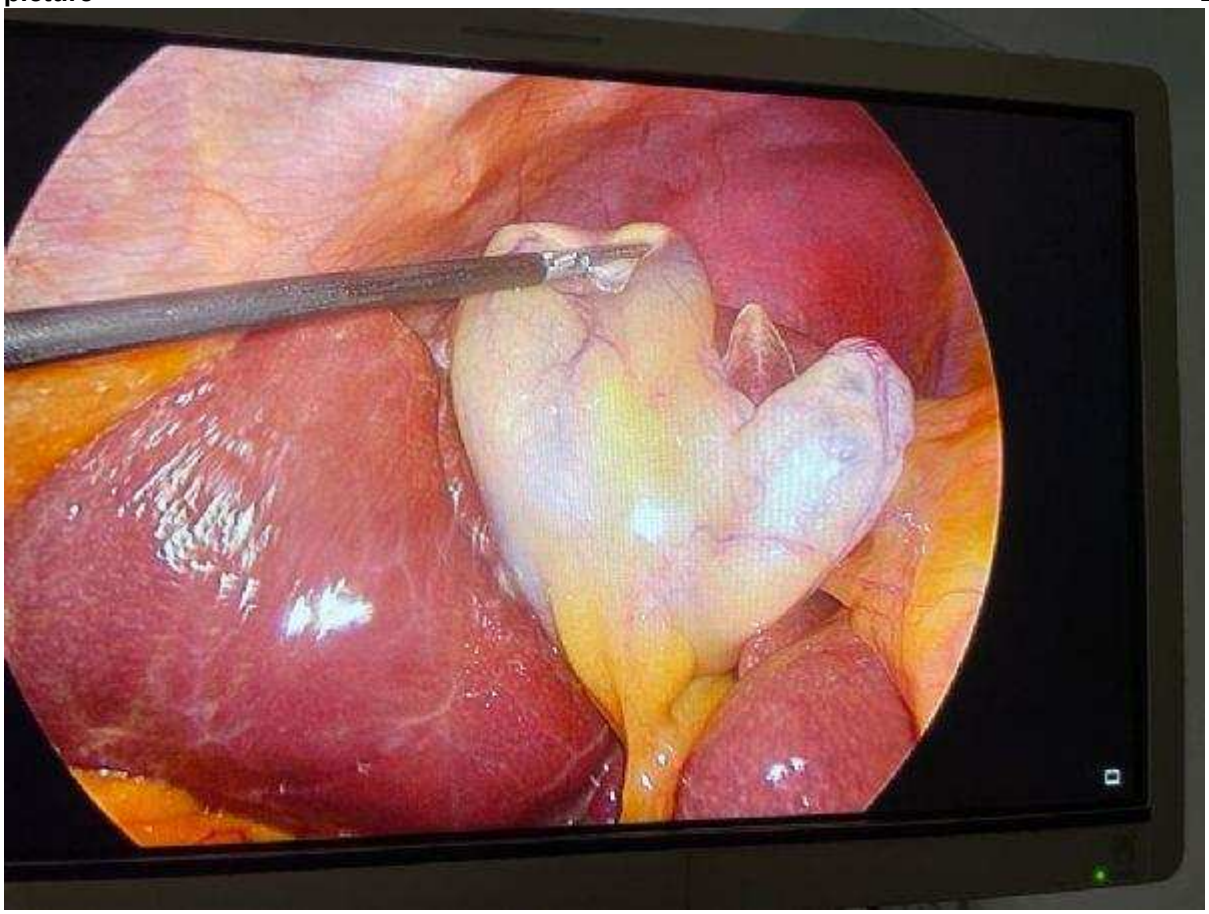

resim **2**
picture **2**

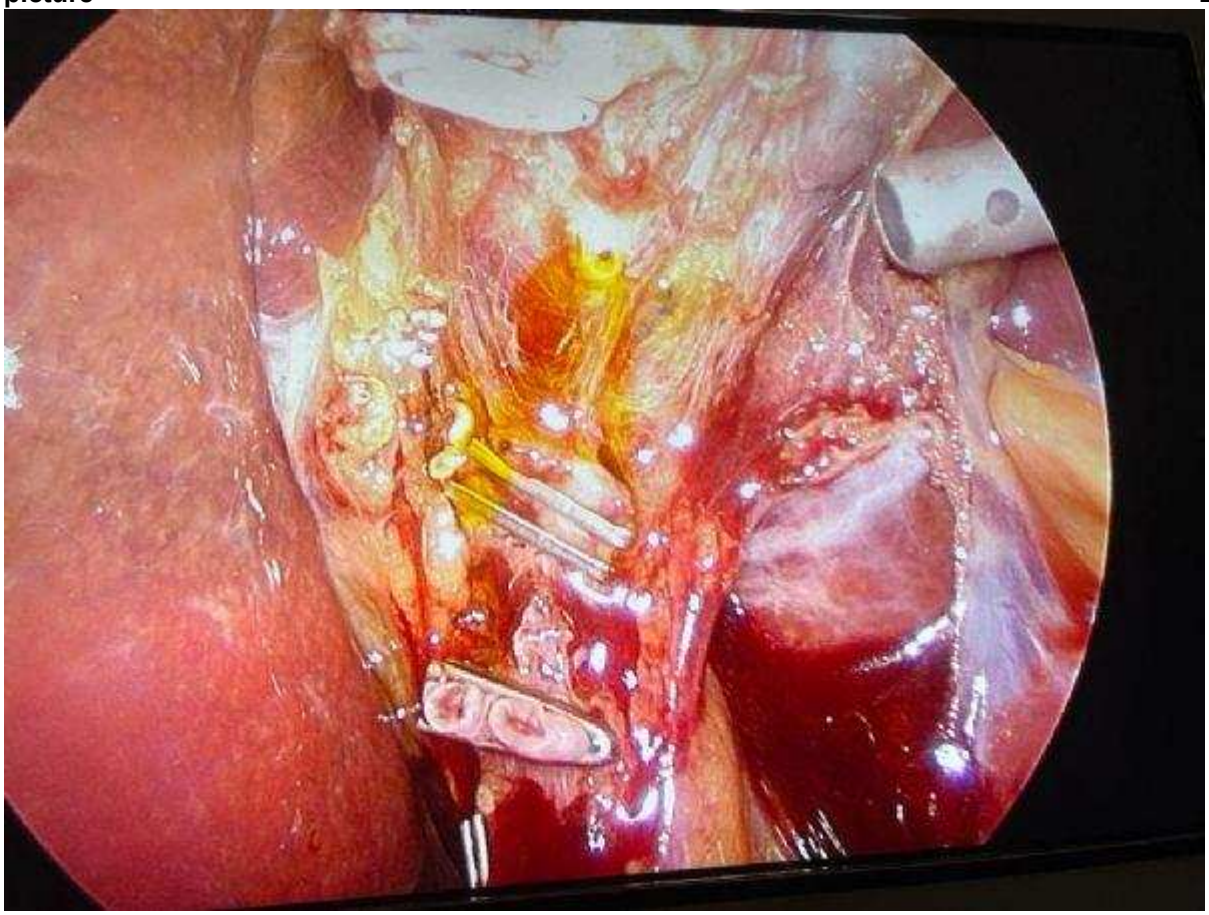

resim **3**
picture **3**

PP-261/ 10. Gastroenteroloji Cerrahi Kongresi
Nadir Bir Anemi Nedeni: Jejunal GİST

Şükrü Taş, Batuhan Ata

Çanakkale Onsekiz Mart Üniversitesi Tıp Fakültesi Genel Cerrahi AD

Gastrointestinalstromal tümörler (GIST'ler) sindirim sisteminin en yaygın mezenkimal neoplazmlarıdır ancak tüm gastrointestinal neoplazmların sadece %0.1-3'ünü oluşturur. GIST'lerin en yaygın sunumu, hastanın semptomatik anemi ile başvurduğu akut veya kronik gastrointestinal kanamadır. Jejunal GİST kanaması çok nadirdir ve sadece birkaç vaka raporu yayınlanmıştır. İnce bağırsak GIST yönetiminin temel dayanağı tam cerrahi eksizyondur. 53 yaşında erkek hasta anemi nedeni ile çekilen bilgisayarlı tomografide jejunum distali ileum proksimalinde yaklaşık 78x 52 mm boyutlarında, yumuşak doku kitlesi tespit edilmesi üzerine hasta operasyon planlandı. Operasyonda jejunum distalinde yaklaşık 8x7 cm büyüklüğünde olan ve ince barsak ansınıiçerisine alan kitle rezeke edildi.(Resim 2) Patoloji sonucu GIST ile uyumlu geldi

Anahtar Kelimeler: gist, jejunum, kanam, anemi

A Rare Cause of Anemia: Jejunal GIST

Şükrü Taş, Batuhan Ata

Çanakkale Onsekiz Mart University Faculty of Medicine, Department of General Surgery

Gastrointestinalstromal tumors (GISTs) are the most common mesenchymal neoplasms of the digestive tract, but only account for 0.1-3% of all gastrointestinal neoplasms. The most common presentation of GISTs is acute or chronic gastrointestinal bleeding, in which the patient presents with symptomatic anemia. Jejunal GIST bleeding is very rare and only a few case reports have been published. The mainstay of small bowel GIST management is complete surgical excision. An operation was planned for a 53-year-old male patient, because of anemia, a soft tissue mass of approximately 78x 52 mm was detected in the computed tomography of the distal jejunum proximal to the ileum. In the operation, a mass of approximately 8x7 cm in the distal jejunum and involving the small intestine loop was resected. (Picture 2) The pathology result was compatible with GIST.

Keywords: gist, jejunum, bleeding, anemia

resim **1**
picture **1**

resim **2**
picture **2**

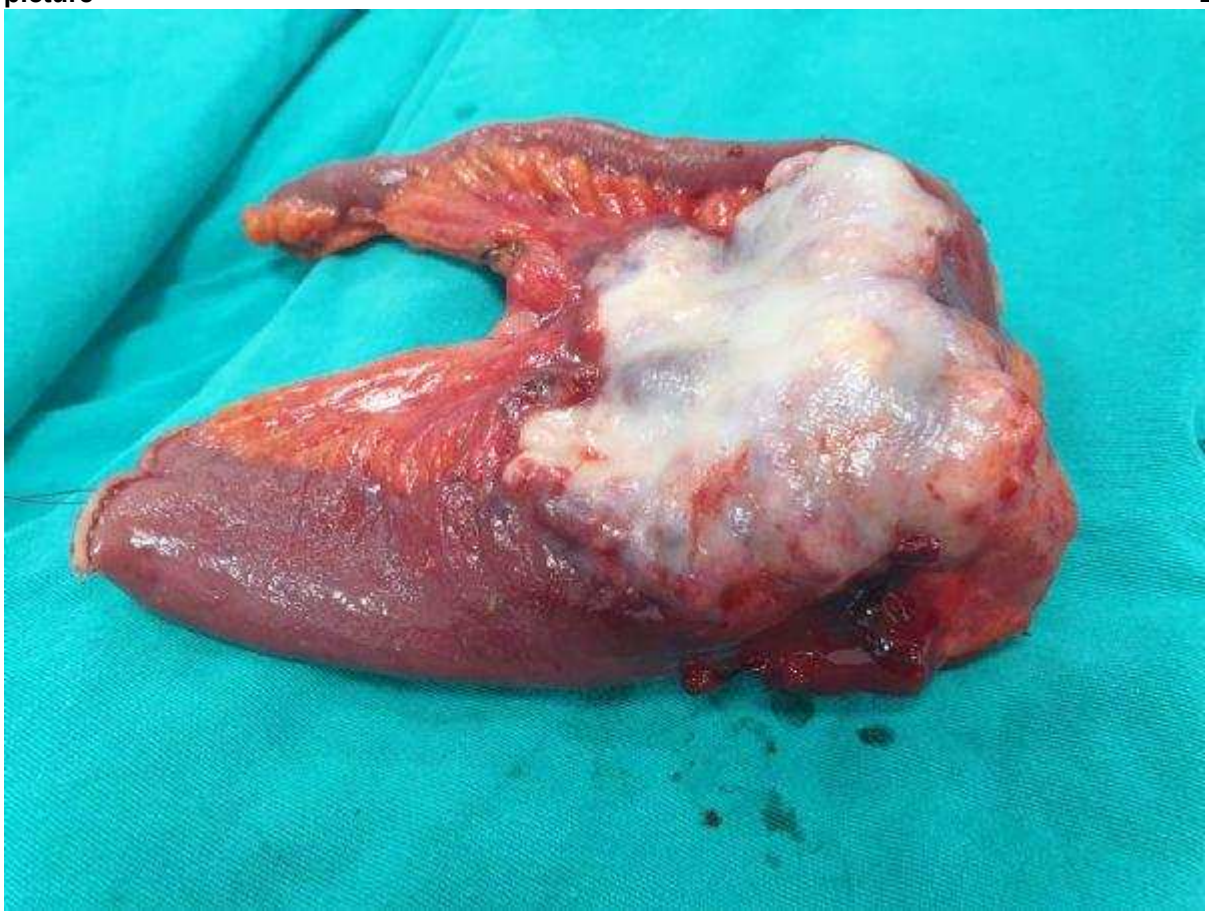

PP-262 / 10. Gastroenteroloji Cerrahi Kongresi
Safra Kesesini Tamamen Dolduran Dev Safra Taşı

Şükrü Taş, Efe Karayiğen

Çanakkale Onsekiz Mart Üniversitesi Tıp Fakültesi Genel Cerrahi AD

Dünyada laparoskopik olarak çıkarılan en büyük safra taşı 12,8 cm x 7 cm boyutlarında safra taşı olarak bildirilmiştir. 47 yaşında safra keseinde taş nedeni ile başvuran hastada yapılan hazırlıklar sonrasında operasyona alındı. Laparoskopik yapılan incelemede safra kesesi yaklaşık 12 cm boyutlarında ve endoclinch yardımıyla tutulamıyordu. Kese itilerek diseksiyona devam edildi ve kolesistektomi tamamlandı. Safra Kesesi batın dışına alınarak incelendiğinde; keseyi tamamen dolduran ve yaklaşık 9x6 cm boyutlarında dev tek taş gözlendi. (resim1-2). Hasta postop 1. günündekomplikasyon gözlenmeksizin taburcu edildi.

Anahtar Kelimeler: dev taş, safra taşı, safra

Giant Gallstone Fully Filling the Gallbladder

Şükrü Taş, Efe Karayiğen

Çanakkale Onsekiz Mart University Faculty of Medicine, Department of General Surgery

The largest gallstone removed laparoscopically in the world has been reported as 12.8 cm x 7 cm gallstone. The 47-year-old patient, who was admitted with the reason of gallbladder stone, was operated after the preparations made. In the laparoscopic examination, the gallbladder was approximately 12 cm in size and could not be retained with the help of endoclinch. Dissection was continued by pushing the sac, and cholecystectomy was completed. When the gallbladder is taken out of the abdomen and examined; A giant solitaire measuring approximately 9x6 cm was observed, completely filling the sac. (pic 1-2). The patient was discharged on the 1st postoperative day without any complications.

Keywords: giant stone, gallstone, bile

resim **1**
picture **1**

resim **2**
picture **2**

PP-263 / 39. Ulusal Gastroenteroloji Haftası
Post-transplant biliyer darlığın tedavisinde manyetik kompresyon yöntemi: Olgu sunumu

Azer Abiyev, Serkan Dumanlı, Seçkin Özgül, Harun Küçük, Murat Kekilli

Gazi Üniversitesi Tıp Fakültesi, Gastroenteroloji Bilim Dalı

Giriş
Karaciğer transplantasyonu sonrası biliyer darlıklar yaygın olarak görülebilmektedir. Endoskopik ve perkütan yöntemler biliyer darlıkların tedavisinde yüksek başarı oranlarına sahiptir. Bununla birlikte, kılavuz telle tam tıkanıklık alanlarından geçilemediğinde bu yöntemlerin uygulanması zordur. Manyetik kompresyon anastomozu (MKA), biliyer darlıkları olan hastalarda uygulanabilen oldukça etkili bir prosedürdür. Burada, MKA yönteminin uygulandığı bir olgudan bahsedeceğiz.

Olgu
NASH'e bağlı karaciğer sirozu nedeniyle 2 yıl önce karaciğer transplantasyonu yapılan 63 yaşında kadın hasta tarafımıza tıkanma sarılığı nedeniyle yönlendirildi. Hastaya 3 ay önce farklı bir merkezde tıkanma sarılığı nedeniyle ERCP yapılmış ve koledokokoledokostomi anastomoz hattındaki darlıktan kılavuz telle geçilememiş ve PTK ile intrahepatik safra yollarına drenaj katateri takılmış.
Hastaya tarafımızca manyetik kompresyon yöntemi uygulandı. ERCP ile darlık bölgesine 10f taşıyıcı yardımıyla 10 f magnet ilerletildi, aynı zamanda perkütan yolla 10 f magnet ilerletildi ve magnetlerin ağız-ağıza geldiği görüldü (şekil 1). Ardından İHSY'a drenaj katateri yerleştirildi.
1 ay sonra hastanın grafisinde magnetlerin tamamen birleştiği ve açısının düzeldiği görüldü (şekil 2). Hastaya ERCP yapıldı, balon kataterle magnetler duodenuma düşürüldükten sonra snare ile çıkarıldı. Sağ posterior ihsy'daki ptk kataterine uzanacak sekilde kılavuz tel gonderildi ve darlık bölgesini geçecek şekilde 10f 12cm plastik stent yerleştirildi (şekil 3). PTK ile takılan katater çekildi.

Tartışma
MKA, ileri derecede darlık veya tam tıkanıklığın olduğu biliyer darlıkların tedavisinde cerrahiye alternatif olarak uygulanabilir. MKA, darlığın her iki ucuna mıknatıslar yerleştirerek tıkanmış safra kanalını yeniden kanalize etme yöntemidir. Mıknatısların çekme kuvveti stenotik lezyonun nekrozuna neden olur ve yeni bir fistül yolu oluşur. Bu nedenle, nüks oranı diğer geleneksel tedavilere göre daha düşük ve oldukça etkilidir.

Anahtar Kelimeler: karaciğer nakli, bilier striktür, manyetik kompresyon yöntemi

Magnetic compression method in the treatment of post-transplant biliary stricture: A case report

Azer Abiyev, Serkan Dumanlı, Seçkin Özgül, Harun Küçük, Murat Kekilli

Gazi University Faculty of Medicine, Department of Gastroenterology

Introduction
Biliary strictures are common after liver transplantation. Endoscopic and percutaneous methods have high success rates in treating biliary strictures. However, these methods are difficult to apply when guidewire cannot pass through areas of full occlusion. Magnetic compression anastomosis (MCA) is effective procedure for strictures.
Case
A 63-year-old patient who had liver transplant 2 years ago referred to us because of obstructive jaundice. Patient had ERCP 3 months ago due to obstructive jaundice in different center and stenosis in the choledocholedocostomy anastomosis couldn't be passed with guidewire and drainage catheter was inserted into IBD with PTC.
MCA method was applied to patient. With ERCP, 10f magnet was advanced to stenosis area, at same time, 10f magnet was advanced percutaneously and it was observed that magnets came from mouth to mouth. Then, drainage catheter was placed to IHBD.
After 1 month, patient's X-ray showed that magnets had completely merged. ERCP was performed and magnets were lowered into duodenum with balloon catheter, it was removed with snare. A guidewire was sent to IHBD, and 10f 12cm plastic stent was placed past the stenosis area. Catheter inserted with PTC was removed.

Discussion

MCA can be applied as alternative to surgery in treating biliary stenosis. MCA is a method of re-channeling blocked bile duct by placing magnets at both ends of the stricture. The pulling force of the magnets causes necrosis of the stenotic lesion and new fistula tract is formed. Therefore, the recurrence rate is lower and highly effective than other conventional treatments.

Keywords: liver transplantation, biliary stricture, magnetic compression method

Şekil 1
Figure 1

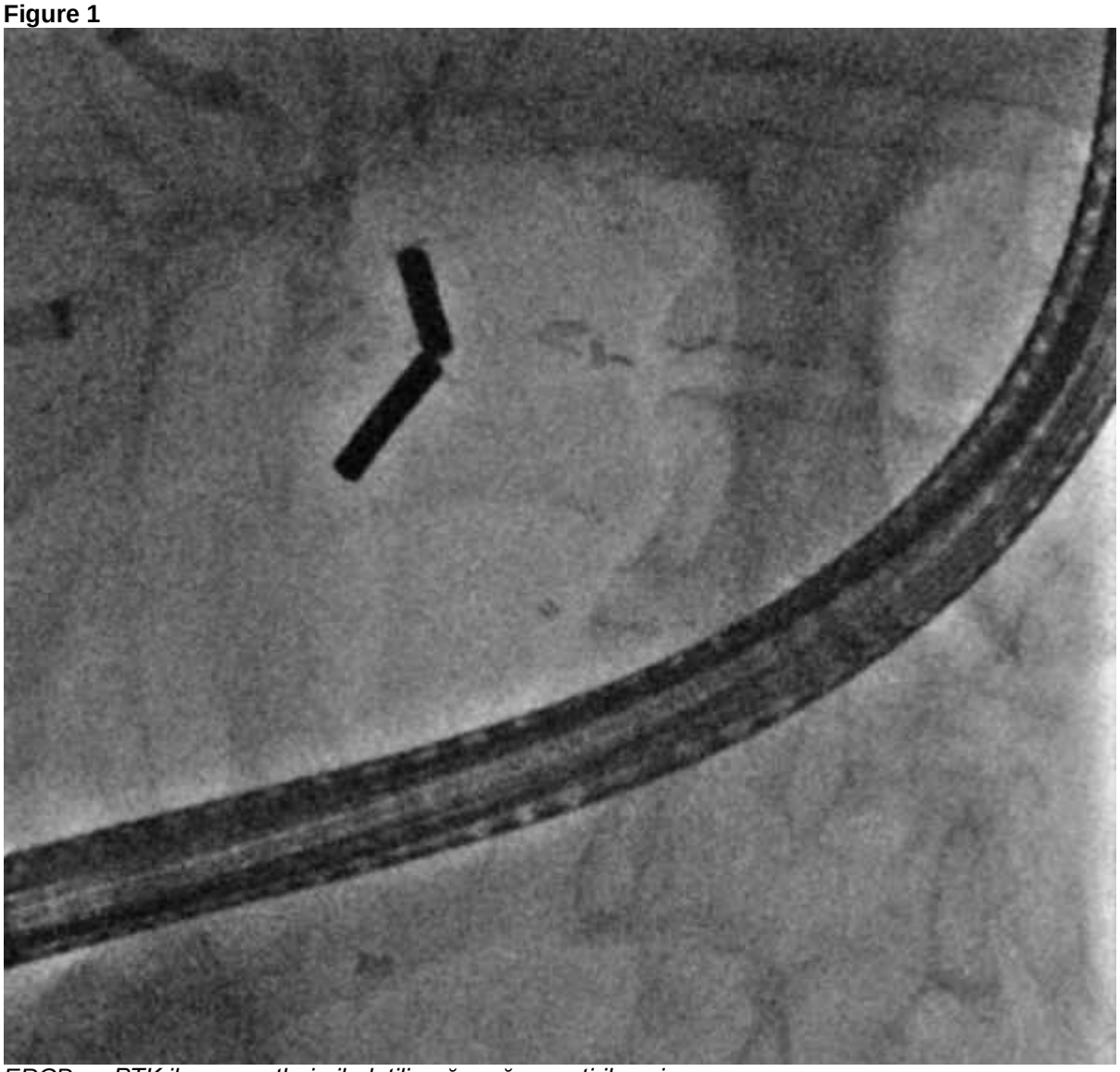

ERCP ve PTK ile magnetlerin ilerletilip ağız-ağıza getirilmesi
Advancing magnets with ERCP and PTC

Şekil 2
Figure 2

a,b. Grafide magnetlerin birleştiği görülüyor c. ERCP zamanı alınan skopi görüntüsü
a,b. X-ray shows the magnets merging. c. Scopy image during ERCP

Şekil 3
Figure 3



a. Balon kataterle magnetlerin çıkarılması b. Magnetler c. İHSY'a takılan stent
a. Removal of magnets with balloon catheter b. Magnets c. Stent inserted into the İHBD

PP-264 / 10. Gastroenteroloji Cerrahi Kongresi
ileri Yaşlı (109) Hastada Dev Hidatik Kist

Şükrü Taş, Volkan Karadağ

Çanakkale Onsekiz Mart Üniversitesi Tıp Fakültesi Genel Cerrahi AD

Nüfus kayıtlarında 109 yaşında olan hastada (Resim 1) çekilen bilgisayarlı tomografide;Karaciğer sağ lob yüksekliği 20 cm ölçülmüştür.Karaciğer sağ lobda yaklaşık 17x15x15 cm boyutlarında, karaciğer parankimini mediale doğru iten ve komprese eden intrahepatik safra yollarında genişlemeye neden olan multiloküle kistik lezyon izlenmiştir (kist hidatik?). (Resim-2) Perihepatik alanda en derin yerinde 12 mm ye varan sıvı izlenmiştir (kist rüptürü?)şeklinde raporlanması üzerine hasta pre-operatif hazırlanarak ameliyata alındı. Parsiyel kistektomi, kist drenajı (Resim-3) ve omentopeksi yapıldı. Hasta postop 10. günündekomplikasyon gözlenmeksizin taburcu edildi

Anahtar Kelimeler: ileri yaş, kist hidatik, dev karaciğer kisti

Giant Hydatid Cyst in an Advanced Elderly (109) Patient

Şükrü Taş, Volkan Karadağ

Çanakkale Onsekiz Mart University Faculty of Medicine, Department of General Surgery

In the computerized tomography taken in the 109-year-old patient (Picture 1) in the population records; The height of the right lobe of the liver was measured 20 cm. In the right lobe of the liver, a multiloculated cystic lesion of approximately 17x15x15 cm, which pushes and compresses the liver parenchyma medially, causes enlargement of the intrahepatic bile ducts (hydatid cyst?). (Picture-2) The patient was prepared pre-operatively and underwent surgery after it was reported that fluid up to 12 mm was observed in the deepest part of the perihepatic area (cyst rupture?). Partial cystectomy, cyst drainage (Picture-3) and omentopexy were performed. The patient was discharged on the 10th postoperative day without any complications.

Keywords: advanced age, hydatid cyst, giant liver cyst

resim **1**
picture **1**

resim **2**
picture **2**

resim **3**
picture **3**

PP-265 / 10. Gastroenteroloji Cerrahi Kongresi
Diagnosis of Testicular Tumor with Paraaortic Lymph Node Biopsy

Şükrü Taş, Batuhan Ata

Çanakkale Onsekiz Mart Üniversitesi Tıp Fakültesi Genel Cerrahi AD

Testis kanseri, nadir görülen kanserlerden biridir ve çoğunlukla 15 ila 49 yaş arasındaki erkekleri etkileme eğilimindedir. Tipik semptomları; testislerden birinde ağrısız bir şişlik veya yumru,testislerin şeklinde veya dokusunda herhangi bir değişikliktir. 23 yaşında erkek hasta; 1 ay önce apandisit şüphesi ile dış merkezde opere edilmesine rağmen geçmeyen karın ağrı şikayeti üzerine tarafımıza başvurdu. Çekilen bilgisayarlı tomografide Retroperitoneal bölgede paraaortik, aortakaval, parakaval alanda konglomere lenfadenopatiler dikkati çekmesi üzerine biyopsi amaçlı tanısal laparaskopiyapıldı ve lenf nodlarından örnekler alındı.Patoloji sonucu İmmunhistokimyasal ve morfolojik bulgular lenf nodunda testis germ hücreli tümör(koryokarsinom) metastazı ile uyumlu olarak değerlendirildi. Hasta ürolojiye yönlendirildi.Üroloji kliniği tarafından orşiektomi planlandı.

Anahtar Kelimeler: testis tümörü, lenf nodu, laparaskopi

Diagnosis of Testicular Tumor with Paraaortic Lymph Node Biopsy

Şükrü Taş, Batuhan Ata

Çanakkale Onsekiz Mart University Faculty of Medicine, Department of General Surgery

Testicular cancer is one of the rarest cancers and tends to mostly affect men between the ages of 15 and 49. Typical symptoms are; A painless swelling or lump in one of the testicles is any change in the shape or texture of the testicles. 23-year-old male patient; He applied to us with the complaint of abdominal pain that did not go away even though he was operated in an external center with the suspicion of appendicitis 1 month ago. Conglomerate lymphadenopathies in the retroperitoneal region, paraaortic, aortacaval, and paracaval areas were noted in the computerized tomography, and diagnostic laparoscopy was performed for biopsy and samples were taken from the lymph nodes. The patient was referred to urology. Orchiectomy was planned by the urology clinic.

Keywords: testicular tumor, lymph node, laparoscopy

resim **1**
picture **1**

PP-266 / 10. Gastroenteroloji Cerrahi Kongresi
Duodenumda Görülen NadirBir Tümör:Liposarkom

Şükrü Taş, Efe Karayiğen

Çanakkale Onsekiz Mart Üniversitesi Tıp Fakültesi Genel Cerrahi AD

Malign yumuşak doku tümörlerinde en yaygın görülen liposarkomlar; retroperiton, gövdenin derin yumuşak dokuları ile ekstremitelerde ortaya çıkma eğilimindeler. Gastrointestinal sistemin primer liposarkomları oldukça nadirdir ve literatürde sadece birkaç vaka bildirilmiştir. 69 yaşında kadın hasta çekilen batın MRI'ında; safra kesesi inferior duvarı ile duodenal bulbusun sağ lateral duvarı ile yakın komşuluğu bulunan 68x58 mm boyutlarında kitle lezyonu tespit edilmesi üzerine gerekli hazırlıklar tamamlanıp opere edilen hastada; safra kesesi inferiorundave duodenum ile ilişkili olan yaklaşık 6x5 cm yumuşak doku tespit edildi. Kitlenin duodenum ile ilişkisi olması üzerinekitle wedge rezeksiyon yapılarakduodenum 1.kıtasından rezekeedildi.(Resim1) Patoloji sonucu iyi differansiyeliposarkom/Atipik lipomatöz tümörle uyumlu geldi.

Anahtar Kelimeler: liposarkom, duodenum, malign epitelyal tümör

A Rare Tumor in the Duodenum: Liposarcoma

Şükrü Taş, Efe Karayiğen

Çanakkale Onsekiz Mart University Faculty of Medicine, Department of General Surgery

The most common liposarcomas in malignant soft tissue tumors; They tend to occur in the retroperitoneum, deep soft tissues of the trunk, and extremities. Primary liposarcomas of the gastrointestinal tract are extremely rare and only a few cases have been reported in the literature. In the abdominal MRI of a 69-year-old female patient; In the patient who was operated after the necessary preparations were completed after a 68x58 mm mass lesion was detected in close proximity to the inferior wall of the gallbladder and the right lateral wall of the duodenal bulb. Approximately 6x5 cm soft tissue was detected in the inferior of the gallbladder and associated with the duodenum. As the mass was associated with the duodenum, the mass was resected from the 1st continent of the duodenum by wedge resection. (Picture 1) The pathology result was compatible with well differentiated liposarcoma/atypical lipomatous tumor.

Keywords: liposarcoma, duodenum, malignant epithelial tumor

resim **1**
picture **1**

PP-267 / 10. Gastroenteroloji Cerrahi Kongresi
İleusa Neden Olan Agresif Dev Fibröz Histiyositom

Şükrü Taş, Volkan Karadağ

Çanakkale Onsekiz Mart Üniversitesi Tıp Fakültesi Genel Cerrahi AD

Agresif fibromatozis yüzeyel ve derin dokulardan köken alan, hızlı ve infiltratif büyüyen, nüks oranı yüksek ancak uzak metastaz yapmayan fibröz doku proliferasyonudur. Biyolojik davranışları benign fibröz lezyonlar ile fibrosarkomlar arasında değişen fibromatozislerin patogenezi tam olarak aydınlatılamamıştır. 67 yaşında kadın hasta daha önce 4 defa aynı hastalık nedeni ile opereasyon öyküsü mevcut olup tekrar batında kitle ve ileus nedeni ile kliniğimize başvurdu. Çekilen bilgisayarlı tomografisinde 'Batın sol alt kadranda intestinal anslar ile ilişkisi net ayırt edilemeyen yaklaşık 92x84 mm boyutlu kalsifikasyonlar ve kistik komponentler barındıran kitlesel lezyon izlenmektedir' (resim -1). Hazırlıklar sonrasında batın eksplorasyonunda;batın içerisinde yaklaşık 30x30 cm büyüklüğünde ve yine 25x20 cm büyüklüğünde ince barsak mezosuna yapışık ve sigmoid kolona invaze kitle tespit edildi.Sigmoidkolonuda içine alacak şekilde kitleler eksize edildi (Resim2). Hasta postop 10.günündekomplikasyon gözlenmeksizin taburcu edildi.

Anahtar Kelimeler: ileus, histiyositom, agresif

Aggressive Giant Fibrous Histiocytoma Causing Ileus

Şükrü Taş, Volkan Karadağ

Çanakkale Onsekiz Mart University Faculty of Medicine, Department of General Surgery

Aggressive fibromatosis is a proliferation of fibrous tissue originating from superficial and deep tissues, growing rapidly and infiltratively, with a high recurrence rate but not distant metastasis. The pathogenesis of fibromatoses, whose biological behavior ranges from benign fibrous lesions to fibrosarcomas, has not been fully elucidated. A 67-year-old female patient had a history of 4 previous operations for the same disease and was admitted to our clinic with abdominal mass and ileus again. In his computerized tomography, 'A mass lesion with cystic components and calcifications of approximately 92x84 mm, whose relationship with the intestinal loops cannot be clearly distinguished, is observed in the left lower quadrant of the abdomen' (picture -1). After the preparations, in the abdominal exploration, a mass of approximately 30x30 cm in size and 25x20 cm in size, adherent to the small intestine meso and invading the sigmoid colon was detected in the abdomen. The masses were excised, including the sigmoid colon (Picture 2). The patient was discharged on the 10th postoperative day without any complications.

Keywords: ileus, histiocytoma, aggressive

resim **1**
picture **1**

resim **2**
picture **2**

PP-268 / 10. Gastroenteroloji Cerrahi Kongresi
Dev PsödopankreatikKist: Roux-en-Y Kistojejunostomi

Şükrü Taş, Batuhan Ata

Çanakkale Onsekiz Mart Üniversitesi Tıp Fakültesi Genel Cerrahi AD

Pankreas psödokistleri akut pankreatit sonrası görülen en sık komplikasyon olmaları ve klinikte pankreasın kistik tümörleri ile karışabilmesi nedeniyle cerrahi bir problem olmaya devam etmektedirler. Günümüzde çok çeşitli cerrahi dışı tedavi yöntemleri uygulanabilmesine karşın halen cerrahi tedavi yöntemleri düşük morbidite, mortalite ve nüks oranları ile seçilmiş olgularda tercih edilmeye devam edilmektedir. 44 yaşında erkek hasta 6 ay önce akut pankreatit sonrasında Psödokist gelişmesi üzerine kliniğimize başvurdu. Çekilen tomografide Batın sol üst kadranda 155x130 mm boyutta, batın sağ üst kadranda 197x110 mm boyutta ve batın orta hatta v.portahepatis düzeyine uzanım gösteren, epigastrik bölgede yerleşik 70x43 mm boyutunda iç yapısı hipodens sıvı dansitesinde, periferinde belirgin kontrastlanması bulunan mezenterik yağlı dokular içerisinde yerleşik kistik sıvı koleksiyon alanları görüldü.(Resim 1) Yapılan hazırlıklar sonrasında ameliyata alınan hastada batın içerisinde tüm kadranları dolduran yaklaşık 30x30 cm büyüklüğünde pankreas kuyruğundan köken aldığı tahmin edilen düzgün sınırlı kistik yapı görüldü. Kist üzerine 2 adet askı suturu yerleştirildi. Askı suturleri arasından kist açılarak içeriği aspire edildi. Yaklaşık 9000cc lik kistik sıvı aspire edilerek kist içi boşaltıldı. Ardından Roux-en-Y Kistojejunostomi yapıldı. Hasta postop 7. Günde komplikasyon gözlenmeksizin taburcu edildi.

Anahtar Kelimeler: psödokist, pankreas, kistojejunostomi

Giant Pseudopancreatic Cyst: Roux-en-Y Cystojejunostomy

Şükrü Taş, Batuhan Ata

Çanakkale Onsekiz Mart University Faculty of Medicine, Department of General Surgery

Pancreatic pseudocysts continue to be a surgical problem because they are the most common complication after acute pancreatitis and can be confused with cystic tumors of the pancreas clinically. Although a wide variety of non-surgical treatment methods can be applied today, surgical treatment methods are still preferred in selected cases with low morbidity, mortality and recurrence rates. A 44-year-old male patient was admitted to our clinic with the development of pseudocyst after acute pancreatitis 6 months ago. In the abdominal tomography, 155x130 mm in size in the left upper quadrant of the abdomen, 197x110 mm in the right upper quadrant of the abdomen, extending to the level of the v.portahepatis in the midline of the abdomen, 70x43 mm in size located in the epigastric region, the inner structure of the hypodense fluid density, cystic tissue located in the mesenteric fatty tissues with significant contrast in the periphery. fluid collection areas were seen. Two suspension sutures were placed on the cyst. The cyst was opened between the sling sutures and its contents were aspirated. Approximately 9000cc of cystic fluid was aspirated and the cyst was evacuated. A Roux-en-Y Cystojejunostomy was then performed. The patient was discharged on the 7th postoperative day without any complications.

Keywords: pseudocyst, pancreas, cystojejunostomy

resim **1**
picture **1**

PP-269 / 39. Ulusal Gastroenteroloji Haftası
Akla pek gelmeyen bir demir eksikliği anemisi nedeni: Kıl kurdu

Şafak Meriç Özgenel

Yunus Emre Devlet Hastanesi, Gastroenteroloji Kliniği, Eskisehir

63 yaşında bir erkek hasta halsizlik, yorgunluk şikayeti ile polikliniğe başvurdu. Fizik muayenede soluk görünüm dışında patolojik bulgu yoktu.
Yapılan tetkiklerde Hgb:7.5 g/dl,Hct:%24.6,Lökositler:5300/mm³,MCV:86.3 fL, Trombositler:473000/mm³, BUN:18 mg/dl,kreatinin:0.7 mg/dl,ALT:14 U/L,AST:16 U/L, serum demir:27 µg/dl(37-145),total demir bağlama kapasitesi:311 µg/dl(172-537), ferritin:18.5 µg/L(30-400),vitamin B12:339 pg/mL(197-771),folik asit:4.1 µg/L(3.89-26.8) saptandı.
İleri yaş erkek hasta olması nedeniyle hastaya endoskopi ve kolonoskopi planlandı. Endoskopisi normal saptandı.Mide biyopsisinde olağan korpus,antrum ve duodenum mukozası izlendi,helicobacter pylori izlenmedi.Kolonoskopide çekumda hareketli kıl kurtları ve anal kanalda 2. derece hemoroidler izlendi.
Hastaya 2 hafta süre ile oral pirantel pamoat 1000 mg/hafta tedavisi ile 200 mg/gün dozunda +2 değerlikli oral demir preparatı verildi. 8 hafta sonraki kontrolünde Hgb:10.0 g/dL, ferritin:25 µg/L saptandı. Hastanın şikayetlerinde azalma mevcuttu.
Demir eksikliği anemisi diyetle yetersiz alım, kan kayıpları, azalmış demir emilimi, herediter nedenlere bağlı gelişir. Kan kayıplarına bağlı gelişen anemiler; travmatik kanamalar, hematemez,melena,menoraji,gebelik,doğum, hematüri, sık kan verme, özellikle gastrointestinal sistemde farkedilmeyen kanamalar nedeniyle olur. Gastrointestinal parazitler bunların ardından gelen, genellikle ilk önce akla gelmeyen bir sebeptir. Enterobiasis olarak adlandırılan kıl kurdu enfeksiyonuna sivri uçlu, beyaz, ince bir nematod olan Enterobius vermicularis neden olur.İnsanlarda çekum, apendiks ve çıkan kolonda bulunurlar.Dişi kıl kurtları 8-13 mm.,erkekler 2-5 mm. uzunluğundadır.Öncelikle pediatrik bir durumdur, erişkinlere çocuklar aracılığıyla bulaşabilir.Kalabalık ortamlarda yaşayanlarda sık görülür. Dünyanın ılıman bölgelerinde yaygındır. Bulaşma, kontamine mobilyalar,yatak örtüleri,havlular,tuvaletler,kapı kolları veya diğer nesnelerle doğrudan temas yoluyla gerçekleşebilir. Tanıda selofan bant incelemesi yapılması önerilir, bazen başka nedenlerle yapılan kolonoskopi incelemesinde hareketli kıl kurtları görülerek tanınabilir. Tedavisinde antihelmintik ilaçlardan mebendazol, albendazol, pirantel pamoat kullanılır.
Anemi tetkiki yapan hekimler gastrointestinal parazit enfeksiyonunu etiyolojide akılda tutmalıdır.

Anahtar Kelimeler: Anemi, parazit enfeksiyonu, kıl kurdu

An unthinkable reason of the iron deficiency anemia: Pinworm

Şafak Meriç Özgenel

Yunus Emre State Hospital, Gastroenterology Clinic, Eskisehir

A 63-year-old male patient applied to the outpatient clinic with complaints of weakness and fatigue.On physical examination, there was no pathological finding except pale appearance.In the tests performed,Hgb:7.5 g/dl,Hct:24.6%,Leucocytes:5300/mm³,MCV:86.3 fL,Platelets:473000/mm³,BUN:18 mg/dl,creatinine:0.7 mg/dl,ALT:14 U/L,AST:16 U/L, serum iron:27 µg/dl(37-145),total iron binding capacity:311 µg/dl(172-537),ferritin:18.5 µg/L(30-400),vitamin B12:339 pg/mL(197-771),folic acid:4.1 µg/L(3.89-26.8) were detected. Endoscopy and colonoscopy were planned for the patient because he was an elderly male patient.Endoscopy was found to be normal.Normal corpus, antrum and duodenal mucosa were observed in gastric biopsy,no Helicobacter pylori was observed.Colonoscopic examination revealed mobile pinworms in the cecum.Oral pyrantel pamoate 1000 mg/week treatment and 200 mg/day oral iron preparation with +2 valence was given to the patient for 2 weeks.Hgb:10.0 g/dL,ferritin:25 µg/L were found in the control after 8 weeks.There was a decrease in the patient's complaints.Iron deficiency anemia develops due to insufficient dietary intake,blood losses,decreased iron absorption and hereditary causes.Anemia due to blood loss occurs due to traumatic hemorrhages,hematemesis,melena,menorrhagia,pregnancy,delivery,hematuria,frequent blood donation and especially unnoticed bleeding in the gastrointestinal tract.Gastrointestinal parasites are an ensuing cause that often goes unnoticed.A pinworm infection called enterobiasis is caused by Enterobius vermicularis,a pointed,white,slender nematode.In humans,it occurs in the cecum,appendix and ascending colon.Primarily a pediatric condition, it can be transmitted to adults through children.It is

common in people living in crowded environments.Transmission can occur through direct contact with contaminated furniture, bedding,towels,toilets,doorknobs or other objects.Cellophane tape examination is recommended for diagnosis.In the treatment, mebendazole, albendazole, pyrantel pamoate are used.Physicians investigating anemia should keep gastrointestinal parasitic infection in mind in the etiology.

Keywords: Anemia, parasitic infection, pinworm

Kıl kurdunun görünümü
The appearance of the pinworm

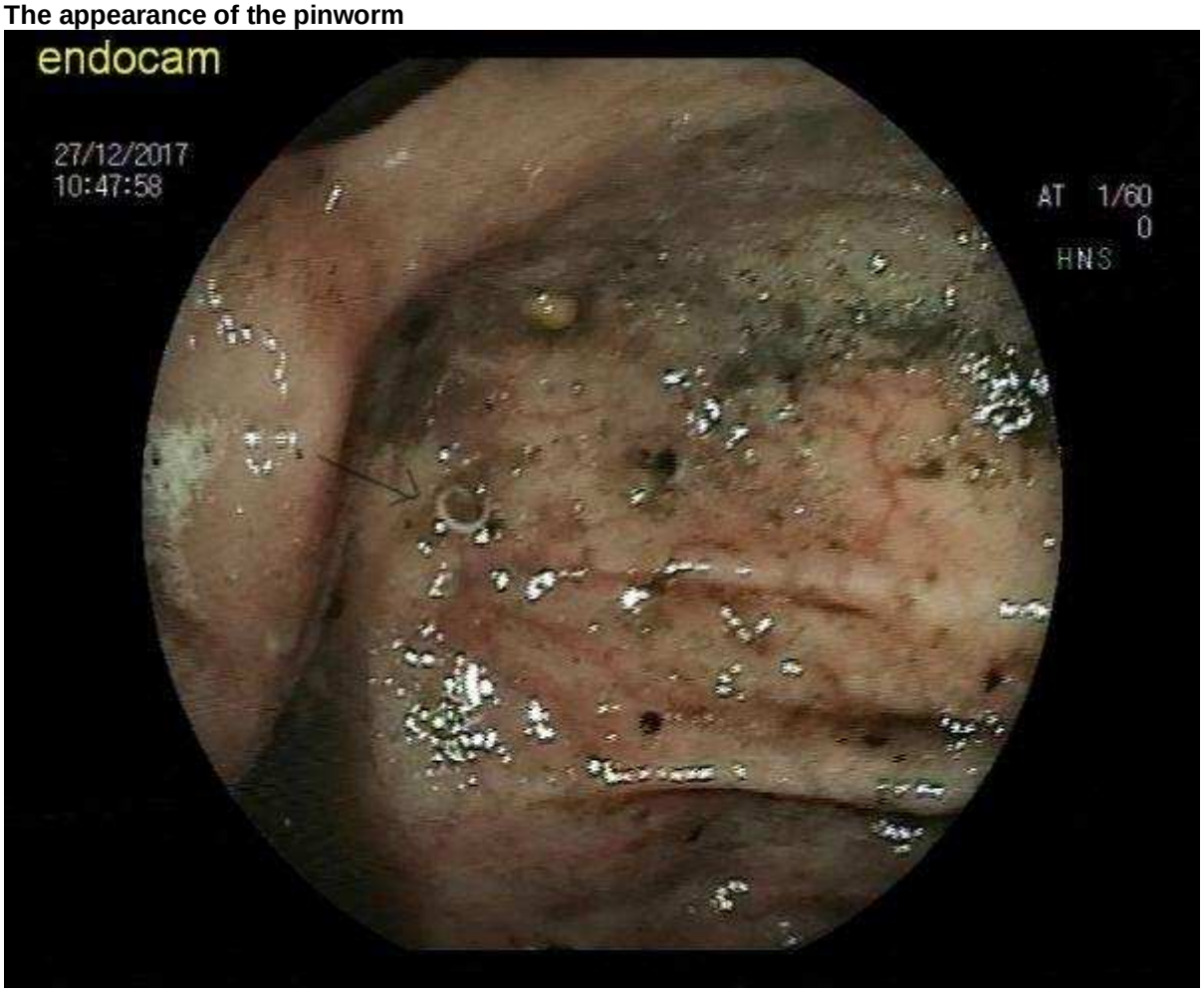

PP-270 / 39. Ulusal Gastroenteroloji Haftası
İnfliksimab ilişkili perikardit

Ellada Gasımova[1], Uğur Gökçe[1], Maher Al Janabı[1], Arda Yavuz[2], Selma Bozcan[2], İlyas Tuncer[2]

[1]İstanbul Medeniyet Üniversitesi, İç Hastalıkları Anabilim Dalı, Istanbul
[2]İstanbul Medeniyet Üniversitesi, Gastroenteroloji Bilim Dalı, İstanbul

Giriş: İnfliksimab inflamatuar barsak hastalığı tedavisinde yaygın olarak kullanılan anti-TNF alfa monoklonal antikorudur. Yaygın olarak bildirilen yan etkiler, infüzyon reaksiyonları, tüberküloz reaktivasyonu, serum hastalığı, hematolojik ve bronkojenik malignitelerdir. Perikardit ise nadir bir yan etki olarak bildirilmiştir. Biz de vakamızda ülseratif kolit nedenli infliksimab başlanan hastada gelişen perikarditi sunmak istedik.

Olgu: 20 yaşında ülseratif kolit tanılı kadın hasta günde 10dan fazla olan kanlı defekasyon ile tarafımıza başvurdu. Kolonoskopisi pankolit ile uyumlu idi. CMV PCR dokuda negatif olarak sonuçlandı. Hastanın öncesinde remisyon indüksiyonu için iki kez prednol kullanımı olması nedeni ile anti-TNF başlanması kararı alındı. İlk doz 5 mg/kg infliksimab infüzyonu sonrası klinik olarak remisyona giren hasta taburcu edildi. İkinci doz sonrası ateş ve pozisyonel göğüs ağrısı tarifliyordu, 3-4'ü kanlı olmak üzere günde 7-8 kez defekasyonu mevcuttu. EKOsunda tamponad oluşturmayan perikardiyal efüzyon izlendi. Kardiyoloji tarafından kolşisin ve nonsteroid antiinflamatuar başlandı. İnfliksimab kesilip, vedolizumab planı yapıldı.

Tartışma: İnfliksimab ilişkili perikardit ile ilgili vaka bildirimleri mevcuttur. Mekanizması net olarak bilinmemektedir. Teorilerden biri gecikmiş reaksiyon olarak serum hastalığı benzeri tip 3 hipersensivite reaksiyonu oluşturmasıdır. İlaç ilişkili lupusa da sebep olabilir. İnfliksimab günümüzde yaygın olarak kullanılmaktadır, nadir bir yan etki olsa da infliksimab alan hastalarda perikardit göz önünde bulundurulmalıdır.

Anahtar Kelimeler: ülseratif kolit, infliksimab, perikardit

Infliximab induced pericarditis

Ellada Gasımova[1], Uğur Gökçe[1], Maher Al Janabı[1], Arda Yavuz[2], Selma Bozcan[2], İlyas Tuncer[2]

[1]Department of Internal Medicine, Istanbul Medeniyet University, Istanbul, Turkey
[2]Department of Gastroenterology, Istanbul Medeniyet University, Istanbul, Turkey

Introduction: Infliximab is an anti-TNF monoclonal antibody commonly used in inflammatory bowel disease. Infusion reactions, tuberculosis reactivation, serum sickness, and hematologic or bronchogenic malignancy are common side effects. Pericarditis is also a rare side effect. We want to present a pericarditis case that occurs after infliximab therapy.

Case: 20-year-old woman with ulcerative colitis presented with bloody diarrhea more than ten times a day. Colonoscopy showed pancolitis. CMV PCR was negative in colonic tissue. Since the patient had used prednol twice for remission induction, it was decided to start anti-TNF treatment. After the first dose of 5 mg/kg infliximab infusion, the patient was discharged with clinical remission. After the second dose, she complains about a fever and positional chest pain. She also had 7-8 defecation per day; 3-4 of them were bloody. In echocardiography, pericardial effusion was observed. Colchicine and nonsteroidal anti-inflammatory drugs were started by cardiology. Infliximab was discontinued, and vedolizumab was planned.

Discussion: There are case reports of infliximab-associated pericarditis. The mechanism is not known. One theory is that it causes serum sickness-like type 3 hypersensitive reaction as a delayed reaction. It can also cause drug-related lupus. Infliximab is widely used today, and although it is a rare side effect, pericarditis should be considered in patients receiving infliximab.

Keywords: ulcerative colitis, infliximab, pericarditis

PP-271 / 39. Ulusal Gastroenteroloji Haftası
Kist hidatik ilişkili özofagus varis kanaması

Fuad Jafarov[1], Rahmi Aslan[1], Mümin Coşkun[2], Özlen Atuğ[1], Feyza Dilber[1]

[1]Marmara Üniversitesi Gastroenteroloji Bilim Dalı
[2]Marmara Üniversitesi Genel Cerrahi Bilim Dalı

Giriş:Portal hipertansiyonun en sık sebebi karaciğer sirozudur. Non sirotik portal hipertansiyon ve buna bağlı varis kanamaları daha az görülmektedir. Burada varis kanamasının nadir bir sebebi olarak portal vene bası yapan dev ekinokok kisti nedeniyle kanamayla gelen ve başarılı bir şekilde tedavi edilen olgu sunuldu.

Olgu: Bilinen kronik hastalığı olmayan 33 yaş kadın hasta acil servise hematemez ve melena ile başvurdu. Yapılan üst GİS endoskopisinde özefagus distalinde Grade III özefagus varisleri izlendi. Başarılı bant ligasyonu sonrası ve somatostatin tedavisi başlandı. Klinik, laboratuvar ve görüntüleme yöntemlerinde siroz belirtileri yoktu. Batın tomografisinde karaciğer sol lobda parankim içerisinden başlayarak egzofitik uzanım gösteren ve portal konfluense bası yapan 17x15 cm çapında kistik yapı görüldü. Kist hidatik indirekt hemaglütinasyon testi 172560 titrede pozitifti. Hasta Gastroenteroloji, Girişimsel radyoloji ve Genel Cerrahi konseyinde değerlendirilerek ameliyat kararı verildi. Ameliyatta kist unroofing ve parsiyel kistektomi yapıldı.

Sonuç: Bu olgu sunumunda varis kanamasının nadir ve tam tedavi edilebilir sebebi olarak Kist hidatik ilişkili varis kanaması olgusundan bahsedilmiştir.

Anahtar Kelimeler: Özofagus varisi, Kist Hidatik, Ekinokok Kisti, Kanama

Hydatid Cyst Associated Esophageal Variceal Bleeding

Fuad Jafarov[1], Rahmi Aslan[1], Mümin Coşkun[2], Özlen Atuğ[1], Feyza Dilber[1]

[1]Marmara University Gastroenterology Department
[2]Marmara University General Surgery Department

Introduciton:The most common cause of portal hypertension is liver cirrhosis. Non-cirrhotic portal hypertension and related variceal bleeding are less common. Here, we present a case of a giant echinococcal cyst pressing on the portal vein, a rare cause of esophageal variceal bleeding, and successfully treated.

Case:A 33-year-old female patient with no previous disease presented to the emergency department with hematemesis and melena. Upper GI endoscopy was performed and Grade III esophageal varices were observed. After successful band ligation, somatostatin treatment was started. There were no signs of cirrhosis in clinical, laboratory and imaging methods. Contrast enhanced abdominal tomography revealed a cystic structure of 17x15 cm diameter, starting from the liver left lobe parenchyma, extending outward and compressing the portal confluence. Cyst hydatid indirect hemagglutination test result was positive at a titer of 172560. We decided to perform surgical treatment for the patient for portal vein decompression and hydatid cyst treatment. Cyst unroofing and partial cystectomy were performed in surgical treatment.

Conclusion: In this presentation, we report a patient with portal hypertension associated with portal vein compression by giant hydatid cyst as a rare and fully treatable cause of esophageal variceal bleeding.

Keywords: Esophageal varices, Hydatid Cyst, Echinococcal Cyst, Bleeding

Kistin abdomen BT görüntüsü
Abdomen CT image of the cyist

PP-272 / 39. Ulusal Gastroenteroloji Haftası
OİH/PBC: Ayrımını yapmak kolay mı?

Mehmet Ali Kösekli

Bolu Abant İzzet Baysal Üniversitesi Tıp Fakultesi, İç Hastalıkları-Gastroenteroloji BD

Transaminaz yüksekliği ile başvuran iki ayrı olguda otoimmun karaciğer hastalıklarının ayırıcı tanısındaki güçlüklere dikkat çekmek istedik. Her iki olguda sarılık dışında bulgu yok. Olgu1. 35 yaş K. Transaminazları yüksek. Kolestaz değerleri, USG ve MRCP normal. Olgu 2: 60 y K. Transaminaz, kolestaz ve bilirübin değerleri yüksek. Hastaların komorbiditesi, ilaç, bitkisel ürün kullanımı öyküleri yok. IHSY/EHSY normal, akut viral ve otoimmun serolojileri negatif. Her iki hastaya karaciğer biyopsisi yapıldı.

Olgu 1:Hepatositlerde granüler vakuoler dejenerasyon, hafif safra stazı, nadir eozinofillerin eşlik ettiği fokal inflamasyon ve hepatosit kayıpları mevcut. Portal mesafelerde duktüler proliferasyonla karakterli reaksiyon izlenmektedir. İnkomplet kolestaz ve ¾ interface hepatit, Portal İnflamasyon: 2/4.

Olgu 2:Portal alanlarda orta yoğunlukta lenfosit, plazmosit ve eozinofil infiltrasyonu izlenmiştir. Sayıca artmış safra duktuslarında hafif epitelyal proliferasyon izlenmiş. Parankimde yaygın granüler vakuler dejenerasyon ve fokal inflamasyon odakları mevcut. Portal alanlarda porta-portal ve porto-septal köprüleşmeler mevcuttur. Kolestoz bulguları, safra duktuslarında proliferasyon, deformasyon ve inflamatuar hücreler ile infiltrasyon izlenmekte. Primer Biliyer kolanjiopatide beklenen portal inflamasyon mevcut değildir. İnterface hepatit:1/4, portal inflamasyon:2/4. Her iki olguya Histolojik PBC raporlandı. **Tartışma:** Her iki olgu UDCA tedavisiyle düzeldi. Olgu 2'de IgG yüksekliği ileri fibrozisle (siroza gidiş) açıklanabilir. Ancak iki olgunun saptanan belirgin transaminaz yüksekliği ve hepatosit dejenerasyonu yanında Olgu 1'de belirgin interface hepatite rağmen biliyer kolanjiopati olarak raporlanması sürpriz olmuştur. Dolayısıyla PBC'de kolanjiositlere karşı otoimmunite olsa da hepatosit dejenerasyonu da sürece eşlik ediyor görünmektedir. Sonuç olarak OİH, PBC sınırları net ayrılamayan iç içe geçmiş süreçler olabilir. Dolayısıyla mevcut nomenklatürün irdelenmesi, tanılar arasındaki sınırların netleşmesi ileri çalışmalara ihtiyaç vardır.

Anahtar Kelimeler: Karaciğer fonksiyon testleri, yüksek transaminaz, sarılık, otoimmun hepatit, primer biliyer kolanjiopati

OIH/PBC: Is it easy to distinguish?

Mehmet Ali Kösekli

Bolu Abant İzzet Baysal Üniversity Medical Faculty Department of Gastroenterology

Here we presented two cases of elevated transaminase levels in which we had diificulty in discrimination of autoimmune liver diseases.

Case1: 35 years old female with jaundice had elevated transminase levels. ALP/GGT, USG and MRCP were normal.

Case2: 60 years old icteric female had high ALP/GGT and transaminase levels. The patients had no comorbidities, drug or herbal product use. Bile ducts were normal. Acute viral and autoimmune serologies were negative. Liver biopsy revealed granular vacuolar degeneration in hepatocytes, mild bile stasis, hepatocyte losses, focal inflammation accompanied by rare eosinophils, and ductular proliferation in the portal spaces in Case 1. Case 2 had moderate infiltration of lymphocytes, plasmocytes and eosinophils in the portal areas. There was increased epithelial profileration in bile ducts. There are widespread granular vacuolar degeneration and focal inflammation in the parenchyma. There were porto-portal and porto-septal bridgings. In both cases histological diagnosis was PBC. Both cases improved with UDCA treatment.

Discussion: IgG elevation and significant interface hepatitis are usually associated AIH. IgG elevation in Case 2 may be be explained by precirrhotic advanced fibrosis. Despite the presence of significant interface hepatitis, case 1 was reported as PBC due to the presence of cholestasis and ductular

proliferation. Although the main pathogenesis in PBC is autoimmunity against cholangiocytes, hepatocellular damage seems to accompany the process. Therefore, it may be difficult to discriminate AIH and PBC which may have indistinctive features. Therefore, further studies are needed to examine the current nomenclature and to clarify the boundaries between diagnoses.

Keywords: liver function test, elevated transferases, jaundice, Auto immun hepatitis, Primary biliary cholangiopathy

Olguların laboratuvar sonuçları

	ALT (IU/L)	AST (IU/L)	ALP (IU/L)	GGT (IU/L)	T BİL (mg/dl)	D BİL (IU/L)	ALB/GLOB	SEDİM (mm/h)	ASMA/LKM	AMAM2	IgG/IgG4	Viral serol
Vaka 1: 35y K	1892	1144	110	76	2,6	1,5	39/30	35	negatif	negatif	1400/N	HAV,CMV,EBV, HSV Geçirmiş
Vaka 2: 60y K	1342	710	162	280	6,7	4,5	35/36	18	negatif	negatif	2151/N	HAV,HBV,CMV, HSV Geçirmiş
UDCA sonrası												
Vaka 1: 35y K	61	31	69	43	1,2	0,7		17				
Vaka 2: 60y, K	116	50	121	50	1,1	0,6		15				

Laboratory results of the cases

	ALT (IU/L)	AST (IU/L)	ALP (IU/L)	GGT (IU/L)	T BIL (mg/dl)	D BIL (IU/L)	ALB/GLOB	ESR (mm/h)	ASMA/LKM	AMAM2	IgG/IgG4	VIRAL SEROLOGY
Case 1: 35y F	1892	1144	110	76	2,6	1,5	39/30	35	negative	negative	1400/N	HAV,CMV,EBV,HSV encount
Case 2: 60y F	1342	710	162	280	6,7	6,7	35/36	18	negative	negative	2151/N	HAV,HBV,CMV,HSV encount
After Treatment(UDCA)												
Case 1 35y F	61	31	69	43	1,2	1,2		17				
Case 2 60y F	116	50	121	50	1,1	1,1		15				

PP-273 / 39. Ulusal Gastroenteroloji Haftası
Kronik hepatit B ve Delta hastalarında COVID-19 enfeksiyonunun seyri

Yavuz Emre Parlar[1], Onur Keskin[1], Beril Kırmızıgül[2], Genco Gençdal[3], Müjdat Zeybel[3], Mesut Gümüşsoy[4], Ramazan İdilman[4], Cihan Yurdaydın[3]

[1]Hacettepe Üniversitesi Tıp Fakültesi, Gastroenteroloji Anabilim Dalı, Ankara
[2]Hacettepe Üniversitesi Tıp Fakültesi, İç Hastalıkları Anabilim Dalı, Ankara
[3]Koç Üniversitesi Tıp Fakültesi, Gastroenteroloji Anabilim Dalı, İstanbul
[4]Ankara Üniversitesi Tıp Fakültesi, Gastroenteroloji Anabilim Dalı, Ankara

Giriş-Amaç: COVID-19 hastalığı, Haziran 2022 itibariyle 6,3 Milyondan fazla ölüme neden oldu. İleri yaş ve siroz gibi komorbiditeler mortalite ile ilişkilendirilmiştir. Karaciğer hastalığının etiyolojileri arasında, çok değişkenli analiz ile sadece alkolik karaciğer hastalığı mortalite ile ilişkilendirildi. Kronik hepatit deltası(KHD) bu bağlamda çalışılmamıştı. Mevcut çalışmada, iki hastanede kronik hepatit B(KHB) ve KHD hastalarında COVID-19 hastalığının seyri araştırılmıştır.

Yöntem: Bu çalışma retrospektif olarak tasarlandı. Hacettepe ve Koç Üniversitesi Tıp Fakültesi Hastanelerinin gastroenteroloji bölümlerinde takip edilen KHB ve KHD hastaları (n:618; 343M/275F) çalışmaya dahil edildi. 70 hastada siroz vardı. 78 KHD hastasının 40'ı NA(nükleo(t)sid analog) alıyordu.

Bulgular: KHB grubunda (n:540) 47 hastaya (4 tanesi siroz) COVID-19 enfeksiyonu tanısı kondu. COVID-19 enfeksiyonu olan ve olmayan KHB hastaları yaş, cinsiyet ve laboratuvar parametreleri açısından farklılık göstermedi. Hiçbir hastada COVID ile ilişkili ölüm olmadı. COVID-19 sonrası 1 sirotik hastada hepatik dekompansasyon dahil olmak üzere 3 hastada (%6.3) ALT-AST reaktivasyonu meydana geldi. KHD hastalarında (n:78; 43 sirotik), 12 hastada COVID-19 enfeksiyonu gelişti ve 4 hastada karaciğer reaktivasyonu belgelendi. Hiçbiri NA tedavisi almıyordu.6 sirozlu hastada COVID-19 enfeksiyonu gelişti ve bunlardan biri öldü ve biri hepatik dekompansasyon geliştirdi.

Sonuç: KHB hastalarında COVID-19 enfeksiyonunun seyri şiddetli değildir, ancak KHD'de olabilir. Bu, KHB'de etkili antiviral tedaviye bağlı olabilir, ancak KHD'de bunun eksikliği olabilir.

Anahtar Kelimeler: COVİD-19, Kronik Hepatit B, Kronik Hepatit D, Nükleotid Analog

The course of COVID-19 infection in patients with chronic hepatitis B and Delta

Yavuz Emre Parlar[1], Onur Keskin[1], Beril Kırmızıgül[2], Genco Gençdal[3], Müjdat Zeybel[3], Mesut Gümüşsoy[4], Ramazan İdilman[4], Cihan Yurdaydın[3]

[1]Department of Gastroenterology, Hacettepe University Faculty of Medicine, Ankara, Turkey
[2]Department of Internal Medicine, Hacettepe University Faculty of Medicine, Ankara, Turkey
[3]Department of Gastroenterology, Koc University Faculty of Medicine, Istanbul, Turkey
[4]Department of Gastroenterology, Ankara University Faculty of Medicine, Ankara, Turkey

Background and Aims: COVID-19 disease has caused as of June 2022 more than 6.3 Million deaths. Older age and co-morbidities such as cirrhosis have been associated with mortality. Among etiologies of liver disease only alcoholic liver disease was associated with mortality by multivariate analysis. Chronic hepatitis delta(CHD) had not been studied in this context. In the current study the course of COVID-19 disease in chronic hepatitis B(CHB) and CHD patients was explored in two hospitals.

Method: This study was designed retrospectively. CHB and CHD patients followed in the gastroenterology departments of Hacettepe and Koc University Medical School Hospitals were included in the study(n:618; 343M/275F). 70 patients had cirrhosis. 40 of 78 CHD patients were receiving NAs.

Results: In the CHB group (n:540), 47 patients (4 of them had cirrhosis) were diagnosed with COVID-19 infection. CHB patients with and without COVID-19 infection did not differ in terms of age, gender

and laboratory parameters. No patient had a COVID-related death. ALT-AST reactivation occurred in 3 patients (6.3%) including hepatic decompensation in 1 cirrhotic patient after COVID-19. In CHD patients (n:78; 43 cirrhotic), 12 patients developed COVID-19 infection and 4 had documented hepatic reactivation. None were receiving treatment for CHD. COVID-19 infection developed in 6 cirrhotic patients, of whom one died and one developed hepatic decompensation.

Conclusion: The course of COVID-19 infection is not severe in CHB patients but maybe so in CHD. This may be due to effective antiviral treatment in CHB but lack of it in CHD.

Keywords: COVID-19, Chronic Hepatitis B, Chronic Hepatitis D, Nucleotide Analog

KHB ve KHD hastalarının COVID-19 enfeksiyon seyri algoritması
COVID-19 infection course algorithm of CHB and CHD patients

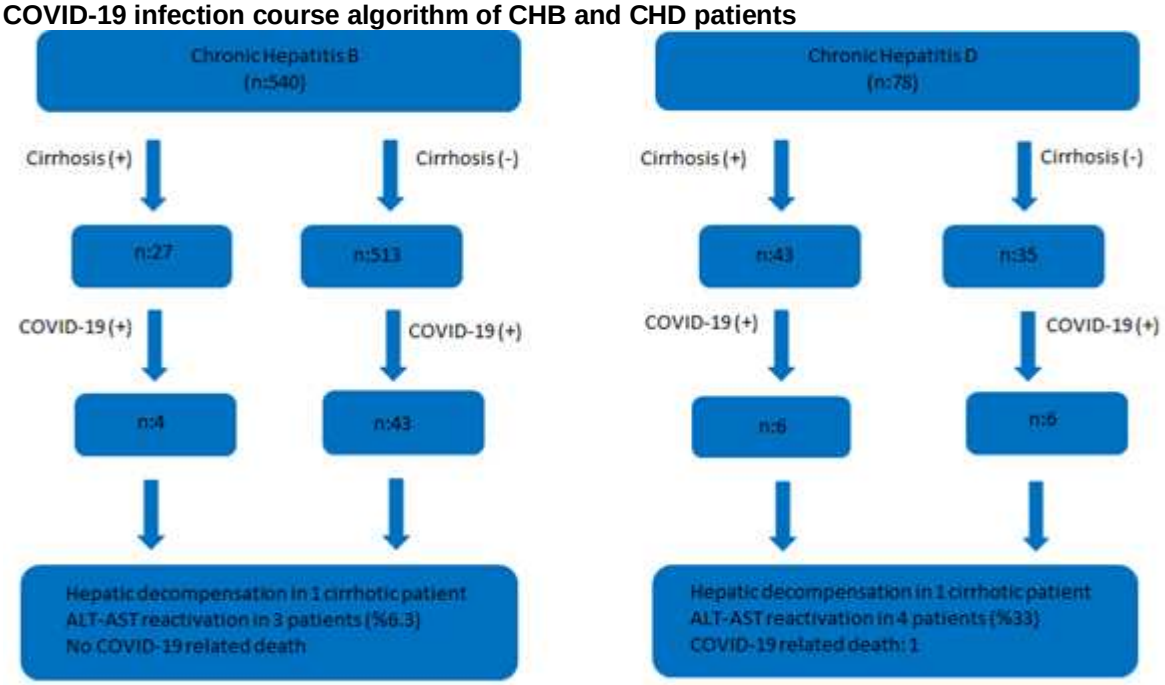

COVID-19'lu KHB ve KKH hastalarının klinik durumlarının karşılaştırılması
Comparison of clinical status of CHB and CHD patients with COVID-19

	CHD with COVID-19 n:12	CHB with COVID-19 n:47	*P*
ALT/AST REACTIVATION	4 (%33)	3 (%6,3)	**0,018**
HEPATIC DECOMPENSATION	1 (%0,8)	1 (%2,1)	**0,016**
COVID-19 RELATED DEATH	1 (%0,8)	0	**0,018**

PP-274 / 39. Ulusal Gastroenteroloji Haftası
Gastrointestinal Tutulum ile Seyreden AIDS İlişkisiz Bir Kaposi Sarkomu Olgusu

Tufan Teker[1], Enver Dolar[1], Selcan Cesur[1], Mehmet Kürşad Keskin[1], Ömer Yerci[2], Şaduman Balaban Adım[2], Hayriye Sarıcaoğlu[3]

[1]Uludağ Üniversitesi Tıp fakültesi, Gastroenteroloji Bilim Dalı, Bursa
[2]Uludağ Üniversitesi Tıp fakültesi, Patoloji Ana Bilim Dalı, Bursa
[3]Uludağ Üniversitesi Tıp fakültesi, Dermatoloji Ana Bilim Dalı, Bursa

Giriş: Kaposi sarkomu, HHV-8 enfeksiyonu ile ilişkili, anjioproliferatif bir hastalıktır. Klasik, endemik, AIDS ilişkili ve iatrojenik (immunsupressif tedavi ilişkili) olarak 4 tipi vardır. Lezyonlar genellikle alt ekstremitededir. Eksrakutanöz olarak gastrointestinal sistem ve rejyonel lenf nodları tutulur. Gastrointestinal tutulum genellikle asemptomatik olmakla birlikte kanama, diare, intussepsiyon ve perforasyona yol açabilir.

Olgu: 71 yaşında erkek hasta, Aralık 2021'de sol ayakta başlayıp sağ ayak tabanı ve dorsaline yayılan mor renkli, deriden kabarık plaklar nedeni ile Dermatoloji kliniğine başvurmuş. Diyabet, hipertansiyon, koroner arter hastalığı ve serebrovasküler hastalık ile takipliymiş. İmmunsupressif tedavi öyküsü yoktu. Cilt biyopsisi sonucu yapılan immünohistokimyasal değerlendirmede CD34, CD31, HHV-8 pozitif saptanıp plak dönemi ie uyumlu Kaposi sarkomu tanısı konulmuştu. HIV testleri negatifti. Hasta gastroenterolojik açıdan asemptomatik olup, ekstrakutanöz yayılımı değerlendirmek amacıyla yapılan özofagogastroduodenoskopide, korpusta 3-10 mm çaplarında, multipl, kırmızı-mor renkte plak benzeri lezyonlar; kolonoskopide inen kolon ve çekumda mor-kırmızımsı 3-4 mm plak benzeri lezyonlar saptandı. Korpus örneklerinin immunohistokimyasal incelemesinde CD31, CD34, podoplanin ve HHV-8 pozitif olup Kaposi sarkomu ile uyumluydu. BT'de bilateral inguinal lenf nodlarında tutulum açısından şüpheli görünümler izlendi. Hastaya paklitaksel tedavisi başlandı.

Sonuç: AIDS ilişkili Kaposi sarkomunda GİS tutulumu %40 iken, klasik (AIDS ilişkisiz) tipte bu oran %10'un altındadır. Gastroenterolojik açıdan hastalar çoğunlukla asemptomatiktir. Özofagus, mide, duodenum ve kolon tutulumu bildirilen vakalar mevcuttur. Dolayısı ile semptomlar başlamadan endoskopik değerlendirme yapılması klinik gidişatı olumlu etkileyebilir.

Anahtar Kelimeler: ekstrakutanöz, gastrointestinal, Kaposi, sarkom

A Case of Kaposi Sarcoma Unrelated to AIDS with Gastrointestinal Involvement

Tufan Teker[1], Enver Dolar[1], Selcan Cesur[1], Mehmet Kürşad Keskin[1], Ömer Yerci[2], Şaduman Balaban Adım[2], Hayriye Sarıcaoğlu[3]

[1]Uludag Unıversity Faculty of Medicine, Department of Gastroenterology, Bursa
[2]Uludag Unıversity Faculty of Medicine, Department of Pathology, Bursa
[3]Uludag Unıversity Faculty of Medicine, Department of Dermatology, Bursa

Introduction: Kaposi sarcoma is an angioproliferative disease associated with HHV-8 infection. There are 4 types: classic,endemic,AIDS-related and iatrogenic (immunosuppressive therapy-related). Lesions are usually on lower extremities. The gastrointestinal tract and regional lymph nodes are involved extracutaneously. Although gastrointestinal involvement is usually asymptomatic, it can lead to bleeding, diarrhea, intussusception, and perforation.

Case: A 71-year-old male patient was admitted to Dermatology clinic in December 2021 with purple-colored, raised skin plaques that started on left foot and spread to sole and dorsal of right foot. He was followed up with diabetes,hypertension, cerebrovascular disease. He had no history of immunosuppressive therapy. In immunohistochemical evaluation of the skin biopsy, CD34, CD31, HHV-8 were positive and diagnosis of Kaposi sarcoma was made. HIV tests were negative. The patient was gastroenterologically asymptomatic. Esophagogastroduodenoscopy revealed multiple, red-purple plaque-like lesions in the corpus of 3-10 mm in diameter. Colonoscopy revealed red-purple 3-4 mm plaque-like lesions in the descending colon and cecum. In immunohistochemical examination of the corpus samples, CD31, CD34, podoplanin and HHV-8 were positive and consistent with Kaposi

sarcoma. On CT, suspicious appearances were observed in terms of involvement in bilateral inguinal lymph nodes. The patient was started on paclitaxel therapy.

Conclusion: While the GIS involvement is 40% in AIDS-related Kaposi sarcoma, this rate is below 10% in the classical (non-AIDS-related) type. Gastroenterologically, patients are mostly asymptomatic. There are reported cases of esophagus, stomach, duodenum and colon involvement. Therefore, endoscopic evaluation before the onset of symptoms can positively affect the clinical course.

Keywords: extracutaneous, gastrointestinal, Kaposi, sarcom

Resim 1
Picture 1

Ayak tabanı ve dorsal yüzdeki mor renkli plaklar
Purple plaques on the soles of the feet and on the dorsal face

Resim 2
Picture 2

Ayak tabanı ve dorsal yüzdeki mor renkli plaklar
Purple plaques on the soles of the feet and on the dorsal face

Resim 3
Picture 3

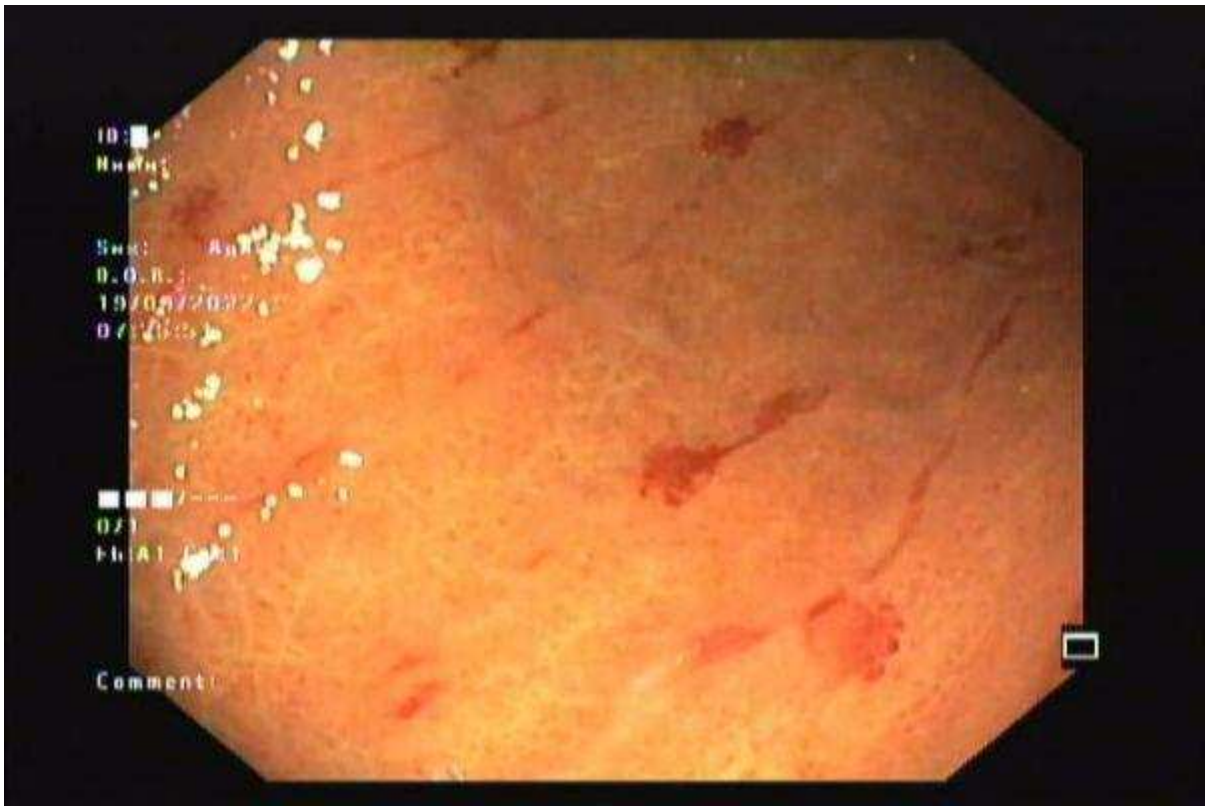

Korpusta kırmızı-mor renkli plaklar
Red-purple plaques in the corpus

PP-275 / 10. Gastroenteroloji Cerrahi Kongresi
ERCP'de verilen radyoopak maddeye bağlı gelişen akut kolesistit: Nadir bir olgu sunumu

Murat Demir[1], Hüseyin Kılavuz[1], Mesut Özdedeoğlu[2]

[1]Başakşehir Çam ve Sakura Şehir Hastanesi, Genel Cerrahi Kliniği, İstanbul
[2]Başakşehir Çam ve Sakura Şehir Hastanesi, Gastroenteroloji Cerrahisi Kliniği, İstanbul

Giriş: ERCP, koledokolithiazis vakalarında sıkça kullanılan bir tedavi yöntemidir. ERCP esnasında görüntüleme sağlamak için verilen radyoopak maddenin, hartmann poşuna yerleşmiş safra taşı nedeniyle safra kesesi içinde kaldığı ve sonucunda akut kolesistit gelişmesine neden olduğu bir olguyu sunmaktayız.

Olgu: 51 yaşında erkek hasta. Tip II Diyabetes mellitus hastalığı var. Sarılık şikayeti ile acil servise başvurdu. Çekilen MR kolanjiopankreatografide safra kesesin içinde ve koledok distalinde taş görüldü. ERCP yapıldı, sfinkterotomi ve koledok taşı ekstraksiyonu yapıldı. Kliniği iyi olan hasta işlem sonrası birinci gün eksterne edildi. Taburcu olduktan bir gün sonra sağ üst kadran ağrısı şikayeti ile acil servise tekrar başvurdu ve çekilen kontrastsız abdomen BT'de safra kesesi duvar kalınlığının arttığı ve içinde kontrast olduğu görüldü (Şekil-1). Koledokta ve intrahepatik safra yollarında kontrast yoktu (Şekil 2-3). Laboratuvar testleri: WBC:12,16 10^9/L, CRP:7,7 mg/L, total bilirubin:1,21 mg/DL. Hastaya medikal tedavi başlandı. Ertesi gün hastanın karın ağrısı şikayeti arttı. Fizik muayenede sağ üst kadranda hassasiyet vardı, Murphy bulgusu pozitifti. Laboratuvar testleri: WBC:16,13 10^9/L, CRP:199,7 mg/L. Acil kolesistektomi planlandı. Ameliyatta safra kesesinin perfore olduğu, safra kesesi duvarında nekroz geliştiği görüldü. Laparoskopik kolesistektomi yapıldı. Postop takiplerinde komplikasyon olmadı. Hasta postop dördüncü günde taburcu oldu. Patoloji raporunda yoğun nekroz raporlandı.

Sonuç: ERCP yapılan hastalarda, işlem esnasında safra yollarına verilen radyoopak madde drenajının sağlanması takip edilmelidir. Bu olguda olduğu gibi hartmann poşunda sistik kanalı tıkayan bir safra taşı, valf gibi çalışarak radyoopak maddenin safra kesesi içine dolmasını sağlamış, drenajını engellemiştir. Radyoopak madde irritasyonu safra kesesinde nekroz ve perforasyona neden olmuştur.

Anahtar Kelimeler: ERCP, Safra taşı, Kolelithiazis, Koledokolithiazis

Acute cholecystitis due to radiopaque substance given in ERCP: A rare case report

Murat Demir[1], Hüseyin Kılavuz[1], Mesut Özdedeoğlu[2]

[1]Basaksehir Cam and Sakura City Hospital, Department of General Surgery, Istanbul
[2]Basaksehir Cam and Sakura City Hospital, Department of Gastrointestinal Surgery, Istanbul

Introduction: ERCP is a frequently used treatment method in cases of choledocholithiasis. We present a case in which the radiopaque substance given in ERCP remained in the gallbladder due to gallstones in Hartman's pouch, resulting in the development of acute cholecystitis.

Case: 51-year-old male patient. He has diabetes mellitus. He applied to the emergency department with the complaint of jaundice. Gallstones were seen in the gallbladder and distal choledoc in the MR cholangiopancreatography. Sphincterotomy and choledochal stone extraction were performed in ERCP. The patient was discharged on the first day after the procedure. One day after discharge, he reapplied to the emergency department with the complaint of abdominal pain. Abdominal CT without contrast showed increased gallbladder wall thickness and contrast within the gallbladder(Figure1). There was no contrast in the common bile duct and intrahepatic bile ducts(Figure2-3). Laboratory tests: WBC:12.16 10^9/L, CRP:7.7mg/L. The patient was started on medical treatment. The next day, the patient's abdominal pain complaint increased. On physical examination, Murphy's sign was positive. Laboratory tests: WBC:16,13 10^9/L, CRP:199.7mg/L. Laparoscopic cholecystectomy was performed. Gallbladder was perforated. The patient was discharged on the fourth postoperative day without complications. Intense necrosis was observed in the pathology report.

Conclusion: Radiopaque drainage should be provided in patients undergoing ERCP. As in this case, a gallstone blocking the cystic duct in the Hartman pouch worked like a valve, allowing the contrast to fill

into the gallbladder, preventing its drainage. Irritation of the radiopaque caused necrosis and perforation of the gallbladder.

Keywords: ERCP, Gallstone, Cholelithiasis, Choledocholithiasis

Şekil-1
Figure-1

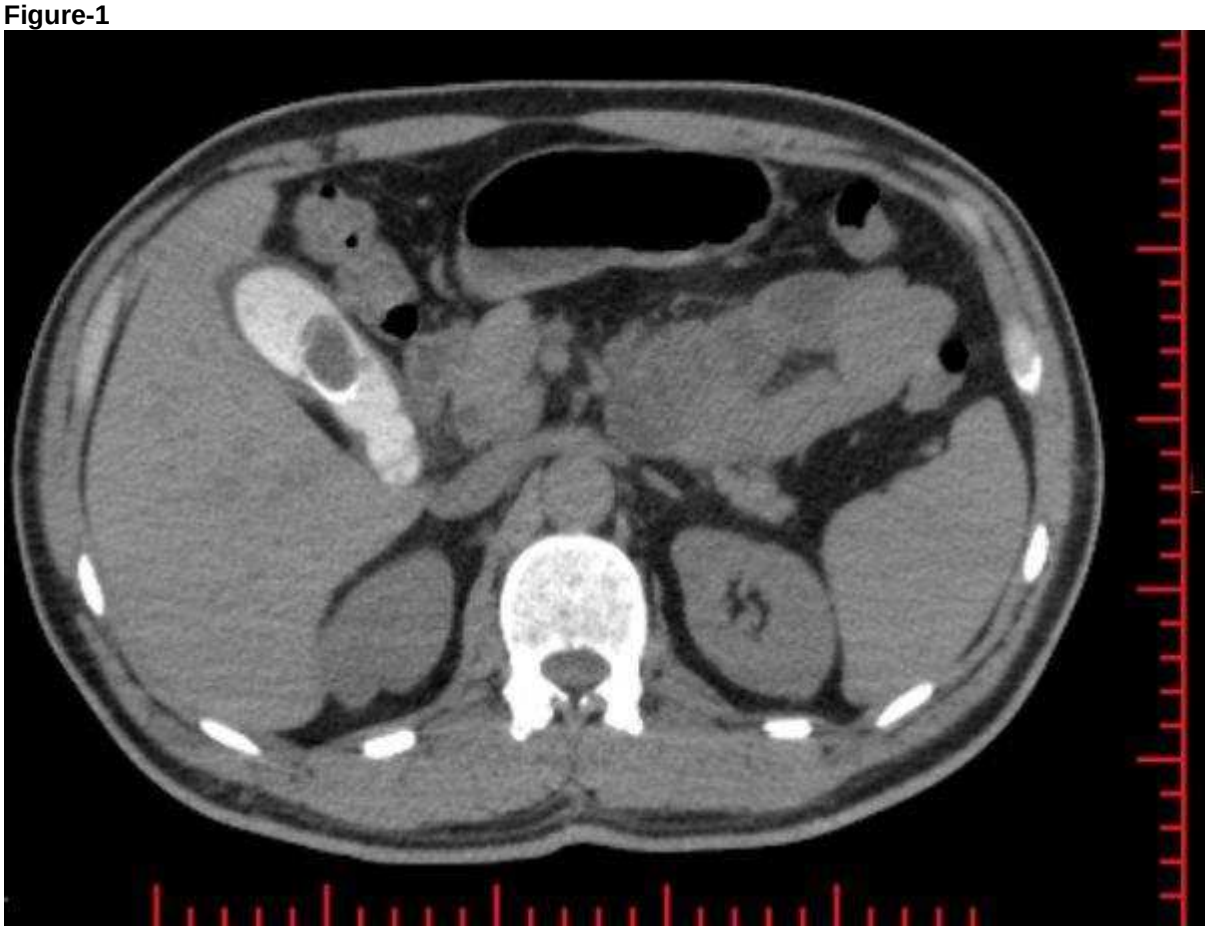

BT'de safra kesesi içinde safra taşı ve radyoopak madde
Gallstones and contrast in the gallbladder on CT

Şekil-2
Figure-2

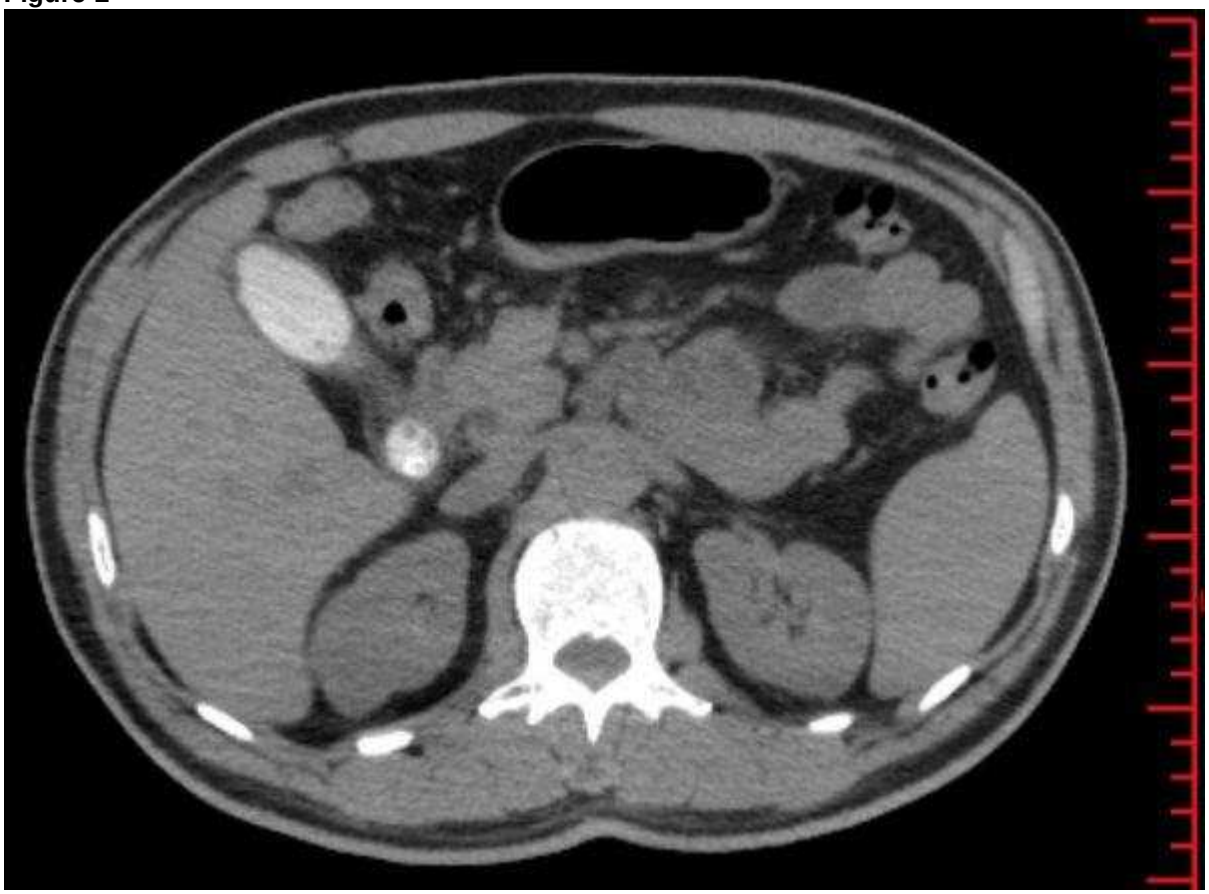

Hartmann poşunda safra taşları ve opak madde. Koledokta opak madde yok.
Gallstones and contrast in Hartmann's pouch. No contrast in the common bile duct

Şekil-3
Figure-3

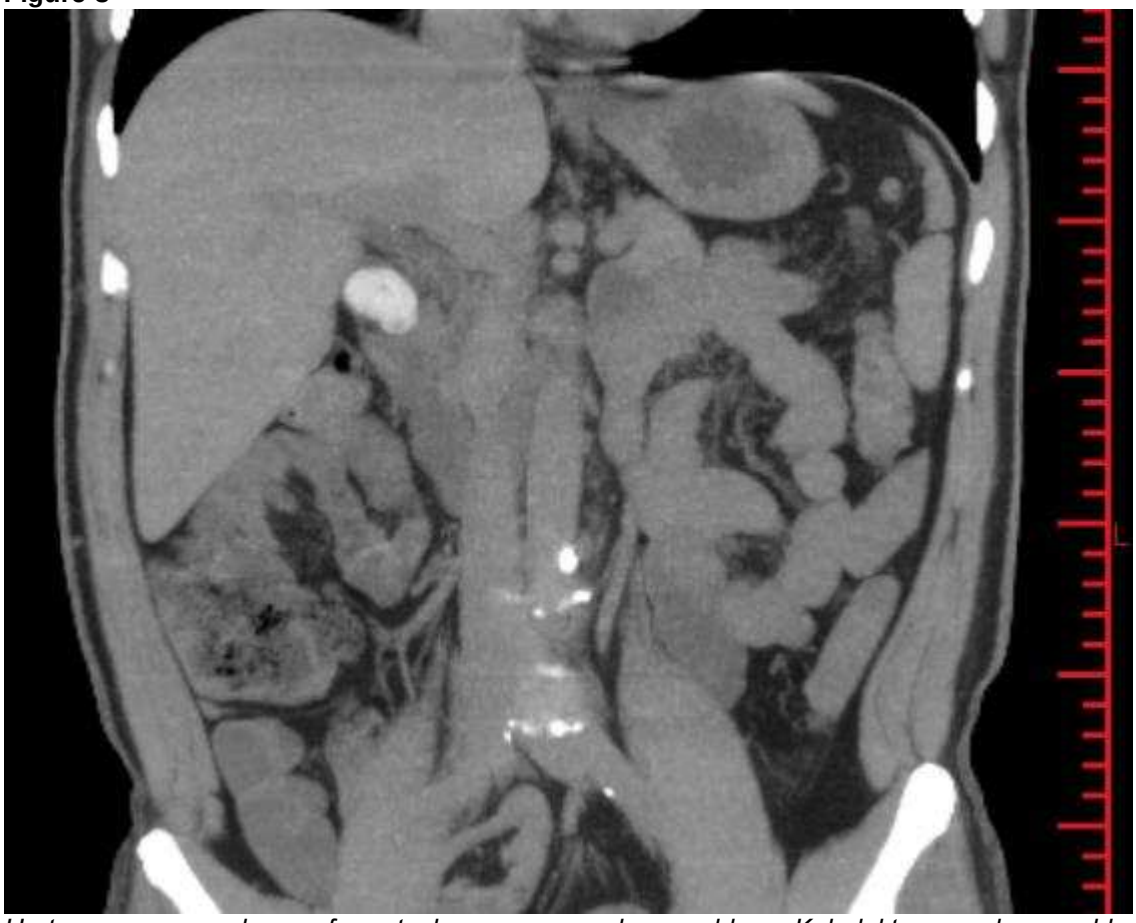

Hartmann poşunda safra taşları ve opak madde. Koledokta opak madde yok.
Gallstones and contrast in Hartmann's pouch. No contrast in the common bile duct.

PP-276 / 39. Ulusal Gastroenteroloji Haftası
Glekaprevir/Pibrentasvir Kullanan Hastalarda Tek Merkez Gerçek Yaşam Verileri

Emine Melis Yücel[1], Abdullah Emre Yıldırım[2], Sezgin Barutçu[3]

[1]Dr. Ersin Arslan Eğitim Ve Araştırma Hastanesi
[2]Özel Memorial Bahçelievler Hastanesi, Gastroenteroloji Anabilim Dali
[3]Gaziantep Üniversitesi Tıp Fakültesi Gastroenteroloji Anabilim Dali

GİRİŞ: Hepatit C virüsü (HCV) kronik hepatit ve karaciğer hastalığının başlıca nedenidir.Kronik HCV enfeksiyonu genellikle uzun yıllar boyunca ilerleyici bir seyir izler ve sonuçta siroz, hepatoselüler karsinom ve karaciğer transplantasyonu ihtiyacı ile sonuçlanabilir.
Son yıllarda, kronik HCV enfeksiyonunun yönetimi, önemli ölçüde daha iyi etkinliğe (tedaviden sonra 12. haftada kalıcı virolojik yanıt [SVR12] %95 veya daha fazla) ve güvenliliğe sahip oral doğrudan etkili antivirallerin (DAA'lar) mevcudiyeti ile devrim yaratmıştır.
Bu çalışmada tek merkez Glekaprevir/Pibrentasvir kullanan hastaların gerçek yaşam verilerinden bahsedilecektir.
Yöntem: Çalışmamıza Haziran 2021-Mayıs 2022 arasında; merkezimizde Glekaprevir/Pibrentasvir alan 60 tanesi kadın 63 tanesi erkek olmak üzere 123 hasta dahil edilmiştir.Hastaların yaş ortalaması 58 olup en büyük yaş 96 en küçük yaş 20'dir.Hastalara tedavi öncesi, 4. Hafta,8. Hafta,12. Hafta ve 6 ay sonra HCV RNA bakılmış yanıt değerlendirilmesi yapılmıştır.11 hasta sirotiktir. Hastaların 114 tanesi daha önce Hepatit C için tedavi almamıştır.107 hasta 8 hafta,10 hasta 12 hafta,6 hasta 16 hafta tedavi almıştır.

Bulgular:Tanı anı viral yük ortalaması 1 milyon 105 bindi.Hastaların ALT ortalaması 74.73'tü. 8. Hafta HCV RNA %93.5'i negatifleşmişti.

Sonuç: Kronik Hepatit C tedavisinde kullanılan Glekaprevir/Pibrentasvir kalıcı viral yanıt oranı gerçek yaşam verilerimizde %100 olup, iyi tolere edilebilen ilaçlardır.

Anahtar Kelimeler: HCV, Glekaprevir/Pibrentasvir, SVR-12

Single Center Real-Life Data in Patients Using Glecaprevir/Pibrentasvir

Emine Melis Yücel[1], Abdullah Emre Yıldırım[2], Sezgin Barutçu[3]

[1]Dr.Ersin Arslan Training and Research Hospital
[2]Memorial Bahçelievler Hospital, Department of Gastroenterology
[3]Gaziantep University, Faculty of Medicine, Department of Gastroenterology

Introduction: Hepatitis C virus (HCV) is the leading cause of chronic hepatitis, liver disease.Chronic HCV infection usually follows a progressive course over many years and may eventually result in cirrhosis, hepatocellular carcinoma, and the need for liver transplantation.
In recent years, the management of chronic HCV infection has dramatically improved with the availability of direct-acting oral antivirals (DAAs) with significantly better efficacy (95% or greater sustained virologic response at week 12 after treatment [SVR12]) and safety.İn this study, real-life data of patients using Glecaprevir/Pibrentasvir in a single center will be discussed.

Methods: Between June 2021-May 2022, 123 patients, 60 female and 63 male, who received Glekaprevir/Pibrentasvir treatment in our center were included in the study. The mean age of the patients was 58, the oldest was 96, and the youngest was 20. Patients were evaluated for response by HCV RNA before treatment, at 4, 8, 12 weeks, and six months after treatment. Eleven patients had cirrhosis. One hundred fourteen of the patients had not received previous treatment for Hepatitis C. 107 patients received treatment for eight weeks, ten patients for 12 weeks, and six patients for 16 weeks.

Results: The mean viral load at the time of diagnosis was 1 million 105 thousand. The mean ALT of the patients was 74.73. At Week 8, 93.5% of HCV RNA measurements were negative. Conclusion: Glecaprevir/Pibrentasvir used in the treatment of chronic hepatitis C has a sustained viral response rate of 100% in our real-life data, and they are well-tolerated drugs.

Keywords: HCV, Glekaprevir/Pibrentasvir, SVR-12

[

PP-277 /39. Ulusal Gastroenteroloji Haftası
Tesadüfen saptanan ve EMR yöntemi ile çıkarılan bir özofagial lezyon: Granüler hücreli tümör

Nuretdin Suna[1], Nomingerel Tseveldorj[1], Korhan Tek[2], Cemre Gündüz[2], Haldun Selçuk[1]

[1]Başkent Üniversitesi Tıp Fakültesi, Gastroenteroloji Bilim Dalı, Ankara
[2]Başkent Üniversitesi Tıp Fakültesi, İç Hastalıkları Ana Bilim Dalı, Ankara

Giriş: Granüler hücreli tümör (GHT)'ler, Schwann hücrelerinden köken alan nadir görülen iyi huylu yumuşak doku neoplazmlarıdır. Özofagial GHT'ler daha da nadirdir ve çoğu izole lezyonlar olarak ortaya çıkar. Hastalar genellikle asemptomatiktir ve lezyonlar endoskopi sırasında tesadüfen saptanır. Bununla birlikte, özofagial GHT'ler, tam olarak anlaşılamamış bir klinik antite olmaya devam etmektedir. Bu yazıda, tesadüfen saptanan ve endoskopik mukozal rezeksiyon (EMR) ile en blok halinde çıkarılan bir özofagial GHT vakasını sunuyoruz.

Olgu: Reflü ve dispepsi yakınmaları ile başvuran 49 yaşında erkek hastanın özofagogastroduodenoskopisinde, ön dişlerden itibaren özofagus 33.cm'de sarımsı renkte 0,6 mm çapında polipoid lezyon izlendi. Lezyondan alınan biyopsilerin patolojisi GHT şeklinde raporlandı. Bunun üzerine lezyon EMR yöntemi ile en blok şeklinde çıkarıldı. İmmünohistokimyasal boyamada tümöral hücrelerde S100 ile diffüz kuvvetli pozitiflik izlendi. Hastanın endoskopi ile periyodik olarak takip edilmesi planlandı.

Sonuç: Özofagial GHT'ler genellikle benign olmasına rağmen vakaların %1-2'sinde malign dejenerasyon bildirilmiştir. Endoskopik olarak genellikle submukozal lezyon şeklinde görülürler. Lezyonların çoğu mukoza veya submukozadan köken alsa da, nadiren muskularis propriadan da kaynaklanabilir. Semptomatik, >10 mm, hızlı büyüme ve şüpheli malignite veya infiltrasyon gösteren lezyonlarda endoskopik rezeksiyon (EMR ya da ESD) önerilir. Ancak muskularis propria tutulumu varsa cerrahi yapılmalıdır. Asemptomatik ve küçük (<10 mm) lezyonlar ise endoskopi/EUS ile yıllık takip edilebilir; ancak olgumuzda olduğu gibi endoskopik rezeksiyon da tercih edilebilir.

Anahtar Kelimeler: granüler hücreli tümör, endoskopik mukozal rezeksiyon, özofagus

An esophageal lesion detected incidentally and removed by EMR technique: Granular cell tumor

Nuretdin Suna[1], Nomingerel Tseveldorj[1], Korhan Tek[2], Cemre Gündüz[2], Haldun Selçuk[1]

[1]Baskent University Faculty of Medicine, Division of Gastroenterology, Ankara, Turkey
[2]Baskent University Faculty of Medicine, Department of Internal Medicine, Ankara, Turkey

Introduction: Granular cell tumors (GCTs) are rare benign soft tissue neoplasms originating from Schwann cells. Esophageal GCTs are even rarer and the most common presentation is as isolated lesions. Patients are usually asymptomatic and detected incidentally during endoscopy. Esophageal GCTs remain a poorly understood clinical entity. In this article, we present a case of incidentally detected esophageal GCT that was removed by endoscopic en-bloc mucosal resection (EMR).

Case: In the esophagogastroduodenoscopy of a 49-year-old male patient who applied with complaints of eflux and dyspepsia, a yellowish polypoid lesion of 0.6 mm in diameter was observed in the 33rd cm of the esophagus starting from the anterior teeth. The pathology of the biopsies taken from the lesion was reported as GCT. Then, the lesion was excised by en bloc EMR method. In immunohistochemical staining, diffuse strong positivity with S100 was observed in tumoral cells. Periodic follow-up of the patient with endoscopy was planned.

Conclusion: Although esophageal GCTs are generally benign, malignant degeneration has been reported in 1-2% of cases. Endoscopically, they are usually seen as a submucosal lesion. Although most lesions originate from the mucosa or submucosa, they may rarely arise from the muscularis propria. Endoscopic resection (EMR or ESD) is recommended for lesions which are symptomatic, >10 mm, rapid growth, and suspicious malignancy or infiltration. However, if the muscularis propria is involved, surgery should be performed. Asymptomatic and small (<10 mm) lesions can be followed up annually by endoscopy/EUS; however, as in our case, endoscopic resection may also be preferred.

Keywords: granular cell tumor, endoscopic mucosal resection, esophagus

Özofagial lezyonun EMR öncesi endoskopik görüntüsü
Endoscopic image of the esophageal lesion before EMR

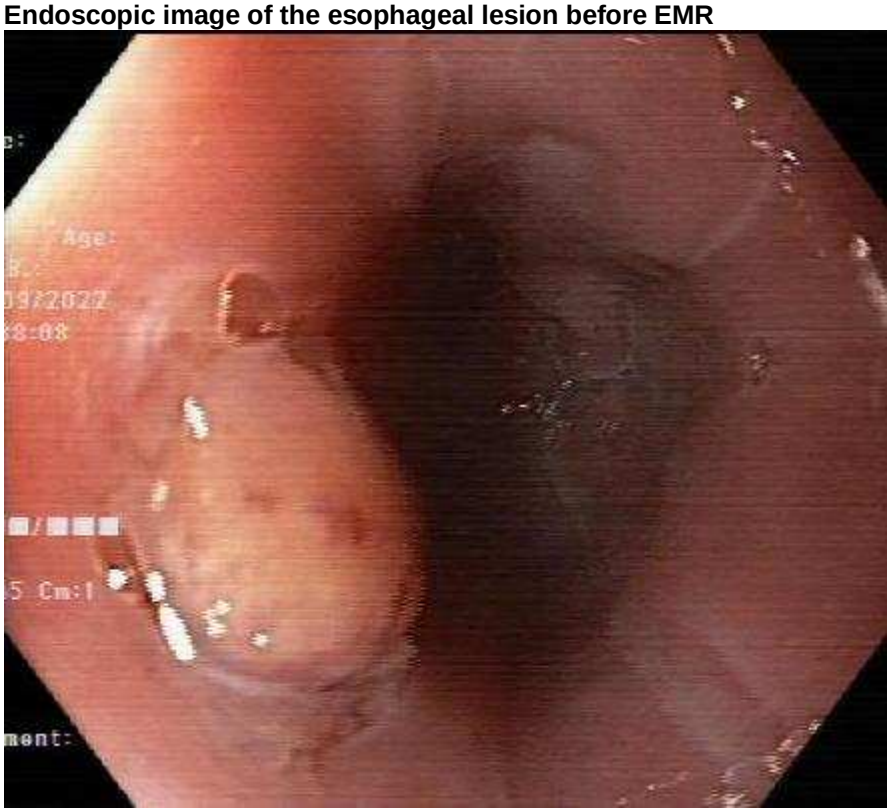

Özofagial lezyonun EMR sonrası endoskopik görüntüsü
Endoscopic image of esophageal lesion after EMR

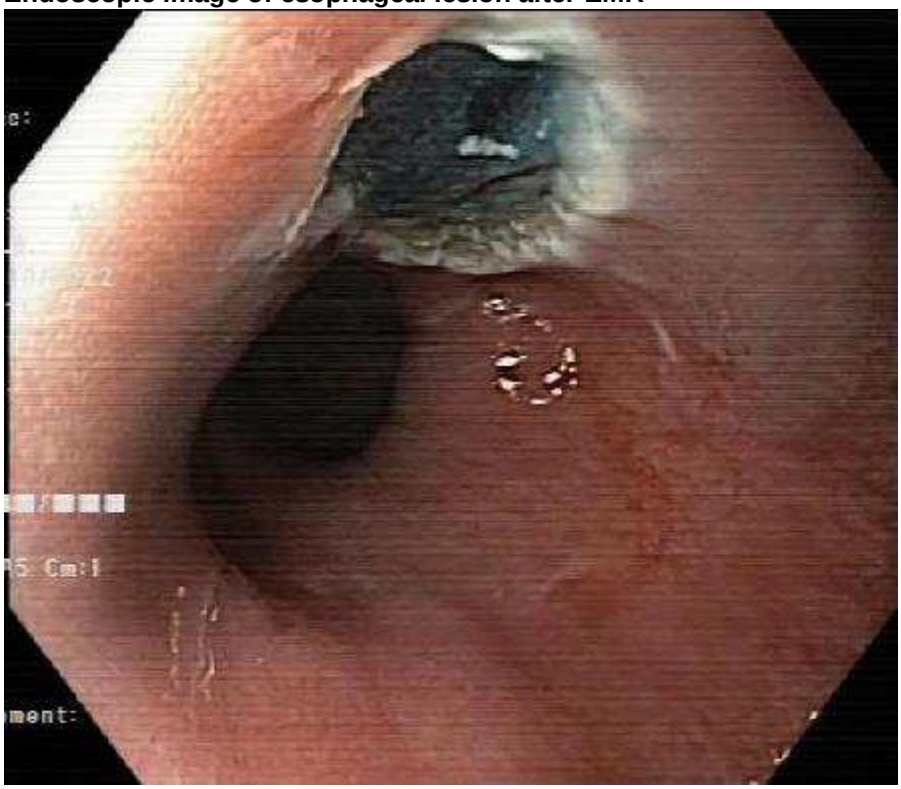

PP-278 / 39. Ulusal Gastroenteroloji Haftası
EUS FNA Örneklemede ROSE Sitolojik Değerlendirmenin Etkinliği

Devrim Müge Özarı Gülnar[1], Emrah Alper[1], Çisel Aydın Meriçöz[2], Ahmet Bahadır Ak[1], Pınar Fırat[2], Volkan Adsay[2]

[1]Koç Üniversitesi Tıp Fakültesi Gastroenteroloji BD, İstanbul
[2]Koç Üniversitesi Tıp Fakültesi Patoloji ABD, İstanbul

Giriş- Amaç: Deneyimli merkezlerde bile EUS FNA sitolojik örneklemede hasta başı onsite sitolojik değerlendirme (ROSE) örnek yeterliliğinin sağlanması, yeterliliğin onaylanması, işlem tekrar olasılığının en aza indirilmesi ve maliyet etkinliğin sağlanmasında çok önemli kazanımlar sağlamaktadır. Bu çalışmada ROSE nin etkinliğini değerlendirmeyi amaçladık.

Materyal-Metod: Ünitemizde Mayıs 2018- Ağustos 2022 tarihleri arasında deneyimli tek hekim tarafından yapılan ve ROSE ile hasta başı yeterlilik sonrası deneyimli sitologlar tarafından kesin sitolojik değerlendirmesi yapılan iğne çapı farketmeksizin 736 EUS FNA işlemi değerlendirildi. Kesin sitolojik inceleme sonrası EUS FNA tanısal yeterlilik, aynı lezyon için işlem tekrarı ya da cerrahi-girişimsel örnekleme oranları değerlendirildi.

Bulgular: 736 EUS FNA işleminin 391 i pankreas solid, 78 i pankreas kistik lezyonlar, 19 u mediastinal lezyonlar, 10 u GİS subepitelyal lezyonlar, 93 ü lenf bezi örneklemesi, 11 i peritoneal implant, 14 ü GİS duvar örneklemesi, 16 sı retroperitoneal kitle, 39 u karaciğer kitle ve 17 si diğer alanlar için yapıldı. Tüm işlemlerde yetersiz örnekleme nedeniyle EUS tekrarı ya da cerrahi-girişimsel örnekleme ihtiyacı 64 hastada oldu (%8,7). Yeterli örnekleme oranı %91,5 olarak saptandı. Yetersiz örnekleme grubunda değerlendirilen örneklerin 18 i (%28,1) pankreas kistik lezyonları olup hücre elde edilemeyen içerik grubuydu. Pankreas kist grubunu dışladığımızda ROSE yeterlilik oranı %93 olarak saptandı.

Sonuç: Bu çalışmada ROSE yöntem ile yapılan EUS FNA örneklemenin işlem tekrarı olasılığını belirgin olarak azalttığını saptadık.

Anahtar Kelimeler: EUS, FNA, ROSE, Sitoloji

Effıcacy Of ROSE Cytologic Assessment On EUS FNA Sampling

Devrim Müge Özarı Gülnar[1], Emrah Alper[1], Çisel Aydın Meriçöz[2], Ahmet Bahadır Ak[1], Pınar Fırat[2], Volkan Adsay[2]

[1]Koç University School of Medicine Dept. Of Gastroenterology, Istanbul
[2]Koç University School of Medicine Dept. Of Pathology, Istanbul

Introduction-Aim: Even in experienced centres, rapid on-site cytologic evaluation(ROSE) provides major strengths to EUS FNA cytologic sampling by ensuring material sufficiency, confirmation of sampling adequacy, decreasing the need for re-intervention and provide cost-effectivity.
With this study we aimed to assess efficacy of ROS

Material-Methods: In our endoscopy unit, 736 EUS FNA sampling procedure for pancreatic solid mass was made between May 2018 and August 2022 and evaluated irrespective of the needle gauge. The procedures were performed by a single experienced physician and definitive cytological evaluation of samplings was made by experienced cytologists after ROSE and bedside evaluation. Upon definitive cytologic assessment, the rates of EUS FNA diagnostic adequacy, the need for re-sampling for the same lesion rate and the need for surgical-interventional sampling rate were investigated.

Findings: Through 736 EUS FNA procedures, there were 391 solid pancreatic, 78 cystic pancreatic, 19 mediastinal lesions, 10 GIS subepithelial lesions, 93 lymph nodes, 11 peritoneal implants, 14 GIS wall sampling, 16 retroperitoneal mass, 39 hepatic mass and 17 non specified areas were sampled. The number of patients required repeating EUS FNA or surgical-interventional sampling due to inadequate sampling was 64 (%8,7). Adequate sampling rate was found %91,5. 18 samples that placed within inadequate sampling group was observed to be pancreatic cystic lesions which were unable to present

cytologic material. Excluding the pancreatic cystic lesions from inadequate sampling, the ROSE adequacy rate was found %93.

Conclusion: We conclude that ROSE method strengthens EUS FNA samplings by substantially reducing the need for rebiopsy of the lesion.

Keywords: Cytology, EUS, FNA, ROSE

TABLO 1: Örnekleme alanına göre yeterlilik oranı
TABLE 1: Sampling adequacy according to sites

TABLO 1: Örnekleme alanına göre yeterlilik oranı

Örnekleme Alanı	Yeterlilik Sayısı/İşlem Sayısı (n)	Yeterlilik Oranı (%)
Pankreas solid	365/381	95,8
Pankreas kistik	29/31	93,5
Lenf nodu	87/91	95,6
Safra yolu	38/43	88,3
Karaciğer	31/34	91,1
Mediasten	19/19	100
Retroperiton	11/11	100
GİS duvarı	12/14	85,7
Peritoneal implant	8/10	80
GİS subepitelyal	6/9	66,6
Diğer	15/16	93,7
TOPLAM	621/659	94,2

TABLO 2: Örnekleme alanına göre ortalama pass sayısı
TABLE 2: Mean pass number according to sampling site

TABLO 2: Örnekleme alanına göre ortalama pass sayısı

Örnekleme Alanı	İşlem Sayısı (n)	Ortalama Pass Sayısı (n)
Pankreas solid	381	4,3
Pankreas kistik	31	2,8
Lenf nodu	91	3,4
Safra yolu	43	4
Karaciğer	34	3
Mediasten	19	3,4
Retroperiton	11	4,2
GİS duvarı	14	3,2
Peritoneal implant	10	2,1
GİS subepitelyal	9	4,5
Diğer	16	3,5
TOPLAM	659	3.9

PP-279 / 39. Ulusal Gastroenteroloji Haftası
EUS FNA Örneklemede Rutin Dışı Lezyonlarda Yeterlilik Oranının Değerlendirilmesi

Emrah Alper[1], Çisel Aydın Meriçöz[2], Devrim Müge Özarı Gülnar[1], Ahmet Bahadır Ak[1], Pınar Fırat[2], Volkan Adsay[2]

[1]Koç Üniversitesi Tıp Fakültesi Gastroenteroloji BD, İstanbul
[2]Koç Üniversitesi Tıp Fakültesi Patoloji Anabilim Dalı, İstanbul

Amaç: EUS FNA örnekleme pek çok merkezde pankreas, lenf nodu, mediasten, subepitelyal lezyon, retroperitoneal kitle gibi standardize edilmiş alanlardaki lezyonların örneklenmesi için kullanılmaktadır. Ancak perkütan yol ile ulaşılması zor alanlardaki bazı lezyonların örneklenmesinde de EUS FNA kullanılabilmektedir.
Bu çalışmada rutin dışı lezyonlarda yaptığımız EUS FNA örneklemelerdeki tanısal yeterlilik oranlarımızı sunmayı amaçladık.

Materyel: Mayıs 2018- Ağustos 2022 tarihleri arasında tek merkezde, deneyimli endoskopistin yaptığı ve deneyimli sitopatologlar tarafından ROSE yöntem ile ilk değerlendirmesi yapılarak takriben kesin tanı verilen 27 EUS FNA işlemi değerlendirildi.

Bulgular: Toplam 23 rutin dışı alan kitlelerinden örnekleme yapıldı. Örneklemelerin 18 i 22 G FNA iğne ile 5 i 25 G FNA iğne ile yapıldı. Bu lezyonlarda tanısal yeterlilik oranı %91,3 (N:23/21) olarak saptandı. EUS FNA örneklemeye bağlı komplikasyon görülmedi. (Lezyonların yerleşim yeri ve türü tabloda belirtilmektedir)

Sonuç: Rutin dışı perkütan ulaşılması mümkün olmayan yada çok zor olan alanlarda EUS FNA örneklemenin çok etkin bir tanısal yöntem olduğunu düşünmekteyiz.

Anahtar Kelimeler: EUS, FNA, ROSE, Sitoloji

Evaluatıng The EUS FNA Samplıng Adequacy Rate On Unusual Lesıons

Emrah Alper[1], Çisel Aydın Meriçöz[2], Devrim Müge Özarı Gülnar[1], Ahmet Bahadır Ak[1], Pınar Fırat[2], Volkan Adsay[2]

[1]Koç University School of Medicine Dept. Of Gastroenterology, Istanbul
[2]Koç University School of Medicine Dept. Of Pathology, Istanbul

Aim: EUS FNA sampling is commonly used at many centers for sampling lesions found in routine targets such as pancreas, lymph node, mediastinum, subepithelial lesion and retroperitoneal mass. In addition to that, EUS FNA could be utilized to access and sample certain lesions found difficult to reach via percutaneous approach.
With this study, we aimed to present our diagnostic adequacy rates in EUS FNA sampling for unusual lesions.

Material: Between May 2018 and August 2022, 27 EUS FNA procedures that were completed in a single centre, by an experienced endoscopist, were evaluated of which were initally examined by experienced cytopathologists with ROSE method and then definitive diagnoses were made.

Findings: Total number of 23 unusual lesion sites were sampled. 22G FNA needle was used for 18 samplings and 25G needle was used for 5 samplings. Diagnostic adequacy rate was found %91,3 (N:23/21). There was no complication observed due to EUS FNA sampling. (Table shows the localization and features of the lesions)
Conclusion: We strongly support that EUS FNA is a highly effective diagnostic method for sampling the lesions that are unusually localized and difficult or unavailable to reach via percutaneous approach.

Keywords: Cytology, EUS, FNA, ROSE

FİGÜR 1: (A)Adneksiyal pankreatikobiliyer adenokarsinom metastazı, hücre bloğu, (B) Tiroide meme karsinomu metastazı (sarı ok: normal tirositler, kırmızı ok: karsinom hücreleri), yayma, (C) Adrenale az differansiye akciğer adenokarsinomu metastazı, y
Figure 1: (A) Pancreaticobiliary adenocarcinoma metastasis to adnex, cell block (B) Breast carcinoma metastasis to thyroid (yellow arrow: normal thyrosite, red arrow: carcinoma cells), smear slide (C) Undifferentiated pulmonary adenocaricnoma metasta

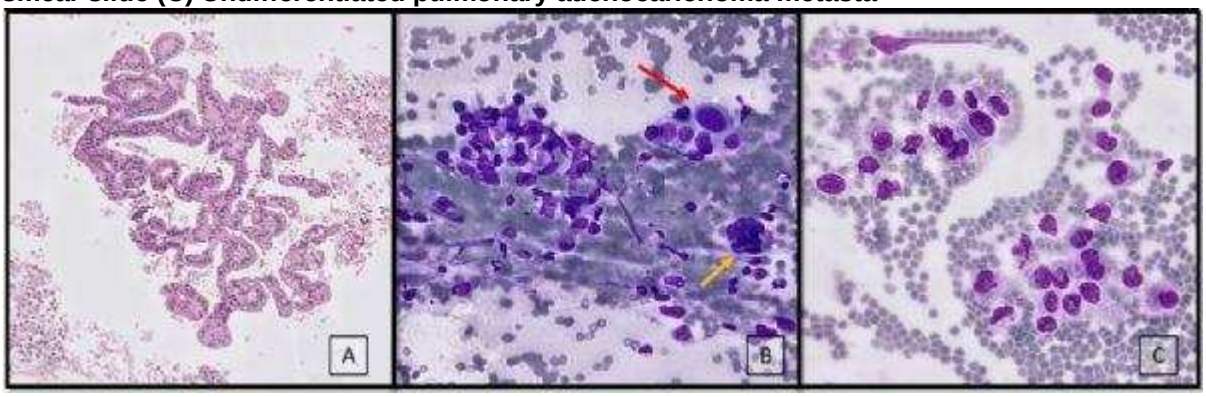

TABLO 1: Örnekleme alanları ve yeterlilik oranları
TABLE 1: Sampling sites and adequacy rates

TABLO 1: Örnekleme alanları ve yeterlilik oranları

Örnekleme Alanı	Toplam İİA (n)	Toplam Yeterlilik (%)
Peritoneal İmplant	8/10	80
Adrenal	5/5	100
Adneks	1/1	100
Dalak	2/2	100
Safra Kesesi	1/1	100
Tiroid	2/2	100
TOPLAM	19/21	90,4

TABLO 2: Örnekleme alanları, kullanılan iğne tipi ve yeterlilik oranları
TABLE 2: Sampling sites, type of needle and adequacy rates

TABLO 2: Örnekleme alanları, kullanılan iğne tipi ve yeterlilik oranları

Örnekleme Alanı	22G İİA (n)	Yeterlilik (%)	25G İİA (n)	Yeterlilik (%)
Peritoneal İmplant	6/8	75	2/2	100
Adrenal	4/4	100	1/1	100
Adneks	-	-	1/1	100
Dalak	1/1	100	1/1	100
Safra Kesesi	1/1	100	-	-
Tiroid	2/2	100	-	-
TOPLAM	14/16	87,5	5/5	100

PP-280 / 39. Ulusal Gastroenteroloji Haftası
Pankreatikobilyer tip Adenokarsinomların EUS Sitolojik Materyallerinde Yeni Nesil Sekanslaması

Çisel Aydın Meriçöz, Devrim Müge Özarı Gülnar, Ahmet Bahadır Ak, Pınar Fırat, Emrah Alper, Volkan Adsay

Koç Üniversitesi Hastanesi

Endoskopik ultrasonografi (EUS) pankreatik adenokarsinom tanısı koymak için vazgeçilmez bir metoddur. Pankreas adenokarsinomlarında klasik tedavilere ek olaran hedeflenebilir alterasyonların saptanması da elzem hale gelmektedir. EUS sitolojik materyallerinde moleküler testlerin kullanımına dair limitli data bulunmaktadır.

EUS aspirasyonla alınmış 25 örnekten RNA ve DNA izolasyonları yapılmış ve yeni nesil sekanlama ile hedeflenebilir alterasyonlar araştırılmıştır. Bu alterayonları araştırmak için RNA tabanlı 36 genlik bir panel; DNA tabanlı 67 genlik bir panel ve Homolog rekombinasyon genlerindeki kaybı araştırmak için yaptığımız 16 genlik bir panel kullanılmıştır. Her hastaya mümkün oldukça hem DNA hem de RNA tabanlı panelleri çalışmak hedeflenmiştir. RNA ve DNA izolasyonları Qiagen All prep kit ile yapılmıştır. Tüm örnekler standart PCR reaksiyonu ile Kalite Kontrol (QC) değerlerine bakılmıştır. Kütüphaneler İllumina NextSeq500 ile sekanslanmıştır.

25 örneğin 3'ünden sekanslamayı tamamlayacak kalitede DNA ya da RNA elde edilememiştir. Sekanlamaya devam edilen 22 örneğin 15 tanesinde tümör hücreleri yayma preparatlardan kazınmış, 7 tanesinde ise hücre blokları kullanılmıştır. HRD paneli sonucunda 12 hastada p53 mutasyonu, 6 hastada ise ATM, RAD51B ve CDK12 de önemi belirsiz variantlar (VUS) saptanmıştır. RNA ve DNA tabanlı diğer sekanslama çalışmaları sonucunda 7 hastada KRAS mutasyonu saptanmıştır.

Biobelirteçlerin kanser tedavisinde ön plana çıktığı son günlerde HRD veya KRAS p.G12C gibi hedeflenebilir alterasyonları saptamak oldukça önemli hale gelmiştir. Özellikle de pankreas karsinomlarında sıklıkla elimizdeki tek örnek sitolojik materyal olabilmektedir. Sitolojik materyaller özellikle de yayma preparatlar bu amaçla kullanılmak için güvenilirdir.

Anahtar Kelimeler: Pankreas, EUS, Sitoloji, Yeni Nesil Sekanslama

Next Generation Sequencing of Pancreaticobiliary Type Adenocarcinomas in EUS Cytological Materials

Çisel Aydın Meriçöz, Devrim Müge Özarı Gülnar, Ahmet Bahadır Ak, Pınar Fırat, Emrah Alper, Volkan Adsay
Koç University Hospital

Endoscopic ultrasonography (EUS) is an indispensable method for diagnosing pancreatic adenocarcinoma. In addition to conventional treatments, detecting targetable alterations in pancreatic adenocarcinomas is becoming essential. There is limited data on molecular tests in EUS cytological materials.

RNA and DNA isolations were made from 25 samples taken by EUS aspiration, and targetable alterations were investigated by next-generation sequencing. To investigate targetable alteration, we used an RNA-based panel (36 genes), a DNA-based panel (67 genes), and a panel for to examine the loss of homologous recombination deficiency (HRD) (16 genes). RNA and DNA isolations were made with the Qiagen All prep kit. All samples were checked for Quality Control (QC) values by standard PCR reaction. Libraries were sequenced with Illumina NextSeq500.

DNA or RNA of sufficient quality to complete the sequencing could not be obtained from 3 of the 25 samples. In 15 samples, tumor cells were scraped from the smear preparations, and cell blocks were used in 7. As a result of the HRD panel, p53 mutations were found in 12 patients, and variants of uncertain significance (VUS) were found in ATM, RAD51B, and CDK12 in 6 patients. As a result of other RNA and DNA-based sequencing studies, KRAS mutations were detected in 7 patients.

In recent days, when biomarkers have come to the fore in cancer treatment, it has become essential to

detect targetable alterations. Especially in pancreatic carcinomas, cytological material is often the only sample available. Cytological materials, especially smears, are safe for this purpose.

Keywords: Pancreas, EUS, Cytology, Next Generation Sequencing

Tablo 1
Table 1.

	Hücre bloğu	Yayma	TOPLAM
KRAS p.G12V	0	3	3
KRAS p.G12D	3	1	4
TP53	4	8	12
VUS (ATM, RAD51B, CDK12)	4	2	6
Mutasyon saptanmayan	0	1	1

En sık saptanan alterasyonlar ve kullanılan materyal (hücre bloğu/yayma preparat)
The most common alterations and material used (cell block/smear)

PP-281 / 10. Gastroenteroloji Cerrahi Kongresi
Nadir Bir Olgu: Retroperitoneal Schwannoma

Şükrü Taş

Çanakkale Onsekiz Mart Üniversitesi Tıp Fakültesi Genel Cerrahi AD

Schwannomlar periferik sinir kılıfı hücresi olan Schwan hücrelerinden gelişen iyi huylu nörojenik yumuşak doku tümörleridir. Retroperitoneal yerleşimli schwannomlar çok nadir görülürler. Genellikle kitle etkisine bağlı bir semptom oluşturana kadar fark edilmezler ve bu nedenle büyük boyutlara ulaşırlar. Bu olgu sunumunda abdominal rahatsızlık hissi ve kolelitiyazis nedeni ile başvuran ve batın MR ında abdominal aorta sol lateral komşuluğunda, duodenum 4. kısmı ile ilişkili, 6.2 x 7 x 5.5 cm boyutlarında(CC x AP x TR) belirgin kontrastlanan hafif lobule konturlu, difüzyon ağırlıklı seride difüzyon kısıtlığı olan solid kitle lezyonu izlenen ve GİST?(Resim 1) Olarak raporlanan 58 yaşındaki kadın hasta ele alınmıştır. Gerekli hazırlıklar sonrası ameliyata alınan hastada safra kesesi laparaskopik olarak çıkarıldıktan sonra açık cerrahiye geçildi ve treitz ligamanın arkasında duodenumun 4.kıtasına komşuluğuna retroperitondan kaynaklanan kitle görüldü. Keskin ve künt diseksiyonlarla retroperitona ulaşıldı. Kitle yaklaşık 8x9 cm büyüklüğünde kitle total olarak eksize edildi. (Resim 2) Hasta postop 4. Gün sorunsuz taburcu edildi. Piyesin patolojisi Schwannoma ile uyumlu geldi

Anahtar Kelimeler: Schwannoma, gist, retroperiton

A Rare Case: Retroperitoneal Schwannoma

Şükrü Taş

Çanakkale Onsekiz Mart University Faculty of Medicine, Department of General Surgery

Schwannomas are benign neurogenic soft tissue tumors that develop from Schwan cells, which are peripheral nerve sheath cells. Retroperitoneal schwannomas are very rare. They are usually not noticed until they develop a symptom due to the mass effect and therefore reach large sizes. In this case report, a patient who presented with abdominal discomfort and cholelithiasis, was 6.2 x 7 x 5.5 cm in size (CC x AP x TR), slightly contrasting, slightly lobulated contoured, diffusion-weighted, in the left lateral neighborhood of the abdominal aorta on abdominal MRI, associated with the 4th part of the duodenum. In the series, a 58-year-old female patient with a solid mass lesion with diffusion restriction and reported as GIST? (Picture 1) is discussed. After the necessary preparations, the patient was operated on. After the gallbladder was removed laparoscopically, open surgery was performed and a mass originating from the retroperitoneum was seen behind the ligament of Treitz adjacent to the 4th continent of the duodenum. The retroperitoneum was reached with sharp and blunt dissections. The mass, approximately 8x9 cm in size, was totally excised. (Picture 2) The patient was discharged on the 4th postoperative day without any problem. The pathology of the piece was compatible with Schwannoma.

Keywords: Schwannoma, gist, retroperitoneum

resim **1**
picture **1**

resim **2**
picture **1**

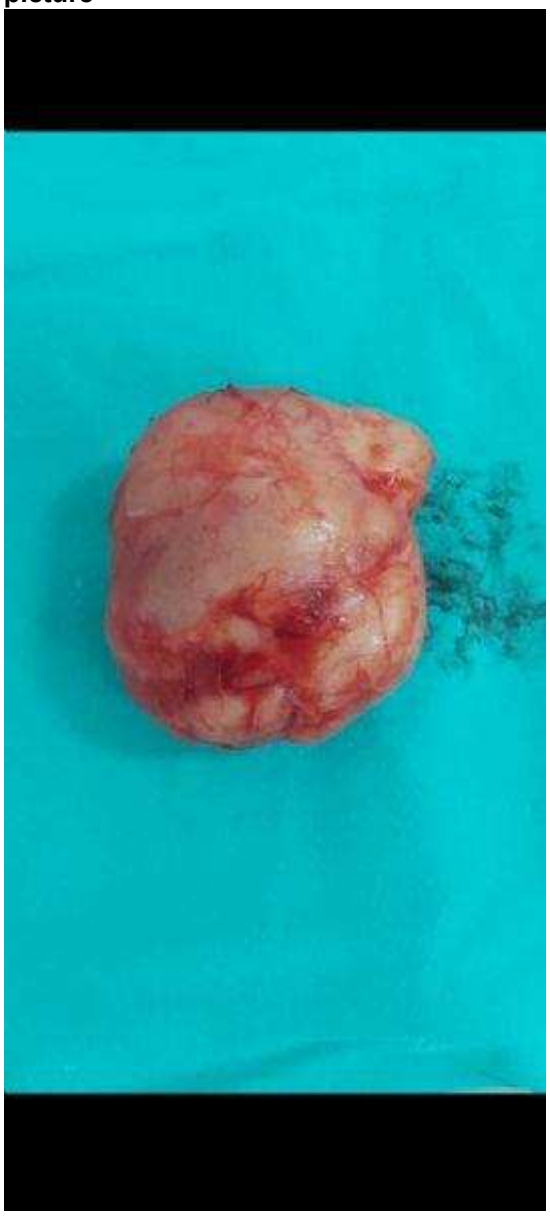

PP-282 / 39. Ulusal Gastroenteroloji Haftası

Anadolu Sağlık Merkezi Ataşehir Tıp Merkezinde Gastroskopi İşlemi Öncesi Hastalara Verilen Yüz yüze Veya Telefon İle Eğitimin İşleme Uyumu Ve Memnuniyet Üzerine Etkisi

Oğuzhan Çavuş[1], Aslıhan Emir[2]

[1]Özel Anadolu Sağlık Ataşehir Tıp Merkezi, Oğuzhan Çavuş
[2]Özel Anadolu Sağlık Ataşehir Tıp Merkezi, Aslıhan Emir

Gastroskopi öncesinde başarılı bir işlem için hasta hazırlığı önemli bir parametredir. Bu çalışmanın amacı Gastroskopi işlemi yapılacak hastalara işlem öncesi doktor ya da hemşire tarafından yüz yüze veya telefon ile verilen eğitimin işlem uyumu ve hasta memnuniyeti üzerine etkisinin değerlendirilmesidir.

Gereç ve Yöntem. Çalışma Ocak – Aralık 2021 ayları arasında Gastroskopi işlemi yapılan 93 hasta ile yürütülmüştür. Verilerin toplanması ve değerlendirilmesinde sosyo demografik veri formu ve eğitim değerlendirme anketi kullanılmıştır. İstatistiksel Analizler SPSS-26 kullanılarak yapılmıştır. İşlem öncesinde Etik Kurul onayı alınmıştır.

Bulgular; Çalışmaya katılan 93 hastanın 44'ü kadın (%48,4), 49 erkek (%52,7) hasta katıldı. Tüm hastalara işlem öncesi telefonla ya da yüz yüze görüşülerek eğitim verilmiş idi. Hastaların %87,1 aldığı eğitimi yeterli bulmuştur. Hastaların %96,8 işlem hakkında önceden bilgi sahibiydi. Hastaların %94,6 işlemi öncesi kaygı olduğu, bunların %94,6'sında eğitim aldıktan sonra kaygının azaldığı gözlendi. Hastaların tamamı bilgilendirme yapılmasını faydalı bulmuş, verilen eğitimden memnun kaldığını, eğitimin işleme uyumunu artırdığını, eğitimin açık ve anlaşılır olduğunu, eğitim öncesi var olan sorularının çözüme kavuştuğunu, verilen bilgilerin açık ve anlaşılır olduğunu ifade etmiştir. Eğitim sonrası tüm hastalar yeterli süre aç kalacağını, işlemden önceki 2 saat su içmeyeceğini biliyordu. Tüm hastalar randevu saatini ve refakatçisi ile geleceğini öğrenmiş ve işleme hazır gelmişlerdi.

Sonuç. Çalışma bulgularına göre Gastroskopi olacak hastalara işlem öncesi telefon ile veya yüz yüze verilen eğitimin işleme uyumu ve hasta memnuniyeti üzerine olumlu etkisi olduğu görülmüştür. Gastroskopi işlemi olacak hastaların işlem öncesi yüz yüze ya da telefonla eğitim verilmesi önerilir.

Anahtar Kelimeler: Hasta Memnuniyeti, Hasta, Gastraskopi

The Effect of Face-to-face or Telephone Training Given to Patients Before Gastroscopy Procedure at Anadolu Medical Center Ataşehir Medical Center on Process Compliance and Satisfaction

Oğuzhan Çavuş[1], Aslıhan Emir[2]

[1]Özel Anadolu Sağlık Ataşehir Tıp Merkezi, Oğuzhan Çavuş
[2]Özel Anadolu Sağlık Ataşehir Tıp Merkezi, Aslıhan Emir

Patient preparation is an important parameter for a successful procedure before gastroscopy. The aim of this study is to evaluate the effect of the face-to-face or telephone training given to the patients who will undergo gastroscopy before the procedure, on the compliance of the procedure and patient satisfaction.
Of the 93 patients who participated in the study, 44 female and 49 male patients participated. All patients were educated before the procedure by telephone or face-to-face interviews. 87.1% of the patients found the training they received sufficient. 96.8% of the patients had prior knowledge of the procedure. It was observed that 94.6% of the patients had anxiety before the procedure, and 94.6% of them decreased after receiving education. All of the patients found it useful to be informed, stated that they were satisfied with the training provided, that the training increased their compliance with the procedure, that the training was clear and understandable, that their questions before the training were resolved, and that the information provided was clear and understandable. All patients learned about the appointment time and that they would come with their accompanying person, and they came ready for the procedure. Conclusion. According to the study findings, it was seen that the training given to the patients who will undergo gastroscopy by telephone or face-to-face before the procedure has a positive effect on compliance with the procedure and patient satisfaction. It is recommended that patients who will undergo gastroscopy be given face-to-face or telephone training before the procedure.

Keywords: Patient Satisfaction, Patient, Gastroscopy

1
1

2
2

3
3

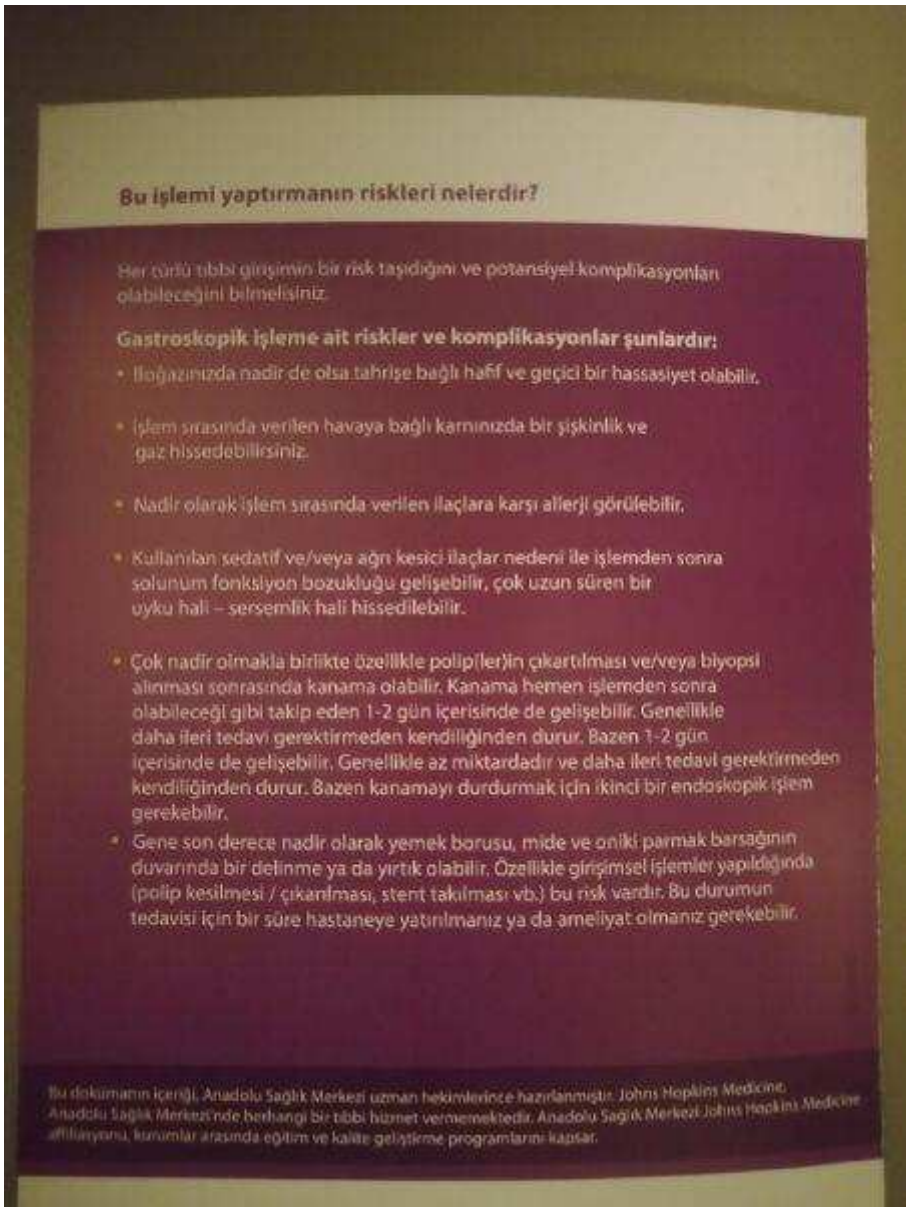

Bu işlemi yaptırmanın riskleri nelerdir?

Her türlü tıbbi girişimin bir risk taşıdığını ve potansiyel komplikasyonlar olabileceğini bilmelisiniz.

Gastroskopik işleme ait riskler ve komplikasyonlar şunlardır:

- Boğazınızda nadir de olsa tahrişe bağlı hafif ve geçici bir hassasiyet olabilir.
- İşlem sırasında verilen havaya bağlı karnınızda bir şişkinlik ve gaz hissedebilirsiniz.
- Nadir olarak işlem sırasında verilen ilaçlara karşı allerji görülebilir.
- Kullanılan sedatif ve/veya ağrı kesici ilaçlar nedeni ile işlemden sonra solunum fonksiyon bozukluğu gelişebilir, çok uzun süren bir uyku hali – sersemlik hali hissedilebilir.
- Çok nadir olmakla birlikte özellikle polip(ler)in çıkartılması ve/veya biyopsi alınması sonrasında kanama olabilir. Kanama hemen işlemden sonra olabileceği gibi takip eden 1-2 gün içerisinde de gelişebilir. Genellikle daha ileri tedavi gerektirmeden kendiliğinden durur. Bazen 1-2 gün içerisinde de gelişebilir. Genellikle az miktardadır ve daha ileri tedavi gerektirmeden kendiliğinden durur. Bazen kanamayı durdurmak için ikinci bir endoskopik işlem gerekebilir.
- Gene son derece nadir olarak yemek borusu, mide ve oniki parmak barsağının duvarında bir delinme ya da yırtık olabilir. Özellikle girişimsel işlemler yapıldığında (polip kesilmesi / çıkarılması, stent takılması vb.) bu risk vardır. Bu durumun tedavisi için bir süre hastaneye yatırılmanız ya da ameliyat olmanız gerekebilir.

Bu dokümanın içeriği, Anadolu Sağlık Merkezi uzman hekimlerince hazırlanmıştır. Johns Hopkins Medicine, Anadolu Sağlık Merkezi'nde herhangi bir tıbbi hizmet vermemektedir. Anadolu Sağlık Merkezi Johns Hopkins Medicine affiliasyonu, kurumlar arasında eğitim ve kalite geliştirme programlarını kapsar.

4
4

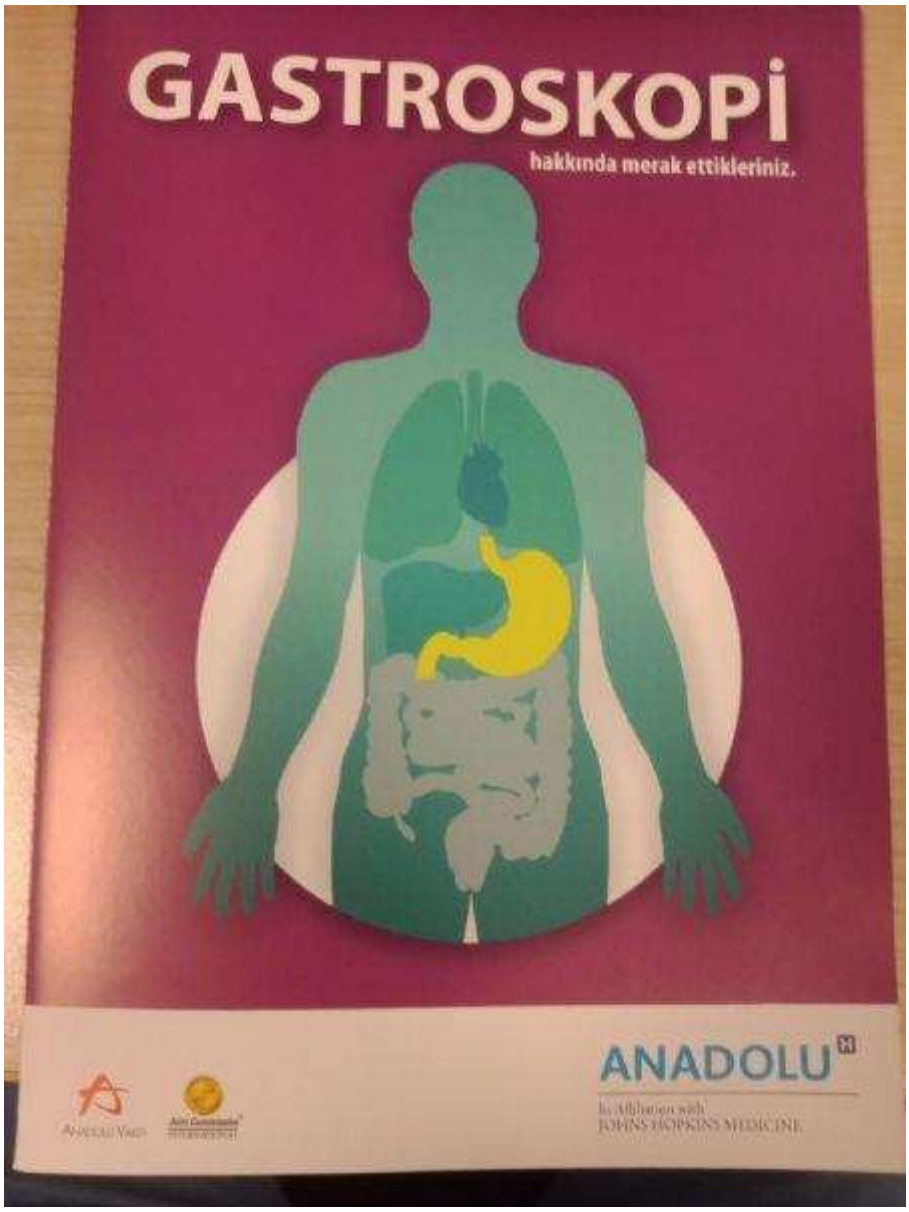
GASTROSKOPİ
hakkında merak ettikleriniz.
ANADOLU
In Affiliation with
JOHNS HOPKINS MEDICINE

5

6

Gastroskopi işlemi nasıl yapılır?

Gastroskopi, video-endoskopik bir cihaz ile yemek borunuz, mideniz ve onikiparmak barsağınızın ilk kısmının incelenmesi işlemine verilen addır.

İşlem öncesinde ağrı duymamanızı ve rahatlamanızı sağlamak üzere bazı ilaçlar uygulanmaktadır. Bu işleme sedasyon - sedoanaljezi (uyku hali oluşturma - sakinleştirme) denir ve genel anestezi değildir. Hastalar genellikle yarı uyur halde olur, bilincini kaybetmez. Hastaların büyük çoğunluğu test sırasında herhangi bir rahatsızlık hissetmemekte ve pek çoğu uyumaktadır.

İşlem sırasında doktorunuz yemek borusu (özofagus), mide ve ince barsağınılk kısmının (duodenum) iç yüzeyini kaplayan tabakayı (mukoza) inceleyecek ve bu dokuda beklenmedik bir büyüme veya hastalık olup olmadığına bakacaktır. İşlem, kıvrılabilir ve elastik bir tüp ve (gastroskop) ucuna eklenmiş ışıklı bir kamera aracılığı ile yapılır.

Sedasyon uygulaması yapıldıktan sonra endoskop yemek borusu, mide ve ince barsağınızın başlangıç kısmına kadar ilerletilir. Endoskop (gastroskop) nefes almanızla ilgili bir problème yol açmaz.

İşlem sırasında gerek görülür ise patolojik inceleme için yemek borusu, mide veya duedonum'unuzun mukozasından küçük parçalar alınacaktır.

Doku biyopsisi alınması ağrısız bir girişimdir ve mide-barsak sisteminin iç yüzeyi kendini çok kısa sürede yenileme özelliğine sahip olduğu için, biyopsi alınan odaklar çok kısa sürede iyileşir.

Gerekli ön hazırlıklar nelerdir?

- Yemek borusu, mide ve onikiparmak barsağının tam olarak değerlendirilebilmesi için bu bölgede gıda artıklarının bulunmaması gerekmektedir.
- Bunun için işlemden önce 6-8 saat aç kalınmalıdır. İşlemden 4 saat öncesine kadar sadece su içilebilir.
- İşlem öncesinde ilaçlarınızı almaya devam edebilirsiniz. Ancak bu konuyu doktorunuzla konuşmanızda yarar vardır.
- Doktorunuzu aldığınız ilaçlar konusunda özellikle aspirin, romatizma ilaçları, kan sulandırıcı ilaçlar (coumadin, clopidogrel veya muadilleri), insulin ve diğer şeker hastalığı ilaçları, demir ilaçları ve birlikte ilaçlar konusunda bilgilendiriniz.
- Kan sulandırıcı ilaçların (aspirin, coraspin, coumadin, plavix vb.) hekimin tavsiyesine göre en az 3 gün veya daha uzun süre önce kesilmiş olması gerekebilir.
- Kalp piliniz, kemik - eklem protezi[illegible] varsa, daha önce kalp kapak[illegible] olmuş iseniz hekiminize mut[illegible] veriniz.

7
7

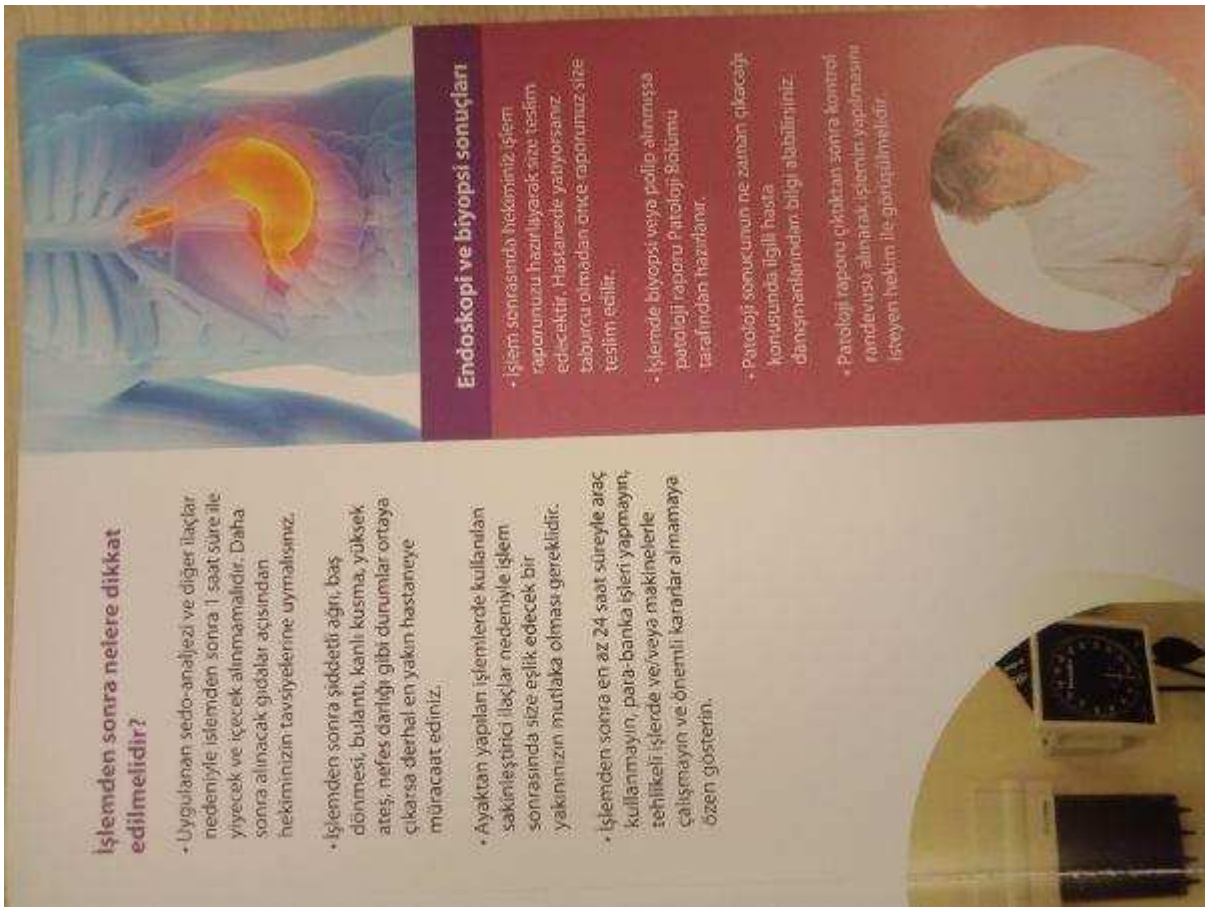

İşlemden sonra nelere dikkat edilmelidir?

- Uygulanan sedo-analjezi ve diğer ilaçlar nedeniyle işlemden sonra 1 saat süre ile yiyecek ve içecek alınmamalıdır. Daha sonra alınacak gıdalar açısından hekiminizin tavsiyelerine uymalısınız.
- İşlemden sonra şiddetli ağrı, baş dönmesi, bulantı, kanlı kusma, yüksek ateş, nefes darlığı gibi durumlar ortaya çıkarsa derhal en yakın hastaneye müracaat ediniz.
- Ayaktan yapılan işlemlerde kullanılan sakinleştirici ilaçlar nedeniyle işlem sonrasında size eşlik edecek bir yakınınızın mutlaka olması gereklidir.
- İşlemden sonra en az 24 saat süreyle araç kullanmayın, para-banka işleri yapmayın, tehlikeli işlerde ve/veya makinelerle çalışmayın ve önemli kararlar almamaya özen gösterin.

Endoskopi ve biyopsi sonuçları

- İşlem sonrasında hekiminiz işlem raporunuzu hazırlayarak size teslim edecektir. Hastanede yatıyorsanız taburcu olmadan önce raporunuz size teslim edilir.
- İşlemde biyopsi veya polip alınmışsa patoloji raporu Patoloji Bölümü tarafından hazırlanır.
- Patoloji sonuçlarının ne zaman çıkacağı konusunda ilgili hasta danışmanlarından bilgi alabilirsiniz.
- Patoloji raporu çıktıktan sonra kontrol randevusu alınarak işlemler yapılmasını isteyen hekim ile görüşülmelidir.

PP-283 / 10. Gastroenteroloji Cerrahi Kongresi
Dieulafoy Lezyonunu Taklit Eden Gastrik Gastrointestinal Stromal Tümör: Nadir Bir Olgu

Şükrü Taş

Çanakkale Onsekiz Mart Üniversitesi Tıp Fakültesi Genel Cerrahi AD

Dieulafoy lezyonu (DL); sıklıkla midenin proksimalinde gözlenen, mukozayı erode ederek massif ve rekürren kanamalara neden olan büyük, aberran submukozal bir arterdir. Üst gastrointestinal sistem (GİS) kanamalarının %0,3–6,7'sinden sorumludur. Gastrointestinal stromal tümörle (GİST), primer olarak gastrointestinal sistem ve abdomende yerleşen spesifik histolojik özellikleri olan mezenkimal tümörlerdir. En sık olarak mide kaynaklıdır ve tüm gastrik malignitelerin %1'ni oluşturur. Tümör büyüklüğü, gelişim ve lokalizasyonuna bağlı olarak hastalar kanama, ağrı, iştahsızlık, yutma güçlüğü, tıkanma ve perforasyonla başvurabilirler. 57 yaşında erkek hasta üst gis kanaması nedeni ile başvurdu. Gastroskopide mide korpusta üzeri pıhtı ile kaplı ortası ülsere olmuş GİST ile uyumlu olabilecek kitlesel lezyon görülmesi üzerine hasta operasyona alındı. Ameliyatta mide korpusta gastrotomi yapılarak kitle görüldü ve negatif cerrahi sınır olacak şekilde eksize edildi. (Resim 1). Hasta postop 6. Gün sorunsuz taburcu edildi. Patoloji sonucu GİST ile uyumlu geldi

Anahtar Kelimeler: gist, Dieulafoy, mide, kanama

Gastric Gastrointestinal Stromal Tumor Mimicking Dieulafoy's Lesion: A Rare Case

Şükrü Taş

Çanakkale Onsekiz Mart University Faculty of Medicine, Department of General Surgery

Dieulafoy lesion (DL); It is a large, aberrant submucosal artery often observed proximal to the stomach, causing massive and recurrent bleeding by eroding the mucosa. It is responsible for 0.3-6.7% of upper gastrointestinal system (GIS) bleeding. Gastrointestinal stromal tumors (GISTs) are mesenchymal tumors with specific histological features located primarily in the gastrointestinal tract and abdomen. It is most commonly of gastric origin and accounts for 1% of all gastric malignancies. Depending on tumor size, development and localization, patients may present with bleeding, pain, loss of appetite, difficulty in swallowing, obstruction and perforation. A 57-year-old male patient presented with upper GI bleeding. The patient was taken to the operation after gastroscopy revealed a mass lesion in the gastric corpus, covered with a clot and ulcerated in the middle, which may be compatible with GIST. In the surgery, a mass was seen by gastrotomy in the stomach corpus and it was excised with a negative surgical margin. (Picture 1). The patient was discharged uneventfully on the 6th postoperative day. Pathology result was compatible with GIST

Keywords: gist, Dieulafoy, stomach, bleeding

resim **1**
picture **1**

PP-284 / 39. Ulusal Gastroenteroloji Haftası
Kronik İshal ile Prezente Olan Amiloidoz Vakası

Arda Bilgili[1], Mustafa Sadeçolak[1], Mukaddes Tozlu[1], Ahmet Tarık Eminler[1], Mustafa İhsan Uslan[1], Büşra Meral[2], Zeynep Kahyaoğlu Akkaya[3]

[1]Sakarya Üniversitesi Tıp Fakültesi, Gastroenteroloji Bilim Dalı, Sakarya, Türkiye
[2]Sakarya Üniversitesi Tıp Fakültesi, İç hastalıkları Anabilimdalı, Sakarya, Türkiye
[3]Sakarya Üniversitesi Tıp Fakültesi, Patoloji Bilim Dalı, Sakarya, Türkiye

Amiloidoz; dokularda "amiloid" adı verilen fibril yapısındaki proteinlerin ekstrasellüler birikimi ile seyreden bir hastalıktır. Amiloidozlu hastalarda, mukozal infiltrasyon, pankreas yetmezliği veya aşırı bakteri üremesine bağlı olarak malabsorpsiyon gelişebilir
62 yaş erkek, 3 aydır devam eden, sulu, kansız, mukussuz ishal, halsizlik ve son bir yılda yaklaşık 20 kg kadar kilo kaybı ile başvurdu. Yapılan üst endoskopi ve kolonoskopide özellik saptanmadı. Sonrasında hasta karında ve bacaklarda şişlik şikayeti ile başvurdu. FM'de bilateral 3+pretibial ödem saptandı. Laboratuarda AST:34 IU/L, ALT:19 IU/L, GGT:75 IU/L, ALP:82 IU/L, total protein:3.6 g/L albümin:1.4 g/L olarak saptandı. İmmunfiksasyon elektroforezinde gammopati izlenmedi.İdrarda proteinüri tespit edildi. Abdominal ultrasonografide batında yaygın asit ve hepatosplenomegali izlendi. Tekrarlanan kolonoskopide; kolon ve rektumdan alınan biyopsilerde amiloid histokimyasal incelemede boyanma izlenmedi. Tanısal amaçlı sol böbrekten tru-cut biyopsi yapıldı. Biyopsi materyalinde Kongo-red ile pozitif boyanma izlendi ve Lambda ile pozitif boyanma olması nedeniyle kemik iliği biyopsisi yapıldı. Kemik iliği aspirasyon biyopsisi sonrasında hasta primer tip amiloidoz tanısı aldı. Amiloidozun tanısı nonspesifik olduğu için klinik şüphe gerektirir. Bağırsak tutulumu amiloidozun çok nadir bir belirtisi olmakla birlikte olgumuzda olduğu gibi kilo kaybı, kronik ishal, karın ağrısı, kanama gibi heterojen bir klinik tablo ile gelen hastalarda akılda tutulmalıdır

Anahtar Kelimeler: Amiloidoz, Diyare, Hipoalbüminemi

A Case of Amyloidosis Presenting with Chronic Diarrhea

Arda Bilgili[1], Mustafa Sadeçolak[1], Mukaddes Tozlu[1], Ahmet Tarık Eminler[1], Mustafa İhsan Uslan[1], Büşra Meral[2], Zeynep Kahyaoğlu Akkaya[3]

[1]Sakarya University Faculty of Medicine, Department of Gastroenterology, Sakarya, Turkey
[2]Sakarya University Faculty of Medicine, Department of İnternal Disease, Sakarya, Turkey
[3]Sakarya University Faculty Of Medicine, Department of Pathology, Sakarya, Turkey

Amyloidosis is a disease that progresses with the extracellular accumulation of fibrillar proteins called "amyloid" in tissues. Patients with amyloidosis may develop malabsorption due to mucosal infiltration, pancreatic insufficiency or excessive bacterial growth.
A 62-year-old male presented with watery, bloodless, mucous-free diarrhea for 3 months, fatigue, and weight loss of approximately 20 kg in the last year. No features were found in the upper endoscopy and colonoscopy. Later; the patient presented with the complaint of swelling in the abdomen and legs. Physicial examination findings; bilateral 3+pretibial edema was detected. In the laboratory, AST:34 IU/L, ALT:19 IU/L, GGT: 75 IU/L, ALP: 82 IU/L, total protein: 3.6 g/L albumin: 1.4 g/L. No gammopathy was observed in immunofixation electrophoresis, protein detected in the urine. Abdominal ultrasonography revealed diffuse ascites and hepatosplenomegaly in the abdomen. In repeated colonoscopy; No staining was observed in the amyloid histochemical examination in biopsies taken from the colon and rectum. Therefore, a tru-cut biopsy was performed from the left kidney for diagnostic. Positive staining with Congo-red was observed in the biopsy material and bone marrow biopsy was performed due to positive staining with Lambda. After the bone marrow aspiration biopsy, the patient was diagnosed with primary type amyloidosis. Since the diagnosis of amyloidosis is nonspecific, clinical suspicion is required. Although intestinal involvement is a very rare symptom of amyloidosis, it should be kept in mind in patients presenting with a heterogeneous clinical cases such as weight loss, chronic diarrhea, abdominal pain and bleeding, as in our case.

Keywords: Amyloidosis, Diarrhea, Hypoalbuminemia

Kemik İliği Yayması
bone marrow smear

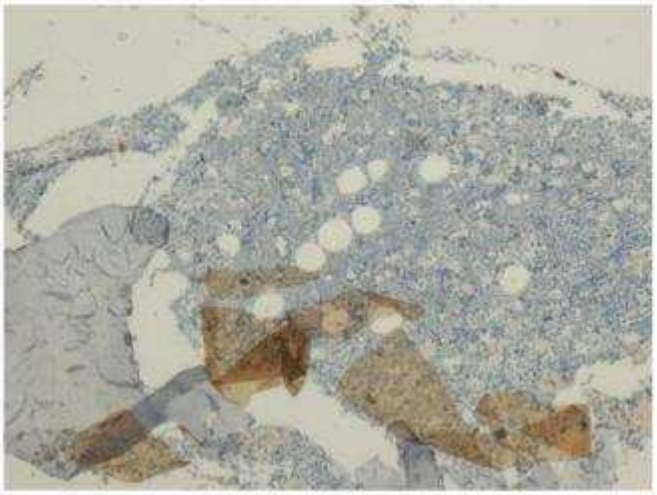

RESİM 7 (100 XKAPPA): Kesitte, intertrabeküler arakta, dağınık interstisyel haldeki plazma hücrelerinde Kappa boyası ile seyrek boyanma izlenmektedir.

HİSTOPATOLOJİ: Periosteal doku içerinde ve intertrabeküler aralıktaki damar duvarlarında ve intertrabeküler stromada izlenen, çatlama artefaktı gösteren amfofilik amorf proteinöz materyalde histokimyasal Kongo-Red boyası ile kiremit kırmızısı renginde boyanma ve polarize ışık altında elma yeşili renginde çift kırılma görülmüştür.

Kemik **İliği** **Yayması**
bone **marrow** **smear**

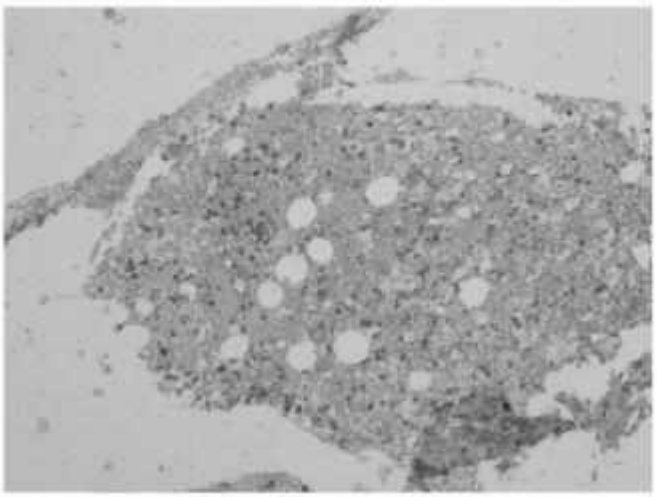

RESİM 6 (LAMBDA X100): Kesitte, intertrabeküler aralıkta, dağınık interstisyel haldeki plazma hücrelerinde baskın olarak Lambda boyası ile boyanma izlenmektedir.

Kemik
bone

İliği
marrow

Yayması
smear

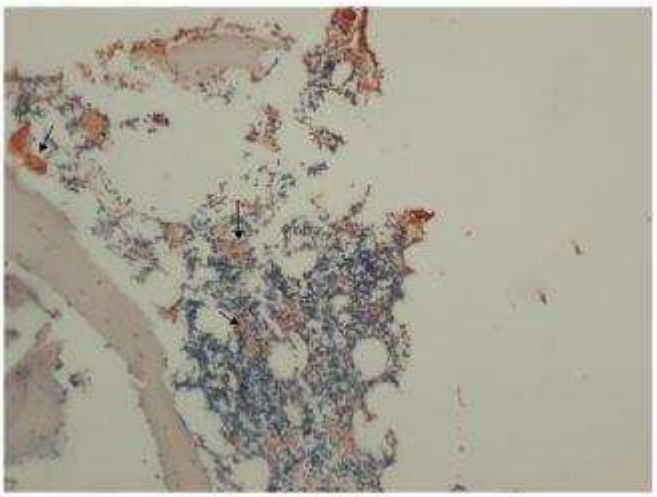

RESİM 5 (H&E X100): Kesitte intertrabeküler aralıkta, stromada ve damar duvarlarındaki birikim alanlarında Kongo Red boyası ile kiremit kırmızısı renginde boyanma görülmektedir (ok işareti).

Kemik
bone

İliği
marrow

Yayması
smear

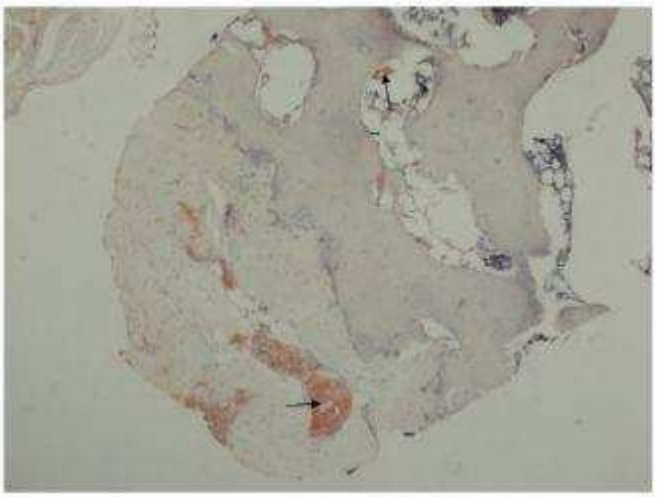

RESİM 4 (H&E X40): Kesitte, periosteal doku içerisinde ve intertrabeküler aralıktaki damar duvarlarında izlenen proteinöz birikimlerde Kongo-Red boyası ile kiremit kırmızısı renginde boyanma olmuştur (ok işareti).

Kemik
bone

İliği
marrow

Yayması
smear

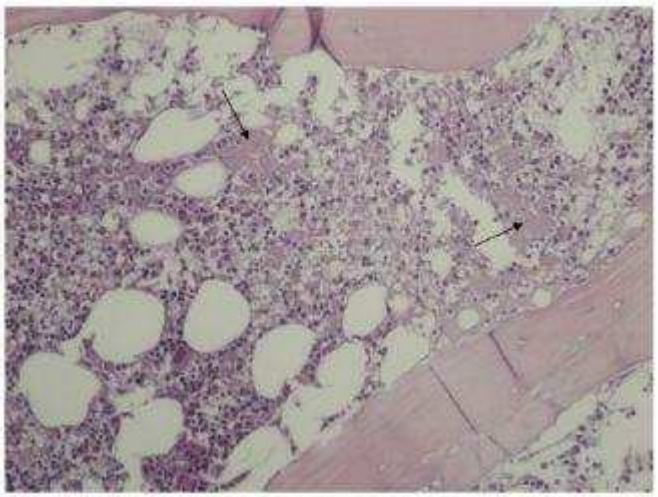

RESİM 3 (H&E X 200): Kesitte, intertrabeküler aralıkta, stroma içerisinde amorf amfofilik proteinöz madde birikimi görülmektedir (ok işareti).

Kemik
bone

İliği
marrow

Yayması
smear

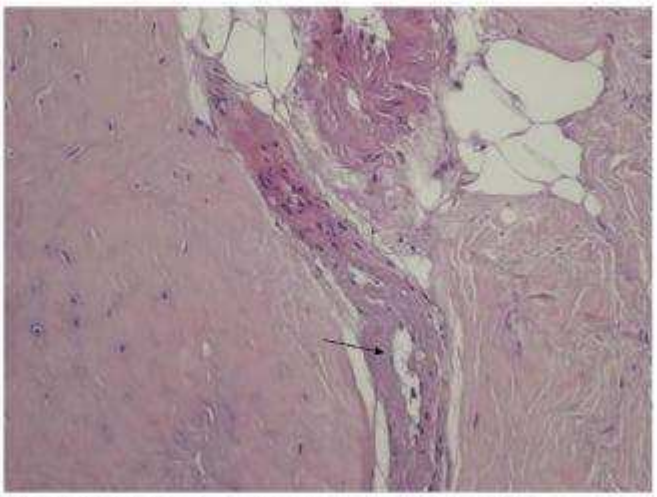

RESİM 2 (H&E X 200): Kesitte, kemik iliği biyopsisinde, periosteal doku içerisindeki damar duvarlarında, çatlama artefaktı gösteren, amfofilik amorf proteinöz madde birikimi görülmektedir (ok işareti).

Kemik
bone

İliği
marrow

Yayması
smear

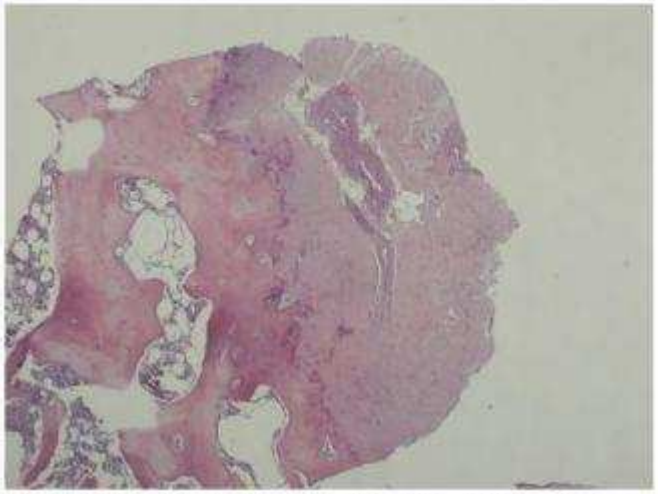

RESİM 1 (H&E X40): Kesitte, kemik iliği biyopsisinde, periosteal doku içerisindeki damar duvarlarında, amfofilik amorf proteinde materyal birikimi görülmektedir.

PP-285 / 39. Ulusal Gastroenteroloji Haftası
Tirozin kinaz inhibitörlerinin nadir görülen bir komplikasyonu: Koledokoduodenal fistül

Nuretdin Suna[1], Mustafa Ghazi Abbas[2], Cemre Gündüz[2], Korhan Tek[2], Nomingerel Tseveldorj[1], Ahmet Sedat Boyacıoğlu[1]

[1]Başkent Üniversitesi Tıp Fakültesi, Gastroenteroloji Bilim Dalı, Ankara
[2]Başkent Üniversitesi Tıp Fakültesi, İç Hastalıkları Ana Bilim Dalı, Ankara

Giriş: Aksitinib bir tirozin kinaz inhibitörü olup, VEGFR 1, 2 ve 3'ü seçici olarak inhibe eder. Sistemik tedavinin başarısız olduğu metastatik renal hücreli karsinomun tedavisinde kullanılır. GİS'de görülen yan etkileri arasında ishal, kilo kaybı, bulantı-kusma, kabızlık, mukozit, karın ağrısı ve dispepsi bulunur. Gastrointestinal perforasyon ve fistül formasyonu ise çok daha nadir görülür. Bu yazıda, epigastrik ağrı ve melana ile prezente olan Aksitinib ile ilişkili koledokoduodenal fistül vakasını sunuyoruz.

Olgu: Metastatik RCC tanısıyla Pazopanib tedavisi altında izlenen 69 yaşında kadın hastaya 2021'de progresif hastalık nedeniyle Nivolumab tedavisi başlanmış. Ancak tolere edemediği için Aksitinib tedavisine geçilmiş. Hasta 2022'de epigastrik ağrı ve melana ile Gastroenteroloji kliniğine başvurdu. Özofagogastroduodenoskopide bulbus ön duvarda etrafı tamamen ülsere olan ve içinden safra gelen fistül orifisi izlendi. Papilla duodenum ikinci kısmında ve normal lokalizasyonundaydı. Fistül orifisine kılavuz tel eşliğinde ERKP kateteri ile girilerek skopi altında radyopak madde verildi. Fistülün koledoğun distaline uç yan şeklinde açıldığı görüldü. MRG/MRKP'de kolelitiyazis, koledok ve intrahepatik safra yollarında belirgin hava görünümleri izlendi. Tıbbi Onkoloji önerisiyle Aksitinib kesildi. Karaciğer biyokimyasının normal olması dikkate alınarak herhangi bir invaziv girişim yapılmadan medikal tedavi ile takip edilmesi uygun görüldü.

Sonuç: Olgumuzda olduğu gibi Aksitinib gibi tirozin kinaz inhibitörleri ilişkili gastrointestinal fistül ve perforasyon nadir de olsa rapor edilmiştir. Bu nedenle tedavi sırasında bu gibi ciddi komplikasyonlar açısından dikkatli olunmalıdır. Ayrıca, gastrointestinal fistül ve perforasyon riski taşıyan hastalarda mümkünse alternatif tedaviler düşünülmelidir.

Anahtar Kelimeler: koledokoduodenal fistül, tirozin kinaz inhibitörleri, yan etki

A rare complication of tyrosine kinase inhibitors: Choledochoduodenal fistula

Nuretdin Suna[1], Mustafa Ghazi Abbas[2], Cemre Gündüz[2], Korhan Tek[2], Nomingerel Tseveldorj[1], Ahmet Sedat Boyacıoğlu[1]

[1]Baskent University Faculty of Medicine, Division of Gastroenterology, Ankara, Turkey
[2]Baskent University Faculty of Medicine, Department of Internal Medicine, Ankara, Turkey

Introduction: Axitinib is a tyrosine kinase inhibitor (TKIs) used in the treatment of metastatic renal cell carcinoma in which systemic therapy has failed. Side effects seen in GI tract include, nausea-vomiting, diarrhea, constipation, abdominal pain and dyspepsia. Gastrointestinal perforation and fistula formation are much rarer. In this article, we present a case of Axitinib-associated choledochoduodenal fistula formation.

Case: A 69-year-old-female patient with a diagnosis of metastatic RCC who was followed up under Pazopanib treatment, Nivolumab was started due to progressive disease. Since Nivolumab could not be tolerated, was switched to Axitinib. The patient was admitted with epigastric pain and melana. In the esophagogastroduodenoscopy, ulcerated fistula orifice with bile flow was observed on the bulb. The papilla was in the second part of the duodenum and in its normal localization. A radiopaque agent was administered through the fistula with an ERCP catheter. It was observed that the fistula opened in a form end-side distal to the common bile duct. In MRI/MRCP, cholelithiasis and air appearances in the common bile duct and intrahepatic bile ducts were observed. Axitinib was discontinued based on Medical Oncology recommendation. Considering that the liver biochemistry was normal, it was deemed appropriate to follow up with medical treatment without any invasive intervention.

Conclusion: As in our case, gastrointestinal fistula and perforation associated with TKIs such as Axitinib have been rarely reported. Therefore, cautions should be taken in terms of such serious complications

during treatment. If possible alternative treatments should be considered in patients at risk of gastrointestinal fistula and perforation.

Keywords: choledochoduodenal fistula, tyrosine kinase inhibitors, side effect

---

Bulbus ön duvarında ülsere koledokoduodenal fistül orifisinin endoskopik görüntüsü
Endoscopic image of ulcerated choledochoduodenal fistula orifice on anterior bulb wall

Skopi altında radyopak madde sonrası koledokoduodenal fistül
Choledochoduodenal fistula after radiopaque agent under scopy

PP-286 / 10. Gastroenteroloji Cerrahi Kongresi
Nadir Bir Olgu: İnce Barsak Dev Malign Epitelyal Tümör

Şükrü Taş

Çanakkale Onsekiz Mart Üniversitesi Tıp Fakültesi Genel Cerrahi AD

İnce barsagin primer tümörleri nadirdir. Tüm gastrointestinal tümörlerin % 1.7-6'sını teşkil ederler. Bunlar histolojik olarak adenom, leiomyom, lipom, vasküler tümörler gibi selim, adanokarsinom, leiomyosarkom gibi malign olabilirler. Mezenkimal tümörlerden leiomyomlar digerlerine nazaran 2 kez daha sik görülür. 67 yaşında kadın hasta karın şişliği nedeni ile çekilen bilgisayarlı tomografide; batın içinde sağ alt kadranda, batın ön duvar ve jejunal anslar komşuluğunda (temal halinde) 9,5x12x11 cm ebatlarında içinde 1 cm çapta kalsifikasyon bulunduran yumuşuk doku dansitesinde kitle lezyonu(Resim 1) tespit edildi. Hazırlıklar sonrasında yapılan ameliyatta; batın sağ alt kadranda sağ lateral batın duvarına invaze, M. Transversus abdominis ve M. İnternus abdominis kasını içine alan; superiorda omentum majus medialde ince basak mezosu ile ileumla ilişkili yaklaşık 10cm çapında düzensiz sınırlı hipervasküler görünümlü konjese tömüral kitle izlendi. Kitle ileum ansı ile beraber rezeke edildi(Resim 2). Patoloji sonucu cerrahi sınırlar negatif olacak şekilde malign epitelyal tümörle uyumlu geldi

Anahtar Kelimeler: ince barsak, malign epitelyal tümör, yumuşak doku

A Rare Case: Small Intestine Giant Malignant Epithelial Tumor

Şükrü Taş

Çanakkale Onsekiz Mart University Faculty of Medicine, Department of General Surgery

Primary tumors of the small intestine are rare. They constitute 1.7-6% of all gastrointestinal tumors. These can be histologically benign such as adenoma, leiomyoma, lipoma, vascular tumors, or malignant such as adenocarcinoma, leiomyosarcoma. Among the mesenchymal tumors, leiomyomas are seen 2 times more frequently than the others. A 67-year-old female patient was diagnosed with abdominal distension on computed tomography; A mass lesion with a size of 9.5x12x11 cm in the right lower quadrant of the abdomen, adjacent to the anterior abdominal wall and jejunal ances (in the main case), with 1 cm diameter calcification in soft tissue density (Picture 1) was detected. In the surgery performed after the preparations; invading the right lateral abdominal wall in the right lower quadrant of the abdomen, involving the M. Transversus abdominis and M. internus abdominis muscle; superiorly, in the medial of the omentum majus, a congested tumoral mass with an irregular border of hypervascular appearance, with a diameter of about 10 cm, associated with the fine step meso and the ileum was observed. The mass was resected together with the ileum loop (Picture 2). The pathology result was consistent with malignant epithelial tumor with negative surgical margins.

Keywords: small intestine, malignant epithelial tumor, soft tissue

resim **1**
picture **1**

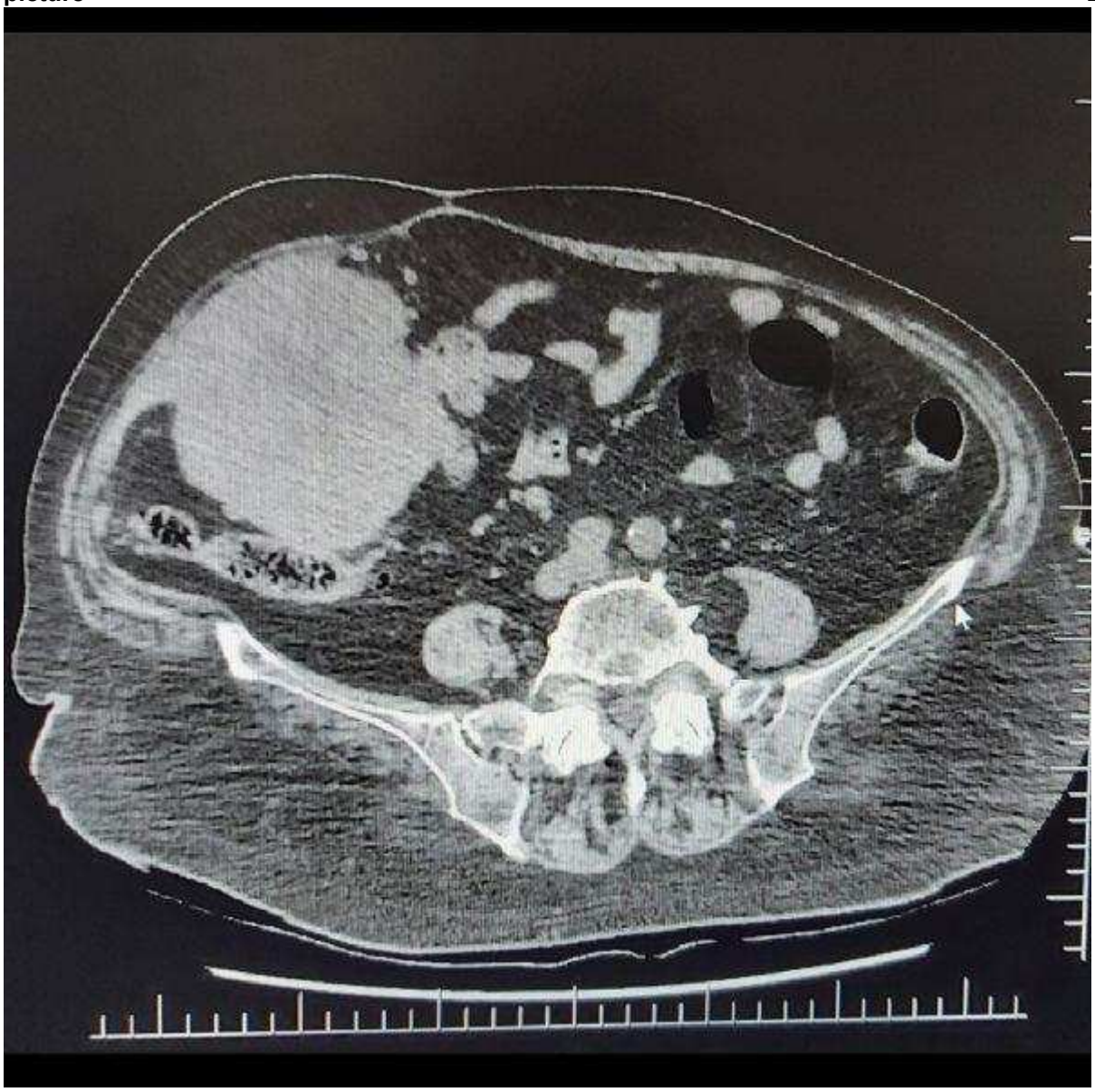

resim **2**
picture **1**

PP-287 / 39. Ulusal Gastroenteroloji Haftası
Abdominal spongioma: Bir olgu sunumu

Nuretdin Suna[1], Cemre Gündüz[2], Korhan Tek[2], Ahmet Sedat Boyacıoğlu[1]

[1]Başkent Üniversitesi Tıp Fakültesi, Gastroenteroloji Bilim Dalı, Ankara
[2]Başkent Üniversitesi Tıp Fakültesi, İç Hastalıkları Ana Bilim Dalı, Ankara

Giriş: Spongioma terimi; operasyon sırasında cerrahi sahada unutulan gazlı bez ile bunun çevresinde oluşan yabancı cisim reaksiyonunun birlikte oluşturdukları kitle görünümleri için kullanılır. Nadir, ayırıcı tanı güçlüğü yaratan ve ciddi morbidite ve mortalite riski taşıyan medikolegal bir komplikasyondur. Bu yazıda kolonoskopide rektuma dıştan bası görünümü tespit edilmesi üzerine yapılan ileri değerlendirmeler ile abdominal spongioma tanısı konulan bir vaka sunulmuştur.

Olgu: İki yıl önce geçirilmiş inguinal herni operasyonu dışında özgeçmişinde özellik olmayan 51 yaşında kadın hasta karın ağrısı yakınması nedeniyle Gastroenteroloji kliniğine başvurdu. Yapılan kolonoskopide rektuma dıştan bası görünümü saptanması üzerine abdominopelvik MRI ile görüntüleme yapıldı. Karın sol alt kadranda, rektus kası posterior komşuluğunda, 65x62 mm boyutlarında, içerisinde solid komponent bulunan ön planda spongioma düşünülen lezyon görüldü. Operasyon materyalinin histopatolojik incelemesinde yabancı cisim ve etrafındaki granülasyon dokusu tespit edildi. Hasta tüm bu bulgularla birlikte abdominal spongioma olarak değerlendirildi. Yabancı cisim eksizyonu sonrası izlemde hastanın yakınmaları tamamen düzeldi.

Sonuç: Abdominal spongioma; daha önce operasyon öyküsü olan ve abdominopelvik kitle ile başvuran hastalarda ayırıcı tanılar içinde mutlaka düşünülmelidir. Abdominal spongiomalar asemptomatik olabileceği gibi ayırıcı tanıda düşünülmediğinde obstrüksiyon, perforasyon, fistül formasyonu gibi ciddi gastrointestinal komplikasyonlarla da karşımıza çıkabilmektedir.

Anahtar Kelimeler: abdominal kitle, ayırıcı tanı, kolonoskopi, spongioma

Abdominal spongioma: A case report

Nuretdin Suna[1], Cemre Gündüz[2], Korhan Tek[2], Ahmet Sedat Boyacıoğlu[1]

[1]Baskent University Faculty of Medicine, Division of Gastroenterology, Ankara, Turkey
[2]Baskent University Faculty of Medicine, Department of Internal Medicine, Ankara, Turkey

Introduction: The term of spongioma is used for the mass appearances caused by the gauze forgotten in the surgical field during the operation and the foreign body reaction that occurs around it. It is a rare, medicolegal complication that creates difficulty in differential diagnosis and carries a risk of serious morbidity and mortality. In this article, we present a case who was diagnosed with abdominal spongioma after further evaluations were made due to the appearance of external compression on the rectum during colonoscopy.

Case: A 51-year-old female patient with a history of inguinal hernia operation two years ago was admitted to the Gastroenterology clinic with the complaint of abdominal pain. After detecting the appearance of external compression on the rectum in the colonoscopy, imaging was performed with abdominopelvic MRI. In the posterior neighborhood of the rectus muscle, a 65x62 mm lesion with a solid component was seen, which was thought to be a spongioma in the foreground. Foreign body and surrounding granulation tissue were detected in the histopathological examination of the operation material. With all these findings, the patient was diagnosed with abdominal spongioma. In the follow-up after foreign body excision, the patient's complaints completely resolved.

Conclusion: Abdominal spongioma should be considered in the differential diagnosis of patients who have a previous operation history and present with an abdominopelvic mass. Abdominal spongiomas may be asymptomatic, but when not considered, they may present with serious gastrointestinal complications such as obstruction, perforation, and fistula formation.

Keywords: abdominal mass, differential diagnosis, colonoscopy, spongioma

Abdominopelvik MRI T1 sekansında rektus kası posterior komşuluğunda spongioma ile uyumlu lezyon
Abdominopelvic MRI T1 sequence, lesion compatible with spongioma in the posterior neighborhood of the rectus muscle

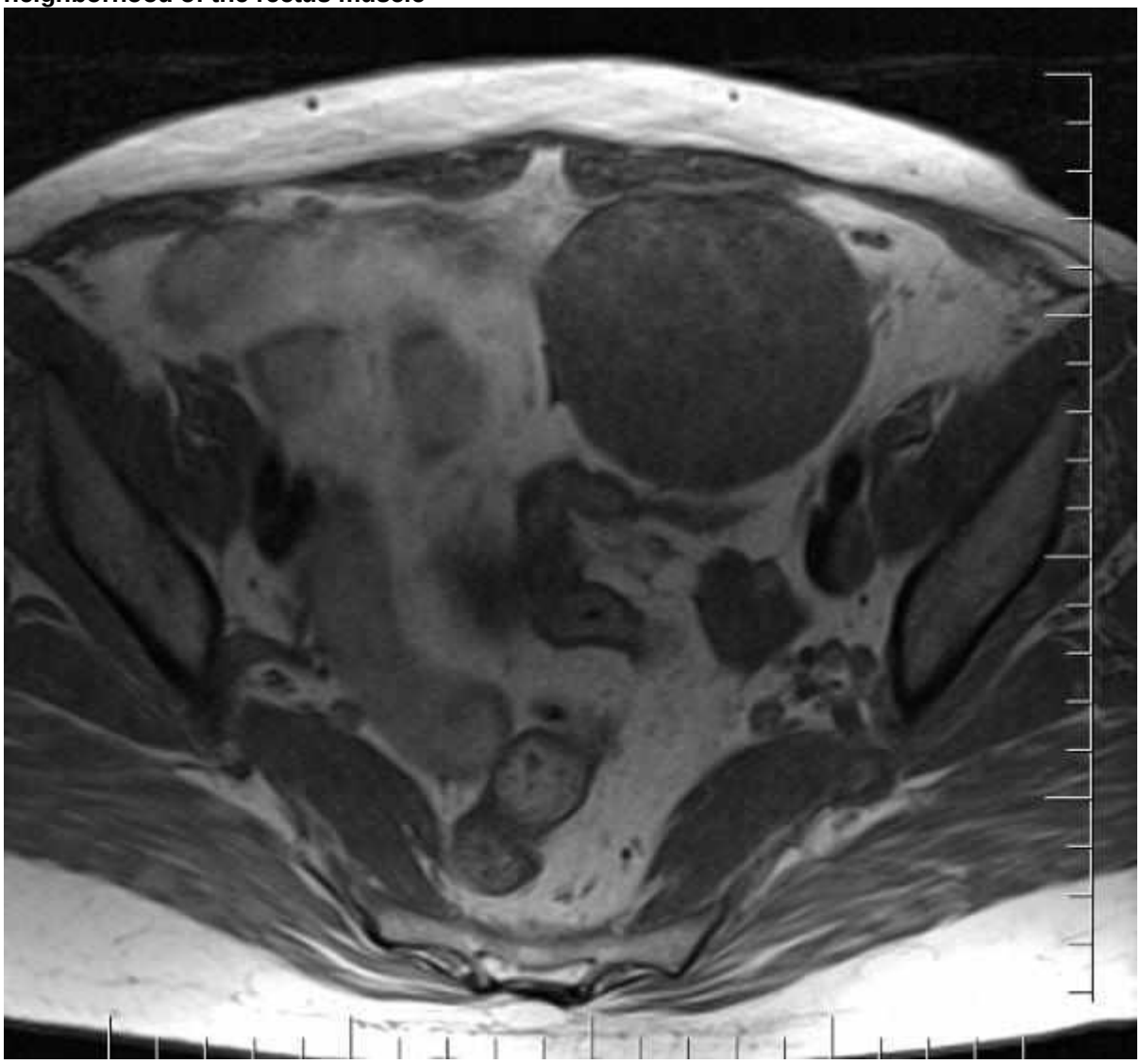

Abdominopelvik MRI T2 sekansında rektus kası posterior komşuluğunda spongioma ile uyumlu lezyon
Abdominopelvic MRI T2 sequence, lesion compatible with spongioma in the posterior neighborhood of the rectus muscle

Kolonoskopide rektuma dıştan bası görünümü
External compression of the rectum

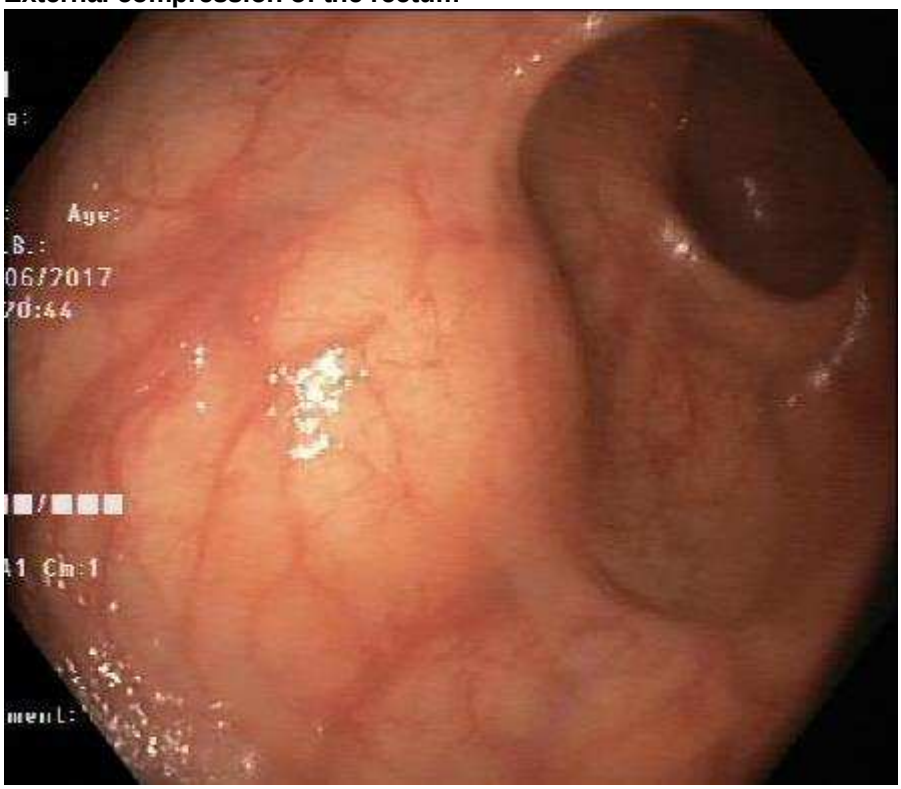

PP-288 / 39. Ulusal Gastroenteroloji Haftası
Kronik pankreatit hastasında dev soliter pankreas taşı

Osman Çağın Buldukoğlu[1], Galip Egemen Atar[1], Güleycan Parça[2], Serkan Öcal[1], Arif Aslaner[3], Tuğrul Çakır[3], Ayhan Hilmi Çekin[1]

[1]Sağlık Bilimleri Üniversitesi, Antalya Eğitim ve Araştırma Hastanesi, Gastroenteroloji Kliniği, Antalya
[2]Sağlık Bilimleri Üniversitesi, Antalya Eğitim ve Araştırma Hastanesi, İç Hastalıkları Kliniği, Antalya
[3]Sağlık Bilimleri Üniversitesi, Antalya Eğitim ve Araştırma Hastanesi, Genel Cerrahi Kliniği, Antalya

Pankreatolitiyazis, pankreas ana kanalı, dallarını veya parankimi etkileyebilen kronik pankreatitin uzun dönem bir komplikasyonudur. Hastaların temel semptomu duktal basınç artışına bağlı ağrıdır. Küçük taşlarda ERCP, daha büyük taşlarda ESWL gibi yöntemler ile tedavi edilmekle birlikte nadiren cerrahi müdahale de gerekebilir. Bu yazıda cerrahi müdahale gerektiren dev soliter bir pankreas taşlı hasta sunulacaktır.

37 yaşında, kronik pankreatit tanılı ve sekonder diyabetes mellitus ile takipli hasta dirençli karın ağrısı ile başvurdu. Yapılan değerlendirmesinde laboratuar bulguları normal sınırlarda olan hastanın abdominal ultrasonografisinde pankreatik kanal 13 mm ölçülmesi ve pankreatik kanal orta kesimde taş ile uyumlu görünüm olması üzerine hastaya bilgisayarlı tomografi (BT) çekildi. BT sonucunda pankreas parankiminde atrofi, ana pankreatik kanal dilatasyonu ve kanal içerisinde lümeni dolduran, yaklaşık 85 mm uzunluğunda taş görünümü raporlandı. İntra ve ekstrahepatik safra yolları normaldi. Dirençli karın ağrısı olan ve pankreas parankimi tama yakın atrofik olan hastada uzun dönem malignite riski de gözönüne alınarak cerrahi kararı alındı. Hastaya total pankreatektomi operasyonu yapıldı ve spesimende ana pankreatik kanalı tamamen dolduran, 30x85 mm boyutlarında taş görüldü. Post-op dönemde ağrısı tamamen gerileyen hasta taburcu edildi.

Kronik pankreatit, etiyolojisinden bağımsız olarak uzun dönem komplikasyonlarla seyreden bir klinik tablodur. Pankreatolitiyazis kronik pankreatitin önemli bir komplikasyonu olup dirençli karın ağrısı olan kronik pankreatit hastalarında ön planda düşünülmeli ve hasta bazında karar verilerek uygun yöntemle tedavi edilmelidir.

Anahtar Kelimeler: pankreatolitiyazis, pankreas taşı, kronik pankreatit, cerrahi

Giant solitary pancreatic stone in a chronic pancreatitis patient

Osman Çağın Buldukoğlu[1], Galip Egemen Atar[1], Güleycan Parça[2], Serkan Öcal[1], Arif Aslaner[3], Tuğrul Çakır[3], Ayhan Hilmi Çekin[1]

[1]University of Health Sciences, Antalya Training and Research Hospital, Department of Gastroenterology, Antalya
[2]University of Health Sciences, Antalya Training and Research Hospital, Department of Internal Medicine, Antalya
[3]University of Health Sciences, Antalya Training and Research Hospital, Department of General Surgery, Antalya

Pancreatolithiasis is a long term complication of chronic pancreatitis which can affect the main pancreatic duct, its branches or the pancreatic parenchyme. Cardinal symptom is abdominal pain secondary to increased ductal pressure. While ERCP and ESWL are therapeutic options for small and larger pancreatic stones respectively, surgical approach might be necessary in few select cases. In this case report a patient with a giant solitary pancreatic stone that necessitated surgery will be presented.

A 34 years-old patient with chronic pancreatitis and secondary diabetes mellitus attended our outpatient clinic with abdominal pain. Blood laboratory workout were within normal range. A 13 mm diameter enlarged main pancreatic duct and probable stone formation within was found in abdominal ultrasonography. Computed tomography revealed near-total atrophy of the pancreatic parenchyme, along with main pancreatic duct dilatation and an 85 mm long stone formation within the main pancreatic duct. Intrahepatic and extrahepatic biliary tracts were normal. Due to abdominal pain refractory to medicals and long term malignancy risk in the near-total atrophic pancreas, decision of surgery was made. Total pancreatectomy procedure was carried out and a 30x85mm pancreatic stone filling the

main pancreatic duct was found in the specimen. The patient recovered fully in the post-op period.

Chronic pancreatitis is a clinical entity that ends up in late term complications regardless of underlying ethiology. Pancreatolithiasis is a serious complication of chronic pancreatitis and should be suspected in chronic pancreatitis patients with refractory abdominal pain. A case-based clinical approach is necessary in the management of pancreatic stones.

Keywords: pancreatolithiasis, pancreatic stone, chronic pancreatitis, surgery

---

Bilgisayarlı tomografi görüntüsü
Computed tomography imaging

Bilgisayarlı tomografi görüntüsünde atrofik pankreas ve ana pankreatik kanalda taş görünümü.
Atrophic pancreatic parenchyme and stone formation in the main pancreatic duct in CT scan.

Cerrahi spesimen
Surgical specimen

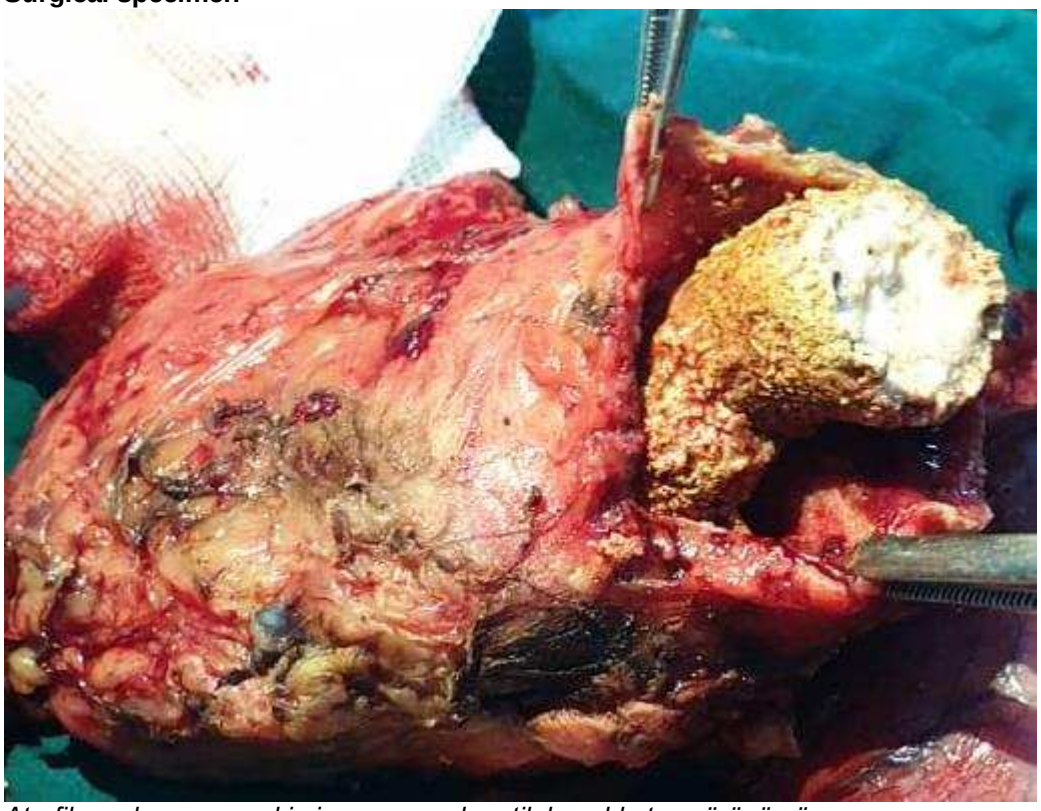

Atrofik pankreas parankimi ve ana pankreatik kanalda taş görünümü.
Atrophic pancreatic parenchyme and stone formation in the main pancreatic duct.

PP-289 / 39. Ulusal Gastroenteroloji Haftası
Genç Hastada Nadir Görülen Disfaji Nedeni: Özofagus Skuamöz Papillomu

Gökhan Aydın[1], Remzi Adnan Akdoğan[1], Gökçe Aşkan[2], Halil Atasoy[1]

[1]R.T.E Üniversitesi Tıp Fakültesi, Gastroenteroloji Bilim Dalı, Rize
[2]R.T.E Üniversitesi Tıp Fakültesi, Patoloji Anabilim Dalı, Rize

Giriş-Amaç: Özofagusun skuamöz papillomu (ESP) literatürde 250'den az vakada bildirilmiş nadir görülen iyi huylu bir tümördür. Malign transformasyon potansiyeli tam olarak bilinmemektedir. Etiyolojide gastroözofageal reflü, özofajit, travma, kimyasal irritanlar, virüsler (Human Papilloma Virüs) ve genetik sendromlar gibi etkenler görünmektedir. Klinik ve patolojik özellikler açısından atipik olan bu olgu ESP'nin klinisyenler açısından farkındalığını artırmak amacıyla sunulmuştur.

Vaka: Disfaji, boğazda takılma hissi ile başvuran yirmiyedi yaşında genç bir kadın hastada yapılan üst gastrointestinal sistem endoskopisi sırasında saptanmış proksimal özofagus yerleşimli skuamöz papillom olgusunu sunuyoruz.

Tartışma: Özofagus squamöz papillomunda vaka raporlarının azlığı nedeniyle, tedavi veya takibi için standart terapötik veya gözetim kılavuzları yoktur. Olguların çoğu orta yaşlı erkek hastada ve distal özofagusta görülse de tipik olmayan semptomlarla başvuran genç hastalarda ve atipik lokalizyonda saptanabilir. Genç hastalarda etyolojide HPV dikkate alınmalıdır.
Sonuç: Dirençli özofagial semptomları olan her yaştaki hastada ayırıcı tanıda bir etken olarak squamöz papillom düşünülmeli ve tedavi edilmelidir.

Anahtar Kelimeler: Disfaji, Özofagus skuamöz papillomu, Human Papilloma Virüs

A Rare Cause of Dysphagia in a Young Patient: Esophageal Squamous Papilloma

Gökhan Aydın[1], Remzi Adnan Akdoğan[1], Gökçe Aşkan[2], Halil Atasoy[1]

[1]Recep Tayyip Erdogan University Faculty of Medicine, Department of Gastroenterology, Rize
[2]Recep Tayyip Erdogan University Faculty of Medicine, Department of Pathology, Rize

Introduction and Aim: Squamous papilloma of the esophagus is a rare benign tumor with less than 250 reported cases in the literature. The potential for malignant transformation is not fully known. Factors such as gastroesophageal reflux, esophagitis, trauma, chemical irritants, viruses (Human Papilloma Virus) and genetic syndromes appear in the etiology. This case, which is atypical in terms of clinical and pathological features, is presented to increase the awareness of ESP in terms of clinicians.

Case: We present a case of proximal esophageal squamous papilloma detected during upper gastrointestinal system endoscopy in a twenty-seven-year-old young woman who presented with dysphagia and a feeling of stuck in her throat.

Discussion: Due to the paucity of case reports in esophageal squamous papilloma, there are no standard therapeutic or surveillance guidelines for its treatment or follow-up. Although most of the cases are seen in middle-aged male patients and distal esophagus, it can be detected in young patients presenting with atypical symptoms and in atypical localization. HPV should be considered in the etiology in young patients.

Conclusion: Squamous papilloma should be considered and treated as a factor in the differential diagnosis in patients of all ages with resistant esophageal symptoms.

Keywords: Dysphagia, Esophageal squamous papilloma, Human Papilloma Virus

Resim **1**
Picture **1**

Resim **2**
Picture **2**

PP-290 / 39. Ulusal Gastroenteroloji Haftası
Oksaliplatin ilişkili karaciğerde nodüler rejeneratif hiperplazi (NRH) ve asit olgusu

Ahmet Enes Aydın[1], İlkce Akgun[1], Burcu Cakar[2], Deniz Nart[3], Ulus Salih Akarca[4]

[1]Ege Üniversitesi Tıp Fakültesi, Dahiliye Ana Bilim Dalı, İzmir
[2]Ege Üniversitesi Tıp Fakültesi, Onkoloji Bilim Dalı,İzmir
[3]Ege Üniversitesi Tıp Fakültesi, Patoloji Ana Bilim Dalı, İzmir
[4]Ege Üniversitesi Tıp Fakültesi, Gastroenteroloji Bilim Dalı,İzmir

68 yaşında erkek hasta bilinen KML ve kolon adenokarsinomu tanılı.Onkolojiden asit saptanması üzerine tarafımıza gönderildi.KML için 200 mg/gün imatinib ile remisyonda izlemde olan hastanın başvurusundan 9 ay önce kolon adenokarsinomu tanısı mevcut.Kolon kanseri için sağ hemikolektomi uygulanmış ve metastaz saptanmayan lokal ileri hastalığı olan hastaya 8 kür adjuvan kapesitabin ve oksaliplatin bazlı kemoterapi verilmiş.Asit tetkik amacıyla tarafımıza refere edilen hasta ileri incelemeye alındı.Fizik muayene asit ile uyumlu bulgular dışında olağandı.Asit albümini 1.7 g/dl,eş zamanlı serum albümini 3.2 g/dl saptandı.Serum asit albümin gradiyenti 1.5 hesaplandı.Biyokimyasal incelemeleri normaldi.Alınan kültürlerde üreme olmadı.Mevcut asit portal hipertansif asit olarak değerlendirildi.Portal venöz sistem doppler incelemesi,üst abdomen MRG incelemesi ve kardiyak EKO normal saptandı.Fibroscan F1(6,5 kPa) olarak ölçüldü.Portal hipertansiyon etiyoloji tetkik amacı ile yapılan karaciğer biyopsisinde NRH uyumlu bulgular görülmekle beraber kronik parankim hastalığı bulgularına rastlanılmadı.NRH saptanan hastanın etyolojisi için yapılan incelemelerde immunglobulin düzeyleri normal saptandı.İmmün yetmezlik düşündürecek ek anamnez ve laboratuvar bulgusu olmayan hastada NRH sebebi olarak immun yetmezlikler dışlandı.Hastada NRH sebebi olarak adjuvan kemoterapi esnasında kullanılan oksaliplatin düşünüldü ve hasta onkoloji ile tekrar değerlendirilerek oksaliplatin tedavisine ara verildi.İzlemde ilk dönemde asit tedavisine yönelik palyatif tedavi uygulanan hastanın oksaliplatin tedavisinin de kesilmesiyle birlikte asiti tam olarak geriledi ve tekrar asit görülmedi.Hasta şu an asit olmadan izleme devam edilmekte.Oksaliplatin tedavisi sonrası nonsirotik portal hipertansiyon(NCPH) ve nodüler rejeneratif hiperplazi(NRH) olguları literatürde bildirilmiş olup kemoterapiyi takiben karaciğer dokusunda sinüzoidal endotelde hasara yol açarak sinüzoidal obstrüksiyona ve ardından rejeneratif nodül oluşumuna neden olmaktadır.Portal hipertansiyonu işaret eden semptomları olan hastalarda NRH sekonder NCPH olabileceği göz önüne alınmalıdır.

Anahtar Kelimeler: Asit, Karaciğerde Nodüler Rejeneratif Hiperplazi, Oksaliplatin

A case of Oxaliplatin-associated nodular regenerative hyperplasia and ascites in the liver

Ahmet Enes Aydın[1], İlkce Akgun[1], Burcu Cakar[2], Deniz Nart[3], Ulus Salih Akarca[4]

[1]Ege University Faculty of Medicine, Department of Internal Medicine, Izmir
[2]Ege University Faculty of Medicine, Department of Oncology, Izmir
[3]Ege University Faculty of Medicine, Department of Pathology, Izmir
[4]Ege University Faculty of Medicine, Department of Gastroenterology, Izmir

A 68-year-old male patient was diagnosed with CML and colon adenocarcinoma.The patient who was in remission with 200 mg/day imatinib for CML,had a diagnosis of colon adenocarcinoma 9 months before his admission.Right hemicolectomy was performed.Eight courses of adjuvant capecitabine and oxaliplatin-based chemotherapy were given to the patient with locally advanced disease without metastasis.The patient was taken to further examination for the etiology of ascites.Physical examination was normal except with ascites.Acid albumin was 1.7 g/dl,simultaneous serum albumin was 3.2 g/dl,serum acid albumin gradient was 1.5.Biochemical examinations were normal.Cultures are negative. The present acid was evaluated as portal hypertensive acid.Portal venous system doppler and upper abdomen MRI examination,cardiac echocardiography were found to be normal.Measured as Fibroscan F1(6.5 kPa).No chronic parenchymal disease findings were found in the liver biopsy but NRH findings were seen.Immunoglobulin levels were found to be normal in the tests performed for the etiology.Immunodeficiencies were excluded as the cause of NRH in the patient who did not have any additional anamnesis and laboratory findings suggestive of immunodeficiency.Adjuvant chemotherapy was considered as the cause of NRH in the patient and the patient was re-evaluated with oncology and oxaliplatin treatment was interrupted.Ascites regressed completely and no acid was seen again. The patient is currently being followed up without ascites.Noncirrhotic portal hypertension and nodular

regenerative hyperplasia (NRH) cases have been reported in the literature after oxaliplatin treatment.After chemotherapy, it causes damage to the sinusoidal endothelium of the liver tissue and causes sinusoidal obstruction and regenerative nodule formation.

Keywords: Ascites, Nodular Regenerative Hyperplasia in the Liver, Oxaliplatin

PP-291 / 39. Ulusal Gastroenteroloji Haftası

Covid-19 pandemisinde küresel aşılama programının ayaktan endoskopi randevularına uyuma etkisi; geriye dönük kohort çalışması

Hasan Yılmaz[1], Burcu Koçyiğit[2], İrem Sarıoğlu[2]

[1]Kocaeli Üniversitesi, Gastroenteroloji Ana Bilim Dalı, Kocaeli
[2]Kocaeli Üniversitesi, İç Hastalıkları Ana Bilim Dalı, Kocaeli

Covid-19 pandemisinde küresel aşılama programının ayaktan endoskopi randevularına uyuma etkisi; geriye dönük kohort çalışması

Özet

Amaç: Endoskopi ünitesinde iptal edilen ve kaçırılan randevular, verilen hizmetlerin kalitesini etkiler ve hasta yönetiminde olumsuz sonuçlar doğurabilir. Bu çalışmada, Covid-19 pandemisinde küresel aşılama programının ayaktan gastrointestinal endoskopi randevularına uyuma etkisini değerlendirmeyi amaçladık.

Yöntemler: Mart 2020 – Kasım 2021 arasında Türkiye'nin Kocaeli kentindeki üçüncü basamak hastanemizde yürütülen geriye dönük bir kohort çalışmasıdır. Demografik veriler ile birlikte randevu öncesi aşılı olup olmama, aşı sayısı ve türü, endoskopik işlem endikasyonları çok değişkenli regresyon analizinde incelenerek randevulara uyumun bağımsız prediktörleri belirlendi.

Bulgular: Covid-19 pandemi döneminde 7085 hastanın aşılama programı öncesinde (n=2320) ve sonrasında (n=4765) randevu sonuçları değerlendirildi. Covid-19 döneminde hastaların % 11,6'sı aşılama programı öncesinde ve % 7,3'sı aşılama programı sonrasında randevularına katılmadı. Hiç aşı olmayanlara göre sadece Sinovac (OR: 0.132, %95 GA: 0,040-0,434, p=0,001), sadece Biontech (OR: 0,112; %95 GA: 0,033-0,387; p=0,001) veya her iki aşıyı da olan hastaların (OR: 0.138; %95 GA: 0,049-0,394; p<0,001) randevulara daha fazla katıldığı görüldü. Ayrıca, tarama işlemlerine göre tanı (OR: 0,213; %95 GA: 0,145-0,314; p<0,001) ve tedavi (OR: 0,203; %95 GA: 0,132-0,312; p<0,001) işlemlerinde randevulara katılım arttı. Tek doz aşı olmak (OR: 4,802; %95 GA: 1,302-17,709; p=0,018) randevuya uyumu azaltan faktör oldu. Yaş, pandemi döneminde hastaneye başvuru sayısı, randevu bekleme suresi ve Covid-19 hastalığını geçirme ile randevuya uyum arasında anlamlı ilişki bulunamadı.

Sonuç: Covid-19 aşılama programlarının desteklenmesi ve tarama işlemlerinin gerekliliği açısından hastaların bilinçlendirilmesi gelecekte randevulara uyumu artırabilir.

Anahtar Kelimeler: Covid-19 aşılama, randevulara uyum, endoskopi ünitesi

The effect of the global vaccination program on compliance with outpatient endoscopy appointments at the Covid-19 pandemic; retrospective cohort study

Hasan Yılmaz[1], Burcu Koçyiğit[2], İrem Sarıoğlu[2]

[1]Department of Gastroenterology, Kocaeli University, İZMİT, KOCAELİ, Türkiye
[2]Department of Internal Medicine, Kocaeli University, İZMİT, KOCAELİ, Türkiye

The effect of the global vaccination program on compliance with outpatient endoscopy appointments at the Covid-19 pandemic; retrospective cohort study

Summary

Objective: Canceled and missed appointments in the endoscopy unit affect the quality of the services provided and may have negative consequences in patient management. In this study, we aimed to evaluate the effect of the global vaccination program on outpatient gastrointestinal endoscopy appointments adherence in the Covid-19 pandemic.

Methods: It is a retrospective cohort study carried out at our tertiary hospital in Kocaeli, Turkey between March 2020 and November 2021. With demographic data, whether or not to be vaccinated before the appointment, number and type of vaccine, endoscopic procedure indications were examined in multi-variable regression analysis to determine independent predictors of compliance with appointments.

Results: During covid-19 pandemic, 11.6% of patients did not attend their appointments before the vaccination program and 7.3% did not attend their appointments after the vaccination program. Only Sinovac (OR: 0.132, 95% CL: 0.040-0.434, p=0.001), biontech only (OR: 0.112; 95% GA: 0.033-0.387; p=0.001) or patients with both vaccines (OR: 0.138; 95% GA: 0.049-0.394; p<0,001) compared to those who have never been vaccinated, were found to be more involved in appointments. Getting a single dose of vaccination (OR: 4,802; 95% GA: 1,302-17,709; p=0.018) was the factor that reduced attendance with the appointment.

Conclusion: Supporting Covid-19 vaccination programs and raising the awareness of patients in terms of the necessity of screening procedures may increase compliance with appointments in the future.

Keywords: Covid-19 vaccination, compliance with appointments, endoscopy unit

Değişkenlerin temel özellikleri ve randevulara katılım

	Toplam (n)	Katılmayanlar (n)	Katılanlar (n)	P değerleri
Covid-19 dönemi, %				
Aşılama öncesi	2320 (32,7)	269 (43,7)	2051 (31,7)	<0,001
Aşılama sonrası	4765 (67,3)	346 (56,3)	4419 (68,3)	
Cinsiyet, %				
Erkek	2342 (49,2)	178 (51,4)	2164 (49)	0,402
Kadın	2423 (50,8)	168 (48,6)	2255 (51)	
Yaş, SD	53.5 (15,6)	53.4 (17,4	53.5 (15,4)	0,998
Randevu Bekleme süresi, SD, gün	35.67 (32,3)	37.6 (25,3)	35.5 (32,6)	0,006
Medeni durum, %				
Evli	3711 (77,9)	253 (73,1)	3458 (78,3)	0,031
Evli değil	1054 (22,1)	93 (26,9)	961 (21,7)	
Sinovac, %				
0	2552 (53,6)	229 (66,2)	2323 (52,6)	<0.001
1	73 (1,5)	9 (2,6)	64 (1,4)	
2	1578 (33,1)	72 (20,8)	1506 (34,1)	
3+4	562 (11,8)	36 (10,4)	526 (11,9)	
Biontech, %				
0	1677 (35,2)	170 (49,1)	1507 (34,1)	<0.001
1	941 (19,7)	64 (18,5)	877 (19,8)	
2	1947 (40,9)	101 (29,2)	1846 (41,8)	
3+4	200 (4,2)	11 (3,2)	189 (4,3)	
Aşılama durumu, %				
Aşı yok	659 (13,8)	104 (30,1)	555 (12,6)	<0.001
Sadece Sinovac	1018 (21,4)	66 (19,1)	952 (21,5)	
Sadece Biontech	1893 (39,7)	125 (36,1)	1768 (40)	
Sinovac+Biontech	1195 (25,1)	51 (14,7)	1144 (25,9)	
Randevu öncesi aşı sayısı, %				
0	660 (13,9)	104 (30,1)	556 (12,6)	<0.001
1	169 (3,5)	22 (6,4)	147 (3,3)	
2	2058 (43,2)	127 (36,7)	1931 (43,7)	
3	1486 (31,2)	89 (25,7)	1397 (31,6)	
4	392 (8,2)	4 (1,2)	388 (8,8)	
Randevu önce Covid-19 hastalığı, %				
Evet	671 (14,1)	58 (16,8)	613 (13,9)	0,148
Hayır	4094 (85,9)	288 (83,2)	3086 (86,1)	
Endoskopik işlemi, %				

ERCP	541 (11,4)	74 (21,4)	467 (10,6)	<0.001
Gastroskopi	2342 (49,2)	146 (42,2)	2196 (49,7)	
Kolonoskopi	1882 (39,5)	126 (36,4)	1756 (39,7)	
Covid-19 döneminde hastaneye başvuru sayısı, %				
1	2130 (44,7)	179 (51,7)	1951 (44,2)	0,013
2	1815 (38,1)	122 (35,3)	1693 (38,3)	
3 ve daha fazla	820 (17,2)	45 (13)	775 (17,5)	
İşlem endikasyonları, %				
Tarama	923 (19,4)	144 (41,6)	779 (17,6)	<0.001
Tanı	2014 (42,3)	99 (28,6)	1915 (43,3)	
Tedavi	1828 (38,4)	103 (29,8)	1725 (39)	
SD: standart sapma				

Characteristics of Patients and Appointment Attendance

	Total (n)	Non-attender (n)	Attender (n)	p
Covid-19 period, %				
Before Vaccination	2320 (32,7)	269 (43,7)	2051 (31,7)	<0,001
After Vaccination	4765 (67,3)	346 (56,3)	4419 (68,3)	
Gender, %				
Male	2342 (49,2)	178 (51,4)	2164 (49)	0,402
Female	2423 (50,8)	168 (48,6)	2255 (51)	
Age,SD	53.5 (15,6)	53.4 (17,4)	53.5 (15,4)	0,998
Lead Time,SD,day	35.67 (32,3)	37.6 (25,3)	35.5 (32,6)	0,006
Marital Status				
Married	3711 (77,9)	253 (73,1)	3458 (78,3)	0,031
Not Married	1054 (22,1)	93 (26,9)	961 (21,7)	
Sinovac,%				
0	2552 (53,6)	229 (66,2)	2323 (52,6)	<0.001
1	73 (1,5)	9 (2,6)	64 (1,4)	
2	1578 (33,1)	72 (20,8)	1506 (34,1)	
3+4	562 (11,8)	36 (10,4)	526 (11,9)	
Biontech,%				
0	1677 (35,2)	170 (49,1)	1507 (34,1)	<0.001
1	941 (19,7)	64 (18,5)	877 (19,8)	
2	1947 (40,9)	101 (29,2)	1846 (41,8)	
3+4	00 (4,2)	11 (3,2)	189 (4,3)	
Type of vaccine				
None	659 (13,8)	104 (30,1)	555 (12,6)	<0.001
Sinovac	1018 (21,4)	66 (19,1)	952 (21,5)	
Biontech	1893 (39,7)	125 (36,1)	1768 (40)	
Sinovac+Biontech	1195 (25,1)	51 (14,7)	1144 (25,9)	
Number of vaccinations before appointment date,%				
0	660 (13,9)	104 (30,1)	556 (12,6)	<0.001
1	169 (3,5)	22 (6,4)	147 (3,3)	
2	2058 (43,2)	127 (36,7)	1931 (43,7)	
3	1486 (31,2)	89 (25,7)	1397 (31,6)	
4	392 (8,2)	4 (1,2)	388 (8,8)	
History of covid-19				
Yes	671 (14,1)	58 (16,8)	613 (13,9)	0,148
No	4094 (85,9)	288 (83,2)	3086 (86,1)	
Interventions,%				

ERCP	541 (11,4)	74 (21,4)	467 (10,6)	<0.001
Gastroscopy	2342 (49,2)	146 (42,2)	2196 (49,7)	
Colonoscopy	1882 (39,5)	126 (36,4)	1756 (39,7)	
Number of appointments				
1	2130 (44,7)	179 (51,7)	1951 (44,2)	0,013
2	1815 (38,1)	122 (35,3)	1693 (38,3)	
3 and more	820 (17,2)	45 (13)	775 (17,5)	
Indications of procedures				
Screening	923 (19,4)	144 (41,6)	779 (17,6)	<0.001
Diagnostic	2014 (42,3)	99 (28,6)	1915 (43,3)	
Treatment	1828 (38,4)	103 (29,8)	1725 (39)	
SD:Standart Deviation				

Katılmama ile ilişkili bireysel ve kurumsal faktörler: OR ve %95 GA (n=4765)

	OR (%95 GA)	P değerleri
Yaş	1,010 (0,999-1,020)	0,080
Randevu Bekleme süresi	1.004 (1,000-1,009)	0,055
Aşılama durumu		
Aşı yok, (R)		
Sadece Sinovac	0,132 (0,040-0,434)	0,001
Sadece Biontech	0,112 (0.033-0,387)	0,001
Sinovac+Biontech	0,138 (0,049-0,394)	<0,001
Randevu öncesi aşı sayısı	4,802 (1,302-17,709)	0,018
0, (R)		
1	4,802 (1,302-17,709)	0,018
2	2,013 (0,603-6,718)	0,255
3+4	2,763 (0,958-7,968)	0,060
Randevu öncesi Covid-19 hastalığı		
Hayır, (R)		
Evet	0,969 (0,637-1,474)	0,884
Covid-19 döneminde hastaneye başvuru sayısı		
1, (R)		
2	0,933 (0,665-1,309)	0,688
3 ve daha fazla	0,819 (0,486-1,380)	0,453
İşlem endikasyonu		
Tarama, (R)		
Tanı	0,213 (0,145-0,314)	<0,001
Tedavi	0,203 (0,132-0,312)	<0,001
OR: Olasılık oranları, GA: Güven aralığı		

Individual and Organizational Factors Associated with the Non-attendances: ORs and their 95% CIs (n=4765)

	OR	P
Age	1,010 (0,999-1,020)	0,080
Lead Time	1.004 (1,000-1,009)	0,055
Type of vaccine		
None,(R)		
Sinovac	0,132 (0,040-0,434)	0,001
Biontech	0,112 (0.033-0,387)	0,001
Sinovac + Biontech	0,138 (0,049-0,394)	<0,001
Number of vaccinations before appointment date		
0,(R)		
1	4,802 (1,302-17,709)	0,018
2	2,013 (0,603-6,718)	0,255
3+4	2,763 (0,958-7,968)	0,060
History of covid-19		
No,(R)		
Yes	0,969 (0,637-1,474)	0,884
Number of hospital admissions during the Covid-19 period		
1,(R)		
2	0,933 (0,665-1,309)	0,688
3 and more	0,819 (0,486-1,380)	0,453
Indications prosedures		
Screening,(R)		
Diagnostic	0,213 (0,145-0,314)	<0,001
Treatment	0,203 (0,132-0,312)	<0,001
OR: Probability ratios, CI: Confidence interval		

PP-292 / 39. Ulusal Gastroenteroloji Haftası
Sistemik sifilizde nadir bir tutulum: Sifilitik hepatit

Osman Çağın Buldukoğlu, Galip Egemen Atar, Hatice Deniz, Serkan Öcal, Ferda Akbay Harmandar, Ayhan Hilmi Çekin

Sağlık Bilimleri Üniversitesi, Antalya Eğitim ve Araştırma Hastanesi, Gastroenteroloji Kliniği, Antalya

Sifiliz, Treponema pallidum adlı mikroorganizmanın yol açtığı sistemik bir enfeksiyöz hastalıktır. Sifilizin nadir bir sistemik tutulumu da hepatittir. Döküntü sifilitik hepatit tablosundaki en sık görülen semptomdur. Laboratuar analizinde ALP ve GGT yüksekliği ön plandadır. Sifilitik hepatit tedavisi standart sifiliz tedavisinde olduğu gibi uzun etkili, tek doz penisillin şeklindedir. Bu yazıda sifilizin nadir bir sistemik tutulumu olan sifilitik hepatit tablosundaki bir vaka sunulacaktır.

48 yaşında erkek hasta peniste lezyonlar ve gözlerde sararma şikayeti ile acil servise başvurdu. Öyküsünde şüpheli cinsel ilişki bulunan hastanın fizik muayenesinde peniste ağrısız oval lezyonlar ve gövde, her iki üst ekstremite ve ayak tabanında maküler döküntüler saptandı. Yapılan laboratuar analizinde AST: 231 U/L, ALT: 402 U/L, GGT: 3794 U/L, ALP: 1574 U/L, total bilirubin: 7.3 mg/dL ve direkt bilirubin 4.35 mg/dL olarak raporlandı. Abdomen görüntülemesinde hepatobiliyer sistem normaldi. Anamnez, muayene ve laboratuar bulguları ile birlikte hasta ön planda sifilitik hepatit düşünülerek yatırıldı. Yapılan treponema pallidum hemoaglütinasyon (TPHA) testi 1/320 dilüsyonda pozitif gelen hastanın VDRL-RPR testi de pozitif olarak raporlandı. Penisillin tedavisi başlanan hastanın laboratuar bulguları 1 hafta içerisinde normale geriledi ve döküntüleri azaldı.

Sifiliz her ne kadar tanı ve tedavisi kolay olsa da sıklıkla görülen ve ihmal edilebilen bir hastalıktır. Gastroenteroloji pratiğinde sıklıkla karşılaşılmadığından ve nadir bir klinik tablo olmasından ötürü hepatit etkenleri arasında sifiliz ilk akla gelen klinik durumlardan olmasa da, kolay tanı konması ve hızla tedavi edilebilmesi sebebiyle önem arzetmektedir. Tanı konulmada yaşanabilecek bir gecikme ileri karaciğer hasarına yol açarak nekroz ve devamında karaciğer fibrozisine kadar ilerleyebilecek hayati tablolarla karşılaşılmasına sebep olabilir.

Anahtar Kelimeler: sifiliz, hepatit, sifilitik hepatit

A rare involvement in systemic syphilis: Syphilitic hepatitis

Osman Çağın Buldukoğlu, Galip Egemen Atar, Hatice Deniz, Serkan Öcal, Ferda Akbay Harmandar, Ayhan Hilmi Çekin

University of Health Sciences, Antalya Training and Research Hospital, Department of Gastroenterology, Antalya

Syphilis is a systemic infectious disease caused by the pathogen Treponema pallidum. A rare form of systemic involvement in syphilis is hepatitis. Rash is the most common symptom in syphilitic hepatitis. Alkaline phospatase (ALP) and gamma-glutamyl transferase (GGT) elevations are predominant in blood routines. Syphilitic hepatitis treatment is the same as standart syphilis treatment which is penisillin. We will present a case of syphilitic hepatitis in this paper.

A 48 years-old patient admitted to the emergency department with lesions on penis and icterus. He had a history of unprotected sexual intercourse. Physical examination revealed painless, oval lesions on penis and macular rashes on the torso, both upper extremities and soles of both feet. Blood routines were as follows: AST: 231 U/L, ALT: 402 U/L, GGT: 3794 U/L, ALP: 1574 U/L, total bilirubin: 7.3 mg/dL and direct bilirubin 4.35 mg/dL. Hepatobiliary system was normal on abdominal ultrasound. A diagnosis of syphilitic hepatitis was suspected and the patient was hospitalized. Treponema pallidum hemoagglutination (TPHA) test was positive on 1/320 dilution along with VDRL-RPR test positivity. Penisillin therapy was started and laboratory findings returned to normal within one week followed by recovery of skin findings.

Syphilis is a common but sometimes neglected entity, although it is easily diagnosable and treatable. Since it is not a prominant ethiologic factor in hepatitis, diagnosis can be delayed in common

gastroenterological practice. A late diagnosis bears the possibility of increased hepatic injury which may end up in liver fibrosis and consequent clinical pictures.

Keywords: syphilis, hepatitis, syphilitic hepatitis

PP-293 / 39. Ulusal Gastroenteroloji Haftası

Akalazya Nedeniyle Peroral Endoskopik Myotomi Yapılan Hastalarda İşlem Sonrası Aynı Gün Enteral Beslenme Sonuçları; Tek Merkez Deneyimi

Abdullah Murat Buyruk[1], Batuhan Cakmak[1], Aydin Aktas[2], Ahmet Omer Ozutemiz[1]

[1]Ege Üniversitesi Tıp Fakültesi, Gastroenteroloji Bilim Dalı, İzmir
[2]Trabzon Kanuni Eğitim ve Araştırma Hastanesi, Genel Cerrahi Bilim Dalı, Trabzon

Amaç: Peroral endoskopik myotomi (POEM) sonrası enteral beslenmenin başlanma zamanı ve taburculuk süresi belirsizliğini korumaktadır. Bu çalışmada son 1 yılda POEM sonrası erken dönemde enteral beslenme başlanan ve taburcu edilen hastaları inceledik.

Gereç-Yöntem: Ocak 2022- Eylül 2022 tarihleri arasında merkezimizde POEM uyguladığımız 55 hastanın verileri kaydedildi. Erken beslenme işlem sonrası 4. Saatte sıvı gıda başlanması olarak belirlendi. POEM esnasında majör komplikasyon (kanama, pnomotorax, mukozal hasar) izlenmeyen, postoperatif şiddetli ağrısı (Visual analog score (VAS) <7) ve bulantı-kusması olmayan hastalarda erken beslenme prosedürü uygulandı. Hasta verileri kesitsel olarak kaydedildi.

Bulgular: POEM esnasında 12 hastada (%21.8) komplikasyon izlendi. Majör komplikasyon 2 hastada (1 hastada kanama, 1 hastada mukozal hasar) ve minör komplikasyon 9 hastada (drenaj gerektiren pnomoperitoneum) görüldü. Erken dönemde 37 hastada enteral beslenmeye başlandı. Erken enteral beslenmeye geçilemeyen 15 hastada şiddetli ağrı mevcuttu. Post-op 24.saatte ağrısı kısmen gerileyen 8 hastaya second look endoskopi uygulandı ve bunlardan sadece birinde endoskopik patolojik bulgu (erken mukozal ayrılma) izlendi. Hastaların altısı ilk 24 saat içinde, 45 'i 24-48 saat içinde saat içinde taburcu edildi. Bir hastada plevral efüzyon nedeniyle uzayan yatış (5 gün) oldu. Taburculuk sonrası 30 günlük izlemde sadece 2 hastada POEM ilişkili ağrı nedeniyle acil servise tekrar başvuru oldu.

Sonuç: İşlem sırasında komplikasyon izlenmeyen ve şiddetli ağrısı olmayan hastalarda erken dönemde enteral beslenmeye başlamak düşünülebilir. Enteral beslenmeyi tolere edebilen hastalarda ise kontrol endoskopi veya özefagogram görülmeden de taburculuk düşünülebilir.

Anahtar Kelimeler: Peroral endoskopik myotomi, Akalazya, Erken enteral beslenme

Analysis Of Same-Day Initiation Of Enteral Nutrition After Peroral Endoscopic Myotomy In Patients With Achalasia; A Single-Center Experience

Abdullah Murat Buyruk[1], Batuhan Cakmak[1], Aydin Aktas[2], Ahmet Omer Ozutemiz[1]

[1]Department Of Gastroenterology, Ege University, Izmir, Turkey
[2]Department Of General Surgery, Kanuni Training and Research Hospital, Izmir, Turkey

The timing of initiation of enteral feeding and discharge after peroral endoscopic myotomy (POEM) is still unclear. This study is an analysis of the outcomes of patients who underwent POEM over the last one year and were discharged after early enteral nutrition.
Prospectively collected data of 55 patients who underwent POEM between January 2022 and September 2022 were analyzed retrospectively. Patients with no major intraoperative complications (bleeding, pneumothorax, mucosal damage) during POEM, no severe postoperative pain (VAS< 7) and no nausea and vomiting were started on early enteral nutrition with a liquid formula at four hours after surgery.
12 patients (21.8%) experienced complications during POEM. Two patients developed major complications (bleeding in one patient, mucosal lesion in one patient) and nine patients had minor complications (pneumoperitoneum). Early enteral nutrition was initiated in 37 patients. 15 patients who could not transition to early enteral nutrition had severe pain. Eight patients whose pain partially resolved at 24 hours after surgery underwent second-look endoscopy. Of these patients, only one had a pathologic finding (early mucosal disruption). Seven patients were discharged within the first 24 hours and 45 patients were discharged within 24-48 hours. One patient had prolonged hospitalization (five days) due to pleural effusion. During the 30-day post-discharge follow-up, only two patients re-presented to the emergency department due to POEM-related pain.

Patients without intraoperative complications and severe pain can be started on early enteral nutrition. Patients who can tolerate enteral nutrition may be considered for discharge without a follow-up endoscopy or esophagram

Keywords: Peroral endoscopic myotomy, Achalasia, Early enteral feeding

---

Peroral endoskopik myotomi sonrasında erken dönemde enteral beslenme başlanan hastaların subgrup analizi
Subgroup analysis of early enteral nutrition after peroral endoscopic myotomy ın patients with achalasia

Parametre	Komplikasyon Var (n=6)	Komplikasyon Yok (n=31)	p
Yaş	47 (34-76)	57 (19-72)	0.81
Cinsiyet (n, %)			0.71
Erkek	3 (14.3)	18 (85.7)	
Kadın	3 (16.8)	13 (83.2)	
Önceki tedavi (n, %)			0.09
Evet	5 (26.3)	14 (73.7)	
Hayır	1 (5.6)	17 (94.4)	
ASA skoru (n, %)			0.73
I	3 (17.6)	14 (82.4)	
II	3 (17.6)	14 (82.4)	
III	0 (0)	3 (100.0)	
Akalazya tipi (n, %)			0.38
I	2 (33.3)	4 (66.7)	
II	4 (14.3)	24 (85.7)	
III	0 (0)	3 (100.0)	
Tabancıklak cerrahisi (n, %)			0.20
Erken	0 (0)	7 (100.0)	
Rutin	6 (20.0)	24 (80.0)	
Readmission (n, %)			0.02
Evet	1 (100.0)	0 (0)	
Hayır	5 (13.9)	31 (86.1)	

PP-294 / 39. Ulusal Gastroenteroloji Haftası

Tedavi naif ve deneyimli Kronik Hepatit B hastalarında tenofovir alafenamidin gerçek yaşam verileri: daha fazla etki, daha az yan etki

Erdem Bektaş[1], Ayşenur Yılmaz[1], Cevat İlteriş Kıkılı[1], Kenan Nuriyev[2], Zülal İstemihan[2], İbrahim Volkan Şenkal[2], Ziya İmanov[2], Bilger Çavuş[2], Aslı Çifcibaşı Örmeci[2], Filiz Akyüz[2], Kadir Demir[2], Fatih Beşışık[2], Sabahattin Kaymakoğlu[2]

[1]İstanbul Üniversitesi, İstanbul Tıp Fakültesi, İç Hastalıkları Ana Bilim Dalı, İstanbul
[2]İstanbul Üniversitesi, İstanbul Tıp Fakültesi, İç Hastalıkları Ana Bilim Dalı, Gastroenteroloji Bilim Dalı, İstanbul

GİRİŞ

Kronik Hepatit B(KHB), milyonlarca insanı etkileyen bir küresel sağlık sorunudur. Tenofovir alefenamid(TAF), entekavir(ETV) ve tenofovir disoproksil fumarat(TDF) ile benzer antiviral etkinliğe sahiptir. Çalışmamızda TAF'ın gerçek yaşam kohortunda etkinlik ve güvenlik verileri araştırılmıştır.

GEREÇ VE YÖNTEM

Çalışmaya en az 6 aydır TAF kullanmış KHB'li hastalar (18 yaş üstü) dahil edildi. 3-6 ay aralıklarla takip edilen virolojik ve biyokimyasal veriler retrospektif olarak değerlendirildi. Serum fosfor düzeyi <2,5 mg/dl, eGFR <60 mL/dk/1,73m2, ALT erkeklerde <35 ve kadınlarda <25 IU/mL olarak eşik değer kabul edildi.

BULGULAR

Çalışmaya 225 hasta dahil edildi[yaş 57(48-65),erkek 158(%70.2),takip süresi 22 ay(12-30),sirotik 43(%19.1),dekompanse 25/43(%58.1),72 post-transplant,41 profilaksi]. 39 hasta tedavi naifti, 186 hasta tedavi deneyimliydi[TDF 164(%88),ETV 18(%10),diğerleri 4(%2)](Tablo 1). Hipofosfatemi, kronik böbrek hastalığı ve osteoporoz TAF'a geçişin en sık nedenleri(%67) idi. Anti-viral naif hastaların viral yükü baskılandı (p=0.011),TAF'a geçilen hastalarda viral yük azaldı (p=0.003)(şekil 1). Düşük eGFR grubunda eGFR seviyesi TAF'dan 6-12 ay sonra anlamlı olarak artarken (p<0.001), tüm grupta eGFR seviyesi anlamlı bir değişiklik göstermedi. 6-12 aylık TAF tedavisinden sonra, fosfor seviyeleri hem tüm grupta hem de hipofosfatemi grubunda önemli ölçüde iyileşti (p<0.001,şekil 1). Naif grupta renal toksisite görülmedi. TAF tedavisinden sonra tüm grupta LDL ve trigliserit seviyeleri değişmedi. TAF'a geçilen 33 hastada anormal ALT seviyeleri vardı, bunların 29'u tedavi sonrası normale döndü. İlaç yan etkisi nedeniyle tedaviyi bırakan hasta olmadı.

SONUÇ

TAF güçlü antiviral etkiye sahiptir. TAF'a geçilen hastalarda böbrek fonksiyonlarında iyileşme izlendiği, ALT normalizasyonunun arttığı ve lipid profillerinin etkilenmediği görüldü. TAF KHB'li bu gerçek yaşam kohortunda güvenli ve etkili olarak değerlendirildi.

Anahtar Kelimeler: KRONİK HEPATİT B, TENOFOVİR ALEFENAMİD, GERÇEK YAŞAM

Real-world data of tenofovir alafenamide in treatment-naive and experienced patients with Chronic Hepatitis B: more efficacy, less side effects

Erdem Bektaş[1], Ayşenur Yılmaz[1], Cevat İlteriş Kıkılı[1], Kenan Nuriyev[2], Zülal İstemihan[2], İbrahim Volkan Şenkal[2], Ziya İmanov[2], Bilger Çavuş[2], Aslı Çifcibaşı Örmeci[2], Filiz Akyüz[2], Kadir Demir[2], Fatih Beşışık[2], Sabahattin Kaymakoğlu[2]

[1]Istanbul University, Istanbul Faculty of Medicine, Department of Internal Medicine, Istanbul
[2]Istanbul University, Istanbul Faculty of Medicine, Department of Internal Medicine, Division of Gastroenterology, Istanbul

BACKGROUND

Tenofovir alafenamide(TAF) has similar antiviral efficacy compared to entecavir(ETV) and tenofovir disoproxil fumarate(TDF) in chronic hepatitis B(CHB). We will present efficacy and safety data in the real-world.

METHODS

This is a retrospective study of patients(aged >18 years) with CHB who have used TAF for >6 months.

Virological and biochemical tests were performed at intervals. Serum phosphorus <2.5 mg/dl, eGFR <60mL/min/1.73m2, ALT level <35 in men and <25 IU/mL in women as were accepted for threshold.

RESULTS

225 patients were included[age 57(IQR48-65), male 158(70.2%), follow-up 22 months(IQR12-30), cirrhotic 43(19.1%), decompensated 25/43(58.1%), 72 post-transplant, 41 prophylaxis]. 39 patients were treatment naive, 186 patients had antiviral history[TDF 164(88%), ETV 18(10%), others 4(2%)]. Hypophosphatemia, azotemia and ostoporosis were the most common causes(67%) of switching to TAF. The viral load of anti-viral naive patients was suppressed significantly in total(p=0.011) and switch to TAF group(p=0.003,fig1). eGFR levels increased significantly 6-12 months after TAF in low eGFR group(p<0.001). After 6-12 months of TAF therapy, phosphorus levels improved in both the total group and the low phosphorus group(p<0.001,fig1). Renal toxicity did not occur in naive group. LDL and triglyceride levels did not change significantly. 33 patients had abnormal ALT levels in switch to TAF group, 29 of them have normalized after treatment. There was no need to give up treatment due to adverse reactions.

CONCLUSION

TAF has a potent viral suppressive effect. TAF provided ALT normalization of patients, did not affect their lipid profiles and improved renal function. TAF was safe, well-tolerated and effective in this real-world.

Keywords: CHRONIC HEPATİTİS B, TENOFOVIR ALEFENAMIDE, REAL-WORLD

Resim **1**
Figure **1**

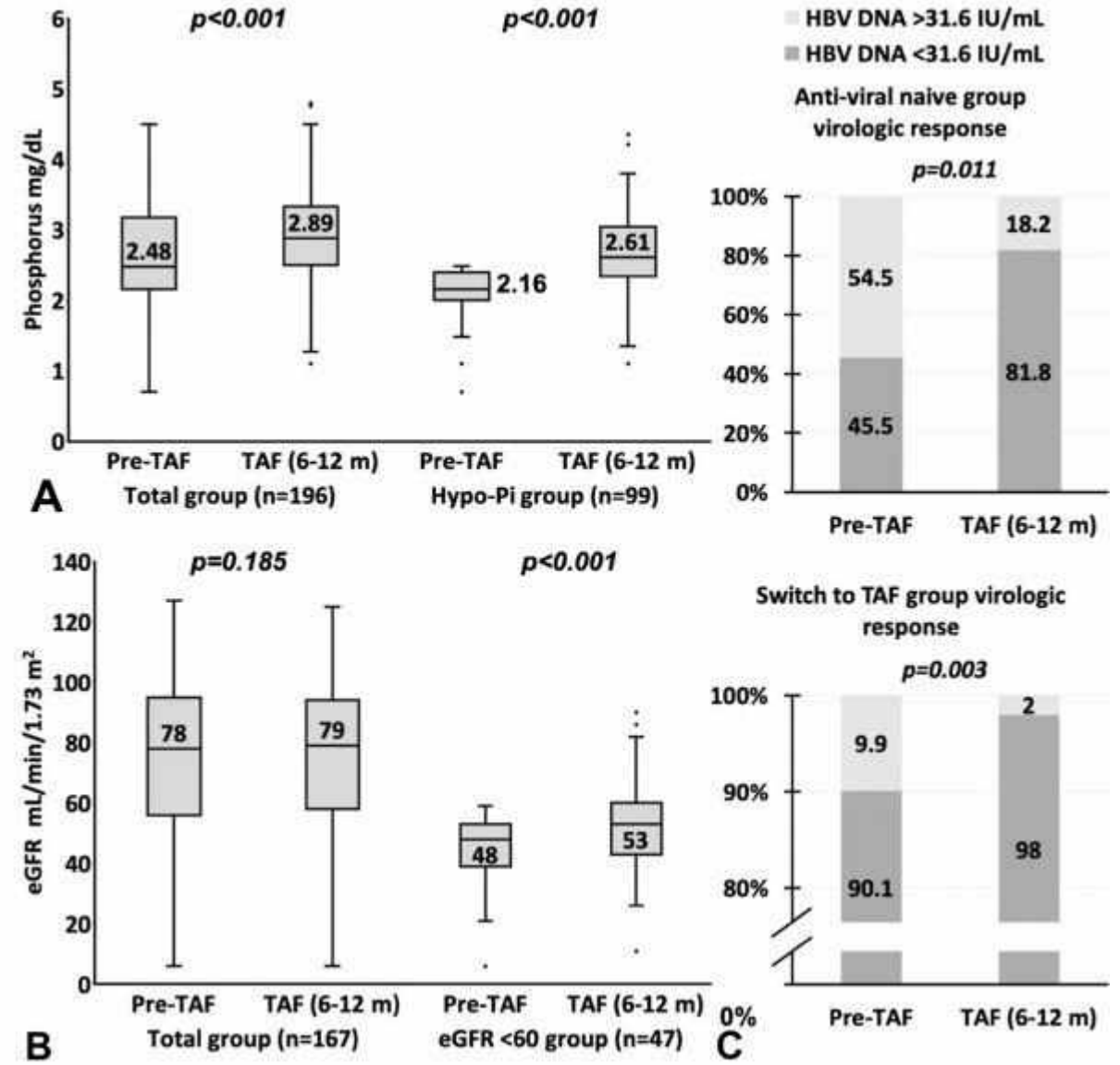

A. Tüm hastalar ve hipofosfatemik hastaların TAF tedavisi öncesi ve sonrası fosfor düzeyleri B. Tüm hastalar ve düşük eGFR düzeyine sahip hastaların TAF tedavisi öncesi ve sonrası eGFR düzeyleri C. Tedavi naif ve deneyimli hastaların TAF tedavisi sonrası HBV-DNA düzeyi değişimi
A. Phosphorus levels of total group and hypophosphatemic group before and after TAF treatment. B. eGFR levels of total group and eGFR < 60 mL/min/1.73 m2 group before and after TAF treatment. C. Virologic response regard to HBV-DNA levels among anti-viral naive and switch to TAF group

Tablo 1

Yaş, median (ÇAA)	57(48-65)
Takip süresi, ay, median (ÇAA)	22(12-30)
Cinsiyet, Erkek, n (%)	158(70.2)
Siroz, n (%)	43/194(22.2)
Dekompanse Siroz, n (%)	25/43(58.1)
Post-transplant, n (%)	72(32)
Profilaksi, n (%)	41(18)
ALT >üst limit, n (%)	25(11.1)
Anti-viral naif, n (%)	39(17.3)
TAF'a geçilen hastalar, n (%)	TDF- 164/186(88.2) ETV-18/186(9.7) DİĞER- 4/186(2)

Hastaların temel karakteristik özellikleri

Table 1

Age, years, median (IQR)	57 (48-65)
Follow-up, months, med (IQR)	22 (12-30)
Sex, male, n (%)	158 (70.2)
Cirrhosis, n (%)	43/194 (22.2)
Decompansated, n (%)	25/43 (58.1)
Post-transplant, n (%)	72 (32)
Prophylaxis, n (%)	41 (18)
ALT >ULN, n (%)	25 (11.1)
Anti-viral naive, n (%)	39 (17.3)
Switch to TAF, n (%)	TDF- 164/186(88.2) ETV-18/186(9.7) Others- 4/186(2)

Baseline characteristics of the patients

PP-295 / 39. Ulusal Gastroenteroloji Haftası
Kronik HCV tedavisi sonrasında Graves hastalığı gelişen Hashimoto tiroiditli olgu

Talha Öztürk[1], İlkçe Akgün Kurtulmuş[1], Ilgın Yıldırım Şimşir[2], Ulus Salih Akarca[3]

[1]Ege Üniversitesi Tıp Fakültesi, İç Hastalıkları Ana Bilim Dalı
[2]Ege Üniversitesi Tıp Fakültesi, İç Hastalıkları Ana Bilim Dalı, Endokrinoloji Bilim Dalı
[3]Ege Üniversitesi Tıp Fakültesi, İç Hastalıkları Ana Bilim Dalı, Gastroenteroloji Bilim Dalı

58 yaşında Hashimoto tiroiditi dışında kronik hastalığı olmayan kadın hasta, Anti-HCV pozitifliği nedeniyle başvurdu. Yapılan tetkiklerinde HCV RNA titresi 2.100.000 IU/mL ve genotip 1b olarak sonuçlandı. Karaciğer fonksiyon testleri normal saptandı. Ultrasonografisinde, karaciğer ve dalak parankim ve boyutları normal saptandı. Fib-4 skoru 0.47 ve Fibroscan testinde F0 fibrozis(4kPa) saptanan hasta non-sirotik olarak değerlendirildi. Tedavi naif hastaya 8 hafta Glekaprevir/Pibrentasvir tedavisi sorunsuz verildi ve tedavi bitiminden sonra HCV-RNA negatifleşti, kalıcı virolojik tam yanıt elde edildi.
Hasta tedavi bitiminden 2 ay sonra sinirlilik hali ve çarpıntı yakınmaları ile başvurdu. Fizik muayenesinde kalp teme atım hızı 110/dk'idi. Diğer vital ve fizik muayene bulguları olağan olan hastanın laboratuvarında TSH <0.005 mU/L ve FT4 2.01 ng/dL saptandı. Tiroid bezi ultrasonografisinde heterojen görünümde tiroid parankimi saptandı. 20 senedir sabit dozda (150 mcg/gün) levotiroksin(LT4) kullanan ve ötiroid izlenen hastanın sorgulanmasında ilacını sabit dozda, düzenli olarak kullandığı ve LT4 tedavisi ile etkileşimi olabilecek ek bir tedavi almadığı ve tiroidit düşündürecek ek bir yakınması olmadığı öğrenildi. CRP ve ESH düzeyleri ölçüldü ve normal saptandı. Bakılan Tiroid reseptor stimulan antikoru(Trab) pozitif (3.26 mU/L) saptandı ve hastaya Graves hastalığı tanısı konulup Endokrinolojiye yönlendirildi. Levotiroksin tedavisi kesilen hastanın 1. ay kontrolünde herhangi bir yakınması olmadığı ve tiroid fonksiyon testlerinin normal aralıkta olduğu görüldü.
Literatürde tiroid hastalığı olan HCV pozitif hastaların tedavi ve takibi ile ilgili özel bir öneri bulunmamaktadır; ancak vakamızda olduğu gibi tedavi sonrasında oluşabilecek değişiklikleri saptamak için hastanın erken dönemde tiroid fonksiyonları açısından değerlendirilmesi yol gösterici olabilmektedir.

Anahtar Kelimeler: Hepatit C virüs, Glekaprevir/Pibrentasvir, Hashimoto tiroiditi, Graves hastalığı

A case of Hashimoto's thyroiditis who developed Graves' disease after chronic HCV treatment

Talha Öztürk[1], İlkçe Akgün Kurtulmuş[1], Ilgın Yıldırım Şimşir[2], Ulus Salih Akarca[3]
[1]Ege University Medical Faculty, Department of İnternal Medicine, İzmir, Turkiye
[2]Ege University Medical Faculty, Department of İnternal Medicine, Division of Endocrinology and Metabolism Disorders, Izmir, Turkiye
[3]Ege University Medical Faculty, Department of İnternal Medicine, Division of Gastroenterology, Izmir, Turkiye

A 58-year-old female patient with Hashimoto's thyroiditis was admitted with anti-HCV positivity. HCV-RNA titer was 2,100,000IU/mL and the genotype was 1b. Liver function tests were normal. On ultrasonography, liver and spleen were normal. Fib-4 score of 0.47 and F0 fibrosis(4kPa) in the Fibroscan were evaluated as non-cirrhotic. Patient were treated with Glecaprevir/Pibrentasvir, and after the end of the treatment, HCV-RNA became negative, and sustained virological response were obtained.The patient presented with complaints of irritability and palpitation 2 months after the end of the treatment. His heart rate was 110/min. Other vital and physical examination findings were normal. TSH<0.005mU/L and FT4 2.01ng/dL were detected. In the ultrasonography thyroid parenchyma was heterogeneous. In the systemic examination of the patient, who were followed up with fixed dose(150mcg/day) levothyroxine(LT4) for 20 years in a euthyroid state, it was learned that he had been using the drug at a fixed dose, did not receive any additional treatment that might interact with LT4, and had no complaints that might suggest thyroiditis. CRP and ESR were measured normal. Thyrotropin receptor antibody(TRab) were found positive(3.26mU/L), and the patient were diagnosed with Graves'. Levothyroxine treatment was discontinued, in the 1st month follow-up no complaints were observed and thyroid function tests were normalThere is no specific recommendation in the literature regarding the treatment and follow-up of HCV-positive patients with thyroid disease; however, as in our case, early evaluation of the patient in terms of thyroid functions can be a guide to detect changes that may occur after treatment.
Keywords: Hepatitis C virus, Glecaprevir/Pibrentasvir, Hashimoto's thyroiditis, Graves' disease

PP-296 / 39. Ulusal Gastroenteroloji Haftası
Plummer-Vinson Sendromunun Nadir Bir Nedeni: Çölyak Hastalığı

Ahmet Akbay, Ali Atay, Mehmet Coşkun, Roni Atalay

Ankara şehir hastanesi gastroenteroloji kliniği

Plummer-Vinson Sendrom'u (PVS) disfaji, üst özofagusta web ve demir eksikliği anemisi ile karakterizedir. PVS'nun etiyopatogenezi tam olarak bilinmemektedir (1). Çölyak hastalığı PVS'nun nadir bir nedenidir (2).
Bilinen çölyak hastalığı, demir eksikliği öyküsü olan hastanın katı gıdalara karşı yutma güçlüğü mevcuttu. Hastada özofageal web tespit edilerek PVS tanısı konuldu. Literatürde çok az olarak bildirilen PVS ve çölyak birlikteliğini vurgulamak amacıyla bu vaka sunulmuştur.

Anahtar Kelimeler: Çölyak hastalığı, Plummer-Vinson Sendrom, özofagial web

A Rare Cause of Plummer-Vinson Syndrome: Celiac Disease

Ahmet Akbay, Ali Atay, Mehmet Coşkun, Roni Atalay

Department of gastroenterology, ankara city hospital

Plummer-Vinson Syndrome (PVS) is characterized by dysphagia, web in the upper esophagus, and iron deficiency, and its etiopathogenesis is not known exactly (1). Celiac disease is a rare cause of PVS (2). Esophageal web was detected and diagnosed PVS in our patient with celiac disease, and iron deficiency who had difficulty in swallowing for solid foods. In our case is presented coexistence of PVS and celiac, which is rarely reported in the literature.

Keywords: Celiac Disease, Plummer-Vinson Syndrome, Esophageal web

özofagial web
esophageal web

Üst gastrointestinal sistem endoskopik inceleme; lümeni çepeçevre saran, lümende kısmı darlık oluşturan servikal özofagial web
In endoscopic examination; the esophageal web that surrounds the lumen and creates a partial stenosis

PP-297 / 39. Ulusal Gastroenteroloji Haftası
Kronik Hepatit B Hastalarında Akut Alevlenmenin Seyri ve Etiyolojik Sebepleri: Vaka Serisi

Diler Taş Kılıç, Dilara Turan Gökçe, Derya Arı, Meral Akdoğan Kayhan

Ankara Şehir Hastanesi, Gastroenteroloji Kliniği, Ankara

Kronik hepatit B (HBV) enfeksiyonu seyrinde akut alevlenmeler görülebilmektedir. Akut alevlenmeler spontan gerileyebileceği gibi akut dekompanzasyon, yetmezlik veya ölümle sonuçlanabilir. Akut alevlenme antiviral kullanımını bırakma, immunsupresif veya kemoterapi (KT) alma sonucu görülebilmekle beraber spontan olarak da görülebilir.
Biz de bu çalışmamızda Mart 2019-Mart 2021 tarihleri arasında akut alevlenme gözlenen HBV hastalarının özelliklerini incelemeyi amaçladık. Çalışma için hasta alımına devam edilmektedir. Toplamda 23 hasta değerlendirildi. Bu hastaların %65,2 si erkek; %34,8'i kadın idi. Yaş ortalaması 54,3+3,9 idi. Hastaların % 62,5'i alevlenme anında Hbe Ag negatif idi. Hastaların % 30,4'ü alevlenme anında antiviral kullanmaktaydı. 6 hastada immunsupresif ilaç/KT sonrası, 3 hastada kullanmakta olduğu antivirali aksatması sonrası alevlenme görüldü. 2 hastada antiviral kullanmasına rağmen KT/immunsupresif ilaç kullanımı sonrası akut alevlenme görüldü. KT/immunsupresif ile alevlenme olan grupta, 1 hasta rituksimab altında Hbs Ag pozitifken ilaç başlanmaması, diğer hasta ilacın rituksimab sonrası erken dönem kesilmesi nedeni ile alevlenmiştir. Antiviral altında alevlenme görülen hastalarda düzensiz ilaç kullanımı izlendi. Reaktivasyon ilişkili en sık görülen ajan rituksimab olmak ile birlikte, bunu oksazafosforinleri içeren KT rejimleri izlemektedir.
Alevlenme anında antiviral kullanmayan 10 hastaya alevlenme nedeniyle antiviral başlandı. 5 hastada süreç mortal seyretmiş olup, akut alevlenme sonrası hastalar 5 gün ila 5 ay arasında vefat etmiştir. İki hasta(%10) alevlenme sonrası nakil ihtiyacı ile takip edilip nakil sürecine gitmiştir.
Günümüzde mevcut antiviral tedaviler oldukça potent olsa dahi, hasta ve doktor farkındalığı artırılmadan reaktivasyonun azaltılamayacağı düşünülmektedir.

Anahtar Kelimeler: HBV reaktivasyon, hepatit B, antiviral

Course and Etiological Causes of Acute Exacerbation in Chronic Hepatitis B Patients: Case Series

Diler Taş Kılıç, Dilara Turan Gökçe, Derya Arı, Meral Akdoğan Kayhan

Ankara City Hospital, Department of Gastroenterology, Ankara

Acute exacerbations can be seen in the course of Chronic Hepatitis B (HBV) infection, as a result of discontinuing antiviral use, taking immunosuppressive drug or chemotherapy (KT) or it can also be seen spontaneously.
In this study, we aimed to examine the characteristics of HBV patients with acute exacerbation between March 2019 and March 2021. It's on going study. 23 patients were evaluated. (Male/female:65.2/34.8%) Mean age was 54.3+3.9. 62.5% of the patients were Hbe Ag negative and 30.4% of the patients were using antiviral at the time of exacerbation. Exacerbation occurred after immunosuppressive drug/KT in 6 patients, and after interruption of the antiviral they were using in 3 patients. Acute exacerbation was observed in 2 patients after KT/immunosuppressive drug use despite using antiviral. In the group with exacerbation with KT/immunosuppressive, 1 patient was Hbs Ag positive under rituximab, while the drug was not started, and the other patient exacerbated due to early discontinuation of the drug after rituximab. The most common agent associated with reactivation is rituximab and chemotherapy regimens containing oxazaphosphorins.
Antiviral therapy was started due to exacerbation in 10 patients who did not use antiviral at the time of exacerbation. The process was mortal in 5 patients, and patients died between 5 days and 5 months after acute exacerbation. Two patients (10%) were followed up with the need for transplantation after exacerbation and went to the transplantation process.
Although current antiviral treatments are quite potent, it's thought that reactivation cannot be reduced without increasing patient and physician awareness.

Keywords: Reactivation of HBV, Hepatitis B, antiviral

PP-298 / 39. Ulusal Gastroenteroloji Haftası

Malign biliyer infiltrasyonlar ve kolanjiokarsinomlarda endoluminal radyofrekans ablasyon uygulaması: Tek merkez deneyimi

Sercan Kiremitçi, Hakan Şentürk

Bezmialem Vakıf Üniversitesi, Gastroenteroloji Bilim Dalı, İstanbul

Giriş: Son yıllarda malign biliyer infiltrasyonlar ve kolanjiokarsinomların tedavisinde endoluminal radyofrekans ablasyon (ELRA, TaeWoong comp.South Korea) uygulaması etkin bir biçimde uygulanmaya başlanmıştır.Özellikle ELRA tatbiki sonrası biliyer stentleme işlemi ile birlikte hastaların bilirubin seviyelerinde anlamlı düşüşler sağlanmakta, hastaların kolanjit atak sıklığı azalmakta ve hastaların yaşam konforu bu uygulama ile pozitif yönde etkilenmektedir.

Bulgular: 2018-2022 tarihleri arasında toplam 27 hastaya ELRA işlemi tatbik edilmiş olup,hastaların 9'u kadın,18'i erkektir.Hastaların ortalama takip süresi 63(35-156) aydır.Hastaların yaş ortalaması 67,7 ± 13(range 37-91) yıldır.On bir hastaya klatskin tümörü,7 hastaya malign biliyer infiltrasyon ve 9 hastaya da kolanjiokarsinom tanısı ile ELRA işlemi tatbik edilmiştir.Ortanca CA 19-9 değeri 551U/mL(range2-32380) olarak ölçülmüştür.Takiplerde hastaların işlem öncesi ortalama total bilirubin değeri 11,6 mg/dL, ELRA tatbiki ve biliyer stentleme sonrası ortalama total bilirubin değeri 1,66 mg/dL olarak ölçülmüştür.On sekiz hastaya tek seans,3 hastaya 2 seans,4 hastaya üç seans,1 hastaya 4 seans ve 1 hastaya 5 seans ELRA tatbik edildi.On yedi hasta metastatik hastalığa sahipti ve metastatik hastaların 14'ü kaybedilmiş olup metastatik olmayanların 2'si kaybedildi (p=0,003).Çalışmadaki 9 kadın hastadan 8'i,18 erkek hastanın 8'i takipleri esnasında kaybedilmiştir.Kadınlarda ölüm oranı erkeklere göre anlamlı olarak daha fazla saptandı (p=0,042). Kolanjiokarsinom tanılı hastalarda ölüm oranı daha fazla olmasına rağmen tanılar ile ölüm oranı arasında anlamlı bir farklılık saptanmadı.

Tartışma: ELRA işlemi malign biliyer infiltrasyon ve kolanjiokarsinomların tedavisinde etkin rol oynamaktadır. Serimizde,ELRA işleminin mortalite üzerinde pozitif yönde anlamlı etkisi gözlenmemiştir. Ancak hastaların bilirubin seviyelerinde etkin düşme sağlaması ve kolanjit ataklarının sıklığını azaltarak hastane yatışı süresini kısaltması sebebiyle malign biliyer infiltrasyonların palyatif tedavisinde kullanılması son derece faydalıdır

Anahtar Kelimeler: Endoluminal radyofrekans ablasyon (ELRA), Klatskin tümörü, Kolanjiokarsinom, Malign biliyer infiltrasyon

Endoluminal radiofrequency ablation application for malignant biliary infiltration and cholangiocarcinomas: Single-center experience

Sercan Kiremitçi, Hakan Şentürk

Department of Gastroenterology, Bezmialem Vakıf University, Istanbul, Turkey

Introduction: Endoluminal radiofrequency ablation(ELRA,TaeWoong comp.South Korea) has been effective in the treatment of malignant biliary infiltrations and cholangiocarcinomas in recent years.Especially after ELRA application,significant decreases in bilirubin levels of patients are present,the frequency of cholangitis attacks decreases,and the life comfort of patients is positively affected.

Results: A total of 27 patients underwent the ELRA procedure between 2018 and 2022,9 were female,and 18 were male.The mean follow-up period of the patients was 63 months.The mean age of the patients was67.7±13years.Eleven patients underwent the ELRA procedure with a diagnosis of klatskin tumor,7 patients with malignant biliary infiltration,and 9 patients with cholangiocarcinoma.The mean CA19-9 value was 551U/mL.In the follow-ups,the mean total bilirubin value of the patients before the procedure was 11.6mg/dL,and the mean total bilirubin value after ELRA application and biliary stenting was 1.66mg/dL.Eighteen patients underwent one session,three patients two sessions,four patients three sessions,one patient four sessions,and one patient five sessions of ELRA.Seventeen patients had metastatic disease.While 14 patients with metastatic disease died(p=0.003),only two patients without metastatic disease died.The mortality rate in women was significantly higher than in

men(p=0.042).Although the mortality rate was higher in patients diagnosed with cholangiocarcinoma,there was no significant difference between the diagnoses and the mortality rate.

Discussion: ELRA plays an active role in the treatment of malignant biliary infiltration and cholangiocarcinomas.No significant positive effect of the ELRA procedure on mortality was present.However,it is extremely beneficial to use ELRA in the treatment of patients with malignant biliary infiltrates since ELRA considerably decreases bilirubin levels,reduces the frequency of cholangitis attacks,and shortens the duration of hospitalization

Keywords: Endoluminal radiofrequency ablation (ELRA), Klatskin tumor, Cholangiocarcinoma, Malignant biliary infiltration

PP-299 / 39. Ulusal Gastroenteroloji Haftası
19 aylık primer akalazyalı bir kız çocuğunda peroral endoskopik miyotomi (POEM)

Serkan Duman[1], Mustafa Alper Yurci[2], Mehmet Emin Ayhan[3], Joo Young Cho Young Cho[4]

[1]Toros Devlet Hastanesi, Gastroenteroloji Bilim Dalı, Mersin, Türkiye
[2]Erciyes Üniversitesi Tıp Fakültesi, Gastroenteroloji Bilim Dalı, Kayseri, Türkiye
[3]Medical Park Hospital, Department of Gastroenterology, Mersin, Türkiye
[4]Cha Üniversitesi Tıp Fakültesi, Gastroentoloji Bilim Dalı, Seul, Güney Kore

Giriş: Primer akalazya, özofagiyal aperistaltizm ve alt özefagus sfinkterinin (AÖS) yutma ile tamamen gevşeyememesi ile karakterize özofagusun idiopatik motilite bozukluğudur. Erişkinlerde altın standart tanı yöntemi yüksek çözünürlüklü manometridir. Çocuklarda da erişkinlerdeki tanı kriterleri kullanılmakta fakat bazı HRM normal değerleri yaşa bağlı olarak değişebilmektedir. En küçük yaşta POEM prosedürü 11 aylık bir çocuğa 2015 yılında yapılmış olup bizim vakamız literatürde bildirilen en küçük yaşta POEM uygulanan uygulanan hastalardan biridir.

Vaka: 15 aylık kız, doğumdan beri devam eden sürekli kusma nedeniyle değerlendirme için hastaneye yatırıldı. Hasta formülle besleniyor ve günde yaklaşık 750cc gıda alıyordu. Kusma aldığı gıda miktarından bağımsız olarak yediklerini içerir tarzdaydı.
Baryumlu özefagografide baryum retansiyonu, özefagusta genişleme ve distalde 'kuş gagası görünümü' izlendi (Şekil 1). Özefagogastroduonoskopide (ÖGD) alt özefagusta darlık ve özefagogastrik bileşkede baloncuklar mevcuttu (Şekil 2).
Yüksek çözünürlüklü manometride istirahat AÖS basıncı; 43.4 mmHg idi, sıvı yutma sırasında özefagiyal kontraksiyonlar çoğunlukla senkronize idi, peristaltizm yoktu, limitli yutma izlendi ve hasta akalazya tanısı aldı. Öncelikle hastanın yeterli beslenmesini sağlamak için tüpü takıldı ve yaklaşık 4 ay sonra hasta 10 kg iken hastaya POEM prosedürü uygulandı.

Anahtar Kelimeler: POEM, akalazya, çocuk

Peroral endoscopic myotomy (POEM) in a 19-month-old girl

Serkan Duman[1], Mustafa Alper Yurci[2], Mehmet Emin Ayhan[3], Joo Young Cho Young Cho[4]

[1]Toros State Hospital, Department of Gastroenterology, Mersin, Türkiye
[2]Erciyes University Faculty of Medicine, Department of Gastroenterology, Kayseri, Turkey
[3]Medikal Park Hospital, Department of Gastroenterology, Mersin, Türkiye
[4]Cha University School of Medicine, Department of Gastroenterology, Seoul, South Korea

Introduction: Primary achalasia is an idiopathic motility disorder of the esophagus characterized by esophageal aperistalsis and incomplete relaxation of the lower esophageal sphincter (LES) in response to swallowing. The gold standard diagnostic method in adults is high-resolution manometry. Diagnostic criteria in adults are also used in children, but some HRM normal values may change depending on age. The youngest POEM procedure was performed on an 11-month-old boy in 2015. Our case is one of the patients who underwent POEM at the youngest age reported in the literature.

Case: A 15-month-old girl was admitted to the hospital for evaluation due to persistent vomiting since birth. Vomiting included what she ate regardless of the amount of food she consumed. Barium esophagography revealed barium retention, esophageal dilatation, and a 'bird's beak appearance' in the distal esophagus (Figure 1). Esophagogastroduonoscopy (ÖGD) revealed stenosis in the lower esophagus and bubbles at the esophagogastric junction (Figure 2).In high-resolution manometry, the resting LES pressure was 43.4 mmHg, esophageal contractions were mostly synchronized during swallowing, there was no peristalsis, and limited swallowing was observed. The patient was diagnosed with achalasia.First, the gastrostomy tube was inserted and approximately 4 months later, when the patient was 10 kg, the POEM procedure was performed. No complications developed after the procedure. At the 6th month of treatment, the patient was completely asymptomatic and her weight was within normal limits for her age

Conclusion: POEM is an effective and safe method in the treatment of pediatric patients with idiopathic achalasia. **Keywords:** POEM, achalasia, child

Şekil 1
Figure 1

Baryum özefagus grafisi. Özefagus distalinde kuş gagası görünümü ve baryum retansiyonu.

Şekil 2
Figure 2

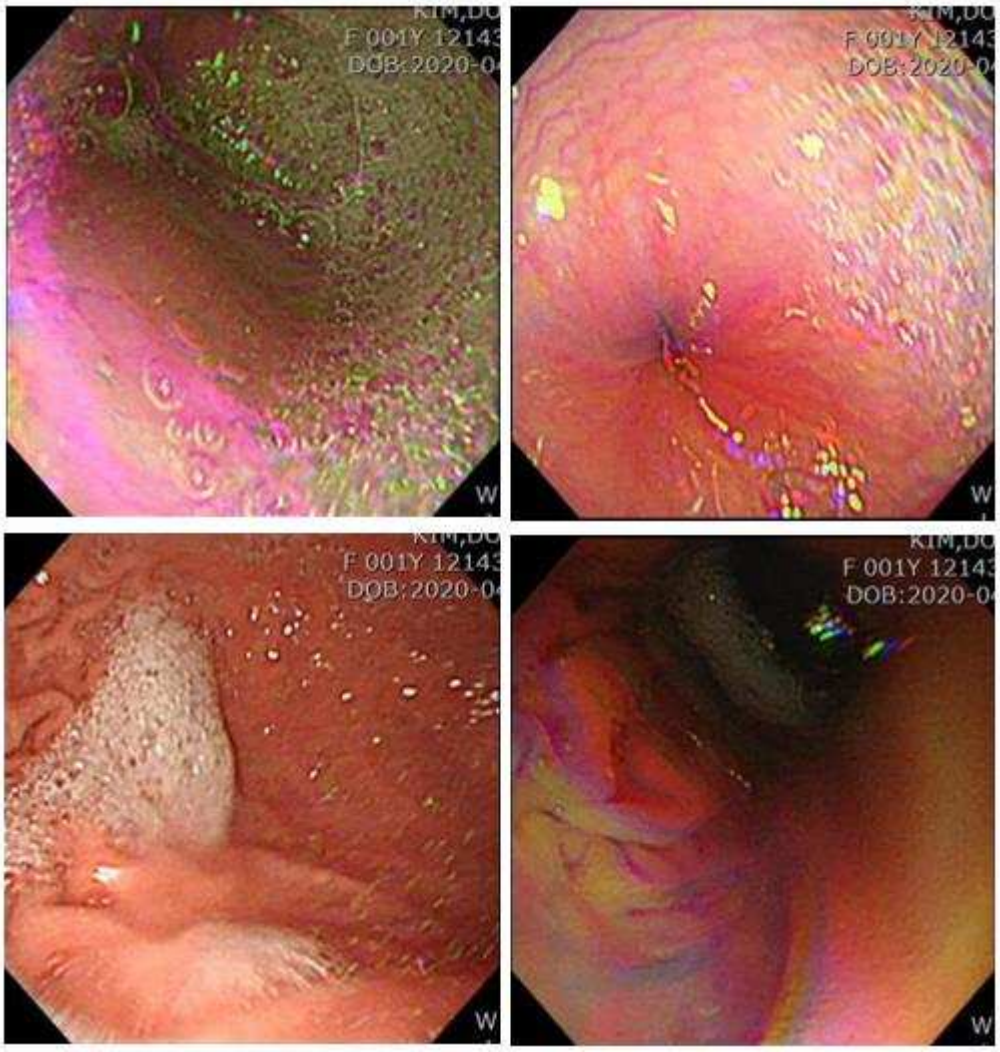

POEM öncesi ÖGD'de AÖS daralması ve özefagusta baloncuklar izlendi.
Pre-treatment EGD. Pinpoint narrowing of LES with no patency difficulties. Bubble was noted in esophagus.

Şekil 3
Figure 3

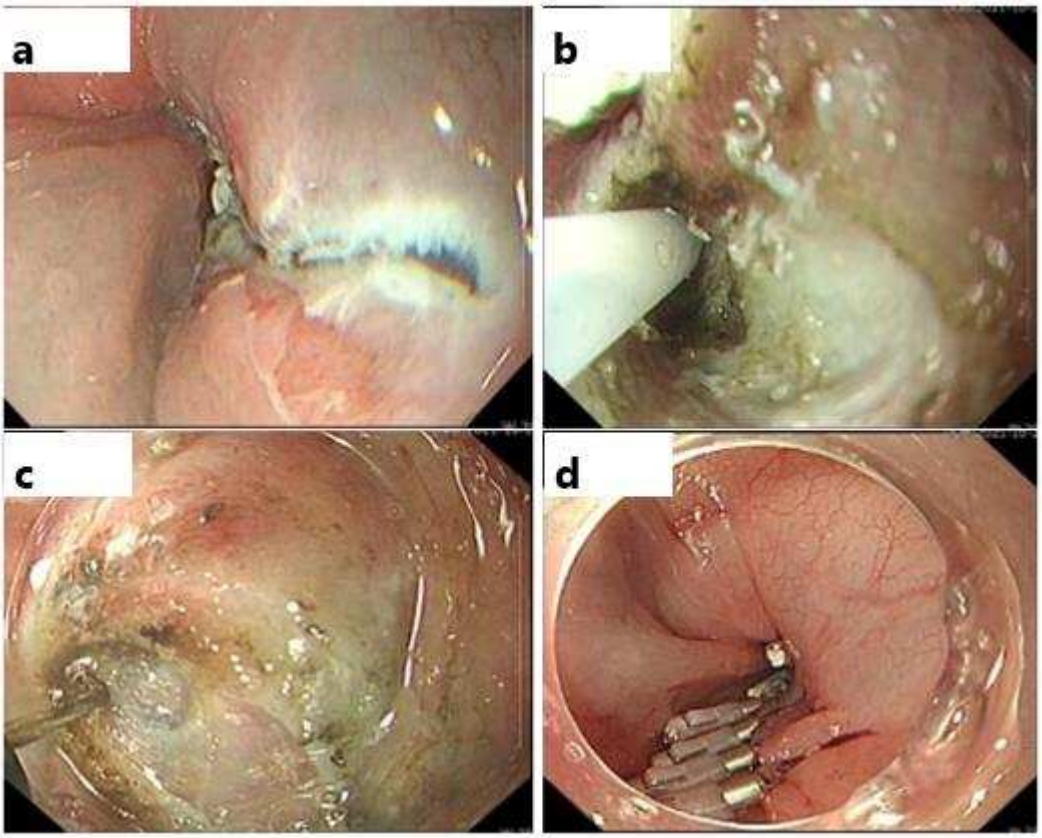

POEM'in temel basamakları. a Orta özefagusta saat beş yönünde bir mukozal kesi. b Gastroözofageal bileşkeyi geçecek şekilde submukozal tünel açılması. c Seçici miyotomi ile sirküler kasların kesilmesi. d Mukozal insizyonun hemokliplerle tamamen kapatılması.
Main steps of POEM. a An mucosal incision at five o'clock in the middle esophagus. b Opening of the submucosal tunnel beyond the gastroesophageal junction. c Cutting only the circular muscles by performing selective myotomy. d Complete closure of mucosal incision with hemoclips.

PP-300 / 39. Ulusal Gastroenteroloji Haftası

Akut pankreatit sonrası infekte nekroz gelişen hastalarda endoskopik nekrozektomi sonuçlarımız

İbrahim Hakkı Köker, Elmas Biberci Keskin, Koray Koçhan, Sercan Kiremitçi, Hakan Şentürk

Bezmialem Vakıf Üniversitesi, Gastroenteroloji BD, İstanbul

Giriş:
Akut pankreatit çoğunlukla hafif ve komplike olmayan bir seyir gösterir. Fakat hastaların %10-20'sinde pankreasta, çevre pankreas dokusunda ya da her ikisinde nekroz gelişebilir. Amacımız debridman gerektiren infekte pankreatik nekrozlu hastalarda endoskopik tedavi sonuçlarımızı sunmaktır.

Hasta ve metodlar:
2014-2022 yılları arasında infekte nekroz nedeniyle, endoskopik nekrozektomi sonuçlarını değerlendirdik.

Bulgular:
Onaltı hasta saptandı. Hastaların 9'u (%56.3) erkek, median yaş 54.5 yıl (range 20-84). Etyolojide 9'unda (%56.3) taş, 3'ünde (%9.1) trigliserid, 2'sinde (%6.1) alkol, 2'sinde (%6.1) ilaç tespit edildi. Akut pankreatit sonrası nekrozektomiye kadar olan süre median 6 hafta (range 3-10)idi. Nekroz boyutu median 120 mm (range 43-190) idi. EUS öncülüğünde 20X60-80 mm tam kaplı metal stent yerleştirildikten, 1 hafta sonra endoskopi yapılarak stent çıkartıldı ve nekroz bölgesine gastroskop ile girildi. Basket, ağ, snare ile debridman yapıldı. İşlem bitiminde, bölge 500 ml salin ile irrige edildi ve 20 ml, 1/5 sulandırılmış hidrojen peroksid uygulandı. Dört adet 10 F 5 cm double pigtail stent yerleştirildi. Median işlem süresi 58 dakika (range 40-76) idi. İşleme bir hafta arayla gerekli görüldüğü kadar devam edildi. 16 hastada 25 işlem, 29 nekrozektomi seansı (6 (%37.5) hastada 1, 7 (%43.7) hastada 2, 3 hastada 3 (%18.8)) uygulandı. Dokuz (%56.3) hasta iyileşti, 2 (%12.5) hasta perforasyon nedeniyle cerrahiye verilerek cerrahi debridman yapılarak iyileştiler. Beş (%31.3) hasta kaybedildi.

Sonuçlar:
Akut pankreatit sonrası infekte nekroz'da endoskopik nekrozektomi, cerrahi nekrozektomi kadar etkili, ancak morbidite ve mortalitesi daha az bir yaklaşım olabilir.

Anahtar Kelimeler: acute pancreatitis, infeksiyon, nekroz, nekrozektomi

Our endoscopic necrosectomy results in patients who developed infected necrosis after acute pancreatitis

İbrahim Hakkı Köker, Elmas Biberci Keskin, Koray Koçhan, Sercan Kiremitçi, Hakan Şentürk

Bezmialem Vakif University, Gastroenterology Dept. Fatih, İstanbul

Introduction: In 10-20% of acute pancreatitis cases, necrosis may develop in the pancreas, the surrounding pancreatic tissue, or both. We aim to present our endoscopic-treatment results in patients with infected pancreatic necrosis requiring debridement.

Patients and Methods: We evaluated the results of endoscopic necrosectomy for infected necrosis between 2014 and 2022.

Results: Sixteen patients were identified. Nine (56.3%) were male; the median age was 54.5 years (range20-84). Etiologically, 9 (56.3%) had Stones, 3 (9.1%) hypertriglyceridemia, 2 (6.1%) alcohol, and 2 (6.1%) had drugs. The median time to necrosectomy after acute pancreatitis was 6 weeks (range 3-10). The median size of necrosis was 120 mm (range 43-190). Under the guidance of EUS, a 20X60-80 mm fully-covered-metal stent was placed, 1 week later, the stent was removed by endoscopy, and the necrosis area was entered with a gastroscope. Debridement was done with a basket, net, and snare. Then, the area was irrigated with 500 ml of saline and 20 ml of 1/5 diluted hydrogen peroxide. Four 10 F 5 cm double pigtail stents were placed. The median processing time was 58 minutes(range40-76). Debridement was continued at one-week-intervals as needed. Twenty-five procedures and 29 necrosectomy sessions in 16 patients (1 in 6(37.5%), 2 in 7(43.7%), and 3(18.8%) in 3 patients) were

performed. Nine (56.3%) recovered, and 2(12.5%) were given surgery due to perforation and recovered by surgical debridement. Five (31.3%) patients died.

Conclusions: In post-acute pancreatitis infected necrosis, endoscopic necrosectomy may be as effective as surgical necrosectomy but with less morbidity and mortality.

Keywords: acute pancreatitis, infection, necrosis, necrosectomy

PP-301 / 39. Ulusal Gastroenteroloji Haftası

Pankreas kistlerinde kist sıvısı glukoz, total protein ve albümin içeriğinin değerlendirilmesi ve malign kistlerin ayırımında olası katkıları

İbrahim Hakkı Köker, Koray Koçhan, Şerife Değirmencioğlu, Hakan Şentürk

Bezmialem Vakıf Üniversitesi, Gastroenteroloji BD, İstanbul

Giriş:Pankreas kistleri ilerleyen yaşla birlikte artış göstermektedir. Malignite riski olanların tanınması halen güçlük arz etmektedir. Pankreas kist sıvısında (PKS) CEA ve glukoz müsinöz kistlerin nonmüsinöz kistlerden ayırd edilmesinde yararlıdır. Amacımız PKS'da glukoz, total protein ve albümin düzeylerini benign ve malign kistler arasında karşılaştırmaktı.

Hasta ve metodlar:2021-2022 yılları arasında endosonografik olarak değerlendirip ince iğne ile kist sıvı aspirasyonu yaptığımız ve yeterli materyal elde edebildiğimiz 39 olguda PKS'da glukoz ve protein düzeylerini benign ve malign kistler arasında karşılaştırdık.

BulgularOtuzdokuz hastadan alınan PKS materyali CEA, glukoz, total protein ve albümin değerlendirme açısıdan yeterli bulundu. Hastaların 28'i (%71.8) kadındı. Yaş ortalaması 57 yıl (range 22-84). Onbir hastada (%28.2) histopatolojik olarak konfirme edilmiş malign kist mevcuttu. Malign ve benign kistler arasında karsinoembriyonik antijen (CEA) anlamlı olarak (p=0.004) farklı iken, amilaz (P=0.440), glukoz (P=0.479), total protein (P=0.500), albümin (P=0.442) ve kist boyutları (P=0.696) arasında anlamlı farklılık saptamadık. Malign kistler ile yaş (P=0.001, r=0.527) ve CEA (P=0.02, r=0.471) arasında anlamlı bağıntı saptadık. PKS'da glukoz, CEA ile anlamlı ters bağıntı (P=0.022, r=-0.390), total protein ise albüminle güçlü korelasyon gösterdi (P<0.001, r=0.915).

Sonuçlar:PKS'da glukoz düşüklüğü, CEA ile anlamlı korelasyon gösterse de kistlerin benign-malign ayırımında doğrudan yardımcı olamamaktadır. Ayrıca, PKS'daki total protein içeriğinin ise büyük oranda albüminden kaynaklandığı anlaşılmaktadır.

Anahtar Kelimeler: Pankreas kist sıvısı, glukoz, total protein, albumin, malignite

Evaluation of cyst fluid glucose, total protein, and albumin content in pancreatic cysts and their possible contributions to the differentiation of malignant cysts

İbrahim Hakkı Köker, Koray Koçhan, Şerife Değirmencioğlu, Hakan Şentürk

Bezmialem Vakif University, Gastroenterology Dept. Fatih, İstanbul

Introduction: Pancreatic cysts increase with advancing age. Recognition of those at risk of malignancy is still difficult. Carcinoembryonic antigen (CEA) and glucose in pancreatic cyst fluid (PCF) help differentiate mucinous cysts from nonmucinous cysts. We aimed to compare glucose, total protein, and albumin in PCF between benign and malignant cysts.

Patients and Methods: Thirtynine patients who were evaluated endosonographically and with PCF aspiration between 2021-2022.

Results: The PCF material obtained from 39 patients was sufficient regarding CEA, glucose, total protein, and albumin evaluation. Twenty-eight (71.8%) of the patients were female. The median age is 57 years (range 22-84). Eleven patients (28.2%) had histopathologically confirmed malignant cysts. Carcinoembryonic antigen was significantly different (p=0.004) between malignant and benign cysts. We found no significant difference between benign and malignant cysts in PCF amylase (P=0.440), glucose (P=0.479), total protein (P=0.500), albumin (P=0.442), and cyst sizes (P=0.696). We found a significant correlation between malignant cysts and age (P=0.001, r=0.527) and CEA (P=0.02, r=0.471). In PCF, glucose showed a significant inverse correlation with CEA (P=0.022, r=-0.390), and total protein was strongly correlated with albumin (P<0.001, r=0.915).
Conclusions: Although low glucose in PCF correlates significantly with CEA, it does not directly help differentiate between benign and malignant cysts. Also, it is understood that the total protein content in PCF consists mainly of albumin.
Keywords: Pancreas cyst fluid, glucose, total protein, albumin, malignancy

PP-302 / 39. Ulusal Gastroenteroloji Haftası
EBV'ye bağlı eş zamanlı hepatit ve pankreatit olgusu

Galip Egemen Atar[1], Osman Çağın Buldukoğlu[1], Ozan Palak[2], Serkan Öcal[1], Ferda Akbay Harmandar[1], Ayhan Hilmi Çekin[1]

[1]Sağlık Bilimleri Üniversitesi, Antalya Eğitim ve Araştırma Hastanesi, Gastroenteroloji Bilim Dalı, Antalya
[2]Sağlık Bilimleri Üniversitesi, Antalya Eğitim ve Araştırma Hastanesi, İç Hastalıkları Anabilim Dalı, Antalya

GİRİŞ:Epstein-Barr virüsü (EBV) herpes ailesinden DNA virüsüdür. Genellikle; ateş, halsizlik, boğaz ağrısı-farenjit, lenfadenopati ile karakterize enfeksiyöz mononükleoz (EM) tablosu ile karşımıza çıkar.
EBV'ye bağlı enfeksiyonlarda karaciğer sıklıkla etkilenir ve hepatit tablosuna neden olur, pankreatit olguları ise daha nadir olarak bildirilmiştir.
Bu olgu sunumunda EBV enfeksiyonununa sekonder gelişen eş zamanlı akut pankreatit ve akut hepatit olgusu sunulmuştur.

Vaka: 39 yaşında erkek hasta iki gündür epigastrik bölgeden başlayan ve kuşak tarzında yayılım gösteren karın ağrısı, sarılık, halsizlik sebebiyle dış merkezden servisimize kabul edildi. 10 gün önce boğaz ağrısı, ateş olduğunu ve şikayetlerinin ilaç kullanmaksızın 2-3 günde geçtiğini belirtti. Tetkiklerinde patolojik olarak ALT:1118 U/L (0-50), AST:420 U/L (10-50), GGT:387 U/L (0-55), Amilaz:3264 U/L (22-80), Lipaz:6427 U/L (0-67), LDH:353 U/L (0-248), Total Bilirubin:0,82 mg/dL (0,3-1,2), Direkt Bilirubin:0,24 mg/dL (0-0,2), CRP:14,4 mg/L (0-5) saptandı. Klinik, laboratuvar ve görüntüleme sonucunda akut pankreatit tanısı konuldu. Akut pankreatit etiyolojisinde biliyer sebepler, alkol, ilaç, toksik nedenler dışlandıktan sonra, hepatit etyolojisini aydınlatmak adına yapılan tetkiklerinden EBV VCA IgM ve EBV PCR pozitif saptandı. Sonuç olarak akut pankreatit ve akut hepatit tablosunun EBV enfeksiyonuna sekonder olduğu düşünüldü. Semptomatik tedavi ile hastanın klinik ve laboratuvar tablosunda iyileşme olması üzerine hasta taburcu edildi.

SONUÇ VE **TARTIŞMA:**EBV tüm dünyada görülen yaygın bir enfeksiyöz ajandır. Daha çok çocuk ve genç erişkinlerde karşılaşılmakla birlikte tüm yaş gruplarını enfekte edebilir. Genellikle kendini sınırlayan bir tablo olarak karşımıza çıkar. Sıklıkla akut hepatit, daha az olarak akut pankreatit kliniğine neden olduğu bilinmektedir. Burada EBV'nin neden olduğu eş zamanlı akut hepatit ve akut pankreatit olgusu sunuldu.

Anahtar Kelimeler: EBV, hepatit, pankreatit

Concurrent acute hepatitis and pancreatitis secondary to EBV

Galip Egemen Atar[1], Osman Çağın Buldukoğlu[1], Ozan Palak[2], Serkan Öcal[1], Ferda Akbay Harmandar[1], Ayhan Hilmi Çekin[1]

[1]University of Health Sciences, Antalya Training and Research Hospital, Department of Gastroenterology, Antalya
[2]University of Health Sciences, Antalya Training and Research Hospital, Department of Internal Medicine, Antalya

Introduction: Epstein-Barr virus (EBV) is a DNA virus member of the herpes virus family. EBV infection occasionally presents with infectious mononucleosis (EM) clinic characterized by fever, weakness, sore throat-pharyngitis, and lymphadenopathy. Hepatitis is a common feature of EBV-related infection. However, rare cases of pancreatitis have been reported due to EBV infections. Here, we presented a case of concurrent acute pancreatitis and acute hepatitis secondary to EBV infection.

Case: A 39-year-old male patient was admitted to our inpatient clinic with jaundice, fatigue, and abdominal pain that started in the epigastric region and radiated to his back. He had a sore throat and fever ten days ago, which resolved after three days.
His laboratory analysis showed ALT:1118 U/L (0-50), AST:420 U/L (10-50), GGT:387 U/L (0-55), Amylase:3264 U/L (22-80), Lipase:6427 U/L (0-67), LDH:353 U/L (0-248), Total Bilirubin:0.82 mg/dL (0.3-1.2), Direct Bilirubin:0.24 mg/dL (0-0.2), CRP:14.4 mg/L (0-5). Clinical, laboratory, and imaging studies were consistent with acute pancreatitis. After excluding biliary

causes, alcohol, drugs, and toxic exposure to acute pancreatitis, EBV VCA IgM and EBV PCR were found positive to clarify the etiology of hepatitis. In conclusion, acute pancreatitis and acute hepatitis were secondary to EBV infection. The patient was discharged due to improved clinical and laboratory parameters without medication.

RESULT and Discussion: EBV is mainly encountered in children and young adults; it could infect all age groups. It usually appears as a self-limiting disease. EBV causes acute hepatitis but less commonly acute pancreatitis. Here, a case of acute hepatitis and acute pancreatitis caused by EBV is presented.

Keywords: EBV, hepatitis, pancreatitis

PP-303 / 39. Ulusal Gastroenteroloji Haftası
İnflamatuar bağırsak hastalığı olan bireylerde Ultrasonografik entezit sıklığı

Sevilay Batıbay[1], Zafer Günendi[1], Ali Karataş[2], Tarkan Karakan[2], Feride Nur Göğüş[1]

[1]Gazi Üniversitesi Tıp Fakültesi Fiziksel Tıp ve Rehabilitasyon Anabilim Dalı
[2]Gazi Üniversitesi Tıp Fakültesi Gastroenteroloji Bilim Dalı

Giriş: Spondiloartropatilerin (SpA) ortak klinik özellikleri spondilit, periferik artrit, sakroiliit ve entezittir. Ülseratif kolit (ÜK) veya Crohn hastalığına eşlik edebilen enteropatik artrit de SpA alt gruplarından birisidir. İnflamatuar bağırsak hastalığı (İBH) olan hastalarda entezit sıklığı %7-50 arasında değişen oranlarda bildirilmiştir.Fizik muayenede anlaşılması zor olan bu durumun tanısında Ultrasonografi (USG) önemli yer tutmakta ve subklinik entezit varlığını tespit edebilmektedir. SpA'da, Psöriaziste, Behçet sendromunda subklinik entezit varlığı çeşitli çalışmalarda gösterilirken, İBH'da subklinik olarak entezit varlığını değerlendiren çalışma sayısı oldukça azdır. Bu çalışmada İBH olan bireylerde subklinik entezit varlığını USG ile değerlendirmeyi amaçladık.

Method: Kesitsel tek merkezli çalışmaya 1. Gruba gastroenteroloji polikliniğinde ÜK veya Crohn hastalığı ile takipli hastalardan herhangi bir kas iskelet sistemi yakınması olmayan hastalar, 2.gruba romatoloji polikliniğinde takipli Behçet hastaları ve 3. Gruba sağlıklı kontroller dahil edildi. Tüm katılımcıların demografik verileri kaydedildi. Entezit değerlendirme skoru olarak MASES (Maastricht Ankylosing Spondylitis Enthesitis Score) ve SPARCC (Spondyloarthritis Research Consortium of Canada) kullanıldı. USG entezit skoru ise GRAPPA (Group for Assessment of Psoriasis and Psoriatic Arthritis) USG çalışma grubunun skor sistemi kullanılarak değerlendirildi.

Bulgular: 50 hasta (29 İBH, 21 Behçet) ve 28 sağlıklı kontrol analiz edildi. USG entezit skorunda üç grupta farklılık tespit edilmezken (p:0.47), MASES ve SPARCC skorları Behçet grubunda kontrollere göre anlamlı olarak yüksek saptandı (sırasıyla p:0.016 ve p:0.005).

Sonuç: Literatürde İBH olan hastalarda USG kanıtlı entezitin sağlıklı kontrollere göre daha sık olduğu belirtilse de, bizim çalışmamızda bu oran benzerdi. Çeşitli USG entezit skorlama sistemlerinde değerlendirme yöntemleri ve lokalizasyonları birbirinden farklı olup standart bir değerlendirme yöntemi bulunmamaktadır.

Anahtar Kelimeler: inflamatuar bağırsak hastalığı, entezit, ultrasonografi, spondiloartropati

Prevalence of ultrasonographic enthesitis in individuals with inflammatory bowel disease

Sevilay Batıbay[1], Zafer Günendi[1], Ali Karataş[2], Tarkan Karakan[2], Feride Nur Göğüş[1]

[1]Gazi University Faculty of Medicine Department of Physical Medicine and Rehabilitation
[2]Gazi University Faculty of Medicine Department of Gastroenterology

Background: Enteropathic arthritis, which may accompany ulcerative colitis (UC) or Crohn's disease, is also one of the subgroups of SpA. The frequency of enthesitis in patients with inflammatory bowel disease (IBD) has been reported at rates ranging from 7-50%. Ultrasonography (USG) has an essential place in diagnosing this condition, which is difficult to understand in physical examination and can detect the presence of subclinical enthesitis. In this study,we aimed to assess the presence of subclinical enthesitis in individuals with IBD by USG.

Method: A cross-sectional single-center study1.The group consisted of patients without any musculoskeletal complaints from patients with UC or Crohn's disease in the gastroenterology outpatient clinic, Behçet's patients with follow-up in the rheumatology outpatient clinic, and Behçet's patients with 3. Healthy controls were included in the group. MASES (Maastricht Ankylosing Spondylitis Enthesitis Score) and SPARCC (Spondyloarthritis Research Consortium of Canada) were used as enthesitis. The USG enthesis score was evaluated by using the scoring system of the GRAPPA (Group for Assessment of Psoriasis and Psoriatic Arthritis) USG study group.

Findings: 50 patients (29 IBD, 21 Behçet) and 28 healthy controls were analyzed. While there was no difference in USG enthesitis score in the three groups (p:0.47), MASES and SPARCC scores were

significantly higher in Behçet's group compared to the controls (p:0.016 and p:0.005, respectively).

Conclusion: Although it was stated in the literature that USG-proven enthesitis was more common in patients with IBD than in healthy controls, this rate was similar in our study.

Keywords: inflammatory bowel disease, enthesitis, ultrasonography, spondyloarthropathy

---

Ultrasonografik entezit prevalansı
Prevalence of ultrasonographic enthesitis

	İBH (n:29)	Behçet (n:21)	Sağlıklı kontrol (n:28)	p değeri
Yaş (ort±SD) (yıl)	42.3±14.3	39.9±10	44.4±13.6	0.502
Beden kitle indeksi (ort±SD) kg/m²	25.9±5.15	26.7±4.1	26.8±5.2	0.73
MASES	1.07±1.94	1.52±2.65	0	0.014
SPARCC	1.21±1.95	2.33±4.22	0	0.007
USG entezit skoru	4.13±5.74	2.62±2.58	3.78±3.9	0.474

PP-305 / 39. Ulusal Gastroenteroloji Haftası
Nadir görülen intestinal psödo-obstrüksiyon sendromları: CAİD ve MNGİE

Azer Abiyev, Seçkin Özgül, İbrahim Doğan

Gazi Üniversitesi Tıp Fakültesi, Gastroenteroloji Bilim Dalı

Giriş
Kronik intestinal psödo-obstrüksiyon (CIPO), herhangi bir mekanik obstrüksiyon olmaksızın sürekli veya aralıklı obstrüksiyon semptom ve bulguları ile karakterize bir sendromdur.
Kronik atriyal ve intestinal disritmi (CAID) sendromu, Cajal hücrelerini tutarak motilitenin azalmasına ve kronik intestinal yalancı obstrüksiyona neden olur. Ayrıca kalpteki sinoatriyal nodu da etkiler ve bradikardi ve aritmi ile seyreder. Hastalar karın ağrısı, kusma, kabızlık ve kilo kaybı ile başvurabilirler. Şu ana kadar yaklaşık 20 vaka bildirilmiştir.
Mitokondriyal nörogastrointestinal ensefalopati (MNGIE) hastalığı, ilerleyici gastrointestinal dismotilite, kaşeksi, pitoz/oftalmopleji veya oftalmoparezi, lökoensefalopati, ve demiyelinizan periferik nöropati ile karakterizedir. Başlangıç genellikle birinci ve beşinci dekatlar arasındadır; bireylerin yaklaşık %60'ında semptomlar 20 yaşından önce başlar.

Yöntem
Merkezimizde CAİD sendromu tanısı alan 3 hasta, MNGİE sendromu tanısı alan 1 hastadan bahsedilecektir. Olgularımız bazında bu hastalıkların klinik prezentasyonları, teşhis aşaması, tedavi süreci ve güncel literatür bilgileri ile ilgili detaylı bilgi verilecektir.

Tartışma ve sonuç
Özellikle genç hastalarda karın ağrısı, karında şişkinlik, bulantı, kabızlık, görüntülemede barsaklarda dilatasyon ve hava-sıvı düzeylerinde obstrüksiyon düşündürecek durum varsa intestinal psödo-obstrüksiyon düşünülmelidir. İntestinal psödo-obstrüksiyon vakalarında eşlik eden multiorgan tutulum varsa genetik nedenler göz önünde bulundurulmalıdır.

Anahtar Kelimeler: İntestinal psödo-obstrüksiyon, CAID sendromu, MNGİE sendromu

Rare intestinal pseudo-obstruction syndromes: CAID and MNGIE

Azer Abiyev, Seçkin Özgül, İbrahim Doğan

Gazi University Faculty of Medicine, Department of Gastroenterology

Introduction: Chronic intestinal pseudo-obstruction (CIPO) is a syndrome characterized by symptoms and findings of continuous or intermittent obstruction without any mechanical obstruction. Chronic atrial and intestinal dysrhythmia (CAID) syndrome causes reduced motility and chronic intestinal pseudo-obstruction by involving the Cajal cells. Also affects the sinoatrial node in the heart and progresses with bradycardia and arrhythmia. Patients may present with abdominal pain, vomiting, constipation and weight loss. Approximately 20 cases have been reported so far. Mitochondrial neurogastrointestinal encephalopathy (MNGIE) disease is characterized by progressive gastrointestinal dysmotility cachexia; ptosis/ophthalmoplegia or ophthalmoparesis; leukoencephalopathy; and demyelinating peripheral neuropathy. Onset is usually between the first and fifth decades; in about 60% of individuals, symptoms begin before age 20 years.

Method: In our center, 3 patients diagnosed with CAID syndrome and 1 patient diagnosed with MNGIE syndrome will be mentioned. On the basis of our cases, detailed information will be given about the clinical presentations, diagnosis and treatment process and current literature information of these diseases.

Discussion and conclusion: Intestinal pseudo-obstruction should be considered if there is abdominal pain, abdominal distention, nausea, constipation especially in young patients, dilatation of the intestines on imaging and air-fluid levels leading to consideration of obstruction. If there is concomitant multiorgan involvement in intestinal pseudo-obstruction cases, genetic etiologies should be considered.

Keywords: Intestinal pseudo-obstruction, CAID syndrome, MNGIE syndrome

Resim 1
Figure 1

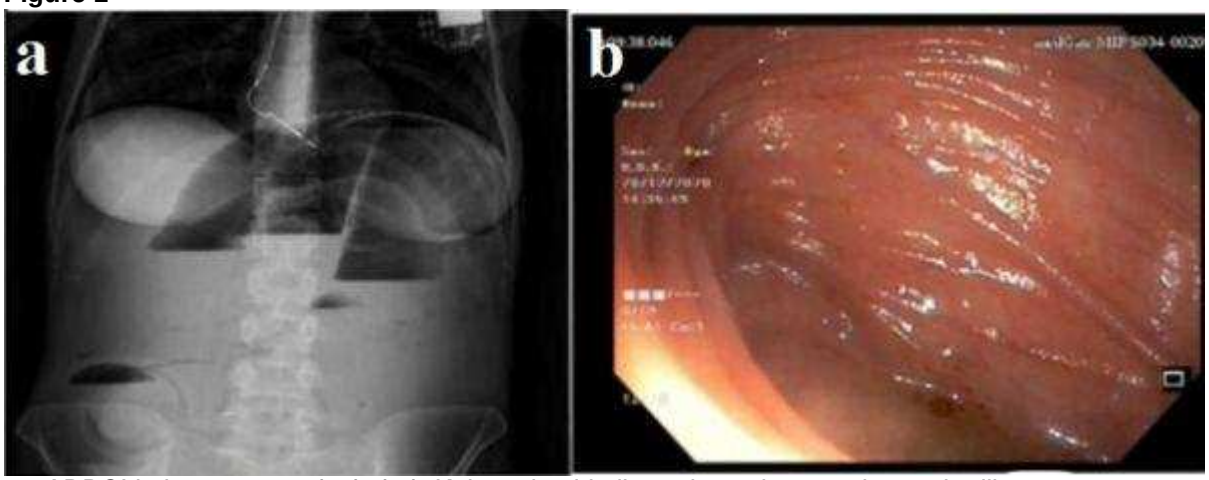

1a-ADBG'de hava sıvı seviyeleri 1b-Kolonoskopide ileumda yağlı gayta, lümende dilatasyon ve aperistalsi

Şekil 2
Figure 2

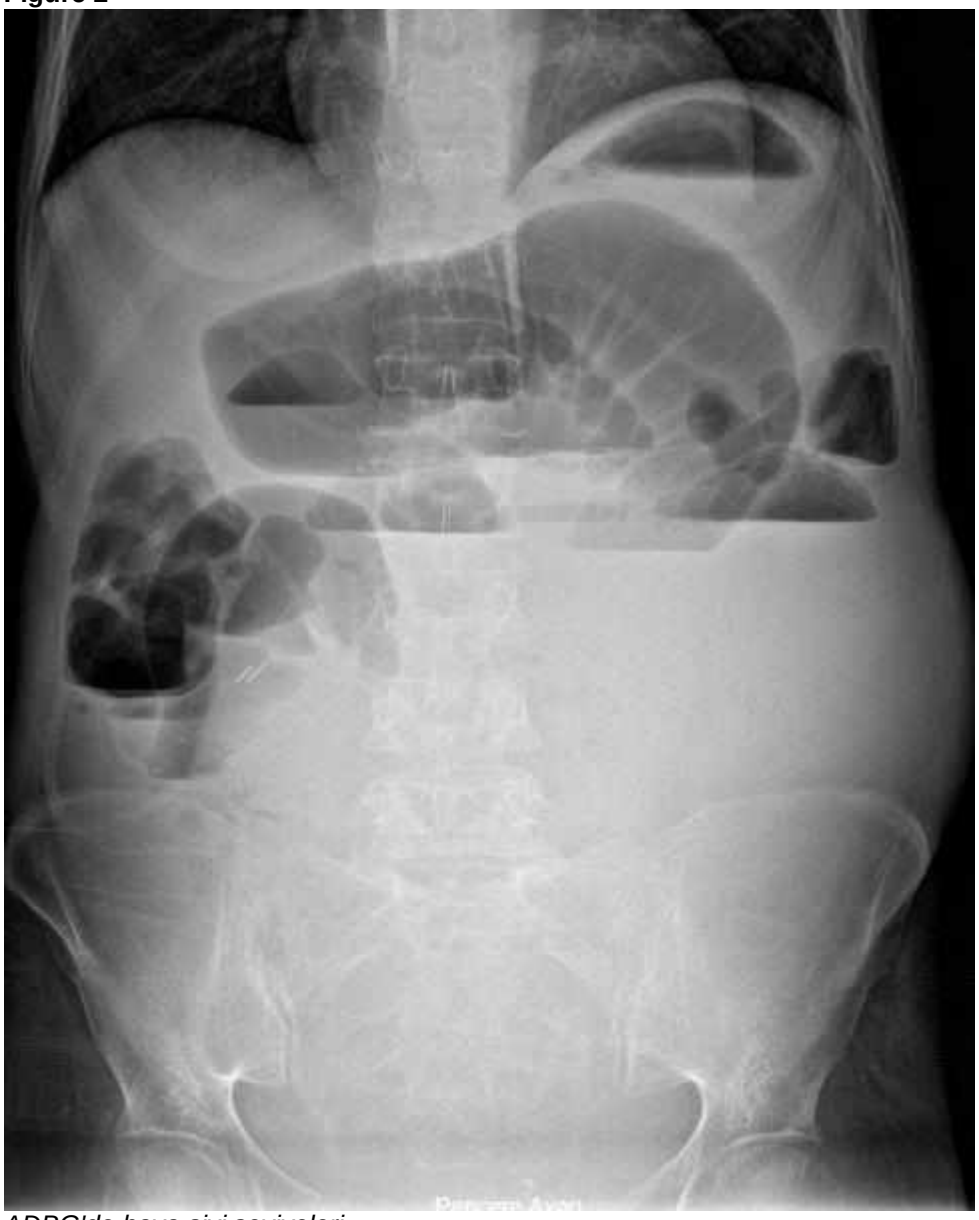

ADBG'de hava sivi seviyeleri

PP-306 / 39. Ulusal Gastroenteroloji Haftası
Geç Başlangıçlı Otoimmün Hepatit Olgusu

Galip Egemen Atar[1], Osman Çağın Buldukoğlu[1], Gülperi Ateş[2], Ahmet Şükrü Alparslan[3], Serkan Öcal[1], Ayhan Hilmi Çekin[1]

[1]Sağlık Bilimleri Üniversitesi, Antalya Eğitim ve Araştırma Hastanesi, Gastroenteroloji Bilim Dalı, Antalya
[2]Sağlık Bilimleri Üniversitesi, Antalya Eğitim ve Araştırma Hastanesi, İç Hastalıkları Anabilim Dalı, Antalya
[3]Sağlık Bilimleri Üniversitesi, Antalya Eğitim ve Araştırma Hastanesi, Radyoloji Anabilim Dalı, Antalya

Giriş: Otoimmün hepatit (OİH), dolaşımdaki otoantikorlar ve yüksek serum globulin seviyeleri ile karakterize, karaciğerin kronik, inflamatuar bir hastalığıdır. Otoimmün hepatit herhangi bir yaşta ortaya çıkabilir, ancak başlangıç yaşı bimodaldir, 2. ve 6. dekatlarda olmak üzere iki piki vardır.

Olgu: 82 yaşında kadın, 1 aydır süren halsizlik, karın ağrısı, sarılık şikayeti ile başvurdu. Hipertansiyon dışında ek hastalığı olmadığı öğrenildi. Laboratuvar sonuçlarında artmış transaminaz seviyeleri (>10x), alkalen fosfataz yüksekliği (>2x), direk hakimiyetinde bilirubin yüksekliği ve PTZ yüksekliği saptandı. Hepatoselüler paternde KCFT yüksekliği olan hastada; viral belirteçler negatif, ANA (+), immunglobulin düzeyleri normal olarak saptandı. Alkol ve amlodipin dışında ilaç kullanımı öyküsü olmayan hastada, kardiyak yetmezlik ve görüntüleme yöntemleriyle kolestaz da dışlandıktan sonra etiyolojik değerlendirme için karaciğer biyopsisi yapıldı. Karaciğer biyopsisi fibrozis skoru; 4/6 idi ve uluslararası revize edilmiş OİH kriterlerine göre 18 puan olduğu görülen hastaya tip-1 OİH tanısı konuldu. Hastaya düşük doz steroid tedavisi başlandı ve tedavi sonrası semptomlar, transaminaz ve bilirubin değerlerinin gerilediği görüldü.

Tartışma: Akut veya kronik hepatit ile başvuran ileri yaş (>65 üstü) hastalarda etiyolojide daha sık olarak iskemik, toksik ve viral nedenler yer almakla birlikte ayırıcı tanıda geç başlangıçlı OİH de akla gelmelidir. Tedavide düşük doz steroid etkili bir tedavi seçeneğidir.

Anahtar Kelimeler: otoimmün hepatit, ileri yaş, steroid

A Case of Late Onset Autoimmune Hepatitis

Galip Egemen Atar[1], Osman Çağın Buldukoğlu[1], Gülperi Ateş[2], Ahmet Şükrü Alparslan[3], Serkan Öcal[1], Ayhan Hilmi Çekin[1]

[1]University of Health Sciences, Antalya Training and Research Hospital, Department of Gastroenterology, Antalya
[2]University of Health Sciences, Antalya Training and Research Hospital, Department of Internal Medicine, Antalya
[3]University of Health Sciences, Antalya Training and Research Hospital, Department of Radiology, Antalya

Introduction: Autoimmune hepatitis (AIH) is a chronic, inflammatory disease of the liver characterized by circulating autoantibodies and elevated serum globulin levels. Autoimmune hepatitis may occur at any age, but the age of onset is bimodal, with two peaks in the 2nd and 6th decades.

Case: An 82-year-old woman was presented to our hospital with complaints of fatigue, abdominal pain, and jaundice lasting for 1 month. It was learned that she did not have any additional disease other than hypertension. Laboratory results revealed increased transaminase levels (>10x), high alkaline phosphatase (>2x), elevated bilirubin in direct dominance, and elevated PTZ. In the patient with elevated LFT in hepatocellular pattern; viral markers were negative, ANA (+) and immunoglobulin levels were normal. In the patient who had no history of drug use other than alcohol and amlodipine, liver biopsy was performed for etiological evaluation after cardiac failure and cholestasis were excluded by imaging methods. Liver biopsy fibrosis score was 4/6 and the patient; who was found to have 18 points according to the internationally revised AID criteria, was diagnosed with type-1 AIH. The patient was started on low-dose steroid therapy, and symptoms, transaminases and bilirubin values were regressed after the treatment.

Discussion: Although ischemic, toxic and viral causes are more common in the etiology of advanced age (>65+) patients presenting with acute or chronic hepatitis, late-onset AID should also be considered in the differential diagnosis. Low-dose steroids are an effective treatment option.

Keywords: autoimmune hepatitis, advanced age, steroid

PP-307 / 39. Ulusal Gastroenteroloji Haftası
Primer Biliyer Kolanjitte Malignite İnsidansı

Başak Koçdor, Meral Ezgi Kırbıyık, Sezgin Vatansever

İzmir Katip Çelebi Üniversitesi Tıp Fakültesi, İç Hastalıkları Ana Bilim Dalı, izmir

Amaç
Primer biliyer kolanjit (PBC), genellikle orta yaşlı kadınları etkileyen kronik kolestatik bir karaciğer hastalığıdır; hastalık otoimmün karaktere sahiptir ve sjögren, haşimato gibi diğer otoimmün hastalıklara da eşlik edebilir. Küresel verilerde, PBC'nin genel popülasyonla karşılaştırıldığında artan bir kanser insidansına sahip olduğunu varsayılmaktadır. Bu çalışma, PBC'li 253 tek merkezli hastadan oluşan geniş bir kohort kapsamında malignite insidansını saptamayı amaçlamaktadır.

Gereç-Yöntem
Kliniğimizde 2006-2022 yılları arasında PBC tanısı ile takip edilen 253 hasta çalışmaya dahil edilmiş, hastaların mamografileri ve diğer tarama testleri retrospektif olarak değerlendirilmiştir. Hastaların demografik, laboratuvar ve histolojik verileri, anamnezleri ve komplikasyonları ayrı ayrı değerlendirilmiştir.

Sonuçlar-Tartışma
Diğer otoimmün hastalıklarda olduğu gibi, PBC'de de kanser insidansı artmıştır. Çalışmamızda multivariyete analizlerinde malignite varlığının sağkalım üzerinde etkisi olmadığı gözledik. Ancak çalışmadaki takip süresinin kısa (ortalama 10 yıl) olduğu göz önüne alınmalıdır. Her şekilde, kanserin erken teşhisi, PBC hastalarında hayat kurtarıcı olmaya devam edecektir.

Anahtar Kelimeler: Primer Biliyer Kolanjit, Siroz, Malignite, Otoimmün hastalıklar

Incidence of Malignancy in Primary Biliary Cholangitis

Başak Koçdor, Meral Ezgi Kırbıyık, Sezgin Vatansever

Izmır Katip Celebi University Faculty of Medicine, Department of Internal Medicine, Izmir

Purpose
Primary biliary Cholangitis is a chronic cholestatic liver disease which usually affects middle-aged women;the disease has an autoimmune character and may accompany other autoimmune diseases such as sjogren's and hashimoto's. Global data claims that PBC have an increased incidence of cancer when compared with the general population. This study aims to determine the incidence of malignancy in a large cohort of 253 single-center patients with PBC.

Materıal-Method
253 patients followed up with the diagnosis of PBC between 2006-2022 in our clinic were included in the study, and mammograms of the patients and other screening tests were evaluated retrospectively. Demograhic and laboratory/histology data, anamnesis and complications of the patients were evaluatated separately.

Results-Dıscussıon
As in other autoimmune diseases, the incidence of cancer has increased in PBC. at the multivariaty analisis of our study, we observed that presence of malignancy had no effect on survival. However, it should be noted that the follow-up period in the study was short-term (average 10 years). Still, early diagnose of cancer will continue to be lifesaving in PBC patients.

Keywords: Primary biliary Cholangitis, cirrhosis, malignancy, autoimmune diseases

PP-308 / 39. Ulusal Gastroenteroloji Haftası
Endoskopik yöntem ile tanı konan iki nadir apendiks müsinöz neoplazmı vakası

Nomingerel Tseveldorj[1], Nuretdin Suna[1], Enes Arslanoğlu[2], Fatih Hilmioğlu[1]

[1]Başkent Üniversitesi Tıp Fakültesi, Gastroenteroloji Ana Bilim Dalı, Ankara
[2]Başkent Üniversitesi Tıp Fakültesi, İç Hastalıkları Ana Bilim Dalı, Ankara

Giriş: Müsinöz apendiks neoplazmı (MAN) nadir görülen, tanı ve tedavi de zorluklara neden olabilen bir displastik müsinöz tümördür. Asemptomatik görülebilmekle beraber çeşitli klinik prezentasyonlara ve patolojik potansiyele sahiptir. Geleneksel olarak radyolojik görüntülemede veya apendektomi esnasında tanımlanırlar, çok nadir olarak da endoskopik işlem sırasında teşhis edilebilirler. Biz endoskopik olarak tanı koyduğumuz iki vakayı aşağıda sunduk.

Olgu: Birinci vakamız, 77 yaşında erkek hasta, barsak alışkanlıkta değişme şikayeti ile başvurdu. Özgeçmişinde HT ve Tip2 DM tanısı vardı. Kolonoskopisinde apendiks orifisi bombe, şeffaf villöz görünümde olup içinden yapışkan mukusun aktığı görüldü (Resim 1). Çekilen Abdomen BT akut apandisit ile uyumlu bulundu. Hastaya sağ hemikolektomi yapıldı ve patolojisi düşük dereceli apendisyal müsinöz neoplazi (LAMN) olarak raporlandı. Diğer vakamız, 61 yaşında kadın hasta, dispepsi şikayeti ile geldi. Bilinen kronik hastalığı yoktu. Babasında kolon kanser olması ile yapılan kolonoskopisinde apendiks orifisi şeffaf bombe görünümde ve orifisten yapışkan mukoid materyal sızdığı görüldü (Resim 2). Hastaya apendisyel müsinöz neoplazi ön tanısı ile genel cerrahiye yönlendirildi. Hastaya sağ hemikolektomi yapıldı ve patolojisi LAMN ile uyumlu geldi. Bu hastalar 4 yıldır remisyonda izlenmektedir.

Sonuç: Apendix musinöz neoplazm tedavi edilmediği sürece kötü prognozlu psödomiksoma peritonei tablosuna ilerlenebileceği bilinmektedir. Literatürde kolonoskopi ile erken teşhis yapılan hastalar sadece vaka serilerle sınırlıdır. Bizim vakalarımızda kolonoskopi esnasında apendiks orifisi bombe görünmesi, içinden mukoid materyal izlenmesi üzerine MAN ön tanısı konuldu ve cerrahi patoloji ile doğrulandı. Kolonoskopik olarak apendikste patolojik görünüm ve mukoid sekresyon olması appendix musinöz neoplazmı akla getirmelidir.

Anahtar Kelimeler: apendiks müsinöz neoplazm, kolonoskopi, psödomiksoma peritonei

Two rare cases of appendiceal mucinous neoplasm diagnosed by endoscopic procedure

Nomingerel Tseveldorj[1], Nuretdin Suna[1], Enes Arslanoğlu[2], Fatih Hilmioğlu[1]

[1]Baskent University Faculty of Medicine, Department of Gastroenterology, Ankara
[2]Baskent University Faculty of Medicine, Department of Internal Medicine, Ankara

Introduction:
Mucinous appendix neoplasm (MAN) is a rare dysplastic mucinous tumor that can cause difficulties in diagnosis and treatment.MAN has various clinical presentations and pathological potential.They are traditionally identified on radiological imaging or during appendectomy, and very rarely can be diagnosed during an endoscopic procedure.We present two cases that we diagnosed endoscopically below.

Case:
First case,a 77-year-old male patient, applied with the change in bowel habit. In the colonoscopy, the appendix orifice had an indented transparent villous lesion, and sticky mucus was flowing from it (Picture 1).Abdominal CT:acute appendicitis.The patient underwent a right hemicolectomy and the pathology was reported as low grade appendiceal mucinous neoplasia (LAMN). Second case, a 61-year-old female patient, came with dyspepsia.Because of her father had colon cancer,we performed colonoscopy. In colonoscopy, appendix orifice was found to be transparent cambered and sticky mucoid material leaked from the orifice (Picture 2).The patient was referred with a prediagnosis of MAN and surgery pathology was compatible with LAMN.These patients have been followed in remission for 4 years.

Conclusion:
It is known that unless appendix mucinous neoplasm is treated,it can progress to pseudomyxoma peritonei with a poor prognosis.In the literature, early diagnosis by colonoscopy of MAN are limited to

case series.In our cases, we observed the appendiceal orifice abnormalities and mucoid material seen extruding from the orifice during colonoscopy and concluded as a MAN.Our prediagnosis was confirmed by surgical pathology.The founding of pathological appearance in the appendiceal orifice with mucoid secretion incidentally on colonoscopy should remind us a diagnosis of MAN.

Keywords: appendix mucinous neoplasm, colonoscopy, pseudomyxoma peritonei

Resim 1
Picture 1

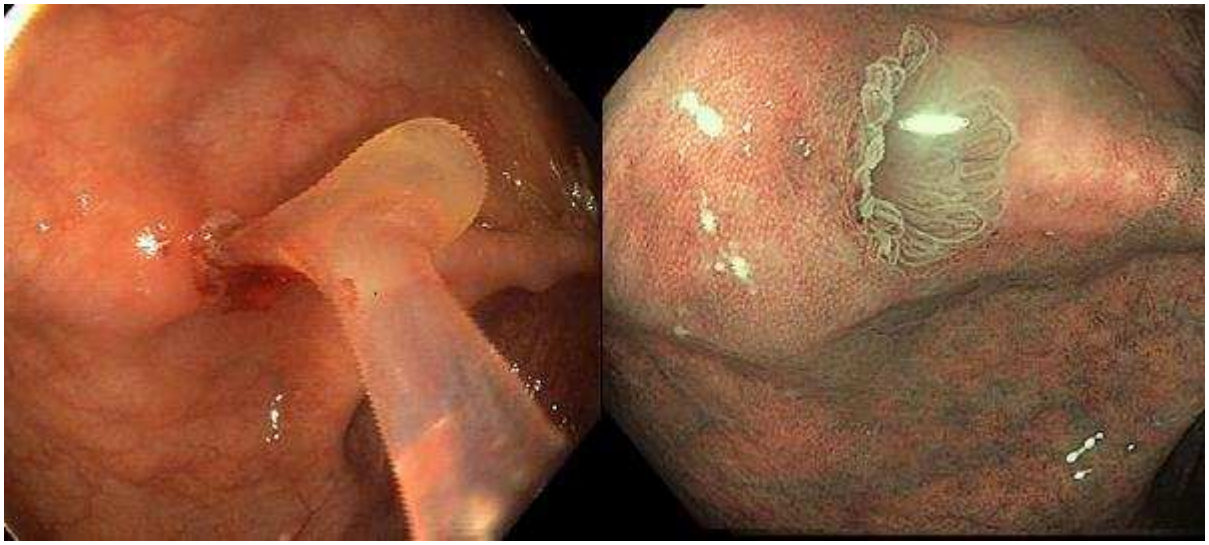

Bombe, şeffaf ve villöz yapıdakı Apendiks orifisi ve mukoid materayalin kolonoskopik görüntüsü
Colonoscopic view of the appendix orifice, transparent villous lesion, and sticky mucus

Resim 2
Picture 2

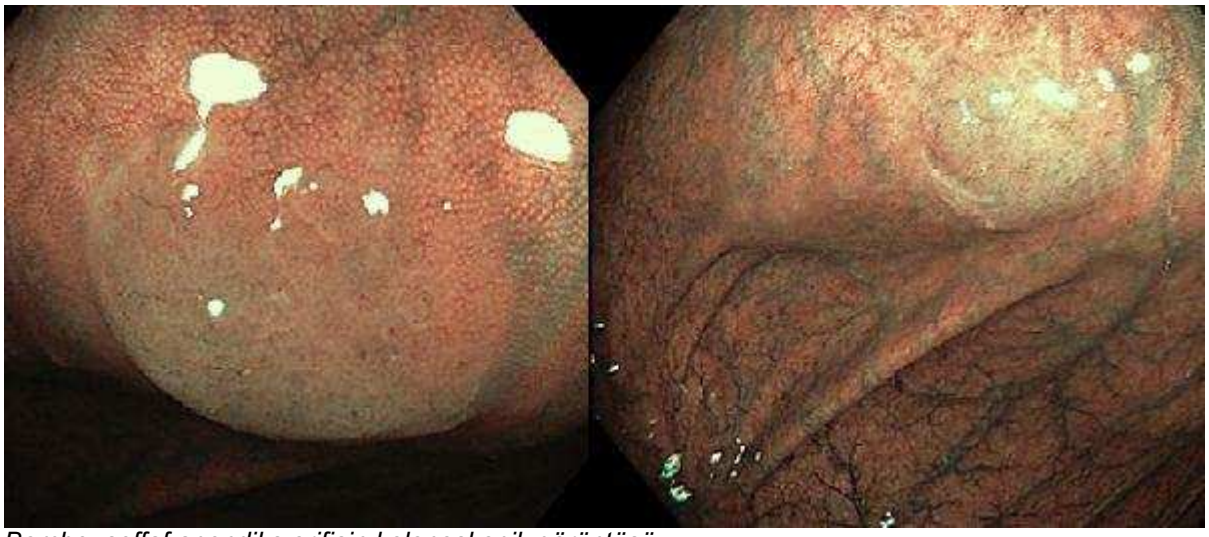

Bombe, şeffaf apendiks orifisin kolonoskopik görüntüsü
Colonoscopic view of cambered, transparent appendix orifice

Resim 3
Resim 3

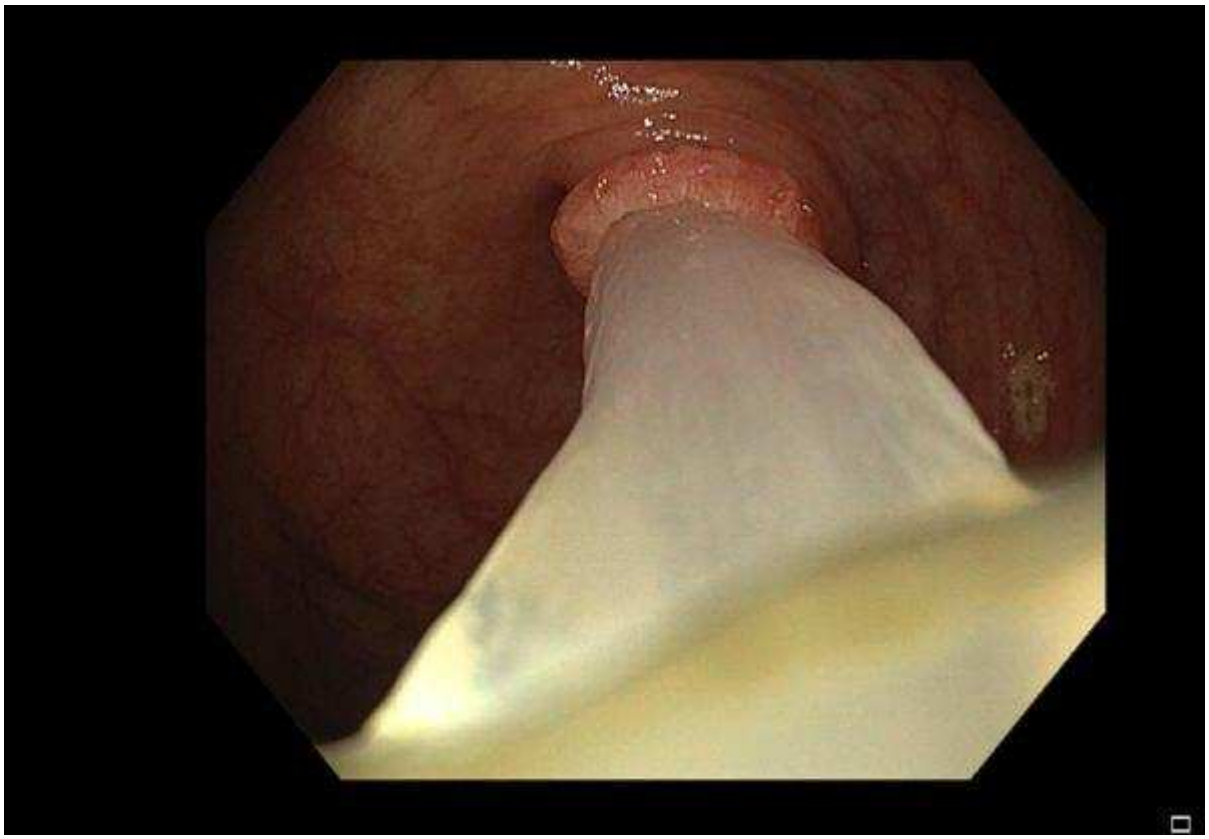

Apendiks orifisinde yapışkan mukoid materyal
Sticky mucoid material in the appendix orifice

PP-309 / 39. Ulusal Gastroenteroloji Haftası
Whipple hastalığı ve Multiple Myelom birlikteliği: nadir bir olgu sunumu

Azar Abiyev[1], Harun Küçük[1], Beyza Hilal Kından[2], Ali Karataş[1], İbrahim Doğan[1], Tarkan Karakan[1]

[1]Gazi Üniversitesi Tıp Fakültesi, Gastroenteroloji Bilim Dalı
[2]Gazi Üniversitesi Tıp Fakültesi, İç hastalıkları Anabilim Dalı

Giriş
Whipple hastalığı, ağırlıklı olarak gastrointesinal sistemi etkilemekle birlikte bir çok sistemi tutabilen, nadir görülen enfeksiyöz bir hastalıktır. Whipple hastalığının immünsupresyon ile ilişkili olduğu düşünülse de, bu konuda net bir bilgi yoktur. Aynı zamanda hematolojik malignitelerde Whipple hastalığının görüldüğüne dair herhangi bir vaka rapor edilmemiştir.
Yöntem
Whipple hastalığı ve multiple myelomun birlikte görüldüğü nadir bir vakadan bahsedeceğiz. İmmün yanıt eksiklikleri ve bazı konakçı özelliklerinin WH gelişimi ile uyumlu olduğu görülmektedir. Bizim hastamızda tanı anında mevcut olan MM'un sebep olduğu immün yanıt eksikliği sonucu WH gelişmiş olabilir. Literatürü taradığımızda WH ve MM birlikteliğine ait bir vakaya rastlamadık. Hematolojik hastalık ilişkisi ile ilgili literatür taramasında ise remisyonda olan bir Whipple hastasında 6 yıl sonra NHL geliştiği ile ilgili bir olgu mevcuttu

Tartışma ve sonuç
Oldukça nadir bir hastalık olduğu bilinen Whipple hastalığı ile önemli bir hematolojik malignite olan multiple myelom hastalığının eşzamanlı tespiti ve her iki hastalığın da uygun tedavi ile başarılı bir şekilde takip edilmesini sunarak literatüre katkı sağlamayı amaçladık.

Anahtar Kelimeler: malabsorbsiyon sendromu, Whipple hastalığı, multiple myelom

Coexistence of Whipple's disease and Multiple Myeloma: a rare case report

Azar Abiyev[1], Harun Küçük[1], Beyza Hilal Kından[2], Ali Karataş[1], İbrahim Doğan[1], Tarkan Karakan[1]

[1]Gazi University Faculty of Medicine, Department of Gastroenterology
[2]Gazi University Faculty of Medicine, Department of İnternal Medicine

Introduction
Whipple's disease is a rare infectious disease that predominantly affects the gastrointestinal tract, but can involve many systems. Although Whipple's disease is thought to be associated with immunosuppression, there is no clear information on this subject. Also, no cases of Whipple's disease have been reported in hematological malignancies.

Method
We will talk about a rare case where Whipple's disease and multiple myeloma are seen together. Immune deficiencies and some host characteristics appear to be compatible with the development of WD. In our patient, WD may have developed as a result of the immune deficiency caused by the MM present at the time of diagnosis. When we searched the literature, we did not find a case of the association of WH and MM. In the literature review on the relationship between hematologic disease, there was a case of NHL development in a patient with WD who was in remission 6 years later.

Discussion and conclusion
We aimed to contribute to the literature by presenting the simultaneous detection of Whipple's disease, which is known to be a very rare disease, and multiple myeloma, an important hematological malignancy, and the successful follow-up of both diseases with appropriate treatment.

Keywords: malabsorption syndrome, Whipple disease, multiple myeloma

Şekil 1
Figure 1

a,b - duodenumda mukoza sedef renginde, villuslar atrofik görünümde, yaygın beyaz renkli depozitler mevcut, duodenal foldlar normal. c- ileumda yer-yer beyaz renkli depozitler mevcut
A, b - villi in the duodenum are atrophic, diffuse white deposits are present, duodenal folds are normal. c- There are white colored deposits in the ileum.

PP-310 / 39. Ulusal Gastroenteroloji Haftası
Mide Adenokarsinomunun Nadir Bir Tipi: Olgu Sunumu

Nuretdin Suna[1], Özgün Çiçek[2], Nomingerel Tseveldorj[1]

[1]Başkent Üniversitesi Hastanesi, Gastroenteroloji Bilim Dalı, Ankara
[2]Başkent Üniversitesi Hastanesi, İç hastalıkları Ana Bilim Dalı, Ankara

Giriş: Fundik gland tipi gastrik adenokarsinom (FG-GK), mide kanserinin nadir bir çeşididir. Submukozal tabakaya minimal invazyon varlığına rağmen, lenfatik veya venöz invazyon son derece nadirdir. Karakteristik mikroskobik görünümü, şef hücreler ve hafif büyümüş ve hiperkromatik çekirdeklere sahip değişken sayıda parietal hücrelerle kaplı düzensiz anastomoz yapan glandüler bir paterndir. Bu yazıda, endoskopik rezeksiyon yapılan nadir görülen FG-GK olgusunu sunuyoruz.

Olgu: Dispeptik yakınmalarla başvuran 60 yaşında kadın hastada, yapılan özofagogastroduodenoskopide korpus büyük kurvatur proksimalinde yüzeyi yer yer hafif deprese ve düzensiz olan 18 mm çapında çevre mukozaya göre kabarık alan izlendi (Resim 1). NBI'da dal mimarisine sahip dilate damarlar ile mikrodamarların heterojenliğini gösteren düzensiz paternler izlendi (Resim 2). Lezyon ESD yöntemi ile çıkarıldı (Resim 3). Patolojisi belirgin desmoplazi oluşturmadan lateral ve birkaç alanda submukozaya yayılım gösteren, yan ve derin cerrahi (1 mm) sınırları intakt ve vasküler yayılım göstermeyen FG-GK şeklinde raporlandı.

Sonuç: FG-GK, nadiren lenfatik veya vasküler invazyon sergileyen, iyi diferansiye, iyi sınırlı ve düşük malign potansiyele sahip bir mide kanseri antitesidir. Ancak sıklıkla submukozada invazyon gözlenir. Mevcut kanıtlar, FG-GK 'nin olumlu bir prognoza sahip olduğunu ve takip sırasında nadiren metastaz ve nüks meydana geldiğini göstermektedir. Bu özelliklere göre, submukozaya sınırlı FG-GK, ESD ile tedavi edilebilir.

Anahtar Kelimeler: fundik, gland, mide, adenokarsinoma

A rare type of gastric adenocarcinoma: Case Report

Nuretdin Suna[1], Özgün Çiçek[2], Nomingerel Tseveldorj[1]

[1]Baskent University Hospital, Gastroenterology department, Ankara
[2]Baskent University Hospital, Internal medicine department, Ankara

Introduction: Fundic gland type gastric adenocarcinoma (FG-GK) is a rare variant of gastric cancer. Despite the presence of minimal invasion into the submucosal layer, lymphatic or venous invasion is extremely rare. Its characteristic microscopic appearance is an irregular anastomotic glandular pattern covered with chief cells and a variable number of parietal cells with slightly enlarged and hyperchromatic nuclei. In this article, we present a rare case of FG-GK who underwent endoscopic resection.

Case: Esophagogastroduodenoscopy performed in a 60-year-old female patient who presented with dyspeptic complaints revealed a slightly depressed and irregular surface, 18 mm in diameter, compared to the surrounding mucosa, in the proximal part of the corpus greater curvature (Figure 1). In NBI, irregular patterns showing heterogeneity of dilated vessels with branch architecture and microvessels were observed (Figure 2). The lesion was removed by ESD method (Figure 3). The pathology was reported as FG-GC without significant desmoplasia, which spreads to the submucosa laterally and in a few areas, with intact lateral and deep surgical margins (1 mm) and without vascular spread.

Conclusion: FG-GK is a well-differentiated, well-circumscribed, and low malignant potential gastric cancer entity that rarely exhibits lymphatic or vascular invasion. However, invasion of the submucosa is frequently observed. Available evidence indicates that FG-GK has a favorable prognosis and metastases and recurrences rarely occur during follow-up. Based on these features, FG-GK limited to the submucosa can be treated with ESD.

Keywords: fundic, gland, stomach, adenocarcinoma

Resim **1**
Figure **1**

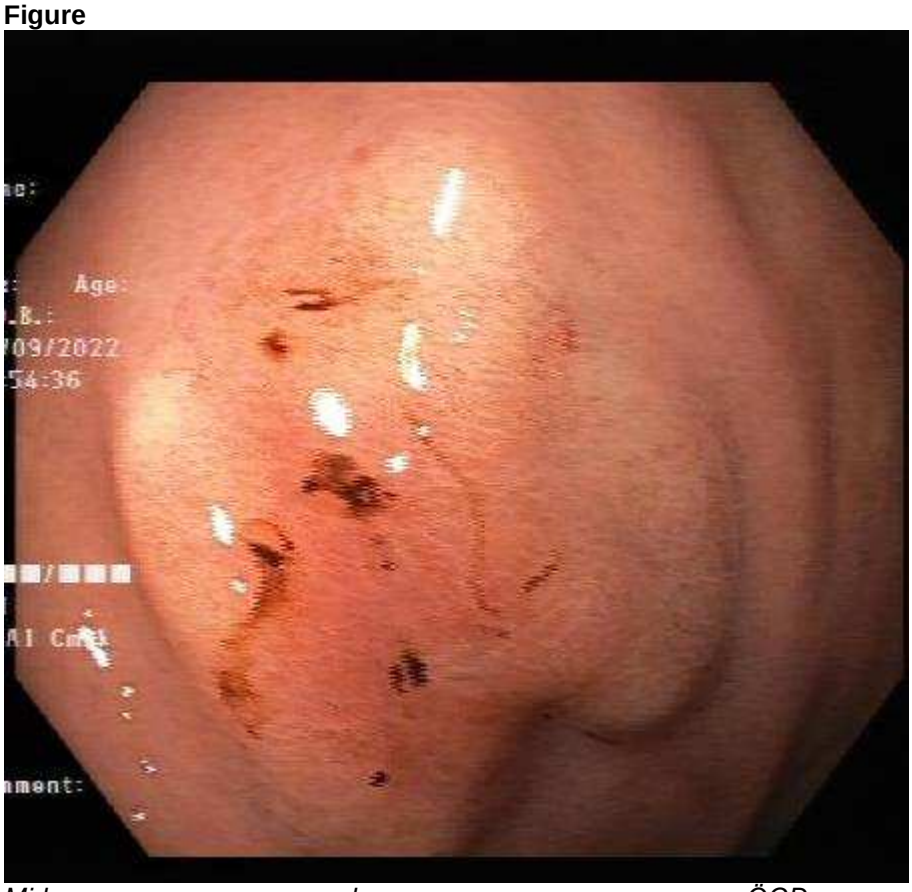

Mide lezyonun ÖGD görüntüsü
Endoscopic images of stomach lesion

Resim **2**
Figure **2**

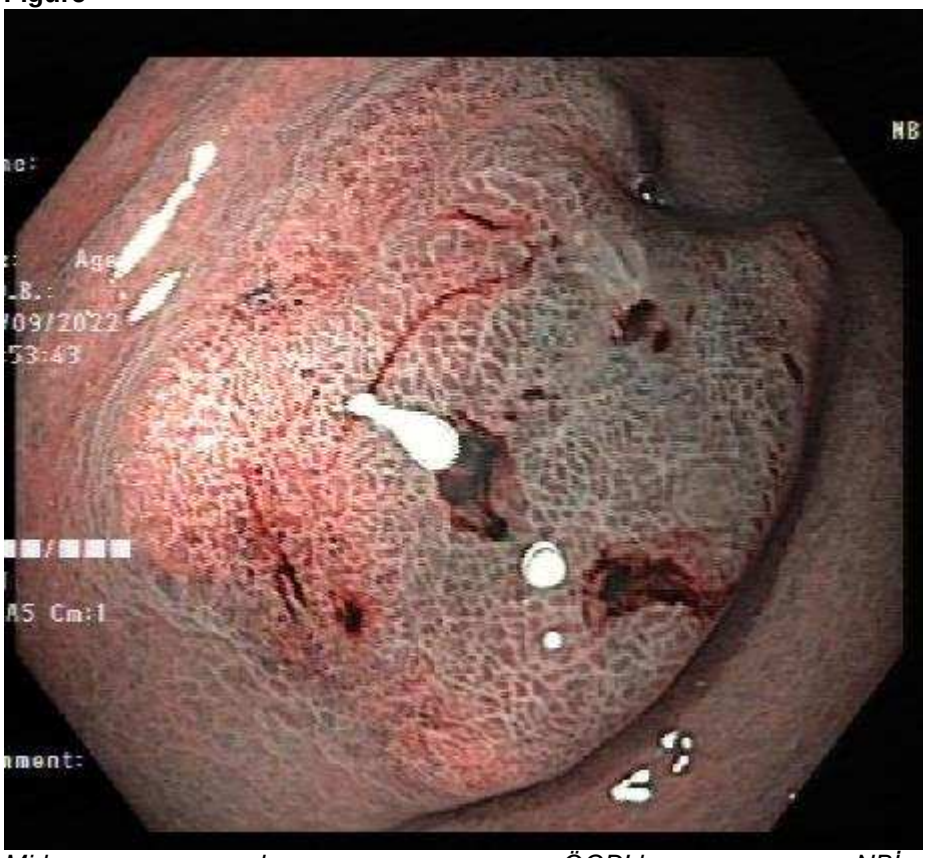

Mide lezyonun ÖGD'de NBİ görüntüsü
Endoscopic images of stomach lesion in NBİ (narrow band imaging)

Resim 3
Figure 3

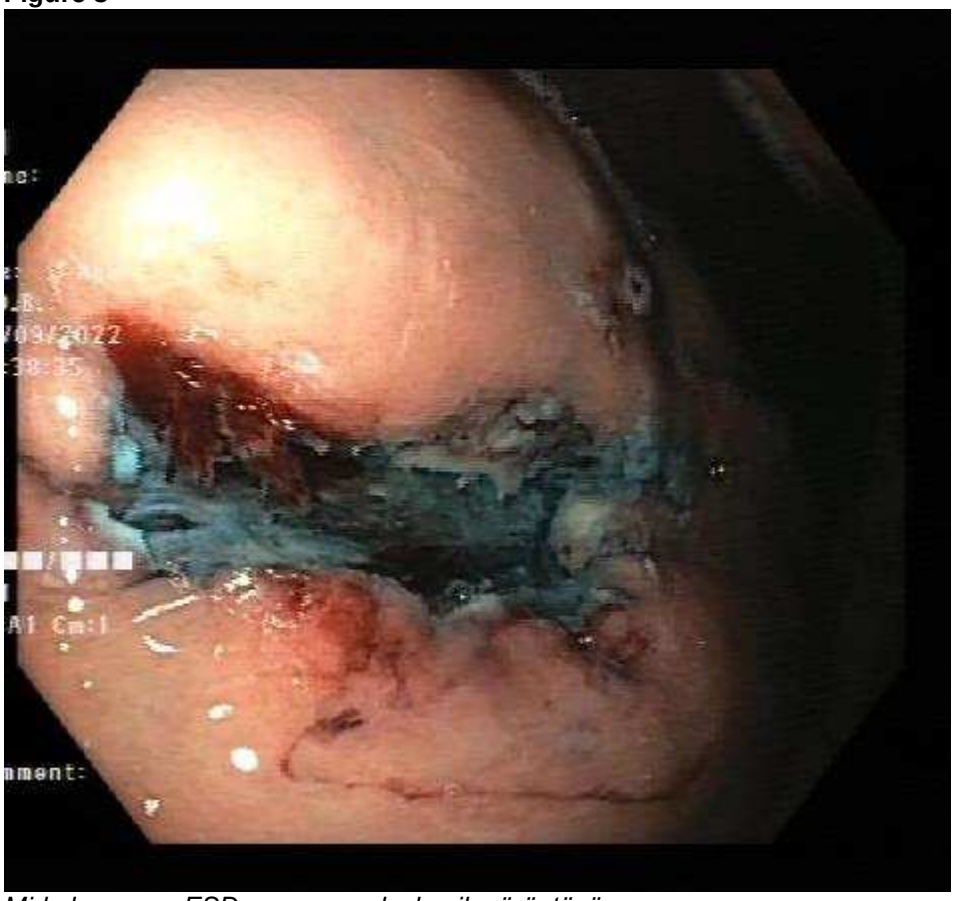

Mide lezyonun ESD sonrası endoskopik görüntüsü
Endoscopic image of after ESD of stomach lesion

PP-311 / 39. Ulusal Gastroenteroloji Haftası
Masif Hematokezya ile Prezente Olan Aortoenterik Fistül ve Tedavisi; Olgu Sunumu

Ahmet Şükrü Alparslan[1], Mustafa Çetin[1], Galip Egemen Atar[2], Osman Çağın Buldukoğlu[2], Serkan Öcal[2], Ayhan Hilmi Çekin[2]

[1]Sağlık Bilimleri Üniversitesi, Antalya Eğitim ve Araştırma Hastanesi, Radyoloji Anabilim Dalı, Antalya
[2]Sağlık Bilimleri Üniversitesi, Antalya Eğitim ve Araştırma Hastanesi, Gastroenteroloji Bilim Dalı, Antalya

GİRİŞ:Aorto-enterik fistül, masif gastrointestinal sistem kanamaların nadir görülen, mortalitesi yüksek bir nedenidir. Gastroenterik fistüller primer veya sekonder olarak iki gruba ayrılır. Primer etiyolojik sebepler arasında radyasyon hasarı, yabancı cisimler, malignite, radyoterapi, tüberküloz ve sifiliz rol oynamaktadır. Burada maligniteye bağlı primer aorto-enterik fistül nedeniyle masif hematokezyası olan bir olgu sunuldu.

Olgu: Elliyedi yaşında kadın hasta, dış merkezden masif hematokezya nedeniyle kliniğimize kabul edildi. Etiyolojik değerlendirme için yapılan üst GİS endoskopisi normalken, alt GİS endoskopide yoğun kanama nedeniyle kanama odağı saptanamadı ve hastaya dinamik abdomen BT çekildi. Abdomen BT'de batın orta hatta prevertebral bölgede terminal ileumu invaze eden 6x3,5 cm boyutunda nekrotik karakterde metastaik kitle ve sağ ana iliak arterden nekrotik kitle içerisine opak madde ekstravazasyonu saptandı. Hastaya girişimsel radyoloji tarafından tanı ve tedavi amaçlı sağ brakial arteden girilerek anjiografi işlemi yapıldı. Anjiografide sağ ana iliak arterden kaynaklanan psödoanevrizmatik görünüm ve opak maddenin buradan ekstravazasyonu distal ileum içine fistülize olduğu izlendi. Bu bölgeyi kaplayacak şekilde intravasküler kaplı stent yerleştirildi, psödoanevrizmanın tamamen kapandığı ve ektravazasyonun olmadığı görüldü. İşlem sonrası kanamanın durduğu ve hematokezyanın tamamen kaybolduğu izlendi. Replasman ihtiyacı kalamayan hasta 7. gününde taburcu edildi.

TARTIŞMA: Hematokezyanın nadir sebeplerinden olan aortoenterik fistüllerin tanısı ve tedavisi genellikle endoskopik, radyolojik ve cerrahi olarak konulmaktadır. Endoskopik, cerrahi teknik ve yoğun bakım hizmetlerindeki gelişmeler, erken tanı ve tedaviye rağmen mortalite ve morbidite yine de yüksek oranda görülmektedir. Bizim olgumuzda da olduğu gibi, girişimsel radyolojideki anjiografik yöntemlerdeki gelişmeler seçilmiş vakaların tanı ve tedavisindeki başarılı kullanılması ile morbidite ve mortalitenin azaltılmasına katkı sağlamaktadır.

Anahtar Kelimeler: aortoenterik fistül, hematokezya, girişimsel radyoloji

Aortoenteric Fistula Present With Massive Hematochezia and Its Treatment; Case Report

Ahmet Şükrü Alparslan[1], Mustafa Çetin[1], Galip Egemen Atar[2], Osman Çağın Buldukoğlu[2], Serkan Öcal[2], Ayhan Hilmi Çekin[2]

[1]University of Health Sciences, Antalya Training and Research Hospital, Department of Radiology, Antalya
[2]University of Health Sciences, Antalya Training and Research Hospital, Department of Gastroenterology, Antalya

Introduction: Aorto-enteric fistula is a rare cause of massive gastrointestinal bleeding with high mortality. Gastroenteric fistulas are divided into two groups, primary or secondary. Radiation damage, foreign bodies, malignancy, radiotherapy, tuberculosis, and syphilis play a role among the primary etiological causes. Here, a case with massive hematochezia due to a primary aorto-enteric fistula due to malignancy is presented.

Case: A fifty-seven-year-old female patient was admitted to our clinic due to massive hematochezia. While the upper GIS endoscopy performed for etiological evaluation was normal, the bleeding focus could not be detected due to heavy bleeding in the lower GIS endoscopy, and dynamic abdominal CT was performed. On abdominal CT, a 6x3.5 cm necrotic metastatic mass invading the terminal ileum in the midline of the abdomen in the prevertebral region and opaque material extravasation from the right common iliac artery into the necrotic mass was detected. Angiography was performed by entering the right brachial artery for diagnosis and treatment by interventional radiology. On angiography, pseudoaneurysmatic appearance originating from the right common iliac artery and extravasation of the

opaque substance from fistulized into the distal ileum. An intravascular covered stent was placed to cover this area; pseudoaneurysm was closed entirely, and there was no extravasation. After the procedure, it the bleeding stopped, and the hematochezia completely disappeared.

Discussion: Diagnosis and treatment of aortoenteric fistulas, which are rare causes of hematochezia, are usually made endoscopically, radiologically and surgically. As in our case, advances in angiographic methods in interventional radiology contribute to the reduction of morbidity and mortality.

Keywords: aortoenteric fistula, Hematochezia, interventional radiology

PP-312 / 39. Ulusal Gastroenteroloji Haftası

Wilson Hastalarının Kraniyal MRG Bulguları ile Değişken ve Göreceli Değişken Bakır Düzeyleri Arasındaki İlişkinin Değerlendirilmesi

Bekir Mert Durukan[1], Merve Banu Polat[2], Gül Yalçın Çakmaklı[3], Şafak Parlak[4], Osman Dağ[5], Tevhide Şahin[6], Aslı Pınar[2], Kader Karlı Oğuz[4], Bülent Elibol[3], Hatice Yasemin Balaban[6]

[1]Hacettepe Üniversitesi Tıp Fakültesi, İç Hastalıkları Ana Bilim Dalı, Ankara
[2]Hacettepe Üniversitesi Tıp Fakültesi, Biyokimya Ana Bilim Dalı, Ankara
[3]Hacettepe Üniversitesi Tıp Fakültesi, Nöroloji Ana Bilim Dalı, Ankara
[4]Hacettepe Üniversitesi Tıp Fakültesi, Radyoloji, Ana Bilim Dalı, Ankara
[5]Hacettepe Üniversitesi Tıp Fakültesi, Biyoistatistik Ana Bilim Dalı, Ankara
[6]Hacettepe Üniversitesi Tıp Fakültesi, Gastroenteroloji Bilim Dalı, Ankara

Amaç: Wilson hastalığının(WH) tanısında; serum değişken bakır(EC) ve göreceli değişken bakır(REC) testlerinin standart tanı testlerinden daha üstün olduğu bildirilmesine rağmen bu testlerin rutin hasta takibinde kullanımı doğrulanmamıştır.Çalışmamızın amacı, WH tanısıyla takipli hastalarda serum bakır testleri ile kraniyal MRG bulguları arasındaki ilişkiyi araştırmaktır.

Method: Çalışmaya 36 Wilson hastası dahil edildi.EC ve total serum bakır düzeyi ICP-MS kullanılarak ölçüldü.REC, ölçülen iki değerin oranı olarak hesaplandı.Sadece hasta grubundan idrar toplandı, 24 saatlik idrar bakır atılımı atomik absorpsiyon spektroskopisi kullanılarak ölçüldü.Tüm katılımcılara kraniyal MRG uygulandı.Bilateral lentiküler çekirdek(pallidum ve putamen),kaudat çekirdek,talamus,pons,mezensefalon ve dentat çekirdek tutulumunun her birine bir puan verildi.Wilson hastaları için 0 ila 6 arasında kraniyal MRG skoru tanımlandı.

Bulgular: Katılımcıların ortanca yaş 32(18-58) idi ve %53'ü erkekti.Wilson hastalarının %45'inde nörolojik semptomlar mevcuttu.Hastalarının %14'ünde nörolojik semptomlar olmaksızın kraniyal MRG bulguları saptandı.Hastaların beyin MRG skorlarına göre alt gruplara dağılımı:%56 Gri madde tutulumu yok,%33 1-2 puan,%8 3-4 puan,%3 5-6 puan şeklindeydi.İstatistiksel olarak anlamlı olmasa da gri madde tutulumu olmayan Wilson hastalarında EC (0,94 vs. 0,65 µmol/l; p=0,158),total serum bakırı (10,67 vs.6,85 µmol/l; p=0,168) ve 24 saatlik idrar bakır düzeyi (558,56 vs. 472,56 µg/gün; p=0,582) daha yüksek; REC ise daha düşük bulunmuştur.(%8,55 vs. %9,47; p=1).

onuç: Kraniyal MRG, beyin tutulumunu tespitinde klinik semptomlardan daha hassastır.Vücut bakır yükünü değerlendirmede alternatif testler olarak kullanılabilecek potansiyele sahip olan EC/REC ölçümleri ile kraniyal MRG skorları arasında ilişki bulunmadı.Klinik parametrelerin rolünü ve beyin MRG skorları ile EC/REC ilişkisini araştırmak için daha çok çalışmaya ihtiyaç vardır.

Anahtar Kelimeler: Wilson hastalığı, Serum değişken bakır, Serum göreceli değişken bakır, Kraniyal MRI

Exchangeable and Relative Exchangeable Copper Levels were Similar in Wilson Disease Patients with and without of Cranial MRI Involment

Bekir Mert Durukan[1], Merve Banu Polat[2], Gül Yalçın Çakmaklı[3], Şafak Parlak[4], Osman Dağ[5], Tevhide Şahin[6], Aslı Pınar[2], Kader Karlı Oğuz[4], Bülent Elibol[3], Hatice Yasemin Balaban[6]

[1]Hacettepe University - Medical Faculty, Department of Internal Medicine, Ankara, Turkey
[2]Hacettepe University - Faculty of Medicine, Department of Biochemistry, Ankara, Turkey
[3]Hacettepe University - Faculty of Medicine, Department of Neurology, Ankara, Turkey
[4]Hacettepe University - Faculty of Medicine, Department of Radiology, Ankara, Turkey
[5]Hacettepe University Faculty of Medicine, Department of Biostatistics, Ankara
[6]Hacettepe University Faculty of Medicine, Department of Gastroenterology, Ankara

Background: Exchangeable copper (EC) and relative exchangeable copper(REC) have diagnostic superior to urinary copper excretion in Wilson Disease(WD) diagnosis,but their role in follow up have not been evaluated.This study was aimed to investigate the relationship between serum copper tests and cranial MRI findings among patient under medical treatment for WD.

Methods: This study included 36 patients with WD.Analyzes for EC and serum total serum copper were done by ICP-MS.The REC was calculated as the ratio of them.All patients underwent cranial MRI.A score was assigned to each of the bilateral lenticular nuclei(pallidum and putamen),caudate nuclei,thalamus,pons,mesencephalon and dentate nuclei involvement.The cranial MRI score of 0 to 6 is defined for WD patients.

Results: The median age was 32 (18-58) years, and 53 % of patient were male.Cranial MRI revealed WD involvement in 45% of patients and 14% patients had cranial MRI findings without clinical neurological WD symptoms.The distribution of the patients subgroups according to cranial MRI scores was as follow;56% no gray matter involvement,33% Score 1-2, 8% Score 3-4, 3% Score 5-6.Patients with and without gray matter MRI involment had similar total serum copper(10.67 vs 6,85 µmol/l;p=0.168),EC (0.94 vs. 0.65 µmol/l; p=0.158), REC (8.55% vs. 9.47%;p=1) and 24-hour urinary copper excretion (558.56 vs. 472.56 µg/day;p=0.582).

Conclusion: Cranial MRI was more sensitive than clinical symptoms for detecting cranial involvement in WD.However, EC and REC levels were similar in Wilson disease patients with and without of cranial MRI involvement.Follow up cohort studies could show a correlation between EC and REC levels and cranial MRI scores or clinical parameters.

Keywords: Wilson disease, Exchangeable copper, Relative exchangeable copper, Cranial MRI

Kraniyal MRG Bulgusu Olan ve Olmayan Wilson Hastalarında Serum ve İdrar Bakır Düzeyleri Serum and Urinary Copper Levels in WD Patients with and without Cranial MRI Finding

Serum and Urinary Copper Levels in WD Patients with and without Cranial MRI Finding.

	No Gray Matter Involment	Gray Matter Involment	p
Serum Total Copper (µmol/l)	10.67	6.85	0.168
Exchangeable Copper (µmol/l)	0.94	0.65	0.158
Relative Exchangeable Copper (%)	8.55	9.47	1
24 h Urinary Copper (µg/24 h)	558.56	472.56	0.582

Kraniyal MRG Bulgusu Olan ve Olmayan Wilson Hastalarında Serum ve İdrar Bakır Düzeyleri Serum and Urinary Copper Levels in WD Patients with and without Cranial MRI Finding

Kraniyal MRG Bulgusu Olan ve Olmayan Wilson Hastalarında Serum ve İdrar Bakır Düzeyleri

	Gri Madde Tutulumu Yok	Gri Madde Tutulumu Var	p
Total Serum Bakırı (µmol/l)	10,67	6,85	0,168
Değişken Bakır (µmol/l)	0,94	0,65	0,158
Göreceli Değişken Bakır (%)	8,55	9,47	1
24 saatlik İdrar Bakırı (µg/24 sa)	558,56	472,56	0,582

PP-313 / 39. Ulusal Gastroenteroloji Haftası

Pankreatik insülinoma operasyonu sonrası gelişen ve kolestaza neden olan psödokistin endoskopik kistogastrostomi ile başarılı tedavisi: olgu sunumu

Elvan Işık Erdoğan, Merve Batur, Süleyman Günay

İzmir Katip Çelebi Üniversitesi, Atatürk Eğitim ve Araştırma Hastanesi, Gastroenteroloji Bilim Dalı, İzmir

Pankreas cerrahisi sonrası postopertif dönemde çeşitli lokal komplikasyonlar gelişebilir. Bunlardan bir tanesi pankreatik psödokistlerdir. Büyük, semptomatik ve/veya komplikasyona yol açmış pankreatik psödokistler tedavi gerektirirler. Tedavide ilk tercih endoskopik yöntemlerdir.
Bu yazıda insülinoma tanısıyla operasyon geçirdikten sonra gelişen ve safra yollarına bası yapan büyük bir pankreatik psödokistin endoskopik kistogastrostomi ile başarılı bir şekilde tedavi edildiği nadir bir olguyu sunmayı hedefledik.

Anahtar Kelimeler: pankreatik psödokist, endoskopik kistogastrostomi, insülinoma

Successful treatment with endoscopic cyctogastrostomy of pancreatic pseudocyst which developed after insulinoma operation: a case report

Elvan Işık Erdoğan, Merve Batur, Süleyman Günay

İzmir Katip Çelebi University, Atatürk Training Hospital, Gastroenterology Department, İzmir

Various local complications may occur in the postoperative period pancreatic surgery. One of these is pancreatic pseudocysts. Large, symptomatic and/or complicated pancreatic pseudocysts should be treated. First choice in treatment is endoscopic methods.
Here we aimed to present a rare case who developed a large pancreatic pseudocyst compressing the bile ducts after an operation with the diagnosis of insulinoma and was successfully treated with endoscopic cyctogastrostomy.

Keywords: pancreatic pseudocyst, endoscopic cystogastrostomy, insülinoma

Şekil 1
Figure 1

Postoperatif dönemde meydana gelen, safra yollarına ve mideye bası yapan pankreatik psödokist

Şekil 2
Figure 2

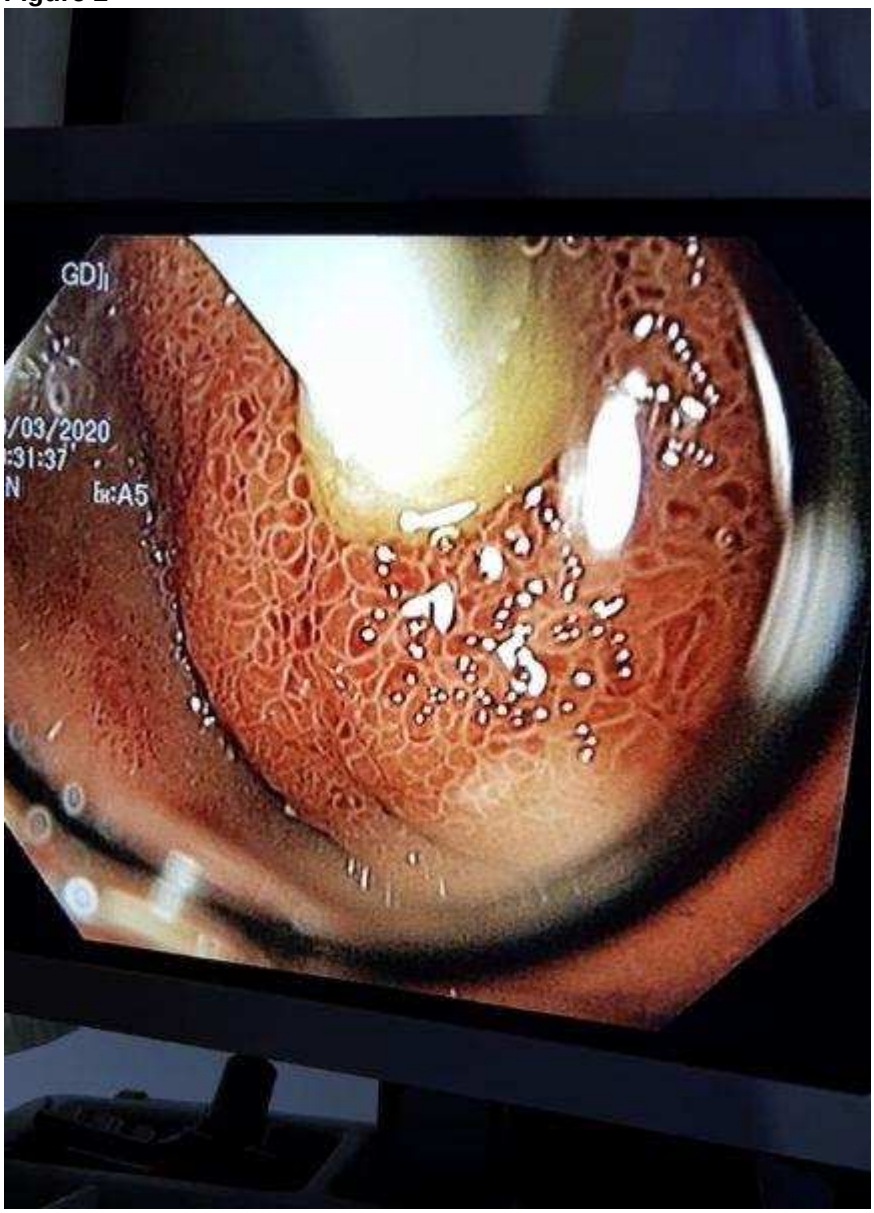

Endoskopik kistogastrostomi ile psödokiste stent yerleştirilmesi

Şekil 3
Figure 3

Endoskopik kistogastrostomi tedavisi sonrası pankreatik psödokistin tamamen gerilediği görülüyor

PP-314 /39. Ulusal Gastroenteroloji Haftası
İskemik Kolitin Nadir Bir Nedeni İnferior Mezenterik Arter Ve İnferior Mezenterik Ven Arasındaki Arterio-Venöz Fistül

Galip Egemen Atar[1], Osman Çağın Buldukoğlu[1], Ahmet Şükrü Alparslan[2], Hatice Deniz[1], Ferda Akbay Harmandar[1], Serkan Öcal[1], Ayhan Hilmi Çekin[1]

[1]Sağlık Bilimleri Üniversitesi, Antalya Eğitim ve Araştırma Hastanesi, Gastroenteroloji Bilim Dalı, Antalya
[2]Sağlık Bilimleri Üniversitesi, Antalya Eğitim ve Araştırma Hastanesi, Radyoloji Anabilim Dalı, Antalya

Giriş: Arteriovenöz fistül (AVF) arter ve ven arasında doğuştan, iyatrojenik ve idiopatik nedenlerle oluşan anormal bağlantıdır. İnferiyor mezenterik arter ve ven arasındaki AVF (İMAV AVF) nadirdir. Burada İMAV AVF'ye sekonder iskemik kolit gelişen ve cerrahi olarak tedavi edilen bir vaka örneği sunuldu.

Vaka: 58 yaşında erkek hasta 1 yıldır aralıklı devam eden son 3 aydır kesintisiz süren, günde 20 defayı bulan kanlı dışkılama, karın ağrısı ve kilo kaybı şikayetiyle servisimize kabul edildi. Fizik muayenesinde sağ üst ve alt kadranda hassasiyet dışında ek bulgu saptanmadı. Etiyolojik değerlendirme için yapılan tetkiklerinde ADBG'si normal, gaita tetkiklerinde lökosit ve eritrosit varlığı dışında anormal bulgu saptanmadı. Laboratuvarında sedimentasyon 48 mm/h, CRP: 36 mg/l, Hemoglobin: 9,4 gr/dl (demir eksikliği ile uyumlu) dışında patolojik bulgu saptanmadı. Kolonoskopisinde; rektum mukozası eritemli ve granüler, sigmoid kolondan splenik fleksuraya kadar tüm mukoza hemorajik, ödemli, frajildi ve dağınık yerleşimli ülsere alanlar izlendi. Transvers kolon distalinden çekuma kadar, terminal ileum dahil mukoza normaldi. İskemik kolit öntanısı ile yapılan, BT anjioda sigmoid ve inen kolonda duvar kalınlık artışı ve İMA ile İMV arasında fistül tespit edildi. Sol hemikolektomi (inen kolon, sigmoid kolon) ve uç kolostomi yapıldı. Rezeksiyon materyal patolojisi iskemik kolit ile uyumluydu. Operasyon sonrası ek komplikasyon görülmeyen hasta 6. Gün taburcu edildi.

Sonuç ve Tartışma: İMAV AVF arter kan akımının azalmasına, venöz basınçta artışa neden olur bunun neticesinde mukozal hipoperfüzyon ve konjesyona neden olarak iskemiye neden olabilir. İMAV AVF çok nadir görülür ancak tanının erken konulması ve en uygun tedavinin planlanması morbidite ve mortalite riskini ciddi oranda azaltmaktadır.

Anahtar Kelimeler: İskemik kolit, AV fistül, kolektomi

A Rare Cause of Ischemic Colitis: Arterio-Venous Fistula Between Inferior Mesenteric Artery and Inferior Mesenteric Vein

Galip Egemen Atar[1], Osman Çağın Buldukoğlu[1], Ahmet Şükrü Alparslan[2], Hatice Deniz[1], Ferda Akbay Harmandar[1], Serkan Öcal[1], Ayhan Hilmi Çekin[1]

[1]University of Health Sciences, Antalya Training and Research Hospital, Department of Gastroenterology, Antalya
[2]University of Health Sciences, Antalya Training and Research Hospital, Department of Radiology, Antalya

Introduction: Arteriovenous fistula (AVF) is an abnormal connection between artery and vein caused by congenital, iatrogenic and idiopathic causes. AVF between the inferior mesenteric artery and vein (IMAV-AVF) is rare. Here, a case of ischemic colitis secondary to IMAV-AVF and treated surgically is presented.

Case: A 58-year-old male patient was admitted to our service with complaints of bloody stools up to 20 times a day, abdominal pain, and weight loss, which had continued intermittently for the last three months for one year. Physical examination revealed tenderness in the right upper and lower quadrants. In the examinations performed for the etiological evaluation, ADBG was normal, and stool examinations were normal except for leukocytes and erythrocytes. In his laboratory, no pathological findings were detected except sedimentation 48mm/h, CRP:36 mg/l, and Hemoglobin:9.4 g/dl(consistent with iron deficiency). In a colonoscopy, the rectal mucosa was erythematous and granular, and the entire mucosa from the sigmoid colon to the splenic flexure was hemorrhagic, edematous, fragile, and scattered ulcerated areas. An increase in wall thickness in the sigmoid and descending colon and fistula between

IMA and IMV were detected in CT angiography performed with the prediagnosis of ischemic colitis. Left hemicolectomy and end colostomy were performed. Resection material pathology was compatible with ischemic colitis.

Conclusion and Discussion: IMAV-AVF causes a decrease in arterial blood flow and increases venous pressure, which may cause ischemia by causing mucosal hypoperfusion and congestion. IMAV-AVF is very rare, but early diagnosis and treatment significantly reduce the risk of morbidity and mortality.

Keywords: Ischemic colitis, AV fistula, colectomy

İMA-İMV AVF
İMA-İMV AVF

PP-315 / 39. Ulusal Gastroenteroloji Haftası
Derin endoskopik insizyon yöntemi ile tanı konulan vakalarımız: 3 olgu sunumu

Sezgin Vatansever, Merve Batur, Hakan Çamyar

İzmir Katip Çelebi Üniversitesi, Atatürk Eğitim ve Araştırma Hastanesi, Gastroenteroloji Bilim Dalı, İzmir

Gastrointestinal sistemdeki submukozal lezyonların çoğunluğu benign özellikte olmasına karşın bir kısmı ise yüksek malignite potansiyeline sahiptir. Bu lezyonların tanısında öncelikli olarak kesitsel görüntülemeler ve endoskopik ultrasonografi (EUS) kullanılmaktadır. EUS-FNA yöntemi ile alınan biyopsilerde patolojik tanıya ulaşma oranı farklı çalışmalarda %30-60 arasında değişmektedir. Bu yazımızda mide ve özofagusta bilgisayarlı tomografide ve EUS'ta mide ve özofagusta submukozal lezyonları saptanan ancak endoskopik ve endosonografik olarak alınan biyopsileri ile patolojik tanıya ulaşılamayan, derin endoskopik insizyon ve unroofing metodları ile alınan biyopsiler ile patolojik tanıları konulabilen 3 olguyu sunmayı amaçladık.

Anahtar Kelimeler: submukozal lezyon, deep endoskopik insizyon, gastrointestinal stromal tümör, leiomyom

Cases diagnosed with deep endoscopic incision: 3 case reports

Sezgin Vatansever, Merve Batur, Hakan Çamyar

İzmir Katip Çelebi University, Atatürk Research and Training Hospital, Department of Gastroenterology, İzmir

Although most of gastrointestinal submucosal lesions are benign some types of them have high malignant potential. Endoscopic ultrasonography (EUS) and cross sectional imaging are the primer diagnostic methods. Sufficient pathologic diagnosis with endoscopic ultrasound guided fine needle aspiration biopsy (EUS-FNA) varies between 30-60% in different studies. In this article, we aimed to present 3 cases with submucosal lesions in the stomach and esophagus which the pathological diagnosis could not be reached with endoscopic and endosonographic biopsies. In our cases sufficient pathological diagnosis could be made with biopsies taken by deep endoscopic incision and unroofing methods.

Keywords: submucosal lesions, deep endoscopic incision, gastrointestinal stromal tumor, Esophageal leiomyoma

Şekil-1
Figure-1

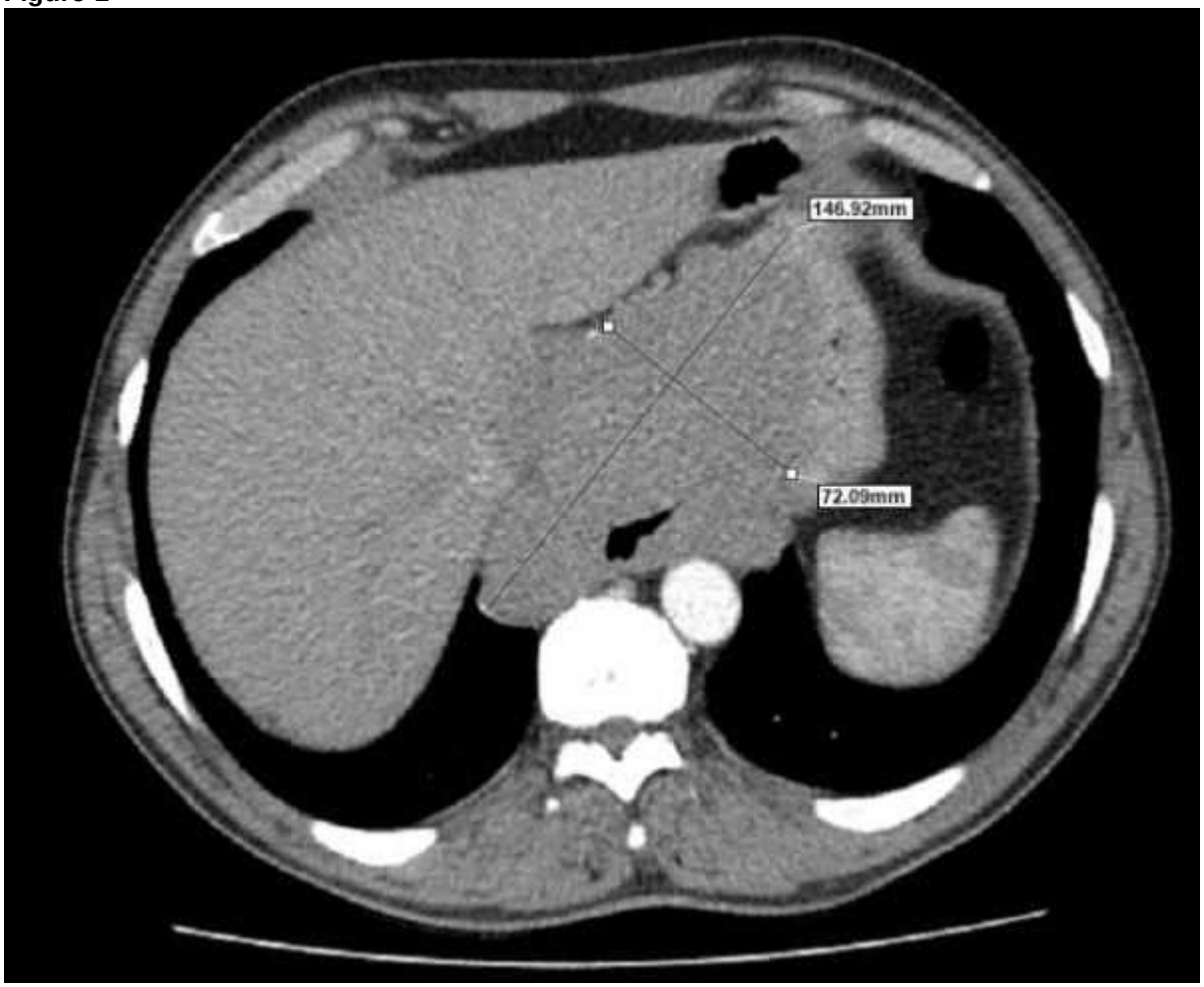

Şekil-2
Figure-2

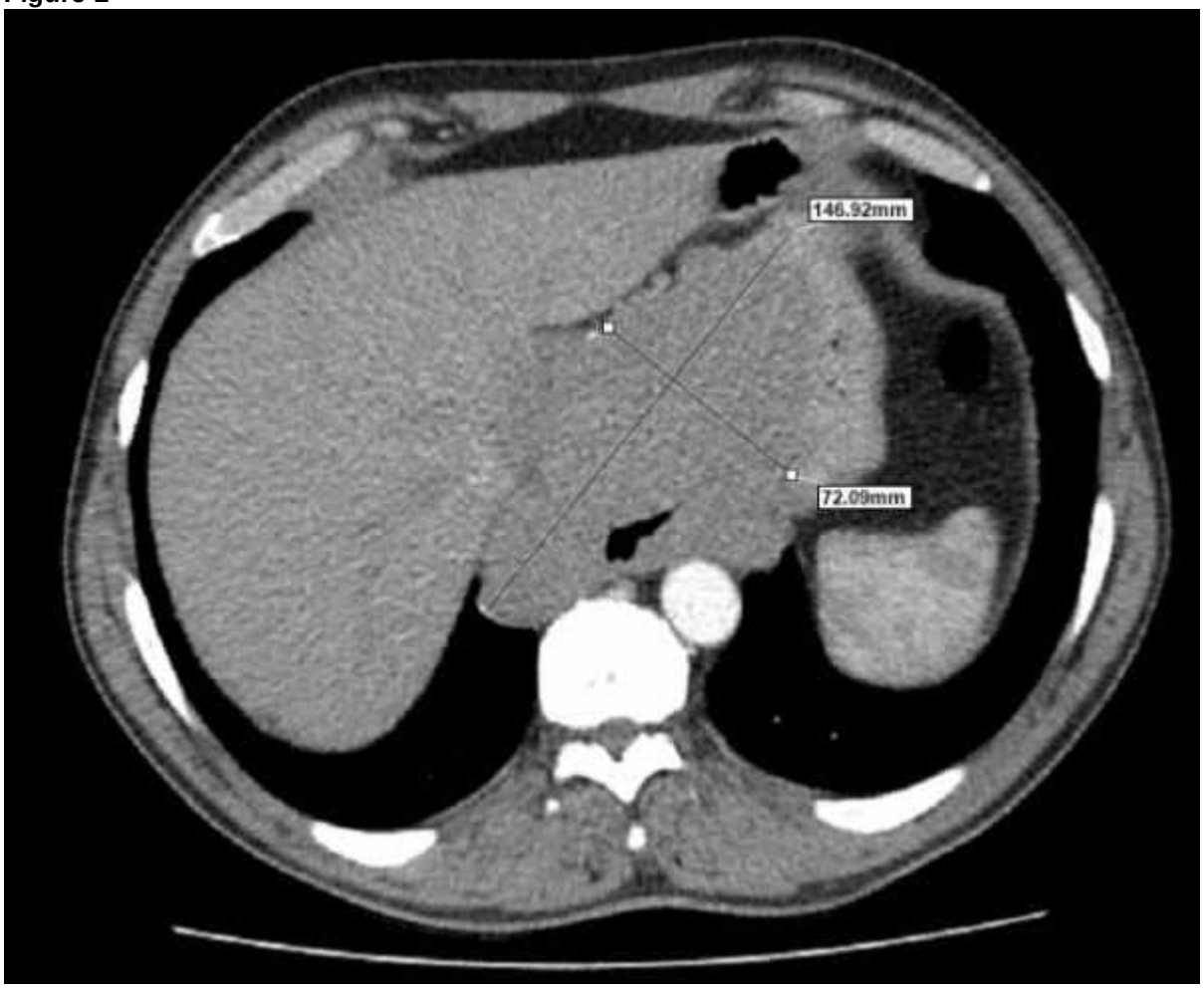

PP-316 / 39. Ulusal Gastroenteroloji Haftası
Rektal Bıçaklanma Vakasının Endoskopik Hemoklips İle Tedavisi

Emin Pala, Hüseyin Aykut, Oğuzhan Öztürk, Resul Kahraman, Süleyman Sayar, Kamil Özdil

Sağlık Bilimleri Üniversitesi, Ümraniye Eğitim ve Araştırma Hastanesi, Gastroenteroloji Ana Bilim Dalı, İstanbul

GİRİŞ
Gluteal bölge delici-kesici alet yaralanmaları, az karşılaşılan penetran yaralanmalardır. Bu yaralanmalar çoğunlukla minör niteliktedir. (1)Ancak nadiren gluteal bölgeden delici-kesici alet yaralanmasına bağlı hayatı tehdit eden durumlar da gözlenebilmektedir. Delici-kesici aletlerin intergluteal bölge yaralanmalarına bağlı rektum lümeninin hasarlanması nadir görülmektedir. (2) Nadir görülen bu yaralanmanın endoskopik tedavisini sunmayı amaçladık.

OLGU SUNUMU
20 yaşında erkek hasta acil servise bıçaklanma getirildi. Hastanın acil serviste yapılan muayenesinde intergluteal bölgede yaklaşık bir santimlik bıçak kesisine bağlı kanama odağı tespit edildi.Yapılan tetkiklerinde Hg 15,8 Hct:45,1 olarak saptandı. Kesi alanına ilk müdahale yapıldıktan sonra kesi alanı dışında rektum lümenden yoğun pıhtılı kanama görülüp yapılan fizik muayenede hipotansiyon taşikardi periferik nabızlarda zayıflama olması sebebiyle genel cerrahi kliniğine konsülte edildi. İntergluteal bölgedeki kesi alanı genel cerrahi tarafından baskılı pansuman yapılarak durduruldu. Acil servis kliniğinde takibinde kontrol hemogramında Hg 11,5 Hct:33,9 olması sebebiyle ileri tetkik ve tedavi amacıyla abdominal ve pelvik bt anjiografi çekildi. Batın içi ve retroperitoneal bölgede kanama odağı ve alanı saptanmadı. Rektum ve sigmoid kolonda intraluminal hemorajiyle uyumlu görüntüler izlendi. Genel cerrahi hemodinamiyi bozan hematokezya sebebiyle rektumda intraluminal kanama odağı olabileceği düşünüldü. Gastroenteroloji tarafından kolonoskopi ile değerlendirilmesi planlandı. Kolonoskopi işlemi sırasında rektum ve sigmoid kolonda yoğun pıhtı içerikli kanama görüldü. Kanama odağı anal kanaldan itibaren 12 cm de rektum arka duvarında üzerinde pıhtı bulunan 1 cm lik kesi alanı olduğu tespit edildi.Kesi alanına dört adet hemoklips uygulandı.Kanama kontrolü sağlandı. Sonuç olarak, gluteal bölge yaralanmaları hayati tehdit eden durumlara yol açabilmektedir. Tedavi seçenekleri arasında endoskopi yer alabilmektedir.

Anahtar Kelimeler: Kolonoskopi, Bıçaklanma, Hemoklips

Treatment Of A Rectal Stabbing Case Wıth Endoscopic Hemoclips

Emin Pala, Hüseyin Aykut, Oğuzhan Öztürk, Resul Kahraman, Süleyman Sayar, Kamil Özdil

Department of Gastroenterology, Umraniye Training and Research Hospital, University of Health Sciences, Istanbul, Turkey

TREATMENT OF A RECTAL STABBING CASE WITH ENDOSCOPIC HEMOCLIPS INTRODUCTION
Gluteal stab wounds are rarely encountered penetrating injuries. (1) However, life-threatening situations can also be observed rarely due to stab wounds in the gluteal region.(2)We aimed to present the endoscopic treatment of this rare injury.

CASE REPORT
20-year-old male patient was brought to the emergency service for stabbing injuries.In the examination of the patient in the emergency room, a bleeding focus due to a one-centimeter knife cut in the intergluteal region was detected.Hg was found to be 15.8 Hct: 45.1. After the first intervention in the incision area, heavy clotted bleeding was observed from the rectum lumen outside the incision area, and on physical examination, hypotension, tachycardia, and weakened peripheral pulses were observed, and the general surgery clinic was consulted.CT angiography was performed for further examination and treatment because Hg was 11 Hct: 33 in the control hemogram during the follow-up in the emergency department clinic.No bleeding focus or area was detected in the intra-abdominal and retroperitoneal region.Images consistent with the intraluminal hemorrhage were performed in the rectum.It was thought that there might be an intraluminal hemorrhage focus in the rectum due to hematochezia.During the colonoscopy procedure, heavy clot-containing bleeding was observed in the rectum.It was determined that there was a 1 cm incision area with a clot on the posterior wall of the

rectum at 12 cm from the anal canal.Four hemoclips were applied to the incision area. As a result, gluteal region injuries can lead to life-threatening situations.

Keywords: Colonoscopy, Stabbing, Hemoclips

Resim 1- Bir santimlik bıçak kesisine bağlı kanama odağı
Figure 1- A one-centimeter knife cut in the intergluteal region

Resim 2- Abdominal Bilgisayarlı Tomografi Anjiyografi:Sigmoid kolon ve rektumda intralüminal kanama alanları
Figure 2- Abdominal Computed Tomography Angiography: Intraluminal bleeding areas in the sigmoid colon and rectum

Resim 3- Lümen içi kanama odağı
Figure 3- Intraluminal bleeding focus

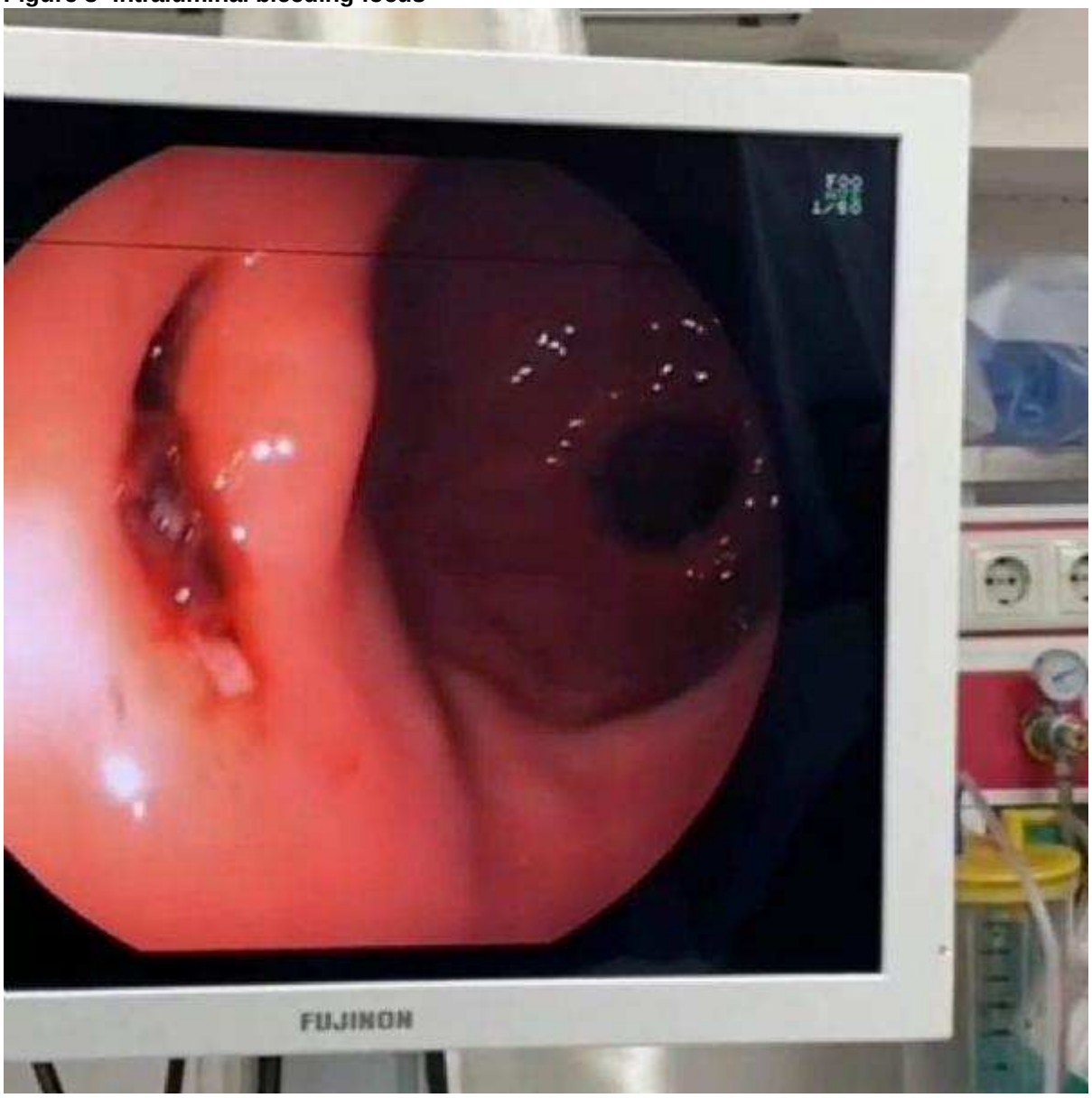

Resim 4- Kanama Odağı Hemoklips Uygulaması
Resim 4- Hemoclips Application to the Bleeding Focal

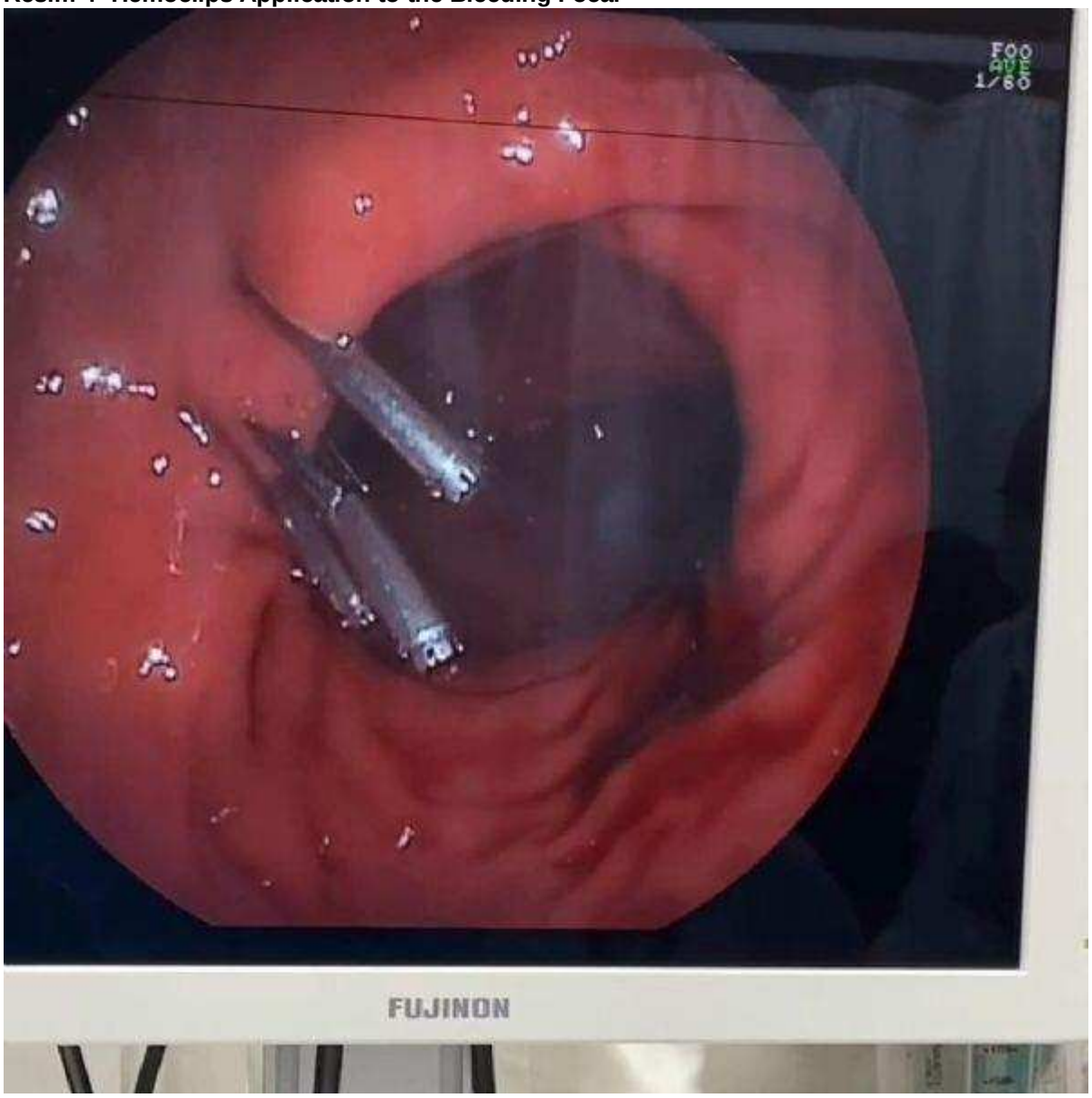

PP-317 / 39. Ulusal Gastroenteroloji Haftası
Nadir görülen bir kronik ishal nedeni; eozinofilik kolit

Hatice Deniz, Osman Çağın Buldukoğlu, Galip Egemen Atar, Tolga Yalçınkaya, Ferda Akbay Harmandar, Serkan Öcal, Ayhan Hilmi Çekin

Sağlık Bilimleri Üniversitesi, Antalya Eğitim ve Araştırma Hastanesi, Gastroenteroloji Bilim Dalı, Antalya

Eozinofilik gastrointestinal hastalıklar; eozinofilik özofajit (EoE), eozinoflik gastrit (EoG), eozinofillik enterit (EoN) ve eozinofilik kolit (EoC) başlıkları altında incelenen, kronik, bozulmuş immün yanıtla seyreden hastalıklardır. Tedavilerinde diyet düzenlemesinin yanında steroid ve immun modülatörler ilaçlar kullanılır. Bu vakada tedavi uyumsuzluğu nedeniyle nüks hastalık ile gelen bir eozinofilik kolit vakası anlatılacaktır.
25 yaşında bilinen eozinofilik kolit tanılı hasta 2 aydan uzun süredir devam eden karın ağrısı, ishal ve kilo kaybı şikayetleri nedeniyle kliniğimize yönlendirildi. 1 yıl önce tanı konulan hasta diyet ve medikal tedavi sonrası klinik remisyon ile izlenmekteydi. Anamnezinde son altı aydır diyet uyumu olmadığını ve ilaç tedavisini kestiğini belirten hasanın laboratuvar analizinde kanda eozinofili ve hipoalbuminemi dışında patolojik sonuç saptanmadı. Karın ağrısı ve ishal etiyolojisi için enfeksiyöz parametreleri negatif gelen hastanın görüntüleme sonucunda da etiyolojiye yönelik bir bulgu saptanmadı. Anamnez, klinik, laboratuvar, görüntüleme sonucunda hastada eozinofilik kolit nüksü düşünüldü. Bunun üzerine hastaya prednol ve imuran tedavisi başlandı. Bir hafta içerisinde kliniğinde düzelme görülen hasta taburcu edildi. Ayaktan takiplerinde iki ay içerisinde klinik bulgularının tamamen düzeldiği görüldü. Eozinofilik kolit etiyolojisi tam olarak bilinmeyen nadir bir hastalıktır. Hastaların %50 ila %70'inde atopik durumlar bulunmaktadır. Gıda alerjisinin patogenezdeki rolü tam olarak gösterilemese de diyet düzenlemesine yanıt veren vakalar mevcuttur. Diğer eozinofilik gastrointestinal hastalıklarda da olduğu gibi eozinofilik kolit tanısı endoskopik yolla alınan kolon biyopsisinde eozinofilik infiltrasyon gösterilmesi ve eozinofili ile seyredebilecek diğer etkenlerin dışlanması ile konulur.
Eozinofilik kolit kronik bir hastalıktır ve hastanın tedaviye tam uyumu önemlidir. Farklı gastrointestinal semptomlarla başvuran hastalarda eozinofilik hastalıklar akla gelmeli ve tanıya yönelik gerekli tetkikler planlanmalıdır.

Anahtar Kelimeler: Eozinofilik kolit, diyare, tedavi uyumu

Eosinophilic colitis, a rare cause of chronic diarrhea

Hatice Deniz, Osman Çağın Buldukoğlu, Galip Egemen Atar, Tolga Yalçınkaya, Ferda Akbay Harmandar, Serkan Öcal, Ayhan Hilmi Çekin

University of Health Sciences, Antalya Training and Research Hospital, Department of Gastroenterology, Antalya

Eosinophilic gastrointestinal diseases (EGIDs) are chronic, immune-mediated disorders of the GI tract including eosinophilic esophagitis, gastritis, enteritis and colitis. Immunmodulatory treatment along with diet regulation is the basis of treatment in EGIDs. In this case report, we would like to represent a recurrent eosinophilic colitis patient with poor adherence to treatment.
25 years old patient with a diagnosis of eosinophilic colitis for a year was referred to our clinic with abdominal pain, diarrhea and weight loss. The patient was in remission for six months after diagnosis whilst on steroid and azathioprine treatment, which he ceased after six months on his own will, after which the symptoms reappeared and worsened gradually. Blood analysis revealed eosinophilia and hypoalbuminemia. Infectious markers were negative and imaging studies revealed no additional cause. The patient was diagnosed as "eosinophilic colitis recurrence" and steroid and azathioprine treatment was started promptly. In the first week of treatment, symptoms releived remarkably and the patient was discharged from the hospital. Within two months of discharge, the patient fully recovered. Eosinophilic colitis is a rare disorder with unknown etiology. Up to 70% of patients have atopic findings. Although food allergy is not shown in the pathogenesis, patients may benefit from diet regulation. As with all EGIDs, the diagnosis can be made with endosopic biopsy showing eosinophilic infiltration in the absence of other possible causes of eosinophilic infiltration.

Keywords: Eosinophilic colitis, diarrhea, treatment compliance

PP-318 / 39. Ulusal Gastroenteroloji Haftası]
Endoskopik tam kat rezeksiyon sonuçlarımız

Erdem Akbal

Liv Hospital Ulus

Amaç: Endoskopik tam kat rezeksiyon (ETKR) tekniği sindirim sistemi erken evre kanserlerinin tedavisinde kullanılabilen bir rezeksiyon yöntemidir. Bu çalışmada daha önce endoskopik tam rezeksiyon yapılan 10 hastanın sonuçları değerlendirilmiştir.

Materyal-Metod: Çalışmaya daha önce polipektomi yapılan rekürren yada rezidü kolon polibi saptanan şiddetli fibrozisi olan 8 vaka, submukozal invazyon şüphesi olan 1 kolon polibi vakası alındı ve 40 mm büyüklüğünde duodenal polip vakası alındı. İşlemde endoskopik tam kat rezeksiyon cihazı kullanıldı. Sonuçlar: Çalışmaya yaşları 42-78 arasında olan 9 kolonik lezyon ve bir duodenum lezyonu için ETKR uygulanan hastalar dahil edildi. İşlem başarısı % 100, en blok rezeksiyon oranı % 100 olarak saptandı. Akut dönemde kanama ve perforasyon saptanmadı. Kolonik ETKR uygulanan. 9 hastanın 2 sinde geç dönemce (5.gün ve 7.gün) transfüzyon gerektirmeyen kanama saptandı. EKTR işlemi endoskopik full thicknes cihazı ile yapıldı.

Tartışma: Endoskopik tam kat rezeksiyon işlemi seçilmiş vakalarda güvenli kullanılabilecek güvenilir bir yöntemdir.

Anahtar Kelimeler: polip, kanser, tam kat rezeksiyon

Results of endoscopic full thickness resection

Erdem Akbal

Liv Hospital Ulus

Objective: Endoscopic full-thickness resection (EFTR) technique is a resection method that can be used in the treatment of early stage cancers of the digestive system. In this study, the results of 10 patients who had undergone endoscopic complete resection before were evaluated.

Materials-Methods: Eight cases with severe fibrosis with recurrent or residual colon polyps who had previously undergone polypectomy, 1 case of colon polyp with suspected submucosal invasion, and a case of duodenal polyp with a size of 40 mm were included in the study. Endoscopic full-thickness resection device was used in the procedure.

Results: Patients aged between 42 and 78 years who underwent ETCR for 9 colonic lesions and one duodenal lesion were included in the study. The procedural success was 100%, and the en bloc resection rate was 100%. Bleeding and perforation were not detected in the acute period. Colonic EFTR administered. Late period (5th day and 7th day) bleeding that did not require transfusion was detected in 2 of 9 patients. EFTR was performed with an endoscopic full-thickness device.

Discussion: Endoscopic full-thickness resection is a reliable method that can be used safely in selected cases.

Keywords: polyp, cancer, full thickness resection

endoskopik tam kat rezeksiyon
endoscopic full thickness resection

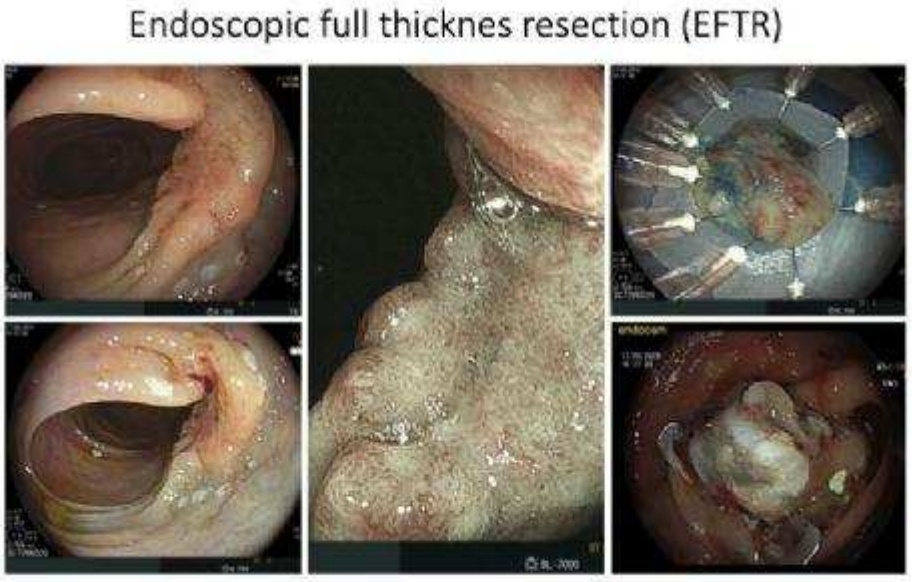

PP-319 / 39. Ulusal Gastroenteroloji Haftası
Yüksek çözünürlüklü özefagus manometresi ve akalazya

Akın Aygün[1], Altay Çelebi[1], Ayça Eroğlu Haktanır[2]

[1]Kocaeli Üniversite Hastanesi
[2]Kocaeli Devlet Hastanesi

GİRİŞ: Yüksek çözünürlüklü manometri (HRM), özofagusun fonksiyon bozukluklarının ve primer motor bozukluğu olan akalazyanın tanısının konulması ve tiplendirilmesinde altın standart olarak kabul edilmektedir. Akalazyanın, ülkemizdeki epidemiyolojik özelliklerine ilişkin veriler son derece sınırlıdır.

Amaç: Kliniğimizde takip edilen akalazyalı hastaların, epidemiyolojik özelliklerinin ve manometrik bulgularının incelenmesi amaçlanmıştır.

Gereç-Yöntem: Kasım 2019-Ekim 2022 tarihleri arasında, üniversitemiz gastroenteroloji bilim dalı motilite polikliniğinde tetkik edilen ve yüksek çözünürlüklü manometri yapılan hastaların bilgi kartları, retrospektif olarak incelendi. Akalazya tanısı konulan hastaların demografik özellikleri ve işlem sonuçları değerlendirildi.

Bulgular: HRM yapılan 1815 hastanın 118 tanesi Akalazya tanısı almış ve tip ayrımı yapılmıştı. Semptom başlangıcından tanı konuluncaya kadar geçen sürenin ortalama 4.51±4.17 (1-20) yıl olduğu görüldü. Tanı konulan 118 hastanın 55 tanesi erkek (% 46,6), 63 tanesi (% 53.4) kadın idi. Hastaların 50 tanesi (% 42.4) Tip 1, 63 tanesi Tip 2 (% 53.4), ve 5 tanesi Tip 3 (%4.2) tanısı almıştı.

AKALAZYA HASTA TİPLERİ

Sonuç: Akalazya hastalığının tanısı, günümüz teknolojisi ve bilgi birikimiyle sorun olmaktan çıkmış gibi gözükmektedir. Çalışmamızın sonuçları, ulusal ve uluslararası farklı çalışmaların verileri ile uyumluluk göstermektedir.

Anahtar Kelimeler: akalazya, ve, manometre

Yüksek çözünürlüklü özefagus manometresi ve akalazya

Akın Aygün[1], Altay Çelebi[1], Ayça Eroğlu Haktanır[2]

[1]Kocaeli University
[2]Kocaeli Devlet Hastanesi

GİRİŞ: Yüksek çözünürlüklü manometri (HRM), özofagusun fonksiyon bozukluklarının ve primer motor bozukluğu olan akalazyanın tanısının konulması ve tiplendirilmesinde altın standart olarak kabul edilmektedir. Akalazyanın, ülkemizdeki epidemiyolojik özelliklerine ilişkin veriler son derece sınırlıdır.

Amaç: Kliniğimizde takip edilen akalazyalı hastaların, epidemiyolojik özelliklerinin ve manometrik bulgularının incelenmesi amaçlanmıştır.

Gereç-Yöntem: Kasım 2019-Ekim 2022 tarihleri arasında, üniversitemiz gastroenteroloji bilim dalı motilite polikliniğinde tetkik edilen ve yüksek çözünürlüklü manometri yapılan hastaların bilgi kartları, retrospektif olarak incelendi. Akalazya tanısı konulan hastaların demografik özellikleri ve işlem sonuçları değerlendirildi.

Bulgular: HRM yapılan 1815 hastanın 118 tanesi Akalazya tanısı almış ve tip ayrımı yapılmıştı. Semptom başlangıcından tanı konuluncaya kadar geçen sürenin ortalama 4.51±4.17 (1-20) yıl olduğu görüldü. Tanı konulan 118 hastanın 55 tanesi erkek (% 46,6), 63 tanesi (% 53.4) kadın idi. Hastaların 50 tanesi (% 42.4) Tip 1, 63 tanesi Tip 2 (% 53.4), ve 5 tanesi Tip 3 (%4.2) tanısı almıştı.

Sonuç: Akalazya hastalığının tanısı, günümüz teknolojisi ve bilgi birikimiyle sorun olmaktan çıkmış gibi gözükmektedir. Çalışmamızın sonuçları, ulusal ve uluslararası farklı çalışmaların verileri ile uyumluluk göstermektedir.

Keywords: akalazya, ve, manometre

AKALAZYA HASTA TIPLERİ
AKALAZYA HASTA TIPLERİ

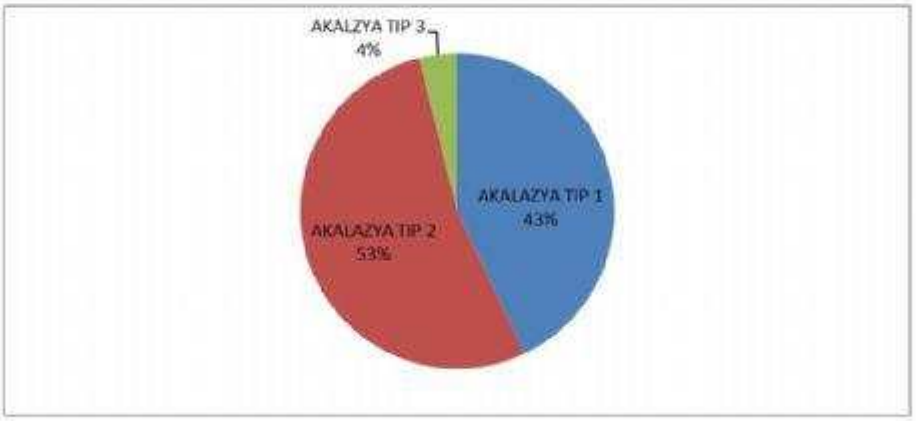

PP-320 / 39. Ulusal Gastroenteroloji Haftası
Nadir görülen bir ascit komplikasyonu

Hatice Deniz[1], Osman Çağın Buldukoğlu[1], Galip Egemen Atar[1], Ahmet Şükrü Alparslan[2], Ferda Akbay Harmandar[1], Serkan Öcal[1], Ayhan Hilmi Çekin[1]

[1]Sağlık Bilimleri Üniversitesi, Antalya Eğitim ve Araştırma Hastanesi, Gastroenteroloji Bilim Dalı, Antalya
[2]Sağlık Bilimleri Üniversitesi, Antalya Eğitim ve Araştırma Hastanesi, Radyoloji Anabilim Dalı, Antalya

Siroz, hepatik mikromimarinin bozulması ve rejeneratif nodüllerin oluşumu ile karakterize, ilerleyici hepatik fibrozisin geç aşamasıdır. Asit, özofagus varis kanaması ve hepatik ensefalopatiyle birlikte karaciğer sirozun üç major komplikasyonundan biri olup; sirozlu hastaların hastaneye başvurularının en sık sebebidir. Asite ikincil karın duvarı hernileri sık görülür. Bu vakada, inguinal hernilerin alt tipi olan femoral hernili bir hastada femoral kateter takılması sonrası asit sıvısının drene olduğu bir durum sunulacaktır.
59 yaşında dekompanse karaciğer sirozu ile takipli hasta acil servise asit dekompansasyonu ile başvurdu. Acil serviste yapılan ultasonografide umbilikusta batın içi defekt ve genişherniasyon saptanan hasta opere edildi. Operasyon sonrasında taburcu edilen hasta takip eden günlerde hematemez ile acil servise başvurdu. Damar yolu açılamadığı için femoral kateter takılmak istenen hastada kateter giriş bölgesinden kateter içerisine asit ile uyumlu bol miktarda sıvı gelmesi üzerine kateter takılma işlemi sonlandırıldı ve kompresyon uygulanarak sıvı akımının durması sağlandı. Hastada inguinal femoral herni olduğu değerlendirildi.
Siroz hastalarında asit en önemli dekompansasyon sebeplerinden birisidir. Asite eşlik eden hernilerin yönetimi komplikasyon riski nedeniyle zorlaşmaktadır. Sirozlu hastalara yapılacak her abdominal girişimde yoğun asit varlığı ve olası herni mevcudiyeti akla getirilmeli, girişim öncesi gerekli görüntülemeler yapılmalıdır.

Anahtar Kelimeler: Siroz, asit, femoral herni

A rare complication of ascites

Hatice Deniz[1], Osman Çağın Buldukoğlu[1], Galip Egemen Atar[1], Ahmet Şükrü Alparslan[2], Ferda Akbay Harmandar[1], Serkan Öcal[1], Ayhan Hilmi Çekin[1]

[1]University of Health Sciences, Antalya Training and Research Hospital, Department of Gastroenterology, Antalya
[2]University of Health Sciences, Antalya Training and Research Hospital, Department of Radiology, Antalya

Cirrhosis is the end stage of progressive liver fibrosis, characterized by destruction of the microarchitecture of liver and regenerative nodules. Ascites, along with variceal bleeding and encephalopathy, is one of three major complications of cirrhosis; and the leading cause of hospital admissions in this patient group. Abdominal wall hernias are common in ascites. In this case, ascites drainage from femoral catheter entry site in a patient with femoral hernia.
A 59 years old patient with decompensated cirrhosis admitted to the emergency department with decompensated ascites. Abdominal ultrasonography revealed a large umbilical defect and hernia, and the patient was hospitalized for surgery. Following surgery, the patient was discharged from the hospital but a few days later he admitted to the emergency department with massive hematemesis. Peripheral iv line could not be established and a femoral catheter placement was decided. During the catheter insertion, ascites fluid leaked from the entry site and through the guide tube, so the procedure was stopped. After compression, the fluid leakage ceased. The patient was thought to have a femoral hernia causing ascites leakage into the catheter entry site.
Ascites in one of the major reasons of decompansation in cirrhosis patients. Management of abdominal hernies accompanying ascites is hard due to potential complications. In the cirrhotic patient group, every abdominal intervention must be planned cautiously and imaging studies should be carried out to rule out any existing hernial defects.

Keywords: Cirrhosis, ascites, femoral hernia

PP-321 / 39. Ulusal Gastroenteroloji Haftası
Yeni Tanı Alan Çölyak Hastasında Otoimmün Hepatit

Serkan Dumanlı, Azar Abıyev, Gülden Bilican, Nergiz Ekmen

Gazi Üniversitesi Tıp Fakültesi, Gastroenteroloji Bilim Dalı, Ankara

Giriş
Çölyak hastalığı, genetik yatkınlığı olan bireylerde gluten alımı ile ilişkili otoimmun olayların rol oynadığı bir hastalıktır. Çölyak hastalığı ile eşzamanlı olarak otoimmun hepatit tanısı alan ve kliniğimizde takip edilen bir olguyu sunuyoruz.

Olgu
Kardeşinde Çölyak hastalığı tanısı olan 31 yaşında kadın, halsizlik ve kilo kaybı şikayetleri nedeniyle başvurdu. Aralıklı olarak oral demir ve b12 preparatları kullanımı dışında ilaç kullanımı yoktu. Başvurusunda yapılan, kan sayımı ve demir testleri demir eksikliği anemisi ile uyumluydu. Transaminaz düzeylerinde ise anlamlı yükseklik saptandı. Viral serolojik testler ve otoimmun hepatit markerları negatifti. Total IgG ve total IgM seviyeleri ise yüksek saptandı. Hepatobiliyer ultrasonografisi, karaciğer parankiminde ince granüler görünüm dışında normal boyut ve şekildeydi. Çölyak serolojisinin pozitif olması ve duodenumdan alınan biyopsilerin Marsh tip 3C ile uyumlu olması üzerine hastaya Çölyak hastalığı tanısı konularak glütensiz diyet başlandı.
Glutensiz diyet altında transaminaz düzeylerinde dalgalı bir seyir olması üzerine yapılan karaciğer biyopsisi otoimmun hepatit ile uyumlu bulundu. Metilprednizolon 48 mg/gün başlandı. Azatiyoprin 0,5 mg/kg/gün başlanarak 1mg/kg/gün dozuna çıkıldı. Transaminaz düzeylerinde düşüşün yavaş olması nedeniyle steroid dozu 2 ay kadar 48 mg/gün devam edildikten sonra azaltılarak 6 ayın sonunda 4 mg/gün dozuna kadar düşüldü. 6. Ayın sonunda transaminaz düzeylerinin ve total IgG düzeyinin normal seviyelerde olduğu görüldü.

Tartışma
Çölyak hastalığının, otoimmun karaciğer hastalıkları ile ilişkili olduğu bilinmektedir. Benzer şekilde, otoimmun hepatit hastalarında Çölyak hastalığı prevelansı normal populasyondan sıktır. Çölyak hastalığı veya otoimmun hepatit tanısı alan hastaların, diğerinin varlığı açısından taranması önerilir.

Anahtar Kelimeler: Çölyak Hastalığı, Otoimmun Hepatit, Gluten

Autoimmune Hepatitis In a Recently Diagnosed Celiac Disease Patient

Serkan Dumanlı, Azar Abıyev, Gülden Bilican, Nergiz Ekmen

Gazi University Faculty of Medicine, Gastroenterology Department, Ankara

İntroduction
Celiac disease is an autoimmune disorder, which is triggered by gluten intake in genetically predisposed patients. We present a case diagnosed with autoimmune hepatitis concurrently with celiac disease and followed up in our clinic.

Case
A 31-year-old woman presented with fatigue and weight loss. Sister of the patient was diagnosed with Celiac disease recently. There was no drug use except intermittent use of oral iron and b12 preparations. A marked elevation was seen in transaminase levels. Viral serological tests and autoimmune hepatitis markers were negative. Total IgG and total IgM levels were found to be high. Hepatobiliary ultrasonography was normal, except fine granular appearance in the liver parenchyma. Celiac serology was positive and the duodenum biopsies were compatible with Marsh type 3C celiac disease. the patient was diagnosed with Celiac disease and a gluten-free diet was started.
Liver biopsy performed due to fluctuating transaminase levels under a gluten-free diet was found to be compatible with autoimmune hepatitis. Methylprednisolone 48 mg/day was started. Azathioprine was started at 0.5 mg/kg/day and increased to 1 mg/kg/day. Due to the slow decrease in transaminase levels, the steroid dose was continued at 48 mg/day for 2 months, then decreased to 4 mg/day gradually. At the end of the 6th month, the transaminase levels and total IgG levels were normalised.

Discussion

Celiac disease is known to be associated with autoimmune liver diseases. The initial diagnosis of one of these diseases should lead to screening for the other.

Keywords: Celiac Disease, Otoimmune Hepatitis, Gluten

PP-322 / 39. Ulusal Gastroenteroloji Haftası
Covid Pandemisinde Kronik Hepatit B Hastalarının Durumu

Sedat Çiçek[1], Mehmet Tepe[1], Ali Çağrı Oral[1], İbrahim Halil Bahçecioğlu[1], Mehmet Yalnız[1], Ramazan Dertli[1], Rümeysa Bildirici[2], Pınar Tepe[3]

[1]Fırat Üniversitesi, Tıp Fakültesi, Gastroenteroloji, Elazığ
[2]Fırat Üniversitesi, Tıp Fakültesi, İç Hastalıkları Anabilim Dalı, Elazığ
[3]İl Sağlık Müdürlüğü, Bulaşıcı Hastalıklar Bölümü, Elazığ

Giriş: Son zamanlarda etkisinin azaldığı görülse de koronavirüs-19(COVID) pandemisi dünya üzerinde hızla yayılarak önemli bir morbidite ve mortalite nedeni olmuştur. Kronik hastalığı olanlar daha büyük risk altındadırlar. COVID hastalığının kendisi, tedavisinde kullanılan ilaçların yan etkisi ve korunma için yapılacak aşıların etkileri ve yan etkileri kronik hepatit-B hastalarında da gündemi meşgul etmiştir.

Gereç-Yöntem: 2022 yılında 3 aylık süreçte Fırat Üniversitesi, Tıp Fakültesi Hastanesi, Gastroenteroloji Polikliniği'nde kronik hepatit-B ile takip edilen hastalardan çalışmaya katılmayı kabul eden 106 hastadan anket yoluyla veriler toplanmıştır.

Bulgular: Katılımcıların 53(%50)'ü kadın 53(%50)'ü erkekti. Hastaların yaş ortlaması 49.34 (mean±11.56). Hastaların %56'sı (n=60) COVID sürecinde sağlık kontrolüne düzenli gitmişlerdir. % 79.2' si hepatit ilacının adının değiştiğini belirtmiştir. COVİD geçiren hastaların %85,5'i (n=47) hastalığı ayakta geçirmiş, %12,7'i (n=7) hastanede yatmış ve 1 hasta (%1,8) ise soruyu cevaplamamıştır. Yoğun bakımda yatan hasta olmamıştır. Hastaların %87,7'si (n=93) COVİD aşısı olmuştur. %71 (n=66) ile mRNA aşısı ilk tercih olmuştur. Hastaların %9,1'i (n=5) de pnömoni geçirmiştir.

Sonuç: Pandemi nedeniyle mevcut kısıtlamalara ve endişelere rağmen hastaların yarısından fazlası düzenli kontrollere gelmiştir ve tedavilerine devam etmiştir. Hastaların büyük çoğunluğu da COVİD aşılarını yaptırmıştır.

Anahtar Kelimeler: Covid, pandemi, kronik Hepatit B

The Status OF Chronic Hepatitis B Patients In The Covid Pandemic

Sedat Çiçek[1], Mehmet Tepe[1], Ali Çağrı Oral[1], İbrahim Halil Bahçecioğlu[1], Mehmet Yalnız[1], Ramazan Dertli[1], Rümeysa Bildirici[2], Pınar Tepe[3]

[1]Firat University, Faculty of Medicine, Division of Gastroenterology
[2]Firat University, Faculty of Medicine, Department of Internal Medicine, Elazig
[3]Provincial Health Department, İnfectious Diseases Division, Elazig

Introduction: Although it has been seen that its effect has decreased recently, the coronavirus-19 (COVID) pandemic has spread rapidly around the world and has become an important cause of morbidity and mortality. Those with chronic diseases are at greater risk. The COVID disease itself, the side effects of the drugs used in its treatment, and the effects and side effects of the vaccines for protection have also occupied the agenda in chronic hepatitis-B patients.

Materials-Methods: Data were collected from 106 patients who accepted to participate in the study, who were followed up with chronic hepatitis B in the Gastroenterology Polyclinic of Fırat University, Medical Faculty Hospital, in a 3-month period in 2022.

Results: 53(50%) of the participants were female and 53(50%) were male. The mean age of the patients was 49.34(mean±11.56). 56% of the patients (n=60) went to regular health check-ups during the COVID process. 79.2% stated that the name of the hepatitis drug has changed. Of the patients with COVID-19, 85.5%(n=47) had the disease outpatient, 12.7%(n=7) were hospitalized, and 1 patient (1.8%) did not answer the question. There were no patients hospitalized in the intensive care unit. 87.7%(n=93) of the patients were vaccinated against COVID-19. mRNA vaccine was the first choice with 71% (n=66). 9.1% (n=5) of the patients also had pneumonia.

Conclusion: Despite the current restrictions and concerns due to the pandemic, more than half of the patients came to regular check-ups and continued their treatment. Majority of the patients have also had the COVID vaccines.

Keywords: Covid, pandemic, chronic hepatitis B

PP-323 / 39. Ulusal Gastroenteroloji Haftası
Biliyer Stentin Koledok Taşı Üzerindeki Parmak İzi

Burçak Evren Taşdoğan

Adana Şehir Eğitim ve Araştırma Hastanesi, Gastroenteroloji Kliniğ

Amaç: Büyük koledok taşları bazen klinisyenlerin zor başa çıktığı patolojiler olup çoğunlukla Endoskopik Retrograd Kolajiyopankreatografi (ERCP) işlemi ile tedavi edilmektedir. ERCP işlemi ile endoskopik sfinkterotomi ve bazen büyük balon dilatasyonu ile koledok taşlarının birçoğu çıkarılabilmektedir. Bazı taşların ise basket litotriptör ile kırılması gerektirmektedir. Bütün bu işlemlere rağmen çıkartılamayan taşlarda ise plastik biliyer stent yerleştirilmesi taşların küçülmesi ve sonraki seanslarda çıkarılmasına olanak vermektedir. Burada ilk ERCP seansında çıkarılamayan büyük bir koledok taşının biliyer stentleme sonrası çıkarılması sırasında görülen ilginç bir görüntü saptanan bir olgu aktarılacaktır. Olgu Sunumu ve Bulgular: 67 yaşında erkek hasta son bir ayda ortaya çıkan üst kadranlarda karın ağrısı ve sarılık şikayeti ile başvurdu. Yapılan tetkiklerinde kolestatik tipte karaciğer fonksiyon testleri yüksekliği ve hiperbilirubinemi saptanan ve abdominal ultrasonografide koledok 15 mm görüntülenen hastanın çekilen Magnetik Rezonans Kolajiyopankreatografide (MRCP) ekstrahepatik kolestaz bulguları ve koledok distalinde künt sonlanma saptandı. Koledoğun künt sonlanması nedeniyle periampüller tümör ön tanısı ile yapılan Endoskopik Ultrasonografide koledok distalinde 12 mm lik taş imajı görüldü. ERCP yapılan hastada endoskopik sfinkterotomi ve büyük balon dilatasyonu yapılmasına rağmen koledok taşı çıkarılamadı ve koledoğa 10 F plastik biliyer stent yerleştirildi. İşlem sonrası karın ağrısı ve ikteri gerileyen hastanın 3 ay sonra yapılan ERCP işleminde ilginç bir görüntü saptandı. Üç aylık biliyer stentleme periyodu sonrası taşın boyutunun azalması ile safra taşı çıkarıldığında taşın üzerinde stentin izi görüldü.

Sonuç: ERCP ile endoskopik girişimlerle çıkarılamayan büyük koledok taşlarının birçoğu biliyer stentleme sonrası başarılı bir şekilde çıkarılabilmektedir. Bizim olgumuz bize, stentin safta taşını nasıl küçülterek çıkarılabilir hale getirdiğini gösteren ilginç bir görüntü göstermiştir.

Anahtar Kelimeler: Büyük koledok taşı, Biliyer stent, Parmak izi

The Finger Print of the Biliary Stent on Choledochus Stone

Burçak Evren Taşdoğan

Adana City Teaching and Research Hospital, Gastroenterology Departmant

Aim: Large Choledochus Stones are sometimes diffucult to manage for clinicians. They are mostly treated with Endoscopic Retrograde Endoscopic Colangiopancreatography (ERCP) procedure. Endoscopic spinchterotomy and sometimes large baloon dilation are used to remove most of large choledochus stones. Some stones can not be removed by using all these methods and biliary plastic stents are needed. Biliary stenting reduces the size of the stone and gives the opportunity to remove the stone later. In this presentation, we will present a patient with a large choledochus stone which can not be removed in the first ERCP procedure and after biliary stenting during the second ERCP procedure an interesting sight was seen.

Case: 67 year-old male patient admitted to the hospital with upper abdominal pain and jaundice.Magnetic Resonance Cholangiopancreatography (MRCP) revealed extrahepatic cholestasis and blunt ending of the choledochus. Endoscopic ultrasonography was performed and a 12 mm sized choledochus stones was seen. ERCP was performed and even with endoscopic spinchterotomy and large baloon dilation, the stone can not be removed, a 10 F plastic biliary stent was inserted. After 3 months, second ERCP procedure was performed and the stone was removed since the stent reduced the size of the stone and an interseting sight was seen.

Results: Most of the choledochus stones which can not be removed with ERCP ve endoscopic interventions can be successfully removed after a period of biliary stenting. Our case shows us how the stent reduces the size of the stone with an interesting sight.

Keywords: Large choledochus stone, Biliary stent, Finger print

Safra taşının üzerindeki stente ait iz
The print of the stent on the biliary stone

PP-324 / 39. Ulusal Gastroenteroloji Haftası
Aynı Hastada İki Tromboemboli Atağı: Sleeve Gastrektomiyle İlişkilendirilebilir mi?

Mehmet Ali Kösekli, Halil Bardak

Bolu Abant İzzet Baysal Üni Tıp Fak Gastroenteroloji BD

Obezite tedavisinde artan sıklıkta laparoskopik sleeve gastrektomi(LSG) operasyonu uygulanmaktadır. Post-LSG bildirilen komplikasyonlardan biri de tromboembolilerdir. Post op 1. ve 3. yılda iki tromboemboli atağı gelişen vakayı sunuyoruz.

Olgu: 48 yaş kadın (BMI: 44.9 kg/m2) 2018 yılında LSG yapılmış. Aktuel BMI:28. Hipertansiyon ve B thalasemisi var. LSG'den 6 ay sonra sol hemiparezi gelişmesi üzerine serebro vasküler hastalık (superior sagittal ve sağ sagittal sinüste trombus) tanısı konmuş. Sekelsiz iyileşmiş. Haziran 2021'de 10 gündür süren karın ağrısı yakınmasıyla yapılan abdomen ultrasonografide portal ven çapı 18 mm, lümen içinde ve intrahepatik dallarda süperior mezenterik vene kadar uzanan trombus saptanmış. Periferik yayma normal saptanmış. HFE, Faktör V Leiden ve Protrombin gen mutasyonu negatif saptanmış. Anti nükleer, antifosfolipid antikorlar, lupus antikoagulanı ve beta 2 mikroglobulin negatif saptanmış. SVO öyküsü ve Portal ven trombozu nedeniyle Haziran 2021'de warfarin başlanmış. Mart 2022 Doppler USG'de ana portal ven ve intrahepatik dallar hala oblitere görünümde.

Tartışma: Hastada gelişen tromboembolik atakları LSG ile ilişkilendirmek tartışmaya açıktır Laparoskopik sleeve gastrektomi (lsg) sonrası porto-mezenterik ven trombozu insidansı %0,3 ile %1 olarak bulunmuş. 5 merkezde LSG uygulanan 5951 hastada 18 PVT bildirilmiş (%0,3). Trombozler LSG'nin nadir bir komplikasyonu olup barsak iskemisi ve ölüm gibi ciddi sonuçlara yol açabilir. Portal ven trombozu karaciğer sirozlu hastaların %10-25'inde görülürken, portal ven trombozu olan hastalarda %25 oranında altta yatan siroz bildirilmektedir. Diğer risk faktörleri oral kontraseptif kullanımı, gebelik, kronik inflamatuvar hastalıklar, portal venöz cerrahileri, maligniteler ve eltrombopag ile trombositopeni tedavisidir. Hastanın obezitesinin kontrol altına alınmasına rağmen gelişen tromboemboliler, LSG ile ilişkili olabilir

Anahtar Kelimeler: Obezite, Laparoskopik sleeve gastrektomi, tromboembolizm, portal ven trombozu

Two Thromboembolism Attacks in the Same Patient: Can It Be Associated with Sleeve Gastrectomy?

Mehmet Ali Kösekli, Halil Bardak

Bolu Abant Izzet Baysal University Department of Gastroenterology

Laparoscopic sleeve gastrectomy (LSG) operation is frequently applied in the treatment of obesity. Thromboembolism is one of the complications reported in post-LSG.

Case: 48 years old female (BMI: 44.9 kg/m2) had undergone LSG in 2018.. She had hypertension and B Thalassemia. Hemiparesis developed six months after LGS. Thrombus was detected in the superior and right sagittal sinuses. Three years later, when her BMI was 28 kg/m2, she had abdominal pain lasting for 10 days. Thereafter a thrombus in the lumen and intrahepatic branches of portal vein extending to the superior mesenteric vein was detected wih USG. There were no HFE, Factor V Leiden and Prothrombin gene mutations. Anti-nuclear, antiphospholipid antibodies, lupus anticoagulant and beta 2 microglobulin were also negative. Warfarin tretment was started in June 2021. The main portal vein and intrahepatic branches were still occluded in March 2022.

Discussion: The association of thromboembolic attacks with LSG is controversial. The incidence of porto-mesenteric vein thrombosis (PVT) after LSG is between 0.3% and 1%. PVT is common in liver cirrhosis with an incidence of 10-25%. Also liver cirrhosis was defined in 25% of patients with PVT. Since the patient had developed recurrent thrombosis after correction of obesity, thromboembolism may be related to LSG.

Keywords: Obesity, Laparoscopic Sleeve Gastrectomy, Thromboembolism, Portal vein thromboembolism

PP-325 / 39. Ulusal Gastroenteroloji Haftası
Maresin 1 kronik pankreatit ve pankreas kanseri ayırıcı tanısında önemli bir biyomarkır mıdır?

Hakan Varol[1], Özlem Gül[2], Bilal Ergül[2], Ercan Tekin[4], Üçler Kısa[4], Dilek Oğuz[3]

[1]Kırıkkale Üniversitesi İç Hastalıkları ABD. Gastroenteroloji Bölümü, Kırıkkale,Türkiye
[2]Lokman Hekim Üniversitesi Tıp Fakültesi İç Hastalıkları ABD. Gastroenteroloji Bölümü,Ankara,Türkiye
[3]Yüksek İhtisas Üniversitesi Tıp Fakültesi İç Hastalıkları ABD. Gastroenteroloji Bölümü, Ankara, Türkiye
[4]Kırıkkale Üniversitesi Biyokimya ABD., Kırıkkale,Türkiye

Giriş: Çalışmamızda inflamasyonun rezolüsyonunda görevli Maresin 1'in pankreas kanseri patogenezindeki rolünü ve kronik pankreatit ile pankreas kanserini ayırıcı gücünü değerlendirmeyi amaçladık

Gereç-Yöntem: Çalışmaya, pankreas kanser tanısı alan 47 hasta, kronik pankreatit tanısı olan 32 hasta ile ek hastalığı olmayan 30 gönüllü kişi dâhil edildi. Serum örneklerinden ELİSA tekniği kullanılarak MaR1düzeyleri ölçüldü.

Bulgular: Çalışmamızda Maresin 1düzeyi pankreas kanserli grupta 374,42(97,27-74,129) pg/ml, kronik pankreatitli grupta 491,39(252,66-949,28) pg/ml ve sağlıklı kontrol grubunda 558,53(286,94-886,68) pg/ml ölçüldü. Pankreas kanserli grup ile kronik pankretit ve sağlıklı kontrol grubu arasında anlamlı düzeyde farklılık saptandı. Pankreas kanserli hasta grupta Maresin 1 düzeyi kronik pankreatit grubundan düşük saptandı(p=0.01). Pankreas kanserli grupta Maresin 1 düzeyi sağlıklı kontrol grubundan düşük saptanmıştır (p<0.001). Yaptığımız ROC analizinde Pankreas kanseri tanılı hastalarıın kronik pankreatitli hasta grubuna göre öngörülmesinde Maresin 1 (AUC=0,651; [%95GA: 0,535-0,754]; p=0,0169 değerlerinin ayırt edici performansının yüksek olduğu belirlenmiştir. MaR1 <=315,52 kesim noktası için duyarlılık %36,17 ve seçicilik %90,62 olarak belirlendi

Sonuç: Rezolüsyon yolaklarında görevli lipit mediyatörlerinin azalması sonucunda pankreas kanseri patogenezinde rolü olan proinflamatuar sitokinler artmaktadır. MaR-1'in azalması kronik inflamasyon ve pankreas karsinogenezi tetikleyebilir. MaR-1,kronik pankreatitli hastaların pankreas kanserine progresyonunu öngörmede klinik pratikte önemli tanısal katkı sağlayabilir.

Anahtar Kelimeler: Pankreas kanseri, kronik pankreatit, inflamasyon, rezolüsyon, Maresin 1

Is maresin 1 an important biomarker in the differential diagnosis of chronic pancreatitis and pancreatic cancer?

Hakan Varol[1], Özlem Gül[2], Bilal Ergül[2], Ercan Tekin[4], Üçler Kısa[4], Dilek Oğuz[3]

[1]Kırıkkale University Faculty of Medicine Department of Gastroenterology,Kırıkkale,Türkiye
[2]Lokman Hekim University Faculty of Medicine Department of Gastroenterology,Ankara,Türkiye
[3]Yüksek İhtisas University Faculty of Medicine Department of Gastroenterology,Ankara,Türkiye
[4]Kırıkkale University Faculty of Medicine Department of Biochemistry

Aims: In our study, we aimed to evaluate the role of Maresin 1, which is responsible for the resolution of inflammation, in the pathogenesis of pancreatic cancer and its differential power between chronic pancreatitis and pancreatic cancer.

Materials-Methods: The study included 47 patients diagnosed with pancreatic cancer, 32 patients diagnosed with chronic pancreatitis, and 30 volunteers without any additional disease in the study. MaR1 levels were measured using the ELISA technique from blood samples.

Findings: In our study, Maresin 1 level was 374.42(97.27-74.129) pg/ml in the pancreatic cancer group, 491.39(252.66-949.28) pg/ml in the chronic pancreatitis group and 558,53(286,94-886,68) was measured. in the healthy control group There was a significant difference between the pancreatic cancer patients group and the chronic pancreatitis patients and healthy control group. In the pancreatic cancer patient group, Maresin 1 level was found to be lower than the chronic pancreatitis group (p=0.01). In our

ROC analysis, the discriminative performance of Maresin 1 (AUC=0.651; [95%CI: 0.535-0.754]; p=0.0169 values) was found to be high in predicting patients with pancreatic cancer according to the patient group with chronic pancreatitis. For MaR1 <=315.52 cut-off point sensitivity was 36.17% and selectivity was 90.62%.

Conclusion: Proinflammatory cytokines, which have a role in the pathogenesis of pancreatic cancer, increase as a result of the decrease in lipid mediators involved in resolution pathways. Reduction of MaR-1 may trigger chronic inflammation and pancreatic carcinogenesis. MaR-1 may make an important diagnostic contribution in clinical practice in predicting the progression of patients with chronic pancreatitis to pancreatic cancer.

Keywords: Pancreatic cancer, chronic pancreatitis, inflammation, resolution, Maresin 1

Biyokimyasal parametreler
biochemical parameters

Değişkenler	Pankreas Ca (n=47)	Kronik pankreatit (n=32)	Kontrol grubu (n=90)	p
AKS, mg/dl	147,42(70-242)	117,17(89-283)	100,76(11-157)	<0,001*
CRP, mg/l	55,54(5,7-446)	6,25(0,5-22)	5,51(0,3-21)	<0,001*
ASE, IU/l	94,38(9-531)	31,86(9-98)	20,00(15-70)	<0,001*
ALT, IU/l	125,51(6-736)	34,45(9-188)	20,90(7-76)	<0,001*
TBR, µmol/l	4,67(0,2-21)	0,748(0,3-1,45)	0,70(0,3-1,10)	0,001*
DBR, µmol/l	4,09(0,1-18)	0,498(0,1-1,45)	0,279(0,1-1,0)	<0,001*
ALB, g/dl	3,87(2,1-5,0)	4,14(2-5)	4,25(2,9-5,14)	<0,001*
WBC, x10³/l	10,85(5-90)	8,01(4,7-14)	7,71(3,5-11,2)	<0,001*
PLT, x10³/l	340,44 (120-675)	324,91 (148-580)	271,6 (108-565)	<0,001*
CBA, ng/m	95,99 (1,9-1000)	4,77(0,5-20)	-	0,015*
CA19-9,U/ml	554,0 (120-1000)	18,27(1,8-100)	-	<0,001*
ALP, IU/l	172,22 (80-3035)	108,19 (18-409)	71,43 (20-138)	<0,001*
GGT, IU/l	448,70 (14-4790)	81,88 (5-215)	42,90 (11-87)	<0,001*
LDH	289,38 (118-700)	189,65 (96-313)	90,1 (13-225)	<0,001*
HGB, g/dl	13,36 (4,8-18,2)	13,1 (3,5-17)	14,57 (10,9-16,4)	<0,001*
Maresin1, pg/ml	279,42 (97,27-741,29)	491,39 (252,96-849,28)	718,23 (186,94-886,68)	0,001*

PP-326 /39. Ulusal Gastroenteroloji Haftası
Gastrointestinal Sistemde Yabancı Cisim; Atipik Bir Vaka

Yaren Dırık, Yonca Yılmaz Ürün, Mesut Aydın

Van Yüzüncü Yıl Üniversitesi Tıp Fakültesi,Gastroenteroloji Bilim Dalı, Van

26 Yaşında erkek,cezaevinde kalan hükümlü hasta;Bıçak yutma sebebi ile acil servise getirilmiş. Fizik muayene ve vitalleri olağan.BT'de midede 58 mm boyunda,15mm eninde metalik yabancı cisim izlendi.Hastaya ameliyathanede sedasyonla endoskopi yapıldı.Over tüp ile özofagus entübe edilip yabancı cisim çıkarıldı(Resim-1). Psikiyatri konsültasyonunda psikiyatrik patoloji düşünülmedi.Hasta 2 gün sonra vida yutma sebebi ile acil servise getirildi.Hastaya acil endoskopi önerildi fakat hasta işlemi kabul etmeyip,acil serviste etrafa saldırıp acil servisi terk etti. Sonraki gün tekrar acil servise getirilen hastaya tekrar endoskopi önerildi,işlemi kabul etmeyen hasta tekrar kolluk kuvvetleri eşliğinde cezaevine götürüldü.Bundan da bir gün sonra rektal kanama yakınması olan hasta tekrar acil servise başvurdu.Çekilen grafide vida rektum düzeyinde izlendi(Resim-2).Takipte dışkılama ile vidayı çıkardığını tarif eden hasta rektoskopik incelemeyi red edip hastaneden ayrıldı.Bir gün sonra tekrar acil servise getirilen hastanın cezaevinde jilet yuttuğu öğrenildi.Acil endoskopi önerilen hasta işlemi kabul etmedi,gözlem odasında takip edilirken duvardaki çiviyi söküp yuttuğu öğrenildi.Endoskopiyi red eden hasta yine etrafa saldırarak kolluk gücü ile cezaevine götürüldü.Hastaya toplam 4 kez gece endoskopi icabına gidildi. Hemen her seferinde sağlık personeline saldırı girişimi oldu

TARTIŞMA:GIS yabancı cisimleri özellikle kesici-delici özellikte oldukları zaman acil müdahale gerektirmektedir. Acil müdahalelerde ilk kural müdahale edecek kişinin önce kendi güvenliğini sağlaması,sonra müdahaleye başlamasıdır.Vakamızda da görüldüğü gibi yeterli güvenlik koşulları olmamasına rağmen hastaya müdahale edilmiştir.Bu tür durumlarda sağlık personelinin müdahaleden çekilme hakkı vardır fakat bir çok kez dava açılması,soruşturma kaygısı vs sebebi ile yetersiz güvenlik koşullarında müdahale edilebilmektedir.Bu sebeple bu tür durumlarda tanı tedavi yollarında daha net ve aydınlatıcı çalışma ve bilgilendirmelere ihtiyaç vardır.

Anahtar Kelimeler: Gastrointestinal Yabancı Cisim, Acil Müdahale, Sağlık Personeli Güvenliği

Foreign Body in the Gastrointestinal System; An Atypical Case

Yaren Dırık, Yonca Yılmaz Ürün, Mesut Aydın

Van Yuzuncu Yil University,Department of Gastroenterology,Van

A 26-year-old man, who was in prison, was brought to the emergency room due to knife swallowing.Metallic foreign body 58 mm in length and 15 mm in width was observed in the stomach on CT.The esophagus was intubated and the foreign body was removed.The patient was brought to the emergency room 2 days later due to screw swallowing.The patient did not accept the endoscopy, attacked the emergency room and left the emergency service.A day later, the patient with the complaint of rectal bleeding applied to the emergency service again.The screw was observed at the level of the rectum in the X-ray (Figure-2).The patient, who described that he removed the screw with defecation,refused the rectoscopic examination and left the hospital. It was learned that the patient,who was brought back to the emergency room a day later, swallowed a razor in the prison. The patient who was offered emergency endoscopy did not accept the procedure, it was learned that he removed the nail on the wall and swallowed it while being followed in the observation room.

Discussion: GIS foreign bodies require urgent intervention,especially when they are sharp-penetrating.The first rule in emergency interventions is that the person who will intervene should ensure his own safety first and then start the intervention.As seen in our case, the patient was intervened despite the lack of adequate security conditions.In such cases, the health personnel have the right to withdraw from the intervention, but many times due to lawsuits, investigation concerns, etc.It can be intervened in insufficient security conditions.

Keywords: Gastrointestinal Foreign Body, Emergency Intervention, Health Personnel Safety

Resim-1
Figure-1

Resim-2
Figure-2