Cumhuriyetin 100. Yılı

40. ULUSAL GASTROENTEROLOJİ HAFTASI

11. GASTROENTEROLOJİ CERRAHİSİ KONGRESİ

21-26
KASIM 2023
KAYA PALAZZO OTEL
BELEK, ANTALYA

BİLDİRİ KİTABI

www.ugh2023.org

ORGANİZASYON SEKRETARYASI
Topkon Kongre ve Etkinlik Hizmetleri
Zühtüpaşa Mah. Rıfatbey Sok. No: 24
34724 Kalamış-Kadıköy-İstanbul
Tel: 0216 330 90 20 • Faks: 0216 330 90 05

Cumhuriyetin 100. Yılı

40. ULUSAL GASTROENTEROLOJİ HAFTASI

11. GASTROENTEROLOJİ CERRAHİSİ KONGRESİ

TÜRK GASTROENTEROLOJİ DERNEĞİ ANKARA 1969

21-26 KASIM 2023
KAYA PALAZZO OTEL
BELEK, ANTALYA

DAVET YAZISI

Değerli meslektaşlarım,

Yine bir Ulusal Gastroenteroloji Haftasının hazırlıkları içindeyiz. Bu hazırlığımız kuruluşumuzdan bu yana belki en anlamlı ve en özel çalışmamız olmaya adaydır. Her zaman bütün gastrenterologların büyük bir çoğunlukla biraraya geldiği, bilgilerin paylaşıldığı, yeniliklerin gözden geçirildiği bir hafta olarak gerçekleşse de bu yıl Türkiye Cumhuriyeti'nin 100. Yılı olması nedeni ile daha çoşkuyla biraraya geleceğiz ve fikri hür, irfanı hür bilim insanları olarak Cumhuriyetimize yakışır şekilde bir kongre gerçekleştireceğiz. Ayrıca bu yıl 40. UGH'nı gerçekleştireceğiz. Kuruluşumuzdan bu yana her geçen yıl artan bir ivme ile günden güne çıtamız yükselmektedir.

Bu yıl 40. Ulusal Gastroenteroloji Haftası'nın başkanlığını Ege Üniversitesi Tıp Fakültesi Gastroenteroloji Bilim Dalı Başkanı Prof. Dr. Serhat Bor, 11. Gastroenteroloji Cerrahisi kongresinin başkanlığını Sağlık Bilimleri Üniversitesi Ankara Bilkent Şehir Hastanesi Gastroenteroloji Cerrahisi Eğitim ve idari Sorumlusu Prof. Dr. Birol Bostancı yürüteceklerdir. Kongre sekreterlerimiz TOBB-Üniversitesi Tıp Fakültesi Gastroenteroloji Öğretim üyesi Prof. Dr. İsmail Hakkı Kalkan, Sağlık Bilimleri Üniversitesi Ankara Bilkent Şehir Hastanesi Gastroenteroloji öğretim üyesi Prof. Dr. Yasemin Özin ve Gastroenteroloji Cerrahisi kongresi için de Doç. Dr. Kadri Çolakoğlu olarak belirlenmiştir. Kurs koordinatörümüz Gazi Üniversitesi Öğretim üyesi Prof. Dr. Tarkan Karakan ve Kurs koordinatör yardımcımız Dokuz Eylül Üniversitesi Tıp Fakültesi Gastroenteroloji Bilim Dalı öğretim üyesi Doç. Dr. Göksel Bengi'dir. Bu yıl kongremizin hazırlıkları sürerken sizlere yeni ne getireceğim kaygısıyla kongre başkanı ve düzenleme kurulu görevi aldıkları günden bu yana hummalı bir şekilde çalışmaktadır. Çok sayıda yeni uygulamaya tanık olacaksınız.

Ama bu yıl ilk kez derneğimiz (TSG) ile Avrupa Gastroenteroloji Derneği'nin (UEG) ortak gerçekleştireceği "Young Gastroenterologists Educational Meeting" toplantısı planlanmaktadır. Son yıllarda UEG ile olan ilişkilerimizin özellikle orada eskiden beri bizi temsil eden hocalarımız, yeni katılanlar ve genç gastroenterologlarımızın yaptıkları çalışmalar ve kulisler sayesinde giderek arttığı ve ortak toplantı noktasına kadar geldiğine tanık olacaksınız. Türkiye Cumhuriyeti'nin kuruluşunun 100. yılında Mustafa Kemal Atatürk'ün şu sözlerini hatırlatmak isterim; "Vatanını en çok seven görevini en iyi yapandır". Bu sözden anladığıma göre bilim insanlarının bilim üretmeleri ve uluslararası alanında seslerini duyurmaları, kabul görmeleri onların en birinci görevidir, bunu en iyi yapan en vatanseverdir. Bu yüzden uluslararası alanda dinlenir olmak Türk Gastroenteroloji Derneği'nin özellikle bu dönemde ilk hedefi olmuştur ve bunu sağlamak için her kanalı kullanmaktadır. Bu kongrede bunu sadece uluslararası konuşmacıların davet edilip dinlenmesi ile değil aynı zamanda genç gastroenterologlarımızın kendini tanıtabilmesini sağlamak için bir fırsata çevirmek istiyoruz ve bunu sağlayacağız. Artık çalışmalarımızla, yayınlarımızla bilinir olmak ve kabul görmek istiyoruz. "Ayinesi iştir kişinin lafa bakılmaz" diyerek yola çıktık ve bunun örneklerini size göstermek istiyoruz.

Bilimsel ve sosyal programımızı Cumhuriyetimizin 100. Yılına, kongremizin 40. yılına yakışır bir şekilde planlıyoruz ve bunları sizlerle de paylaşacağız. Birbirinden ilginç konuşmacılar ve konularla karşınıza geleceğiz.

Türk Gastroenteroloji Derneği olarak 2023 için heyecanla yeni planlar yaparken 11 ilimizi ve yüzbinlerce vatandaşımızı ve doğal olarak meslektaşımızı etkileyen, hayatlarımızı altüst eden Kahramanmaraş ve Elbistan depremleri ile sarsıldık. Öylesine derinden hissedilen, her birimize bir yerinden dokunan acılarımız ve kayıplarımız karşısında ne yapacağımızı şaşırdık. Acının ve yaşadığımız kayıpların derinliği karşısında önce bir duralasak da yaralarımızı birlikte saracağımız inancıyla tekrar hepimizi iyileştirecek olan çalışmalarımıza başladık. Uzun yıllar sürecek elbet iyileşmemiz. Bazı kayıplarımızın yeri hiç dolmayacak belki. Normalleşmeye çalışmanın da bir iyileşme olduğu gerçeğiyle biraraya geleceğiz. İşte tam da bu anlamda bu kongre biraraya geldiğimiz, bilimin iyileştirici gücünü hissettiğimiz ve dostluğun sıcaklığını paylaştığımız bir ortam yaratmak için en büyük fırsatımız olacak.

Sizleri Türkiye Cumhuriyeti'nin 100. yılında bize emanet edilen, bizlerin de gençlere emanet edeceğimiz bir ülkenin aydın insanları olarak biraraya gelmeye, çağdaş bilgiyi ve bilimi üretmeye, ulusal ve uluslararası alandaki meslektaşlarımızla paylaşmaya davet ediyoruz.

Prof. Dr. Dilek Oğuz
Türk Gastroenteroloji Derneği Başkanı
Yönetim Kurulu adına

DAVET YAZISI

Gastroenteroloji Ailesinin Değerli Üyeleri

Türkiye Cumhuriyeti'nin 100. Yılı ve 40. Ulusal Kongremiz…

Organizasyon Komitesi olarak bu olağanüstü Kongreyi üstlenmiş olmanın gururu, mutluluğu, hani biraz da stresi altındayız. İlk toplantımızı hemen görevlendirme sonrası ve önceki Kongre sırasında yaptıktan sonra neredeyse her hafta bir toplandık. Şimdiden 15 online 2 yüzyüze toplantı yapıldı ve programın ana hatları tamamlandı. Tüm dernekler ve çalışma grupları konularını yolladılar ve ana programa yerleştirildi. Ayrılmaz meslektaşlarımız Gastroenteroloji Cerrahisi ile daha yakın bir işbirliği planlıyoruz ve bu konuda görüşmelerimiz devam ediyor.

Özellikle Avrupa gastroenteroloji federasyonu ile yoğun bir işbirliği içerisindeyiz. Buradan 15 üst düzey bilim insanı kongremize davet edildi. Onların da katkılarıyla özellikle 40 yaş altı genç gastroenterologlarımıza kongrede daha fazla yer vermek istiyoruz. Tam bu satırları yazarken federasyona yaptığımız grant başvurunun kabul edildiğini ve Avrupa'dan 25 genç gastroentroloğun katılımının UEG tarafından destekleneceği bilgisini aldık. Bunun kongremiz için önemli bir gurur kaynağı olduğunu düşünüyoruz.

Ayrıca Kongrenin uluslararası kimliğe dönüştürülmesi çabalarımız devam ediyor. Detayları netleşince paylaşacağız.

Bu yıl sizleri çok sayıda yenilik bekliyor. Kesinleşenleri başlıklar halinde özetlemek istiyorum:

1. Canlı endoskopi uygulamaları: Bu değerli eğitim programını kongre öncesi Pazartesi ve Salı günlerine kaydırdık. Bunun temel nedeni uygulamaları yapacak arkadaşlarımızın kongre katılımlarının bölünmesi ve kongrede başta endoskopi olmak üzere diğer uygulamalara daha fazla yer ayırmak istememizdi. Çok sayıda başka program ile örtüştüğü için ya katılım sayısı istenildiği kadar yüksek değildi veya diğer programlara katılım azalmaktaydı. Canlı endoskopiler zaten online yayınlandığı için sizlerin işinizden veya evlerinizden izleyeceği şekilde bir platform oluşturuldu. Daha az sayıda fakat daha kapsamlı ve kısa da olsa teorik bilgilerin de yer alacağı bir organizasyon planlandı. Bu organizasyonu üstlenen Antalya Eğitim Araştırma Hastanesi Gastroenteroloji Kliniğine ve Sayın Prof. Dr. Ayhan Hilmi Çekin'e teşekkür ederim.

2. Kongre öncesi kurs programları: Kurs programlarımız Çarşamba günü öğleden sonra ve Perşembe günü sabah olarak düzenlendi ve paralel programlara ayrıldı.

   - Gastroenterolojide yeni ne var? 2022-2023 yıllarında Gastroenteroloji alanındaki yeniliklerin tartışılacağı bir toplantı olarak düzenlendi. Bu salonda daha çok Avrupa Gastroenteroloji derneğinden gelen konuşmacılara yer verildi.
   - İç hastalıkları için Gastroenteroloji ve Gastroenteroloji için iç hastalıkları toplantısı: Bu yıla özel bir başka farklılık iç hastalıkları için Gastroenteroloji ve Gastroenteroloji için iç hastalıkları programının kurs içerisine alınmasıdır. Türk İç Hastalıkları Uzmanlık derneği ile birlikte düzenlenen bu programa gerek iç hastalıkları uzmanlarının gerekse de sizlerin özel ilgi göstereceği monotematik sınıf toplantıları koyuldu. Kurs başkanımız Sayın Prof. Dr. Birol Özer'e teşekkür ederim.
   - Genç Gastroenterologlar gelişim programı: UEG ile birlikte Türk ve davetli Avrupalı Genç Gastroenteroloji Uzmanlarının mesleksel gelişimlerine yönelik kapsamlı bir program hazırlandı. Bu program Avrupa Gastroenteroloji Derneğinden davet edilenler ve ülkemizin saygın bilim insanları tarafından yönetilecek ve genç arkadaşlarımız da konuşma fırsatı bulacaktır. Ayrıca kursun bu bölümü içerisinde küçük atölye çalışmaları da organize edildi.
   - Yol arkadaşlarımız: Yol arkadaşlarımız olan Anesteziyoloji, Romatoloji, Endokrinoloji ve Psikiyatrinin bizi ilgilendiren konuları iki ardışık oturumda tartışılacaktır.

3. Sözlü bildiriler: Ülkemizde sayısı çok fazla olmasa da kaliteli bilimsel çalışmalar yapıldığına inanıyoruz. Fakat ulusal kongrelerde bu oturumlara katılımın çok az olduğunu da hepimiz biliyoruz. Çok önemli olduğuna inandığımız fakat sıklıkla göz ardı edilen sözlü bildiriler konusunda iyileştirmeler yapıldı. Bu bildiriler kongrenin en önemli gün ve saatlerine koyuldu. Ayrıca her toplantı İngilizcede "State of the art" denilen bir derleme konuşma ile bitecek. Bir başka değişiklik de tüm temel bilim ve translasyonel bilim çalışmalarının tek bir oturuma koyulması ve bunun bildiriler öncesi temel bilim konularının anlatıldığı kapsamlı bir panel ile entegre edilmesidir. Ödüller klinik ve temel bilim olarak ayrılacaktır.

DAVET YAZISI

4. Multidisipliner konseyler: Farklı konularda konseyler düzenlenecek olup bu konseylerde hastalar genç gastroentrologlar tarafından sunulacak ve arkasından radyoloji veya patoloji gibi uzmanlık alanlarından meslektaşlarımız günlük pratiğimizdeki konseylerde olduğu gibi hastanın görüntülerini koyacak veya taranmış patoloji preparatları üzerinden olguyu tartışacaklardır. Her konseyin sonunda "Biz ayrılamayız" başlığı altında Gastroenteroloji ve Gastroenterolojik Cerrahi alanlarından iki uzman konunun genel bir toparlamasını yapacaktır.
5. "Mistakes": Avrupa Gastroenteroloji Federasyonu'nun başarılı bir çalışması olan "hatalar"serisi Sayın Prof. Dr. Kadir Bal'ın gayretleriyle türkçeye çevrilmiş ve tüm sayıları yayınlanmıştı. UEG içinde bunu başaran tek ülke olmanın gururu içindeyiz. Bu yıl kongremizde "hatalar" konusuna özel bir yer ayrılmış olup içinde hatalar barındıran bir olgu sunumunun ardından iki ayrı uzmanın hataların neler olduğunu ve bunlardan nasıl kaçınılacağını anlattığı oturumlar isteyeceksiniz.
6. Yeni başlayan yan dal asistanları temel endoskopi eğitimi: Bu yıl yan dal kadrolarımızın arttırıldığının ve çok sayıda yeni arkadaşımızın aramıza katıldığının bilincinde olarak temel endoskopi bilgilerinin ve tekniklerinin gözden geçireceği kongre sonrası bir kurs planladık. Pazar gününe koyulan bu kursa genç yan dal asistanlarımızın katılımını bekliyoruz. Klinik başkanlarından genç arkadaşlarımızın katılımının desteklemesini rica ediyoruz.

Bu "kısacık" önsözde hayata geçirilen değişiklikleri özetledik. Planlama aşamasında olan diğer projeler için beklemede kalın…

Bizi tüm projelerimizde destekleyen başta Sayın Prof. Dr. Dilek oğuz olmak üzere TGD yönetim kuruluna teşekkür ederiz.

İstenmese de hatalar olması, belki de kalplerin kırılması olasıdır ama Hacı Bektaş'nın dediği gibi "İnsanın değeri, yüreğinin ağırlığı kadardır".

Bizler koca yürekli bir aileyiz.

"Ben dostlarımı ne kalbimle ne de aklımla severim
Olur ya
Kalp durur
Akıl unutur
Ben dostlarımı ruhumla severim
O ne durur, ne de unutur ... "
Hz. MEVLANA

Saygılarımızla Değerli Meslektaşlarım,

Prof. Dr. Serhat Bor
Kongre Başkanı

Prof. Dr. İsmail Hakkı Kalkan
Kongre Sekreteri

Prof. Dr. Yasemin Özderin Özin
Kongre Sekreteri

Prof. Dr. Tarkan Karakan
Kurs Koordinatörü

Doç Dr. Göksel Bengi
Kurs Koordinatör Yardımcısı

40. ULUSAL GASTROENTEROLOJİ HAFTASI

11. GASTROENTEROLOJİ CERRAHİSİ KONGRESİ

Cumhuriyetin 100. Yılı

21-26 KASIM 2023
KAYA PALAZZO OTEL
BELEK, ANTALYA

DAVET YAZISI

Değerli Meslektaşlarım,

21-26 Kasım 2023 tarihleri arasında Antalya Kaya Palazzo otelinde düzenlenecek olan 11. Gastroenteroloji Cerrahisi Kongresi'ne sizleri davet etmekten büyük mutluluk duyuyoruz. Bu kongre, cerrahi camianın bir araya gelerek fikir alışverişinde bulunmaları, deneyimlerini paylaşmaları ve birbirlerinden öğrenmeleri için önemli bir fırsatı temsil etmektedir. Hepimizin bildiği gibi, sindirim sistemi cerrahisi alanı sürekli gelişmekte, yeni teknikler, teknolojiler ve tedaviler sürekli olarak gelişmektedir. 11. Gastroenteroloji Cerrahi Kongresi, bu heyecan verici ve hızla değişen alandaki en son gelişmelerden haberdar olmanız ve çağın ötesinde yer almanız için sizlere ideal bir platform sunmayı hedef almaktadır.

Kongremiz, sindirim sistemi cerrahisi ile ilgili çok çeşitli konularda sunum yapacak olan yerel ve ulus-lararası etkileyici bir konuşmacı kadrosunu bir araya getirecektir. Program, açılış sunumları, panel tar-tışmaları, örnek vaka incelemeleri, atölye çalışmaları ve daha fazlasının bir karışımı ile herkesin ilgi alanına hitap etmek üzere tasarlanmıştır. Kongrenin ilk gününde, inflamatuvar bağırsak hastalıkları kursu düzenlenecektir. Bu kurs, gastroenteroloji ve gastroenteroloji cerrahisi alanında çalışanlar ve bu alana ilgi duyanlar için son derece önemlidir ve bu kursu kaçırmamanızı tavsiye ederiz. İster deneyimli bir kıdemli olun ister bu alana yeni başlayan bir asistan olun, bu kongrede ilginizi çekecek bir şeyler bulacağınızdan emin olabilirsiniz.

Bu yılki kongremizde eğitim programının yanı sıra çok zengin, eğlenceli ve sürprizlerle dolu bir sosyal programın da yer alacağını duyurmaktan gurur duyuyoruz. Hem bilgilendirici hem de eğlenceli bir program oluşturmaya büyük özen gösterdik ve Antalya'da harika zaman geçireceğinize eminiz.

Bu yılki kongrenin öne çıkan özelliklerinden biri, son 10 yıldır ortak bir alan paylaştığımız Gastroente-roloji Bilim Dalı ile birlikte olan ortaklığımızın daha da artmasıdır. Bu ortaklık, vaka konseylerine ve kısa tartışmalara odaklanılarak daha da güçlendirilecektir. Bu iş birliği, cerrahların gastroenterologlarla etkileşime girmesi, deneyimlerini paylaşması ve birbirlerinden öğrenmesi için eşsiz bir fırsat sağlaya-caktır. Kongre, katılımcıların kariyerlerinde önemli bir yer edinerek kalıcı profesyonel ilişkiler kurma-ları için harika bir platform sağlayacaktır. **Gastroenteroloji ve Gastroenteroloji cerrahisi, her zaman belirttiğimiz üzere bir saç örgüsü gibi iç içe çalışan bilim dallarıdır.** Bu iki disiplinin birbirleriyle uyumlu şekilde çalışması, hastalarımız için en iyi sonuçları elde etmemizi sağlar. Bu yüzden, kongremizdeki sunum ve etkinliklerimizin tamamı, bu uyumlu iş birliği için tasarlanmıştır. **Bize beraber çalışma fırsatı sağlayan Türk Gastroenteroloji Derneği Başkanı Prof. Dr. Dilek Oğuz'a, 2023 Ulusal Gastroenteroloji Haftası Kongre Başkanı Prof. Dr. Serhat Bor'a ve tüm kongre yönetim kuruluna teşekkürlerimizi sunarız.**

Bu yıl, ülkemizde Cumhuriyetin ilanının 100. yıl dönümü olması nedeniyle ayrı bir anlam ifade et-mektedir ve bu tarihi öneme sahip yılda bu kongreye ev sahipliği yapmaktan onur duyuyoruz. Kong-remiz, bu önemli dönüm noktasını kutlamak için büyük bir fırsat sunarken, aynı zamanda önemli bi-limsel faaliyetlere imza atarak, Mustafa Kemal Atatürk'ün ilkeleri doğrultusunda hiç durmadan, yılma-dan ve yorulmadan çalışmaya devam ettiğimizin kanıtıdır. Ayrıca 2023 yılının Türkiye Cumhuriye-ti'nin 100. yılı olması vesilesiyle Gastroenteroloji Cerrahisi Derneği olarak bu sene için özel olarak tasarlanmış yeni bir amblem kullanacağız. Bu amblemi kongremiz boyunca görebilirsiniz.

Bu kongreyi keyifli ve değerli bir deneyim olarak bulacağınızdan eminiz ve sizi Kasım ayında Antalya'da ağırlamayı dört gözle bekliyoruz. Kongrede yerinizi garanti altına almak için bir an önce kayıt olmanızı öneririz. İster yurt dışından ister Türkiye içinden seyahat ediyor olun, Antalya'da harika zaman geçireceğinizden eminiz. 40. Ulusal Gastroenteroloji Haftası ve 11. Gastroenteroloji Cerrahi Kongresi, dünyanın dört bir yanından cerrahların ve gastroenterologların bir araya gelerek fikir alışverişinde bulunmaları, deneyimlerini paylaşmaları ve birbirlerinden öğrenmeleri için olağanüstü bir fırsat sunmaktadır. Kasım ayında sizleri Antalya'da ağırlamayı dört gözle bekliyoruz.

Saygılarla,

Prof. Dr. Erdal Birol Bostancı
11. Gastroenteroloji Cerrahi Kongresi, Kongre Başkanı

KOMİTE VE KURULLAR

YÖNETİM KURULU

BAŞKAN
Prof. Dr. Dilek Oğuz

2. BAŞKAN
Prof. Dr. Mehmet Cindoruk

GENEL SEKRETER
Prof. Dr. Ayhan Hilmi Çekin

SAYMAN
Prof. Dr. Müjde Soytürk

ÜYELER
Prof. Dr. Canan Alkım
Prof. Dr. Yusuf Ziya Erzin
Prof. Dr. Meral Akdoğan Kayhan

KONGRE DÜZENLEME KURULU

Prof. Dr. Serhat Bor
KONGRE BAŞKANI

Prof. Dr. Tarkan Karakan
KURS KOORDİNATÖRÜ

Prof. Dr. Yasemin Özderin Özin
KONGRE SEKRETERİ

Prof. Dr. İsmail Hakkı Kalkan
KONGRE SEKRETERİ

Doç Dr. Göksel Bengi
KURS KOORDİNATÖR YARDIMCISI

2023 40. UGH BİLİMSEL DANIŞMA KURULU

Ahmet Bektaş
Ahmet Tezel
Aydın Şeref Köksal
Aykut Ferhat Çelik
Banu Kara
Binnur Pınarbaşı Şimşek
Birol Özer
Cumali Savaş Efe
Dinç Dinçer
Emin Altıparmak
Erkan Parlak
Fulya Günşar
Hale Akpınar
İbrahim Halil Bahçecioğlu
Mehmet Asil
Macit Gülten
Mehmet Dursun
Mehmet İbiş
Murat Törüner
Mustafa Kaplan
Orhan Sezgin
Ramazan İdilman
Sebahattin Kaymakoğlu
Şebnem Gürsoy
A. Sedat Boyacıoğlu
Sedef Kuran
Serkan Öcal
Şule Poturoğlu
Yücel Üstündağ
Yüksel Seçkin

KOMİTE VE KURULLAR

GASTROENTEROLOJİ CERRAHİSİ DERNEĞİ
YÖNETİM KURULU VE KONGRE DÜZENLEME KURULU

YÖNETİM KURULU

BAŞKAN
Prof. Dr. Erdal Birol Bostanci

BAŞKAN YARDIMCISI
Prof. Dr. Sezai Yilmaz

SEKRETER
Prof. Dr. Yusuf Bayram Ozogul

MUHASİP ÜYE
Doç Dr. Tahsin Dalgıç

ÜYE
Prof. Dr. Musa Akoglu

KONGRE DÜZENLEME KURULU

KONGRE BAŞKANI
Prof. Dr. Erdal Birol Bostancı

KONGRE SEKRETERİ
Doç. Dr. Kadri Çolakoğlu

SÖZEL BİLDİRİLER

[GS001]

Z-POEM: 2018'den Beri Deneyimlerimiz

Levent Aktaş, Özgür Değer, Süleyman Günay, Firdevs Topal
İzmir Katip Çelebi Üniversitesi Tıp Fakültesi Atatürk Eğitim ve Araştırma Hastanesi, Gastroenteroloji Kliniği

Zenker divertikülü krikofaringeus ve faringeal konstriktor inferior kas grupları arasında gelişir. 1877 yılında Alman patolog F.A. Zenker tarafından tanımlanmıştır. Erkeklerde ve yaşlılarda daha sık görülür. Amaç: Zenker divertikülü tedavisinde cerrahi yöntemler yerini endoskopik yöntemlere bırakmaktadır. Z-POEM yöntemi de son yıllarda başarılı ve etkin bir şekilde Zenker divertikülü tedavisinde yerini almaya başladı. Bu çalışma ile kliniğimizde Z-POEM yöntemiyle tedavi edilen hastaları retrospektif olarak değerlendirerek tedavinin etkinliğini ve güvenliğini değerlendirmeyi amaçladık. Yöntem: Z-POEM uygulanan 30 hasta çalışmaya dahil edildi. Demografik özellikler, klinik özellikleri değerlendirdik. Tedavi öncesi ve sonrası hastaların Kothari – Haber Skorunu (görsel 1) kayıt ederek paired samples T-test uyguladık. Sonuçlar: 1 hastada işleme Z-POEM olarak başlandığı ancak open-Poem olarak tamamlanması nedeniyle çalışmadan çıkarıldı. 1 hastada tekrarlayan semptomlar nedeniyle işlem tekrarı gerekti. İşlem tekrarı gereken hastanın divertikül boyutu 8 cm idi. Hastaların ortalama yaşı 70 ± 13 idi. Hastaların büyük çoğunluğu (n:23, % 79.3) erkek, 6 hasta kadındı. Ortalama divertikül boyutu 4.4 (2-8 cm) cm idi. İşlem öncesi Kothari-Haber Skor değerleri klinik değerlendirme için kullanıldı. Değerler işlem öncesi ortalama 8 (4-12) idi. İşlem sonrası KHS değerleri ortalama 0.76 (0-4) idi. Z-POEM tedavisiyle birlikte Kothari- Haber skorlarında istatistiksel olarak anlamlı düşüş gözlendi (P<0,0001). Hastaların % 90'ında kothari-haber skoru %89.7 idi. 6 ila 48 ay arasında takip edilen 29 hastanın 28'inde etkin ve başarılı tedavi elde edildi. İşlemlerde majör komplikasyon yaşanmadı. İşlemin ortalama süresi 28.3 dakika (dağılım 23 – 45 dk) idi. Tüm hastalarda submukozal tünelin kapatılmasında kullanılan klip ortalama değeri 4.2 (aralık 2-10), ortanca değer 3 idi. İşlem sonrası hastane yatışı ortalama 3.2 gün (aralık 1-14 gün) idi. Sonuç: Z-POEM güvenli ve etkin bir tedavi yöntemi olarak kliniğimizde uygulanmaktadır. İşlem sonrası hastaların yaşam kalitesi artmaktadır.

Anahtar Kelimeler: Zenker, Divertikül, Zenker POEM

Görsel1

KOTHARİ-HABER SCORE

Kilo Kaybı (>1 yıl)	Yutma	Regürjitasyon	Halitozis	Öksürük	Ses Boğukluk	Pnömoni
1. 0 2. 1-10 lbs 3. 10-20 lbs 4. >20 lbs	1. Yok 2. Katılara 3. Semi-solid 4. Solid+Sıvı	1-Yok 2-Ara ara 3-Her gün	1-Yok 2-Ara ara 3-Her gün	1-Yok 2-Ara ara 3-Her gün	1-Yok 2-Ara ara 3-Her gün	1. Yok 2. Var
0 – 1 – 2 – 3 point	0 – 1 – 2 – 3 point	0 – 1 – 2 point	0 – 1 – 2 point	0 – 1 – 2 point	0 – 1 – 2 point	0 – 2 point

Kothari-Haber Skoru - Puan yükseldikçe hastalık ilişkili klinik şikayetlerin sayısı ve şiddeti artmaktadır.

[GS002]

Akalazya nedeniyle peroral endoskopik myotomi uygulanan hastalarda işlem gününde erken enteral beslenme sonuçları; tek merkez deneyimi

Abdullah Murat Buyruk[1], Cagdas Erdogan[2]
[1]Ege Üniversitesi Tıp Fakültesi, Gastroenteroloji Bilim Dalı, İzmir
[2]Ankara Etlik Şehir Hastanesi, Gastroenteroloji Departmanı, Ankara

Amaç: Peroral endoskopik miyotomi (POEM) sonrası enteral beslenmeye başlamak için en iyi zamanlama hala bilinmemektedir. Gecikmiş enteral beslenme aynı zamanda hastanede kalış süresini de arttırır. Bu çalışma, POEM sonrası belirli kriterleri karşılayan hastalarda erken beslenmenin güvenliğini değerlendirmeyi amaçladı. Yöntem: Ocak-Aralık 2022 tarihleri arasında merkezimizde POEM uygulanan 74 kişiden veriler toplandı. Erken beslenme, işlemden 4 saat sonra berrak sıvı gıdaların verilmesi olarak tanımlandı. 4. ve 24. saatlerde ağrı, tüm hastalarda görsel analog skala (VAS) kullanılarak derecelendirildi. İntraoperatif komplikasyonu olmayan (hemostatik forseps kullanımını gerektiren arteriyel kanama ve ciddi mukozal yaralanma), postoperatif 4. saatte şiddetli ağrısı (VAS skoru < 7) ve bulantı-kusması olmayan hastalara erken beslenme yaklaşımı uygulandı. Bu gereksinimleri karşılayamayan hastalara 24 saat sonra enteral beslenmeye geçildi. Bulgular: 74 hastanın 51'i (%68,9) erken enteral beslenmeye, 23'ü (%31,1) ise geç enteral beslenmeye başladı. Erken enteral beslenme, 4 saatte (sırasıyla 5 [4–6] vs. 7 [7–8]; p = 0,001) ve 24 saatte (1 [1–2] vs. 3 [2–) VAS derecelerinde anlamlı derecede düşüktü. 5] sırasıyla; p = 0,001). Erken enteral beslenme grubunda 1 (%2) hastada, geç grupta 15 (%65,2) hastada bulantı ve kusma görüldü (p=0,001). Erken enteral beslenme grubunda hiçbir hastaya, geç enteral beslenme grubunda ise altı (%26,1) hastaya ikinci bakış endoskopisi gerekmedi (p=0,001). Geç enteral beslenme grubundaki medyan hastanede kalış süresi, erken beslenme grubuna göre istatistiksel olarak anlamlı derecede daha yüksekti (sırasıyla 3 [2–5] ve 2 [1–2] gün; p = 0,002). Sonuç: Erken enteral beslenmeye yönelik geliştirdiğimiz algoritmaya göre intraoperatif komplikasyonu olmayan, şiddetli ağrısı olmayan, bulantı/kusma şikayeti olmayan hastalarda erken enteral beslenmeye başlanabilir. Ayrıca aynı algoritma ikinci bakış endoskopi ihtiyacını öngörmede de faydalı olabilir.

Anahtar Kelimeler: akalazya, erken beslenme, peroral endoskopik miyotomi

[GS003]

Türkiye'deki Güncel Endoskopik Retrograd Kolanjiyografi (ERCP) Eğilimi-Ulusal Anket Çalışması

Ahmet Tarık Eminler[1], Aydın Şeref Köksal[2], Murat Saruç[3], Bahattin Çiçek[4], Erkan Parlak[5], Selçuk Dişibeyaz[6]
[1]Sakarya Üniversitesi Tıp Fakültesi Gastroenteroloji Bilim Dalı
[2]Ankara Etlik Şehir Hastanesi Gastroenteroloji Bilim Dalı
[3]Acıbadem Üniversitesi Tıp Fakültesi Gastroenteroloji Bilim Dalı
[4]Acıbadem Grubu Özel Maslak Hastanesi
[5]Hacettepe Üniversitesi Tıp Fakültesi Gastroenteroloji Bilim Dalı
[6]Acıbadem Grubu Özel Ataşehir Hastanesi

Giriş
ERCP teknik olarak en zorlu endoskopik prosedürlerden biri olarak kabul edilmektedir. ERCP için ayrılmış oda ve uzmanlık düzeyi sonuçları etkileyebilecek önemli faktörlerdir. Teknik varyasyonların kalite ve güvenlik farklılıklarıyla ilişkilendirilmesi gerektiğinden, uygulamada bu parametreleri dikkate almak önemlidir. Bu çalışmamızda ERCP hakkında temel tekniklere ve ilgili özelliklere yönelik ulusal bir anket gerçekleştirerek Türkiye'de ERCP'nin mevcut eğilimini değerlendirmeyi amaçladık
Materyal-Metod
"ERCP Çalışma Grubu" tarafından "Google Forms" sistemi üzerinden demografik özellikler ve ERCP işlem özelliklerini içeren 35 soruluk bir anket hazırlandı. Nisan-Temmuz 2023 tarihleri arasında internet üzerinden online olarak cevaplanabilen, sadece Gastroenteroloji uzmanlarının katıldığı anketin sonuçları incelendi.
Sonuçlar
Ankete 162 (%86,2)'si erkek, en sık 30-50 yaş arası (%72,3) ve 5-15 yıllık Gastroenteroloji (%45,9) uzmanlığı tecrübesi olan 188 hekim katıldı. Başta İstanbul (%20,2) olmak üzere alt bölgeleri ile beraber toplam 21 bölgeden en az bir hekimin ankete katıldığı görüldü. Ankete katılanlardan 172'si (%91,5) ERCP işlemini yapmakta idi. Ağırlıklı olarak yılda 100-500 (%47,1) arası ERCP yapıldığı görüldü. ERCP eğitiminin çoğunlukla (%64,5) asistanlık zamanında çalışılan ünitede verildiği tespit edildi. Ankete katılanların önemli bir çoğunluğu (% 48,9) ERCP'de hasta pozisyonu için Sol Lateral pozisyonu tercih ettiklerini belirtmiş olup, % 54,7'si Post-ERCP pankreatit (PEP) profilaksisi için rektal NSAİD'i her hastada rutin kullandıklarını belirtti. Yine PEP profilaksisi için %66,3 katılımcı pankreasa birden fazla tel giden hastaya pankreas stenti taktığını belirtmiş, agresif intravenöz sıvı uygulaması ile ilgili ise heterojen yanıtlar elde edilmiştir. Biliyer kanülasyon için en sık Sfinkterotom+Kılavuz tel (%87,2) kullanıyor iken standart kanülasyon başarısızlığında kullanılan en sık iki yöntem olarak Çift Kılavuz Tel Tekniği ve Pre-cut sfinkterotominin olduğu görülmüştür. Kanülize edilmeyen hastalar için en sık PTK ile randevu yönteminin (%66,3) tercih edildiği görüldü.
Tartışma
Anket sonuçlarına göre Türkiye'nin hemen her bölgesinde Gastroenterologlar tarafından ERCP yapılabildiği anlaşılmış olup PEP profilaksisi ile ilgili bilgilerde güncellemenin yapılması gerektiği düşünülmüştür.

Anahtar Kelimeler: ERCP, Kanülasyon, Post-ERCP pankreatit, Anket

[GS004]

Transpapiller Safra Kesesi Drenajı, Komorbid Hastalıkları Olmayan Hastalarda Bile Ameliyat İçin Bekleme Döneminde Biliopankreatik Olay Sıklığını Azaltır

Erkan Parlak, Yavuz Emre Parlar, Bengi Öztürk, Onur Keskin, Taylan Kav
Hacettepe Üniversitesi Tıp Fakültesi, Gastroenteroloji Anabilim Dalı, Ankara

Giriş: Akut kolesistit ve koledokolitiazis hastalarında Endoskopik Retrograt Kolanjiyopankreatografi (ERKP) sonrası interval kolesistektomi (bekleme süresi 6 hafta-3 ay) kararı verilirse ameliyata kadar tekrarlayan biliopankreatik olayların görülme sıklığı %17-41,8 olarak bildirilmektedir. Bu hasta grubunda Transpapiller Safra Kesesi Drenajı'nın (TSKD) kabul edilen endikasyonu cerrahiye engel olacak komorbiditelerin varlığıdır. Bu çalışmada, klasik endikasyonu dışında TSKD uygulanan hastalarla, aynı endikasyonla ERKP yapılıp TSKD uygulanmayan hastalarda kolesistektomi zamanına kadar geçen sürede gerçekleşen biliyopankreatik olayların karşılaştırılması amaçlanmıştır. Metod: Ocak 2018-Ocak 2023 tarihleri arasında koledokolitiazis nedeniyle ERKP uygulanan kolesititli 37 hastaya işlem sırasında safra yollarından taş alınması sonrasındasistik kanaldan safra kesesi bulunarak safra kanalına 7 Fr 10 cm çift pigtailstent yerleştirildi. Hasta ameliyata kadar stent takılı olarak takip edildi. Kontrol grubu hastanemizde TSKD işleminin yapılmadığı dönemde ERKP yapılan eşit sayıda akut kolesistit ve koledokolitiazisli hastalar arasından retrospektif olarak seçildi. Her 2 gruptaki hastaların bekleme döneminde gerçekleşen biliopankreatik olayları incelendi. Bulgular: TSKD grubundaki hastaların yaş ortalaması 54,54 olup 21'i(%56.7) kadındı. TSKD yapılmayan grubun yaş ortalaması 63,18 olup 17'si(%50) kadındı. TSKD yerleştirilme teknik başarı %91,9'di. TSKD uygulanan hastalarda takip süresi ortalama 10 ay iken, kontrol grupta ortalama 12 aydı. İnterval kolesistektomi döneminde gruplar arasında gerçekleşen biliyopankreatik olaylar kıyaslandığında; biliyer kolik [1/37 (%2.9) x 18/34 (%52.9), p=0,000], kolesistit[0/37 (%0) x 6/34 (%17.6), p=0,009], koledokolithiazis [0/37 (%0) x 9/34 (%26.4), p=0,001], kolanjit [0/37 (%0) x 3/34 (%8.8), p=0,105], pankreatit [0/37 (%0) x 2/34 (%5.8), p=0,226] olarak saptandı. Sonuç: TSKD, interval kolesistektomi planlanan ve komorbiditesi olmayan kolesistit ve koledokolitiazis hastalarında ameliyat için bekleme süresi boyunca biliopankreatik olayların sıklığını azaltır. Bu hastalara ERKP yapıldığında denenmelidir.

Anahtar Kelimeler: Akut Kolesistit, Endoskopik Retrograd Kolanjiyopankreatografi, Transpapiller Safra Kesesi Drenajı

[GS005]

Seçici biliyer kanülasyon zorluğunun ampulla görüntüleri kullanılarak yapay zeka ile tahmin edilmesi: retrospektif gözlemsel çalışma

Hasan Yılmaz[1], Toprak Mustafa Öztürk[3], Burcu Koçyiğit[2]
[1]Kocaeli Üniversitesi Tıp Fakültesi, Gastroenteroloji Ana Bilim Dalı, Kocaeli
[2]Kocaeli Üniversitesi Tıp Fakültesi, İç Hastalıkları Ana Bilim Dalı, Kocaeli
[3]Kocaeli Üniversitesi Tıp Fakültesi, Kocaeli

Giriş ve Amaç: Bu çalışmada ampulla morfolojisi ve operatörün deneyimini kullanarak ERCP prosedürü öncesi zor kanülasyon ihtimalini tahmin etmesi için derin öğrenme modeli geliştirilmesi amaçlandı.

Materyal-Metotlar: Ortalama yaşı 60.57 ± 3.98 yıl olan toplam 492 vakadan (228 erkek, 264 kadın), herhangi bir kanülasyon denemesi öncesinde 1193 ampulla fotoğrafı ERCP prosedürü sırasında toplandı. Vakaların 190'ı trainee'ler tarafından opere edilirken 302'si uzmanlar tarafından opere edildi. Kalitesi suboptimal olan ve kare içerisinde ERCP enstrümantasyonu olan görseller yanlı sonuçların önüne geçmek adına veri setine dahil edilmedi. Veri seti %80 ve %20 oranlarında eğitim ve test alt setlerine ayrıştırıldı. Eğitim-test ayrımı yanlı sonuçlardan kaçınmak adına hasta bazında yapıldı. Vision Transformer (ViT) mimarisinin farklı varyantları kullanılarak seri halinde derin öğrenme modelleri eğitildi. Model mimarileri operatörün deneyim bilgisini dahil edecek şekilde modifiye edildi. Modellere ampullanın fotoğrafı ve operatörün deneyim seviyesi (uzman veya trainee) ve kanülasyonun ikili sınıflandırma şeklinde kolay mı yoksa zor mu olacağını tahmin etmesi istendi. Tüm varyantlar için önceden eğitilmiş model ağırlıkları modelin başarısını yükseltmek için kullanıldı. Doğruluk, kesinlik, hassasiyet, f1-skoru ve ROC AUC gibi metriklerle model başarısı değerlendirildi.

Bulgular: Deneyler sonucunda Adam optimizeri kullanılarak 8x10^-5 öğrenim hızı ile eğitilen ViT B/32 varyantı en yüksek sınıflandırma başarısını gösterdi. Model, test seti üzerinde %61.48 accuracy, %64.18 precision, %65.15 recall, %64.66 f1-skoru ve %61.15 ROC AUC skoru gösterdi.

Sonuç: Model deneyleri göstermektedir ki verilen bilgi ve ampulla morfolojisi ile derin öğrenme modelleri kanülasyon zorluğunu tahmin edebilmektedir. Trainee'lerin yönetemeyeceği komplike vakalar deneyimli bir endoskopiste yönlendirilebilir, böylece işlem etkinliği ve güvenliği artırılabilir.

Anahtar Kelimeler: derin öğrenme, post-endoskopik retrograd kolanjiopankreatografi, selektif biliyer kanülasyon

Kolay ve Zor Kanülasyon Grupları için Hasta ve Operasyon Karakteristikleri

Factors	Easy Cannulation (N = 159)	Hard Cannulation (N = 333)
Sex, n (%)		
Male	69 (43.3)	159 (47.7)
Female	90 (56.7)	174 (52.3)
Age (SD)	59.37 ± 17.32	61.15 ± 15.00
Cannulation Time, s (SD)	158.0 ± 65.5	307.0 ± 170.58
Operator, n (%)		
Trainee	44 (27.6)	146 (43.8)
Expert	115 (72.3)	187 (56.1)
ERCP Indication, n (%)		
Choledokolitiasis	90 (56.6)	218 (65.5)
Malignant Stenosis	33 (20.7)	75 (22.5)
Benign Stenosis	15 (9.5)	7 (2.1)
Biliary Leakage	6 (3.7)	13 (4.0)
Other	15 (9.5)	20 (6.0)
Abbreviations: seconds (s), standard deviation (SD), endoscopic retrograde cholangiopancreatography (ERCP)		

Model Mimarisi

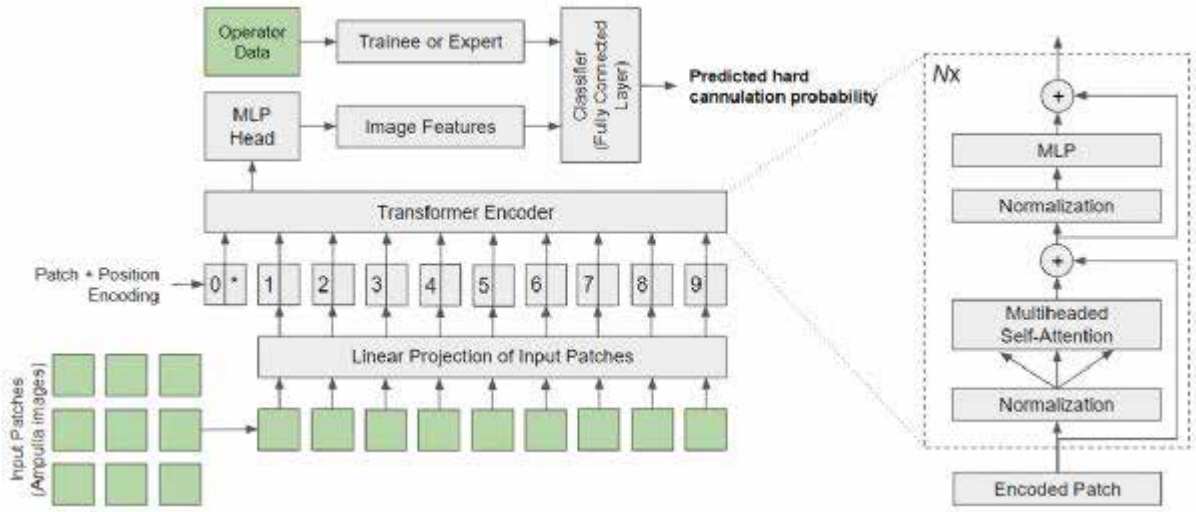

Çalışmada kullanılan derin öğrenme mimarisine dair basitleştirilmiş teknik diyagram

[GS006]

Çocuklarda Endoskopik Retrograd Kolanjiopankreatografi Deneyimi

Osman Yüksekyayla[1], Ersin Batıbay[1], Mahmut Polat[2], İbrahim Bayhan[3], Sezgin Barutçu[4], Savaş Cumali Efe[1]
[1]Harran Üniversitesi Tıp Fakültesi, Gastroenteroloji Bilim Dalı, Şanlıurfa
[2]Mehmet Akif İnan Eğitim ve Araştırma Hastanesi, Gastroenteroloji Kliniği, Şanlıurfa
[3]Harran Üniversitesi Tıp Fakültesi, İç Hastalıkları Anabilim Dalı, Şanlıurfa
[4]Gaziantep Üniversitesi Tıp Fakültesi, Gastroentroloji Bilim Dalı, Gaziantep

Giriş
Pankreatobiliyer sistem hastalıkları tanı ve tedavisinde Endoskopik Retrograd Kolanjiopankreatografi (ERCP) sık kullanılan bir yöntemdir. Çocuklarda ERCP, genellikle erişkin endoskopistler tarafından yapılmaktadır. Çocuklarda yapılan ERCP vaka sayısı erişkinlere oranla oldukça düşüktür. Bu çalışmamızda çocuk ERCP deneyimimizin paylaşılması amaçlanmıştır.

Gereç ve yöntem
Harran Üniversitesi ve Gaziantep Üniversitesi Gastroenteroloji Bilim Dalı kliniklerinde 2013-2023 yılları arasında çocuk yaş grubunda 75 hastaya yapılan 142 ERCP işleminin endikasyonları, tanıları, komplikasyonları retrospektif olarak incelendi ve analizleri yapıldı.

Bulgular
Toplam 142 işlem yapılan 75 hastanın 28'i erkekti (%37.3). Hastaların yaş ortalaması 12.9 yıldı (3-17 yıl). Hastaların 7 'sine pankreatik (% 9.3), 69'una (% 90.7) biliyer endikasyonla işlem yapıldı. ERCP öncesi endikasyonlar incelendiğinde 32 (% 42.6) hastada koledok taşı şüphesi, 20 (% 26.6) hastada safra yolu ilişkili kist hidatik ve 6 (% 8) hastada karaciğer nakli ve kolestaz nedeniyle işlem yapıldı. Biri solunum depresyonu geliştiğinden, bir hastada da tümör invazyonu nedeniyle toplam 3 hastada koledok kanülasyonu sağlanamadı. Elli altı işlemde (%39.4) biliyer, 5 (% 3.5) işlemde pankreatik olmak üzere toplam 61 stent takıldı. Pankreatik stentlerden biri travma sonrası pankreas kisti, biri pankreatolithiazis, biri kronik pankreatit, ikisi de ERCP sonrası pankreatit gelişimini önlemek amacıyla takıldı. İşlem sonrası tamamı hafif olmak üzere 6 hastada pankreatit gelişti (% 4.2), hiç bir hastada ciddi komplikasyon veya mortalite gelişmedi. Hastaların tamamında anestezist eşliğinde sedoanaljezi yapılarak işlem gerçekleştirildi, sadece 1 hastada solunum depresyonu meydana geldi, hiçbir hasta entübe edilmedi.

Sonuç
Erişkinlere oranla daha az deneyim olmasına rağmen ERCP'nin deneyimli kişiler tarafından yapıldığı taktirde pankreatobiliyer hastalıkların tanı ve tedavisinde çocuklarda da güvenle uygulanabilir bir yöntem olduğunu düşünüyoruz.

Anahtar Kelimeler: Çocuk, ERCP, Koledok taşı, Kist hidatik

40. ULUSAL GASTROENTEROLOJİ HAFTASI
11. GASTROENTEROLOJİ CERRAHİSİ KONGRESİ
Cumhuriyetin 100. Yılı
21-26 KASIM 2023
KAYA PALAZZO OTEL
BELEK, ANTALYA

[GS007]

Anti Reflü Cerrahisinin Özofageal Mukozal Bütünlüğe etkisinin İntersellüler aralıklardaki Moleküler Değişikliklerle incelenmesi

Pelin Ergun[1], Sezgi Kıpçak[1], Volkan Görgülü[2], Başak Doğanavşargil[3], Serhat Bor[1]
[1]Ege Üniversitesi Tıp Fakültesi Gastroenteroloji Bilim Dalı İzmir, Türkiye
[2]Ege Üniversitesi Tıp Fakültesi, Histoloji ve Embriyoloji Anabilim Dalı, İzmir, Türkiye
[3]Ege Üniversitesi Tıp Fakültesi, Anabilim Dalı, Tıp Patoloji İzmir, Türkiye,

Amaç:
Laparoskopik anti-reflü cerrahisi (LARS) sonrası hastalar yaşam kalitelerinde iyileşme bildirmektedir. Ekibimizin başka bir çalışmasında LARS'ın özofagus epitel doku direncini arttırdığı ve geçirgenliği azalttığı gösterilmiştir(1). Ancak bu operasyonun reflü ataklarına dirençten sorumlu olan epitel bariyer fonksiyonuna etkileri henüz anlaşılamamıştır. Bu etkileri araştırmak amacıyla Çalışmada anti-reflü cerrahisi öncesi (pre-LARS) ve sonrası (post-LARS) hastalarda sıkı bağlantı gen ekspresyon seviyeleri belirlendi ve genişlemiş hücrelerarası boşluk (DIS) ölçümü gerçekleştirildi.

Yöntem
LARS olan 22 GÖRH hastası (10 ERD-AB, 6 ERD-CD, 6 NERD) ve ayrıca 16 sağlıklı gönüllü (SG) dahil edildi. SG ve GÖRH hastalarına ameliyat öncesi ve sonrası (2-18 ay sonra) üst gastrointestinal endoskopi yapıldı ve özofagus biyopsileri alındı. Biyopsilerde E-cadherin, Occludin, Claudin1, Claudin4, Zonula occludens-1 (ZO-1), Zonula occludens-2 (ZO-2) gen ekspresyonları qRT-PCR belirlendi. DIS ölçümlerinde ise, her hasta için histolojik olarak 100 ölçüm yapılarak ortalaması alındı.

Bulgular:
Pre-LARS ve Post-LARS karşılaştırıldığında, ZO-1 ekspresyonu Post-LARS'ta 1,8 kat anlamlı arttı. LARS sonrası biyopsiler de ameliyattan 6 ay önce (<6 ay) ve sonra (>6 ay) olmak üzere ikiye ayrıldı. <6 ay grubundaki hastaların gen ifadelerinde farklılık görülmezken, >6 ay grubundaki hastaların post-LARS grubunda Occludin ifadesinde 1,5 kat artış görüldü. Hastalar fenotiplere ayrılarak ameliyat sonrası sonuçlar incelendi. ERD-CD grubunda ameliyat sonrası OCLN ekspresyonu LARS öncesine göre 1,5 kat arttı Tüm hastaların DIS özellikleri incelendiğinde SG'lerin DIS değerlerinin Pre-LARS (1,31±0,5µm) ve Post-LARS'a (1,26±0,6µm) göre anlamlı derecede düşük olduğu ($p<0,001$) görüldü. Pre-LARS ve Post-LARS arasında fark yoktu.

Sonuç:
Post-LARS grubunda ZO-1 molekülünün ekspresyon artışı mukozal onarımda bu molekülün önemli bir role sahip olabileceği ile ilişkilendirilebilir. Ameliyattan sonraki kısa dönemde anlamlı bir farklılık gözlenmemesine rağmen, OCLN ekspresyonu uzun vadede artması ise bu molekülün etkisi geç başlasa da epitel geçirgenliğin azalmasına katkı sağladığını düşündürür. Cerrahi sonrası DIS'de değişiklik olmaması önceki çalışmamızla paralel bu parametrenin duyarlılığının azlığı veya zaten genişlemiş olan mukozanın onarılması için daha uzun süreli iyileşmenin gerekli olabileceğini düşündürmektedir.
1)doi.org/10.5056/jnm22142

Anahtar Kelimeler: Laparoskopik anti-reflü cerrahisi, dilate interselüler aralık, sıkı bağlantı noktalar

[GS008]

Gastroözofageal Reflü Hastalarında Stretta uygulamasının özofagus epitel bariyer fonksiyonu üzerine etkisi

Sezgi Kıpçak[1], Pelin Ergün[1], Volkan Görgülü[2], Başak Doğanavşargil[3], Serhat Bor[1]
[1]Ege Üniversitesi Tıp Fakültesi Gastroenteroloji Bilim Dalı İzmir, Türkiye
[2]Ege Üniversitesi Tıp Fakültesi, Histoloji ve Embriyoloji Anabilim Dalı, İzmir, Türkiye
[3]Ege Üniversitesi Tıp Fakültesi, Anabilim Dalı, Tıp Patoloji İzmir, Türkiye

Amaç:
Stretta, alt özofageal sfinkterine radyofrekans enerjisi uygulayarak GÖRH semptomlarını iyileştirmede etkili bir endoskopik prosedürdür. Bu çalışma, Stretta tedavisi gören GÖRH hastalarının epitelyal bariyer fonksiyonundaki değişiklikleri incelemeyi amaçlamaktadır
Yöntem:
Epitelyal bariyer fonksiyon özelliklerini belirlemek amacıyla sıkı bağlantı gen ekspresyon seviyeleri, genişlemiş hücrelerarası boşlukların (DIS) ölçümü ve özofagus epitelinin elektrofizyolojik ve geçirgenlik özellikleri araştırıldı. Stretta ile tedavi edilen altı hasta (3 erkek, 38,5±4,9 yıl) ve 15 (7 erkek, 36,2±6,3 yıl) sağlıklı gönüllü (SG) çalışmaya dahil edildi. Çalışama materyali endoskopi sırasında alınan özofagus epitel biyopsileriydi. Sıkı bağlantı gen ekspresyonlarının belirlenmesi amacıyla 6 (E-cadherin, Zonula ocludens1, Zonula ocludens2, Claudin1, Claudin4, Occludin) genin ekspresyon düzeyleri için qRT-PCR yöntemi kullanıldı. Özofagus epitelinin transepitelyal direncini (TEER) belirlemek için Ussing-Chamber sistemi kullanıldı. DIS ölçümlerinde ise, her hasta için histolojik olarak 100 toplamda 2100 ölçüm yapıldı.
Bulgular:
Stretta öncesi (Pre-str) ve sonrası (Post-str) gen ekspresyonları karşılaştırıldığında Post-str'da Claudin4 ekspresyonu 6,91 kat yüksekti. Post-str grubu SG grubuyla karşılaştırıldığında ise Claudin4 ekspresyonu 6,02 kat artmıştı. TEER sonuçlarında Pre-str (110,8 Ω) ve Post-str (151,7 Ω) grupları arasında anlamlı fark gözlenmedi. Ancak SG'lerin (165,8 Ω) TEER değerleri Pre-str'a göre olarak anlamlı yüksekti. Geçirgenlik sonuçları incelendiğinde Post-str'nin (30,1 pmol), Pre-str'a (67,3 pmol) grubuna göre daha düşük geçirgenliğe sahipti, SG ile ise stretta grupları arasında fark olmadığı belirlendi. En geniş DIS'e sahip grup Post-str (0,974±0,212) grubu oldu. Ancak Pre-str (1,030±0,266) ve Post-str grupları arasında anlamlı fark gözlenmedi. SG (1,374±0,269) ile Post-str arasında ise anlamlı bir fark vardı.
Sonuç:
Bulgularımız Stretta'nın, Claudin4 ekspresyonundaki artış ve buna karşılık gelen floresan geçirgenliğinde azalma ile belirlendiği üzere epitelyal bariyer fonksiyonunu güçlendirdiğini göstermektedir. Bununla birlikte, DIS sonuçlarımızın gen ekspresyonu ve elektrofizyolojik değişiklikler açısından destek eksikliği, DIS ölçümlerinin düşük sensitivitesi veya genişlemelerde geri dönüşümün olmaması ile açıklanabilir. Sonuçlarımız doğrultusunda Stretta'nın epitel bariyeri üzerindeki etkilerini tam olarak anlamak için daha büyük serilerde araştırmaya gerek vardır.

Anahtar Kelimeler: Stretta, dilate intraselüler aralıklar, sıkı bağlantı noktaları

40. ULUSAL GASTROENTEROLOJİ HAFTASI
11. GASTROENTEROLOJİ CERRAHİSİ KONGRESİ
Cumhuriyetin 100. Yılı
21-26 KASIM 2023
KAYA PALAZZO OTEL
BELEK, ANTALYA

[GS009]

Unveiling the Link: Helicobacter pylori Infection and its Impact on Ischemia Modified Albumin, Thiol, and Disulfide Levels

Mahmut Yuksel[1], Çağdaş Erdoğan[2], Hasan Tankut Köseoğlu[1], Salim Neselioğlu[3], Kerem Kenarlı[1], Ahmet Akbay[1], Meryem Didem Göktaş[1], Çağdaş Kalkan[1], Mevlüt Hamamcı[1], Mustafa Melih Dölek[4], Yavuz Çağır[1], Özcan Erel[3]
[1]Ankara Bilkent Şehir Hastanesi, Gastronteroloji Kliniği, Ankara
[2]Ankara Etlik Şehir Hastanesi, Gastroenteroloji Kliniği, Ankara
[3]Yıldırım Beyazıt Üniversitesi, Ankara Bilkent Şehir Hastanesi, Biyokimya Laboratuvarı, Ankara
[4]Ankara Bilkent Şehir Hastanesi, Biyokimya Laboratuvarı, Ankara

Aim: This study aimed to investigate the association between Helicobacter pylori (H. pylori) infection and alterations in ischemia modified albumin (IMA), thiol, and disulfide levels, with a focus on their potential clinical implications. Materials-Methods: We conducted a prospective observational cohort study, enrolling 153 patients who underwent upper gastrointestinal endoscopy between January and July 2023. Biopsies were obtained from the stomach antrum to diagnose H. pylori. Biochemical parameters, including IMA, thiol, and disulfide, were measured in fasting blood samples. Statistical analysis, including ROC curve analysis, was performed to assess the diagnostic potential of these biomarkers. Results: In this prospective observational cohort study, a total of 153 patients were included, of which 99 tested positive for H. pylori, while 54 tested negative. The H. pylori-positive group exhibited significantly higher levels of disulfide, disulfide/native thiol ratio, disulfide/total thiol ratio, and ischemia modified albumin (IMA) compared to the H. pylori-negative group ($p < 0.05$ for all parameters). In contrast, the native thiol/total thiol ratio was significantly lower in the H. pylori-positive group ($p < 0.05$). ROC curve analysis indicated that disulfide, disulfide/native thiol ratio, disulfide/total thiol ratio, and IMA had the potential to predict H. pylori positivity, with varying sensitivities and specificities. These findings suggest that these biomarkers could serve as non-invasive diagnostic tools for H. pylori infection, warranting further validation in larger cohorts. Conclusion: This study contributes to the understanding of H. pylori's systemic effects on biochemical markers, offering insights into their diagnostic utility. Elevated levels of disulfide, disulfide/native thiol, disulfide/total thiol, and IMA in H. pylori-positive individuals suggest their potential as non-invasive diagnostic markers. Further research is warranted to explore the underlying mechanisms and validate these findings in diverse populations.

Keywords: diagnostic markers, disulfide, Helicobacter pylori, ischemia modified albumin (IMA), thiol

Receiver operating characteristic (ROC) curves of disulfide, disulfide/native thiol, disulfide/total thiol, and ischemia modified albumin for predicting Helicobacter pylori positivity.

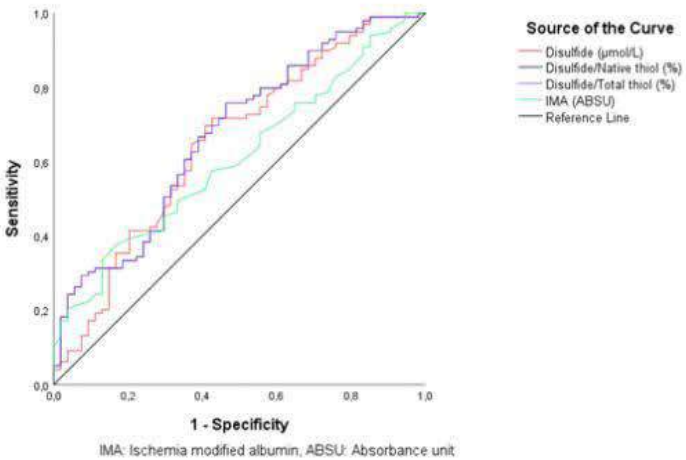

IMA: Ischemia modified albumin, ABSU: Absorbance unit

40. ULUSAL GASTROENTEROLOJİ HAFTASI
11. GASTROENTEROLOJİ CERRAHİSİ KONGRESİ
Cumhuriyetin 100. Yılı
21-26 KASIM 2023
KAYA PALAZZO OTEL
BELEK, ANTALYA

[GS010]

Bağırsak Mikrobiyatası Ürünlerinden Olan Trimetilamin N-Oksit ile Bütiratın Pankreatik ve Hepatik steatozla İlişkisi

Furkan Kırsoy[1], Mehmet Yalnız[2], Hakan Artaş[3], Semra Türkoğlu[4], Onur Solmaz[3], İbrahim Halil Bahçecioğlu[2]
[1]Fırat Üniversitesi Tıp Fakültesi, İç Hastalıkları Anabilim Dalı, Elazığ
[2]Fırat Üniversitesi Tıp Fakültesi, İç Hastalıkları Anabilim Dalı, Gastroenteroloji Bilim Dalı, Elazığ
[3]Fırat Üniversitesi Tıp Fakültesi, Radyoloji Anabilim Dalı, Elazığ
[4]Fırat Üniversitesi Sağlık Bilimleri Fakültesi, Beslenme ve Diyetetik Bölümü, Elazığ

Amaç: Mikrobiyata dengesinin bozulması olarak adlandırılan disbiyozisin, nonalkolik steatohepatit ve metabolik sendrom özellikle de obezite ve DM (Diyabetes mellitus) oluşumunda etkili olduğu öne sürülmektedir. Çeşitli metabolik süreçler, immun yanıt oluşumu ile inflamatuar olaylarda rolü olan bağırsak mikrobiyata ürünlerinden TMAO (Trimetilamin N-oksit) ve bütirat düzeyinin steatoz ile olan ilişkisinin ortaya konulması amaçlanmıştır. **Yöntem:** Randomize toplam 136 birey çalışmaya alındı. Demografik özellikler, antropometrik ölçümler ile biyokimyasal parametreler değerlendirilmiştir. Pankreatik ve hepatik steatoz batın ultrasonografi ile değerlendirildi. TMAO ve bütirat düzeyi ölçümü en az 8 saatlik açlık sonrası alınan 5cc kan örneklerinden çalışılmıştır. Ki-Kare Testi, Mann-Whitney U testi ve Kruskal Wallis Varyans Analizi kullanılmıştır. **Bulgular:** Bireylerin 52'si erkek, 84'ü kadın olup; yaş ortalaması 44,5±14,6'ydı. Bireylerin %70,6'sında PS (pankreatik steatoz) saptanırken, hepatosteatoz saptanma oranı % 64 idi. PS bulunmayanlarda TMAO düzeyleri PS bulunanlara göre anlamlı olmamakla birlikte daha yüksek düzeyde bulundu. Bütirat düzeyi açısından ise anlamlı fark saptanmış olup, PS olmayanlarda bütirat düzeyi daha yüksek (p=0,007) bulunmuştur. Öte yandan, hem TMAO hem de bütirat düzeyleri hepatik steatoz olmayanlarda olanlara göre anlamlı olarak daha yüksekti. **Sonuç:** Birçok metabolik durum ile birlikte hepatosteatozla da ilişkili olduğu öne sürülen KZYA'inden (kısa zincirli yağ asitleri) bütirat, çalışmamızda pankreatik steatoz ve hepatosteatozda anlamlı olarak düşüktü. KZYA'nın pankreatik steatoz ve hepatosteatozda koruyucu olabileceğini ve steatozlu hastalarda düşük KZYA olması disbiyozisin de rolünün olabileceğini düşündürmektedir.

Anahtar Kelimeler: Pankreatik steatoz, hepatosteatoz, kısa zincirli yağ asitleri, bütirat, Trimetilamin N-oksit

[GS011]

Pankreatik Nöroendokrin Tümörlerin EUS Görüntüleri Üzerinden Histopatolojik Evre Tayininde Yapay Zeka ve Derin Öğrenmenin Rolü

Sercan Kiremitçi[1], Gülseren Seven[2], Koray Koçhan[2], Elmas Biberci Keskin[2], Şerife Değirmencioğlu Tosun[2], Hakan Şentürk[2]
[1]Nevşehir Devlet Hastanesi, Gastroenteroloji Kliniği, Nevşehir
[2]Bezmialem Vakıf Üniversitesi, Gastroenteroloji Bilim Dalı, İstanbul

Giriş: Pankreatik nöroendokrin tümörler (pNET) pankreasın görece nadir tümör gruplarından biri olup, tüm pankreas tümörlerin yaklaşık olarak 2%'sini oluşturmaktadır.Günümüzde pNET'in histopatolojik evrelemesi için temel sınıflama DSÖ 2017 klasifikasyonudur. Çalışmamız, yapay zeka aligoritmalarıyla, EUS görüntüleri üzerinden çalışma ve test grupları oluşturarak pNET'in evresini tayin etmeyi ve hangi EUS görüntü özelliklerinin bu konuda referans olabileceğini ortaya koymayı amaçlamaktadır.Materyal-Metod: Pankreasta yer kaplayıcı lezyon ön tanısı ile 2012-2021 tarihleri arasında EUS ile değerlendirilen hastalar retrospektif olarak incelendi ve EUS-FNA ile pNET tanısı alan hastaların verileri değerlendirildi. Tek merkezden 26'sı G1,13'ü G2 ve 5'i G3 olmak üzere toplam 44 hastadan 803 EUS görüntüsü elde edildi."The synthetic minority over sampling technique (SMOTE)" kullanılarak EUS görüntü sayısı artırıldı."Convolutional Neural Networks (CNN)" kullanılarak ise EUS görüntü özellikleri üzerinden pNET'lerin evreleri ayırt edilmeye çalışıldı.Sonuç: Kırk dört hastanın 31'i (65%) kadın olup,hastaların median yaşı 61 yıl olarak hesaplanmıştır.EUS ile yapılan lokalizasyon tespitinde 25(53%) hasta ile pNET'ler en sık pankreas baş kısmında lokalize olup; 3(6%) hastada boyun,11(24%) hastada gövde ve 8(17%) hastada kuyrukta lokalizedir.EUS görüntüleri üzerinden pNET'lerin histopatolojik evresini tahmin ve ayırt etmek için kullanılan yapay zekanın genel duyarlılığı, özgüllüğü, pozitif prediktif değeri, negatif prediktif değeri ve doğruluğu sırasıyla %94,2, %97,1, %94,2, %97,1 ve %96,1 idi.pNET'lerin histopatolojik evresini tahmin etmek için hasta grupları yapay zeka modeliyle G1, G2 ve G3 olarak alt grup analize tabi tutulduğunda; G1 için duyarlılık 96.7%, özgüllük 89.4%, G2 için duyarlılık 93.4%, özgüllük 95.7% ve G3 için duyarlılık 100%, özgüllük 99% olarak hesaplandı.Tartışma: Çalışmamızda, yapay zeka aracılı aligoritmalar ile EUS görüntüleri üzerinden non-invaziv olarak pNET'lerin evre tayini 96.1% doğruluk ile yapılmıştır ve subanalizlerde üç ayrı evre için de 90%'nin üzerinde kesinlik elde edilmiştir.Bu bağlamda, özellikle EUS görüntüleri ile makina öğrenmesinin ileri yönelik olarak beslenmesi sayesinde gelecekte non-invaziv olarak,EUS görüntüleri üzerinden pNET evre tayinine imkan sağlayacak daha kapsamlı çalışmalar dizayn edilebilir ve sonuçlar eşliğinde alternatif non-invaziv histolojik sınıflamalar literatürde yerini alabilir.

Anahtar Kelimeler: pankreatik nöroendokrin tümör, yapay zeka, evre

[GS012]

Akut Pankreatite Bağlı Asemptomatik Walled-Off Nekrozun Doğal Seyri

Melike Bektaş[1], Şencan Acar[2], Ahmet Tarık Eminler[2], Mukaddes Tozlu[2], Bilal Toka[2], Fuldem Mutlu[3], Mustafa İhsan Uslan[2], Erkan Parlak[4], Aydın Şeref Köksal[2]
[1]Sakarya Üniversitesi Tıp Fakültesi İç Hastalıkları Anabilim Dalı
[2]Sakarya Üniversitesi Tıp Fakültesi Gastroenteroloji Bilim Dalı
[3]Sakarya Üniversitesi Tıp Fakültesi Radyoloji Anabilim Dalı
[4]Hacettepe Üniversitesi Tıp Fakültesi Gastroenteroloji Bilim Dalı

Akut Pankreatite Bağlı Asemptomatik Walled-Off Nekrozun Doğal Seyri
Giriş
Akut pankreatit (AP) sonrası uzun dönem takipte Walled- off Nekroz (WON) gelişebilir. Semptomatik WON çeşitli yaklaşımları içeren müdahale için bir endikasyondur. Ancak asemptomatik WON'lu hastaların yönetimi, doğal seyri hakkında mevcut sınırlı bilgi nedeniyle tartışmalıdır. Bu çalışmamızda ilk tanı konulduktan sonra herhangi bir girişimsel tedavi uygulanmayan ve asemptomatik kalan hastalardaki WON'un uzun vadeli doğal seyrini belirlemeyi amaçladık.
Materyal-Metod
2016-2019 tarihleri arasında Sakarya Üniversitesi Eğitim ve Araştırma Hastanesi Gastroenteroloji Kliniği'nde takip edilen AP hastaları retrospektif olarak değerlendirildi. Bu hastalar arasında AP atağı sonrasında WON gelişen ve asemptomatik seyretmesi nedeniyle ilk tanı konulduktan sonra herhangi bir terapötik girişim uygulanmayan hastalar çalışmaya dahil edildi. Çalışmanın birincil amacı, başlangıçta müdahale gerektirmeyen asemptomatik WON hastalarında takip süresi boyunca girişimsel tedavi ihtiyacının sıklığını tespit etmektir.
Bulgular
Çalışma süresi boyunca takip edilen 1173 AP hastasının 46'sında WON gelişti. WON gelişen 46 hastadan 4'ü yetersiz takip verileri nedeniyle çalışmadan çıkarıldı. On bir hastada ilk başvuru sırasında, başta karın ağrısı ve kusma (%55,5) olmak üzere semptomların varlığı nedeniyle drenaj endikasyonu vardı. Sonuçta kalan 31 asemptomatik hasta çalışma grubunu oluşturdu. Bu hastalar ortalama 25,6 ± 17,3 ay süreyle takip edildi. Takip sırasında 10 (%32,3) hastada ortalama 124,9±189,5 gün içinde girişimsel tedavi gerekti. Yirmi bir hasta (%67,7) asemptomatik kaldı ve ortalama 35,6±10,2 aylık takip süresi boyunca WON ile ilgili herhangi bir girişimsel tedavi gerektirmedi. 12 hastada (%38,7) WON kayboldu, 7 hastada (%22,5) en büyük WON'un ortalama boyutu 64,7±34,2 mm'den 29,8±27,4 mm'ye düştü. Başlangıç WON boyutu ve içerdiği nekroz miktarı girişimsel tedavi gerektirenlerde anlamlı derecede yüksekti. Nekroz miktarı ve başlangıç WON boyutu için AUC sırasıyla 0,844 ve 0,733 idi.
Sonuç
Başlangıçta drenaj endikasyonu olmayan asemptomatik WON hastaları yakın klinik ve radyolojik kontroller ile güvenle takip edilebilirler. WON başlangıç özellikleri (örn. İçerdiği nekroz miktarı, büyüklüğü, vb.) asemptomatik hastaların takibi sırasında drenaj gerekliliğinin belirlenmesine yardımcı olabilir.

Anahtar Kelimeler: *Akut pankreatit, WON, Drenaj*

[GS013]

Trigliserid Glukoz İndeksi: Pankreatik steatozu öngördürebilir mi?

Zekiye Nur Harput[1], Serkan Yaraş[1], Mehmet Cindoruk[2], Elmas Kasap[3], Hakan Ünal[4], Aydın Şeref Köksal[5], Abdullah Emre Yıldırım[6], Burak Özşeker[7], Nevin Oruç[8], Müjde Soytürk[9], Sabite Kaçar[10], Muhsin Kaya[11], Kader Irak[12], Yasemin Gökden[13], Deniz Öğütmen Koç[14], Osman Özdoğan[1], Engin Altıntaş[1], Nergis Ekmen[2], Murat Saruç[4], Mahmut Polat[15], Sezgin Barutçu[16], Göksel Bengi[9], Nalan Gülşen Ünal[8], Dilek Oğuz[17], Orhan Sezgin[1]
[1]Mersin Üniversitesi Tıp Fakültesi, Gastroenteroloji Bilim Dalı, Mersin
[2]Gazi Üniversitesi Tıp Fakültesi, Gastroenteroloji Bilim Dalı, Ankara
[3]Celal Bayar Üniversitesi, Gastroenteroloji Bilim Dalı, Manisa
[4]Acıbadem Üniversitesi, Gastroenteroloji Bilim Dalı, İstanbul
[5]Etlik Şehir Hastanesi, Gastroenteroloji Bilim Dalı, Ankara
[6]Arel Üniversitesi Tıp Fakültesi, Gastroenteroloji Bilim Dalı, İstanbul
[7]Sıtkı Koçman Üniversitesi Tıp Fakültesi, Gastroenteroloji Bilim Dalı, Muğla
[8]Ege Üniversitesi Tıp Fakültesi, Gastroenteroloji Bilim Dalı, İzmir
[9]Dokuz Eylül Üniversitesi Tıp Fakültesi, Gastroenteroloji Bilim Dalı,İzmir
[10]Ankara Şehir Hastanesi, Gastroenteroloji Bilim Dalı, Ankara
[11]Dicle Üniversitesi Tıp Fakültesi, Gastroenteroloji Bilim Dalı, Diyarbakır
[12]Çam Sakura Şehir Hastanesi,Gastroenteroloji Bilim Dalı, İstanbul
[13]Cemil Taşçıoğlu Şehir Hastanesi, Gastroenteroloji Bilim Dalı, İstanbul
[14]Gaziosmanpaşa Eğitim Araştırma Hastanesi, Gastroenteroloji Bilim Dalı, İstanbul
[15]Mehmet Akif İnan Eğitim Araştırma Hastanesi, Gastroenteroloji Bilim Dalı, Şanlıurfa
[16]Gaziantep Üniversitesi Tıp Fakültesi, Gastroenteroloji Bilim Dalı, Gaziantep
[17]Onsekiz Mart Üniversitesi Tıp Fakültesi, Gastroenteroloji Bilim Dalı,Çanakkale

Amaç: Trigliserid glukoz (TyG) indeksi, metabolik bozukluklar için yeni bir biyobelirteçtir. Diyabet(DM), obezite, non-alkolik yağlı karaciğer hastalığı ile TyG indeksi arasındaki ilişki farklı çalışmalarda saptanmış olup oldukça yeni bir antite olan pankreatik steatoz ile ilgili yapılmış bir çalışma yoktur. Bu çalışmada TyG indeksi ile pankreatik steatoz arasındaki ilişkinin tespit edilmesi amaçlanmıştır. Yöntemler: Bu çalışma TGD Pankreas Çalışma Grubu tarafından yapılmış olan Türkiye Pankreatik Steatoz Prevelans çalışmasına dahil edilmiş olan hastaların verilerine dayanarak yapıldı. Hastaların demografik verileri ve klinik bilgileri toplandı. TyG indeksi 'ln [açlık trigliseritleri (mg/dL) × açlık plazma glukozu (mg/dL)/2)' formülü ile hesaplandı. Pankreas yağlanması abdominal ultrasonografi (USG) ile bu konudaki yetkin kişilerce değerlendirildi. Bulgular: Çalışamaya dahil edilen 1700 hastanın; 967 kadın (%56,9), 733 erkek(%43,1)'ti. Sırasıyla ortalama yaşları; 48,6±24, ve 47,25±15; vücut kitle indeksleri (vki) 27,3±5,6 ve 27,05±4,04 olarak saptandı. Katılımcıların 347(%26,4)'sinin metabolik sendromu (MS), 230(%17,2)'unun DM, 319(%23,9) 'unun hipertansiyon tanısı vardı. Yapılan USG'lerde 943(%55,5)'ünde hepatosteatoz, 1132(%69,9)'sinde pankreatosteatoz saptandı. Ortalama TyG indeksi 4,69±0,32'ydi. TyG indeksi ile vki, bel-kalça çevresi ve HOMA-IR arasında istatsitiksel olarak anlamlı, pozitif (sırasıyla r=0,334, r=0,383, r=0,206, r=0,299) yönde korelasyon saptandı(p<0,05). Ortalama TyG indeksi; HT, DM, MS ve pankreatik steatozu olan bireylerde anlamlı olarak daha yüksekti (p<0,05). Sonuç: TyG indeksi metabolik profili yansıtma hususunda görece yeni bir biyobelirteçtir. Bu çalışma farkındalığın yeni yeni arttığı pankreatik steatoz ile TyG indeksi arasında yapılmış ilk çalışma olup, pankreatik steatozu olan bireylerde istatistiksel olarak anlamlı olacak şekilde TyG indeksi daha yüksek saptanmıştır.

Anahtar Kelimeler: Trigliserid-glukoz indeksi, pankreatik steatoz, metabolik sendrom, insülin direnci

[GS014]

Biliyopankreatik Ağaç Anatomisinin Safra Taşı Pankreatiti Gelişimine Etkisi

Ahmet Şükrü Alparslan[1], Serkan Öcal[2], Osman Çağın Buldukoğlu[2], Galip Egemen Atar[2], Lütfullah Zahit Koç[3], Merve Eren Durmuş[3], Serdar Akça[2], Ferda Akbay Harmandar[2], Ayhan Hilmi Çekin[2]
[1]Sağlık Bilimleri Üniversitesi, Antalya Eğitim Ve Araştırma Hastanesi, Radyoloji Kliniği, Antalya
[2]Sağlık Bilimleri Üniversitesi, Antalya Eğitim Ve Araştırma Hastanesi, Gastroenteroloji Kliniği
[3]Sağlık Bilimleri Üniversitesi, Antalya Eğitim Ve Araştırma Hastanesi, İç Hastalıkları Kliniği

Akut pankreatit pek çok etkene bağlı gelişebilen ve klinik bulguları hafif şiddette hastalıktan organ yetmezliği ve ölüme kadar uzanabilen kompleks bir hastalıktır. Akut pankreatit gelişiminde rol oynadığı düşünülen faktörlerden birisi pankreas ekzokrin salgısı sonrası oluşan materyalin reflü olarak pankreas dokusunu harap etmesidir. Safra kanalları ve pankreatik kanal ilişkileri ve safra akışının etkilendiği durumlar bu tabloda etkilidirler.

Bu çalışmada, biliyopankreatik ağacın anatomik yapısı ve kanal açılanmalarının akut safra taşı pankreatiti gelişimindeki etkisinin incelenmesi planlanmıştır.

Antalya Eğitim ve Araştırma Hastanesi'nde safra taşına bağlı akut pankreatit tanısı ile yatırılan ve manyetik rezonans kolanjiyopankreatografi (MRKP) ile değerlendirilen hastalar hasta grubu olarak tasarlandı. Kontrol grubu olarak akut pankreatit dışı endikasyonlarla MRKP ile değerlendirilen ve safra ve pankreatik kanalları normal olarak kabul edilen hastalar alındı. Toplamda 232 akut safra taşı pankreatiti hastası ve 75 kontrol grubu hastası çalışmaya dahil edildi. MRKP'de değerlendirilen parametreler olarak sistik kanalın ana safra kanalına hangi seviyede açıldığı (proksimal-orta-distal 1/3 olacak şekilde) ve sistik kanalın seyir ve açılış şekli (paralel-dik-düz-tortiyoze) belirlendi. Ek olarak ana pankreatik kanal ve ana safra kanalı çapı, ana pankreatik kanal-ana safra kanalı arası açı ve sistik kanal-ana safra kanalı arası açı hesaplandı ve karşılaştırıldı.

Yapılan analiz sonucunda sistik kanal açılım seviyesi ($p<0.001$) ve sistik kanalın seyir ve açılış şekli ($p<0.001$) iki grup arasında istatistiksel olarak anlamlı olacak şekilde farklı bulundu. Ek olarak ana pankreatik kanal ile ana safra kanalı arasındaki açı ($p=0.002$) da iki grup arasında istatistiksel olarak anlamlı olacak şekilde farklı bulundu.

Sonuç olarak akut safra taşı pankreatit gelişiminde biliyopankreatik sistem anatomisinin ve varyasyonlarının etkili olabileceği gösterilmiştir.

Anahtar Kelimeler: anatomi, pankreatit, pankreas kanalı, safra taşı, safra kanalı

[GS015]

Akut Biliyer Pankreatit Hastalarında Koledok Taşı Tahmini için ESGE ve ASGE Kriterleri Ne Kadar Kullanışlıdır?

Esma Seda Çetin Karabacak[1], Şencan Acar[2], Ahmet Tarık Eminler[2], Mukaddes Tozlu[2], Bilal Toka[2], Mustafa İhsan Uslan[2], Aydın Şeref Köksal[2], Erkan Parlak[3]
[1]Sakarya Üniversitesi Tıp Fakültesi İç Hastalıkları Anabilim Dalı
[2]Sakarya Üniversitesi Tıp Fakültesi Gastroenteroloji Bilim Dalı
[3]Hacettepe Üniversitesi Tıp Fakültesi Gastroenteroloji Bilim Dalı

Akut biliyer pankreatit tedavisinde ERCP endikasyonları ve zamanlaması konusunda henüz bir fikir birliği yoktur. Hastaların risk gruplarına göre sınıflandırılması, safra kesesi taşı olan hastalarda ERCP endikasyonlarını değerlendirmek ve daha ileri araştırma gerektirenleri belirlemek için Amerikan ve Avrupa dernekleri tarafından yayınlanan kılavuzların önemli bir yönüdür. Bu çalışmanın amacı, biliyer pankreatit tanısıyla hastaneye yatırılan hastalarda ASGE ve ESGE kılavuzlarının koledokolitiazisi ne kadar iyi öngördüğünü belirlemektir. Bu hastalar arasında ERCP yapılan ve yapılmayan hasta grupları ESGE ve ASGE'de yer alan kriterler açısından karşılaştırıldı. Çalışmada 1538 hastanın verileri analiz edildi. ASGE ve ESGE kriterlerine göre, koledokolitiazis varlığını gösterme özgüllüğü sırasıyla %96 ve %97,5 idi ve ESGE'nin Pozitif Tahmin Değeri (PPV) ASGE'den biraz daha yüksekti (sırasıyla %83,9 ve %79,5). ASGE kriterlerine T.Bilirubin >4 mg/dl ve Ultrasonografide (USG) koledok dilatasyonu kriterlerinin eklenmesi özgüllüğü >%99'a çıkarmış ve en yüksek pozitif Olabilirlik oranına (LR+) sahip kriter olarak belirlenmiştir (22,26). ASGE ve ESGE kriterlerine göre orta derecede var olma olasılığının özgüllüğü %40 civarındaydı. Ancak orta olasılık kriterlerinde anormal karaciğer fonksiyon testleri (LFT) ve USG kriterlerinde koledok dilatasyonunun birlikte bulunması hem ASGE hem de ESGE'de özgüllüğü iki katına çıkarmıştır (sırasıyla %98,6 ve %95,4). Sonuç olarak, biliyer pankreatitli hastalarda elektif ERCP için uygun hastaların seçilmesinde yüksek olasılıklı ASGE ve ESGE kriterlerinin kullanılmasının yararlı olduğu belirlenmiştir.

Anahtar Kelimeler: Akut Pankreatit, ERCP, Koledok Taşı

[GS016]

Kronik pankreatitte pankreas kanal darlığı tedavisinde tam kaplı metal stent kullanımı

Bengi Öztürk, Onur Keskin, Yavuz Emre Parlar, Taylan Kav, Erkan Parlak
Hacettepe Üniversitesi Tıp Fakültesi, Gastroenteroloji Bilim Dalı, Ankara, Türkiye

Amaç:
Kronik pankreatitli (KP) hastalarda benign pankreas darlığının tedavisinde 10 F plastik stent uygulaması önerilmektedir. Refrakter hastalarda multipl plastik stent ve tam kaplı metal stent (FC-SEMS) etkinliği araştırılmaktadır. Bu çalışmanın amacı bu hastalarda FC-SEMS ile ilgili tecrübemizi paylaşmaktır.
Yöntem:
2017-2023 tarihleri arasında ağrılı KP ve pankreas kanalının baş bölgesinde darlık nedeniyle ERCP ile FC-SEMS takılan 21 [9 (%42.9) kadın, medyan yaş 32 (13-81), 4 (%19) çocuk yaş grubu, 17 (%81)'si plastik stent tedavisine refrakter, 4 (%19)'ü primer, 4 (%19)'ünde eşlik eden biliyer darlık var] hastanın prospektif olarak biriktirilen veriler retrospektif olarak değerlendirildi. Teknik ve klinik başarı ile beraber, yan etkiler ve uzun dönem etkinlik araştırıldı.
Bulgular:
Stent (çoğu 8 mm) -15 (%71.4) major papilladan, 6 (%28.6) minör papilladan- %100 teknik başarıyla yerleştirildi. Biliyer darlık da -2 hastada eş zamanlı, 2 hastada ardışık- FC-SEMS'le tedavi edildi. Bir (%4.7) hastada işlem sonrasında pankreatit gelişti. Bu hasta dışında hiçbir hastada stenti planlanan zamandan önce çıkartmak gerekmedi. Metal stent medyan 89 günde başarıyla çıkartıldı. FC-SEMS migrasyonu 3 (%14.3) hastada (1 hastada kanala, 2 hastada duodenuma) oldu. Hastaların 20 (%95.2)'sinde striktür rezolüsyonu oldu, 1 (%4,8) hastada rezolüsyon olmadı. On altı (%76.2) hastada pankreas kanalındaki taşlar ve 2 (%9.5) hastada kırık stent parçaları çıkartıldı. Dört (%19) hastada kritik seviyede olmayan ve kliniğe yol açmayan 'denovo' darlık geliştiği gözlendi. Tüm hastalarda ağrı yanıtı alındı. Stentsiz takip süresi medyan 24 ay (3-63)'dı. Dört (%19) hastada medyan 12 ay (7-19) sonra nüks gelişti. Nüks gelişen hastalar tekrar metal veya plastik stentle tedavi edildi.
Sonuç
Benign pankreas darlığı olan KP'li hastalarda FC-SEMS yerleştirilmesi refrakter veya primer tedavide, her yaş grubunda güvenli ve etkilidir. Alınan yanıt uzun süreli gibi görünmektedir.

Anahtar Kelimeler: *metal stent, kronik pankreatit, pankreatik kanal*

[GS017]

Çölyak Hastalığında Seroloji, Endoskopi ve Histopatolojinin Korelasyonu

Gülşah Dağ[1], Ali Karataş[2], Gülden Bilican[2], Mehmet İbiş[2], Mehmet Cindoruk[2], Tarkan Karakan[2], Betül Öğüt[3], Resul Karakuş[4], Melek Yaman[4]
[1]Ankara Gazi Üniversitesi Tıp Fakültesi Hastanesi İç Hastalıkları Anabilim Dalı
[2]Ankara Gazi Üniversitesi Tıp Fakültesi Hastanesi İç Hastalıkları Anabilim Dalı Gastroenteroloji Bilim Dalı
[3]Ankara Gazi Üniversitesi Tıbbi Patoloji Anabilim Dalı
[4]Ankara Gazi Üniversitesi İmmunoloji Anabilim Dalı

GİRİŞ VE Amaç: Çölyak hastalığı tanısı intestinal biyopsi ile konmaktadır. Tarama testi olarak kullanılan Serolojik testlerdeki çölyak antikorlarının titrelerine göre biyopsi olmadan tanı konulabileceğine yönelik çalışmalar mevcut olsa da biyopsi halen tanıda altın standart yöntem olarak kabul görmektedir. Biz bu çalışmada 2014-2022 arası hastanemize başvuran ve intestinal biyopsi ile en az bir çölyak antikoru bakılan hastaları retrospektif olarak taradık ve bu çalışmayla çölyak tanısında seroloji, endoskopi ve patolojinin korelasyonunu değerlendirdik. Antikor titrelerine de bakarak biyopsi yapılmadan titreler belli katsal oranlarda ise biyopsi yapılmadan çölyak tanısı konulabilir mi bunu araştırdık.

Gereç-Yöntem: Çalışmamıza 205hasta dahil edildi ve bunlardan 205'i yeni tanı çölyak hastası olarak değerlendirildi. Hastaların geriye dönük olarak endoskopi, patoloji ve laboratuvar verileri tarandı. Varsa çölyak antikorlarının titreleri kaydedildi. Bulgular: Hastaların %73,7'sinin kadın,yaş ortalamasının 39,0±15,0 olduğu saptandı. %41'ine patoloji sonucuyla çölyak tanısı konmuştur. Yenitanı çölyak hastalarının %63'ünü kadın olarak saptandı ve yoğunluklu olarak sırasıyla 4.-3.dekadda yeralmaktaydı. Doku.transglutaminaz(Ttg)-IGA için duyarlılık:%66,7, özgüllük:%95,4 olarak saptanmıştır. Doku.transglutaminaz-IGG için ise duyarlılık:%53,2, özgüllük:%95,7 olarak saptanmıştır. DGP-IGA için duyarlılık:%74,7,özgüllük:%86, 7 olarak saptanmıştır. DGP-IGG için duyarlılık:%76,7, özgüllük:%77,1 olarak saptanmıştır. Hastaların anti-DGP-IGA,anti-DGP-IGG düzeyleri ile patoloji sonuçları arasında istatistiksel olarak anlamlı fark saptanmıştır. Buna göre çölyakla uyumlu patoloji sonucu olan hastaların antikor düzeyleri anlamlı derecede daha yüksektir. Anti-DGP-IGA düzeyleri 2,26kat, anti-DGP-IGG düzeyleri 1,63kat daha yüksek bulunmuştur. Roc analizi sonuçlarında anti-DGP-IGA için optimum kestirim düzeyi:34 alındığında duyarlılık:%76,8,özgüllük:%61,5 olmaktadır. Anti-DGP-IGG için optimum kestirim düzeyi:60 alındığında duyarlılık:%60,7,özgüllük:%63,6 olmaktadır. Roc analizinde sensitiviteyi %100 alınarak bir titre düzeyine ulaşılmaya çalışıldığında ise spesifite:%50nin altına düştüğü için ve bu istatiksel olarak anlamlı kabul edilmediğinden sensitivitenin:%100 olduğu bir kestirim düzeyi saptanamamıştır. Hastaların D-Transglutaminaz-IGA ve D-Transglutaminaz-IGG düzeyleri ile patoloji sonuçları arasında istatistiksel olarak anlamlı fark saptanmamıştır. Çölyak antikorlarının düzeyleri ile MARSH skorları arasında istatistiksel olarak anlamlı fark saptanmamıştır.

Sonuç: Çölyak antikorlarının hassasiyet ve özgüllük oranları literatürden farklı oranlarda bulunmuştur. Bu farklılığın Türkiye'deki HLA tip farklılaşmasına bağlı olabileceği düşünülmüştür.

Anahtar Kelimeler: erişkin, çölyak hastalığı, endoskopi, çölyak antikorları, çölyak tanısı

[GS018]

Çocuklarda özofagus yabancı cisimleri: Bir çocuk gastroenteroloji kliniği deneyimi

Uğur Deveci, Yaşar Doğan, Abdullah Murat Kayaokay, Şükran Akgeyik, Ferhat Karakoç, Muhammed Ali Çınar
Fırat üniversitesi Tıp Fakültesi Çocuk Gastroenteroloji, Bilim Dalı

Amaç: Çocuklarda yabancı cisim aspirasyonları, tüm dünyada önemli bir sağlık problemi olmaya devam etmektedir. Bununla birlikte özofagus yerleşimli yabancı cisimlerin ciddi komplikasyon riski olduğu için endoskopik yolla çıkarılması gerekmektedir. Bu çalışmada, bir üçüncü basamak sağlık merkezinde özofagusta yabancı cisim aspirasyonu saptanan olguların klinik özellikleri ve tedavi sonuçlarının incelenmesi amaçlandı. Yöntem: Çalışmaya 2010-2022 yılları arasında Fırat Üniversitesi Hastanesi Çocuk Gastroenteroloji Kliniği'nde özofagusta yabancı cisim nedeniyle tedavi gören 207 çocuk hasta dahil edildi. Ortalama yaşı 3,8 yıl (0,5-15) olan 207 olgunun [113'ü (%54,6) erkek] hastane kayıtları geriye dönük olarak incelendi. Bulgular: Olguların 110'u (%53,1) Elazığ merkezden, geri kalanlar ise çevre illerden ve Elazığ'ın ilçelerinden başvurmuştu. Özofagusa apirasyonun en sık (n: 66, %3,9) yaz aylarında olduğu gözlendi. Eşlik eden komorbid durumlar arasında başlıca dikkat eksikliği ve hiperaktivite bozukluğu (n: 5), serebral palsi (n: 3) ve Down sendromu (n: 1) bulunmaktaydı. Olgulardan 8'i (%3,85) yenidoğan döneminde özofagus atrezisi nedeniyle opere olmuşlardı. Özofagustaki yabancı cisimler 68'inde (%33) ilk 6 saatte, 90'ında (%43) ilk 6-12 saat arasında çıkarıldı. Özofagustaki yabancı cismin sırasıyla 1. darlıkta (n: 150, %72,5) (Resim-1), 2. darlıkta (n: 36, %17,4) (Resim-2) ve 3. darlıkta (n: 21, %10,1) olduğu gözlendi. Özofagusa takılan yabancı cisimlerin en sık madeni para (n: 135, %65,2), yiyecek (n: 16, %7,7), lityum pil (n: 9, %4,3) ve tavuk kemiği (n: 5, %2,4) olduğu görüldü. Endoskopi işlemleri sırasında ve sonrasında hiçbir olguda herhangi bir komplikasyon gözlenmedi. Sonuç: Özofagusta yabancı cisim saptanan çocuk olgular endoskopik yaklaşım ile başarılı bir şekilde ve ciddi bir komplikasyon olmadan tedavi edilebilirler.

Anahtar Kelimeler: Özofagus, yabancı cisim, çocuk, endoskopi

Resim-1

Özofagus 1. darlıkta madeni para

Resim-2

Özofagus medialinde anahtar

40. ULUSAL GASTROENTEROLOJİ HAFTASI
11. GASTROENTEROLOJİ CERRAHİSİ KONGRESİ
Cumhuriyetin 100. Yılı
21-26 KASIM 2023
KAYA PALAZZO OTEL
BELEK, ANTALYA

[GS019]

KRONİK İNTESTİNAL PSÖDOOBSTRUKSİYONda prognozu belirleyen faktörler: Tek merkez vaka serisi

Aynure Rüstemzade[1], Bilger Çavuş[1], Mehmet Akif Yağlı[1], Gizem Dağcı[1], Sezen Genç[1], Kenan Nuriyev[1], Zülal İstemihan[1], İbrahim Volkan Şenkal[1], Aslı Çifcibaşı Örmeci[1], Filiz Akyüz[1], Kadir Demir[1], Selman Fatih Beşışık[1], Sabahattin Kaymakoğlu[1], Neslihan Berker[2], Mine Güllüoğlu[2]
[1]İstanbul Üniversitesi İstanbul Tıp Fakültesi Gastroenterohepatoloji Bilim Dalı
[2]İstanbul Üniversitesi İstanbul Tıp Fakültesi Tıbbi Patoloji Anabilim Dalı

Giriş-Amaç: Kronik intestinal psödoobstruksiyon(CİPO) nadir görülen ileus tablosu ile karakterize etyolojisi, patogenezi net ortaya konamamış, yönetimi oldukça kompleks olan bir hastalık grubudur. Bu çalışmanın amacı, CİPO tanısı ile takip edilen hastalarda mortaliteyi predikte eden faktörleri belirlemektir. Materyal-Metod: CİPO tanısı ile takip ettiğimiz 12 hastanın verileri retrospektif olarak tarandı. Hastaların demografik bilgileri, laboratuar bulguları ve klinik seyirleri (kullandıkları ilaçlar, geçirdikleri operasyonlar..vb) değerlendirildi. CIPO tanısı 3 hastada patoloji ile konuldu. Bulgular: Toplam 6 erkek 6 kadın olmak üzere 12 CİPO tanılı hasta çalışmaya dahil edildi. Yaş ortalamaları 31.5±8.7 yıl idi. Takip süreleri 66.6±42.8 aydı. Hastalar etyolojiye yönelik değerlendirildiklerinde 1 hasta sekonder CİPO olarak değerlendirildi. Bu hastada SLE saptandı.Hastaların başvuru şikayetleri değerlendirildiğimde %75'de ishal, %63'de karın ağrısı, %90'da bulantı ve kusma, %55'de kilo kaybı ve %63'de şişkinlik şikayetleri mevcuttu. Hastaların özofagus ve mide motilite bozuklukları açısından değerlendirildiğinde özofagus dismotilitesi %72'sinde, gastroparezi %45'de saptandı. Özofagus motilite bozukluklarından en sık ineffektif motilite bozukluğu ve aperistaltizm olduğu görüldü. 5 hastanın barsak rezeksiyon materyallerinin patolojisi değerlendirildiğinde: 2 hastada visseral myopati, tunika muskulariste düz kas hücrelerinde yetersizlik, 1 hastada barsak duvarında nöral sistemde disgangliyonozis bulguları, 1 hastada kolon mezosunda endometriozis, submukozal fibrozis, 1 hastada lüminal dilatasyon, vasküler konjesyon bulguları görüldü. Hastaların tedavileri değerlendirildiğinde 9 hastaya prokinetik, 4 hasta steroid, 3 hasta azatiopurin tedavisi almış, bir hastaya kolonik dekompresyon uygulanmış. Mortaliteyi predikte eden faktörler değerlendirildiğinde tanı yaşı daha erken olan hastalarda mortalite daha yüksek olarak saptandı($p<0.05$).Hastaların takipleri sırasında tüm hastalarda parenteral nutrisyon desteği ihtiyacı oldu ve 2 hastaya PEG takıldı bir hastaya ileostomi açıldı. Hastaların 5 yıllık takip sürecinde 6 tanesi (%50) kaybeldi. Şekil 1'de CİPO hastalarının etyolojik, semptomatolojik ve mortalite ile ilişkili dağılımları özetlenmiştir. Sonuç: CİPO enteral ve parenteral beslenme desteği ihtiyacı olan, tüm GİS'de motilite bozukluklarının eşlik edebildiği, erken tanı yaşının mortaliteyi arttırdığı nadir görülen hastalık grubunu oluşturmaktadır.

Anahtar Kelimeler: Kronik İntestinal Psödoobstruksiyon, Prognozu belirleyen faktör, Mortalite

CİPO hastalarının etyolojik, semptomatolojik ve mortalite ile ilişkili dağılımları

[GS020]

Farklı yaş gruplarında çift balon enteroskopi: endikasyonları, bulguları, tanı ve tedavi

Mehmet Akca[1], Mesut Akarsu[1], Suleyman Dolu[2]
[1]Dokuz Eylül Üniversitesi
[2]Ağrı Eğitim ve Araştırma Hastanesi

Giriş: 2000'li yılların başlarından itibaren çift balon enteroskopinin kullanılmaya başlaması, ince bağırsak hastalıklarının teşhis ve tedavisinde yeni alternatifler sunmuş, etkin ve güvenilir bir yöntem olarak birçok klinikte kullanım alanı bulmuştur.

Amaç: Çift balon enteroskopi uygulanan hastalarda, 18-45 yaş (genç), 45-64 yaş (orta), 65 yaş ve üstü (yaşlı) yaş gruplarına göre ince bağırsak hastalıklarının endikasyonları, komplikasyonları, tanı ve tedavi bulguları arasında farklılık olup olmadığını araştırmaktır.

Gereç ve Yöntem: Bu çalışmada, 2006 yılından 2023 yılına kadar 17 yıllık bir süreçte çift balon enteroskopi uygulanan 817 hastaların verileri retrospektif olarak incelenmiştir. Demografik veriler, endikasyonlar, endoskopik bulgular, patolojik tanılar ve komplikasyon verileri kaydedilmiştir.

Bulgular: Toplamda 817 hastada 1101 çift balon enteroskopi işlemi gerçekleştirilmiştir. Grup sayıları genç (%36.2), orta yaş (%32.8) ve yaşlı (%31) olmak üzere birbirine yakındı. Endikasyonlar arasında yaşlılarda kanama daha yaygınken, gençlerde ishal, karın ağrısı, İBH ve polipozis sendromları daha sık görülmüştür ($p<0.01$). Endoskopik bulgulardan inflamatuar lezyonlar ve polipler gençlerde fazla iken vasküler lezyonlar ve tümörler yaşlılarda daha fazlaydı ($p<0,05$). Tanısal endoskopik yöntemler (biyopsi, polipektomi) gençlerde daha sık kullanılırken, yaşlılarda vasküler lezyonlara müdahale (APC, hemoklip, skleroterapi) daha fazla uygulanmıştır. Benign veya malign neoplaziler yaşlılarda daha yaygınken, çölyak ve polipozis sendromu gençlerde daha sık görülmüştür. Non-spesifik enterit, Crohn ve lenfoma tanıları yaş grupları arasında farklılık göstermemiştir. Çalışmada major komplikasyon oranı %0.8, minör komplikasyon oranı ise %1.8 olarak bulunmuş olup yaş grupları arasında anlamlı bir fark saptanmamıştır.

Sonuç: Çalışmamızda çift balon enteroskopi uygulamasında özellikle genç ve yaşlı hasta grupları arasında farklılıklar saptanmış olup, orta yaş grubu bazı durumlarda genç bazı durumlarda yaşlı yaş grubu ile benzerlik göstermekteydi. Bu farklılıklar hastanın yaşına göre ayırıcı tanıda, tedavi yöntemleri seçiminde fayda sağlayacaktır. Ayrıca önemli epidemiyolojik veriler içerdiği için bu alandaki yeni çalışmalara ışık tutacaktır.

Anahtar Kelimeler: Çift balon enteroskopi, endoskopi, double balon, ince bağırsak

Endikasyonlar

Endikasyonların yaş gruplarına göre kıyaslanması

		Yaş Grubu			
	Toplam	Genç	Orta Yaş	Yaşlı	p değeri
Endikasyon					<0,001
Kanama	374 (46.0%)	65a (17.4%)	126b (33.7%)	183c (48.9%)	<0,001
Radyolojik Bulgu	155 (19.1%)	63a (40.6%)	54a (34.8%)	38a (24.5%)	0,154
İshal	77 (9.5%)	46a (59.7%)	25a (32.5%)	6b (7.8%)	<0,001
Karın Ağrısı	70 (8.6%)	34a (48.6%)	30a (42.9%)	6b (8.6%)	<0,001
İleus	41 (5.0%)	19a (46.3%)	12a (29.3%)	10a (24.4%)	0,376
Polipozis Sendromları	37 (4.6%)	34a (91.9%)	1b (2.7%)	2b (5.4%)	<0,001
İBH*	27 (3.3%)	21a (77.8%)	5b (18.5%)	1b (3.7%)	<0,001
Kilo Kaybı	14 (1.7%)	6a (42.9%)	4a (28.6%)	4a (28.6%)	0,872
Diğer	18 (2.2%)	7a, b (38.9%)	10b (55.6%)	1a (5.6%)	0,034
Toplam	813 (100%)	295 (36.3%)	267 (32.8%)	251 (30.9%)	

Her satırdaki harfler ilgili değişkenin %5 düzeyinde anlamlı olup olmadığını ifade eder. Aynı harf, ilgili satır verilerinin arasından anlamlı fark olmadığını; farklı harf, ilgili satır verilerinin birbirinden anlamlı şekilde farklı olduğunu ifade etmektedir.

*İnflamatuar Bağırsak Hastalığı

Endikasyonlardan kanama üç grupta da farklı olmakla birlikte yaşlılarda daha fazlaydı. İshal, karın ağrısı yaşlılarda, genç ve orta yaşa göre daha az iken, İBH ve polipozis sendromları gençlerde daha fazlaydı (p<0,01). İleus, radyolojik bulgu ve kilo kaybı endikasyonlarında yaşlar arasında anlamlı farklılık saptanmamıştır.

Endoskopik Bulgular

Endoskopik bulguların yaş gruplarına göre kıyaslanması

		Yaş Grubu			
	Toplam	Genç	Orta Yaş	Yaşlı	p değeri
Endoskopik Bulgu					<0,001
Normal	348 (42,6%)	137a (39,4%)	113a (32,5%)	98a (28,2%)	0,214
İnflamatuar lezyon	218 (26,7%)	89a (40,8%)	77a,b (35,3%)	52b (23,9%)	0,030
Vasküler lezyon	88 (10,7%)	2a (2,3%)	30b (34,1%)	56c (63,6%)	<0,001
Tümör	54 (6,6%)	7a (13,0%)	23b (42,6%)	24b (44,4%)	0,001
Polip	50 (6,1%)	39a (78,0%)	9b (18,0)	2b (4,0%)	<0,001
Darlık	26 (3,1%)	11a (42,3%)	10a (38,5%)	5a (19,2%)	0,426
Diğer	33 (4,0%)	11a (33,3%)	6a (18,2%)	16a (48,5%)	0,055
Toplam	817 (100%)	296 (36,2%)	268 (32,8%)	253 (31%)	

Her satırdaki harfler ilgili değişkenin %5 düzeyinde anlamlı olup olmadığını ifade eder. Aynı harf, ilgili satır verilerinin arasından anlamlı fark olmadığını; farklı harf, ilgili satır verilerinin birbirinden anlamlı şekilde farklı olduğunu ifade etmektedir.

Endoskopik bulgulardan en fazla karşılaşılan normal bulgularda yaşlar arasında farklılık yoktu. İnflamatuar lezyonlar gençlerde yaşlılardan daha fazla olmakla birlikte orta yaş iki grupla da benzerdi. Vasküler lezyonlar üç grupta da farklı olmakla birlikte yaşlılarda daha fazlaydı. Tümöral lezyonlar genç grupta diğer gruplardan daha az olmakla birlikte polipoid lezyonlar gençlerde daha fazlaydı (p<0,01).

Patolojik Bulgular

Patolojik tanıların yaş gruplarına göre kıyaslanması

		Yaş Grubu			
	Toplam	Genç	Orta Yaş	Yaşlı	p değeri
Patolojik Tanı					<0,001
Normal	78 (22.5%)	41a (52.6%)	24a (30.8%)	13a (16.7%)	0,381
Enterit	106 (30.6%)	44a (41.5%)	35a (33.0%)	27a (25.5%)	0,396
Çölyak	39 (11.3%)	24a (61.5%)	12a,b (30.8%)	3b (7.7%)	0,043
Crohn	39 (11.3%)	18a (46.2%)	16a (41.0%)	5a (12.8%)	0,266
Benign/Malign tümör	36 (10.4%)	6a (16.7%)	12a,b (33.3%)	18b (50.0%)	<0,001
Polipozis Sendromu	18 (5.2%)	18a (100.0%)	0b (0.0%)	0b (0.0%)	<0,001
Lenfoma	13 (3.8%)	7a (53.8%)	3a (23.1%)	3a (23.1%)	0,387
Diğer	17 (4.9%)	3a (17.6%)	8a (47.1%)	6a (35.3%)	0,051
Toplam	346 (100.0%)	161 (46.5%)	110 (31.8%)	75 (21.7%)	

Her satırdaki harfler ilgili değişkenin %5 düzeyinde anlamlı olup olmadığını ifade eder. Aynı harf, ilgili satır verilerinin arasından anlamlı fark olmadığını; farklı harf, ilgili satır verilerinin birbirinden anlamlı şekilde farklı olduğunu ifade etmektedir.

Patolojik bulguların yaklaşık yarısı olan normal ve non-spesifik enterit, ayrıca Crohn hastalığı ve lenfomada yaşlar arasında anlamlı farklılık saptanmamıştır. Benign veya malign solid tümör yaşlılarda gençlere göre daha fazla saptanırken, çölyak gençlerde daha fazla saptanmış, orta yaş diğer iki yaş grubunda da benzer saptanmıştır. Polipozis sendromu ile uyumlu patolojik bulgular gençlerde diğer iki gruba göre daha fazla saptanmıştır.

[GS021]

Pankreas Divisum Hastalarında Minör Papilla Kanülasyon Başarısını Etkileyen Faktörler

Ahmet Tarık Eminler[1], Aydın Şeref Köksal[2], Mukaddes Tozlu[1], Mustafa İhsan Uslan[1], Erkan Parlak[3]
[1]Sakarya Üniversitesi Tıp Fakültesi Gastroenteroloji Bilim Dalı
[2]Ankara Etlik Şehir Hastanesi Gastroenteroloji Bilim Dalı
[3]Hacettepe Üniversitesi Tıp Fakültesi Gastroenteroloji Bilim Dalı

Giriş
Pankreas Divisumu (PD) olan hastalarda Kronik Pankreatit (KP), Rekürren Akut Pankreatit (RAP) gibi çeşitli endikasyonlar için minör papilla yoluyla endoskopik tedavi tek seçenek olabilir. Bu hastalıkların endoskopik tedavisinde en önemli adım Santorini kanalının kanülize edilmesidir. Bu çalışmada Minör papillanın kanülasyon başarısını etki eden faktörler incelenmiştir.
Materyal-Metod
2014-2023 yılları arasında iki tersiyer merkezde işlem yapılıp bulguları prospektif olarak kaydedilen ERCP işlemine alınan PD'u olan hastalar retrospektif incelendi. Kanülasyon başarısı, ön kesi ihtiyacı ve kanülasyon başarısına etki eden faktörler ortaya konulmaya çalışıldı.
Bulgular
Çalışma grubunu 41'i erişkin (ortalama yaş 44.2±17.4, 21(%51,2)'i kadın), 9'u pediatrik (ortalama yaş 11.7±4.6, 6(%66,7)'sı kız) olmak üzere toplam 50 hasta oluşturdu. Her iki grupta en sık prezentasyon tekrarlayan akut atak [erişkin grupta 22 hasta (%53,7), pediatrik grubunda 7 hasta (%77,8)] olup endikasyonları KP, RAP ve Pankreas fistülü idi. Erişkin ve pediatrik grup arasında minör papilla özellikleri açısından istatistiksel anlamlılık saptanmadı (sırasıyla p=0.2, p=0.41, p=0.08). Toplam kanülasyon başarısı %88 (44 hasta) olup erişkin grupta bu oran %90,2, pediatrik grupta ise %77,8 idi (p=0.29). Ön kesi kullanılmadan kanüle edilen hasta sayısı 35 (%70) olup bunların 33 (%94,3)'ü kılavuz tel ile (29 (%87,9)'u 0.035 inch), 2 (%5,7)'si randevu yöntemi ile kanülize edildiler. Hastaların 15(%30)'una kanülasyon amaçlı minör papillaya ön kesi yapıldı, 9 hastada (%60) minör papillaya ilk seansta, 2 tane hastada 4 hafta sonra yapılan ikinci seansta girilebildi. Kanülasyon başarısını etkileyen faktörler açısından yapılan değerlendirmede papil orifisi seçilen hastalarda kanülasyon başarısı istatistiksel olarak anlamlı şekilde daha yüksekti (%96,4 vs %68,8, p<0.05). Tek değişkenli analizde seçilebilen papil orifisi varlığı başarılı kanülasyon için bağımsız prediktör olarak tespit edildi (p<0.05; OR:12.27)
Sonuç
Pankreas divisium hastalarında başarılı minör papilla kanülasyonu için papil yapısı en önemli parametrelerden birisidir.

Anahtar Kelimeler: Pankreas divisium, Minör papilla, Kanülasyon, Ön-kesi

[GS022]

Benign Biliyer Darlıklarda Tam Kaplı Metal Stent (FC-SEMS) Uygulaması Sonrası Nüksü Etkileyen Faktörler

Ahmet Tarık Eminler[1], Aydın Şeref Köksal[2], Emre Ünal[3], Türkmen Turan Çiftçi[3], Devrim Akıncı[3], Erkan Parlak[4]
[1]Sakarya Üniversitesi Tıp Fakültesi Gastroenteroloji Bilim Dalı
[2]Ankara Etlik Şehir Hastanesi Gastroenteroloji Bilim Dalı
[3]Hacettepe Üniversitesi Tıp Fakültesi Radyoloji Anabilim Dalı
[4]Hacettepe Üniversitesi Tıp Fakültesi Gastroenteroloji Bilim Dalı

Giriş
Benign biliyer darlıklı (BBD) hastaların endoskopik tedavisinde tam kaplı metal stent (FC-SEMS) uygulaması, mültipl plastik stent (MPS) uygulamasına göre endoskopik tedavi süresini kısaltmış olmasına rağmen migrasyon ve darlık nüksü problemi henüz çözülememiştir. Bu çalışmanın amacı BBD'ı olan hastalarda nükse etkili faktörleri belirlemek ve engellemek için endoskopik tedavi modeli önermektir.
Materyal ve metod
İki ayrı tersiyer merkezde 10 yıllık süre içerisinde FC-SEMS uygulanan BBD'lı hastaların prospektif olarak toplanan verileri retrospektif olarak değerlendirilerek nükse (klinik olsun olmasın laboratuvar ve/veya görüntüleme ile darlığın tekrar oluşması) etkili faktörler (darlık etyolojisi, FC-SEMS süresi, eş zamanlı plastik stent, FC-SEMS çıkartıldıktan sonra MPS) araştırıldı.
Bulgular
Çalışmamızda ortalama yaşı 56.2±11.8/yıl olan 76 (%63,3)'sı erkek 120 hastada yapılan toplam 136 işlem retrospektif olarak değerlendirilmeye alındı. Retrospektif değerlendirme sonucunda toplam 21 işlemin sonuçlarına ulaşılamadığı için çalışma dışı tutuldu. Çalışma grubunu oluşturan 115 işlemde metal stent çıkartıldıktan sonraki ortalama takip süresi 37.9±29.5 (range 1-105) ay idi. Metal stent çıkarma süresi median 3 (1-12) ay idi. 26 (%22,6) işlemde ortalama 12.6±13,6 ay içerisinde nüks olduğu tespit edildi. 61 (%53) işlemde eş zamanlı ilave plastik stent takılmış olup, 29 (%25) işlemde metal stent çıkartıldıktan sonra çeşitli ölçülerde bir seans daha multipl plastik stent (MPS) takıldı. Metal stentin çıkartılma süresi> 3 ay olan işlemlerde nüks oranı <= 3 ay olanlara göre istatistiksel olarak anlamlı olarak daha az idi (% 8 vs %34.8,p<0.001). MPS uygulanan işlemlerde nüks oranı anlamlı derecede daha düşük idi (%3,4 vs %19.9, p<0.05). > 3 ay FCSEMS süresi (p=0.006, OR:5.12) ve MPS uygulaması (p=0.03, OR:9.32) nüksün olmayacağını öngörmede bağımsız prediktörler olarak tespit edilmiştir.
Sonuç
BBD'li hastalarda FCSEMS ile tedavi süresinin en az 3 ay olması nüks gelişmemesi açısından önerilebilir. FCSEMS sonrası bir seans MPS uygulaması nüksü engelleme adına yeni bir endoskopik yaklaşım olarak düşünülebilir.

Anahtar Kelimeler: Benign biliyer darlık, ERCP, Tam Kaplı Metal Stent, Nüks

[GS023]

Helicobacter Pylori tedavisindeki kaosa yüksek doz Proton pompa inhibitörü (PPI) + Antibiyotik ikili tedavisi çözüm olur mu ?

Levent Erdem[1], Özlem Özer[1], Tolga Şahin[1], Alptekin Şen[2]
[1]Demiroğlu Bilim Üniversitesi Gastroenteroloji Bilim Dalı İstanbul
[2]Demiroğlu Bilim Üniversitesi Patoloji Bilim Dalı İstanbul

Giriş: Helicobacter Pylori'nin keşfinin üzerinden yaklaşık 40 yıl geçmesine rağmen halen ideal bir tedavi bulunamamıştır. Eradikasyonu sağlamak için önce ikili, sonra üçlü tedaviler uygulandı. İstenilen eradikasyon oranlarına ulaşılamayınca 4-5 ilaçla kombinasyon tedavilerine geçildi. Ancak bu tedavilerden beklenen sonuçlar alınamadı. Son yıllarda ikili tedavi (PPI+ Amoksisilin) yüksek dozlarda verilince eradikasyon oranlarının arttığını bildiren çalışmalar vardır. İkili yüksek doz PPI ve Amoksisilin tedavisinin mantığı amoksisilin direncinin çok düşük olması ve H.Pylorine karşı bakterisitik etkinin yüksek gastrik PH'da artmasına bağlanmaktadır. Bu nedenlerle serimizde Esomeprazol+Amoksisilin yüksek doz ikili tedavisinin tedavi uygulama kolaylığı ve uyum avantajını da göz önünde bulundurarak eradikasyon başarısını prospektif olarak değerlendirmeyi amaçladık. Gereç-Yöntem: Üst Gastrointestinal Endoskopide biyopsi ile H.Pylori saptanan olgular çalışmaya alındı Bu hastalara 14 gün süreyle oral olarak Esomeprazol 120 mg/gün (40 mg 3x1) + Amoksisilin 3 g/gün (1g 3x1) verildi. Tüm hastalara tedavi sonrası en erken 24 hafta en geç 48 hafta sonra tekrar Üst GİS endoskopi ve histopatojik inceleme planlandı. Bulgular: Bugüne kadar 418 olgu çalışmaya alındı. 168 olgunun (142 naive, 26 tedavi deneyimli) tedavi sonrası değerlendirilmesi yapıldı. Tedavi yapılan 168 hastadan 134 'unda (%79.7) eradikasyon sağlandı.Eradikasyon başarısı, daha önce tedavi görmemiş (142/113) ve tedavi deneyimi olan (26/21) olgularda oldukça yüksekti. Sonuçlar: H.Pylori tedavisinde önerdiğimiz yüksek doz tedavi 2'li tedavi sonuçları cesaret vericidir. Naive ve tedavi deneyimli olgularda eradikasyon yönünden fark bulunmamıştır. Tedavi deneyimi olan olgularımızın sayısı az olduğundan bu konuda henüz kesin bir yorum yapılamamaktadır. İkili yüksek doz tedavisi, uygulama ve hastanın tedaviye uyumu kolaylığı nedeniyle H. pylori tedavisindeki kaosu a*zaltabilir.*

Anahtar Kelimeler: *H.pylori eradikasyon, yüksek doz ikili tedavi, PPI, Esomeprazol, Amoksisilin*

[GS024]

Roma IV kriterlerine göre fonksiyonel dispepsi subgruplarında helikobakter pilori enfeksiyonunun sıklığı ve eradikasyon tedavisinin semptomatik iyileşmeye etkisi: Yüksek helikobakter pilori prevalansına sahip Türkiye'den bir çalışma

Selma Demirbaş Yüceldi, Mustafa Sadeçolak, Arda Bilgili, Mukaddes Tozlu, Ahmet Tarık Eminler, Mustafa İhsan Uslan
Sakarya Üniversitesi Eğitim Araştırma Hastanesi, İç Hastalıkları, Gastroenteroloji Bilim Dalı, Sakarya

Amaç: Bu çalışma, yüksek Helicobacter pylori (H. pylori) prevalansına sahip Türkiye'de, Rome IV kriterlerine göre belirlenmiş fonksiyonel dispepsi (FD) subguplarında, H. pylori enfeksiyon sıklığını ve eradikasyon tedavisinin semptom rahatlamasına etkisini araştırdık. Yöntem: Rome IV kriterlerine göre FD tanısı alan ve sonrasında endoskopik biyopsi ile H. pylori gastriti saptanan olgular, H. pylori eradikasyon tedavisi aldılar. Olgular, Rome IVkriterlerine göre, postprandial distres sendromu (PDS), epigastrik ağrı sendromu (EPS) ve overlap subgruplarına ayrıldılar. Tedaviden 2-3 ay sonra, H. pylori eradikasyonu, fekal antijen testi ile değerlendirildi. Semptom yanıtları, Likert skalası kullanılarak değerlendirildi. Bulgular, SPSS 23.0 programı kullanılarak istatistiksel olarak değerlendirildi. Bulgular: FD tanısı konan 244 hastanın 127'sinde H. pylori pozitif bulundu. Bu 127 olgunun 57'si (%44.9) EPS, 41'i (%32.3) PDS ve 29'u (%22.8) overlap vakalardı. H. pylori enfeksiyon sıklığı, EPS subgrubuna uygun semptomları olan bireylerde, PDS ve overlap subgruplara uygun semptomları olanlara göre istatistiksel olarak daha sıkdı (%73.1 EPS'te, %41 PDS'te ve %43.9 overlap subgrupda ($p<0,05$)). Tüm Rome IV subgruplarında anlamlı bir yanıt vardı ve subgruplar arasında yanıt oranları arasında anlamlı bir fark yoktu (Tüm vakalarda %42.2, %63.2, %73.7; EPS'te %45.1, %67.4, %70.5; PDS'te %38.5, %51.4, %71.4; overlapde %42.3, %72, %82.6, sırasıyla 2. ay, 6. ay ve 12. ayda ($p>0.05$)). Tüm gruplarda zamanla yanıt oranları arttı ve en yüksek yanıtın 12. ayda gözlendiği tespit edildi ($p<0.05$). Eradikasyon yapılan hastalarda 6. ayda %60,4 ve 12. ayda %70,2 oranında anlamlı semptomatik iyileşme görülürken, eradike olmayan hastaların hiçbirinde semptomatik iyileşme görülmedi ($p<0.05$). Sonuç: H. pylori, özellikle EPS olmak üzere FD'nin patojenik faktörlerinden biridir. Genel olarak, H. pylori eradikasyonu, özellikle yüksek H. pylori prevalansına sahip bölgelerde, tüm FD subgruplarında, semptomlarda önemli iyileşme sağlar.

Anahtar Kelimeler: *Eradikasyon, fonksiyonel dispepsi, helikobakter pilori, Rome IV, yüksek prevalans*

[GS025]

Roma IV fonksiyonel dispepsi subgruplarında anksiyete ve depresyon sıklıklarının karşılaştırılması: Türkiye'den kesitsel gözlemsel bir çalışma

Selma Demirbaş Yüceldi, Arda Bilgili, Mustafa Sadeçolak, Mukaddes Tozlu, Ahmet Tarık Eminler, Mustafa İhsan Uslan
Sakarya Üniversitesi Eğitim Araştırma Hastanesi, İç Hastalıkları, Gastroenteroloji Bilim Dalı, Sakarya

Amaç: FD Rome IV subgruplarının farklı patofizyolojilerle, dolayısıyla farklı tedavi yanıtlarıyla ilişkili olup olmadıklarını belirlemek için çalışmalara ihtiyaç vardır. Bu çalışma, Rome IV kriterlerine göre tanımlanan FD subgrupları arasındaki psikopatolojik eşlik eden hastalıklardaki farklılıkları araştırmak amacıyla yürütülmüştür. Method: Bu çalışma, Aralık 2022-Nisan 2023 tarihleri arasında Türkiye'deki üçüncü basamak bir gastroenteroloji merkezinde yürütülen kesitsel gözlemsel bir çalışmadır. Üst endoskopi için sevk edilen 18 yaşından büyük dispeptik hastalar çalışmaya alındı. Katılımcılar, Roma IV gastroduodenal anket ve Hastane Anksiyete ve Depresyon Ölçeği (HADS) anketini doldurdu. İstatistiksel analizler SPSS 23.0 programı kullanılarak yapıldı Bulgular: 425 dispeptik katılımcının 117'sinde (%27,5) FD saptanmıştır. FD hastalarının ortalama yaşları 39.9±13.7 idi ve bunların 74 (%63.2)'ü kadındı ($p<0,05$). 66 (%56.4) PDS, 21 (%18) EPS ve 30 (%25.6) overlap vaka vardı. EPS subgrubun %66,7'si, overlap subgrubun %73,3'ü ve PDS subgrubun %55,6'sı kadın idi ($p>0,05$). Depresyon, FD hastalarının %35'inde; PDS subgrubun %37,9'unda, overlap subgrubun %30'unda ve EPS subgrubun %33,3'ünde saptandı; gruplar arasında fark yoktu ($p>0,05$). Anksiyete, PDS subgrubunda, EPS ve overlap subgrublarına göre anlamlı olarak daha sık saptandı (FD hastalarının %29,9'unda; PDS subgrubun %39,4'ünde, overlap subgrubun %23,3'ünde ve EPS subgrubun %9,5'inde; $p<0,05$). Postprandiyal dolgunluk ve erken doyma semptomları olan hastalarda semptomu olmayanlara göre anksiyete sıklığı anlamlı olarak daha yüksekti (sırasıyla %35,8'e karşı %15,6, $p<0,05$; %44,7'ye karşı %23,9, $p<0,05$); ancak depresyon sıklığı açısından istatistiksel olarak anlamlı bir fark yoktu (sırasıyla %37'ye karşı %31,3, $p>0,05$ ve %36.8'e karşı %32.8, $p>0,05$). Sonuç: PDS subgrubu, postprandial dolgunluk ve erken doygunluk semptomları, anksiyete ile daha fazla ilişkili saptandı. Bu hasta grubunun, bu açıdan da değerlendilerek gerekli destek tedavi verilmesi, hastanın iyileşme sürecini hızlandırabilir.

Anahtar Kelimeler: *Anksiyete, depresyon, fonksiyonel dispepsi, Roma IV, tedavi yaklaşımı*

[GS026]

Long-term prescribing of proton pump inhibitors: an assessment of general practitioners' knowledge

Aicha Darif, Fatima Zahra El Rhaoussi, Tahiri Mohamed, Fouad Haddad, Wafaa Hliwa, Ahmed Bellabah, Wafae Badre
Gastroenterology and Hepatology department, Ibn Rochd University Hospital, Casablanca, Morocco.

Introduction: PPIs have recently become one of the most widely prescribed drugs in general practice. The side effects of long-term prescribing have long been overlooked. However, recent data are worrying, and indications for 'deprescribing' have recently been established. Our study aimed to assess the current state of long-term PPI prescribing by general practitioners. Materials-Methods: This was a descriptive cross-sectional study based on anonymous declarations. General practitioners from both public and private sectors were invited to complete a questionnaire. The parameters studied were current indications and knowledge of possible side effects of long-term PPI prescriptions. Results: Of the 315 respondents to the questions, 67% were women, and the mean age of the participants was 42 ±12.7 years. In terms of PPI prescribing, 68.3% of participants prescribed between 1 and 25 PPIs per week. The molecules most often prescribed were omeprazole (89%) and esomeprazole (51%), for a duration of 7 to 15 days in 51% of cases. Long-term prescription of PPIs was indicated for the following symptoms: Recurrent GERD (68.3%) and HP eradication (52.4%). PPIs were routinely prescribed in conjunction with NSAIDs, anticoagulants, and aspirin by 43% of participants.Over 30% of respondents thought that PPIs increased the risk of the following adverse effects: Acid rebound effect (64%), iron malabsorption (55.2%) and chronic kidney disease (41%). Responders were unaware of any link between PPIs and dementia (64.2%), CD infection (66.1%) and SBP (62%). Conclusion: Although GPs regularly prescribe PPIs, their knowledge of the adverse effects of long-term treatment remains poor. As a result, and as part of the proper prescribing of PPIs, training on how to prescribe them, the risks involved and the indications for "de-prescribing" PPIs is highly desirable.

Keywords: Proton Pump Inhibitors, General Practitioners, adverse effects

[GS027]

Endoskopik olarak rezekte edilen gastrik subepitelyal lezyonların değerlendirilmesi: Tek merkez deneyimi

Sezgin Vatansever[1], Hakan Çamyar[2], Sherif Behiry[3]
[1]İzmir Atatürk Eğitim ve Araştırma Hastanesi, Gastroenteroloji Kliniği, İzmir
[2]İzmir Katip Çelebi Üniversteisi, Gastroenteroloji Kliniği, İzmir
[3]Gastroenteroloji Kliniği, Helwan Universitesi,Kahire

Giriş: Gastrik subepitelyal lezyonlar (SEL) genellikle asemptomatik olarak saptanan ve sıklıkla tesadüfen tespit edilen lezyonlardır. Bu lezyonlar genellikle izlem gerektirir. Bu çalışma, bu lezyonların özelliklerini değerlendirmeyi amaçlamaktadır.

Yöntem: Çalışmaya 2018-2023 yılları arasında 72 hasta dahil edildi, bunlardan 47'si kadındı. Hastaların yaş ortalaması 58±11 idi. Her hasta işlem öncesi endoskopik ultrasonografi (EUS) ile değerlendirildi ve lezyonun kökeni ve vaskülaritesi belirlendi. Endoskopik rezeksiyon için endoskopik submukozal ekskavasyon ve endoskopik submukozal enükleasyon teknikleri kullanıldı. Malignite kriterlerini karşılayan, egzofitik veya 50 mm'den büyük olan lezyonlar çalışmaya dahil edilmedi.

Sonuçlar: İşlem sırasında kanama nedeniyle dört hasta cerrahi müdahaleye sevk edildi.Üç hastada makroskobik perforasyon meydana geldi, yeri klipsle kapatıldı. Hastaların özellikleri tablolarda özetlendi. GİST,NET,leimyoma en sık rastlanan gastrik SEL di. Diğer SEL'ler ise İnflamatuar Fibroid Polip (n=11), lipom (n=7), ektopik pankreas (n=7), arteriyovenöz malformasyon (n=1) ve gastritik kistik profunda (n=1) dı.

Tartışma: Gastrik SEL'lerin izlenmesi bir seçenek olabilir, ancak bu hastalarda takip süresinin belirsizliği ve hasta uyumu sorunları yaşanabilir. Bu nedenle, birçok hastada histopatolojik tanı veya lezyonun çıkarılması gibi yöntemler göz önünde bulundurulmalıdır. Çalışmamızda yaş (>57.5), boyut (>21.5 mm) ve lezyonun korpusta yer alması, GİST tanısı için bağımsız bir prediktör olarak bulunmuştur.

Anahtar Kelimeler: endoskopik, gastrik, lezyonlar, rezeksiyon, subepitelyal

Demografik veriler

Table 1: Demographic data

	Total	SETs<2 cm (n=37)	SETs≥2 cm (n=35)	p
Age	58±11	58±10	57±11	0.506
Sex (F/M)	47/25	24/13	23/12	0.94
BMI (kg/m²)	29±4	29±4	30±4	0.809
Size of the lesion (mm)	21 (7-60)	13 (7-19)	29 (20-60)	
Localisation				
Antrum	32	17 (45.9%)	15 (42.9%)	
Corpus	27	12 (32.4%)	15 (42.9%)	0.940
Cardia	13	8 (21.6%)	5 (14.3%)	
Histopathology				
GIST	25	6 (16.2%)	19 (54.3%)	
NET	2	1 (2.7%)	1 (2.9%)	
Leiomyoma	10	4 (10.8%)	6 (17.1%)	0.072
Other SETs	27	18 (48.6%)	9 (25.7%)	
Non SETs	8	6 (16.2%)	2 (5.7%)	
Resection method				
Endoscopic submucosal excavation	28	13 (35.1%)	15 (42.9%)	0.502
Endoscopic submucosal enucleation	44	24 (64.9%)	20 (57.1%)	
Complication				
Surgery for bleeding	3	1 (2.7%)	2 (5.7%)	1
Macroscopic perforation	4	0	4 (11.4%)	0.051
Usage clips	36	18 (48.6%)	18 (51.4%)	1
Clips number	4 (1-20)	3 (1-8)	6 (2-20)	0.003
Hospitalisation rate	29	6 (16.2%)	23 (65.7%)	0.001
Hospitalisation (day) *	2 (1-11)	1 (1-4)	3 (1-11)	0.111
Comorbities				
Diabetes Mellitus	15	7 (25.9%)	8 (27.6%)	0.775
Hypertension	32	16 (59.3%)	16 (55.2%)	1
Malignancy	10	3 (11.1%)	7 (24.1%)	0.183
Other disease	32	16 (59.3%)	16 (55.2%)	1

Gastrik GİST için prediktörler

Table 3: Univariete and Multivariete logistic regression analysis for prediction of GIST

	Univariete analysis		Multivariete analysis	
	p	OR (95% C.I.)	p	OR (95% C.I.)
Age (>57.5)	0.002	5.89 (1.89-18.43)	0.027	4.95 (1.19-20.57)
Size of the lesion (>21.5 mm)	0.007	4.12 (1.46-11.58)	0.009	5.67 (1.55-20.68)
Localisation of the lesion (Corpus)	<0.001	7.86 (2.64-23.45)	0.007	5.45 (1.60-18.58)
Diabetes Mellitus	0.095	2.69 (0.84-8.60)	0.577	1.50 (0.36-6.22)

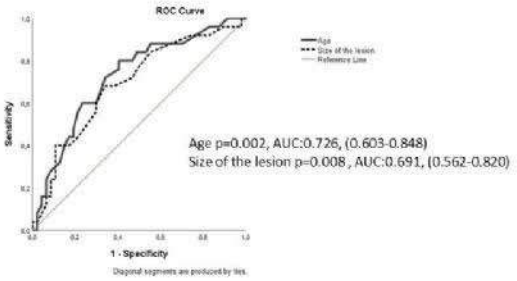

Figure 2: ROC curve for age and size of the lesion for prediction of GIST

GİST hastalarının histopatolojik dağılımı

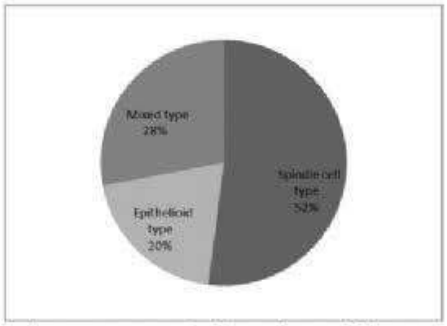

Figure 1. Histopathological type of the GIST

Table 2: Features of the GIST

Features of the GIST	GISTs<2 cm (n=6)	GISTs≥2 cm (n=19)	p
Histopathological type			
Spindle cell type	4 (66.7%)	9 (47.4%)	
Epithelioid type	1 (16.7%)	4 (21.1%)	0.771
Mixed type	1 (16.7%)	6 (31.6%)	
Ki 67 (%)	2 (1-3)	5 (1-13)	0.001
No risky	6 (100%)	3 (15.8%)	0.0001

[GS028]

Alkole ilişkili karaciğer hastalığı nedeni ile karaciğer nakli olan hastalarda nüks alkol kullanımını etkileyen faktörler

Dilara Turan Gökçe[1], Fulya Günşar[2], Mesut Akarsu[3], Murat Harputluoğlu[4], Fatih Oğuz Önder[5], Murat Akyıldız[6], Gökhan Kabacam[7], Hale Gökcan[8], Gupse Adalı[9], Derya Arı[1], İlker Turan[2], Nilay Danış[3], Ulus Salih Akarca[2], Genco Gencdal[6], Esra Durmazer[2], Volkan Yılmaz[8], Murat Aladağ[4], Murat Taner Gülşen[10], Ozan Sarıkaya[2], Mehmet Akça[3], Zeki Karasu[2], Ramazan İdilman[8], Meral Akdoğan Kayhan[1]

[1]Ankara Bilkent Şehir Hastanesi, Gastroenteroloji Kliniği, Ankara
[2]Ege Üniversitesi Tıp Fakültesi, Gastroenteroloji Bilim Dalı, İzmir
[3]Dokuz Eylül Üniversitesi Tıp Fakültesi, Gastroenteroloji Bilim Dalı, İzmir
[4]İnönü Üniversitesi Tıp Fakültesi, Gastroenteroloji Bilim Dalı, Malatya
[5]Acıbadem Üniversitesi Tıp Fakültesi, Gastroenteroloji Bilim Dalı, İstanbul
[6]Koç Üniversitesi Tıp Fakültesi, Gastroenteroloji Bilim Dalı, İstanbul
[7]Yüksek İhtisas Üniversitesi Tıp Fakültesi, Gastroenteroloji Bilim Dalı, Ankara
[8]Ankara Üniversitesi Tıp Fakültesi, Gastroenteroloji Bilim Dalı, Ankara
[9]Ümraniye Eğitim Araştırma Hastanesi, Sağlık Bilimleri Üniversitesi, Gastroenteroloji Kliniği, İstanbul
[10]Gaziantep Üniversitesi Tıp Fakültesi, Gastroenteroloji Bilim Dalı, Gaziantep

Giriş Alkole bağlı karaciğer hastalığı (ALD), karaciğer transplantasyonunun (LT) en sık görülen nedenlerinden biridir.Nakil sonrası alkolün nüksetmesine ilişkin öngörüler henüz iyi tanımlanmamıştır. Bu çalışma, LT sonrası alkolün nüksetmesine ilişkin risk faktörlerini belirlemeyi amaçladı. Yöntem: 10 farklı transplantasyon merkezinden LT uygulanan ALD'li hastalar değerlendirildi. Aile desteği, alkol kullanma alışkanlığı, kiminle birlikte yaşadığı, LT öncesi alkolden uzak kalma süresi, medeni durumu, nakil yaşı, sigara içme alışkanlığı gibi demografik ve klinik özellikler değerlendirilerek istatistiksel olarak analiz edildi. Bulgular: Araştırmada 262 hasta incelendi ve 185 hastada alkol kullanımı nüksetme bilgisi elde edildi. Bu 185 hastanın tamamı erkek (%100) ve ortalama yaşları 53,2 ± 9,5 yıl idi. Ortalama takip süresi 69,8 ± 58,0 ay (aralık: 6 ay - 240 ay) idi. Otuz dört hasta (%18,5) LT'yi takiben tekrar alkol aldığı tespit edildi, tüm hastalar nakil sonrası ilk 5 yıl içinde alkol almaya başladı (ortalama nüksetme süresi: 16,9 ± 14,2 ay). LT öncesinde 6 ay alkolden uzak durma kuralına 50 hasta (%32,3) uymazken, bu kurala uyulmayan hastalarda alkole tekrar başlama oranının istatistiksel olarak anlamlı düzeyde artmadığı belirlendi (p=0,443). Hastaların yaklaşık %38,3'ü (n:49/128) Ramazan ayında alkolden uzak durmaya sıkı sıkıya bağlı kaldıklarını bildirdi, ancak bununla alkol kullanım nüksü arasında anlamlı ilişki izlenmedi. Medeni durum, nakil sonrası alkolden uzak durma başarısının daha yüksek oranlarıyla ilişkiliydi (p = 0.00). Sonuç: Çalışmamızda evli olmak, aile desteği ve alkole geri dönme oranının daha düşük olması, sigara ve ailede alkol kullanımı ise KT sonrası alkolün tekrar başlamasıyla ilişkilendirildi. 6 ay kuralına uymadan organ nakli yapılan hastalarda tekrar içkiye dönme oranında artış görülmedi. Bu çalışmanın sonuçları, çok faktörlü belirleyicilerin hastalar arasında nakil sonrası alkol tüketimini güçlü bir şekilde etkilediğini gösterdi.

Anahtar Kelimeler: alkol ilişkili karaciğer hastalığı, karaciğer nakili, alkol kullanım nüksü

Tablo-1

Table 1: Risk factors of alcohol relapse after LT evaluated in patients (n = 185)

		No relapse(n:151)	Relapse (n:34)	p value
Pre-LT abstinence < 6 months	No	84	21	
	Yes	39	11	0.464
Family support	No or limited	14	13	
	Yes	101	20	<0.01
Family history of alcohol use	No	40	12	
	Yes	55	18	0.049
Age < 50 years at Tx	No	111	19	
	Yes	40	15	0.060
Smoker	No	98	13	
	Yes	21	19	0.001
Marrital status	Divorced/Single	18	14	
	Married	110	17	0.001
Donor	Cadaveric	52	13	
	Living Liver Donor	99	21	0.480
Alcohol consumption during Ramadan	No	57	22	
	Yes	41	8	0.99

Risk factors of alcohol relapse after LT evaluated in patients (n = 185)

40. ULUSAL GASTROENTEROLOJİ HAFTASI
11. GASTROENTEROLOJİ CERRAHİSİ KONGRESİ
Cumhuriyetin 100. Yılı
21-26 KASIM 2023
KAYA PALAZZO OTEL
BELEK, ANTALYA

[GS029]

Canlıdan karaciğer nakli sonrası gelişen biliyer anastomoz darlıklarında perkütan ve endoskopik kombine girişim

Ümran Esen Tan[1], Emre Ünal[1], Türkmen Turan Çiftçi[1], Devrim Akıncı[1], Erkan Parlak[2]
[1]Hacettepe Üniversitesi Tıp Fakültesi, Radyoloji Ana Bilim Dalı, Ankara
[2]Hacettepe Üniversitesi Tıp Fakültesi, Gastroenteroloji Ana Bilim Dalı, Ankara

Giriş: Canlıdan karaciğer nakli sonrasında biliyer anastomoz darlığı nadir değildir. Darlık sonrası yönetim büyük oranda endoskopik-perkütan teknikler gibi daha az invaziv yöntemlerle yapılmaktadır. Bu çalışmamızda canlıdan karaciğer nakli sonrası gelişen ve endoskopik girişim ile geçilemeyen biliyer darlıklarda, endoskopik ve perkütan kombine yöntemlerin etkinliğini ve güvenilirliğini araştırmayı amaçladık. **Gereç-Yöntem:** Merkezimize 15.11.2017-08.05.2023 tarihleri arasında, canlıdan karaciğer nakli sonrası biliyer darlık gelişen 144 hasta başvurmuştur. 88 hasta (anastomoz kaçağı=8, non-anastomotik darlık=3, işlem reddi=12, başarılı ERCP=65) dışlanmıştır. Çalışmaya ortalama yaşı 58,96 (30-78) olan 56 hasta (35 erkek) dahil edilmiştir. Tüm hastalara öncelikle perkütan biliyer drenaj işlemi yapılmıştır. İnternalizasyonu perkütan girişim ile başarılı olan hastalara tam kaplı metalik stent ve/veya plastik stentler yerleştirilmiştir. İnternalizasyonu başarılı olamayan hastalara manyetik kompresyon anastomoz (MCA) yapılmıştır. Hepatolitiazis olan hastalar öncelikle perkütan drenleri ile taburcu edilmiş takipte kombine işlem yapılmıştır. **Bulgular:** En sık karaciğer nakil nedenleri arasında HBV(n=17,%30), kriptojenik(n=12,%21) ve alkolik(n=8,%14) siroz bulunmaktaydı. Nakil sonrası darlık süresi ortalama 12,88 ay(1-60 ay)idi. 56 hastanın 26'sında(%46) darlığın internalizasyonunda, perkütan girişim başarılıydı. 11 hasta plastik stentler, 12 hasta ise tam kaplı metalik ve plastik stentler ile taburcu edildi. Kolanjiti olan bir hasta takipte ex oldu. 2 hasta hepatolitiazis nedeniyle perkütan kateterleri ile taburcu edildi. 30 hastada perkütan teknik, darlığın internalizasyonunda tek başına başarılı olamadı(%54). Bu 30 hastanın 26'sında(%87) MCA denendi. 4 hastada darlık uzunluğu nedeniyle MCA uygun değildi. 24 hastada(%92) MCA başarılı oldu. MCA ile internalizasyonu başarılı olan 18 hastada (%73) tekrar perkütan girişim gerekmedi ancak 6 hastada endoskopik olarak geçilemeyen rekürren darlık nedeniyle tekrar perkütan girişim gerekti. Stentsiz izlenen 36 hastada ortalama 844 gün'lük takipte darlık saptanmazken, 13 hastada ortalama 223,8 günlük takipte restenoz saptandı. 13 hastanın 9'unda endoskopik olarak darlık geçilemediği için tekrar perkütan giriş gerekti. Tartışma-Sonuç: Canlıdan karaciğer nakli sonrası gelişen kompleks biliyer darlıklar perkütan ve endoskopik kombine yöntemler ile efektif ve güvenli olarak tedavi edilebilir.

Anahtar Kelimeler: Anastomotik biliyer darlık, ERCP, Karaciğer nakli, Manyetik kompresyon anastomoz, Perkütan-endoskopik kombine girişim

[GS030]

Sirotik hastaların ayrıntılı solunumsal değerlendirmesi: Altı dakika yürüme testi sirozun bağımsız bir mortalite belirleyicisidir

Burcu Gürbüz[1], Aytekin İdikut[2], Uğur Nadir Karakulak[3], Ebru Damadoğlu[2], Ergün Barış Kaya[3], Taylan Kav[4], Erkan Parlak[4], Onur Keskin[4]
[1]Hacettepe Üniversitesi Tıp Fakültesi İç Hastalıkları Anabilim Dalı, Ankara
[2]Hacettepe Üniversitesi Tıp Fakültesi Göğüs Hastalıkları Anabilim Dalı, Ankara
[3]Hacettepe Üniversitesi Tıp Fakültesi Kardiyoloji Anabilim Dalı, Ankara
[4]Hacettepe Üniversitesi Tıp Fakültesi İç Hastalıkları Anabilim Dalı, Gastroenteroloji Bilim Dalı, Ankara

Giriş-Amaç:
Siroz hastalarında kardiyopulmoner disfonksiyonu işaret eden testlerin mortalite prediksiyonundaki rolü bugüne kadar aydınlığa kavuşmamıştır. Bu çalışmada sirotik hasta grubunda solunum semptomlarının türü ve sıklığını belirlemek; spirometrik değerlendirme, altı dakika yürüme testi parametrelerinin mortalite prediksiyonundaki etkinliğini araştırmak amaçlanmıştır.

Gereç-Yöntem:
Çalışmaya Eylül 2022 ve Haziran 2023 arasında Hacettepe Üniversitesi Tıp Fakültesi Gastroenteroloji kliniğinde siroz tanısı ile takip edilen, orta-ciddi kardiyak ve pulmoner hastalığı olmayan, 18 yaşın üstündeki 75 hasta dahil edilmiştir. Hastaların gastroenterolojik değerlendirmesinin ardından göğüs hastalıkları bölümünde solunum semptomları sorgulanmış, solunum muayenesine göre uygun hastalara solunum fonksiyon testi (SFT) ve 6 dakika yürüme testi uygulanmıştır. Yürüme testi sonuçlarının cinsiyet, yaş, boy ve kiloya göre standardizasyonu yapılmış ve hastaların yürüdüğü mesafeler, beklenen mesafeler ile oranlanarak yüzdesel değerleri hesaplanmıştır. Çalışmanın yürütüldüğü sürede hastaların hastane yatışları, dekompansasyon ve eksitus durumu kaydedilmiştir.

Bulgular:
Hastaların 51'i (%68) eforla nefes darlığı yaşadığını, 70 hasta (%93.3) hayatının bir döneminde eforla nefes darlığı yaşadığını belirtmiş, 22 hastanın (%29.3) ortopne yakınması saptanmıştır. Dekompansasyon varlığında dispne (p<0.001), efor dispnesi (p:0.001), ortopne semptomu (p<0.001) daha fazla, mMRC skoru anlamlı oranda daha yüksek (p:<0.001) saptanmıştır. Spirometrik incelemede dekompanse hastalarda FEV1 % (p:0.003), FVC % (p<0.001) anlamlı oranda daha düşük, 6 dakika yürüme mesafesi beklenene göre %14 daha kısa görülmüştür (p:0.001). Spirometrede FVC<%70 olan hastalar restriktif olarak kabul edilmiş, restriktif sonuçları olan hastaların 6 dakika yürüme mesafesi ortalama 173 metre daha düşük bulunmuştur (p<0.001) (Şekil-1). Ayrıca yürüme testinde 6 dakikayı tamamlayamayan hastalarla yapılan çok değişkenli analizde 6 dakika yürüme testini tamamlayamamanın mortalitenin bağımsız belirleyicisi olduğu saptanmıştır (OR: 16.00 [%95 GA;16.04 (2.40-106.96], p:0.004).

Sonuç:
Bu çalışmaya göre, sirotik hastaların çoğunda solunumsal semptom ve bulgular mevcuttur ve 6 dakika yürüme testini tamamlayamamış olmak sirozda bağımsız bir mortalite belirleyicisidir. Bu test kolaylıkla uygulanabilen ve maliyeti olmayan bir testtir. Siroz takibinde daha sık kullanılmasının prognoz tayininde yararlı olabileceği açıktır.

Anahtar Kelimeler: siroz, 6 dakika yürüme testi, mortalite

Restriksiyon-6 dakika yürüme testi

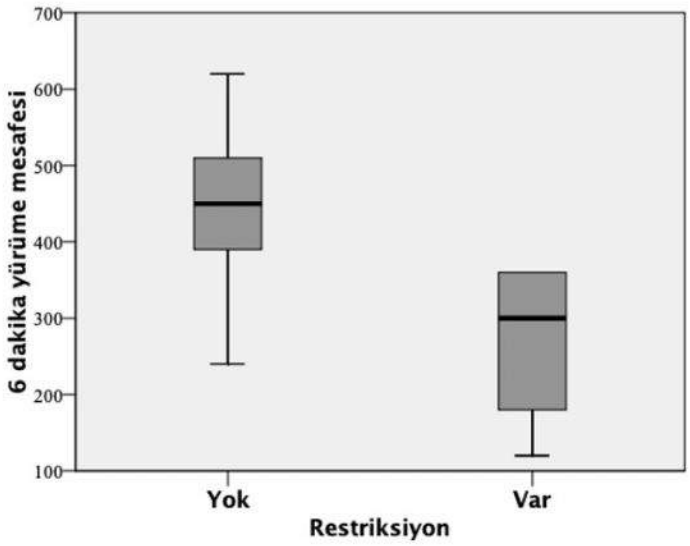

Solunum fonksiyon testinde restriksiyon varlığı ve 6 dakika yürüme mesafesi ile ilişkisi resimde gösterilmiştir.

[GS031]

Tenofovir Disoproksil Fumarat'tan Tenofovir Alafenamid'e geçilen karaciğer transplant alıcılarında metabolik, renal ve biyokimyasal yan etkilerin karşılaştırılması

Erdem Bektaş[1], Ayşenur Yılmaz[1], Cevat İlteriş Kıkılı[1], Kenan Nuriyev[2], Zülal İstemihan[2], İbrahim Volkan Şenkal[2], Ziya İmanov[2], Bilger Çavuş[2], Aslı Çifcibaşı Örmeci[2], Filiz Akyüz[2], Kadir Demir[2], Fatih Selman Beşışık[2], Sabahattin Kaymakoğlu[2]
[1]İstanbul Tıp Fakültesi, İç Hastalıkları Ana Bilim Dalı, İstanbul
[2]İstanbul Tıp Fakültesi, İç Hastalıkları Ana Bilim Dalı, Gastroenterohepatoloji Bilim Dalı, İstanbul

AMAÇ
Karaciğer transplant alıcıları (KTA)'nda HBV proflaksisi için kullanılan TDF ve TAF'ın biyokimyasal ve metabolik yan etkileri olabilir. Bu çalışmada TDF altında gelişen yan etkiler nedeniyle TAF'a geçilen KTA'nda renal, metabolik, biyokimyasal etkiler ve immunsupresif ilaçlarla etkileşimin değerlendirilmesi amaçlanmıştır.
GEREÇ VE YÖNTEM
HBV proflaksisi nedeniyle TDF kullanırken TAF'a geçilen KTA'nın dosyaları retrospektif olarak değerlendirildi. En az 52 hafta TDF ve ardışık olarak 104 hafta TAF kullanmış 72 erişkin KTA çalışmaya dahil edildi. TDF'den TAF'a geçilen hastalardaki biyokimyasal, renal ve metabolik parametrelerle birlikte immunsupresif rejimle etkileşimleri incelendi.
BULGULAR
Hastaların demografik ve klinik özellikleri Tablo 1'de özetlenmiştir. Hipofosfatemi ve kronik böbrek hastalığı TDF'den TAF'a geçişin en sık nedenleriydi. Fosfor seviyelerinin tüm grup ve hipofosfatemik grupta TDF altında azaldığı ($p<0.001$, $p<0.001$) ve TAF'a geçildikten sonra arttığı görüldü ($p<0.001$, $p<0.001$). TDF altındayken eGFR seviyelerinde anlamlı değişim görülmezken, tüm hastalarda ve düşük eGFR'li hasta grubunda TAF'a geçildikten sonra anlamlı artış saptandı ($p<0.05$, $p<0.05$). TDF ve TAF alırken tüm hastalarda eGFR evrelerinde anlamlı değişiklik saptanmadı fakat özellikle düşük eGFR grubunda TAF altında sayısal olarak iyileşme görüldü (Şekil 1). TAF'a geçildikten sonra hastaların total kolesterol, LDL ve trigliserid seviyelerinde anlamlı artış izlenirken ($p<0.05$, $p<0.01$, $p<0.01$); HDL seviyelerinde değişiklik saptanmadı. NCEP-ATP III'e göre risk değerlendirmesinde total kolesterol ve LDL'de anlamlı risk artışı saptanırken ($p<0.001$, $p<0.001$), HDL'de değişiklik görülmedi (Şekil 2). TAF tedavisi altında 104 haftalık takipte hastaların vücut ağırlığında ve posttransplant diyabette anlamlı bir artış saptanmadı Hastalarda immunsupresif ilaç doz değişimi gerekliliği, virolojik yanıt kaybı ve TAF ilişkili yan etki görülmedi.
SONUÇ
TAF'a geçilen hastalarda özellikle düşük eGFR'li ve hipofosfatemik hasta grubunda belirgin iyileşme görüldü. Lipid profili ve kardiyovasküler risk olumsuz olarak etkilenirken, kilo alımı ve post-transplant diyabet gelişiminde artış saptanmadı. Virolojik yanıtın korunduğu görüldü. TAF'ın immunsupresif rejimlerle etkileşmediği, TDF'ye göre daha olumlu renal sonuçları olduğu fakat lipid profili açısından dikkatli kullanılması gerektiği sonucuna varıldı.

Anahtar Kelimeler: *Tenofovir Alafenamid, Tenofovir Disoproksil Fumarat, Etkinlik, Güvenilirlilik*

Şekil 1



Fosfor (Pi), eGFR ve GFR evrelerindeki değişim. (ad: anlamlı değil, * p<0.05, ** p<=0.01, *** p<=0.001)

Şekil 2

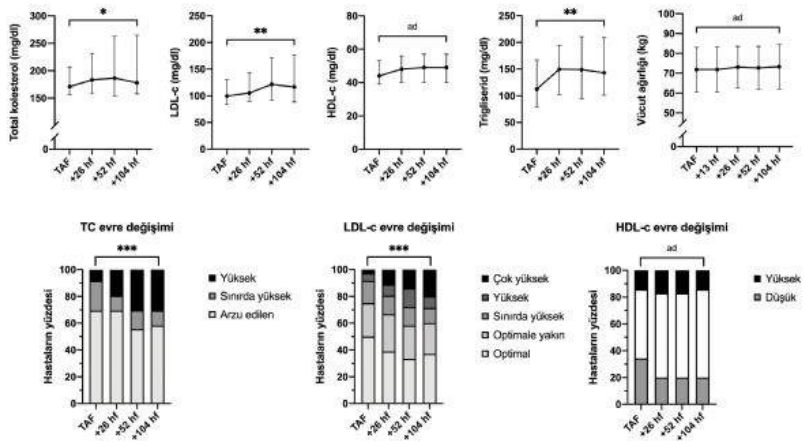

*Lipidler, Lipidlere göre kardiyovasküler risk değerlendirmesi ve vücut ağırlığındaki değişim (ad: anlamlı değil, * p<0.05, *** p<=0.01, **** p<=0.001)*

Tablo 1

Yaş, yıl, ortalama ± SS	54.5 ± 11
>60 yaş, n (%)	21 (29.2)
Takip süresi, ay, ortanca (ÇAA)	42 (27-74)
Cinsiyet, erkek, n (%)	45 (37.5)
Kadaverik donör, n (%)	42 (58.3)
Transplant etyolojisi, n (%)	
Kronik viral hepatit	57 (79.2)
Akut viral hepatit	3 (4.2)
Alkolik hepatit	3 (4.2)
İdiopatik	4 (5.6)
Diğer	5 (7)
Pre-transplant HCC, n (%)	18 (25)
Greft yaşı, ay, ortanca (ÇAA)	149 (93-193)
Post-transplant malignite, n (%)	2 (2.8)
HBV-DNA ≥31.6 IU/ml, n (%)	3 (4.16)
HBsAg pozitif, n (%)	18 (25)
HBeAg pozitif, n (%)	1 (2.5)
ALT >normalin üst sınırı, n (%)	11 (15.3)
Total Bilirubin, mg/dL, ortanca (ÇAA)	0.6 (0.35-1)
Trombosit, x10^3/mL, ortanca (ÇAA)	157000 (128000-210000)
<90000, n (%)	7 (9.9)
Albümin, g/dL, ortanca (ÇAA)	4.6 (4.4-4.8)
<3.5, n (%)	2 (2.8)
Pre-TAF anti-viral süresi, ay, ortalama ± SS	174 ± 72
İlaç değişim sebepleri, n (%)	
Hipofosfatemi	45 (62.5)
eGFR <60 ml/min/1.73m^2	20 (27.8)
Osteoporoz	7 (9.7)
Proteinüri	5 (2.2)
TAF anındaki immunsupresifler, n (%)	
CNI	52 (72.2)
MMF	41 (56.9)
mTORi	24 (33.3)
GK	3 (4.2)

Kısaltmalar: ALT, alanin aminotransferaz; CNI, kalsinörin inhibitörü; ÇAA, çeyrekler arası aralık, eGFR, tahmini glomerüler filtrasyon hızı; GK, glukokortikoid tedavi; HCC, hepatosellüler karsinom; MMF, mikofenolat mofetil; mTORi, mammalian target of rapamycin; n, hasta sayısı; TAF, tenofovir alafenamid

Hastaların TAF başlangıç anındaki demografik ve klinik özellikleri

[GS032]

Tenofovir Kullanımının Karaciğer Transplantasyonlu Hastalarda Kemik Mineral Yoğunluğu Üzerine Etkisi

İlker Turan[1], Ferit Çelik[1], Alper Uysal[1], Ali Şenkaya[1], Esra Nur Durmazer[2], Murat Zeytunlu[3], Fulya Günşar[1], Zeki Karasu[1], Ulus Salih Akarca[1]
[1]Ege Üniversitesi Tıp Fakültesi, Gastroenteroloji Bilim Dalı, İzmir
[2]Ege Üniversitesi Tıp Fakültesi, İç Hastalıkları Ana Bilim Dalı, İzmir
[3]Ege Üniversitesi Tıp Fakültesi, Organ Nakli Uygulama ve Araştırma Merkezi, İzmir

AMAÇ
Tenofovirin kemik mineral yoğunluğu (KMY) üzerine etkisi bilinmektedir. Ancak karaciğer transplantasyonu yapılan hastalardaki etkisine dair yeterli çalışma bulunmamaktadır. Bu çalışmada hepatit B'ye bağlı karaciğer hastalığı nedenli transplantasyon yapılan olgularda tenofovir kullanımının KMY üzerindeki etkisini incelemeyi amaçladık.

METOD
Temmuz 2009 - Haziran 2019 tarihleri arasında karaciğer transplantasyonu yapılmış olup tenofovir başlanan 79 hastanın bir yıl arayla yapılan kemik dansitometri [dual enerji x – ray absorpsiyometri (DEXA)] sonuçları incelendi. İstatistiksel yöntem olarak Wilcoxon analizi yapıldı.

SONUÇLAR
Hepatit B enfeksiyonuna bağlı karaciğer nakli uygulanan 79 hasta belirlendi. Hastaların demografik özellikleri resim-1 'de tabloda özetlendi. Başlangıç DEXA ölçümü yapılmadan tenofovir başlanmış olan 30 hasta dışlandı. Tenofovir başlanmadan DEXA ölçümü olan ve ilaç başlandıktan sonraki ilk 6 ayda başlangıç DEXA ölçümü yapılmış olan 49 hasta çalışmaya dahil edildi. Hastaların 32'si (%65) erkek ve yaş ortalaması 53 idi. Hastalar üç ayda bir poliklinik kontrolünde değerlendirildi. Kırk dokuz hastanın tümünde bir yıl sonunda kontrol DEXA görüldü. Başlangıç ortalama FRAX majör osteoporotik kırık riski ve kalça fraktür riski sırasıyla %3,98 ve %0,48 idi. Başlangıç kemik mineral dansite (BMD) total kalça ve BMD lomber (L1-L4) değerleri sırasıyla 0,93±0,15 g/cm2 ve 0,95±0,34 g/cm2, birinci yıl BMD total kalça ve BMD L1-L4 sırasıyla 0,95±0,37 g/cm2 ve 0,97±0,18 g/cm2 idi. 1 yıl arayla yapılan iki ölçüm kıyaslandığında total kalça (p=0,54) ve L1-L4 (p=0,07) BMD ölçümleri anlamlı farklılık göstermedi. Başlangıç total kalça T-skoru ve L1-L4 T-skoru (mean±SD) sırasıyla -0,71±1,1 ve -0,92±1,3 idi. Birinci yıl bakılan total kalça T-skoru ve L1-L4 T-skoru sırasıyla -0,86±1,1 ve -1,04±1,3 saptandı. Bir yıllık L1-L4 T skoru değişimi ile yapılan istatistiksel Wilcoxon analizinde T-skoru ölçümü anlamlı ölçüde düşük bulundu (p=0,014).(Resim-2)

TARTIŞMA
Çalışmamız TDF alan karaciğer transplant alıcılarında BMD ve osteoporoz gelişimini değerlendiren Türkiye'deki ilk çalışmadır. Bu çalışma; 1 yıllık tenofovir kullanımının transplant yapılan bireylerde lomber kemik mineral yoğunluğunda anlamlı bir azalmaya neden olduğu gösterdi.

Anahtar Kelimeler: Tenofovir, Osteoporoz, Karaciğer nakli

Resim-1

Tablo-1:Hastaların özellikleri

	Hasta sayısı(n)	Oran (%)
Cinsiyet (n=79)		
Erkek	58	%73,4
Kadın	21	%26,6
Sigara		
Sigara kullanan	19	%24
Sigara kullanmayan	55	%69
Ex-smoker	5	%7
Donör (n=79)		
Canlı donör	55	%69
Kadavra donör	24	%30
HDV (n=79)		
HDV koenfeksiyon	27	%34
HDV(-)	52	%66
İmmunsupresif ajan (n=79)		
Tacrolimus	50	%63
Everolimus	21	%27
Tacrolimus+Everolimus	4	%5
Siklosporin	4	%5
Mikofenolat mofetil (+)	20	%25
Mikofenolat mofetil (-)	59	%75
Ek hastalıkları (n=79)		
Hipertansiyon	25	%32
Tip 2 Diyabetes Mellitus	19	%24
Koroner arter hastalığı	3	%4
Hiperlipidemi	4	%5
DM ve HT	4	%5
Ek komorbidite yok	24	%30

Hastaların özellikleri

Resim-2

Tablo-2:DEXA ölçümleri

(mean±SD)	Başlangıç DEXA	12 ay sonra DEXA	
BMD total kalça	0,93±0,15 g/cm²	0,95±0,37 g/cm²	p=0,54
BMD L1-L4	0,95±0,34 g/cm²,	0,97±0,18 g/cm²	p=0,07
T skoru total kalça	-0,71±1,1	-0,92±1,3	P=0.72
T skoru L1-L4	-0,86±1,1	-1,04±1,3	p=***0,014***

DEXA ölçümleri

[GS033]

Kronik hepatit B ve C ile wilson hastalarında karaciğer ve pankreas yağlanması

Mehmet Aksoy[1], Sezgin Barutçu[2], Kemal Ozan Lüle[1], Nezihe Otay Lüle[3], Feyza Yılmaz[4], Abdullah Emre Yıldırım[2]
[1]Gaziantep Üniversitesi, Tıp Fakültesi, İç Hastalıkları, Gaziantep, Türkiye.
[2]Gaziantep Üniversitesi, Tıp Fakültesi, Gastroenteroloji, Gaziantep, Türkiye.
[3]Gaziantep Üniversitesi, Sağlık Bilimleri Fakültesi, Beslenme ve Diyetetik, Gaziantep, Türkiye.
[4]Gaziantep Üniversitesi, Tıp Fakültesi, Radyoloji, Gaziantep, Türkiye.

Amaç: Kronik hepatit B (KHB), kronik hepatit C (KHC) ve Wilson hastalığı (WH) tanılı bireylerde karaciğer ve pankreas yağlanması varlığının belirlenmesi ve yağlanma varlığının laboratuvar parametreleriyle ilişkisinin değerlendirilmesidir. Yöntem: Araştırma bir üniversite hastanesinin hepatoloji kliniğinde retrospektif olarak yürütüldü. Dahil edilme kriterlerine göre 18 yaş üzeri 48 KHB, 56 KHC, 35WH çalışmaya alındı. Pankreas yağlanması pankreas ortalama değeri, pankreas dalak farkı değeri ve pankreas/dalak dansite oranına göre yağlanma olmak üzere üç yöntemle ölçüldü. Karaciğer ve pankreas yağlanması Grade1, Grade2, Grade3 şeklinde derecelendirildi. Hastaların belirli laboratuvar parametreleri de retrospektif olarak tarandı. Bulgular: Hastaların %34.5'i KHB, %40.3'i KHC ve %25.2'si WH tanılıydı. Tüm hastaların %69.1'inde Grade1 karaciğer yağlanması mevcuttu. Hastaların pankreas ortalama değerine göre %50.3'ünde, pankreas dalak farkına göre %63.3'ünde ve pankreas/dalak dansite oranına göre %61.9'unda pankreas yağlanması yoktu. Her üç pankreas yağlanması ölçüm yöntemine göre de pankreas yağlanması olmayan grupta yaş ortalaması anlamlı ölçüde daha düşüktü ($p<0.05$). Karaciğer yağlanması eritrosit sedimantasyon hızı (ESR) yüksekliği ($r=0.255$, $p=0.002$) ve alanin aminotransferaz (ALT) ($r=0.180$, $p=0.034$) ile pozitif yönde ilişkili bulundu. Pankreas ortalama değerine göre yağlanma olan grupta ESR ($p=0.025$) ve üre düzeyi ($p=0.024$) anlamlı şekilde yüksek saptandı. Pankreas/dalak dansite oranına göre yağlanma olan grupta globulin düzeyi anlamlı şekilde yüksekti ($p=0.038$). Hastaların pankreas ortalama değerine göre yağlanma ($p=0.003$) ve pankreas/dalak dansite oranına göre yağlanma ($p=0.039$) oranları KHC hastalarında diğer hasta gruplarına göre anlamlı ölçüde daha ileriydi. Karaciğer yağlanma derecesi ile pankreas yağlanma dereceleri arasında istatistiksel açıdan anlamlı farklılık yoktu ($p>0.05$). Sonuç: Karaciğer ve pankreas yağlanması benzer patolojiler gibi değerlendirilse de bulgularımız iki hastalığın karıştırılmaması gerektiğini destekler niteliktedir. Daha büyük örneklemli ileri çalışmalar iki durumun hem birbiri hem de araştırılan parametrelerle olan ilişkilerini göstermek açısından daha faydalı olabilir.

Anahtar Kelimeler: Hepatit B, Hepatit C, Wilson Hastalığı, Karaciğer Yağlanması, Pankreas Yağlanması

[GS034]

Özofagogastrik bileşke çıkış bozukluklarında üst özofagus sfinkteri metriklerinin yüksek çözünürlüklü manometri ile değerlendirilmesi

Ekrem Aslan[1], Erdem Akbal[2]
[1]İstinye Üniversitesi Tıp Fakültesi, İç Hastalıkları Ana Bilim Dalı, İstanbul; Liv Hospital Ulus Hastanesi, Gastroenteroloji Kliniği, İstanbul
[2]Liv Hospital Ulus Hastanesi, Gastroenteroloji Kliniği, İstanbul

Amaç: Özofagus motilite bozuklukları, yüksek çözünürlüklü manometri (YÇM) çalışmaları ile elde edilen entegre gevşeme basıncı (IRP) sonucuna göre özofagogastrik çıkış bozuklukları [Akalazya tip 1-2-3 ve özofagogastrik bileşke çıkış obstrüksiyonu (EGJ-OO)] ve peristaltizm bozuklukları (kasılma yokluğu, distal özofagus spazmı, hiperkontraktil özofagus, inefektif özofagus motilitesi) olarak sınıflandırılır. Yapılan çalışmalar akalazya hastalarında üst özofagus sfinkter (ÜÖS) bazal basınçlarında artış ve ÜÖS relaksasyonunda bozulma olduğunu göstermiştir. Çalışmamızın amacı özofageal YÇM çalışması ile yüksek IRP değeri saptanan hastalarda ÜÖS metriklerindeki değişiklikleri göstermektir.

Yöntem: Çeşitli endikasyonlarla YÇM yapılan 124 hastaya ait veriler retrospektif olarak incelendi. Özofagogastrik bileşke çıkış bozukluğu olan 31 hasta çalışma grubuna, HRM sonucu normal çıkan 59 hasta kontrol grubuna dahil edilirken peristaltizm bozukluğu olan 34 hasta çalışma dışında bırakıldı.

Bulgular: Çalışma grubunun yaş ortalaması 50.4±16.4 yıl ve 19'u kadın iken, kontrol grubunun yaş ortalaması 41.3±13.5 yıl ve 31'i kadındı. Çalışma grubunda yer alan hastaların 15'inde EGJ-OO (%48.3) ve 16'sında akalazya (Tip1:%3.2, Tip2:%38.7, Tip 3:%9.6) tanısı mevcuttu. Çalışma grubunda ortalama IRP değeri 25.1±10.2mmHg, kontrol grubunda 6.8±4.4mmHg idi($p<0.05$). Bazal ÜÖS basıncı her iki grupta da normal sınırlarda olup gruplar arasında anlamlı fark izlenmedi (çalışma grubu: 94.7±69.3mmHg, kontrol grubu: 92.9±47.3mmHg, $p=0.89$). EGJ-OO olan hastalar çalışma grubunun dışında bırakıldığında akalazya tanısı olanlarda bazal UES basıncı 108.2±85 mmHg saptandı. Alt grup analizinde ise tip 2 akalazya tanılı hastaların bazal ÜÖS basıncı kontrol grubuna oranla anlamlı olarak yüksek saptandı (121.4±94.8 mmHg vs 92.9±47.3 mmHg, $p<0.05$). Hem kontrol grubuna hem de diğer özofagogastrik çıkış bozukluğu olan hasta grubuna oranla tip 2 akalazya hastalarında ÜÖS rezidü basıncı anlamlı olarak yüksek saptandı (sırası ile 9.2±1.1 mmHg, 7.9±4.3 mmHg, 12.9±4.5 mmHg, $p<0.05$).

Sonuç: Tip 2 akalazya, ÜÖS basınçlarında artışa yol açan bir hastalıktır. Yüksek IRP ile karakterize EGJ-OO'da ise ÜÖS basınçları normalden farklı değildir. Tip 2 akalazyalı hastalarda klinik ve tedaviye yanıtı değerlendirmede bu farklılık göz önünde bulundurulmalıdır.

Anahtar Kelimeler: Akalazya, entegre gevşeme basıncı, özofagogastrik bileşke çıkış obstrüksiyonu, üst özofagus sfinkteri, yüksek çözünürlükü özofagus manometrisi

[GS035]

Yüksek çözünürlüklü manometrik değerlendirmede ardışık hızlı yutma fonksiyonunun klinik önemi

Gizem Dağcı, İbrahim Volkan Şenkal, Mehtap Ataman, Mehmet Akif Yağlı, Sezen Genç, Aynura Rüstemzade, Kenan Nuriyev, Zülal İstemihan, Bilger Çavuş, Aslı Çiftçibaşı Örmeci, Kadir Demir, Selman Fatih Beşışık, Sabahattin Kaymakoğlu, Filiz Akyüz
İstanbul Üniversitesi,İstanbul Tıp Fakültesi,İç Hastalıkları Anabilim Dalı,Gastroenterohepatoloji Bilim Dalı,İstanbul,Türkiye

Giriş ve Amaç: Yüksek çözünürlüklü manometri(HRM),özofagus motilite bozukluklarının tanısında altın standarttır. Ardışık hızlı yutma paterninin teste eklenmesi,ayakta ve yatar pozisyondaki ölçümleri normal olarak sonuçlanan ancak göz ardı edilebilen semptomatik vakaların tanısını kolaylaştırabilir.Bu çalışmada,majör motilite bozukluğu saptanmayan ancak semptomatik olan olgularda ardışık hızlı yutma ölçümünün değerlendirmeye katkısını ve bu hastaların demografik özelliklerini ortaya koymayı amaçladık.

Hastalar ve Yöntem: Çalışma kapsamına İstanbul Tıp Fakültesi Gastroenterohepatoloji Bilim Dalı Manometri Laboratuarında 2021-2023 yılları arasında HRM yapılmış olan 541 hasta değerlendirildi.Majör motilite bozukluğu saptanmayan ancak hızlı ardışık yutma ölçümlerinde patoloji saptanan 15 hasta çalışmaya dahil edildi.

Bulgular: Hastaların % 60'ı kadın, yaş ortalaması 51,87 ± 11,76 yıl idi. VKİ ortalaması 26,79 ± 3,96 kg/m2 idi.Hastaların 7'si PPi refrakter reflü ön tanısıyla HRM'ye yönlendirilmişti.Semptom dağılımında %83,3 disfaji, %41,7 göğüs ağrısı ve %75 reflü(%66,6 pirozis,%33,3 regürjitasyon) saptandı.Birden fazla semptom oranı %53 idi. Ortalama semptom süresi 4,75 ± 3,91 yıldı.1 hastada oral antidiyabetik kullanımıyla regüle diyabet vardı.İlaçlarda; 9 hastada(%72,8) PPi,3 hastada(%27,3) Acei/ARB,3 hastada(%27,3) SSRI kullanımı vardı. Gastroskopide %40 Hiatal herni saptandı.Manometrik incelemede supin pozisyonda %60,oturur pozisyonda %46,7 inefektif özofageal motilite bozukluğu saptandı. Hızlı ardışık yutmada 10 olguda(%66,7) aperistaltizm,1 olguda(%6,7) distal özofageal spazm,1 olguda(%6,7) fragmente peristaltizm,1 olguda(%6,7) hiperkontraktil özofagus,1 olguda(%6,7) inefektif özofageal motilite saptandı.Ayakta ve yatar pozisyondaki basınç ölçümleri normal ancak hızlı ardışık yutma ölçümleri patolojik olarak saptanan 6 hastanın %66'sı kadın,yaş ortalaması 54,33±12,3 yıl,median VKİ 27 idi.Semptom sorgusunda %66,7 disfaji,%50 reflü(pirozis) ve göğüs ağrısı görülürken(birden fazla semptom oranı %66,6),ortalama semptom süresi 7,4±4,39 yıl idi. En sık komorbiditeler hipertansiyon ve kolelithiyazis olarak saptanırken,majör cerrahi girişim öyküsü bulunmamaktaydı.Hastaların ardışık yutma ölçümlerinde 1 hastada distal özofagus spazmı,2'sinde inefektif motilite bozukluğu,1'inde fragmante peristaltizm,1'inde hiperkontraktil özofagus,1'inde aperistaltizm saptandı.

Sonuç: Ayakta ve yatar manometrik incelemesi normal,ardışık yutma testi patolojik olan hastaların 1/3'ünde indirekt gastroozofageal reflüye ait motilite bozukluğu görülmüştür.Özellikle reflü cerrahisi planlanan hastalarda preoperatif dönemde ardışık hızlı yutma testi rutin HRM ölçümüne eklenmelidir.

Anahtar Kelimeler: özofagus, manometri, aperistaltizm, disfaji

Tablo1.Hastaların demografik özellikleri



Tablo2.(devamı)



Tablo2.Ayakta ve supin pozisyonda HRM ölçümleri normal olan hastaların özellikleri



[GS036]

Akalazyalı olgularda alt özofagus sfinkterinin basınç ve akım parametreleri ile değerlendirilmesi; Yeni bir yaklaşım

Barış Emekdaş[1], Serhat Bor[2]
[1]Bakırçay Üniversitesi Tıp Fakültesi, Çiğli Eğitim ve Araştırma Hastanesi, İç Hastalıkları Ana Bilim Dalı, İzmir
[2]Ege Üniversitesi Tıp Fakültesi, İç Hastalıkları Ana Bilim Dalı, Gastroenteroloji Bilim Dalı, İzmir

Giriş-Amaç: Yeni bir teknoloji olan Basınç-Akış Analizi (Pressure –Flow Analysis (PFA)), Alt özofageal sfinkterin (AÖS) basınç-impedans metriklerini özofageal manometri (HRM) kullanarak ayrıntılı bir şekilde değerlendiren tanısal yaklaşımdır. Akalazyada tedavi sonrasında, basınç metriklerinde düzelme olmasına rağmen, hasta şikayetlerinin devam ettiğinin klinik pratikte görülmesi, akım metriklerinin değerlendirilmesinin anlam taşıyabileceği görüşünü doğurmuştur. Bu nedenle akış ve basınç ölçümlerinin kombinasyonu daha anlamlı olabilir. Akalazya hastalarında tedavi öncesi ve sonrası özofagus motor fonksiyonlarında PFA'nın yararlılığını değerlendirdik.
Yöntem: Ölçümler daha önce tedavi görmemiş 22 hasta ve 14 sağlıklı gönüllü üzerinde yapıldı. AÖS basınç ve akış değerleri kaydedildi. Basınç empedans ölçümlerini analiz etmek ve sağlıklı gönüllülerle karşılaştırmak için tedavi öncesi/sonrası ölçümler Swallow Gateway'e yüklendi. Ölçüm sırasında yutma traselerinden Pressure Flow Index(PFI), Impedance Ratio (IR), Proximal Esophageal Contractile Integral(PCI), Distal Esophageal Contractile Integral(DCI), Distal Latency(DL), Distension Pressure Accommodation(DPA), Distension Pressure Emptying(DPE), Distal Ramp Pressure(RP) metrikleri hesaplanılmıştır.
Bulgular: PCI, IRP, DPA, DPE, RP, PFI metrikleri istatistiksel olarak anlamlı bulundu ($p<0,05$). Tedavi gören 21 hastanın sekizinin tedavi öncesi ve sonrası verilerini incelediğimizde Eckardt skorları, istirahat basıncı, DCI, IRP, DPE parametrelerinin istatistiksel olarak anlamlı olduğunu gördük ($p<0,05$)(Tablo).
Sonuç: Literatürde özellikle akalazya hastalarının tedavi öncesi ve sonrası değerlendirilmesinde PFA'nın önemini ele alan yayınlanmış bir çalışma bulunmamaktadır. Akım metriklerinin basınç metrikleriyle korele olduğu görüldü. Tedavi sonrasında semptomları devam eden hastalarda DPE önemli bir belirteç olabilir. Tip 1 ve tip 2 akalazyada metriklerin çoğu ölçülemediği için basınç akışının tanısal ve prognostik değeri analizler sınırlı kalmakla birlikte PFI, RP, DPE'nin anlamlı olduğu düşünülmektedir. Tip 3 akalazya tedavisi en zor grup olup bu grupta tedavi başarısının ölçümünde PFI ve RP'nin yol gösterici olabileceği düşünülmektedir. Bu metot ile AÖS'in fonksiyonları daha detaylı değerlendirilebilir ve PFA tedavi sonuçları açısından faydalıdır.

Anahtar Kelimeler: Akalazya, Alt Özofagus Sfinkteri, Yüksek Çözünürlüklü Manometri, Basınç-İmpedans Metrikleri

Hasta ve sağlıklı grupta ortak olarak bakılabilen parametrelerin Swallow Gateway veri tabanı kullanılarak elde edilen sonuçlar

Metrics	Healthy (n:14)	Patient (n:21)	p
PCI (mmHg.cm.sec)	375,68±196,01	134,35±160,14	**0,00033***
DCI (mmHg.cm.sec)	1485.10±636,25	2724,15±1924,70	0,1
IRP (mmHg)	19.88± 7.44	55,82±56,58	**0,041***
IR	0,36±0,06	2,72±10,95	0,42
DPA (mmHg)	-0.81± 6.70	12,47±14,07	**0,0024***
DPE (mmHg)	17,21±7,21	46,72±25,10	**0,00015***
CSI (Ohms)	687,02±220,15	835,25±1582,34	0,73
RP (mmHg)	6,74±3,02	13,9±11,6	**0,04***
PFI	26,41±15,81	397,68±676,097	**0,044***

*(* ile p<0,05 istatistiki anlamlı olanlar gösterilmiştir) (AÖS: Alt özofageal sfinkter)*

Tedavi edilen sekiz hastanın tedavi öncesi ve tedavi sonrası verileri

Metrics	Before treatment (n:8)	After treatment (n:8)	p
Eckardt score	6,75±1,28	2±1,19	**0,0003***
LES resting pressure (mmHg)	32,62±15,47	19,1±14,28	**0,03***
PCI (mmHg.cm.sec)	161,77±246,34	139,21±138,53	0,69
DCI (mmHg.cm.sec)	2757,72±2081,19	1400,35±924,93	**0,05***
IRP (mmHg)	49,15±35,99	23,53±13,87	**0,048***
IR	0,30±0,25	0,29±0,23	0,96
DPA (mmHg)	12,075±16,14	9,44±8,83	0,59
DPE (mmHg)	49,29±20,99	33,70±13,80	**0,046***
CSI (Ohms)	345,83±212,93	240,27±202,71	0,051
BPT (sec)	3,88±1,54	4,57±1,45	0,31
BFT (sec)	1,29±1,31	2,50±1,51	0,14

*(* ile p<0,05 istatistiki anlamlı olanlar gösterilmiştir)(AÖS: Alt özofageal sfinkter)*

[GS037]

Gastroözofageal Reflü Hastalığı Fenotiplerinde İntraözofageal İmpedans Ve Yüksek Rezolüsyonlu Manometre Metriklerinin Karşılaştırılması

İlkçe Akgün Kurtulmuş[1], Serhat Bor[2]
[1]Ege Üniversitesi Tıp Fakültesi, İç Hastalıkları Ana Bilim Dalı, İzmir
[2]Ege Üniversitesi Tıp Fakültesi, Gastroenteroloji Bilim Dalı, İzmir

Amaç: Gastroözofageal reflü hastalığı (GÖRH) reflü hastalığı, non-eroziv reflü hastalığı, hipersensitif özofagus ve fonksiyonel pirozis olmak üzere fenotiplere ayrılır. Fenotipleri ayırmakta da kullanılan intraözofageal impedans-pH incelemesi öncesi rutin olarak yüksek rezolüsyonlu manometre (YRM) yapılmaktadır. Yakınlarda tanımlanan alt özofagus sfinkter kasılma integrali (EGJ-CI) alt özofagus sfinkterinin bariyer fonksiyonunu ölçen yeni bir metriktir. Çalışmamızda YRM ile ölçülen (DCI) ve özofagogastrik bileşkenin EGJ-DCI değerlerinin reflü fenotipleri arasında fark gösterip göstermediği, Asit Maruziyet Zamanı (AET), hiatus hernisi varlığı, inefektif peristaltizm ve PPİ yanıt oranı ile ilişkisi, EGJ-DCI değerinin AÖS anti-reflü bariyerinin bir göstergesi olarak ifade edilip edilemeyeceğinin araştırılmasını amaçladık.
Yöntem: Çalışma, tek merkezli, retrospektif ve tanımlayıcıdır. Ege Ü.Tıp Fak. Gastroenteroloji Bilim Dalı reflü polikliniğinde takipli 66 eroziv reflü, 47 non-eroziv reflü, 6 hipersensitif özofagus ve 15 fonksiyonel pirozis hastası ile 20 sağlıklı gönüllünün YRM verileri (gövde DCI ve EGJ-DCI değerleri), pH impedans verileri(AET), PPİ yanıtlarının gövde DCI ve EGJ-DCI değerleri ile ilişkisi araştırılmıştır.
Bulgular: Katılımcıların medyan EGJ-DCI değeri 34,9 mmHgxsnxcm, gövde DCI medyan değeri 711 mmHgxsnx cm ve ortalama AET yüzdesi %6,55 olarak saptandı. 29 hastada (%18,8) hiatus hernisi ve 27 hastada (%17,5) inefektif peristaltizm saptandı. Gövde DCI ve EGJ-DCI değerleri sağlıklı gönüllülerde diğer gruplara göre daha yüksekti ($p=0,043$ ve $p<0,001$). EGJ-DCI değerinin; AET ($p<0,001$) ile negatif korelasyonu olduğu saptandı. İnefektif peristaltizmi olan grupta olmayan gruba göre ($p<0,001$), hiatus hernisi olan grupta olmayan gruba göre ($p=0,003$) ve PPİ yanıtı %50'nin altında olan grupta %70 ve üzerinde olan gruba göre daha düşük EGJ-DCI değerleri ($p<0,001$) saptandı.
Sonuç: GÖRH fenotipleri ile sağlıklı gönüllüler arasında DCI ve EGJ-DCI değerleri ve pH impedans metrikleri arasında farklılıklar mevcuttur. Bu farklılıklar PPİ yanıtı ile ilişkiliydi. AÖS'ne ait manometrik bir metrik olan EGJ-DCI ve gövde DCI; asit maruziyet süresi, PPİ yanıtı gibi GÖRH ile ilgili parametreleri etkileyebilecek ve AÖS anti-reflü kuvveti yansıtan bir metrik olduğu düşünülmektedir.

Anahtar Kelimeler: DCI, EGJ-DCI, Gastroözofageal reflü, impedans, YRM

[GS038]

Gastroözofageal reflü hastalığının tedavisinde GERDx cihazı kullanılarak yapılan endoskopik fundoplikasyonun yeri

Cengiz Pata[1], Esra Bayar[1], Büşra Nizam[2], Ümit Akyüz[3]
[1]Yeditepe Üniversitesi Tıp Fakültesi, Gastroenteroloji Bilim Dalı, İstanbul
[2]Yeditepe Üniversitesi Tıp Fakültesi, Anesteziyoloji ve Reanimasyon Bilim Dalı, İstanbul
[3]Fatih Sultan Mehmet Eğitim ve Araştırma Hastanesi, Gastroenteroloji Bilim Dalı, İstanbul

Giriş: Gastroözofageal reflü hastalığı (GÖRH) toplumun büyük kısmını etkilemekte olup proton pompa inhibitörleri (PPI) GÖRH tedavisinde etkili bir seçenektir. Öte yandan PPI dirençli hasta grubun da tedavi yöntemleri yeterince standardize edilememiştir. Bu çalışmanın amacı, PPI dirençli GÖRH'de endoskopik fundoplikasyon yöntemi olarak GERDx kullanımının etkinliğini belirlemektir.

Materyal-Metod: Çalışmaya 2019-2023 yılları arasında GERDx cihazı kullanılarak endoskopik fundoplikasyon yapılmış, 6 ay PPI kullanımına rağmen Evre B ve üzeri özofajiti olan, hiatal hernisi olmayan (Hill Grade 2-3), yapılan Bravo pH metre testinde GÖRH tanı kriterlerini karşılayan 54 hasta alındı. Çalışmaya alınan hastalar işlem öncesi ve işlemden sonraki 6. ayda gastroskopi, Gastrointestinal Yaşam Kalitesi İndexi (GIQLI), Bravo Ph metre testi ile değerlendirildi. İşlem sonrası kontrol pH metre testi yapılamayan 14 olgu çalışmadan çıkarıldı; istatiksel değerlendirmeler 40 hasta üzerinden yapıldı.

Sonuçlar: Hastaların GIQLI skoru, DeMeester skoru ve Hill sınıflama skoru çalışma başlangıcında sırasıyla 94±45, 49±22 ve 2.2±0.5 iken 6. ay değerleri 112±22, 12±54 ve 1.2±0.6 olarak ölçüldü (p<o.oo1). Hastaların 29'unda (%72) işlemden sonraki 3. ayda PPI kesilebildi. Erken dönem komplikasyon olarak hastalarda boğaz ağrısı (8 hasta), göğüs ağrısı (12 hasta) ve şişkinlik (14 hasta) izlenmiş olup bu semptomların 5. günden sonra sorgulandığında medikal tedavi ile tamamen düzeldiği izlendi. Olguların hiçbirinde majör komplikasyon (perforasyon, ülser, kanama) izlenmedi.

Tartışma: PPI dirençli GÖRH hastalarında GERDx cihazı ile yapılan endoskopik fundoplikasyon işlemi başarılı ve yan etki profile kabul edilebilir bir işlem olarak görünmektedir.

Anahtar Kelimeler: Endoskopik Fundoplikasyon, PPI Dirençli GÖRH, Tedavi

[GS039]

Özafagus Lezyonlarında ESD/EMR Deneyimlerimiz

Süleyman Günay[1], Sezgin Vatansever[2], Levent Aktaş[1], Hakan Çamyar[1]
[1]İzmir Katip Çelebi Üniversitesi Tıp Fakültesi Atatürk Eğitim ve Araştırma Hastanesi, Gastroenteroloji Kliniği
[2]İzmir Atatürk Eğitim ve Araştırma Hastanesi, Gastroenteroloji Kliniği, İzmir

Özafagus Lezyonlarında ESD/EMR Deneyimlerimiz
Giriş: Özafagus histolojik özellikleri ve dar çalışma alanı nedeniyle gastrointestinal sistemde endoskopik rezeksiyon yapmak için zor bir alandır.
Amaç: Özafagusta yer alan submukozal, subepitelyal, mukozal lezyonlarda uyguladığımız ESD/EMR vakalarını retrospektif değerlendirerek işlem sonuçlarımızı değerlendirdik.
Bulgular: 2015-2022 yılları arasında arasında 68 hastaya endoskopik rezeksiyon planlandı. 4 hastada işlem yapılamadı. Hastaların ikisinde endolüminal alanda hareket edilememesi, 1 hastada anestezik ilaç sonrası kardiyak arrest gelişmesi ve bir hastada lezyon boyutunun fazla ve invazyon bulgusu olması üzerine işlemleri iptal edildi. İşlem yapılan 64 hastadan 7'sinde striktür geliştiği gözlendi. Bu hastaların 6'sında lezyon distal özafagusta, birisinde uzun segment sirkumfarensiyel lezyon gözlendi ve tamamında klinik disfaji şikayeti 1. Ayda gelişti. Striktür gelişen bu hastaların 4'ünde lezyonun lümeni çepeçevre sardığı görüldü. Diğer hastalarda ise %50 oranında lümeni sardığı gözlendi. Lümeni %100 oranında saran ve 10 cm üzeri olan lezyona 14 kez buji dilatasyon yapıldığı, sistemik steroid verildiği ve sonrasında klinik olarak şikayetinin kalmadığı görüldü. Darlık gelişen diğer hastalara da 2 ila 6 arası buji /balon dilatasyon yapıldığı ve takipte şikayetlerinin kalmadığı görüldü. İşlem sonrası hastaların ortalama 2.3 gün (aralık 0-7 gün) hastanede takip edildiği ve işleme bağlı ölüm yaşanmadığı gözlendi. Patolojik değerlendirmede 22 hastada malignite saptandı. Bu hastaların 8'inde adenokarsinom, 14'ünde squamöz hücreli karsinom saptandı. 20 hastada leimyom, 8 hastada granüler hücreli tümör, 1 hastada IgG4 ilişkili tümör, 3 hastada hiperplastik polip saptandı.
Sonuç: ESD/EMR uygun özafageal lezyonlarda uygulanan etkili ve güvenli bir yöntemdir. Distal lezyonlarda ve lümenin yüzde 50'sinden fazlasını saran lezyonlarda disfaji gelişebilir. Ancak tekrarlayan buji/balon dilatasyonlar ile disfajinin çözüldüğü izlendi.

Anahtar Kelimeler: ESD, EMR, Özafagus, Striktür

[GS040]

GastroGPT-TR: Dünyada ilk gastroenteroloji özgü kinik yapay zeka modelinin Türkçe genel amaçlı model ile sistematik karşılaştırmalı performans analizi

Cem Şimşek[1], Berk Tınaz[2], Melihcan Hasan Sabri Özer[3], Hikmet Demir[4], Merve Gürakar[5], Kadir Demir[6], Ramazan İdilman[7], Murat Törüner[7], Hale Gökcan[7], Serhat Bor[8], Yusuf Yılmaz[9], Orhan Sezgin[10], Dilek Oğuz[11], Göksel Bengi[12], Erdem Akbal[13], Tarkan Karakan[14], Murat Kekilli[14], Dilara Turan Gökçe[15], Coşkun Ö Demirtaş[16], Ahmet Gürakar[5], Bahaddin M Durak[17], Arif M Coşar[18], Kerem Karasu[19], Yiğit Yazarkan[19], Bengi Öztürk[20], Yasemin Balaban[20]
[1]Mehmet Akif İnan Eğitim ve Araştırma Hastanesi, Gastroenteroloji Ünitesi, Şanlıurfa
[2]Southern California Üniversitesi, Elektrik ve Bilgisayar Mühendisliği Bölümü, Los Angeles, CA, ABD
[3]Massachusetts Institute of Technology, Elektrik Mühendisliği ve Bilgisayar Bölümü, Cambridge, MA, ABD
[4]Auidoeye, Tuscon, AZ, ABD
[5]John Hopkins Üniversitesi Tıp Fakültesi, Gastroenteroloji Ana Bilim Dalı, Baltimore, MD, ABD
[6]İstanbul Üniversitesi Tıp Fakültesi, Gastroenteroloji Ana Bilim Dalı, İstanbul
[7]Ankara Üniversitesi Tıp Fakültesi, Gastroenteroloji Ana Bilim Dalı, Ankara
[8]Ege Üniversitesi Tıp Fakültesi, Gastroenteroloji Bilim Dalı, İzmir
[9]Recep Tayyip Erdoğan Üniversitesi, Gastroenteroloji Ana Bilim Dalı, Rize
[10]Mersin Üniversitesi Tıp Fakültesi, Gastroenteroloji Ana Bilim Dalı, Mersin
[11]Çanakkale Onsekiz Mart Üniversitesi Tıp Fakültesi, Gastroenteroloji Ana Bilim Dalı, Çanakkale
[12]Dokuz Eylül Tıp Fakültesi, Gastroenteroloji Ana Bilim Dalı, İzmir
[13]İstinye Üniversitesi, Liv Hospital, Gastroenteroloji Bölümü, İstanbul
[14]Gazi Üniversitesi Tıp Fakültesi, Gastroenteroloji Ana Bilim Dalı, İzmir
[15]Ankara Bilkent Şehir Hastanesi, Gastroenteroloji Ünitesi, Ankara
[16]Marmara Üniversitesi Tıp Fakültesi, Gastroenteroloji Ana Bilim Dalı, İstanbul
[17]Lokman Hekim Hastanesi, Gastroenteroloji Bölümü, Ankara
[18]Karadeniz Teknik Üniversitesi Tıp Fakültesi, Gastroenteroloji Bilim Dalı, Trabzon
[19]Hacettepe Üniversitesi Tıp Fakültesi, Ankara
[20]Hacettepe Üniversitesi Tıp Fakültesi, Gastroenteroloji Bilim Dalı, Ankara

Giriş
ChatGPT gibi genel amaçlı yapay zeka modelleri büyük potansiyele sahip olmalarına rağmen, klinik tıbba entegrasyonları sınırlıdır. Geliştirdiğimiz GastroGPT, dünyada ilk olan ve tıpta uzmanlık alanına özgü bir yapay zeka modelidir ve İngilizcede üstün performans sergilemiştir. Ancak, bu alandaki ilerlemeler sadece İngilizce ile sınırlı tutulmamalıdır. Bu çalışmanın amacı ilk kez Türkçe'ye çevrilen modelimiz olan GastroGPT-TR'nin performansının mevcut Türkçe genel amaçlı ChatGPT modeliyle karşılaştırılarak değerlendirmektir.

Yöntem
Bu yapılandırılmış sistemli analizde, GastroGPT-TR Türkçe üzerinde eğitilmiş ve yüksek kullanılabilirlik metriklerine sahip genel bir model olan ChatGPT-TR ile karşılaştırıldı. Kompleksite, sıklık, yaş grupları ve aciliyet açısından dengeli bir şekilde dağıtılan 10 simüle hasta vakası, modellerin yedi temel klinik görevde değerlendirilmesi için kullanıldı. Farklı uzmanlık alanlarından doktorlar, modelin çıktılarını kullanışlılık, biçim, pratiklik, bilgi derinliği ve dil hakimiyeti açısından kör bir değerlendirmeyle 10 üzerinden puanladı. Standartlaştırılmış ölçeklere dayalı kapsamlı istatistiksel analizler yapıldı.

Bulgular
Toplamda iki model için 960 değerlendirme elde edildi. Tüm görevleri içeren genel performansıyla GastroGPT-TR, ChatGPT-TR'ye göre daha yüksek performans gösterdi (8,0±2,2 vs 7,3±2,0; p<0,01).
Alt grup analizlerinde GastroGPT-TR, aşağıdaki görevlerde üstündü:
1)Eksik hikayeyi tamamlama,

2)Tanı testleri belirleme,
3)Tedavi ve hasta yönetimi,
4)Multidisipliner yaklaşım ve sevk,
5)Takip planı (Tablo 1).
GastroGPT-TR vakanın kompleksliği arttıkça (basit:8,0>orta:8,1>ileri:7,9,p>0,05) ve sıklığı azaldıkça (sık:8,0>orta:8,1>nadir:8,0,p>0,05) performansını korurken, ChatGPT-TR performansında hem daha kompleks (basit:7,6>orta:7,3>ileri:7,1,p<0,05); hem daha nadir (sık:7,46>orta:7,38>nadir:7,0,p>0,05) vakalarda düşüşler gözlemlendi. Dil hakimiyeti değerlendirmesinde diğer model GastroGPT-TR'ye (7,5±1,0 vs 6,25±2,5, p=0,04) üstünlük gösterdi. Çok değişkenli analizde diğer değişkenler kontrol edildiğinde GastroGPT kullanımı daha yüksek değerlendirme puanı ile ilişkisini korudu. Uzman puanlamaları kabul edilebilir tutarlılık gösterdi (Cronbach-alpha:0,89[0,87-0,92]).

Sonuç
Bu çalışma, klinik tıpta uzman yapay zeka modellerinin potansiyelini göstermektedir. GastroGPT-TR, çeviriye rağmen ChatGPT-TR'ye göre daha iyi bir performans sergilemiş, daha karmaşık ve daha nadir vakalarda etkinliğini sürdürebilmiştir. Türkçe ChatGPT-TR modelinin dil hakimiyeti konusundaki üstünlüğü, yerelleştirilmiş modellerin bazı görevlerde daha faydalı olabileceğini göstermektedir. Bu bulgular, yapay zekanın tıp alanında klinik pratiği nasıl zenginleştirebileceğini vurgulamaktadır.

Anahtar Kelimeler: *Gastroenteroloji, Yapay Zeka, Büyük Dil Modelleri, Klinik Yapay Zeka*

Çalışma özeti



GastroGPT-TR ile ChatGPT-TR performanslarının karşılaştırılması

		GastroGPT-TR	ChatGPT-TR	p
Toplam Puan Ortalaması		**8,0 ± 2,2 ***	7,3 ± 2,0	< 0,012
Klinik Görevler	1 - Hasta hikayesi özetleme	6,9 ± 1,7	6,9 ± 2,6	0,760
	2 - Eksik hikayeyi tamamlama	**8,0 ± 2,2 ***	7,3 ± 1,7	0,027
	3 - Tanı testleri belirleme	**8,3 ± 2,4 ***	7,5 ± 1,8	0,003
	4 - Tedavi ve hasta yönetimi	**8,4 ± 2,3 ***	7,6 ± 2,1	0,011
	5 - Takip planı	**8,0 ± 2,2 ***	7,3 ± 2,0	< 0,001
	6 - Multidisipliner yaklaşım ve sevk	**7,9 ± 2,1 ***	7,2 ± 2,5	< 0,001
	7 - Hasta bilgilendirme	7,96 ± 1,83	7,16 ± 2,73	0,113
Dil Hakimiyeti		6,25 ± 2,5	**7,5 ± 1,0 ***	0,041

Tablo 1. GastroGPT-TR ile ChatGPT-TR performanslarının karşılaştırılması
*: istatistiksel anlamlılık (p<0,05)

GastroGPT-TR ve ChatGPT-TR Karşılaştırması

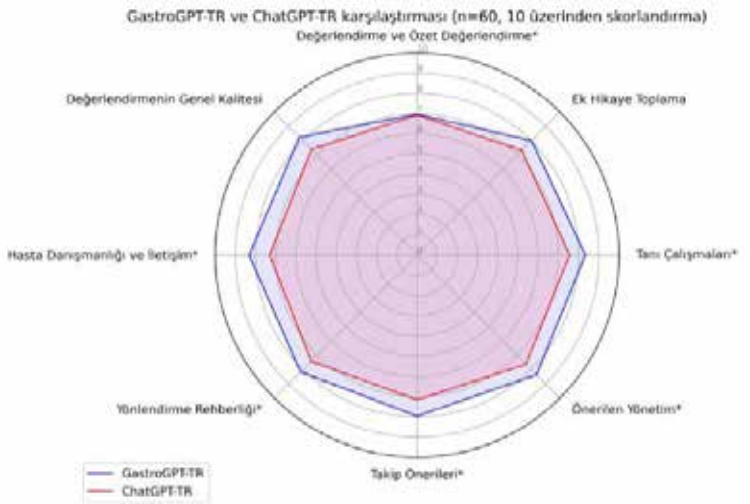

[GS041]

Kolon kapsüllerinin kolon polipleri tanısındaki yeri

Esra Bayar[1], Ekrem Aslan[2], Büşra Nizam[3], Meltem Ergün[1], Ümit Akyüz[4], Cengiz Pata[1]
[1]Yeditepe Üniversitesi Tıp Fakültesi, Gastroenteroloji Bilim Dalı, İstanbul
[2]Liv Hospital Ulus Hastanesi, Gastroenteroloji Bilim Dalı, İstanbul
[3]Yeditepe Üniversitesi Tıp Fakültesi, Anesteziyoloji ve Reanimasyon Bilim Dalı, İstanbul
[4]Fatih Sultan Mehmet Eğitim ve Araştırma Hastanesi, Gastroenteroloji Bilim Dalı, İstanbul

Amaç: İkinci nesil kolon kapsül endoskopisi (KKE-2), kolonun görüntülenmesini sağlayan noninvaziv yeni bir teknolojidir. Bu çalışmanın amacı, kolon polipleri ve kolon kanseri tespitinde KKE-2'nin tanısal doğruluğunu ve etkinliğini değerlendirmektir.

Gereç-Yöntem: 2012-2020 yılları arasında Yeditepe Üniversitesi Hastanesi'nin Gastroenteroloji polikliniğine başvuran ve 6 ay içinde KKE-2 ve kolonoskopisi yapılmış 24 hasta çalışmaya alındı. Hastaların demografik verileri, KKE-2 ve kolonoskopi sonuçları retrospektif olarak incelendi. Kolonoskopi altın standart kabul edilerek KKE-2'nin polip ve kolon kanseri tespitindeki başarısı hesaplandı.

Bulgular: Çalışma grubunun yaş ortalaması 50,45 ± 15,94 olup 18'i erkek (%75), 6'sı kadındı (%25). Sonuçlarımıza göre; kolonoskopide 24 hastanın 10'unda (%41,6) poliplere rastlanırken, KKE-2'de bu sayı 9'du (%37,5). Gözlenen polipler <6 mm ve >=6 mm olmak üzere iki gruba ayrıldı. Kolonoskopide 9 hastada tespit edilen poliplerin boyutu >=6 mm iken, 1 hastadaki polip boyutu 3 mm idi. KKE-2'de 9 hastada tespit edilen polip boyutlarının >=6 mm olduğu görüldü. Her iki yöntemde de poliplerin benzer kolon segmentlerine (çıkan, transvers, sigmoid ve rektum) dağıldığı izlendi. Bir hastada kolonoskopide tespit edilen kolon kanseri lezyonu KKE-2'de de gözlendi. Bu veriler doğrultusunda, polip boyutu göz ardı edilerek KKE-2'nin polip tespitinde %90 sensitivite ve %100 spesifisiteye ulaştığı; pozitif prediktif değerinin %100 ve negatif prediktif değerinin %93,3 olduğu belirlendi.

Sonuç: Çalışmamız sonuçlarına göre; >=6 mm poliplerin tespitinde KKE-2'nin kolonoskopiye benzer tanısal oranlara sahip olduğu görülmektedir. Altı mm'nin altındaki poliplerin ve kolorektal kanserlerin tanısal değerlendirmesi için istatistiksel olarak vaka sayımızın azlığından dolayı yorum yapmanın doğru olmadığı düşünülmektedir. Sonuçlarımız KKE-2'nin olası tarama yöntemi olarak kullanılabileceğini ima etmektedir.

Anahtar Kelimeler: Kolon Kapsül Endoskopi, Polip, Tarama

[GS042]

Vagus sinir stimülasyonunun pelvik taban disfonksiyonları üzerine etkinliği

Özdal Ersoy[1], Mervenur Akçay[2], Fatih Oğuz Önder[1], Erman Aytaç[3]
[1]Acıbadem Üniversitesi Atakent Hastanesi Gastroenteroloji Kliniği
[2]Acıbadem Üniversitesi Atakent Hastanesi Pelvik Taban Sağlığı Ünitesi
[3]Acıbadem Üniversitesi Genel Cerrahi Kliniği

Giriş-Amaç: Vagus siniri otonom sinir sistemimizi duygularımıza bağlar ve zihin-beden bağlantısının nörobiyolojik bir kanıtıdır[1] Stres hormonları vagus sinirini inhibe eder ve birçok pelvik taban disfonksiyon hastalıklarında (kabızlık, inkontinans, kronik pelvik ağrı, irritabl bağırsak sendromu, pelvik organ prolapsusu, fonksiyonel şişkinlik vb) vagal sinir tonusu strese maruziyet varlığında düşük olabilir. Bu nedenle vagus sinirinin stimülasyonu, temel olarak rahatlatıcı, digestif ve antiinflamatuar özelliklerinden dolayı, pelvik taban disfonksiyonlarının tedavi basamaklarında yeralan pelvik taban fizyoterapisi ve biyofeedback tedavileri için ek bir tamamlayıcı terapi seçeneği olabilir. Çalışmamızda pelvik taban disfonksiyonu olan 100 hastanın pelvik fizyoterapi ve biofeedback tedavilerine eklenmiş invaziv olmayan vagal stimülasyon protokollerinin tedavi etkinliğinin retrospektif değerlendirilmesi amaçlandı.

Yöntem-Gereçler:

Ekim 2022-Temmuz 2023 tarihleri arasında pelvik taban ünitesine refere edilen, pelvik taban disfonksiyonu olan 100 hasta çalışmaya dahil edildi. Her hastanın semptomuna özel bir pelvik taban fizyoterapisi ve biofeedback programına ek olarak tedavilerine invaziv olmayan vagal protokoller verilmişti (protokol özetleri:tablo1) Hastalara tedavi seansı öncesinde (ilk ziyaret) ve kontrol takip ziyaretlerinde (tedavinin ikinci ay kontrolünde) Türkçe MYMOP2 [2] anketleri uygulanmıştı. Bu 100 hastanın demografik verileri ve değerlendirmeleri için kullanılan MYMOP2 ölçümleri retrospektif değerlendirildi. **Sonuçlar:** Hastaların %92'sinin MYMOP2 ölçüm değerleri, yakınmalarında iyileşme ile uyumlu bulundu. **Tartışma:** İnvaziv olmayan vagus siniri stimülasyon protokollerinin standard pelvik fizyoterapi ve biofeedback tedavilerine eklenmesi, pelvik taban disfonksiyonlarında olumlu katkı sağlayabilir.

Referanslar:
[1] Porges SW. Polyvagal Theory: A Science of Safety. Front Integr Neurosci. 2022 May 10;16:871227.
[2] Ersoy Ö, Temel YE, Alptekin HK. Validity and reliability of the measure yourself medical outcome profile 2 (MYMOP2) questionnaire among Turkish patients having anorectal disorders Turk J Gastroenterol. 2019 Jan;30(1):28-32.

Anahtar Kelimeler: vagus, biofeedback, fizyoterapi, pelvik disfonksiyon

Biofeedback ve Pelvik Fizyoterapi ve Vagal Stimülasyon protokolleri

Pelvik Taban Fizyoterapisi ve Biofeedback Protokolü; *Lif ve sıvı içeren diyet önerileri *360 derece diyafragmatik solunum – standard süre yok *Karın masajı *Tuvalet alışkanlıkları ve dışkılama eğitimi (Çömelme ve uygun gevşeme ve ıkınma teknikleri – çeşitli destekler) *Pelvik taban ve kor egzersizleri (Gevşeme ve güçlendirme egzersizleri-EMG destekli veya desteksiz) *Perine/rektal masaj (hastaya özel) **Vagus siniri stimülasyon protokolü;** *Fiziksel stimülasyon:* *Sabahları 30-60 dakika gargara yapmak *Şarkı söylemek, mırıldanmak, standart bir süre yok *Sabah-akşam yüzü soğuk suyla yıkamak, duş almak *Gülmek ya da gülümsemek-standart bir süre yok *Mümkün olduğunca sosyalleşmek ve egzersiz yapmak (fiziksel egzersiz/dans/yoga vb) *Diyafragmatik nefes alma-derin ve yavaş -günde 3 defa, 6 nefes/dakika, 5 dakika *Nefes verme süresini uzun tutmak- standart bir süre yok *Mümkünse aralıklı masajlar yaptırmak *Psikolojik stimülasyon:* *Mümkün olan her saatbaşı şükretmek için iyi bir şey düşünmek *Meditasyon - standart bir süre yoktur ancak günde en az 15-20 dakika, yalnızca belli bazı tekniklerle yapılması tavsiye edilir *Gün batımı, doğada vakit geçirmek, güzel resimlere bakmak, hayal kurmak veya evcil hayvanlarla oynamak, hobilere odaklanmak, sakin müzik dinlemek gibi güzel şeylerle karşılaşmak

Tablo 1 Pelvik Fizyoterapi ve Biofeedback ile vagal stimülasyon protokolleri

[GS043]

Ülseratif Kolit ve Periodontal Hastalık İlişkisinde Mikrobiyom Analizleri

Tarkan Karakan[1], Nurdan Özmeriç Kurtuluş[2], Berrin Ünsal[2], Sıla Çağrı İşler[2], Gülçin Akça[3], Fatma Soysal[2], Mehmet Cindoruk[1], Serenay Elgün Ulkar[6], Leyla Açık[7], Mustafa Ergin[1], Zeka Abbosov[1], Ceren Özkul Koçak[4], Selma Demirbaş Yüceldi[1], Ayşe Meltem Yalınay[8], Seçil Özkan[9], Nergiz Ekmen[1], Ali Karataş[1], Andre Paes Batista Da Silva[5]
[1]Gazi Üniversitesi Gastroenteroloji Bilim Dalı
[2]Gazi Üniversitesi, Diş Hekimliği Fakültesi, Periodontoloji Anabilim Dalı
[3]Gazi Üniversitesi Diş Hekimliği Fakültesi Tıbbi Mikrobiyoloji
[4]Hacettepe Üniversitesi Eczacılık Fakültesi, Farmasötik Mikrobiyoloji Anabilim Dalı
[5]Case Western Reserve Üniversitesi, Periodontoloji Anabilim Dalı, Diş Hekimliği Fakültesi
[6]Ankara Üniversitesi Tıp Fakültesi,Tıbbı Biyokimya
[7]Gazi Üniversitesi Fen Fakültesi,Moleküler Biyoloji Ve Genetik
[8]Gazi Üniversitesi Tıp Fakültesi, Tıbbi Mikrobiyoloji
[9]Gazi Üniversitesi Tıp Fakültesi, Halk Sağlığı

Giriş-Amaç: İnflamatuar bağırsak hastalıklarının (İBH) patogenezinde, disbiyotik intestinal mikrobiyotaya karşı gelişen inflamatuar yanıt, periodontal hastalıklarının (PH) etyopatogenezinde de benzer şekilde kritik bir rol oynamaktadır. Ülseratif kolit (ÜK), PH ve sağlık arasındaki ilişkiyi kurulmasında bağırsak ve oral mikrobiyota'nın kompozisyonunu ve dinamiklerini belirlemek önem taşımaktadır. Bu nedenle bu çalışma, ÜK ve periodontal hastalık/sağlık arasındaki ilişkinin değerlendirilmesinde bağırsak ve periodontal mikrobiyotalarında bulunan türlerin etkisini mikrobiyom analizleri aracılığıyla değerlendirmeyi amaçlamaktadır. Yöntemler: Çalışmaya ÜK (n=30) ve NÜK (n=30) olan toplam 60 hasta dahil edildi, bu hastaların periodontal muayeneleri yapıldı ve periodontitis (n=30) veya sağlıklı (n=30) olarak kategorize edildi. Tedavi öncesi kolonoskopi sırasında iltihaplı alanlardan bağırsak mukozası biyopsileri alındı. Eş zamanlı olarak subgingival plak örnekleri ve periodontal klinik indeks ölçümleri alındı. Tüm örnekler yeni nesil DNA dizileme analizi ile tanımlanmış, metagenomik olarak biyoinformatik testlerle değerlendirilmiş ve istatistiksel olarak anlamlı bulgular yorumlanmıştır. Bulgular: Gruplardaki bakteriyel türler bulunma sıklığına göre dağılım analiziyle şube ve cins/tür düzeyinde belirlenerek ortak türler belirlenmiştir. Hem bağırsak hem de ağız mikrobiyogenomunun incelenmesiyle ÜK ile ilişkili olma potansiyeli yüksek türlerin tespiti sağlanmıştır. Mikrobiyom Lefse analizi ne göre NÜK grubunda öne çıkan tür Prevotella coprii olurken, ÜK grubunda Haemophilus parainfluenza ve Corynebacterium durum türlerin olduğu bulunmuştur. Mikrobiyom Lefse analizine göre, Prevotella copri, ÜK olmayan grupta öne çıkan tür olarak ortaya çıkarken, ÜK grubunda Haemophilus parainfluenza ve Corynebacterium durum türleri belirlendi. Bakteriyel bolluk ve Shannon indeksi verileri tarafından belirtilen α-çeşitlilik bakımından karşılaştırmalı Boxplot analizi, NÜK grubunun subgingival plak örneklerinde ÜK grubundan daha yüksek bakteriyel bolluk ve çeşitlilik değerine sahip olduğu görüldü. Sonuç: Çalışmanın sonuçlarına göre potansiyel ÜK riski taşıyan hastaların periodontal durum açısından da değerlendirilerek gerekli periodontal tedavi gereksinimlerinin yerine getirilmesi ile disbiyozisin azaltılması önerilmiştir. Bununla birlikte toplumumuzda periodontal mikrobiyotanın analizinin ÜK hastalığının öngörülmesinde ve tanıya varılmasında bir biyobelirteç olarak yararlanılabilmesi olasılığı öngörülmüştür.

Anahtar Kelimeler: Ülseratif kolit, Periodontitis, Mikrobiyom analizi

[GS044]

Turkish Journal of Gastroenterology'de yayınlanan yazıların bibliometrik analizi

Muhammed Kaya[1], İbrahim Durak[1], Hüseyin Köseoğlu[1], Mustafa Kaymazlı[2], Tolga Düzenli[1], Mesut Sezikli[1]
[1]Hitit Üniversitesi Tıp Fakültesi, Gastroenteroloji Bilim Dalı, Çorum
[2]Hitit Üniversitesi Erol Olçok EAH, Gastroenteroloji Bilim Dalı, Çorum

AMAÇ
Turkish journal of gastroenterology(TJG) Türk Gastroenteroloji Derneği tarafından yayınlanmakta olup camianın en önde gelen yayın organıdır. Bu sebeple çalışmamızda camiamıza yön veren bu dergide yayınlanan makaleleri incelemeyi amaçladık.

GEREÇ-YÖNTEM
03.10.2023 tarhinde Web of Science(WoS) veri tabanında ''All fields'' seçeneği ile zaman aralığı belirtilmeden "Turkish Journal of Gastroenterology" anahtar kelimesi aratılarak TJG dergisinde yayınlanan ve WOS'ta taranan tüm yayınlar listelenmiştir. 2007-2023 yılları arasında toplam 2369 yayın saptandı. Bunların 1506'sı makale, 572'si letter, 176'sı editöryal materyal, 100'ü review, geri kalan 71 yayın kongre bildirileri gibi yayınlar olduğu görülmüştür. 1506 makale değerlendirmeye dahil edilip diğer yayınlar dışlandı.

SONUÇ
Yıllara göre makale sayıları incelendiğinde en çok makale 2014 yılında yayınlanmışken son yıllarda yıllık 100-120 aralığında stabil seyretmektedir. 1506 yayına toplam 9317 kez atıf yapılmış yayın başına 6.19 atıf yapıldığı görüldü. TJG makale başı atıf sayısında giderek artan bir başarı göstermiştir(Şekil 1). Makalelerin gönderildiği ülkelere bakıldığında ilk sıradaki ülkemizi takiben Çin, Güney Kore, İran, ABD olarak saptandı. Makalelerin gönderildiği kurumlar incelendiğinde Ankara ve İstanbul Üniversitesi 91'er yayınla ilk sırada yer alırken sırasıyla Ege, Yüksek-İhtisas, Hacettepe, Başkent, Cerrahpaşa, Gazi, Marmara ve Dokuz Eylül ilk 10 kurum olarak listelendi. Yayın konuları sıralandığında 88 makale ile en çok yayın ülseratif kolitte olurken, 70 makale H.pylori, NAFLD ise 58 makale ile çok yayınlanan konular olarak dikkat çekmektedir.

Anahtar kelimeler üzerinden katman analizi yapıldığında daha önce H.pylori, GÖRH, çölyak daha ön plandayken, 2018 sonrası obezite, karaciğer transplantasyonu üzerine yapılan çalışmalar daha popüler olarak görüldü.

TARTIŞMA
TJG ülkemizi uluslararası akademik camiada temsil eden önemli yayın organından birisidir. Yıllar içerisinde uluslararası etkinliği artmaktadır. Türk gastroenteroloji camiası olarak gerek kurumlar arası gerek yazarlar arası koordinasyonu arttırarak TJG'nin etkinliği ve başarısını daha da arttırabileceğimizi düşünmekteyiz.

Anahtar Kelimeler: TJG (Turkish Journal of Gastroenterology), Bibliometrik, makale

Şekil 1. Makale sayısı-Atıf sayısı grafiği

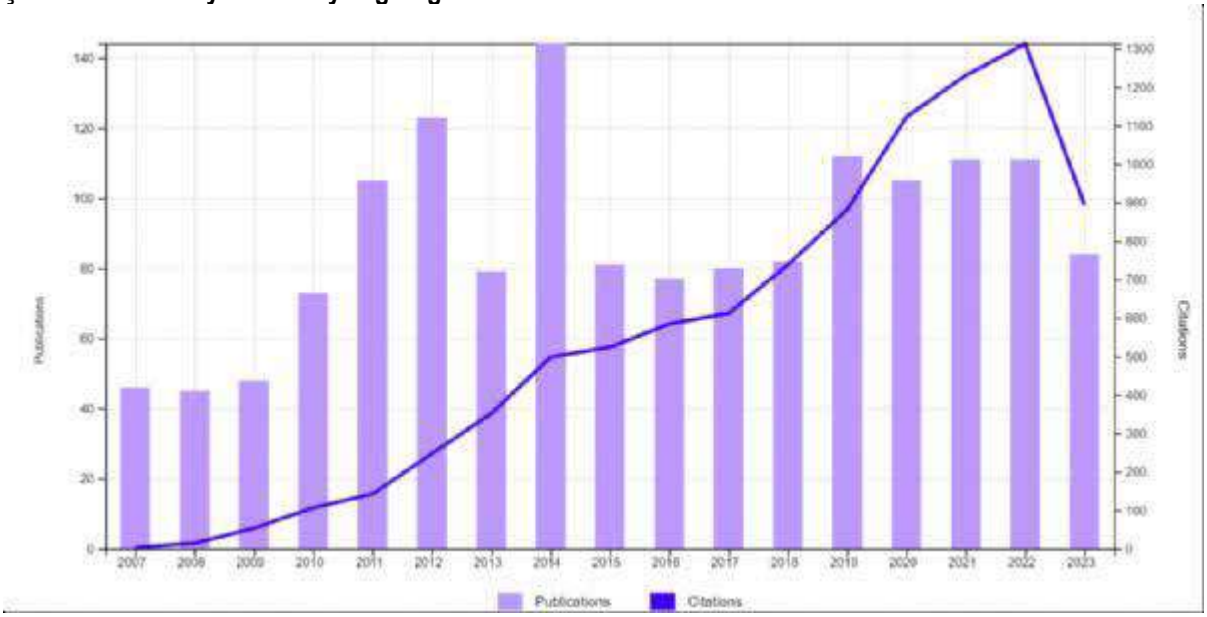

Şekil 2. Kurum ve yazar ortak yazarlık ağ haritası (En az 5 yayını olup 5 atıf alan kurumlar ve yazarlar)

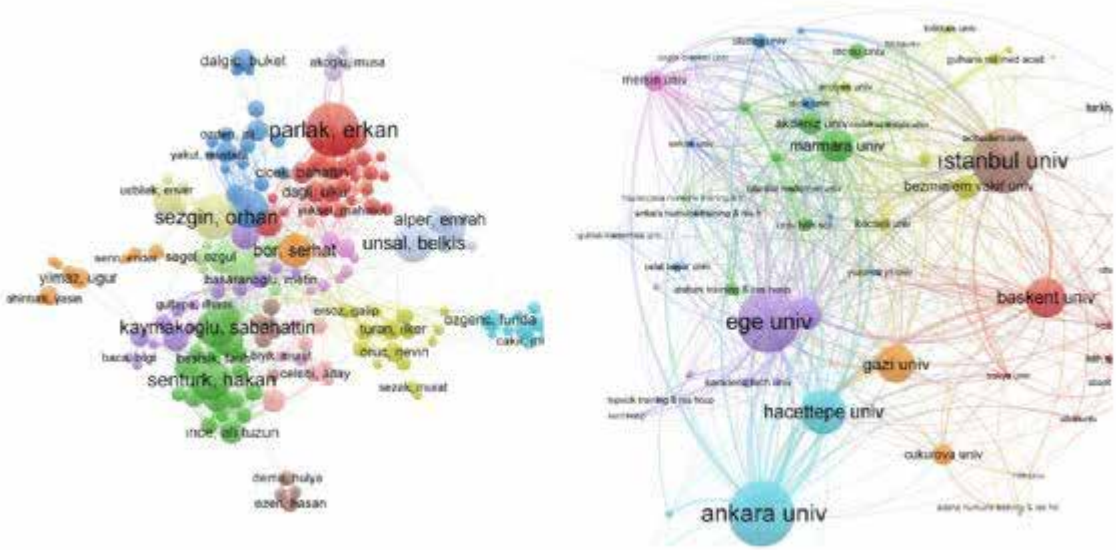

Tablo 1.Atıf sayısına göre makaleler

Tablo 1. Atıf sayısına göre makaleler			
Yayın ismi	Yıl	Yazarlar	Atıf
1. Effect of administering kefir on the changes in fecal microbiota and symptoms of inflammatory bowel disease: A randomized controlled trial	2019	Yilmaz I ve ark	78
2. The optimal treatment of hydatid cyst of the liver: Radical surgery with a significant reduced risk of recurrence	2008	Aydin Ü ve ark	63
3. Association between type 2 diabetes mellitus and Helicobacter pylori infection	2007	Abdulbari B ve ark	63
4. Albumin-bilirubin score for predicting the in-hospital mortality of acute upper gastrointestinal bleeding in liver cirrhosis: A retrospective study	2016	Deli Z ve ark	50
5. Seroprevalence of hepatitis B and C viruses in the province of Tokat in the Black Sea region of Turkey: A population-based study	2009	Yildirim B ve ark	48
6. Islamic fasting leads to an increased abundance of Akkermansia muciniphila and Bacteroides fragilis group: A preliminary study on intermittent fasting	2019	Özkul C ve ark	40
7. Efficacy of synbiotic, probiotic, and prebiotic treatments for irritable bowel syndrome in children: A randomized controlled trial	2016	Baştürk A ve ark	40
8. Role of oxidative stress and insulin resistance in disease severity of non-alcoholic fatty liver disease	2016	Kiroğlu E ve ark	40
9. Impact of psoas muscle index on short-term outcome after living donor liver transplantation	2016	Izumi T ve ark	39
10. Effect of probiotics on small intestinal bacterial overgrowth in patients with gastric and colorectal cancer	2016	Liang S ve ark	37
11. Effects of preoperative and postoperative enteral nutrition on postoperative nutritional status and immune function of gastric cancer patients	2015	Ding D ve ark	37
12. Capsule endoscopy examination identifies different leading causes of obscure gastrointestinal bleeding in patients of different ages	2012	Zhang BL ve ark	37
13. AST-platelet ratio index, Forns index and FIB-4 in the prediction of significant fibrosis and cirrhosis in patients with chronic hepatitis C	2011	Güzelbulut F ve ark	37
14. Prognostic significance of MUC1, MUC2 and MUCSAC expressions in gastric carcinoma	2010	İlhan D ve ark	37
15. The protective effects of curcumin on intestine and remote organs against mesenteric ischemia/reperfusion injury	2012	Önder A ve ark	36

[GS045]

İnflamatuar barsak hastalığı sol ventriküler deformasyonun bozulmasıyla ilişkili olabilir

Seckin Ozgul[1], Serkan Unlu[2], Özden Seçkin Göbüt[2], Yakup Yalçin[2], Ali Karataş[3], Betül Ayça Çakmak[2], Tarkan Karakan[3], Mehmet Cindoruk[3], Ridvan Yalcin[2]
[1]Ankara Atatürk Sanatoryum Eğitim ve Araştirma Hastanesi, Gastroenteroloji bilim dali, Ankara
[2]Gazi Üniversitesi Tip Fakültesi, Kardiyoloji Anabilim dali, Ankara
[3]Gazi Üniversitesi Tip Fakültesi, Gastroenteroloji bilim dali, Ankara

Giriş:
İnflamatuar bağırsak hastalığı (İBH), ateş, ishal, hematokezya gibi tekrarlayan semptomlarla karekterize ve kardiyovasküler komplikasyonlar için önemli bir risk faktörü olabilecek sistemik inflamasyona sekonder gelişen kronik bir bozukluktur. İBH ve kardiyovasküler risk arasındaki ilişkiyi anlamak, mortalite ve morbidite oranlarını azaltmak açısından çok önemlidir. Mevcut çalışmalarda, İBH'lı bireylerin endotel disfonksiyonu, erken ateroskleroz ve diyastolik disfonksiyon geliştirebileceğini vurgulanmıştır. Bununla birlikte, yetişkinlerde İBH ve sistolik fonksiyon arasındaki korelasyon için sınırlı veriler mevcuttur. Bu çalışma, Speckle Tracking ekokardiyografisi (STE) kullananılarak, İBH'ın yetişkin bireylerde kardiyak deformasyon parametreleri üzerindeki etkisini değerlendirmeyi amaçlamaktadır.
Yöntem:
Toplam 80 katılımcı bu çalışmaya dahil edildi ve hastalık aktivitesine dayanan iki gruba ayrıldı: aktif İBH (32 hasta) ve remisyonda İBH (48 hasta) olanlar. İki boyutlu ekokardiyografi veri kümeleri elde edilerek sol ve sağ ventriküler (LV/RV) fonksiyonuna odaklanarak analizler yapıldı.
Sonuçlar:
LV ejeksiyon fraksiyonu, triküspit anülüsün tepe sistolik hızı, triküspit halka şeklinde düzlem sistolik gezisi ve RV fraksiyonel alan için her iki grubun normal aralığında (P = ns) önemli bir fark gözlenmemiştir. Spekckle traking ölçümleri, aktif IBH'lı hastaların remisyonda hastalara kıyasla, LV global longitudinal strain (GLS) (-18.8 ±% 2.8'e karşı -21.4 ± 3.1, p <0.001) ve RV GLS'yi (-19.5 ± 3.1 vs. -22.8 olduğunu gösterdi. % ± 3.2, p <0.001).
Tartışma:
Bu araştırmanın sonuçları, aktif IBH'lı bireylerin sol ventrikül deformasyonunda bir azalma yaşayabileceği ve subklinik sol ventrikül sistolik disfonksiyonunu geliştirebileceğini göstermektedir. Bununla birlikte, bu bulguların kapsamlı bir şekilde doğrulanması daha kapsamlı ve boylamasına tasarlanmış çalışmalar gerektirir.

Anahtar Kelimeler: İBH, sol ventrikül deformasyonu, Speckle Tracking Ekokardiyografi

[GS046]

İnflamatuvar Barsak Hastalıklarında Son Dekaddaki Epidemiyolojik Özellikler: Çok Merkezli Türkiye Verileri

Filiz Akyüz[1], Besim Fazıl Ağargün[2], Özlen Atuğ[3], Tuğçe Eşkazan[4], İlhami Yüksel[5], Koray Koçhan[6], Sezgin Barutçu[7], Mehmet Asıl[8], Cemile Demirtaş[9], Burcu Bozkurt[10], Rasim Eren Cankurtaran[4], Ayça Değirmenci[11], Ayşe Kefeli[12], Müge Ustaoğlu[13], Mehmet Kürşat Keskin[14], Memduh Şahin[15], Mehtap Üçer[9], Tuba Erürker Öztürk[16], Gözde Derviş Hakim[17], Ahmet Uyanıkoğlu[18], Şule Poturoğlu[15], İsmail Hakkı Kalkan[19], Macit Gülten[14], Mehmet Arhan[20], Taylan Kav[21], Murat Toruner[22], Hale Akpınar[23], Halim İşsever[24], Aykut Ferhat Çelik[4]
[1]İstanbul Üniversitesi İstanbul Tıp Fakültesi, İç Hastalıkları Anabilim Dalı, Gastroenterohepatoloji Bilim Dalı, İstanbul
[2]İstanbul Üniversitesi İstanbul Tıp Fakültesi, İç Hastalıkları Anabilim Dalı, İstanbul
[3]Marmara Üniversitesi Tıp Fakültesi, Gastroenteroloji Bilim Dalı, İstanbul
[4]İstanbul Üniversitesi-Cerrahpaşa, Cerrahpaşa Tıp Fakültesi, İç Hastalıkları Anabilim Dalı, Gastroenteroloji Bilim Dalı, İstanbul, Türkiye
[5]Ankara Bilkent Şehir Hastanesi, Gastroenteroloji Bölümü
[6]Bezmiâlem Vakıf Üniversitesi Tıp Fakültesi İç Hastalıkları Anabilim Dalı, Gastroenteroloji Bilim Dalı, İstanbul
[7]Gaziantep Üniversitesi Tıp Fakültesi Gastroenteroloji Bilim Dalı, Gaziantep
[8]Necmettin Erbakan Üniversitesi Meram Tıp Fakültesi, İç Hastalıkları Ana Bilim Dalı, Gastroenteroloji Kliniği, Konya
[9]Sağlık Bilimleri Üniversitesi, Bakırköy Dr. Sadi Konuk Eğitim ve Araştırma Hastanesi, Gastroenteroloji Bilim Dalı, İstanbul
[10]Erciyes Üniversitesi Tıp Fakültesi, Gastroenteroloji Bilim Dalı, Kayseri
[11]Haydarpaşa Numune Eğitim ve Araştırma Hastanesi, Gastroenteroloji Kliniği, İstanbul
[12]Gaziosmanpaşa Üniversitesi Tıp Fakültesi, Gastroenteroloji Bilim Dalı, Tokat
[13]Ondokuz Mayıs Üniversitesi Tıp Fakültesi, Gastroenteroloji Bilim Dalı, Samsun
[14]Uludağ Üniversitesi Tıp Fakültesi, Gastroenteroloji Bilim Dalı, Bursa
[15]Başakşehir Çam ve Sakura Şehir Hastanesi,Gastroenteroloji Kliniği, İstanbul
[16]Denizli Devlet Hastanesi, Denizli
[17]Tepecik Eğitim ve Araştırma Hastanesi, Gastroenteroloji Kliniği, İzmir
[18]Harran Üniversitesi Tıp Fakültesi, Gastroenteroloji Bilim Dalı, Şanlıurfa
[19]TOBB Ekonomi ve Teknoloji Üniversitesi Gastroenteroloji Bilim Dalı, Ankara
[20]Gazi Üniversitesi Tıp Fakültesi, Gastroenteroloji Bilim Dalı, Ankara
[21]Hacettepe Üniversitesi Tıp Fakültesi, Gastroenteroloji Anabilim Dalı, Ankara
[22]Ankara Üniversitesi Tıp Fakültesi, Gastroenteroloji Bilim Dalı, Ankara
[23]Dokuz Eylül Üniversitesi Tıp Fakültesi, Gastroenteroloji Bilim Dalı, İzmir
[24]İstanbul Üniversitesi, İstanbul Tıp Fakültesi, Halk Sağlığı Anabilim Dalı, Istanbul

Giriş-Amaç: Türkiye'de son dekadda inflamatuvar barsak hastalığı (İBH) tanısı konulan hastaların epidemiyolojik verilerini değerlendirmek, yıllar içindeki farklılıkları belirlemektir.

Materyal-Metod: 2010-2022 yılları arasında tanı konulan 3463 hasta dahil edildi. Hastaların demografik ve fenotipik özellikleri, sigara ve aile öyküleri değerlendirildi. Coğrafi bölgeler ve yaş grupları arasındaki farklılıklar analiz edildi.

Bulgular: 1523 (%44) hasta Crohn hastalığı (CH), 1768 (%51,1) hasta ülseratif kolit (ÜK), 23 (%0,7) hasta indetermine kolitti (Tablo). Hem CH hem ÜK hastalarında erkeklerin oranı yüksekti (%58,5ve%57). Her iki hastalıkta da en sık tanı konulan yaş aralığı 21-30 yaş arasıydı (Şekil1). Yıllık yeni tanı konulan hasta sayısı yıllar içinde artış göstermekteydi, TÜİK verilerine göre nüfusa oranla yeni tanı hasta sayısı da yıllara göre artış göstermekteydi (Şekil2). Hastalar tanı yıllarına göre 2010-2016 ve 2016-2022 şeklinde iki gruba ayrıldığında; başlangıçta CH hastalarının oranı yüksekken son 6 yılda ÜK hasta oranı yüksekti (p<=0,001). CH hastalarında son 6 yılda tanı konulanlarda inflamatuvar tutulum sıklığı daha yüksekti (%78,0ve%63,4;p<=0,001). 2016 yılından sonra tanı konulan CH hastalarında inflamatuvar fenotip, öncesine göre daha yaygındı (%75,2ve%60,4;p<=0,001). CH hastalarında sigara içenlerin oranı

ÜK'ye göre daha yüksekti (%24,2ve%10,9;p<=0,001). CH hastalarında aile öyküsü ÜK'ye göre daha yüksekti (%6,8ve%4,5;p=0,004). 60 yaş üzeri hastalarda erkek cinsiyet oranı (%64,4ve%55,9;p<=0,001) ve ÜK sıklığı (62,2ve%%52;p<=0,001) 60 yaş altı hastalara göre daha yüksekti. CH hastalarında inflamatuvar fenotip 60 yaş altı hastalarda, 60 yaş üstündekilere göre daha düşüktü (%70,4ve%85,4;p<=0,001). ÜK hastalarında pankolit sıklığı 60 yaş üstündeki hastalarda daha düşüktü (%31,3ve%41,4;p<=0,001).

Sonuç: Ülkemizde İBH'de erkek cinsiyet ağırlıklı olup, tanı yaşı 20-30 yaş aralığında pik yapmaktadır. CH'de en sık inflamatuar ve ileokolonik tutulum, ÜK'de ise pankolit görülmektedir. ÜK hastalarında literatüre göre rölatif erken tanı yaşı piki ve pankolit sıklığının daha yüksek olması; geçiş polikliniklerinin olduğu ve daha ağır hastaların takip edildiği tersiyer merkezlerin çalışmaya dahil edilmesi ile ilişkili olabilir. Son yıllarda yeni tanı ÜK hasta sayısı CH'ye göre belirgin olarak öne geçmeye başlamıştır.

Anahtar Kelimeler: Crohn hastalığı, ülseratif kolit, İBH, epidemiyoloji

Tablo
Table

Tablo

		Crohn Hastalığı [n=1523 (%44,0)]	Ülseratif Kolit [n=1768 (%51,1)]	İndetermine Kolit [n=23 (%0,7)]	Toplam [n=3463]
		Sıklık (%)	Sıklık (%)	Sıklık (%)	Sıklık (%)
Cinsiyet	Kadın	632 (%41,5)	761 (%43)	9 (%39,1)	1402 (%42,3)
	Erkek	891 (%58,5)	1007 (%57)	14 (%60,9)	1912 (%57,7)
Takipli olduğu merkez	Özel	7 (%0,5)	8 (%0,5)	0 (%0)	15 (%0,5)
	Devlet	329 (%22,9)	443 (%26,8)	6 (%26,1)	778 (%25)
	Üniversite	1099 (%76,6)	1205 (%72,8)	17 (%73,9)	2321 (%74,5)
Yaş (yıl) Ortalama±SS; *M(dağılım aralığı)*		42±15; 40(72)	44±16; 42(72)	47±15; 46(47)	43±15; 41(72)
Takip süresi (ay) Ortalama±SS; *M(dağılım aralığı)*		54±50; 37(332)	46±46; 29(324)	58±62; 33(216)	50±48; 34(332)
Hastalık yaşı (ay) Ortalama±SS; *M(dağılım aralığı)*		68±57; 60(483)	66±62; 51(739)	73±57; 60(215)	67±60; 56(739)
Tanı yaşı (yıl) Ortalama±SS; *M(dağılım aralığı)*		30±16; 28 (81)	32±17; 30(76)	36±19; 35(65)	31±17; 29(81)
Fenotip	İnflamatuvar	782 (%55,5)	0 (%0)	0 (%0)	782 (%55,5)
	Fistülizan	358 (%25,4)	0 (%0)	0 (%0)	358 (%25,4)
	Stenozan	270 (%19,1)	0 (%0)	0 (%0)	270 (%19,1)
Tutulum yeri	Distal	0 (%0)	499 (%30,4)	3 (%13,6)	502 (%16,3)
	Sol kolon	10 (%0,7)	475 (%29)	1 (%4,5)	486 (%15,8)
	Pankolit	0 (%0)	643 (%39,3)	2 (%9,1)	644 (%20,9)
	Backwash+pankolit	0 (%0)	22 (%1,3)	2 (%9,1)	24 (%0,8)
	İleal	503 (%35,4)	0 (%0)	1 (%4,5)	504 (%16,4)
	İleokolonik	527 (%37,1)	0 (%0)	6 (%27,3)	533 (%17,3)
	Kolonik	135 (%9,5)	0 (%0)	6 (%27,3)	141 (%4,6)
	İlekolonik+perianal	116 (%8,2)	0 (%0)	0 (%0)	116 (%3,8)
	Kolonik+perianal	34 (%2,4)	0 (%0)	1 (%4,5)	35 (%1,1)
	İzole üst GİS	4 (%0,3)	0 (%0)	0 (%0)	4 (%0,1)
	Üst GİS+ileokolonik	32 (%2,3)	0 (%0)	0 (%0)	32 (%1)
	Üst GİS+ileal+perianal	4 (%0,3)	0 (%0)	0 (%0)	4 (%0,1)
	İleal+perianal	51 (%3,6)	0 (%0)	0 (%0)	52 (%1,7)
	Jejunal	5 (%0,4)	0 (%0)	0 (%0)	5 (%0,2)
Ailede İBH öyküsü	Yok	1420 (%93,2)	1689 (%95,5)	21 (%91,3)	3130 (%94,4)
	Var	103 (%6,8)	79 (%4,5)	2 (%8,7)	184 (%5,6)
Sigara	İçmiyor	997 (%65,5)	1371 (%77,5)	16 (%69,6)	2384 (%71,9)
	Aktif İçici	369 (%24,2)	193 (%10,9)	4 (%17,4)	566 (%17,1)
	Ex-smoker	157 (%10,3)	204 (%11,5)	3 (%13)	364 (%11)

Şekil 1
Figure 1

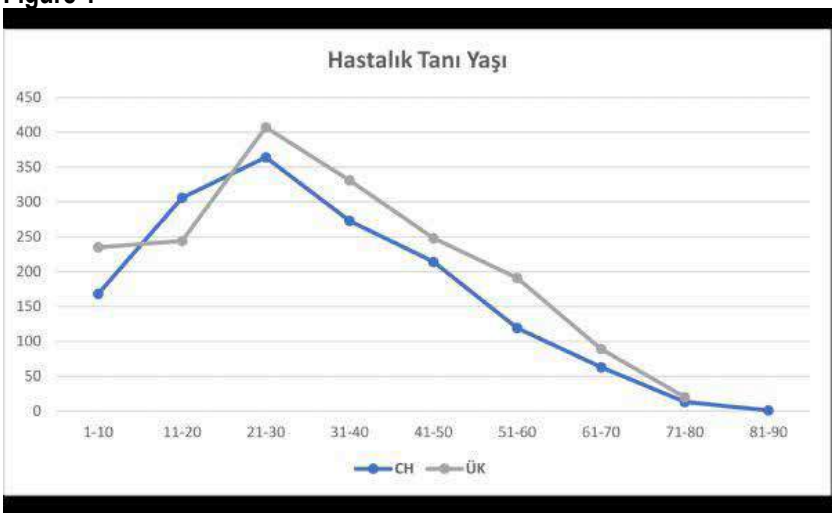

Şekil 2
Figure 2

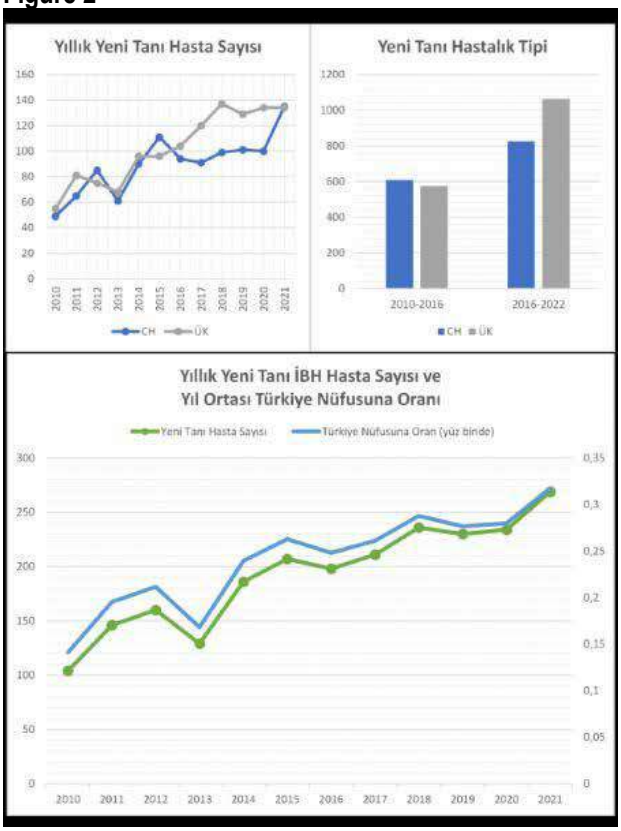

[GS047]

Ülseratif Kolitte Biyolojik Ajanların Kolektomi Sıklığı Üzerine Etkileri: Tersiyer Merkez Verileri

Nur Beyza Tükek[1], Oğuz Kağan Bakkaloğlu[2], İbrahim Hatemi[3], Aykut Ferhat Çelik[3], Yusuf Ziya Erzin[3]
[1]Tekirdağ Saray Devlet Hastanesi, İç Hastalıkları, Tekirdağ
[2]Koşuyolu Yüksek İhtisas Eğitim ve Araştırma Hastanesi, İç Hastalıkları Kliniği, Gastroenteroloji, İstanbul
[3]İstanbul Üniversitesi - Cerrahpaşa, Cerrahpaşa Tıp Fakültesi, İç Hastalıkları Ana Bilim Dalı, Gastroenteroloji Bilim Dalı, İstanbul

Amaç: Ülseratif kolit (ÜK) kohortumuzda 22 yıllık bir süreçte hasta özelliklerini, kolektomiyi etkileyen faktörleri ve biyolojik ajanların kolektomi sıklığı üzerine etkisini değerlendirmeyi amaçladık.

Yöntem: Cerrahpaşa Tıp Fakültesi Hastanesi İnflamatuvar Barsak Hastalıkları polikliniği ÜK kohortu geriye dönük değerlendirildi. 1999-2021 tarihleri arasında tanı almış hastalar çalışmaya alındı. ÜK hastaları için biyolojik ajan tedavisi Türkiye'de 2009'da başlamıştır ancak 2012 sonrası merkezimizde kullanımı artmıştır. Hastalar 2012 yılı dönüm noktası düşünülerek biyolojik ajan öncesi ve sonrası şeklinde gruplandırıldı. Takipleri 2012'den önce biten ve 2012'den sonra başlayan iki hasta grubu karşılaştırıldı. Takibi 6 aydan kısa olanlar çıkarıldı.

Bulgular: Ortanca takip süresi 4 yıl olan toplam 1059 hasta vardı. Takip sırasında hastaların %35'inde pankolit vardı, yarısı herhangi bir zamanda steroid tedavisine ihtiyaç duymuştu. Steroid kullanmış olanlar içinde steroid yanıtsızlığı %4 ve bağımlılığı %28 idi. Tüm grupta hastaların %38'i immünomodülatör tedavi, %20'si biyolojik ajan tedavisi almıştı. Biyolojik ajan kullanımı 2012 yılı öncesinde hastalar arasında <%1 iken 2012'den sonra %26'ya kadar çıkmıştı. Tüm hasta grubunda malignite vakaları dahil toplam kolektomi %5,9 olup, hastaların %4,8'inde (n=51) hastalık aktivitesine bağlı kolektomi görülmüştür. 2012 öncesi ve sonrası kolektomi oranı sırasıyla %6 (n=28) ve %2,7 (n=23) idi (p<0,001). Biyolojik ajan dönemi hastalarında hem total hem de 1. yıl kolektomi oranları daha düşüktü. Bu farkın hastalık süresinin 4. yılında kaybolması, biyolojik ajanların erken kolektomileri geciktirdiğini düşündürmektedir (Tablo-1). Maksimum tedavi altında mukozal remisyon sağlanamaması, maksimum tedavi altında en düşük CRP değerinin >3 mg/L olması, steroid bağımlılığı, yanıtsızlığı ve yıllık steroid ile tedavi oranı artışının bağımsız olarak kolektomi ile ilişkili olduğu bulundu.

Sonuç: Mevcut çalışmamız biyolojik ajan döneminin kolektomiyi azaltıcı etkisini gelişmekte olan bir ülkede ilk kez ortaya koymaktadır. Mukozal remisyon veya yeni bir hedef olarak CRP'nin <3 mg/L'ye ulaşması, tüm kohortta kolektomi riskinin azalmasıyla ilişkili olmasına rağmen, biyolojik çağda kolektomi insidansı özellikle azalmıştır. Sigarayı bırakma oranları ve diğer tedavi modaliteleri de bu sonucu etkilemiş olabilir.

Anahtar Kelimeler: biyolojik ajan, infliximab, ülseratif kolit

Tablo 1: İki bağımsız hasta alt grubunun klinik özellikleri ve kolektomi oranlarının karşılaştırılması

Tablo 1: İki bağımsız hasta alt grubunun klinik özellikleri ve kolektomi oranlarının karşılaştırılması

Tablo 1: İki bağımsız hasta alt grubunun klinik özellikleri ve kolektomi oranlarının karşılaştırılması	2012 öncesi hasta grubu (n=205)	2012 sonrası hasta grubu (n=633)	p değeri
Cinsiyet (Kadın, %)	42	47	0.149
Tanı yaşı (Ortalama ± SS yıl)	37 ± 13	39 ± 13	0.230
Takip süresi (Ortanca, ay) (En az 6 ay takip)	31	37	0.08
Sigara (Herhangi bir zamanda içmiş, %)	42	26	<0.001
Sigarayı bırakmış (%)	22	7	<0.001
Maksimum yayılım (Paris) E1/E2/E3/E4 (%)	11/46/9/14	13/37/15/16	0.245
Steroid yanıtsızlığı (%)	5	2	0.580
Steroid bağımlılığı (%)	19	11	0.004
Steroid verilen atak sayısı/yıl (Ortanca)	1,1	0,6	0.025
5-ASA	71	58	<0.001
İmmünomodülatör	28	19	0.004
Biyolojik ajan	-	26	<0.001
Maksimum tedavi altındaki en düşük CRP (Ortanca, mg/l)	3	1,4	<0.001
Maksimum tedavi altındaki makozal remisyon (%)	46	57	0.048
Kolektomi arasındaki hastalık süresi (Ortanca, ay)	46	36	0.464
İlk yıl kolektomi oranı (%)*	5	0.3	<0.001
Total kolektomi oranı (%)	12	2	<0.001

[GS048]

Ülseratif kolit ve Crohn Hastalığı'nda ustekinumab etkinliği: Gerçek yaşam verileri, tek merkez deneyimi

Zülal İstemihan[1], Ebru Teberik Kama[2], Soner Altın[2], Ziya İmanov[1], İbrahim Volkan Şenkal[1], Kanan Nuriyev[1], Aynura Rüstemzade[1], Sezen Genç[1], Gizem Dağcı[1], Mehmet Akif Yağlı[1], Bilger Çavuş[1], Aslı Çifcibaşı Örmeci[1], Filiz Akyüz[1], Kadir Demir[1], Fatih Beşışık[1], Sabahattin Kaymakoğlu[1]
[1]İstanbul Üniversitesi, İstanbul Tıp Fakültesi, İç Hastalıkları Anabilim Dalı, Gastroenterohepatoloji Bilim Dalı, İstanbul, Türkiye
[2]İstanbul Üniversitesi, İstanbul Tıp Fakültesi, İç Hastalıkları Anabilim Dalı, İstanbul, Türkiye

Amaç: Bu çalışmanın amacı Ülseratif Kolit (ÜK) ve Crohn Hastalığı (CH)'nda tedavi dirençli hastalarda ustekinumab etkinliğini incelemektir.

Yöntem: Üçüncü basamak bir üniversite hastanesinde takip edilen tedavi yanıtsız 48 inflamatuvar barsak hastasının verileri retrospektif olarak hasta dosyalarından incelendi. Hastaların demografik verileri, barsak hastalıklarının özellikleri, tedavi deneyimleri, laboratuvar ve endoskopik özellikleri, hastalık skorları değerlendirildi. CH klinik remisyonu CDAI skoru ile, ÜK klinik remisyonu SCCAI skorları ile incelendi. CDAI<150 CH için, SCCAI<5 ÜK için klinik remisyon olarak belirlendi. ÜK'te endoskopik remisyon MAYO skoruna göre belirlendi. MAYO 0-1 endoskopik remisyon kabul edildi. Ustekinumab sonrası 6. ayını tamamlayanlara endoskopi kontrolü yapıldı.

Bulgular: Toplamda 48 hastanın 35'i (%73) CH'dı. 26 hasta (%54,2) kadındı. Ortalama yaş 41.16±13.31 yıldı. Ortalama hastalık yaşı 130.83±92 aydı. CH'larının 18'i (%51.4) ilekolonik tutulumlu, 15'i (%43) fistülizan, 12'si (%34.3) stenozan, 13'ü (%37.1) perianal tutulumluydu. ÜK'lerin %77'si (n=10) pankolitti. CH'larının %94.3'ünde, ÜK'lerin %100'ünde önceden biyolojik ajan kullanımı vardı. Ustekinumab öncesi CH'larının %48.6'sında, ÜK'ların %77'sinde birden fazla biyolojik ajan kullanımı vardı. Hastalarda ustekinumaba geçilmesindeki en sık sebep önceki biyolojiklere yanıtsızlıktı (%90). Diğer sebepler sırasıyla önceki biyolojiklerle allerji başta olmak üzere yan etki görülmesi ve malignite gelişimiydi. Ustekinumab ortalama kullanım süresi 8.76±6.81 aydı. Hastaların laboratuvar değişimleri şekillerde verilmiştir (Şekil 1 ve Şekil 2). Takiplerin sonunda CH'larının %85'inde CDAI<150 olup tam klinik remisyonda, %15'inde CDAI 150-219 arasında olup kısmı klinik remisyondaydı. ÜK hastalarının takipler sonunda %50'sinde SCCAI<5 olup tam klinik remisyondaydı. CH'larının 7'sinin kontrol endoskopisi yapılmış olup 4'ü (%57.1) endoskopik olarak aktifti. ÜK'lerin 3'ünün kontrol endoskopisi yapılmış olup 2'si (%66.7) endoskopik olarak aktifti (MAYO 3). Bu hastalardan birinde tofacitinib denendi, ancak ondan da yanıt alınamayınca cerrahiye yönlendirildi.

Sonuç: Ustekinumab önceki tedavilere dirençli CH ve ÜK'te klinik remisyon sağlanmasında etkili bir tedavi yöntemidir.

Anahtar Kelimeler: Crohn hastalığı, ustekinumab, ülseratif kolit

Şekil 1: Crohn hastaları laboratuvar ve hastalık skoru değişimleri

Crohn Hastaları Laboratuvar	Ustekinumab öncesi	Ustekinumab sonrası	p
Wbc (10^3/µl)	7.3±2.98	7.4±1.5	0.482
Hgb (g/dL)	12.26±1.42	12.94±1.32	**0.04**
Plt (10^3/µl)	339±140	300±73	0.078
Alb (g/dL)	4.18±0.41	4.34±0.43	0.179
CRP (mg/L)	15.12±16.6	6.7±9.7	**0.011**
ESR	30.6±21.4	20±12.4	**0.048**
CDAI	215.95±50.54	112.15±45.49	**0.000**

Şekil 2: Ülseratif kolit hastaları laboratuvar ve hastalık skoru değişimleri

Ülseratif Kolit Hastaları Laboratuvar	Ustekinumab öncesi	Ustekinumab sonrası	p
Wbc (10^3/µl)	9.3±3.37	7.99±3.81	0.521
Hgb (g/dL)	11.48±2.58	12.8±1.6	0.1
Plt (10^3/µl)	335.7±906.94	313±238.29	0.748
Alb (g/dL)	4.19±0.95	4.35±0.64	0.623
CRP (mg/L)	14.17±15.42	7.5±9.13	0.128
ESR	35±23.2	19.57±21.79	**0.041**
SCCAI	6.75±2.18	2.5±3.46	**0.011**

[GS049]

Ülseratif kolit hastalarında fekal aciliyetin yaşam kalitesine etkisi

Ali Dede[1], Tarkan Karakan[2], Ali Karataş[2], Mehmet Cindoruk[2], Seçkin Özgül[3]
[1]Gazi Üniversitesi İç Hastalıkları Anabilim Dalı
[2]Gazi Üniversitesi İç Hastalıkları Anabilim Dalı Gastroenteroloji Bilim Dalı
[3]Ankara Atatürk Sanatoryum Eğitim ve Araştırma Hastanesi Gastroenteroloji Bölümü

Giriş: Ülseratif kolit (ÜK) relaps ve remisyonla seyreden kronik inflamatuar bir hastalık olması nedeniyle yaşam kalitesi üzerine olumsuz etkileri görülmektedir. Yaşam kalitesi üzerine etki eden semptomlar arasında en rahatsız edici olanı fekal aciliyettir. Fekal aciliyetin (FA) fiziksel sağlık, psikolojik, sosyal alanlar üzerine çarpıcı olumsuz sonuçları bulunmaktadır. Metod: Çalışmanın kesitsel araştırma kısmında, FA şiddetinin derecelendirilmesi için SCCAİ içinde yer alan "yok", "acele", "hemen", "inkontinans" olarak sınıflama yapıldı. Eş zamanlı hastalara parsiyel mayo skoru ile hastalık aktivitesi değerlenmesi yapıldı. Yaşam kalitesi ölçümü için WHOQol BREF anket ölçeği hastalar tarafından doldurduldu. Uzun dönem sonuçlar için 6 aylık takipte hastaların steroid kullanımı, hastane yatış ve kolektomiyi içeren klinik durumları sorgulandı. Yaşam kalitesine etki eden bağımsız etkenleri bulmak için çok değişkenli lojistik regresyon analizi kullanıldı. Bulgular: Çalışmaya 154 ÜK tanılı hasta dahil edildi. FA'nın fiziksel sağlık alanında 9,99 [4-24,9] (p<0,001), psikoloji alanında 7,6 [3,2-18] (p<0,001), sosyal ilişki alanında 2,4 [1,2-5] (p=0,014), çevre sağlığı alanında 5,5 [2,5-12,1] (p<0,001) kat olumsuz etkilediği bulunmuştur (Tablo 1). FA üzerine etki eden faktörlerden dışkı sayısı ve rektal kanama birlikte değerlendirildiğinde dışkı sayısının istatiksel olarak anlamlı bir etkiye sahipken (p<0,001), rektal kanama etkili bulunmamıştır (p=0,997). FA, Parsiyel mayo ile istatiksel olarak anlamlı orta-güçlü bir korelasyon gösterdi (p<0,001) (r=0,695). 6 aylık dönemde FA'nın steroid kullanımını 8,6 [2,5-29,4] (p=0,001), hastane yatışını 19,1 [2,3-154] (p=0,006) kat artırdığı saptanmıştır. Kolektomi yapılan hasta olmadığı için etkisi görülmemiştir. Sonuç: Fekal aciliyetin, ÜK'li hastalarda yaşam kalitesi üzerine olumsuz etki eden bir faktör olduğunu ve bağımsız olarak ilişkili olduğunu gösteriyoruz. Gelecekte steroid kullanımı ve hastane yatış riskini artırdığı ile ilişkisi saptanmıştır. Bulgularımız ÜK'lı hastalarda fekal aciliyetin hastalık aktivitesi değerlendirilmesinde ve yaşam kalitesi ölçümünde yer alması gereken bir semptom olduğu destelemektedir.

Anahtar Kelimeler: fekal aciliyet, ülseratif kolit, yaşam kalitesi

Fekal aciliyet ve FA sınıflamasının yaşam kalitesi üzerine çok değişkenli düzeltilmiş modelde ölçümü*

	Fiziksel sağlık		Psikoloji		Sosyal ilişki		Çevre sağlığı	
	OR[1]	%95 CI	OR[1]	%95 CI	OR[1]	%95 CI	OR[1]	%95 CI
Fekal aciliyet	9,9	4-24,9	7,6	3,2-18	2,4	1,2-5	5,5	2,5-12,1
Acele	6,5	2,4-17,6	6,3	2,4-16,4	2,5	1,1-5,8	5,7	2,3-14
Hemen	17,4	3,4-87	12	2,1-66,3	1,6	0,4-5,4	3,9	1,1-14,3
İnkontinans	----	------	12,2	1,1-132	5,8	0,9-38	11,3	1-116

*Lojistik regresyon analizi, OR: odds ratio, CI: güven aralığı, FA: fekal Aciliyet 1: Analize yaş, cinsiyet, meslek, medeni durum, vücut kitle indeksi, ilaçlar, sigara kullanımı, hastalık yılı dahil edilmiştir.

[GS050]

Ülseratif Kolit Hastalarında Uyku Kalitesinin Değerlendirilmesi: Sorun Sadece Aktif Hastalık Döneminde mi?

Yunus Günegül[1], Onur Keskin[2], Taylan Kav[2]
[1]Hacettepe Üniversitesi Tıp Fakültesi, İç Hastalıkları Ana Bilim Dalı, Ankara
[2]Hacettepe Üniversitesi Tıp Fakültesi, Gastroenteroloji Bilim Dalı, Ankara

Giriş-Amaç:
Ülseratif kolit hastalarında uyku bozuklukları normal popülasyona göre daha sık karşılaşılmaktadır. Sadece aktif hastalıkta değil, inaktif hastalıkta dahi uyku kalitesi, uyku düzeni bozulabilmektedir. Bu çalışmada ülseratif kolit hastalarında uyku kalitesini değerlendirmek, uyku bozukluğu yapabilecek olası patolojileri ve ilişkili klinik durumları ortaya koymak amaçlanmıştır.

Gereç-Yöntem:
Çalışmaya Haziran-Ağustos 2023 tarihleri arası Hacettepe Üniversitesi Gastroenteroloji Bilim Dalına başvuran ülseratif kolit hastaları ve kronik bir hastalığı olmayan sağlıklı kontrol grubu dahil edilmiştir. Ülseratif kolit hastaları parsiyel mayo skoruna göre gruplandırılmış; 22 aktif, 28 remisyonda ülseratif kolit hastası ve 24 sağlıklı kontrol çalışmaya dahil edilmiştir. Katılımcıların laboratuvar sonuçları, antropometrik ölçümleri ve endoskopik verileri sistematik bir şekilde kaydedilmiş; uyku kalitesi Pittsburgh Uyku Kalite İndeksinin (PUKİ) dahil edildiği sorular listesi ile değerlendirilmiştir. Pittsburgh global uyku skoru 5 ve üzerinde olanlar kötü uyku kalitesi olarak değerlendirilmiştir.

Bulgular:
Grupların uyku kalitesi üzerinde yapılan değerlendirmeye göre aktif ve remisyondaki hastaların kontrol grubuna göre daha kötü uyku kalitesine sahip olduğu saptanmıştır ($p<0.001$). Aktif ülseratif kolit grubundaki hastaların %90,9'unun, remisyonda ülseratif kolit grubundaki hastaların ise %85,7'sinin kötü uyku kalitesine sahip olduğu tespit edilmiştir. PUKİ toplam ve alt skorlarının gruplar arası karşılaştırmasında gündüz işlev bozukluğu ($p:0.004$) ve PUKİ global puanının ($p<0.001$) aktif hastalarda belirgin olarak daha fazla olduğu saptanmıştır. Yapılan ROC analizi sonucu PUKİ global skor kesim değeri (>6,50) şeklinde belirlendiğinde, PUKİ'nin aktif ülseratif kolit hastalarında hastalık aktivasyonunu %59,1 sensitivite ve %32,7 spesifisite ile gösterdiği saptanmıştır. Ayrıca, aktif ülseratif kolit grubundaki hastaların metabolik skorları ile uyku kalitesi arasında anlamlı bir ilişki olduğu saptanmıştır($p<0.01$).

Sonuç:
Ülseratif kolit hasta grubunda hastalık aktivasyonundan bağımsız olarak uyku kalitesinin bozulduğu sonucuna varılmıştır. Bu çalışmada anlamlılık derecesine tam ulaşamasa da akıllı telefon ve sosyal medya kullanımının kötü uyku kalitesine sahip hastalarda daha belirgin olduğu saptanmıştır.

Anahtar Kelimeler: ülseratif kolit, uyku, pittsburgh

40. ULUSAL GASTROENTEROLOJİ HAFTASI
11. GASTROENTEROLOJİ CERRAHİSİ KONGRESİ
Cumhuriyetin 100. Yılı
21-26 KASIM 2023
KAYA PALAZZO OTEL
BELEK, ANTALYA

[GS051]

İnflamatuar Bağırsak Hastalığı (İBH) hastalarında erken subklinik periferik nöropati; prospektif kontrollü bir kohort çalışması

Burcu Koçyiğit[1], Zeynep Büşra Soysal[2], Hasan Yılmaz[3], Altay Çelebi[3]
[1]Kocaeli Üniversitesi Tıp Fakültesi, İç Hastalıkları Ana Bilim Dalı, Kocaeli
[2]Kocaeli Üniversitesi Tıp Fakültesi, Nöroloji Ana Bilim Dalı, Kocaeli
[3]Kocaeli Üniversitesi Tıp Fakültesi, Gastroenteroloji Ana Bilim Dalı, Kocaeli

Giriş-Amaç: İnflamatuar bağırsak hastalığında (İBH), gastrointestinal sistemin kronik, tekrarlayan, inflamatuar bir hastalığıdır. En sık bildirilen nörolojik komplikasyonlardan biri periferik nöropatidir. İBH hastalarında erken subklinik periferik nöropatiyi saptamak için nörofizyolojik testlerin gerekliliğini değerlendirmeyi amaçladık.

Gereç ve Yöntemler: Bu çalışma, Şubat 2022 – Ağustos 2023 tarihleri arasında Kocaeli Üniversitesi Hastanesi'nde yürütülen tek merkezli, prospektif kontrollü bir kohort çalışmasıdır. Nörolojik semptom ya da bulgusu olmayan, periferik nöropati ile ilişkili olabilecek komorbiditeleri dışlanmış 57 ardışık İBH hastası (Crohn hastalığı n=29 ve ülseratif kolit n=28) ve 58 sağlıklı kontrol dahil edilmiştir. Periferik nöropatiyi değerlendirmek üzere sinir iletim çalışmaları yapılmıştır. Gruplar arası karşılaştırma tek yönlü varyans analizi (one-way ANOVA), Mann-Whitney U testi ve Kruskal-Wallis testi kullanılarak yapıldı. Çoklu karşılaştırmalarda Tukey ve Dunn testleri kullanıldı.

Bulgular: İBH hastaları ile kontrol grubu arasında yaş ve cinsiyet özelliklerinde fark yoktu ($p > 0.05$). Crohn hastalığı ve ülseratif kolitte sağlıklı kontrollere göre median ($p<0.001$) ve ulnar ($p=0.002$) sinirin duyusal latansları (iletim süresi) istatistiksel olarak anlamlı derecede uzamıştır. Ayrıca, ülseratif kolit grubunda tibial sinirin motor iletim hızı kontrol grubuna göre yavaşlamıştır ($p=0.019$).

Sonuçlar: Nörolojik semptom ya da bulgusu olmayan İBH hastalarının kontrol grubuna göre sinir iletim süreleri uzayabilir ve iletim hızları yavaşlayabilir. İBH'lı bireylerde bağırsak dışı bulgular araştırılırken sonradan oluşabilecek subklinik periferik polinöropatiyi tespit etmek için sinir iletim çalışmaları yapılmalıdır.

Anahtar Kelimeler: Crohn hastalığı, İnflamatuar barsak hastalığı, Periferik nöropati, Ülseratif kolit

Crohn hastalığı, Ülseratif kolit ve Kontrol grubunun demografik ve klinik özellikleri

Table 1: Demographic and clinical characteristics of Crohn's disease, Ulcerative colitis and Control groups

	Crohn's disease (*N* =29)	Ulcerative Colitis (*N* =28)	Control (*N* =58)	P-values
Gender, *n* (%)				0.779
Male	16 (55.2)	13 (46.4)	28 (48.3)	
Female	13 (44.8)	15 (53.6)	30 (51.7)	
Age ± SD	38 ± 9.2	40.1 ± 9	40.1 ± 11.2	0.516
Body mass index kg/m². (IQR)	23.9 (21.5-26.7)	23.2 (20.9-28.8)	24.4 (22.2-30.3)	0.251
Past alcoholing, n (%)	4 (13.8)	5 (17.9)	8 (13.8)	0.886
Smoking, n (%)	2 (6.9)	5 (17.9)	5 (8.6)	0.299
Douleur neuropathy score, (IQR)	1 (1-2)	1 (1-2)	1 (1-2)	0.356
Hemoglobin gr/dL, ± SD	13.5 ± 1.8	13.2 ± 1.6	14.1 ± 1.4	0.048
Vitamin B12 pg/mL, (IQR)	319 (269-437)	368 (283-513)	375 (275-463)	0.306
IBD duration, years, (IQR)	6 (3.5-12.0)	5 (4.0-8.75)	-	0.354
Weight loss, kg, (IQR)	8 (7.0-10.0))	8 (6.25-9.0)	-	0.552
IBD medication, n (%)			-	
5-ASA	15 (51.7)	14 (50)	-	0.896
Anti-TNF	14 (48.3)	13 (46.4)	-	0.889
*Other immunosuppressants	8 (27.6)	14 (50)	-	0.143
IBH activity indexes				
Crohn's activity index	132 ± 15.6	-	-	
Mayo score	-	7 (6-8)	-	
Truelove and Witts	-	Hafif 18 (64.3) Orta 10 (35.7)	-	

* Azathioprine, 6-mercaptopurine, IQR: interquartile range, SD: standard deviation

Crohn hastalığı, Ülseratif kolit ve Kontrol Grubuı için Distal Motor Sinir İletimi Çalışması Sonuçları

Table 2: Distal Motor Nerve Conduction Study Results for Crohn's Disease, Ulcerative Colitis, and Control Groups

		Crohn's Disease (1)	Ulcerative Colitis (2)	Control (3)	*P-value*	Post-Hoc test
Median	Latency ms	2.94 (2.73-3.22)	3.06 (2.76-3.33)	2.86 (2.59-3.13)	0.179[b]	-
	Amplitude µV	12.99 ± 3.91	12.75 ± 3.63	13.07 ± 2.78	0.915[a]	-
	Conduction velocity m/s	61.90 (57.15-64.70)	60.40 (57.25-63.80)	62.50 (58.97-68.00)	0.068[b]	-
	F-wave latency	26.36 ± 1.97	26.60 ± 1.49	25.73 ± 2.27	0.137[a]	-
Ulnar	Latency ms	2.25 ± 0.30	2.28 ± 0.30	2.24 ± 0.27	0.771[a]	-
	Amplitude µV	13.66 (11.92-16.39)	13.60 (11.44-16.12)	14.18 (13.04-15.16)	0.576[b]	-
	Conduction velocity m/s	63.19 ± 5.57	61.46 ± 6.72	63.32 ± 5.84	0.381[a]	-
Tibial	Latency ms	4.10 (3.60-4.52)	4.15 (3.33-4.95)	4.00 (3.32-4.78)	0.909[b]	-
	Amplitude µV	10.81 ± 3.83	10.58 ± 3.72	10.95 ± 3.55	0.907[a]	-
	Conduction velocity m/s	49.0 (46.35-51.15)	46.90 (45.12-50.22)	50.45 (47.67-52.80)	**0.019[b]**	**2<3[c]**
	F-wave latency	50.20 (46.20-53.85)	51.00 (47.72-54.77)	48.77 (46.07-50.43)	0.072[b]	-
Fibular	Latency ms	3.82 (3.52-4.14)	3.98 (3.70-4.77)	3.80 (3.46-4.40)	0.243[b]	-
	Amplitude µV	5.12 ± 2.51	5.16 ± 2.15	5.18 ± 1.55	0.992[a]	-
	Conduction velocity m/s	49.70 (46.80-52.80)	51.30 (47.65-54.50)	51.50 (49.40-55.52)	0.168[b]	-

[a], One-way ANOVA test, mean ± standard deviation
[b], Kruskal – Wallis test, median (interquartile range)
[c], Multiple comparisons of Tukey and Dunn tests
ms: millisecond, m/s: meter per second, µV: microvolt

Crohn hastalığı, Ülseratif kolit ve Kontrol Grubu için Distal Duyusal Sinir İletimi Çalışması Sonuçları

Tablo 3: Distal Sensory Nerve Conduction Study Results for Crohn's Disease, Ulcerative Colitis, and Control Groups

		Crohn's Disease (1)	Ulcerative Colitis (2)	Control (3)	P-value	Post-Hoc test
Median	Latency ms	2.41 (2.31-2.61)	2.48 (2.29-2.61)	2.13 (1.98-2.34)	**<0.001[b]**	**1,2>3[c]**
	Amplitude µV	36.70 (29.20-46.45)	34.60 (29.30-40.12)	43.45 (30.17-58.37)	0.051[b]	-
	Conduction velocity m/s	60.59± 5.44	60.83± 3.90	60.89± 8.23	0.980[a]	-
Ulnar	Latency ms	2.02 (1.93-2.13)	2.04 (1.80-2.08)	1.90 (1.77-2.05)	**0.002[b]**	**1,2>3[c]**
	Amplitude µV	31.70 (26.65-49.0)	35.55 (26.10-38.75)	41.15 (27.27-55.22)	0.079[b]	-
	Conduction velocity m/s	59.10 (56.40-62.80)	58.30 (57.10-60.05)	59.30 (55.10-62.30)	0.787[b]	-
Sural	Latency ms	2.56 (2.32-3.0)	2.53 (2.28-2.71)	2.46 (2.21-3.06)	0.705[b]	-
	Amplitude µV	12.30 (8.80-16.45)	12.25 (8.62-16.95)	12.81 (9.67-18.45)	0.637[b]	-
	Conduction velocity m/s	50.02 ± 7.13	52.81 ± 6.62	52.85 ± 5.47	0.113[a]	-

[a], One-way ANOVA testi, mean ± standard deviation
[b], Kruskal - Wallis testi, median (interquartile range)
[c], Multiple comparisons of Tukey and Dunn tests
ms: millisecond, m/s: meter per second, µV: microvolt

[GS052]

Karaciğer iskemi/reperfüzyon (I/R) hasarını minimalize etmek ve rejenerasyon kapasitesini artırabilmek mümkün mü?

Şencan Acar[1], Hüseyin Çakıroğlu[2], Erdem Çokluk[3], Özcan Budak[4], Ahmet Tarık Eminler[5]
[1]Amasya Üniversitesi Sabuncuoğlu Şerefeddin Eğitim ve Araştırma Hastanesi Gastroenteroloji Kliniği, Amasya
[2]Sakarya Üniversitesi Tıp Fakültesi Deneysel Tıp ve Araştırma Merkezi (SÜDETAM), Sakarya
[3]Sakarya Üniversitesi Tıp Fakültesi Tıbbi Biyokimya Ana Bilim Dalı, Sakarya
[4]Sakarya Üniversitesi Tıp Fakültesi Histoloji ve Embriyoloji Ana Bilim Dalı, Sakarya
[5]Sakarya Üniversitesi Tıp Fakültesi İç Hastalıkları Ana Bilim Dalı Gastroenteroloji Bilim Dalı, Sakarya

Amaç
Karaciğerde iskemisi ve sonrasındaki reperfüzyon esnasında oksijen ve besin iletimi eksikliğinden ve metabolik yan ürünlerin birikmesinden kaynaklanan doku hasarı ve bunun sonucunda da apoptoz ve nekroz gelişir. Bu çalışmada karaciğer transplantasyonunun sık uygulandığı ülkemizde donörlerde ve alıcılarda oluşabilecek iskemi neticesinde rejenerasyon kapasitesinin azalması ve bunun sonucu olarak doğabilecek "Small-for-Size" benzeri klinik tablonun önüne geçilebileceği, ayrıca iyileşme sürecinin daha hızlı olabilme olasılığının değerlendirilmesi amaçlanmıştır.

Yöntem
Toplamda 6 grup olacak şekilde eş yaş ve yaklaşık eşit ağırlıklarda ratlar gruplandırıldı: Grup 1= Sham grubu; Grup 2= Silymarin-curcumin; Grup 3= Silymarin-glukozamin; Grup 4= Ganoderma lucidum; Grup 5= B grubu vitaminler, aminoasitler, l-karnitin ve şeker karışımı; Grup 6= Fenoksi-2-metil-2-propiyonik asit. Karaciğer iskemisi anestezi altında hepatik arterin 45 dakika bağlanmasıyla elde edildi. Tüm deneklerden postoperatif 2.haftada mTOR, insülin, nesfatin ve leptin düzeyleri kontrol edildi. Apoptozisin değerlendirilmesi amacıyla TUNNEL yöntemi ile bakısı yapıldı ve rejenerasyon kontrolü amacıyla PCNA işlemi yapılıp ışık mikroskobunda değerlendirildi. Ayrıca immunhistokimyasal olarak karaciğerden Ki67, mTOR, VGEF, FGF, HGF, Calpain 10 ve C3 boyamaları yapıldı.

Bulgular
İnsülin düzeyleri silymarin-curcumin grubunda düşük saptandı. Kan nesfatin düzeyi açısından 3. grupta kontrol grubuna oranla anlamlı yüksek (p=0.002), 2. grupta ise anlamlı düşük idi (p=0.015). Kan mTOR düzeyi açısından 3. grupta kontrol grubuna oranla anlamlı düşük (p=0.051) idi. Diğer parametreler benzerdi. C3, PCNA, Ki67, mTOR, HGF, Calpain 10 tüm gruplarda kontrol grubuna göre daha yüksek saptandı. VGEF ve FGF ise grup 4 dışındaki tüm gruplarda kontrol grubuna göre daha yüksek saptandı. İmmun boyamalarda, 3. ve 4. grupta diğer gruplara kıyasla daha fazla nekroz, vakuolizasyon ve sinüzoidal tıkanık alanları görüldü.

Sonuç
I/R hasarı sonrası uygulanan tüm maddelerin karaciğerin rejenerasyon kapasitesini olumlu yönde etkilediği gösterilmiş olsa da silymarin-glukozamin ve ganoderma lucidumun rejenere olan karaciğer doku kalitesinde bozulmaya yol açtığı gösterilmiştir. Bunun dışında, insülin düzeylerinin steatotik karaciğer hastalığı tedavisi amaçlı da kullanılan silymarin-curcumin grubunda düşük olması dikkati çekmiştir.

Anahtar Kelimeler: *i*skemi/reperfüzyon hasarı, karaciğer, rejenerasyon

[GS053]

Portal ven trombozunda prognoz: Gerçek yaşam verileri, tek merkez deneyimi

Soner Altın[1], Ebru Teberik Kama[1], Okan Çetin[1], Gamze Kemeç[1], Zülal İstemihan[2], Kanan Nuriyev[2], Ziya İmanov[2], İbrahim Volkan Şenkal[2], Aynura Rüstemzade[2], Sezen Genç[2], Bilger Çavuş[2], Aslı Çifcibaşı Örmeci[2], Filiz Akyüz[2], Kadir Demir[2], Fatih Beşışık[2], Sabahattin Kaymakoğlu[2]
[1]İstanbul Üniversitesi, İstanbul Tıp Fakültesi, İç Hastalıkları Anabilim Dalı, İstanbul, Türkiye
[2]İstanbul Üniversitesi, İstanbul Tıp Fakültesi, İç Hastalıkları Anabilim Dalı, Gastroenterohepatoloji Bilim Dalı, İstanbul, Türkiye

Amaç: Portal ven trombozunun (PVT) prognozu altta yatan etyoloji, siroz varlığı ve malignite ile ilişkili tromboz olup olmamasına göre değişkenlik göstermektedir. Biz de etyoloji, siroz varlığı ve portal venin (PV) rekanalize olma durumunun mortalite üzerine etkisini araştırmayı amaçladık.

Metod: Çalışmamızda üçüncü basamak üniversite hastanesi polikliniğinde takip edilen PVT hastalarının dosyaları retrospektif olarak değerlendirildi. Hastaların vasküler yapılarına ait görüntülemeler için hastane bilgisayar sistemindeki görüntüleme programları kullanılmıştır. Normal dağılım gösteren niceliksel iki grup değerlendirmelerinde Student t-test kullanıldı. Niteliksel verilerin karşılaştırılmasında ise Ki-Kare test, Fisher's Exact test kullanıldı.

Bulgular: Çalışmamız %57,9'u (n=103) erkek, %42,1'i (n=75) kadın olmak üzere toplam 178 olguyla yapılmıştır. Olguların yaşları 20 ile 79,1 yıl arasında değişmekte olup; ortalaması 54,03±13,90'dır. Olguların vücut kitle endeksi (VKİ) değerleri 15,79 ile 43,93 kg/m2 arasında değişmekte olup; ortalama VKİ değeri 26,79±4,88 kg/m2'dir. Olguların PVT sırasındaki ortalama yaşları 46,93±16,62 yıldır. Olguların %47,8'inin (n=85) PVT geliştiğinde semptomatik olduğu görülmüştür. Olguların %8,2'sinde (n=7) karında şişlik, %64,7'sinde (n=55) karın ağrısı, %7,1'inde (n=6) varis kanaması, %25,9'unda (n=22) diğer semptomlar görülmüştür. Olguların %45,5'inde (n=81) PVT tanısının rastlantısal görüntüleme ile konulduğu görülmüştür. Olguların %41,3'ünün (n=71) süperior mezenterik ven (SMV) tutulumu olduğu görülmüştür. Araştırmaya katılan olguların %43,3'ünün (n=77) PVT olduğunda sirotik oldukları görülmüştür (Şekil 1). Siroz zemininde PVT gelişen olguların PV rekanalize olma oranı, sirotik olmayanlardan istatistiksel olarak anlamlı seviyede düşük saptanmıştır (p=0,001; p<0,01) (Şekil 2). PV'i rekanalize görülen olgularda PVT tedavisi için Warfarin kullanma oranı, rekanalize görülmeyenlerden istatistiksel olarak anlamlı seviyede yüksek saptanmıştır (p=0,026; p<0,05) (Şekil 2). Siroz zemininde PVT gelişen olguların mortalite oranı, sirotik olmayanlardan istatistiksel olarak anlamlı seviyede yüksek saptanmıştır (p=0,001; p<0,01) (Şekil 1).

Sonuç: Siroz zemininde ortaya çıkan PVT'da, PV rekanalize olma oranı daha düşük ve mortalite oranı daha yüksek saptanmıştır.

Anahtar Kelimeler: mortalite, portal ven trombozu, rekanalizasyon, siroz

Şekil 1: Siroz zemininde PVT gelişen olguların mortalite oranı, sirotik olmayanlardan istatistiksel olarak anlamlı seviyede yüksek saptanmıştır (p=0,001; p<0,01)

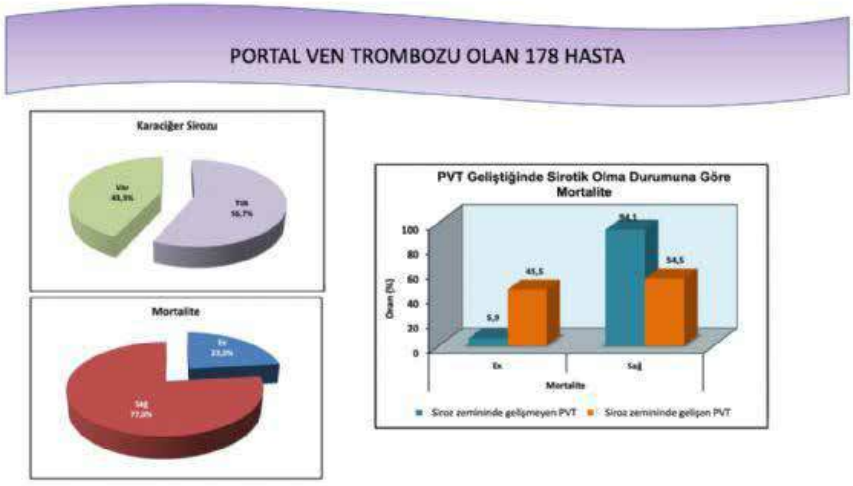

Şekil 2: PV'i rekanalize görülen olgularda PVT tedavisi için Warfarin kullanma oranı, rekanalize görülmeyenlerden istatistiksel olarak anlamlı seviyede yüksek saptanmıştır (p=0,026; p<0,05).

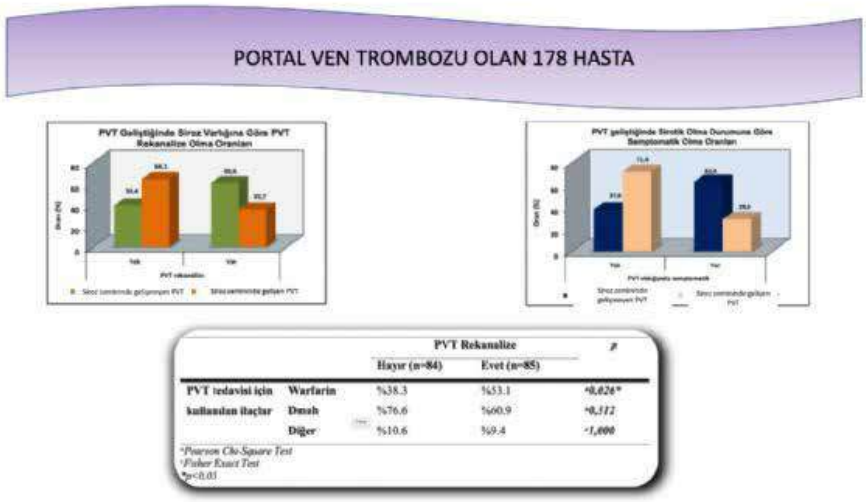

		PVT Rekanalize		p
		Hayır (n=84)	Evet (n=85)	
PVT tedavisi için kullanılan ilaçlar	Warfarin	%38.3	%53.1	*0,026*
	Dmah	%76.6	%60.9	*0,111*
	Diğer	%10.6	%9.4	*1,000*

*Pearson Chi-Square Test
*Fisher Exact Test
*p<0.05

[GS054]

Uluslararası Otoimmün Hepatit Patoloji Grubun 2022 Konsensus Tavsiyesi ile 2008 Otoimmün Hepati için Basitleştirilmiş Kriterlerin Karşılaştırılması

Kenan Moral[1], Berkay Şimsek[2], Veysel Baran[1], Cihad Albayrak[1], Mustafa Ergin[1], Güner Kiliç[1], Nergiz Ekmen[1], Murat Kekilli[1], Mehmet Ibis[1], Tarkan Karakan[1], Mehmet Cındoruk[1], Güldal Esendağlı[2], Gülen Akyol[2]
[1]GAZI ÜNİVERSİTESİ GASTROENTEROLOJİ BİLİM DALI
[2]GAZI ÜNİVERSİTESİ PATOLOJİ BİLİM DALI

Amaç-Yöntem: Otoimmün hepatitin (OIH) histolojik tanısında zorluklar bulunmaktadır. Histolojik tanıdaki sorunları çözmek için Uluslararası OIH Patoloji Grubu tarafından 2022 yılında konsensus birliği önerisi oluşturuldu.
Bu çalışmanın amacı OİH için 2022'deki konsensus önerisi ile 2008 basitleştirilmiş kriterleri teşhisteki doğruluk açısından karşılaştırmaktır

Yöntem:
Gazi Üniversitesi Hastanesi'nde 2010-2022 yılları arasında OİH tanısı alan hastaların patoloji örnekleri retrospektif olarak incelendi. Toplam 188 hasta tarandıktan sonra, bu hastaların sadece 88'i dışlama kriterleri nedeniyle çalışmaya dahil edildi. Patolojik örnek iki kıdemli hepatopatolog ve bir asistan patolog tarafından analiz edildi. Tüm örnekler hem 'basitleştirilmiş' kriterlere hem de yeni konsensus birliği önerisine göre analiz edildi.

Bulgular:
2008 kriterlerine göre "atipik" tanı alan 6 hasta, 2022 konsensüs önerileri doğrultusunda "olası OIH" kategorisine, "uyumlu" tanı alan 10 hasta ise "büyük olasılıkla AIH" kategorisine yükseltildi. Toplam 16 hasta (n=78) (%20,5) 2022 konsensus önerilerine göre üst kategoriye yükselirken, tanısal derecelendirme açısından hiçbirinin alt kategoriye girmediği görüldü. Tanı doğruluğu açısından 2008 kriterleri ile 2022 konsensus raporu arasında istatistiksel olarak anlamlı fark vardı ($p<0,001$).

Sonuç
Çalışmamız, 2022 Uluslararası OIH Patoloji Grubu'nun OIH histolojik kriterlerine yönelik yeni konsensus önerilerinin, hem akut hem de kronik OIH tiplerinin tanısında daha etkin olduğunu göstermektedir. Yeni konsensus önerileri hem doğrulamak ve geliştirmek hem de özgüllüğünü ve duyarlılığını artırmak için daha fazla meta-analiz ve prospektif çalışmalara ihtiyaç vardır.

Anahtar Kelimeler: Otoimmün hepatit, Ilaç-ilişkili karaciğer hasarı, Otoimmün hepatit için basitleştirilmiş kriter, Interfaz hepatiti, Otoimmün hepatit için konsensus önerileri

Biyopsilerin tanısal evreleme ve 2008 kriterleri ile 2022 konsensüs önerileri arasındaki uyum düzeyi açısından karşılaştırılması.

Table 3. Comparison of the biopsies regarding the diagnostic staging and the compliance level between the 2008 criteria and 2022 consensus recommendation.

	2022 consensus definition									
2008 Criteria definition	**Unlikely**			**Possible**			**Likely**			**Total**
	Portal	Lobular	**Total**	Portal	Lobular	**Total**	Portal	Lobular	**Total**	
"0",atypical	3	0	**3**	5	1	6	0	0	0	**9**
"1",compatible	0	0	0	18	5	**23**	6	4	10	**33**
"2, typical	0	0	0	0	0	0	28	8	**36**	**36**
Total	**3**	**0**	**3**	**23**	**6**	**29**	**34**	**12**	**46**	**78**
Mc Nemar Bowker (Total)				**p <0.001**						
Kappa test										
Lobuler	**(kappa value =0.483)**			**p=0.016**						
Portal	**(kappa value =0.681)**			**p<0.001**						
Total	**(kappa value =0.638)**			**p<0.001**						

İki histolojik evreleme sistemi arasında orta düzeyde istatistiksel uyum (kappa=0,638) mevcuttu (p<0,001). Lobüler hepatit açısından 2008 ve 2022 sınıflandırmaları arasında düşük-orta düzeyde uyum bulunurken (kappa=0,483, p=0,016), portal hepatit açısından ise orta düzeyde uyum mevcuttu (kappa=0,681, p<0,001).

[GS055]

Primer biliyer kolanjitli hastalarda klinik seyir: primer biliyer kolanjitte immünglobulinlerin yeri

Ibrahim Volkan Senkal[1], Ziya İmanov[1], Zülal İstemihan[1], Kanan Nuriyev[1], Sezen Genç Uluçeçen[1], Aynure Rustemzade[1], Mehmet Akif Yağlı[1], Gizem Dağcı[1], Funda Fidan[2], Fadime Nur Demiralay[2], Berkay Baybars[2], Ali Cem Hacıalioğlu[2], Ali Emre Bardak[2], Okan Çetin[2], Bilger Çavuş[1], Aslı Çifcibaşı Örmeci[1], Filiz Akyüz[1], Kadir Demir[1], Fatih Beşışık[1], Sabahattin Kaymakoğlu[1]
[1]Istanbul Üniversitesi Tıp Fakültesi, Gastroenterohepatoloji Bilim Dalı, Istanbul
[2]Istanbul Üniversitesi Tıp Fakültesi, Ic hastalıkları Bilim Dalı, İstanbul

Giriş-Amaç: Primer biliyer kolanjit (PBK) daha çok kadınları etkileyen, kronik, kolestatik, otoimmün karaciğer hastalığıdır. PBK seyrine etkili bir çok faktör rol oynamaktadır. Birinci basamak tedaviyi oluşturan UDKA tedavisi ile yanıt oranı %60'da kabul edilmektedir. Çalışmamızda UDKA kullanan hastalarımızda yanıt oranları ve cinsiyete, overlap sendromu ile birlikteliğine göre klinik seyirlerini ortaya koymayı ve immünglobulinlerin UDKA yanıtına etkisini değerlendirmeyi amaçladık. Materyal-Metod: Çalışmamıza üçüncü basamak üniversite hastanesinde takipli 159 hasta dahil edilmiştir. Hastaların dosyalarından demografik bilgiler, uygulanan tedaviler ve laboratuar bulguları kaydedilmiştir. Hastaların UDKA yanıtları Paris II kriterlerine göre belirlenmiştir. Kategorik gruplara göre ölçümlerin karşılaştırılmasında "Bağımsız T-testi" ve "Tek Yönlü Varyans Analizi (ANOVA)" hesaplanmıştır. Bulgular: Çalışmaya 145'i (%91.8) kadın toplam 159 hasta dahil edilmiştir. Hastaların yaş ortalaması 56.21±13.2 yıldı. Hastaların %70'de AMA pozitif olarak saptandı. Hastaların %28.5'da PBK'a OİH eşlik etmekteydi. Tanı sırasında %10 hasta sirotik evredeydi, 21 hastada da takipleri sırasında siroz gelişti. Hastaların tanı anında ortalama AST: 77.69±108.8 IU/L, ALT: 91.07±132.62 IU/L, ALP: 448.04±464.47 IU/L, GGT: 255.26±262.23 IU/L. Hastaların tanı anında immünglobulin değerleri şu şekilde seyretti; IgM:358.78±337.93 mg/dl, IgG: 1482±600.41mg/dl, IgA: 259.06±132.30mg/dl. İmmünglobulinlerin alt gruplarına baktığımızda IgG1:923.36±470.99 mg/dl, IgG2:566.56±678.72 mg/dl, IgG3:330,3±572.4 mg/dl idi. Hastaların 1 yıl sonundaki yanıt oranları Paris II kriterlerine göre cinsiyet bazında değerlendirildiğinde erkeklerin tümü yanıtlı, kadınlarda yanıtsızlık oranı %10 olarak değerlendirildi. Sirotik hastalarda UDKA tedavisine yanıtsızlık oranı 1 yıl sonunda %15.4 idi ($p<0.05$). AMA pozitif hastalarda yanıtsızlık oranı %7, AMA negatiflerde %5 olarak saptandı ($p>0.05$). 6 ay sonunda AST düzeyleri <1.5 kat NÜS olan hastalarda yani yanıt oranları daha iyi olduğu düşünülen hastalarda IgG2 ve IgG3 düzeyleri AST düzeyi>1.5 kat NÜS olanlara göre daha düşük olarak saptandı ($p<0.05$). Sonuç: Bir yıllık UDKA tedavisinde anlamlı düzeyde yanıtsızlık sirotik evrede ki PBK hastalarında gözlenmiştir. 6.ayda UDKA'ya biyokimyasal yanıt gözlenen hastalarda IgG2 ve IgG3 düzeyleri daha düşük seyretmekteydi.

Anahtar Kelimeler: Primer biliyer kolanjit, UDCA, immunglobulin, IGG2, IGG3

Primer biliyer kolanjitli hastaların özellikleri ve UDCA yanıtları

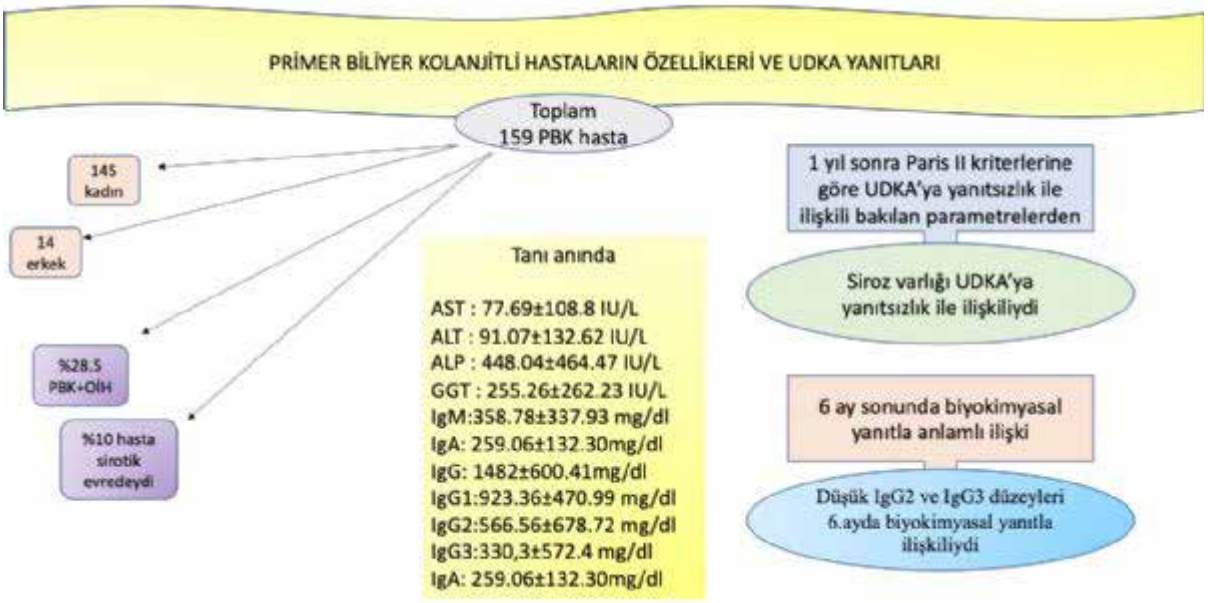

[GS056]

Ergenlerde obeziteye bağlı karaciğer yağlanmasını belirlemede kullanılan indekslerin karşılaştırılması

Aylin Yetim[1], Memduh Şahin[3], Mesut Bulakçı[2], Edanur Karapınar[2]
[1]İstanbul Üniversitesi Tıp Fakültesi,Çocuk Hastalıkları Bilim Dalı,İstanbul,Türkiye
[2]İstanbul Üniversitesi Tıp Fakültesi,Radyoloji Bilim Dalı,İstanbul,Türkiye
[3]Başakşehir Çam ve Sakura Şehir Hastanesi, Gastroenteroloji Bilim Dalı,İstanbul TÜRKİYE

Giriş: Obez çocuk ve ergenlerde alkolik olmayan yağlı karaciğer hastalığı (NAFLD) yaygınlığı giderek artan bir sağlık sorunu olarak karşımıza çıkmaktadır. Her obez hastada NAFLD ortaya çıkmadığı gibi, tanıda ultrasonografi de bazı durumlarda yetersiz kalmaktadır. Bu nedenle obez hastalarda NAFLD tanısı için uyarıcı bulgular önemli bir araştırma konusudur. Literatürde NAFLD'yi belirlemek amaçlı parametre ve indeksler ayrı ayrı incelenmiştir, ancak hepsinin bir arada incelendiği çalışma bulunmamaktadır. Bu araştırmada NAFLD tanısı için değerlendirilen birçok parametre ve indeksler bir arada incelenmiştir. Materyal-Metod: Bir çocuk kliniğine Şubat-Ağustos 2022 tarihleri arasında başvuran 80 ekzojen obez hasta (9-18 yaş) çalışmaya dahil edilmiştir. Bu hastalarda NAFLD varlığı hem ultrasonografi hem MRG ile değerlendirilmiştir. Laboratuvar bulguları retrospektif olarak sistem kayıtlarından elde edilmiştir. Lojistik regresyon analizinde cinsiyet, yaş, beden kitle indeksi SDS, HbA1c, lipid accumulation indeks (LAP) ve TG-glukoz indeksi ile değerlendirme yapılmıştır. Bulgular: NAFLD(+) ve NAFLD(-) gruplar arasında yapılan karşılaştırmada HbA1c, aminotransferaz indeksi ve TG-glukoz (TGy) indeksi NAFLD (+) grupta daha yüksekti (sırasıyla p=0,012, p=0,009, p=0,001). Regresyon analizine göre erkek cinsiyet, HbA1c ve TGy indeksi yükseklikleri NAFLD için anlamlı risk faktörleri olarak belirlendi. Sonuç: Bu çalışma ekzojen obez çocuklarda NAFLD ayırıcı tanısında birçok parametre ve indeksin bir arada değerlendirildiği ilk çalışmadır. Obez hastalarda NAFLD gelişimi açısından HbA1c ve TG-glukoz indeksi yüksekliği anlamlı uyarıcı bulgulardır.

Anahtar Kelimeler: Ergen, obezite, alkolik olmayan yağlı karaciğer hastalığı

[GS057]

Wilson Hastalığında aile içi genetik taramanın kliniğe önemli katkıları

Ayla Şahin[1], Aslı Çifcibaşı Örmeci[2], İlknur Suer[1], Kadir Demir[2], Tuğba Kalaycı[1], Kıvanç Çefle[1], Şükrü Palanduz[1], Şükrü Öztürk[2]
[1]İstanbul Üniversitesi İstanbul Tıp Fakültesi İç Hastalıkları ABD Tıbbi Genetik BD, İstanbul
[2]İstanbul Üniversitesi İstanbul Tıp Fakültesi İç Hastalıkları ABD Gastroenteroloji BD, İstanbul

Amaç: Wilson hastalığı, fazla bakırın vücutta birikimi ile karakterize başlıca hepatik ve nörolojik bulgularla prezente olan Otozomal Resesif genetik bir hastalıktır. ATP7B geninde meydana gelen patojenik mutasyonlar hastalığa yol açar. Tanı; klinik, biyokimyasal ve genetik değerlendirmeye dayanan Leipzig skorlamasıyla konur. Çalışmanın amacı, moleküler testlerle Wilson Hastalığı tanısı konan kişilerin risk altındaki aile bireylerine, aileye özgü mutasyonu tarayarak prediktif tanı hizmeti vermek ve ATP7B gen mutasyonlarının aile içi segregasyonunu incelemekti.

Yöntem: Wilson hastalığı tanısı konmuş ve moleküler testlerle ATP7B geninde bi-allelik patojenik varyant saptanan 17 olgunun 58 aile bireyine Sanger dizileme ile segregasyon analizi yapıldı. YND (Yeni Nesil Dizileme) yöntemiyle gende varyasyon saptanmamış dört olgu ve tek allelde varyasyon saptanmış bir olguya, gende delesyon/duplikasyon varlığını araştırmak için MLPA (Multipleks Ligasyona Bağlı Prob Amplifikasyon) analizi yapıldı.

Bulgular: 22 indeks olgunun 18'inde (% 82) hastalığa neden olan patojenik varyantlar tespit edildi. YND yöntemiyle gende varyasyon saptanmamış beş olgunun MLPA analizinde delesyon/duplikasyon saptanmadı. 45 aile bireyinin sanger dizileme yöntemi ile taşıyıcı oldukları anlaşıldı. Aile bireylerinden altı adet semptomatik Wilson hastasında ATP7B geninde bi-allelik patojenik varyant saptandı, klinik tanı moleküler olarak da desteklendi. Bir kişinin genetik olarak Wilson hastası olduğu ancak asemptomatik, iki bireyin ise ATP7B geninde heterozigot tek varyant taşıdığı halde semptomatik Wilson hastası olduğu görüldü. Bunlardan birisi ayrıca Fenilketonüri hastasıydı.

Sonuç: Wilson hastalığı tanısında ve risk altındaki aile bireylerinin belirlenmesinde moleküler analizin önemi büyüktür.Genç yaşlarda bakırın zararlı etkisine maruz kalmadan konulacak erken tanı iyi prognoz için en önemli faktördür. Asemptomatik hastaların tespiti ise ancak aile taramalarının genişletilmesiyle gerçekleşebilir. Heterozigot taşıyıcılarda hastalık bulguları görülebileceği gibi, hiç patojenik varyant saptanmayan kişilerde de hastalık ortaya çıkabilir. Genetik açıdan bu durumun çeşitli açıklamaları (genin derin intronik ve regülatör bölgeleri, modifiye edici genler gibi) vardır. Ülkemiz gibi akraba evliliği sıklığının yüksek olduğu toplumlarda ayrıca ikinci bir yandaş genetik hastalığın olabileceği de göz önünde bulundurulmalıdır.

Anahtar Kelimeler: ATP7B geni, Wilson Hastalığı, Prediktif tanı

[GS058]

Striktüran Crohn hastalığında cerrahi için risk faktörlerinin araştırılması

Haluk Tarık Kani[1], Betül Piyade[2], Emil Yunusov[2], İlkay Ergenç[1], Enes Taşçı[3], Nisanur Sarıyar[2], Yeşim Özen Alahdab[1], Özlen Atuğ[1]
[1]Marmara Üniversitesi Tıp Fakültesi, Gastroenteroloji BD, İstanbul
[2]Marmara Üniversitesi Tıp Fakültesi, İç Hastalıkları ABD, İstanbul
[3]Marmara Üniversitesi Tıp Fakültesi, İstanbul

Giriş:
Crohn hastalığında (CH) hastalarık yaklaşık yarısında striktürler gelişir. Striktüran CH tedavisi medical, endoskopik ve cerrahi yollarla yapılmaktadır. Bu çalışmada striktüran CH'da cerahiyi predikte eden faktörleri araştırdık.

Materyal-Metod:
Çalışmaya 1989 ve 2023 yılları arasında hastanemiz inflamatuvar bağırsak hastalığı polikliniğinden takipli striktüran CH hastaları alındı. Demografik ve klinik veriler retrospektif olarak hastane elektronik sistemi ve hasta dosyalarından toplandı. Kohortumuzu CH ilişkili cerrahi olanlar ve olmayanlar olarak iki gruba ayırdık ve bu iki grubu cerrahiyi predikte eden faktörler açısından kıyasladık.

Sonuç:
Çalışmaya toplam 106 hasta alındı. Ortalama yaş 42.07 ± 14.06 yıl olup hastaların 52'si (%49,1) kadındı. Elli (%47,2) hasta daha önce sigara kullanmış veya halihazırda kullanmaktaydı. Dokuz (%8,5) hastanın birden çok CH'a bağlı bağırsak darlığı mevcuttu. Cerrahi olan hasta grubunda 35 (%57,4) hastada fistül, 19 (%79,1) hastada abse mevcuttu ve cerrahi olmayan grupla kıyaslandığında anlamlı olarak yüksek bulundu (sırasıyla p = 0,046 ve p = 0,005). Cerrahi olan hasta grubunda 39 (%60,0) hastanın biyolojik maruziyeti varken, cerrahi olmayan grupta 26 (%40,0) hastanın biyolojik maruziyeti vardı ve farklılık istatistiksel olarak anlamlı olarak bulundu (p = 0,005) (Tablo 1). Çok değişkenli analizde biyolojik maruziyeti ve abse cerrahi için risk faktörü olarak saptandı (p = 0,01; sırasıyla OR:3,96 ve OR:4,23).

Tartışma:
Çalışmamızda fistül, abs eve biyolojik ajan maruziyeti cerrahi olan grupta daha yüksek oranda saptandı. Mevcut literatürle orantılı olarak biyolojik kullanımı cerrahiyi predikte eden bir faktör olarak belirlendi, bunun yanında çalışmamızda anse varlığı da cerrahi için bir risk faktörü olarak saptandı.

Anahtar Kelimeler: Cerrahi, Crohn hastalığı, Risk faktörleri

Cerrahi olan ve olmayan grubun karşılaştırması.
Comparison of the patients with disease related surgery and without surgery.

Table 1: Comparison of the patients with disease related surgery and without surgery.

	Surgery	Non-Surgery	p
Age (years), mean ± SD	45.48 ± 15.56	38.78 ± 11.67	0.01*
Age of Diagnosis (months), median (range)	31 (16 – 70)	31 (15 – 57)	0.64
Sex, n (%)			0.33
• Female	28 (53.8%)	24 (44.4%)	
• Male	24 (46.2%)	30 (55.6%)	
Tobacco use, n (%)	23 (46.0%)	27 (54.0%)	0.40
Time to biologic exposure (months), median (range)	15 (0 – 384)	24 (0 – 166)	0.51
Time from diagnosis to stricture presentation (months), median (range)	7 (0 – 336)	1 (0 – 180)	0.97
Fistula, n (%)	35 (67.3%)	26 (48.1%)	0.04*
Perianal Fistula, n (%)	21 (40.4%)	18 (34.0%)	0.49
Intestinal Fistula	27 (65.9%)	14 (34.1%)	0.007*
Abscess, n (%)	19 (36.5%)	7 (13.0%)	0.005*
Stricture Number, n (%)			0.09
• Single	44 (86.3%)	50 (96.2%)	
• Multiple	7 (13.7%)	2 (3.8%)	
Biologic use, n (%)	39 (60.0%)	26 (40.0%)	0.005*

$p < 0.05$ accepted as statistically significant.

SD: Standard deviation

[GS059]

Symptomatic improvement observed within 2 days of etrasimod induction therapy: results from ELEVATE UC 52 and ELEVATE UC 12 studies in patients with ulcerative colitis

Marla C Dubinsky[1], Séverine Vermeire[2], María Chaparro[3], Peter M Irving[4], Lauren Bartolome[5], John C Woolcott[6], Wenjin Wang[6], Martina Goetsch[7], Joana Torres[8], Remo Panaccione[9]
[1]Susan and Leonard Feinstein IBD Center, Icahn School of Medicine at Mount Sinai, New York, NY, USA
[2]Department of Gastroenterology and Hepatology, University Hospitals Leuven, Leuven, Belgium
[3]Department of Gastroenterology, Hospital Universitario de La Princesa, Instituto de Investigación Sanitaria Princesa (IIS Princesa), Universidad Autónoma de Madrid (UAM), CIBERehd, Madrid, Spain
[4]IBD Unit, Guy's and St Thomas' Hospital, London, UK
[5]Pfizer Inc, New York, NY, USA
[6]Pfizer Inc, Collegeville, PA, USA
[7]Pfizer AG, Zürich, Switzerland
[8]Division of Gastroenterology, Hospital Beatriz Ângelo, Loures, Portugal; Gastroenterology Division, Hospital da Luz, Lisbon, Portugal; Faculdade de Medicina, Universidade de Lisboa, Lisbon, Portugal
[9]Division of Gastroenterology and Hepatology, Department of Medicine, University of Calgary, Calgary, AB, Canada

Summary: Time from treatment initiation to symptom relief, including rectal bleeding (RB) and stool frequency (SF), is key for patients with ulcerative colitis (UC) and can help guide therapy decisions. Etrasimod is an investigational, oral, once-daily, selective sphingosine 1 phosphate $(S1P)_{1,4,5}$ receptor modulator in development for the treatment of moderately to severely active UC. Data from patient e-diaries can help inform on symptoms in patients with UC.

Aim: We present a post hoc analysis of daily e-diary data collected on RB and SF from patients enrolled in the ELEVATE UC 52 (NCT03945188) and ELEVATE UC 12 (NCT03996369) phase 3 clinical trials.[1]

Methods: Data were pooled from the ELEVATE UC 52 and ELEVATE UC 12 studies, which randomised patients with moderately to severely active UC 2:1 to receive etrasimod 2mg once daily or placebo. The Mantel–Haenszel weighted test was used to assess adjusted risk differences in proportions of responders between treatment groups.

Findings: At baseline, patients receiving etrasimod and placebo had a mean (SD) RB subscore of 1.6 (0.69) and 1.6 (0.68), SF subscore of 2.4 (0.74) and 2.4 (0.74), and pMMS of 4.0 (1.07) and 4.0 (1.07), respectively. Adjusted differences in symptomatic response and symptomatic remission in patients receiving etrasimod vs placebo became significant from Day 2 (5.56 [0.79, 10.33]) and Day 11 (4.69 [0.36, 9.03]), respectively. Adjusted differences (95% confidence interval) in RB remission and SF normalisation in patients receiving etrasimod vs placebo reached significance from Day 15 (6.33 [0.14, 12.51]) and Day 3 (3.51 [0.87, 6.14]), respectively (all $p<0.05$; Table).

Conclusion: In this post hoc analysis, we found significant, early improvements in UC symptoms in patients receiving etrasimod vs placebo beginning within 2 days. These findings indicate a potentially rapid onset of symptomatic effect with etrasimod treatment.

Reference: 1. Sandborn WJ et al. Lancet 2023; 401:1159–1171

Keywords: etrasimod, sphingosine 1-receptor modulator, ulcerative colitis

Table

Table. Responses in patients receiving etrasimod compared with placebo on the first day of a significant adjusted difference in daily symptomatic response, symptomatic remission, RB remission and SF normalisation

Endpoint	First day of significant[a] difference from placebo	Pooled data from ELEVATE UC 52 and ELEVATE UC 12				Adjusted difference (95% CI)[c]	2-sided *p* value at first day of significant difference from Placebo[d]
		Placebo (N=260), n (%)	N1[b]	Etrasimod 2 mg QD (N=527), n (%)	N1[b]		
Daily symptomatic response[e]	2	27 (11.16)	242	84 (16.83)	499	5.56 (0.79, 10.33)	0.022
Daily symptomatic remission[f]	11	21 (8.71)	241	67 (13.59)	493	4.69 (0.36, 9.03)	0.034
Daily RB remission[g]	15	59 (25.21)	234	153 (31.35)	488	6.33 (0.14, 12.51)	0.045
Daily SF normalisation[h]	3	6 (2.45)	245	31 (6.19)	501	3.51 (0.87, 6.14)	0.009

Daily Mayo RBS and SFS and pMMS (RBS + SFS) were calculated from patient e-diary responses, as well as CFB during the first 28 days of therapy.

[a]Adjusted differences with nominal *p* values <0.05 were considered significant

[b]N1 was the actual number of patients on each day (responders and nonresponders)

[c]Adjusted differences were based on estimated common risk difference using Mantel–Haenszel weights and stratified by actual naïve to biologic/JAKi therapy at study entry (Yes/No), actual baseline corticosteroid use (Yes/No) and actual baseline disease activity (MMS: 4–6 or 7–9)

[d]The Mantel–Haenszel weighted test was used to assess the adjusted risk differences in proportions of responders between treatment groups.

[e]Patients with ≥ 30% CFB (decrease) in pMMS

[f]Patients with RBS = 0 plus SFS = 0 or 1 (with ≥ 1-point improvement from baseline)

[g]Patients with RBS = 0

[h]Patients with SFS = 0

Data were pooled from NCT03945188 and NCT03996369. Patients missing an assessment at the specified day were considered nonresponders

CFB, change from baseline; CI, confidence interval; JAKi, Janus kinase inhibitor; n, number of patients with characteristic; MMS, modified Mayo score; N, number of patients; pMMS, partial modified Mayo score; QD, once daily; RB, rectal bleeding; RBS, rectal bleeding subscore; SF, stool frequency; SFS, stool frequency subscore; UC, ulcerative colitis

[GS060]

Gastroenterologların Pankreatik Steatoz Farkındalığının Değerlendirilmesi

Zekiye Nur Harput[1], Dilara Turan Gökçe[2], Serkan Yaraş[1], Orhan Sezgin[1]
[1]Mersin Üniversitesi Tıp Fakültesi, Gastroenteroloji Bilim Dalı, Mersin
[2]Ankara Bilkent Şehir Hastanesi, Gastroenteroloji Bilim Dalı, Ankara

Amaç:Aslındaçokdayeniolmayanbirantiteolanpankreatiksteatozun(PS),klinikönemisonyıllardayapılançalışmalarlaortayaçıkmaktadır. Bu anket çalışmasında, gastroenterologların PS hakkındaki farkındalıkları ve bunun klinik pratikteki karşılığını görmeyi amaçladık. Yöntem: Anket, katılımcıların yaş, cinsiyet, gastroenterolog olarak çalışma süresi, haftalık baktığı hasta sayısı, çalıştığı merkezi sorgulayan ilk bölümden sonra, PS kavramına aşina olup olmamaları, PS'i önemseme durumları, kimlerin PS açısından risk altında olduğu, abdomainal ultrasonografi(USG) kullanım durumları, PS tanısının nasıl konulduğu ve klinik pratikte PS'i nasıl yönettiklerini içeren 20 soruyu içeriyordu. Anket mail yolu ile gönderildi, verilen cevaplar toplandı. Bulgular: 2 hafta ara ile gönderilen ankete 128 hekim dönüş yaptı. Katılımcıların 38(%30,6)'i kadın, 86(69,4)'sı erkekti. 69 (%53,9)'u pankreas ile ilgilendiğini belirtti.46 kişi, %35,9 en yüksek oranla 11-20 yıl süreyle gastroenterolog olarak çoğunlukla (sırasıyla %39,1 ve 28,9) üniversite hastanesi ve eğitim araştırma hastanesinde olmak üzere üçüncü basamak bir merkezde çalışmaktaydı. Katılımcıların %98,4'ü PS kavramını daha önce duymuştu. 91 kişi(%72,2) pankreas yağlanmasını önemsiyordu. Önemseyenlerden 57(%62,6)'si metabolik sendrom ve kardiyovasküler riskini değerlendirdiğini, 47(%51,6)'si metabolik sendrom eşlik etmese bile klinik önemi olduğunu düşünüp düzenli aralıklarla takip yaptığını belirtti. PS ile ilişkili olabilecek hastalıklar sorgulandığında; en fazla verilen cevaplar; diyabet(%96,7), hepatosteatoz (%89), obez (%89), alkol kullanımı (%85,7), hiperlipidemi (%81,7)'ydi. PS tanısı için tercih edilen yöntem %71,4 ile USG kullanımı olmasına karşın, sırasıyla %47,3 ve %45,1 manyetik rezonans görüntüleme ve endoskopik ultrasonografiydi. Katılımcılardan %47,3'ü pankreasın net olarak görünebileceğini, % 48,4'ü bazılarında net görüntülenebileceğini düşünüyordu. Yalnızca %45,1'inin çalıştığı merkezde USG yada diğer görüntüleme yöntemlerinin raporunda rutin olarak pankras yağlanmasına yer veriliyordu. Sonuç: Sonuçlar hali hazırda devam eden bir çalışmanın ön sonuçlarıdır. Mevcut durumda katılımcıların hemen hemen hepsi PS kavramını duymuş olmasına karşın bunun klinik karşılığı hususunda net oturmuş bir tavrın henüz yerleşmediği görülmektedir. Yapılan güncel çalışmalar ve kılavuzlarla bu kafa karışıklığının giderileceğini düşünmekteyiz.

Anahtar Kelimeler: Pankreatik steatoz, farkındalık, metabolik sendrom

[GS061]

Oturmak mı çömelmek mi? Tuvalet tipi divertikül gelişiminde belirleyicidir

Osman Çağın Buldukoğlu, Serkan Öcal, Galip Egemen Atar, Ferda Akbay Harmandar, Ayhan Hilmi Çekin
Sağlık Bilimleri Üniversitesi, Antalya Eğitim ve Araştırma Hastanesi, Gastroenteroloji Kliniği, Antalya

Divertikülozis koli, kolonun en sık görülen benign hastalığıdır. Hastalık patogenezinde defekasyon sırasındaki ıkınmaya ikincil gelişen lüminal basınç artışının bir etken olduğu düşünülmektedir.

Defekasyon kompleks bir fizyolojik olaydır. Abdominal kasların kasılmasıyla birlikte eksternal anal sfinkterin ve puborektalis kasının gevşemesi, anal kanal ve rektum arasındaki basınç farkına ikincil dışkının atılmasını sağlar.

Dünya genelinde farklı tip tuvaletler kullanılmakla birlikte bu tipler temel olarak iki başlık altında toplanabilir: oturularak kullanılan tuvaletler ve çömelerek kullanılan tuvaletler. Çömelerek kullanılan tuvaletlerin daha iyi puborektalis kası gevşemesi, daha geniş anorektal açılanma ve daha az ıkınma ihtiyacı sağladığı gösterilmiştir. Tüm bu etkiler oturularak kullanılan tuvaletlere göre daha kolay, hızlı ve tam bir dışkı boşalmasını beraberinde getirir. Daha az ıkınma aynı zamanda defekasyon sırasında abdominal basıncın daha az artması anlamına gelir.

Bu bilgilerden hareketle kompleks bir patogeneze sahip olan divertikül gelişiminde tuvalet tipinin rol oynayabileceği ve çömelerek kullanılan tuvaletlerin divertikül gelişim riskini azaltabileceği hipoteziyle çalışmamızı tasarladık.

Çalışma Ocak 2023 - Temmuz 2023 tarihleri arasında Antalya Eğitim ve Araştırma Hastanesi'nde yürütüldü. Çalışmaya 929 hasta dahil edildi ve çalışma verileri tek sayfalık bir anket formu ile elde edildi. Anketler kolonoskopi işlemlerinden önce hastalara dağıtıldı ve işlem öncesi toplandı. Her günün sonunda eşleşen anket ve kolonoskopi sonuçları kaydedildi.

Hipotezimizde de öngördüğümüz üzere oturularak kullanılan tuvaletler divertikül gelişimi için multivaryant lojistik regresyon analizinde bir risk faktörü olarak bulundu (OR: 3,36, %95 CI: 1,684-6,705, p=0.001).

Benzer çalışmalar vasıtasıyla tuvalet tipinin divertikülozis koliye ek olarak diğer barsak hastalıklarıyla da ilişkisinin irdelenmesi ile sosyal hayatı ve halk sağlığını etkileyebilecek sonuçlara ulaşılabileceği öngörülmektedir.

Anahtar Kelimeler: divertikül, tuvalet tipi, oturmak, çömelmek

[GS062]

Türkiye'de Helicobacter pylori eradikasyonunda birinci basamakta kullanılan standart üçlü tedavi dışı rejimlerin etkinliği. Sistematik değerlendirme ve meta-analiz sonuçları

Mehmet Kasım Aydın[1], Orhan Sezgin[1], Elif Ertaş[2], Arzu Emine Kanık[3]
[1]Mersin Üniversitesi Tıp Fakültesi Gastroenteroloji Anabilim Dalı, Mersin
[2]Selçuk Üniversitesi Tıp Fakültesi, Biyoistatistik Anabilim Dalı, Konya
[3].Mersin Üniversitesi Tıp Fakültesi, Biyoistatistik Anabilim Dalı, Mersin

Amaç: Helicobacter pylori (Hp) eradikasyon tedavisinde, birinci basamaktaki standart üçlü tedavilerin (SÜT) yetersizliği nedeniyle dünya çapında etkin tedavi arayışları sürmekte ve pek çok tedavi rejimi denenmektedir. Daha önce yaptığımız metaanaliz ile Türkiye'de birinci basamakta kullanılan SÜTin (PPİ, Amoıksisillin, Klaritromisin) eradikasyon başarısının çok düşük olduğunu göstermiştik. Bu amaçla ülkemizde birinci basamakta kullanılan SÜT dışı eradikasyon rejimlerinin etkinliğini değerlendirmek için sistematik derleme bu meta-analizi yaptık.

Yöntemler: 2002-2018 tarihleri arasında, Türkiye'de yapılmış olan SÜT dışı birinci basamak eradikasyon tedavilerini içeren randomize kontrollü çalışmalar değerlendirmeye alındı. Çalışmaların tek veya çok merkezli olup olmadığı, yayın yılı, dahil edilen hastaların sayıları, yaşları, cinsiyetleri, hangi popülasyonda çalışıldığı (yetişkin veya çocuk), tedavi süreleri (7, 10, 14 gün, ardışık) değerlendirildi. kümülatif ve alt gruplardaki çalışmaların eradikasyon oranları ayrıntılı bir şekilde değerlendirildi. Eradikasyon Etki büyüklüğü olarak Proportions kullanılmıştır. Meta analize dahil edilen çalışmaların yayın yanlılığının olup olmadığının belirlenmesinde öncelikle huni grafiğinden yararlanılmış daha sonra Begg ve Mazumdar sıra korelasyonları istatistiği hesaplanmıştır. Heterojenliği değerlendirmek için Cochrane Q istatistiği olarak bilinen (k-1) serbestlik dereceli Ki-Kare heterojenlik testi kullanılmıştır. Heterojenlik I2 istatistiği ile değerlendirilmiştir. Verilerin değerlendirilmesinde MedicReS E-PICOS AI Smart Biostatistics Software version 21.3 NewYork,NY biyoistatistik paket programı kullanılmıştır.

Bulgular: Toplam 138 çalışmadaki 35 farklı rejimden oluşan, 11098 katılımcıyı kapsayan çalışmalar analiz için uygun bulundu. Tüm rejimlerin genel toplamda eradikasyon oranı rastgele etki modeline göre %77 iken %95 güven aralığı ise 74,7 ile 79,4 idi. Bizmut bazlı 10-14 günlük ardışık tedavi (%95 CI: 86-96) 10-14 günlük bizmut bazlı dörtlü tedavi (%95 CI: 91-98), 10-14 günlük bizmut bazlı üçlü tedavi ve hibrid tedavi diğer (%95 CI: 77-97) rejimlere göre anlamlı olarak üstün bulundu.

Sonuç: Değerlendirilen tüm çalışmaların, genel toplamda eradikasyon oranının, yeterli kabul edilen %80'in altında olduğu görüldü, oranın daha yukarılara çıkarılması için yeni tedavi seçeneklerinin geliştirilmesi gereklidir. Analize alınan tüm çalışmaların hp eradikasyon tedavisinde birinci basamakta kullanılan SÜT dışı rejimlerden bizmut ve metronidazol içeren tedavi rejimlerinin daha iyi olduğu sonucuna varıldı.

Anahtar Kelimeler: Helicobacter pylori enfeksiyonu, eradikasyon tedavisi, birinci basamak, meta_analiz

[GS063]

Familyal adenomatöz polipozis ilişkili duodenal polipozisde endoskopik tedavi hastaları ciddi cerrahi prosedürlerden koruyabilir

Diler Taş Kılıç, Bülent Ödemiş
Ankara Bilkent Şehir Hastanesi, Gastroenteroloji Kliniği, Ankara

Amaç: Familyal adenomatozis polipozis (FAP) hastalarında, en sık ekstrakolonik tutulum duodenal adenomlardır. Kolektomi sonrası takip edilen hastalarda, duodenal maligniteler mortalitenin en sık nedenidir. FAP'lı hastalarda duodenal adenomlar endoskopik olarak takip ve tedavi edildiğinde, kolektomiye ek olarak Whipple gibi büyük bir cerrahinin daha morbiditesi ve mortalitesinden korunulmuş olur.

Yöntem: Çalışmamızda FAP için kolektomi geçirmiş, duodenal polipozis ve ampuller adenom nedeni ile ünitemizde endoskopik tedavi ve takip olan hastalar değerlendirildi. Tüm hastalara endoskopik ampullektomi yapıldı. Duodenal polipler Spigelman sınıflamasına göre evrelendi (Tablo 1). Poliplerden <5 mm olanlara APC (argon plasma koagulasyon) uygulandı, 5-10 mm olanlardan biyopsi alındı ve > 1cm olanlara polipektomi uygulandı. Hastalar belirli periyodlarla endoskopik kontrol edilerek Spigelman sınıflamasındaki değişiklikler ve cerrahi ihtiyacı değerlendirildi.

Bulgular: 2008-2023 tarihleri arasında toplam 13 hasta (erkek/kadın:2/11; ort.yaş:35,3) çalışmaya alınmıştır. 5 hastanın henüz ilk değerlendirmesi yapılmıştır. Kalan 8 hastanın ortanca takip süresi 28 (3-168) ay olup ilk işlemde Spigelman skorları 5 ila 8 arasında idi. Böylece 2 hasta evre 2 ve 6 hasta evre 3 olarak değerlendi. Hastaların son kontrollerinde 3 hastada evrenin aynı kaldığı; 3 hastada 3 ten 2 ye; 2 hastada 3 ten 1 e gerilediği izlendi. Ampuller adenom takiplerinde ise sadece bir hastada nüks vardı. Sonuçta takiplerde tüm hastalarda Spigelman skoru evre 4'ün altında tutuldu ve duodenal polipozis için hiçbir hastaya cerrahi tedavi gerekmedi.

Sonuç: FAP'lı hastalarda duodenal adenomların Spigelman skorlaması kullanılarak düzenli takip ve endoskopik tedavisi hastaları Whipple gibi morbidite ve mortalitesi yüksek ikinci bir cerrahi ihtiyacından koruyabilir.

Anahtar Kelimeler: familyal adenomatöz polipozis, ampullektomi, Spigelman sınıflaması, argon plasma koagulasyon

Tablo.1 Spigelman sınıflaması

Puan	Polip sayısı	Polip Boyutu (mm)	Histoloji	Displazi
1	1-4	1-4	Tübüler	Hafif dereceli
2	5-20	5-10	Tübülovillöz	-
3	>20	>10	Villöz	Yüksek dereceli

Puan: 0 → Stage 0 → 4 yılda 1 takip
Puan: 1-4 → Stage 1 → 2-3 yılda 1takip
Puan: 5-6 → Stage 2 → 2-3 yılda 1 takip
Puan: 7-8 → Stage 3 → 6-12 ayda 1 takip
Puan: 9-12→Stage 4 → 6-12 ayda 1 takip

POSTERLER

[GP001]

Özofagus karsinomu ile prezente olan geç tanı konulmuş Çölyak hastalığı; vaka sunumu ile birlikte literatörün değerlendirilmesi

Nazım Ekin, Ziya Öngören, Çiğdem Budak Ece, Fatma Yılmaz Öncül, Ümit Karabulut, Muhsin Kaya
Dicle Üniversitesi Tıp Fakültesi İç Hastalıkları ABD, Gastroenteroloji Bölümü

Giriş: Bu çalışmamızda, özofagus karsinomu tanısı olan ve bu nedenle yapılan gastroduodenoskopi ile yeni çölyak hastalığı tanısı konulan bir hastayı sunmayı amaçladık.
Olgu: Kırk iki yaşında kadın hastanın başka bir merkezde yapılan gastroskopisinde özofagusta kitle ve alınan kitle biyopsisinde özofagus skuamöz hücreli karsinomu saptanıyor. Yapılan gastroskopide özofagusta, 28. ve 35. cm'ler arasında uzanan, sirküler tarzda lümeni daraltan, üzeri ülsere, frajil kitle lezyonu izlendi (şekil1,2). Mide ve duodenum incelemesinde bulbusun ödemli, duodenum ikinci kısım mukozasının ise ödemli ve pililerinde taraklanma olduğu görüldü (şekil 3). Daha sonra çöliyak hastalığı ön tanısı ile bulbus ve duodenum ikinci kısımdan ve özofagustaki kitleden tanı amaçlı biyopsiler alındı. Alınan özofagus kitle biyopsisinin patolojik incelemesi az diferansiye skuamöz hücreli karsinom, bulbus ve duodenum biyopsisi ise Marsh Skorlamasına göre çöliyak hastalığı tip 3b ile uyumlu olarak rapor edildi. Anti-endomisyum antikoru IgA pozitif saptanan hastada özofagus karsinomu ve çöliyak hastalığı tanısı konuldu.
Tartışma: Bu vakamızda özofagus karsinomu tanısı mevcut olup tedavi yanıtını değerlendirmek amacıyla yapılan gastroskopide çöliyak hastalığı saptandı. Demir, B12 vitamin ve folik asit eksikliğine bağlı anemi, osteopeni veya osteoporoz, lenfoma, gastrointestinal maligniteler, infertilite komplikasyonlar arasında yer almaktadır. Biagi ve arkadaşlarının yaptığı çalışmada, Çölyak hastalarında komplikasyon gelişme riskinin, çölyak hastalığının tanı yaşı ve klinik tablonun türü ile bağlantılı olduğunu belirtmektedirler. Çölyak hastalarında artan malignite riski, bağırsak ve gastrointestinal sistemin diğer kısımlarının kronik inflamatuar durumuyla ilişkili olabilir. İnce bağırsak T hücreli lenfoması, uzun süredir devam eden çölyak hastalığı olan hastalarda görülen en sık malignitedir. Hollanda da yapılan bir çalışmada ise çölyak hastalığı ile ilişkili özofagus skuamöz hücreli karsinom riskindeki artışın kadın ve tanı anında 50 yaşın üzerindeki hastalarla sınırlı olduğu belirtilmektedir.
Sonuç olarak; Çölyak hastalığı, üzellikle gastrointestinal sistemde kronik inflamasyona neden olan multisistemik bir otoimmün hastalıktır. Bu kronik inflamasyon, neoplazi görülme riskinde ılımlı bir artışa yol açabilir.

Anahtar Kelimeler: Çölyak hastalığı, Özofagus karsinomu, Ekstraintestinal bulgular

Şekil 1

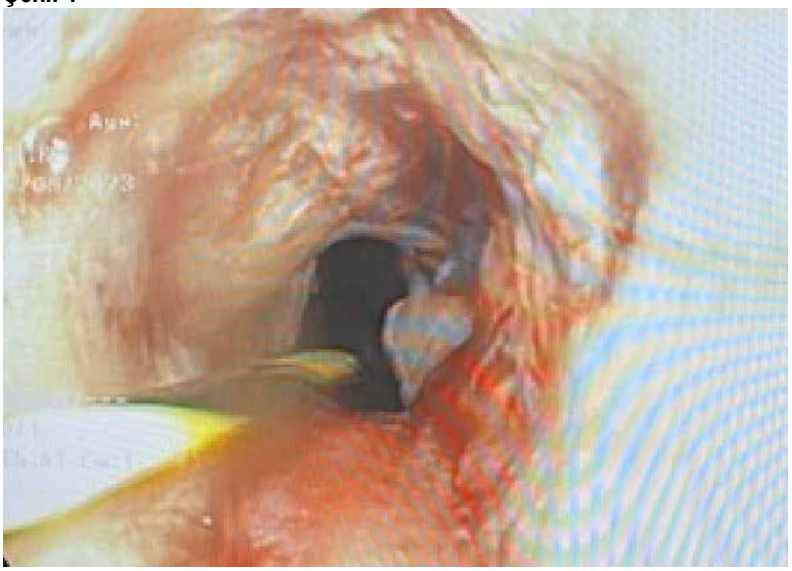

Şekil 2

Şekil 3

40. ULUSAL GASTROENTEROLOJİ HAFTASI
11. GASTROENTEROLOJİ CERRAHİSİ KONGRESİ
Cumhuriyetin 100. Yılı
21-26 KASIM 2023
KAYA PALAZZO OTEL
BELEK, ANTALYA

[GP002]

Üst Gastrointestinal Sistem Kanamasının Nadir Nedeni: Aortaözofageal Fistül

Şehmus Ölmez[1], Ferid Cereb[2], Ayşe Yıldırım Çelikdemir[3], Duran Deha Çetin[1], Bünyamin Sarıtaş[1]
[1]Sağlık Bilimleri Üniversitesi, Adana Şehir Eğitim ve Araştırma Hastanesi, Gastroenteroloji Kliniği, Adana
[2]Sağlık Bilimleri Üniversitesi, Adana Şehir Eğitim ve Araştırma Hastanesi, Kardiyovasküler Cerrahi Kliniği, Adana
[3]Sağlık Bilimleri Üniversitesi, Adana Şehir Eğitim ve Araştırma Hastanesi, Radyoloji Kliniği, Adana

Giriş: Aortaözofageal Fistül(AÖF) torasik cerrahi, torasik aorta endovasküler onarım (TEVAR) sonrası beklenen bir komplikasyondur. Gastroenteroloji pratiğinde nadir görülür. Burada massif üst GIS kanama ile prezente olan TEVAR sonrası AÖF gelişen bir olguyu sunuyoruz. Vaka: 66 yaşında erkek hasta 1 gün önce kanlı kusma ve yutma güçlüğü nedeniyle dış merkeze başvurmuş ve kardiyak arrest gelişen hasta CPR sonrası hastanemize sevk edilmiş. Hastanın özgeçmişinde 2 yıl önce torasik aort anevrizması nedeniyle operasyon öyküsü (TEVAR) mevcuttu. Fizik muayenede genel durumu kötü, entübe, tansiyon 130/80 mmHg ve nabız 88/ dk. barsak sesleri 8/dk ve rektal tusede melena saptandı. Laboratuvar tetkiklerinde, WBC: 8,3 10^3/ mm3, Hgb: 9.0 g/dl, PLT: 151.000 / mm3, PTZ: 14.9 sn, üre 122 mg/dl, Kreatinin 1.85 mg/dl ve CRP: 227.1 mg /L idi. Acil yatak başı endoskopi yapıldı. Başlangıçta AÖF düşünülerek az hava verilerek işlem yapıldı. Hastada AÖF ile uyumlu görünüm saptandı (Resim-1). IV kontrastlı koronal toraks BT'de özofagus orta 1/3 kesiminde özofagus ile aorta arasındaki duvar bütünlüğünün bozulduğu gözlenmekte olup aorta çevresinde serbest hava dansiteleri ile mural trombüs izlenmektedir. Özofagus proksimal kesiminde hava sıvı seviyelenmesi mevcuttur. Distal kesimde izlenebilen özofagus çevresinde diffüz duvar kalınlaşma ve özofagusta greft izlendi (Resim 2). Hastada AÖF düşünüldü. Kardiyovasküler cerrahi ve girişimsel radyolojiye konsulte edilen hastaya girişim yapılamadı. KArdiyovaskler cerrahi tarafından yoğun bakımda takibi yapılan hasta inotrop tedaviye rağmen 4 gün sonra eksitus oldu. Tartışma: TEVAR sonrasında gelişen AÖF kanamasında erken tanı ve tedavi önemlidir. Bu hastalarda en sık ölüm nedeni kanama ve enfeksiyondur. Hastamızda massif kanama mevcuttu. CRP değeri çok yüksekti. Bu nedenle torasik aorta enfeksiyonu olduğunu düşünmekteyiz. Hastamız, genel durumunun çok kötü ve stabil olmaması nedeniyle cerrahi tedavi yapılamaması nedeniyle hastamız kaybedilmiştir. Sonuç: TEVAR sonrası AÖF fatal bir komplikasyondur. Üst GIS kanama ile başvuran ve TEVAR öyküsü olan hastalarda başlangıçta düşünülmelidir

Anahtar Kelimeler: Aorta Özofageal Fistül, TEVAR, üst GIS kanama

Resim-1

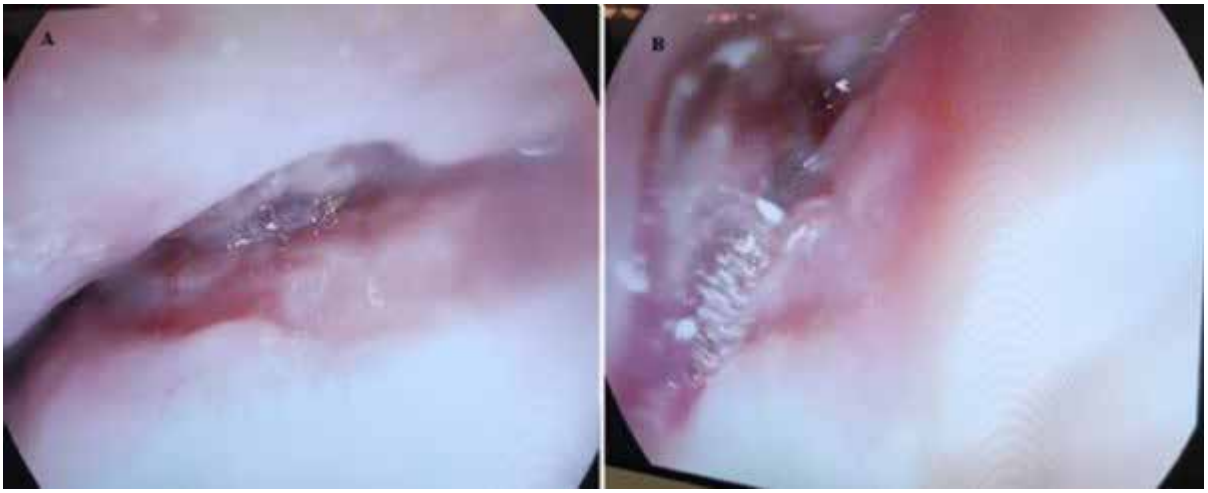

Özofagus 25-37. cm'ler arasında dıştan bası imajı izlendi (A). Özofagus 36. cm de 2-3 cm çapında üzerinde pıhtı ve sızdıran kanama olan lezyon (B)

Resim-2

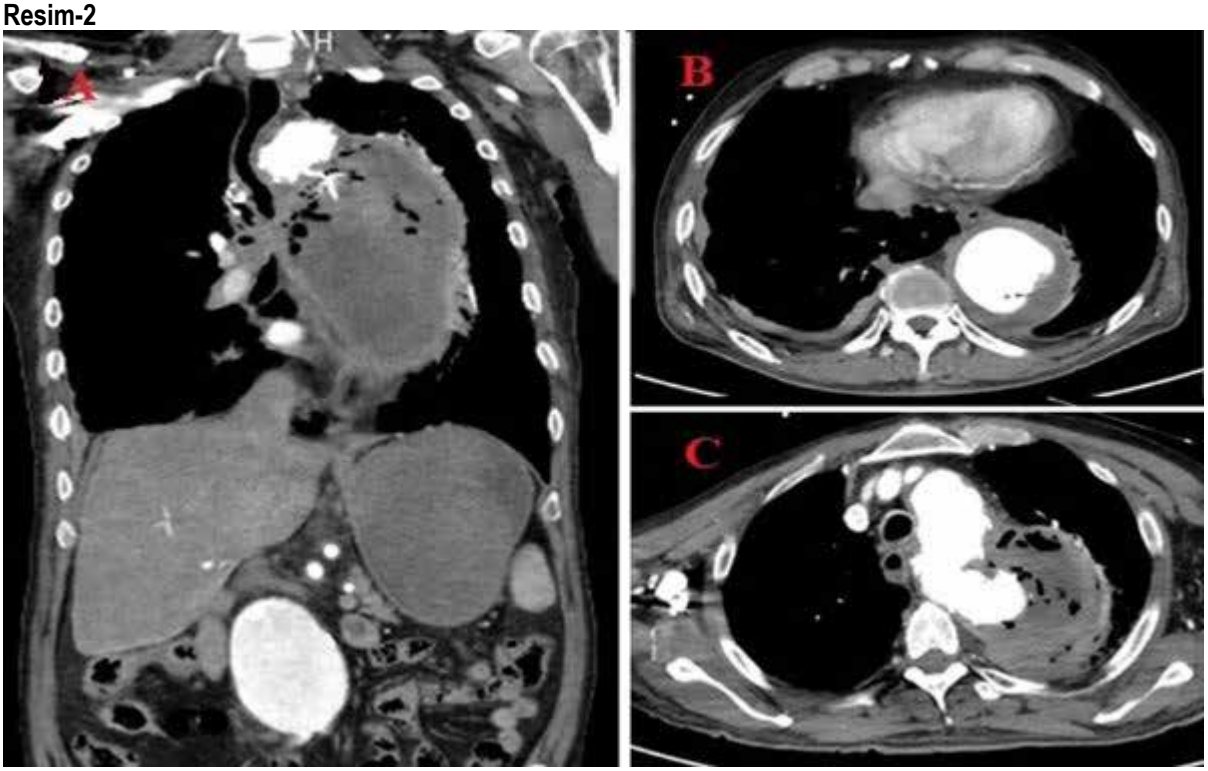

Tomografide özofagus ile aorta arasındaki duvar bütünlüğünde bozulma (A), aortada mural trombus (B) ve aorta içerisinde serbest hava dansiteleri (C)

[GP003]

Nadir Bir Disfaji Nedeni: Disfaji Lusoria

Ümit Karabulut[1], Ramazan Yolaçan[2], Çiğdem Budak Ece[1], Fatma Yılmaz Öncül[1], Ziya Öngören[1], Nazım Ekin[1], Muhsin Kaya[1]
[1]Dicle Üniversitesi Gastroenteroloji Bilim Dalı, Diyarbakır
[2]Bingöl Devlet Hastanesi Gastroenteroloji Bölümü, Bingöl

Giriş-Amaç: Disfaji lusoria, özofagusa vasküler basıya bağlı olarak oluşan disfajiyi tanımlamak için kullanılır. Bu anomalinin varlığı genellikle asemptomatiktir ve büyük çoğunluğu tesadüfen görüntüleme veya otopsi sırasında keşfedilir. Hastaların yaklaşık %20-40'ında disfaji, öksürük ve göğüs ağrısı gibi semptomlar görülebilir. Disfaji lusoria tanısında kullanılan en iyi yöntem, başlangıçta bir baryumlu özofagus grafisi ve ardından BT veya MRI taramasıdır. Disfaji lusoria hastalarının yönetimi semptomların şiddetine bağlı değişir. Bu yazıda, yutma güçlüğü olan, disfaji lusoria tanısı konulan bir olgu sunuyoruz. Olgu: On sekiz yaşında kadın hasta yaklaşık bir yıldan beri yutma güçlüğü ve her öğün yemek sonrası kusma şikayetleri ile kliniğimize başvurdu. Hastanın özellikle katı gıdalara karşı yutma güçlüğü oluyormuş. Bu sürede yaklaşık 5-6 kg kilo kaybı mevcut olup, yapılan fizik muayenesinde epigastrik bölgede olan hafif hassasiyet dışında özellik yoktu. Kan basıncı, vücut ısısı, kalp atım sayısı ve solunum sayısı normaldi. Bakılan laboratuvar parametrelerinde herhangi bir patolojiye raslanmadı. Hastaya özefagogastroduodenoskopi yapıldı; özofagus orta kesiminde üzerindeki mukozası düzenli olan arter pulsasyonu ve arter basısı ile uyumlu dıştan bası görünümü ve antral gastrit ile uyumlu bulgular izlendi. Çekilen baryumlu özofagus grafisinde; özofagus torasik seviyede lümende oblik şeklinde daralma izlendi (Şekil 1). Bunun üzerine torakal BT anjiyografi çekildi; aberran sağ subklavyen arter varyasyonu izlendi ve damarın retroözefagial seyir göstererek özefagusa bası uyguladığı tespit edildi (Şekil 2A,2B). Ekokardiyografi bulguları normaldi. Mevcut bulgular yutma güçlüğünü açıklıyordu. Hastaya asit baskılayıcı tedavi ve yavaş yeme, iyi çiğneme, daha küçük lokmalar alma, sıvıları yudumlamak şeklinde bir diyet önerildi. Hastanın bir ay sonra yapılan kontrolünde şikayetlerinde belirgin düzelme farkedildi ve hasta 3-6 ay aralıklarda takibe alındı. Sonuç: Özetle, anormal bir subklavian arterin neden olduğu disfaji lusoria, erişkinlerde nadir görülen bir disfaji nedenidir Hafif ila orta şiddette semptomları olan hastalarda, olası tıbbi tedavi ile birlikte yaşam tarzı değişiklikleri ve diyet değişikliği endikedir. Ancak konservatif tedaviyeyanıtvermeyen veyasemptomların ağırolduğu olgularda ise cerrahi tedavi düşünülmelidir.

Anahtar Kelimeler: özofagus, disfaji lusoria, aberran subklavian arter

Şekil 1

Baryumyu özofagus grafisinde; arkus aorta düzeyinde, retroözofagial seyirli sağ subklavian arterin dıştan bası görünümü (kırmızı ok).

Şekil 2 A,B.

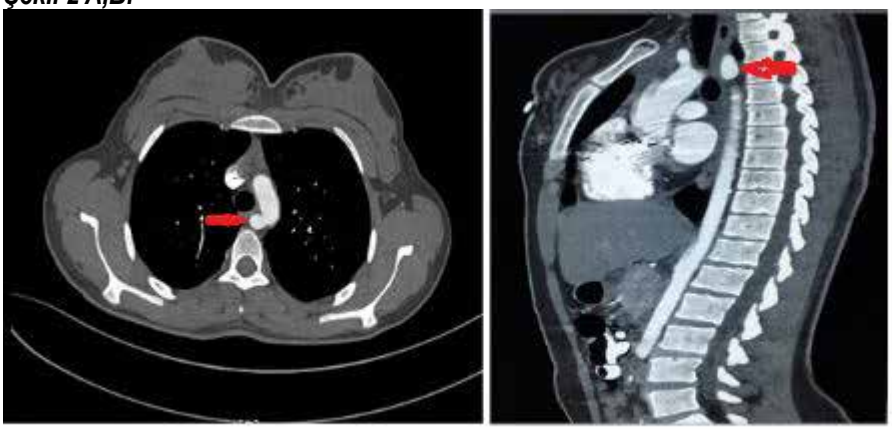

Şekil 2 A,B.

Torakal BT anjiyografide; Sağ subklavian arter aorttan anormal çıkış göstererek retroözofagial seyir göstermektedir (kırmızı oklar).

[GP004]

Özofagusda Granüler Hücreli Tümör

Vedat Göral[1], Taha Cumhan Şavlı[2]
[1]Istanbul Medipol Üniversitesi, Medipol Mega Hastanesi Gastroenteroloji Bölümü, Istanbul
[2]Istanbul Medipol Üniversitesi, Medipol Mega Hastanesi Patoloji Bölümü, Istanbul

Özofagus'un granüler hücreli tümörleri, nadir görülen, nörojenik kökenli iyi huylu tümörlerdir. Genellikle gastrointestinal sistemde, daha az sıklıkla tiroid, solunum yolu, kadın ürogenital sistemi, sinir sistemi, meme ve gastrointestinal (GI) sistemde görülürler. Gastrointestinal sistemdeki tümörler, başta yemek borusu olmak üzere, tüm granüler hücreli tümörlerin yalnızca %6-10'unu oluşturur. Bu vakaların %30-60'ında en sık yerleşim yeri yemek borusudur. Bu neoplazmalar genellikle soliterdir ve vakaların %10'unda multifokal lezyonlardır. Klinik gidişi nispeten iyi huylu olmasına rağmen, GHT'lerin yaklaşık %2'si maligndir. Vaka: Gastroenteroloji polikliniğine epigastrik ağrı ve hazımsızlık şikayeti nedeniyle başvuran 48 yaşında erkek hasta, 1 yıldır aralıklı olarak devam ediyordu. Endoskopik muayenede ağızdan 33. cm'de 4-5 mm çapında mukozadan kabarık, beyazımtırak renkte, lipomu andıran lezyon olduğu görüldü ve bu bölgeden biyopsi alınarak, lezyon çıkarıldı, patolojiye gönderildi. Patolojik incelemede granüler hücreli tümör tansı kondu. Histokimyasal incelemede tümör hücrelerinin PAS ve PAS-D pozitif olduğu belirlendi. İmmunhistokimyasal incelemede S100 proteini ve CD34 ile pozitif boyanma, GFAP ise negatif boyanması izlendi. Ki 67 proliferasyon indeksi <1 idi. Hasta, kontrol altında ve herhangi bir şikayeti olmamaktadır. Sonuç olarak, özofagus GHT'leri nadir görülen, iyi huylu tümörlerdir. Hazımsızlık şikayetlerine neden olabilirler ve endoskopi sırasında tespit edilirler. Karakteristik histopatolojik özelliklerin gözlenmesi tanı için önemlidir. Malignite potansiyeli taşıdıkları için EUS ile tümörün yeri ve yayılımının belirlenmesi ve endoskopik rezeksiyon yapılması önerilmektedir.

Anahtar Kelimeler: Özofagus, Granüler Hücreli Tümör, EMR

ÖGHT

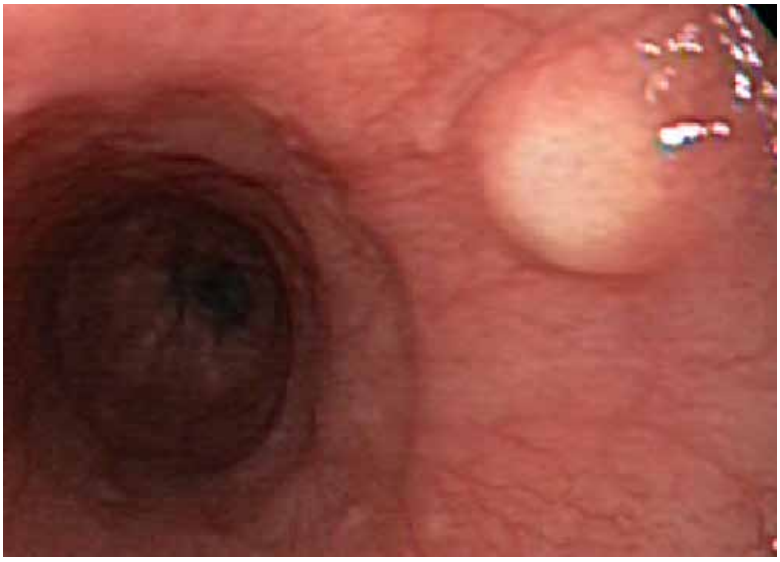

[GP005]

Gastroesofageal reflü hastalarında hiatus hernisi tanısı

Govhar Imanli, Inara Alikhanova
Azerbaycan Tip Üniversitesi, III Iç Hastalıkları bölümü, Baku, Azerbaycan

Giriş: Yapılan çalışmalar hiyatal herninin (HH) gastroözofageal reflü hastalığını (GÖRH) ileri derecede yükseltdiyini gösteriyor. HH olan hastalarda alt özofageal sfinkter basınçının düşük olması ciddi özofagus hasarına yol açа biliyor. Amaç GÖR şikayeti ile baş vuran bazal grup GÖR hastalarında ve hiç bir şikayeti bulunmayan "check-up" yaptırma amaçlı baş vuran insanlar içerisinden seçdiyimiz kontrol grup hastalarda özofagus manometrisinde (ÖM) bulunan HH-in tanısal deyerini (sensitivite ve specificite) araştırmak ve HH ile ÖM ve 24-saatlik impedans pH-metri bulguları arasındakı ilişkini araştırmaktır. Bulgular: Çalışmaya GÖR şikayeti ile baş vuran 60 GÖR hastası ve hiç bir şikayeti bulunmayan "check-up" yaptırma amaçlı baş vuran insanlar içerisinden seçdiyimiz 35 GÖR hastası dahil edildi. Hastaların 60'ı (63,1%) erkek, 35'i (36,9%) kadındı. Hastaların yaş ortalaması 41,1±1,6 (dağılımı 20-70) yıl olarak tespit edildi. Çalışmaya alınan üst GİS endoskopi yapılan tüm 95 hastaya ÖM ve 24-saatlik impedans pH-metri yapıldı. ÖM zamanı İRP- integrated relaxation pressure, DCİ- distal contractile integral, peristaltik breaks, hiyatal yırtıq araşdırıldı. 24-saatlik impedans pH-metride De-Meester skoru ve diğer bulgular araştırıldı. İlişkiler istatistik yöntemlerle tespit edildi. Aynı zamanda ROC curve istatistik olarak deyerlendirildi. Sonuç: ÖM zamanı 95 hastadan 40-da (42%) HH görüldü. ÖM-de HH bulunan hastalarda impedans pH-metri bulgularından toplam reflü zamanı (p=0,043), ayakta reflü zamanı (p=0,014), reflü period sayısı (p=0,014) ve 5 dak.-dan fazla süren reflü period sayısı (p=0,047) daha çok bulunmuşdur. ÖM-de HH bulunan hastalarda DCI ve İRP bulgusu daha küçük görülmüşdür (p=0,032 ve p=0,018). Bununla bağlı bu hastalarda özofagus distalinde peristaltizm problemi daha çok görülmüşdür (p<0,001). ÖM-de HH tanısının konulması zamanı endoskopik HH-ye ile bağlı sensitivite 87,5±5,2%, spesifisite 70,9±6,1%, İRP-4s-le bağlı sensitivite 62,5±7,7%, spesifisite 75,5±5,9% bulunmuşdur. Sonuç: Sonuç olarak, ÖM-de bulunan HH ile ÖM bulguları ve 24-saatlik impedans pH-metri bulguları arasında istatistik ilişki tesbit edildi. Çalışmamızın istatistik bulguları HH-in tanısının konulması için ÖM-in yüksek spesifisite ve yüksek sensitivitesi olduğunu tesbit etdi.

Anahtar Kelimeler: hiatal herni, özofagus manometrisi, impedans pH-metri

Özofagus manometri göstericileri ile manometride bulunan hiyatal herni arasında ilişki

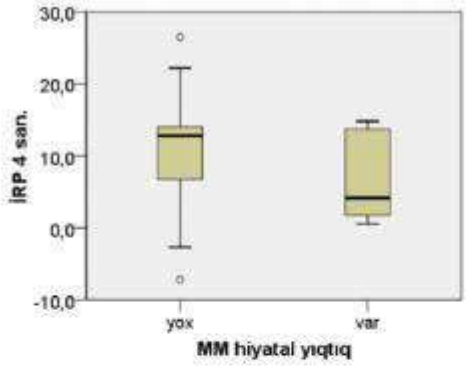

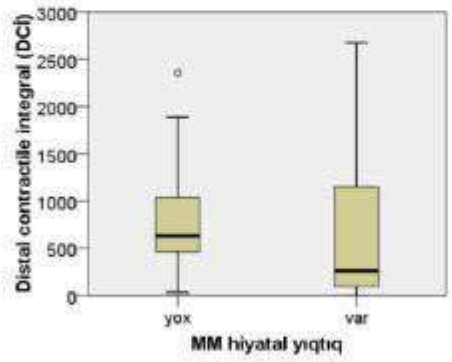

ROC-curve
ROC- curve



ROC-curve
ROC- curve



[GP006]

Akalazyada Tanı Alma Süreci; 100 Akalazyalıya Sorduk

Ezgi Tuğçe Karaoğuz[1], Serhat Bor[2]
[1]Ege Üniversitesi Tıp Fakültesi, Gastroenteroloji Bilim Dalı
[2]Ege Reflü Çalışma Grubu

Amaç: Özofagus motilite bozukluklarının tanı, tedavisi ile ilgili son gelişmelere rağmen, akalazyada tanı ortalama beş yıl gecikmektedir. Ülkemizde bu konuda yapılmış bir çalışma bulunmamaktadır. Bu çalışma, Ege ÜTF Gastroenteroloji BD akalazya tanısı konmuş hastaların tanı alma sürelerini, semptomları, şiddetlerini incelemeyi amaçlamaktadır. Metod: Üst GİS endoskopisi, yüksek rezolusyonlu manometri, dakikalık baryumlu grafiyle tanı konmuş 100 akalazyalı değerlendirilmiştir. Demografikler, Eckard skoru, tanı yöntemleri, kesin tanıya kadar başvurulan hekimlerin sayısı, uzmanlık alanları, tanıda gecikme süresi, yaşadığı yer ile tanı aldığı kurum arasındaki uzaklık sorgulandı. Bulgular: Çalışmaya katılan hastaların 46'sı erkekti. Yaş ortalaması 51.6 ± 14.8 yıl, 36'sı İzmir ilinde yaşarken 64'ü il dışından başvurmuştu. Semptomlar başladığı andan itibaren, ortalama doktor başvurusu sayısı 4.3 ± 1.4. Her hasta en az bir kez bir gastroenteroloji uzmanına başvurmuş olup, ortalama gastroenteroloji başvuru sayısı 2.31 ± 1.06 idi. Dahiliye, en çok başvurulan ikinci uzmanlık alanıydı. 100 hastanın 17'si tanı alma sürecinde psikiyatriye başvurduklarını belirtti. Ortalama ÖGD sayısı 1.98 ± 1.10 (1-5). Üç hastaya 5 kez ÖGD yapılmıştı. Tanı alma süresi 3.9 ± 2.8 yıldı. Ortalama Eckard Skoru 8.2 ± 1.8 olup, tanı alma süresi ile Eckard Skoru arasında bir ilişki bulunamadı. Hastaların 20'si kilo kaybı yaşamadıklarını, 18'i 5 kg'dan daha az kilo kaybı yaşadıklarını, 32'si 5-10 kg arasında kilo kaybı yaşadıklarını ve 30'u 10 kilogramdan daha fazla kilo kaybı yaşadıklarını belirtti. Sonuç: Akalazyanın ilk tanısına kadar geçen süre, ülkemizde 4 yıla kadar uzamaktadır. Tanının gecikmesine yönelik incelediğimiz faktörlerin hiçbiri gecikmiş tanı ile istatistiksel olarak anlamlı değildi. Hastalar gastroenterolojiye de sıklıkla başvurmakla birlikte tanı atlanabilmektedir. Gereksiz psikiyatri konsültasyonu sıktır. Bu konuda sağlık sektörü üzerindeki maliyeti artırmamak ve hasta yaşam kalitesinin düşmesini önlemek amacıyla geniş çaplı çalışmalara ihtiyaç vardır.

Anahtar Kelimeler: akalazya, disfaji, motilite bozuklukları, tanı gecikmesi

[GP007]

Zenker Divertikülünün Fleksbl Endoskopik Tedavisinde Detaylar: Tek Merkez Deneyimi

*K*erem Kenarlı, Nazmi Gökhan Ünver, Alper Macif, Diler Taş Kılıç, Bülent Ödemiş
Ankara Bilkent Şehir Hastanesi, Gastroenteroloji Bilim Dalı, Ankara

Amaç: Zenker Divertikülünün (ZD) tedavisi artık daha az invaziv olup, açık cerrahinin yerini transoral endoskopik girişimler almaktadır. ZD için fleksibl endoskopik tedavi köklü bir prosedürdür ancak fleksibl endoskopik tedavide farklı teknikler mevcut olup hangisinin üstün olduğu konusunda net bir fikir birliği yoktur. Bu çalışmadaki amacımız fleksibl endoskopi ile krikofaringeal(CP) myotomi uygulanan hastaların sonuçlarını paylaşarak literatüre katkı sağlamak ve tedavi başarısını etkileyebilecek faktörleri gözden geçirmektir. Yöntem-Gereçler: Bu retrospektif çalışmaya Ocak 2018 ile Temmuz 2023 tarihleri arasında merkezimizde endoskopik onarım uygulanan tüm ZD hastaları dahil edildi. Tüm hastalara konvansiyonel krikofaringeal myotomi uygulandı. Tüm hastalara işlem öncesi ve sonrası bilgisayarlı tomografi görüntülemesi yapıldı. Disfaji, tedavi öncesi ve sonrası Atkinson disfaji skoru ile değerlendirildi. İstatistiksel analizler SPSS 26. versiyon yazılımı kullanılarak yapıldı. Bulgular: Semptomatik Zenker divertikülü olan 7'si erkek (%58) 12 hastaya geleneksel CP myotomi işlemi uygulandı. Medyan yaş 60 (45-79) idi. Hastaların tamamı ZD nedeni ile daha önce tedavi almamış hastalardı. Divertikül medyan boyutu 38 mm (28-68 mm) idi. İşlem öncesi 4 hastanın (%33) disfaji derecesi 2, 5 hastanın (%41) disfaji derecesi 3 ve 3 hastanın (%25) disfaji derecesi 4 idi. Tedavi sonrasında divertikülün medyan boyutu 15 mm (20-23 mm) idi. Hastaların tamamı takiplerinde disfajide iyileşme bildirdiler. Üç vakada işlem sırasında sızıntı şeklinde kanama meydana geldi, argon plazma koagülasyon ile kontrol altına alındı. Hiçbir hastada oral opaklı görüntülemede ekstralüminasyon izlenmedi. 18. ayda nüks (derece 3-4 disfaji) olan hasta sayısı 1 (%8) idi. Sonuçlar: Fleksibl endoskopi alanında yeni cihaz ve tekniklerin gelişmesi ile ZD tedavisi zaman içinde gelişim göstermektedir. Ancak şu anda ZD tedavisi için farklı cihaz veya teknikleri karşılaştıracak yeterli sayıda *randomize çalışma mevcut değildir. Tedavi seçimi genellikle endoskopistin uzmanlığına ve tercihlerine bağlıdır.*

Anahtar Kelimeler: Zenker Divertikülü, myotomi, disfaji

hasta verileri

Patient No	Age in years, sex	Pre-Treatment Size (mm)	Post-Treatment Size (mm)	Pre-treatment Dysphagia grade	Post-treatment Dysphagia grade	Follow-up time (months)
1	64, male	33	18	3	0	66
2	45, male	45	17	3	0	62
3	53, female	42	10	2	1	61
4	56, male	35	15	3	0	55
5	63, male	30	16	4	0	42
6	49, female	44	20	2	1	27
7	79, female	28	15	2	0	26
8	60, male	38	22	2	0	18
9	61, male	40	14	3	0	17
10	58, male	35	15	3	0	5
11	74, female	68	23	4	0	2
12	73, female	52	11	4	0	1

İşlem başlangıcında yerleştirilen divertiküloskop

Koagülasyon forsepsi ile mukoza ve kas liflerinin rezeksiyonu

[GP008]

Özofageal disfaji hastalarında endoskopik ultrasonografi sonuçlarının değerlendirilmesi

Aslıhan Bayır[1], Elif Yorulmaz[2], Deniz Öğütmen Koç[3], Hatice Yorulmaz[4]
[1]Sağlık Bilimleri Üniversitesi, Bağcılar Eğitim ve Araştırma Hastanesi, İç Hastalıkları Ana Bilim Dalı, İstanbul
[2]Sağlık Bilimleri Üniversitesi, Bağcılar Eğitim ve Araştırma Hastanesi, Gastroenteroloji Kliniği, İstanbul
[3]Sağlık Bilimleri Üniversitesi, Taksim Eğitim ve Araştırma Hastanesi, Gastroenteroloji Kliniği, İstanbul
[4]Haliç Üniversitesi, Sağlık Bilimleri Fakültesi, İstanbul

Amaç: Bu çalışmada disfaji şikayeti ile başvuran hastaların ayırıcı tanısında endoskopik ultrasonografinin (EUS) tanıya katkısını ve akalazya hastalarında, EUS ile özofagus duvar kalınlık değerlerini kontrol grubu ile karşılaştırmayı amaçladık. Yöntem: Çalışmaya disfaji şikayeti ile başvurmuş 77 hasta alındı. High Resolution manometre (HRM) 22 kanallı sulu sistem manometri kateteri ile yapıldı. Akalazya hastalarında hastalık semptom ağırlığının tespit edilmesinde Eckardt skorlaması hesaplandı. 54 hastada EUS işlemi radial prob kullanılarak fujinon marka cihazla yapıldı. 27 Akalazya hastası ile HRM tetkikinde motilite bozukluğu tespit edilmeyen 16 kontrol grubunun, EUS'de özofagus muskularis mukoza, muskularis propia ve özofagus total duvar kalınlıkları karşılaştırıldı. Bulgular: Hastaların 41'i erkek, 36'sı kadındı. Hastaların ortalama yaşı 50 idi. HRM'de akalazya tanısı konulan 1 hastada EUS'de kardia tümörü tespit edildi. Normal HRM'li 1 hastada özofagus tümörü saptandı. Akalazya hastalarının EUS muskularis mukoza, muskularis propria ve total duvar kalınlık değerleri sağlıklı kontrol grubuna göre anlamlı derecede yüksekti ($p<0.05$, $p<0.01$). Akalazya hastalarında yaş, vücut kitle indeksi, hastalık süresi, eckardt skorlaması ve integrated relaxaton pressure (IRP) değerleri ile EUS muskularis mukoza, muskularis propria ve total duvar kalnlık değerleri arasında anlamlı ilişki saptanmadı ($p>0.05$). Sonuç: Bu çalışmada EUS disfaji ayırıcı tanısında malignite tespitinde HRM tanısına ek katkı sağlamıştır. Ayrıca akalazya hastalarında EUS özofagus duvar kalınlık değerleri kontrol grubuna göre anlamlı derecede yüksek tespit edilmiştir. EUS'nin özofagus motilite bozuklukları tanısında kullanılabilmesi için daha fazla hastada yapılacak prospektif çalışmalara ihtiyaç vardır.

Anahtar Kelimeler: Akalazya, disfaji, endosonografi, high resolution manometri

[GP009]

Gastroözofageal reflü hastalarinda antropometrik ölçümler ile 24 saatlik ph-metre verilerinin karşılaştırılması

Edip Yıldız
Ankara Etlik Şehir Hastanesi,Gastroenteroloji Ana Bilim dalı, Ankara

Amaç: Obezite ve gastroözofageal reflü hastalığı (GÖRH), literatürde tutarsız bir ilişki gösteren ana sağlık problemleridir. Bu nedenle, hasta sunumunda prediktif olan ve basitçe değerlendirilebilen antropometrik parametreler, ambulatuvar reflü izlemesi için daha iyi bir hasta seçimine yol açabilir. Bu nedenle biz VKI(Vücut kitle indeksi), bel çevresi, kalça çevresi ve bel/kalça oranı gibi antropometrik ölçümleri pH metre verileri ile karşılaştırmayı amaçladık. Yöntem: Tipik ve atipik GÖRH(Gastroözofageal reflü hastalığı) semptomları olan seksen bir hastaya 24 saat pH-metre izlemi yapıldı. Prospektif olarak toplanan veri tabanımızdan reflü parametreleri ile antropometrik veriler istatiksel olarak analiz edildi. Bulgular: Bel/kalça oranında artma ile yatma esnasındaki distal özefagusun asit reflüye maruzuyeti istatiksel olarak anlamlı saptandı(p=0,014, r:0,313). Bununla birlikte bel/kalça oranı ile yatma sırasındaki asit reflü periyod sayısı arasındaki pozitif korelasyon istatiksel olarak anlamlı saptandı(r:0,274,p=0,034). Bununla birlikte hastalarımızı VKI'lerine göre VKI<25(normal ve zayıf kilolu) ve VKI >= 25 (fazla kilolu ve obez) olmak üzere iki grupta değerlendirdiğimizde pH-metre verilerinden günlük toplam asit reflü periyod sayısı VKI >= 25 olanlarda istatiksel olarak anlamlı yüksek saptandı(p=0,031). Sonuç: Bel/kalça oranı, yatma esnasında distal özefagusa asit reflü maruziyetinde VKI den daha iyi bir prediktif değerdir. Merkezi yağ dağılımının biyomekanik ve metabolik mekanizmaları, 24 saatlik pH-metre izlemesinde reflü parametrelerini etkileyebilir, bu da ambulatuvar reflü izlemesi için hasta seçimini etkileyebilir.

Anahtar Kelimeler: Gastroözofageal reflü hastalığı, 24 saatlik ph-metre, VKI(Vücut kitle indeksi), bel/kalça oranı

[GP010]

Plummer Vinson Sendromu: Olgu Sunumu

Feyzanur Tosun[1], Levent Aktaş[2], Süleyman Günay[2]
[1]İzmir Katip Çelebi Üniversitesi Tıp Fakültesi
[2]İzmir Katip Çelebi Üniversitesi Atatürk Eğitim ve Araştırma Hastanesi, Gastroenteroloji Kliniği, İzmir

Giriş: Plummer-Vinson sendromu disfaji, demir eksikliği anemisi ve özafagus webleri ile karakterize, ileri yaş insanlarda gözlenen, otoimmün hastalıkları olanlarda daha sık gözlenen, nedeni tam olarak bilinmeyen bir hastalıktır. Olgu: 68 yaş kadın hasta birkaç aydır olan yutma güçlüğü şikayetiyle başvurdu. 1 yıldır halsizlik kırgınlık tarifleyen hastada ağrı, kanama bulgusu, kilo kaybı yoktu. Yutma güçlüğünün katı gıdalara karşı daha belirgin olduğunu belirten hastanın fizik muayenesinde vital bulgular olağan idi. Fizik muayenede solukluk dışında özellik yoktu. Yapılan labarotuvar tetkiklerinde Hgb: 10.7 g/dL, MCV: 69.2 fL, demir: 40 ug/dL, demir bağlama kapasitesi: 408 ug/dL, ferritin: 6 ug/dL saptandı. Çekilen baryumlu özafagus pasaj grafisi (görsel 1) özafagus proksimalde post-krikoid alanda webleri gösterdi. Endoskopide ise proksimal özafagusta 14. cm'de lümeni konsantrik daraltan, skope geçişine izin vermeyen ince cidarlı membran gözlendi (görsel 1). Endoskop ile geçilemeyen membran için buji dilatasyon uygulandı. Demir eksikliği tedavisi verilerek takibe alındı. Takibinde klinik rahatlama geliştiği gözlendi. Sonuç: İleri yaşta başvuran yutma güçlüklerinde benign darlıklar gözlenebilir. Demir eksikliği eşlik eden yutma güçlüğü ile başvuran hastalarda Plummer-Vinson sendromu akla gelmelidir.

Anahtar Kelimeler: demir eksikliği anemisi, disfaji, özefageal web, plummer-vinson sendromu

Görsel1

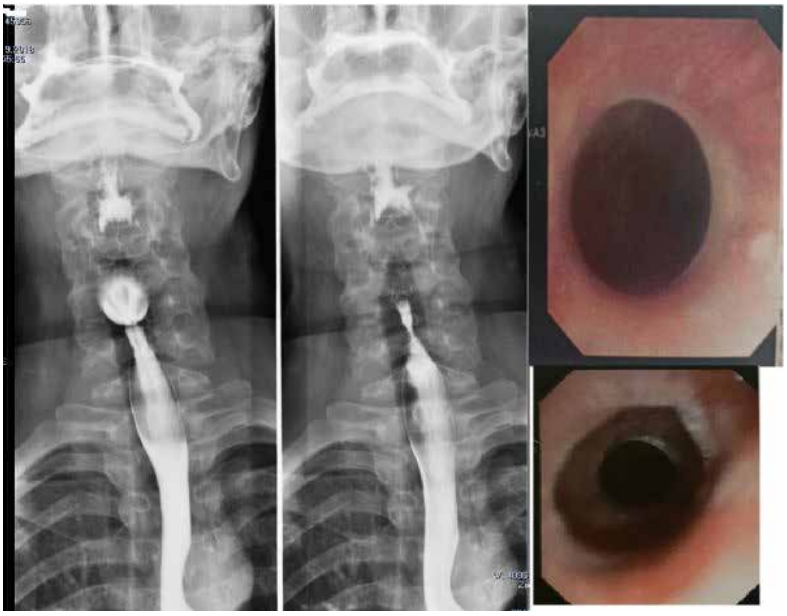

Baryumlu özefagus pasaj grafisi ve endoskopta web

[GP011]

Koroziv Madde Hasarı'nda Endoskopik Bulgular: İki Merkezli Gözlemsel Çalışma

Fatih Kıvrakoğlu[1], Mustafa Ergin[2]
[1]Osmaniye Devlet Hastanesi, Gastroenteroloji, Osmaniye
[2]Aksaray Eğitim ve Araştırma Hastanesi, Aksaray

Giriş
Üst GİS'in koroziv madde alımına bağlı hasarı yaygın bir problemdir. Batı toplumlarında alkali maddelere bağlı hasar daha sıkken gelişmekte olan ülkelerde kolay ulaşımları nedeniyle asidik maddelere bağlı hasar daha sıktır. Endoskopi koroziv madde hasarı tanısında ve tedavinin belirlenmesinde önemli role sahiptir.

Materyal ve Metod
Şubat 2022-Eylül 2023 tarihleri arasında Osmaniye DH ve Aksaray EAH'e koroziv madde almış 55 hasta çalışmaya dahil edilmiştir. Özofagus hasarı Zargar klasifikasyonuna göre yapılmıştır. Alınan maddenin türü ve miktarı, acil servise başvuru süresi, başvuru-endoskopi arasında geçen süre, hastaların ayaktan veya yatırılarak tedavisi süresi incelenmiştir.

Sonuçlar:
Yaş ortalaması 37,7; erkek/kadın: 32/23 (%58/42).%80'i koroziv maddeyi yanlışlıkla %20'si suisid amacıyla almıştı. Hastaların %52'si asidik madde %48'si alkali madde almıştı. Hastaların %67'si 50 ml'den az,18'i (%33) >50 ml madde almıştır. Acil servise ortalama başvuru süresi 2.8 saatti. Hastaların %55'ine ilk 6 saatte, %16'sına 6-12 saatte,%25'ine 12-24 saatte,%5'ine 24 saatten sonra endoskopi yapılmıştı. Tüm BT'lerde normal bulgular saptanmıştı. Hastaların %75'inde Zargar grade 0, %15'inde grade 1,%7'sinde grade 2a,%3'ünde grade 2b saptanmıştı. Hastaların %80'i taburcu edilmişken,%15'i serviste izlendi, %5'i yoğun bakımda izlenmişti. Ortalama hastane kalış süresi 4.8 gündü. Bir hasta yaşamını yitirdi.

Tartışma
Koroziv miktarı ve ph'ı hasarı belirlemektedir. <50 ml miktarda asidik koroziv madde alan 19 hastanın tamamında özofagusta endoskopik olarak hasar saptanmamıştır. Ancak <50 ml bazik koroziv madde alan 18 hastanın 3'ünde zargar grade 1, birinde zargar grade 2a ve birinde de zargar grade 2b bulgular saptanmıştır. Asit-baz fark etmeksizin <50 ml'den daha az koroziv maddeye maruz kalan 37 hastanın 5'inde (%13) endoskopide hasar saptanmışken bu oran >50 ml olanlarda 18 hastada 9 (%50) olarak bulunmuştur. BT koroziv madde hasarını saptamakta endoskopiye alternatif olarak kullanılmaktadır. Çalışmamızda endoskopik hasar gösterilenler dahil tüm tomografiler normal olarak raporlanmıştır.

Sonuç:
Koroziv madde alımı maddenin türüne ve miktarına göre üst GİS'te farklı düzeylerde hasar oluşturmaktadır.Endoskopi koroziv madde hasarını göstermedeki önemini korumaktadır.

Anahtar Kelimeler: Koroziv madde, Özofagus hasarı, Endoskopi

Koroziv Hasarı Endoskopik Görüntüleri
Endoscopic images of corrosive damage

Koroziv Hasarı Endoskopik Görüntüleri
Endoscopic images of corrosive damage

[GP012]

Otizm spektrum bozukluğu olan çocuklarda Fonksiyonel gastrointestinal hastalıkların değerlendirilmesi

Özlem Gülpınar Aydın[1], Hüseyin Burak Baykara[2], Yunus Güler[1], Kardelen Akın[3], Sinem Kahveci[1], Gül Şeker[1], Yeşim Öztürk[1]
[1]Dokuz Eylül Üniversitesi Tıp Fakültesi, Çocuk Gastroenterolojisi BD, İzmir.
[2]Dokuz Eylül Üniversitesi Tıp Fakültesi, Çocuk ve Ergen Ruh Sağlığı ve Hastalıkları AD, İzmir.
[3]Dokuz Eylül Üniversitesi Tıp Fakültesi, Çocuk Sağlığı ve Hastalıkları AD, İzmir

Gastrointestinal sistem (GIS) hastalıklarının, Otizm spektrum bozukluğunda (OSB) sık görüldüğü bilinmektedir. Prevalansı değişik çalışmalarda %9-91 arasında bulunmuştur. Kabızlık, ishal ve karın ağrısı en sık görülenleridir. Günümüzde OSB'li çocuklarda nöbet, uyku bozuklukları, psikiyatrik bozukluklar ve GIS sorunları dört ana komorbidite olarak kabul edilmektedir. Bu bozuklukların da birbiri ile ilişkili olduğu, OSB şiddeti ile korelasyon gösterdiği düşünülmektedir. Bu komorbid hastalıkların OSB davranış alt grupları ve hastalık şiddeti ile bağlantılı olduğu son dönemde çocuk psikiyatri çalışmalarında sıkça vurgulanmaktadır. Fakat OSB'li çocuklarda, fonksiyonel GİS hastalıkları alt grupları ile ilgili sistematik veriler oldukça sınırlıdır. Burada merkezimizde OSB olan çocuklarda fonksiyonel GİS hastalıklarını Roma kriterleri ile araştırmayı amaçladık. Bu çalışmada; DSM-5 tanı kriterlerine göre OSB tanısı konan, Çocukluk Çağı Otizm Derecelendirme Ölçeği (ÇODÖ-CARS-2) ile 30'un üzerinde puan alan 68 çocuk ile kontrol grubu olarak sağlıklı çocuklar (n=78) çalışmaya alındı. Olgularda fonksiyonel GİS hastalıklarına yönelik yakınmalar ebeveynlerine sorulan, Türkçe geçerlilik güvenilirliği tanımlanmış Roma III kriterleri anketi ile pediatristler tarafından dolduruldu. Çalışmamızda; fonksiyonel GİS hastalıkları sıklığı OSB'li çocuklarda %76.5 bulundu ve kontrol grubundan yüksekti (p<0.001). OSB'li çocuklarda kontrol grubuyla karşılaştırıldığında abdominal migren 10 kat (p=0,012), fonksiyonel kabızlık 7 kat (p <0.001), fekal inkontinans 6 kat artmıştı (p<0.001). Dikkat çeken diğer nokta; fekal inkontinansı olan OSB'li çocukların büyük kısmında fekal retansiyon yoktu, dışkı tutma davranışı ise baskın özellikleriydi. Bu veri bize inkontinans nedenlerinin sosyal, psikolojik ve davranışsal olduğunu düşündürdü. Bu çalışmada, OSB'li çocuklarda GİS problemlerinin Roma kriterleri ile araştırması ve bu konuda sağlık çalışanlarının farkındalığının arttırılması ve sonuç olarak OSB'li çocukların yaşamında birçok alanda iyileşme sağlanması amaçlanmıştır.

Anahtar Kelimeler: abdominal migren, fekal inkontinans, gastrointestinal, kabızlık, otizm

Şekil 1

Şekil 1. Fonksiyonel gastrointestinal sistem bozuklukları sıklığının otizm spektrum bozukluğu ve kontrol grupları arasında karşılaştırılması

Şekil 2



Şekil 2. Fonksiyonel Kabızlık, fekal İnkontinans, abdominal migren sıklığının otizm spektrum bozukluğu ile kontrol grubu arasında karşılaştırılması

Tablo 1

Tablo 1. Otizm spektrum bozukluğu (OSB) ve kontrol grubunun özellikleri ve Roma III kriterleriyle fonksiyonel GİS hastalıkları açısından karşılaştırması

Değişken	Kontrol (n=75)	OSB (n=68)	p değeri*
Cinsiyet, n (%)			
Kız, (%)	18 (%23)	13(%19)	0.532
Erkek, (%)	59 (%77)	55 (%81)	
Yaş (ay), Medyan (IQR)	85 (65-99)	84 (60-108)	0.769
3-7 yaş, n (%)	38 (%49)	39 (%57)	0.335
8-10 yaş, n (%)	39 (%51)	29 (%43)	
Tanı yaşı (ay), Medyan (IQR)	-	30 (24-36)	-
Tanı süresi (ay), Medyan (IQR)	-	54.5 (34.5-72)	-
İlaç kullanımı, n (%)	-	34 (%50)	-
Dispepsi, n (%)	8 (%10)	9 (%13)	0.785
Karın ağrısı, n (%)	17 (%22)	20 (%29)	0.412
İrritabl barsak sendromu, n (%)	3 (%4)	8 (%12)	0.141
Kabızlık, n (%)	4 (%5)	26 (%39)	**<0.001**
Abdominal migren, n (%)	1 (%1)	9 (%13)	**0.012**
Fekal inkontinans, n (%)	4 (%5)	20 (%29)	**<0.001**
Sıklık kasma, n (%)	1 (%1)	3 (%4)	0.341
Reflü, n (%)	8 (%10)	13 (%19)	0.210
Toplam GİS* bozuklukları, n (%)	31 (%40)	52 (%76)	**<0.001**

*Mann Whitney U test, Ki kare-Fisher exact test, Yates düzeltmesi kullanılmıştır.
*GİS gastrointestinal sistem

Tablo 1: Otizm spektrum bozukluğu (OSB) ve kontrol grubunun özellikleri ve Roma III kriterleriyle fonksiyonel GİS hastalıkları açısından karşılaştırması

[GP013]

Peutz-jeghers Sendromlu Bireylerde Saptanan Mutasyonların İn-Silico Analizi

Duygu Uzun Arda[1], Nazlı Mert Özüpek[3], Pınar Günay Aslan[1], Ahmet Çağlayan[4], Yasemin Başpınar[3], Mesut Akarsu[2]
[1]Dokuz Eylül Üniversitesi İç Hastalıkları Ana Bilim Dalı
[2]Dokuz Eylül Üniversitesi Gastroentoloji Bilim Dalı
[3]Dokuz Eylül Üniversitesi Sağlık Bilimleri Enstitüsü Onkoloji Ana bilim Dalı
[4]Dokuz Eylül Üniversitesi Tıbbi Genetik Ana Bilim Dalı

Amaç: Peutz-Jeghers sendromu (PJS), en sık gastrointestinal sistem olmak üzere artmış kanser riski ile karakterize serin treonin kinaz 11 (STK11) genindeki mutasyonlara bağlı oluşan nadir bir hastalıktır. Bu çalışma ile PJS'li bireylerde genotip-fenotip ilişkisinin STK11 proteinin in-silico yapısı ile değerlendirilmesi amaçlanmıştır.

Method: Çalışmaya PJS tanısı ile takip edilen 11 hasta dahil edilmiştir. Bu 11 hastanın 4'ü aynı aileden ve aynı genetik mutasyonu taşıdığından toplam 8 adet mutant STK11 proteinin homoloji modellemesi yapılmış, fonksiyonel değişimi belirlenmiş ve moleküler dinamik simülasyonu yapılarak in-silico olarak incelemesi yapılmıştır.

Bulgular: 8 hastada yapılan değerlendirmede en çok katalitik bölgede kısmi kayıp ve proteinin c-terminal ucunda kısmi fonksiyon kaybı olduğu görülmüştür. STK11 proteini 5 hastada sitoplazmada stabil durumda değildir. Hastaların STK11 proteini genel olarak nötr yüklü olarak kalmıştır. Yapılan fonksiyonel analizlerde, biyolojik süreç olarak RNA splicing ve metabolik süreçte oluşan aksamaların, moleküler fonksiyon olarak katalitik aktivite ve nükleotid-nükleik asid bağlanmasında ki aksamaların, hücresel bileşen olarak da mitokondri, hücre çekirdeği ve hücre membranındaki bozuklukların displastik polip gelişimine yol açtığı görülmüştür. Malignite gelişen hastalarda malignite gelişimine ise sırayla biyolojik olarak metabolik sürecin düzenlenmesinin, moleküler olarak en çok nükleik asid bağlanmasının, hücresel bileşen olarak ise nükleolus ve membran yapısında görev alan proteinde mutasyon gelişmesin yol açtığı bulunmuştur. Şekil1, şekil 2 ve Tablo 1'de yapılan analizlere örnekler verilmiştir.

Tartışma: Günümüzde, STK11 gen varyantlarının türü ve bölgesi ile kanser riski arasındaki ilişki net değildir. STK11 proteinin moleküler yapısını tahmin ederek, hastaların ilk semptomları, klinik takipte gelişen yeni bulguları ile in-silico analiz yaparak genotip-fenotip ilişkisini kurmak, hastalıklı bireylerde hangi organda daha ayrıntılı tarama yapılacağını öngördürebilir. Aynı zamanda STK11 proteini stabilitesini ve proteinin yük değişimini ortaya koymak kişisel bazlı ilaç geliştirme çalışmalarına ışık tutabilir. İn-silico çalışmalar arttıkça STK11 varyantlarının genotip-fenotip ilişkisi daha iyi anlaşılacak, risk sınıflandırılması, hedefli kanser taraması yoluyla PJS hastaları ve aileleri için kişiselleştirilmiş tedavi ve takip yaklaşımları mümkün olabilecektir.

Anahtar Kelimeler: *PJS, in-silico analiz, genotip-fenotip ilişkisi*

Şekil 1

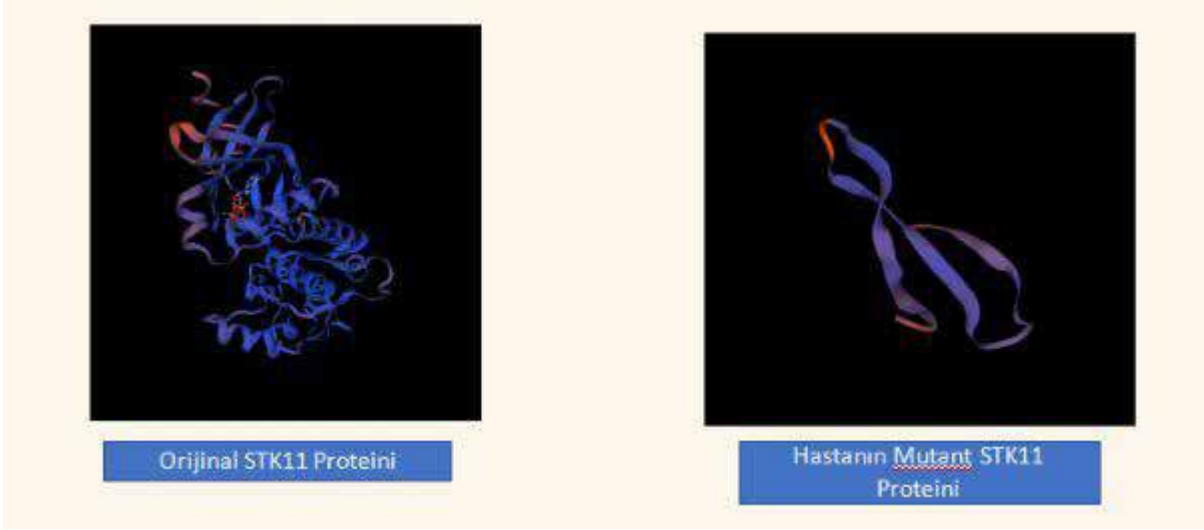

Memede invazif duktal karsinom gelişen hasta 1'in fonksiyon kaybı tahmini ve hastanın mutant proteini ile orijinal STK 11'in üç boyutlu yapısının kıyaslanması, hasta da Katalitik bölgede kısmi kayıp ve proteinin c-terminal ucunda tam fonksiyon kaybı olduğu düşünülmektedir.

Şekil 2

Malignite gelişen iki hastada da biyolojik süreçte en çok metabolik sürecin etkilenmesi nedeni ile, metabolik sürecin sekteye uğramasının, malignite riskinin artmasına neden olabileceğini düşündürmüştür.

Tablo 1

Hasta 5

Biyolojik sürece

1. En çok splaysozom aracılı mRNA splicinede (olasılık:0.691)
2. İkinci sıklıkla metabolik sürecin düzenlenmesinde (olasılık:0.675)

Moleküler fonksiyon olarak

1. En çok katalitik aktivitede (olasılık:0.954)
2. İkinci sıklıkda nükleotidlerin adenillenmesinde (olasılık:0.948)

Hücresel bileşen olarak

1. En çok mitokondrionda (olasılık 0.770)
2. İkinci sıklıkla nükleolus'da (olasılık:0.675), görev aldığı bulunmuştur.

Hasta 6 ve 8

Biyolojik sürece

1. En çok metabolik sürecin düzenlenmesinde (olasılık:0.975)

Moleküler fonksiyon olarak

1. En çok nükleik asid bağlanmasında (olasılık:0.988)

Hücresel bileşen olarak

1. En çok ekstraselüler vasküler eksozomda (olasılık 0.765)

Hasta 10

Biyolojik sürece

1. En çok RNA splicing sürecinde (olasılık:0.945)
2. İkinci sıklıkla metabolik sürecin düzenlenmesinde (olasılık:0.933)

Moleküler fonksiyon olarak

1. En çok nükleik asidin bağlanmasında (olasılık:0.951)

Hücresel bileşen olarak

1. En çok nüklear bodyde (olasılık 0.666)

Displastik polip gelişen hasta 5-6-8 ve 10'un biyolojik-metabolik ve hücresel bileşen olarak en sık aksamanın geliştiği süreçler bir arada verilmiştir.

[GP014]

Pankreas adenokarsinomlu hastalarda sağkalımla ilişkili prognostik faktörler: retrospektif bir kohort çalışması

Burcu Koçyiğit[1], Hasan Yılmaz[2]
[1]Kocaeli Üniversitesi Tıp Fakültesi, İç Hastalıkları Ana Bilim Dalı, Kocaeli
[2]Kocaeli Üniversitesi Tıp Fakültesi, Gastroenteroloji Ana Bilim Dalı, Kocaeli

Giriş: Pankreas kanseri, 5 yıllık sağkalım oranlarıyla (%6) oldukça agresif bir hastalıktır. İyi prognoza sahip olabilecek hastalar uygun tedavi seçeneklerine erken dönemde yönlendirilmelidir. Pankreas adenokarsinomunda tanı sürecinde hızlı ve kolayca elde edilen tümör belirteçlerin ve inflamasyona dayalı skorların prognostik değerini belirlemeyi amaçladık.

Gereç ve Yöntemler: Ekim 2017-Ocak 2023 tarihleri arasında Kocaeli Üniversitesi Hastanesi'nde pankreas kanseri tanısı konulan hastaların verileri retrospektif olarak toplandı. Adenokanser tanısı alan ardışık 179 hastanın ilk başvurusunda bakılan laboratuvar testleri kaydedildi ve genel sağkalım süreleri hesaplandı. Nötrofil-lenfosit oranı (NLR) ve Trombosit-lenfosit oranı (PLR), mutlak nötrofil ve trombosit değerlerinin lenfosit sayısına bölünmesiyle elde edildi. Kansere özgü sağkalım kümülatif eğrileri Kaplan-Meier yöntemi kullanılarak oluşturuldu ve istatistiksel anlamlılık log-rank testi kullanılarak ölçüldü. Parametrelerin prognostik uygunluğunu değerlendirmek için çok değişkenli Cox regresyon modeli uygulandı.

Bulgular: Hastaların 94'ü (% 52.5) erkekti ve yaş ortalaması 62.2 ± 12.6 yıl idi. Ortalama takip süresi 12.1 ay (min.-mak. 1-58) olarak hesaplandı. Pankreas adenokanserinde; yaş (HR: 1.026; %95 CI: 1.009-1.043; p=0.002), kanserin evresi (HR: 5.475; %95 CI: 3.283-9.132; p<0.001), NLR (HR: 2.122; %95 CI: 1.413-3.186; p<0.001), CA19-9 (HR: 1.505; %95 CI: 1.011-2.241; p=0.044), ortalama trombosit hacmi (MPV) (HR: 1.184; %95 CI: 1.030-1.361; p=0.017) prognozun bağımsız prediktörleridir. Kaplan-Meier sağkalım analizi de yüksek (>=3,08) NLR (ortalama sağkalım 14.7 ± 2.4 ay, log-rank=22.593, p<0,001) ve yüksek (>=180) CA19-9'un (ortalama sağkalım 15.9 ± 2.3 ay, log-rank=9.722, p=0.002) daha kısa bir sağkalımla ilişkili olduğunu gösterdi.

Sonuç: Bulgularımız, CA19-9, NLR ve MPV'nin pankreas kanserinin prognozunu tahmin etmek için kullanılabileceğini göstermektedir. Bu parametreler, bireysel hasta için erken optimal tedavinin sağlanmasında klinisyene yardımcı olabilir.

Anahtar Kelimeler: Karbonhidrat antijen 19-9 (Ca19-9), Nötrofil-lenfosit oranı (NLR), Ortalama trombosit hacmi (MPV), Pankreas kanseri, Platelet-lenfosit oranı (PLT)

Klinik özelliklerin ve laboratuvar parametrelerinin tek değişkenli analizi (n=179)

	Alive (*n*=73)	Exitus (*n*=106)	*p*-value
Gender			
Male, %	36 (49,3)	58 (54,7)	0,543
Female, %	37 (50,7)	48 (45,3)	
Age, years (SD)	59 (13,6)	64 (11,5)	**0,005**
Cancer stage			
Early, %	48 (65,8)	20 (18,9)	**<0,001**
Advanced, %	25 (34,2)	86 (82,1)	
Tumor size cm^2, (IQR)	8,4 (3,7-15,9)	11,3 (7,5-17,4)	**0.010**
WBC x 1,000/µL (IQR)	7,91 (6,52-9,20)	8,23 (6,67-10,32)	0,434
Neutrophil x 1,000/µL	4,65 (3,76-6,20)	5,61 (4,20-7,47)	**0,047**
Lymphocyte x 1,000/µL	1,86 (1,40-2,38)	1,56 (1,13-2,12)	**0,027**
Platelet x 1,000/µL	251 (214-302)	226 (191-300)	0,111
MPV, fL (SD)	9,84 (1,31)	9,78 (1,45)	0,788
CEA			**0.046**
Low (<4,70), (%)	38 (52,1)	48 (45,3)	0,447
High (≥4,70), (%)	35 (47,9)	58 (54,7)	
CA 19-9			
Low (<180), (%)	45 (61,6)	44 (41,5)	**0,010**
High (≥180), (%)	28 (38,4)	62 (58,5)	
NLR			
Low (<3,08), (%)	48 (65,8)	41 (38,7)	**<0,001**
High (≥3,08), (%)	25 (34,2)	65 (61,3)	
PLR			
Low (<140,8), (%)	38 (52,1)	50 (47,2)	0,546
High (≥140,8), (%)	35 (47,9)	56 (52,8)	
ESR, mm/h	23,0 (9,5-39,5)	35,0 (17,0-61,0)	**0,008**
CRP	7,0 (2,5-20,0)	12,5 (4,0-34,0)	0,540
Albumin, g/L, (IQR)	38,6 (32,3-41,2)	34,5 (29,1-38,7)	**0.001**

Veriler ortalama (SD-standart sapma) veya medyan (IQR-çeyrekler arası aralık) olarak ifade edilir. a^Ki-kare testi, b^Mann–Whitney U testi WBC: beyaz kan hücresi, MPV: ortalama trombosit hacmi, NLR: nötrofil-lenfosit oranı, PLR: trombosit-lenfosit oranı, ESR: Sedimantasyon, CRP: C-reaktif protein

Data are expressed as mean (SD-standard deviation) or median (IQR-interquartile range). a^Chi-square test, b^Mann–Whitney U test WBC: white blood cell, MPV: mean platelet volume, NLR: neutrophil-lymphocyte ratio, PLR: platelet-lymphocyte ratio, ESR: Sedimentation, CRP: C-reactive protein

Klinik özelliklerin ve laboratuvar parametrelerin çok değişkenli lojistik regresyon analizi (n=179)

	HR (95% CI)	*p*-değeri
Gender		
Male	0.770 (0.520-1.139)	0.190
Female, (*R*)	1.0	
Age	1.026 (1.009-1.043)	**0.002**
Cancer stage		
Early	5.475 (3.283-9.132)	**<0.001**
Advanced, (*R*)	1.0	
CA 19-9		
Low (<180)	1.505 (1.011-2.241)	**0.044**
High (≥180), (*R*)	1.0	
NLR		
Low (<3,08)	2.122 (1.413-3.186)	**<0.001**
High (≥3,08), (*R*)	1.0	
MPV	1.184 (1.030-1.361)	**0.017**

HR: tehlike oranı, CI: güven aralığı, R: referans, CA19-9: karbonhidrat antijeni 19-9, NLR: nötrofil-lenfosit oranı, MPV: ortalama trombosit hacmi

CA19-9 ve NLR değerlerine göre genel sağkalım

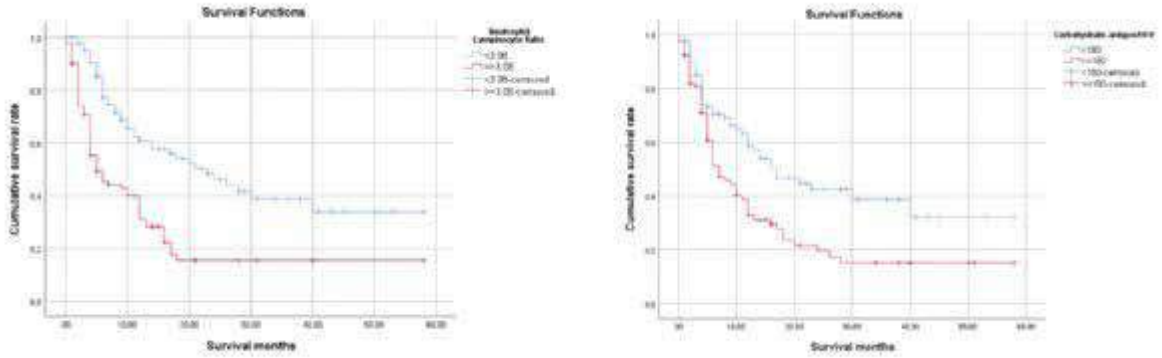

CA19-9 <180 U/ml olan hastaların genel sağkalımı, CA19-9 >=180 U/ml olan hastalarınkinden önemli ölçüde daha iyiydi (log-rank=9.722, p=0.002). NLR <3,08 olan hastaların genel sağkalımı, NLR >=3,08 olan hastalarınkinden önemli ölçüde daha iyiydi (log-rank=22.593, p<0,001).

[GP015]

Pediatrik yaş grubunda pankreas divisum için manyetik rezonans kolanjiyopankreatografi'nin tanısal etkinliği

Berna Oğuz[1], Erkan Parlak[2], Hatice Nursun Özcan[1], Bengi Öztürk[2], Mithat Haliloğlu[1]
[1]Hacettepe Üniversitesi Tıp Fakültesi, Radyoloji Anabilim Dalı, Ankara, Türkiye
[2]Hacettepe Üniversitesi Tıp Fakültesi, Gastroenteroloji Bilim Dalı, Ankara, Türkiye

Amaç:
Pankreasdivisum(PD)'unon-invazivbiryöntemolanmanyetikrezonansgörüntüleme(MRG)vemanyetikrezonanskolanjiyopankreatografi (MRKP) ile teşhis etmek 2 nedenle önemlidir. 1. Hastanın klinik tablosunun nedeninin PD olduğu söylenebilir. 2. Endoskopik retrograd pankreatografi (ERP) ve diğer endoskopik tedavi girişimleri yapılacaksa doğrudan minör papilla yoluyla müdahale edilebilir. Erişkin hastalarda PD tanısında MRG/MRKP'nin tanısal performansı ile ilgili birçok yazı olmakla beraber bu konu pediatrik yaş grubunda açıklığa kavuşmamıştır. Bu çalışmanın amacı MRG/MRKP'nin pediatrik yaş grubundaki hastalarda tanısal doğruluğunu saptamaktır.
Yöntem:
2017-2023yıllarıarasındasekretinsizMRG/MRKPçekilenveardındanpankreatikkanalamüdahaleamacıylaERPyapılançocukhastaların (<=17 yaş) verileri değerlendirildi. MRKP görüntüleri hastaların endoskopik pankreatografi bulgularını bilmeyen radyologlar tarafından konsensüs usülü ile belirlendi. PD'da altın standart olarak kabul edilen ERP'ye karşı MRG/MRKP'nin sensitivite ve spesifisitesi, pozitif ve negatif prediktif değerleri ve tanısal doğruluk oranı hesaplandı. Tanısal doğruluk oranına etki eden klinikopatolojik faktörler değerlendirildi.
Bulgular:
Çalışmaya alınan 44 hastanın [27 (%61.4)'si kız çocuğu, medyan yaş 12 (3-17)] pankreatografisinde 15 (%34.1)'inde PD mevcuttu. PD tanısında MRKP'nin sensitivitesi %53.3 (CI %29.1-%76.5), spesifisitesi %93.1 (CI %80.2-98.8), pozitif prediktif değeri %80 (CI %50.1- %96.4), negatif prediktif değeri %79.4 (CI %64-%90) hesaplandı. MRG/MRKP'nin tanısal doğruluk oranı %81.3'tü. Yaş, cinsiyet, pankreatikobiliyer maljunction, pankreatik kanal dilatasyonu, pankreatik kanalda taş varlığı, pankreasta kistik/solid kitle varlığı ve hasta prezentasyonu (kronik pankreatit, rekürren akut pankreatit, pankreatik fistül) parametrelerinin tanısal doğruluğa etkileri değerlendirildi, hiçbir faktör anlamlı bulunmadı (p>0.05).
Sonuç:
MRG/MRKP hastaların önemli bir kısmında PD'u karakterize edemeyebilir. Endoskopistler, MRKP'de PD rapor edilmediğinde dahi tanının PD olabileceğini düşünmelidir. ERP, PD tanısında halen altın standart yöntemdir.

Anahtar Kelimeler: pankreas divisum, ERCP, MRCP

[GP016]

Biliyer Kistik Dilatasyon, Primer Sklerozan Kolanjit'te Prognostik Midir?

Yavuz Emre Parlar, Bengi Öztürk, Onur Keskin, Sabir İsrafilov, Taylan Kav, Erkan Parlak
Hacettepe Üniversitesi Tıp Fakültesi, Gastroenteroloji Anabilim Dalı, Ankara

Giriş: Primer sklerozan kolanjit (PSK)intrahepatik ve/veya ekstrahepatik safra yollarının inflamatuvar-fibrotik darlığı ile karakterize kronik ilerleyici bir hastalıktır. Tipik kolanjiografik bulgusu safra kanallarında multifokal, annüler, kısa darlıklar ve böyle bir darlık proksimalinde beklenenden daha az biliyer dilatasyondur. Buna karşılık bazı hastalarda bu dilatasyon kistik (resim 1) boyutlara varabilmektedir. Bu çalışmada safra yollarında kistik dilatasyonu olan PSK hastalarının klinik bulgularının ve prognozunun klasik kolanjiografili PSK hastalarından farklı olup olmadığı araştırılmıştır. Metod: 2017-2023 yılları arasında hastanemizde Endoskopik retrograt kolanjiyopankreatografi (ERKP) ve/veya Perkütan Transhepatik Biliyer Drenaj (PTBD) işlemi uygulanmış PSK hastaları içinde kistik dilate safra yolu olan hastaların demografik verileri, laboratuvar ve klinik bulguları ile prognozları, olmayan hastaların verileri ile karşılaştırıldı. Bulgular: Bu dönemde ERKP yapılan 37 hastanın 5 (%13.5)'inde safra yollarında kistik dilatasyon izlendi. Tablo 1'den anlaşılacağı gibi bu hastalarda takip süresinde ortalama hasta başına geçirilen kolanjit sayısı (1.6/0.3, p:0,000), tekrarlayan ERKP ihtiyacı olan hasta sayısı (4/5(%80) x 16/37(%50), p:0,038] daha sık olduğu gibi son dönem karaciğer hastalığı [2/5(%40) x 5/37(%15.6), p:0,028], ve ölüm[1/2(%20) x 2/37(%6.25), p:0,045] riski de artmaktadır Sonuç: PSK'li hastalarda kistik dilatasyon klinik olarak anlamlı ve prognostik bir faktör gibi görünmektedir.

Anahtar Kelimeler: Biliyer Kistik Dilatasyon, Endoskopik Retrograt Kolanjiopankreatografi, Primer Sklerozan Kolanjit

PSK'li hastada kistik safra yolu dilatasyonu

[GP017]

Nadir görülen akut pankreatit olgusu: Teriflunomid ilişkili akut pankreatit

Gizem Yıldız[1], Bengi Öztürk[2], Yavuz Emre Parlar[2], Ege Ulusoydan[1], Erkan Parlak[2]
[1]Hacettepe Üniversitesi Tıp Fakültesi, İç Hastalıkları Ana Bilim Dalı, Ankara, Türkiye
[2]Hacettepe Üniversitesi Tıp Fakültesi, İç Hastalıkları Ana Bilim Dalı, Gastroenteroloji Bilim Dalı, Ankara, Türkiye

Giriş: Teriflunomid, leflunomidin aktif metaboliti olup pirimidin sentezini inhibe eden ve multipl skleroz tedavisinde kullanılan immünmodülatuar bir ajandır. İlaca bağlı alopesi, bulantı, kusma ve hepatotoksisite sık bildirilen yan etkiler olmakla birlikte pankreatit çok nadir görülmektedir.

Vaka: 59 yaşında multipl skleroz ve benign prostat hiperplazisi tanılı erkek hasta; 1 haftadır olan ve son 48 saatte artış gösteren halsizlik, uyku hali, bulantı-kusma, terleme ve şiddetli olmayan karın ağrısı şikayetleriyle acil polikliniğine başvurdu. Gelişinde vital bulguları stabil olan hastanın fizik muayenesinde cilt, baş-boyun, dolaşım, solunum, abdomen, nörolojik, ekstremite muayenesinde patoloji saptanmadı. Gelişinde bakılan tam kan sayımı ve karaciğer enzimleri normaldi. Pankreatik enzimlerde normalin 10 katı yükseklik (Amilaz 300 U/L ve Lipaz 1018 U/L) saptanıp eşlik eden lokal veya sistemik komplikasyonu ve organ yetmezliği olmayan hasta hafif akut pankreatit olarak değerlendirildi. İntravenöz hidrasyonla 24 saat süreyle oral kapalı izlenen ve 24. Saatte oral rejimi tolere eden hastada akut pankreatit etiyolojisi araştırıldı. İlk pankreatit atağı olan ve alkol kullanmayan hastada Hepatobilier USG ve MRCP ile safra taşı, safra çamuru, safra yolu patolojileri, pankreas anomalileri dışlandı. Kan trigliserid ve kalsiyum düzeyleri normal aralıktaydı. HBV, HIV, CMV, HSV gibi viral etkenlere yönelik serolojik testler negatif sonuçlandı. IgG4 düzeyi normaldi. İlk 48 saatte pankreatik enzimlerde düşüş saptanmayıp dalgalı seyir görülen hastada 10 aydır kullanmakta olduğu Teriflunomid 1x14 mg ilişkili pankreatit olabileceği düşünülerek Teriflunomid tedavisine ara verildi ve ilaç eliminasyonunu artırma amacıyla PO kolestiramin 2x4 mg başlandı. Tedaviyle birlikte kliniği iyileşen hastanın kan pankreatik enzim düzeylerinde kademeli düşüş izlendi. Akut pankreatitin olası tüm diğer nedenleri ekarte edildiğinde hastada akut pankreatit nedeni olarak teriflunomid düşünüldü. Hasta yatışının 7. Gününde taburcu edildi.

Sonuç: İlaç ilişkili akut pankreatit non-biliyer, non-alkolik akut pankreatitin iyi bilinen nedenlerinden olmakla birlikte Teriflunomide bağlı akut pankreatit nadir bildirilen bir yan etkidir. Teriflunomid kullanılan olgularda pankreas ilişkili yan etkiler akılda tutulmalı, takip sırasında bu açıdan dikkatli olunmalıdır.

Anahtar Kelimeler: Akut pankreatit, ilaç ilişkili pankreatit, pankreatit, Teriflunomid

Amilaz-Lipaz Değerleri

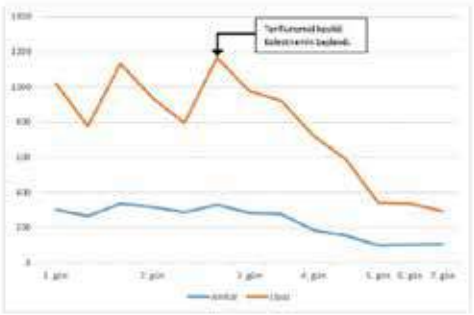

7 günlük yatış boyunca amilaz-lipaz değerleri

[GP018]

Akut pankreatitin tetiklediği trombotik mikroanjiopati: vaka sunumu

Büşra Nur Ünal[1], Diler Taş Kılıç[2], Bülent Ödemiş[2]
[1]Ankara Bilkent Şehir Hastanesi, İç Hastalıkları Kliniği, Ankara
[2]Ankara Bilkent Şehir Hastanesi, Gastroenteroloji Kliniği, Ankara

GİRİŞ

Trombotik mikroanjiopatiler (TMA), mikroanjiyopatik hemolitik anemi, trombositopeni ve hedef organ hasarı ile karakterize bir grup hastalıktır. Akut pankreatitli vakalarda nadiren bildirilen bir komplikasyondur. Akut pankreatitin tetiklediği, ADAMTS-13 seviyesi normal olan, trombotik mikroanjiopati vakası sunmaktayız.

VAKA

29 yaş kadın hasta, akut başlangıçlı karın ağrısı, bulantı, kusma şikayetleri ile dış merkeze başvuruyor. Tetkiklerinde karaciğer fonksiyon testlerinde ve amilaz- lipaz değerlerinde yükseklik olması, USG'de taşlı kese görünmesi nedeniyle akut biliyer pankreatit tanısıyla takip ve ERCP ihtiyacı açısından değerlendirilmek üzere hastanemize sevkedildi. Tıbbi öyküsünde hipotroidisi olan hasta 2 ay önce normal spontan vajinal yolla doğum yapmıştı. Alkol kullanımı veya travma öyküsü yoktu, kalsiyum ve trigliserid değerleri normaldi. Hastanemizdeki izleminde ekstrahepatik kolestaz bulgusu olmayan hasta akut pankreatit tanısı ile takip edildi, ERCP planlanmadı. Hastanın akut pankreatit kliniği spontan gerilerken yatışının 24. saat kontrol tetkiklerinde ani hemoglobin düşüşü (12,6->9,8->6,3), trombositopeni (339000->31000->19000) ve LDH (282->1201->2115) yüksekliği olduğu gözlendi. Kreatinin düzeyi bazal değerinin 2 katı olan hastanın (0,59->1,03->2,8), periferik yaymasında şistositler saptanması üzerine hematoloji bölümü ile konsülte edildi. ADAMTS 13 aktivitesi %72.41 (referans aralık % 40-130), Shigatoksin negatif, direkt ve indirekt Coombs testleri negatif, retikülosit %4.91, haptoglobulin 0.265 g/L gelen hastaya trombotik mikroanjiyopati tanısıyla 5 gün TDP eşliğinde plazmaferez planladı ancak hastanın 2. seansta allerjik reaksiyonu olması nedeniyle plazmafereze son verildi ve 1 mg/kg/gün metilprednizolon başlandı. Hastada takibinin yedinci gününde trombosit değeri 150000/mm3 ün üzerine çıktı, böbrek fonksiyon testleri normal aralığa geriledi. 10 gün 60 mg/gün metilprednizolon tedavisi sonrasında steroid azaltma şemasına geçilip hasta taburcu edildi.

TARTIŞMA

Akut pankreatitin tetiklediği trombotik mikroanjiopati çok nadir bir durumdur. Tedavide etyolojik nedene bağlı değişiklikler görülebilmekte olup, ekulizumab, terapötik plazma değişimi, immunsupresif tedaviler ve destek tedaviler yer almaktadır. Tanı ve tedavi geciktiğinde yüksek mortalite ve morbiditeye sebep olan TMA'da erken dönemde başlanan terapötik plazma değişiminin sonuçları yüz güldürücü olabilir.

Anahtar Kelimeler: *trombotik mikroanjiyopati, akut pankreatit, plazmaferez, mikroanjiyopatik hemolitik anemiler*

[GP019]

Tip2 diyabet tanılı hastalarda pankreatit ve obezite ilişkisi

Oğuzhan Zengin, Elif Kübra Gürler
ANKARA BİLKENT ŞEHİR HASTANESİ

Amaç: Çalışmamızda tip 2 diyabet tanılı akut pankreatitli hastalarda obezitenin hastalığın ciddiyeti ve laboratuvar belirteçleri arasında bir ilişki olup olmadığını araştırmayı amaçladık. Gereç-Yöntem: Çalışmamıza Ankara Bilkent Şehir Hastanesi İç Hastalıkları Servisinde tip 2 diyabet tanısı olan akut pankreatit tanısı alan toplam 53 hasta dahil edildi. VKI(vücut kitle indeksi) =30 olanlar obez olarak tanımlandı. Obez ve nonobez hastalarda BİSAP skoru,yatış süresi, laboratuar bulguları ve mortalite oranları karşılaştırıldı.

Yöntem-Gereçler: Çalışmaya toplam Ocak 2021 ve Ağustos 2023 tarihleri arasında 53 adet tip 2 DM tanısı olan ve pankreatit tanısı alan hastalar dahil edildi.Hastaların retrospektif olarak sistemde mevcut olan laboratuvar parametreleri ve hastaneye yatışındaki VKİ not edildi.İstatiksel analiz olarak sürekli değişkenler ortalama ± standart sapma olarak tanımlandı. Ortalamalar Bağımsız Örneklem t-testi kullanılarak karşılaştırıldı.

Bulgular: Tip 2 diyabet tanılı akut pankreatit tanısı alan toplam 53 hastanın 28'i kadın, 25'i erkek idi. Hastaların yaşı ortalama her iki grupta benzerdi. Gruplarda cinsiyet açısından anlamlı farklılık saptanmadı.53 hastanın 22'i obez, 31'i nonobez idi. Obez hastalarda eşlik eden BISAP skoru istatistiksel olarak anlamlı oranda yüksek saptandı. Obez hastalar nonobez hastalarla kıyaslandığında beyaz küre sayısı, yaş,albümin,trombosit,total protein,Hba1c,mortalite açısından istatistiksel olarak anlamlı fark saptanmadı (Tablo1).

Sonuç: Tip 2 diyabet tanılı hastalarda obezite akut pankreatit için risk faktörüdür. Çalışmamızda obezitenin akut pankreatitli hastalarda daha yüksek mortalite neden olmadığı gözlemlendi. Fakat BISAP skorunu artırdığı görüldü.Verilerin kısıtlı olması nedeniyle diğer skorlama sistemlerini kullanamadık.Diğer pankreatitin prognozunu öngören skorlama değerleri ile prospektif çalışmların yapılmasını önermekteyiz.Ayrıca altta yatan mekanizmanın aydınlatılması ve obezitenin yaşlı hastalarda etkisinin değerlendirilebilmesi için daha büyük örneklem ile yapılacak prospektif çalışmalara ihtiyaç duyulmaktadır.

Anahtar Kelimeler: akut pankreatit, obezite, diyabet

Obez olan ve olmayan Tip2 diyabetik hastalarında gelişen pankreatitin

Obez ve obez olmayan hastaların BISAP kriteri ve biyokimyasal parametreleri bakımından ortalama ve standart sapmaları aşağıda verilmiştir. BISAP kriteri obez ve obez olmayan hastalar arasında istatistiksel olarak anlamlı çıkmıştır (p<0,001).

	Ortalama (Std Sapma)		
Parametre	Obez	Obez Olmayan	p
BISAP	3 (0,57)	1,5 (0,54)	<0,001
HbA1C	7,75 (0,52)	7,43 (1,27)	0,317
WBC	7833 (2080)	7353 (1553)	0,249
PLT	255090 (71267)	268419 (68564)	0,5
Total Protein	72,72 (4,19)	71,16 (5,93)	0,171
Albumin	44,9 (3,26)	43,32 (4,13)	0,14
Yaş	45,72 (11,97)	42 (7,42)	0,168
Mortalite	0,08 (0,28)	0	0,058

Tablo1: Obez olan ve olmayan Tip2 diyabetik hastalarında gelişen pankreatitin karşılaştırılması

Obez ve obez olmayan hastaların BISAP kriteri ve biyokimyasal parametreler bakımından ortalama ve standart sapmaları aşağıda verilmiştir. BISAP kriteri obez ve obez olmayan hastalar arasında istatistiksel olarak anlamlı çıkmıştır (p<0,001).

[GP020]

Tip 2 Otoimmün Pankreatit, Vaka Sunumu

Yavuz Özden[1], Şebnem Gürsoy[2]
[1]Hatay Eğitim ve Araştırma Hastanesi, Gastroenteroloji Bilim Dalı, Hatay
[2]Erciyes Üniversitesi Tıp Fakültesi İç Hastalıkları, Gastroenteroloji Bilim Dalı, Kayseri

53 yaşında,son 6 ayda %10 istemsiz kilo kaybı,son 5 gündür epigastrik hatta,şiddetli, kuşak tarzında,öne eğilmekle azalan,bele vuran karın ağrısı ve sarılık şikayeti olan kadın hasta tarafımıza başvurdu.Benzer şikayetlerle başka bir merkezde 2ay önce hastaneye yatış öyküsü olan,2 yıl önce yapılan kolonoskopisinde distal proktit saptanan hasta akut pankreatit ön tanısı ile kliniğimize pankreatit etiyolojisini saptamak ve tedavisini planlamak amacıyla yatırıldı.Hastanın görüntülemelerinden Batın MR'ında pankreas başı lokalizasyonunda 43mm çaplı şüpheli kitle lezyonu izlendi(Resim1). Kitlenin Batın MR'ının radyolojik değerlendirilmesinde pankreas çevresinde hipoatenüe simetrik rim olması, ana pankreatik kanalın düzensiz daralması, duct-penetrating sign bulunması ve geç fazda homojen parankimal kontrastlanma olması, EUS'da yaygın hipoekojenite zemininde parankimal heterojenite, hiperekoik bulgular ve parankimal lobularite yanında hiperekoik kanal marjı olması nedeniyle maligniteden daha çok kronik inflamasyonu düşündürdü.Ayrıca tümör markerlarının(CA19-9:30),SerumIgG4 düzeyinin normal sınırlarda olması(120 mg/dl) üzerine ampirik kortikosteroid(40mg prednizolon) tedavisi altında bir süre izlenmesi planlandı.Tedavi ile 12hafta sonunda kontrol görüntülemelerinde kitlesel lezyonun tamamen kaybolduğu görüldü(Resim2).Bu yönüyle tedaviden tanıya gidilerek vakamıza tip2otoimmün pankreatit(OİP) tanısını koyduk.Otoimmün pankreatit, teşhis edilmesi zor olan bir antitedir.Otoimmün pankreatitin iki tipi vardır,Tablo-1 de belirtildiği gibi Tip1 daha yaygın olup,genelde IgG4 pozitif antikorlarla ilişkiliyken, tip2 OİP de genelde IgG4 antikoru negatiftir.Her iki tip de kortikosteroid tedavisine dramatik yanıt verir.Tip 1'de pankreas dışı bulgular daha fazla görülürken, tip2 OİP de daha nadirdir.Tip 2 OİP de inflamatuvar barsak hastalığı olguları (daha çok ülseratif kolit olmak üzere) vakaların üçte birine eşlik eder.Olgumuzda tip2 otoimmün pankreatit tanısı sonrası yapılan kolonoskopik mukozal değerlendirmede Mayo1 distal ülseratif kolit tanısı alarak tedavisi başlanmıştır.Tedavi sonrası tip2 OİP'de nüks oranı, tip1 OİP'e göre çok daha azdır.Tip2 OİP'nin altta yatan etiyolojisi hakkında çok az şey bilinmektedir.Olgumuzda olduğu gibi pankreasta mevcut olan kitleden alınan biyopsi tanı için yeterli olmayabilir.Kortikosteroid tedavisine verilen dramatik yanıt tedaviden tanıya gidilmesi konusunda yol göstericidir. Kortikosteroid kesilmesini takiben nüks çok yaygın olduğundan, özellikle tip1 OİP vakalarında remisyonu sağlamak için immünomodülatör ajanlara ihtiyaç vardır.

Anahtar Kelimeler: otoimmün pankreatit, kortikosteroid tedavisi, IgG4 antikoru, IgG4 ile ilişkili hastalık

Resim 1. Tanı anında ince kesitli spiral pankreas BT

Resim 2. Tedavi sonrası ince kesitli spiral pankreas BT'de kitle lezyonu

Tablo 1. Tip1 ve Tip2 Otoimmün Pankreatit

Tablo 1. Otoimmün Pankreatit, Tip 1 ve Tip 2

	Tip 1 OİP	Tip 2 OİP
Sıklık	Daha yaygın	Nadir
Semptomlar	Tıkanma sarılığı, kilo kaybı, akut pankreatit	Tıkanma sarılığı, karın ağrısı, kilo kaybı, akut pankreatit
Demografik Özellikler	Erkeklerde daha sık görülür; 60 yaş üzerinde daha sıktır.	Erkek ve kadın eşit; 40-50 yaş aralığında daha sıktır.
Serum IgG	Genelde yüksek	Genelde normal
IgG4 Otoantikoru	Genelde pozitif	Genelde negatif
IgG4-Pozitif Plazma Hücreleri	Çok sayıda	Yok veya çok az (<10 hücre/alan)
Ekstrapankreatik Belirtiler	Daha yaygın (%50) Sklerozan kolanjit ile ilişkili olabilir.	Nadir İnflamatuar barsak hastalığı ile ilişkili olabilir. (1/3 olguda)
Görüntüleme	Yaygın veya fokal pankreasın genişlaması; safra ve pankreas yollarının daralması	Pankreasda kitle (daha çok baş kesiminde)
Pankreas Histolojisi	Lenfoplazmasitik sklerozan pankreatit, periduktal lenfoplazmasitik infiltrat, storiform fibrozis, obliteratif flebit ve IgG4-pozitif plazma hücreleri izlenir.	Granülositik epitelyal değişiklik; periduktal lenfoplazmasitik infiltrat ve storiform fibrozis. lobül ve kanalda baskın olarak nötrofilik infiltrat izlenir.
Ayırıcı Tanı	Pankreas duktal adenokarsinomu	Pankreas duktal adenokarsinomu
Teşhis	Görüntüleme ve seroloik parametre	Ayırıcı tanı amaçlı iğne biyopsisi
Tedavi	Kortikosteroidler ve immünomodülatörler (örneğin, azotiopürin, rituximab)	Kortikosteroidler ve immünomodülatörler (örneğin, azotiopürin, rituximab)
Nüks	Daha yaygın (%33 ile %60) remisyon sağlamak için immünomodülatörlere daha sık ihtiyaç duyar	Daha nadir (<%10)
Prognoz	İyi	İyi

[GP021]

Spontan WON Fistülizasyonu: Olgu Sunumu

Özgür Değer, Süleyman Günay, Hakan Çamyar, Levent Aktaş
İzmir Katip Çelebi Üniversitesi Tıp Fakültesi Atatürk Eğitim ve Araştırma Hastanesi, Gastroenteroloji Kliniği

Giriş: WOPN pankreatitin önemli ve bilinen bir komplikasyonudur. Ayrıca tipik olarak inflamasyonun başlangıcından itibaren 4 hafta içinde ortaya çıkar. Enfeksiyon, kanama ve nadiren fistülizasyon ile komplike olabilir. WOPN'un kolonik fistülizasyonu son derece nadirdir, rapor edilen az sayıda vaka vardır ve çoğunlukla nekrotik pankreas materyalinin ek enfeksiyonuna neden olur. Olgu: 32 yaşında erkek hasta, 4 gündür devam eden karın ağrısı şikayetiyle acil servise başvurdu. Karın ağrısına eşlik eden ateş, bulantı ve kusma dışında ek şikayeti yoktu. Hastanın yaklaşık 2 yıl önce akut pankreatit nedeniyle başka bir hastanede takip edildiği ve alkol ilişkili akut pankreatit sonrası WON ile komplike olduğu öğrenildi. 3 gün önce son poliklinik başvurusundaki değerlendirmesinde hastaya MRCP planlandığı ve şikayetleri ile birlikte değerlendirildiğinde kistogastrostomi planlandığı öğrenildi. Hastanın acil servis muayenesinde genel durumu kötü, taşikardik ve hipotansif saptandı. Defans ve rebound vardı. Kontrastlı abdomen BT çekilen hastada WON'un transvers kolona fistülize olduğu ve kolonunda perfore olduğu gözlendi. Hastanın giderek artan karın ağrısı, defans ve hassasiyet, hipotansiyon, lökositoz gibi sistemik hastalık belirtileri ve labarotuvar bulguları ile birlikte hasta intraabdominal sepsis (perforasyona bağlı) ile uyumluydu. Hasta opere edildi. Operasyon sağ hemikolektomi, fistülektomi, kist drenajı ve kolostomi ile tamamlandı. Ameliyat sonrası takiplerinde gün geçtikçe kliniğinde iyileşme gözlenen hasta servise çekilerek taburcu edildi. Altı aylık takibin ardından kolostomisi kapatılan hasta takip edilmektedir. Sonuç: Sonuç olarak spontan fistülizasyon, WOPN hastasının takibi sırasında şikayetleri varsa dikkate alınması gereken ciddi bir komplikasyondur. Fistülizasyonu öngörmek için spesifik bir belirti ve semptom veya görüntüleme yöntemi yoktur. Bu nedenle semptomatik hastalarda hasta endoskopik girişimler açısından değerlendirilmeli ve çok geç olmadan endoskopik yöntemlerle müdahale edilmelidir. WOPN hastalarında fistülizasyon gelişimini gösterecek yönetimi belirlemek için daha ileri prospektif çalışmalara ihtiyaç vardır.

Anahtar Kelimeler: Pankreatit, WON, Fistülizasyon, Sepsis

Görsel1

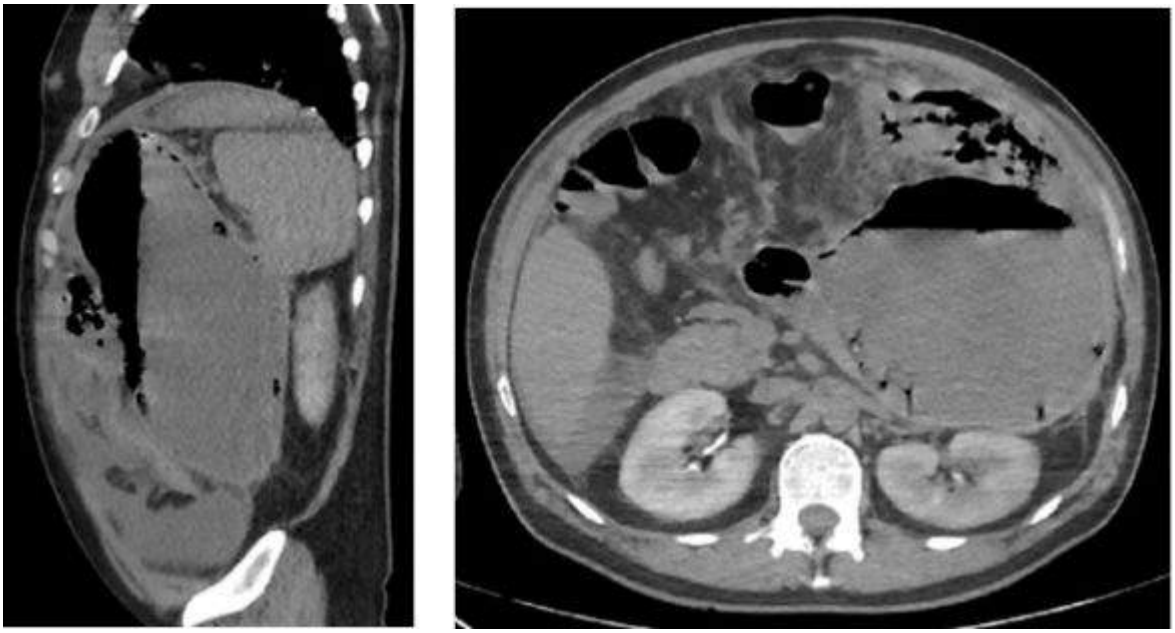

Acil Başvuruda çekilen kontrastlı BT

[GP022]

Bilier Pankreatitin Nadir Bir Nedeni: Ekstramedüller Plazmasitom

Asiye Uzun[1], Ceren Konca Seferoğlu[2], Sami Fidan[2]
[1]Karadeniz Teknik Üniversitesi Tıp Fakültesi Farabi Hastanesi, İç Hastalıkları Ana Bilim Dalı, Trabzon,
[2]Karadeniz Teknik Üniversitesi Tıp Fakültesi Farabi Hastanesi, Gastroenteroloji Bilim Dalı, Trabzon

GİRİŞ: Ekstramedüller plazmasitom (EMP), kemik iliği dışında gelişen lokalize monoklonal plazma hücre çoğalması ile karakterize bir plazma hücre tümörüdür. Plazmasitomlar çok nadirdir ve tüm plazma hücreli neoplazilerinin %3'ünden daha azını oluştururlar (1). EMP'lerin yaklaşık %80-90'ı üst solunum ve sindirim yollarında gelişir (2). Gastrointestinal tutulum en sık ince bağırsakta ve midede görülürken pankreas tutulumu oldukça nadirdir (3,4). Biz bu yazıda mide ve pankreas tutulumu olan ve biliyer pankreatit ile prezente olan ekstramedüller plasmositom tanısı konulan olguyu sunmayı amaçladık. Olgu: 65 yaş kadın hasta, sırta vuran epigastrik ağrı, bulantı, kusma şikayetleri ile Gastroenteroloji polikliniğimize başvurdu. Fizik muayenesinde sağ üst kadranda hassasiyet mevcuttu. Yapılan laboratuvar tetkiklerinde Hb: 6.3g/dL, Lökosit: 1.97x10^3/µL, Trombosit: 21x10^3/µL, Nötrofil: 1.13x10^3/µL, ALT: 81 U/L, GGT: 562 U/L, ALP: 209 U/L, Bilirubinler normal, Amilaz: 1393 U/L, Sedim: >140 mm/saat olarak tespit edilen periferik yaymada plazma hücresi görülmeyen hasta akut pankreatit tanısıyla Gastroenteroloji servisine yatırıldı. Hastanın özgeçmişinde 2017 yılında multiple myelom tanısı ile OKİT yapıldığı öğrenildi. Alkol kullanımı, bitkisel ilaç kullanımı yoktu. Çekilen MRCP'de, portal hilustan pankreas baş kesimine uzanım gösteren 81 X 39 mm boyutunda kitle lezyonu, koledok proksimalinde ve ana pankreatik kanalda dilatasyon izlendi (Resim 1). Takiplerinde total bilirubin: 5,4 mg/dL, direkt bilirubin: 4,14 mg/dL olan hastaya ERCP yapılarak koledoğa plastik stent takıldı. ERCP sırasında mide korpusunda çok sayıda büyüğü yaklaşık 15 mm çaplı, mukozadan kabarık, ortası ülsere sesil polipoid lezyonlardan biyopsiler alındı (Resim 2). Yapılan radyoloji konsültasyonunda pankreas başındaki kitle lezyonunun plazmasitomla uyumlu olduğu belirtildi. ERCP sonrasında hastanın bilirubin ve karaciğer enzimlerinde gerileme gözlendi. Hastanın midesinden alınan biyopsiler plazma hücreli neoplazi olarak rapor edildi (Resim 3). Klinik ve laboratuvar bulguları düzelen hasta hematoloji poliklinik kontrolü önerilerek taburcu edildi. Sonuç: Sonuç olarak özellikle multiple myelom tanısı olan hastalarda pankreas kitlesinin ayırıcı tanısında plazmasitomlar akılda tutulmalıdır.

Anahtar Kelimeler: ekstramedüller plasmasitom, pankreatit, bilier darlık

Resim 1. MRCP Bulguları

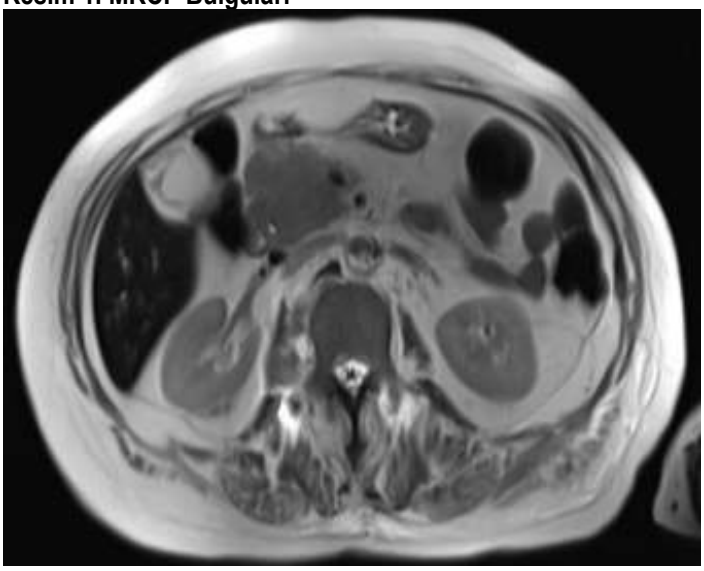

Resim 2. ERCP'de Midedeki Lezyonlar

Resim 3. Patoloji Görüntüsü

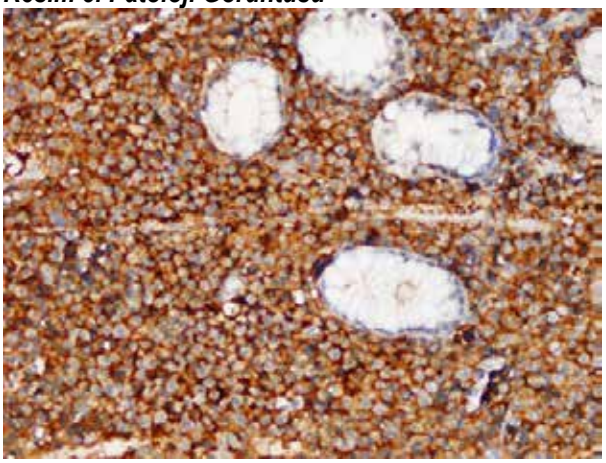

KAPPA

[GP023]

Pankreasta nadir bir tümör: Lipom

Şevki Konür[1], Abdullatif Şirin[1], Salih Tokmak[1], Mehmet Fuat Çetin[2], Serkan Torun[1]
[1]Düzce Üniversitesi Tıp Fakültesi, İç Hastalıkları Ana Bilim Dalı, Gastroenteroloji Bilim Dalı, Düzce
[2]Düzce Üniversitesi Tıp Fakültesi Genel Cerrahi Ana Bilim Dalı, Düzce

Giriş: Lipomlar yağlı dokunun benign tümörleridir. Çoğunluka cilt altı dokuda yer almakla birlikte diğer dokularda ve organlarda da görülebilmektedir. Kliniğimize pankreasta kistik lezyon veya kitle düşünülerek yönlendirilen ve tetkiklerimiz sonrasında pankreasta lipom olduğunu gördüğümüz hastamızı sunmak istiyoruz. Vaka: 69 yaşında kadın, spesifik bir şikayeti olmadığı halde dış merkezde başka nedenlerle çekilen abdomen BT'sinde (bilgisayarlı tomoğrafi) pankreasta kitle veya kistik lezyon olduğu görüldüğünden kliniğimize yönlendirilmiş. BT ve MR (manyetik rezonans) görüntülerinde pankreas boyun-gövde kesiminde, kontrast tutmayan, düzgün sınırlı dışa doğru kısmen egzofitik uzanan bir lezyon görüldü. EUS (Endoskopik ultrasonografi) ile değerlendirildiğinde pankreasta belirgin bir kistik veya kitlesel lezyon ayırt edilemedi. Ancak BT'de belirlenen alan EUS'ta pankreasa göre minimal hipoekoik, çevre dokulara göre hiperekoik görünümdeydi. Bu alandan 22G FNB ile biyopsiler alındı. Alınan biyopsiler lipom ile uyumlu olarak sonuçlandı. Hastamızın herhangi bir şikayeti olmadığı gibi laboratuvar olarak patolojik bir bulgu da görülmedi. Radyolojik ve biyokimyasal parametrelerin yıllık takibi planlanarak hastamız kliniğimizce takibe alındı. Tartışma: Lipomlar EUS ile incelendiğinde çoğunlukla bulunduğu doku ile izoekoik olduğundan tanımlanamayabilir. Ancak deneyimli bir merkezde yapılan incelemede dokulardaki eko farkı dikkatli bir inceleme ile anlaşılabilir. EUS, pankreası incelemede BT ve MR'dan daha iyi sonuçlar elde etmemizi sağlayabilir. Hem dokunun yakından görülmesi hem de tanısal amaçlı biyopsi alınabilmesi işlemi daha da kullanışlı hale getirmektedir. Milimetrik lezyonların dahi tetkikine bu şekilde imkan sağlamaktadır.

Anahtar Kelimeler: endoskopik ultrasonografi, lipom, pankreas

BT ve MR görüntüsü

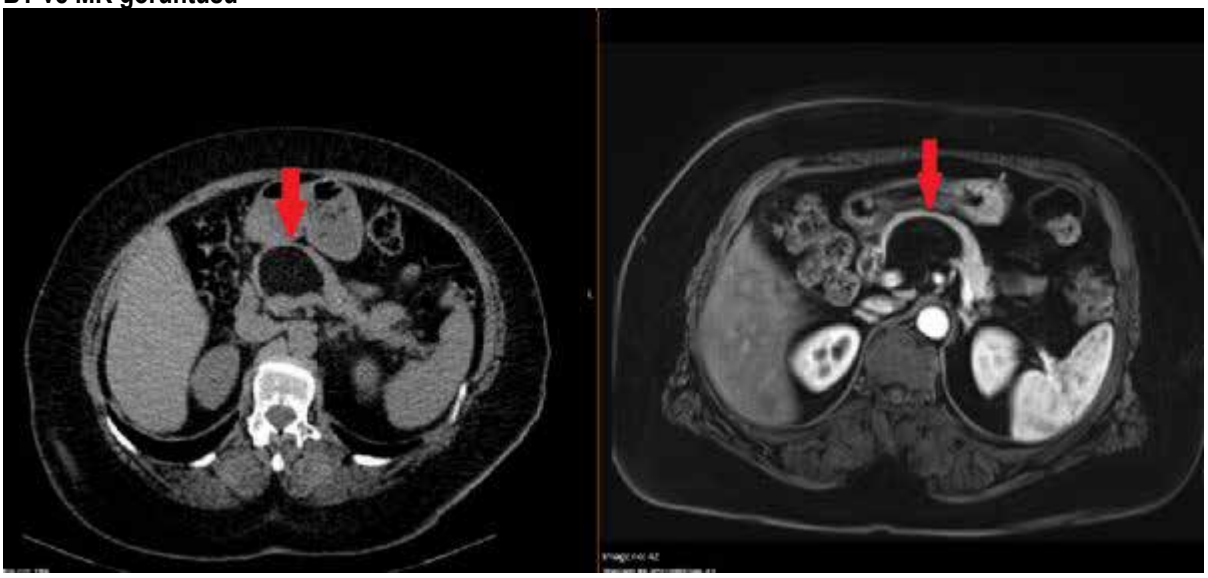

40. ULUSAL GASTROENTEROLOJİ HAFTASI
11. GASTROENTEROLOJİ CERRAHİSİ KONGRESİ
Cumhuriyetin 100. Yılı
21-26 KASIM 2023
KAYA PALAZZO OTEL
BELEK, ANTALYA

[GP024]

Nadir görülen bir hiperbilirubinemi nedeni: Periampuller Nöroendokrin Karsinom

Muhammed Kaya[1], Doğa Lokumcu[2], İbrahim Durak[1], Hüseyin Köseoğlu[1], Tolga Düzenli[1], Mustafa Kaymazlı[3], Mesut Sezikli[1]
[1]Hitit Üniversitesi Tıp Fakültesi, Gastroenteroloji Bilim Dalı, Çorum
[2]Hitit Üniversitesi Tıp Fakültesi, İç Hastalıkları Ana Bilim Dalı, Çorum
[3]Hitit Üniversitesi Erol Olçok Eğitim ve Araştırma Hastanesi, Gastroenteroloji Kliniği, Çorum

GİRİŞ

Nöroendokrin neoplaziler nadir görülen tümörler olup tüm malignitelerin yaklaşık %2'sini oluşturmaktadır. Tümörün davranış biçimine, histolojisine ve proliferasyon hızına göre; iyi diferansiye nöroendokrin tümörler ya da nöroendokrin karsinomlar olarak ayrılmaktadır. Nöroendokrin neoplazilerin yaklaşık 2/3'ü gastrointestinal sistem kaynaklı olup periampuller bölgeden kaynaklanmaları oldukça nadir görülen bir durumdur. Bizim vakamızda hiperbilirubinemi ile başvuran bir periampuller bölge nöroendokrin karsinom olgusu sunulmaktadır.

OLGU

Bilinen kronik hastalığı olmayan 60 yaşındaki erkek hasta acil servise son 15 gündür aralıklı karın ağrısı ve kaşıntı yakınmasıyla başvurdu. Yapılan fizik muayenesinde sağ üst kadranda hassasiyet dışında bulgu saptanmayan hastanın laboratuvar bulgularında total bilirubin 8.85 mg/dL, direkt bilirubin 5.12 mg/dL ve abdomen ultrasonografisinde safra yollarında dilatasyon saptanması üzerine kliniğimize kabul edildi. Hastanın MRCP'sinde koledok en geniş yerinde 20mm ve pankreatik kanal dilate olarak saptandı. CA 19-9 düzeyi 46 U/ml ölçülen hastanın dinamik üst abdomen BT'sinde pankreas başında 25x15 mm'lik hipodens kitle ile uyumlu lezyon saptandı. Takipte total bilirubin 12.41 mg/dL ve direkt bilirubin 7.65 mg/dL düzeyine yükseldi. Hastanın ERCP'sinde koledok distalde 3 cm uzunluğunda sıkı darlık ve periampuller bölgede düzensizlik görülerek darlık proksimaline geçilecek şekilde koledoğa 10 cm 10 F plastik biliyer stent takıldıktan sonra papilladan biyopsi alındı. Biyopsi sonucu nöroendokrin tümor olarak raporlanan hasta Genel Cerrahi tarafından Whipple operasyonuna alındı. Whipple materyaline ait patoloji sonucu "Nöroendokrin Karsinom, küçük hücreli tip, periampuller bölge, pT3, pN1, yapılan immünhistokimyasal boyamalarda PanCK ve Sinaptofizin ile boyanma izlenmiş, Kromogranin, TTF1 ve CA19-9 ile fokal boyanmalar izlenmiş, Ki67 proliferasyon indeksi %80-90" olarak raporlandı. Hastamız halen Tıbbi Onkoloji tarafından ayaktan takip ve tedavi edilmektedir.

SONUÇ

Hiperbilirubinemi ile başvuran ve safra yollarında dilatasyon saptanan hastalarda koledokolitiyazis, kolanjiyokarsinom, pankreas adenokarsinom gibi daha sık görülen tanılar öncelikle akla gelmekte iken periampuller bölge kaynaklı nöroendokrin tümörlerin de ayırıcı tanıda yer alabileceği akılda tutulmalıdır.

Anahtar Kelimeler: ERCP, Karsinom, Neoplazi, Nöroendokrin, Periampuller

[GP025]

Melena ile Başvuran Olguda Sistik Arter Kanaması Saptanması

Arda Bilgili, Ahmet Tarık Eminler, Mustafa Sadeçolak, Mukaddes Tozlu, Mustafa İhsan Uslan
Sakarya Üniversitesi Tıp Fakültesi, Gastroenteroloji Bilim Dalı, Sakarya, Türkiye

81 yaşında Erkek hasta 2 gündür olan siyah dışkılama şikayeti sonrası Acil Servise başvurdu. Bilinen Diyabetes Mellitus hastalığı dışında kronik hastalık yoktu. Düzenli kullandığı Metformin dışında ilaç yoktu. Başvuru sırasında Ta: 110/60 mmHg Nb:89 /dk Spo2:96 saptanıp Fizik Muayenede Cilt soluk görünümde ve Rektal Tuşe Melena ile uyumlu saptandı. Labaratuarda Hgb: 5.2 saptandı. Gastrointestinal Kanama nedenli servise yatışı yapılan hastada Proton Pompa İnhibitörü infüzyonu başlanıp, oral alımı stoplandı. Aynı zamanda hidrasyonu ve Eritrosit Suspansiyonu Replasmanı planlandı. Özefagogastroskopisinde mide içersinde taze kan ile beraber bulbusta apikal darlık ve komşuluğunda koagulum izlendi, skleroterapi eşliğinde kaldırılan koagulum sonrasında safra akışı izlenen hastada açılım anomalisi olabileceği düşünüldü. Endoskopik Retrograd Kolanjiopankreotografi planlanan hastada açılım anomalisi görüldü. Balon ile koledok sıvazlama yapıldı koledok içersinde kanama izlenmedi, stent koyma işlemi yapıldı. Takiplerinde melenası ve hemoglobin düşüşü devam eden hastada Girişimsel Radyoloji ile konsulte edildi. Anjiogramda sistik arter orta kesimden safra kesesi lümenine aktif ekstravazasyon izlendi, tüm kese duvarının sistik arterden beslendiği görüldü. Yüksek nekrotizan kolesistit riski nedeniyle embolizasyon yapılamadı ve sonrasında Gastroenterolojik Cerrahi kliniği ile konsulte edilerek kolesistektomi operasyonu amacıyla hasta devir işlemi gerçekleştirildi. Üst gastrointestinal sistem kanamalarının nadir sebebi olabilen sistik arter kanaması tanısının akılda tutulmasının önemli olabileceğini düşündük.

Anahtar Kelimeler: Açılım Anomalisi, Hemobilia, Sistik Arter Kanaması

Endoskopik Görüntü

Endoskopik Görüntü

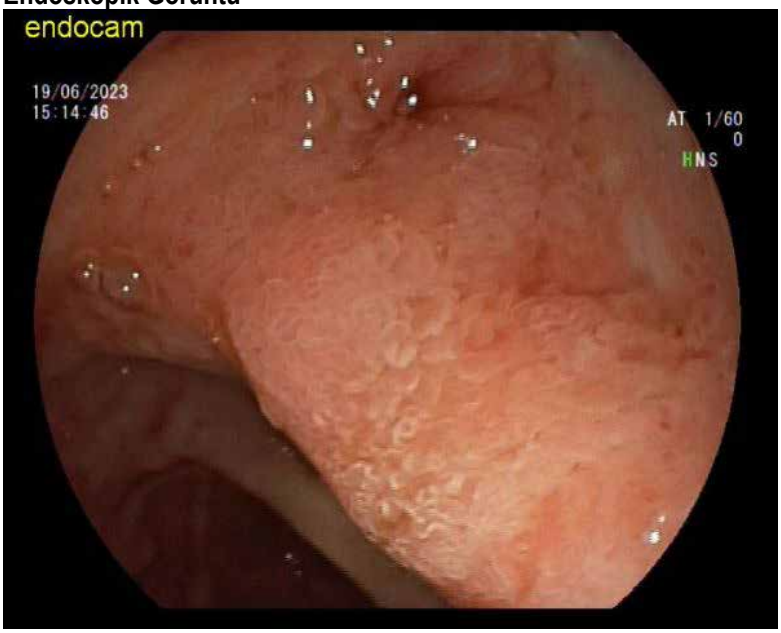

Endoskopik Görüntü

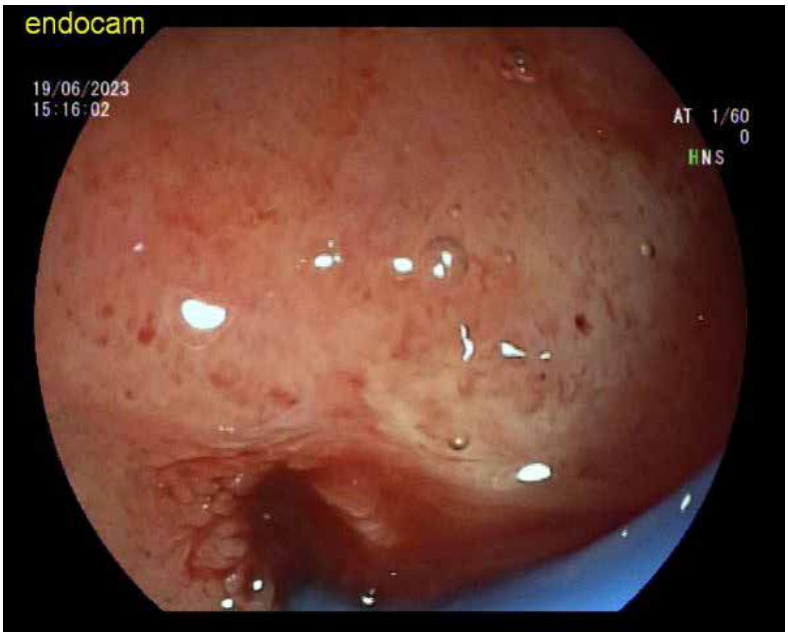

[GP026]

HCV ve HIV Tip 2 Ko-infeksiyonu İlişkili Reaktif Artrit ile Ko-insidental Saptanan Porselen Safra Kesesi

Soner Altın[1], Gamze Kemeç[1], Bilger Çavuş[2], Aslı Çiftçibaşı Örmeci[2], Filiz Akyüz[2], Kadir Demir[2], Fatih Beşışık[2], Sabahattin Kaymakoğlu[2]
[1]İstanbul Üniversitesi İstanbul Tıp Fakültesi İç Hastalıkları Anabilimdalı
[2]İstanbul Üniversitesi İstanbul Tıp Fakültesi İç Hastalıkları Anabilimdalı Gastroenterohepatoloji Bilimdalı

Giriş
Artrit ve artralji, HCV, HIV gibi birçok viral infeksiyon seyrinde görülebilir. Bu artrit genelde romatoid artritteki gibi küçük eklemleri tutan simetrik poliartrit şeklindedir, farklı olarak genelde kendini sınırlayan şekildedir, anti-CCP pozitifliği beklenmez. Non steroid yapıdaki antiinflamatuar ilaçlarla (NSAİD) semptomatik tedavi edilir. Porselen safra kesesi safra kesesinin kronik inflamasyonu ile ilişkili bir durumdur. Hastaların %95'i safra kesesi taşlarına bağlıdır. Tanısı genelde yapılan abdominal görüntülemelerde insidental olarak koyulur. Artmış safra kesesi kanseri riski olduğundan opere edilmelidir.
Olgu
61 yaşında kadın hasta dahiliye polikliniğine her iki el metakarpofalingeal, proksimal interfalingeal ekemlerde kızarıklık, şişlik, ağrı nedeniyle başvurdu. Hastada artrite yönelik yapılan tetkiklerde WBC: 9300 HB: 12 g/dl PLT: 352000 ESH:47 kreatinin: 0,7 mg/dl CRP:4 mg/L RF:21 U/ml, anti-CCP:12 IU/ml (>18 –pozitif değer), ANA:negatif HbsAg:negatif anti-HCV:pozitif anti HIV:pozitif HCV RNA:1180000 IU/Ml, Western blot yöntemi ile HIV doğrulaması pozitif, HIV RNA negatif saptandı. Hasta ön planda viral enfeksiyona sekonder artrit olarak değerlendirildi. NSAID tedavisi başlandı. Anamnez derinleştirildiğinde 1996 yılında HCV ve HIV infekte olduğu ve hiç tedavi almadığı öğrenildi. HIV tetkik amacıyla bakılan CD4 sayısı 934 hücre/mikrolitre CD4/CD8:0,81 saptanan hasta HIV açısından elite conroller olarak değerlendirildi, ilaçsız izlem kararı alındı, CD4 sayısı ile takibi kararlaştırıldı. Hepatoselüler kanser (HCC) taraması için yapılan tetkiklerde AFP:2,8 ng/ml saptandı, batın BT görüntülemesinde HCC lehine bulgu saptanmadı. İnsidental olarak safra kesesinde çok sayıda taş ve porselen safra kesesi saptandı. Hastaya Glekaprevir/Pibrentasvir 100/40 mg 1x3 dozunda başlandı, porselen safra kesesi için opera olması amacıyla genel cerrahiye yönlendirildi.
Sonuç
Porselen safra kesesi genelde safra kesesi taşlarının yarattığı kronik inflamasyon sonucu oluşur. Hastaların çoğu insidental olarak saptanır. Malignite riski artmış olduğu için bu hastalar mutlaka opere edilmelidir. HCV infeksiyonu ekstrahepatik tutuluma, HIV infeksiyonu da malign ve premalign lezyonlara zemin hazırlayabilir. Biz de ekstrahepatik tutulumu olan ve beraberinde çok sık görmediğimiz premalign bir lezyon olan porselen safra kesesi birlikteliğini sunmak istedik.

Anahtar Kelimeler: *HCV, HIV, Porselen Safra Kesesi*

Porselen Safra Kesesinin BT Görüntüsü

[GP027]

Tekrarlayan pankreatit, konjenital katarakt, progressif nörolojik bozukluk ve kemik kırık öyküsü altında yatan iki genetik neden

Yağmur Eken, Serkan Dumanlı, Kenan Moral, Gülden Bilican, Halit Kandemir, Beril Avcı, Enes Cömert, Tarkan Karakan, Murat Kekilli, Mehmet Ibis, Mehmet Cindoruk
GAZI ÜNİVERSİTESİ GASTROENTEROLOJİ BİLİM DALI

Giriş: Akut pankreatitin etiyolojisinde biliyer patolojiler, alkol, hiperlipidemi, pankreatikobiliyer malformasyonla, iatrojenik ve idiopatik sebepler yer almaktadır. Bu olguda da ilk atağı 18 yaşında olmak üzere toplamda 3 kez akut pankreatit öyküsü ile beraber konjenital katarakt, progressif nörolojik bozukluk ve kemik öyküleri olan hasta sunulacaktır.

Olgu: 26 yaşında erkek hasta tekrarlayan akut pankretati nedeniyle tarafımıza başvurdu. Bitkisel ürün, ilaç, alkol ve sigara kullanım öyküsü yoktu. Konjenital bilateral katarakt, hareket bozukluğu, osteoporozu ve kemik kırık öyküsü mevcuttu. Ailede bilinen pankreatit öyküsü ya da hiperlipidemi öyküsü yoktu. Anne baba akraba evliliğiydi. Lipid paneli, elektrolitler ve IgG4 normaldi. Abdomen görüntülemesi kronik pankreatit ile uyumlu iken, otoimmün pankreatit lehine bulgu yoktu. Etiyolojiye yönelik genetik analizde CFTR geninde heterozigot c.3038C>T varyantı saptandı. Eş zamanlı serebrotendinöz ksantamatozis lehine CYP27A1 geninde homozigot c.808C>T varyantı da saptandı.

TARTIŞMA:
Yapılan bir derlemede kronik pankreatitli pediatrik hasta grubunda genetik testlerin %68-70 pozitif geldiği bildirilmiştir [1]. Bildirilen olgularda genelde PRSS1, SPINK1, CFTR, CLDN2, CPA1, and ATP8B1 genlerinde mutasyon olduğu görülmekle birlikte bizim olgumuzda da CTFR geninde mutasyon saptanmıştır. Serebrotendinöz ksantamatozis otozomal resesif geçişli safra asidi sentez bozukluğuyla karakterize bir lipid depo hastalığıdır[2]. Mitokondriyal sterol 27-hidroksilaz enziminin eksikliği sonucunda 'kolesterol' ve 'kolestenon' maddeleri santral sinir sistemi, tendon, göz ve cilt olmak üzere birçok bölgede birikir. Bunun sonucunda progresif nörolojik disfonksiyonla, tendon ksantomları, çocukluk çağı kataraktı, neonatal kolestaz bulguları, infantil diyare, kas kemik anomalileri, osteoporoz gibi klinik tablolarla karşımıza çıkar [2].

Sonuç: Bu hastamızda hem pankreatiti hemde diğer multisistemik bulguları açıklayan eş zamanlı iki gen mutasyonu saptanmıştır.
1) Vitale, D. S., & Abu-El-Haija, M. (2017a). Genetic Testing in Children with Recurrent and Chronic Pancreatitis. The Journal of Pediatrics, 191, 10–11.
2) DeBarber, A. E., & Duell, P. B. (2021). Update on cerebrotendinous xanthomatosis. Current Opinion in Li*pidology, 32(2), 123–131.*

Anahtar Kelimeler: Pankreatit, Serebrotendinöz ksantamatozis, Katarakt, Osteoporoz

[GP028]

The role of il-6 gene polymorphisms in the development of acute pancreatitis

Kurbonboy Aminboyevich Madatov, Uktam Safayevich Ismailov, Firdavs Nuriddinovich Tursunov, Asliddin Nasriddinovich Sharapov
Department of the Second Faculty and Hospital Surgery, Transplantology, Tashkent Medical Academy

Background. Recent studies have shown that chemokines contribute to the occurrence and development of acute pancreatitis. Objectives. We evaluated the relationship between IL-6 (C-174G) gene polymorphisms and the development of acute pancreatitis in the Uzbek population to provide data for screening of high-risk Uzbek individuals. Material and methods. In total, 88 patients with confirmed cases of acute pancreatitis and 81 control patients were recruited between January 2022 and February 2023. IL-6 gene polymorphisms at C-174G positions/C was investigated using the method of polymerase chain reaction - restriction fragment length polymorphism. The groups studied corresponded to the Hardy-Weinberg law. Results. Using multiple logistic regression analysis, genotype C (main group: C-127 (72.7%), G-49 (27.3%); control group: C-99 (61.1%), G-63 (38.9%)) in IL-6 C-174G could influence susceptibility to acute pancreatitis compared to the G allele, and was $\chi 2=4.65$; p=0.031; OR (95%CI) 1.65 (1.04-2.6). Individuals carrying the IL-6 C-174G genotype were associated with a risk of developing acute pancreatitis compared to the control group - $\chi 2=4.63$; df=2, p=0.099 (main group: C/C-48 (54.5%), C/G-31 (35.2%), G/G-9 (10.2%); control group: S/S-31 (38.3%), S/G-37 (45.7%), G/G-13 (16%)). In conclusion, this study demonstrates that polymorphism of the IL-6 C-174G gene significantly contributes to the development of acute pancreatitis ($\chi 2=4.65$; p=0.031).

Keywords: Il-6, polymorphism, acute pancreatitis

[GP029]

Bir Pankreatit Olgusu; Gözden Kaçanlar

Osman Bedir[1], Mustafa Akyol[2], Aysun Çalışkan Kartal[1], Süleyman Coşgun[1]
[1]Kütahya Sağlık Bilimleri Üniversitesi Tıp Fakültesi, Gastroenteroloji Bilim Dalı, Kütahya
[2]Kütahya Sağlık Bilimleri Üniversitesi Tıp Fakültesi, İç Hastalıkları Anabilim Dalı, Kütahya

Giriş: Akut pankreatit, karın ağrısı ve kandaki pankreas enzimlerinin yüksek seviyeleri ile karakterize, pankreasın inflamatuar bir durumudur.AP etyolojisinin önde gelen nedenleri safra taşları ve kronik alkol kullanımı olup vakaların yaklaşık üçte ikisini oluşturmaktadır. Vakaların yaklaşık %10'unun ise bulaşıcı mikroorganizmalardan kaynaklandığı düşünülmektedir. Bu mikroorganizmalar arasında virüsler (kabakulak, Coxsackie B ve hepatit), bakteriler (Mycoplasma pneumoniae ve leptospirosis) ve parazitler (Ascaris lumbricoides, Fasciola hepatica ve hidatik hastalığı) yer almaktadır. **Vaka:** 37 yaşında kadın hasta karın ağrısı ve bulantı ile acil servise başvuruyor. Bilinen bir hastalığı olmayan hastanın FM sinde epigastrik hassasiyet dışında patolojik bulgu saptanmıyor. Laboratuvar değerlendirmesinde amilaz:1256 U/L lipaz:2254 U/L saptanması üzerine AP ön tanısı ile kliniğimize yatırıldı ve uygun hidrasyon ve medikal tedavi başlandı.AP etyolojisine yönelik incelemelerde kolelitiazis ve koledokolitiazis saptanmadı, alkol kullanımı ve ilaç kullanımı olmayan hastada metabolik bir bozukluk tespit edilmedi. Geçirilmiş karın travması ya da operasyon öyküsü yoktu. Hepatobiliyer usg normal izlendi, abdomen bt de peripankreatik yağ dokusunda minimal dansite artışı tespit edildi. Etyolojiye yönelik değerlendirme yapıldığı sırada hastamız yaklaşık 1 haftadır sağ çene hizasında ağrı olduğunu söylemesi üzerine parotis bezi lojunda ağrılı şişlik olduğu görüldü.Doppler USG si sağ parotis bezi heterojen ve ödemli görünümde olup viral parotit ile uyumlu olarak raporlandı. Bu aşamadan sonra hastamızda öncelikli olarak kabakulak düşünüldü ve gönderilen Kabakulak Ig M si pozitif olarak geldi. Kabakulak ve komplikasyonu AP tanısı konulan hasta önerilerle taburcu edildi. Enfeksiyonların pankreatite yol açma sıklığına ilişkin veriler sınırlı olup akut pankreatit vakalarının yaklaşık %7-10 unda etyolojide enfektif bir nedenin rol aldığı literatürde gösterilmiştir. Kabakulak sıklıkla çocukluk çağında görülmektedir ancak yetişkinlikte de ortaya çıkabilir ve bu durumda komplikasyon gelişimi çocuklara göre daha fazla görülür. En sık görülen komplikasyonları ooforit, menenjit, ensefalit ve pankreatittir. Kabakulak sırasında yetişkinlerde pankreatit gelişme olasılığı her 20 hastada birdir. Bu bilgiler ışığında AP etyolojisini araştırırken sık görülen diğer nedenleri dışladıktan sonra enfeksiyöz nedenlerin gözden geçirilmesini önermekteyiz.

Anahtar Kelimeler: Kabakulak, akut pankreatit, enfeksiyon

[GP030]

Nadir görülen advers bir olay:Meselazine bağlı akut pankreatit

Mustafa Zanyar Akkuzu[1], Berat Ebik[1], Ferhat Bacaksız[1], Ali Uzel[1], Ahmet Yavuz[1], Ümit Karabulut[1], Vedat Tan[2]
[1]Sağlık Bilimleri Üniversitesi, Gazi Yaşargil Eğitim ve Araştırma Hastanesi,Gastroenteroloji Kliniği,Diyarbakır
[2]Sağlık Bilimleri Üniversitesi, Gazi Yaşargil Eğitim ve Araştırma Hastanesi,İç Hastalıkları Kliniği,Diyarbakır

Giriş

Ülseratif kolit, genellikle kolonun mukozal tabakasını etkileyen tekrarlayan inflamasyon atakları ile karakterizedir. Genellikle rektumu tutar ve kolonun diğer kısımlarını içerecek şekilde proksimal ve devamlı bir şekilde ilerleyebilir. Bir antienflamatuar ajan olarak, 5-Aminosalisilik asit (5-ASA), ÜK'nın remisyon idamesinde birinci basamak tedavi olarak yaygın şekilde kullanılır. Mesalazin ÜK'da yaygın kullanılan 5 ASA türevidir. ÜK tedavisinde etkili ve güvenlidir. Fakat bazı hastalarda baş ağrısı, ateş, döküntü, mide bulantısı, ishal, pankreatit, pnömoni ve perikardit gibi yan etkiler bildirilmiştir. Olgumuz mesalazine bağlı gelişmiş akut pankreatit vakasıdır.

Olgu

25 yaşında erkek hasta, yaklaşık 2 aydır devam eden ishal ve kanlı dışkılama nedeniyle polikliniğimize başvurmuş ve yapılan endoskopik inceleme, labooratuvar testleri ve mukozal biyopsilerin sonucunda distal tutulumlu ÜK tanısı konularak meselazin tedavisi başlanmıştı. Prednisolon tedavisiyle remisyona giren hastaya meselazin oral tablet ve rektal lavman şeklinde verilerek takibe alındı. Hasta tedavinin 3. ayında karın ağrısı nedeniyle başvurdu. Klinik olarak rektal kanama veya ishal gibi aktivasyon bulguları yoktu. Amiliaz ve lipaz düzeyi normalin 3 katından fazla artmıştı. Radyolojik olarak peripankreatik sıvı ve pankreas parankimi heterojen görünümde olarak rapor edilince hastaya akut pankreatit (AP) tanısı konularak yatırıldı. Hastanın ALT, GGT ve bilirubin seviyesi normaldi. USG ve MRCP de safra yolları normal genişlikte idi. Safra kesesinde taş izlenmedi. Lipid profilindde anlamlı trigliserid yüksekliği yoktu. Alkol kullanmıyordu ve meselazin dışında başka ilaç alım öyküsü mevcut değildi.

Tartışma

Literatürde meselazine bağlı AP vakaları nadir de olsa bildirilmektedir. Meselazine bağlı AP'nin olası patofizyolojik mekanizmasının, 5-ASA'ya bağlı aşırı duyarlılık sonucunda, alerjik reaksiyona bağlı olarak pankreatik kanalın artan geçirgenliğinin artmış olabileceği üzerinde durulmaktadır.İBH'li hastalarda ilaca bağlı pankreatit insidansının 2-4 kat arttığı bildirilmektedir. Literatüre göre pankreatit tedaviden 2 gün ila 1 ay sonra ve hatta bazı olgularda tedaviden 1 yıl sonra gelişebilmektedir. Bununla birlikte, ilacın süresi ve dozu ile pankreatit gelişimi arasında net bir ilişki olduğunu destekleyen yeterli veri yoktur.

Anahtar Kelimeler: *Akut pankreatit, ilaca bağlı, meselazin*

[GP031]

Etibar Mammadov, Murat Başaran, Mehmet Suat Yalçın, Burak Özşeker
Muğla Sıtkı Koçman Üniversitesi EAH, Gastroenteroloji Bilim Dalı, Muğla

Olgu: 18 yaş erkek hasta yaygın karın ağrısı, dispepsi şikayetleriyle acil servisimize başvurdu. Son 2 ayda 7-8 kg zayıflama ve ereksiyon sırasında sol kalçaya yansıyan ağrı şikayetleri oluyormuş. Hastanın 4-5 aydır ara ara sol kalça ve bacağa vuran ağrı şikayetiyle dış merkezde çeşitli başvuruları mevcut. Hastanın bu süreçte şikayetleri artış göstermiş. Hasta acil servisimize şiddetli karın ağrısı ile başvurdu, yapılan tetkiklerde amilaz, lipaz yüksekliği ve BT de pankreasta kitle görünümü olması üzerine kliniğimize pankreatit tanısı ile yatırıldı. Klinik-Bulgular: Öz geçmiş, soy geçmişinde özellik saptanmadı. Alkol, sigara ve kullandığı ilaç yoktu. Fizik muayenesinde özellik saptanmadı, vitalleri stabildi. Labarutuvar değerlerinden amilaz:203 lipaz:246, ldh:250. Batın USG: pankreas gövde-kuyruk kesimle uyumlu alanda 100x82 mm boyutunda kistik dejenere alanlar içeren heterojen iç yapıda kitle lezyonu izlenmiştir. Pelvik bölgede rektumdan ayırımı net yapılamayan 100x60 mm boyutunda heterojen görünüm izlenmiştir (kitle?). Batın BT: Pankreas kuyruk düzeyinde heterojen görünümde kistik nekrotik alanlar bulunduran 8x10 cm boyutta lobüle konturlu solid kitle lezyonu izlendi. Tariflenen lezyonun komşuluğunda milimetrik metastatik lenf nodları izlendi. Her iki tarafta internal obturator kasları ilgilendiren rektum komşuluğuna dek uzanan sağda simfizis pubise katılan pubik parçada litik sklerotik değişikliklere yol açan metastaz ile uyumlu büyüğü 7 cm boyutta kitle lezyonu izlendi. Çekilen toraks BT'de:Her iki akciğerde yaygın metastaz lehine nodüller izlendi. Hasta GİS konseyinde değerlendirilerek girişimsel radyoloji tarafından pankreastaki veya rektuma bası yapan kitleden biyopsi planlandı. Rektosigmoidoskopi normal olan hastadan ürogenital tümör açısından değerlendirilmesi için ürolojiye danışıldı. Üroloji konsultasyon notu: Hastadan skrotal doppler usg, LDH, b-hcg, alfa-fetoprotein (AFP) istendi. Tümör markerları normal, biyopsi sonucu diffüz yapıda küçük yuvarlak hücreli tümör fragmanları izlenmiş, uygulanan immunhistokimyasal incelemede CD99(+) izlenmiştir.Ki67: %60(+)'tir.Sinaptofizin,PANCK,Desmin,CD45,S100 (-)'tir. Bu bulgularla Ewing Sarkom metastazı ile uyumlu olarak saptandı. Hasta onkoloji bölümüne devir edildi. Sonuç: Hastamızda akut pankreatit kliniği ile yatırılıp yapılan tetkik ve değerlendirmeler sonucu nadir rastlanan pankreasta Ewing sarkomu saptanması nedeniyle bu olguyu sunmayı amaçladık.

Anahtar Kelimeler: Akut Pankreatit, Ewing Sarkomu, Karın ağrısı

Resim 1

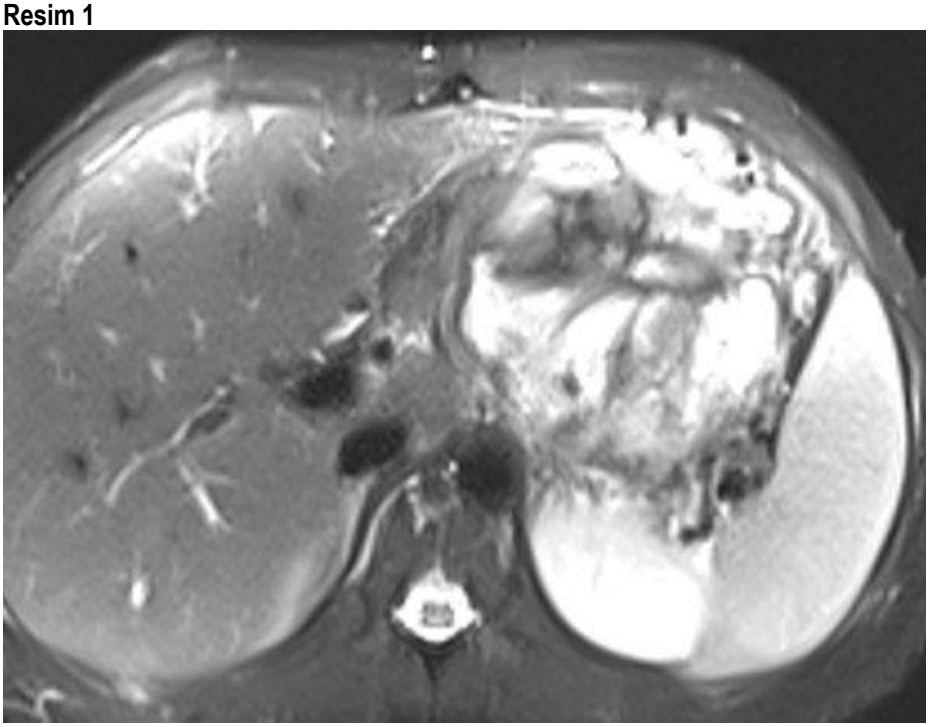

Pankreasta kitle

Resim 2

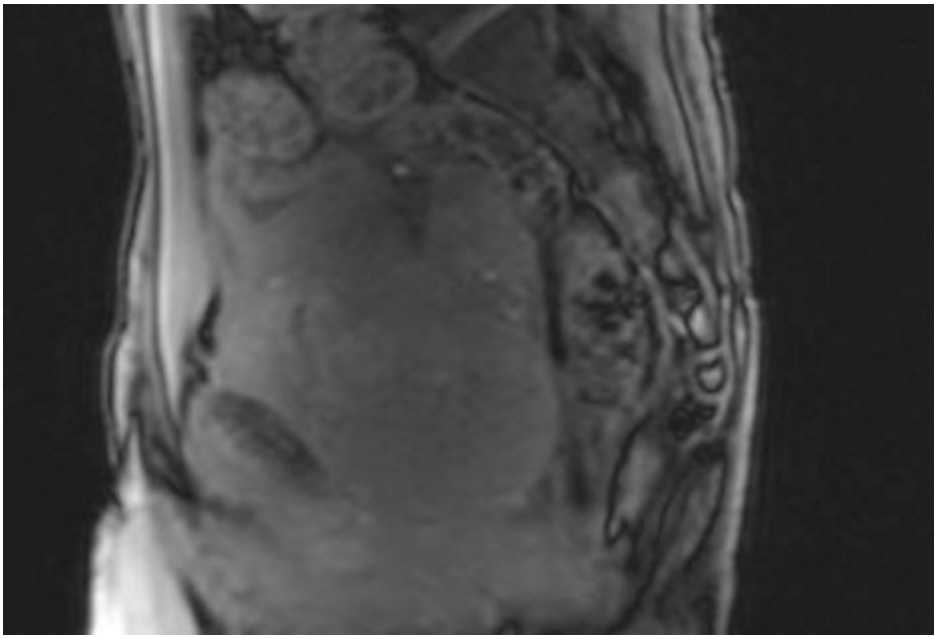

Pelvik-rektum komşuluğu kitle

[GP032]

ERCP yapılan iki vakada ektopik yerleşimli Ampulla Vateri

İdris Kurt
Kastamonu Eğitim Ve Araştırma Hastanesi

Giriş:
Koledoğun ektopik açılımı ağırlıklı olarak duodenumun üçüncü ve dördüncü kıtasına olmaktadır. Daha az sıklıkla duodenal bulbus, pilorik kanala ve mideye olabilmektedir. Bu çalışmamızda koledoğun bulbusa açılan iki kolanjit vakası sunmayı amaçladık.
Vaka:
63 yaşında erkek hasta hastanemize ateş, sararma ve sağ üst kadran bölgesinde ağrı ile başvurdu. Hastanın belirgin kolestazı ve lökositozu izlendi. Çekilen Manyetik Rezonans kolanjiopankreatografisinde (MRCP) intrahepatik safra yolları ve koledok dilate, çengel şekilli ve alt uçta kalkül izlendi (Şekil 1a). ERCP (endoskopik retrograd kolanjiopankreatografi) işleminde biliyer orifis ektopik olarak lümene protrude papilla şekilde bulbusa açılmakta idi (Şekil 2). Koledok selektif kanüle edilerek taş ekstraksiyonu yapıldı. İkinci hasta 66 yaşında erkek, hastaney kolamnjit kliniği ile yatırıldı. Kolestatk enzim yükskeliliği ve lökositozu mevcut idi. MRCP'de intrahepatik safra yolları ve koledok ileri derecede geniş, koledok çengel şekilli ve alt uçta kalkül mevcut idi (Şekil 1b). ERCP işleminde papilla duodenum ikinci kıtada olmayıp bulbusta izlendi. İlk vakadan farklı olarak safra ve pankreas kanalı ayrı ayrı açılmakta ve yarık şeklinde idiler. Zor yerleşim ve yanlışlıkla pankreas kanalı kanüle edildiğinden, pankreatik kanala plastik stent takıldı (Şekil 3). Koledoktan taş ekstraksiyonları sonrası işlem sonlandırıldı.
Tartışma:
Ektopik yerleşimli papillalar her iki vakamızda da bulbusta yerleşimli idi ve literatürdeki örneklerin %50'inin üzerinde tarif edildiği üzere koledokolitiazis ve kolanjit ile prezente olmuşlar idi. Bir hastamızın biliyer kanalı orifisi literatürde daha sık tarif edilen yarık şeklinde duodenuma açılır iken diğer hastanın tipik papilla şeklinde idi. Her iki vakamızda açılım anomalilerin büyük çoğunluğunda izlenen çengel çekilli koleodk mevcut idi. Bu bulgular ışığında ERCP esnasında, duodenum ikinci kıtada izlenmemesi durumunda önce distal kısımlara akabinde bulbusa detaylı bakmak gerekir.

Anahtar Kelimeler: *bulbus, ectopic papilla, ercp*

Şekil 1.
Figure 1.

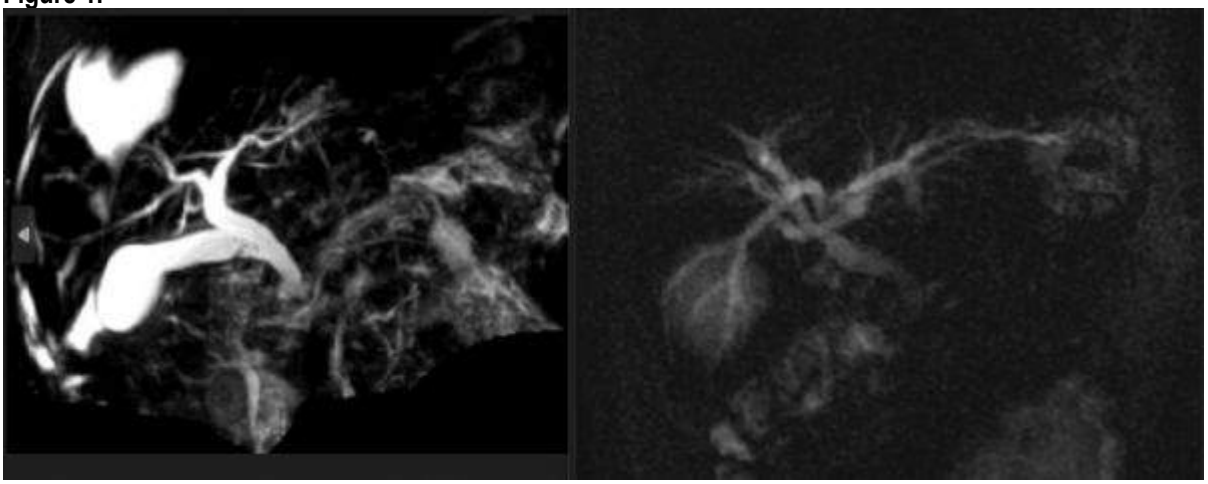

MRCP'de kanca şekilli koledok yapıları (soldaki ilk vaka, sağdaki ikinci vaka)

Şekil 2.

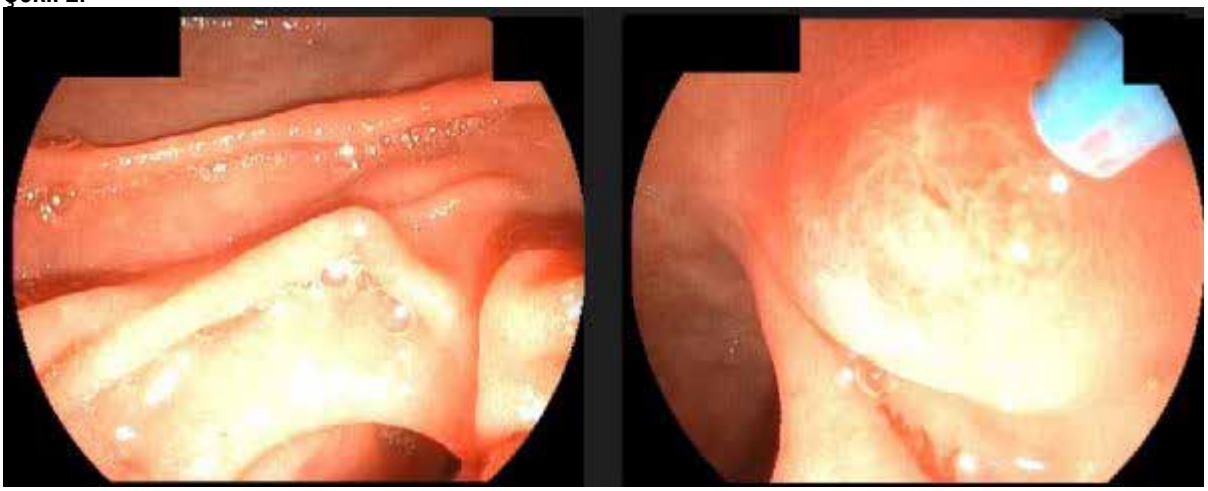

Endoskopide ampullanın izlenmediği duodenum ikinci kıta klasik papilla yerleşkesi (solda) ve bulbusta lokalize papilla görünümlü biliyer orifis (sağda)

Şekil 3.

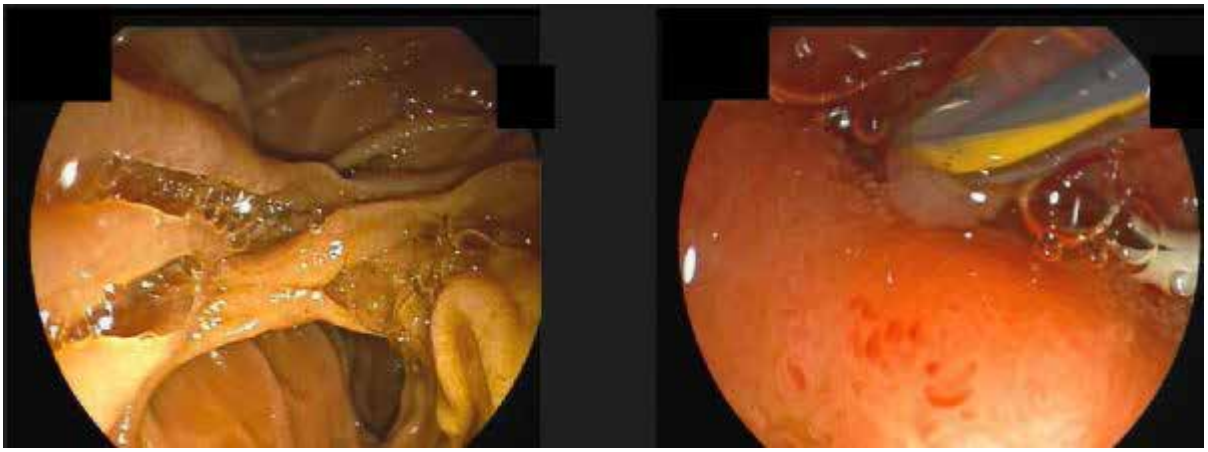

Endoskopide ampullanın izlenmediği duodenum ikinci kıta klasik papilla yerleşkesi (solda) ve bulbusta lokalize pankreatic orifisten ayrı açılan yarık şekilli biliyer orisif (sağda)

[GP033]

Akut pankreatitli hastalarda salusin beta düzeyinin hastalığın şiddeti ile ilişkisi

Bülent Albayrak[1], Emel Ayvaz Güneyin[2], Muhammet Çelik[3]
[1]Atatürk Üniversitesi Tıp Fakültesi, Gastroenteroloji Bilim Dalı, Erzurum
[2]Atatürk Üniversitesi Tıp Fakültesi, İç Hastalıkları Ana Bilim Dalı, Erzurum
[3]Atatürk Üniversitesi Tıp Fakültesi, Biyokimya Bilim Dalı, Erzurum

Amaç: Akut pankreatit tanısı ile yatırılan hastaların serum salusin beta düzeyinin akut pankreatit şiddetini öngörmede önemi ve hastalığın prognozu ile ilişkisinin değerlendirilmesi amaçlandı.

Gereç-Yöntem: Çalışmamıza 18-100 yaş arasında akut pankreatit tanısı konan 64 hasta dahil edildi. Çalışmaya alınan hastalar, Revize Atlanta skorlamasına göre hafif, orta, şiddetli akut pankreatit olacak şekilde 3 gruba ayrıldı. Çalışmaya kontrol grubu olarak sağlıklı 18 erişkin birey dahil edildi. Çalışmaya katılan hastaların cinsiyeti, yaşı, boyu, kilosu, ek hastalık varlığı, laboratuvar inceleme sonuçları, görüntüleme bulguları ve lökosit, nötrofil lenfosit oranı, ortalama platelet hacmi, amilaz, lipaz, sensitif c-reaktif protein, sedimentasyon ile serum salusin beta düzeyleri ölçülerek kaydedildi. Yatışının 3. gününde salusin beta düzeyine tekrar bakıldı.

Bulgular: Çalışmaya dahil edilen hastaların yaş ortalaması 62.66±17.67 idi. 64 hastanın %57,8'i kadındı, % 42,2'si erkekti. Hastaların %64.1'inin etiyolojisinde safra taşı vardı ve %93.6'sında batın bilgisayarlı tomografi görüntülemesi kullanıldı. Çalışmaya dahil edilen hastaların, hem 1. gün hem de 3. gün de salusin beta ortalamaları farkı istatistiksel olarak anlamlı idi ($p<0.05$). Farkın hangi gruptan kaynaklandığını belirlemek üzere yapılan ileri analizde 1. günde şiddetli Atlanta skoru olanların salusin beta ortalamalarının hafif ve orta Atlanta şiddeti olanlardan yüksek olduğu belirlendi. Üçüncü günde de aynı şekilde şiddetli Atlanta skoru olanların salusin beta ortalamalarının hafif ve orta Atlanta şiddeti olanlardan yüksek olduğu belirlendi. Yapılan Roc analizine göre; youden indeksi kullanılarak salusin beta 1. gün cut-off değeri 178.8 pg/ml ve salusin beta 3. gün cut-off değeri 207.5 pg/ml olarak bulundu.

Sonuç: Şiddetli pankreatitte serum salusin beta düzeyi birinci ve üçüncü günde anlamlı olarak yüksek bulundu, hafif ve orta pankreatitli vakalarda ise istatiksel olarak anlamlı fark bulunamadı. Salusin beta şiddetli pankreatit varlığının tespitinde ve takibinde bir parametre olarak kullanılabilir. Bu konuda daha fazla geniş vaka serili klinik çalışmalara ihtiyaç vardır.

Anahtar Kelimeler: Akut pankreatit, Hastalık Şiddeti, Salusin Beta

[GP034]

Daratumumab kullanımına bağlı gelişen akut pankreatit olgusu

Ahmet Doğan[1], Taylan Metin[2], Sezgin Barutçu[2], Ayhan Balkan[2], Murat Taner Gülşen[2], Handan Haydaroğlu Şahin[3]
[1]Gaziantep Üniversitesi Tıp Fakültesi İç Hastalıkarı Anabilim Dalı, Gaziantep
[2]Gaziantep Üniversitesi Tıp Fakültesi İç Hastalıkarı Anabilim Dalı, Gastroenteroloji Bilim Dalı,Gaziantep
[3]Gaziantep Üniversitesi Tıp Fakültesi İç Hastalıkarı Anabilim Dalı, Hematoloji Bilim Dalı, Gaziantep

GİRİŞ
Akut pankreatit (AP), şiddetli karın ağrısı ve lokal-sistemik komplikasyonların gelişimi ile karakterize akut inflamatuar bir hastalıktır ve etiyolojisinde başta safra taşı, alkol olmak üzere ilaçlar da AP'ye neden olabilmektedir (1). İlaç ilişkili akut pankreatit tüm akut pankreatitlerin etiyolojisinin %2-5'ini oluşturmaktadır (2). Burada sizlere Multipl Myelom tanılı hastada daratumumab sonrası AP gelişen bir hastamızı sunmayı planladık.
OLGU
75 yaşında multipl myelom tanılı erkek hastaya daratumumab, bortezomib ve deksametazon (DVd) protokolü başlanmasında sonra kemoterapisinin 13. gününde epigastrik bölgede sırta yayılan karın ağrısı şikayeti oldu. Fizik muayenede batında hassasiyet mevcuttu ancak diğer sistem muayeneleri normaldi ve akut batın bulgusu yoktu. Geçmişinde sarılık, karın ağrısı,alkolizm, travma, hiperparatiroidizm veya ailede pankreatit öyküsü yoktu. DVd dışında ilaç kullanmayan hasta daratumumab tedavisinin ikinci dozundan sonraki yedi gün içinde serum amilaz 1601 U/L (28-100) ve lipaz 1807 U/L (13-66) seviyelerine yükseldi ve akut pankreatit tanısı aldı. Hipertrigliseridemi ve hiperkalsemi saptanmadı. Hastanın bilgisayarlı karın tomografisi AP ile uyumluydu ve safra kesesinde taş, çamur izlenmedi. Diğer pankreatit nedenleri dışlandı. Daha önce bortezomib tedavisi alan hastada karın ağrısı şikayetleri olmaması nedeniyle etiyoloji olarak daratumamabtan şüphelenildi, ilaç kesildi ve hasta semptomatik medikal tedavi aldı.Tedavi sonrası semptomlar geriledi,serum amilazı ve lipazı normale döndü. Genel durumu stabilleşen hastanın kemoterapi tedavisi değiştirilerek takip edildi.
SONUÇ
Herhangi bir ilacın pankreatite yol açtığını söyleyebilmek için pankreatite yol açabilecek diğer sebeplerin dışlanması,suçlanan ilacın kesilmesinden sonra pankreatitin gerilemesi ve ilacın tekrar kullanılmasıyla pankreatit atağının tekrarlaması gibi bulguların olması gerekir. Biz, daratumumab kullanımına bağlı akut pankreatit olgusunu sizlere sunarak pankreatit etiyolojisinde nadir görülen bir neden olan ilaç kullanımına dikkat çekmeyi amaçladık.
KAYNAKLAR:
1. Jin DX, Lacson R, et al. A clinical model for early diagnosis of acute pancreatitis in the emergency department. Pancreas. 2018;47:871-79.
2. Lowe ME. Pancreatitis. In: Wyllie R, Hyams JS, Kay M, eds. 5th ed. Pediatric Gastrointestinal and Liver Disease. Philadelphia: Elsevier; 2016. p.1016-26

Anahtar Kelimeler: akut pankreatit, daratumumab, multipl myeloma

[GP035]

Akut Pankreatit tanısı ile takip edilen olguların Nütrisyonel Durum Kontrolü (CONUT) ve BİSAP skorlarının yakın dönem mortalite üzerine etkinliğinin değerlendirilmesi

Fatih Türker, Betül Çavuşoğlu Türker
haseki eğitim ve araştırma hastanesi, iç hastalıkları kliniği, istanbul

Giriş ve Amaç
Akut pankreatit,pankreas bezinin inflamasyonudur.Hastalığın kliniği hafiften şiddetli tabloya kadar değişkendir.Bu sebeple prognoz oldukça değişkendir.Safra taşları ve alkol en sık sebepler olup;hipertrigliseridemi,hiperkalsemi,infeksiyon,travma ve otoimmun hastalıklar etiyolojide yer almaktadır.AP hastalarında,hastalığın şiddetini ve prognozunu öngörebilmek amacıyla birçok skorlama sistemi geliştirilmiştir.Bunların en bilinenlerinden biri Ranson sistemidir.Skorlamanın tamamlanması için 48 saat gerekmesi,tekrarlanamaz oluşu Ransonun dejavantajlarıdır.BISAP skorlama sistemi başvurudan sonraki ilk 24 saat içinde uygulanmakta ve her biri bir puan değerinde olan beş parametre(BUN,mental durumda bozulma,SIRS,yaş ve plevral efüzyon) değerlendirilmektedir.BISAP skorlama sisteminin en önemli özelliği erken ve kolay uygulanabilir olmasıdır.Malnütrisyon birçok kronik hastalıkta kötü prognozla ilişkilidir.Nutrisyonel Durum Kontrolü (CONUT) skoru,hastanede yatan hastaların beslenme durumunu değerlendirmek için tarafından geliştirilmiştir.Serum albümin konsantrasyonu,total kolesterol düzeyi ve total lenfosit sayısı olarak hesaplanır.Çalışmamızda akut pankreatit tanısı ile yatırılarak takip edilen hastalarda CONUT ve BİSAP skorlarının yakın dönem mortalite üzerine etkinliğini değerlendirmek amaçlanmıştır.
Gereç ve Yöntemler
İç Hastalıkları kliniğinde 01/01/2019-01/01/2023 tarihleri arasında akut pankreatit tanısıyla yatarak tedavi gören 336 hasta çalışmamıza dahil edildi.SBÜ Haseki Eğitim ve Araştırma Hastanesi Etik Kurulundan etik kurul onayı alındı.Karın ağrısı,pankreas enzim yüksekliği ve görüntüleme yöntemlerinde akut pankreatit lehine bulgu olması kriterlerinden en az ikisini bulunduran hastalar akut pankreatit geçiren hasta grubuna dahil edildi.Hastanenin datası kullanılarak hastaların tetkik sonuçlarına,epikrizlerine ulaşıldı.Tüm olguların klinik ve biyokimasal parametreleri değerlendirildi ve BİSAP ve CONUT skorları hesaplandı.SPSS 21.0 kullanılarak bir istatistiksel analiz yapıldı.
Bulgular
Bu çalışma 164ü erkek, 172i kadın olmak üzere toplamda 336 kişiyle gerçekleştirildi.Olguların ortalama yaşı 54±17,50 olarak izlendi. Hastaların başlangıçtaki genel özellikleri ve biyokimyasal parametreleri Tablo 1'de gösterildi.CONUT ve BİSAP skorlarının 3.ay mortalite üzerine etkili olduğu görüldü.(Tablo 2)
Tartışma Ve Sonuç
Akut pankreatit prognozunu belirleme üzerine çeşitli skorlama sistemleri geliştirilmiştir.Skorlama sistemlerinde amaç prognozu öngörmek ve buna göre hasta takibi ve tedavisini düzenlemektir.Yatan hastaların nutrisyonel durumuda prognozla ilişkili bulunmuştur. Bu çalışmamızda akut pankreatitin mortalite üzerine etkinliğini öngörmede CONUT ve BİSAP skorlarının 3.ay mortalite üzerine etkisinin etkili olduğu görülmüştür.

Anahtar Kelimeler: Akut Pankreatit, CONUT, BİSAP

Tablolar

TABLO 1:Akut Pankreatit Olgularının Klinik Ve Biyokimyasal Özellikleri

Cinsiyet : Erkek Kadın	164 (%48.8) 172 (%51.2)
Yaş	54±17.5
Hemoglobin	12.7±2
Platelet	222.8±71.8
WBC	10.1±4.2
Nötrofil	7.6±4.1
Monosit	0.7±0.4
lenfosit	1.7±0.8
Üre	33.2±32.4
kreatinin	0.9±1.1
Glukoz	130.3±65.6
Ast	85.9±148.1
Alt	100±154.8
Trigliserid	259.7±532.2
Kolesterol	186.9±97.8
albumin	30.9±12.9

Tablo 2: CONUT ve BİSAP skorlarının 3.ay mortalite üzerine etkisinin değerlendirilmesi

	Eksitus olmayan	Eksitus olan	P VALUE
Yaş	53.8 ± 17.4	64±21.9	0.627
BISAP	0.9 ± 1 1 (0 – 4)	2.6 ± 1.6 3 (0 – 4)	**0.033**
CONUT	2.5 ± 2.1 2 (0 – 10)	6.6 ± 2.9 7 (1 – 10)	**<0.001**

[GP036]

Akut Pankreatitin Nadir Bir Nedeni: Varicella Zoster

Duran Deha Çetin[1], Mustafa Harı[1], Şehmus Ölmez[1], Halil Çapar[1], Haşim Nar[2], Bünyamin Sarıtaş[1]
[1]Sağlık Bilimleri Üniversitesi, Adana Şehir Eğitim ve Araştırma Hastanesi, Gastroenteroloji Kliniği, Adana
[2]Manisa Şehir Hastanesi, Gastroenteroloji Kliniği, Manisa

Giriş: Varisella-zoster(VZV) enfeksiyonu genellikle benign ve kendi kendini sınırlayan bir seyre sahiptir. Nadiren özellikle immunsupresif hastalarda ciddi komplikasyonlara yol açabilir. Varisella zostere bağlı akut pankreatit nadir olarak görülebilir.

Vaka: 68 yaşında erkek hasta göbek üzerinde ve göbeğin sol üst tarafında ağrı, bulantı-kusma şikâyetleri ile acil servise başvurdu. Hastanın beş gündür karın ağrısı, üç gündür göbek sol yan tarafında kızarıklık, morarma ve döküntü şikayeti olduğu öğrenildi. Özgeçmişinde alkole bağlı dekompanse karaciğer sirozu mevcuttu. Beş yıldır alkol kullanmıyordu. Furosemid, spironolakton, rifaksimin ve ursodeoksikolik asit kullanıyordu. Fizik muayenede genel durumu iyi, tansiyon arteryel 140/70 mmHg, nabız 85/dk idi. Batın muayenesinde inspeksiyonda sol torakolomber bölgede veziküler, bazıları kurumaya yüz tutmuş ciltten kabarık lezyonları (Resim -1) ve epigastrik bölgede hassasiyeti vardı. Laboratuvar tetkiklerinde WBC: 6,0 (10^3/mikrolitre), hemoglobin: 9,4 g/dl, hematokrit:27,4, PLT: 78 (10^3/mikrolitre), üre: 50 mg/dl, albümin: 30 g/dl, CRP: 9,4 mg/L, Alt: 44 U/L, amilaz: 497 lipaz: 468 U/L, bilirubin: 1 mg/dl idi. Batın tomografisinde karaciğer kontürleri lobule ve parankimde hipodens heterojen alanlar ile pankreasta hafif ödem ve peripankreatik kirlenme saptandı (resim 2). Atlanta sınıflamasına göre hafif pankreatit olarak sınıflandırıldı. Döküntülü lezyonu dermatoloji tarafından zona olarak kabul edilerek oral valasiklovir tedavisi ile basitrasin ve neomisin ile lokal tedavi verildi. Hastaya analjezi ve uygun hidrasyon yapıldı. Takiplerinde opioid ihtiyacı olmadı ve ağrının 24 saat içerisinde gerilediği gözlendi. 48.saatte oral beslenmeye geçildi. Tedavinin 5. gününde taburcu edildi. Tartışma: VZV'e bağlı akut pankreatit sıklıkla immunsuprese (organ nakilli, HIV'li gibi) olgularda tanımlanmıştır. Sirozlu hastalarda Herpes zoster enfeksiyon riskinin arttığına dair çalışmalar vardır. Bizim vakamızda alkole bağlı karaciğer sirozuna bağlı immun yetmezlik durumu mevcuttu. VZV enfeksiyonu tanısı sıklıkla klinik olarak konulur. Tanıyı konfirme edebilmek için ek testler kullanılabilir. Bizim vakamızda dermatoloji tarafından tipik zona zoster düşünüldüğü ve ek tetkik önerilmedi. Sonuç: Döküntülü lezyonu olan ve karın ağrısı karakteri farklı olan hastalarda VZV'ye bağlı gelişen pankreatit ayırıcı tanıda akılda tutulmalıdır.

Anahtar Kelimeler: Varicella Zoster, pankreatit, immün supresyon

Resim-1

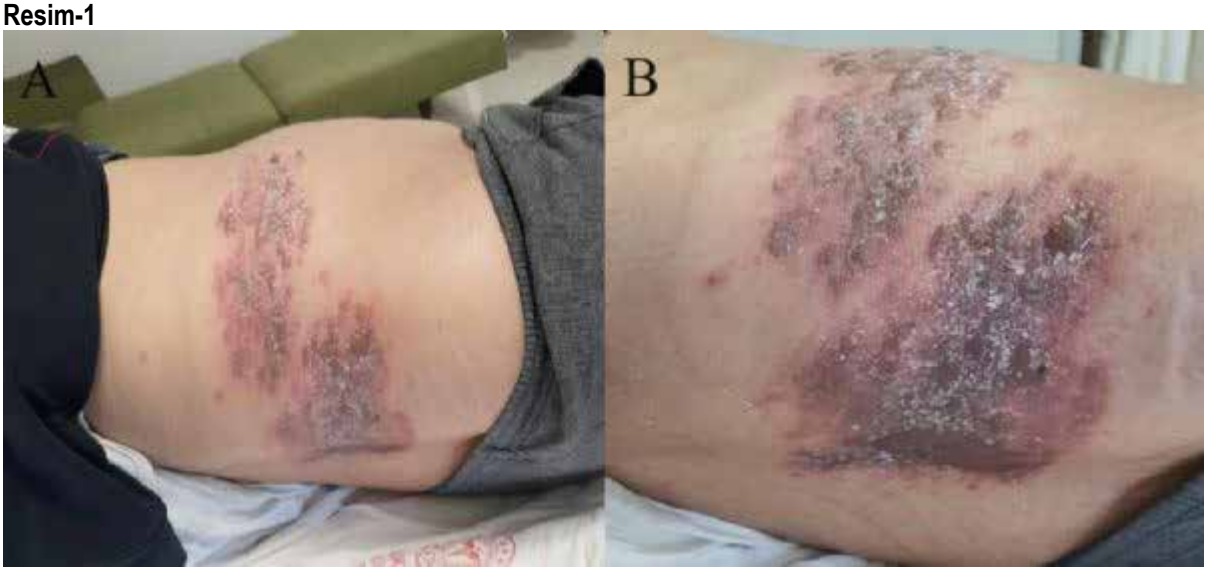

Cildteki zona enfeksiyonun görünümü (A ve B)

Resim-2

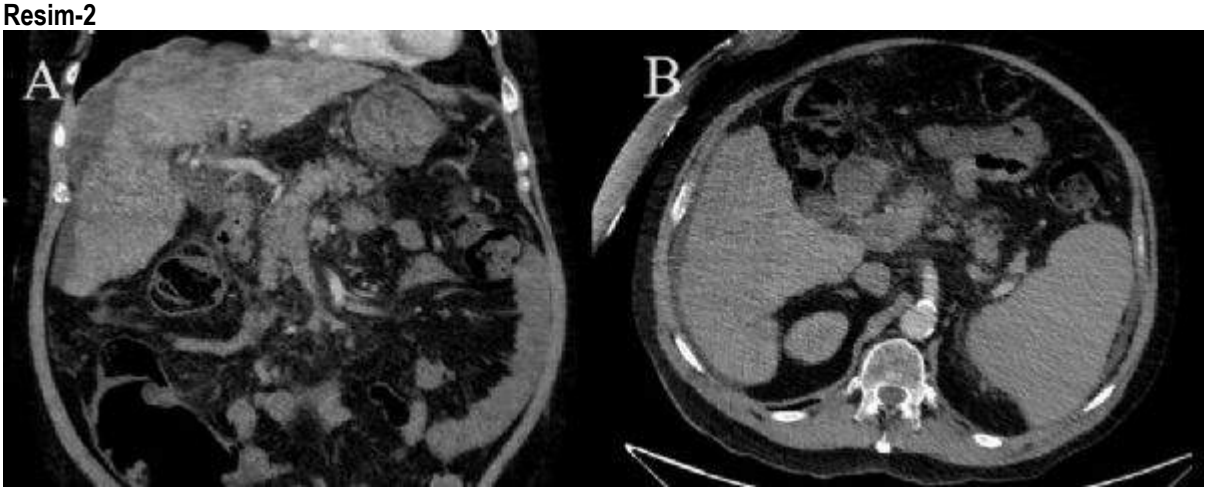

Hastada karaciğer sirozu ve pankreasın koronal (A) ve transvers (B) görünümü

[GP037]

Pancreatitis secondary to azathioprine in chronic inflammatory bowel disease

Seydou Roubanatou, El Rhaoussi Fatima Zahra, Tahiri Mohammed, Haddad Fouad, Hliwa Wafaa, Bellabah Ahmed, Badre Wafaa
Gastroenterology Department, University Hospital Center of Ibn rochd,casablanca,Morroco

Introduction:
Azathioprine remains the treatment of choice in the management of chronic inflammatory bowel disease (IBD). The occurrence of acute pancreatitis associated with its use is recognised, but the incidence remains low. The aim of our work is to report the prevalence of acute pancreatitis in patients treated for IBD.

Materials-Methods:
It is a cross-sectional, descriptive study conducted over 3 years (January 2019-December 2023), including all patients followed for IBD, put on azathioprine and who developed acute pancreatitis, selected on clinical, biological (lipasemia) and radiological (abdominal CT scan) grounds.

Results:
375 patients treated for IBD on azathioprine were identified. The prevalence of acute pancreatitis was 37.5%. The average age was 28.7 years, with a sex ratio of 1. In this series, 7 patients were being followed for crohn's disease, 57.14% of whom had ileocolic involvement. The phenotype of crohn's disease was fistulising in 83.3%.3 patients were being treated for haemorrhagic rectocolitis, predominantly pancolic (mayo score >6). Symptoms appeared on average within 7 days of treatment. 70% of patients had transfixing epigastralgia and vomiting. Lipasemia was, on average, greater than 6 times the upper limit. Injected abdominal scans in all patients revealed an oedematous pancreas (Balthazar stage B pancreatitis) in 75%. After an exhaustive aetiological work-up, which ruled out alcoholic, biliary and autoimmune aetiology, azathioprine was identified as the sole cause of these pancreatitis and its discontinuation has led to a favourable outcome. Azathioprine was replaced by a biotherapy in 70% of patients, 20% received treatment with amino-salicylates and 10% an immunosuppressant.

Conclusion:
Immunosuppressive treatment in IBD with azathioprine has the capacity to indure acute pancreatitis although rare, the evolution is most often favourable when treatment is stopped.

Keywords: pancreatitis, azathioprine, intestinal bowel disease

[GP038]

Nadir Görülen Kolanjit Nedeni: Fasciola Hepatica

Duran Deha Çetin[1], Mustafa Harı[1], Şehmus Ölmez[1], Mustafa Muslu[1], Haşim Nar[2], Bünyamin Sarıtaş[1]
[1]Sağlık Bilimleri Üniversitesi, Adana Şehir Eğitim ve Araştırma Hastanesi, Gastroenteroloji Kliniği, Adana
[2]Maniisa Şehir Hastanesi, Gastroenteroloji Kliniği, Manisa

Giriş: Fasciola paraziti Türkiye'de yaygın olarak görülür.Nadiren safra yollarına kolonize olarak kolanjit kliniği ile hastalar prezente olabilir. Vaka: 81 yaşında kadın hasta, 3 gündür başlayan ateş, sarılık ve göbek sağ üst tarafında sancı şeklinde ağrı ile acile başvurdu. Özgeçmişinde romatoid artrit tanısı vardı. Prednizolon 5mg kullanmaktaydı.Fizik muayenede tansiyon arteryel: 130/80, nabız: 105/dk, ateş 38.8°C idi. Sağ üst kadranda hassasiyet ve Murphy pozitifliği saptandı. Laboratuvar incelemede; WBC: 6.3 (10^3/mikrolitre), hematokrit: 36.0, üre: 26 mg/dl, kreatinin: 0,6 mg/dl, CRP: 10 mg/L, Ast: 805 U/L, Alt: 458 U/L, LDH: 1003 U/L, GGT: 281 U/L, ALP: 352 µ/L, total bilirubin: 1,32 mg/dL D.bilirubin:0,72 mg/dL idi. Batın tomografisinde safra kesesi hidropik, duvarı kalın, intrahepatik safra yolları dilate koledok belirgin ve pankreatik kanal dilate izlendi (Resim 1).Takiplerinde CRP değeri 140'a kadar yükseldi.Hastaya ERCP yapıldı.Koledok ve intraheatik safra yolları dilate izlendi, koledokta dolum defekti izlendi. Endoskopik sfinkterotomi sonrası balonla taş ekstraksiyonu yapıldı, çok sayıda hareketli fasciola parazitinin duodenuma düştüğü izlendi (Resim-2).Kliniği gereği koledoğa 10F 10 cm biliyer düz plastik stent takıldı.ERCP sonrasında triklabendazol 10mg/kg/gün tedavisi başlandı. Tedavinin 20. gününde taburcu edildi.50. günde kontrol ERCP yapılarak daha önce takılmış olan stent çıkarıldı. Tartışma: Fasciolasis zoonotik bir enfestasyondur. Primer olarak koyun ve sığırlarda enfeksiyon yapar. İnsanlar insidental konaklardır. Farklı şekillerde prezente olabilir. Akut fazda ateş, eosinofili ve belirgin gastrointestinal semptomlar varken kronik fazda biliyer obstrüksiyon, kolanjit, kolesistit gibi klinik tablolar gelişebilir. Tanı serolojik testlerle konulabilir. Safra yollarının paraziter hastalıklarında US, BT ve MRCP gibi tetkikler non-spesifiktir. ERCP sırasında saptanabilir. Vakamızda olduğu gibi safra kesesi hastalığı ile safra yollarında genişleme olması ön planda taş ya da çamur olasılığını akla getirse de ERCP sırasında hareketli fasciola parazitini görerek tanıyı koyduk. Tedavide ERCP ile parazitin çıkartılmasından sonra spesifik ilaç tedavisi (triklabendazol) kullanılmaktadır. Sonuç: Fasciola hepatica kolestaz ve kolanjitin nadir sebeplerinden biridir. ERCP, hem tanı hem de tedavide kullanılır. ERCP sonrası uygun medikal tedavi yapılması önemlidir.

Anahtar Kelimeler: Kolanjit, Fasciola Hepatica, parazit

Resim -1

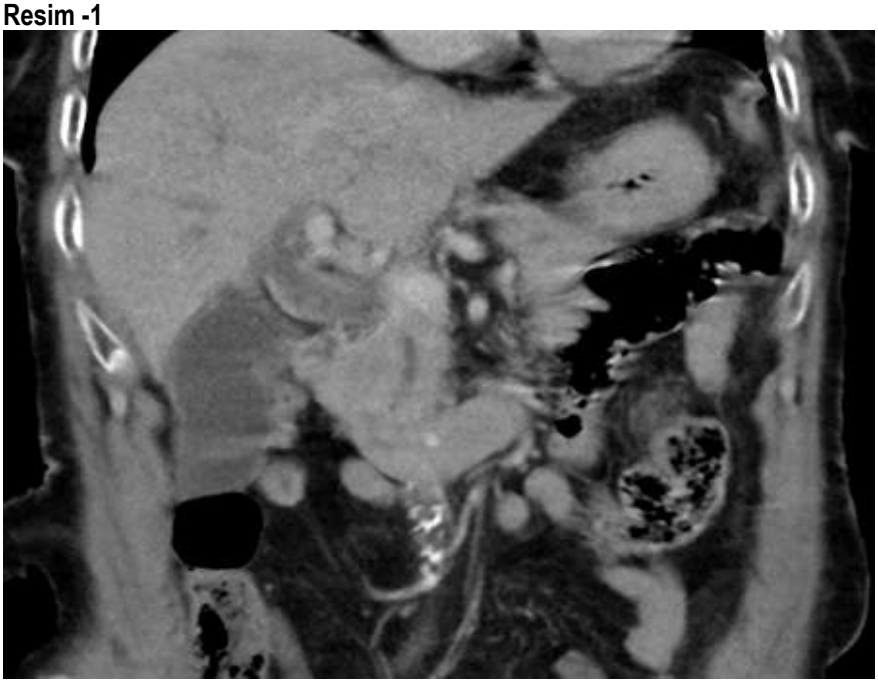

Başvuru anında batın BT'de ödemli safra kesesi ve koledokta dilatasyon

Resim-2

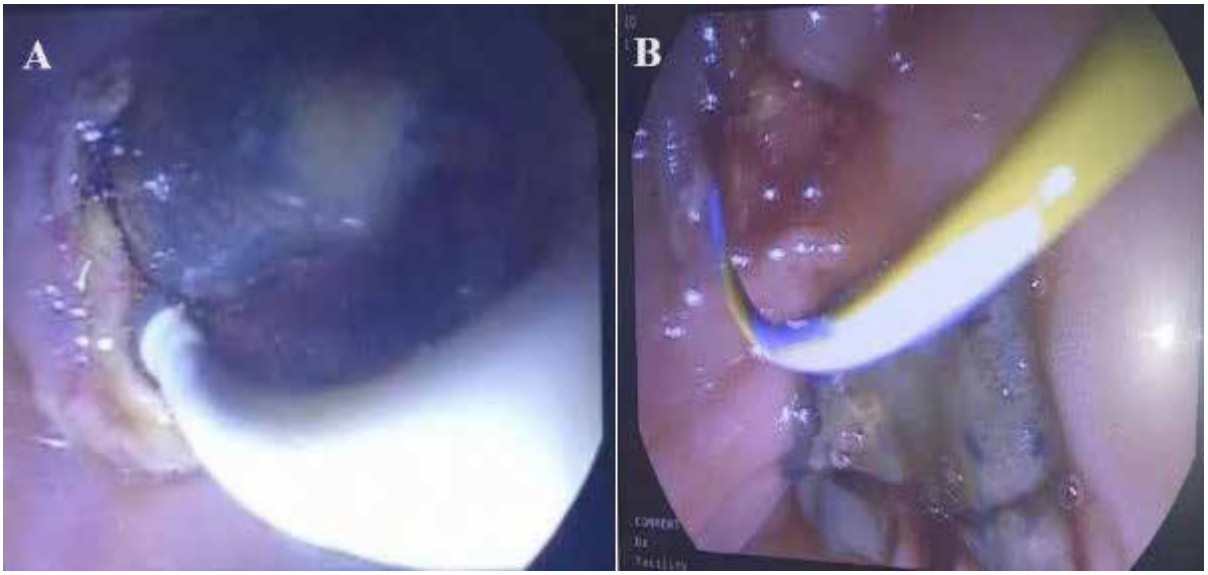

ERCP sırasında çıkarılan fasciola parazitleri (A: Çıkarılırken B: Çıkarıldıktan sonra)

[GP039]

Action mechanisms of TNF-alpha on the cell death of pancreatic cancer in vitro

Seyilkhon Kuronboevich Matmuratov, Kurbonboy Aminboevich Madatov
Department of the Second Faculty and Hospital Surgery, Transplantology, Tashkent Medical Academy

Purpose of proposed research is to investigate growth character of MIA PaCa2 cells and action of TNF-alpha on the cell death MIA PaCa2 cells in vitro.
Materials and methods. For in vitro experiments of pancreatic cancer cells was chosen MIA PaCa 2 cells. Cell Line description: An established cell line from an undifferentiated human pancreatic carcinoma. The tumor was taken from a 65 year old Caucasian male. Sensitive to L-Asparaginase. Culture medium: DMEM+2mM Glutamine+10% Fetal Bovine Serum (FBS).
MIA PaCa 2 cells passaging technique performed in following steps.
At the beginning of cell culture was prepared medium: into 500ml DMEM added 50ml inactivated FBS in the cell hood. Into 100mm well took out 20 ml medium. Frozen MIA PaCa2 cell thawed in water bath at 37 degree and these cells added into medium. Cell culture checked by microscope. Cell culture was kept in incubator at 37 degree 5% CO2.
Number of cells was counted in chamber stained with trypan blue. Cell Cultured cells checked by KEYENCE microscope and did photos in regular.
For investigate action mechanisms of TNF-alpha on the cell death of pancreatic cancer in vitro we used 10, 20, 50, 100, 150 and 200 ng/ml concentration of the TNF-alpha.
Viability of cells investigated by the method MTT assay. Cell death type determined by the used Annexin-V.
Results.Doubling time MIA PaCa 2 cells as showed in fig.1. are 40h. Incubation time are 48h. Number of cells 5,000 cells/well.
MMT assay confirmed that, improving of TNF-alpha concentration led to decrease MIA Pa Ca 2 cells viability. Action of TNF-alpha between 20 and 100ng/ml concentration showed almost same results. After increase TNF-alpha concentration we have observed a gradual decrease of viability of cells.

Keywords: TNF-alpha, pancreatic cancer, in vitro

[GP040]

Hipertrigliseridemi ve Alkole Bağlı Gelişen Nekrotizan Pankreatit Olgusu

Samira Sharifi[1], Devrim Müge Özarı Gülnar[2], Orhun Çığ Taşkın[3], Genco Gençdal[2], Murat Akyıldız[2], Emrah Alper[2]
[1]Koç Üniversitesi Tıp Fakültesi, İstanbul
[2]Koç Üniversitesi Tıp Fakültesi, Gastroenteroloji ve Hepatoloji Bilim Dalı, İstanbul
[3]Koç Üniversitesi Tıp Fakültesi, Patoloji Ana Bilim Dalı

Giriş

Hipertrigiliseridemi, etil alkol ve safra taşlarından sonra, akut pankreatitin en sık sebebidir (%5 -25). Özellikle trigliserit seviyesi 1.000-2.000 mg/dL üzerinde akut pankreatit riski belirgin bir şekilde artar.

Amaç

Bu olgu raporunda, hipertrigliseridemi ve alkole bağlı akut pankreatit ile başvuran ve takibinde endoskopik pankreatik nekrozektomi uygulanan bir hasta sunulmaktadır.

Olgu

Bilinen kolelithiazis tanısı olan 45 yaşında erkek hasta, yağlı yemek yedikten sonra aniden başlayan karın ağrısı ile acil servisimize başvurdu. İlaç ve madde kullanımı olmayan fakat günde 100 g (5 bira) alkol tüketen hastanın fizik muayenesinde hasta takikardik idi, abdomende tüm kadranlarda yaygın ağrı mevcuttu. Acil serviste yapılan kan tetkiklerinde AST: 92 U/L, ALT: 42 U/L, GGT: 3364 U/L, ALP: 123 U/L, total bilirubin: 5.38 mg/dL, direkt bilirubin: 4.65 mg/dL, amilaz: 806 U/L, lipaz: 2388 U/L, düzeltilmiş kalsiyum: 6.1 mg/dL, trigliserit: 1408 mg/dL, CRP: 326 mg/dL olarak ölçüldü. Yapılan abdomen ultrasonografi ve kan tetkikleri sonucunda hipertrigliseritemi ve alkole bağlı akut pankreatit tanısı alan, APACHE skoru 19, Ransons kriteri skoru 7 hesaplanan hasta kötü prognoz ve yakın gözlem ihtiyacı nedeniyle yoğun bakım ünitesine yatırıldı. IV hidrasyon ve sefoperazon/sulbaktam tedavisine ek olarak, trigliserit seviyesini düşürmek için IV insülin infüzyonu başlandı ve lipidoferez uygulandı. Yatışından 48 saat sonra kontrol amaçlı çekilen abdomen BT, akut nekrotizan pankreatit ile uyumlu saptandı. Hastanın takibinde yatışının 3. haftasında çekilen abdomen BT'sinde pankreas nekrozunun ilerlediği görüldü, endoskopik kistogastrostomi ve nekrozektomi işlemi gerçekleştirildi. Tekrarlayan nekrozektomi seansları sonrasında aktif karın ağrısı olmayan ve vital bulguları stabil olan hasta, yoğun bakım ünitesinden gastroenteroloji servisine transfer edildi. Oral beslenmeyi iyi tolere eden hastanın ayaktan poliklink takibi ile taburcu edilesi planlanmaktadır.

Tartışma

Hipertigliseridemiye bağlı akut pankreatitte öncelikli amaç, TG düzeylerini 500 mg/dL düzeyine düşürmektir. İnsülin infüzyonu, TG düzeyleri 500 mg/dL'nin altına düşene kadar devam etmelidir. İmkan var ise şiddetli pankreatit vakalarında lipidoferez gerekebilir. Bu yöntem, hızlı bir şekilde TG düzeylerini %50-80 oranında azaltabilir.

Anahtar Kelimeler: Nekrotizan Pankreatit, Kistogastrostomi, Nekrozektomi

Kistogastrostomi

Nekrozektomi

Nekrozektomi Sonrası

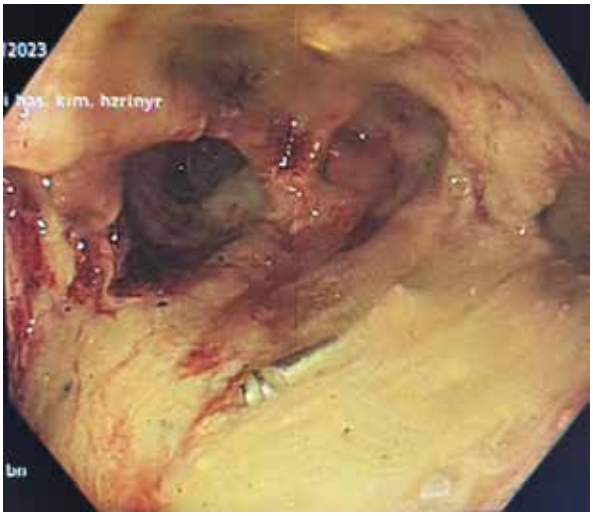

[GP041]

Ülseratif kolit tedavisinde azotiopürin ve allopürinol etkileşimi

Melike Karagöz Karaduman[1], Tolga Düzenli[2], İbrahim Durak[2], Muhammed Kaya[2], Hüseyin Köseoğlu[2], Mustafa Kaymazlı[2]
[1]Hitit Üniversitesi Tıp Fakültesi, İç Hastalıkları Ana Bilim Dalı, Çorum
[2]Hitit Üniversitesi Tıp Fakültesi, Gastroenteroloji Bilim Dalı, Çorum

Amaç: Ülseratif kolit (ÜK) kolonun kronik ve inflamatuar bir hastalığıdır. Azathiopürin (AZA), pürin analogu immünsupresif bir ilaçtır. Başlıca karaciğerde metabolize edilir. AZA organ transplantasyonları sonrası, otoimmün-romatolojik hastalıklar ve ülseratif kolit gibi inflamatuvar hastalıklarda yaygın şekilde kullanılır. İlacın birçok organ ve sistem üzerine değişik şekillerde yan etki potansiyeli vardır. Belli durumlarda advers etikler akut pankreatit ile ortaya çıkar. Bu yazıda AZA ve Allopürinol etkileşimini sunduk.

Olgu: bilinen hipertansiyon ÜK ve gut hastalığı olan 70 yaşında erkek hasta 1,5 yıl önce ülseratif kolit tanısı almıştır. Sağ üst kadran ve epigastrik bölgede ağrı şikayetinin olması üzerine başvurdu. Karın ağrısı, kuşak tarzda sırta vuran öne eğilmekle geçmeyen oral alımında azalmaya sebep olur tarzda olup dış merkezde çekilen abdomen bt'de, peripankreatik yağlı doku kirli olması nedeniyle tarafımıza yönlendirilen hasta akut pankreatit ön tanısıyla yatırıldı. Hastanın ilaçları mesalazin(oral ve lavman), kolşisin, perindopril, aspirin, allopürinol ve 10 gün önce başlanan AZA olduğu görüldü.

Hastanın orali kapatılarak hidrasyon desteği sağlandı. Hastanın dışmerkezde ÜK aktivasyonu nedenİyle 10 gün önce AZA 2x50 mg tedavisi başlandığı öğrenildi. Hastaya biliyer etyolojilerin ekartasyonu açısından MRCP çekildi ve normal olarak raporlandı. Alkol kullanım öyküsü yok. Hiperkalemi ve hipertrigliseridemi saptanmadı. Hastanın pankreatit ön planda AZA kullanıma bağlı olarak düşünüldü, AZA tedavisi stoplandı. Şikayetleri gerileyen hastanın allopürinol dozu 1x0,5 olarak ayarlanarak taburcu edildi. İki hafta sonra poliklinik kontrolüne gelen hastanın şikâyeti mevcut değildi.

Sonuç: AZA gastroenterolojinin klinik pratiğinde ülseratif kolitide içeren değişik endikasyonlarda yaygın olarak kullan bir immünsüpresan ajandır. Allopürinol AZA ile etkileşime girerek aktif metabolit sayısını arttırdığı bilinmektedir (Weismann; J Am Pharm Assoc., 1973). Bu nedenle allopürinolün AZA advers etkilerini arttırabileceği unutulmamalı ve birlikte kullanımından kaçınılmalıdır.

Anahtar Kelimeler: *ülseratif kolit, advers ilaç etkileşimi, pankreatit*

Tablo 1. Hastanın laboratuar parametreleri

Tablo 1. Hastanın laboratuvar parametreleri	
WBC	7340/µL
HGB	13,1 g/dL
PLT	344000/mm3
ALT	38 U/L
AST	56 U/L
ALP	85 U/L
AMİLAZ	40 U/L
LİPAZ	164 U/L
T. BİLİRÜBİN	0,81 mg/ dL
ALBÜMİN	3,5 g/dL
KREATİNİN	1 mg/dL
SODYUM	132 mmol/L
POTASYUM	3,37 mmol/L
CRP	74 mg/L

[GP042]

Özofagogastrik Bileşke, Özofajit Ve Helicobacter Pylori: Aralarında İlişki Var Mı?

Sezen Genç Uluçeçen[1], Berker Kaya[2], İbrahim Volkan Şenkal[1], Zülal İstemihan[1], Kanan Nuriyev[1], Aynura Rustamzade[1], Gizem Dağcı[1], Mehmet Akif Yağlı[1], Bilger Çavuş[1], Aslı Çifcibaşı Örmeci[1], Melek Büyük[3], Filiz Akyüz[1], Kadir Demir[1], Fatih Beşışık[1], Sabahattin Kaymakoğlu[1]
[1]İstanbul Üniversitesi, İstanbul Tıp Fakültesi, Gastroenterohepatoloji Bilim Dalı
[2]İstanbul Üniversitesi, İstanbul Tıp Fakültesi, İç Hastalıkları Anabilim Dalı
[3]İstanbul Üniversitesi, İstanbul Tıp Fakültesi, Patoloji Bilim Dalı

GİRİŞ VE Amaç: Gastroözofagiel bileşkenin anatomik yapısı gastroözofagial reflü hastalığı için önemli koruyucu mekanizmalardan birini oluşturmaktadır. Çalışmamızda; literatürde interobserver tutarlılığı yüksek olarak belirtilen kardiyanın Hill sınıflaması ile yine literatürde özofajit patogenezindeki yeri tartışmalı olan H.pylori varlığının özofajit ile ilişkisini ortaya koymayı amaçladık. METOD VE MATERYAL: Çalışmamızda üçüncü basamak üniversite hastanesi endoskopi ünitesindeki veriler retrospektif olarak değerlendirilmiştir. 2016-2022 tarihlerinde çeşitli nedenlerle gastroskopi yapılmış olan ve özofajit olarak raporlanan 129 hastanın kardiya Hill sınıflaması endoskopi raporlarından ve endoskopik görüntülemelerden yararlanılarak belirlendi. Antrum biyopsisi raporlarından H.pylori sonuçları kaydedildi. Kategorik değişkenler arasındaki ilişkileri belirlemede “Ki-kare testi” hesaplanmıştır. Bulgular: Çalışmaya gastroskopik değerlendirmede özofajit saptanan, yaş ortalaması 52.1± 8.5 yıl olan, 75’i erkek (%58) toplam 129 hasta dahil edildi. Hastaların %23’de VKİ>25 kg/m2 idi. Kardiya Hill skoruna göre sınıflandırıldığında: %58.4 hasta Hill I, %24.8 hasta Hill II, %5.3 hasta Hill III, %11.5 hasta Hill IV olarak sınıflandırıldı. Özofajit evresi Los Angels sınıflamasına göre sınıflandırıldığında: %55.8 LA-A, %34.1 LA-B, %8.5 LA-C, %1.6 LA-D olarak sınıflandırıldı. Gastroskopik işlem yapıldığında 44 hasta (%34) PPİ tedavisi altındaydı. H.pylori pozitiflik oranı %26.4 olarak saptandı. H.pylori varlığı ile özofajit arasında istatistiki olarak anlamlı ilişki saptanmadı (p>0.05). Özofajit evrelerine göre H.pylori varlığı değerlendirildiğinde, Grade A özofajitte H.pylori pozitifliği daha sık görülürken, Grade B, C ve D özofajitte H.pylori pozitiflik oranı daha düşüktü (sırasıyla %55.9, %32.4, %11.8, %0.0). (Şekil 1 ve 2) Sonuç: Gastroskopik değerlendirmede kardiyada en sık Hill I, özofajit evresi olarak LA-A görülmektedir. Özofajit şiddeti arttıkça H.pylori pozitiflik oranı azalmaktadır.

Anahtar Kelimeler: Özofajit, Hıll Sınıflaması, Helicobacter pylori

Özofajit Evresi ve Hıll Sınıflaması

Özofajitte H. Pylori pozitiflik oranı ve Demografik özellikler

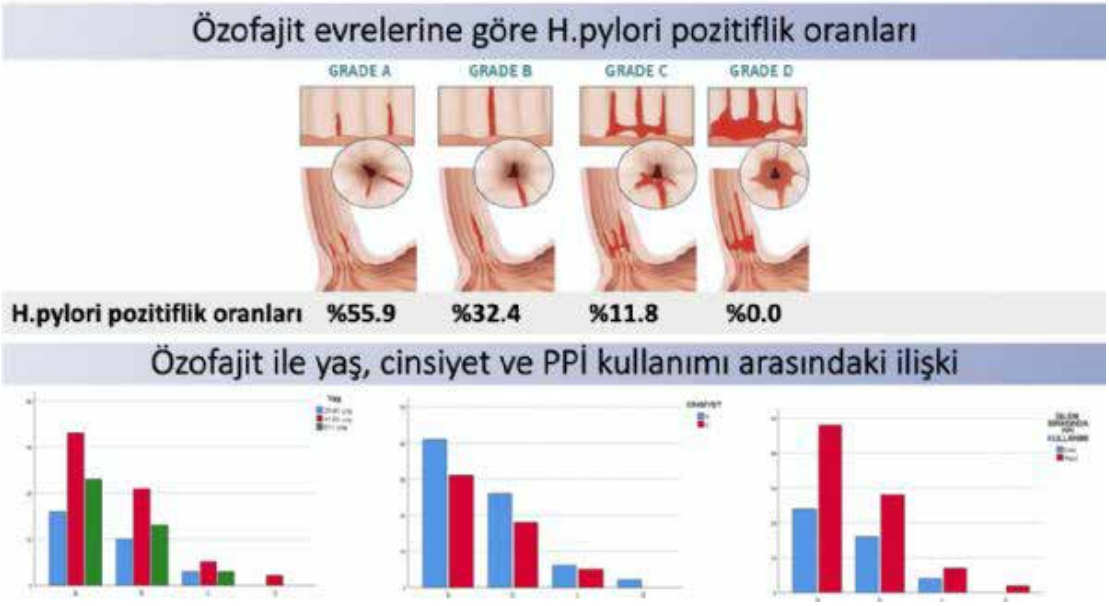

[GP043]

"SEROPOZİTİF ve SERONEGATİF OTOİMMÜN GASTRİTLİ HASTALAR ARASINDAKİ BENZERLİKLER VE FARKLILIKLAR"

Yavuz Kutay Gökçe, Arif İrfan Soykan
Ankara Üniversitesi

Amaç: Çalışmanın primer amacı; otoimmün gastrit (OİG) tanılı hastalarda (APCA+) ve (APCA-) olanları kıyaslamak suretiyle; hastaların demografik verileri,semptom, yandaş otoimmün hastalıklar, gastrin, anti TPO, Hb, ferritin, vitamin B12 ve D vitamini düzeyleri bakımından benzerliklerini ve farklılıklarını saptamaktır. Bununla birlikte çalışmanın sekonder amacı; APCA pozitifliğinin, diğer otoimmün hastalıklarla ve gastrik karsinoid tümörle ilişkisini incelemektir. Gereç-Yöntem: Hasta grubunda histopatolojik olarak tanı konmuş 330 otoimmün gastrit hastası yer almaktadır. Çalışma kapsamında; OİG tanısı olan APCA+ ve APCA- hastaların yaş, cinsiyet, semptom, komorbid otoimmün hastalıklar kapsamında demografik veriler gastrin, anti TPO, Hb, ferritin, B12 ve D vitamini düzeyleri ile karsinoid tümör gelişenleri karşılaştırılmıştır. Bulgular: Hastaların 275'inde APCA pozitifliği saptanmış ve APCA pozitifliği prevalansının % 83,3 olarak belirlenmiştir. Hasta grubunda karsinoid tümör varlığı ile APCA– ve APCA+ olma durumu arasında istatistiksel olarak anlamlı bir ilişki bulunmadığı ve karsinoid tümör varlığının APCA– ve APCA+ olma durumuna göre istatistiksel anlamda farklılaşmadığı bulunmuştur. Hasta grubunda yer alan OİG'li hastalarda, APCA-(n=55) ve APCA+ (n=275) olma durumu ile yandaş otoimmün hastalık varlığı arasında istatistiksel olarak anlamlı bir ilişki bulunmadığı saptanmıştır. APCA+ olan hastaların gastrin düzeyi ortalamasının, APCA- olan hastaların gastrin düzeyi ortalamasından anlamlı şekilde yüksek olduğu (1132 pg/mL vs 3057 pg/mL, P=0.002), aynı şekilde APCA+ olan hastaların serum anti TPO düzeyi ortalamasının, APCA– olan hastaların serum anti TPO düzeyi ortalamasından anlamlı şekilde yüksek olduğu belirlenmiştir. (251 IU/ml vs 182 IU/ms, P=0.046) Buna karşılık APCA– ve APCA+ olan hastalarda Hb düzeyi bakımından anlamlı bir fark bulunamamıştır. Sonuç: APCA+ ve APCA– OİG'li hastaların ferritin, vitamin B12, vitamin D eksikliği, semptomlar, Hb düzeyi ve yandaş otoimmün hastalık varlığı yönünden aralarında fark bulunmadığı saptanmıştır. Bununla birlikte OİG'li hastaların A*PCA pozitifliğinin; gastrin ve* anti TPO düzeyini artırdığını ortaya konmuştur.

Anahtar Kelimeler: Ferritin, Karsinoid Tümör, Komorbid Otoimmün Hastalık, Otoimmün Gastrit, Vitamin D

[GP044]

Gastrik Fundik Bez Poliplerinin Helicobacter Pylori ve Proton Pompa inhibitörü (PPI) Tedavisi ile ilişkisi

Levent Erdem[1], Reşat Memişoğlu[2], Alptekin Şen[3]
[1]Demiroğlu Bilim Üniversitesi Tıp Fakültesi, Gastroenteroloji Bilim Dalı, İstanbul
[2]Florence Nightingale Hastanesi Gastroenteroloji Bölümü, İstanbul
[3]Demiroğlu Bilim Üniversitesi Tıp Fakültesi Patoloji Bilim Dalı, İstanbul

GİRİŞ: Üst Gastrointestinal endoskopi tetkiklerinde fundik gland poliplerine (FGP) son yıllarda daha sık rastlanmaktadır. Özellikle uzun süre Proton pompa inhibitörü (PPI) kullananlarda daha çok görüldüğü bilinmektedir. Bu ilacın uzun süre kullanılması parietal hücre hiperplazisine, glandüler lumen tıkanmasına ve bezin kistik dilatasyonuna neden olabilir. Bu polipler genellikle küçüktür ve risk taşımaz. Literatürde son yayınlarda familyal adenomatozis polipozis tanısı olmayan olgularda FGP'den kaynaklanan kanser olguları bildirilmesi konu üzerinde ilgi ve dikkati artırmıştır. Özellikle literatürde 10 mm den büyük FGP'lerin düşük oranda olsa bile kanser riski olduğuna dair bazı olgu bildirimleri vardır. FGP'lerinin H.Pylori varlığı ile ilişkisi var mıdır ve klinik anlamı nedir ? Çalışmamız bu konuyu araştırmayı amaçlamıştır. Gereç-Yöntem: Çalışmaya 2021-2023 yıllarında bilim dalımızda üst gastrointestinal endoskopi yapılan 1892 hastadan polipektomi ve histopatolojik inceleme sonucu FGP tanısı konulan 258 olgu alındı. Bu olgular anamnezinde daha önce PPI kullanımı (en az 4 hafta) ve H.Pylori tedavisi alma yönünden sorgulandı. Tüm olgularda H.pylori tanısı histopatolojik olarak konuldu. Bulgular: FGP tanısı alan 258 olgunun 217'sinde (%82) PPI kullanım öyküsü vardı. Önceden H. Pylori tedavi yapılan olgu sayısı 39'(%15) olarak belirlendi İlginç olarak 258 olgudan sadece 38'inde (%13) H.Pylori pozitif saptandı. FGP saptanan olgularımızın erkeklerde yaş ortalaması 60(39-82), kadınlarda 64'dür (23-83). En çok FGP olgusu 60-70 yaş aralığında gözlenmiştir. FGP saptanan olguların bir kısmında (%18) önceden PPI kullanım hikayesi yoktu. FGP gelişen olgularda H:Pylori büyük oranda negatifti (%87) Sonuç olarak PPI kullanımı ve FGP oluşumu arasında ilişki belirgindir
FGP gelişen olgularda H.Pylori pozitiflik oranı (%13) ciddi oranda düşüktür.
FGP li olgularda H.pylori nin çok düşük oranda saptanmasını açıklayacak geniş vakalı çalışmalara gereksinim vardır.

Anahtar Kelimeler: *Fundik gland polipler, Helicobacter pylori, PPI*

40. ULUSAL GASTROENTEROLOJİ HAFTASI
11. GASTROENTEROLOJİ CERRAHİSİ KONGRESİ
Cumhuriyetin 100. Yılı
21-26 KASIM 2023
KAYA PALAZZO OTEL
BELEK, ANTALYA

[GP045]

Duodenogastrik reflünün eşlik ettiği fonksiyonel dispepside Ursodeoksikolik Asit tedavisinin etkinliği

Ali Çağrı Oral[1], Abdullah Mübin Özercan[1], Berivan Karataş[2], Mehmet Tepe[1], İbrahim Halil Bahçecioğlu[1], Mehmet Yalnız[1]
[1]Fırat Üniversitesi Gastroenteroloji Bilim Dalı
[2]Fırat Üniversitesi İç Hastalıkları Anabilim Dalı

Giriş
Fonksiyonel dispepsi patogenezinde duodenal hiperpermeabilitenin ve buna bağlı mide boşalması değişikliklerinin etkili olduğu gösterilmiştir. Ayrıca duodenal asiditenin ve safra tuzlarının bariyer defekti oluşturarak bu permeabilite artışına neden olabileceği belirtilmiştir. Fonksiyonel dispepsili hastalarda pimer/sekonder safra tuz oranının azaldığı ve bu durumun permeabilite ile ilişkili olabileceği belirtilmiştir. Bu çalışmada, safra hidrofilitesini arttıran ve safranın sitotoksisitesini azaltan ursodeoksikolik asit tedavisinin duodenogastrik reflüsünün eşlik ettiği fonksiyonel dispepsi üzerine etkisinin incelenmesi amaçlanmıştır.
Materyal-metod
Eylül 2022-mart 2023 tarihleri arasında en az 6 ay boyunca PPI kullanmasına rağmen dispeptik semptomlarında düzelme olmayan, kolesistektomi veya gastrointestinal sistem operasyonu geçirmemiş, sedasyon eşliğindeki endoskopi sırasında öğürmeyen, endoskopide mide lümeninde koyu safra saptanan, antrum mukozasında ödem haricinde patoloji olmayan, H.pylori negatif olan ve Roma IV kriterlerine göre fonksiyonel dispepsi kriterlerini karşılayan 28 hastaya PPI kesilerek alkalen reflü gastritinde önerilen ursodeoksikolik asit yemeklerle birlikte 13-15 mg/kg dozunda başlandı. 6 ay sonra hastalar hastane başvuruları ve telefon ile aranarak ilaç kullanımı ve semptom sorgusu yapıldı.
Bulgular
Çalışmaya alınan 28 hastadan 2'si ilacı 2 hafta; 2 'si de 4 hafta kullandıktan sonra bıraktığından çalışmadan dışlandı. Çalışmaya dahil edilen 24 hastanın 19 (%79.2)'u kadın, 5(%20.8)' i erkek olup yaş ortalaması 44.67±14.3tü. 24 hastanın 20 (%83.3)'sinde 6 aylık kullanım sonrasında semptomlar tamamen düzelirken 4 (%16.7) hasta herhangi bir iyileşme olmadığını belirtti.
Sonuçlar ve tartışma
Safra (alkalen) reflü gastritinde kullanılan Ursodeoksikolik asitin, semptom iyileşmesine neden olduğundan fonksiyonel dispepsi tedavisinde kullanılabileceği düşünülmektedir. Ancak bu etkinin ve altta yatan fizyolojik mekanizmaların ortaya çıkarılması için ileri çalışmalara ihtiyaç duyulmaktadır.

Keywords: alkalen reflü, fonksiyonel dispepsi, ursodeoksikolik asit

[GP046]

Pembrolizumab İlişkili Pankreatit ve HemorajikGastrit'in Eş Zamanlı Gelişimi: Vaka Raporu

Yavuz Emre Parlar[1], Bengi Öztürk[1], Büşra Özçimen[2], Sabir İsrafilov[1], Onur Keskin[1], Taylan Kav[1], Erkan Parlak[1]
[1]Hacettepe Üniversitesi Tıp Fakültesi, Gastroenteroloji Anabilim Dalı, Ankara
[2]Hacettepe Üniversitesi Tıp Fakültesi, İç Hastalıkları Anabilim Dalı, Ankara

Giriş: Pembrolizumab, programlanmış hücre ölümü proteini-1 reseptörünü (PD-1) hedef alan, immün sisteminin T hücre modülasyonu aracılığıyla antitümör yeteneğini artıran, çeşitli malignite türlerinde yaygın olarak kullanılan hümanize bir monoklonal antikordur. Pembrolizumab kullanımının çeşitli organ sistemlerinde olduğu gibi gastrohepatopankreatik sistemde de kortikosteroid yanıtlı immün aracılı bir takım yan etkilere sebep olduğu bilinmektedir. Kliniğimizde akciğer adenokarsinomu nedeniyle pembrolizumab kullanan hastada gelişen pakreatit ve hemorajik gastrit olgusunu sunmayı amaçladık.

Vaka: 56 yaşında kadın hasta 13 ay önce akciğer adenokanser tanısı ile pembrolizumab (200 mg/3 hafta) immünoterapisine başlandı. Hastalık seyri boyunca primer malignitesinin tedaviye iyi yanıt verdiği gözlendi, ilk tedavi kürleri sırasında herhangi bir gastroenterolojik semptom gözlenmedi. Ancak 13.kür sonrası acile servise epigastrik ağrı, bulantı, kusma, oral alımda azalma nedeniyle başvurdu ve amilaz 450 U/L, lipaz 1200 U/L bulundu ve bilgisayarlı tomografi görüntülemesinde ödematöz pankreatit (resim 1) ve mide duvarında diffüz kalınlaşma (resim 1) izlendi. Gastroskopide tüm mide duvarını kapsayan mukozanın ödemli, frajil, spontan hemorajik olduğu; bulbus, antrum ve korpusta çok sayıda ülserlerin olduğu izlendi (şekil 2), özofagus normaldi. Endoskopik Ultrasonografide mide duvarının antrum (9 mm) ve korpusta (15 mm) kalınlaşmış olduğu izlendi (resim 3). Hastanın pankreatit etiyolojisine yönelik yapılan testlerde patoloji saptanmadı. Pembrolizumab'ın neden olduğu immün ilişkili pankreatit ve hemorajik gastrit tanısı ile 60 mg metilprednizolon (1mg/kg) tedavisiyle etkili şekilde tedavi edildi. Pembrolizumab tedavisi kalıcı olarak kesildi.

Sonuç: Pembrolizumab umut verici sonuçları nedeniyle onkolojik tedavide giderek artan şekilde kullanılmaktadır. Bu nedenle klinisyenler, immün aracılı potansiyel yan etkilere karşı dikkatli olmalıdır.

Anahtar Kelimeler: *Hemorajik gastrit, Pankreatit, Pembrolizumab*

Bilgisayarlı Tomografi Görüntüleme: Mide Duvar Kalınlık Artışı ve Peripankreatik Ödem

Endoskopik Ultrasonografi görüntü: Antrum mukozası submukozada belirginleşme (9 mm)

Korpus distali spontan hemoraji izlenen frajil mukoza

[GP047]

PEG Tübünün Geç Dönemde Yerinden Çıkması Sonucu Belirgin Stoma Darlığı Gelişmiş 3 Olguda Stomanın Buji Dilatasyonu İle Kullanılabilir Hale Getirilmesi: Eski Fakat Unutulmuş Bir Yöntem?

İbrahim Hakkı Köker[1], Nurten Akyürek Savaş[1], Özlem Yenidünya[2]
[1]Başkent Üniversitesi İstanbul Hastanesi, Gastroenteroloji BD, İstanbul
[2]Başkent Üniversitesi İstanbul Hastanesi, Anestezi BD, İstanbul

Perkütan Endoskopik Gastrostomi (PEG), oral gıda alamayan birçok hastada basit ve etkili bir enteral beslenme yöntemidir. Gastro-kütanöz fistül (stoma) olgunlaştıktan sonra PEG tüpünün yerinden çıkması geç dönem olarak adlandırılır. Erken tespit edilmezse stoma lümeni daralır ve replasman tüpünün geçişine izin vermez. Bu durumda izlenen yöntem güncel kılavuzlarda , tanımlanmamış, az sayıdaki derlemede, ise orijinal stomanın tamamen kapanmasından sonra yeni bir gastro-kutanöz fistül açılması önerilmiştir. Burada PEG tüpünün geç dönemde dislokasyonu sonrası ileri derecede daralmış stomanın buji dilatasyonu ile kullanılabilir hale getirdiğimiz 3 olguyu sunuyoruz.
Olgu Sunumu
Geç PEG dislokasyonlu hastanın ilk 2'sinde anestezi almaları yüksek riskli olduğundan (78 y kadın ve 83 yaş erkek) doğrudan lokal anestezi ile peruktan yolla 0.035 mm'lik kılavuz tel üzerinden (Boston Scientific, Alajuele, Costa Rica) buji dilatasyonu Savary-Gilliard (SGD-70-1, Cook Medical, Limerick, Ireland) bujileri sırasıyla ile 5, 7, and 9 mm, kullanılarak yapıldı. Son olarak da 20 Fr PEG replasman tübü (Galena, Hangzhou Fushan Medical, Shenzhen, China) yerleştirilerek balonu şişirildi. Hastaların takipleri sorunsuzdu. Üçüncü hastada stomadan buji geçişi çok zorlayıcı olduğundan bujinin geçişini endoskopik görüş altında gerçekleştirdik. Stoma ileri derecede stenotik olduğundan replasman tübü geçirilemedi. Transabdominal olarak 9 mm buji stomadan ilerletilmesi esnasında belirgin direnç hissedildiğinden işleme endoskopik görüş altında devam edildi. Bujinin önünde engel olmadığı endoskopik olarak tespit edildikten sonra burgusal hareketlerle stoma dilate edildi. Son olarak 20 Fr replacement tube (Galena, Hangzhou Fushan Medical, Shenzhen, China) kolayılıkla stomadan geçirilerek şişirildi. İşlem süresi ortalama 15 dakika oldu. Hasta işlemi iyi tolere etti ve işlem sonrası takipleri olağandı.
Tartışma
Stomanın perkütan buji dilatasyonu ilk olarak 1989'da Tsang et al tarafından tarif edilmiştir fakat güncel kılavuzlarda ya da rehberlerde bu yöntem belirtilmemekte, yeni bir PEG yerleştirilmesi önerilmektedir. Üç olgumuzda yeni bir PEG katateri yerleştirmek yerine stomanın buji dilatasyonunu perkütan olarak başarılı bir şekilde gerçekleştirdik. Bu yöntemin kılavuzlarda yer alması gerektiğini düşünüyoruz.

Anahtar Kelimeler: geç PEG çıkması, buji dilatasyonu, PEG stoma kurtarılması

[GP048]

Proton Pompa İnhibitörlerini Ne Kadar Doğru Kullanıyoruz? Tek Merkez Deneyimi

Orhan Sezgin[1], Hasan Yardımcı[2]
[1]Mersin Üniversitesi Tıp Fakültesi, Gastroenteroloji Ana Bilim Dalı, Mersin
[2]Mersin Üniversitesi Tıp Fakültesi, İç Hastalıkları Ana Bilim Dalı, Mersin

Amaç: Proton pompa inhibitörleri (PPI), midedeki parietal hücrenin hidrojen-potasyum ATPaz pompasına geri dönüşümsüz olarak bağlanıp inhibe ederek gastrik asit sekresyonunu bloke eden ilaçlardır. Mevcut olan en güçlü gastrik asit inhibitörleridir. Bu nedenle asit ile ilişkili hastalıkların tedavi ve önlenmesinde yaygın olarak kullanılmaktadırlar. Bu artışta yan etki profillerinin düşüklüğü yanında antiplatelet tedavi veya steroid olmayan antiinflamatuar ilaçların (NSAID'ler) toplumun yaşlanması nedeniyle sık kullanılması da etkendir. Bununla birlikte, günlük uygulamalarda PPIlerinin gereksiz kullanımlarının çok arttığı dikkat çekmektedir. Bu nedenle PPI'ların hem hastane dışında hem de hastanede yatan hastalarda reçetelenirken endikasyonlara ne kadar uyulduğunu değerlendirmek için bu çalışmayı planladık. Materyal-Metod: Bu tek merkezli, kesitsel bir gözlem çalışması olup, 10.03.2022-10.04.2022 tarihleri arasında Mersin Üniversitesi Tıp Fakültesi Gastroenteroloji Kliniğine yatırılmış olan hastalar değerlendirildi. Hastaneye yatış nedenleri, diğer hastalıkları, demografik verileri, yatmadan önce kullandıkları ilaçlar ve kliniğe yattıktan sonraki tedaviler Gastroenteroloji kliniği dışından bir hekim tarafından klinik ekibinin haberi olmaksızın kaydedildi. PPİ kullanım endikasyonları: Peptik Ülser Hastalığı, GİS Kanama, H.Pylori Eradikasyonu, Zollinger Ellison sendromu, Gastroözofageal Reflü Hastalığı (Eroziv özofajit, Non eroziv reflü hastalığı), Fonksiyonel dispepsi, Gİ kanama riski yüksek olan hastalarda NSAİİ'ler, aspirin/antiplatelet kullanımında gastroproteksiyon olarak kabul edildi. Sonuçlar: Bu dönemde 106 hasta kliniğe yatırılmıştı. %53 erkek ve yaş ortalaması 65,8 yıl idi. Hastaların yatış endikasyonlarında ilk üç sırada Akut Pankreatit, GİS Kanaması ve KCFT yüksekliği vardı. PPİ kullanımının uygunluğu değerlendirildiğinde: Evde kullanım endikasyonu olan 24 hasta (%22,6) varken PPİ kullanan hasta sayısı 45 (%42,4) idi. 21 hastada (%19,8) gereksiz kullanım saptandı. Hastanede kullanım endikasyonu olan 43 (%40,5) hasta var iken, hastanede kullanan hasta sayısı 92 (%86,7) idi. TARTIŞMA: PPİ'leri, asit ile ilişkili hastalıkların tedavisindeki en temel ilaçlardır ve yan etki profilleri düşüktür. Bu ise PPİlerinin çok sık kullanımına sebep olurken gereksiz kullanma riskini artırmaktadır. Yaptığımız bu klinik değerlendirme hastaların %20'sinin evde, yaklaşık yarısının ise Gastroenteroloji Kliniğine yattıktan sonra bile gereksiz PPİ kullandığını ortaya koydu.

Anahtar Kelimeler: GEREKSİZ KULLANIM, PROTON POMPA İNHİBİTÖRLERİ, TEDAVİ VE ÖNLEME

[GP049]

Trikobezoara bağlı gelişen pankreatit olgusu

Mehmet Kürşad Keskin[1], Fatih Eren[1], Eyüp Anıl Balkan[2], Mahmut Enver Dolar[1], Tuncay Yılmazlar[2]
[1]Bursa Uludağ Üniversitesi Tıp Fakültesi Gastroenteroloji B.D.
[2]Bursa Uludağ Üniversitesi Tıp Fakültesi Genel Cerrahi A.D.

Gastrik bezoar nadir görülen nonspesifik dispeptik şikayetlere neden olan ve insidental olarak üst gastrointestinal endoskopik görüntüleme sırasında saptanan kitleler olarak karşımıza çıkarlar.Trikobezoar sindirilemeyen saçlardan oluşur On dokuz yaşında kadın hasta 1 gün önce başlayan karın ağrısı, bulantı ve kusma şikayetleri ile acil servise başvurdu. Hasta yaklaşık 3 ay önce dış merkezde akut pankreatit tanısı almış ve 9 gün hastanede tedavi alan hasta tarafımıza refere edilmiş. Fizik muayenesinde, ateşinin 36 olduğu, nabız dakika sayının 91 ve kan basıncının 114/76 mm Hg olduğu saptandı. Sistem muayenesinde batında sağ üst kadran hassasiyeti dışında bulgusu yoktu. Hastanın gaz çıkışı vardı fakat gayta çıkışı 2 gündür yoktu, barsak sesleri normoaktifti. BISAP VE RANSON skoru 0 idi. Kan sayımında lökosit sayısı 14.580x109 /L, granülosit sayısı 12.420 x109 /L, trombosit sayısı 326,8 x109 /L, hemoglobin 12 g/dl ve hemotokrit %38,4 olarak bulundu. C-reaktif protein 21,5 mg/L, amilaz 1856 U/L değerindeydi. Trigliserid ve kalsiyum değerleri normal aralıktaydı. Abdomen Bilgisayarlı Tomografi'de mide lümeninde bezoar görünümü mevcuttu ve duedenuma kadar uzanmaktaydı. Pankreas kalınlığı artmış olup peripankreatik minimal sıvı saptandı. Mide lümeninde bezoar görülmesi üzerine gastroskopi yapıldı. Midede korpustan antruma oradan bulbus, duodenum 2. kıtaya kadar uzanan ve tüm mideyi dolduran şaçla karışık dev bezoar mevcuttu(. Pankreatitin rezolüsyonu ve tedavisi sonrası hasta genel cerrahi bölümüne devredildi ve laparotomik gastrotomi ile bezoar çıkarıldı. Endoskopi bezoarlar için hem tanısal hem de tedavi amaçlı kullanılmaktadır. Mide bezoar tedavisi çoğunlukla kitlenin çözülmesi veya ortadan kaldırılmasına odaklanır. Tıbbi, endoskopik veya cerrahi olarak elde edilebilir. Farklı başarı oranları ve sıklıkla birden fazla başarısız girişimle, birkaç çalışma büyük gastrik tüpler, hidrolitik solüsyonlar veya mekanik parçalama kullanarak lavaj ve aspirasyon yapıldığını bildirmiştir. Coca-Cola ® ve asetilsistein gibi bezoarları yok eden ajanlar kullanıldığı bildirilmiştir. Bu kimyasal çözünmenin başarısız olduğu vakalarda cerrahi olarak kitlenin çıkarılması kaçınılmazdır.

Anahtar Kelimeler: *Trikobezoar, akut pankreatit, cerrahi tedavi*

Abdomen BT

Hastanın BT görüntüsü

Endoskopi görüntüsü

Endoskopi görüntüsü

Opreasyon materyali

operasyon materyali

[GP050]

Mide ülserlerinde HALP skoru maligniteyi öngördürebilir mi?

Osman Bedir, Aysun Çalışkan Kartal, Süleyman Coşgun
SBÜ Kütahya Evliya Çelebi Eğitim ve Araştırma Hastanesi

Giriş: HALP skoru son yıllarda özellikle de kanser hastalarında survi ve bir takım klinik sonuçları tahmin etmede ortaya atılmış yeni bir biyobelirteçtir. Literatürde kanser hastalarının sürvi tahmininde ve maligniteyi öngördürmede HALP skorunun kullanıldığı çalışmalar görmekteyiz. Bu çalışma gastroskopide mide ülseri saptanmış ve endoskopik olarak malign veya benign ülser ayrımı konusunda fikir sahibi olunamayan ülserasyon durumlarında hemoglobin, lenfosit, albümin ve trombositten oluşturulmuş HALP skorunun maligniteyi öngördürmede kullanılıp kullanılamayacağının araştırılması amacıyla tasarlanmıştır.

Metodoloji: Hastanemiz gastroenteroloji ünitesinde son 4 yıl içinde gastroskopide mide ülseri saptanmış olan hastaların verileri retrospektif olarak incelendi ve HALP skorları ve bunun dışında bazı demografik verileri çıkarıldı. Bu veriler üzerinden SPSS ile ROC eğri analizleri yapıldı.

Bulgular: Hastanemiz endoskopi kayıtlarından toplamda 148 uygun mide ülserli hastanın verileri çalışmaya dahil edildi. Bunların 58 tanesi malign, diğer 100 tanesini ise benign ülserli hastalardan oluşmaktaydı. Çalışmaya alınan hastaların 87 tanesi erkek (%58.8) ve 61 tanesi (%41.7) kadın idi. Ortalama yaş: 58 (88-20), ortalama hemoglobin değeri: 11. 5 g (6.1-16.7), ortalama albümin değeri: 3.6 g (2.2-5.1), ortalama HALP skoru: 38 (3-99) olarak bulundu. Analiz sonucunda HALP skoru malign grupta anlamlı olarak düşük bulundu ($p<0.001$). Malign grupta ortalama HALP skoru 27,5 saptanırken benign grupta 43.8 idi. HALP skorunun tanısal etkinliğini değerlendirmek amacıyla yapılan ROC eğri analizinde eğri altında kalan alan (AUC) 0.733 (0.642-0.823) ($P<0.001$) olarak bulundu. Cut off değeri 27.5 olarak alınınca HALP skorunun duyarlılığı 80.6 özgüllüğü 54.2 olarak saptandı.

Sonuç: HALP skoru daha geniş çalışma gruplarında yapılacak ve elde edilecek ROC analizi ve diğer istatistiksel yöntemlere göre endoskopik olarak ayrımı tam olarak yapılamayan ülserlerde benign veya malign ülser ayrımında fikir verebilir. Gastrik ülser düşünülerek endoskopiye yönlendirilecek hastalarda poliklinik şartlarında HALP skoru hesaplanması ve düşük gelmesi halinde işlemin öncelikli yapılması için klinisyeni motive ve alert etmesi açısından önemli olabilir. Bizim çalışmamız bu alanda yapılmış ilk çalışmadır. Bunun için daha geniş ölçekli çalışmalara ihtiyaç vardır.

Anahtar Kelimeler: *HALP skoru, malignite, ülser*

resim 1

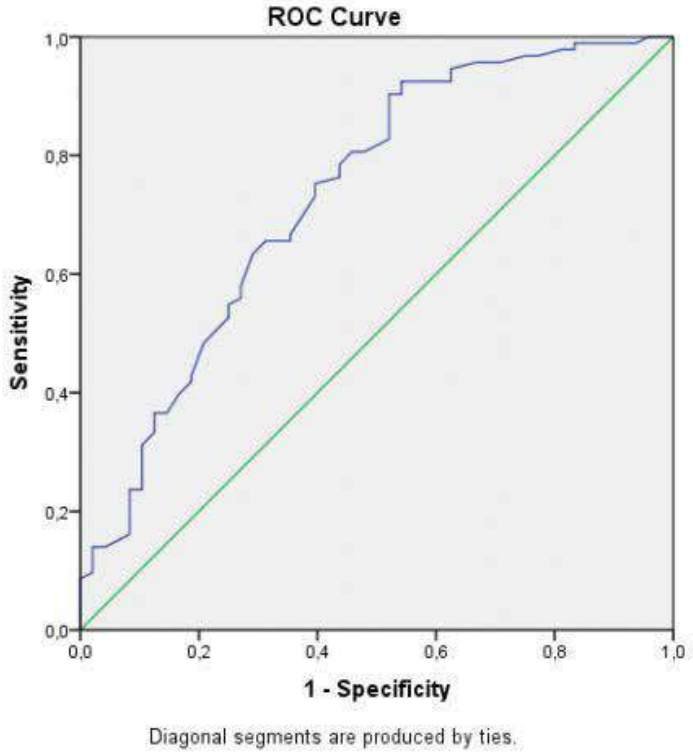

HALP skor ROC eğrisi

resim 2

HALP SKOR	AUC (95%CI)	Cut off	p	Sensitivite (%)	Spesivite (%)
ROC	0,733 (0,642-0,823)	27,5	<0,001	80,6	54,2

AUC: Area Under the Curve

HALP skor ROC tablo

[GP051]

Gastrointestinal Stromal Tümör:Endoskopik Tam Kat Çıkarımı

Eylem Karatay
İstinye Üniversitesi Liv Vadi Hastanesi

Gastrointestinal stromal tümör (GIST) gastrointestinal kanalın en sık görülen mezenkimal tümörüdür. Özofagustan rektuma kadar tüm gastrointestinal kanal boyunca izlenebilir. Son yıllarda radyolojik yöntemlerin kullanımının artmasıyla birlikte GIST'lere daha sıklıkla rastlanmaktadır
Vaka
50 yaşında kadın hasta dispepsi nedeniyle yapılan gastroksopik incelemede mide fundusta yaklaşık 2x2 cm çaplı Subepitelyal lezyon saptandı.Ardından yapılan endosonografik incelemede lezyon gastrik muscularis popriyadan kaynaklan hipoekojen konturlü düzenli içerinde hiperekojen noktasal alanlar içeren gastrointestinal stromal tümör ile uyumlu görünüm saptandı.hastanın öncesinde malign melenom tanısı olması üzerine lezyonun çıkarılmasına karar verildi.
Tartışma
GİST'lerin kajal hücrelerinin öncüllerinden kaynaklanan mezenkimal tümörler olduğu düşünülmektedir.GİST'ler genellikle 40-80 yaşları arasında gözlenirken, en sık 60'lı yaşlarda tespit edilirler. Olgumuz 50 yaşında idi. İki santimetre ve daha küçük GİST'ler genellikle asemptomatiktir.Bizim olgumuzda tümör çapı 2x2 cm olması ve sekonder malignite olması üzerine lezyonun endoskopi kat kat rezeksiyon (EFTR) OTSC® ile çıkarıldı. İki günlük hastanede kalış süresini takiben taburcu edildi. GİST'lerin patogenezinde C-kit protoonkogenindeki mutasyon yer almaktadır. C-kit'in immun markerı CD117'dir. CD34 GİST'lerin %70-80'inde, düz kas aktini %20-40'ında ve desmin çok nadir olarak saptanırken, S100 %5 pozitif olarak izlenir.Olgumuzda CD117, CD 34 ve Caldesmon pozitifti, S100 negatifti.. Tümör davranışını tahmin etmede kullanılan en önemli ve uygulanması kolay morfolojik kriterler, tümör çapı (santimetre olarak maksimum tümör çapı) ve mitotik orandır (Kİ 67 index)Bizim olgumuzda Kİ 67 indeksi <1 in altında idi.Tümör çapı 2x2 cm idi. Sonuç: GİST'lerin klinik davranışını tahmin etmek zordur. Bizim olgumuz benign kriterlere sahip özellikler taşıması nedeniyle EFTR ile cerrahi girişme gerek kalmadan tedavi edilmiştir.

Anahtar Kelimeler: Gist, EFTR, mide

1

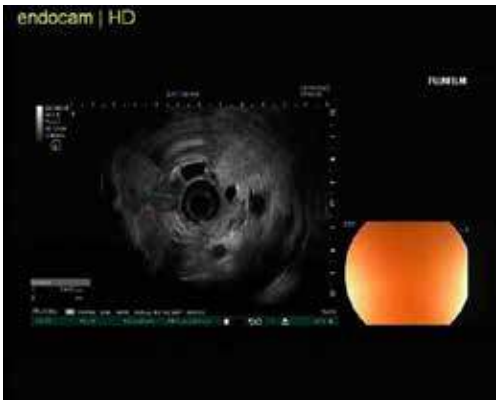

Endosonografide lezyonun görünümü

2

Rezeksiyon sonrası endoskopik görünümü

3

Ovesco görünümü

[GP052]

Karaciğer sirozlu hastada gastrik antral vasküler ektazisinde argon plazma koagülasyonu sonrası gastrik hiperplastik polipleri

Nuretdin Suna, Nomingerel Tseveldorj, Fatih Hilmioğlu
Başkent Üniversitesi Tıp Fakültesi, Gastroenteroloji Bilim Dalı, Ankara

Giriş: Günümüzde argon plazma koagülasyon (APC), gastrik antral vasküler ektazi (GAVE)'nin tedavisinde en fazla kullanılan endoskopik yöntemdir. APC'nin perforasyon ve kanama gibi komplikasyonları yüzeysel koagülasyon etkisi nedeniyle nadirdir. Bununla birlikte, GAVE için uygulanan APC tedavisinden sonra gastrik hiperplatik polip gelişmesi birkaç olguda rapor edilmiştir. Burada, GAVE tedavisinde uygulanan APC işlemi sonrası gastrik hiperplastik polip gelişen karaciğer sirozlu bir olguyu sunuyoruz.

Olgu: Kriptojenik karaciğer siroz tanısı ile takip edilen 72 yaşında kadın hastada demir eksikliği anemisi saptandı. Yapılan gastroskopide GAVE izlendi ve APC uygulandı. Devamında 3 hafta ara ile iki seans daha APC uygulanarak GAVE tedavisi tamamlandı. Son işlemden altı ay sonra yapılan kontrol gastroskopide antrumda yüzey mukozaları inflame görünümde olan büyüğü 20 mm çapında olan çok ayıda polip izlendi. Büyük polipler EMR yöntemi ile çıkarıldı. Patolojileri hiperplasitk polip ile uyumlu raporlandı. Kullanmakta olduğu proton pompa inhibitörü (PPI) kesilerek takibe alındı.

Sonuç:
GAVE'de APC tedavisinden sonra hiperplastik gastrik polip gelişmesi çok nadirdir. Ancak yönetimi henüz belirsizdir. APC tedavisi sırasında belirli alanların tekrarlanan koagülasyonu veya yüksek enerjili kullanılması gibi çeşitli durumlar termal hasarı artırabilir. Ancak en önemli neden işlem sırasında kateter ucunun mukozaya temasıdır. GAVE gelişimiyle bağlantılı faktörlerden biri olan hipergastrinemi, hiperplastik mide poliplerinin gelişiminde de önemli bir rol oynayabilir. Gastrin, gastrik mukoza hücre büyümesini uyararak gastrik mukozanın yaralanmaya karşı tepkisini artırabilir. Sonuç olarak, GAVE'de APC tedavisinin, mukozanın termal yaralanmaya reaksiyonu olarak hiperplastik gastrik poliplerinin gelişmesine yol açabileceğinin farkında olmalıyız. Ayrıca, bu vakalarda PPI'lerin neden olduğu hipergastrinemi dikkate alınarak PPI kullanımından kaçınılmalıdır.

Anahtar Kelimeler: APC, GAVE, Gastrik hiperplastik polipler

Resim 1

Gastrik antral vasküler ektazinin endoskopik görünümü

Resim 2

Vastrik antral vasküler ektazide uygulanan argon plazma koagülasyon sonrası endoskopik görünüm.

Resim 3

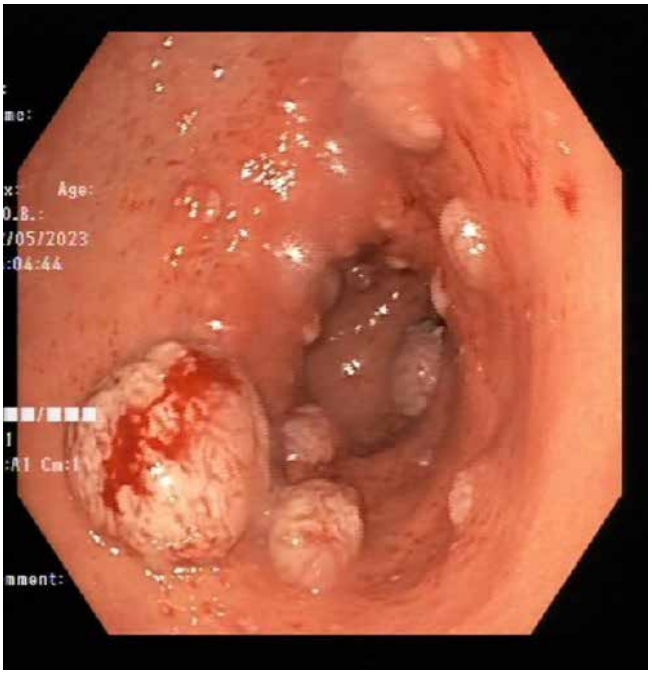

Gastrik antral vasküler ektazisinde argon plazma koagülasyonu sonrası gelişen gastirk hiperplastik poliplerin endoskopik görünümü

[GP053]

Üst gastrointestinal Sistem Kanamasının Nadir Nedeni: Aortaduodenal Fistül

Duran Deha Çetin, Mustafa Harı, Şehmus Ölmez, Halil Çapar, Bünyamin Sarıtaş
Sağlık Bilimleri Üniversitesi, Adana Şehir Eğitim ve Araştırma Hastanesi, Gastroenteroloji Kliniği, Adana

Giriş: Aortaduodenal fistül (ADF), sıklıkla abdominal aort anevrizmalarında gözlenen aortik dilatasyon ve basınç artışı nedeni ile gastrointestinal lümen ile aorta arasındaki anormal ilişkiden kaynaklanır. Endovasküler aorta onarımı (EVAR) sonrasında aortaenteral fistül nadirdir. Burada gastrointestinal kanama nedeniyle başvuran ve öncesinde EVAR öyküsü olan ve ADF saptadığımız bir olguyu sunuyoruz.
Vaka: 68 yaşında erkek hasta kanlı kusma ile acile başvurdu. Özgeçmişinde bir yıl önce abdominal aorta anevrizması nedeniyle EVAR öyküsü vardı. Fizik muayenede genel durumu iyi, GKS:15, tansiyon 90/60, nabız:108/dk, ateş 38°C idi. Batında epigastrik hassasiyet mevcuttu. Rektal tuşe melena ile uyumluydu. Laboratuvar tetkiklerinde WBC: 12.3 10^3/mikrolitre, hemoglobin: 5,9 g/dL, üre: 196 mg/dl, INR: 1.36 idi. Yapılan endoskopide duodenum 2. kısımda sınırları endoskop ile net görülemeyen dev pıhtı izlendi. Hastaya duodenoskop ile tekrar endoskopik işlem yapıldığında duodenum 2. kısımda pulsatil tarzda dev pıhtı (Resim 1) izlendi. Hastanın tomografisinde abdominal aortada greft ve hava izlenmesi (Resim 2) üzerine hastada ADF düşünüldü. Vital bulgularında stabilizasyonu kaybeden hasta yoğun bakıma alındı. Hasta acil cerrahiye alındı ve cerrahide fistül traktı izlendi. Greft onarımı ve gastrojejunostomi yapılan hastada kanama stabilizasyonu sağlandı. Operasyon sırasında batında mezenterler arasında yaygın püy izlenen hastanın operasyon sonrasında sepsis bulguları şiddetlendi ve postop 4.günde eksitus oldu.

Tartışma: ADF, aorta yakın olması nedeni ile sıklıkla duodenum 3. ve 4. kısımda görülürler. EVAR sonrası gelişen ADF'de mortalite oranı yüksektir. Bizim vakamızda ADF ilk endoskopi ve sonraki endoskopide iyi görülmediği için duodenoskopla bakıldı ve ADF'e bağlı greft alanı izlendi. Massif kanama nedeni olarak ADF düşünüldü. Kardiyovasküler cerrahi tarafından hasta yatırıldı. Hasta kardivasküler cerrahi tarafından opere edildi ancak greft onarımı yapılmasına rağmen yine de kaybedildi.

Sonuç: Abdominal aorta cerrahisi öyküsü olan hastalarda gelişen üst GİS kanamalarında ayırıcı tanıda aortenterikfistüller mutlaka akılda tutulmalıdır. Uygun, hızlı ve cerrahi tedaviye rağmen yüksek fataliteye sahiptir.

Anahtar Kelimeler: Üst gastrointestinal kanama, Aortaduodenal Fistül, EVAR

Resim -1

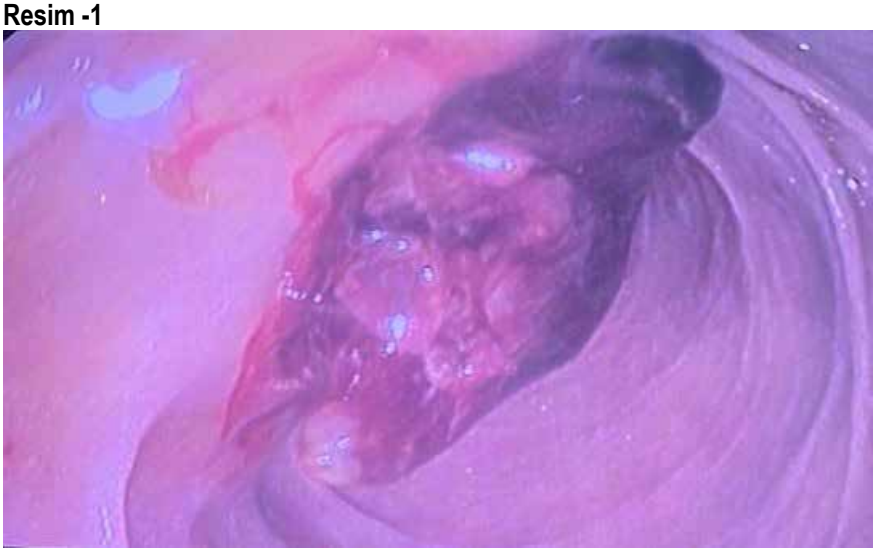

Duodenumda dev pıhtı

Resim -2

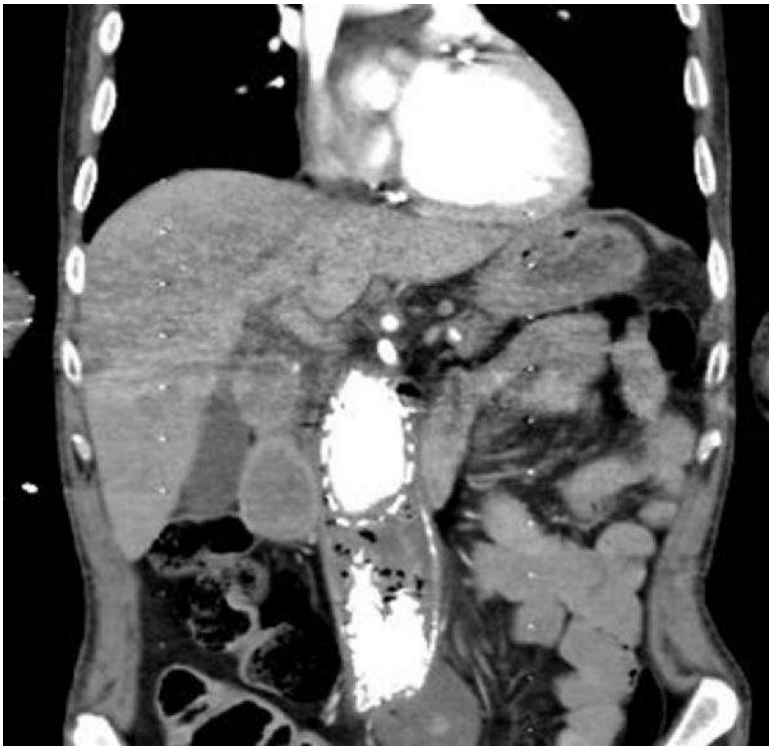

Aortta gref ve içerisindeki hava

[GP054]

Midede kolon mukozası görünümü

Vedat Göral
Istanbul Medipol Üniversitesi, Gastroenteroloji Bölümü, Istanbul

Korozif madde kullanımı, yanlışlıkla veya suicide amaçlı içilmekte, başta özofagus olmak üzere, üst GİS'de harabiyet yapabilmektedir. Vaka: 36 yaşında, yurtdışından gelen kadın hasta, epigastrik ağrı şikayeti ile bize başvurdu. Hasta, nedeni bilinmeyen bir şekilde korozif/yakıcı madde içtiğini söylüyor. Yapılan endoskopide midede, kolon mukozasını andıran haustralar, deformite, atrofi ve inkomplet pilor stenozu görüldü. Lezyonlar NBI ile incelendi. Metaplazi, displazi açısından biyopsi alındı. Biyopside Hp negatif minimal atrofik değişiklikler mevcut olup, metaplazi, displazi, malignite saptanmadı. Özofagusda korozif özofajit saptanmadı. İnkomplet pilor stenozu için, daha önce balon dilatasyonu uygulanmış. Yarar görmediğini söyleyen hasta, opere olmak için Genel Cerrahiye başvurdu. Genel cerrahide, Gastroenterostomi işlemi uygulandı. Korozif yanıklarda, ileri ki yıllarda malignite gelişebileceği düşünülerek hastaya, yıllık takipler önerildi. Bu vakada, korozif madde içimine bağlı korozif özofajit olmadan midede harabiyet olması oldukça ilginç olup, midedeki aşırı harabiyetin mevcut, atrofik gastrite bağlı olabileceği düşünüldü.

Anahtar Kelimeler: Korozif madde, kolon mukozası yapısı, pilor stenozu

Korozif

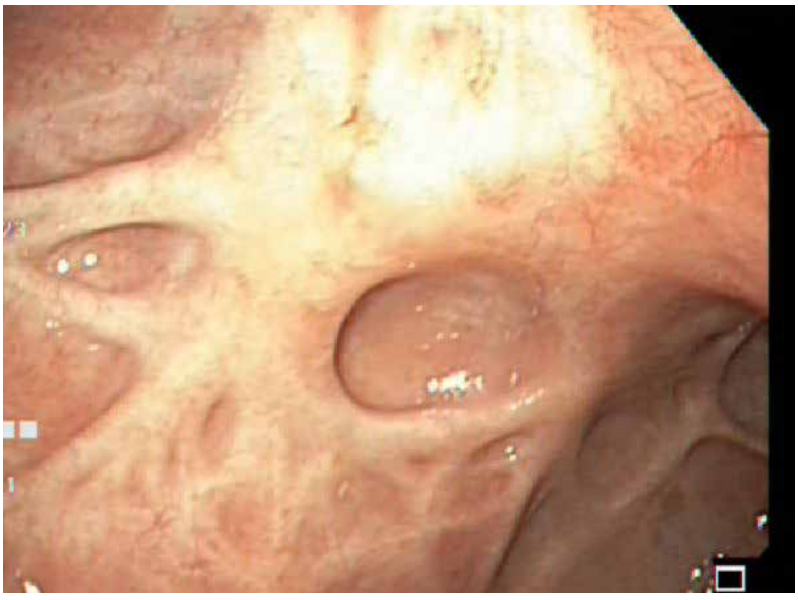

[GP055]

Helikobakter Pylori Eradikasyonunda, Ülser Dışı Dispepside Levofloksasin İçeren Sıralı Tedavi ve Bizmut ile İkili Tedavinin Karşılaştırılması

Mustafa Çelik[1], Halil Yılmaz[2], Mahmut Can Kılıç[1], Melek Soykan[1], Mustafa Yılmaz[1]
[1]Pamukkale Üniversitesi Tıp Fakültesi Gastroenteroloji Bilim Dalı, Denizli
[2]Denizli Devlet Hastanesi,Denizli

Giriş: Biz bu çalışmada ülser dışı dispepsisi olan hastalarda H pylori eradikasyonuda bizmutlu ikili tedavi ile ardışık levofloksasinli tedavinin güvenirliliği ve etkinliğini araştırmayı amaçladık. Metod: Çalışmada non-ülser dispepsi tanısı ile bizmutlu ikili tedavi (grup 1) verilen 122 hasta, Levofloksasinli ardışık tedavi verilen 122 hasta olmak üzere toplam 244 hasta değerlendirildi. Hastaların tedaviyi tamamlama oranları, tedavi sonrası H. Pylori gaita antijen testi sonuçları, tedaviden fayda görüp görmedikleri kaydedildi. Gruplar tedaviyi tamamlama ve tedavi başarısı açısından karşılaştırıldı. Ayrıca H. Pylori eradikasyonunun semptom iyileşmesi ile ilişkisi değerlendirildi. Sonuçlar: 1. Grupta 7 (%5.7) hastanın tedaviyi tamamlamadan bıraktığı, 2. Grupta ise 17 (%13.9) hastanın tedaviyi tamamlamadan bıraktığı saptandı (p>0.05). Tüm hastalarda 1. Grupta 91/122 (% 74.3) hastada, 2. Grupta 99/122 (%81.1) hastada gaytada H. Pylori antijeni negatif saptandı. (p>0.05). Tedaviyi tamamlayan hastalarda ise 1. grupta 90/115 (% 78.2) hastada, 2. grupta 98/105 (%93.3) hastada gaytada H. Pylori antijeni negatif saptandı (p<0,005). Hp negatifliği ile hastaların semptomlarında iyileşme arasında pozitif yönde yüksek düzeyde anlamlı ilişki saptandı (r=0.808, p=0.000).

Tartışma: Tedaviyi tamamlayan hastalarda Levofloksasinli ardışık tedavi daha üstün çıkmasına rağmen, yüksek tedavi bırakma oranı sebebi ile tedavi verilen tüm hastalarda bizmutlu ikili tedavi ile aralarında anlamlı bir etkinlik farkı saptanmamıştır. Sonuç olarak, bizmutlu ikili tedavi protokolü ülkemiz için H. Pylori eradikasyonunda etkin, güvenilir ve tedavi uyumu kolay olan bir protokoldür.

Anahtar Kelimeler: Helikobakter Pylori, Levofloksasinli Ardışık Tedavi, Bizmutlu İkili Tedavi

tablolar

Tablo 1. Tüm hastaların demografik bilgileri ve klinik bulgularının tedavi alma durumuna göre karşılaştırılması (n=244)

	Bizmutlu Grup	Levofloksasinli Grup	p
Yaş, yıl (Ort±SS)	51,0±13,82	48,44±12,89	0,136
Cinsiyet, *n (%)*			0,416
Erkek	38 (31,1)	44 (36,1)	
Kadın	84 (68,9)	78 (63,9)	
Gaitada Ag Sonucu, *n (%)*			0,280
Negatif	91 (74,6)	99 (81,1)	
Pozitif	31 (25,4)	23 (18,9)	
Tedaviden Fayda Görme, *n (%)*			0,543
Evet	92 (75,4)	96 (78,7)	
Hayır	30 (24,6)	26 (21,3)	
Tedavi Tamamlandı mı, *n (%)*			0,053
Evet	115 (94,3)	105 (86,1)	
Hayır	7 (5,7)	17 (13,9)	
Tedavi Bırakma Nedeni, *n (%)*			0,386
İlaç yan etkisi	5 (71,4)	8 (47,1)	
Hasta uyumsuzluğu	2 (28,6)	9 (52,9)	

Tablo 2. Tedaviyi tamamlayan hastaların demografik bilgileri ve klinik bulgularının tedavi alma durumuna göre karşılaştırılması (n=220)

	Bizmutlu Grup	Levofloksasinli Grup	p
Yaş, yıl (Ort±SS)	51,49±13,48	49,50±12,44	0,260
Cinsiyet, *n (%)*			0,361
Erkek	36 (31,3)	39 (37,1)	
Kadın	79 (68,7)	66 (62,9)	
Gaitada Ag Sonucu, *n (%)*			0,003
Negatif	90 (78,3)	98 (93,3)	
Pozitif	25 (21,7)	7 (6,7)	
Tedaviden Fayda Görme, *n (%)*			0,022
Evet	90 (78,3)	95 (90,5)	
Hayır	25 (21,7)	10 (9,5)	

Tablo 1. Tüm hastaların demografik bilgileri ve klinik bulgularının tedavi alma durumuna göre karşılaştırılması Tablo 2. Tedaviyi tamamlayan hastaların demografik bilgileri ve klinik bulgularının tedavi alma durumuna göre karşılaştırılması

[GP056]

Gartrik miyeloid sarkom: Gastrik çıkış obstrüksiyonun alışılmadık bir sunumu

Halit Kandemir, Ali Karataş, Serkan Dumanlı, Gülden Bilican, Kenan Moral, Beril Demir, Enes Cömert, Murat Kekilli, Mehmet İbiş, Tarkan Karakan, Mehmet Cindoruk
Gazi Üniversitesi Tıp fakültesi, İç Hastalıkları Ana Bilim Dalı, Gastroenteroloji Bilim Dalı, Ankara

Miyeloid sarkom, akut miyeloid löseminin nadir görülen bir ekstramedüller hastalık formudur. Bu ekstramedüller organlardan biri de midedir. Miyeloid sarkomun bulunduğu organa bağlı olarak farklı klinik bulgular ortaya çıkabilir. Bu vakada uzun süredir bulantı ve kusma şikayeti olan bir hastadan söz edilecektir.

Vaka:
49 yaşında kadın hasta, 2 aydır devam eden ishal, 5 kg kilo kaybı, son iki haftadır epigastrik bölgede ağrının eşlik ettiği bulantı ve kusma şikayeti ile başvurdu. Tıbbi geçmişinden Tip 2 diyabet olduğu öğrenildi. Fizik muayenesinde vital bulguları stabildi ve epigastrik bölgede hassasiyet mevcuttu. Clostridium difficile, parazit, sitomegalovirüs, adenovirüs, herpes simpleks virüsü için yapılan dışkı tetkikleri negatifti. Tam kan sayımı, idrar tetkikleri ve tümör belirteçleri normal olarak değerlendirilen hastanın laktat dehidrojenaz (809 U/L)[120-246 U/L] yüksekti.
Özofagogastroduodenoskopi çalışmasında, antrumdan başlayarak pilora doğru uzanan ve bullusa kadar devam eden, mide çıkışı obstrüksiyonuna neden olan kitlesel lezyon gözlendi (Resim 1).
Batın BT görüntülerinde mide distalinde ve proksimal duodenumda mide çıkışı obstrüksiyonuna neden olan yaklaşık 4 cm çapında masif duvar kalınlaşması alanı tespit edildi. Ayrıca bu kitlenin altında omental yağ dokularına infiltre, yaklaşık 5 cm çapında, düzensiz sınırlı, kolonun hepatik fleksura duvarından ayırt edilemeyen kitle lezyonu izlendi (Resim 2).
Patolojik incelemede; Mide submukozasında immatür blastoid morfolojisine sahip hücrelerin ve immatür eozinofillerin eşlik ettiği tümör infiltrasyonu gözlendi. İmmünohistokimya, immatür blastoid hücrelerin miyeloperoksidaz (MPO) (+), CD117 (+) CD34 (+), CD43 (+), lizozim (-), pankreatin (-), CD20 (-), p53 (-) olduğu görüldü. Kemik iliği biyopsisi analizinde; selülerite oranı %40-50, miyeloid ve eritroid serilerde maturasyon vardı, megakaryosit serileri normaldi, immünohistokimyasal çalışmada CD34 ve CD117 infiltrasyonu saptanmadı. Böylece hastaya primer gastrik miyeloid sarkomu tanısı koyuldu.

Tartışma:
Gastrik miyeloid sarkom, ekstramedüller miyeloid löseminin nadir ve agresif bir formudur. Epigastrik bölgede ağrı, Üst gastrointestinal kanama, diyare ve mide çıkış obstrüksiyonuna bağlı bulantı kusma ile presente olabilir.

Anahtar Kelimeler: Bulantı, Kusma, Mide Çıkış obstrüksiyonu, Miyeloid Sarkom

Resim 1

Pilor ve bullusta lümeni daraltan kitle (Beyaz ok)

Resim 2

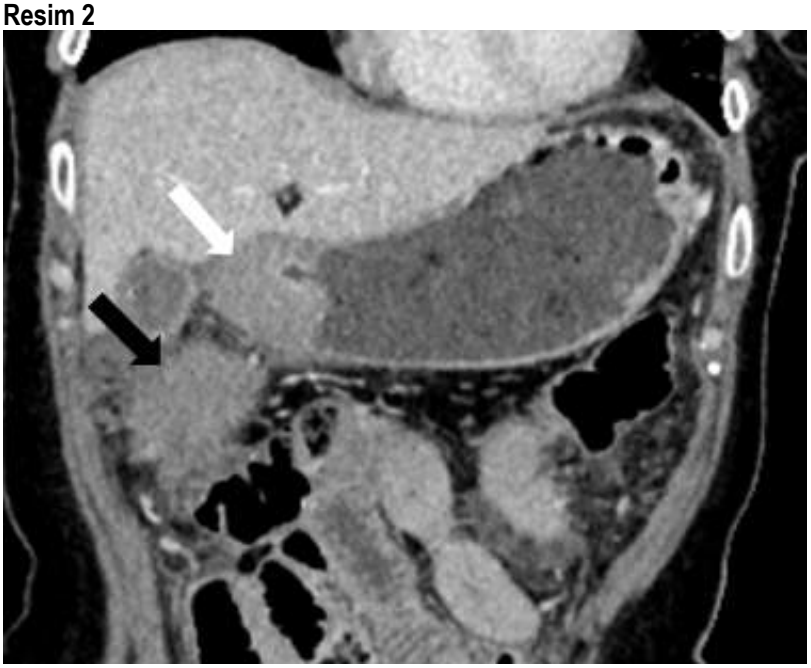

Mide distalinde tıkanmaya neden olan darlık (Beyaz ok) ve hepatik fleksura duvarının invazyonu (Siyah ok)

[GP057]

Pheochromocytoma and gastrointestinal stromal tumors in a patient with neurofibromatosis type 1: a rare triple malignancy

Hind Lahssini[1], Fatima Ezzahra El Rhaoussi[2], Mohammed Tahiri[3], Fouad Haddad[4], Wafaa Hliwa[5], Ahmed Bellabah[6], Wafaa Badre[7]
[1]Hind Lahssini, Department of gastroenterology hepatology and proctology, Ibn rochd university hospital center,Casablanca
[2]Fatima ezzahra El Rhaoussi,Department of gastroenterology hepatology and proctology, Ibn rochd university hospital center,Casablanca
[3]Mohammed Tahiri,Department of gastroenterology hepatology and proctology, Ibn rochd university hospital center,Casablanca
[4]Fouad Haddad,Department of gastroenterology hepatology and proctology, Ibn rochd university hospital center,Casablanca
[5]Wafaa Hliwa,Department of gastroenterology hepatology and proctology, Ibn rochd university hospital center,Casablanca
[6]Ahmed Bellabah,Department of gastroenterology hepatology and proctology, Ibn rochd university hospital center,Casablanca
[7]Wafaa Badre,Department of gastroenterology hepatology and proctology, Ibn rochd university hospital center,Casablanca

Neurofibromatosis type 1, or Von Recklinghausen disease, is a rare autosomal dominant genetic disorder that can lead to the development of benign or malignant tumors. Although pheochromocytoma and gastrointestinal stromal tumors (GIST) are the most common, their concomitant occurrence is considered unusual.
We report the case of a man with neurofibromatosis type 1 coinciding with GIST and pheochromocytoma.
Case presentation
This was a 57-year-old patient, followed for neurofibromatosis type 1 for 26 years and operated for a pheochromocytoma 1 year ago, admitted for chronic rectal bleeding associated with an anemic syndrome.
Physical examination revealed a stable patient with multiple café-au-lait spots all over his body. His neurological examination was normal, while abdominal examination revealed epigastric tenderness with rectal rectorrhagia. An oesogastro-duodenal fibroscopy revealed an ulcer-burgeoning process suspicious of malignancy at D3. Biopsy results confirmed the diagnosis of gastrointestinal stromal tumor (GIST).
Enteroscan showed two tumour processes at D4 and Treiz angle of 80×74 mm extended over 93mm and 77×64 extended over 84mm with exophytic development heterogeneously enhanced after PDC injection in favour of GIST.
The patient was referred for surgery after a multidisciplinary consultation.
Discussion
The development of tumours in patients with neurofibromatosis type 1 could be explained by overexpression of p21-ras, or neurofibromin, a tumour suppressor gene. Even in the absence of digestive complaints or arterial hypertension, pheochromocytoma or GIST may occur in these patients. In such cases, further evaluation is warranted.
CONCLUSION
The occurrence of pheochromocytoma and gastrointestinal stromal tumor (GIST) in patients with neurofibromatosis remains a rare entity. Further studies are needed to clarify the association of gastrointestinal tumours, particularly GIST, with neurofibromatosis.

Keywords: *Neurofibromatosis type 1, Gastrointestinal stromal tumors (GIST), Pheochromocytoma*

[GP058]

Kollajenöz gastritli olguların takibi

Alara Ataacar, Arzu Tiftikçi, Yağmur Karataş
Mehmet Ali Aydınlar Üniversitesi Acıbadem Tıp Fakültesi, İç Hastalıkları Ana Bilim Dalı, İstanbul

Giriş: Kollajenöz gastrit (KG) nadir görülen bir hastalıktır, 10 µm'den kalın kollajen bantların subepitel birikimi ve lamina propria tabakasında inflamatuar mononükleer hücre infiltrasyonuyla karakterizedir. İlk kez 1989 yılında raporlanmış olup o zamandan beri sınırlı sayıda vakaya rastlanılmıştır. Etiyoloji ve patofizyolojisi hala tam olarak bilinmemekle, çeşitli tedavi yöntemleri denenmiştir. Ancak hastalığın yönetimi konusunda sınırlı veri bulunmaktadır.Literatürde önerilen belli bir takip aralığı bulunmamaktadır. Çalışmamızın amacı, KG tanılı 17 hastanın klinik ve histolojik özelliklerini, hastalığın seyrinin, gastroskopi takip sıklığının belirlenmesinde yol gösterici olmasıdır. Yöntem-Bulgular: Çok merkezli takip ettiğimiz 17 hastanın sekizi kadın, dokuzu erkek cinsiyettedir. Ortalama yaş 32 (min 7-max 64) saptanmıştır. Otuz dokuz yaşında tanı alan kadın hasta on sene takip edilmiştir. Bu hastanın yapılan endoskopik ultrasonografisinde (EUS) mide fundus ve korpusunda submukozada kalınlaşma saptanmıştır. Aynı yaşta tanı alan erkek hastanın on senelik takibinde üç sene aralıklarla EUS yapılmıştır. Mide duvar kalınlaşmasıyla, mukoza ve submukoza arasında kistik lezyonlar saptanmıştır. Biyopsi materyalinde ve serumda IgG4 pozitif saptanmıştır. Bu hastamızın ayrıca kollajenöz koliti ve kronik ishali de vardı bu hastamızın immunosupresif ihtiyacı oldu. IgG4+ olan bu hasta dışındaki hiçbir hastamızda kollajenöz gastrite yönelik herhangi bir yakınma gelişmediği öğrenilmiştir. Hastalarımızın tümüne tekrar telefonla ulaşılarak sistem sorgulamaları yapılmıştır. Tartışma: Kollajenöz gastrit patofizyolojisi ve etiyolojisi hala tam bilinmemekle birlikte semptomatik hastalarda tedavisinde kortikosteroidler, H2-reseptör antagonistleri, hipoalerjenik diyetler gibi çeşitli tedavi seçenekleri denenmiştir. Ayrıca sukralfat, sulfasalazin, azatioprin gibi tedavi yöntemleri de test edilmiştir. Bazı vakalarda KG, IgG4 ilişkili hastalıkla(IgG4-İH) ilişkilendirilmiştir. IgG4-İH kronik bir bağışıklık aracılı durumdur. Sistemik glukokortikoidler ilk basamak immünsüpresif indüksiyon tedavisi olarak başlanır. Ayrıca, hastalığı modifiye eden antiromatoid ilaçlar (DMARD) immünsüpresyonda kullanılmıştır. DMARD'lar arasında azatioprin kullanımı IGg4-İH hastalarında en sık rapor edilenlerdendir. Bu nedenle, tedavi modalitesi özel olarak hastaya göre kişiselleştirilir. KG tedavisinde, biyopsi materyalinde IgG4 varlığını kontrol etmek tedavimizi yönlendirebilir.

Anahtar Kelimeler: Kollajenöz gastrit, endoskopik ultrasonografisi, IgG4 ilişkili hastalık

[GP059]

Correlation between helicobacter pylori colonization density and gastritis severity

Fatima Zohra Benamor Seghir, Mohamed Tahiri Joutei Hassani, Fatime Zahra El Rhaoussi, Fouad Haddad, Wafaa Hliwa, Ahmed Bellabah, Wafaa Badre
Hepato-Gastro-Enterology Department, UHC Ibn Rochd, Casablanca, Morocco

Aim of the study:
Helicobacter pylori(HP) is a common pathogenic bacterium, identified as the main causative factor of chronic gastritis. If this inflammatory state persists, epithelial alterations may progress to intestinal atrophy and/or metaplasia and/or dysplasia. The aim of our work is to analyze the relationship between the density of colonization of the gastric mucosa by HP and the severity of certain histological parameters of gastritis (inflammation activity, glandular atrophy, intestinal metaplasia and dysplasia).

Methods:
This is a retrospective study of 400 patients with histologically documented HP infection from the gastroenterology department.

Findings:
The mean age of patients was 41.3 years, with a sex-ratio(M/F) of 2.23.
Oeso-gastro-duodenal fibroscopy revealed abnormalities in 92% of patients, while in 8% it was normal.
Gastritis was antrofundial in 86% of cases and antral only in 14%.
HP colonization density was mild(+) in 33.4% of patients, moderate(++) in 51% and severe(+++) in 15.6%.
Gastric activity was significantly related to HP density($p<0.001$): there was more gastritis with severe activity in the HP(+++) vs HP(+) group (93% vs 12%).
The relationship between HP density and glandular atrophy as well as intestinal metaplasia and dysplasia was not significant.
Concerning glandular atrophy, it was more frequent in the HP(+++) group than in the HP(+) group (44% vs. 11.4%), with a $p=0.17$.
Similarly, intestinal metaplasia was more frequent in the HP(+++) group than in the HP(+) group (11.6% vs. 6.3%), with a $p=0.11$.
Likewise, dysplasia was more prevalent in the HP(+++) group than in the HP(+) group (5.6% vs. 2%), with a $p=0.6$.

Conclusion:
Gastritis activity was significantly associated with Helicobacter pylori gastric colonization density.
Although the presence of atrophic lesions, intestinal metaplasia and dysplasia was higher in cases of higher HP density, this association was not statistically significant.

Keywords: Helicobacter pylori, density, gastritis

[GP060]

Unusual cause of gastrointestinal bleeding in an elderly adult: Gastric kissing ulcers

Mehmet Önder Ekmen, Yaşar Nazlıgül
Ankara Ataturk Sanatorium Education and Training Hospital Gastroenterology Department

A 84-year-old man was admitted to hospital suffering from abdominal pain and melena. The patient was under anticoagulation with 5 mg/day warfarin because of mitral valve replacement that performed nine years earlier. On examination, he was comfortable and vitals were stable. Abnormal laboratory results were as follows: hemoglobin 8.4 g/dl, hematocrit 26 and INR was 2.4. An upper gastrointestinal endoscopy showed two circular, approximately 10–20 mm in size, kissing ulcers located in the anterior and posterior walls of the distal corpus (Figure-1). Biopsy samples from the margin and base of the ulcers did not reveal malignancy and helicobacter pylori was negative. He was treated with a proton pump inhibitor and discharged fourdays after admission with out any complications. This is a very rare cause of GI as there is only few cases of kissing gastric ulcers have been described. In previous reports, gastric kissing ulcers were regarded as complication of abdominal blunt trauma and portal hypertensive gastropathy. Our patient did not have any history of trauma or portal hypertension. Only use of warfarin may be risk for gastric ulcers. Though rare, gastric kissing ulcers should be considered in the differential diagnosis GI bleeding

Keywords: anticoagulation, gastrointestinal bleeding, warfarin

Gastric ulcers

[GP061]

Prevalence of helicobacter pylori infection in celiac disease

Fatima Zohra Benamor Seghir, Mohamed Tahiri Joutei Hassani, Fatime Zahra El Rhaoussi, Fouad Haddad, Wafaa Hliwa, Ahmed Bellabah, Wafaa Badre
Hepato-Gastro-Enterology Department, UHC Ibn Rochd, Casablanca, Morocco

Aim of the study:
Helicobacter pylori (HP) infection is highly endemic and may be associated with autoimmune diseases, iron deficiency anemia....
Celiac disease (CD) is an autoimmune enteropathy leading to villous atrophy.
The relationship between HP infection and CD is controversial.
The aim of this study was to establish the prevalence of HP infection in patients with celiac disease.

Methods:
This is a retrospective descriptive study of 78 patients with CD in whom gastric biopsies were performed.

Results:
The mean age of patients was 25 years. The sex ratio F/H was 2.84.
The main indications for fibroscopy were chronic diarrhea (86%) and iron-deficiency anemia (81%).
The abnormalities found during fibroscopy indicating gastric biopsy were: erythematous gastric mucosa in 39 patients, atrophic in 16 patients, erythematous and atrophic in 12 patients, nodular in 7 patients and erosive in 4 patients.
According to Marsh's classification, duodenal lesions were classified as stage IIIC in 47 patients, stage IIIB in 21 patients and stage IIIA in 10 patients.
HP infection was found in 80.7% of cases.
The density of HP colonization was mild (+) in 31% of patients, moderate (++) in 47% and severe (+++) in 22%.
Villous atrophy was greater in the HP (+++) vs HP (+) group.
Thus, in the HP (+++) group, 82% of patients had total atrophy, 12% subtotal atrophy and 6% partial atrophy.
In the HP (+) group, villous atrophy was partial in 54% of cases, subtotal in 44% of and total in 2%.
The relationship between HP density and the degree of villous atrophy was not significant (p=0.67).

Conclusion:
In our series, HP infection was detected in 80.7% of patients with celiac disease. It should therefore be investigated systematically.
Although the degree of villous atrophy was greater with higher HP density, this association was not statistically significant.

Keywords: helicobacter pylori, celiac disease, prevalence

[GP062]

Devasa lobuler kitleyle prezente olan pilorik gland adenomu

Mevlüt Kıyak, Mehtap Üçer
Sağlık Bilimleri Üniversitesi, Bakırköy Dr. Sadi Konuk Eğitim ve Araştırma Hastanesi, Gastroenteroloji Bilim Dalı, İstanbul

Giriş: Mide polipleri genellikle yapılan üst gastrointestinal endoskopide tesadüfen bulunur ve nadiren semptoma neden olur. Anemi bulgularıyla endoskopi yapılan bir hastada devasa lobüler lezyon görünümüyle prezente olan pilorik gland adenomunu sunmayı amaçladık.

Vaka: Halsizlik ve efor dispnesi nedeniyle hastanaye başvuran 56 yaşında kadın hastada demir eksikliği anemisi tespit edildi. Hastanın etiyolojiye yönelik yapılan endoskopisinde skuamokolumnar bileşkeden başlayıp, kardiya, fundus ve korpusun 2/3'ünü kaplayan yaklaşık 10 cm boyutunda polipoid lezyon görüldü (Resim 1,2). Tariflenen lezyonun çoklu biyopsi sonucu fokal yüksek dereceli displazi ve yaygın düşük dereceli displazinin eşlik ettiği pilorik gland adenomu olarak rapor edildi. Antrum ve korpustaki atrofik görünümlü mukozadan alınan biyopsi sonuçları atrofik gastrit ve orta decede H.pylori ile uyumlu olarak raporlandı. Hastaya H.pylori tedavisi verilerek operasyon için cerrahiye yönlendirildi.

Tartışma: Mide polipleri, kolon poliplerine nazaran daha az sıklıkla rastlanan ve semptom vermeyen poliplerdir. Mide poliplerinin farklı tipleri mevcuttur. H.pylori enfeksiyonun prevalansının yüksek olduğu yerlerde hiperplastik polip; H.pylori prevalansının düşük olduğu ve PPI kullanımının yaygın olduğu yerlerde fundik gland polipleri oldukça sık görülmektedir. Mide polipleri içerisinde en az görülen adenomların ise farklı tipleri bulunmaktadır. Bunların içerisinde en sık intestinal tip görülmektedir. Pilorik gland adenom tipi ise oldukça nadir görülüp, genellikle displazi ile birlikte görülmektedir. Genellikle mide fundusunda tespit edilmekle birlikte duedonumda ve safra kesesinde de görüldüğü nadir de olsa rapor edilmiştir. Pilor gland adenomunun malign potansiyeli olup, senkron ve metakron kanser riski yüksektir ancak progresyona ilişkin çalışmalar sınırlıdır. Artan mide kanseri riski göz önüne alındığında, tüm mide adenomlarının rezeke edilmesi gerekmektedir. Bu genellikle endoskopik olarak gerçekleştirilebilir, ancak bu vakada olduğu gibi endoskopik olarak çıkarılması zor olan lezyonlarda, cerrahi işlem düşünülmelidir. Ayrıca eksizyon bölgesinde nüksü değerlendirmek veya erken bir karsinomu tespit etmek için ilk rezeksiyondan bir yıl sonra üst gis endoskopi yapılması önerilmektedir.

Anahtar Kelimeler: *Anemi, üst gastrointestinal endoskopi, pilorik gland adenomu*

Resim

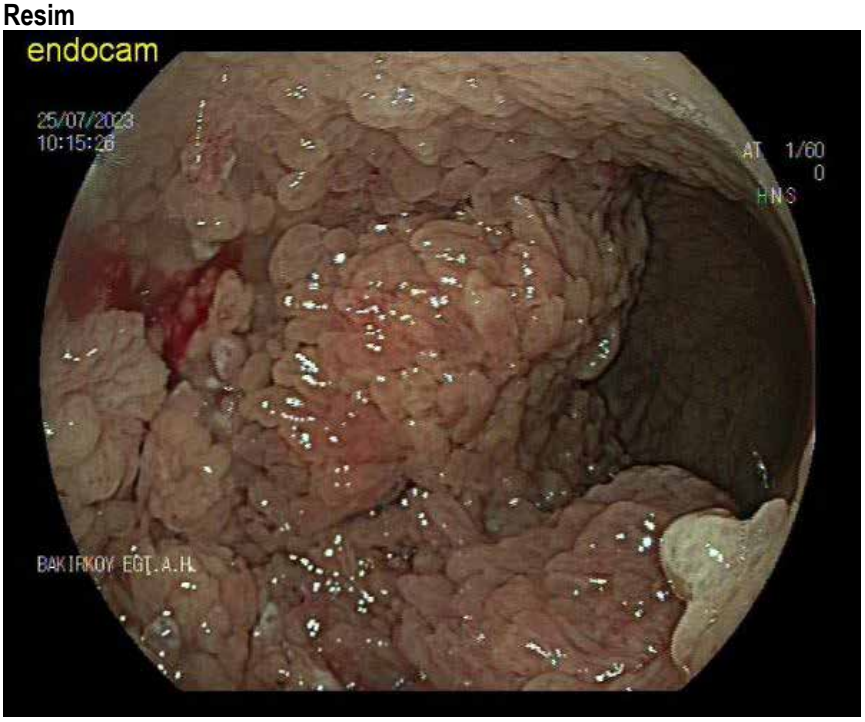

Kitlenin endoskopik görünümü

Resim 2

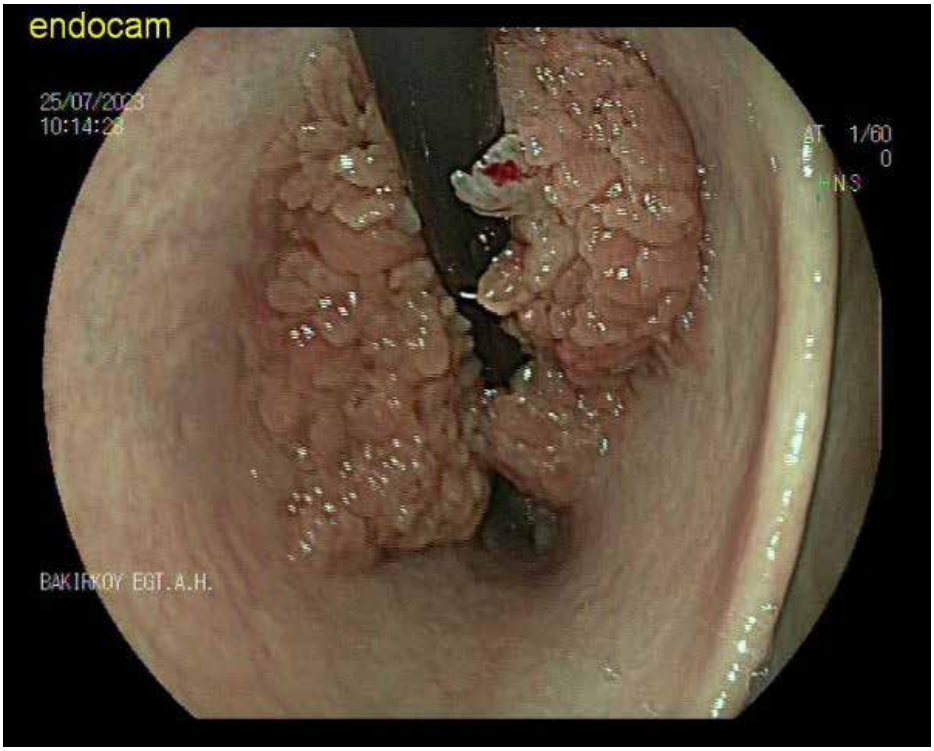

Kitlenin endoskopik görünümü (Retrofleksiyon)

[GP063]

Gastroscopy Indications and Findings in Older Adults

Oğuz Kağan Bakkaloğlu[1], Birkan İlhan[2], Tugce Eskazan[3], Selcuk Candan[3], Sabiye Akbulut[1], Yusuf Ziya Erzin[3], Ahmet Merih Dobrucalı[3]
[1]DEpartment of Gastroenterology Kosuyolu Highs Specialization Education and Research Hospital
[2]Department of Geriatry Liv Hospital Vadi Istanbul
[3]Department of Gastroetnerology Istanbul University Cerrahpasa

Purpose
The share of older population is increasing globally. Diagnostic/therapeutic gastroscopy is frequently used, no study comprehensively examines the indications and findings of gastroscopy in elderly. We aimed to reveal these in older adults.

Methods
Gastroscopy procedures(2017-2022) performed in older adults(>=65 years) were analyzed retrospectively. Indications and findings of gastroscopies were assessed.
Results
In the study, 3423 gastroscopy procedures were examined. 22.3% of those were performed in very old(>=75 years) patients. Esophageal varices, gastrointestinal(GI) bleeding, polyp or neuro-endocrine tumor follow-up, and dysphagia were the main indications of repetitive gastroscopy. Dyspepsia and iron deficiency anemia(IDA) constituted the main two indications in nearly half and were often associated with gastritis. Clinically suspected malignancy, GI bleeding, or dysphagia were other common indications. The most common findings in the gastroscopies were antral and pangastritis. Apart these, hiatal hernia, gastro-esophageal reflux disease, loose lower esophageal sphincter and bulbitis were the main findings. Among indications dyspepsia and IDA were not related to GI tract tumor; however, bleeding, dysphagia, nausea and vomiting were independently associated with upper GI tract tumor. Also, findings revealed by different imaging methods may be related to the upper GI tract tumor.
Conclusion:
We presented the indications and results of gastroscopy in a large number of patients. IDA and dyspepsia were the common indications; gastritis, GERD and structural deformations were the common findings. IDA and dyspepsia were not associated with malignancy, while the strongest association with an upper GI tract tumor was with dysphagia, which is also a geriatric syndrome.

Keywords: *Gastroscopy, Geriatry, tumor*

Tablolar

Table – I Main indications of gastroscopy in elderly

Indication	%	Indication	%	Indication	%
- Dyspepsia	26.8	- Varices surveillance	5.4	- D. papillary pathology?	2
- Iron deficiency anemia	25.6	- Secondary to imaging findings	4.3	- Reflux symptoms	1.9
- Malignancy screening	8.9	- Polyp control	2.4	- Ulcer control	1.6
- GIS hemorrhage	7.5	- Gastric tumor control	2.4	- Nausea - vomiting	1.7
- Dysphagia	5.6	- PPI resistant dyspepsia	2.1	- Occult blood positivity	1.7
- Varices suspicion	2.7	- Int. metaplasia control	2.1	- Gastric atrophy assessment	1

Table – II Main findings of gastroscopy in elderly

Esophagus		Stomach		Duodenum	
Findings	%	Findings	%	Findings	%
Hiatal hernia	11.8	Loose lower sphincter	16.1	Bulbit	6.9
Reflux LA A	4.8	Antral gastritis	26.4	Ulcer	2.8
LA B	1.7	Pangastritis	18.6	Tumor infiltration	0.5
LA C	0.9	Fundic polyp	1.6	External compression	0.4
Barrett	0.9	Corpus polyp	2.3	Polyp	0.7
Varices F1	3.4	Antral Polyp	3.6	Submucosal lesion	0.3
F2	3.1	Fundic Varices	1.5	Coeliac	0.6
F3	2.7	Portal HT gastropathy	5.5	Obstruction	1
Band ligation	1.2	Full stomach	3.2		
Obstruction	2.5	Obstruction	1.3		
Mass - Tumor	1.4	Mass- tumor	2.5		
Submucosal lesion	0.3	Submucosal lesion	1.6		
Schatzki web	0.5	Ulcer	5.3		
Candida	0.6	Atrophy	6.5		
External compression	0.6	Gastric operation	3.3		

Table – III Multivariate analysis of parameters related to Upper GIS tumor on gastroscopy in elderly

Parameter	OR (CI)	p
Age	1.009 (0.985 -1.035)	0.459
Sex (M)	3.199 (2.116 – 4.834)	<0.001
Iron deficiency	0.501 (0.242 – 1.036)	0.07
Occult blood positivity	0.823 (0.745 – 2.164)	0.997
GIS hemorrhage	3.148 (1.764 – 5.617)	<0.001
Dyspepsia	0.684 (0.353 – 1.325)	0.260
PPI resistant dyspepsia	1.553 (0.36 – 6.682)	0.554
Dysphagia	10.791 (6.531 – 17.830)	<0.001
Nausea - vomiting	4.706 (1.916 – 11.559)	<0.001
Secondary to imaging findings	6.599 (3.703 – 11.759)	<0.001

OR, Odds Ratio, CI, Confidence Interval, PPI, Proton pump inhibitor

Tablo1-2-3

40. ULUSAL GASTROENTEROLOJİ HAFTASI
11. GASTROENTEROLOJİ CERRAHİSİ KONGRESİ
Cumhuriyetin 100. Yılı
21-26 KASIM 2023
KAYA PALAZZO OTEL
BELEK, ANTALYA

[GP064]

Gastrik fundusta vasküler konglomere yapılara bağlı tekrarlayan üst gastrointestinal kanama: Olgu sunumu

Muhammet Semih Bilgili[1], Kenan Moral[2], Serkan Dumanlı[2], Gülden Bilican[2], Enes Cömert[2], Beril Demir[2], Halit Kandemir[2], Tarkan Karakan[2], Mehmet Cindoruk[2], Mehmet İbiş[2], Mehmet Arhan[2], Ali Karataş[2], Murat Kekilli[2]
[1]Gazi Üniversitesi Tıp Fakültesi İç Hastalıkları Ana Bilim Dalı, Ankara
[2]Gazi Üniversitesi Tıp Fakültesi Gastroenteroloji Bilim Dalı, Ankara

26 yaşında erkek hasta acil servise, şiddetli epigastrik ağrı, hematemez, melena ve takibinde senkop ile başvurdu. Fizik muayenesinde epigastrik hassasiyet dışında önemli bulgular tespit edilmedi. Hastanın ameliyat, kronik hastalık, sigara içme veya alkol kullanma öyküsü yoktu. Laboratuvar değerleri 10.2 g/dl hemoglobin olarak sonuçlanırken diğer tetkik sonuçları normal aralıkta bulunuyordu ve direkt radyografi normal olarak görüldü.

Hasta başvurusundan hemen sonra üst gastrointestinal (GI) kanama şüphesiyle dış merkezde yatırıldı. Yatışın hemen ardından intravenöz pantoprazol ve oktreotid tedavileri başlandı. Yapılan endoskopide izole mide fundus varisleri ve hematom görüldü fakat aktif kanama bulgusu bulunmuyordu. Endoskopik bulgulara dayanarak, bilgisayarlı tomografi (BT) anjiyografi planlandı ve sonucunda mide fundusundaki hipervaskülarizasyon raporlandı. Şikayetleri devam eden hastaya tekrarlanan endoskopi benzer bulguları gösterdi. Hayatı tehdit eden üst GI kanama nedeniyle tekrarlayan eritrosit süspansiyonu replasmanı ihtiyacı olan hastaya uygun replasman yapıldı. Ardından, hastanın komplikasyonlar ve genel durum kötüleşmesi nedeniyle birkaç gün boyunca yoğun bakım ünitesine (YBÜ) yatışı yapıldı. YBÜ yatışının ardından hastanın ileri tetkik ve tedavi için gastroenteroloji kliniğimize devri gerçekleştirildi.

Hastanın kabulünden sonra tedavilerine devam edildi ve kontrol endoskopi yapıldı. Endoskopi, midesinin büyük kurvatürde yaklaşık 5x5 cm ölçülerinde mide varislerini gösterirken herhangi bir akut kanama rapor edilmedi (Fig. 1). Endoskopi sonucuna göre hastaya BT anjiyografi yapıldı. BT anjiyografi, mide fundusunda splenik arterden dallanan atipik ve konglomere yapıları gösterdi (Fig. 2). Ayrıca, bu bölgede erken venöz drenaj mevcut değildi.

Hastanın durumu vasküler ve girişimsel radyoloji uzmanlarına danışılarak değerlendirildi. Hastanın varislere ve vasküler konglomere yapılara neden olan arterial dallarının, dijital subtraksiyon anjiyografi (DSA) kullanarak embolize edilmesi kararı alındı. Sonrasında seçici kateterizasyon ve anjiyografi uygulandı (Fig. 3). Vasküler konglomere yapılara neden olan splenik arter dalları başarılı bir şekilde embolize edildi.

Tedavi sonrası hastanın takiplerinde melena, hematemez, senkop ve diğer bulguları tekrarlamadı.

Anahtar Kelimeler: gastrointestinal, kanama, konglomere, vasküler

Fig. 1. Endoskopi

Midede büyük kurvatürde görünen gastrik varislerin endoskopik görüntüsü

Fig. 2. Bilgisayarlı tomografi (BT) anjiyografi

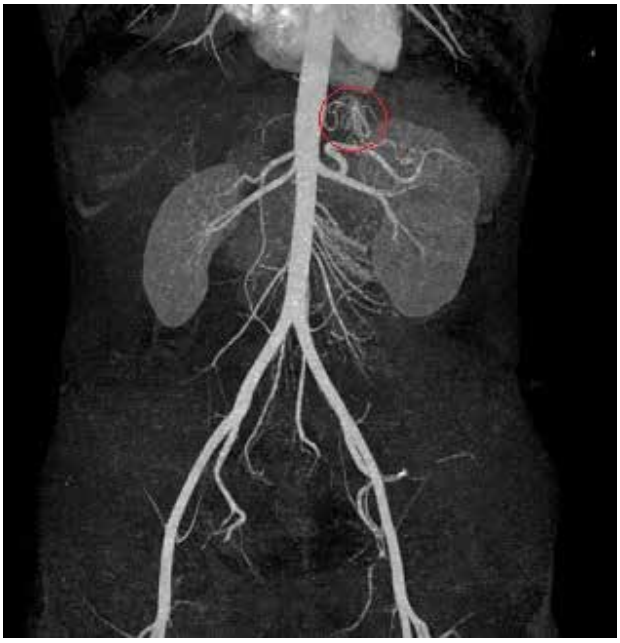

Gastrik fundusta vasküler konglomere yapıların BT anjiyografi görüntüsü

Fig. 3. Embolizasyon

Splenik arter dallarının embolizasyonu esnasında hipervaskülarite ve vasküler konglomere yapılar

[GP065]

Vanek Tümörü: Nadir Gastrik İnflamatuvar Fibroid Tümör

Vedat Göral[1], Neşe Yeldir[2], Ameenah Alkandati[3]
[1]Istanbul Medipol Üniversitesi, Medipol Mega Hastanesi Gastroenteroloji Bölümü, Istanbul
[2]Istanbul Medipol Üniversitesi, Medipol Mega Hastanesi Patolojii Bölümü, Istanbul
[3]Beaumonth Hastanesi. Gastroenteroloji Bölümü. Kuveyt

İnflamatuar fibroid polip (İFP) diğer adıyla Vanek tümörü, gastrointestinal sistemin nadir görülen benign lezyonudur. En sık mide ve ince bağırsakta, daha az sıklıkta kolon ve özofagusta görülür. İntusepsiyona ve GİSD kanamalarına bazen neden olabilmektedir. Histolojik olarak, damarlar etrafında konsantrik dizilim göstermi, fibroblast benzeri prolifere iğsi hücreler ve eozinofillerden zengin yangısal bir infiltrasyonla karakterlidir. Ayırıcı tanısında öncelikle, eozinofilik gastroenterit ve stromal tümörler akla gelir. Bu vakada, nadir görülen bir vaka sunulmuştur. Vaka: Midede ağrı şikayeti olan, 37 yaşındaki bayan hastada yapılan endoskopide, antrumda, polipoid görünümlü, mukozadan kabarık, üzeri eritemli yaklaşık 2 cm büyüklüğünde oluşum saptandı. Lezyondan yapılan biyopside; inflamatuvar Fibroid Tümör tanısı konuldu. Biyopsi materyalinde; PanCK mukozada pozitif, CD 34 stomada pozitif, Toludin blue mast hücrelerinde pozitif, H. Pilori negatif idi. Hastaya, EMR/ESD planlandı. Epigastrik ağrı nedeni ile yapılan USG'de patolojiye rastlanmadı ve aile öyküsünde GİS malignitesi saptanmadı. İnflamatuvar fibroid polip (Vanek tümörü), oldukça nadir görülen bir lezyondur. Ortalama görülme yaş 60 olmakla birlikte, çocuklarda da rastlanmıştır. Genel olarak karın ağrısı, kanama, obstrüksiyon ve intusepsiyonla bulgu verir. Mide ağrısı ile başvuran her hastaya, mümkünse ilaç yazılmadan önce mutlaka endoskopi yapılmalıdır. Çünkü mide ağrısı ile başvuran her hastada, farklı endoskopik bulgular saptanabilir. Bu vaka, oldukça nadir olduğu için sunulmuştur.

Anahtar Kelimeler: *Vanek Tümörü, Gastrik Tümör, İnflamatuvar Fibroid Polip*

varenk Tümörü

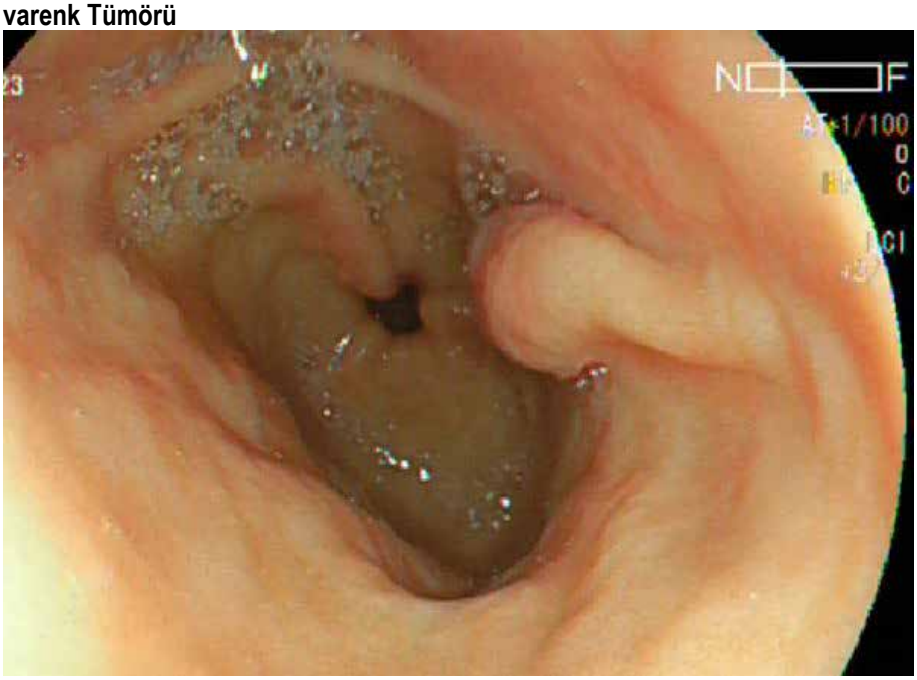

[GP066]

Üst Gis Kanamanın Nadir Bir sebebi: Non-Hodgkin Lenfoma

Zekiye Nur Harput[1], Deniz Sinem Güzelyüz[2], Oktay Bayraktar[1], Mehmet Kasım Aydın[1], Osman Özdoğan[1], Serkan Yaraş[1], Enver Üçbilek[1], Fehmi Ateş[1], Engin Altıntaş[1], Orhan Sezgin[1]
[1]Mersin Üniversitesi Tıp Fakültesi, Gastroenteroloji Bilim Dalı, Mersin
[2]Mersin Üniversitesi Tıp Fakültesi, İç Hastalıkları Anabilim Dalı, Mersin

Amaç: Non-hodgkin lenfomanın(NHL) gastrointestinal tutulumu %10-15 olarak bilinmektedir. Endoskopik olarak midenin diffüz tutulumundan, nodülarite ve gastrik ülsere kadar geniş yelpazede farklı morfolojik görüntülerle ortaya çıkabilir. Biz de olgumuzda üst gis kanama kliniği ile tanı alan hastamızı sunacağız.

Olgu: 67 yaşında kadın hasta; kanlı kusma şikayeti ile acil servise başvurmuş. Anamnezinde yoğun sigara ve non-steorid antiinflamatuar ilaç kullanımının yanında femoral arter stenozu nedeniyle klopidogrel tedavisi aldığı öğrenildi. Klopidogrel; 1 aydır geçmeyen öksürük kilo kaybı sebebiyle 1 hafta önce göğüs cerrahisi tarafından bül rezeksiyonu planı sebebiyle kesilerek enoksoparin ile değiştirilmiş. Bir hafta önce öksürük sebebiyle PET-CT planlanmış, her iki aksillada, mediastende, orta hatta konglomere görünümde hipermetabolik lenfadenopatiler ve plevral efüzyon ve plevral kalınlaşma saptanmış. Acil serviste yapılan kan tetkiklerinde; WBC:16150,HGB:5,7 gr/dl, PLT:278000,NEU: 7230 LYM:7240 MONO:1570 saptandı. Böbrek ve karaciğer fonksiyon testleri normaldi. Yapılan üst gis endoskopisinde; kardiyada iki adet yaklaşık 1,-5 cm boyutlarında ortası çökük, kenarları kalkık, malign görünümlü ülserler tespit edilerek, ülser kenarlarından biyopsi alındı. CEA normal aralıkta saptandı. Patolojisi “Kronik aktif gastrit ve birkaç odakta mide mukozası altında B lenfosit infiltrasyon odağı saptanmış ve hematolojik malignite şüphesi olan hastada organ tutulumu şüphesi” olarak raporlandı. Monositozu ve lenfadenopatisi olan hastaya lenfoproliferatif hastalık şüphesi ile yapılan kemik iliği aspirasyon biyopsisi B lenfoproliferatif hastalık/ Düşük dereceli B hücreli NHL kemik iliği tutulumu ile uyumluydu. Hastanın kliniği stabil hale geldikten sonra öncesinde planlanan plevra ve aksiller lenf nodu biyopsisi yapıldı. Patolojisi B hücreli NHL ile uyumlu geldi. Tedavi planı oluşturulmak üzere hasta hematolojiye yönlendirildi.

Sonuç: NHL’nın gastrointestinal tutulumu çok sık olmasa da karşımıza çıkabilmektedir. Olgumuzda gis kanama ile acil servise başvuran, üst gis endoskopisinde malign görünümlü ülseri olan, PET-CT’de patolojik tutulumu olmayan, tümör markerları normal bir hastayı sunduk. PET-CT ve tümör marker sonuçlarının tek başına klinisyeni yanıltabileceği, endoskopik görüntüyü hastanın kliniği ve anamnezi ile birlikte değerlendirmenin doğru tanıdaki önemini vurgulamak gerekir

Anahtar Kelimeler: gastrik ülser, non-hodgkin lenfoma, gastrointestinal kanama

Mide kardiyadaki malign görünümlü ülser

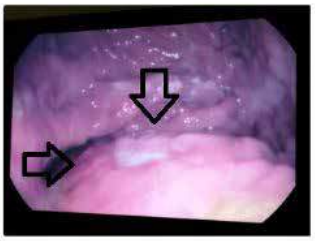

[GP067]

Özefagogastroduodenoskopi yapılıp patolojik tanısında intestinal metaplazi saptanan hastalarda takipte mide kanser gelişim riskinin değerlendirilmesi

Veysel Baran Tomar[1], Ali Karataş[2], Haluk Cihad Albayrak[1], Serkan Dumanlı[2], Mehmet Cindoruk[2], Tarkan Karakan[2], Murat Kekilli[2], Mehmet Arda İnan[3]
[1]Gazi Üniversitesi Tıp Fakültesi, İç Hastalıkları Ana Bilim Dalı, Ankara
[2]Gazi Üniversitesi Tıp Fakültesi, İç Hastalıkları Ana Bilim Dalı, Gastroenteroloji Bilim Dalı, Ankara
[3]Gazi Üniversitesi Tıp Fakültesi, Patoloji Ana Bilim Dalı, Ankara

Amaç:
Mide kanseri, özellikle de intestinal tip adenokanser, Helicobacter pylori (H.pylori) enfeksiyonu ile ilişkili kronik yüzeyel gastrit, atrofik gastrit, intestinal metaplazi (İM) ve gastrik epitelyal displazi gibi premalign lezyonlar ile ilişkilidir.
Bu premalign lezyonların saptandıktan sonra izlemindeki takip süresi literatürde net bir şekilde tanımlanamamıştır.
Premalign lezyonlardan biri olan İM'nin, Gazi Üniversitesi Tıp Fakültesi Hastanesindeki uzun dönem takip sonuçlarını ve mide kanserine dönüşümünü kolaylaştırıcı faktörler saptamayı amaçladık.

Yöntem:
2013-2021 yılları arasında herhangi bir nedenle özefagogastroduodenoskopi yapılıp biyopsi alınan 18 yaş üzeri 25.130 kişinin sonuçlarını inceledik.
Özefagogastroduodenoskopi yapılarak, alınan biyopsi materyalinden patolojik inceleme ile İM tanısı konmuş olan 18 yaş ve üzerinde 3368 hasta tespit edilmiştir.
Patolojik tanısında İM saptanan hastalarda takipte mide kanser gelişim riskinin değerlendirilmesi için kontrol özefagogastroduodenoskopisi ve biyopsi sonucu bulunan ve kontrol özefagogastroduodenoskopisi en az 1 yıl sonrasında mevcut olan 1454 hasta çalışmaya dahil edilip olguların sonuçları retrospektif olarak değerlendirilmiştir.

Bulgular:
Hastaların %13,4'ünde İM saptadık.
İM tanısı konulan 3368 hastadan sadece 1454 hastanın takibinin olduğu görüldü. %56,9'unun takibe gelmediği/gelemediği saptandı.
İM olan hastaların; %49,2'sinde değişme olmamıştır, %47,2'sinde İM saptanmamıştır, %3,5'inde ise ilerlemiştir. Takipte ilerleme tespit edilen hastaların; %42,0'ı adenokansere, %36,0'ı NET'e, %20,0'ı displaziye, %6,0'ı GİST'e ve %2,0'ı lenfomaya ilerlemiştir.
İM'nin adenokansere ilerleme oranı %0,01 olarak bulunmuştur.
Çalışmamızda İM ile takip edilen hastaların cinsiyeti, tutulum yeri, ECL hiperplazi durumu, H.pylori varlığı ile hastaların son durumları (İM saptanmaması, İM değişmemesi ve İM ilerlemesi) arasında istatistiksel olarak anlamlı fark saptanmıştır ($p<0,05$).
Erkek cinsiyette, biyopsi tutulum lokalizasyonu korpus olanlarda, ECL hiperplazisi olanlarda ve H.pylori tespit edilmeyenlerde ilerleme sıklığı diğer gruplara göre anlamlı derecede yüksek bulunmuştur.

Sonuç:
Tek merkezli ve sınırlı sayıda hasta ile yapılan bir çalışma ve aynı zamanda hastaların takiplerine düzenli gelmediği bir süreç *olduğundan dolayı İM uzun dönemli etkilerini daha net göstermek için daha uzun süreli izlem, daha düzenli hasta takibi ve daha fazla hasta içeren çok merkezli çalışmalar yapılmalıdır.*

Anahtar Kelimeler: İntestinal metaplazi, Mide kanseri, Helicobacter pylori

[GP068]

Crohn Hastalarında Serum D-dimer Düzeyleri ve Koagulasyon Parametrelerinin Değerlendirilmesi

İrfan Küçük
İrfan KÜÇÜK, S.B.Ü Sultan 2. Abdülhamid HAN E.A.H, Gastroenteroloji Servisi, İstanbul

Amaç: Crohn hastalığı (CH) normal popülasyonla karşılaştırıldığında 3,6 kat daha fazla tromboembolizm riskine sahiptir. Önceki çalışmalarsa CH'ın klinik bulguları ve hiperkaogulabilite ile ilgili farklı sonuçlar bildirilmiş olup bu ilişki net olarak açıklığa kavuşturulmamıştır. Bu çalışmada CH'lı hastaların serum D-dimer değerleri ve aktive parsiyel tromboplastin zamanı (aPTT), protrombin zamanı (PZ) ve INR'i (international normalized ratio) içeren pıhtılaşma parametreleri ile hastalığın klinik ve laboratuvar özellikleri arasındaki ilişkilerin değerlendirilmesi planlanmıştır. Yöntem: Çalışmamızda Eylül 2021 ile Temmuz 2023 tarihleri arasında takip edilmiş 70 CH tanılı hasta (42 erkek 28 bayan) ile 66 sağlıklı kontrol (40 erkek 26 bayan) vaka kayıtları retrospektif olarak incelendi. Sağlıklı kontrol grubu ise İBH dışında endikasyonlarla kolonoskopi yapılan ve komorbiditesi olmayan katılımcılardan oluştu. Hastalık aktivitesi için Crohn hastalık aktivite indeksi (CHAİ) kullanıldı. Tedavi durumu, lokalizasyon ve abse ve/veya fistül varlığı kaydedildi. Sonuçlar: Crohn hasta grubunda sağlıklı gruba median saptandı aPTT ve D-dimer değerleri yüksek saptandı [29.4 (28-32.08) ve 28.95 (27-30.03), p=0.03; 0.6 (0.29-1.08) ve 0.27 (0.18-0.44), p<0.001 sırasıyla]. CHAİ'e göre aPTT/PT ve INR değerleri aktif ve inaktif hastalarda farklı değilken median D-dimer değerleri aktif hastalığı olanlarda remisyondakilere göre yüksekti [0.89 (0.59-1.38) ve 0.31 (0.23-0.49), p<0.001 sırasıyla]. İleokolonik hastalığı olanlarda ileal ve kolonik hastalığa göre daha yüksek D-dimer değerleri mevcuttu (p=0.015 ve p=0.008, sırasıyla). Fistül ve/veya apse olup olmamasına göre hasta grubunda farklılık yoktu. Herhangi bir tedavi alan Crohn hastalarında almayanlara göre median D-dimer değerleri düşüktü [0.43 (0.24-0.89) ve 0.84 (0.49-1.39), p=0.007 sırasıyla]. Sonuç: Serum D-dimer değerleri Crohn hastalığı aktivitesini belirlemede kolay değerlendirilebilen yardımcı bir belirteç olabilir.

Anahtar Kelimeler: Crohn's hastalığı, D-dimer, hastalık aktivitesi

Tablo 1. Çalışma popülasyonunun demografik, klinik ve laboratuar özellikleri

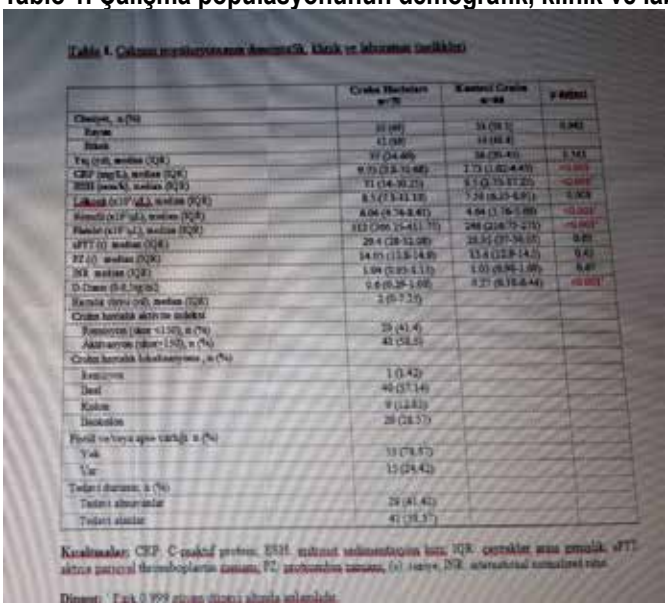

Kısaltmalar: CRP: C-reaktif protein; ESH: eritrosit sedimentasyon hızı; IQR: çeyrekler arası genişlik; aPTT: aktive parsiyel thromboplastin zamanı; PZ: protrombin zamanı; (s): saniye; INR: international normalized ratio. Dipnot: 1 Fark 0.999 güven düzeyi altında anlamlıdır.

Tablo 2. Crohn hastalarının klinik özellikleri ve hastalık lokalizasyonlarına göre koagulasyon parametreleri ve D-dimer değerleri.

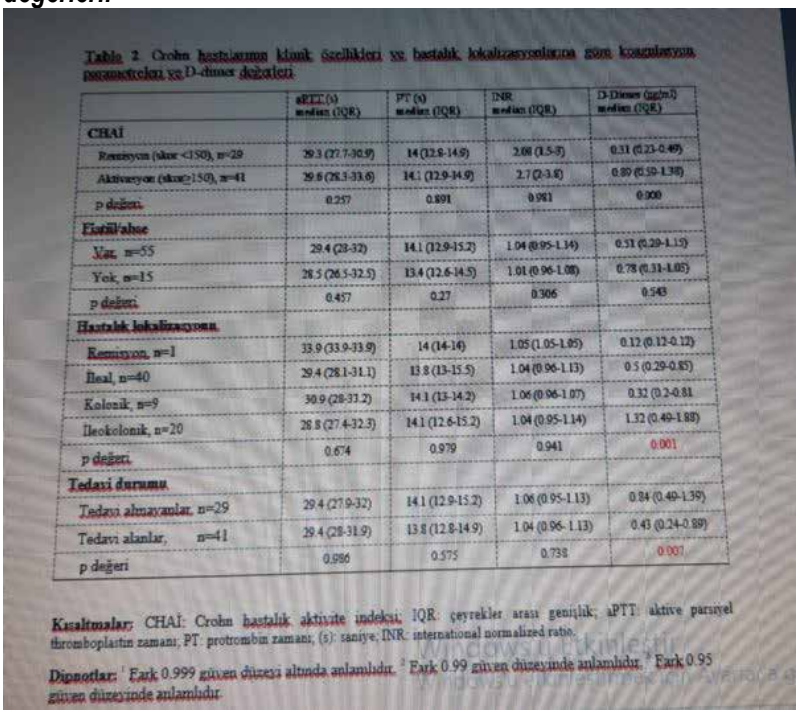

	aPTT (s) median (IQR)	PT (s) median (IQR)	INR median (IQR)	D-Dimer (µg/mL) median (IQR)
CHAİ				
Remisyon (skor <150), n=29	29.3 (27.7-30.9)	14 (12.9-14.9)	2.08 (1.5-3)	0.31 (0.23-0.49)
Aktivasyon (skor≥150), n=41	29.8 (28.3-33.6)	14.1 (12.9-34.9)	2.7 (2-3.8)	0.89 (0.59-1.38)
p değeri	0.257	0.891	0.981	0.000
Fistül'ahse				
Var, n=55	29.4 (28-32)	14.1 (12.9-15.2)	1.04 (0.95-1.14)	0.51 (0.29-1.15)
Yok, n=15	28.5 (26.5-32.5)	13.4 (12.6-14.5)	1.01 (0.96-1.08)	0.78 (0.31-1.05)
p değeri	0.457	0.27	0.306	0.543
Hastalık lokalizasyonu				
Remisyon, n=1	33.9 (33.9-33.9)	14 (14-14)	1.05 (1.05-1.05)	0.12 (0.12-0.12)
İleal, n=40	29.4 (28.1-31.1)	13.8 (13-15.5)	1.04 (0.96-1.13)	0.5 (0.29-0.85)
Kolonik, n=9	30.9 (28-33.2)	14.1 (13-14.2)	1.06 (0.96-1.07)	0.32 (0.2-0.81
İleokolonik, n=20	28.8 (27.4-32.3)	14.1 (12.6-15.2)	1.04 (0.95-1.14)	1.32 (0.49-1.88)
p değeri	0.674	0.979	0.941	0.001
Tedavi durumu				
Tedavi almayanlar, n=29	29.4 (27.9-32)	14.1 (12.9-15.2)	1.06 (0.95-1.13)	0.84 (0.40-1.39)
Tedavi alanlar, n=41	29.4 (28-31.9)	13.8 (12.8-14.9)	1.04 (0.96-1.13)	0.43 (0.24-0.89)
p değeri	0.986	0.575	0.738	0.007

Kısaltmalar: CHAİ: Crohn hastalık aktivite indeksi; IQR: çeyrekler arası genişlik; aPTT: aktive parsiyel thromboplastin zamanı; PT: protrombin zamanı; (s): saniye; INR: international normalized ratio.

Dipnotlar: [1] Fark 0.999 güven düzeyi altında anlamlıdır. [2] Fark 0.99 güven düzeyinde anlamlıdır. [3] Fark 0.95 güven düzeyinde anlamlıdır.

Kısaltmalar: CHAİ: Crohn hastalık aktivite indeksi; IQR: çeyrekler arası genişlik; aPTT: aktive parsiyel thromboplastin zamanı; PT: protrombin zamanı; (s): saniye; INR: international normalized ratio. Dipnotlar: 1 Fark 0.999 güven düzeyi altında anlamlıdır, 2 Fark 0.99 güven düzeyinde anlamlıdır, 3 Fark 0.95 güven düzeyinde anlamlıdır.

Tablo 3. İnflamasyon ilişkili testler, Crohn hastalık aktivite indeksi ve D-dimer değerleri arasındaki korelasyonlar.

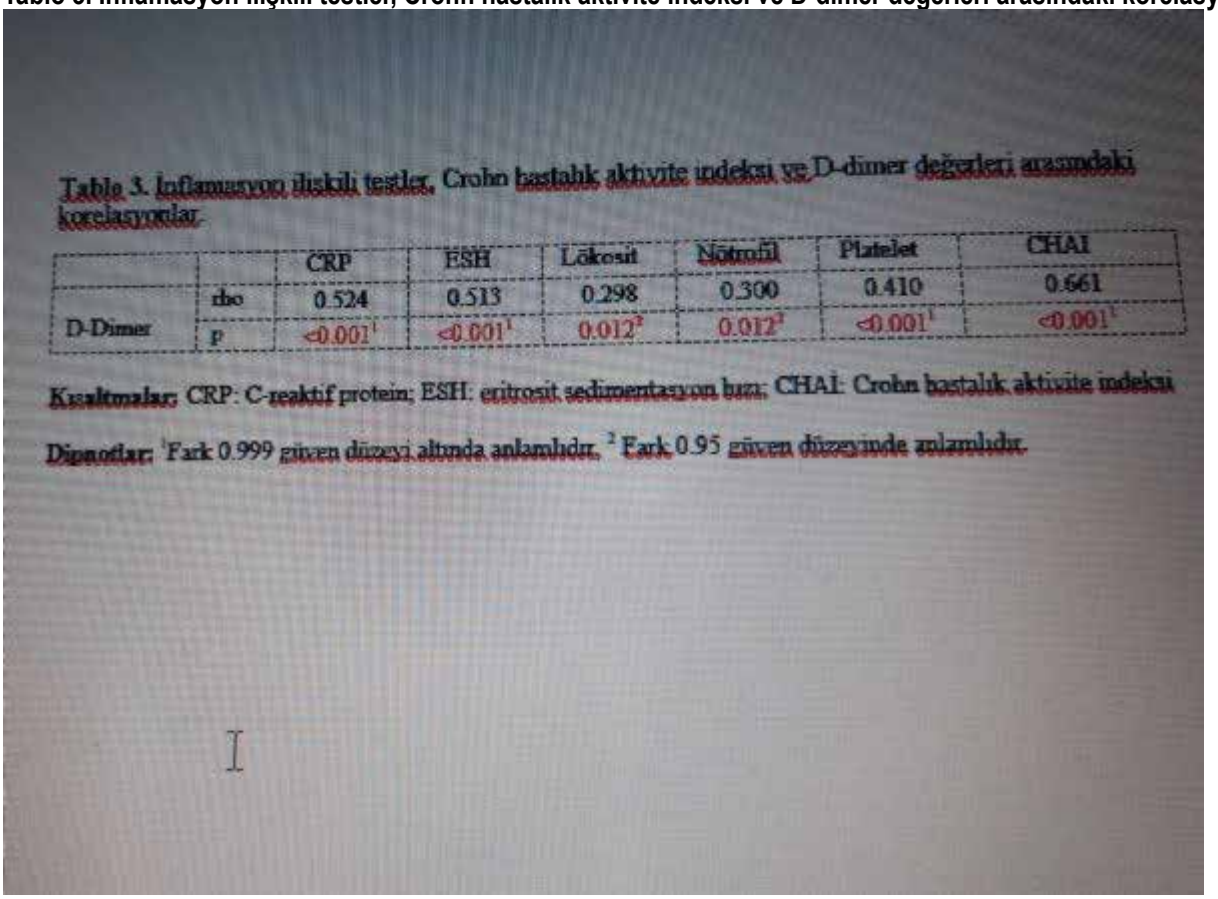

Table 3. İnflamasyon ilişkili testler, Crohn hastalık aktivite indeksi ve D-dimer değerleri arasındaki korelasyonlar

		CRP	ESH	Lökosit	Nötrofil	Platelet	CHAI
D-Dimer	rho	0.524	0.513	0.298	0.300	0.410	0.661
	p	<0.001[1]	<0.001[1]	0.012[2]	0.012[2]	<0.001[1]	<0.001[1]

Kısaltmalar: CRP: C-reaktif protein; ESH: eritrosit sedimentasyon hızı; CHAİ: Crohn hastalık aktivite indeksi

Dipnotlar: [1]Fark 0.999 güven düzeyi altında anlamlıdır, [2] Fark 0.95 güven düzeyinde anlamlıdır.

Kısaltmalar: CRP: C-reaktif protein; ESH: eritrosit sedimentasyon hızı; CHAİ: Crohn hastalık aktivite indeksi Dipnotlar: 1Fark 0.999 güven düzeyi altında anlamlıdır, 2 Fark 0.95 güven düzeyinde anlamlıdır.

[GP069]

Clostridium difficile infection in chronic inflammatory bowel disease: a complex coexistence

Fatima Amkhaou, Wafaa Hliwa, Fatima Zahra El Rhaoussi, Mohamed Tahiri, Fouad Haddad, Ahmed Bellabah, Wafae Badre
Hepato and Gastro-Enterology department,university hospital center Ibn Rochd, Casablanca, Morocco.

Introduction: Patients with chronic inflammatory bowel disease (IBD) are at increased risk of contracting Clostridium difficile (CD) infection. The aim of our study was to report the prevalence of this infection and the predisposing factors in patients with severe IBD. Materials: This was a retrospective, descriptive and analytical study conducted over a four-year period, from January 2019 to July 2023. The study included all patients admitted to our department for acute severe colitis. All patients were tested for clostridium difficile toxin A and B. Calculations were performed using SPSS. P values <0.05 were considered statistically significant. Data entry was done using Microsoft Excel 2019. Results: During the study period, one hundred and two patients were admitted with acute severe colitis. The mean age was 31 ±11 years, with a sex ratio = 1. 85.3% of patients had ulcerative colitis (UC), 8.9% had Crohn's disease and the remainder had unclassified IBD. CD infection was diagnosed in five patients (4.9%), including three men and two women, with a median age of 25 years [24-53]. Analysis of factors predisposing to Clostridium difficile infection revealed a statistically significant association between the presence of a history of hospitalization (p=0.006), the use of corticosteroid therapy (p=0.026) and the use of antibiotics (p<0.001). All our patients were treated with oral vancomycin. Three of these patients improved after two weeks of antibiotic therapy, while one patient required a subtotal colectomy and the last patient died following severe rectal discharge. Conclusion: Given the clinical similarity between the manifestations of a severe IBD attack and Clostridium difficile infection, it is imperative to consider stool testing for toxins A and B during severe attacks. This is particularly relevant in the presence of risk factors such as a history of hospitalization, previous use of corticosteroid therapy and antibiotics.

Keywords: Inflammatory bowel disease, UC, Crohn's disease, Clostridium Infections

[GP070]

Fecal calprotectin, CRP, and their correlation with the endoscopic SES-CD score in patients with crohn's disease from Morocco

Fatima Amkhaou, Fouad Haddad, Fatima Zahra El Rhaoussi, Mohamed Tahiri, Wafaa Hliwa, Ahmed Bellabah, Wafae Badre
Hepato and Gastro-Enterology department,university hospital center Ibn Rochd, Casablanca, Morocco.

Introduction: Evaluating the activity of Crohn's disease (CD) is crucial for proper management.It involves clinical,endoscopic,and biological assessments.While many studies have explored the use of fecal calprotectin as a marker to monitor inflammatory activity in inflammatory bowel diseases (IBD),few have analyzed its correlation with the SES-CD score.
The aim of our study to assess the correlation between the endoscopic SES-CD score and two biological markers, fecal calprotectin,and C-reactive protein (CRP).
Methods: This was a retrospective, descriptive, and analytical study conducted over a two-year period [January 2021-July 2023],including all patients with CD followed in our department.These patients underwent ileocolonoscopy and a biological assessment including CRP and fecal calprotectin measurement.The SES-CD score was defined as follows: inactive 0-2; mild 3-6; moderate 7-15; severe >= 15.
Results: 84 patients were included in our study.The sex ratio was 0.75.The median age was 26 years ± 14.8.For the disease location, 9.5% had isolated ileal involvement (L1), 16.5% had colonic disease (L2) and 50.7% had ileocolic involvement (L3). Furthermore, 34.2% had a non-penetrating phenotype (B1), while 29% had stenotic disease (B3), and 31% had fistulising complications (B2). Clinical activity, assessed by the Harvey Bradshaw score, had an average score of 7.The mean CRP level was 87.4 mg/l ± 70, while that of fecal calprotectin was 471 µg/g ± 562.Patients were divided into three groups based on the SES-CD score:mild activity (n=25),moderate activity (n=28), and severe activity (n=17). After in-depth analysis,it was found that fecal calprotectin and CRP showed a significant correlation with the SES-CD score, with values of ($r=0.867$, $p<0.001$) and ($r=0.733$, $p<0.001$), respectively.
Conclusion: While colonoscopy is considered the gold standard for monitoring CD,it remains invasive,expensive,and sometimes uncomfortable for patients.Our study highlights the importance of finding less invasive and more affordable alternatives.We have demonstrated that fecal calprotectin is a reliable marker to distinguish between inactive, mild, moderate, and severe endoscopic activity.

Keywords: C-reactive protein, fecal calprotectin, Inflammatory markers

[GP071]

CRP/Albumin ratio in predicting response to steroids in Acute severe ulcerative colitis

Aicha Darif, Fatima Zahra El Rhaoussi, Tahiri Mohamed, Fouad Haddad, Wafaa Hliwa, Ahmed Bellabah, Wafae Badre
Gastroenterology and Hepatology department, Ibn Rochd University Hospital, Casablanca, Morocco.

Introduction: The first-line treatment for patients hospitalized with ASUC is intravenous corticosteroid therapy, but 30% require second-line 'rescue' therapy or colon resection due to incomplete response. This study aims to investigate whether the CRP/albumin ratio on days 1 and 3 of hospitalization could predict early response to intravenous steroids.

Materials-Methods: Data from all admissions for ASUC over 4 years from January 2019 to December 2022 were retrospectively collected. All patients initially received intravenous corticosteroids. Demographic, clinical, biological, and endoscopic data were collected; C-reactive protein (CRP) and albumin levels were recorded at baseline and during hospitalization. Receiver operating characteristic statistics were used to determine the optimal stool frequency, Lichtiger index, CRP, albumin, and CRP/albumin ratio (CAR) to predict steroid response.

Results: A total of 81 ASUC patients were admitted. Sixty-six patients (81.5%) were steroid responsive, 8 patients (10%) received rescue IFX and 7 patients (8.6%) required colectomy. By comparing two groups of patients (steroid-responsive and steroid-refractory), baseline stool frequency, Lichtiger index, CRP and UCEIS data didn't show any significant difference between the two groups. While baseline albumin was lower in the steroid-refractory group (Median 26, IQR 18-36, p=0.041). Day 3 stool frequency and Lichtiger index were significantly higher in the steroid refractory group (p<0.001). By receiver operating characteristic statistics, day 3 CAR was a more accurate marker of steroid responsiveness than day 3 CRP or day 3 albumin alone [area under curve=0.911 (P<0.001)]. The optimal CAR to predict response to steroids on day 3 was 2.67 (Se=80%, Sp=91%).

Conclusions: Raised day 3 CRP and albumin are early predictors of steroid-refractory ASUC. When combined in a ratio, their predictive ability improves. In patients with predicted steroid nonresponse, early introduction of rescue IFX at this stage may be more effective, before serum albumin falls profoundly.

Keywords: ulcerative colitis, steroids, outcomes

[GP072]

İnflamatuar Barsak Hastalıklarında H.Pylori İlişkisi

Ziya İmanov, Jamal Farah, İbrahim Doğan, Sumeyye Büyük, Volkan İbrahim Şenkal, Kenan Nuriyev, Zülal İstemihan, Aynura Rustamzade, Sezen Genc, Bilger Çavuş, Aslı Çiftcibaşı Örmeci, Filiz Akyüz, Kadir Demir, Fatih Selman Beşışık, Sabahattin Kaymakoğlu
İstanbul Üniversitesi,İstanbul Tıp Fakültesi,İç hastalıkları ana bilim dalı,Gastroenteroloji bölümü,İstanbul,Türkiye

GİRİŞ VE AMAC:
H. pylori ile İBH arasındaki ilişki net değildir. Bu çalışmamızda H.pylori pozitifliği ile İBH arasındaki ilişkiyi ortaya koymaya çalıştık.

ARAÇ VE Yöntemler:
Sürekli ölçüm değerlerinin kategorik gruplara göre karşılaştırılmasında bağımsız T testi kullanıldı. Kategorik değişkenler arasındaki ilişkilerin belirlenmesinde ki-kare testi kullanıldı. Analiz için SPSS (IBM SPSS for Windows, ver.26) istatistik paket programı kullanıldı.

Bulgular:
Çalışmamıza 60'ı erkek olmak üzere toplam 105 İBH hastası ve 28 sağlıklı gönüllü dahil edildi. Hastaların 81'inde Crohn hastalığı, 24'ünde ÜK vardı ve hastaların yaş ortalaması 44,34±16,16 yıldı. Hastaların bağırsak hastalık aktiviteleri incelendiğinde %15'inin remisyonda olduğu, diğerlerinde hastalığın aktif olduğu görüldü. Remisyondaki İBH hastalarında H.pylori pozitifliği saptanmazken, aktif hastalığı olanlarda pozitiflik oranı %23 idi (p=0,016). Hastaların H.pylori pozitiflik oranı %21,1 olup, kontrol grubu arasında istatistiksel olarak fark yoktu(p=0,272). ÜK hastalarında H.pylori pozitiflik oranı %38,1 iken Crohn hastalarında %14,3 idi. (p=0,032). ÜK ve Crohn hastalarında biyolojik ajan ve immünomodülatör kullanımında istatistiksel olarak anlamlı fark saptanmadı. IBD'nin akut faz reaktanlarının ölçümleri Tablo 1'de gösterilmektedir.

Sonuç:
İBH'da H.pylori pozitifliği oranı sağlıklı gruba göre farklılık göstermese de, aktif hastalık durumunda H.pylori pozitifliği anlamlı olarak daha yüksekti.

Anahtar Kelimeler: *ülseratif, kolit, crohn*

İbh hastalarında akut faz reaktanlarının ölçümleri

	Mean	Std. Dev.	Min.	Max.
Age (year)	44,34	16,16	18,00	84,00
WBC	7612,62	2630,65	1400,00	13900,00
NEUT/LYMP	3,31	2,59	,59	14,22
CRP	15,45	28,62	,10	170,00

[GP073]

İnflamatuvar bağırsak hastalığı olgularında osteopeni/osteoporoz sıklığı ve risk faktörleri nelerdir?

Gürkan Çelebi, Remzi Ekici, Galip Büyükturan, Emine Gül Aydın, Ahmet Uygun
Sağlık Bilimleri Üniversitesi Gülhane Eğitim ve Araştırma Hastanesi, Gastroenteroloji Bilimdalı, Ankara

Amaç: İnflamatuvar bağırsak hastalığı (İBH) olgularında osteopeni ve osteoporoz sıklığı artmıştır. Bu çalışmada, inflamatuvar bağırsak hastalığı olgularımızda osteopeni/osteoporoz prevalansı ile bu olgularda osteopeni/osteoporoz için risk faktörlerinin araştırılması amaçlanmıştır. Yöntem: Çalışmamıza Eylül 2022 ile Eylül 2023 tarihleri arasında rastgele toplam 177 İBH olgusu dahil edilmiştir. Kemik metabolizmasını etkileyen hastalığı veya ilaç kullanımı olan olgular çalışma dışında tutulmuştur. İBH tanısı kolonoskopi, kesitsel görüntüleme yöntemleri ve patolojik inceleme neticesinde konulmuştur. Hastaların demografik ve biyokimyasal verileri kaydedilmiştir. İBH olgularında osteopeni ve osteoporoz tanısı, Dual-enerji X-ray Absorbsiyometre (DEXA) yöntemi ile femur/spina kemik mineral dansitometresi (KMD) T ve Z skorları belirlenerek konulmuştur. Crohn olgularında hastalık aktivitesi Harvey-Bradshaw indeksi (HBI) ile Ülseratif kolit olgularında ise MAYO skoru ile belirlenmiştir. Bulgular: Çalışmamızda İBH olgularında osteopeni prevalansı % 16.4, osteoporoz prevalansı ise %7.9 olarak saptanmıştır. Crohn olguları (n=60) ile ülseratif kolit olguları (n=117) arasında osteopeni ve osteoporoz prevalansı arasında istatistiksel anlamlı fark saptanmamıştır. Ancak, Kadın İBH olguları osteopeni/osteoporozdan, erkek olgulara göre daha fazla etkilenmiştir. ($p< 0.05$). Demografik verilerden Vücut kitle indeksi (VKI) ile KMD arasında negatif korelasyon olduğu ortaya konulmuştur. ($\rho= - 0.210$) Diğer yandan, Crohn olgularında hastalık aktivitesi (HBI) ile T ve Z skorları arasında ilişki saptanmaz iken, ülseratif kolit olgularında hastalık aktivitesi (Total MAYO skoru) ile femur T skoru arasında istatistiksel anlamlı ilişki olduğu belirlenmiştir. ($p= 0.007$) Olgularımızda; sigara kullanımı, hastalık yaşı, hastalık lokalizasyonu, tedavi modalitesi ve kümülatif kortikosteroid kullanımı gibi değişkenlerin osteopeni ve osteoporoz sıklığı ile ilişkisi saptanmamıştır. ($p> 0.05$) Sonuç: Çalışmamızın sonuçları değerlendirildiğinde; İBH olgularında osteopeni/osteoporoz sıklığının sağlıklı popülasyona göre artmış olduğu görülmektedir. İBH olgularında erkek cinsiyet ve yüksek VKI osteopeni/osteoporozdan koruyucu faktörler gibi görünmektedir. Ancak, ülseratif kolit olgularında hastalık aktivitesi osteopeni ve osteoporoz için bir risk faktörü olarak göze çarpmaktadır. Sonuç olarak, inflamatuvar bağırsak hastalığı ile osteopeni/osteoporoz ilişkisinin daha geniş prospektif çalışmalar ile araştırılması gerektiği düşünülmektedir.

Anahtar Kelimeler: İnflamatuvar bağırsak hastalığı, osteopeni, osteoporoz

[GP074]

Maintenance of Week 12 Responses Through Week 52 With Etrasimod in Patients With Moderately to Severely Active Ulcerative Colitis: Post Hoc Analysis of the Phase 3 ELEVATE UC 52 Trial

Bruce E Sands[1], Séverine Vermeire[2], Marla C Dubinsky[3], Brian G Feagan[4], Remo Panaccione[5], Vipul Jairath[6], Andres J Yarur[7], Michael V Chiorean[8], Julian Panés[9], Martina Goetsch[10], Pooja Shah[11], Joseph Wu[12], Subrata Ghosh[13]
[1]Dr. Henry D. Janowitz Division of Gastroenterology, Icahn School of Medicine at Mount Sinai, New York, NY, USA
[2]Department of Gastroenterology and Hepatology, University Hospitals Leuven, Leuven, Belgium
[3]Susan and Leonard Feinstein IBD Center, Icahn School of Medicine at Mount Sinai, New York, NY, USA
[4]Division of Gastroenterology, Department of Medicine, Western University, London, ON, Canada; Alimentiv Inc, London, ON, Canada
[5]Division of Gastroenterology and Hepatology, Department of Medicine, University of Calgary, Calgary, AB, Canada
[6]Department of Medicine and Department of Epidemiology and Biostatistics, Western University, London, ON, Canada
[7]Inflammatory Bowel Disease Center and Division of Gastroenterology and Hepatology, Cedars-Sinai Medical Center, Los Angeles, CA, USA
[8]Inflammatory Bowel Disease Center, Swedish Medical Center, Seattle, WA, USA
[9]Formerly Department of Gastroenterology, Hospital Clínic de Barcelona, IDIBAPS, CIBERehd, Barcelona, Spain
[10]Pfizer AG, Zürich, Switzerland
[11]Pfizer Inc, Collegeville, PA, USA
[12]Pfizer Inc, Cambridge, MA, USA
[13]APC Microbiome Ireland, College of Medicine and Health, University College Cork, Cork, Ireland

Summary: Etrasimod is an investigational, oral, once-daily, selective sphingosine 1 phosphate $(S1P)_{1,4,5}$ receptor modulator in development for the treatment of moderately to severely active ulcerative colitis (UC). The ELEVATE UC 52 clinical trial comprised a 12-week induction period followed by a 40-week maintenance period with a treat-through design, with primary and key secondary efficacy endpoints at Week 52 evaluated among all randomised patients.

Aim: To further characterise the efficacy of etrasimod by evaluating efficacy endpoints at Week 52 among the subset of patients who met efficacy endpoints at Week 12. We report proportions of patients receiving etrasimod that sustained induction efficacy endpoints at Week 52.

Methods: In ELEVATE UC 52 (NCT03945188), patients (16–80 years) with moderately to severely active UC were randomised 2:1 to once-daily etrasimod 2 mg or placebo. This post hoc analysis assessed efficacy endpoints at Week 52 among the subset of patients who met pre-specified efficacy endpoints at Week 12 (Figure).

Findings: In ELEVATE UC 52, 81/289 (28.0%) patients treated with etrasimod achieved clinical remission at Week 12; of these, 66.7% (54/81) sustained clinical remission at Week 52 (Figure). Among the 108/289 (37.4%) patients who achieved endoscopic improvement at Week 12, 72.2% (78/108) sustained the endpoint at Week 52; of 66/289 (22.8%) who achieved endoscopic improvement-histologic remission at Week 12, 63.6% (42/66) sustained the endpoint at Week 52; of 134/289 (46.4%) patients who achieved symptomatic remission at Week 12, 74.6% (100/134) sustained the endpoint at Week 52; of *166/289 (57.4%) patients who achieved an RB subscore of 0 at Week 12, 75.3% (125/166) sustained the endpoint at Week 52.*

Conclusion: These findings suggest efficacy endpoints achieved at Week 12 were sustained by large proportions of etrasimod-treated patients at Week 52 based on both subjective and objective measures including clinical, endoscopic and histologic efficacy responses.

Keywords: etrasimod, sphingosine 1-receptor modulator, ulcerative colitis

Figure *1*

Figure. Proportions of patients receiving etrasimod who sustained Week 12 induction efficacy endpoints at Week 52 (full analysis set)

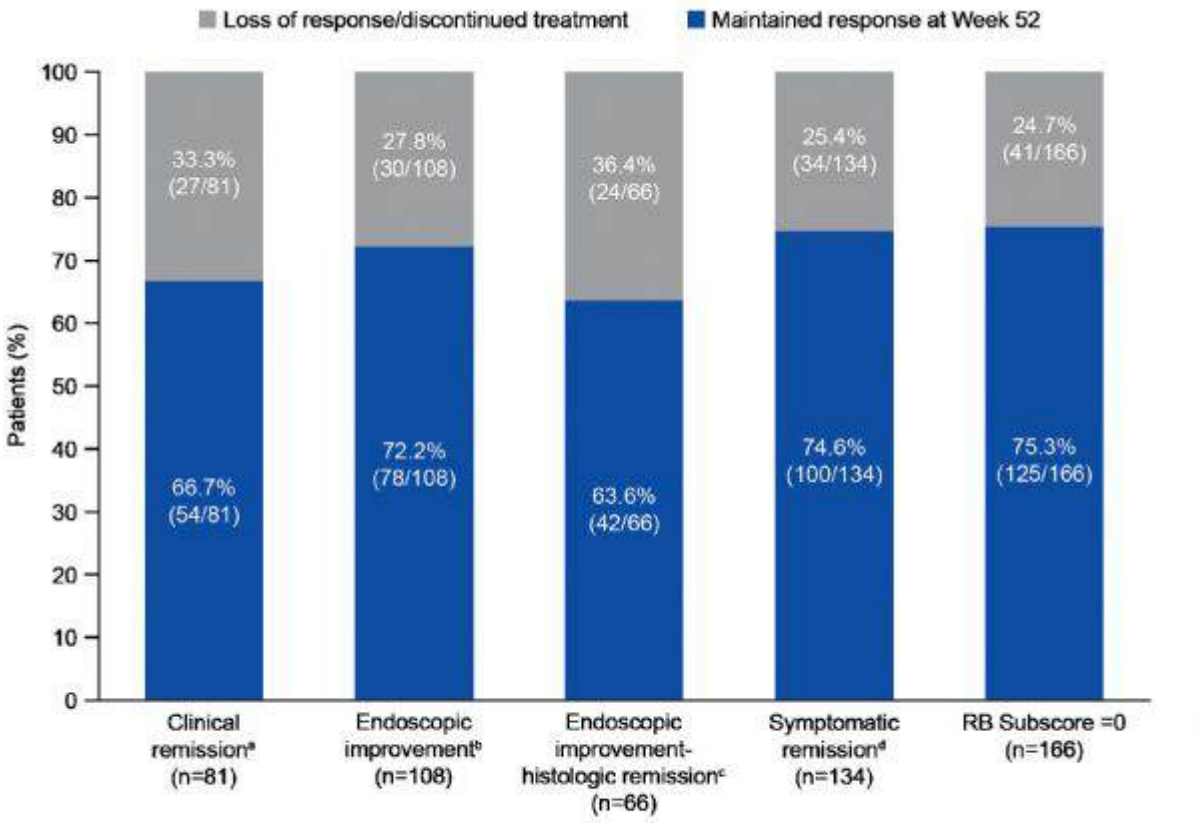

[a]Clinical remission is defined as an SF subscore =0 (or =1 with a ≥1-point decrease from baseline), RB subscore =0, and ES ≤1 (excluding friability).
[b]Endoscopic improvement is defined as an ES of ≤1 (excluding friability).
[c]Endoscopic improvement-histologic remission is defined as an ES ≤1 (excluding friability) with histologic remission measured by a Geboes Index score <2.
[d]Symptomatic remission is defined as an SF subscore =0 (or =1 with a ≥1-point decrease from baseline) and RB subscore =0.
ES, endoscopic subscore; MMS, modified Mayo Score; RB, rectal bleeding; SF, stool frequency; UC, ulcerative colitis.

[GP075]

Risk factors associated with sleep disorders in patients treated for inflammatory bowel disease (IBD)

Zineb Chraibi, Wafaa Hliwa, Fatima Zahra Elrhaoussi, Mohamed Tahiri, Fouad Haddad, Ahmed Bellabah, Wafaa Badre
Ibn Rochd Hospital university center

Introduction
The aim of this study is to highlight the various factors that can influence sleep quality in IBD patients.
Methods
This prospective analytical study enrolled patients with inflammatory bowel disease (IBD) who attended outpatient clinics and/or day hospitals during the two months preceding the study. Sleep quality was assessed using the Pittsburgh Sleep Quality Score (PSQI). Sleep quality was impaired when the PSQI score was >5. Crohn's disease (CD) activity was assessed by the Crohn's Disease Activity Index (CDAI) and ulcerative colitis (UC) by the Mayo Clinical Score. The data were collected and analyzed using JAMOVI 2.4.6 software.
Results:
One hundred patients were included with an average age of 36.2 ± 14.3, and a male-to-female ratio of 1.22. Sixty percent of patients were being followed for CD. Ileocolonic location was dominant in 45% of patients followed for CD and distal location was dominant in 35% of patients followed for UC. Among the patients followed up for Crohn's disease, 25 (41.7%) were in remission and 22 (36.7%) in moderate to severe flare-up. Among those treated for UC, 16 (40%) were in clinical remission and 7 (17.5%) in moderate to severe flare-up. The factors significantly associated with poor sleep quality were, pancolic location in patients followed for UC ($p<0.001$), disease activity ($p<0.001$), extra-intestinal manifestations ($p=0.004$), and the presence of a stoma ($p=0.019$). Meanwhile, age, sex and type of IBD were not significantly associated with the occurrence of sleep disturbance, with p values of 0.533, 0.643, and 0.191 respectively.
Conclusion
According to the results of our study, poor sleep quality is significantly associated with disease activity, the presence of extra-gastrointestinal manifestations, the existence of a stoma, and pancolic location in patients with UC. Appropriate management of the disease could improve sleep quality in these patients and thereby their overall quality of life.

Keywords: Risk Factors, Sleep disorder, Inflammatory bowel disease

[GP076]

Assessment of sleep quality in patients with inflammatory bowel disease

Zineb Chraibi, Wafaa Hliwa, Fatima Zahra Elrhaoussi, Mohamed Tahiri, Fouad Haddad, Ahmed Bellabah, Wafaa Badre
Ibn Rochd Hospital university center

Introduction
The aim of this study was to assess the prevalence of sleep disorders in IBD patients and to define the correlation between the clinical activity of the disease and the severity of the sleep disorder.
Methods
This prospective, cross-sectional study included patients with Inflammatory Bowel Disease (IBD) seen in outpatient clinics and/or day hospitals during the two months preceding the study. Sleep quality was assessed using the Pittsburgh Sleep Quality Index (PSQI). Sleep quality was impaired if the PSQI score was > 5. Crohn's disease (CD) activity was assessed by the Crohn's Disease Activity Index (CDAI) and ulcerative colitis (UC) by the Mayo Clinical Score. Data were collected and analyzed using JAMOVI 2.4.6 software.
Results
One hundred patients were included with an average age of 36.2 ± 14.3 with a M/F sex ratio of 1.22. Sixty percent of the patients were under treatment for Crohn's disease. Among those with Crohn's disease, 25 (41.7%) were in remission and 22 (36.7%) in moderate to severe flare-up. Among patients treated for UC, 16 (40%) were in remission and 7 (17.5%) in moderate to severe flare-up. The mean PSQI score was 6.14 ± 3.26, with over half of the patients (53%) scoring >5.). Sleep quality was compromised in 26.8% of patients in clinical remission, compared to 71.2% of patients experiencing a relapse. A statistically significant positive correlation ($r=0.764$, $p<0.001$) was found between the CDAI score, and therefore disease activity, and the PSQI score in Crohn's disease patients. Additionally, a strong correlation was noted between the Mayo score and the PSQI score ($r=0.708$, $p<0.001$).
Conclusion
This study underscores that sleep disorders are prevalent in nearly half of the IBD patients studied, demonstrating a substantial correlation with the clinical activity of the disease.

Keywords: Inflammatory Bowel Disease, Sleep disorder, clinical activity of the disease

[GP077]

Mesalazin kullanımına bağlı plöroperikardit: olgu sunumu

Büşra Tuncel Muhammed[1], Deniz Öğütmen Koç[2]
[1]Gaziosmanpaşa Eğitim ve Araştırma Hastanesi, İç Hastalıkları Kliniği, İstanbul
[2]Gaziosmanpaşa Eğitim ve Araştırma Hastanesi, Gastroentroloji, İstanbul

Amaç: 5-aminosalisilik asit türevi olan mesalazin, inflamatuvar bağırsak hastalığında (İBH) yaygın olarak kullanılan güvenli bir tedavidir. Ancak nadiren mesalazin kullanımına bağlı kardiyopulmoner aşırı duyarlılık görülebilir ve bu konuda klinisyenlerin dikkatli olması gerekir. Biz burada mesalazin kullanımına bağlı kardiyopulmoner aşırı duyarlılık gelişen olguyu sunuyoruz. Olgu: Ülseratif kolit tanısı ile 3 ay önce mesalazin tablet 3g/gün, mesalazin lavman 4g/gün başlanan 32 yaşında kadın hasta bu tedavi altında klinik remisyondayken, 20 gündür başlayan öksürük, plöretik tipte göğüs ağrısı ve halsizlik şikayeti ile kardiyoloji polikliniğine başvurmuş. Hastada plöroperikardit düşünülerek kolşisin 0.5mg, levofloksasin 500mg, ibuprofen 400mg tedavi başlanmış. İki haftaya tedavi sonrası şikayetlerinde gerileme olmayan hasta gastroenteroloji polikliniğine başvurdu ve plöroperikardit, halsizlik nedeniyle dahiliye servisine yatırıldı. Laboratuvarında WBC:12,7 10^3/µL, HGB:134g/L, AST:15U/L, ALT:13U/L, Total Protein:73g/L, Albumin:43g/L, Amilaz:45U/L, Lipaz:30U/L, GGT:36:U/L, Kalsiyum:8,82mg/dL, Sodyum:139mmol/L, Potasyum:4,29mmol/L, CRP:347mg/L, Sedimentasyon:3mm/h, INR:1,1sec saptandı. Kardiyovasküler muayenesi normal, solunum sistemi muayenesinde bibasiler ral duyuldu, batın muayenesi normal, günde 1 defa kıvamlı dışkılaması var, bilateral pretibial ödem yok. Toraks tomografisinde 2 cm kalınlıkta perikardial efüzyon, kalp boyutlarında hafif artış, her iki hemitoraks posterobazalde minimal plevral efüzyon izlendi. Ekokardiyografide ejeksiyon fraksiyonu %60, kalbi çepeçevre saran tamponat oluşturmayan hafif-orta perikardiyal efüzyon saptandı. Elektrokardiyografi normal sinüs ritminde olup patolojik bir bulgu saptanmadı. Hastaya tanısal torasentez yapıldı. Plevra sıvısı eksuda vasfında sonuçlandı. Romatolojik hastalıklar, malignite ve tüberküloz gibi olası etiyolojiler dışladıktan sonra mesalazin ile indüklenen kardiyopulmoner hipersensitiviteden şüphelendik ve mesalazin kullanımını durdurduk. Steroid başladık. Hastanın takibinde 10 gün sonra semptomlar geriledi, laboratuvar ve radyolojik bulgular düzeldi. Sonuç: İBH hastalarında açıklanamayan kardiyopulmoner semptomlar ve radyolojik anormalliklerin ayırıcı tanısında mesalazine bağlı kardiyopulmoner hipersensitivite her zaman akılda tutulmalı ve dikkatli olunmalıdır.

Anahtar Kelimeler: İBH, mesalazin, plöroperikardit

Yatış öncesi tomografi

Tedaviden 10 gün sonra kontrol grafi

[GP078]

Comparison of the SIBDQ chronic inflammatory bowel disease-specific quality of life score with the general SF12 survey

Fatima Zohra Benamor Seghir, Mohamed Tahiri Joutei Hassani, Fatime Zahra El Rhaoussi, Fouad Haddad, Wafaa Hliwa, Ahmed Bellabah, Wafaa Badre
Hepato-Gastro-Enterology Department, UHC Ibn Rochd, Casablanca, Morocco

Aim of the study:
Assessing the quality of life(QoL) of patients with chronic inflammatory bowel disease(IBD) has become an essential part of its management.
The aim of our work is to compare the respective performances of the 2 scores: SIBDQ and SF12.

Methods:
This is a prospective study of 78 patients followed as outpatients for IBD, between January and June 2023.
QoL was assessed using 2 scores translated into French, one specific to IBD: SIBDQ and the other general non-specific to IBD: SF12, which were subsequently compared.

Findings:
The mean age of patients was 36.3 years with a sex-ratio(M/F) of 1.45.
52 of patients were followed for Crohn's disease(CD) and 26 for ulcerative colitis(UC). Mean follow-up was 3 years. At the time of inclusion, 56% of patients were in clinical remission. The mean CDAI score was 153.2.
MC was ileo-colic(86%), colonic(12%) and ileal(2%). Ano-perineal lesions were present in 23 patients(11.5%). 21 patients 40.3%) had already undergone ileo-coecal resection. 10 patients(19%) had extra-digestive manifestations. Therapeutically, 92.3% were on azathioprine, 5.7% on infliximab and 2% on adalimumab.
UC was distal(23%), left(57.8%) and pancolitic(19.2%).3 patients(11.5%) had a history of severe acute colitis. 21 patients(80.8%) were on 5-ASA, 3(11.5%) on infliximab and 2(7.7%) on azathioprine.
The mean SIBDQ score was 45.06±5 [extremes 24-66]. The significant impact of IBD on QoL, defined by a SIBDQ score below 40, was observed in 10 patients(7 for CD and 3 for UC).
Analysis of the SF12 score revealed a mean physical health score of 32.11±5.3 [extremes 22-60.6] and a mean mental health score of 38±5.2 [extremes 16.3-45.17].
The overall SIBDQ score and its domains were significantly correlated with all SF12 dimensions(r=0.71, p=0.01).

Conclusion:
Our study revealed concordance between the SIBDQ score and SF12, suggesting the usefulness of the latter in assessing patients' QoL in daily practice.

Keywords: IBD, SIBDQ, SF12

[GP079]

Assessing quality of life in IBD patients

Fatima Azzahra Mezouari, Malak Afifi, Wafaa Hliwa, Fatima Zahra El Rhaoussi, Mohamed Tahiri Joutei Hassani, Fouad Haddad, Ahmed Bellabah, Wafaa Badre
hepato-gastro-enterology department at the university hospital Ibn Rochd, Casablanca, Morocco

Introduction

The assessment of quality of life (QoL) is often neglected by physicians in the management of patients with chronic inflammatory bowel disease (IBD), Although it helps evaluate the disease's effect on patients' daily lives. The aim of our work is to assess the quality of life of patients followed in our department.

Patients and methods

This is a cross-sectional study of all patients with IBD who consulted a Hepato-Gastro-Enterology department between January 2022 and January 2023. We conducted a telephone conversation with this group of patients. We used the short version of the IBDQ (short inflammatory bowel disease questionnaire) (S-IBDQ).

Results

103 patients were included with a mean age of 36.60 years [17-66], predominantly female (sex ratio= 0.90). Sixty-three patients had Crohn's disease. Ileocolic localization was noted in 42 patients (66.7%), seventeen patients had ileal +/- caecal involvement (27%), five patients had colonic involvement (7.9%). Ano-perineal manifestations were present in 15.9% of cases. Forty patients had haemorrhagic rectocolitis (UC). Four had rectitis. Pancolic involvement was found in 17 patients (43.6%).

Thirty-five patients (34%) felt that their social circle was reduced because of the disease. Thirty-nine patients (37.9%) had a depressive profile. Intermittent abdominal pain was present in 57 patients during the 15 days preceding our telephone conversation. General signs were dominated by fatigue, which was present and disabling in 62 patients (60.2%).

Significant impact of the disease on quality of life, as evidenced by an S-IBDQ score <40, was observed in 35 patients (33%).

Ileocolic involvement with ano-perineal manifestation in Crohn's disease and left colonic localization in Hemorrhagic Rectocolitis were significantly associated with a low S-IBDQ score.

Conclusion

Quality of life assessment is of paramount importance in the management of IBD patients, and should be the objective of follow-up consultations.

Keywords: IBD, S-IBDQ, Assessing quality of life

[GP080]

Fistülizan ileokolonik crohn hastalığının başlangıç tedavisinde yüksek MCT içerikli peptid bazlı diyetle tek başına enteral beslenme deneyimi; olgu sunumu

Sevinç Garip
SBÜ Adana şehir eğitim ve araştırma hastanesi, çocuk sağlığı ve hastalıkları kliniği, çocuk gastroenteroloji bölümü

Crohn hastalığı pediatrik çağda giderek artan sıklıkta görülen tedavisi hasta ve hekimi zorlayıcı ağızdan anüse kadar gastrointestinal sistemin her yerini tutabilen kronik inflamatuvar hastalıktır. Trasmural tutuluma bağlı fistüller görülebilir. Sürekli büyüme ve gelişme evresinde olan çocuklar için tedavi tercihi çok önemlidir. Çocuklarda klinik remisyonun sağlanmasında kortikosteroid tedavisi kadar etkili olduğu bilinen klavuzlarda da önerilen tek başına enteral beslenme tedavisi yan etkileri olmayan, malnutrisyonu da düzelten tedavi rejimidir. Pediatrik crohn hastalarında hastalığın aktif döneminde protein alımının en az %25 artırılması önerilmekte, peptit bazlı diyetlerin koliti azaltması yanında ımmuniteyi düzenlediği bilinmektedir. MCT'nin bağırsak inflamasyonu üzerine etkisi çok fazla değerlendirilmemiş olsa da MCT içerikli beslenme proinflamatuar sitokinleri azaltıken antiinflamatuar sitokin yanıtını artırır. Bu sayede farklı etkilerle ince bağırsağın geçirgenliğinin azaltarak klinik ve mukozal remisyonu sağlar. Fistilizan crohn hastalığı tanısı ile izlenen başlanan biyolojik ilacını yaklaşık 4 ay kullanmadığı için aktivasyonla gelen 9 yaşında erkek hastayı sunuyoruz. Hasta yapılan değerlendirmesi ve alt ve üst gastrointestinal sistem endoskopiyle hastalık aktivasyonu saptandı, perinal fistilleri aktif seruprülan drene oluyordu. Biyolojik ajan tedavisi planlanan hastaya bakılan Quantiferon testi pozitif saptanınca hastaya alt gastrointestinal sistem doku tüberküloz kültürü gönderildi. Kültür sonucu netleşene kadar eşlik eden tüberküloz enfeksiyonu şüphesi nedeniyle 6 haftalık süreçte hastaya tam tek başına enteral beslenme diyeti başlandı. O dönemde TGF-B2 içeren enteral ürün bulunamaması nedeniyle yüksek MCT içerikli peptid bazlı ürün tam tek başına enteral beslenme başlandı. Tedavinin 4. Haftasında fistil akıntısı kesildi, kilo artışı ve klinik yanıt sağlandı. Bu vaka tek başına enteral beslenme tedavisinde yüksek MCT içerikli peptid bazlı ürünlerinde güvenilir şekilde kullanılabileceğini göstermesi nedeniyle ayrıcalıklı olup literatüre katkı sağlamaktadır.

Anahtar Kelimeler: Crohn hastalığı, çocuk, yüksek MCT diyet, peptid bazlı beslenme

[GP081]

İnflamatuar bağırsak hastalığı olan çocuklarda ve gençlerde renal fonksiyonlarin kesitsel değerlendirilmesi

Günsel Kutluk[1], Rahşan Şahin[2]
[1]Sağlık Bilimleri Üniversitesi Başakşehir Çam ve Sakura Şehir Hastanesi; Çocuk Gastroenteroloji Kliniği, İstanbul
[2]Sağlık Bilimleri Üniversitesi Kanuni Sultan Süleyman Sağlık Uygulama Merkezi; Çocuk Sağlığı ve Hastalıkları Kliniği, İstanbul

Amaç: Bu çalışma çocuklarda ve gençlerde inflamatuar bağırsak hastalığına bağlı kronik inflamasyonun, tedavide kullanılan ilaçların ve tanı anındaki hastalık şiddetinin renal fonksiyonlar üzerinde etkisi olup olmadığının incelenmesi amacıyla yapıldı. Gereç-Yöntem: Hastanemiz Çocuk Gastroenteroloji Kliniği'nde en az 2 yıldır takipli, 6 aydır remisyon döneminde olan 4 ile 21 yaş aralığındaki 46 inflamatuar bağırsak hastası ve hasta grupla aynı yaş ve cinsiyette olan sağlıklı grup çalışmaya alındı. Hastaların cinsiyeti, yaşı, tanı anındaki hastalık şiddeti, tanı yaşı, aldığı tedaviler ve hastalık süreleri değerlendirildi. Çalışma grubunun tümünde hemogram, Böbrek fonksiyonları, serum elektrolitleri, serum sistatin C, tam idrar tetkiki, spot idrar protein/ kreatinin, düzeyleri ölçüldü. Glomerüler Fitrasyon Hızı (GFR) Schwartz formülü ile hesaplandı ve üriner ultrasonografi yapıldı. Bulgular: İnflamatuar bağırsak hastalığı grubunun 28'i (%61) ülseratif kolit; 18'i (%39) Crohn hastalığı tanısı ile takip edilmektedir. Çalışmamızda sağlıklı ve hasta grup arasında kan üre azotu, glomerüler filtrasyon hızı, üre, serum kreatinin, sistatin C değerlerinin karşılaştırılmasında anlamlı farklılık saptanmadı. Hasta grubumuzda sağlıklı gruba kıyasla spot idrar protein/kreatinin oranı ve trombosit sayısı anlamlı derecede yüksek bulundu ($p<0,05$) ve hastaların takip süreleri arttıkça GFR'de istatistiksel olarak anlamlı olmasa da düşüş olduğu gözlendi. Üriner ultrasonografi değerlendirmesinde ise her iki grup arasında anlamlı farklılık bulunmadı. Sonuç: Çalışmamız inflamatuar bağırsak hastalığı olan çocuk ve genç erişkinlerde olası renal disfonksiyonun değerlendirilmesi için sistatin C ile yapılan ülkemizde ilk; literatürde ise ikinci çalışmadır. Çalışmamızda renal toksisitesi olan ilaçların kullanımının ve hastalığa bağlı kronik inflamasyonun çocukluk yaş grubunda renal fonksiyonlarda ciddi bir bozulma yaratmadığı saptandı. Bununla birlikte hasta grubunda spot idrarda protein / kreatinin oranının sağlıklı gruba göre yüksek olması ve hastalık takip süresi arttıkça glomerül filtrasyon hızının azalması hastaların ilerleyen yaşlarda gelişebilecek olası renal sorunlar açısından risk altında olduğunu göstermektedir. Çocukluktan ileri erişkin yaşlara kadar takibi içeren geniş hasta serileri ile yapılacak çalışmalar inflamatuar bağırsak hastalığının renal fonksiyonlara etkisini daha ayrıntılı ortaya koyacaktır.

Anahtar Kelimeler: İBH, renal fonksiyonlar, çocuk, ergen

[GP082]

Correlation between Harvey Bradshaw score and fecal calprotectin during Crohn's disease: Experience from a university hospital

Hind Lahssini[1], Fatima Ezzahra El Rhaoussi[2], Mohammed Tahiri[3], Fouad Haddad[4], Wafaa Hliwa[5], Ahmed Bellabah[6], Wafaa Badre[7]
[1]Hind Lahssini, Department of gastroenterology hepatology and proctology, Ibn rochd university hospital center,Casablanca
[2]Fatima ezzahra El Rhaoussi,Department of gastroenterology hepatology and proctology, Ibn rochd university hospital center,Casablanca
[3]Mohammed Tahiri,Department of gastroenterology hepatology and proctology, Ibn rochd university hospital center,Casablanca
[4]Fouad Haddad,Department of gastroenterology hepatology and proctology, Ibn rochd university hospital center,Casablanca
[5]Wafaa Hliwa,Department of gastroenterology hepatology and proctology, Ibn rochd university hospital center,Casablanca
[6]Ahmed Bellabah,Department of gastroenterology hepatology and proctology, Ibn rochd university hospital center,Casablanca
[7]Wafaa Badre,Department of gastroenterology hepatology and proctology, Ibn rochd university hospital center,Casablanca

Introduction: Assessment of Crohn's disease (CD) activity is an essential component of adequate management, and involves clinical, endoscopic and biological scores. Numerous studies have focused on fecal calprotectin (FC) as a marker for monitoring inflammatory activity in IBD, and analyzed its correlation with endoscopic activity score. The aim of our work is to study the correlation between CF and clinical activity in CD.
Materials-Methods: This is a retrospective and analytical study, spread over a period of 5 years from January 2018 to December 2022, including patients with (CD) followed in our structure, whose clinical activity was assessed by the Harvey Bradshaw score and biological by the dosage of CF. A threshold of 250 mg/kg CF was used to distinguish active IBD from IBD in remission. Calculations were performed using SPSS 20.0 software, Chicago, IL. Values $p<0.05$ were considered statistically significant.
Results: We enrolled 240 patients. The median age of our patients was 21 [17-31]. The M/F sex ratio was 1.19. The median CF level was 360µg/g [96-1000]. Disease activity was mild in 26.8% of cases, moderate in 16.3% and severe in 15.5%. It was inactive in 41.4% of patients. The majority of our patients (65.1%) had ileocolic localization. Isolated colonic and ileal localization was reported in 19.3% and 11.3% respectively. The phenotype of the disease was stenosing in 38.8% of cases, inflammatory in 34.2% and fistulizing in 27%. Analytical analysis showed a very strong positive correlation ($r=0.814$) with statistical significance between the Harvey Bradshaw index and fecal calprotectin ($p<0.001$).
Conclusion: Few studies have investigated the clinico-biological correlation between the Harvey Bradshow score and fecal calprotectin in CD. Our study was able to demonstrate the positive nature of this correlation. However, further research is needed to confirm this finding.

Keywords: Crohn's disease, Fecal calprotectin, Harvey Bradshaw index

[GP083]
Mezenter İskemi İle Prezente Olan Ülseratif Kolit Vakası

Selcan Cesur, Mehmet Kürşad Keskin, Fatih Eren, Selim Giray Nak
Uludağ Üniversitesi Tıp Fakültesi, Gastroenteroloji Bilim Dalı, Bursa

GİRİŞ:
İnflamatuar bağırsak hastalıkları(İBH) etiyopatogenezinde genetik duyarlı kişilerde çevresel faktörler ve bozulmuş immün yanıta bağlı oluşan kronik inflamasyonun,doku hasarına yol açmasının rol aldığı düşünülmektedir. Ayrıca bu inflamasyon,koagülasyon kaskadının dengesini pıhtılaşma yönüne çevirerek derin ven trombozu ve pulmoner emboli gibi arteriyel ve venöz tromboembolik olayların gelişme riskini arttırır

Olgu:
45 yaşında erkek,kasım 2022'de karın ağrısı yakınmasıyla başvurduğu merkezde akut mezenter iskemi tanısıyla opere edilerek,ince barsaktan 50 cm'lik segment rezeke edilmiş.Sonrasında sol bacak ağrısı ve bacakta şişlik yakınması nedeniyle yapılan tetkiklerinde derin ven trombozu saptanmış.Hematoloji tarafından yapılan incelemede etiyoloji aydınlatılamamış. Daha önce gastrointestinal sistem yakınması tariflemeyen hastanın operasyon sonrası günde 6-7 kez olan kansız,mukussuz,sulu ishal yakınmaları başlamış.Gaita mikroskopisi ve enfeksiyöz tetkiklerinde patolojik bulguya rastlanmayan hastada,bağırsak rezeksiyonunun sınırlı olması nedeniyle kısa barsak sendromu düşünülmemiş.İleri tetkik amacıyla yapılan kolonoskopisinde rektumdan başlayarak transvers kolona kadar mukoza hiperemik ve granüler görünümde saptandı,vasküler paternin silikleştiği görüldü,ülsere rastlanmadı. Alınan biyopsiler non-spesifik kolitle uyumluydu.Sonuçlarla hastaya oral ve rektal mesalazin ile loperamid başlanarak yakın takibe alındı. Takiplerinin 2. ayında dışkılama sayısı günde 20'yi bulan,tenesmus ve gaita inkontinansı olan hastanın kolonoskopisi tekrarlandı. Kolonoskopide rektumdan transvers kolon proksimaline kadar devam eden mukozal hiperemi ve ödem mevcuttu,burada vasküler paternin izlenemediği,yer yer en büyüğü yaklaşık 1 cm'lik düzensiz sınırlı ülserlerin olduğu görüldü,çıkan kolon normalken periappendiküler mukozada hiperemi saptandı.(fotoğraf1).Şiddetli aktiviteli Ülseratif Kolit(ÜK) olarak değerlendirilen hastanın Bilgisayarlı Tomografik-enterografi bulguları ve patolojisi de ÜK ile uyumlu saptandı.Mesalazin tedavisine prednizolon eklendi.Ancak klinik yanıt alınamaması üzerine azatioprin ve infliksimab tedavisine geçildi.Klinik remisyon sağlandı.

TARTIŞMA:
İBH'nın trombotik komplikasyonlarının mortalite ve morbiditesi yüksektir,bunu önlemek için riske dayalı uygun profilaksi uygulanmalıdır. Vakamızda daha önce hiçbir yakınması olmayan hastanın mezenter iskemi nedeniyle yapılan operasyon sonrası klinik bulguları ortaya çıkmıştı.Tromboz ile prezente olan vakamızda olduğu gibi İBH tanısında erken dönemde endoskopik ve histolojik bulgular tam oturmayabileceğinden tanı koymada zorluklar yaşanabilir.Böyle durumlarda vakayı yakın takip edip,gereğinde tetkikleri yineleyip,tanımızı gözden geçirmemiz gerekebilir.

Anahtar Kelimeler: İnflamatuar bağırsak hastalığı, Mezenter iskemi, Ülseratif kolit

Fotoğraf 1

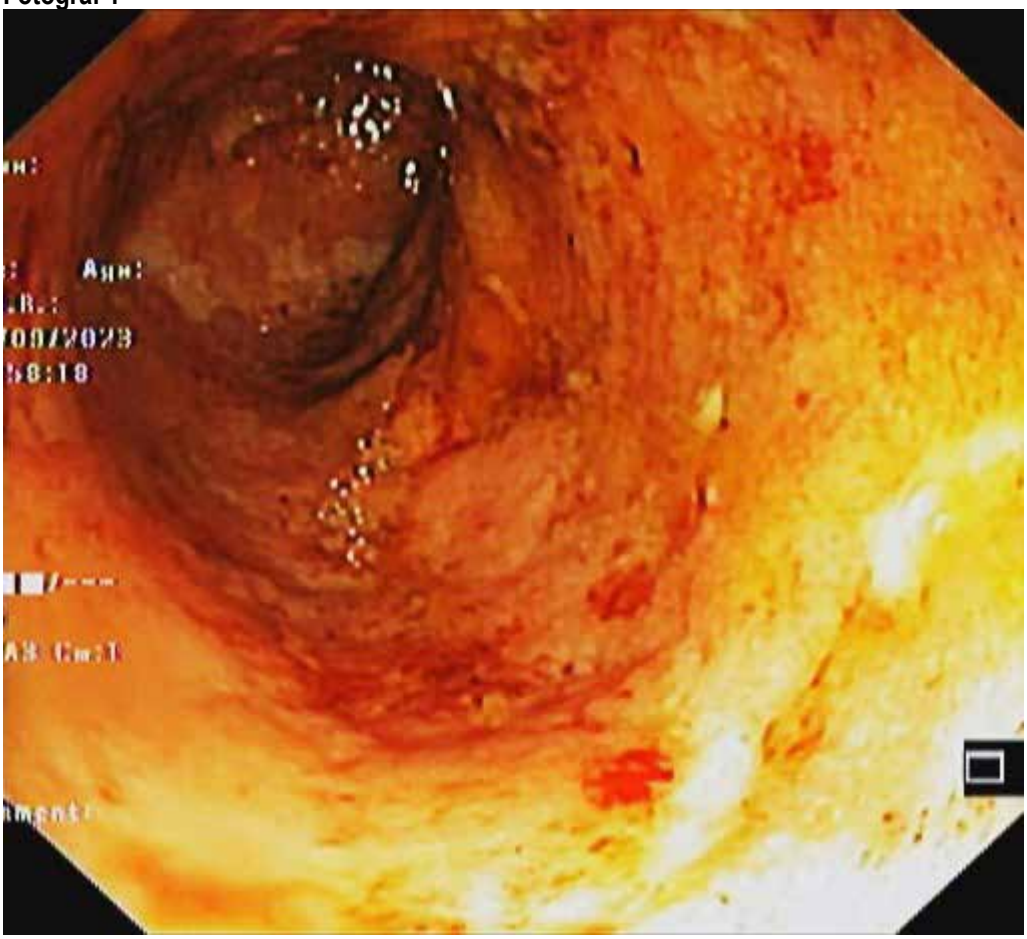

Endoskopik görüntü

[GP084]

Undesirable effects of immunosuppressants in chronic inflammatory bowel diseases

Fatima Azzahra Mezouari, Osama Helmy, Fatima Zahra El Rhaoussi, Mohamed Tahiri Joutei Hassani, Fouad Haddad, Wafaa Hliwa, Ahmed Bellabah, Wafaa Badre
hepato-gastroenterology department, Ibn Rochd University Hospital Center, Casablanca, Morocco

Introduction

Immunosuppressive drugs are frequently used in chronic inflammatory bowel disease (IBD). The tolerance of this treatment depends on several factors, including the type of molecule used and the patient's comorbidities.

The aim of our work is to determine the nature and frequency of adverse reactions to immunosuppressant in IBD.

Patients and methods

A retrospective and descriptive study was conducted from January 2018 to January 2023 in our Department, including all patients with inflammatory bowel disease receiving immunosuppressant and who developed complications. Clinical and biological monitoring was performed systematically during treatment to identify potential complications.

Results

In our study, 81 IBD patients receiving immunosuppressive drugs were evaluated, 80 patients of them using azathioprine (98.76%) and one patient receiving 6-mercaptopurine (1.23%). Among these 81 patients, 22 developed complication while on immunosuppressive therapy for IBD (12 with crohn's disease, 6 with ulcerative colitis and 4 with indeterminate IBD), resulting in a frequency of 27.16%. The mean age of these patients was 34 years. The sex ratio M/F was 0.69.
We observed hematotoxicity to azathioprine in 10 patients (45.45% of cases), while two patients (9.09% of cases) experienced acute pancreatitis and an allergic rash, and one patient (4.5% of cases) presented signs of liver toxicity. During treatment, 2 patients (9.09%) developed tuberculosis, hematological malignancy and gynecological cancer respectively, while one patient (4.5%) was diagnosed with pancreatic cancer.
Immunosuppressive therapy was discontinued in 15 patients (68% of cases) and the dosage was reduced in 32% of cases, with favorable progression in the majority of patients (95%).
No adverse effects were reported in patients on 6-mercaptopurine.

Conclusion

Our study shows the frequency of complications in IBD patients receiving immunosuppressive therapy. Hence the importance of maintaining rigorous monitoring during these treatments.

Keywords: Immunosuppressive drugs, IBD, azathioprine, 6-mercaptopurine

[GP085]

Self-medication with corticosteroids in chronic inflammatory bowel disease

Fatima Zohra Benamor Seghir, Mohamed Tahiri Joutei Hassani, Fatime Zahra El Rhaoussi, Fouad Haddad, Wafaa Hliwa, Ahmed Bellabah, Wafaa Badre
Hepato-Gastro-Enterology Department, UHC Ibn Rochd, Casablanca, Morocco

Aim of the study:
Corticosteroids are the standard treatment for moderate to severe flare-ups of chronic inflammatory bowel disease (IBD). They have a powerful and rapid anti-inflammatory action, are highly effective, inexpensive and easy to use.
The aim of our study is to assess the frequency and modalities of corticosteroid self-medication in IBD patients.

Methods:
This is a prospective study of 76 patients followed for IBD in the gastroenterology department of Casablanca University Hospital. Patients were asked to complete a questionnaire.

Findings:
Of the 76 patients surveyed, 18 (23.6%) had already taken corticosteroids without a doctor's prescription, including 4 (22%) more than 5 times. Of these, 10 patients (55%) were being followed for Crohn's disease (CD) and 8 (45%) for ulcerative colitis (UC).
The mean age was 35.1 years, with a M/F sex-ratio of 1.23.
37.8% of patients had no schooling, and only 14.6% had a university education.
The average follow-up period was 3 years. 100% of patients followed up for CD were on azathioprine, those followed up for UC 96.3% were on 5-ASA, 2.5% on azathioprine and 1.2% on infliximab.
The average duration of corticosteroid treatment was 27 days without adjuvant therapy, with a mean daily dose of 25mg.
Of the 7 patients (38.8%) on long-term corticosteroids, only 2 discontinued them after gradual tapering off, and 4 (22.2%) developed complications (3 osteoporosis and 1 adrenal insufficiency).
Only 5 patients (27.7%) were aware of the possible side effects of corticosteroids.
The three main reasons for self-medication were: rapid relief of symptoms, fear of hospitalization and unwillingness to seek medical advice.

Conclusion:
Almost a quarter of IBD patients use corticosteroids without a prescription.
Educating and informing patients about their side effects plays a vital role in the overall management of the disease.

Keywords: IBD, self medication, corticosteroids

[GP086]

Ülseratif Kolitli Bir Hastada Mesalazin'e Bağlı Plevral Efüzyon

Halit Kandemir, Ali Karataş, Serkan Dumanlı, Gülden Bilican, Kenan Moral, Beril Demir, Enes Cömert, Murat Kekilli, Mehmet İbiş, Tarkan Karakan, Mehmet Cindoruk
Gazi Üniversitesi Tıp fakültesi, İç Hastalıkları Ana Bilim Dalı, Gastroenteroloji Bilim Dalı, Ankara

Mesalazin, inflamatuar barsak hastalığının ilk basamak tedavisilerinden bir tanesidir. Plevral efüzyon, hem ülseratif kolitin (ÜK) nadir görülen bir ekstraintestinal belirtisidir hem de mesalazin tedavisinin bir yan etkisi olarak ortaya çıkabilir. Bu olguda ÜK'li bir hastada mesalazinin neden olduğu plevral efüzyonu tartıştık.

Vaka:
62 yaşında erkek hasta, son bir aydır artan nefes darlığı şikayetiyle hastaneye başvuruyor. Ayrıca öksürük ve beyaz renkli balgam şikayeti vardı. Birinci basamak hekimi tarafından değerlendirilen hastaya pnömoni tanısı konularak 7 gün ampirik oral levofloksasin tedavisi başlanmış, buna rağmen hastanın şikayetleri devam etmiş. Akciğer hastalığı öyküsü ve sigara kullanımı yoktu. Hastanın iki ay önce ülseratif kolit tanısı aldığı öğrenildi. Ülseratif kolit için 4 gr/gün mesalazin tedavisi başlanmış. Vitalleri stabil ve oda havasında SpO2 %96 idi. Akciğer muayenesinde, sağda daha fazla olmak üzere bilateral solunum sesleri azalmıştı ve bazallerde perküsyonda matite vardı. Akciğer röntgeninde sağda daha fazla olmak üzere plevral efüzyon vardı, ve toraks BT ile doğrulandı (Resim 1). Plevral efüzyon miktarının az olması nedeniyle örnekleme yapılamadı. Laboratuvar tetkiklerinde tam kan sayımı, CRP ve tüberküloz testleri normaldi. Ekokardiyografi normaldi. Mesalamin için hesaplanan Naranjo ADR Olasılık Ölçeği puanı 6 idi. Son olarak hastaya mesalazine bağlı plevral efüzyon tanısı konuldu ve mesalazin tedavisi kesildi. Takip süresince hastanın şikayetlerinin azaldığı ve çekilen akciğer grafisinde sıvının tamamen kaybolduğu görüldü.

Tartışma:
İnflamatuar barsak hastalıklarında ekstraintestinal organ bulguları görülür. Tromboembolik hastalık, plörit, pulmoner eozinofili ve interstisyel akciğer hastalığı gibi çeşitli akciğer tutulumları olabilir. Ayrıca hastalığın tedavisinde kullanılan ilaçlara bağlı olarak akciğer bulguları ortaya çıkabilmektedir. Mesalamin tedavisine bağlı olarak literatürde plörit, plöroperikardit, eozonofilik plevral efüzyon, bronşiolitis obliterans ve akciğer fibrozisi rapor edilmiştir. Bizim olgumuzda mesalamin tedavisine bağlı olarak bilateral plevral efüzyon tespit edildi.

Anahtar Kelimeler: mesalazin, plevral efüzyon, ülseratif kolit

Resim 1

Sağda Daha Fazla Olmak Üzere Bilateral Plevral Efüzyon
Bilateral Pleural Effusion, More on the Right

[GP087]

General practitioners' knowledge, attitudes and practices regarding chronic inflammatory bowel disease

Fatima Zohra Benamor Seghir, Mohamed Tahiri Joutei Hassani, Fatime Zahra El Rhaoussi, Fouad Haddad, Wafaa Hliwa, Ahmed Bellabah, Wafaa Badre
Hepato-Gastro-Enterology Department, UHC Ibn Rochd, Casablanca, Morocco

Aim of the study:
General practitioners(GPs) play an important role in the initial care of patients with Chronic inflammatory bowel diseases(IBD).
The aim of our work is to evaluate the knowledge, attitudes and practices of GPs in the management of IBD.

Methods:
This descriptive and epidemiological study was carried out in August 2023.
The survey was accessible via a Google Forms questionnaire which included socio-demographic and professional data, initial clinical and paraclinical orientation elements, therapeutic arsenal and evolutionary follow-up.

Findings:
96 GPs responded to the questionnaire. Their average age was 30.2 years(26-59 years), with a sex-ratio(F/M) of 2.17.
62.5% were self-employed, 89% in urban areas. The average number of years in practice was 7 years.
All participants claimed to be knowledgeable about IBD. The symptoms most frequently associated with IBD were chronic diarrhea, abdominal pain and clinical malabsorption syndrome(81.2%, 73% and 54.1%respectively). 65.6% were aware of the various extra-digestive manifestations of IBD, and 52% were unaware of its complications.
The biological and/or radiological tests most frequently requested in first-line were: inflammatory tests(92.7%) and abdominal CT scans(58.3%).
The keystone in the diagnosis of IBD was the endoscopic examination, according to 93.7%, while 6.3% considered it to be the radiological examination.
When there is a strong suspicion of IBD, 96.8% refer the patient to a gastroenterologist.
Regarding the treatment, 52% of responders considered it to be a combination of biotherapy and corticosteroids, 31% said it was based on biotherapy, 10% considered it to be azathioprine, while 7% thought it was based on corticosteroids.
25% of participants said they could provide follow-up care for IBD, and 60% nutrition education.

Conclusion:
Coordination between the GP and the gastroenterologist is essential to optimize the management of IBD.
It is therefore essential to organize scientific days to raise awareness and provide ongoing training for our colleagues.

Keywords: IBD, general practitioners, attitude

[GP088]

Tolerance of biotherapies during chronic inflammatory bowel disease in a hepato-gastroenterology department

Fatima Azzahra Mezouari, Osama Helmy, Wafaa Hliwa, Fatima Zahra El Rhaoussi, Mohamed Tahiri Joutei Hassani, Fouad Haddad, Ahmed Bellabah, Wafaa Badre
hepato-gastroenterology department, Ibn Rochd University Hospital Center, Casablanca, Morocco

Introduction:

Biotherapies, in particular anti-TNFα drugs, are considered effective in the management of IBD. However, due to significant immunosuppression, they can cause significant adverse effects, mainly infections. The aim of our work is to describe the various adverse effects occurring in IBD carrier patients on biotherapy and their management.

Materials-Methods:

This is a monocentric cross-sectional study of a series of 42 IBD patients on anti-TNF, enumerated over a period from October 2017 and April 2018 in a Hepato-Gastro-Enterology department.

Results:

Of the 42 patients treated with biotherapies, 29 (69%) developed at least one side effect: 51.7% were female, 67% had Crohn's disease and 76% were on Infliximab. Side effects included: common bacterial infections (33.3%), tuberculosis (4.76%), injection/infusion reactions (23.8%), arthralgia (19%), hematology (19%), dermatology (11.9%), neurology (7.14%) and fever (2.4%). Temporary discontinuation of treatment was noted in 43% of cases. Fourteen percent of patients discontinued treatment permanently in the face of peripheral neuropathy and severe respiratory discomfort.

Conclusion:

Prescribing biotherapy for chronic inflammatory bowel disease requires a systematic pre-therapeutic assessment and regular clinical and paraclinical follow-up, in order to detect side-effects and assess whether or not the treatment should be continued.

Keywords: biotherapies, IBD, anti-TNFα drugs

[GP089]

Ülseratif Kolit ve Pnömatozis Sistoides İntestinalis Birlikteliği

Vedat Göral[1], Yaşar Özdenkaya[2], Ferhat Özden[3], Ameenah Alkandarı[4]
[1]Istanbul Medipol Üniversitesi, Medipol Mega Hastanesi Gastroenteroloji Bölümü, Istanbul
[2]Istanbul Medipol Üniversitesi, Medipol Mega Hastanesi Genel Cerrahi Bölümü, Istanbul
[3]Istanbul Medipol Üniversitesi, Medipol Mega Hastanesi Patoloji Bölümü, Istanbul
[4]Beaumonth Hastanesi Gastroenteroloji Bölümü. Kuveyt

Pnömatozis Sistoides İntestinalis, nadir görülen, ince ve kalın barsakta içinde çok sayıda gaz dolu kistler ile karakterizedir. Patogenez net olarak belli değildir. İltihabi barsak hastalığı, organ nakli, barsak infeksiyonları, obstruktif hava yolu hastalıkları, sterod veya immünsüpresif ilaç tedavisine bağlı olarak ortaya çıkabilmektedir. Klinik bulgular, çoğu zaman nonspesifik olup, genelde erkeklerde hastalık daha sık görülmektedir. Pnömotozis sistoides intestinalisde, ince veya kalın barsakta ve seyrek olarak mide duvarında submukozal veya subserozal yerleşmiş içi hava dolu kistlerin varlığı tipiktir. Peritoneal irritasyon bulguları olmaksızın, kistlerin rüptürü sonucu pneumoperitoneum gelişmesi ise patogmoniktir. Vaka: Hastamızda, 2019 yılında distal tip ülseratif kolit hastalığı başlamıştı. Hastamız 1 yıldan beri medikal tedavi ile remisyonda idi. 2 yıl ara ile kolonoskopi yapılıyordu. Son yapılan kolonoskopide, rektosigmoid barsak mukozası normal görünümde yani hastalık remisyonda idi. Ancak, sağ kolonda, çok sayıda, submukozal, mukozadan kabarık, polipoid/kistik oluşumlar saptandı. Sert görünümlü 2 adet polipe, polipektomi uygulandı. 2. polipektomide perforasyon gelişti ancak metalik klipsler ile aynı anda o bölge, kapatıldı. Genel cerrahi hastaya, hastanın da isteği üzere, sağ hemikolektomi uyguladı. İnce barsaklara kistler saptanmadı. Kolon spesimenin patolojik analizinde, tipik olarak pnömotozis sistoides intestinal tanısı konuldu. Hastanın genel durumu iyi ve yakınması yok. 5-ASA tedavisine devam edilmektedir. Ülseratif kolit ile birlikte pnömatozis sistoides intestinalis vakası görülmesi, literatürde oldukça nadirdir. Ülseratif kolit, Crohn hastalığı gibi iltihabi barsak hastalıkları (İBH) ile birliktelik, oldukça az sayıda olup, bu vaka, takip ettiğimiz ve remisyonda olan ülseratif kolitli hastamızdaki, ilk pnömatozis sistoides intestinalis vakasıdır.

Anahtar Kelimeler: Pnömatozis Sistoides İntestinalis, Ülseratif Kolit Birlikteliği, Sağ hemikolektomi

PSİ

PSİ

[GP090]

İBH'yı taklit eden intestinal amiloidoz

Fatih Eren[1], Mehmet Refik Göktuğ[1], Mehmet Kürşad Keskin[1], Selcan Cesur[1], Nesrin Uğraş[2]
[1]Bursa Uludağ Üniversitesi, Gastroenteroloji Bilim Dalı, Bursa.
[2]Bursa Uludağ Üniversitesi, Patoloji Anabilim Dalı, Bursa.

Giriş
Amiloidoz, hücre dışı bir protein materyalinin birikmesinden kaynaklanan, birçok organ ve dokunun normal mimarisinde bozulmaya neden olan ve bunların fonksiyonlarını bozan klinik bir durumdur. Amiloidoz primer (sistemik amiloidoz) ve sekonder nedenlere bağlı olabilmektedir. Sekonder amiloidoza kanser, kronik enfeksiyonlar ve inflamatuar durumlar neden olmaktadır. İnflamatuar barsak hastalıkları (İBH), özellikle de Crohn hastalığında sekonder amiloidoz görülebilmektedir

Olgu Sunumu
55 yaşında erkek hasta ailevi Akdeniz ateşi (FMF) ve sekonder amiloidoza bağlı kronik böbrek yetmezliği nedeniyle 3 yıl önce canlı vericiden böbrek nakli uygulanmış. 6 ay önce inflamatuar karakterde bel ağrısı olması nedeniyle ankilozan spondilit tanısı konulmuş. Takrolimus, mikofenolat mofetil, prednizolon, kolşisin ve anakinra kullanmaktadır. Anemisi olması nedeniyle yapılan kolonoskopisinde terminal ileumda çok sayıda Crohn hastalığı ile uyumlu olabilecek eksudalı aftöz ülserler saptandı (Resim 1). Fekal kalprotektin: 365 saptandı. İleal biyopsilerinde Kongo red boyanma saptanması üzerine intestinal amiloidoz tanısı konuldu (Resim 2,3). İntestinal tutulum açısından mevcut tedavisine devam edilmesi uygun görüldü.

Sonuç
Sekonder amiloidoz, serum amiloid A proteininin birikmesi nedeniyle, özellikle romatolojik hastalıklar, FMF veya tüberküloz gibi kronik inflamatuar durumların seyri sırasında gelişir. Gastrointestinal sistemde; sistemik amiloidozda kas tabakasında tutulum olurken, sekonder amiloidozda daha çok mukoza tabakası tutulmaktadır. Kronik ishal, kilo kaybı, malabsorbsiyon, kanama, motilite bozukluğu, psödoobstrüksiyon, perforasyon ve amiloidoma yani tümör benzeri lezyonlara neden olabilir. Endoskopik bulgular spesifik değildir. İBH, kanser ve iskemik kolit gibi sindirim sisteminin diğer hastalıklarını da taklit edebilir.

Anahtar Kelimeler: Amiloidoz, Crohn hastalığı, inflamatuar barsak hastalığı

İntestinal amiloidoz

İntestinal mukozal biyopside amiloidoz

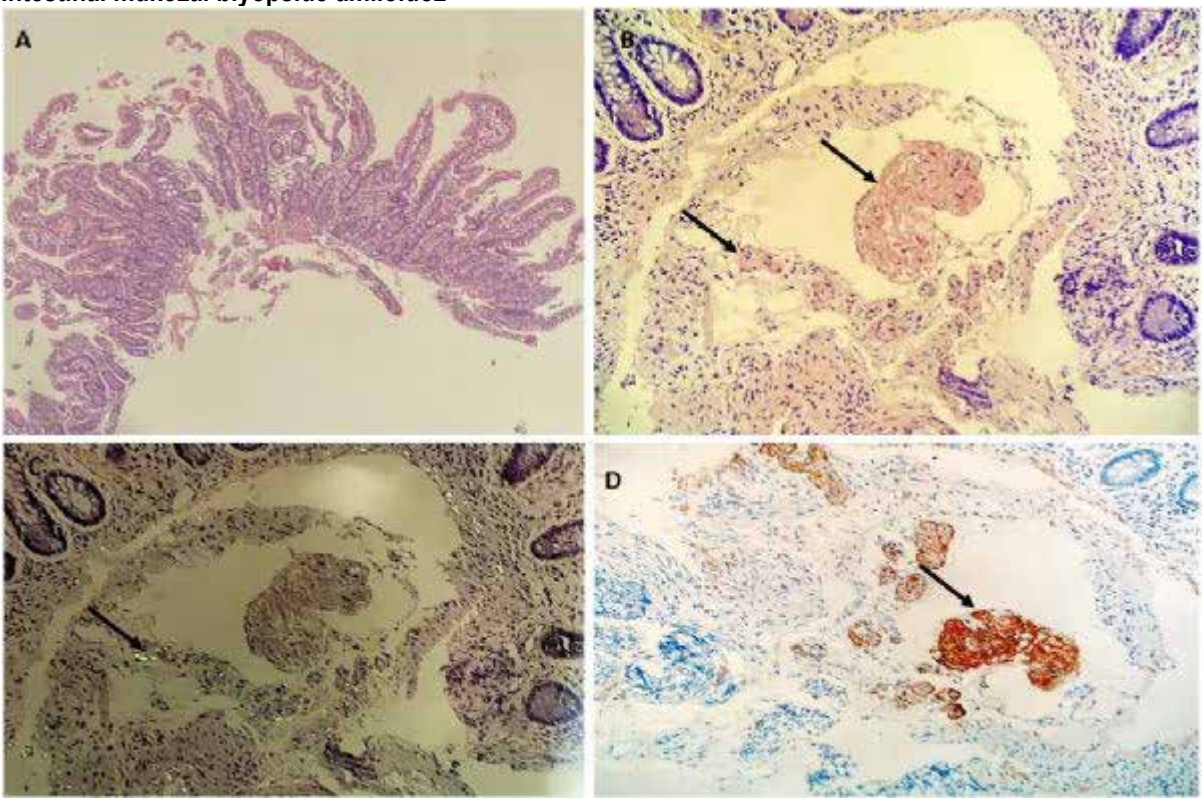

A: Submukozası dar alanda izlenilen ince barsak dokusu (H&Ex100) B: Kongo kırmızısı histokimyasal çalışmada damar duvarlarında pozitif boyanma(Kongo-Redx200) C: Polarize ışık mikroskobu ile elma yeşili çift kırılma bulgusuyla amiloid proteininin varlığı (x200) D: İmmünohistokimyasal incelemede Amiliod A pozitifliği (x200)

Olguya ait mukozal biyopside kongo red ile boyanma

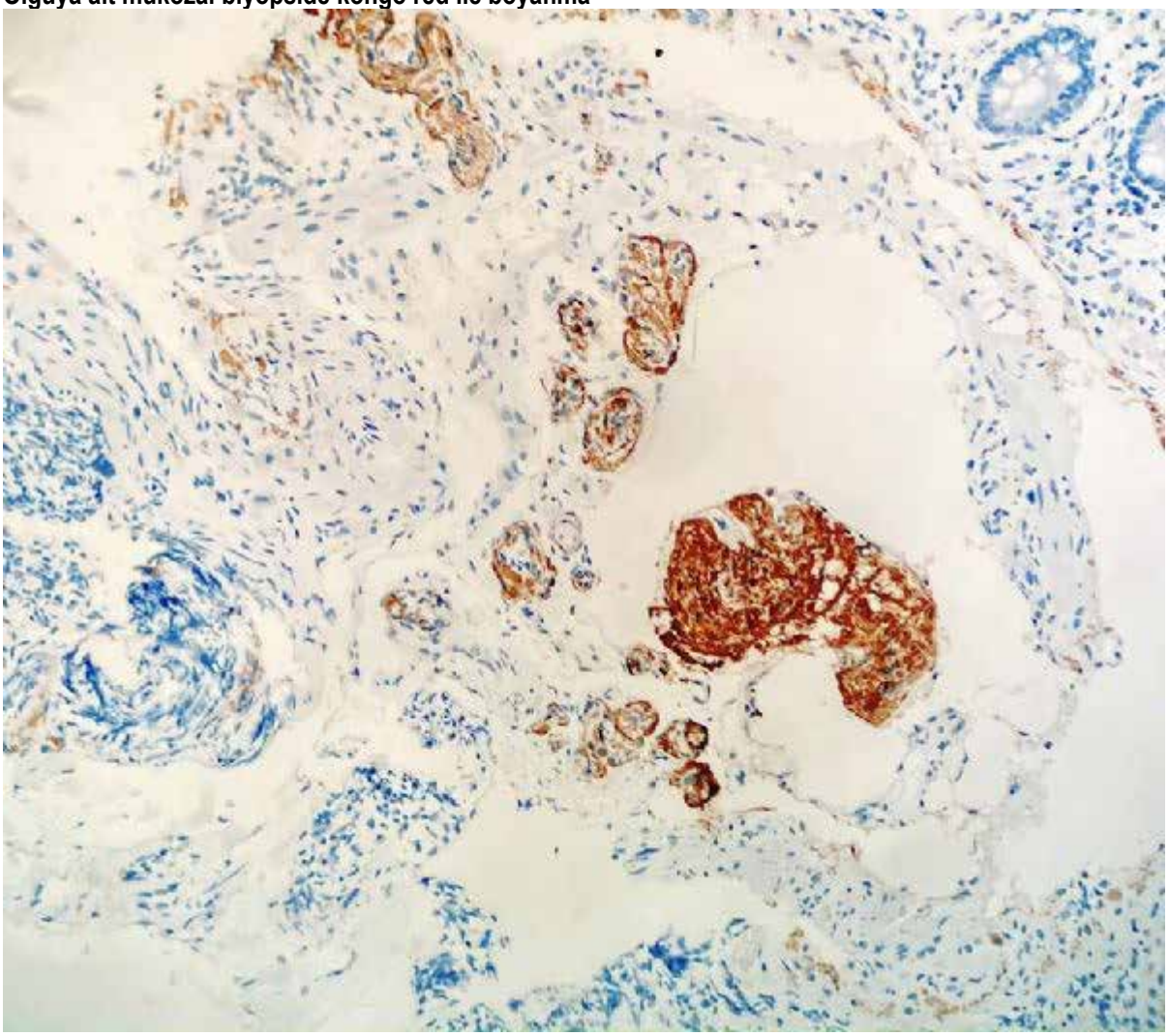

[GP091]

Thromboembolic events in IBD

Brahim Khalil El Anany, Fatima Zahra El Rhaoussi, Mohamed Tahiri, Fouad Haddad, Waafa Hliwa, Ahmed Bellabah, Waafa Badre
Department of hepatogastroenterology and proctology, ibn rochd hospital, hassan 2 faculty of medicine, casablanca, morocco 655

Patients with chronic inflammatory bowel disease (IBD) are at high risk of thromboembolic events (TEA), which are a significant cause of morbidity and mortality. The aim of our study was to estimate their prevalence and determine their clinical and developmental characteristics.We conducted a retrospective study of all patients hospitalised for IBD management in the department between 2017 and 2023 who presented at least one thromboembolic complication during their follow-up. Only thromboembolic events confirmed by imaging were considered. For each patient we specified the characteristics of the IBD and the vascular complication.Twenty patients (3.43%) of the 583 IBD cases reported to the department had suffered a thromboembolic event, with an average age of 40 +/- 15.3 years and a sex ratio of 1.Thirteen patients had Crohn's disease and seven had UC. Eight patients had deep vein thrombosis (DVT) of the lower limbs, associated with pulmonary embolism in 1 case, portal thrombosis in 3 cases, isolated pulmonary embolism in 4 cases, cerebral venous thrombosis in 3 cases associated with thrombosis of the internal jugular vein in 1 case, and mesenteric thrombosis in 2 cases. ATE was identified on admission in 6 patients, occurred during hospitalisation in 10 patients and was diagnosed as an outpatient in 4 patients. At the time of the thromboembolic complication, all patients were in a progressive phase of their disease, which was considered severe in 11 cases, moderate in 8 cases and mild in 1 case. Smoking was reported in 4 patients. Dyslipidaemia was found in one patient and cardiopathy in one patient. Thrombophilia testing revealed antithrombin III deficiency in 1 case. The outcome was fatal in 2 patients following severe pulmonary embolism in one case and portal thrombosis in the other.

Keywords: IBD, thromboembolic disease, anticoagulants

[GP092]

The risk of tuberculosis occurrence in patients on immunosuppressive therapy for IBD

Fatima Azzahra Mezouari, Osama Helmy, Fatima Zahra El Rhaoussi, Mohamed Tahiri Joutei Hassani, Fouad Haddad, Wafaa Hliwa, Ahmed Bellabah, Wafaa Badre
hepato-gastroenterology department, Ibn Rochd University Hospital Center, Casablanca, Morocco

Introduction:
Immunosuppressive therapy (IS) is widely used during chronic inflammatory bowel disease (IBD). This use of IS has aroused' growing concern about the risk of opportunistic infections, particularly tuberculosis.
The aim of this work is to describe the epidemiological, and evolutionary profile of patients followed for IBD on IS and who have developed tuberculosis disease.

Patient and Method:

This is a retrospective descriptive study carried out over a 7-year period from January 2014 to January 2022 in the Hepato Gastro Enterology Department and covering all patients with chronic inflammatory bowel disease (crohn's disease, ulcerative colitis and unclassified IBD) on immunosuppressive therapy (azathioprine or 6-Mercaptopurine), who developed tuberculosis disease.

Result:
167 IBD patients were included (120 cases of crohn's disease, 41 cases of UC and 6 cases of unclassified IBD). Mean age was 33 +/-12.3 years; sex ratio (M/F) was 0.92. A history of tuberculosis disease was noted in 9 patients, with pulmonary, pleural (3 cases), intestinal (2 cases) and peritoneal (1 case) localization. Quantiferon testing for tuberculosis was carried out in 85% of patients before starting IS treatment. This test came back negative in 82.5%. 95.15% of patients received azathioprine and 4.85% received 6-mercaptopurine. Corticosteroid therapy was noted in 72.9%. 2 patients developed tuberculosis disease (1.19% of cases), with pulmonary (1 case) and pleural (1 case) localization. The delay in onset of tuberculosis disease after the start of immunosuppressive therapy was 2 months and 7 years respectively. Progression was favorable under anti-bacillary treatment.

Conclusion

The risk of tuberculosis in IBD patients on immunosuppressive therapy in our study is low (1.19%). Nevertheless, it may be necessary to recommend more rigorous screening and to maintain surveillance throughout the course of treatment.

Keywords: tuberculosis, IBD, immunosuppressant

[GP093]

İnflamatuvar barsak hastalığında bölgesel demografik veriler: Amasya ili

Şencan Acar
Amasya Üniversitesi Sabuncuoğlu Şerefeddin Eğitim ve Araştırma Hastanesi, Gastroenteroloji Kliniği, Amasya

Amaç

İnflamatuar barsak hastalığı (İBH), intestinal inflamasyon ve mukozal doku hasarı ile başlayan, intestinal ve ekstraintestinal belirtilere sebep olan, bozulmuş immun cevapla ilerleyen, bir gastrointestinal sistem hastalığıdır. Bu çalışmada Türkiye'nin küçük bir ili olan Amasya'da ikamet eden İBH tanılı hastaların demografik özelliklerinin belirlenmesi amaçlanmıştır.

Yöntem
Amasya Üniversitesi Sabuncuoğlu Şerefeddin Eğitim ve Araştırma Hastanesi Gastroenteroloji polikliniğine Ocak 2018-Eylül 2023 tarihleri arasında başvuran 246 inflamatuvar barsak hastalığı teşhisi bilinen veya yeni tanı konulan hasta çalışmaya dahil edilmiştir. Hastaların demografik verileri sistem üzerinden ya da poliklinikte veya telefon ile ulaşılarak hastalara direkt olarak ulaşılarak ulaşılabilen bilgileri kaydedilmiştir. Bilgilerine ulaşılamayan hastalar çalışma dışı bırakılmıştır.

Bulgular
Ortalama yaşı 47.24±15.20 (17-85) olan, 154 (%62.6) tanesi erkek olan hastaların ortalama takip süresi 7.6±6.6 yıl (6 ay-32 yıl) olan 246 hasta çalışmaya dahil edildi. Tanı konulduğundaki ortalama yaş 39.53±15.12 (4-84 yaş) olan hastaların ortalama takip süresi 7.15±6.43 (6 ay-32 yıl) idi. Hastaların 59 (%24)'u Crohn hastalığı (CH), 184 (%74.8)'ü ülseratif kolit (ÜK) tanısı alırken, sadece 3 (%1.2) hastada indetermine kolit (İK) tanısı mevcuttu. Ayrıntılı sonuçlar Tablo 1.de özetlendi.

Sonuç
İnflamatuvar barsak hastalığı, sanılanın aksine alt tipi ne olursa olsun her yaş grubunda görülebilen bir hastalıktır. Çalışmamız da bunu desteklemektedir. Bazı hastalar yıllarca düzenli takibe gelirken, bazı hastaların ise herhangi bir klinik aktivasyon olmadığı müddetçe takibe gelmemiş olduğu belirlenmiştir. Ülseratif kolit tanısı kesin olan hastalarda bile şiddetli inflamasyondan dolayı hastalığın stenozan seyredebileceği dikkati çekmektedir. Daha geniş çaplı araştırmalara ihtiyaç olduğu aşikardır.

Anahtar Kelimeler: *inflamatuvar barsak hastalıkları, fenotip, tutulum yeri*

Tablo-İBH

Tablo 1. Hastaların demografik verileri.

	ÜK (n=184)	CH (n=59)	İK (n=3)	Toplam
Yaş	48.46±15.32 (17-85)	43.44±14.23 (20-77)	59.67±14.01 (44-71)	47.24±15.20 (17-85)
Cinsiyet (E) (n/%)	117 (63.6)	36 (61)	1 (33.3)	154 (62.6)
Tanı anındaki yaş	40.03±15.34 (4-84)	37.16±14.08 (16-74)	55.00±13.52 (41-68)	39.53±15.12 (4-84)
Hastalık yaşı (yıl)	7.55±6.86 (0.5-32)	6.04±4.88 (0.5-21)	4.66±2.88 (3-8)	7.6±6.6 (0.5-32)
Takip süresi (yıl)	8.12±7.07 (0.5-32)	6.35±5.18 (0.5-21)	4.66±2.88 (3-8)	7.15±6.43 (0.5-32)
Fenotipi (n/%)				
İnflamatuvar	176 (96.2)	36 (62.1)	3 (100)	215 (88.4)
Fistülizan	6 (3.3)	5 (8.6)		10 (4.2)
Stenozan	1 (0.5)	17 (29.3)		18 (7.4)
Tutulum yeri (n/%)				
Distal	83 (46.1)	2 (3.6)	0	85 (35.6)
Sol kolon	57 (31.7)	0	0	57 (23.8)
Pankolit	34 (18.9)	2 (3.6)	1 (33.3)	37 (15.5)
Backwash+pankolit	2 (1.1)	2 (3.6)	1 (33.3)	5 (2)
İleal	1 (0.6)	28 (50)	0	29 (12.1)
İleokolonik	3 (1.7)	16 (28.6)	1 (33.3)	20 (8.4)
Kolonik	0	2 (3.6)	0	2 (0.8)
İleokolonik+perianal	0	2 (3.6)	0	2 (0.8)
Üst GİS+ileokolonik	0	2 (3.6)	0	2 (0.8)
Ailede İBH öyküsü (n/%)	11 /101 (10.8)	3/30 (10)	0	14/132 (10.6)
Sigara (n/%)	21/101 (20.7)	10/31 (32.3)	0	31/133 (23.3)

[GP094]

Emotional disorders in chronic inflammatory bowel disease

Fatima Zohra Benamor Seghir, Mohamed Tahiri Joutei Hassani, Fatime Zahra El Rhaoussi, Fouad Haddad, Wafaa Hliwa, Ahmed Bellabah, Wafaa Badre
Hepato-Gastro-Enterology Department, UHC Ibn Rochd, Casablanca, Morocco

Aim of the study:
Emotional disorders, including anxiety and depression, during chronic inflammatory bowel disease(IBD) are reported in the literature. The aim of this work is to determine the prevalence of these emotional disorders and the factors predisposing to their occurrence.

Methods:
A prospective, descriptive and analytical study was undertaken in a gastroenterology department.
A total of 91 outpatients with IBD in relapse or clinical remission were included.
An information sheet exploring socio-economic, clinical, evolutionary and therapeutic characteristics was completed by each patient.
Anxiety-depressive symptomatology was assessed by a psychiatrist using the Hospital Anxiety Depression Scale(HADS) and MINI DSM-V.

Findings:
The mean age of patients was 36.4 years with a sex-ratio(M/F) of 1.12.
39(43%) of patients had an emotional disorder. 27 had Crohn's disease(CD) and 12 had ulcerative colitis(UC).
22 patients(56.4%) are anxious, 14 with CD and 8 with UC, concerning depression 13(33%) are depressed 9 CD and 4 UC, 12 patients(31%) are anxio-depressive 8 CD and 4 UC.
For patients with CD, the risk of developing anxiety is linked to young age of onset($p<0.001$), the number of relapses per year($p=0.004$) and recourse to surgery($p=0.03$), while that of depression is correlated with the presence of ano-perineal manifestations($p<0.001$) and the number of hospitalizations per year($p=0.02$).
For patients with UC, anxiety is linked to the number of flare-ups per year($p<0.001$), while depression is correlated with a high level of education($p=0.01$).
Socioeconomic status and the presence of extra-digestive manifestations were not predisposing factors for anxiety and depression($p=0.12$ and $p=0.57$ respectively).

Conclusion:
Almost half of IBD patients present with an emotional disorder.
As a result, it is vital for hepatologists to detect these disorders at an early stage, in order to optimize patient management and improve quality of life by combining effective treatment of these disorders with the usual IBD therapies.

Keywords: IBD, anxiety, depression

[GP095]

İrritabl barsak sendromunda yaşam kalitesi ile hastalığın şiddeti arasındaki ilişki

Adnan Özkahraman
Van Eğitim ve Araştırma Hastanesi, İç Hastalıkları Kliniği, Van

Amaç: İrritabl bağırsak sendromu (İBS) hastalarında yaşam kalitesinin diğer kronik hastalıklara göre anlamlı olarak daha düşük olduğunu gösteren birçok çalışma olmasına karşın hastalığın şiddeti ile yaşam kalitesi arasında analiz yapan az sayıda çalışma bulunmaktadır. Çalışmamız, İBS hastalarında hastalığın şiddeti ile yaşam kalitesi arasındaki ilişkiyi değerlendirmeyi amaçlamaktadır. Yöntem: Çalışmamıza 18-65 yaş aralığında Roma-IV kriterlerine göre tanısı konulan 139 İBS tanılı hasta ile sağlıklı olan 139 kişilik kontrol grubu dahil edildi. Hastalığın şiddeti İrritabl Bowel Syndrome Score-Questionnaire kullanılarak hafif orta ve ciddi olmak üzere üç grup oluşturuldu. SF-36 anketi ile; fiziksel işlevsellik, fiziksel rol, ağrı, genel sağlık algısı, vitalite, sosyal işlevsellik, emosyonel rol ve mental sağlık olmak üzere sekiz parametre değerlendirildi. Hastalığın şiddeti ile yaşam kalitesi arasındaki ilişkiyi değerlendirildi. Bulgular: Çalışmaya %42(n=117)'i erkek, %58(n=161)'i kadın toplam 278 olgu ile yapılmıştır. Yapılan değerlendirmede; kontrol grubuna göre İBS hastalarında yaşam kalitesinin daha düşük olduğu görüldü (Tablo-1). İBS şiddeti arttıkça fiziksel fonksiyon puanlarının düştüğü gözlendi (Tablo-2). Ciddi İBS görülen olguların fiziksel fonksiyon puanı, hafif ve orta İBS gruplarından anlamlı düzeyde düşük bulundu. Ciddi İBS görülen olguların ağrı puanı, hafif ve orta İBS gruplarından anlamlı düzeyde düşük bulundu. İBS şiddeti hafif olan olgularda genel sağlık puanı orta ve ciddi İBS görülen olgulardan anlamlı düzeyde yüksek bulundu. İBS şiddeti hafif olan olgularda fiziksel rol güçlüğü,vitalite, sosyal fonksiyon ve mental sağlık puanı ciddi İBS olgularından anlamlı düzeyde yüksek bulundu (Tablo-3). Sonuç: İBS hastalarında hastalık şiddeti ile kötü yaşam kalitesi arasında anlamlı korelasyon olduğu gösterildi. Bu nedenle optimum tedavi sağlanabilmesi için semptomların giderilmesine yönelik tedavilerle birlikte psikolog ve psikiyatristlerden oluşan ekip tarafından hastaların takip edilmesi gerekmektedir.

Anahtar Kelimeler: İBS, hastalık şiddeti, yaşam kalitesi

Tablo 1: Gruplara Göre SF-36 yaşam kalitesi ölçeğine göre değerlendirilmesi

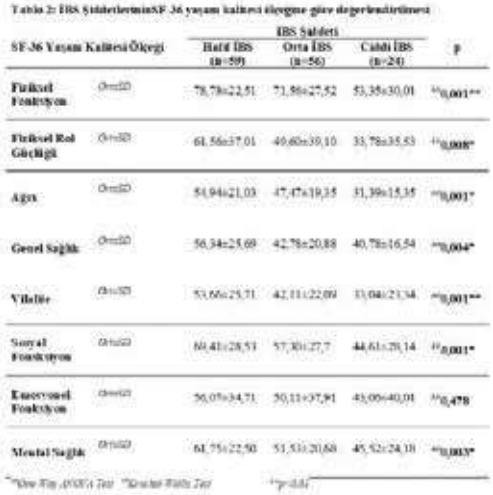

Tablo 2: İBS ŞiddetlerininSF-36 yaşam kalitesi ölçeğine göre değerlendirilmesi

Tablo 2: İBS ŞiddetlerininSF-36 yaşam kalitesi ölçeğine göre değerlendirilmesi

SF-36 Yaşam Kalitesi Ölçeği		IBS Şiddeti Hafif İBS (n=59)	Orta İBS (n=56)	Ciddi İBS (n=24)	p
Fiziksel Fonksiyon	Ort±SD	78,78±22,51	71,56±27,52	53,35±30,01	[bb]0,001**
Fiziksel Rol Güçlüğü	Ort±SD	61,56±37,01	49,60±39,10	33,78±35,53	[bb]0,008*
Ağrı	Ort±SD	54,94±21,03	47,47±19,35	31,39±15,35	[aa]0,001*
Genel Sağlık	Ort±SD	56,34±25,69	42,78±20,88	40,78±16,54	[aa]0,004*
Vitalite	Ort±SD	53,66±25,71	42,11±22,09	33,04±23,34	[aa]0,001**
Sosyal Fonksiyon	Ort±SD	69,41±28,53	57,30±27,7	44,61±28,14	[bb]0,001*
Emosyonel Fonksiyon	Ort±SD	56,07±34,71	50,11±37,91	43,06±40,01	[bb]0,478
Mental Sağlık	Ort±SD	61,75±22,50	51,53±20,68	45,52±24,18	[aa]0,003*

[aa]One-Way ANOVA Test [bb]Kruskal-Wallis Test **p<0,01

Tablo 3: Yaşam kalitesinin İBS şiddetine göre analizi

[GP096]

Kolonoskopi hazırlığında kullanılan sodyum pikosülfat ile sennoidin kolon temizliğinde etkinliği: Retrospektif çalışma

Tuba Erürker Öztürk
Denizli Denipol Hastanesi, Gastroenteroloji Kliniği, Denizli

Giriş
Kolonoskopide kolon temizliği işlem kalitesini arttırmaktadır. Hastanın diyetine uyumu ne kadar önemliyse işlem öncesi purgatif ilaçlarını önerilen şekilde tüketmesi de bir o kadar önemlidir. Burada kolonoskopi için farklı iki protokolle hazırlanmış hastaların kolon temizlikleri karşılaştırıldı.

Materyal-Metod:
Özel Denipol Hastanesi Gastroenteroloji polikliniğinde kolonoskopi yapılmış 95 hasta çalışmaya dahil edildi. Hastaların 50'sinin sodyum pikosülfat 45'inin sennoid ile kolon hazırlığı yaptığı saptandı. Her iki grubun kolonoskopi sonrası kolon temizlikleri değerlendirildi. Bunun kullanılan ilaç, kilo ve Body Mass Index (BMI) ile ilişkilerinin olup olmadığı SPSS V27 ile istatistiksel olarak araştırıldı.

Bulgular
Çalışmaya alınan 95 hastanın 52 (%54,7)'si kadın, 43 (%45,3)'ü erkekti. Ortalama yaşı 54,8 ±18,4. Hastaların ortalama kilosu 75,17±12 kg idi. BMI 27,62 ±4,1 idi. 95 hastanın 12'sinin kolonoskopisinde kolon kirli saptandı. Bu 12 hastanın 7'si sodyum pikosülfat 5'i sennoid ile hazırlanmıştı. Kullanılan ilaç, hastanın kilosu ve BMI ile kolon temizliği arasında istatistiksel anlamlılık saptanmadı (p>0,05)

Tartışma
Kolonoskopi için kolon temizliği önemlidir. Kolonoskopi hazırlığı için kullanılan ilaçların çeşitliliği artmaktadır. Yüksek volümlü ilaçlar kadar az miktarda su ile hazırlanan ilaçlar da hastalara alternatif olarak sunulabilir.

Sonuç
Diyetine uyan ve yazılan ilaçları önerildiği gibi kullanan hastaların kolon temizliği daha iyi olmaktadır.

Anahtar Kelimeler: kolonoskopi, sodyum pikosülfat, sennoid

[GP097]

Nadir Bir Gastrointestinal Sistem Kanama Nedeni

Gülden Bilican, Serkan Dumanlı, Seçkin Özgül, Kenan Moral, Halit Kandemir, Beril Avcı, Enes Cömert, Ali Karataş
Gazi Üniversitesi Tıp Fakültesi,Gastroenteroloji Bilim Dalı,Ankara

Giriş: Primer İntestinal Lenfanjiektazi (PİL) lokalize ya da diffüz tutulum yapabilen intestinal lenfatiklerin dilatayonu ile karakterize nadir görülen bir hastalıktır.Genellikle çocukları ve gençerişkinleri etkiler.İntestinal lenfanjiektazi, intestinal lenfatiklerin konjenital dilatasyonu ve lenf sıvısının intestinal lümene sızması sonucu hipoproteinemi ve lenfopeniye neden olur.Hastalar genellikle periferik ödemle başvururlar. Nadir de olsa ilk başvuru ilerleyici dispne,plevral effüzyon ya da asite bağlı karın distansiyonu ile başvuru şeklinde olabilir.Hastalarda ishal,steatore,karın ağrısı,bulantı ve kusma görülebilir.Kronik gizli kanama ya da masif kanama yine PİL'nin nadir başvuru sebeplerindendir.
Olgu: 26 yaşında erkek hasta aralıklı melena ve son 1 ayda olan 13 kilo kaybı nedeni ile başvurdu.Hastanın hg değeri 5.7 g/dL (referans aralığı, 13.0-14.6 g/dL) idi,trombosit sayısı,koagülasyon testleri ve biyokimya parametleri normal idi.İki kez yapılan üst gastrointestinal endoskopisi ve kolonoskopisinde kanama odağı bulunamadı,kolonoskopisinde terminal ileumda dahil olmak üzere tüm kolon segmentlerinde duvara sıvaşık siyah renkli gayta bulaşı mevcuttu.Kanama odağını tesbit edebilmek için hastaya çift balon enteroskopi (DBE) yapıldı ve jejenum orta segmentte kısmen lümende daralmaya yol açan ve kanayan ülsere bir polip görüldü (Şekil:A)Hem kesin tanı hem de tedavi için lezyonun cerrahi olarak çıkarılması planlandı. Yaklaşık 15 cm lik ince bağırsak segmenti proksimal ve distalde temiz cerrahi sınır ile beraber çıkarıldı(Şekil:B). Biyopsi materyalinin histopatolojik incelemesi dilate lenfatik kanallar ve villuslardaki genişleme ile polipoid intestinal lenfanjiektazi olarak raporlandı.Postoperatif hastanın melenası tekrarlamadı ve hasta hemodinamik olarak stabil seyretti ve taburcu edildi.
Tartışma: PIL genellikle çocukları ve gençleri etkileyen, protein kaybettiren enteropatinin nadir bir nedenidir. Kronik gizli kan kaybı veya masif kanama nadiren rapor edilmiştir. Bildiğimiz kadarıyla bu, maligniteye benzer bir görünüm oluşturan ilk polipoid intestinal lenfanjiektazi vakasıdır.

Anahtar Kelimeler: gastrointestinal kanama, primer intestnal lenfanjiektazi, protein kaybettiren enteropati

Cerrahi materyalin makroskobik görüntüsü

Şekil A: Lezyonun çift balon enteroskopi görüntüsü

40. ULUSAL GASTROENTEROLOJİ HAFTASI
11. GASTROENTEROLOJİ CERRAHİSİ KONGRESİ
Cumhuriyetin 100. Yılı
21-26 KASIM 2023
KAYA PALAZZO OTEL
BELEK, ANTALYA

[GP098]

Jejunokolik fistüller ile prezente olan kolonun primer diffüz büyük B hücreli lenfoma: Olgu sunumu

Nuretdin Suna[1], Cemre Gündüz[2], Diğdem Özer Etik[3], Nomingerel Tseveldorj[1], Sedat Boyacıoğlu[1]
[1]Başkent Üniversitesi Tıp Fakültesi, Gastroenteroloji Bilim Dalı, Ankara
[2]Arsuz Devlet Hastanesi, İç Hasatalıkları Kliniği, Hatay
[3]Acıbdem Ataşehir Hastanesi, Gastroenteroloji Bilim Dalı, Ankara

Giriş: Diffüz Büyük B hücreli lenfoma (DBBHL) erişkin hastalarda en yaygın görülen Non-Hodgkin lenfoma (NHL) alt tipidir. Başta mide ve ileoçekal valv olmak üzere gastrointestinal sistem, ekstranodal hastalığın en sık görüldüğü bölgedir. NHL, tüm gastrointestinal malignitelerinin yaklaşık %1-4'ünü oluşturur. Kolonun primer NHL'esi ise nadir olup tüm NHL'lerin % 1-4'ünü ve tüm gastrointestinal lenfomaların % 10-20'sini oluşturur. Lenfoma ile ilişkili enterik fistüller ise çok daha nadirdir. Burada, primer DBBHL ile ilişkili jejunokolik fistüller saptanan olguyu sunuyoruz.

Olgu: 69 yaşında erkek hastada ishal üç hafta önce başlamış. Karın ağrısı, bulantı ve iştahsızlık gibi semptomlar eşlik etmiş. Abdominal bilgisayarlı tomografide inen kolon distal kesiminin yaklaşık 7 cm'lik segmentinde duvar kalınlaşması ve bu düzeyde kolon ön duvar ile jejunum arasında fistül traktı tespit edildi. Hastaya kolonoskopi yapıldı, inen kolon proksimalinde splenik fleksuraya yakın bölgede lümeni çepeçevre kaplayan sert kıvamda infiltratif görünüm izlendi ve bu alanda jejunal loopun iki yerden fistülize olduğu görüldü. Patoloji sonucu DBBHL olarak raporlandı. Opere edildikten sonra kemoterapi verildi.

Sonuç: İnternal gastrointestinal fistüllerin yaygın nedenleri Crohn hastalığı, divertikülit, malignite ve iyatrojenik yaralanmalardır. Tümörler nedeniyle spontan enterik fistül oluşumu serviks, over ve kolon kanserlerinin seyrinde bildirilmiştir. Lenfoma ile ilişkili enterokolik fistüller nadirdir. Olgumuzda olduğu gibi kemoterapi verilmemiş primer olarak lenfoma ilişkili enterokolik fistüller daha da nadirdir. Fistül formasyonu kronik bir süreçtir. İntestinal lenfomaların erken döneminde tümörler submukozaya sınırlıdır. Hastalığın ilerlemesi ile tümör serozayı invaze eder ve mezenter içine perfore olur. Devamında komşu bağırsak duvarının invazyonuna bağlı iyi sınırlanmış abse formasyonu veya fistül oluşumu gelişir. Maligniteye bağlı intestinal fistüller, yüksek morbidite ve mortalite oranları ile ilişkilidir. Birincisi, ilerlemiş malignitenin kendisi yaşamı tehdit eder. İkincisi, sıvı ve elektrolit dengesizlikleri, yetersiz beslenme, apse, sepsis, çoklu organ yetmezliği ve kanama gibi fistül ile ilişkili komplikasyonlar sağkalımı daha da azaltır. Primer intestinal lenfomalar ile ilişkili enterik fistüllerde operasyon ve kemoterapi tercih edilen tedavi yöntemleridir.

Anahtar Kelimeler: Kolon, Jejunokolik fistül, lenfoma

Resim 1

BT'de aksiyel kesitte inen kolon duvarında irregüler kalınlaşma görülmektedir.

Resim 2

BT'de koronal oblik kesitte jejunum ve inen kolon arasında geniş fistül hattı izlenmektedir. Fistül düzeyinde kontrast madde ve hava dansitesi mevcut.

Resim 3

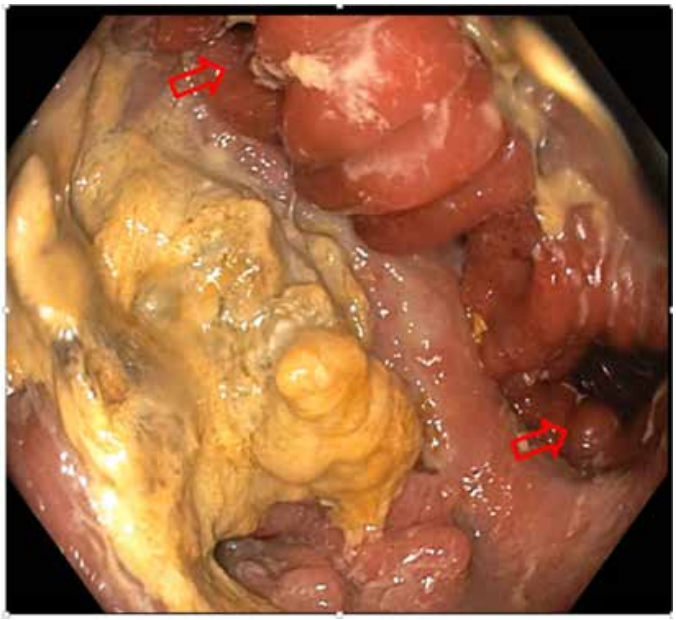

Jejunokolik fistüllerin endoskopik görüntüsü

[GP099]

Misuse of antibiotics in the management of perianal abscesses

Maha Safdi, Asmaa Elazhari, Wafaa Hliwa, Fatimazahra Elrhaoussi, Mohammed Tahiri Joutei Hassani, Fouad Haddad, Ahmed Bellabah, Wafaa Badre
Hepato-gastro-enterology Department, Ibn Rochd University Hospital, Casablanca, Morocco

Introduction:
Ano-perineal abscess is a common proctological emergency that requires surgical treatment, as antibiotics alone are insufficient for its management.
This study aims to address the inappropriate use of antibiotics in treating ano-perineal abscesses and identify the prescription's indications.

Materials-Methods:
This retrospective descriptive study is conducted over two and a half years (January 2021-June 2023),including patients with acute proctalgia who had received antibiotics and were diagnosed with anal/intramural abscesses during clinical examinations.

Results:
Out of the 185 patients included, 73(39.45%) received antibiotic therapy. The average age was 43.7years, with a sex ratio of 2.8. Active smoking and diabetes were present in 31.5% of cases each. 24.6% had an abscess drainage history, 6.8% were receiving chemotherapy, 2.73% had Crohn's disease and 1 patient was pregnant.
All patients consulted for acute proctalgia, with 4.1% were discharging pus from the anal margin. The average time for patients to seek medical attention was 7.5 days.
57,5% of patients were self-medicating while 42.5% received antibiotic prescriptions from general practitioners.
21.9% of patients received dual antibiotic therapy, 23.8% prescribed amoxicillin or metronidazole alone and 16.43% received penicillin M.

No proctological examination was conducted before prescription.

The Anal margin inspection revealed a simple anal abscess in 67% of cases treated by an ambulatory surgical drainage, 20% of cases were complicated abscess by Fournier's gangrene referred to the surgery department. Rectal examination detected an intramural abscess in 13% of cases, leading to surgical drainage under spinal anesthesia.

Antibiotic therapy was maintained in patients with diabetes, Crohn's disease, those undergoing chemotherapy and discontinued for others.

Conclusion:
Ano-perineal abscess is a surgical emergency, and antibiotics alone cannot treat it.
Antibiotics should only be prescribed post-incision in immunocompromised patients, diabetics, cardiac patients, patients with Crohn's disease, or when there are signs of severity like fever or significant cellulitis.

Keywords: Ano-perineal abscess, antibiotics, misuse, ambulatory surgical drainage

[GP100]

Gastrointestinal Kanama ile Seyreden Nadir Görülen Sendrom: Heyde Sendromu

Arda Bilgili, Ahmet Tarık Eminler, Mustafa Sadeçolak, Mukaddes Tozlu, Mustafa İhsan Uslan, Selma Demirbaş Yüceldi, Yunus Emre Akdoğan
Sakarya Üniversitesi Tıp Fakültesi, Gastroenteroloji Bilim Dalı, Sakarya, Türkiye

50 yaşında erkek hasta siyah dışkılama şikayeti ile Acil Servise başvurdu. 11 yıl önce kalsifik aort stenozu nedeniyle Aort Kapak Replasman Operasyon öyküsü mevcuttu. Varfarin ve Metoprolol dışında kullandığı ilacı yoktu. Vital bulguları,Ta: 100/60 mmHg, Nb: 125 /dk Spo2:98 olup; batın muayenesi normal, rektal tuşesi melena ile karışık hematokezya olarak görüldü. Labaratuar değerlerinde Hgb 5.6 gr/dl Mcv:78 olan hastada gastrointestinal kanama öntanısı ile gastroenteroloji servisine interne edildi. Proton pompa inhibitörü infüzyonu verildi. Eritrosit Suspansiyonu replasmanı yapıldı. İzotonik Mayii ile hidrasyonu sağlandı. Özefagogastroskopi yapılan hastada Antral Gastrit dışında patoloji saptanmadı. Kolonoskopi işleminde yoğun melena ve hematokezya nedenli net vizüalizasyon sağlanamadı. Hemogram takibi ve melena takibinde masif kanaması görüldü. Eritrosit İşaretli Sintigrafi tetkiki ile kanama odağı saptanamadı. Takiplerinde melenası devam eden hastada detaylı ve tekrarlı kolon temizliği sonrasında yapılan kolonoskopik inceleme yapıldı. İşlem sırasında tekrarlayan yıkamalar sonrasında çekum tabanında iki adet 2-3 cm boyutlu sızıntı tarzında kanama görülen Anjiodisplazi odakları izlendi, Argon Plazma Koagülasyon ile kanamaya müdahele edildikten sonra komplikasyon gelişmedi ve kanamanın durduğu gözlendi. Takiplerinde hemoglobin düşüşü gözlenmeyen ve melenası kademeli olarak normalleşen hasta servise devir alındı; sonrasında oral beslenmesi kademeli olarak açılarak, poliklinik kontrol önerilerek taburcu edildi. Kalsifik Aort Kapak Hastalığı olan ve gastrointestinal kanaması olan bireylerde gözden kaçabilen Heyde sendromu göz önünde bulundurulmalıdır.

Anahtar Kelimeler: Aort Stenozu, Gastrointestinal Kanama, Heyde Sendromu

Endoskopik Görüntü
Endoscopic İmage

Endoskopik Görüntü
Endoscopic İmage

Endoskopik Görüntü
Endoscopic İmage

[GP101]

İleit'in mükemmel taklitçisi: Tüberküloz ileit

Feyzullah Uçmak[1], Nevra Dursun Kepkep[2]
[1]Dicle Üniversitesi Tıp Fakültesi
[2]Çam ve Sakura Şehir Hastanesi

Giriş: İntestinal tüberkülozis (iTB) ve Crohn hastalığı (CH) benzer klinik ve endoskopik bulgulara sahip olabilmektedir. Özellikle tüberküloz için risk faktörüne sahip olmayan hastaların tedavileri birbirinden oldukça farklı olan bu hastalıkların ayırıcı tanısı oldukça önemlidir.

Vaka: Otuzdört yaşında erkek hasta, 4 aydır başlayan karın ağrısı yakınması ile başvurdu. Bu yakınması nedeniyle iki ay önce inguinal herni operasyonu geçirmiş. Operasyon sonrasında ameliyat bölgesinde akıntılı yarası ortaya çıkmış (Resim 1). Hasta ve ailesinde geçirilmiş TB öyküsü yoktu, Ateş,gece terlemesi,kilo kaybı tariflemiyordu. Fizik muayenede; karın sağ alt kadranda hassasiyet mevcut olup defans-rebaund yoktu. İnsizyon skarında iki adet sero-pürülan akıntılı fistül izlendi. Muayenede kitle/ lenfadenopati saptanmadı. Rutin laboratuvar incelemesinde; demir: 35 µg/dl(N:59-158) ve C-reaktif protein: 24,9 mg/L(N:0,5-5) dışında normaldi. PA AC grafisi normaldi. Batın ultrasonografisinde dalak boyutunda hafif artış(135 mm) ve barsak anslarında sıvama tarzında serbest mayi saptandı. İleo-kolonoskopide; terminal ileumda ve ileoçekal valv üzerinde çok sayıda değişik boyutlarda erozyon ve ülserler izlenerek patoloji ve TB PCR için örnek alındı (Resim 2.a-b). Hastanın TB PCR sonucu negatif geldi. İleum biyopsi sonucu fokal bir alanda basil izlenen, EZN (+), nekrozlaşan granülamatöz ileit olarak rapor edildi (Resim 3). PPD 6 mm idi. Hastaya anti-tüberküloz tedavi başlandı. Tedavinin 8. haftasında yapılan değerlendirmede laboratuvar bulguları normal sınırlarda saptandı. Fistüllerinin kapandığı izlendi (Resim 4). Tedavinin 12. Haftasında yapılan ileo-kolonoskopisinde lezyonlarının tamamen iyileştiği görülen hastanın tedavisi 9 aya tamamlanması planlanarak takibi devam etmektedir.

Sonuç: Gastrointestinal TB'un en sık tutulum yeri ileo-çekal bölgedir. Bu bölge CH'ının da en sık tutulum yeridir. Klinik, laboratuvar ve endoskopik bazı özellikler bu hastalıkları ayırt etmeye yardımcı olabilmektedir. iTB hastalarına kortikosteroid verilmesi fatal sonuçlara yol açabileceğinden PCR, kültür ve patoloji çalışmalarının tümü kullanılarak iTB'nin dışlanması oldukça önemlidir. PCR negatifliği sonrası klinik olarak CH düşündüğümüz fakat patolojik incelemede hem basil hem de kazeifiye granülomun görülmesiyle başarı ile tedavi ettiğimiz iTB vakamızı paylaştık.

Anahtar Kelimeler: Crohn hastalığı, ileit, tüberküloz

Resim 1

Hastanın sağ alt kadranda operasyon skar bölgesinde akıntılı fistülize görünüm.

Resim 2

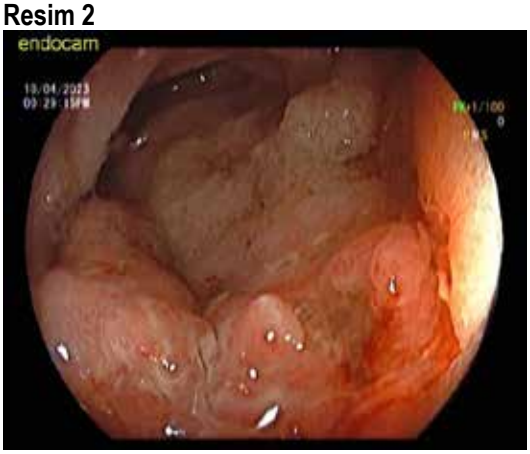

Hastanın kolonoskopi incelemesinde terminal ileumda ülser ve erozyonlar.

Resim 4

Tedavinin 8. haftasında insizyon skar bölgesinde fistülize akıntılı lezyonun iyileşmiş görünümü

[GP102]

Alt Gastrointestinal Sistem Kanamasının Nadir Nedeni: Rektal Dieulafoy Lezyonu

Duran Deha Çetin, Mustafa Harı, Fatime Demir, Şehmus Ölmez, Bünyamin Sarıtaş
Sağlık Bilimleri Üniversitesi, Adana Şehir Eğitim ve Araştırma Hastanesi, Gastroenteroloji Kliniği, Adana

Giriş: Dieulafoy lezyonu, üzerindeki mukozayı erode eden ve üzerinde primer ülser veya erozyon olmayan anormal submukozal damardır. Sıklıkla mide ve ince barsaklarda görülür. Burada alt gastrointestinal sistem kanaması ile prezente olan ve skleroterapi ve endoklips ile tedavi edilen rektal Dieulafoy lezyonu olan bir olguyu sunuyoruz. Vaka: 81 yaşında kadın hasta, acil servise makattan kanama yakınması ile başvurdu. Özgeçmişinde hipertansiyon ve koroner arter hastalığı vardı. Asetil salisilik asit 100mg ve metoprolol 100 mg kullanmakta idi. Fizik muayenede genel durumu orta, TA: 80/60 mm/Hg, nabız: 124/dk idi. Rektal tuşede taze kan bulaşı mevcuttu, diğer sistem muayeneleri normaldi. WBC: 9,2 10^3/mm3, hematokrit: 33,7, Üre: 56 mg/dl, Cr: 1,9 mg/dl olarak saptandı. Yapılan rektoskopide rektumda bol miktarda taze kan izlendi, rektosigmoid bileşkeden sonra normal gaita izlendi. Rektumda aktif kanama bölgesi gözlendi ancak yıkama ile lezyon saptanamadı. Hastanın aktif kanama bölgesine skleroterapi yapıldıktan sonra sızdırır şekilde kanama olan vasküler lezyon (Dieulafoy Lezyonu) izlendi. Görünen damara endoklips uygulandı ve hemostaz sağlandı (Resim 1). Tartışma: Rektumda Dieulafoy lezyonu nadir görülür. Bu lezyonlar massif alt gastrointestinal sistem kanamasına neden olabilir. Bizim vakamızda da hemodinamiği bozacak kadar ciddi bir kanamaya neden olmuştu. Bu lezyonlara bağlı kanamaların tedavisinde birçok endoskopik tedavi modalitesi kullanılabilmesine rağmen, termal hasar yapmaması nedeniyle sıklıkla endoklip ve band ligasyonu önerilmektedir. Skleroterapi ile bu yöntemler kombine edilebilir. Burada vakamızda abondan kanama olması nedeniyle skleroterapi yapıldıktan sonra lezyon iyice tanımlanabildi ve endoklip uygulaması yapılarak kanama kontrolü sağlandı. Sonuç: Alt gastrointestinal sistem kanamalarında rektal Dieulafoy lezyonlarına bağlı kanama da başlangıçta düşünülmelidir. Skleroterapi ile kombine endoklip uygulanması uygun ve etkili tedavi yöntemidir.

Anahtar Kelimeler: Dieulafoy Lezyonu, Rektal kanama, alt gastrointestinal kanama, endoklip

Resim-1

Rektal Dieulafoy lezyonu, skleroterapi yapıldıktan sonraki görünümü (A ve B) ve endoklip uygulaması sonrası görünümü (C)

[GP103]

Non-steroidal anti-inflammatory drugs and perianal suppurative pathology, what impact?

Asmaa Elazhari, Maha Safdi, Wafaa Hliwa, Fatimazahra Elrhaoussi, Mohammed Tahiri Joutei Hassani, Fouad Haddad, Ahmed Bellabah, Wafaa Badre
Hepato-gastro-enterology Department, Ibn Rochd University Hospital, Casablanca, Morocco

Introduction:
Anal abscess is a frequent proctological emergency. The treatment is based on incision under local anaesthetic, followed by flattening of the fistulous path.
The aim of our work: to review the misuse of non-steroidal anti-inflammatory drugs (NSAIDs) for the treatment of perianal abscesses and to cite the possible complications.
Materials-Methods:
This is a retrospective descriptive study over a 2-and-a-half-year period(January 2021-June 2023), including all patients who consulted the emergency department for acute proctalgia revealing an anal or intramural abscess with notion of NSAID intake.
Results:
185 patients were enrolled. Of these, 67(36.2%) received NSAIDs. The average age was 42 years, with a sex ratio of 3.4.
Chronic smoking was noted in 32.8% of cases, diabetes in 28.3%, a history of anal abscess drainage in 5.3%, 4 patients were on chemotherapy, 1 Case: in a pregnant woman; on Crohn's disease and HIV.
The average consultation time was 7 days(1-15 days).
63% of patients were self-medicated with NSAIDs, while 37% were seen by general practitioners. No patient underwent proctological examination.
The main therapeutic classes used were diclofenac in 37.4% of cases, ketoprofen in 22.4%, fenoprofen in 16.4% and ibuprofen in 13.4%.
The oral route was preferred by 59 patients(88%), while 12% took the intramuscular form.
Proctological examination revealed a simple anal abscess in 62.8%, complicated by Fournier's gangrene in 23.8%, and intrarectal bulging in 13.4% of cases.
Outpatient abscess drainage was performed in 42 patients, in the operating room in 9, while 16 patients were referred to surgery for necrosectomy.
Discontinuation of NSAIDs was recommended in all our patients.
Conclusion:
The use of NSAIDs in perianal suppurative pathology is contraindicated by all learned societies, as it may promote cellulitis. Unfortunately, this practice remains fairly frequent, due to the failure to perform anal margin examinations and the use of self-medication.

Keywords: Non-steroidal anti-inflammatory drugs, Anal abscess, Proctological examination, Fournier's gangrene, Necrosectomy

[GP104]

Gastrointestinal Sistem Tutulumlu Mantle Hücreli Lenfoma Olgusu

İbrahim Batuhan Peltek[1], Devrim Müge Özarı Gülnar[2], Orhun Çığ Taşkın[3], Emre Osmanbaşoğlu[4], Genco Gençdal[2], Murat Akyıldız[2]
[1]Koç Üniversitesi Tıp Fakültesi, İstanbul
[2]Koç Üniversitesi Tıp Fakültesi, Gastroenteroloji ve Hepatoloji Bilim Dalı, İstanbul
[3]Koç Üniversitesi Tıp Fakültesi, Patoloji Ana Bilim Dalı
[4]Koç Üniversitesi Tıp Fakültesi, Hematoloji Bilim Dalı

Giriş
Mantle hücreli lenfoma (MCL) B- hücreli non-Hodgkin's lenfoma subtiplerinden birisi olup, gastrointestinal tutulum, MCL'nin en sık ekstranodal tutulumlarından biridir.
Amaç
Bu posterde, MCL nedeniyle takip edilmekte olan olguda MCL'nin gastrointestinal tutulumu sunulmuştur.

Olgu
Dış merkezde mantle hücreli lenfoma nedenli tedavi sonrası takip edilen 63 yaşındaki erkek hasta halsizlik, bağırsak alışkanlıklarında değişiklik, gaz ve şişkinlik şikayetleri ile ileri tetkik amaçlı gastroenteroloji polikliniğimize başvurdu. Şikayetlerinin 1 yıldır olduğunu ifade eden hastanın son 3 ay içinde 7 kilo kaybettiği ve aşırı terlemesi olduğu öğrenildi. Hastanın sistem sorgulamasında ek bir özellik yoktu. Yakın zamanda çekilen PET-BT'de nüks lehine bulgular saptanmış. Sigara tüketiminin olduğu, alkol ve madde kullanımı olmadığı öğrenilen hastanın maprotiline dışında ilaç ve madde kullanımı yoktu. Hastanın bilinen bir alerjisinin olmadığı, aile öyküsünde bir özelik olmadığı öğrenildi. Vitalleri stabil olan hastanın fizik muayenede bilateral mandibular ve sağ aksiller lenfadenopati, batın sol yarıyı tamamen dolduran masif splenomegali ve epigastrik bölgede hassasiyet saptandı. Diğer sistem muayenelerinde patolojik bulgu saptanmadı. Laboratuvar tetkiklerinde Beta-2 mikroglobulin 7,16 mg/dL (0,7-2,1), ürik asit 8,8 mg/dL, Laktat dehidrogenaz (LDH): 380 U/L, direkt bilirubin: 0,66 mg/dL, C-reaktif protein (CRP) 138 mg/dl, lökosit sayısı (WBC) 149,86 K/uL monosit sayısı 13,5 K/uL, lenfosit sayısı 133,5 K/uL, trombosit sayısı (PLT): 114 K/uL hemoglobin (Hgb) 9,5 g/dL saptandı. PET-BT'de saptanan rektum tutulumunun primer malignite açısından değerlendirilmesi ve midedeki hipermetabolik lezyonların değerlendirilmesi için özöfagogastroduodenoskopi (EGD) ve kolonoskopi yapıldı. Midede, sol kolonda ve rektumda saptanan ülserlerden alınan biyopsilerde mantle hücreli lenfoma tutulumu saptandı. Tedavisi planlanmak üzere hasta hematoloji bölümüne yönlendirildi.
Tartışma ve Sonuç
Gastrointestinal tutulumlu MCL olguları asemptomatik veya karın ağrısı, obstrüksiyon, diyare, melena ve hematokezya gibi çeşitli semptomlarla başvurabilirler. İleoçekal bölge en sık gastrointestinal tutulumun olduğu bölgedir, fakat mideden rektuma kadar her yer tutulabilir. Endoskopi, radyolojik görüntülemelerde gözükmeyen gastrointestinal tutulumları tespit etmekte faydalı olabilir. Bu hastaların evreleme ve takip periyodlarında endoskopik inceleme önerilmektedir.

Anahtar Kelimeler: Mantle Hücreli Lenfoma, B Hücreli NHL, GİS Tutulumu

Kolonoskopi

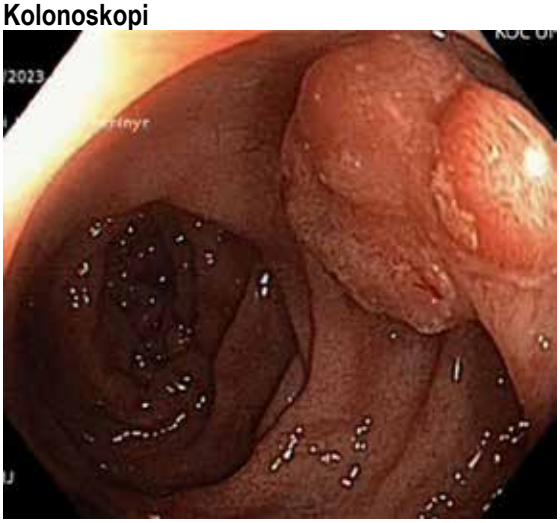

Özofagogastroskopi-1

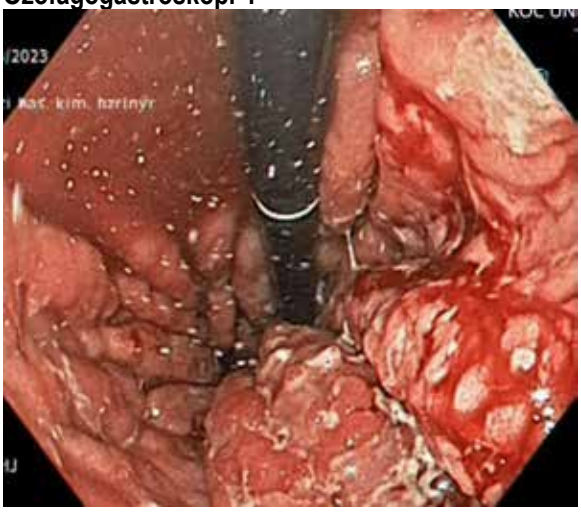

Özofagogastroskopi-2

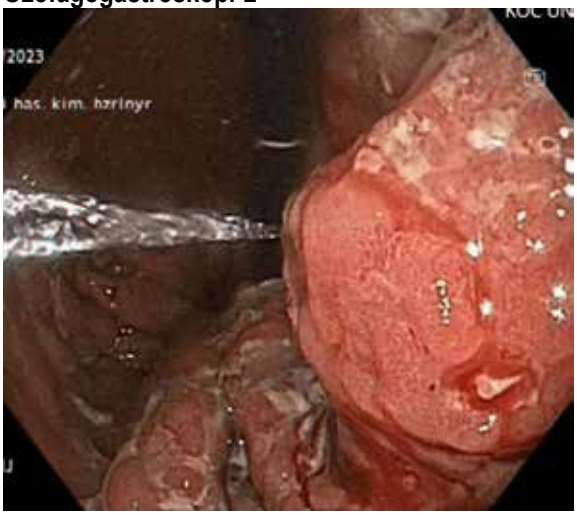

[GP105]

Nadir ve ciddi bir kolonoskopi komplikasyonu: Dalak yaralanması

Nuretdin Suna, Nomingerel Tseveldorj, Sedat Boyacıoğlu
Başkent Üniversitesi Tıp Fakültesi, Gastroenteroloji Bilim Dalı, Ankara

Giriş: Kolonoskopi, düşük komplikasyon oranıyla güvenli bir prosedür olarak kabul edilir. Laserasyon, subkapsüler hematom ve rüptür dahil dalak yaralanmalarının görülme oranı çok nadirdir. Ancak literatürde eksik rapor edildiği düşünülmektedir. Kolonoskopi sonrası dalak laserasyonu gelişen ve konservatif yaklaşım ile tedavi edilen vakayı sunuyoruz.

Olgu: Kabızlık ve rektal kanama şikayeti başvuran 81 yaşında kadın hasta hipertansiyon için perindopril alıyordu. Sedasyon eşliğinde yapılan kolonoskopide çekum entübasyonu, geri çekme manevrası ve karına dışardan basma yardımı ile hafif zorlanarak entübe edildi. Rektum distalinde 2.5 cm çapında malign polip saptandı ve ESD yöntemi ile çıkarıldı. Kolonoskopi işleminden 36 saat sonra halsizlik-yorgunluk ile başvurdu. Hipotansif ve taşkardik idi. Karın muayenesi normal idi. Hemoglobin düzeyi kolonoskopiden önce 14 g/dl iken 8,5 g/dl'e düştüğü saptandı. Kontrol gastroskopi ve kolonoskopide kanama odağı saptanmadı. BT'de dalakta lateralde subkapsüler hematom (88x96x51 mm) ile birlikte dalak komşuluğunda sol parakolik reses boyunca inferiora ve ayrıca sol subdiyafragmatik bölgeye uzanan serbest hemoraji görünümleri izlendi. Dalak inferiorunda posterior kesimde minimal fokal laserasyon hattını düşündüren görünüm izlendi. Dalakta aktif kanamayı düşündürecek görünüm saptanmadı. Konservatif yaklaşım ile tedavi edilerek taburcu edildi.

Sonuç: Kadın cinsiyeti, ileri yaş, çoklu abdominal cerrahi prosedürler, komorbiditeler, antikoagülasyon, daha az deneyimli endoskopistler ve polipektomi gibi risk faktörleri bu komplikasyonla ilişkilendirilir. Splenokolik ligamanın traksiyonu, splenik fleksura yoluyla endoskopla doğrudan basınç uygulanması ve endoskopun yerleştirilmesine yardımcı olmak için dış karın basıncı patogenezde rol oynar. Genellikle işlemden sonra 24 saat içinde karın ağrısıyla ortaya çıkar, ancak işlemden 10 gün sonraya kadar da bildirilen vakalar var. Diğer belirti ve semptomlar arasında karın şişliği, peritonit ve hemodinamik dengesizlik sayılabilir. Hemodinamik olarak stabil olan hastalar genellikle konservatif olarak tedavi edilir. Ancak stabil olmayan hastalarda arteriyel embolizasyon veya splenektomi gibi daha invaziv stratejilere ihtiyaç vardır.

Dalak yaralanması, kolonoskopinin nadir görülen ve yeterince teşhis edilmeyen ciddi bir komplikasyonudur. Bu nedenle kolonoskopiden sonra karın ağrısı ya da hemodinamisinde bozulma gelişem her hastada düşünülmelidir.

Anahtar Kelimeler: Kolonoskopopi, komplikasyon, dalak yaralanması

Resim

BT: Dalakta lateralde subkapsüler hematoma ait görünüm

[GP106]

PET CT de kolon duvarında tutulum yapan enterobius vermicularis

Mustafa Zanyar Akkuzu[1], Berat Ebik[1], Ferhat Bacaksız[1], Ali Uzel[1], Ahmet Yavuz[1], Ümit Karabulut[1], Vedat Tan[2]
[1]Sağlık Bilimleri Üniversitesi, Gazi Yaşargil Eğitim ve Araştırma Hastanesi,Gastroenteroloji Kliniği,Diyarbakır
[2]Sağlık Bilimleri Üniversitesi, Gazi Yaşargil Eğitim ve Araştırma Hastanesi,İç Hastalıkları Kliniği,Diyarbakır

73 yaşında kadın hasta meme kanseri nedeniyle kemoterapi almakta ve onkoloji kliniği tarafından takip edilmekte idi. Rutin kontrolleri sırasında çekilen PET-CT de çıkan kolon distal kesimde 16 mm'lik duvar kalınlık artışı yanı sıra SUVmax değerinin 5,5 olarak ölçüldüğü artmış malignite düzeyinde FDG tutulumu izlenmesi üzerine kolonoskopi yapılması amacıyla hasta ünitemize yönlendirildi. Hastanın yapılan kolonoskopik incelemesinde kolonun bir çok segmentinde yaygın olgun enterobius vermicularis parazitleri izlendi (Fotoğraf 1,2). Özellikle çıkan kolonda çok sayıda oldukları izlendi. Kolonun ayrıntılı incelemesinde FDG tutulumu yapabilecek bir lezyona rastlanılmadı. PET-CT de suv max'ın yüksek olması ve duvar kalınlaşması izlenmesinin nedeninin kıl kurtlarının olması nadir görülen ilginç bir durum olması nedeniyle olgumuz tarafınıza sunulmaktadır.

Anahtar Kelimeler: PET CT, kolon duvarında tutulum, enterobius vermicularis

Fotoğraf-1

Kolon lümeni içinde hareketli enterobius vermicularis paraziti

Fotoğraf-2

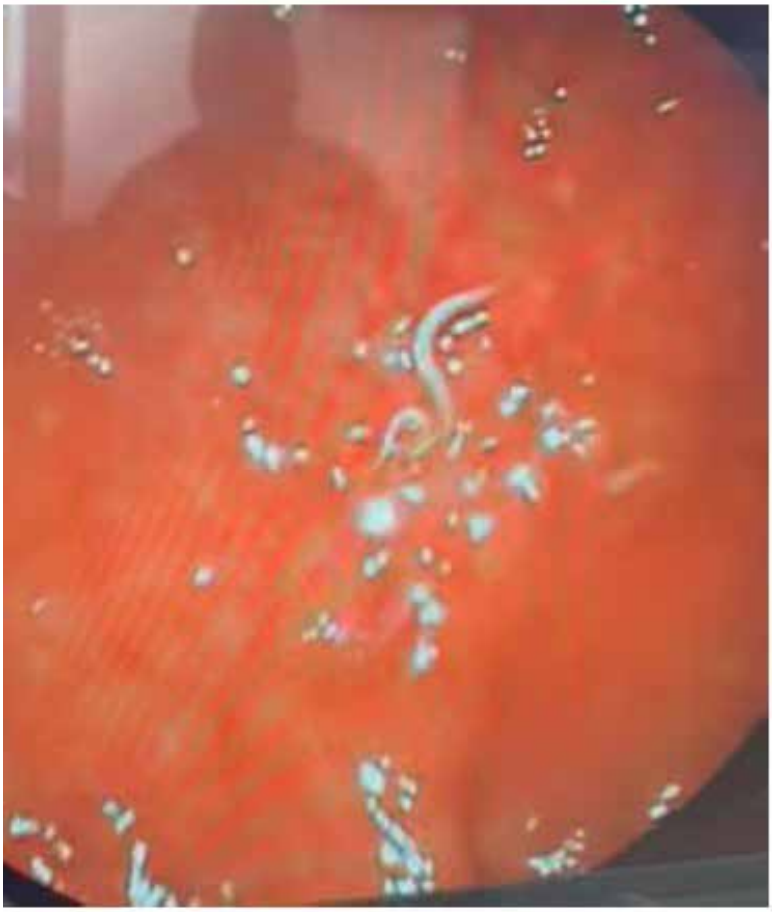

Kolon lümeni içinde hareketli enterobius vermicularis paraziti

[GP107]

Multipl Myelomlu bir hastada kolonik tutulum: Olgu sunumu

Ozan Fatih Sarıkaya[1], Altay İldan[1], Nazan Özsan[2], Elvan Işık[1]
[1]Ege Üniversitesi Tıp Fakültesi Gastroenteroloji Bilim Dalı, İzmir,Türkiye
[2]Ege Üniversitesi Tıp Fakültesi Patoloji Anabilim Dalı, İzmir,Türkiye

Amaç: Multipl miyelom (MM), monoklonal immünglobulin üreten klonal plazma hücreleriyle karakterize bir plazma hücre neoplazmıdır. Bu plazma hücreleri kemik iliğinde çoğalır ve geniş çaplı iskelet tahribatına neden olabilir. Ayrıca MM, ekstramedüller tutulumlarla da ortaya çıkabilmekte ve çoğunlukla üst solunum yolu bölgelerinde, daha az olarak ise tiroid bezleri, akciğerler, dalak gibi diğer bölgelerde ortaya çıkabilmektedir. MM'de gastrointestinal(GI) tutulum çok nadir görülen bir durumdur. Bu olgu sunumunda kolon tutulumu olan Multipl Miyelomlu bir hasta sunulacaktır. Yöntemler: 66 yaşındaki kadın hastaya şiddetli sırt ağrısı nedeniyle yapılan kemik iliği biyopsisi ile MM tanısı konuldu. PET-CT taramasında kaburgalar ve iliak kemik dahil birçok alanda litik lezyonlar ortaya çıktı. Tanıda herhangi bir gastrointestinal bulguya rastlanmadı. Aynı yıl kemoterapi sonrası otolog kemik iliği nakli yapılan hastada tanı konulduktan 3 yıl sonra MM tekrarladı. Lenalidomid ve Deksametazon tedavisi sırasında hastada serebrovasküler olay yaşandı. Yatışının ardından melena ile başvuran hastanın gastrointestinal kanama sonrası bulgularını sunuyoruz. Bulgular: Üst GİS endoskopisinde kanama odağı saptanmayan hastaya kolonoskopi yapıldı. İşlemde çıkan kolon ve sigmoid kolonda, ülsere ve ortası çukur polipoid lezyonlar gözlendi. Lezyonların bir kısmı hemorajikti. Argon plazma koagülasyonu ile kanama durduruldu. Miyelom tanısı ve lezyonların fenotipi göz önünde bulundurularak plazmasitom ön tanısı konuldu. Biyopsilerin mikroskopisinde ekstramedüller MM infiltrasyonları görüldü. İmmünohistokimya boyamasında Bcl-2—124, CD38, Ig G, Lambda ve MUM-1 yaygındı ve neoplastik plazma hücre infiltrasyonu açısından güçlü pozitifti. Ki-67 proliferasyon indeksi %70 olarak bulundu. Kolonoskopi sonrasında hastanın melenasının düzeldiği ve hastanın gastrointestinal kanama açısından stabil olduğu görüldü. Sonuç: Miyelomun gastrointestinal ve özellikle kolonik belirtileri gastrointestinal kanama ile ortaya çıkabilen çok nadir durumlardır. Hastamızın tanısında PET taramasında infiltrasyon yoktu. Nüks sonrasında hasta, Miyelom'un kolonik tutulumu nedeniyle melena ile başvurdu. MM nükslerinin farklı durumlarda ortaya çıkabileceğini ve tedaviye dirençli hastaların atipik ekstramedüller infiltrasyonlarla ilerleyebileceğini varsayabiliriz. Gİ endoskopi yapılan her hastada merkezi çukurlu ve ülsere polipoid lezyonlar Miyelom infiltrasyonu olarak dikkate alınmalıdır.

Anahtar Kelimeler: Multipl myelom, kolon tutulumu, melena, gastrointestinal kanama

Myelom Tutulumu 1
Myeloma infiltration 1

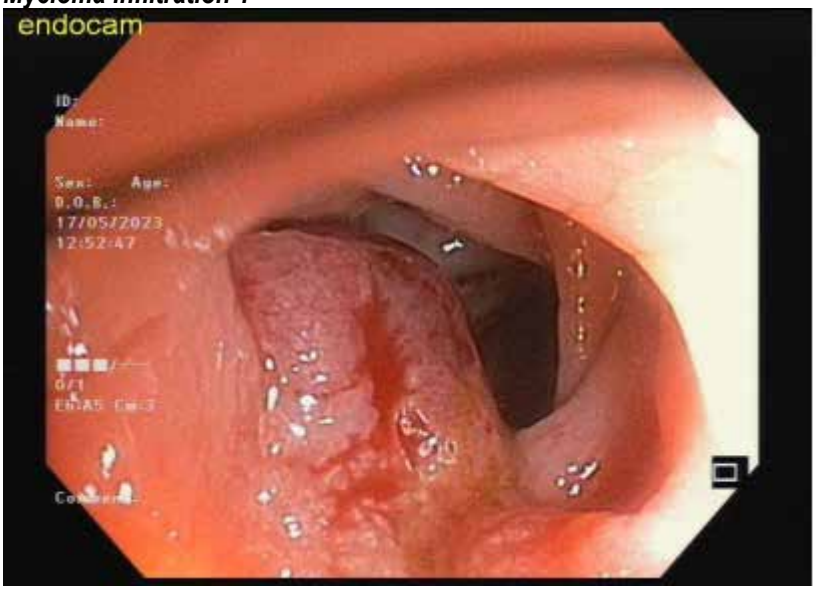

Multipl Myelomun Kolonik Tutulumu
Multipl Myeloma Colonic Involvement

Myelom Tutulumu 2
Myeloma Infiltration 2

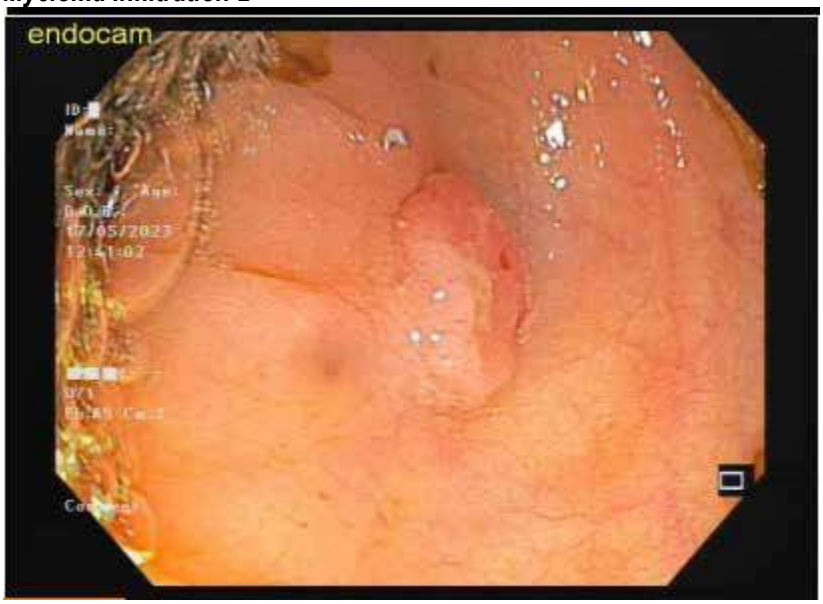

Multipl Myelomun Kolonik Tutulumu
Multiple Myeloma Colonic Involvement

[GP108]

Nadir ama İshalin Akılda Tutulması Gereke Bir Nedeni: HIV ile Yaşayan Hastada İntestinal Spiroketozis

Nur İlayda Genç[1], Devrim Müge Özarı Gülnar[2], Burcu Saka[3], Genco Gençdal[2], Murat Akyıldız[2]
[1]Koç Üniversitesi, İç Hastalıkları Ana Bilim Dalı, İstanbul
[2]Koç Üniversitesi, Gastroenteroloji Ana Bilim Dalı, İstanbul
[3]Koç Üniversitesi, Tıbbi Patoloji Ana Bilim Dalı, İstanbul

Giriş: İshal,birçok farklı nedene bağlı ortaya çıkabilen yaygın bir semptomdur.Özellikle kronik ishal etyolojisiin araştırırken endoskopi önemli bir rol oynar.Endoskopik inceleme sırasında mide ve bağırsaklarda yapılan gözlemler,ishalin altında yatan nedenleri belirlemede kritik öneme sahiptir.Bu olgu raporunda,ishal ile başvuran insan immünyetmezlik virüs(HIV)'li bir yetişkinde tespit edilen intestinal spireketozun sunulması amaçlanmıştır.Olgu: Yaklaşık 5 yıldır bilinen HIV ile yaşayan elvitegravir,kobisistat,emtrisitabin ve tenofovir kombine tedavisi ile kontrol altında izlenen 34 yaşında erkek hasta son birkaç haftadır daha çok stresli durumlar artan ishal şikayeti ile polikliniğe başvurmuş.Günde 6-8 defa olan sulu,bazen az miktarda mukusun da eşlik ettiği dışkılaması olan hastanın bu süre içerisinde 2-3 kilo kaybı oluşmuş.Halsizlik varmış ve karın ağrısı eşlik etmekteymiş.Ancak bu semptomlarla birlikte ateş,gece terlemesi,eklem ve kas ağrısı,öksürük,idrarda yanma gibi başka bir şikayeti yokmuş.İlaç ve madde kullanımı bulunmuyordu. Gelişinde,fizik muayene;kan basıncı 115/70,nabız 86/dakika ve ritmik,solunum sayısı 17/dk,vücut sıcaklığı 36.7°C,oksijen satürasyonu oda havasında %98,deri turgor tonusu azalmış,mukozalar kuru tespit edilmiş,batın muayenesinde sol alt kadranda hafif hassasiyet saptanmış ancak defans veya rebound yokmuş.Gelişinde laboratuar tetkiklerinde;elektrolit dengesizliği saptanmadı. Karaciğer ve böbrek fonksiyon testleri normal görüldü. C-Reaktif Protein(CRP) 2mg/L,Lökosit Sayısı(WBC) 8,47K/uL,fekal kalprotektin 40,91µg/g,dışkı incelemesinde lökosit,eritrosit,helmint ve yumurtası,protozoon yok.Servise yatırılan hastanın yapılan özefagogastroduodenoskopisinde;endoskopik eritematöz pangastrit,Kolonoskopinde;iç hemoroid dışında herhangi makroskopik patoloji tespit edilmedi.Histopatolojik incelemerde;duodenum biyopside spesifik patoloji görülmez iken kolonda intestinal spiroketozis görüldü.İntestinal spiroketozis tanısı ile hastaya 3x500mg metronidazol reçete edildi.Poliklinik takibi devam eden,ishali kesilen hastanın şikayetleri belirgin azaldı,kaybettiği kiloları zaman içerisinde geri aldığı gözlendi.Tartışma: İntestinal spiroketozis ise HIV pozitif kişilerde nadir görülen ancak ciddi komplikasyonlara yol açabilen bir fırsatçı enfeksiyondur.Bu enfeksiyonun tanısında,bazen klinik belirtiler,laboratuvar bulguları ve endoskopik görüntüler yeterli olmayabilir,bu olguda olduğu gibi histopatolojik inceleme ile kesin tanı konulabilir.Bulaşma yolları hayvan dışkısıyla kirlenmiş suların tüketilmesinden kaynaklanabileceğini gibi daha sıklıkla homoseksüel erkeklerde oro-anal yolla cinsel bulaşmadan da kaynaklanabilir.Bu enfeksiyonun önlenmesi ve tedavisinde,antiretroviral tedavinin düzenli kullanılması,beslenme ve hijyen kurallarına uyulması,cinsel ilişkide bariyer korunma yollarının kullanılması,riskli davranışlardan kaçınılması ve düzenli takip önemlidir.

Anahtar Kelimeler: İntestinal spiroketozis, ishal, histopatolojik inceleme

Patoloji

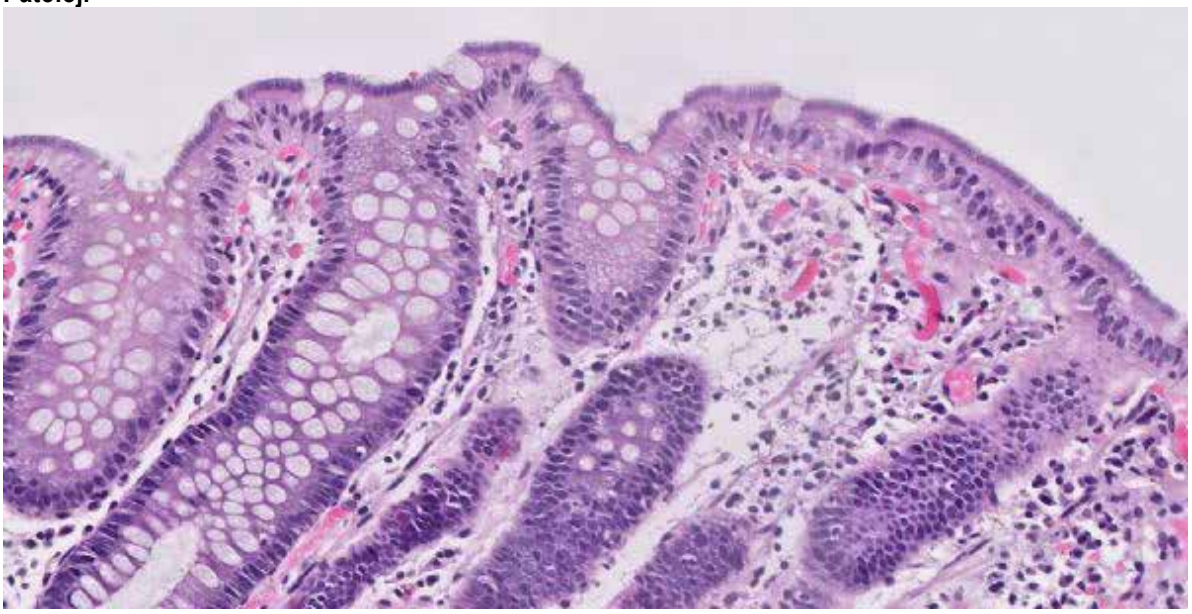

Patoloji2

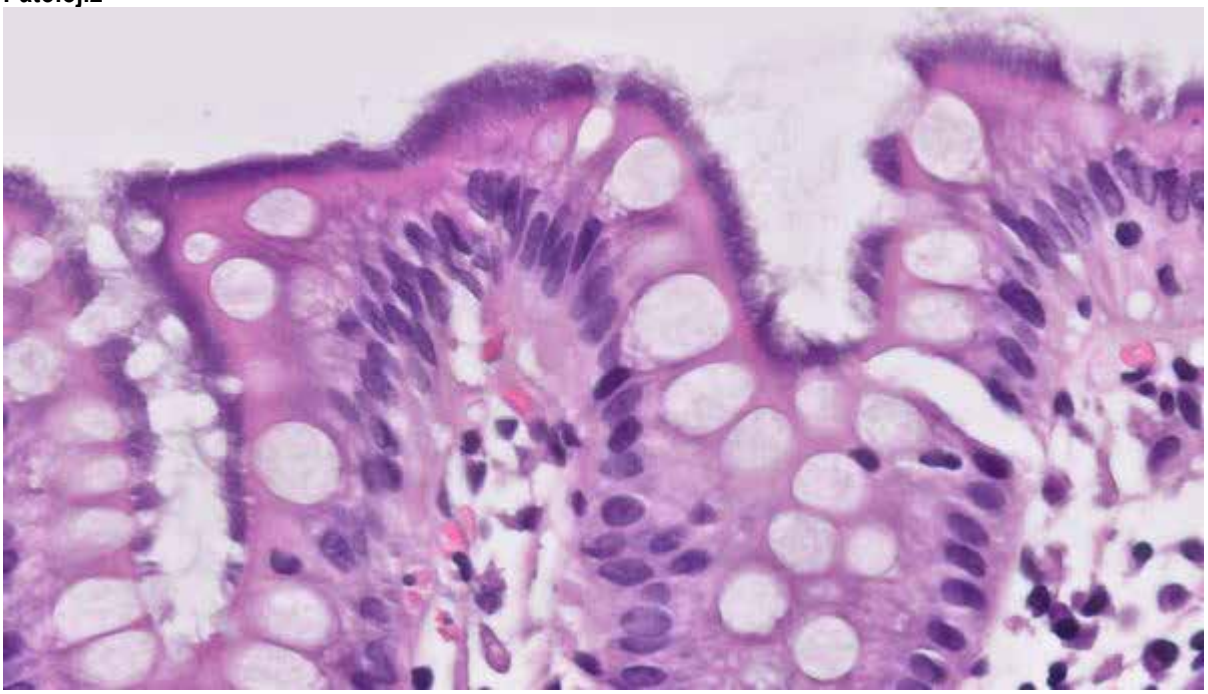

[GP109]

Kolon polipi altında yatan nadir sebep: Hemanjiom

Kenan Moral[1], Esin Kaymaz[2], Mehmet Cindoruk[1], Gökhan Kabaçam[3]
[1]Gazi Üniversitesi Gastroenteroloji Bilim Dalı
[2]Güven Hastanesi Patoloji Anabilim Dalı
[3]Güven Hastanesi Gastroenteroloji Bilim Dalı

Giriş:

Kalın bağırsak hemanjiyomları çok nadir görülen lezyonlardır. Bu lezyonların malign dönüşüm riski olmasa da masif kanama riski vardır. Bu nedenle bu tür lezyonlardan şüphelenmek ve aşırı kanamaya yol açacak girişimsel işlemlere karşı dikkatli olmak çok elzemdir. Bu vaka takdiminde kliniğimize başvuran ve transvers kolonda hemanjiom tespit ettiğimiz bir hastayı sunulacaktır.

Vaka:

57 yaşında kadın hasta karında hazımsızlık ve kabızlık şikayetiyle kliniğimize başvurdu. Hasta proton pompa inhibitör tedavisine yanıt vermeyince endoskopi işlemi uygulandı. Endoskopisinde pangastrit ve özofajit saptandı. Kabızlığa bağlı maligniteyi dışlamak için kolonoskopi uygulanan hastanın transvers kolonunda 1x1,5 cm'lik polipoid lezyon tespit edildi. Lezyonun makroskobik görünümü, neovaskülarizasyon paternlerini içeren saplı polipoid tipteydi. Bol makroskobik neovaskülarizasyon paterni nedeniyle polipin eksizyonu endoloop prosedürüyle yapıldı. Polip herhangi bir komplikasyon olmaksızın başarıyla eksize edildi. Örneğin patolojik incelemesinde hemanjiyom olduğu saptandı.

Sonuç:
Kalın bağırsak hemanjiyomları çok nadirdir. Endoskopik yaklaşımın ciddi komplikasyonlara yol açabilmesi nedeniyle bu tür lezyonların akılda tutulması gerekmektedir. Endoloop gibi daha güvenli bir şekilde yapılan girişimsel teknikler, herhangi bir vasküler polipoid lezyon şüphesi durumunda uygulanmalı ve aynı zamanda daha fazla kanama komplikasyonunu önlemek için rastgele biyopsilerden kaçınmak elzemdir. Ek olarak, hemanjiomların çoğu hamartom olmasına ve herhangi bir sendromik belirti ile ilişkisi olmamasına rağmen, ekstrakolonik ve ekstrabdominal vasküler lezyonlar taranmalı ve sendromik bir hastalık ekarte edilmelidir.

Anahtar Kelimeler: Hemanjiom, Endoloop, Kolon, Endoskopi

Hemanjiomun makroskopik görünümü

Hemanjiomun mikroskopik analizi

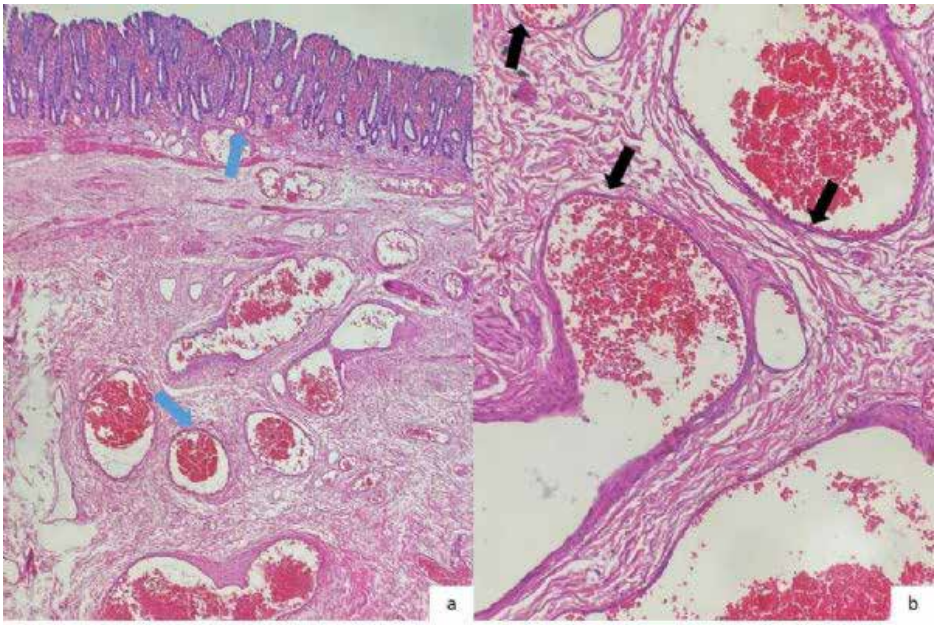

a. Submukozal ve mukozal büyük sinüz benzeri proliferasyon alanları kan ile dolu b. Alanlar tek tabakalı endotel ile kaplı olmakla beraber fibröz stroma tarafından ayrılmaktadır.

[GP110]

İleri Yaşta Görülen Sterkoral Kolit Vakası

Kadir İntaş
Ağrı Diyadin İlçe Devlet Hastanesi

Giriş
Sterkoral Kolit (SK),fekal impaksiyonun neden olduğu nadir bir hastalıktır.Bu olgu sunumunda ileri yaşta tanı alan intrakraniyal tümör ile ilişkili bir sterkoral kolit olgusu anlatılmaktadır.
Vaka
Koroner arter hastalığı,benign prostat hipertrofisi,kronik obstrüktif akciğer hastalığı ve demansı olan 96 yaşındaki erkek hasta acil servise ateş,kabızlık,karın ağrısı,kusma ve konfüzyon ile başvurdu.Yaklaşık 2 ay önce meningiomu düşündüren kitle tespit edilmiş, ancak yaşı ve mevcut hastalıkları nedeniyle operasyon planlanmamış ve o günden sonra hasta dışkı ve idrar inkontinansı nedeniyle hasta bezi kullanıyormuş.Hasta metoprolol tartarat 25 mg/gün,ranolazin 365 mg (günde iki kez),silodosin 8 mg/gün,umeklidinium bromid+vilanterol trifenatat 62.5/25 (günde bir kez) ve laktuloz (günde iki kez) kullanıyordu. Fizik muayenede sol alt karın ve suprapubik bölgede hassasiyet vardı.Bağırsak seslerinde artış vardı ancak karında belirgin bir kas savunması yoktu.Akciğer seslerinde ronküs tespit edildi.Laboratuvar testlerinin sonuçları şöyleydi:lökosit sayısı 15800/µL,nötrofil oranı %88,8; C-reaktif protein 175,51 mg/dL;laktat dehidrogenaz 254 IU/l;kreatinin 1,98 mg/dL.İdrar tahlilinde eser miktarda lökosit ve nitrit varlığı görüldü. İdrar kültüründe Enterococcus spp. tespit edildi.Karın ve pelvis bilgisayar tomografisi'nde rektum ve alt sigmoid duvarında belirgin rektosigmoid fekal impaksiyon inflamatuar değişiklikleri görüldü ve rektumun ön-arka çapı 7,5 cm'ye kadar ulaştığı ölçüldü. Bu bulgular ışığında sterkoral kolit tanısı ile uyumlu bulunmuştur(Şekil 1).Enemalar,intravenöz antibiyotikler ve hidrasyon ile tedaviye rağmen hasta kötüleşmeye devam etti ve ameliyat için uygun görülmedi.Yoğun bakım ünitesinde kalışının 25. gününde hayatını kaybetti.
Tartışma
SK,kolorektumdaki gömülü fekal materyalden kaynaklanan intraluminal basıncın artmasından kaynaklanan kalın bağırsak duvarı enflamatuar bir durumdur.Fekal impaksiyon ve SK en sık kronik kabızlık ile ilişkilidir ve bu durum hastaların performans durumunun kötü olması, nöropsikiyatrik bozuklukları olması, yatalak olması ve diğer komorbiditelerle birlikte kronik kabızlık geçmişine sahip olması ile bağlantılıdır.En sık görülen ciddi komplikasyon perforasyondur ve mortalitenin önemli bir belirleyicisi olarak kabul edilir. Dikkat edilmesi gereken diğer komplikasyonlar sepsis ve septik şok, iskemik kolit ve dilate bağırsağın sıkışmasına bağlı idrar retansiyonudur.Hastamız ürosepsis ve hipoperfüzyona sekonder multiorgan yetmezliği nedeniyle kaybedilmiştir.

Anahtar Kelimeler: Sterkoral Kolit, Demans, Kabızlık

Şekil 1

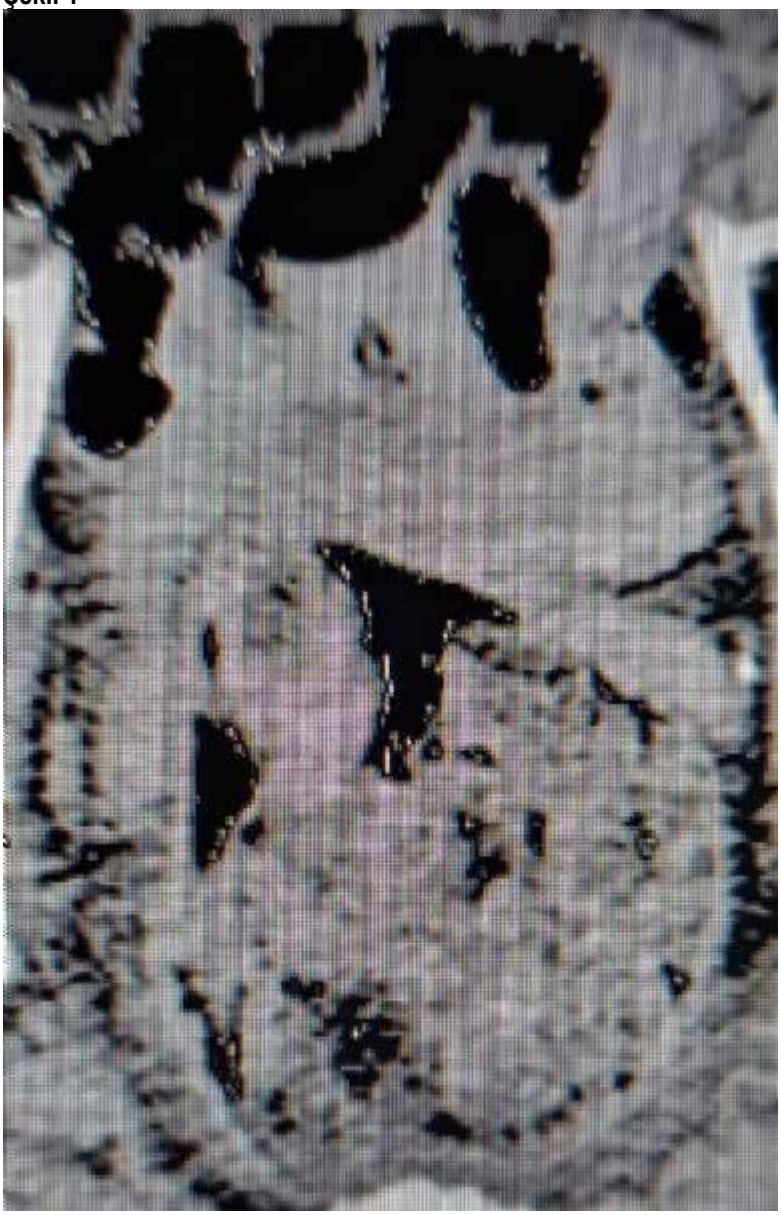

Rektum ve alt sigmoid duvarında belirgin rektosigmoid fekal impaksiyon

[GP111]

Perianal Langerhans Hücreli Histiyositoz

Vedat Göral[1], Ece Altun[2], Ferhat Özden[3], Ömür Gökmen Sevindik[4]
[1]Istanbul Medipol Üniversitesi, Medipol Mega Hastanesi Gastroenteroloji Bölümü, Istanbul
[2]Istanbul Medipol Üniversitesi, Medipol Mega Hastanesi Dermatoloji Bölümü, Istanbul
[3]Istanbul Medipol Üniversitesi, Medipol Mega Hastanesi Patoloji Bölümü, Istanbul
[4]Istanbul Medipol Üniversitesi, Medipol Mega Hastanesi Hematoloji Bölümü, Istanbul

Langerhans hücreli histiyositoz (LHH), nadir görülen bir hastalıktır. Etyolojisinde çevresel etmenler, infeksiyonlar, immünolojik ve genetik etkenlerin rol oynadığı düşünülmektedir. LHH, antijen sunan hücrelerin bir bozukluğudur. Monositer fagositer sistemin en sık görülen hastalığıdır. Bazen dendritik hücrelerin nasıl çalıştığını kontrol eden genlerde mutasyonlar (değişiklikler) gelişir. Bunlar BRAF, MAP2K1, RAS ve ARAF genlerinin mutasyonlarını içerir. Histopatolojisinde; Langerhans hücreleri kadar T-hücreleri, eozinofil, makrofajlar gibi inflamasyon hücreleri yanında, çok çekirdekli dev hücreler dikkati çeker. Burada, oldukça nadir görülen bir vaka sunulacaktır. Vaka: 28 yaşında, Kazakistan'lı, erkek hasta, ishal ve perianal yara şikayeti ile başvurdu. Şikayetleri 2021den beri devam etmekte imiş. 2018 yılında aniden çok susama ve su içme şikayeti olmaya başlamış. Yapılan tetkiklerde diabetes insipidus tanısı konulmuş, ilaç tedavisi olarak desmopressin 120 mgr tablet kullanmış. 2021 yılının mart ayında, perianal lezyonlar oluşmaya başlamış. Perianal lezyonlar için, Crohn hastalığı olabileceği denilmiş ancak ilaç tedavisi almamış. Hastamızın dişlerinde dökülme, kas ve kemik ağrıları ve infertilite de mevcut idi. Şikayeti devam ettiğinden dolayı, Kazakistan'dan tetkik ve tedavi için bize başvurdu. FM'de; hastada tüylenmede azalma, perianal bölgede ciltte ciddi erozyon, ülserasyon ve akıntı, saçlı deride kızarıklık ve yer yer kanamış lezyon (dermatit?) mevcut idi. Sağ dış kulakta krutlu lezyon (tutulum), ağız içinde dişlerde eksiklik, dökülmüş, çarpık dismorfik görünümde, boyun ön kısımda 2 cm'lik açıklık (tutuluma bağlı), testisleri bilateral atrofik görünümde idi. SSS doğal, KVS doğal, batın rahat defans rebound yok, pretibial ödem yoktu. Hastanın perianal bölgedeki ülsere lezyonundan biyopsi yapıldı. Biyopside, Langerhans hücreli histiositoz tanısı saptandı. Tedavisi hematoloji-onkoloji tarafından düzenlenen hasta (10 mg kladribin İ.V, levotiroksin 50 µgr/gün, hidrokortizon 30 mgr/gün oral, desmopressin asetat 0.1 mgr nasal sprey, pantoprazol 40 mgr 1x1 aç), tedavisine ülkesinde devam etmek üzere taburcu edildi. Sonuç olarak, perianal LHH nadir görülen bir hastalıktır. Diabetes insipidusu olan genç hastalarda, lokal tedavilere cevap vermeyen perianal ülserasyon varsa, ayırıcı tanıda Langerhans hücreli histiositoz hastalığı düşünülmelidir.

Anahtar Kelimeler: Perianal lezyon, Langerhans hücreli histiositoz, Diabetes insipidus, Hipofizer yetmezlik

[GP112]

Steroid Dirençli Ülseratif Kolit Alevlenmesini Taklit Eden CMV Koliti

İbrahim Batuhan Peltek[1], Devrim Müge Özarı Gülnar[2], Orhun Çığ Taşkın[3], Genco Gençdal[2], Murat Akyıldız[2]
[1]Koç Üniversitesi Tıp Fakültesi, İstanbul
[2]Koç Üniversitesi Tıp Fakültesi, Gastroenteroloji ve Hepatoloji Bilim Dalı, İstanbul
[3]Koç Üniversitesi Tıp Fakültesi, Patoloji Ana Bilim Dalı

Giriş
Enflamatuvar bağırsak hastalığı (İBH) hastalarında CMV koliti tanısı, klinik ve endoskopik bulguların İBH ilişkili kolite benzer olması nedeniyle zordur; tanısı bağırsak mukozasında histolojik veya viral belirteçlerin tespitine dayanır.
Amaç
Burada ülseratif kolit nedeniyle takip edilmekte olan olguda klinik olarak steroid dirençli ülseratif kolit alevlenmesini taklit eden CMV koliti sunulmuştur.
Olgu
Dış merkezde ülseratif kolit nedenli takip edilen 61 yaşındaki erkek hasta halsizlik, karın ağrısı ve ishal şikayetleriyle gastroenteroloji polikliniğimize başvurdu. Hastanın özgeçmişinde ülseratif kolit alevlenmeleri nedeniyle aralıklı steroid tedavisi aldığı ve 3 ay öncesinde perianal abse takibinde perianal fistül gelişmesi sonrasında seton uygulandığı öğrenildi. Sigara, alkol ve madde kullanımı olmadığı öğrenilen hastanın metilprednisolon 16 mg, mesalazin 3x800 mg ve mesalazin lavman 1x1 tedavisi dışında ilaç ve madde kullanımı yoktu. Hastanın bilinen bir alerjisinin olmadığı, aile öyküsünde bir özelik olmadığı öğrenildi. Vitalleri stabil olan hastanın fizik muayenede oskültasyonda bağırsak hareketleri artmış, palpasyonda epigastrik bölgede ve umblikulus etrafında hassasiyet saptandı. Diğer sistem muayenelerinde patolojik bulgu saptanmadı. Laboratuvar tetkiklerinde; C-reaktif protein(CRP) 64,4 mg/dl, lökosit sayısı (WBC) 11,61 K/uL nötrofil sayısı 8,7 K/uL, olan hastanın, dışkı incelemesinde çok sayıda lökosit ve eritrosit görüldü. Dışkıda Clostridum difficile toksini ve protozoon antijenleri negatif saptandı. Kalprotektin 1900,83 µg/g ölçüldü. Tedaviye yanıtsız olduğu düşünülerek kolonoskopi tekrarlandı. Truelove-Witts Şiddet İndeksi skorlamasına göre şiddetli tanımlanan ve kolonoskopisinde pankolit tespit edilen hastaya azatioprin ve infliximab tedavisi planlandı. Biyopsi örneklerinde düşük derecede displazi ve yüksek CMV PCR pozitifliği saptandı. Kontrol kan tetkikinde de CMV PCR pozitifliği saptanması üzerine valgansiklovir 900 mg başlanan hasta tedavinin 10. gününde kontrole geldi. Şikayetleri gerilemekte olan hastaya valgansiklovir tedavisi 45 gün olarak planlandı.
Tartışma ve Sonuç
CMV koliti, İBH hastalarında özellikle ülseratif kolit hastalarının prognozunda rol oynamaktadır. CMV reaktivasyonu steroide yanıtı azaltabilir; klinik ve endoskopik bulguları ülseratif kolite benzer olduğundan, özellikle steroid tedavisine yanıtsız olduğu düşünülen hastalarda ayırıcı tanıda akla gelmelidir.

Anahtar Kelimeler: CMV Koliti, Ülseratif Kolit, İBH

Kolonoskopi-1

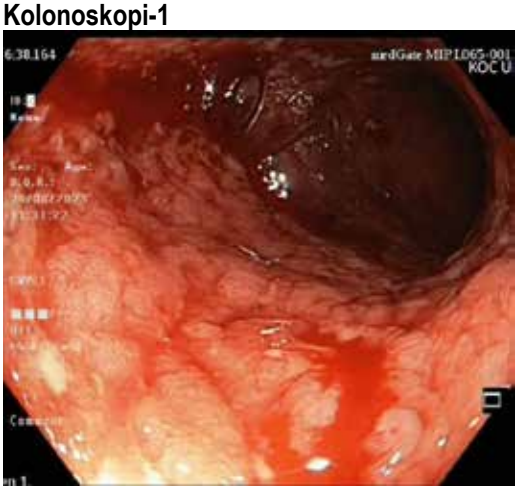

Kolonoskopi-2

Kolonoskopi-3

[GP113]

Kolonda nadir görülen mukozal Schwann hücreli hamartom olgusu

Nuretdin Suna, Nomingerel Tseveldorj, Haldun Selçuk
Başkent Üniversitesi Tıp Fakültesi, Gastroenteroloji Bilim Dalı, Ankara

Giriş: Kolonik mukozal Schwann hücreli hamartom (MSHH), gastrointestinal sisteminde nadir görülen benign lezyondur. Perinöral Schwann hücrelerinden geliştikleri için epitelyal olmayan tümörler olarak sınıflandırılır. Lenfoid kılıf, atipik nükleer hücreler ve iğsi hücrelerden oluşurlar. Histolojik olarak, bu hücreler çok sayıda eosinofilik granül içeren poligonal yapıdadır ve genellikle S-100 için pozitif olan iğsi hücreleri içerir. Literatürde, şu ana kadar sadece 36 vaka rapor edilmiştir, hepsi kolonoskopi taramaları sırasında tesadüfen bulunmuştur. Kolonoskopi ile sigmoid kolonda tesadüfen saptanan MSHH olgusunu sunuyoruz.

Olgu: 52 yaşında erkek hastaya tarama amacıyla yapılan kolonoskopide sigmoid kolonda diminutif polip saptandı ve biyopsi forsepsi ile çıkarıldı. Patolojisi MSHH ile uyumlu raporlandı. Kontrol kolonoskopide sigmoid kolonda daha önce Schwann hücreli hamartom saptanan odakta aftöz alan soğuk snare ile kesilerek çıkarıldı. Histolojik değerlendirilmesinde MSHH rastlanmadı.

Sonuç: MSHH, oldukça seyrek görülen bir tümördür. Bugüne kadar MSHH ile nörofibromatozis arasında herhangi bir ilişki belgelenmemiş ve malign dönüşüm vakaları doğrulanmamıştır. Ancak, klinik önemi henüz belirlenmemiştir. Nadir görülmesi nedeniyle tanı, tarama ve takip kılavuzları için bu lezyonla ilgili daha fazla çalışmaya ihtiyaç bulunmaktadır. Sonuç olarak, MSHH'li hastalarını yakın ve sürekli izlemek gerekir.

Anahtar Kelimeler: kolon, polip, Schwann hücreli hamartom

Resim

Sigmoid kolonda diminütif polipi (mukozal Schwann hücreli hamartom) endoskopik görünümü

[GP114]

Eozinofilik Kolitis

Vedat Göral
Istanbul Medipol Üniversitesi, Medipol Mega Hastanesi Gastroenteroloji Bölümü, Istanbul

Eozinofilik kolit (EK), semptomatik hastalarda kolon duvarında primer eozinofilik infiltrasyonun varlığı ile teşhis edilen, eozinofilik gastrointestinal bozukluklar bölümünde yer alan, nadir bir inflamatuar hastalıktır. Burada, karın ağrısı ile başvuran ve batın tomografisinde kalın bağırsakta kalınlaşma ile karakterize, nadir görülen bir eozinofilik kolit vakası sunulmuştur. Vaka: Karın sol kadranda ağrı ve gaz şikayeti ile başvuran, yurtdışından gelen 58 yaşında bayan hastada, çekilen batın tomografisinde sol kolonda duvarda kalınlaşma saptanmıştı. Hastada, ishal veya kabızlık yakınması yoktu. Yapılan kolonoskopide, sol kolonda, 5-6 cm uzunluğunda, mukozadan kabarık, maligniteyi anımsatan, irregüler görünümlü, lümeni daraltan lezyon saptandı. Lezyondan yapılan biyopside, eozinofilik kolitis tanısı geldi. Hastada eozinofiliye neden olan etkenlerin araştırılması önerildi. Hasta steroid tedavisi ve mide koruyucu kombinasyonu ile tedavi edildi. Eozinofilik kolitis, kolonda oldukça nadir olup, görünüş itibariyle maligniteyi anımsatan bir görünüme sahip olup, kolon kanserinin ve İBH'nın, diğer kolopatilerin ayırıcı tansında düşünülmelidir.

Anahtar Kelimeler: Eozinofilik kolit, Karın ağrısı, Kolonoskopi

[GP115]

Intestinal Spirochetosis:A Rare Cause of Diarrhea

Zeynep Melekoğlu Ellik[1], Sibel Acat[2]
[1]Karaman Training and Research Hospital, Department of Gastroenterology,Karaman
[2]Karaman Training and Research Hospital, Department of Pathology,Karaman

Intestinal spirochetosis is a rare infection of the gastrointestinal tract caused by the colonization of colonic mucosa by spirochetae. Some patients are asymptomatic, whereas others may present with gastrointestinal complaints such as abdominal pain, diarrhea, or rectal bleeding. We report a case of a 39-year-old man who was referred to the gastroenterology clinic for a diagnostic esophagogastroduodenoscopy and screening colonoscopy because of chronic watery diarrhea. Antral Gastritis and normal ileocolonoscopic findings were detected in the endoscopic examination,multiple biopsies were taken from the colon. Light microscopy Hematoxylin and eosin staining of colonic biopsy specimens revealed intestinal spirochetes with non-spesific colitis in the entire colon and rectum. After histological examination, metronidazole was administered. He also tested negative for an HIV infection. At the 6-week follow-up he remained asymptomatic.
In conclusion,IS may be more frequent than suspected, and clinicians should take this disease into account, especially in cases of persistent diarrhea without any reason. It is diagnosed based on histological appearance and requires a colonoscopy with multiple biopsies throughout the colon.

Keywords: *human intestinal spirochetosis, spirochetosis, colonic biopsy*

Figure 1.

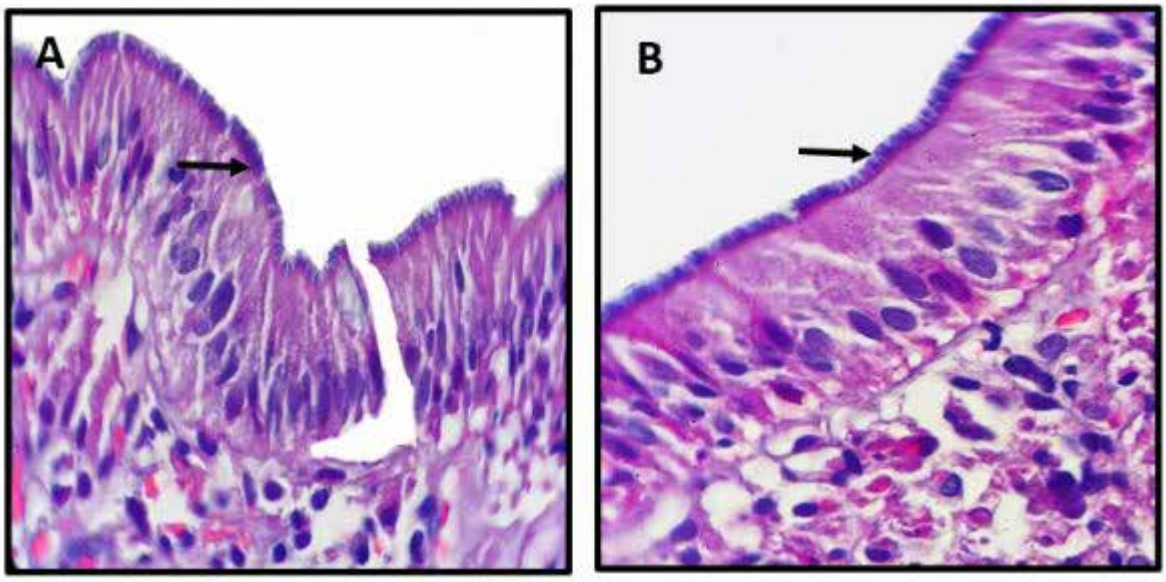

İntestinal spirochetosis. A and B. Spirochetes appear on the surface of the colon epithelium, forming a fuzzy blue border (arrow) with a filamentous appearance (Oil immersion objective).

[GP116]

Gastrointestinal Kanal Nöroendokrin Karsinomu: 2 Vaka

Sabite Kacar[1], Seda Yamak[2], Hayriye Tatlı Doğan[2], Nazmi Göktan Ünver[1], Mehmet Coşkun[1], Tankut Köseoğlu[1], Elif Uzun Ata[3], Doğan Uncu[4], Erol Aksoy[5]
[1]Bilkent Şehir Hastanesi Gastroenteroloji Kliniği, Ankara
[2]Bilkent Şehir Hastanesi Patoloji Kliniği, Ankara
[3]Bilkent Şehir Hastanesi Radyoloji Kliniği, Ankara
[4]Bilkent Şehir Hastanesi Onkoloji Kliniği, Ankara
[5]Bilkent Şehir Hastanesi Gastroenteroloji cerrahi Kliniği, Ankara

Tanım: Nöroendokrin neoplaziler (NEN) vücutta diffüz endokrin sistemden köken alan nadir heterojen neoplazilerdir. Gastrik NEN lerin %21i nöroendokrin karsinomlar (NECs) olup erkeklerde sıktır. Geniş büyüyen, duvarı derin infiltre eden kitlelerdir. Sinaptofizin pozitif, kromogranin A genelde yoktur. Kötü prognozludur. 6-7. dekatta sıktır. Kolonik NEN'ler 65 yaş, erkekte sıktır. Ort 5 cm çapta, Ki-67 proliferasyon indeksi yüksekse kötü prognozludur. Mitoz hızı, Ki-67 proliferasyon indeksine göre G1, G2, G3 NET, NEC, (MİNEN) (WHO 2019). Vaka1: 65y erkek, kilo kaybı, melena, DM, Parkinson hastalığı. BT: Mide büyük kurvaturda asimetrik kitlesel duvar kalınlığı, ÖGD'de korpusda malign ülserovegetan kitle. LCNEC. Ki-67 proliferasyon indeksi %75-80. Ex oldu. Vaka 2: 54y erkek. Hematoçezya. Hb 6.2 g/dl, plt 234 000/mm3. HBV, kronik karaciğer hastalığı, 5 ay önce koroner by-pass. Abd BT: Transvers kolon distalde 12 cm lik alanda 34 mm boyutunda polipoid yumuşak doku lezyonu. Kolonoskopi: Transvers kolon distalinde lümeni daraltarak infiltre eden, geçişine izin vermeyen ülserovejetan, frajil, nekrotik malign görünümlü lezyon izlendi. Bx: Large cell NEC (Transvers kolon doku örneklerinde sinaptofizin ile boyanma mevcut, CK7, CK20, p63, LCA, CDX2 ile boyanma yok. Ki-67 proliferasyon indeksi %100. Büyük hücreli nöroendokrin karsinom ile uyumludur.) 18 FDG PET: Transvers kolonda yaklaşık 7 cm'lik segmentte izlenen konsantrik duvar kalınlaşması şeklindeki kitlede artmış F-18 FDG tutulumu izlenmektedir (SUVmax: 20.19). Tanımlanan kitle midenin alt duvarı ile yakın komşuluktadır (invazyon?). Kitle çevresinde ve mezenterik yağ planları arasında izlenen büyükleri 20x14 mm boyutlu lenf nodlarında değişen düzeylerde F-18 FDG tutulumu izlenmektedir (SUVmax: 7.8). Paraçölyak, paraaortik, aortokaval zincirde ve bilateral ana iliak zincirde birkaçı ılımlı F-18 FDG tutulumu gösteren (SUVmax: 2.8) büyükleri paraçölyak alanda 16x13 mm boyutlu lenf nodları izlenmektedir. Pelvik bölgede hipermetabolik serbest mayi izlenmektedir (malign asit?). 5kürsisplatin,antrasiklin,siklofosfamidkombinasyonkemoterapisialanhastanınKTsonrasıoperasyonuçindeğerlendirilmesiplanlanmıştır. Tartışma: Gastrointestinal sistem maligniteleri içinde nöroendokrin tümörler akılda tutulması gereken özel bir grubu oluşturmaktadır.

Anahtar Kelimeler: Mide nöroendokrin karsinom, kolon nöroendokrin karsinom, nöroendokrin tümör

[GP117]

Eozinofilik Asit

Vedat Göral[1], Işık İkbal Barış[2]
[1]Istanbul Medipol Üniversitesi, Medipol Mega Hastanesi Gastroenteroloji Bölümü, Istanbul
[2]Istanbul Medipol Üniversitesi, Medipol Mega Hastanesi Patoloji Bölümü, Istanbul

Eozinofilik gastointestinal hastalıklar, gastrointestinal dokularda eozinofil infiltrasyonuna bağlı belirti ve bulgular ile seyreden, az görülen hastalık grubudur. Bu vakada, intestinal tutulumlu, eozinofilik asit ile karakterize bir vaka sunulmuştur. 28 yaşında Çin'li bir hastamız, karında ağrı, şişkinlik ve ishal şikayeti ile bize başvurdu. İshali, sulu ve yumuşak olup, kan içermemekte idi. Genel durumu iyi olup, batın muayenesinde serbest asit saptandı. SAAG: 1.27 olarak saptandı. Asitten ponksiyon yapıldı ve Tbc basili saptanmadı. Kan sayımında hafif eozinofili saptandı. Mide, endoskopik biyopsinde Hp negatif, gastrit, duodenum biyopsisinde; lamina propriada hafif lenfoplazmositer hücre artışı, düzenli villus yapıları saptandı. Örneklerde spesifik bir patolojiye yönelik morfolojik bulgu saptanmadı. Periton sıvısı, sitolojik inceleme ve hücre bloğu: eozinofil lökositlerden oluşan inflamatuvar nitelikte benign yayma saptandı. Eozinofil lökositler, 1 büyük büyütme alanında, 100'den fazla sayıda izlendi ve malignite bulgusu görülmedi. Pankreatik amilaz, LDH, idrar analizi normal idi, asit sıvısı kültüründe üreme olmadı. Abdominal USG'de, hepatosplenomegali saptanmaksızın, ince barsak anslarında uzun segment duvar kalınlaşması, minimal plevral efüzyon saptandı. MR enteroklizisde, ince barsak segmentlerinde difüz minimal duvar kalınlık artışı ve minimal artmış kontrast madde tutulumu, ince barsak segmentlerinde yer yer minimal dilatasyon, intraabdominal serbest sıvı rapor edildi. Gaita tetkikinde patoloji saptanmadı. İnflamatuar bağırsak hastalığı, malignite, vaskülit, enfeksiyöz enterit, çölyak hastalığı ve anjiyoödem gibi daha sık görülen diğer durumlar dışlandıktan sonra, ayırıcı tanıda eozinofilik gastroenterit ve eozinofilik asit düşünüldü. Hastaya kortikosteroid tedavisi planlandı. Ancak, hasta Çin'e ve ailesinin yanına gidip tedavi ve takipli olmak istediğini, tedavi süresinde Istanbul'da olamıyacağını söyledi. Bu vaka, mide, duodenum ve kolonun, eozinofilik tutulumdan korunmuş olması nedeniyle nadirdir. Bu vakanın sunulmasındaki amaç, asitli hastalarda medikal olarak tedavi edilebilen eozinofilik asite dikkat çekmektir.

Anahtar Kelimeler: Eozinofilik Asit, İshal, Eozinofili

[GP118]

Kolonoskopi ile çölyak hastalığı tanısı konulan 72 yaşındaki hasta

Mustafa Zanyar Akkuzu[1], Berat Ebik[1], Ferhat Bacaksız[1], Ali Uzel[1], Ahmet Yavuz[1], Ümit Karabulut[1], Vedat Tan[2]
[1]Sağlık Bilimleri Üniversitesi, Gazi Yaşargil Eğitim ve Araştırma Hastanesi,Gastroenteroloji Kliniği,Diyarbakır
[2]Sağlık Bilimleri Üniversitesi, Gazi Yaşargil Eğitim ve Araştırma Hastanesi,İç Hastalıkları Kliniği,Diyarbakır

Giriş
Çölyak hastalığı (ÇH, gluten enteropatisi) genetik olarak duyarlı kişilerde başlıca buğdaydaki gluten ve arpa, çavdar, yulaf gibi tahıllardaki gluten benzeri diğer tahıl proteinlerine karşı kalıcı intolerans olarak gelişen ince barsak hastalığıdır. Bir enteropati olarak bilinmesine rağmen son yıllarda ortaya konulan ve belirginleşen gastrointestinal sistem dışı bulguları ile her sistemin hastalığı haline gelmiştir. Hastalık ince barsak (İB) mukozasında intraepitelyal lenfosit artışı, kript hiperplazisi ve villus atrofisi bulguları ile tanı alır. Ancak İB biyopsisi yapılmadan önce tanıda ilk basamak olan antigliadin antikor (AGA), anti-doku transglutaminaz antikoru (anti-dTG) ve/veya anti-endomisyum antikor (EMA) saptanması önemlidir. Tanı sonrasında sıkı glutensiz diyet ile bu antikor düzeylerinin düşmesi veya tamamen kaybolması beklenir ki bu, takip açısından önemlidir. ÇH kliniği oldukça farklı ve değişken olabilir. ÇH'nın gastrointestinal sistem (GİS) ve GİS dışı belirtileri büyük oranda proksimal ince barsakta gelişen emilim bozukluğuna bağlıdır. Uzun süre tanı almadan devam eden ÇH'nın en önemli komplikasyonları ilerleyen yaşla birlikte diğer otoimmün hastalıkların eşlik etmesi, osteoporoz, ülseratif jejunoileitis ve T hücreli intestinal lenfoma gibi malignansilerin ortaya çıkmasıdır.Tedavi, ömür boyu sürecek glutensiz diyettir.
Olgu
76 yaşında erkek hasta uzun zamandır ara ara olan karın ağrısı ve ishal şikayetleri ile başvurdu. Hasta Siirt'in Pervari ilçesinin köyünde yaşıyordu. Kilosu 52 ve boyu 163 cm idi. Hasta dahiliye polikliniğine başvurmuştu ve dışkı analizlerinde gizli kan çıkması üzerine kolonoskopi için randevu verilmişti. Hastaya kolonoskopi yaptığımızda terminal ileumda nodüller görünüm, taraksı yapı ve çorak toprak görünümü mevcuttu. Bu bölge mukozasından biyopsiler alındı.İşlem sonrası hastaya endoskopi de yapılmak istendi ama hasta kabul etmedi. Çöliyak açısından serolojik testler istendi. Patoloji sonucu ve serolojik testleri çöliak hastalığı ile uyumlu çıkınca hastaya glutensiz diyet başlandı. Çöliyak hastalığı açısından sistemik taramaları, vitamin ve hormon düzeyleri bakıldı ve DEXA çekildi. Eksik olan vitamin ve mineral replasmanları ile birlikte osteoporoz tedavisi başlandı. Sonuç olarak çok nadir de olsa çöliyak hastalığında terminal ileum tutulumu da olabilir.

Anahtar Kelimeler: Çölyak Hastalığı, ileri yaş, ileum tutulumu, kolonoskopi

[GP119]

İleri yaş hastada çölyak tanısı

Hatice Zorlu Kızılağaç
Sultanbeyli devlet hastanesi, iç hastalıkları kliniği, istanbul

İleri yaş hastada çölyak tanısı

Hatice Zorlu Kızılağaç

Sultanbeyli Devlet Hastanesi İç Hastalıkları Kliniği, İstanbul

Amaç: Çölyak hastalığı, genetik olarak yatkın bireylerde gluten ve benzeri tahıl proteinlerine karşı intolerans sonucu gelişen kronik hastalıktır.Sıklıkla çocukluk çağında ve genç erişkin bireylerde tanı almakla beraber prevalansı tüm dünyada yaşlı popülasyonda giderek artış göstermektedir.Bu yaş grubunda farklı laboratuvar bulguları ve atipik klinik görünüm tanıda hatalara ve gecikmelere sebep olmaktadır.Bu olgu sunumunda; halsizlik ve demir eksikliği anemisi nedeniyle kliniğimize yönlendirilen ve çölyak tanısı konulan 70 yaşındaki hastamızı ele aldık. Böylece ileri yaştaki çölyak vakalarına tanısal yaklaşımdaki farkındalığı arttırmayı amaçladık.

Olgu: 70 yaş kadın hasta bilinen hipertansiyon tanılı; halsizlik, egzersiz kapasitesinin azalma ve dispeptik yakınmaları olması üzerine dahiliye polikliniğine başvuruyor.Bakılan tetkiklerinde b12:165ng/l(197-771) demir:20g/l(35-50) demir bağlama kapasitesi:450ng/dl(118-418) ferritin:3,5ng/l(13-150) hb:10,3g/dl(11-18) mcv:78fl(80-100) folat:3,1ng/l(>3,9) saptanıyor.BFT ve KCFT normal saptanıyor. Hastanın tıbbi geçmişi, sorgulandığında kansızlık sebebiyle sık sık oral demir preparatı kullandığı öğrenildi.Hasta melena, hematokezya, hematamez tariflememekteydi. Demir eksikliği, folat eksikliği ve b12 eksikliği olan hastadan IgA, antiendomisyumIgA, doku transglutaminazIgA ve IgG çalışıldı.Hastanın IgA düzeyi normal, antikorları pozitif saptandı. Antikorların pozitifliği üzerine yapılan endoskopide, duodenal mukozada çölyak hastalığını düşündüren mozaik patern, duodenal kıvrımlarda silinme ve taraklanma bulgusu izlendi.Duodenal biyopsi örnekleri intraepitelyal lenfosit infiltrasyonu, kript hiperplazisi ve villöz atrofi gösterdi.Öte yandan yapılan total kolonoskopi ve abdominal ultrasonografide patoloji tespit edilmedi.Teşhis kesinleştikten sonra hastaya glutensiz diyet başlandı, demir,b12 ve folik asit tabletleri reçete edildi.Diyet ve tedavi sonrası hastanın şikayetleri geriledi, anemisi düzeldi.

Sonuç: Çölyak hastalığı;geç tanı alabildiğinden şüphe tanıda büyük önem taşır.İleri yaştaki yetişkinlerde çölyak hastalığının klinik yelpazesi; önemli kilo kaybı olan şiddetli malabsorbsiyon bulgularından, demir veya kalsiyum gibi tek bir elementin besinsel eksikliğine kadar geniş bir şekilde değişkenlik gösterir.Derin demir eksikliği anemisi ve oral demir tedavisine yanıtsızlık,D vit eksikliği ve yaşına göre beklenenin altında BMD değerleri olan ve poliklinikte sıkça rastladığımız hastaların;çölyak hastalığı açısından değerlendirilmesini unutmamalıyız.

Anahtar Kelimeler: çölyak, demir eksikliği, yaş

[GP120]

A rare diagnosis in a patient presenting with a giant abdominal mass: Solitary Fibrous Tumour

Celalettin Herek, Memduh Şahin, Hayrettin Sever, Elif Güven Çetin, Sevgi Herek
Başakşehir Çam ve Sakura Şehir Hastanesi, Gastoenteroloji Ana bilim dalı

The patient, who had constipation and abdominal pain for 2 years, had an involuntary weight loss of 20 kilograms in the last 10 months. At the same time, physical examination revealed swelling and bulging in the abdominal region. The patient was examined by us for a possible malignancy. CT examination showed a cystic mass lesion with a wax dense content and irregular septa in its structure, which significantly filled the intraperitoneal distance. Laboratory analysis showed no abnormal findings except mild anaemia. PET-FDG examination revealed a cystic mass starting from the prepancreatic area in the abdomen, surrounding the abdominal aorta anteriorly and pushing the intestine posteriorly and laterally, The solid component of the lesion, which almost completely filled the pelvis (33x20 cm) and arched the anterior abdominal wall anteriorly, had a slightly increased FDG uptake with a heterogeneous distribution in the solid component of the lesion, which also had a cystic component, which was prominent in the periphery, with fatty planes not clearly distinguishable between the anterior of the inferior pole of the left kidney. (SUV max:3.7). With these findings, the patient who underwent Tru-Cut biopsy was evaluated as “intermediate risk solitary fibrous tumour”.Solitary fibrous tumor (SFT) comprises a histologic spectrum of rarely metastasizing fibroblastic mesenchymal neoplasms that includes tumors formerly classified as hemangiopericytoma.In one nationwide study, SFT accounted for 3.7 percent of all soft tissue sarcomas and mesenchymal tumors of intermediate malignancy presenting over a four-year period (2013 to 2016), with an estimated annual incidence of 0.35 per 100,000 individualsThe majority of SFTs behave in an indolent fashion and do not recur locally or distantly. However, 10 to 25 percent of tumors recur, and reported 10-year disease-specific survival rates for both pleural and extrapleural SFTs are between 73 and 100 percent

Keywords: Solitary Fibrous Tumour, huge mass, rare tumour

CT image

[GP121]

Çölyak hastalığında, barsak mukozası zamanla düzelir mi ? Çölyak hastalarında remisyonun göstergeleri nelerdir?

Berat Ebik[1], Ferhat Bacaksız[1], Ali Üzel[1], Mustafa Zanyar Akkuzu[1], Ahmet Yavuz[1], Ümit Karabulut[1], Muhsin Kaya[2]
[1]Sağlık Bilimleri Üniversitesi, Gazi Yaşargil Eğitim ve Araştırma Hastanesi,Gastroenteroloji Kliniği,Diyarbakır
[2]Dicle Üniversitesi Tıp Fakültesi, Gastroenteroloji Bilim Dalı

Giriş-Amaç: Glutensiz diyet altında çölyak hastalarında mukozal iyileşmenin gerçekleşip gerçekleşmediğini ve zamanla hastaların ne kadarında villöz atrofinin kalıcı olarak bulunduğunu belirlemek bunun yanında çölyak hastalarında remisyona etki eden faktörleri belirlemeyi amaçladık.
Materyal-Metod: Tanıdan itibaren farklı zaman periyodunda bulunan, 56 tanesi remisyonda olan toplam 115 çölyak hastasının semptomları, laboratuvar değerleri, otoantikor seviyesi ve endoskopik mukozal biyopsi örnekleri incelendi. Ayrıca hastalar tanı aldıkları zaman dilimine göre üç gruba ayrıldı. Tanının ilk 5 yılındaki hastalar, 5-10 yıl arasında olanlar ve 10 yıldan daha eski tanıya sahip hastalar olarak ayrıldı. Glutensiz diyet altında remisyonda olan hastaların ne kadarında ince barsakta mukozal hasarın ve villöz atrofinin devam ettiği ve bunun zamanla olan ilişkisi incelendi.
Bulgular: Hastaların %61.8'i diyet yaptığını söylemesine rağmen %48.7'si remisyondaydı. Hastaların %67'si (n=77) en az bir semptom bildirdi. Kilo kaybı (p=0.019) dışında, karın ağrısı (p=0.257), şişkinlik (p=0.126) ve ishal (p=0.175) gibi şikayetlerin hastalık aktivitesiyle ilgili olmadığı görüldü. Hastalığın bilinen süresi 5 yıldan az olanların %42.8'i remisyondayken, 5-10 yıl arasında olanlarda bu oran %46.0 ve 10 yıldan uzun süreli çölyak hastalarının ise %56.7'si remisyondaydı (p=0.474) Remisyonda olan hastaların sadece 5'i (%8.9) endoskopik ve histopatolojik olarak normal iken %69.9'unda villöz atrofi saptandı. Tanıdan itibaren ilk 5 yılı içerisinde olanlarda %86 villöz atrofi mevcutken bu oran 10 yıldan daha eski hastalarda %59 olarak saptandı. Lojistik regresyon analizi ise diyet uyumun (OR:4.39; P<0.001) ve endoskopik görünümün (OR:13.01; P<0.001) normal olmasının remisyonun en güçlü belirleyici faktörleri olduğunu gösterdi.
Sonuç: Hastaların zaman geçtikçe diyet uyumları ve remisyon oranları artmaktadır. Fakat histolojik olarak intraepitelyal lenfositoz neredeyse hiç düzelmemekte ve hastaların büyük kısmında diyete uysalar bile villöz atrofi kalıcı olmaktadır. Hastaların semptomsuz olması, otoantikor titrelerinin ve diyet uyumları remisyon için önemli göstergeler olarak kabul edilse bile bu parametreler mukozanın histolojik durumunu net olarak yansıtmamaktadır. Glütensiz diyetle mukozal iyileşmenin remisyon için ideal bir hedef olmadığını söyleyebiliriz.

Anahtar Kelimeler: Çölyak Hastalığı, remisyon durumu, villöz atrofi

Şekil-1

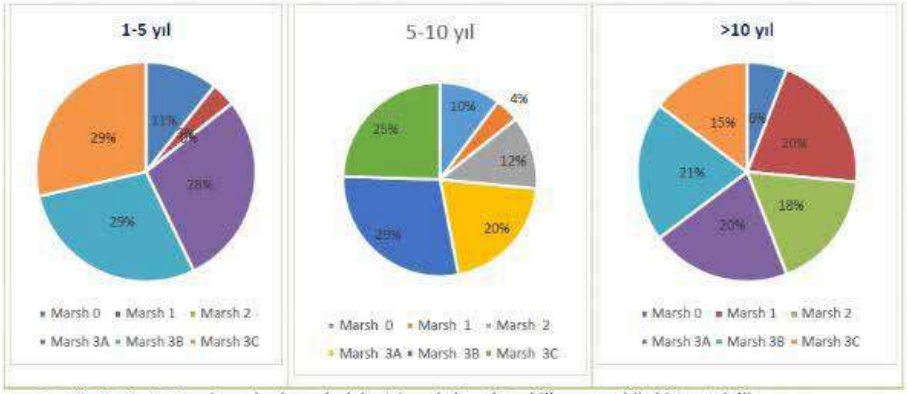

Grafik 1a-1b-1c: Remisyonda olan çolyak hastalarında hastalığın bilinen süresi ile histopatolojik bulguların dağılımı

Remisyonda olan çölyak hastalarında hastalığın bilinen süresi ile histopatolojik bulguların dağılımı

Tablo-1

Tablo-1: Çalışmada yer alan Çölyak hastalarının demografik ve laboratuvar verileri

Parametre	Study Population (n=115)	Remisyonda (n=56)	Remisyonda olmayan (n=59)	p
Yaş	29.1±10.6	29.9±11.8	28.4±9.4	0.475
Cinsiyet K	83 (%72.2)	38 (%67.9)	45 (%76.3)	0.406
E	32 (%27.8)	18 (%32.1)	14 (%23.7)	
VKİ (kg/m²)	20.3±3.1	21.1±3.2	19.6±2.9	**0.015**
Hastalığın Bilinen süresi/yıl	9.1±5.0 (1-30)	10.5±5.7	7.6±3.8	**0.002**
Diyet uyumu				
Diyete uyuyorum	71 (%61.8)	45 (%80.4)	26 (%44.1)	
Diyete dikkat etmiyorum	44 (%38.2)	11 (%19.6)	33 (%55.9)	**<0.001**
Hgb (g/dL)	13.4±1.9	14.0±1.6	12.8±2.0	**0.002**
Ferritin (µg/L)	30.0 (2.5-217)	72.2 (3.2-217)	44.4 (2.5-87)	**<0.001**
Folat (ng/mL)	6.8±4.1	8.6±4.5	5.1±3.0	**<0.001**
Vitamin B12 (ng/L)	364±136	377±132	352±139	0.322
Vitamin D (ng/mL)	15.9 (2.8-88.2)	18.6 (4.7-88.2)	13.3 (2.8-83.0)	**0.006**
Kalsiyum (mg/dL)	9.2±0.5	9.5±0.5	9.0±0.5	**<0.001**
Parathormon (pg/mL)	65.6 (22.6-471)	54.4 (25.5-140)	76.3(22.6-471)	**0.001**
Magnezyum (mg/dL)	1.8±0.1	1.8±0.2	1.8±0.2	0.922

Çalışmada yer alan Çölyak hastalarının demografik ve laboratuvar verileri

Tablo-2

Tablo-2: Çölyak hastalarında remisyonda olma durumuna etki eden ana faktörlerin lojistik regresyon analizi

Parametre	*OR*	*%95 C.I*	*p*
*Yaş**	*1.17*	*0.55-2.18*	*0.677*
*Cinsiyet ***	*1.52*	*0.66-2.46*	*0.315*
*Hastalık süresi****	*0.62*	*0.28-1.36*	*0.235*
*Semptom varlığı*****	*3.01*	*1.33-5.78*	*0.007*
Diyet uyumu	*4.39*	*1.96-8.80*	*<0.001*
*Endoskopik görünüm******	*13.01*	*7.62-23.68*	*<0.001*

(*: <30 yaş referans; **: kadın cinsiyet referans; 10 yıldan uzun süreli hastalığı bilinenler referans; ****: Karın ağrısı, ishal, şişkinlik, kilo kaybı gibi herhangi bir semptomu olmayanlar referans;*****: endoskopik görünümü normal olanlar referans alındı.)

Çölyak hastalarında remisyonda olma durumuna etki eden ana faktörlerin lojistik regresyon analizi

[GP122]

The performance of the video capsule endoscopy in the diagnosis of small bowel tumors

Fatima Amkhaou, Wafaa Hliwa, Fatima Zahra El Rhaoussi, Mohamed Tahiri, Fouad Haddad, Ahmed Bellabah, Wafae Badre
Hepato and Gastro-Enterology department,university hospital center Ibn Rochd, Casablanca, Morocco.

Introduction: Small bowel tumours are rare and account for little more than 3% of all gastrointestinal neoplasia. video capsule endoscopy (VCE) has become the main choice for the non invasive diagnosis of small intestinal tumors. Data information on its performance remain limited. The main of our study is to report our experience with VCE as well as to evaluate its contribution in the diagnosis of small intestinal tumors. Methods: This was a retrospective monocenter study from 2007 to 2019, including all patients with clinical signs suggesting a small bowel disorder in whom a VCE was performed after a negative bidirectional endoscopy. Results: In our study, we included 95 patients. Small bowel tumor lesions were suspected in 5 patients (4.75%), including two males and three females, with a median age of 60 years [39-79]. In these patients the indication for VCE was obscure GI bleeding in 3 cases, iron-deficiency anemia in one case, and the last case involved VCE as part of the assessment for the extension of gastrointestinal polyposis. The endoscopic appearance of lesions identified by VCE was: a spontaneously bleeding mass, an irregular surface, a large polyp with signs of degeneration, and a whitish appearance of the villi. Based on these endoscopic findings, surgical management was discussed for our patients. Following the histopathology examination, adenocarcinoma was diagnosed in two cases, the second case was a GIST, the third was a Peutz-Jeghers polyp, and the last patient had a jejunal tumor related to an adenocarcinoma and died before completing the assessment. Conclusion: VCE enables the early detection of small intestinal tumors, even before the onset of digestive stenosis, during phases such as iron deficiency anemia or unexplained gastrointestinal bleeding. As a result, it significantly having a positive impact on the therapeutic management and prognosis of patients.

Keywords: video capsule endoscopy, Intestine, Small, tumors

[GP123]

Çölyak Hastalığı'nda glutensiz diyetin laboratuvar parametreleri üzerine etkisi

Ahmet Avcı[1], Muhammed Kaya[2], Hüseyin Köseoğlu[2], Tolga Duzenli[2]
[1]Hitit Üniversitesi Tıp Fakültesi, İç Hastalıkları Ana Bilim Dalı, Çorum
[2]Hitit Üniversitesi Tıp Fakültesi, Gastroenteroloji Bilim Dalı, Çorum

Giriş: Çölyak Hastalığı genetiği yatkın bireylerde diyet ile alınan glutenin tetiklediği immün mekanizmalar sonucu ince barsak villus hasarı ile seyreden malabsorbtif bir hastalıktır. Hastalık seyrinde diare, kilo kaybı, anemi, karaciğer fonksiyon testlerinde bozulma, osteoporoz, vitamin ve mineral eksiklikleri başta olmak üzere çok çeşitli bulgular görülebilmektedir. Hastalığın kesin tedavisi diyetten glutenin tamamen çıkarılması olup diyete uyum sağlayan hastalarda malabsorbsiyona sekonder olduğu düşünülen bu bulgularda oldukça hızlı düzelmeler görülebilmektedir. Bizim çalışmamızda da 1 yıllık glutensiz diyet sonucunda çölyak hastalarının laboratuvar parametrelerindeki değişimin değerlendirilmesi amaçlanmıştır. **Metod:** Ocak 2018-Ocak 2021 tarihleri arasında Gastroenteroloji Polikliniğine başvuran serolojik ve histolojik olarak doğrulanmış Çölyak Hastalığı tanısı olan hastalar retrospektif olarak incelendi. En az 1 yıldır çölyak tanılı, 18-70 yaş arası ve glutensiz diyet sonrası serolojik testleri negatifleşmiş hastalar çalışmaya dahil edildi. Diyete uyumsuz, serolojik testleri halen pozitif, bilinen hematolojik tanısı olan, siroz tanısı olan, gebe olan hastalar dışlandı. Hastaların tanı anındaki ve en az 1 yıl diyet uyguladıktan sonra kontrolde serolojik testleri negatifleşenlerin diyet sonrası laboratuvar verileri kaydedildi. Elde edilen veriler SPSS 21.0 paket programı kullanılarak istatistiksel olarak değerlendirildi. Çalışmamız için Hitit Üniversitesi Klinik Araştırmalar Etik Kurulu'ndan 2022-113 tarih ve sayılı onay alınmıştır. **Bulgular:** Çalışmaya ortalama yaşları 37.6±13.07 yıl olan, 38 erkek 103 kadın toplam 141 hasta dahil edildi. Glutensiz diyet öncesi ve sonrası laboratuvar verileri Tablo-1'de verilmiştir. Glutensiz diyet sonucu hemoglobin düzeylerinde saptanan anlamlı artışın yaş, cinsiyet ve histolojik evre ile ilişkisi incelenmiş; erkeklerdeki artışın kadınlardan anlamlı olarak daha fazla olduğu görülmüş, diğer parametreler ile anlamlı ilişki saptanamamıştır (Tablo-2). **Sonuç:** Çölyak Hastalığı için günümüzde halen glutensiz diyet dışında bir tedavi seçeneği olmayıp diyete uyumlu hastalarda pek çok laboratuvar parametrede düzelme olduğu bizim çalışmamızda ve diğer pek çok çalışmada gösterilmiştir. Bu nedenle hastaların glutensiz diyetin önemi konusunda yeterince bilgilendirilmeleri ve diyete uyumun sağlanması oluşacak komorbiditelerin önlenmesi açısından hayati öneme sahiptir.

Anahtar Kelimeler: Çölyak Hastalığı, Gluten, Diyet, Hemoglobin

Tablo-1

Tablo-1: Glutensiz diyet öncesi ve sonrası laboratuvar verileri

	Diyet Öncesi	Diyet Sonrası	p-değeri
Hemoglobin	12.39±1.74	13.72±1.42	**<0.001**
Platelet	296.01±76.43	258.85±61.71	**<0.001**
RDW	15.10(13.52-17.27)	13.40(12.90-14.20)	**<0.001**
MPV	9.76±1.01	10.40±1.39	**<0.001**
MCV	82.12±9.37	85.10±5.70	**0.020**
WBC	6659.18±1845.03	6730.14±2123.37	0.624
Lenfosit	2120.00(1647.50-2120.00)	2080.00(1640.00-2080.00)	0.831
Nötrofil	3791.23±1290.86	3803.97±1611.02	0.927
Glukoz	90.00(85.00-90.00)	90.00(84.00-90.00)	0.299
AST	24.00(19.00-24.00)	20.00(17.00-20.00)	**0.002**
ALT	21.00(15.00-21.00)	16.00(13.00-16.00)	**0.033**
Ferritin	9.50(5.800-9.500)	25.00(10.30-25.00)	**0.001**
Total Kolesterol	174.71±40.04	192.64±40.66	**0.002**
Trigliserid	111.26±43.13	107.60±50.09	0.796
Albumin	4.35±0.33	5.39±0.32	0.292
Folat	7.99±5.30	11.59±4.95	**0.009**
Vitamin B12	382.84±161.26	409.21±172.40	0.421

One-Sample T-test ve Wilcoxon Signed Rank Test kullanılmıştır.

Tablo-2

Tablo-2: Glutensiz diyet sonucu hemoglobin düzeylerinde saptanan anlamlı artışın yaş, cinsiyet ve histolojik evre ile ilişkisi

	Diyet öncesi Hemoglobin (g/dL)	Diyet sonrası Hemoglobin (g/dL)	p-değeri
Marsh Skoru			0.527
2	13.20±0.17	13.06±0.29	
3a	11.67±1.10	12.95±1.30	
3b	12.64±1.85	14.34±1.33	
3c	12.49±1.63	13.53±1.93	
Cinsiyet			**0.003**
Erkek	12.71 ±1.73	15.11±1.26	
Kadın	12.25±13.12	13.12±1.01	
Yaş			0.291
≥40 yaş	11.96±1.84	13.55±1.23	
<40 yaş	12.81±1.54	13.88±1.59	

Repeated Measures ANOVA testi kullanılmıştır.

[GP124]

Mezenterik Kaviter Lenf Nodu Sendromu

Altay İldan, Ali Çağatay Bozkına, Ozan Fatih Sarıkaya, Fulya Günşar
Ege Üniversitesi Tıp Fakültesi, Gastroenteroloji Bilim Dalı, İZMİR

GİRİŞ
Mezenterik kaviter lenf nodu sendromu (MKLNS), çölyak hastalığının nadir ve fatal bir komplikasyonudur. Hastalık mezenterik lenf nodlarının kistik değişikliği ile karakterizedir. Literatürde raporlanan az sayıda vakada MKLNS, dirençli semptomlarla (diyare, kilo kaybı, sepsis vb.) ve kötü prognozla ilişkilendirilmiştir. Mortalite esas olarak şiddetli malnutrisyon, bağırsak kanamaları ve hiposplenizm ile malnutrisyona ikincil ağır sepsis ile ilişkilidir. MKLNS saptadığımız bu vakayı klinisyenler arasında farkındalığın arttırılması için sunuyoruz.

OLGU
2 yıl önce Çölyak tanısı alan 59 yaşındaki kadın hasta kliniğimize kilo kronik diyare ve malnutrisyon nedenli yatırıldı. Tıbbi geçmişinde 35 paket yılı sigara dışında özellik olmayan hastanın fizik muayenesinde de bir bulgu yoktu. Yapılan bilgisayarlı tomografisinde; sol üst kadrandan pelvik düzeye doğru uzanım gösteren mezenter kökünde, büyükleri 6,5x6 cm boyutunda çok sayıda içerisinde yağ - sıvı seviyelenmeleri gösteren ve yer yer birleşme eğiliminde olan lezyonlar saptandı. Hematoloji ile yapılan konsultasyonda lenfoma düşünülmedi. Hasta KMLNS kabul edildi ve diyet konusunda uyarılarak takibe alındı.

TARTIŞMA
Mezenterik kaviter lenf nodu sendromu ilk kez 1969 yılında Hemet ve ark. tarafından tanımlanmıştır. Sonrasında literatürde olgu bazında raporlar yayınlanmış olup 2010 yılında McBride ve ark. dünya çapında 38 vaka raporunu özetlemişlerdir. KMLNS'de görüntüleme ile tanıya gidilebilse de, eksize edilen mezenterik lenf nodlarının patolojik değerlendirmesiyle tanı doğrulanabilir. Kitlelerin boyutları değişkendir ve çapları 2 ile 8 cm arasında değişir. Çoğunluğu multipl lezyonlardır. Merkezi materyalleri yağ veya sıvı olabilir. Kistik kitlenin merkezinde yağ ve sıvı seviyelerinin görülmesi tanısal açıdan değerlidir. Bu seviyelenme MRG'de daha iyi görülebilmektedir. Literatür incelendiğinde MKLNS, dirençli semptomlar ve kötü prognozla ilişkili bulunmuştur.

SONUÇ
Tanımlanmasının üzerinden 50 yılı aşkın süre geçmiş olsa da literatürde KMLNS ile ilgili bilgi kısıtlıdır. Nadir görülen bir komplikasyon olsa da kötü prognozla ilişkili olması ve fatal seyredebilmesi nedeniyle atlanmaması gereken bir komplikasyondur.

Anahtar Kelimeler: Mezenterik, Kaviter, Lenf, Nodu, Sendromu

[GP125]

Koledokolitiyazis olgularında Endoskopik Ultrasonografi(EUS) ile Manyetik Rezonans Kolanjiyopankreatografinin(MRKP) karşılaştırılması

Deniz Kayış[1], Burak Özşeker[2]
[1]Muğla Sıtkı Koçman Üniversitesi Tıp Fakültesi, İç Hastalıkları Ana Bilim Dalı, Muğla
[2]Muğla Sıtkı Koçman Üniversitesi Tıp Fakültesi, Gastroenteroloji Bilim Dalı, Muğla

Amaç: Çalışmamız retrospektif, kesitsel bir çalışmadır. Koledokolitiyazis bulgularıyla başvuran 279 hastanın koledok incelemesi için yapılan MRKP ve EUS bulgularının karşılaştırılması amaçlanmıştır.
Yöntem: Muğla Sıtkı Koçman Üniversitesi Eğitim ve Araştırma Hastanesi'ne 01.01.2020-30.06.2022 tarihleri arasında koledokolitiyazis bulgularıyla başvuran, MRKP ve EUS görüntülemesi yapılan 279 hasta çalışmamıza dahil edildi. Kolanjiyoselüler, pankreas maligniteleri, pankreas kistleri saptananlar çalışmaya dahil edilmedi. Olguların klinik bulguları geriye dönük incelendi. Veriler SPSS V23.0 ile analiz edildi.
Bulgular: Olguların %61,3'ü kadındı. Yaş ortalaması 62,17±18,18, ortanca yaşı 65(16-94)ti. Hastaların %21,5'inde fizik muayene normalken, %76,7'sinde sağ üst kadranda hassasiyet, %0,7'sinde defans olduğu belirlendi. MRKP yapılan olguların %55,2'sinde, EUS yapılanların %63,4'ünde koledokta taş saptandı. Yapılan karşılaştırmada, EUS ile koledokta taş varlığının görülme oranı MRKP ile olandan istatistiksel olarak daha fazlaydı(p=0,006). MRKP ve EUS'a göre koledokta taş boyutu ortanca değerleri (6mm ve 5mm) karşılaştırıldığında istatistiksel olarak anlamlı bir fark olduğu saptandı(p<0,001). Koledok taşı varlığının MRKP ile belirlenmesinde; EUS ile ölçülen koledok taş boyutunun etkisini belirlemek amacıyla yapılan ROC analizinde koledok taş boyutu için kesme değeri 2,5 mm olarak belirlendi, istatistiksel olarak anlamlı bulundu(p=0,043). MRKP negatif-EUS pozitif koledok taşına sahip olan 44 (%15,8) ve MRKP pozitif-EUS negatif koledok taşına sahip olan 20 (%7,2) hasta mevcuttu. MRKP'de ve EUS'ta koledok çapı 6 mm kesim noktası alınarak koledokta taş varlığı açısından karşılaştırıldığında anlamlı fark saptandı(sırasıyla p=0,001 ve p=0,001). EUS'ta koledok taş boyutu ortanca değeri 5 mm ve altında olanlarda pankreatit oranı daha yüksek saptandı, istatistiksel anlamlı bulundu(p=0,016).
Sonuç: Koledok taşlarını göstermede literatürle uyumlu olarak EUS, MRKP'ye göre daha duyarlı bulundu. Küçük koledok taşlarını saptamada EUS'un MRKP'ye göre daha duyarlı olduğu gösterildi. Koledok taşı için MRKP negatif-EUS pozitif olan olguların oranı %15,8 bulundu ve bu hastalara ERKP yapılarak hastalarda gelişebilecek rekürren pankreatit riskinin önüne geçilmiş oldu. Koledok taşı için MRKP pozitif-EUS negatif olguların oranı %7,2 olup EUS ile koledokta taş görülmediğinden bu olgulara ERKP yapılmayarak gereksiz ERKP ve komplikasyonlarının önüne geçilebilmiştir.

Anahtar Kelimeler: EUS, koledokolitiyazis, MRKP

Lineer EUS incelemesinde papilla bölgesinden yapılan değerlendirmede koledok lümeninde 5 mm çaplı akustik gölge veren taşla uyumlu ekojenite

MRKP'de koledokta yaklaşık 1 cm çaplı sıralı taşlar

[GP126]

Biliyer Anatomik Varyasyonların Post-Endoskopik Retrograd Kolanjiyopankreatografi (ERCP) Asemptomatik Hiperamilazemi Üzerine Etkisi

Büşra Özçimen[1], Ümran Esen Tan[2], Muşturay Karçaaltıncaba[2], Erkan Parlak[3]
[1]Hacettepe Üniversitesi Tıp Fakültesi İç Hastalıkları Anabilim Dalı, Ankara
[2]Hacettepe Üniversitesi Tıp Fakültesi Radyoloji Anabilim Dalı, Ankara
[3]Hacettepe Üniversitesi Tıp Fakültesi İç Hastalıkları Anabilim Dalı Gastroenteroloji Bilim Dalı, Ankara

Amaç:
ERCP sonrası asemptomatik hiperamilazemi risk faktörleri ERCP sonrası pankreatit (PEP) için bilinen risk faktörleri ile aynı faktörlerdir. Ancak bazı hastalarda gelişen asemptomatik hiperamilazemiyi bu faktörlerin hiçbirisi izah edememektedir. [1] [2] Bu araştırmanın amacı biliyer anatomik varyasyonların post-ERCP hiperamilazemi gelişimi üzerine etkisini incelemektir.

Yöntem:
Haziran 2018-Haziran 2023 tarihleri arasında hastanede yatarak ERCP yapılan hastalarda işlem sonrası 3. ve 24. saatte amilaz değerine bakıldı. Asemptomatik hiperamilazemi olan hastalarda bilinen endoskopist, hasta ve işlem ilişkili risk faktörlerine ilave olarak koledok distali ve pankreas parankim ilişkisinin (buradaki enstrümantasyonun pankreas parankiminden kana enzim salınımı potansiyeli nedeniyle) etkisi de araştırıldı. Skandalakis sınıflamasına göre koledok distali ile pankreas parankimi arasındaki ilişki 3'e ayrılır. Pankreas parankimi ortak safra kanalının ön yüzünü tamamen, arka yüzü kısmen çevreliyorsa tip A, her tarafını tamamen çevreliyorsa tip B ve hiçbir yüzeyini çevrelemiyorsa (koledok serbeste) tip C olarak adlandırılır.

Bulgular:
Toplam 267 [141 (%52,8)'i kadın, yaş ortalaması 59,7±17,6] hasta çalışmaya dahil edildi. Hastaların 142 (%53,2)'sinin Skandalakis A, 87 (% 32,6)'sinin Skandalaklis B ve 38 (% 14,'2)'sinin Skandalakis C sınıfında olduğu görüldü. PEP 9 (%3,4) hastada gelişti. İşlem sonrası 3. saatte 21 (%10.4) hastada normalden 3 kattan fazla, 53 (%26,2) hastada normalin 1-3 katı ve 74 (%36,6) hastada normalin üstünde ama 1 katından az amilaz yüksekliği saptandı. Bu rakamlar 24. saatte sırasıyla 28 (%12,5), 56 (%25) ve 84 (%37,5) bulundu. Koledok çapının normal (<7 mm) olması, floroskopi süresinin uzun olması, papillanın normal dışı bir yerde lokalize olması ve benign bilayer darlık varlığı hiperamilazemi açısından istatistiksel olarak anlamlı bulundu. Skandalakis A ve B grubu ile kıyaslandığında [80 (%93) hasta] C grubunda belirgin olarak daha az [6 (%7) hasta] hiperamilazemi geliştiği gözlendi. Bu anlamlılık orta düzey yükseklikte (1-3 kat) elde edildi.

Sonuç:
Koledok distali ile pankreas parankimi arasındaki ilişki ERCP sonrası asemptomatik hiperamilazemiye katkıda bulunur.

Anahtar Kelimeler: *amilaz, anatomi, koledok, komplikasyon, pankreatit*

Anatomik Varyasyon ve Hiperamilazemi İlişkisi

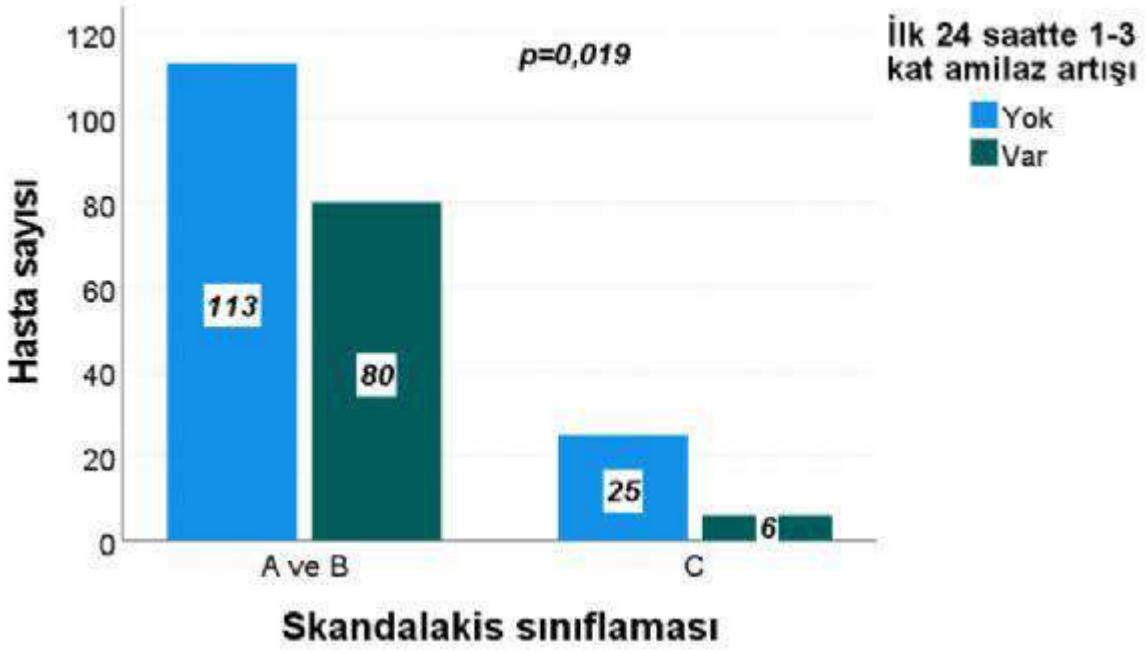

Skandalakis A+B grubunda, C grubuna göre post-ERCP hiperamilazemi riski anlamlı olarak yüksektir.

[GP127]

Biliyer drenaj yapılan distal malign darlıklarda kan bilirubin düşme süresini etkileyen faktörler

Zarifa Rustamova[1], Bengi Öztürk[2], Emre Ünal[3], Türkmen Turan Çiftçi[3], Erkan Parlak[2]
[1]Hacettepe Üniversitesi Tıp Fakültesi, İç Hastalıkları Ana Bilim Dalı, Ankara, Türkiye
[2]Hacettepe Üniversitesi Tıp Fakültesi, İç Hastalıkları Ana Bilim Dalı, Gastroenteroloji Bilim Dalı, Ankara, Türkiye
[3]Hacettepe Üniversitesi Tıp Fakültesi, Radyoloji Ana Bilim Dalı, Ankara, Türkiye

Giriş-Amaç:
Distal malign biliyer darlıklar (DMBD) ekstrahepatik sarılığın nedenlerinden biridir. Bu hastalara preoperatif veya palyatif biliyer drenaj amacıyla perkütan biliyer kolanjiyografi (PTK) ve endoskopik retrograd kolanjiopankreatografi (ERKP) işlemleri yapılmaktadır. Bu çalışmanın amacı girişimsel işlem yapılan DMBD'lı hastalarda işlem sonrası bilirubin düşme süresini etkileyecek faktörlerin araştırılmasıdır.
Gereç-Yöntem:
Çalışmaya Temmuz 2022-Haziran 2023 tarihleri arası Hacettepe Üniversitesi Gastroenteroloji ve Non-Vasküler Girişimsel Radyoloji Bölümlerine sarılık ile başvuran toplam 34 DMBD'ı olan hastalar dahil edildi. Hastalara ERKP sırasında metal/plastik stentler, PTK sırasında 8/10 French (F) kateterler yerleştirilerek drenaj sağlandı. İşlem öncesi hastaların laboratuvar test sonuçları (trombosit sayısı, INR, karaciğer fonksiyon testleri, kan total ve direkt bilirubin düzeyleri) ve görüntülemeleri, işlem sonrası 1.gün, 1.hafta, 2.hafta, 3.hafta ve 4.hafta total ve direkt bilirubin değerleri kayıt edildi. Takipte total ve direkt bilirubin düşme oranları hesaplandı ve işlem sonrası gelişen komplikasyonlar kayıt edildi. Bu bakılan parametreler ile bilirubin düşme hızı karşılaştırıldı, $p<0,05$ anlamlı olarak kabul edildi.
Bulgular:
Çalışmamızda PTK yapılan hastaların ERKP'ya göre işlem sonrası 1.gün bakılan total ve direkt bilirubin değerlerinde anlamlı düşüş görüldü (PTK işlemi öncesi total/direkt bilirubin düzeyleri 10,54/6,25 mg/dL; sonrası 7,15/3,89 mg/dL; p=0,04, p=0,03 sırasıyla). Kolanjit geçiren grupta bilirubin düşme süresinin daha uzun olduğu görüldü ($p<0,05$). Yapılan korelasyon analizinde işlem öncesi ALT ile işlem sonrası total bilirubin (1.gün-1.hafta r:-0,26, p=0,03, 2.-4.hafta oran r:-0,24, p=0,04), işlem öncesi AST ile işlem sonrası total bilirubin (1.gün-1.hafta oran: r:-0,31, p=0,01, 2-4.hafta oran: r:-0,26, p=0,03) düşme oranları arasında anlamlı negatif korelasyonu saptandı.
Sonuç:
Sonuç olarak karaciğer fonksiyon testleri ile kan bilirubin düşme süresi arasında negatif korelasyon tespit edildi. Ayrıca PTK yapılan hastalarda işlemden sonra 1. günde bilirubin seviyesinin daha hızlı düştüğü, kolanjitin ise bilirubin düşme hızını azalttığı saptandı.

Anahtar Kelimeler: Sarılık, Biliyer Darlık, Total Bilirubin, Biliyer Drenaj

Kolanjit olan ve olmayan gruplar arasında total bilirubin düşme oranları

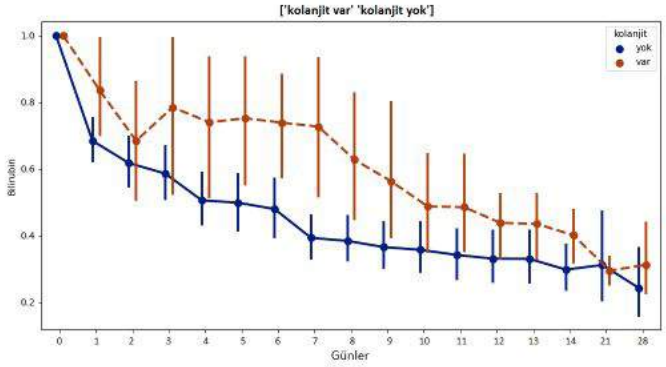

PTBD ve EBD yapılan hastaların takipteki mutlak direkt bilirubin değerleri

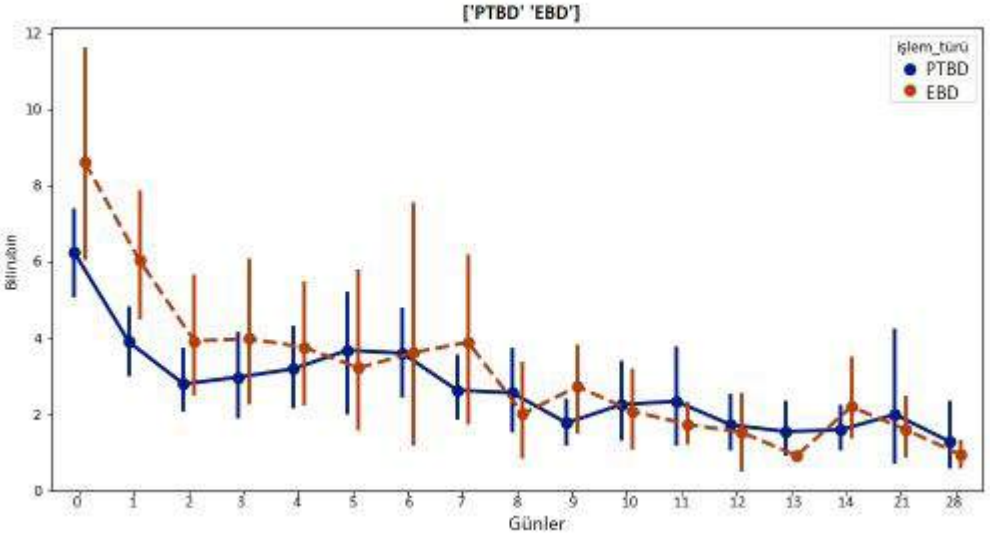

PTBD ve EBD yapılan hastaların takipteki mutlak total bilirubin değerleri

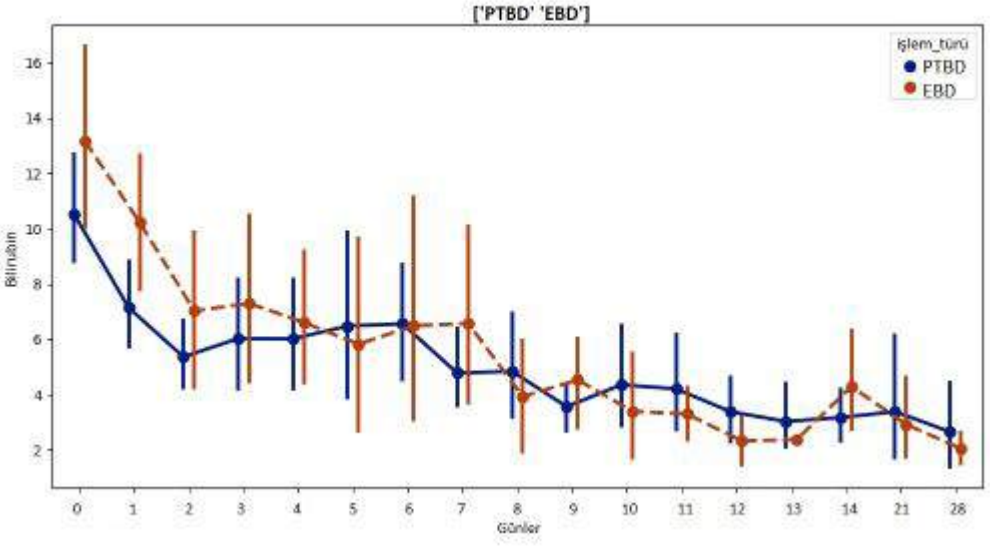

[GP128]

Primer sklerozan kolanjitte kontrastsız ERCP

Muhammet Furkan Çakmak[1], Bengi Öztürk[2], Onur Keskin[2], Taylan Kav[2], Erkan Parlak[2]
[1]Hacettepe Üniversitesi Tıp Fakültesi, İç Hastalıkları Ana Bilim Dalı, Ankara
[2]Hacettepe Üniversitesi Tıp Fakültesi,Gastroenteroloji Bilim Dalı, Ankara

AMAÇ
ERCP sonrası kolanjit riskinin inkomplet biliyer drenaj nedeniyle primer sklerozan kolanjitli (PSK) hastalarda arttığı bilinmektedir. İnkomplet biliyer drenaj özellikle tüm safra ağacı 'seçici olmadan' doldurulan hastalarda beklenen bir durumdur. Bu çalışmada MRCP kılavuzluğunda drene edilecek dal kılavuz telle bulunduktan sonra 'selektif' kolanjiografi yapılan PSK'li hastalarla, MRCP kılavuzluğunda hiç kontrast verilmeden ('kontrastsız ERCP') endoskopik tedavi yapılan PSK'li hastalarda ERCP sonrası kolanjit riskinin farklı olup olmadığı araştırılmıştır.

METOD
Ocak 2018 - Mayıs 2023 tarihleri arasında hastanemiz ERCP ünitesinde selektif kolanjiografi ve kontrastsız ERCP ile endoskopik tedavi yapılan PSK'lı hastaların kolanjit durumları retrospektif olarak değerlendirildi. Her hastaya endoskopik işlem öncesi antibiyotik proflaksisi yapıldı. Endoskopik tedavi hastanın anatomisine göre dilatasyon ve nazobiliyer drenaj veya dilatasyon ve plastik stent takma şeklinde yapıldı. Kolanjit; işlem sonrası klinik kolanjit bulguları, laboratuvar bulguları ve antibiyotik kullanımı nedeniyle hastanede yatış süresinin uzaması şeklinde tanımlandı.

BULGULAR
Protokole uygun 30 hastaya yapılan toplam 81 işlemin 43 (%53,1)'ü kontrastız, 38 (%46,9)'i selektif kontrastlı idi. Hiçbir hastaya non-selektif kolanjiografi yapılmadı. Kontrast verilmeyen 43 işlemin 5 (%11,6)'inde, selektif kolanjiografi yapılan 38 işlemin 3 (%7.9)'ünde kolanjit geliştiği saptandı (p=0.717). Toplam 68 işlemde daha önce ERCP yapılmıştı ve bu işlemlerin 6 (%8,8)'sında kolanjit gelişirken, daha önce ERCP yapılmamış 13 işlemin 2(%15,4)'sinde kolanjit gelişti. İlk işlem veya daha önce ERCP yapılmış olması kolanjit riskini etkilemiyordu (p=0.608). 81 işlemin 12 (%14,8)'sinde intrahepatik taş vardı. Taş çıkartılan işlemlerin 2 (%16,7)'sinde kolanjit gelişti. Taşlı hastalar çalışmadan çıkartıldığında kalan işlemlerden kontrastsız ERCP yapılan 39 işlemin 5 (%12,8)'inde kolanjit gelişirken, selektif kontrast verilen 30 işlemin 1 (%3,3) 'inde kolanjit gelişti (p=0.223). Birlikte intrahepatik taş varlığı kolanjit riskini etkilemiyordu (p=0,338).

SONUÇ
Seçilmiş PSK hastalarında yapılan kontrastsız ERCP ve selektif kolanjiografi benzer kolanjit riski ortaya çıkartır. Bu yöntemleri non-selektif kolanjiografi ile kıyaslayan bir çalışma bu yöntemlerin etkinliğini daha iyi ortaya çıkartacaktır.

Anahtar Kelimeler: ERCP, Kolanjit, Kontrastsız-ERCP, Primer Sklerozan Kolanjit

[GP129]

Seçilmiş Primer Sklerozan Kolanjit Hastalarında Tam Kaplı Metal Stent Uygulaması: Vaka Serisi

Yavuz Emre Parlar, Bengi Öztürk, Onur Keskin, Beyza Kılavuz Atay, Taylan Kav, Erkan Parlak
Hacettepe Üniversitesi Tıp Fakültesi, Gastroenteroloji Anabilim Dalı, Ankara

Giriş: Dominant darlık (DD) primer sklerozan kolanjit (PSK) hastalarının %10-62'sinde meydana gelmektedir. Kabul edilen tedavisi balon dilatasyonu±kısa süreli plastik stent uygulamasıdır. Multifokal doğası ve anatominin uygun olmaması nedeniyle tam kaplı metal stent (FC-SEMS) nadiren uygulanmaktadır. Bu çalışmada uygun anatomisi olan, seçilmiş PSK hastalarında FC-SEMS'in etkinlik ve güvenilirliğinin değerlendirmesi amaçlanmıştır. Hastalar ve Yöntem: Hastanemizde DD nedeniyleişlem yapılan 37 PSK hastasının toplam 6 [2 (%33.3) kadın, ortalama yaş 46.8] tanesine FC-SEMS uygulandı. Teknik, klinik ve laboratuvar başarısı yanında, komplikasyonları ve uzun süreli etkinliği incelendi. Bulgular: Dominant darlık hastaların 5 tanesinde sadece distal koledokta idi(Resim 1). Bir hastada ise FC-SEMS intrahepatik taş çıkartma amacıyla yardımcı yöntem olarak kullanıldı. 3 hastada plastik stent takılarak eş zamanlı safra kesesi drenajı yapıldı. 1 hasta kolesistektomiliydi. FC-SEMS yerleştirme teknik başarısı %100'dü. Kaşıntısı olan 2 hastanın kaşıntısı azaldı ve 4 hastada halsizlik şikayetitamamen düzeldi. Tüm hastalarda laboratuvar değerleri belirgin olarak geriledi (ALT 127.50IU/L x 36.00IU/L, AST 67.66IU/L x 22.16IU/L, ALP 564.33IU/L x 247.33IU/L, GGT 499.00IU/L x 107.00IU/L, T.bil 4.40IU/L x 0.70IU/L). İntrahepatik taşı olan hastanın taşı çıkartıldı. Hiçbir hastada endoskopik prosedür ilişkili veya stent ilişkili komplikasyon izlenmedi. Stent medyan 22(14-60) gün tutuldu. Distal darlığı olan 5(%100) hastada da striktür rezolüsyonu izlendi. Stent çıkartıldıktan sonra izlem süresi medyan 29(12-48) aydı. DD'ın distalde yerleşmiş olduğu 1(%16.7) hastada 2.yılın sonunda kolanjit atağı geçirmesi üzerine yeniden stentleme yapıldı. Sonuç: Seçilmiş PSK hastalarında FC-SEMS uygulaması etkili ve güvenlidir.

Anahtar Kelimeler: *Endoskopik Retrograd Kolanjiopankreatografi, FC-SEMS, Primer Sklerozan Kolanjit*

PSK'li hastada distal safra yolunda dominant darlık. Kurtarıcı safra kesesi stentlemesi ile beraber FC-SEMS uygulaması

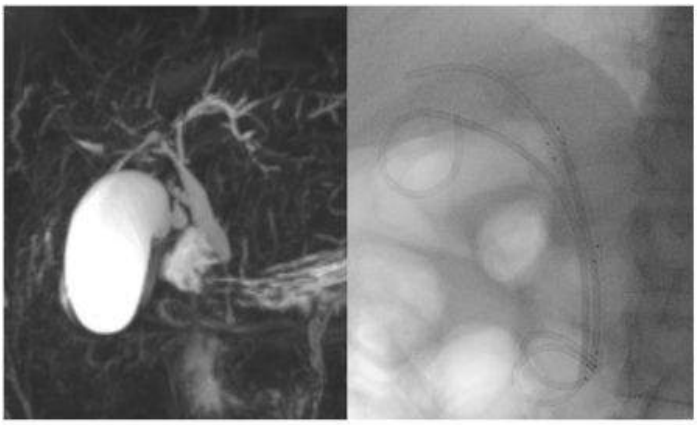

[GP130]

Portal hipertansiyonun neden olduğu özofagus varis kanamasının endoskopik olarak önlenmesi

Doç. Dr. Tarverdi Rzayev, Natavan Khıdırova, Senem Mammadova
Azerbaycan Tıp Üniversitesi, I cerrahi Hastalıklar ABD, Bakü

Amaç: Portal hipertansiyonun en önemli komplikasyonlarından biri olan yemek borusu varisleri vakaların %60'ında görülür, yaklaşık %30'u kanamaya, %17-20'si ise uyuşukluğa neden olur. Bu çalışmada pratiğimizde varis kanamasının endoskopik-ilaçlı tedavisinin sonuçlarını sunduk.
Gereç-Yöntem: 2017-2023 yıllarında portal hipertansiyon yemek borusu varis tanısıyla 148 hasta kliniğimize başvurdu. Bu nüfusun 55'si Kadın, 93'si Erkektir. Portal hipertansiyonun nedeni bu hastaların 27'sinde hepatit B, 40'ında hepatit C, 63'ünde alkol ve 18'inde portal ven trambozudur. Hastaların 94'üne tedavi edici kanama sonrası, 59'una ise koruyucu ligasyon yapıldı. Hastalara rutin endoskopik muayene sırasında kanama riski (üzerinde kırmızı nokta bulunan III-IV derece varis) yapıldı. Kanama ile başvuran hastaların tamamı varis damarlarının kapanmasından sonra 4-6 gün yoğun bakıma alınarak uygun tedavi uygulandı. Profilaktik bant ligasyonu sonrası tüm hastalara 1 ay süreyle antisekretuar ve örtücü (sükralfat) reçete edilerek ayaktan tedaviye alındı. Her iki grup hastaya da uzun süreli beta bloker verildi ve 1, 3, 6 ve 12 ay sonra kontrol muayene edildi.
Bulgular: Kanama şikayeti ile başvuran hastaların 23'ünde, 3 gün sonra tekrarlayan 5 kanamada varisli damarların kapatılması sırasında teknik zorluk gözlendi ve bu hastalara tekrar endoskopik ligasyon uygulandı. Dört hasta TIPS için gönderildi. Profilaktik gruptaki hastalarda endoskopik bant ligasyonu sonrası kanama görülmedi.
Sonuç: Portal hipertansiyonlu hastalarda varislerin periyodik endoskopik muayenesi ve kanama riski olan olgularda erken profilaktik endoskopik ligasyon kanama ve mortaliteyi önemli ölçüde azaltmakta olup, bu yaklaşımın yaygın olarak kullanılması önerilmektedir.

Anahtar Kelimeler: portal hypertansiyon, Özofagus Varis Kanaması, endoskopik bant ligasyonu

[GP131]

Karaciğer hidatik kist cerrahisi sonrası safra kaçağı olgularında ERCP nin etkinliği

Ersin Batıbay[1], Osman Yüksekyayla[1], Serkan Dumanlı[2], Fırat Erkmen[3], Osman Hakan Kocaman[4], Savaş Cumali Efe[1], Ahmet Uyanıkoğlu[1], Murat Kekilli[2]
[1]harran üniversitesi tıp fakültesi,gastroenteroloji,şanlıurfa
[2]gazi üniversitesi tıp fakültesi,gastroenteroloji,ankara
[3]balıklıgöl devlet hastanesi,genel cerrahi,şanlıurfa
[4]istanbul üniversitesi tıp fakültesi,çocuk cerrahisi,istanbul

Giriş-Amaç: Karaciğer hidatik kist cerrahisi sonrası safra kaçağı gelişen hastaların takip ve tedavisi zordur.Bu retrospektif çalışmamızda; cerrahi sonrası safra kaçağı gelişen hastalarda ERCP yöntemiyle tedavinin etkinliğini değerlendirmeyi amaçladık. Materyal-Metod: Mart 2017 ile Ağustos 2023 arasındaki dönemde, Harran Üniversitesi Araştırma ve Uygulama Hastanesi ile Gazi Üniversitesi Hastanesinde, karaciğer hidatik kist cerrahisi sonrası safra kaçağı nedeniyle ERCP yapılan 79 hasta retrospektif olarak çalışmaya dahil edildi. İnatçı eksternal safra fistülü, preoperatif olarak hidatik kist rezeksiyonu sonrası yerleştirilen perkütan drenden sürekli biliyer drenaj ile teşhis edildi. Drenden 300 cc/gün altında gelen düşük dereceli kaçak olarak kabul edildi. Safra kaçağının varlığı ERCP ile doğrulandı. Safra fistülünün yeri kolanjiyografide doğrulandıktan sonra sfinkterotomi ve biliyer stentleme veya nazobiliyer drenaj yapıldı.7-Fr nazobiliyer drenler veya 7-10 Fr stentler standart tekniklere göre yerleştirildi. 4-6 hafta kontrol ERCP yapılıp stentler çıkarıldı,kaçağı devam eden hastalara stent değişimi uygulandı. Nazobiliyer dren veya biliyer stent çıkarıldıktan sonra tüm hastalar 6 ay boyunca 2 ayda bir klinik olarak takip edildi. Bulgular: Çalışmaya 44 kadın(%55.7),35 erkek(%44.3) toplamda 79 hasta dahil edildi. Erkeklerin yaş ortalaması 36.2 ± 15.2 (9-83), kadınların yaş ortalaması 36.1 ± 15.1 (8-76) bulundu. Olguların 43'ünde (%58.9) düşük dereceli(<300cc/gün) kaçak saptandı. Olguların 23'ünde(%29.1) sol intrahepatiklerden,56'sında(70.9) sağ intrahepatik safra yollarından kaçak izlendi.Hastaların 2'si (%2.5) EST + NBD ile,69'u (%87.4) EST + Stent, 8'i (%10.1) sadece EST ile tedavi edildi. 78 hasta başarıyla tedavi edildi, 1 hastada ameliyat endikasyonu oluştu. Endoskopik tedavi başarı oranı oranı %98.7 olarak bulundu. Post ERCP pankreatit, 4 hastada(%5.06) izlendi. Çalışma popülasyonumuzda safra kaçağına bağlı mortalite yoktu. Sonuç: Endoskopik tedavi, çeşitli etiyolojilere sahip semptomatik safra kaçağının tedavisinde önemli rol oynar. Önceki verilere dayanarak, safra kaçağının geç teşhisi, daha yüksek morbidite ve cerrahi riskiyle ilişkilidir. Bununla birlikte mevcut çalışma ile hepatik kist hidatik cerrahisi sonrası safra kaçağı gelişen hastalarda, endoskopik tedavinin etkili bir tedavi şekli olduğu sonucuna varıyoruz.

Anahtar Kelimeler: safra kaçağı, kist hidatik, ERCP

[GP132] ***İPTAL***

Endoscopic Palliation in Malignant Distal Biliary Obstructions Due to Metastasis

Ulvi Shukurzade[1], Bengi Öztürk[2], Erkan Parlak[2]
[1]Departments of Internal Medicine, Hacettepe University, Ankara, Turkey
[2]Gastroenterology, Hacettepe University, Ankara, Turkey

Aim
Distal malignant biliary stricture (DMBS) may occur primarily (p-DMBS). DMBS may also develop due to tumor metastasis (m-DMBS). The aim of this study is to compare the endoscopic palliation outcomes of m-DMBS and p-DMBS.

Methods
Clinical, laboratory data, endoscopic procedures, short and long-term results of endoscopic drainage, complications, prognosis of m-DMBS patients underwent ERCP between November 2017-April 2023 were examined. Metal stent was inserted for palliation, metal stent or two 10 fr plastic stents were inserted for bridging.

Results
11 m-DMBS patients [group 1, age: 59 (20-80) years, 6 (54.5%) females], and 15 p-DMBS patients [group 2, age: 66 (41-83) years, 3 (20%) females] were inluded. Colon, lung, breast, prostate, ovarian cancer, sarcoma metastases, multipl myeloma and lymphoma involvement were in group 1. Group 2 consisted of pancreatic and Oddi tumors. In group 1, 7 (63.6%) patients were placed metal stent, 4 (36.4%) plastic stent. In group 2, these numbers were 6 (40%) and 9 (60%), respectively. Post-procedure cholangitis (0% x 0%) and rescue drainage (0% x 6.7%) were similar. The 'rate of decrease' in total and direct bilirubin was similar after one week (%56 x %48, p: 0.305 and %63 x %51, p: 0.217). Stent patency was 3 (0.5-31) months in group 1, 5.3 (0.1-17.5) months in group 2 (p: 0.919). Re-drainage was required in 4 (36.4%) patients in group 1, 10 (66.7%) patients in group 2 (p: 0.119). The stent wasn't obstructed in 7 (63.6%) patients, group 1 and 5 (33.3%) patients, group 2. Stent patency was higher with metal stents compared to plastic stents [6 (54.5%) x 3 (20%) for group 1 and 1 (9%) x 2 (13%) for group 2].

Conclusion
Endoscopic palliation in m-DMBS has similar efficacy and side effects with p-DMBS. Metal stents should be preferred whenever possible.

Keywords: ERCP, Malignant Biliary Obstruction, Stent

[GP133]

Gastrointestinal kanalın malign/premalign lezyonlarında endoskopik rezeksiyon deneyimimiz

Gürkan Çelebi, Galip Büyükturan, Remzi Ekici, Emine Gül Aydın, Tolga Bakır, Mustafa Gülşen
Sağlık Bilimleri Üniversitesi Gülhane Eğitim ve Araştırma Hastanesi, Gastroenteroloji Bilimdalı, Ankara

Amaç
Erken evre malign ve premalign lezyonlarının tedavisinde endoskopik mukozal rezeksiyon (EMR) ve endoskopik submukozal diseksiyon (ESD) önemli yer tutmaktadır. Bu çalışmada, merkezimizde yapılan gastrointestinal traktın malign/premalign lezyonlarında endoskopik rezeksiyon (EMR/ESD) işlemlerinin sonuçları değerlendirilmektedir.
Yöntem
Merkezimizde Ocak 2023-Eylül 2023 arasında yapılmış 49 ESD/EMR vakasının demografik verileri toplandı. Lezyonlar, endoskopik rezektabilite yönünden kesitsel görüntüleme yöntemleri ve endosonoğrafi ile değerlendirildi. Vakalarda, lezyon elevasyonu için voluven ve salin solüsyonları uygulandı. ESD işleminde IT knife ve dual knife kullanıldı. Vakalara ait işlem süresi, lezyon boyutu, R0 rezeksiyon, komplikasyonlar, hastane yatış süreleri, histopataloji sonuçları kaydedildi.
Bulgular
49 hastamızın 30'u erkek (%61,2) 19'u kadındı (%38,8). Yaş ortalaması 64,35 ± 9,79 olarak saptandı. Ortalama lezyon boyutu 18,61±8,09 mm idi. Sadece ESD uygulanan bir vakada işlem sonrası enfeksiyon tablosu izlendi. Olgularımızın histopatoloji sonuçları incelendiğinde; 7 malign (%14,3), 10 yüksek dereceli displazi (%20,4), 21 düşük dereceli displazi (%42,9), 6 hiperplastik polip (%12,2), 5 diğer (%10,2) şeklinde olduğu görülmektedir. Mann Whitney-U testinde, ESD işlem süresinin (112,5±50,12 dk) EMR işlem süresinden (38,03±13,18 dk) istatistiksel anlamlı şekilde fazla olduğu görülmüştür ($p<.05$). Pearson korelasyon testi ile lezyon boyutu ve işlem süresi arasında pozitif korelasyon olduğunu gösterilmiştir ($r=0.77$, $p<.05$). Ayrıca, Pearson korelasyon testi ile lezyon boyutu ve hastanede yatış süresi arasında pozitif korelasyon olduğu gözlenmiştir. ($r=0.35$, $p<.05$) EMR'de R0 rezeksiyon oranının ESD'de olgularından daha yüksek olduğunu göze çarpmaktadır.($p<.05$) EMR (1,15±0,59 gün) ve ESD (2,2±1,87 gün) işlemleri arasında hastanede yatış süreleri ortalamaları arasında anlamlı fark bulunmamıştır. ($p>.05$) Olgularımızın hiçbirinde ciddi komplikasyon gözlenmemiştir.
Sonuç
Çalışmamızın sonuçları incelendiğinde, endoskopik rezeksiyon işlemlerinde (EMR/ESD) lezyon boyutu ile işlem süresi ve hastane yatış süresi arasında pozitif korelasyon olduğu görülmektedir. Diğer yandan, EMR'de R0 rezeksiyon ESD'ye göre daha fazla gerçekmiştir. Bu verilerin, işlemin yapıldığı merkez ve endoskopistin tecrübesi ile değişkenlik gösterebileceği değerlendirilmektedir. Bu konuyla ilgili prospektif çalışmalar artıkça elimizdeki veriler netlik kazanacaktır.

Anahtar Kelimeler: Endoskopik mukozal rezeksiyon, Endoskopik submukozal diseksiyon, premalign

[GP134]

Zor biliyer kanülasyonda transpankreatik septotomi iğne uçlu sfinkterotomiye engel mi?

Azar Abiyev[1], Harun Küçük[2], Barış Tuzcu[3], Gülden Bilican[4], Serkan Dumanlı[4], Mustafa Ergin[5], Seçkin Özgül[6], Güner Kılıç[7], Ali Karataş[4], Murat Kekilli[4]
[1]Özel Koru Hastanesi, Gastroenteroloji Kliniği, Ankara
[2]Mardin Eğitim ve Araştırma Hastanesi, Gastroenteroloji Bölümü, Mardin
[3]Gazi Üniversitesi Tıp Fakültesi, İç hastalıkları Anabilim Dalı, Ankara
[4]Gazi Üniversitesi Tıp Fakültesi, Gastroenteroloji Bilim Dalı, Ankara
[5]Aksaray Eğitim ve Araştırma Hastanesi, Gastroenteroloji Bölümü, Aksaray
[6]Atatürk Sanatoryum Eğitim ve Araştırma Hastanesi, Gastroenteroloji Bölümü, Ankara
[7]Ankara Etlik Şehir Hastanesi, Gastroenteroloji Bölümü, Ankara

Giriş
Standart kanülasyon tekniklerinin başarısız olduğu durumlarda iğne uçlu sfinkterotomi (İUS) ve transpankreatik septotomi (TS) gibi ön kesi teknikleri kullanılabilir. Bununla birlikte, bu ön kesi teknikleri de %10-40 vakada başarısız olabilir. Aynı işlemde iki ön kesi tekniğinin birlikte kullanımı ile ilgili bilgilerimiz kısıtlıdır. Çalışmamızın amacı, transpankreatik septotominin başarısız olduğu vakalarda etkinliğini değerlendirmektedir.

Materyal ve Metod
İleri endoskopi ünitemizde, 2017-2022 yılları arasında yapılan ERCP işlemlerinin retrospektif analizi yapıldı. Bu sürede 1697 farklı hastaya tecrübeli endoskopist (M.K.) tarafından ERCP uygulanmıştır. Bu hastalardan, 1350'si papillası naiv olan hastalar, 266'sı ön kesi teknikleri kullanılan hastalardı. Sonuç olarak, ön kesi kullanılan 266 hasta çalışmaya dahil edilmiştir.Tüm hastalar ERCP işlemi ile ilgili onam formunu imzalamıştır.

Bulgular
Standart teknikle kanülasyon uygulanan 1350 papillası naiv olan hastalarda kanülasyon başarı oranı %80.2'dir. Hastaların 266'sına (%19.8) ön kesi tekniği uygulanmıştır. Bunlardan 65'ne TS, 198'ne İUS, 23'ne ise kombine TS+İUS uygulanmıştır. Kanülasyon başarısı PS grubunda %69, İUS grubunda %75.3, TS+İUS grubunda ise %87'dir. TS+İUS grubunda İUS grubuna göre kanülasyon başarısı açısından anlamlı fark saptanmadı ama, her iki grubun kanülasyon başarısı TS grubuna göre anlamlı olarak yüksekti ($p<0.001$). Komplikasyon oranları açısından değerlendirildiğinde üç grup arasında anlamlı farklılık görülmedi.

Tartışma
Standart kanülasyon tekniklerinin başarısız olduğu vakalarda ön kesi tekniklerinin kombinasyonunun etkili olduğu görülmektedir. Transpankreatik septotomi ile kanülasyonun başarısız olduğu vakalarda iğne uçlu sfinkterotomi güvenle kullanılabilir.

Anahtar Kelimeler: ERCP, kanülasyon başarısı, kombine ön kesi teknikleri

[GP135]

Endoskopik submukozal diseksiyon yöntemi ile tedavi ettiğimiz düşük ve yüksek riskli T1b kolorektal kanserli hastalarda kısa dönem takip sonuçlarımız

Abdullah Murat Buyruk, Ozan Fatih Sarıkaya, Altay İldan, Bilge Aslan, Fatih Tekin
Ege Üniversitesi Tıp Fakültesi, Gastroenteroloji Bilim Dalı, İzmir

Giriş
Kolorektal kanserde (KRK), derin submukozal invazyon (>= 1000mm) varlığı (T1b) tek başına lenf nodu metastazı (LNM) açısından düşük riskli bir durumdur. Cerrahisiz izlemin bu hastalarda tedavi seçeneklerinden biri olabileceği düşünülmektedir. Bu çalışmanın amacı düşük ve yüksek riskli T1b KRK'li hastalardaki kısa dönem takip sonuçlarımızı aktarmaktır.

Metod
Temmuz 2019 ile Mayıs 2023 tarihleri arasında endoskopik submukozal diseksiyon (ESD) yöntemi ile en bloc ve R0 şekilde rezeke edilen 20 T1 KRK hastası tarandı. İnvazyon derinliği T1b olan ancak diğer risk faktörleri (lenfovasküler invazyon, kötü diferansiyasyon, orta/yüksek tümör tomurcuklanması) izlenmeyen hastalar düşük riskli olarak değerlendirildi. Diğer risk faktörlerinden en az birine sahip hastalar ise yüksek riskli olarak değerlendirildi. Primer sonlanım noktası olarak iki grup arasında kümülatif rekürrens sonuçları karşılaştırıldı.

Bulgular
Toplamda 15 hasta T1b KRK olarak değerlendirildi. 12 hasta düşük riskli, 3 hasta ise yüksek riskli gruba dahil edildi. Düşük riskli grupta 1 hastada cerrahi rezeksiyon uygulanırken bu olguda LNM'ı izlenmedi. Düşük riskli grupta medyan 31 aylık (IQR 5-51 ay) izlemde nüks izlenmedi. Yüksek riskli grupta da 1 hastada cerrahi rezeksiyon uygulandı ve bu olguda LNM'ı izlendi. Yüksek riskli grupta medyan 12 aylık (IQR 11-21 ay) izlemde bir olguda kanser rekürrensi izlendi.

Sonuç
Düşük riskli T1b KRK'li hastalarda endoskopik tedavi sonrası cerrahisiz izlem rekürrens açısından kısa dönemde ümit verici bulunmuştur.

Anahtar Kelimeler: Kolorektal kanser, rekürrens, düşük risk

[GP136]

Metastaza bağlı malign distal biliyer darlıklarda endoskopik palyasyon

Ulvi Shukurzade, Bengi Öztürk, Erkan Parlak
Hacettepe Üniversitesi Tıp Fakültesi, Gastroenteroloji Bilim Dalı, Ankara

Giriş ve amaç
Distal malign biliyer darlıklar (DMBD) sıklıkla primer olarak bu bölgenin organlarından kaynaklanır [primer-DMBD (p-DMBD)]. Bununla birlikte tümör metastazıyla da olabilmektedir [metastatik-DMBD (m-DMBD)]. Bu çalışmanın amacı m-DMBD'lı hastaların endoskopik palyasyon sonuçlarını, p-DMBD'ı olan hastaların sonuçlarıyla kıyaslamaktır.

Metod
Kasım 2017 – Nisan 2023 tarihleri arasında DMBD nedeniyle ERCP yapılan m-DMBD'lı hastaların klinik, laboratuvar verileri, endoskopik işlemler, endoskopik drenajın kısa ve uzun dönem sonuçları, komplikasyonları ve hastaların prognozları incelendi. İşlem palyasyon amacıyla yapıldıysa metal stent, cerrahi veya medikal tedavi sonucu beklenene kadar köprü amacıyla yapıldıysa metal stent veya 2 adet 10 fr plastik stent takıldı.

Bulgular
M-DMBD'lı grupta 11 [grup 1, yaş: 59 (20-80) yıl, 6 (%54,5) kadın], p-DMBD'lı grupta 15 [grup 2, yaş: 66 (41-83) yıl, 3 (%20) kadın] hasta vardı. Grup 1'de kolon, akciğer, meme, over, multiple myelom, lenfoma, sarkom, prostat tümörlerinin metastazı vardı, grup 2 pankreas, oddi tümörlerinden oluşmaktaydı. Grup 1'de 7 (%63,6) hastaya metal ve 4 (%36,4) hastaya plastik stent takılmışken, grup 2'de bu rakamlar 6 (%40) ve 9 (%60) idi. İşlem sonrası kolanjit (%0 x %0) ve kurtarıcı drenaj ihtiyacı [%0 x 1 (%6,7)] benzerdi. Birinci hafta sonunda total ve direkt bilirubin 'düşme oranı' benzerdi (%56 x %48, p:0.305 ve %63 x %51, p:0.217). Stent açıklık süresi (ölüm, çalışmanın yapıldığı tarih veya re-drenaj ihtiyacına kadar) grup 1'de 3 (0,5-31), grup 2'de 5,3 (0,1-17,5) aydı (p:0.919). Re-drenaj grup 1'de 4 (%36,4), grup 2'de 10 (%66,7) hastada gerekti (p:0.119). Çalışmanın yapıldığı tarihe veya hasta ölümüne kadar grup 1'deki 7 (%63,6) hastanın, grup 2'de 5 (%33,3) hastanın stenti hiç tıkanmadı. Stent açıklığı metal stent takılan hastalarda plastik stent takılanlara göre [grup 1 ve 2 için sırasıyla 6 (%54,5) x 3 (%20) ve 1(%9) x 2(%13)] daha fazla idi.

Sonuç
m-DMBD'lı hastalarda endoskopik palyasyon, p-MBD'lı hastalarla benzer etkinlik ve yan etkilere sahiptir. Mümkün olduğu kadar metal stent tercih edilmelidir.

Anahtar Kelimeler: ERCP, Malign Biliyer Darlık, Stent

[GP137]

Endoskopik submukozal diseksiyon sonrası aynı gün taburculuğun güvenliği ve uygulanabilirliğinin değerlendirilmesi

Çağdaş Erdoğan
Sağlık Bilimleri Üniversitesi, Ankara Etlik Şehir Hastanesi, Gastroenteroloji Kliniği, Ankara

Amaç: Endoskopik submukozal diseksiyon (ESD), cerrahiye daha az invazif bir alternatif sunarak erken evre gastrointestinal neoplazmların tedavisinde devrim yaratmıştır. Geleneksel olarak, ESD uygulanan hastalar gece boyunca gözlem için hastanede yatırılarak takip edilmektedir. Bu çalışmamızda, hasta güvenliğini korurken kaynak kullanımını optimize etmek amacıyla ESD sonrası aynı gün taburculuğun güvenliğini ve uygulanabilirliğini araştırmayı amaçladık. Yöntem: Çalışmamızda Mayıs 2023 ile Eylül 2023 tarihleri arasında Sağlık Bilimleri Üniversitesi Ankara Etlik Şehir Hastanesi'nde ESD uygulanan hastalar prospektif olarak değerlendirildi. ESD sonrası aynı gün taburculuk için kriterler lezyon boyutu <8 cm olması, peri-operatif komplikasyonlar olan perforasyon veya şiddetli kanamanın gelişmemesi, 4. saat hemogram kontrolünde anlamlı düşüş olmaması, 4. saat VAS skorunun <6 olması, şiddetli bulantı ve kusma olmaması olarak belirlendi. ESD'den sonra taburculuk kriterlerini karşılayanlar taburcu edildi. Bulgular: Çalışmaya ESD uygulanan 48 hasta dahil edildi. Hastaların 3'üne (%6,25) özofagus, 18'ine (%37,5) mide, 27'sine (%56,25) kolorektal ESD uygulandı. Kriterleri sağlayan 39 (%81,25) hasta post-op serviste 4-6 saatlik takip sonrası taburcu edildi. Hastaneye yatırılan 9 hastanın 2'si (%22,2) özofagus, 4'ü (%44,4) mide ESD ve 3'ü (%33,4) kolorektal ESD yapılan hastalardı. Kolorektal ESD uygulanan hastalardan birinde intraoperatif perforasyon gelişti ve hemoklips uygulaması ile tamamen kapatıldı. Hastaneye yatırılan diğer 2 hasta ise lezyon boyutlarının büyük olması (9 cm ve 15 cm) nedeniyle hastaneye yatırıldı. Aynı gün taburcu olan hastaların hiçbirinin 24 saat veya 1 hafta içinde acil servise başvurusu olmadı. Sonuç: ESD sonrası aynı gün taburculuk, sağlık hizmetleri kaynak tahsisinin optimize edilmesi ve hasta memnuniyetinin artırılması açısından umut vaat etmektedir. Çalışmamız, bu yaklaşımın sadece güvenli değil aynı zamanda uygulanabilir olduğunu da göstermektedir. Bununla birlikte, bu bulguları doğrulamak ve hasta seçim kriterlerini iyileştirmek ve sonuçta ESD'den sonra aynı gün taburculuğu standart bir uygulama haline getirmek için daha büyük hasta grupları ve daha uzun takip süreleri ile daha fazla araştırma yapılması gerekmektedir.

Anahtar Kelimeler: aynı gün taburculuk, Endoskopik submukozal diseksiyon, taburculuk kriterleri

[GP138]

İç içe uygulanan stentlerde migrasyonunun önlenmesi için yeni bir yöntem: Stentin stente fiksasyonu

Şevki Konür[1], Abdullatif Şirin[1], Salih Tokmak[1], Mehmet Fuat Çetin[2], Serkan Torun[1]
[1]Düzce Üniversitesi Tıp Fakültesi, İç Hastalıkları Ana Bilim Dalı, Gastroenteroloji Bilim Dalı, Düzce
[2]Düzce Üniversitesi Tıp Fakültesi Genel Cerrahi Ana Bilim Dalı, Düzce

Giriş: Gastrointestinal sistem cerrahisi sonrası anastomoz kaçakları sık rastlanan komplikasyonlardır. Bu komplikasyonların yönetimi operasyonun kalitesini ve tedavi başarısını oldukça etkilemektedir. Benign endikasyonlarda kaplı stentler kullanılmaktadır. Kaplı stent uygulamalarında en sık rastladığımız problem stentin uygulanan alanın proksimali veya distaline migrasyonudur. Migrasyonun önlenmesi için stentin dokuya fikse edilmesi en sık uygulanan yöntemdir. Kliniğimizde anastomoz kaçağı için stent uyguladığımız hastada migrasyonu önlemek için uyguladığımız yöntemi vaka üzerinden sunmak isteriz. Vaka: 28 yaşında kadın hasta. 2 ay önce sleeve gastrektomi operasyonu yapılmış. Operasyon sonrası proksimal sütur hattından kaçağı olduğu görülerek kliniğimizde 24 cm kaplı metalik stent (ana stent) uygulandı. Ancak buna rağmen kaçağı devam eden hastaya ana stentin proksimaline ve distaline iki ayrı kaplı metalik stent yerleştirildi. Distaldeki stentin proksimal ucu ana stentin içinde kalacak şekilde stentler yerleştirildi. Proksimaldeki stent yerinde kalmasına rağmen distaldeki stent pilor distaline migre oldu. Haliyle kaçak devam ettiği için bu alana yeniden stent uygulanması planlandı. Ancak migrasyonu önlemek için stentin fiksasyonun gerekliliği tartışmasız olduğundan ve fikse edilecek doku olmadığından önceki stentin içine fiksasyon planlandı. İşlem esnasında 12 cm kaplı duodenal stent sorunsuz şekilde distale yerleştirildi. Sonrasında yerleştirilen stentin proksimal ucu ana stentin distaline 11 mm lik metalik klipsler ile fikse edildi. Çepeçevre atılan 4 adet klipsle stentin fiksasyonu tamamlandı. Takiplerde kaçakta düzelme olduğu görüldü. Hasta halen takipte olup yakın zamanda stentlerin çıkarılması planlanmaktadır. Tartışma: Kaplı intestinal stentlerde migrasyon sık rastlanan bir komplikasyondur. Stentin lümendeki dokuya fikse edilmesi kısmen çözüm sağlamaktadır. Ancak lümene temas etmeyen kısımlarda fiksasyon çoğunlukla mümkün olmamaktadır. Özellikle iç içe stent uygulamalarında bahsettiğimiz stentin stente fikse edilmesi migrasyonu önleyerek başarılı sonuçlar elde etmemizi sağlayabilir.

Anahtar Kelimeler: fiksasyon, kaplı stent, migrasyon

Stent Fiksasyonu

[GP139]

Dilatasyon balonu ile koledoğa migre stentin güvenli şekilde çıkarılması

Şevki Konür[1], Abdullatif Şirin[1], Salih Tokmak[1], Mehmet Fuat Çetin[2], Serkan Torun[1]
[1]Düzce Üniversitesi Tıp Fakültesi İç Hastalıkları Ana Bilim Dalı, Gastroenteroloji Bilim Dalı, Düzce
[2]Düzce Üniversitesi Tıp Fakültesi Genel Cerrahi Ana Bilim Dalı, Düzce

Giriş: Biliyer darlıklarda ve yaralanmalarda stentleme başlıca endoskopik tedavi yöntemidir. Benign nedenlerle yapılan işlemlerde kaplı stentler kullanılmaktadır. Bu nedenle stent migrasyonu sık karşılaşılan bir durumdur. Biliyer yaralanma nedeniyle koledoğa yerleştirilen 6 cm tam kaplı biliyer stenti proksimale migre olan vakamızı size sunmak isteriz. Vaka: 64 yaşında erkek hasta, kolesistektomi operasyonu sonrası safra kaçağı ön tanısı ile kliniğimize kabul edilerek ERCP yapıldı. ERCP'de proksimal koledokta safra kaçağı olduğu görülerek bu alanı kapatacak şekilde 6 cm kaplı metalik stent yerleştirildi. Stentin üç ay sonrasında çıkarılması planlandı. Planlanan işlemde papillada stent görülmedi. Kolanjiogramda stentin proksimale migre olduğu görüldü. Taş balonu ile koledok sıvazlandı ancak stent çıkarılamadı. Proksimalde olduğundan yabancı cisim forsepsi ile stente ulaşılamadı. Stent içinden kılavuz tel gönderildi, kılavuz tel üzerinden dilatasyon balonu gönderilerek stentin içinde skopi altında şişirildi. Balonun stentin içine fikse olacak şekilde şiştiği görüldükten sonra güvenli bir şekilde çekilerek migre stent çıkarıldı. Sonrasında kolanjiogram alındı ve koledoktaki kaçak alanının düzelmiş olduğu görüldü. Hastanın sonrasındaki yakın takiplerinde patoloji saptanmadı. Tartışma: Biliyer yaralanmalarda stentleme ikinci bir cerrahi işleme gerek kalmadan safra yolu iyileşmesine olanak sağlar. Kullanılan kaplı stentlerin proksimale migre olması sık karşılaşılan bir durumdur. Migre stentlerin çıkarılması esnasında da bazen komplikasyonlar gelişebilmektedir. Özellikle kullanılan yabancı cisim forseplerine bağlı ikincil biliyer yaralanmalar görülebilmektedir. Bizim uyguladığımız yöntem başarılı olmasının yanında komplikasyon ihtimali düşük olduğundan daha güvenli bir yöntemdir.

Anahtar Kelimeler: biliyer yaralanma, dilatasyon balonu, stent migrasyonu

Dilatasyon balonu ile stent çıkarılması

Proksimale migre stent

[GP140]

Ampulla Vateride EUS-FNA Sonrası Yalancı Tümör Görüntüsü; İlginc Bir Komplikasyon

Etibar Mammadov, Murat Başaran, Mehmet Suat Yalçın, Burak Özşeker
Muğla Sıtkı Koçman Üniversitesi EAH, Gastroenteroloji Bilim Dalı, Muğla

Olgu: 72 yaşında kadın hasta acil servise üç gündür başlayan karın ağrısı, bulantı ve idrar renginde koyulaşma yakınmaları ile başvurdu. Fizik muayenesinde sklerada subikter görünümü ve epigastrik hassasiyet dışında patoloji saptanmadı. Hasta ileri tetkik ve tedavi için kliniğimize yatırıldı. Klinik Bulgular: Öyküsünde hipertansiyon dışında ek hastalık ve geçirilmiş pankreatit atağı yoktu. Laboratuvar tetkiklerinde kolestatik enzimlerde ılımlı yükseklik, total bilurubin:2.7 mg/dl, direk bilurubin:2.1 mg/dl olarak saptandı. Tümör belirteçlerinden CEA:19, CA 19.9:23 olarak saptandı. Dinamik batın BT'de pankreas baş-boyun bölgesinde 21 mm çapında heterojen kitlesel görüntü ve koledokta dilatasyon izlendi. Hastaya mevcut bulgularla EUS-FNA ve ERCP planlandı. EUS-FNA yapıldıktan sonra ERCP işlemi başlangıcında duodenoskop ile yapılan incelemede divertikül kenarında papillanın dolgun olduğu ve orifisinden lümene doğru uzanan tümoral kitle görüntüsü izlendi (Resim 1). Bu görüntüden dolayı biyopsiler alındı, alınan örneklerin tipik dokudan ziyade hemorajik mayi olabileceği düşünüldü. Çünkü her alınan biyopsi sonrası ampulladaki kitle boyutlarında küçülme olduğu görüldü (Resim 2). Koledok lümenine drenaj amaçlı plastik stent yerleştirilerek işlem sonlandırıldı. Sonuç: Papilladan alınan biyopsi örnekleri sonucunun malign hücre içermeyen kan elemanları şeklinde raporlanması sonucu EUS-FNA sonrası papillaya uzanan hematom olgusu olarak sunmayı amaçladık.

Anahtar Kelimeler: Endoskopik Ultrasonografi, Pankreasta kitle, Papillada hematom

Resim 1

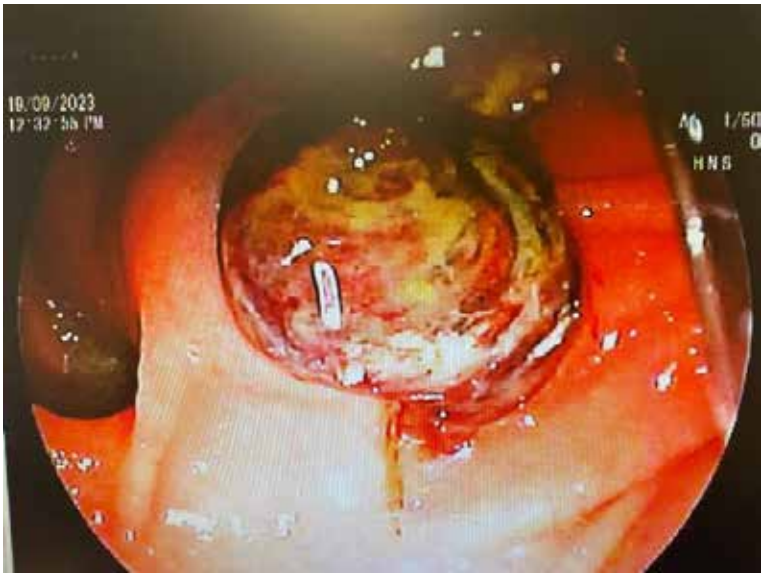

Papillada tümöral görünüm

Resim 2

Biyopsi ve stent sonrası papilla görüntüsü

[GP141]

Gastrointestinal kanamanın nadir bir nedeni: jejunal dielafoy

Mustafa Sadeçolak, Arda Bilgili, Ahmet Tarık Eminler, Mukaddes Tozlu, Mustafa İhsan Uslan
Sakarya Üniversitesi Tıp Fakültesi, Gastroenteroloji Bilim Dalı, Sakarya

Amaç: Jejunal dieulafoy lezyonu nadir görülen, şiddetli, intermittan ve hayatı tehdit eden kanamalara sebep olabilen submukozal vasküler bir malformasyondur. Hipertansiyon, kalp kapak hastalıkları ve geçirilmiş abdominal cerrahi genellikle öyküde bulunmaktadır. Olgumuzda hemodinamik anstabilizasyona neden olan, şiddetli kanama ile prezente olan bir jeunal dielafoy vakasını inceledik. Olgu: 62 yaşında kadın hasta eşlik eden koroner arter hastalığı, aort stenozu ve hipertansiyonu bulunmakta olup acil servise kanlı dışkılama şikayeti ile başvurdu. FM'de melena, Nabız: 108/dk, TA: 95/60 mmHg, Hgb: 5.4 gr/dl izlendi. Hasta yoğun bakım ünitesine yatırılarak kanamaya yönelik medikal tedavi ve mükerrer kan transfüzyonları ile hemodinamik stabilizasyon sağlandı. Eş zamanlı olarak üst gastrointestinal sistem endoskopisi yapıldı. Antrumda temiz tabanlı ülser izlenen hastanın işlem sonrası kanaması devam etmesi üzerine ikinci defa endoskopik ve kolonoskopik inceleme yapıldı. Temiz tabanlı ülserin klinikle örtüşmemesi ve kolonoskopide kanama odağı izlenmemesi üzerine eritrosit işaretli abdominal sintigrafi yapıldı. Jejunal anslarda şüpheli tutulum alanlarının mevcudiyeti üzerine hastaya çift balon enteroskopi yapıldı. Jejunumda aktif kanayan dieulafoy lezyonu izlendi. Skleroterapi ve hemoklip ile terapötik müdahale yapıldı. İşlem sonrası yaklaşık 1 haftalık klinik izlemde kanama bulgusu izlenmemiş olup, hastanın genel durumunun iyi olması ve hemoglobin seviyeleri güvenli aralığa getirilerek taburcu edildi. Sonuç: GIS kanamanın nadir görülen nedenleri arasında olan ince barsak kökenli bazı kanamalarda hayatı tehdit eden, masif kanamaları yol açan durumlar mevcuttur. Öncelikli olarak sık görülen nedenler incelenerek aşikar bir odak bulunmaması halinde özellikle ince barsağa yönelik tetkik ve incelemeler planlanmalıdır.

Anahtar Kelimeler: Çift balon enteroskopi, dieulafoy, jejunal hemoraji

[GP142]

Ingestion of foreign bodies in prisons: how should they be managed? Study of 13 cases

Fatima Azzahra Mezouari, Fouad Haddad, Fatima Zahra El Rhaoussi, Mohamed Tahiri Joutei Hassani, Wafaa Hliwa, Ahmed Bellabah, Wafaa Badre
hepato-gastroenterology department, Ibn Rochd University Hospital Center, Casablanca, Morocco

Introduction

Intentional ingestion of foreign bodies is a frequent occurrence in the prison environment. The aim of this study is to describe the profile of inmates who have ingested foreign bodies, to determine the nature of these foreign bodies and to specify their management.

Population and methods
Our retrospective and descriptive study focused' on 13 inmates having ingested' 47 foreign bodies and who consulted the emergency of our department over a 5-year period from January 2018 to July 2023.

Results

The study population consisted of 12 men and one woman with an average age of 32 years (24 years - 47 years). Foreign bodies ingested by inmates were dominated by batteries (59.52%) followed by lighters (19.04%). The majority of foreign bodies were, at the time of discovery, located mainly in the stomach (6 cases) and colon (4 cases). Ingestion resulted in epigastric pain (3 cases), externalized gastrointestinal bleeding with epigastralgia (2 cases), and no symptoms (8 cases). Of the 13 cases of foreign body ingestion, 6 patients underwent endoscopic extraction in the gastroenterology department. Extraction was by diathermic loop, dormia loop and endoscopic basket. Successful extraction was achieved in 4 cases (66.66%), and unsuccessful extraction in 2 cases (33.33%). Only one inmate required surgical extraction, and in 6 patients the elimination of foreign bodies in the stool was spontaneous under medical supervision.

Conclusion:

Foreign body ingestion is frequent and voluntary in the prison environment. It is characterized by the multiplicity of foreign bodies. The rate of successful extraction of ingested foreign bodies in our practice is satisfactory, requiring an experienced endoscopist to perform the extraction without complications and avoid recourse to surgery. Education of the prison population is important, and psychological follow-up is essential.

Keywords: foreign bodies, endoscopic extraction, surgical extraction

[GP143]

Upper gastrointestinal bleeding in cirrhotic patients revealing a gastro-duodenal ulcer

Fatima Azzahra Mezouari, Fouad Haddad, Fatima Zahra El Rhaoussi, Mohamed Tahiri Joutei Hassani, Wafaa Hliwa, Ahmed Bellabah, Wafaa Badre
hepato-gastroenterology department, Ibn Rochd University Hospital Center, Casablanca, Morocco

Introduction
Gastro-duodenal ulcers commonly lead to upper GI bleeding in cirrhotic patients, significantly affecting their prognosis, underscoring the importance of not overlooking this diagnosis.

The aim of this study is to report on the risk factors, endoscopic aspect and management of gastro-duodenal ulcer in cirrhotic patients.

Materials and methods

This was a retrospective and descriptive study conducted from January 2019 to July 2023 in a hepato-gastroenterology department, including all cirrhotics patients hospitalized for upper GI bleeding revealing a gastro-duodenal ulcer, associated or not with portal hypertension bleeding.

Results

Our study included 31 patients with a mean age of 61.19 years [24-81] and a sex ratio of 1.58. The most common cause of cirrhosis was hepatitis C in 22.6% of cases. 71% of patients had a history of haemorrhagic decompensation. Five patients were being followed up for hepatocellular carcinoma, 11 were smokers and 7 were taking non-steroidal anti-inflammatory drugs. At the time of the bleeding incident, 51.6% of patients had a child-pugh score C. Upper gastrointestinal endoscopy revealed a duodenal ulcer in 54.8% of cases and a gastric ulcer in 45.2%. 17 patients had a hemorrhagic gastroduodenal ulcer associated with portal hypertension bleeding. Stage III ulcers according to Forrest's classification were most frequently described in 67.7% of cases; one case of stage IIa ulcer was reported, and benefited from adrenaline injection with clip placement. The remaining patients were all treated with proton pump inhibitors. The evolution was favorable in 93.5%, with recurrence in two patients. No deaths were recorded.

Conclusion

hemorrhagic gastroduodenal ulcer was more frequent in cirrhotic patients with advanced Child-Pugh scores. Would it make sense to introduce proton pump inhibitors in combination with specific treatment in the initial management of upper GI bleeding in Child-Pugh C cirrhotics?

Keywords: Upper gastrointestinal bleeding, cirrhosis, gastro-duodenal ulcer

[GP144]

Tip 1 Gastrik Karsinoid tümörü olan bir olguda nadir bir histopatolojik görünüm: Osseöz metaplazi

Ceren Kabaoglu[1], Abdullah Murat Buyruk[2], Basak Doganavsargıl Yakut[3], Murat Sezak[3], Fatıh Tekın[2]
[1]EGE UNIVERSITESI HASTANESI, IC HASTALIKLARI ANABILIM DALI; IZMIR
[2]EGE UNIVERSITESI HASTANESI; GASTROENTROLOJI ANABILIM DALI, IZMIR
[3]EGE UNIVERSITESI HASTANESI, TIBBI PATOLOJI ANABILIM DALI, IZMIR

Giriş

Osseöz metaplazi, iskelet dışı yerlerdeki kemikleşme olarak tanımlanır. Pateogenezi bilinmemektedir. Gastrointestinal traktüste kısıtlı sayıda benign ve malign lezyon zemininde osseöz metaplazi gösterilmiştir. Karsinoid tümörlerde osseoz metaplazi akciğer kaynaklı tümörlerde uzun süreli tümör varlığı ile ilişkili bulunmuştur.Ayrıca bu olgularda osseöz metaplazinin karsinoid tümörün metastatik potansiyeli ile ilişkili olabileceği öne sürülmüştür. Bu vaka sunumunda ilk kez Tip 1 Gastrik Karsinoid tümör zemininde osseöz metaplazi izlenen bir olgu bildirilmiştir.

Olgu

52 yaş kadın hasta anemi etiyolojisi için özofagogastroduodenoskopik incelemede yapıldı. Atrofik gastrit (Kimura Takemoto-O1) ve korpus arka duvarda 2 cm çapında Paris Is+IIc ortası deprese lezyon izlendi. Lezyondan alından biyopsi karsinoid tümör ile uyumlu olarak değerlendirildi. Lezyon çapının büyük olması ve ortasındaki deprese görünüm nedeniyle tedavide endoskopik submukozal diseksiyon yöntemi uygulandı. Tümör 40 dakikalık işlem sonrasında en bloc şekilde başarı ile rezeke edildi. Histopatoloji atrofik gastrit zemininde 20x15 mm çapında ki67 proliferasyon indeksi %0.5 olan gastrik karsinoid tümör olarak değerlendirildi. İmmunhistokimyasal incelemede PHH3: mitoz izlenmedi, Sinaptofizin: pozitif, Kromogranin A: pozitif, CD31: endotelde pozitif, SATB2: damar invazyonu izlendi. Ayrıca tümör içerisinde osseöz metaplazi alanları izlendi. Postoperatif dönemde Lanreotid tedavisi başlanan olgunun 1.yıl takibinde nüks veya metastaz izlenmedi.

Sonuç

Gastrik karsinoid tümör zemininde osseöz metaplazi varlığı ilk kez gösterilmiştir. Bu olgu sunumu osseöz metaplazinin karsinoid tümör davranışına etkisinin anlaşılmasında liteatüre katkı sağlayabilir.

Anahtar Kelimeler: Norendokrin tümör, osseöz metaplazi, karsinoid tümör

Resim 1

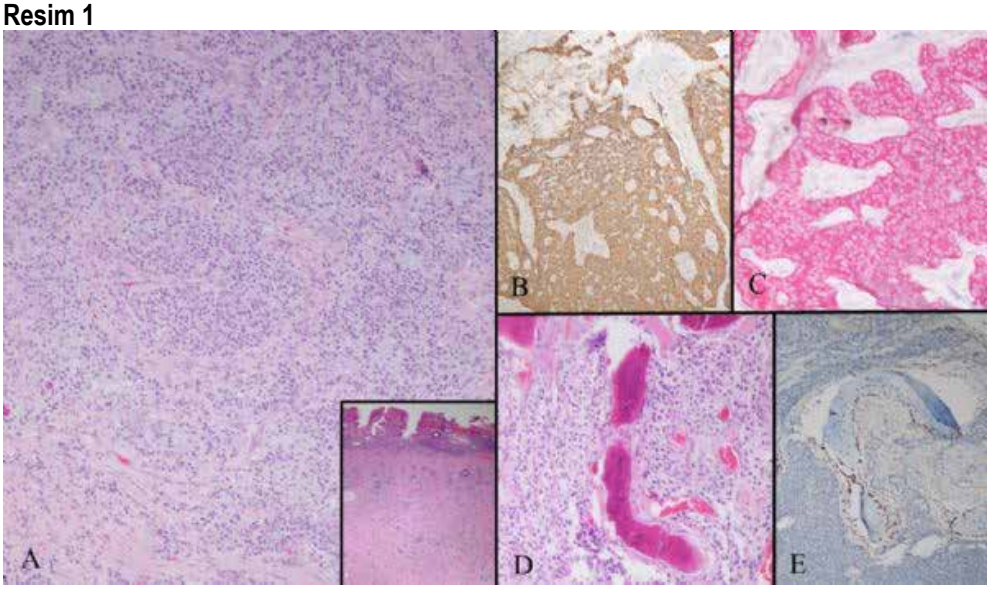

A: Üniform hücrelerden oluşan ve solid tabakalar halinde büyüyen nöroendokrin tümör alanı (Hematoksilen-eozin, x10) (İç resim: Mukoza ve submukozada yerleşmiş tümör. Kordonlar oluşturmuş alanlar izleniyor. H&E, x4) B: İmmunhistokimyasal olarak Kromogranin pozitifliği (x10) C: Sinaptofizin-Ki67 dual boyamasında sinaptofizin ile kırmızı boyanan tümörde kahverengi boyanan Ki-67 pozitif hücreler görülüyor (Ki-67 oranının %2'den küçük olması nedeniyle bulgular ENETS derece I lehine değerlendirilmiştir. Sinaptofizin-Ki67, x10) D: Tümörde osseöz metaplazi alanları (H&E, x10) E: SATB2 ile osteoblastik hücreler izleniyor (SATB2, x10)

Resim 2

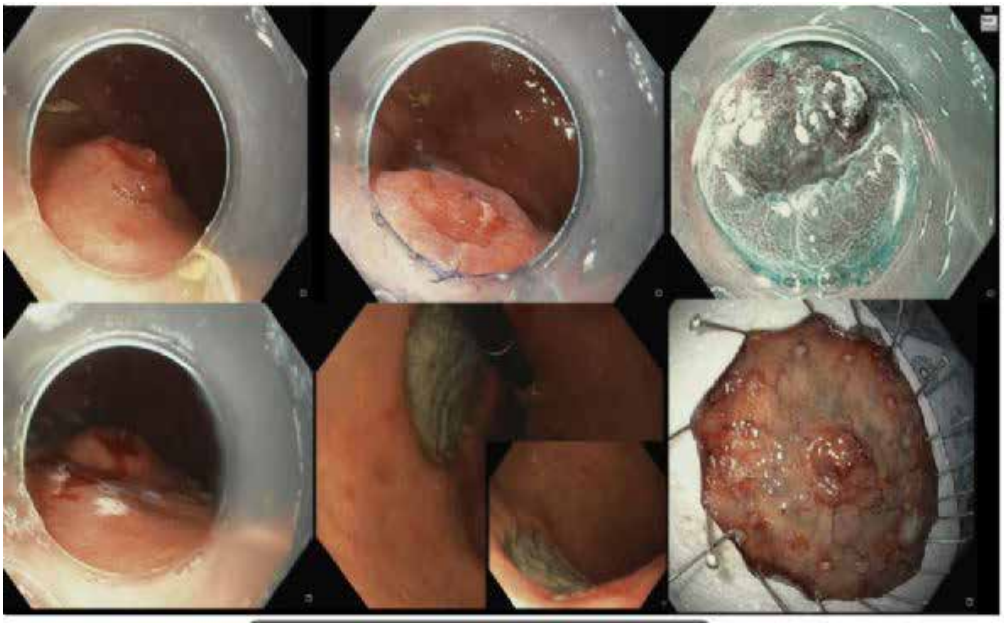

Endoskopik submukozal diseksiyon görüntüleri

[GP145]

ERCP sonrası perforasyonların tanı ve tedavisi

Tarverdi Rzayev, Eldar Aliyev, Natavan Khdırova, Şükufe Musayeva
Azerbaycan Tıp Üniversitesi, I cerrahi Hastalıklar ABD, Bakü

Giriş: Endoskopik Retrograd Kolanjiyopankreatografi (ERCP) yalnızca birincil tanı yöntemi olarak değil aynı zamanda safra yolları ve pankreas hastalıklarında da tedavi yöntemi olarak kullanılmaktadır. ERCP sonrası oluşan perforasyonlar nadir olmakla birlikte ölümcüllüğü yüksek tehlikeli komplikasyonlar olarak değerlendirilmektedir. Amaç. Bu çalışmanın amacı ERCP sonrası perforasyonların görülme sıklığını, nedenlerini ve tedavi sonuçlarını araştırmaktır. Gereç ve yöntem. 2010-2023 yılları arasında ERCP uygulanan 749 hastanın sonuçları retrospektif olarak incelendi. Hastaların yaş ortalaması 58,4 olup %83,3'ü kadındı. Hastaların 520'sine (%69,4) koledokolitiazis, 229'una (%30,6) ise distal koledok daralması nedeniyle muayene yapıldı. Bulgular. ERCP sonrası perforasyon %0,33- 1,1 civarındadır ve esas olarak sfinkterotomi sonrasında meydana gelir. Çalışma sırasında 8 (%0,9) hastada perforasyon tespit edildi. Bu hastaların 5'inde mikroperforasyon (Stapfer sınıflamasına göre tip IV), 3 hastada ise periampuller retroduodenal perforasyon (tip II) mevcuttu. Tip IV hastalar konservatif olarak, tip II hastaların 2'si perkütan drenajla, 1'i ise duodenal fistül oluşumu sonrası endoskopik girişimle tedavi edildi. Mortalite oranı %0. Sonuç. ERCP işlemi sonrasında ortaya çıkan perforasyonların çoğu, konservatif tedavi ile ortadan kaldırılabilecek mikroperforasyonlardı. Diğer vakalarda perforasyon komplikasyonları minimal invaziv yöntemlerle ortadan kaldırılmış ve cerrahi müdahaleye gerek kalmamıştır.

Anahtar Kelimeler: ERCP, Post ERCP perforasyon, Stapfer sınıflaması

[GP146]

Karaciğer nakilli hastalarda dalak sertliği ile trombositopeni ve özofagus varisi varlığı arasında ilişki

Kanan Nuriyev, Mehmet Akif Yağlı, Gizem Dağcı, Sezen Genç, Aynura Rustamzade, Zülal İstemihan, İbrahim Volkan Şenkal, Bilger Çavuş, Aslı Çifcibaşı Örmeci, Filiz Akyüz, Kadir Demir, Selman Fatih Beşışık, Sabahattin Kaymakoğlu
İstanbul Üniversitesi İstanbul Tıp Fakültesi Dahili Tıp Bilimleri Bölümü Gastroenterohepatoloji Bilim Dalı

GİRİŞ VE Amaç: Karaciğer nakli olan hastalarda karaciğer sertliğini belirlemede Fibroscan'in kullanımı ile ilgili gerek cut off değerleri açısından gerekse portal HT'u öngörmede özellikle ilgi çeken dalak sertliğinin değerlendirilmesi güncel literatürde tartışılmaktadır. Çalışmamızda karaciğer nakilli hastalarda karaciğer ve dalak sertliğini değerlendirmeyi ve nakil öncesi ve sonrası özofagus varislerinin varlığı ile ilişkisini ortaya koymayı amaçladık. METOD VE MATERYAL:Çalışmamızda üçüncü basamak üniversite hastanesi nakil polikliniğinden takipli karaciğer nakilli hastalarda Fibroscan ile dalak ve karaciğer sertlikleri ölçülmüş ve kPa cinsinden belirtilmiştir. Ölçümler hastaların endoskopik değerlendirmelerinde özofagus varisleri varlığı ile korrele edilmiştir. "Bağımsız T-testi" ve "Ki-kare testi" hesaplanmıştır. Nakil sonrasında özofagus varlığını ortaya koymada dalak ve karaciğer sertliklerinin cut-off değerinin öngörülmesi açısından ROC analizi kapsamında; AUC hesaplanmıştır. Bulgular: Karaciğer nakli olan ve ortalama nakil süresi 116.8274.38 ay olan toplam 51 hasta çalışmaya dahil edildi. Hastaların %70'i kadın, yaş ortalaması 52.4812.92 yıldı. Hastaların %37'i kadavra nakilliydi. Karaciğer hastalığı etyolojileri değerlendirildiğinde HBV ve kriptojenik karaciğer sirozu en fazla görülen hastalık gruplarıydı. Hastaların %21'de HSK mevcuttu. Hastaların nakil öncesi %31'de varis kanama öyküsü mevcuttu. Karaciğer transplantasyonu öncesi tüm hastalarda özofagus varisi saptanmışken nakil sonrası değerlendirmede %12 hastada özofagus varisi saptandı. Fibroscan ölçümlerinde: karaciğer sertliği ortalaması 6.432.37kPa, dalak sertliği ortalaması 29.48 kPa olarak saptandı. Dalak boyutu ortalaması 135.87mm idi. Dalak boyutu ile dalak sertliği arasında pozitif yönlü anlamlı bir ilişki saptandı($p<0.05$). Nakil sonrası düşük PLT değeri artmış dalak sertliği ve dalak boyutu ile ilişkili bulundu($p<0.05$). Dalak ve karaciğer sertliğinin nakil sonrası özofagus varis varlığını predikte etme durumunu değerlendirmek için ROC analizi yapıldı. Buna göre; karaciğer sertliğinin istatistik olarak anlamlı bir ayırıcılığa sahip olmadığı($p>0,05$), dalak sertliğinin cut-off değeri 27.95kPa ile %79,5 ayırıcılığa (AUC) sahip olduğu, sensitivite(%66,7) ve spesifite(%66,7) değerleri ile istatistik olarak anlamlı bir ayırıcılığa sahip olduğu gözlenmiştir($p=0,028$). Sonuç: Karaciğer transplantasyonlu hastalarda fibroscan ile dalak sertliğinin 28 kPa ve üzerinde olması özofagus varis varlığını predikte etmektedir.

Anahtar Kelimeler: Karaciğer nakli, Dalak sertliği, Fibroscan, transient elastografi, özofagus varisleri

Resim 1. Karaciğer nakilli hastalarda trombosit değerleri ile karaciğer sertliği ve dalak boyutu arasında ilişki

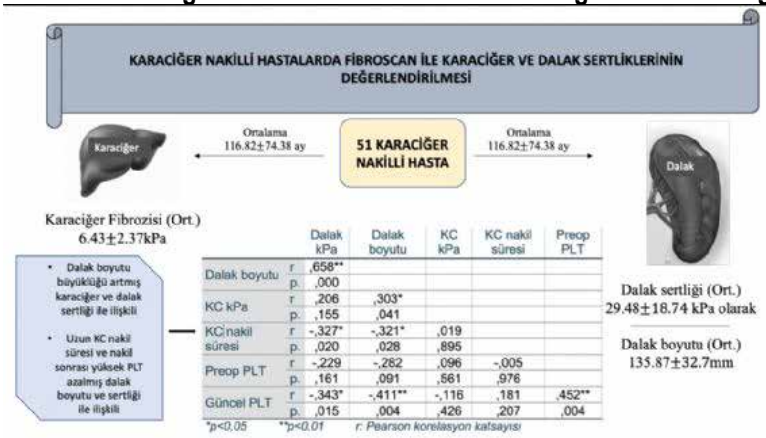

Resim 2. Dalak sertliğine etkili faktörler

Resim 3. Karaciğer ve dalak sertlik ölçümlerinin ''nakil sonrası özofagus varisi" varlığını belirleme durumuna göre Cut -Off değerlerinin saptanması (ROC analizi)

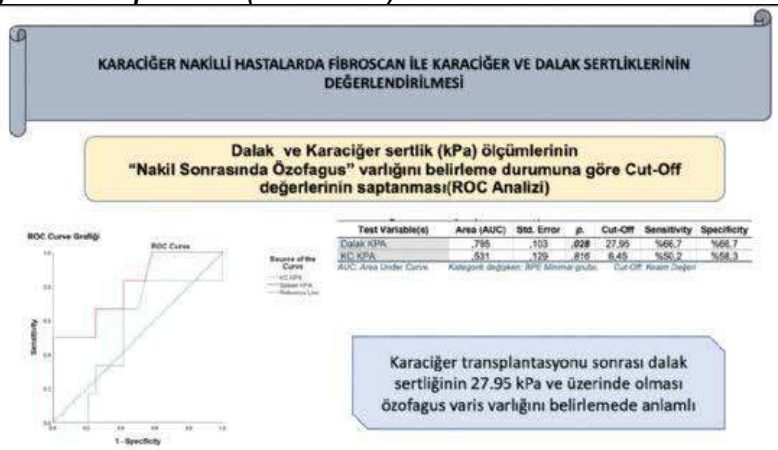

[GP147]

PegIFN Tedavisine Yanıtsız HBV/HDV Ko-infeksiyonu Olan Sirotik Hastalarda REP 2139-Mg'nin Erken Erişim Programı

Devrim Müge Özarı Gülnar[1], Furkan Kaysın[1], Rahşan Olga Metin[2], Michel Bazinet[3], Andrew Vaillant[3], Cihan Yurdaydın[1]
[1]Koç Üniversitesi Tıp Fakültesi, Gastroenteroloji ve Hepatoloji Bilim Dalı, İstanbul
[2]Prof. Cemil Taşçıoğlu Şehir Hastanesi, Gastroenteroloji Kliniği, İstanbul
[3]Replicor Inc. Montreal, Canada

Giriş
REP 2139-Mg, HBV subviral partiküllerinin toplanmasını, salgılanmasını ve hepatit delta antijenin fonksiyonunu bloke ederek HBV/HDV ko-enfeksiyonuna karşı çoklu etki sağlar. REP 2139-Mg'nin (NCT05683548) sirotik HBV/HDV ko-enfeksiyonu olan hastalarda Sağlık Bakanlığı onaylı erken erişim programı mevcut olup burada REP 2139-Mg ile tedavi edilen dört hastada ilk Türk deneyimini sunuyoruz.

Yöntemler
Hastalara REP 2139-Mg 250mg SC ve TDF 300mg verildi. Klinik ve virolojik veriler başlangıçta ve tedavi sırasında 4 haftada bir toplandı. Virolojik değerlendirmeler HDV RNA'yı (in-house RT-qPCR), HBsAg ve anti-HBs'leri (Roche Elecysys kantitatif) içerir.

Sonuçlar
29-30 haftalık tedavi süresince REP 2139-Mg'nin SC uygulanması iyi tolere edildi, herhangi bir olumsuz olay gözlemlenmedi.

Hasta 1, kompanse sirozu (Child Pugh 5), grade-1 varisleri olan ve daha önce pegIFN'ye yanıt vermeyen 53 yaşında bir erkektir. Bu hasta ayrıca tedavinin ilk 21 haftasında 180 µg pegIFN aldı. HDV RNA, 16. haftada HBsAg kaybı ve 20. haftada HBsAg serokonversiyonu (şu anda 780 mIU/mL) ile 12. haftada saptanamaz hale geldi.

Hasta 2, dekompanse sirozlu (Child Pugh 7) grade-2 varisleri, hafif asiti olan ve daha önce pegIFN'ye yanıt vermeyen 64 yaşında bir erkektir. HBsAg 20. haftada 9754'ten 1111 IU/mL'ye düştü. 20. haftada REP 2139-Mg'nin IV infüzyona geçişini, 28.haftada HDV RNA'da 2,64 log10 kopya/mL düşüş ve HBsAg'de 428 IU/mL'ye düşüş izledi.

Hasta 3, kompanse sirozlu (Child Pugh 6) 30 yaşında bir erkektir. 28. haftada, HDV RNA'da 1,58 log10 kopya/mL'lik bir düşüş, 20. haftada REP 2139-Mg'nin IV infüzyonuna geçişini takip etti. qHBsAg değişmedi.

Hasta 4, hafif asitli ve daha önce pegIFN'ye yanıt vermeyen dekompanse sirozlu (Child Pugh 7) 43 yaşında bir erkektir. 24. haftaya kadar HDV RNA ve qHBsAg'de değişiklik gözlenmedi ve 24. haftada REP 2139-Mg IV infüzyona geçildi.

Tartışma
SC veya IV REP 2139-Mg sirotik HBV/HDV ko-enfeksiyonunda iyi tolere edilir. Bazı hastalarda tam antiviral yanıt elde etmek için REP 2139-Mg dozunun değiştirilmesi ve/veya pegIFN ile kombinasyon tedavisi gerekli olabilir.

Anahtar Kelimeler: HBV / HDV koenfeksiyonu, REP 2139-Mg, pegIFN

[GP148]

Risk factors of in-hospital mortality among cirrhotic patients during bacterial infections: Results from University Hospital Center study

Aicha Darif, Fatima Zahra El Rhaoussi, Tahiri Mohamed, Fouad Haddad, Wafaa Hliwa, Ahmed Bellabah, Wafae Badre
Gastroenterology and Hepatology department, Ibn Rochd University Hospital, Casablanca, Morocco.

Introduction: Bacterial infections are very frequent complications in patients with cirrhosis. They are serious, with a high mortality rate. The clinical characteristics and prognosis of cirrhotic patients with bacterial infection have been rarely reported. Our aim is to identify predictors of in-hospital mortality in cirrhotic patients with bacterial infection.

Methodology: This was a retrospective descriptive and analytical study of all cirrhotic patients with bacterial infections admitted to our center over a 5 years period (January 2018 - December 2022). The demographic, clinical and biological characteristics and the in-hospital mortality rate were studied. Numerous independent risk factors for mortality were assessed using univariate and multivariate logistic regression.

Results: Of the 176 patients, 59% were women, with an average age of 56 ±14.5 years. Cirrhosis of viral etiology was the most common (39%). Seventy-six patients (43.18%) had other comorbidities, of which diabetes was the most prevalent (16.5%). Patients in our study were hospitalised for hepatic encephalopathy (38.1%) or upper gastrointestinal haemorrhage (28.4%). Community-acquired infections predominated with a rate of 84.7%. The most frequent site of infection was urinary tract infection (n= 73, 41.5%) followed by SBP (n=49, 27.80%). The mortality rate in our population was calculated at 18.8%. After multivariate analysis, the independent risk factors for in-hospital mortality in cirrhotic patients with bacterial infection in our population were: a high MELD score (OR =0.83, 95% CI =0.73-0.94, p<0. 005), low serum albumin (OR =1.46; 95% CI =1.25-1.70; p<0.001), and the presence of SIRS (OR =20.11; 95% CI =5.21-77.62; p<0.001). Conclusion: Bacterial infection in cirrhotic patients can be responsible for significant in-hospital mortality. This mortality may be exacerbated by the presence of risk factors such as SIRS, hypoalbuminemia and advanced stage of the disease.

Keywords: Liver Cirrhosis, Bacterial Infections, mortality, risk factors

[GP149]

Kronik hepatit b virüs enfeksiyonu ile takipli antiviral tedavi alan hastalarının takibinde hepatoselüler karsinom gelişim insidansının karşılaştırılması

Haluk Cihad Albayrak, Ali Karataş, Veysel Baran Tomar, Serkan Dumanlı, Mehmet Cindoruk, Tarkan Karakan, Murat Kekilli
Gazi Üniversitesi Tıp Fakültesi İç Hastalıkları Anabilim Dalı, Gastroenteroloji Bilim Dalı, Ankara

Amaç:
Biz de bu çalışmayla Türkiye'deki Kronik Hepatit B (KHB) enfeksiyonu ile takip edilen ve tenofovir disoproksil fumarat (TDF), tenofovir alafenamid fumarat (TAF) ve entekavir (ETV) kullanan hastalarda hepatoselüler karsinom (HSK) gelişim insidanslarını karşılaştırmayı ve hastalardaki HSK gelişim risk faktörlerini göstermeyi amaçladık.
Yöntem:
Çalışmaya Gazi Üniversitesi Hastanesi Gastroenteroloji kliniğinden 544 hasta dahil edildi. Non-alkolik yağlı karaciğer hastalığı olan, karaciğer biyopsisinde steatohepatit bulguları olan, herhangi bir nedenden dolayı profliksi amacı ile tedavi alan, ETV, TDF ve TAF kullananlarda kendi aralarında ilaç değişikliği yapılmış olan hastalar, HIV, HCV ve HDV koenfeksiyonu olan hastalar ile tedavinin başlangıcından itibaren 12 ay içerisinde HSK gelişen hastalar çalışmaya dahil edilmedi. Çalışmamızda 2, 3, 4, 5 ve 10. yıllardaki kümülatif HSK insidansları, ETV, TDF ve TAF grupları arasında karşılaştırıldı. HSK ile ilişkili faktörler, tek değişkenli ve çok değişkenli analizlerle belirlendi. Ayrıca propensity score match yöntemi kullanıldı.

Bulgular:
Çalışmamıza toplam 544 hasta dahil edildi. 370 hasta TDF 152 hasta ETV ve 22 hasta TAF kullanmaktaydı. Çalışmamızdaki hastaların %7,4'ünde (40) HSK gelişmişti. TDF kullanan hastaların %6,2'sinde, ETV kullanan hastaların da %11.2'sinde HSK gelişmişti. TAF kullanan hiçbir hastada HSK gelişmemişti. HSK gelişen ve gelişmeyen gruplar arasında, tanı yaşı ($p<0.001$), fibrozis skoru ($p<0.001$), HBV takip süresi ($p=0.001$), tanı esnasında siroz bulunması ($p<0.001$), ilaç kullanma süresi ($p<0.001$), AST/ALT oranı ($p=0.006$), yönünden istatistiksel olarak anlamlı bir fark bulunmuştur. HSK gelişimi açısından tek ve çok değişkenli analizlerde TDF, TAF ve ETV arasında anlamlı bir fark yoktu. Propensity score matching yöntemi ile inclendiğinde de HSK gelişimi açısından ilaç grupları açısından fark yoktu.

Sonuç:
ETV kullanan hastalarda daha fazla HSK geliştiği görülse de TAF ve TDF'den daha yüksek risk ile ilişkili olmadığı gösterilmiştir.

Anahtar Kelimeler: Entekavir, Hepatoselüler Karsinom, Kronik Hepatit B, Tenofovir Alafenamid Fumarat, Tenofovir Disoproksil Fumarat

HSK gelişen hastalarda, kullanılan antiviral ilaçların kümülatif HSK insidansı yönünden karşılaştırılması

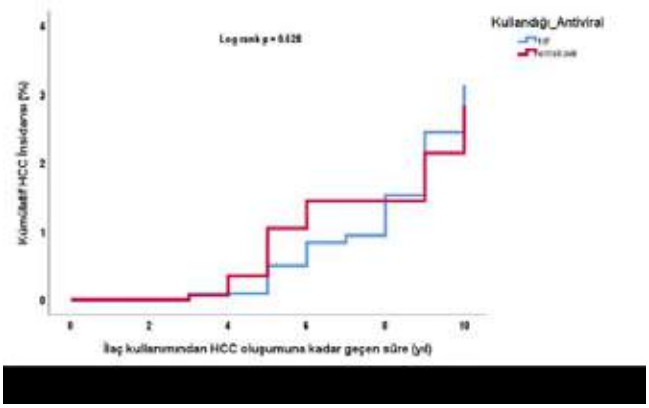

[GP150]

Wilson Hastalarında Hematolojik Parametrelerin Prognoz Üzerindeki Etkisi

Şükrü Güngör[1], Fatma İlknur Varol[1], Yurday Öncül[2], Arzu Akyay[2]
[1]Malatya İnönü Üniversitesi Çocuk Gastroentroloji BD
[2]Malatya İnönü Üniversitesi Çocuk Hematoloji ve Onkoloji BD

Wilson hastalığında artmış bakır düzeyleri hemolitik anemi, hepatit, akut karaciğer yetmezliği, siroz, nörolojik ve psikiyatrik semptomlara neden olabilmektedir. Wilson hastalığında hemolitik anemi ve/veya hemoglobin düşüklüğünün akut karaciğer yetmezliği tanısında ve/veya prognozun belirlenmesinde bir belirteç olabileceği vurgulansa da diğer hematolojik parametrelerin tanı ve prognoz üzerindeki etkileri hala araştırılması gereken konular arasında yer almaktadır. Bu nedenle çalışmamızda WH'da hematolojik verilerin prognoz üzerindeki etkilerini araştırmayı amaçladık. Bunun için 2010-2022 yılları arasında tanı alan 136 Wilson hastasının laboratuvar verileri retrospektif olarak analiz edildi. Hematolojik parametreler ile mortalite skorları arasındaki korelasyon değerlendirildiğinde; Mentzer indeksi ile AAR, MELD ve PELD skorları arasında orta düzeyde anlamlı pozitif korelasyon vardı(sırasıyla r:0.581 p<0.001, r:0.643 p<0.001, r:0.600 p<0.001). Karaciğer nakli olan ve olmayan Wilson hastalarının laboratuvar verileri ile hematolojik ve mortalite skorları değerlendirildiğinde; Lenfosit, Hb, RBC, PLT, PCT değerleri anlamlı olarak karaciğer nakil grubunda daha düşük tespit edildi (sırasıyla p:0.049, p.0.005, p<0.001, p<0.001, p<0.001). MCV, RDW, APTT, INR, NLR, Mentzer indeksi, PELD, MELD, AAR değerleri karaciğer nakli yapılan grupta anlamlı olarak daha yüksek tespit edildi (sırasıyla p: 0.004, p: 0.009, p:0.020, p:0.020, p:0.016, p:0.007, p:0.005, p:0.017, p: 0.017).Karaciğer naklini öngörebilecek hematolojik parametrelerin en iyi kesim noktalarını belirlemek için ROC Curve analiz yapıldı. Buna göre Wilson hastalarında Mentzer indeksi >=18.52 ise %78 sensitivite, %62.1 spesifite ile karaciğer nakil ihtiyacını öngörebileceğini tespit ettik (p<0.001). PLT değeri <=219.5 ise %54.7 sensitivite, %87.8 spesifite ile karaciğer nakil ihtiyacını öngörebileceğini tespit ettik (p<0.001), PCT değeri <=0.188 ise %61.1 sensitivite, %89.7 spesifite ile karaciğer nakil ihtiyacını öngörebileceğini tespit ettik (p<0.001). Risk analizi yaptığımızda; Mentzer indeksi >=18.52 ise karaciğer transplantasyonu riskini yaklaşık 6 kat artırdığı (p<0.001), PLT değeri <=219.5 ise karaciğer transplantasyon riskini yaklaşık 8 kat artırdığını (p<0.001), PCT değeri <=0.188 ise transplantasyon riskini yaklaşık 11 kat artırdığını tespit ettik. Sonuç olarak çalışmamız hematolojik parametrelerin karaciğer naklini öngörmede ve prognozu belirlemede bir belirteç olarak kullanılabileceğini göstermektedir.

Anahtar Kelimeler: Hematolojik parametreler, Pediyatri, Wilson hastalığı

Korelasyon analizi

Table 2. Evaluation of the correlation between laboratory data and mortality and other scoring in patients with Wilson's disease.

		FIB4	APRI	AAR	MELD	PELD	Metavir Fibrosis Score
Mentzer Index	Pearson Correlation	-,020	,035	,581**	,643**	,600**	,198
	Sig. (2-tailed)	,830	,707	,000	,000	,000	,088
	N	121	121	121	47	54	75
LMO	Pearson Correlation	-,038	-,059	-,074	-,283	-,329*	-,126
	Sig. (2-tailed)	,682	,526	,424	,053	,015	,274
	N	120	120	120	47	54	75
NLR	Pearson Correlation	,039	,118	,384**	,305*	,174	,012
	Sig. (2-tailed)	,671	,198	,000	,037	,208	,917
	N	120	120	120	47	54	75
Uricacid	Pearson Correlation	-,004	-,009	-,070	-,722**	-,503**	-,333**
	Sig. (2-tailed)	,969	,922	,458	,000	,000	,004
	N	115	115	115	45	52	73
IG	Pearson Correlation	,094	,146	,402*	,071	,699**	,087
	Sig. (2-tailed)	,581	,390	,014	,818	,049	,646
	N	37	37	37	13	16	30
IG%	Pearson Correlation	-,043	,130	,471**	,419	,538*	,062
	Sig. (2-tailed)	,802	,443	,003	,154	,032	,744
	N	37	37	37	13	16	30
PLT	Pearson Correlation	-0.127	-0.224*	-0.352**	-0.332*	-0.371**	-0.267*
	Sig. (2-tailed)	0.166	0.013	0.00	0.022	0.006	0.021
	N	121	121	121	47	54	136
PCT	Pearson Correlation	-,123	-,206*	-,334**	-,423**	-,461**	-,187*
	Sig. (2-tailed)	,184	,022	,000	,004	,001	,114
	N	119	119	119	45	53	73
MPV	Pearson Correlation	-,005	-,003	,028	-,040	-,495**	,146
	Sig. (2-tailed)	,955	,976	,764	,788	,000	,216
	N	121	121	121	47	54	75
PDW	Pearson Correlation	,102	,135	,040	,085	,544**	-,141
	Sig. (2-tailed)	,268	,141	,666	,569	,000	,231
	N	120	120	120	46	53	74

Hematolojik parametrelerin mortalite ve diğer skorlamalar arasındaki korelasyonun değerlendirilmesi

Mentzer indeksi ROC Cure analizi



Area Under the Curve

Area	Std. Error[a]	Asymptotic Sig.[b]	Asymptotic 95% Confidence Interval	
			Lower Bound	Upper Bound
,788	,047	,000	,611	,794

a. Under the nonparametric assumption
b. Null hypothesis: true area = 0.5

Mentzer indeksinde karaciğer naklini öngörebilecek en iyi kesim noktasının belirlenmesi

PLT ve PCT'nin karaciğer naklini öngörebilecek en iyi kesim noktasının belirlenmesi

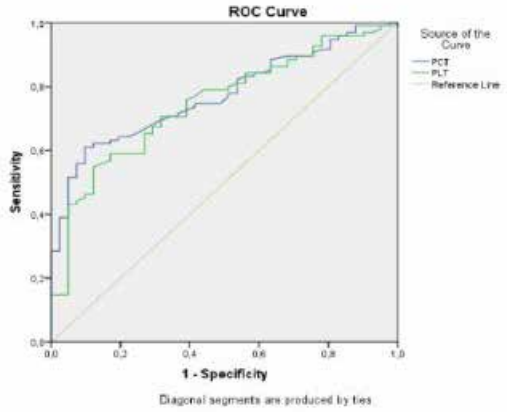

Area Under the Curve

Test Result Variable(s)	Area	Std. Error[a]	Asymptotic Sig.[b]	Asymptotic 95% Confidence Interval	
				Lower Bound	Upper Bound
PCT	,772	,040	,000	,694	,849
PLT	,748	,043	,000	,663	,833

The test result variable(s): PCT, PLT has at least one tie between the positive actual state group and the negative actual state group. Statistics may be biased.

a. Under the nonparametric assumption

b. Null hypothesis: true area = 0.5

PLT değeri ≤219.5 ise %54.7 sensitivite, %87.8 spesifite ile karaciğer nakil ihtiyacını öngörebileceğini tespit ettik (p<0.001), PCT değeri ≤0.188 ise %61.1 sensitivite, %89.7 spesifite ile karaciğer nakil ihtiyacını öngörebileceğini tespit ettik (p<0.001).

PLT değeri <=219.5 ise %54.7 sensitivite, %87.8 spesifite ile karaciğer nakil ihtiyacını öngörebileceğini tespit ettik (p<0.001), PCT değeri <=0.188 ise %61.1 sensitivite, %89.7 spesifite ile karaciğer nakil ihtiyacını öngörebileceğini tespit ettik (p<0.001).

[GP151]

Knowledge state of medical students in Morocco regarding metabolic dysfunction associated with non-alcoholic fatty liver disease (MASLD)

Laïla Elidrissi, Fatima Zahra El Rhaoussi, Ahmed Bellabah, Fouad Haddad, Wafaa Hliwa, Mohamed Tahiri, Wafaa Badre
Hepato-Gastro-Enterology Department, UHC Ibn Rochd, Casablanca, Morocco

Aim of the study
Metabolic Dysfunction Associated with Non-Alcoholic Fatty Liver Disease (MASLD), formerly known as Non-Alcoholic Fatty Liver Disease (NAFLD), is the leading cause of chronic liver disease. The cardiometabolic risk factors associated with MASLD represent common health issues. Medical students, being active participants in the healthcare system and a young demographic, are particularly relevant for understanding this entity to prevent its occurrence. The objective of our study is to assess the level of knowledge among medical students regarding MASLD.
Methods
We conducted a descriptive cross-sectional study using an anonymous questionnaire distributed through social media over a period of 2 weeks. Medical students from various faculties in Morocco answered 22 questions about MASLD. All responses were analyzed using the Jamovi software.
Findings
A total of 124 students voluntarily provided complete responses. Among the respondents, 27% were overweight, obese, or diabetic. 83% correctly answered more than half of the questions. However, 12% considered it a rare condition. Regarding etiological factors, overweight and obesity were mentioned in 93% of responses, and type 2 diabetes in 84%. 62% of participants believed that type 1 diabetes could not be implicated in MASLD. For 83 students, MASLD was considered a diagnosis of exclusion. 44% were unaware that MASLD could progress to hepatocellular carcinoma. Regarding treatment, 85% included weight loss, and 19% did not consider diabetes management as a therapeutic approach for MASLD. 89% of the students expressed a desire to learn more about MASLD and were invited to access an informative sheet through a hyperlink.
Conclusion
MASLD represents a significant public health concern due to the prevalence of its risk factors, notably the obesity pandemic, which is widespread among the young population. There is a need for awareness about this emerging and long-underestimated condition among young future physicians.

Keywords: MASLD, medical students, obesity, diabetes

[GP152]

Gebeliğin İntrahepatik Kolestazı Tanısında APRI Skorunun Rolü

Osman Sağlam, Ferhat Omurca, Ömer Yüzügülen
Kayseri Şehir Hastanesi, Gastroenteroloji Kliniği, Kayseri

Amaç: Gebeliğin intrahepatik kolestazı (GİK) tanısı; kaşıntıya, serum ALT ve açlık safra asidi düzeylerinde yüksekliğe ve karaciğer fonksiyon bozukluğu veya kaşıntıya neden olan diğer nedenlerin dışlanmasına dayanır. Serum safra asidi ülkemizde tüm merkezlerde çalışılabilen bir tetkik değildir. Bu çalışmada, serum safra asidi çalışılamayan durumlarda APRI skorunun gebeliğin intahepatik kolestazı tanısındaki rolünü incelemeyi amaçladık. Yöntem: Ocak 2022 ile Haziran 2023 arasında Kayseri Şehir Hastanesi gastroenteroloji polikliniğine kaşıntı nedeniyle yönlendirilen gebe hastalar retrospektif olarak incelendi. Gebeliğin son trimestırında olan ve serum safra asidi düzeyleri çalışmış 49 hasta çalışmaya dahil edildi. Bulgular: 18 hastada GİK mevcuttu. 31 hastada kaşıntı şikayeti GİK dışı sebeplere bağlandı. Hastaların yaş ortalaması GİK grubunda 28.6 ± 4.4, GİK olmayan grupta 28.6 ± 8.9 yıldı (p=0.972). AST yüksekliği olan 5 (%10.2) hastada serum safra asidi normaldi. APRI skoru GİK grubunda 0.893 ± 0.955, GİK olmayan grupta 0.289 ± 0.258'di (p<0.001). ROC analzinde kesme değeri 0.302 olarak alındığında GİK tanısında %77.7 duyarlılık ve %74.1 özgüllük gösterdi (AUC 0.83). Sonuç: Gebelikte kaşıntıya sebep olan GİK tanısı açlık safra asidi düzeylerine dayanmaktadır. APRI skoru kronik HCV enfeksiyonuna bağlı karaciğer fibrozisini öngörmek için tanımlanmış olsa da ilk trimestırdaki APRI skorunun üçüncü trimestırdaki GİK tanısını öngörmede kullanılabileciğini gösteren çalışmalar mevcuttur. Serum safra asitlerinin çalışılamadığı merkezlerde GİK tanısını desteklemek için APRI skoru kullanılabilir.

Anahtar Kelimeler: Gebeliğin intrahepatik kolestazı, APRI Skoru, Kaşıntı

40. ULUSAL GASTROENTEROLOJİ HAFTASI
11. GASTROENTEROLOJİ CERRAHİSİ KONGRESİ
Cumhuriyetin 100. Yılı
21-26 KASIM 2023
KAYA PALAZZO OTEL
BELEK, ANTALYA

[GP153]

Yoğun Bakımda İzlenen ANCA Pozitif Vaskülitlerde İnflamasyonun Karaciğer Fonksiyon Testleri Üzerindeki Etkileri Mortalite Belirteci Olarak Kullanılabilir Mi ?

Haydar Çağatay Yüksel[1], İlkçe Kurtulmuş[1], Şükriye Miray Kılınçer Bozgül[1], Devrim Bozkurt[1], Figen Yargucu Zihni[2]
[1]Ege Üniversitesi Tıp Fakültesi, İç Hastalıkları Anabilim Dalı, İzmir
[2]Ege Üniversitesi Tıp Fakültesi, Romatoloji Bilim Dalı, İzmir

Giriş: Küçük damar vasküliteri pek çok organı etkileyen patolojiler olsa da hepatobilier sistem tutuluşu nadir tutulumlar arasında sayılmaktadır. Bu nadir hastalık grubunda inflamatuar sürecin bir yansıması hepatobilier sistem üzerinde değişikliklere ve patolojilere neden olmaktadır. Bu çalışmada öncesinde bilinen hepatobilier sistem hastalığı ve tutulumu bulunmayan hayati organ tutuluşu ile başvuran küçük damar vaskülitlerinde karaciğer fonksiyon testlerinin mortalite tahmininde kullanımı araştırılmıştır. **Materyal-Metod:** Çalışmaya yatışları öncesinde non alkolik steatohepatit, aktif/kronik viral ve otoimmün hepatit bulgusu olmayan 45 hasta dahil edildi. Hastaların yatış, takipteki en düşük ve en yüksek karaciğer fonksiyon testleri ile Δ[(Sonlanım-yatış)/Yatış] şeklinde kaydedildi. BulgularÇalışmada en sık saptanan hastalık Granülamatöz Polianjitisti (%64). Mortalite %31,1 olarak bulundu. ΔAST, Δtotal biluribin,Δ direkt biluribin mortalite olan grupta anlamlı olarak fazlaydı(sırasıyla p=0,005, p=0,004, p<0,001) Yatış albumin düzeyleri mortalite olan grupta anlamlı olarak düşük saptandı. Takipteki AST, ALT, total ve direk bilurubin en yüksek değerleri ile albumin en düşük değeri mortalite açısından anlamlı olarak farklıydı(sırasıyla p=0,001, p<0,001, p=0,016, p=0,001, p=0,002). Tek değişkenli analizlerde ise yatış albumin düzeyinde düşüklük anlamlı olarak mortalite göstergesi olarak saptandı [OR: 0,734 %95 GA (0,600;0,898)] **Sonuç:** Küçük damar vaskülitlerinde aktif heptobiliyer sistem tutulumu beklenmemekle birlikte inflamasyonun bu sistem üzerindeki etkileri takipte kullanılabilir. Karaciğer fonksiyon testlerindeki bozukluk mortalite açısından uyarıcı olmalıdır. Albumin ise negatif akut faz reaktanı olarak inflamasyonun doğrudan göstergesi kabul edilebilir. Bu konuda geniş popülasyonlarda yapılacak çalışmlara ihtiyaç vardır.

Anahtar Kelimeler: inflamasyon, karaciğer, albumin, vaskülit

ANCA pozitif vaskülitlerde karaciğer fonksiyon testlerinin mortalite göstergesi olarak kullanımı

Test	Mortality	Survivors	P value
$AST_{yat.}$ (U/L)	19,5 (14;54)	16 (11;28)	0,259
$ALT_{yat.}$ (U/L)	25 (10;69)	15 (10;25)	0,235
Total $Bilurubin_{yat.}$ (mg/dL)	0,5 (0,3;0,8)	0,4 (0,3;0,8)	0,825
Direkt $Bilurubin_{yat.}$ (mg/dL)	0,2 (0,1;0,6)	0,3 (0,2;0,3)	0,954
$Albumin_{yat.}$ (mg/dL)	**2,8±0,9**	**3,2±0,8**	**0,014**
$Globulin_{yat.}$ (mg/dL)	2,9±0,9	3,2±0,8	0,473
AST_{max}(U/L)	**79,5 (52;1034)**	**32 (18;44)**	**0,001**
ALT_{max}(U/L)	**96,5 (41;994)**	**25 (15;44)**	**<0,001**
Total $Bilurubin_{max}$ (mg/dL)	**1,7 (1,1;3,6)**	**1,1 (0,7;1,6)**	**0,016**
Direkt $Bilurubin_{max}$ (mg/dL)	**1,1 (0,5;2,4)**	**0,4 (0,3;0,6)**	**0,001**
$Albumin_{min}$ (mg/dL)	**2,8±0,9**	**2,9±0,9**	**0,002**
$Globulin_{min}$ (mg/dL)	2,2 (1,9;3)	2,3 (2,1;2,7)	0,616
ΔALT	0,5 (-0,1;2,2)	0 (-0,4;0,4)	0,349
ΔAST	**1,4 (0,1;2,5)**	**-0,1 (-0,4;0,3)**	**0,009**
ΔTotal Bilurubin	**1,3 (0,1;3,4)**	**-0,1 (-0,4;0,7)**	**0,006**
ΔDirekt Bilurubin	**1 (0,4;4)**	**-0,2 (-0,3;0,4)**	**<0,001**
ΔAlbumin	0±0,3	0±0,2	0,337
ΔGlobulin	0,1 (-0,2;0,1)	0,1 (-0,3;0,1)	0,965

[GP154]

HEPATOSELLÜLER KANSER tanılı hastalarada mortaliteye etkili faktörler

Aynure Rüstemzade, Bilger Çavuş, Mehmet Akif Yağlı, Gizem Dağcı, Sezen Genç, Kenan Nuriyev, Zülal İstemihan, İbrahim Volkan Şenkal, Aslı Çifcibaşı Örmeci, Filiz Akyüz, Kadir Demir, Selman Fatih Beşışık, Sabahattin Kaymakoğlu
İstanbul Üniversitesi İstanbul Tıp Fakültesi Gastroenterohepatoloji Bilim Dalı

GİRİŞ VE Amaç: Dünya'da 6.sıklıkta görülen kanserlerden olan hepatoselüler kanser (HSK)'in yönetiminde karaciğer transplantasyonundan başka kemoterapi, lokal radyolojik tedaviler de yer almaktadır. Çalımamızda son bir yıl içinde HSK nedeni ile takibe alınan hastaların yönetimi, mortalite oranları ve mortaliteye etkili faktörleri ortaya koymayı amaçladık. METOD VE MATERYAL: Çalışmamızda üçüncü basamak üniversite hastanesi gastroenterohepatoloji polikliniğine 2021-2022 yıllarında başvuran toplam 59 HSK tanılı hasta dahil edilmiştir. Hastaların demografik özellikleri, laboratuar ve görüntüleme bulguları dosyalarından retrospektif olarak kayıt edilmiştir. Kategorik değişkenler arasındaki ilişkileri belirlemede "Ki-kare testi" hesaplanmıştır. Bulgular: Hastaların yaş ortalaması 63.58±9.89 yıldı. Çalışmaya katılan hastaların 43'ü (% 73erkek), hastaların VKİ: 29.11±5.02 kg/m2 'di. 51 hasta (%86.4) sirotik evredeydi, dekompansasyon hastaların %50'de vardı.18 hastada HSK (%30.5) multisentrikdi. PVT hastaların 8'de (%13.6) mevcuttu. Metasta 7 hastada görüldü. Hastaların HSK etyolojisine bakıldığında HBV %52'de, HCV %7, HDV %3.4, HBV+HCV %3.4, NAFLD %10.2, alkol %10.8, diğer %16.2 oranında görülmekteydi. Diyabetes mellitıs hastaların %44'e eşlik etmekteydi. Mortalite ile ilişkili faktörler değerlendirildiğinde siroz zeminde gelişen HSK, nakil ve rezeksiyon dışında tedavi uygulanan hastalar, metastazı olanlarda, Child Pugh evresi ve MELD Na düzeyi yüksek hastalarda mortalite daha fazla görüldü ($p<0.05$). HSK sonrası AFP düzeyi yüksekliği de mortalite ile ilişkili saptandı ($p<0.05$) Sonuç: HSK mortalitesi yüksek seyretmektedir. Küratif tedaviler olan rezeksiyon ve transplantasyon sonrası sağkalım daha iyi saptanmıştır. Sirotik karaciğer ve tanı sırasındaki Child Pugh evrelemesi ve MELD Na skoru mortaliteyle ilişkili bulunmuştur.

Anahtar Kelimeler: Hepatosellüler kanser, mortalite, ilişkili faktörler

[GP155]

Terlipressine Bağlı Cilt Nekrozu Gelişen Üç Vaka; Endişe etmeli miyiz?

Ömer Küçükdemirci[1], Elif Tekce[2], Hasan Eruzun[1], Ufuk Avcıoğlu[1], Müge Ustaoğlu[1]
[1]Ondokuz Mayıs Üniversitesi Tıp Fakültesi, İç Hastalıkları Ana Bilim Dalı Gastroenteroloji ve Hepatoloji Bilim Dalı
[2]Ondokuz Mayıs Üniversitesi Tıp Fakültesi İç Hastalıkları Ana Bilim Dalı

Giriş: Hepatorenal sendrom (HRS), sirozun ciddi bir komplikasyonlarından biridir ve potansiyel olarak yaşamı tehdit eder. HRS ile ilişkili akut böbrek yetmezliğinin (HRS-ABY) kesin tedavisi karaciğer naklidir. Terlipressin, acil durumlarda HRS-ABY'yi yönetmek için kullanılan sentetik bir vasopressindir. Terlipressin, genellikle vazopressine göre daha az komplikasyon ve daha hafif yan etkileri vardır. Ancak son literatür raporları, terlipressin ile ilişkilendirilen akut cilt nekrozu insidansında artış olduğunu göstermektedir. Bu vaka serisinde, kliniğimizde son bir yıl içinde HRS-ABY tedavisi sırasında iskemik cilt nekrozu gelişen üç vakayı sunuyoruz. Vaka Serisi: Hepatit C, hepatit B ve HCC ile hepatit B nedeniyle karaciğer sirozu olan yaşları sırasıyla 67 (A), 69 (B) ve 65 (C) olan üç erkek hasta, HRS-AKY için terlipressin tedavisi aldı. Tüm vakalarda, alt ekstremiteleri ve skrotumu etkileyen iskemik buller ve nekroz gelişmesi nedeniyle tedavi kesilmek zorunda kaldı. (vaka A: fotoğraf A, Vaka B: fotoğraf B, vaka C: fotoğraf C). Vaka A ve B, tedavinin kesilmesini takiben 5 ila 10 gün içinde cilt nekrozunda dikkate değer bir iyileşme gösterdi. Ne yazık ki, Vaka C'de tedavinin kesilmesinden sonraki beşinci günde gözlenen bazı iyileşmelere rağmen hasta diğer sirozla ilişkili komplikasyonlara bağlı kaybedildi. Tartışma: Terlipressine bağlı cilt nekrozu nadir bir durumdur ve literatürde yaklaşık 50 vaka bildirilmiştir. Bunlardan biri (vaka A) son zamanlarda kliniğimiz tarafından bir vaka raporu olarak yayınlandı. HRS-AKY için terlipressin tedavisi alan hastalar genellikle sirozun ileri evrelerindedir ve terlipressin yanında ek tedaviler alabilirler. Bu hastalarda gelişen cilt lezyonları alternatif nedenlere atfedilebilir ve gözden kaçırılabilir. Klinisyenler bu hasta grubunda terlipressin nedeniyle cilt nekrozu olasılığına karşı dikkatli olmalıdır.

Anahtar Kelimeler: karaciğer-sirozu, hepato-renal-sendrom, HRS-AKI, terlipressin

Vaka A

Vaka A'da terlipressin tedavisinin başlanmasının 2. gününde gelişen deri nekrozu
Skin necrosis that developed on the second day of terlipressin treatment in Case A.

VAKA B

Terlipressin başlanmasının 3. günde alt ekstremitede gelişen iskemik nekrotik alanlar
Ischemic necrotic areas that developed on the third day after starting terlipressin in the lower extremities.

VAKA C

Terlipressin başlanmasının 3. gününde başlayan alt ekstremitedeki nekrotik büllöz lezyonlar

[GP156]

Kronik hepatit B, karaciğer sirozu ve hepatosellüler karsinom tanısı olan hastalarda des-gamma-karboksi protrombin düzeylerinin hepatosellüler karsinom gelişimine etkisinin değerlendirilmesi

Ahmet Emre Ergan[1], Murat Erkut[2], Sümeyye Şura Ayan[3], Ceren Konca Seferoğlu[2], Sami Fidan[2], Arif Mansur Coşar[2], Süleyman Caner Karahan[3]
[1]Karadeniz Teknik Üniversitesi Tıp Fakültesi, İç Hastalıkları Ana Bilim Dalı, Trabzon
[2]Karadeniz Teknik Üniversitesi Tıp Fakültesi, Gastroenteroloji Bilim Dalı, Trabzon
[3]Karadeniz Teknik Üniversitesi Tıp Fakültesi, Biyokimya Ana Bilim Dalı, Trabzon

Amaç: Hepatosellüler karsinom (HCC) dünyada 7.sık görülen kanser olup, kanser ölümlerinde de 2.sırada bulunmaktadır. Erken tanı metotlarının önemi devam etmekte olup, AFP'nin alternatif adayı olan des-gamma-karboksi protrombinin (DCP) HCC'de tanısal isabetliliği ile karaciğer sirozu, kronik HBV enfeksiyonu gibi durumların DCP düzeyleriyle ilişkisinin gösterilmesi hedeflendi. Gereç-Yöntem: 01/01/2023-30/06/2023 tarihleri arasında Karadeniz Teknik Üniversitesi Tıp Fakültesi Gastroenteroloji Kliniği'nde takipli HCC, siroz veya kronik hepatit B (HBV) tanısı olanlar ile sağlıklı bireyler çalışmaya alındı. Prospektif değerlendirilen DCP ve AFP düzeyleri ELISA yöntemi ile ölçüldü. ROC analizleri ile DCP optimal cut-off değeri 7 ng/mL, AFP optimal cut-off değeri 6 mcg/L olarak belirlendi. DCP, AFP ve DCP+AFP'nin belirlenen bu düzeyler ile HCC için sensitivite, spesifite, pozitif prediktif değer ve negatif prediktif değer gibi tanısal parametreleri değerlendirildi. Bulgular: HCC'li olan 16 hasta (%6,5), sirozu olan 64 hasta (%26,1), kronik HBV enfeksiyonu ile takip edilen 70 hasta (28,6) ve 95 sağlıklı bireyde (%38,8) DCP'nin sensitivite, spesifite, pozitif prediktif değer ve negatif prediktif değerleri sırasıyla %81, %66, %14 ve %98 olarak sonuçlanırken; AFP'nin sensitivite, spesifite, pozitif prediktif değer ve negatif prediktif değerleri sırasıyla %56, %88, %36 ve %94 olarak sonuçlandı. DCP ve AFP birlikte kullanımı analiz edildiğinde sensitivite, spesifite, pozitif prediktif değer ve negatif prediktif değerler sırasıyla %80, %82, %42 ve %96 idi. DCP düzeyi sağlıklı kontrol grubunda tüm gruplara göre anlamlı düzeyde düşük saptanırken ($p<0,001$), kronik HBV ile siroz grupları arasında ve kronik HBV ile HCC arasında anlamlı farklılık saptanmadı ($p=0,093$ ve $p=0,445$). HCC'li hastalarda sirozlulara göre DCP değerleri anlamlı düzeyde yüksekti ($p=0,017$). DCP düzeyleri nonsirotik olanlarda sirotiklere göre istatistiksel olarak anlamlı düzeyde daha yüksek idi ($p=0,04$). Sonuç: DCP'nin AFP'den daha sensitif ancak daha az spesifik olduğu, DCP ve AFP'nin beraber kullanılmasıyla HCC tanısında isabetliliğin arttığı saptandı. Hastalarda siroz ve kronik HBV varlığının DCP düzeylerini etkileyebileceği sonucuna ulaşıldı.

Anahtar Kelimeler: AFP, DCP, hepatosellüler karsinom, karaciğer sirozu, kronik hbv

Tablo 1

	n (%)	DCP ort±ss	Sağlıklı Kontrol	Kronik HBV	Siroz	HCC
Sağlıklı Kontrol	95 (%38,8)	4±1,2	-	p<0.001	p<0.001	p<0.001
Kronik HBV	70 (%28,6)	10,5±5,5	p<0.001	-	p=0,093	p=0,445
Siroz	64 (%26,1)	9,9±7,5	p<0.001	p=0,093	-	p=0,017
HCC	16 (%6,5)	13,4±6,2	p<0.001	p=0,445	p=0,017	-

Tüm olgu gruplarındaki DCP düzeylerinin karşılaştırılması

Tablo 2

	HBV var	HBV yok	DCP	AFP
Siroz olmayan	n=71	n=6	p<0.001	p=0,033
Siroz olan	n=29	n=44	p=0,117	p=0,046
HCC olmayan	n=94	n=40	p<0.001	p=0,055
HCC olan	n=6	n=10	p=0,181	p=0,562

Kronik HBV, siroz ve HCC gruplarında siroz ve HCC varlığının kronik HBV varlığı ile DCP ve AFP düzeyleriyle ilişkisi

[GP157]

Nadir görülen bir olgu: iyi huylu tekrarlayan intrahepatik kolestaz (BRIC)

Ümüt Çelik
Etlik şehir hastanesi,Gastroeneteroloji anabilim dalı,Ankara

Giriş: İlk kez 1959'da tanımlanan iyi huylu tekrarlayan intrahepatik kolestaz (BRIC), aralıklı kolestatik ataklarla karakterizedir. İlk başvuru yaşı bebeklikten geç yetişkinliğe kadar değişir. Ataklar sırasında hastalar konjuge hiperbilirubinemi, halsizlik, anoreksi, kaşıntı, kilo kaybı ve malabsorbsiyon şikayetleriyle başvururlar. Bu tür epizotlar haftalarca sürer ve ardından klinik, biyokimyasal ve histopatolojik iyileşme izlenir. Karaciğer histolojisi, atakların sayısı ve ciddiyetine bakılmaksızın, fibrozisin eşlik etmediği inflamatuar olmayan intrahepatik kolestazı ortaya çıkarır. Otozomal resesif kalıtılan hastalıkta ATP8B1 (FIC-I) ve ABCB11 (BSEP) genlerinin mutasyonları saptanmıştır.

Olgu: Bilinen sistemik hastalığı olmayan 44 yaşında kadın hasta 15-20 gündür olan kaşıntı, sarılık ve halsizlik şikayeti ile başvurdu. Anamnezinde çocukluk çağında, 32 ve 36 yaşında olmak üzere üç defa tekrarlayan sarılık öyküsü olduğu öğrenildi. Her defasında hastane yatış öyküsü olan hastanın yapılan tetkiklerinde hiperbilirubinemi haricinde özellik saptanmamış. 2011 yılında dış merkez karaciğer biyopsisi toksik hepatit ile uyumlu gelmesi üzerine hastaya destekleyici tedavi, ursodeoksikolik asit ve kolestiramin başlanmış. Hasta her atak sonrası klinik ve laboratuvar olarak yaklaşık beş ay içinde düzelmiş. Hastanemize yatışı yapılan hastanın yapılan fizik muayenesinde skleralarda ikter ve kaşıntıya sekonder cilt lezyonları saptandı. Sistemik muayenesinde özellik saptanmadı. Yapılan laboratuvar tetkiklerinde T.bilirubin:21mg/dl, D.bilirubin>18mg/dl, AST:41IU/L, ALT:30IU/L, LDH:508, ALP:608IU/L, GGT:24IU/L, ANA:1/320 Benekli patern, ASMA:negatif, AMA:negatif, LKM1:negatif, anti-SLA:negatif, anti-LP:negatif, Gp210:negatif, ANCA profili:negatif, serum bakır: 2550 mg/L(800-1500), 24 saatlik idrar bakırı:64 mg/24h olarak saptandı. Seruloplasmin, ferritin, transferin saturasyonu, alfa 1 antitripsin, hepatit paneli, TORCH paneli, IgM,IgA,IgG ve IgG subgrupları, TFT, CRP ve hemogram tetkikleri normal olarak raprolarlandı. MCRP ve portal doppler USG görüntülemelerinde karaciğer parankimi ve safra yolları doğal görünümdeydi. Karaciğer biyopsisinde hepatik mikroanatomik yapının korunduğu görüldü. Parankimde steatoz, nekroz ve inflamasyon izlenmedi. Yaygın kanaliküler ve intrastoplazmik kolestaz dikkati çekti. Sonuç olarak BRIC düşünülerek genetik tahlil istendi. ABCB11 homozigot mutasyonu saptanan hastada iyi huylu tekrarlayan intrahepatik kolestaz tanısı konuldu.

Sonuç: Spesfik bir tedavisi olmayan BRIC tekrarlayan konjuge hiperbilirubinemilerde, ayrıcı tanıda akla getirilmesi gereken bir patolojidir.

Anahtar Kelimeler: Anahtar kelimler: ABCB11 proteini, hiperbilirubinemi, karaciğer hastalıkları, kolestaz

Kolay ve Zor Kanülasyon Grupları için Hasta ve Operasyon Karakteristikleri

Factors	Easy Cannulation (N = 159)	Hard Cannulation (N = 333)
Sex, n (%)		
Male	69 (43.3)	159 (47.7)
Female	90 (56.7)	174 (52.3)
Age (SD)	59.37 ± 17.32	61.15 ± 15.00
Cannulation Time, s (SD)	158.0 ± 65.5	307.0 ± 170.58
Operator, n (%)		
Trainee	44 (27.6)	146 (43.8)
Expert	115 (72.3)	187 (56.1)
ERCP Indication, n (%)		
Choledokolitiasis	90 (56.6)	218 (65.5)
Malignant Stenosis	33 (20.7)	75 (22.5)
Benign Stenosis	15 (9.5)	7 (2.1)
Biliary Leakage	6 (3.7)	13 (4.0)
Other	15 (9.5)	20 (6.0)
Abbreviations: seconds (s), standard deviation (SD), endoscopic retrograde cholangiopancreatography (ERCP)		

Model Mimarisi

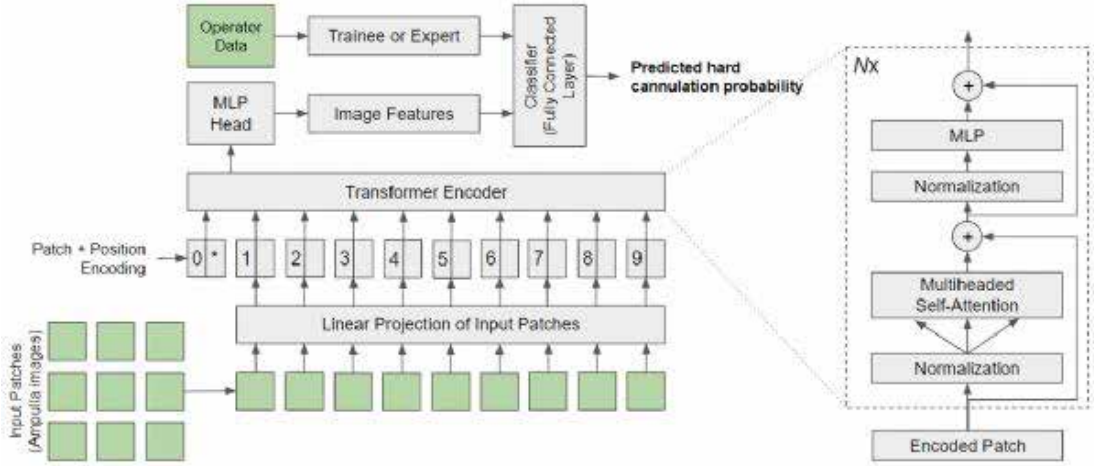

Çalışmada kullanılan derin öğrenme mimarisine dair basitleştirilmiş teknik diyagram

[GP158]

Siroz hastalarının detaylı kardiyovasküler değerlendirmesi: Sirozlularda sirotik kardiyomiyopati gerçekten sık mı görülür ?

Burcu Gürbüz[1], Uğur Nadir Karakulak[2], Ergün Barış Kaya[2], Aytekin İdikut[3], Ebru Damadoğlu[3], Taylan Kav[4], Erkan Parlak[4], Onur Keskin[4]
[1]Hacettepe Üniversitesi Tıp Fakültesi İç Hastalıkları Anabilim Dalı, Ankara
[2]Hacettepe Üniversitesi Kardiyoloji Anabilim Dalı, Ankara
[3]Hacettepe Üniversitesi Göğüs Hastalıkları Anabilim Dalı, Ankara
[4]Hacettepe Üniversitesi Tıp Fakültesi İç Hastalıkları Anabilim Dalı, Gastroenteroloji Bilim Dalı, Ankara

Giriş:
Sirozun kardiyak komplikasyonlarından sistolik ve diyastolik disfonksiyon, son dönemde oluşturulan tanı kriterlerinde “sirotik kardiyomiyopati” adı altında birleştirilmiştir. Literatürde bu tanı kriterlerinin klinik pratikte kullanılabilirliği ve klinik önemi yeterince çalışılmamıştır. Çalışmamızda siroz hastalarının güncel ve eski kriterlere göre sirotik kardiyomiyopati sıklığı ve diğer ilgili kardiyovasküler patolojileri araştırılmıştır.

Gereç-Yöntem:
Çalışmaya, Eylül 2022 ve Haziran 2023 arasında Hacettepe Üniversitesi Tıp Fakültesi Gastroenteroloji kliniğinde siroz tanısı ile takip edilen, bilinen kardiyak hastalığı olmayan 75 hasta dahil edilmiştir. Gastroenterolojik değerlendirmenin ardından kardiyoloji bölümünde hastaların elektrokardiyografisi ve transtorasik ekokardiyografi görüntülemesi EACVI(European Association of Cardiovascular Imaging) kriterlerine göre değerlendirilmiştir. Mevcut bulgularla sistolik ve diyastolik disfonksiyon, sirotik kardiyomiyopati, pulmoner hipertansiyon ve kapak hastalığı verileri elde edilmiştir. Sirotik kardiyomiyopati varlığı, 2005 Dünya Gastoenteroloji Kongresi Sirotik Kardiyomiyopati Kriterleri ve 2020 Sirotik Kardiyomiyopati Konsorsiyumu Kriterleri’ne göre değerlendirilmiştir.

Bulgular:
Çalışmaya alınan hastalarda ejeksiyon fraksiyonu ortancası %60.0 (49-69) saptanmıştır. Sirotik kardiyomiyopati açısından 2005 Dünya Gastroenteroloji Kongresi Kriterleri baz alındığında 29 hastada (%38.7) sirotik kardiyomiyopati olasılığı öngörülmüştür. Hastaların 3’ü sistolik, 26’sı diyastolik disfonksiyon kriterlerinden tanı almıştır. Destekleyici bulgu olarak QTc uzunluğu kullanılmıştır. Üç hasta (%10.3) çalışma sürecinde eksitus olmuştur. Aynı hasta grubunda 2020 Konsorsiyum Kriterleri uygulandığında sadece 3 hastada (%4) sirotik kardiyomiyopati saptanmıştır. Bu hastaların 1’i (%1.6) sistolik, diğer 2’si (%3.2) diyastolik kriterlerden tanı almıştır. Bu hastaların hiçbiri çalışma sürecinde eksitus olmamıştır. Çalışmaya katılan hastalardan asiti olan hastaların elektrokardiyografide kalp hızı ortalaması (81.88±16.80, 73.64±11.60;p:0.034), QTc ortalaması (456.77±27.05, 434.12±28.34;p:0.002) daha yüksek saptanmıştır. QTc uzun olan hastaların ortanca Child skoru 3 puan (p<0.001), MELD-Na skoru 3 puan (p:0.005), MELD 3.0 skoru 4 puan (p:0.011) daha yüksek saptanmıştır. Ekokardiyografiye göre 58 hastada (%77.3) pulmoner hipertansiyon (PHT) olasılığı düşük, 17 hastada (%22.7) PHT olasılığı orta-yüksek olarak saptanmıştır.

Sonuç:
Sirotik kardiyomiyopati güncel tanı kriterlerine göre, sirotik hasta grubumuzda sirotik kardiyomyopati düşük oranda (%4) saptanmıştır. Sirotik kardiyomyopati varlığının bu bulgulara göre hasta takibinde klinik önemi tartışmalıdır.

Anahtar Kelimeler: siroz, kardiyovasküler değerlendirme, sirotik kardiyomiyopati

40. ULUSAL GASTROENTEROLOJİ HAFTASI
11. GASTROENTEROLOJİ CERRAHİSİ KONGRESİ
Cumhuriyetin 100. Yılı
21-26 KASIM 2023
KAYA PALAZZO OTEL
BELEK, ANTALYA

[GP160]

Tedavisiz Takip Edilen HbeAg Negatif Kronik Hepatit B Virus Enfeksiyonu Olan Hastaların Beş Yıllık Klinik Seyri

Sezen Genç Uluçeçen[1], Hatice Merve Akın[2], Hüseyin Keskin[2], İbrahim Volkan Şenkal[1], Ziya İmanov[1], Zülal İstemihan[1], Kanan Nuriyev[1], Aynura Rustamzade[1], Gizem Dağcı[1], Mehmet Akif Yağlı[1], Bilger Çavuş[1], Aslı Çifcibaşı Örmeci[1], Filiz Akyüz[1], Kadir Demir[1], Fatih Beşışık[1], Sabahattin Kaymakoğlu[1]
[1]İstanbul Üniversitesi, İstanbul Tıp Fakültesi, Gastroenterohepatoloji Bilim Dalı
[2]İstanbul Üniversitesi, İstanbul Tıp Fakültesi

Giriş-Amaç: Hepatit B virüsü ile enfekte tüm dünyada 250 milyon kişi bulunmaktadır ve günümüzde komplet kür sağlayacak tedavisi olmaması nedeni hangi hastaların tedavisiz izleneceği tartışma konusudur. Biz kendi merkezimizde HBeAg negatif, kronik HBV enfeksiyonu olan ilaçsız takip ettiğimiz hastaların özelliklerini ortaya koymaya çalıştık. Materyal-Metod: Çalışmamızda üçüncü basamak üniversite hastanesi gastroenterohepatoloji polikliniğinden takipli HbsAg pozitif tedavisiz takip edilen hastaların dosyaları retrospektif olarak değerlendirildi. Tedavisiz takip edilen 109 hasta dosyası tarandı, 5 yıllık viral seroloji bulgularının kaydı olan 64 hastanın demografik özellikleri, karaciğer transaminazları, serokonversiyon oranları değerlendirildi. Bulgular: HbsAg pozitif, HbeAg negatif, HBV DNA <20.000IU/L olan ve tedavisiz takip edilen toplam 64 hastanın verileri retrospektif olarak hasta dosyalarından değerlendirildi. Hastaların 37'i (%58) kadın 27'i erkekti. Hastaların yaş ortalaması 55.06±10.83 yıldı. Aile içinde %14 HbsAg pozitif kişi saptandı, aile içinde HbsAg pozitifliği olan hastaların %33'ini anneler oluşturmaktaydı. Tanı sırasında ortalama HBV DNA düzeyi 1387 ± 54 IU/L, AST: 21.31±12.1 IU/L, ALT: 22.03±11.3 IU/L olarak saptanırken 5. Yılda ortalama HBV DNA düzeyi, AST ve ALT düzeyleri sırasıyla: 2864 IU/L, 20.39±11.9 IU/L, 19.94±13.4 IU/L. 5 hastaya poliklinik takiplerinde karaciğer biyopsi endikasyonu kondu. Karaciğer biyopsilerinde 2 hastada HAİ:2/18, 2 hastada HAİ: 3/18, 1 hastada HAİ:1/18 olarak saptandı. Tüm biyopsilerin evresi 1/6 olarak değerlendirildi. 5 hastada (%7) takipleri sırasında HbsAg serokonversiyonu gelişti. Tanı sırasında APRİ skoru 0.25, 5.yıl kontrolde APRİ skoru 0.21 olarak saptandı (p>0.005). Sonuç: HbeAg negatif kronik HBV enfeksiyonu olan ve karaciğer transaminazları normal seyreden hastaların beş yıllık takiplerinde %7 oranında HbsAg serokonverisyonu gelişmiştir.

Anahtar Kelimeler: Kronik HBV, serokonversiyon, tedavisiz izlem

HbeAg negatif, HbsAg pozitif tedavisiz hastaların 5 yıllık takibi

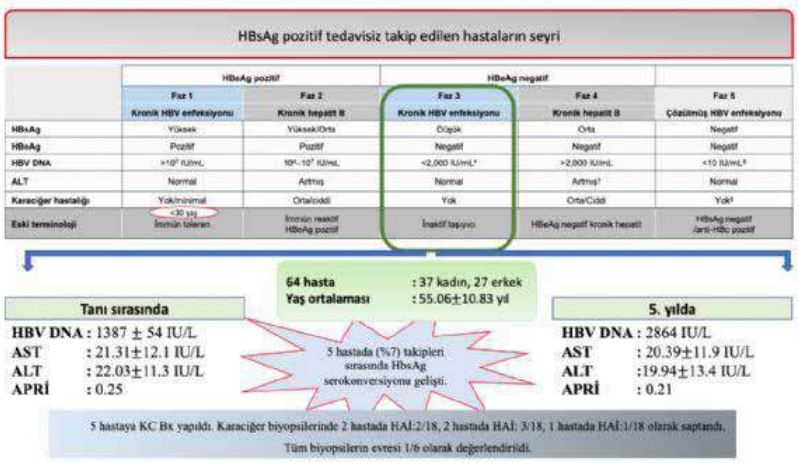

[GP161]

Karaciğer yağlanması, Hepatit B'de antiviral tedavi etkinliği üzerine etkili mi?

Abdullah Mübin Özercan[1], Sedat Çiçek[1], Ali Çağrı Oral[1], Abdulvahap Hohluoğlu[2], Miraç Arpa[2], Selçuk Özercan[3], Mehmet Yalnız[1], İbrahim Halil Bahçecioğlu[1]
[1]Fırat Üniversitesi Gastroenteroloji Bilim Dalı, Elazığ
[2]Fırat Üniversitesi İç Hastalıkları Anabiilm Dalı, Elazığ
[3]Fırat Üniversitesi Patoloji Anabilim Dalı, Elazığ

Giriş
Hepatit B siroz ve hepatoselüler karsinom gibi yaşamı tehdit eden komplikasyonlara neden olabildiğinden kronik hepatit B tedavisi büyük önem arz etmektedir. Steatotik karaciğer hastalığı da sıklığı giderek artan bir durumdur. Bu çalışmada, karaciğer yağlanmasının hepatit B tedavisinde verilen tenofovir ve entekavire bağlı viral cevaba etkisi incelendi.
Materyal-metod
Hepatit B tedavisine uygunluk açısından karaciğer biyopsisi yapılan 310 hastadan entekavir veya tenofovir dışındaki antiviral tedavileri kullanan ve histopatolojik incelemede İSHAK skorlamasına göre evre 4 ve üzerine fibrozis olan hastalar çıkarıldıktan sonra 273 hasta çalışmaya dahil edildi. Histopatolojik olarak <%5 yağlanma olması evre 0, %5-33 yağlanma olması evre 1, %34-66 arası yağlanma evre2 ve >%66 yağlanma evre 3 olarak sınıflandırıldı. Biyopsi ile aynı günde alınan serolojik, moleküler (HBV DNA) ve biyokimyasal parametreler ile 6,12 ve 24. Aydaki parametreler değerlendirildi.
Bulgular
144 (%52.7) erkek ve 129 (%47.2) kadın olmak üzere toplam 273 hasta çalışmaya dahil edildi. Ortalama yaş 49.83±12.4 idi. Histolojik aktivite indeksi (HAİ) mediyan 6 (3-16) olup fibrozis 2(1-4)idi. 184(%67.4) hastada evre 0 yağlanma, 80 (%29.3) evre 1 ve 9 (%3.3) hastada evre 2 yağlanma mevcuttu. 193 (70.7%) hasta tenofovir kullanırken 80 (29.3%) hasta entekavir kullanmaktaydı. Ortalama antiviral tedavi kullanma süresi 73.72±25.1 aydı. Lojistik regresyon analizinde tam viral cevap açısından ki-kare 77.32 olup R kare değerleri 6. Ay için 0.346, 12. Ay için 0.375 ve 24.ay için 0.306 olarak saptandı. HbeAg pozitifliğinin, 6,12 ve 24. Aydaki viral cevaba istatistiksel olarak anlamlı negatif etkisinin olduğu saptandı. Yağlanma evresi, HAİ, fibrozis evresinin viral cevap üzerine anlamlı etkisi saptanmadı. Ayrıca entekavir ile tenofovir arasında da anlamlı fark gözlenmedi
Sonuç ve tartışma
Literatürdeki çalışmaların çoğu, bizim çalışmamızla paralel olarak karaciğer yağlanmasının antiviral tedavinin viral baskılanma cevabına herhangi bir etkisinin olmadığını gösterse de bazı çalışmalarda viral baskılanmanın azaldığı gösterilmiştir.

Anahtar Kelimeler: steatoz, yağlanma, antiviral, viral baskılanma

[GP162]

State of knowledge among medical students in Morocco regarding viral hepatitis B and vaccination adherence

Laïla Elidrissi, Fatima Zahra El Rhaoussi, Ahmed Bellabah, Fouad Haddad, Wafaa Hliwa, Mohamed Tahiri, Wafaa Badre
Hepato-Gastro-Enterology Department, UHC Ibn Rochd, Casablanca, Morocco

Aim of the study, methods, findings, and conclusion.
Viral hepatitis B represents a significant concern for public health both in Morocco and globally. Medical students are particularly vulnerable to this virus. Thus, it becomes crucial for them to attain a thorough comprehension of hepatitis B and its vaccination in order to prevent the spread of this infection.
Methods
A cross-sectional study, combining both descriptive and analytical approaches, was carried out. To this end, an anonymous individual electronic questionnaire was disseminated across social media platforms over a two-week period.The data collected underwent analysis using SPSS software.
Findings
Out of a total of 134 participating students, 60% were female, all voluntarily offering comprehensive answers to the entire questionnaire. An impressive 99% demonstrated accurate responses to half of the questions. Notably, 8% lacked awareness about the possibility of blood transmission, and 14% erroneously believed that medical and paramedical personnel faced minimal risk of contracting the virus. While all respondents acknowledged the virus's potential long-term impact, merely 85 students recognized its association with decompensated cirrhosis. Turning to vaccination, 13% were uninformed about its inclusion in the national immunization program, while 15% presumed a single dose to be sufficient. In terms of vaccine boosters, 67% had received one, with 58% doing so after commencing their studies at their respective faculties. Regrettably, 84% of the students had not completed the 3 doses of the vaccine due to the difficulty of accessing the vaccine mentioned in 40% of cases. Notably, the presence of family medical history (p=1) and knowledge level (p=0.4) were not statistically significantly associated with an improved rate of vaccine adherence.

Conclusion
Overall, students exhibited a reasonable level of knowledge regarding hepatitis B and its vaccination. However, a heightened commitment to vaccination could be achieved through targeted campaigns within medical faculties.

Keywords: Hepatitis b, medical students, vaccination

[GP163]

Wilson Hastalığı Tanısında Genetik İncelemenin Gücü Ve Önceliği (Olgu Sunumu)

Özlem Gülpınar Aydın[1], Yunus Güler[1], Beria Sönmez[2], Oğuzhan Akyaz[1], Başak Hamiş Duran[3], Özlem Giray Bozkaya[2], Yeşim Öztürk[1]
[1]Dokuz Eylül Üniversitesi Tıp Fakültesi, Çocuk Gastroenterolojisi BD, İzmir.
[2]Dokuz Eylül Üniversitesi Tıp Fakültesi, Çocuk Genetik BD, İzmir.
[3]Dokuz Eylül Üniversitesi Tıp Fakültesi, Çocuk Sağlığı ve Hastalıkları AD, İzmir

Wilson hastalığı (WH), bakır metabolizması ile ilişkili otozomal resesif geçişli genetik bir hastalıktır. WH'de, hepatik, nörolojik, psikiyatrik ve hematolojik rahatsızlıklar dahil olmak üzere değişken klinik belirtiler görülür. Karaciğerdeki bozukluk; hepatomegali, hepatosteatoz, dekompanse kronik karaciğer hastalığı, kronik hepatit ve fulminan karaciğer yetmezliği gibi geniş bir yelpazede değerlendirilmelidir. Erken tanı ve tedavi, WH'nin iyi prognozu ile sonuçlanabilir. Bu nedenle aile taraması yapılması şiddetle tavsiye edilir. WH tanılı olguların kardeşlerinde %25, çocuklarında %0.5 ve ebeveynlerinde %0.5 oranında hastalık oluşturduğu belirtilmektedir. Fakat iki ATP7B mutasyonuna (homozigot veya bileşik-heterozigotlar) sahip WH tanısı alan hastaların genetik mutasyonlarının aile genetik ağacındaki yerinin incelenmesi, aile bireylerinin tanı almasında diğer tüm tanı araçlarından daha değerlidir. Olgu sunumumuzda; WH tanısı ile karaciğer transplantasyonu olan 28 yaşında anne, transaminaz yüksekliği ile başvuran WH tanısı alan 6 yaşında kız, ve ATP7B gen mutasyon taraması ile saptanan presemptomatik WH tanısı alan 3,5 yaşındaki kız olmak üzere, bir ailede üç ailesel WH olgusu olarak sunuyoruz. Aile taramasında; annede, iki kardeşte bileşik heterozigot mutasyon, babada iki heterozigot mutasyon ve bir kardeşinde bir heterozigot mutasyon saptadık. Aralarında akrabalık olmayan ebeveynlerin her ikisinde de ATP7B geninde iki mutasyon saptanması ile evliliklerinin ilginç kötü bir tesadüf olduğu düşünüldü. Ferenci Skorlamasındaki yeri düşünüldüğünde hastanın genetik mutasyonlarının öncelikli incelenmesi, gereğinde aile pedigrisi oluşturulması gelecekte önceliği ve gücü yüksek tanı aracı olabileceğini düşündürmektedir.

Anahtar Kelimeler: *wilson hastalığı, genetik, aile taraması*

Şekil 1



Olguların ATP7B gen mutasyonları, Aile Pedigrisi
ATP7B gene mutations of the cases, Family Pedigree

Tablo 1
Table 1

Ferenci Skorlama puan	-1	0	1	2	4
Kayser Fleisher halkası		Yok		Var	
MR nörosfeide yumuşak belgeler veya fonksiyonel MR belgeleri		Yok		Var	
Idrarda Cu (akut hepatit olmadığı durumlarda)		Normal	1-2xNÜS**	>2X NÜS**, veya normal sınırlı 2x0,3 gr penisilamin yüklemesi üzerinden bir gün sonra >3xNÜS	
Karaciğer doku Cu	Normal		<5xNÜS** (<250 mg/g)	>5xNÜS**	
Rhodanin pozitif (Karaciğer Doku Cu bakılamayan durumlarda)		Yok	Var		
Serum Seruloplazmin		> 20 mg/dL	10-20 mg/dL	<10 mg/dL	
Genetik mutasyon		Yok	Bir kromozom		İki kromozom

Tablo 2. Wilson Ferenci Skorlaması Değerlendirmesi (0-1 puan WH olası değil, 2-3 puan olası WH , >= 4 puan büyük olasılıkla WH) *WH: Wilson hastalığı NÜS: normalin üst sınırı*

Wilson Ferenci Skorlaması Değerlendirmesi
Wilson Ferenci Scoring Evaluation

Tablo 2
Table 2

	Olgu 1	Olgu 2	Olgu 3	Olgu4	Olgu 5
Başvuru yaşı	12 yaş	6 yaş	3,5 yaş	7 aylık	32 yaş
Cinsiyet	(Anne) Kız	Kız	Kız	Erkek	(Baba) Erkek
Klinik tanım	Akut fulminan hepatit, yetmezlik	Sürekli Transaminaz yüksekliği	Yok	Yok	Psikiyatrik hastalık, Parsk anak
Seruloplazmin (20-40 mg/dL)	11	20	32	25	18
24 saatlik idrar Cu (>100mcg/24s)	103	200	200	--	75
ALT (<50 U/L)	134	258	106	59	42
AST (<50 U/L)	349	87	78	53	36
Abdomen USG	Karaciğer parankimi heterojen, mikronodüler görünümde	Hepatomegali, karaciğer parankim heterojenitesi hafif heterojen, granüler görünümde	Normal	Normal	Grade 1-2 hepatosteatoz
Karaciğer Biyopsi	Karaciğer Rezeksiyon Biyopsi: Belirgin kolestaz proliferasyon Rhodanin negatif	Karaciğer İnce Iğne Biyopsi Mikrovezikiller steatoz, siliker steatoz, glikojenlikaşon. Rhodanin negatif	--	--	--
Karaciğer Doku Cu (>250 mcg/g)	--	1783 mcg/g	--	--	--
ATP7B Genetik Mutasyon	*p.H1069Q (+)Akkol*	*p.G710E (+)Akkol*	*p.H1069Q p.G710S*	*p.H1069Q*	*p.H1069Q p.G710S*
Ferenci skorlaması puan	6	6	5	2	2

Tablo 1. Olguların Ferenci Skorlaması'na göre ilk başvuruda klinik ve tetkik verileri

WH: Wilson hastalığı, ALT alanin transaminaz, AST aspartat transaminaz, ALP alkalen fosfataz, MR magnetik rezonans

Olguların Ferenci Skorlaması'na göre ilk başvuruda klinik ve tetkik verileri

[GP164]

Karaciğer Sirozu Tanılı Hastaların Etiyolojik ve Demografik Özelliklerinin Retrospektif Değerlendirilmesi

Velican Arda Eyüpoğlu[1], Orhan Özgür[2], Arif Mansur Coşar[2], Sami Fidan[2]
[1]Karadeniz Teknik Üniversitesi, İç Hastalıkları Ana Bilim Dalı, Trabzon
[2]Karadeniz Teknik Üniversitesi, Gastroenteroloji Bilim Dalı, Trabzon

Amaç: Siroz; karaciğer parankiminin bozulması ve rejeneratif nodüllerin oluşumu ile karakterize bir hastalıktır. Çalışmamızda Karadeniz Teknik Üniversitesi Tıp Fakültesi Gastroenteroloji kliniğine başvuran siroz hastalarının demografik ve klinik özelliklerinin değerlendirilmesi amaçlandı.

Gereç-Yöntem: Ocak 2010- Aralık 2020 tarihleri arasında kliniğimizde takip edilen 18 yaş üstü siroz hastalarının demografik özellikleri, siroz etiyolojileri ve komplikasyonları retrospektif olarak değerlendirildi. 18 yaşından küçük hastalar çalışma dışı bırakıldı.

Bulgular: Çalışmamıza yaş ortalaması 61,91 (18-93) olan, 444 (%36,9)'ü kadın, 757 (%63,1)'si erkek toplam 1201 hasta dahil edildi. En sık etyolojik nedenler sırası ile Hepatit B (%32,6), Hepatit C (%22,4), kriptojenik (%13,6), Non-alkolik yağlı karaciğer hastalığı (%8,6), alkolik siroz (%7,8) ve otoimmün karaciğer hastalığı (%4,6) idi. Siroz hastalarının 598'inde asit saptandı ve bunların 117 (%19,5)'sinde spontan bakteriyel peritonit tespit edildi. Ayrıca 278 (%23,1) hastada hepatik ensefalopati, 168 (%14) hastada özofagus varis kanaması, 43 (%3,6) hastada hepatorenal sendrom tanısı konuldu. Hastaların 351(%29,2)'inde tanı anında veya takiplerinde hepatosellüler kanser tanısı konuldu.

Sonuçlar: Bölgemizde karaciğer sirozunun etiyolojisinde en sık neden ülkemizde yapılan diğer çalışmalara benzer şekilde viral hepatitlerdi. En sık görülen siroz komplikasyonları ise asit ve hepatik ensefolapati idi. Çalışmamızda hastalarda hepatosellüler kanser saptama oranları oldukça yüksek olup bu hastalarda kanser taramasının önemini vurgulamak isteriz.

Anahtar Kelimeler: etiyoloji, komplikasyon, NAYKH, siroz, viral hepatit

Hastaların etiyolojik dağılımı

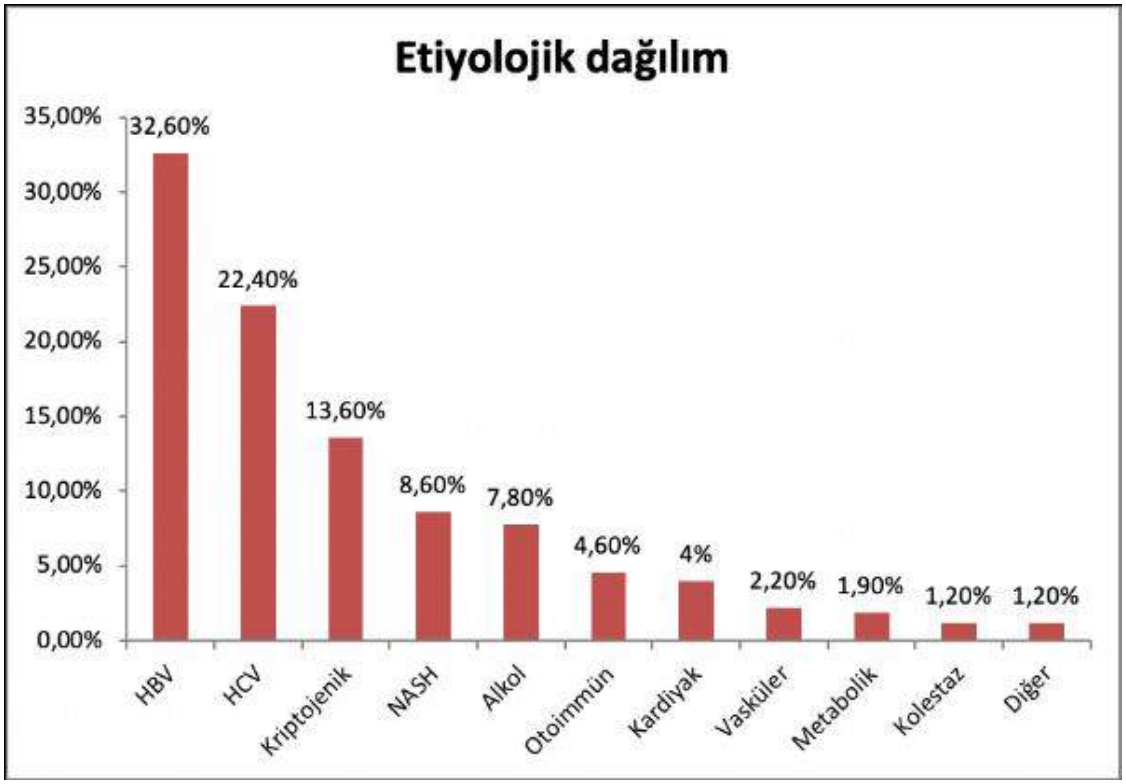

Komplikasyonlar ve HSK

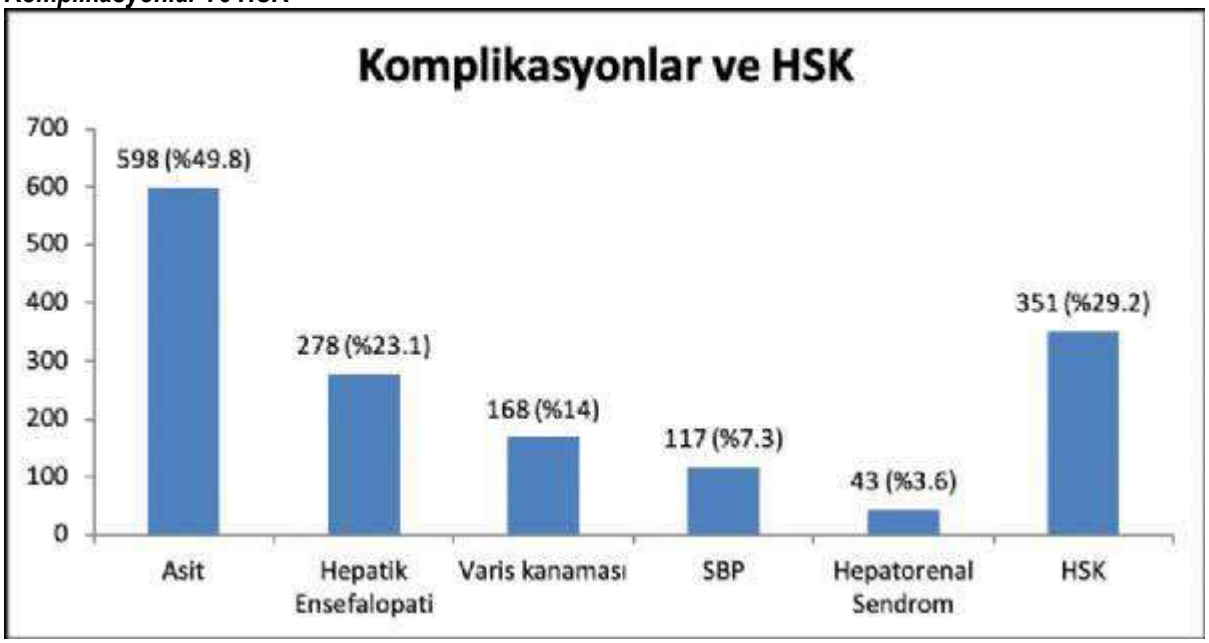

[GP165]

Son 10 Yılda Tanı Alan Hepatoselüler Karsinom Hastalarının Demografik, Klinik ve Epidemiyolojik Özellikleri: Herhangi Bir Değişiklik Var mı?

Hasan Şahin[1], Onur Keskin[2], Bengi Öztürk[2], Erkan Parlak[2], Taylan Kav[2], Hatice Yasemin Balaban[2], Bora Peynircioğlu[3], Halis Şimşek[2]
[1]Hacettepe Üniversitesi Tıp Fakültesi, İç Hastalıkları Ana Bilim Dalı, Ankara
[2]Hacettepe Üniversitesi Tıp Fakültesi, İç Hastalıkları Ana Bilim Dalı, Gastroenteroloji Bilim Dalı, Ankara
[3]Hacettepe Üniversitesi Tıp Fakültesi, Radyoloji Ana Bilim Dalı, Ankara

Giriş-Amaç:
Hepatoselüler karsinom (HSK), tüm Dünya'da hala önemli bir sağlık sorunudur. Son yıllarda, viral hepatit tedavisindeki olumlu gelişmeler ve yağlı karaciğerin giderek artan sıklıkta siroz nedeni olarak karşımıza çıkması, HSK epidemiyolojisinin yeniden değerlendirilmesini gerekli kılmıştır. Bu çalışmada, merkezimizde son 10 yıl içinde tanı alan HSK hastalarının demografik özellikleri incelenmiş ve ülkemizde geçmişte yapılan benzer çalışmalarla bulgular karşılaştırılmıştır.

Gereç-Yöntem:
Bu çalışmada, 2013-2023 yılları arasında Hacettepe Üniversitesi Tıp Fakültesi Gastroenteroloji kliniğinde HSK teşhisi konmuş hastaların demografik verileri, klinik özellikleri ve hastalık etyolojileri araştırılmıştır. Bulgularımızı bağlamlaştırmak için ülkemizde yapılmış benzer çalışmaların bulgularıyla karşılaştırmalı bir analiz yapılmıştır. Veri analizi, özellikle demografik trendleri ve hasta popülasyonundaki değişiklikleri incelemek için tanımlayıcı istatistikleri kullanarak SPSS sürüm 26 kullanılarak gerçekleştirilmiştir.

Bulgular:
Çalışmaya HSK tanısı konmuş toplam 311 hasta dahil edildi. Bu hastaların 66'sı (%21,2) kadın ve 245'i (%78,8) erkekti. Hastaların yaş ortalaması 61,7 ± 11,9 yıldı. Hastaların yaklaşık %65'ini oluşturan viral hepatit, özellikle Hepatit B virüsü (HBV), baskın etyolojik faktördü. HSK'ya eşlik eden hastalıklar arasında diabetes mellitus (%47,6), hipertansiyon (%52,7) ve hiperlipidemi (%24,1) en sık görülenlerdi. Çalışmada HSK etyolojisinde vakaların %19,3'ünde non-alkolik steatohepatitin (NASH) etyolojik neden olduğu saptandı. Hastalar beş yıllık periyotlar halinde incelendiğinde, 2013-2017 döneminde HSK tanısı alan hastaların %13,0'ünde NASH etyolojik faktör iken, 2018-2023 döneminde bu oran %25,5'tir. Son 5 yılda viral hepatit ilişkili HSK vakaları oransal olarak azalmıştır (%52). Geçmişte ülkemizde yapılan çeşitli çalışmalarda HSK etyolojisinde NASH prevalansının %4,6 ile %10 arasında olduğu bilinmektedir.

Sonuç:
Çalışmamızın bulgularına göre, HSK etyopatogenezinde etkili aşılama ve tedavi çabalarına rağmen viral hepatit hala önemli bir faktör olarak devam etse de, Türkiye'de NASH'in oransal olarak giderek artan sıklıkta HSK etkeni olduğunu göstermektedir.

Anahtar Kelimeler: Demografik özellikler, Hepatit B virüsü, Hepatoselüler karsinom, Non-Alkolik steatohepatit

Son 10 yılda Türkiye'de incelenen hepatoselüler karsinom hastaların özellikleri

Yıl	Hasta Sayısı (Erkek-Kadın)	Türkiye'de Yapılan Çalışmalar	NASH Oranı (%)	HBV Oranı (%)	HCV Oranı (%)	Kriptojenik siroz ve İdiyopatik Hasta Oranı (%)	Medyan Sağkalım (ay)
1994-2007	221 (170-51)	Alacalıoglu ve ark.	M/D	44,4	21,3	23,6	14
2008-2010	85 (74-11)	Bassullu ve ark.	3,5	62,3	17,6	1,1	M/D
2005-2017	474 (314-87)	Aslanov ve ark.	4,7	63.8	20,7	0	M/D
2006-2018	483 (405-78)	Vatansever ve ark.	5,6	64,8	13,4	7,9	5,0 <(2013)<11,2*
2012-2015	547 (448-99)	Akarca ve ark.	3,5	68,2	17,2	8,4	M/D
2013-2023	311 (245-66)	Sahin ve ark.	19,3	%56,3*	7,4*	5,2	21,5

*Son 10 yılda Türkiye'de incelenen hepatoselüler karsinom hastaların özellikleri karşılaştırılmıştır. NASH; Alkole bağlı olmayan steatohepatit, HBV; Hepatit B virüsü, HCV; Hepatit C virüsü, M/D: mevcut değil, * 2006-2013 ve 2013-2018 yılları arası genel sağkalım sırasıyla 5,0 ve 11,2 ay olarak bulunmuştur.*

[GP166]

Hepatoselüler Kanser Tedavisinde Barcelona Clinic Liver Cancer Rehberine Uygun Davranıp Etkin Tedavileri Sadece Performans Durumu 0 Olan Hastalara Mı Vereceğiz?

Hasan Şahin[1], Bengi Öztürk[2], Taylan Kav[2], Erkan Parlak[2], Bora Peynircioğlu[3], Onur Keskin[2]
[1]Hacettepe Üniversitesi Tıp Fakültesi, İç Hastalıkları Ana Bilim Dalı, Ankara
[2]Hacettepe Üniversitesi Tıp Fakültesi, İç Hastalıkları Ana Bilim Dalı, Gastroenteroloji Bilim Dalı, Ankara
[3]Hacettepe Üniversitesi Tıp Fakültesi, Radyoloji Ana Bilim Dalı, Ankara

Giriş-Amaç:
Barcelona Clinic Liver Cancer (BCLC) evreleme sistemi hepatoselüler kanserde (HSK) tedavi kararında dünya genelinde genel kabul gören kolay uygulanabilir bir araçtır. BCLC evrelemesinde ablasyon, transplantasyon, transarteriyel kemoembolizasyon (TAKE), cerrahi rezeksiyon gibi etkin tedaviler sadece Doğu Kooperatif Onkoloji Grubu performans durumu (ECOG-PS) 0 olan hastalara önerilmektedir. Bu çalışma ECOG-PS 0-1 ve 2 hastalarda uygulanan primer tedavilerin etkinliğini değerlendirmeyi amaçlamıştır.

Gereç-Yöntem:
Bu çalışmada 2013-2023 yılları arasında Hacettepe Üniversitesi Tıp Fakültesi Gastroenteroloji kliniğinde HSK tanısı alan hastaların tedavi sonuçları değerlendirilmiştir (n:308). Tanı anında ECOG-PS 0, 1 ve 2 olan hastalar değerlendirmeye alınmıştır [n:276; ortanca yaş: 63 (18-84), 223 erkek/53 kadın]. Hastalar 3 grupta incelenmiştir. Birinci grupta ECOG-PS=0 olan ve BCLC önerilerine uygun tedaviler verilen hastalar (n:69), ikinci grupta ECOG-PS:1-2 olan BCLC'ye uyularak sistemik kemoterapi veya destek tedavi verilen hastalar (n:45) ve üçüncü grup ECOG-PS:1-2 olmasına rağmen BCLC'ye uyulmayıp etkin tedavilerin uygulandığı hastalardan (n:162) oluşmuştur. Bu hasta grupları sağkalım süreleri açısından karşılaştırılmıştır.

Bulgular:
Grup I-II ve III tanı anındaki yaş (ortalama sırasıyla 54, 61, 65; p<0.01), Son Dönem Karaciğer Hastalığı Modeli (MELD) skoru (sırasıyla ortalama 8.27, 9.57, 9.61; p:0.03), gama-glutamil transferaz (GGT) düzeyi (ortalama sırasıyla 127, 250 ve 128 IU/ml; p<0.01) ve maksimum tümör çapı (62,76 ve 47 mm; p<0.01) açısından farklılık göstermekteydi. Medyan sağkalımlar değerlendirildiğinde grup I: 25 ay, grup II: 8.8 ay ve grup III: 21 ay saptandı. Etkin tedavilerin uygulandığı grup I ve grup III arasında medyan sağkalım süreleri arasında anlamlı fark yoktu (p:0.8). Grup III'teki hastalara verilen tedavilere bakıldığında 111 hastaya (%68) primer tedavi olarak TAKE ve/veya transarteriyel radyoembolizasyon, 19 hastaya ablasyon, 32'sine cerrahi ve/veya karaciğer transplantasyonu uygulandığı görüldü.

Sonuç:
HSK tedavisinde BCLC rehberi hekimlere karar vermede kolaylık sağlasa da, bulgularımıza göre rehbere tam olarak uyulması halinde ECOG-PS 1-2 olan hastaların sağkalımı uzatabilecek bazı tedavileri alamayacağı saptanmıştır. HSK'da hastaların klinik özelliklerini dikkate alarak tedavi planı yapmak doğru yaklaşım olacaktır.

Anahtar Kelimeler: Hepatoselüler Karsinom, Barcelona Clinic Liver Cancer evreleme sistemi, performans durumu, sağkalım

Barcelona Clinic Liver Cancer Sistemine Göre Primer Tedavilerin Uygulandığı ve Uygulanmadığı Hastaların Performans Durumuna Göre Gruplandırılıp Karşılaştırmalı Sağkalım Analizi

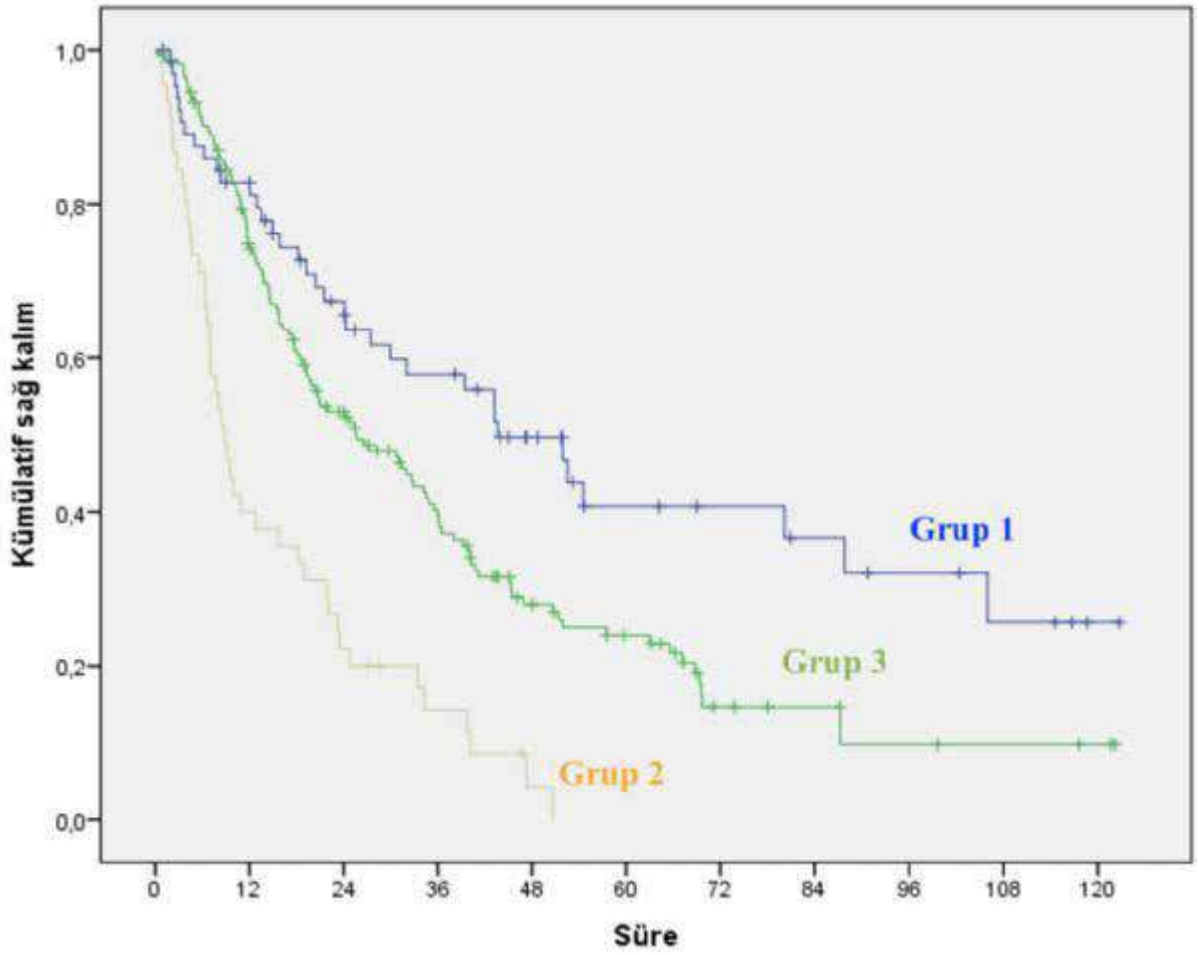

Grup I; ECOG-PS=0 olan ve BCLC önerilerine uygun tedaviler verilen hastalar (n:69), Grup II ECOG-PS:1-2 olan BCLC önerilerine uyularak sistemik kemoterapi veya destek tedavi verilen hastalar (n:45), GrupIII; ECOG-PS:1-2 olmasına rağmen BCLC önerilerine uyulmayıp etkin tedavilerin uygulandığı hastalar (n:162).

[GP167]

İndetermine Hepatit B Hastalarinda Antiviral Tedavi Verilmeli mi?

Abdullah Mübin Özercan[1], Sedat Çiçek[1], Ali Çağrı Oral[1], Selçuk Özercan[2], Ahmet Yol[3], İbrahim Halil Bahçecioğlu[1], Mehmet Yalnız[1]
[1]Fırat Üniversitesi Gastroenteroloji Bilim Dalı, Elazığ
[2]Fırat Üniversitesi Patoloji Anabilim Dalı, Elazığ
[3]Fırat Üniversitesi İç hastalıkları Anabilim Dalı, Elazığ

Giriş
AASLD, EASL, ve APASL rehberlerine göre HBV enfeksiyonu 4 faza ayrılmıştır. Ancak bu rehberlerde sınıflanmayan, yüksek ALT si olmasına rağmen HBV DNA düzeyi düşük olan veya yüksek HBV DNA düzeyi ile birlikte ALT düzeyi normal olan hastalar "indetermine hepatit b" olarak adlandırılmaktadır. Huang ve ark yaptığı bir çalışmada indetermine hepatit b li hastaların %2.2-21.7 sinin 10 yıl içerisinde immün aktif faza geçtiği gösterilmiştir. Çalışmamızda indetermine Hepatit B hastalarının histopatolojik olarak değerlendirilmesi ve tedavi alanların takibinde siroz gelişimi açısından incelenmesi amaçlanmıştır.

Materyal metod
Çalışmaya 2011-2018 yılları arasında hepatit B nedeniyle karaciğer biyopsisi yapılan ve en az 24 ay takibi olan hastaların serolojik ve biyokimyasal tetkik sonuçlarına göre hastalar indetermine (HBV DNA >2000 IU ve transaminazları normal) ve kronik hepatit olmak üzere gruplara ayrıldı. İshak Skoruna göre histolojik aktivite indeksi 6 ve üzerinde veya fibrozisi 2 ve üzeri olan hastalara antiviral tedavi başlanmış olup takip sürelerinde ultrasonografik olarak karaciğer parankiminde kabalaşma ve kontürlerinde nodülarite saptanan hastalar siroz olarak değerlendirildi.

Bulgular
Çalışmaya 150 (%53.8)si erkek, 129 (%46.2)'u kadın olmak üzere toplam 279 hasta alındı. Hastaların yaş ortalaması 49.8±12.6 idi. Yapılan serolojik ve biyokimyasal incelemede 186 (%66.7) hasta indetermine hepatit B iken 93 (%33.3) hastanın kronik hepatit B idi. İndetermine hepatitli hastaların HAİ skor ortalaması 6.44±1.5 iken kronik hepatitli hastalarda 9.19±7.5 olup aradaki fark anlamlıydı (p=0.001). Fibrozis skorları ise indetermine grupta 1.75±0.8 iken kronik HBV grubunda 2.62±0.9 idi (p=0.001). indetermine olanların %94.6'sına, kronik hepatitlerin de %93.5'ine antiviral tedavi başlanmıştı. Ortalama 77 ay takip edilen tedavi alan hastalarda siroz gelişimi oranı açısından anlamlı fark saptanmadı (p=0.48).

Sonuç ve tartışma
İndetermine hepatit B'de histopatolojik olarak orta dereceli aktivite ve erken evre fibrozis mevcut olduğundan tedavi başlanması faydalı olabilir. Ayrıca antiviral tedavi alan indetermine HBV li hastalar ile kronik hepatit B hastalarında uzun süreli takipte siroz gelişimi açısından anlamlı fark olmaması da bu durumu desteklemektedir.

Keywords: indetermine hepatit B, siroz, antiviral

[GP168]

Antiviral tedavi altındaki hepatit B'de karaciğer yağlanmasının siroz gelişimi üzerine etkisi

Abdullah Mübin Özercan[1], Sedat Çiçek[1], Ali Çağrı Oral[1], Ali Barutçu[2], Taha Karaca[2], Selçuk Özercan[3], Mehmet Yalnız[1], İbrahim Halil Bahçecioğlu[1]
[1]Fırat Üniversitesi Gastroenteroloji Bilim Dalı, Elazığ
[2]Fırat Üniversitesi İç Hastalıkları Bilim Dalı, Elazığ
[3]Fırat Üniversitesi Patoloji Anabilim Dalı, Elazığ

Giriş
Günümüzde karaciğer yağlanması ve hepatit B kronik karaciğer hastalığının en sık görülen nedenleridir. Literatürdeki çalışmalarda yağlanma ile hepatit B arasında belirgin bir korelasyon saptanmamış olmakla birlikte bazı meta-analizlerde serum viral yükü ile yağlanma arasında güçlü negatif bir ilişki olduğu gösterilmiştir. Çalışmamızın amacı, antiviral tedavi altındaki kronik hepatit B de karaciğer yağlanmasının siroz gelişimi üzerine etkisini incelemektir.
Materyal-metod
Fırat üniversitesi gastroenteroloji bölümünde hepatit B nedeniyle karaciğer biyopsisi yapılmış ve entekavir veya tenofovir başlanan, en az 2 yıldır takip edilen 239 hastanın verileri retrospektif olarak incelendi. Histopatolojik olarak <%5 yağlanma olması evre 0, %5-33 yağlanma olması evre 1, %34-66 arası yağlanma evre2 ve >%66 yağlanma evre 3 olarak sınıflandırıldı. Takiplerde ultrasonda karaciğer parankiminde kaba granülasyon ve kontürlerde nodülarite saptanması siroz olarak tanımlandı. Karaciğer biyopsisi ile aynı gün ve 6., 12., 24., 36, 48, 60., 72., 84. Aylardaki serolojik testler, HBV DNA ve ultrason özellikleri değerlendirildi.
Bulgular
Çalışmaya alınan hastaların124 (%51.9)'ü erkek, 115(%48.1)'i kadındı. Ortalama yaş 50.37±12.4 idi. Ortalama takip süresi 63.97±19.4 ay olup takip sürecinde 13 (%5.4) hastada siroz saptandı. Tedavi ile siroz tanısı arasında geçen süre medyanı 36 (6-72) aydı. 156 (%65.2) hastada evre 0, 68 (%28.4) hastada evre 1 ve 7 (%3) hastada evre 2 yağlanma saptandı. Hastaların 169 (%70.7)'u tenofovir, 70 (%29.3)'i entekavir kullanmaktaydı. Lojistik regresyon analizinde R kare 0.266 olarak saptandı. Antiviral tedavi öncesi yağlanma varlığı, histolojik aktivite indeksi, fibrozis evresi, HbeAg pozitifliği ve biyokimyasal parametreler siroz gelişimi ile ilişkili bulunmadı. Ayrıca tenofovir ve entekavir arasında fark saptanmadı.
Sonuç ve tartışma
Literatürde kronik hepatit B hastalarında yağlanma oranları % 17.3-29.6 olarak belirtilmiştir. Çalışmamızda yağlanma oranı literatüre göre bir miktar fazlaydı (%31.6). Çalışmamızdan elde edilen veriler, antiviral tedavi almakta olan kronik hepatit B hastalarında yağlanma varlığının siroz gelişimi üzerinde etkili olmadığını destekler niteliktedir

Anahtar Kelimeler: yağlanma, antiviral, siroz

[GP169]

Prangos ferulacea'ya (Heliz otu, Çakşır otu) bağlı gelişen toksik hepatit -Olgu serisi

Ali Rıza Çalışkan
Adıyaman Üniversitesi, Adıyaman Eğitim ve Araştırma Hastanesi, Gastroenteroloji Bilim Dalı, Adıyaman

Prangos Ferulacea farklı biyolojik etkilere sahip iki kemotipte mevcuttur. Toksik kemotip esas olarak ferulenol gibi prenil kumarinleri ve ferulozdan (esas olarak keçileri, koyunları, sığırları ve atları etkileyen ölümcül hemorajik bir hastalık) ve onun toksisitesinden sorumlu ilgili bileşikleri içerir. Diğer kemotip ise zehirli değildir ve daukan esterleri içermektedir. Ferula, kumarinler, özellikle seskiterpen kumarinler bakımından zengin bir cinstir. Bu cinsten birçok seskiterpen kumarin tanımlanmıştır. Ferrula communis tüketiminin kedilerde ferulosis adı verilen ciddi bir hemorajik durumla ilişkili olduğu ve insanlarda da zaman zaman görüldüğü belirtildi. Yapılan çalışmalarda 4-hidroksikumarinin kanama olaylarına karıştığı gösterilmiş olup, F. communis'in neden olduğu zehirlenmelerin sığırlarda fermente tatlı yonca zehirlenmesine benzer semptomlara neden olduğu ve bitkinin antitrombotik kumarin türevleri içerdiği öne sürülmüştür. Bu bitkinin bazı türlerinde, ferulenolün derin antibakteriyel aktiviteye sahip olduğu ve mikrotübül bozulmasında önemli bir toksin görevi gördüğü gösterilmiştir. Bu toksinin etkileşimleri mitokondriyal fonksiyon bozukluğunu tetiklemek için kullanılır ve ferulenol oksidatif fosforilasyonun inhibisyonunda rol oynar. Olgularımızın sadece birinde fulminan karaciğer yetmezliği gelişti ve hastaya iki seans plazmaferez uygulandı. Hastalara yatak istirahati verildi. İntravenöz (i.v.) hidrasyon ve N-Asetilsistein 3x1 i.v. tedaviye başlandı. Takiplerde hiçbir olguda kanama gelişmedi, klinik tablo ve laboratuvar değerlerinde hızla düzelme gözlendi.

Sonuç olarak beslenme amaçlı tüketilen yabani bitkilerin karaciğer hasarına neden olabileceği göz önünde bulundurulmalıdır. Hastalarda yabani bitki tüketimi de sorgulanmalı, ardından akut hepatit veya gıda zehirlenmesi kliniklerine başvurulmalıdır. Hastayı takip eden hekim, bitkilerin, bitkisel ürünlerin ve gıda takviyelerinin de karaciğer hasarına neden olabileceğini göz önünde bulundurmalıdır.

Anahtar Kelimeler: Prangos Ferulacae, ferula communis, heliz otu, toksik hepatit, akut karaciğer yetmezliği

Prangos Ferulacea Resim 1

Prangos Ferulacea Resim 2

Prangos Ferulacea Resim 3

[GP170]

Karaciğer transplantasyonu sonrası gelişen jeneralize Kaposi sarkomu

Mustafa Tahtacı[1], Özlem Gül[2], Tarkan Karakan[3], Mehmet Cindoruk[3]
[1]Ankara Yıldırım Beyazıt Üniversitesi Tıp Fakültesi, Gastroenteroloji Bilim Dalı, Ankara
[2]Lokman Hekim Üniversitesi, İç hastalıkları Ana Bilim Dalı, Ankara
[3]Gazi Üniversitesi Tıp Fakültesi, Gastroenteroloji Bilim Dalı, Ankara

Giriş: Kaposi sarkomu endotelyal hücrelerden kaynaklanan nadir bir tümördür. Solid organ transplantasyonu sonrasında kullanılan takrolimus gibi immünsupresif ilaçlar kaposi sarkomu gelişme riskini artırmaktadır. Takrolimus ilişkili kaposi sarkomunda takrolimus dozunun azaltılması veya takrolimusun sirolimus ile değiştirilmesi tedavinin ana basamağını oluşturmaktadır. Bu sunumda takrolimus kesilmesine rağmen fatal seyreden canlı vericili karaciğer transplantasyonu sonrası jeneralize kaposi sarkomu gelişen olguyu sunmayı amaçladık. Olgu: Hepatit D virüsüne bağlı siroz nedeniyle 23 ay önce canlı vericiden karaciğer transplantasyonu yapılan 42 yaşında erkek hasta dispne ve sağ üst kadran ağrısı nedeniyle kliniğimize başvurdu. Hastanın nakil sonrasında takrolimus ve azatioprin başlandığı ve halen kullandığı öğrenildi. Fizik muayenesinde karında yaygın asit, akciğerde inspiratuar raller ve bazalde solunum sesleri azalmış olarak bulundu. Toraks bilgisayarlı tomografi (BT) incelemesinde aksilla, mediasten ve her iki hiler bölgede en büyüğü 17 mm olan çok sayıda lenf nodları izlendi. Sağ akciğerde en kalın yerinde 1.5 cm ölçülen plevral efüzyon izlendi. Batın BT'de paraaortik, parakaval multipl büyüğü 2 cm çapında lenf nodları izlendi. Plevral mayisinin mikrobiyolojik metotlar ile incelemesinde enfeksiyöz neden saptanmadı. Hastanın aksilla lenf nodu biyopsi histopatolojik incelemesinde immünohistokimyasal olarak Human herpesvirus 8 (HHV-8) ile vasküler proliferasyon alanlarında pozitiflik izlendi. Lenf nodu histopatolojik incelemesi sonucu kaposi sarkomu tanısı konuldu. Hasta takrolimusa bağlı kaposi sarkomu düşünüldü. Takrolimus kesilerek sirolimus başlanıldı. İlaç değişimine rağmen enf nodlarında ve akciğer bulgularında gerileme olmayan hasta sistemik kemoterapi başlanamadan eksitus oldu. Sonuç: Karaciğer nakli olan hastalarda immunsupresyona bağlı kanser gelişim riski artmaktadır. Takrolimus doğrudan pro-onkojenik etki ve artan doz ile artan kaposi sarkom riski taşıyan bir kalsinörin inhibitörüdür. Sirolimus antineoplastik etki gösteren mTOR (mammalian target of rapamycin) inhibitörüdür. Sirolimus, kaposi sarkomu olan transplant alıcılarında tedavi seçeneklerinden biri olmasına karşın jeneralize kaposi sarkomu olan olgularda etkisi sınırlı olabilir.

Anahtar Kelimeler: Karaciğer transplantasyonu, Kaposi sarkomu, Takrolimus

[GP171]

İmmünsupresif tedavi sonrası Hepatit B alevlenmesi: Olgu Sunumu

Mustafa Kaymazlı[1], Hatice Kübra Kızgın[2], Muhammed Kaya[3], İbrahim Durak[3], Tolga Duzenli[3], Hüseyin Köseoğlu[3], Mesut Sezikli[3]
[1]Hitit Üniversitesi Erol Olçok Eğitim ve Araştırma Hastanesi, Gastroenteroloji Kliniği, Çorum
[2]Hitit Üniversitesi Tıp Fakültesi, İç Hastalıkları Ana Bilim Dalı, Çorum
[3]Hitit Üniversitesi Tıp Fakültesi, Gastroenteroloji Bilim Dalı, Çorum

GİRİŞ: Dünya genelinde 2 milyara yakın kişinin Hepatit B virüsü ile karşılaştığı ve bunların yaklaşık 400 milyonunun Kronik Hepatit B olduğu tahmin edilmektedir. Yapılan çeşitli çalışmalara göre ülkemizde de HBsAg sıklığı %0.8-5.7 arasında saptanmıştır. Hastalığın doğal seyri oldukça değişken olmaklta birlikte immünsupresif ajanların kullanımı ile viral replikasyonun tetiklenebileceği ve inaktif hastalarda alevlenmelerin gelişebileceği bilinmektedir. Bu nedenle çeşitli kılavuzlarda immünsupresif tedavi planlanan hastalarda Hepatit B serolojisinin değerlendirilmesi ve riskli grupların tedavi açısından değerlendirilmesi önerilmektedir. Bizim olgumuzda da immünsupresif tedavi neticesinde alevlenme görülen bir Kronik Hepatit B hastası sunulmaktadır.

Olgu: Dermatoloji tarafından tüm vücutta yaygın eritemli skuamlı plaklar nedeniyle yapılan cilt biyopsisi sonucunda Pityriazis Rubra Pilaris tanısı alan 63 yaşındaki erkek hastaya metil-prednizolon 8 mg oral tedavi başlanmış. Tedavi sonrası başlayan iştahsızlık, karın ağrısı ve sarılık şikayeti ile acil servise başvuran hastanın yapılan tetkiklerinde ALT 553 U/L, AST 573 U/L, Total bilirubin 13.58 mg/dL, direkt bilirubin 8.05 mg/dL, daha önceki laboratuvar testlerinde HBsAg pozitif saptanması, acil hepatobiliyer ultrasonografisinin normal olarak raporlanması üzerine Hepatit B alevlenmesi ön tanısıyla kliniğimize kabul edildi. Serviste bakılan detaylı serolojik testlerde Anti-HAV IgM (-), HBsAg (+), Anti-HBs (-), HBeAg (-), Anti-HBe (+), Anti-HBc IgM (-), Anti-HBc IgG (+), HBV DNA 9730000 IU/mL, Delta antijeni ve antikoru negatif olarak saptandı. Akut alevlenme nedeniyle Tenofovir disoproksil tedavisi başlanan hastaya karaciğer histolojik hasar düzeyini belirlemek ve tedavi planı amacıyla karaciğer biyopsisi yapıldı. Patoloji sonucu "İshak/Modifiye Knodell skorlamasına göre Histolojik Aktivite İndeksi 11, Fibrozis Evre 5, sirotik nodülasyon gösteren karaciğer parankimi" olarak raporlandı. Takipte laboratuvar testleri ve kliniği düzelen hasta, Kronik Hepatit B tanısıyla antiviral tedaviye devam etmesi planlanarak taburcu edildi.

Sonuç: Akut alevlenmeleri önlemek için hangi klinik tarafından takip edilirse edilsin immünsupresif tedavi kullanacak hastaların öncelikle serolojik testlerle Hepatit B virüsüne maruziyeti incelenmeli, Kronik ya da Okült Hepatit B olguları antiviral tedaviler açısından değerlendirilmelidir.

Anahtar Kelimeler: Alevlenme, Hepatit B, İmmünsupresif

[GP172]

Sirozun nadir bir komplikasyonu: Portopulmoner Hipertansiyon (Vaka Sunumu)

Enes Cömert[1], Kenan Moral[1], Gülden Bilican[1], Serkan Dumanlı[1], Ali Karataş[1], Halit Kandemir[1], Beril Demir[1], Murat Kekilli[1], Mehmet Cindoruk[1], Tarkan Karakan[1], Serkan Ünlü[2]
[1]Gazi Üniversitesi Tıp Fakültesi, Gastroenteroloji Bilim Dalı, Ankara
[2]Gazi Üniversitesi Tıp Fakültesi, Kardiyoloji Ana Bilim Dalı, Ankara

Portopulmoner hipertansiyon(PoPH), portal hipertansiyon zemininde pulmoner hipertansiyonun(PH) varlığı ile tanımlanan, nadir fakat tehdit edici bir vaskülopatidir(1). PoPH tanımlanması karaciğer sirozunun prognozu ve karaciğer naklinin önceliği açısından önem arz etmektedir.
24 yaşında erkek hasta karında şişlik şikâyeti ile başvurusunda karaciğer sirozu ve atrial septal defekt (ASD) tanıları mevcuttu. Yaklaşık 1,5 yıldır kriptojenik karaciğer sirozu tanısı olan hastanın plevral efüzyon ve batın içi yaygın assiti mevcuttu. Laboratuvarda albümin düşük, serum-asit albümin gradiyenti 1.1'in üzerindeydi. Diğer biyokimya parametreleri, hepatit serolojisi ve otoimmün markerları normal olan hasta Child-B siroz olarak değerlendirildi. Abdominal doppler ultrasonografide karaciğer konturları lobüle, parankim siroz ile uyumlu, portal ven ve hepatik venler dilate izlendi. Üst gastrointestinal endoskopisinde özofagusta varis görülmedi. Bu bulgular eşliğinde hastaya portal hipertansiyonun ileri tetkiki amaçlı transtorasik ekokardiyografi(EKO) yapıldı. EKO'da 12mm çapında ASD ile uyumlu defekt, sağ kalp boşlukları dilate, ileri triküspit yetmezlik ve pulmoner arter basıncı(PAB):60 mmHg saptandı. Effektif diürez sonrası effüzyon geçtikten sonra sağ kalp kateterizasyonu uygulandı, pulmoner kapiller wedge basıncı(PCWB)=15 mmHg, PAB=30 mmHg, Qp/Qs 1.31 olarak saptandı. Qp/Qs oranın >1 olması nedeniyle shunt ilişkili PH düşünülmedi. PCWB=15 mmHg olması nedeniyle sol ventrikül disfonksiyona sekonder Tip 2 PH düşünülmedi. Pulmoner BT anjiografi ve solunum fonksiyon testlerin normal olması nedeniyle Tip 3 ve Tip 4 PH ekarte edildi. Hastanın PAB>25mmHg üstünde olması, pulmoner vasküler direncin >3 olması ve PCWB=15 mmHg olması nedeniyle siroz tanılı hastada Tip 1 PH sebeplerinden PoPH düşünüldü. Hasta karaciğer siroz etiyolojisi araştırılması açısından gen analizi yapılmak üzere tıbbi genetik bölümü ve PH tedavisi açısından ilgili branşa yönlendirildi. Portosistemik şantlar, splanknik vazodilatasyon ve hiperdidamik durum gibi portal hipertansiyonla ilişkili hemodinamik değişiklikler, pulmoner vasküler yatakta önemli değişikliklere neden olur ve PoPH patogenezinde önemli bir rol oynar(2). Tanıda sağ kalp kateterizasyonu altın standarttır. Vazomodülatör farmakolojik ajanlar, orta ila şiddetli hastalarda PH'yi azaltmak için kullanılabilir ve böylece karaciğer transplantasyonunun güvenli bir şekilde gerçekleştirilmesine olanak tanır(3).

Anahtar Kelimeler: Karaciğer Sirozu, Portopulmoner Hipertansiyon, Sağ Kalp Yetmezliği

[GP173]

Gene of tumor necrosis factor in cholelithiasis complicated by mechanical jaundice

Kurbonboy Aminboyevich Madatov, Uktam Safayevich Ismailov, Umid Abdullayevich Allazarov
Department of the Second Faculty and Hospital Surgery, Transplantology, Tashkent Medical Academy

The aim of this study was to identify the relationship with the frequency of occurrence of allelic variants of tumor necrosis factor (TNF-α) genes at position - 308 with obstructive jaundice.

Material and methods. The role of the TNF α gene polymorphism G308A in the Uzbek population with mechanical jaundice in choledocholithiasis was studied on the material of 90 patients, as well as for control in 60 healthy ones. When analyzing the distribution of genotypic and allelic frequencies in the total sample in the control group of patients, the frequency of occurrence of the G allele was 92.5%, and the A allele was 7.5%. Homozygotes for allele G (genotype GG) were 85% of patients (n=51), heterozygotes (genotype GA) – 15% of patients (n=9), homozygotes for allele A were not found in our observations. Results. The results of the analysis based on the study of polymorphic markers of tumor necrosis factor genes showed that the occurrence in mechanical jaundice is – 3.2; (1.48- 6.89), χ2= 9.45, p = 0.002 and significantly (χ2= 10.7, p = 0.001, OR= 3.78; (1.66- 8.62)) occurs less with dominant homozygotes TNFa. The same indicators for the heterozygous distribution were χ2= 9.91, p = 0.002, OR = 0.28; (0.12- 0.63). Depending on the age, the patients were divided into two groups: under 50 years old (main group, n=47; control group, n=31) and over 50 years old (main group, n=43; control group, n=29). The analysis of polymorphism of genes of tumor necrosis factors among patients with mechanical jaundice, depending on age, did not reveal statistically significant differences (χ2=0.004; p= 0.95). Thus, when studying the polymorphism G308A of the TNF α gene in the Uzbek population in the population control group and in the group of patients with mechanical jaundice.

Keywords: tumor necrosis factor -@, cholelithiasis, mechanical jaundice

Cumhuriyetin 100. Yılı

40. ULUSAL GASTROENTEROLOJİ HAFTASI

11. GASTROENTEROLOJİ CERRAHİSİ KONGRESİ

TÜRK GASTROENTEROLOJİ DERNEĞİ ANKARA 1969

21-26
KASIM 2023
KAYA PALAZZO OTEL
BELEK, ANTALYA

[GP174]

Kronik Delta Hepatitis'de Bulevirtide Tedavisi: İlk Türkiye Verileri

Müge Özarı Gülnar, Genco Gençdal, Murat Akyıldız, Müjdat Zeybel, Cihan Yurdaydın
Koç Üniversitesi Tıp Fakültesi, Gastroenteroloji ve Hepatoloji Bilim Dalı, İstanbul

Giriş: Kronik delta hepatiti, dünya genelinde yaklaşık 12 milyon kişiyi etkileyen, kronik viral hepatitin nadir ve şiddetli bir formudur. Hepatit D virüsü (HDV) enfeksiyonu, mevcut tedavi seçeneklerinin sınırlı olması nedeniyle klinikte önemli bir sorundur. Bulevirtide, 2020 Temmuz ayında delta hepatit tedavisi için Avrupa İlaç Ajansı tarafından ruhsat alan ilk HDV ilacıdır. Virüsün hepatositlere bağlanmasını ve içeri girmesini engelleyerek yeni hepatositlerin enfekte olmasını önler. Bu çalışmada, Bulevirtide'in HDV enfeksiyonu olan hastalar üzerindeki etkinliği ve güvenilirliği incelenmektedir. Yöntem: Çalışma kronik HDV enfeksiyonu teşhisi konmuş 4 hastanın katılımıyla gerçekleştirilmiştir. Bu hastaların biri, ilacı erken erişim programı kapsamında alırken, diğer üçü ilacı kendi imkanları ile Rusya'dan temin etmektedir. Her bir hasta, subkutan 2 mg/gün bulevirtide ile tedavi edilmektedir. Tedavi öncesi ve tedavi süresince belli aralıklarla ALT, AST, GGT, Total ve Direkt Bilirubin, Albumin, tam kan ve HDV RNA ölçümleri yapıldı. Biyokimyasal ve virolojik yanıt değerlendi. Laboratuvar değerleri arasındaki farklılıkları değerlendirmek için paired t-testi kullanıldı. Sonuçlar: 4 hastadan biri 15 ay, ikisi 3'er ay, dördüncü hasta ise 1 aydır bulevirtide tedavisi almaktadır. Tedaviye bağlı ciddi advers olay gözlenmemiştir. Tedavi öncesi ve sonrası karşılaştırmalara dayanarak ALT ve AST'de anlamli değişiklikler gözlemlendi (ALT: 64.50±50.92 p: 0.08, AST: 66.50±49.66 p: 0.075) HDV RNA, GGT, PLT, Albumin, Total ve Direkt Bilirubin değerlerinde anlamlı bir değişiklik gözlenmedi. Sonuç: Bu çalışma Türkiye'de delta hepatiti tedavisinde bulevirtide kullanımı ile ilgili süregiden ilk çalışmadır. Ön bulgular Bulevirtide'in HDV enfeksiyonu olan hastalardaki etkisini desteklemektedir. Daha fazla sayıda hastada ve daha uzun süreli tedavi sonuçları beklenmelidir.

Anahtar Kelimeler: HDV, bulevirtide, kronik delta hepatiti

[GP175]

Predictors of mortality after first hepatic encephalopathy in cirrhotic patients

Osama Helmy, Fatimaazzahraa Mezouari, Mohamed Tahiri, Fatima Zahraa El Rhaoussi, Fouad Haddad, Wafaa Hliwa, Ahmed Bellabah, Wafaa Badre
Gastroenterology department, Ibn rochd university hospital center, Casablanca, Morocco

Hepatic encephalopathy is a serious complication of liver cirrhosis. Despite the management of hepatic encephalopathy, mortality rate remains elevated. The objective of our study is to determine the factors predicting mortality of cirrhotic patients hospitalised for the first hepatic encephalopathy.
Methods: The retrospective study was conducted between November 2019 and March2022. Total 48 cirrhotic patients included in the study who were admitted for the first hepatic encephalopathy.
Results:
48 patients with a mean age of 60.9 years old were included in the study. 30 patients (62.5%) were males. The main etiology of cirrhosis was viral cirrhosis (HBV and HCV) at 29.2% followed by alcohol at 16.7% and non alcoholic steato-hepatitis (NASH) at 14.6%.The most frequent triggering factor was variceal bleeding at 48.5 followed by infections at 18.8%. The mortality rate was 31.3%. The predicting factors of mortality were high meld score>24.5, high meld-Na score>27.3, high creatinine level>18.9, low prothrombin time percentage<51.9 and low blood Sodium <129.
Conclusion:
Neurologic troubles in cirrhotic patients are major complications leading to high mortality rate. Survival rate after first hepatic encephalopathy is affected by meld score, meld -Na, creatinine level, prothrombin time and blood Sodium level.

Keywords: Hepatic encephalopathy, predictors of mortality, cirrhosis

[GP176]

Asiti Olan Siroz Hastalarında Beslenmeye Oral Destek Ürünlerinin Eklenmesinin Asit Protein ve Kompleman İçeriğine Etkisi

Arda Bilgili, Zubeyir Yurtsever, Mukaddes Tozlu, Ahmet Tarık Eminler, Selma Yüceldi Demirbaş, Mustafa İhsan Uslan, Mustafa Sadeçolak, Zeynep Bıyık, Furkan Serdar Güneyceli
Sakarya Üniversitesi Tıp Fakültesi, Gastroenteroloji Bilim Dalı, Sakarya, Türkiye

Giriş-Amaç: Siroz tanılı asit gelişmiş hastalarda beslenmeye oral beslenme takviyelerinin eklenmesinin asit protein ve kompleman düzeylerine ve spontan bakteriyel peritonit gelişimine etkisinin belirlenmesi amaçlandı. Yöntem: Ocak-Ağustos 2022 ayları arasında Sakarya Eğitim ve Araştırma Hastanesi Gastroenteroloji polikliniğine başvuran veya Gastroenteroloji servisinde yatışı olan siroz tanılı hastalar tarandı. Bu hastalardan nutrisyon polikliniğine yönlendirilen ve 30-35 kcal/kg/gün diyet veya 30-35 kcal/kg/gün diyet ve oral besin takviyesi başlanan hastalar çalışmaya dahil edildi. Hastaların antropometrik ölçümleri; SGA, NRS-2002, RFH-NPT, MAC, TST, SST, HG testleri ve boy, ağırlık ve VKİ ölçümleri yapılarak kaydedildi. Parasentez yapılarak asit asit C3, C4, total protein ve albümin düzeyleri ölçüldü. Başlangıç ve 8. haftaki verileri analiz edildi. Bulgular: Hastaların 11'i (%47,8) erkek, 12'si (%52,2) kadın olmak üzere toplam 23 hasta dahil edildi. Hastaların yaşı 66,6±9,9'du. Hastaların 6'sında (%26,1) orta ve 17'sinde (%73,9) ileri derece asit vardı. Enteral nütrisyon grubunda 12 (%52,2) hasta, standart diyet grubunda 11 (%47,8) hasta vardı 6 aylık süreçte12 hastada SBP gelişti. Enteral nütrisyon alan hastalarda tedavi sonunda NRS-2002, RFH-NPT, SGA puanlarında başlangıca göre anlamlı düşüş mevcuttu. HG, MAC, TST ve SST ölçümlerinde gruplar arasında ve grup içinde tedavi sonrası değerlerde tedavi öncesine göre anlamlı değişiklik gözlenmedi. Asit total protein, C3 ve C4 değerlerinde gruplar arasında grup içinde tedavi sonrası değerlerde tedavi öncesine göre anlamlı değişiklik gözlenmedi. Tedavi sonunda standart diyet grubunda asit albümin değeri başlangıca göre anlamlı düşüş ($p<0,05$) gösterdi ve bu düşüş enteral nütrisyon grubundaki albümin değişimine göre de anlamlı farklılık ($p<0,05$) göstermekteydi. SBP gelişimi açısından gruplar arasında fark yoktu. Sonuç: Sonuç olarak çalışmamızda enteral nütrisyon alan grupta asit kompleman düzeylerinde artış olmasına rağmen anlamlı fark oluşturacak bir artış izlenmemiştir. Enteral nütrisyonun SBP gelişimi açısından etkinliği gözlenmemiştir. Bu konuda yapılacak daha çok hasta ve daha uzun takip süresi olan çalışmalara ihtiyaç vardır.

Anahtar Kelimeler: Asid, Oral Destek Ürünleri, Siroz

Asit protein ve hücre sayımı değerlerinin gruplar arasında karşılaştırılması

Tablo. Asit protein ve hücre sayımı değerlerinin gruplar arasında karşılaştırılması

	Nütrisyon Durumu						p	
	Enteral Nütrisyon			Standart Diyet				
	Ort.sss/n-%			Ort.sss/n-%				
Asit Total Protein (g/dL)								
Tedavi Öncesi	1,7	±	0,8	2,2	±	1,0	0,204	†
Tedavi Sonrası	1,8	±	0,7	1,9	±	1,1	0,880	†
TÖ/TS Değişim	0,2	±	0,7	-0,3	±	0,5	0,113	†
Grup İçi Değişim p	0,396		‡	0,131		‡		
Asit Albümin (g/dL)								
Tedavi Öncesi	0,8	±	0,5	1,2	±	0,7	0,131	**
Tedavi Sonrası	0,9	±	0,4	0,9	±	0,6	0,441	**
TÖ/TS Değişim	0,1	±	0,3	-0,4	±	0,7	**0,049**	**
Grup İçi Değişim p	0,610		**	***0,046***		**		
Asit C3 (mg/dL)								
Tedavi Öncesi	22,7	±	18,2	30,8	±	17,6	0,175	**
Tedavi Sonrası	25,8	±	16,6	23,2	±	12,6	0,423	**
TÖ/TS Değişim	[illegible]	±	9,6	-7,6	±	12,4	0,084	**
Grup İçi Değişim p	0,325		**	0,083		**		
Asit C4 (mg/dL)								
Tedavi Öncesi	4,8	±	3,3	6,7	±	5,2	0,239	**
Tedavi Sonrası	5,5	±	3,1	4,1	±	2,9	0,171	**
TÖ/TS Değişim	0,8	±	1,6	-2,6	±	6,0	0,056	**
Grup İçi Değişim p	0,142		**	0,121		**		

† Bağımsız örneklem t test / ** Mann-whitney u test
‡ Eşleştirilmiş örneklem t test / ** Wilcoxon test

Tedavi öncesi ve sonrası grup içi asit protein değerlerinin değişimi

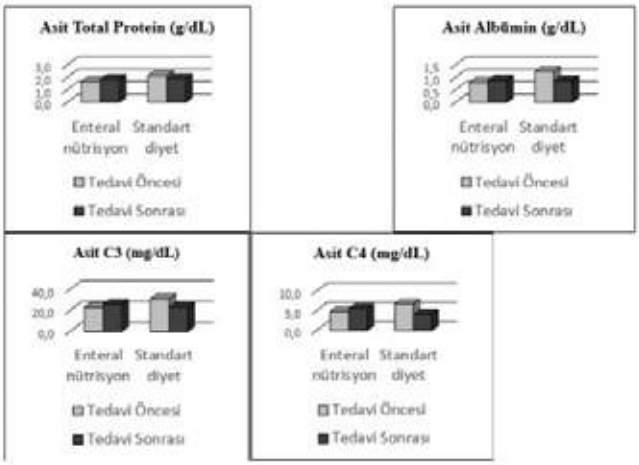

Şekil. Tedavi öncesi ve sonrası grup içi asit protein değerlerinin değişimi

[GP177]

Sexual dysfunction in cirrhotic patients

Fatima Zohra Benamor Seghir, Mohamed Tahiri Joutei Hassani, Fatime Zahra El Rhaoussi, Fouad Haddad, Wafaa Hliwa, Ahmed Bellabah, Wafaa Badre
Hepato-Gastro-Enterology Department, UHC Ibn Rochd, Casablanca, Morocco

Aim of the study:
Sexual dysfunction(SD) is defined as decreased libido, erectile dysfunction or feminization in men, decreased libido, dyspareunia or anorgasmia in women. It is rarely reported spontaneously by patients, and investigated by hepatologists.
SD is a frequent occurrence in cirrhotic patients, which can affect their quality of life.
The aim of our work is to evaluate the prevalence and risk factors of sexual dysfunction in cirrhotic patients.

Methods:
This is a prospective study running from December 2022 to May 2023, enrolling 58 patients followed for cirrhosis on an outpatient basis.
For the assessment of sexual function, we used the ASEX classification whose items were scored from 1 to 6. SD was defined by a total >= 19 or a score >= 5 on any item or >= 4 on at least 3 items.

Findings:
Of the 58 cirrhotic patients interviewed, SD was diagnosed in 32 patients(55%). Their mean age was 51,2 years, with a sex-ratio(M/F) of 2.45.
In men, SD was dominated by erectile dysfunction in 87% of cases, while decreased libido was found in only 13% of patients, with no cases of feminization reported.
In women, SD was distributed as follows: decreased libido in 89% of cases, anorgasmia in 9% and dyspareunia in 2%.
In our study, SD was significantly related to beta-blocker use(p=0.006), diabetes(p=0.03) and Child-Pugh score severity(p<0.0001).
On the other hand, gender, smoking, spironolactone intake, viral hepatitis B and viral hepatitis C were not predisposing factors for SD(p=0.29, p=0.36, p=0.57, p=0.42 and p=0.72 respectively).

Conclusion:
According to our study, 55% of cirrhotic patients suffer from sexual dysfunction, hence the interest in systematically screening for it. Its management is crucial to improving patients' quality of life.
Diabetes, beta-blocker use and severity of liver damage were identified as risk factors for SD.

Keywords: sexual, dysfunction, cirrhosis

[GP178]

Hepatoselüler karsinomada nadir görülen bir metastaz: Gastrik Metastaz

Zekiye Nur Harput[1], Onur Yorulmaz[2], Oktay Bayraktar[1], Mehmet Kasım Aydın[1], Osman Özdoğan[1], Serkan Yaraş[1], Enver Üçbilek[1], Fehmi Ateş[1], Engin Altıntaş[1], Orhan Sezgin[1]
[1]Mersin Üniversitesi Tıp Fakültesi, Gastroenteroloji Bilim Dalı, Mersin
[2]Mersin Üniversitesi Tıp Fakültesi, İç Hastalıkları Anabilim Dalı, Mersin

Amaç: Hepatosellüler karsinoma (HCC), uzamış sağkalım süreleri ve tanı yöntemlerinin gelişmesiyle birlikte daha sık karşımıza çıkmaktadır. Akciğer, kemik, lenf nodu ve adrenal glandlara olan metastazlar daha sık olmakla birlikte nadiren de olsa gastrointestinal sistem metastazı da saptanabilmektedir. Biz de olgumuzda karaciğer nakli sonrası gastrointestinal sistem metastazı saptanan hastamızı sunacağız.

Olgu: 63 yaşında erkek hasta, 2004 yılında HCV tanısı, 2021 yılında karaciğer sirozu tanısı almış ve oğlundan canlı nakil yapılmış. Everolimus ve Takrolimus tedavisi altında son altı aydır halsizlik ve kilo kaybı şikayetleri olması üzerine yapılan kan tetkiklerinde; wbc: 6590 hgb:9,7 g/dl plt:379000 alt:56 ast:76 alp:118 ggt:107 tbil:0,57 sedim:21 crp:4 saptandı. Böbrek fonksiyon testleri, elektrolitler ve tümör markerları normal sınırdaydı. Abdominal ultrasonografide; karaciğerin tamanını dolduran, en büyüğü 9 cm boyutunda, çoğunlukla hiperekojen görünümlü lezyonlar izlendi. Batın Tomografide(BT); karaciğerdeki lezyonlara ek olarak olarak özofagogastrik bileşkede duvar kalınlaşması, perigastrik, periçölyak, peripankreatik alanda multiple, büyümüş lenfadenopatiler saptandı. Primer malignite tanısına yönelik üst gis endoskopi planlandı. Kardiyada 2 cm'lik polibe, üzeri erozyone, dokunmakla frajil, kolay kanayan lezyon izlendi ve biyopsi alındı. Mevcut haliyle ön planda mide kanseri ve karaciğer metastazı olarak değerlendirilen olguda metastatik diğer odakların tespiti için PET-BT planlandı. Karaciğer parankiminin çoğunluğunu kaplayan yaygın lezyonlarda (SUVmax=4), perihepatik sıvı ve paraaortik-aortokaval ve mezenterik en büyükleri 5 cm boyutunda peripankreatik olmak üzere metastatik lenf nodlarında (SUVmax=5.1) ve pelvik sıvıda (SUVmax=3.7) karaciğer parankim aktivitesinin (SUVmax=3.4) biraz üzerinde artmış metabolizma izlenmiştir Mide kardiyadan alınan biyopsinin patolojisi; malign epitelyal tümör, histomorfolojik ve immünohistokimyasal bulguları hepatosellüler karsinom metastazı lehine değerlendirildi. Karaciğerdeki en büyük kitleden alınan biyopsi; HCC ile uyumlu olarak raporlandı.

Sonuç: HCC'nin ekstraheaptik metastazlarından gastrik metastazlar nadir de olsa karşımıza çıkabilmektedir. Hastamızda ön planda primer gastrik kanser ve karaciğerde metastazı olduğu düşünülse de, PET-BT'de yoğun tutulum olmaması, karaciğer transplant öyküsü olması sebebiyle HCC de akla gelmelidir.

Anahtar Kelimeler: Hepatoselüler karsinom, gastrik ülser, metastaz

[GP179]

Whipple Ameliyatı Sonrasında Görülen Nadir Bir Olgu: IG G4 İlişkili Hepatik İnflamatuar Psödotümör

Mehtap Üçer[1], Mevlüt Kıyak[1], Mustafa Orhan Nalbant[2], Cemile Şentürk Demirtaş[1], Osman Serdal Çakmak[1], Mustafa Erhan Altunöz[1], Serkan İpek[1]
[1]Sağlık Bilimleri Üniversitesi, Bakırköy Dr Sadi Konuk Eğitim Araştırma Hastanesi, Gastroenteroloji Bilim Dalı, İstanbul
[2]Sağlık Bilimleri Üniversitesi, Bakırköy Dr Sadi Konuk Eğitim Araştırma Hastanesi, Radyoloji Ana Bilim Dalı, İstanbul

Hepatik inflamatuar psödotümörler (HİP) karaciğerin oldukça nadir görülen malign görünümlü benign karakterli lezyonlardır. Bu lezyonlar genellikle yoğun fibroz doku ve IgG4 boyalı inflamatuar hücre infiltrasyonundan oluşmaktadır. Hepatik psödotümörlerin tanısı genellikle malignite şüphesi ile opere edilen hastaların rezeksiyon materyalinin histolojik incelemesi ile konulmaktadır. Whipple operasyon öykülü kadın bir hastanın kontrollerinde görülen HİP vakasını sunmayı amaçladık.
OLGU SUNUMU
Müsinöz kistik neoplazi nedeniyle 1 yıl önce Whipple operasyon öyküsü olan 81 yaşındaki asemptomatik kadın hastada, takibinin 1. yılında yapılan kontrol batın Manyetik Rezonans Görüntülemede (MRG) karaciğer segment 5 ve 8'de intrahepatik safra yolu dilatasyonu ve bu düzeyde parankimde yaklaşık 5,5 cm çaplı sinyal artışı ve nodüler alan görüldü. Olası malignite ekartasyonu için lezyondan biyopsi yapıldı. Lezyonun patolojisinde neoplastik hücre görülmediği, IgG4 boyalı plazma hücrelerinin ve fibrozis dokusunun görüldüğü ve lezyonun psödotümör ile uyumlu olduğu raporlandı. HİP tedavisinde kortikosteroid olmasına rağmen; hastanın ileri yaşta olması ve immünsüpresif tedavinin yan etkileri göz önüne alındığında hasta onayıyla birlikte takip kararı alındı. Takiplerinde asemptomatik olan hastanın 18. ay laboratuvar değerleri normal olup, yapılan batın MRG'de karaciğerdeki lezyonda regresyon izlenmiş olup hastanın tedavisiz takibi devam etmektedir.
TARTIŞMA
IgG4 ilişkili psödotümör, inflamatuar hücreler ve fibröz doku içeren lezyonlar ile karakterize bir durumdur. Pankreas ve retroperitoneal bölgede sık görüldüğü bilinse de karaciğerde saptanan lezyon ilişkili vaka bildirimleri de mevcuttur. Hepatik inflamatuar psödotümör etyolojisi net olarak bilinmese de bakteriyel enfeksiyonlar (özellikle Klebsiella ve Escherichia Coli enfeksiyonları), viral enfeksiyonlar, konjenitel hastalıklar ve kronik biliyer inflamasyonun sorumlu olabileceği bildirilmiştir. IgG4 ilişkili psödotümörde genellikle klinik, laboratuvar ve görüntüleme yöntemleri ile tanı konulamadığı için, bu vakada olduğu gibi tanı için biyopsi gerekliliği akılda tutulmalıdır.

Anahtar Kelimeler: Ig G4, Karaciğer, Psödotümör

Resim 1

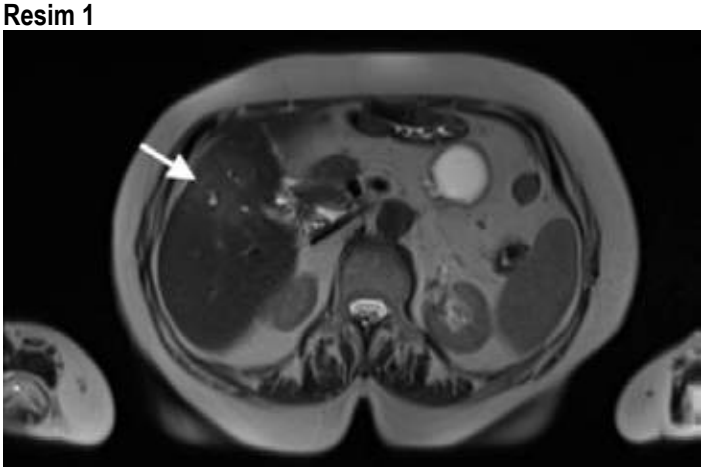

Aksiyel T2 ağırlıklı görüntülerde segment 5 düzeyinde intrahepatik safra yolu dilatasyonu ve sinyal artışı.

Resim 2

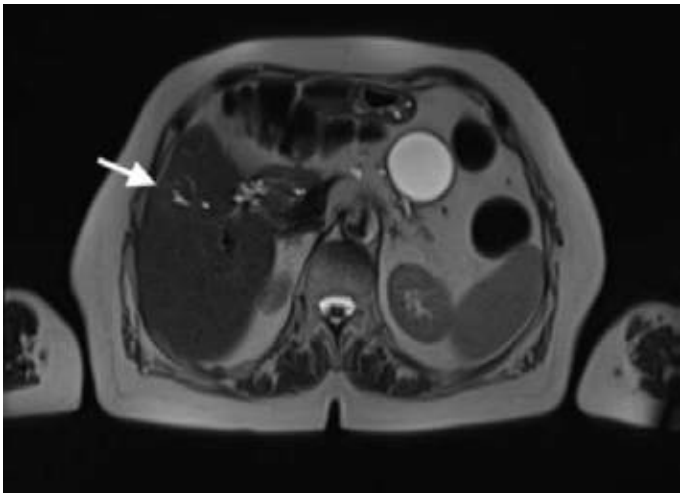

Aksiyel T2 ağırlıklı görüntülerde segment 5 düzeyinde intrahepatik safra yolu dilatasyonunda regresyon sonrası görüntüsü.

[GP180]

Cirrhotic and non-cirrhotic portal thrombosis: similarities and differences

Zineb Chraibi, Mohamed Tahiri, Fatima Zahra Elrhaoussi, Fouad Haddad, Wafaa Hliwa, Ahmed Bellabah, Wafaa Badre
Ibn Rochd Hospital university center

Introduction:
The aim of this study was to compare cirrhotic and non-cirrhotic portal thrombosis.
Methods:
In this retrospective descriptive and analytical study we compared two populations of patients hospitalised in the hepato gastroenterology department of the Ibn Rochd University Hospital in Casablanca: Group 1: Thrombosis on cirrhosis liver (N=40) Group 2: Thrombosis in healthy liver (N=26). The data were entered and analyzed using Jamovi 2.4.6 software.
Results:
The circumstances of discovery were dominated by digestive bleeding in the cirrhotic group, unlike abdominal pain, which was the main symptom in non-cirrhotic patients. This difference was statistically significant (p=0.010). Thrombosis was total in 42.5% and 50% of patients in the two groups respectively and extended to the superior mesenteric vein in 72.5% and 62% of patients. Total thrombosis and extension to the superior mesenteric vessels were not statistically more frequent in either group, with p values of 0.367 and 0.574 respectively. In non-cirrhotic patients, thrombosis was recent in 92.3% (n=24) of patients, compared to 52.5% (n=22) in cirrhotic patients. This difference was found to be statistically significant (p=0.001). Likewise, splenic or mesenteric infarction occurred more frequently in non-cirrhotic patients (p=0.014). In addition, cirrhotic patients experienced more hemorrhagic complications due to portal hypertension (p=0.038). Among treated patients, long-term repermeabilisation of thrombosis was observed in 24% of cases in group 1 compared to 25% in group 2. No significant difference was observed (p=0.95).
Conclusion:
Based on our study's findings, portal thrombosis tends to be recent in patients not being followed for cirrhosis. The prognosis of portal thrombosis appears to be dominated by the extent of thrombosis in non-cirrhotic patients, and by hemorrhagic complications associated with portal hypertension in cirrhotic patients.

Keywords: Cirrhotis, Healthy liver, portal thrombosis

[GP181]

Facies Mitrale ile Prezente Olan İskemik Hepatit Olgusu

Aysun Çalışkan Kartal[1], Mustafa Akyol[2], Osman Bedir[1], Süleyman Coşgun[1]
[1]Kütahya Sağlık Bilimleri Üniversitesi Tıp Fakültesi, Gastroenteroloji Bilim Dalı, Kütahya
[2]Kütahya Sağlık Bilimleri Üniversitesi Tıp Fakültesi, İç Hastalıkları Anabilim Dalı, Kütahya

İskemik hepatit, hipoksemi ve hipotansiyon zemininde gelişen, genellikle 3-10 gün içinde gerileyen, iyi prognoza sahip nadirende olsa fulminan seyredebilen bir hastalıktır. Tanı hastanın anamnezinde bilinen karaciğer hastalığının olmaması ve hipotansiyon-hipoksemiye neden olabilecek kalp yetmezliği gibi kronik bir hastalığının bulunması ile konulur. Tanı konulurken akut hepatite neden olabilecek, viral nedenler (HAV, HBV, HCV) başta olmak üzere, diğer enfeksiyöz ajanlar ile ilaç kullanımı ve toksin maruziyeti ekarte edilmelidir. 40 yaşında erkek hasta yanaklarda 2 aydır olan kızarıklık şikayeti ile cildiye kliniğine başvuruyor. Yapılan laboratuvar değerlendirmesinde karaciğer transaminazlarında 10 kattan fazla yükseklik saptanması üzerine kliniğimize konsulte ediliyor ve akut hepatit tanısı ile yatırılıyor. Bilinen bir hastalığı olmadığını söyleyen hasta ilaç kullanımı, toksik madde kullanımı, mantar yeme, herbal kullanımı açısından sorgulandı. Akut viral hepatit serolojisi negatif geldi, metabolik ve otoimmün testlerimizde de patolojik bulgu saptanmadı. Fizik muayenesinde dikkat çekici olan yanaklardaki kırmızılık idi, sorguladığımızda 2 aydır var olduğunu belirtti (Resim-1). Dispne tarifleyen hastanın çekilen PAAC de bilateral plevral effüzyon olduğu ve KTO arttığı gözlendi. Bilateral plevra eff olan ve dispne tarifleyen hastadan akut hepatit etyolojisine yönelik kardiyak değerlendirme için kardiyoloji konsultasyonu istendi, mitral kapakta fibrokalsifikasyona bağlı ciddi darlık ve PHT (55 mmHg) saptandı. TEE yapılan hastada romatizmal mitral darlık, MVA:0,7 cm², sol atriumda trombüs izlendi. Kalp damar cerrahisi ile kardiyoloji kliniklerinin yaptığı konsey sonrası inoperatif romatizmal mitral darlık tanısı ile hastaya kalp nakli planlandı. Hastamızın yatışının 7. gününde senkop geçirmesi üzerine yoğun bakım ünitesine alındı, hipotansif ve taşikardik olan hasta kardiyak arrest oldu ve uygun CPR'a cevap alınamayan hasta kaybedildi. Sonuç olarak, hastamız sistemik vazokonstruksiyonun neden olduğu soluk zeminde, yanaklarda pembelik ile MD'ın ileri evre göstergesi olan facies mitrale ile prezente oldu (Resim -1). İskemik hepatit altta yatan etyoloji düzeltildiğinde hızlı bir şekilde düzelen bir durum olmakla beraber, kardiyak problemlere bağlı iskemik hepatitte prognoz, hastanın kardiyovasküler probleminin ciddiyeti ile ilgilidir mortal seyredebileceği unutulmamalıdır.

Anahtar Kelimeler: Facies Mitrale, Mitral Darlık, İskemik Hepatit

Resim-1

sistemik vazokonstruksiyonun neden olduğu soluk zeminde, yanaklarda pembelik ile dudaklarda siyanozun olduğu facies mitrale

Tablo-1

	1.gün	*3.gün*	*7.gün*
ALT/AST (U/L)	**1321/432**	**1672/763**	**1530/1025**
GGT/ALP (U/L)	**95**/57	**98**/42	**83**/63
T./D.Bilirubin (mg/dL)	**3,6**/0,8	**3/1,7**	**8,8/4,8**
WBC/Trombosit (mm^3)	**15000**/153000	**16000/136000**	**23100**/151000
INR	**1,93**	**2**	**3,82**
T.Protein/Albumin (g/L)	**5,8/3,8**	**5,6/3,2**	**6,2**/3,5
BUN/Kreatinin (mg/dL)	19/1,1	**21/1,09**	**41/2,01**
LDH (U/L)	**699**	**731**	**1479**
CRP(mg/l)/D-dimer (ng/ml)	**114/4200**	**141/4241**	**176/4224**

İlk başvuru ve takibindeki laboratuvar sonuçları

[GP182]

Döküntü ve Purpura İle Prezente Olan Otoimmün Hepatit, Primer Sklerozan Kolanjit ve Kutanöz Vaskülit Birlikteliği Olgu Sunumu

Gökhan Aydın[1], Remzi Adnan Akdoğan[2], Halil Atasoy[2]
[1]Hatay İskenderun Devlet Hastanesi, Gastroenteroloji Bölümü, Hatay
[2]R.T.E Üniversitesi Tıp Fakültesi, Gastroenteroloji Bilim Dalı, Rize

Giriş-Amaç: Otoimmün karaciğer hastalıklarının karaciğer tutulumlu romatizmal ve inflamatuvar bağırsak hastalıkları gibi diğer otoimmün hastalıklar arasında yakın bir ilişki bildirilmesine karşılık,vaskülit ile arasındaki ilişki daha az sıklıkta raporlanmıştır.Olgumuzda PSK+ Otoimmün hepatit+ kutanöz vaskülitin beraber olduğu nadir vakayı sunduk.Bu sayede vaskülitli hastarda otoimmün karaciğer hastalıklarının olası bir arada bulunabileceği ve farkındalığın artırılması amaçlanmıştır. Vaka: 22 Yaşında bayan hasta halsizlik,döküntü,purpurik cilt lezyonları,karaciğer enzim ve bilirubin yüksekliği, trombositopeni görülmesi üzerine yönlendiriliyor. Özgeçmişinde döküntü, sistem sorgusunda halsizlik ve muayenesinde yaygın purpurik cilt lezyonları mevcuttu. Patolojik tetkiklerinde total protein:8.1 g/L,albümin:3.9 g/L,t.bil:2.4 mg/dL,d.bil:1.2 mg/dL,alt:569 U/L,ast:609 U/L,ggt:214 U/L,ALP:292 U/L,LDH:306 U/L,CRP:5.2 mg/L, sedim.:28 mm/h,PLT: 104 103 /uL,INR:1.6 görüldü.Görüntülemede bulgu olarak USG: Karaciğer parankimi ince granüler görünüm,dalak 133 mm.MRG:Karaciğer 157 mm,konturlarında mikroondülan düzensizlikler ve parankimde heterojenite dikkati çekmektedir olarak rapor edilmiştir. Otoimmün lab.tetkiklerde ANA (IFA):1/80 + (pozitif), ANA (EIA):28.1 U/mL+, c-ANCA:77+, p-ANCA:22+, IgG:20 yüksekti. Romatoloji konsültasyonunda kutanöz vaskülit açısından steroid önerildi.Karaciğer biyopsi biliyer ve hepatitik tipte kronik karaciğer hasarı,portal alanlarda duktopeni, safra duktus proliferasyonu ve bir kısmında fibrozis olarak raporlandı.Tanı olarak otoimmün hepatit/sklerozan kolanjit örtüşme (overlap) sendromu ve vaskülit birlikteliği düşünülen hastaya steorid+ursodeoksikolikasit tedavisi başlandı.Azatioprin eklendi.Takipte hastanın purpurik deri lezyonları kayboldu, karaciğer enzimlerinde gerileme, sonrasında normalizasyon izlendi. Tartışma: Vaskülit bulgularının olduğu 22 yaşındaki hastamız karaciğer biyopsisinde kısmı fibrozisin görüldüğü, bulguların daha çok AIH ve PSC yönünde olduğu genç bir bayandır. Otoantikorlardan p ve c-ANCA, ANA pozitifliği bilirubin,kolestatik ve transaminaz enzim yüksekliği beraber değerlendirildiğinde, karaciğer tutulumunun overlap sendromu ile uyumlu olduğu ve vaskülit ile ilişkili olabileceği düşünülmüştür.Biyopside parankim ve duktus hasarı görülmesi bu durumun katını olabilir.Hızlı tanı ve uygun erken tedavinin başlanmasıyla karaciğer hasarının ve semptomların biyokimyasal ve klinik olarak gerilediği görülmektedir. Sonuç: Hekimler karaciğer enzim ve bilirubin yüksekliği, trombosit düşüklüğü veya vaskülitik bulguların ayrı ayrı ya da beraber olduğu tüm vakalarda bu hastalıkların olası bir arada bulunabileceği konusunda dikkatli olmalı ve otoimmün hastalıklar açısından tutulacak sistemleri bütüncül olarak değerlendirmelidir.

Anahtar Kelimeler: Otoimmün Hepatit, Primer Sklerozan Kolanjit, Vaskülit

Resim 1

OIH+PSK+Kutanöz Vaskülit Olgusu
A Case of OIH+PSK+Cutaneous Vasculitis

[GP183]

İnflamatuvar Bağırsak Hastalıklarında Nadir Bir Bulgu: Hepatik Sinüzoidal Dilatasyon

Şule Poturoğlu[1], Elif Güven Çetin[1], Nevra Dursun Kepkep[2], Hayrettin Sever[1], Celalettin Herek[1]
[1]Sağlık Bilimleri Üniversitesi Başakşehir Çam ve Sakura Şehir Hastanesi, Gastroenteroloji Kliniği, İstanbul
[2]Sağlık Bilimleri Üniversitesi Başakşehir Çam ve Sakura Şehir Hastanesi, Patoloji Kliniği, İstanbul

Giriş: İnflamatuvar bağırsak hastalığında eşlik edebilen hepatobiliyer hastalıklar veya tedavide kullanılan ilaçlara bağlı olarak karaciğer enzim yüksekliği görülebilmektedir. Bizim olgumuz da ülseratif kolitte (ÜK) nadir görülen bir karaciğer hasarlanma sebebi olarak sunulmaktadır. Olgu: ÜK ve otoimmün pankreatit tanılarıyla takip edilen 30 yaşında kadın hasta, polikliniğimize halsizlik şikayeti ile başvurdu. Mesalazin (3 gr), azatioprin (100mg) kullanan hasta ÜK açısından klinik remisyondaydı. Yapılan tetkiklerde; alanin aminotransferaz (ALT) 47 U/L (35), aspartat aminotransferaz (AST) 56 U/L (35), alkalen fosfataz (AF) 264 U/L (104), gama glutamil transferaz (GGT) 143 U/L (36), hemoglobin 9.5 g/dL (13.5), MCV 103.7 fL (93.7) olarak bulundu. Viral, otoimmun belirteçler negatif, IgG4 normaldi. Kontrastlı çekilen üst abdominal bilgisayarlı tomografide; karaciğer kontrastlanmasında venöz fazlarda heterojenite, intrahepatik safra yollarında hafif dilatasyon izlendi. Ancak hastanın manyetik rezonans kolanjiopankreatografisi normaldi. Bunun üzerine yapılan karaciğer biyopsisinde "zone 3 ve 2'de belirginleşen sinüzoidal dilatasyon, fokal eritrosit ekstravazasyonu, hepatik plate atrofisi, sinüzoidal kapillarizasyonda artış" saptandı. Vasküler kökenli karaciğer patolojileri dışlandı. Hastanın anemisinin varlığı ve literatürde tiopurinlerle ilişkili peliosis hepatis bildirilmiş olması nedeniyle azatioprin tedavisi kesildi. Hastanın 3 ay sonra yapılan kontrolünde hemoglobin 13 g/dL idi. ALT ve AST normal sınırlarda, AF ve GGT 1.5 katı yüksekti. Sonuç: ÜK tedavisinde kullandığımız azatioprinin nadiren de olsa endotelyal hasarlanma ile hepatik sinüzoidal dilatasyona yol açabileceği ve bu yolla karaciğere zarar verebileceği unutmamalıdır.

Anahtar Kelimeler: İnflamatuvar bağırsak hastalıkları, hepatik sinüzoidal dilatasyon, azatioprin

[GP184]

Otoimmun hepatit: Gizli Düşman - Olgu sunumu

Emre Odabaş, Hasan Selim Güler, Ümit Karaoğullarından
Çukurova Üniversitesi, İç Hastalıkları Ana Bilim Dalı, Gastroenteroloji Bilim Dalı, Adana

Anormal karaciğer biyokimyasal ve fonksiyon testleri asemptomatik veya nonspesifik semptomu olan hastalarda sıklıkla tespit edilir. Toksik, iskemik, viral, otoimmun, genetik, metabolik bozukluklar gibi birçok sebebi olabilir. Olgu sunumumuzda atipik, ayrışmamış, multifaktöriyel bir hasta üzerinden genel yaklaşımdan bahsedilecektir.

Olgumuz 29 yaşında, erkekti. 14 paket/yıl sigara, 10 yıldır günde 5-6 tane bira tüketimi öyküsü mevcuttu. Vücut kitle indeksi 38.9 olarak ölçüldü. Halsizlik, iştahsızlık, sarılık şikayetleri ile başvurdu. Başvuru tetkikleri AST:108, ALT:37, ALP:236, GGT:792, T.Bil:11.98, D.Bil:6.52, INR:2.4, Alb:2.1, plt:201000, TSH:10 şeklinde idi. Hasta servise yatırıldı. Yapılan batın ultrasonografisinde grade 3 hepatosteatoz, batın içi minimal serbest sıvı ve karaciğer parankiminde heterojenite izlendi. Endoskopide pangastrit ve portal hipertansif gastropati görüldü. Portal doppler'de portal hipertansiyon ve hepatosteatoz görüldü. TSH yüksekliği nedeniyle yapılan tiroid ultrasonografisinde tiroidit olarak değerlendirildi. Levotiroksin 50 mcg başlandı. Kronik karaciğer hastalığına yönelik etyolojiyi aydınlatmak için tetkikler istendi. Viral hepatit açısından bakılan Hepatit B aşılı, hepatit A ve C ise karşılaşmamış olarak görüldü. TORCH paneli virüsleri negatif olarak sonuçlandı. Seruloplazmin ve a1-antitripsin düzeyleri normal geldi. ANA, AMA, SMA antikorları negatif olarak sonuçlandı. Kardiyolojik muayenesi normal idi. Alkol kullanımı dışında toksik olabilecek madde kullanımı yoktu. IgG düzeyi 20,3 g/L olarak sonuçlandı. Bunun üzerine protein elektroforezi yapıldı. Monoklonal gammopati saptandı. Olgumuzda yoğun alkol kullanımı ve obezite olması nedeniyle ön planda steatohepatit ve alkolik hepatit düşünülmüş idi. Discriminant Faktör>32 olarak hesaplandı. Yüksek riskli olarak değerlendirildi. Ancak otoantikorları negatif olmasına rağmen, IgG yüksekliği ve tiroidit tanısı olması nedeniyle otoimmun hepatit (OİH) dışlamak gerekiyordu. Karaciğer biyopsisi planlandı. Biopsi sonucu resim-1'de gösterilmiştir. Patoloji sonucuyla değerlendirildiğinde OİH basit skoru 6 olarak hesaplandı. Hastaya metilprednisolon 40 mg, furosemid, spirinolakton başlandı. Takiplerinde değerleri regrese olan hasta rutin takiplerine devam etmektedir.

OİH dolaşımdaki otoantikorlar ve yüksek serum globulin seviyeleri ile karakterize, karaciğerin kronik, inflamatuar bir hastalığıdır. Hastalık akut hepatit olarak başlayıp kronik karaciğer hastalığı ve siroza ilerleyebilir. Dışlama tanısı olup her zaman akla getirilmelidir.

Anahtar Kelimeler: *KCFT yüksekliği, otoimmun hepatit, siroz, alkolik hepatit, steatohepatit*

Resim-1
Picture-1

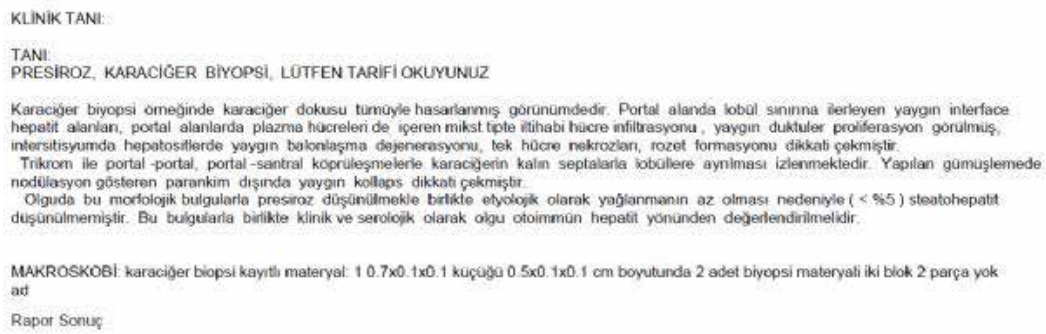

KLİNİK TANI:

TANI:
PRESİROZ, KARACİĞER BİYOPSİ, LÜTFEN TARİFİ OKUYUNUZ

Karaciğer biyopsi örneğinde karaciğer dokusu tümüyle hasarlanmış görünümdedir. Portal alanda kobül sınırına ilerleyen yaygın interface hepatit alanları, portal alanlarda plazma hücreleri de içeren mikst tipte iltihabi hücre infiltrasyonu , yaygın duktuler proliferasyon görülmüş, intersitisyumda hepatositlerde yaygın balonlaşma dejenerasyonu, tek hücre nekrozları, rozet formasyonu dikkati çekmiştir.
Trikrom ile portal -portal, portal -santral köprüleşmelerle karaciğerin kalın septalarla lobüllere ayrılması izlenmektedir. Yapılan gümüşlemede nodülasyon gösteren parankim dışında yaygın kollaps dikkati çekmiştir.
Olguda bu morfolojik bulgularla presiroz düşünülmekle birlikte etyolojik olarak yağlanmanın az olması nedeniyle (< %5) steatohepatit düşünülmemiştir. Bu bulgularla birlikte klinik ve serolojik olarak olgu otoimmün hepatit yönünden değerlendirilmelidir.

MAKROSKOBİ: karaciğer biopsi kayıtlı materyal: 1 0.7x0.1x0.1 küçüğü 0.5x0.1x0.1 cm boyutunda 2 adet biyopsi materyali iki blok 2 parça yok ad

Rapor Sonuç

Karaciğer Biyopsisi
Liver Biopsy

[GP185]

Tipik Semptomların Ötesinde: OSAS ile Prezente Gaucher Tip 1 Vakası

Yunus Günegül[1], Taylan Kav[2]
[1]Hacettepe Üniversitesi Tıp Fakültesi, İç Hastalıkları Ana Bilim Dalı, Ankara
[2]Hacettepe Üniversitesi Tıp Fakültesi, Gastroenteroloji Bilim Dalı, Ankara

Giriş:
Gaucher hastalığı (GH), GBA 1 genindeki mutasyonlar sonucu glukoserebrozidaz adlı lizozomal enzim eksikliği ile giden ve makrofajlarda glukoserebrozit birikmesi ile sonuçlanan bir hastalıktır. Başlıca dalak, karaciğer, kemik iliği, kemik ve diğer doku/organlarda tutuluma bağlı bulgular gözlenebilmektedir.
Gaucher tip 1 hastalığı, tip 2 ve tip 3'den tipik merkezi sinir sistemi tutulumu olmaması ile ayrılır. Gaucher tip 1 hastalarında solunum sistemi tutulumu nadir olup üst solunum yolu tutulumu gözlenmez.

Amaç:
Gaucher tip 1 hastalığı olan ve halsizlik, yorgunluk, uyku hali ile başvuran hastamızın yönetimini sunmayı amaçladık.

Olgu:

46 yaş erkek hasta; karın ağrısı, yaygın kemik ağrısı ve yorgunluk şikayetleri ile başvurusunda hepatosplenomegali ve dalakta hipodens lezyonlar saptandı. Tam kan sayımında, böbrek ve karaciğer fonksiyon testlerinde patoloji saptanmadı. Kemik iliği aspirasyon-biyopsisinde gaucher hücreleri saptandı. Kuru kandan gönderilen beta glukoserebrozidaz 2,06 mikromol/saat/L (N>4) olarak raporlandı. Hastanın genetik analizinde GBA geninde mutasyon saptandı. Gaucher tip 1 tanısı koyulan hastaya enzim replasman tedavisi (Imigluseraz) başlandı. 3 yıllık izlemde şikayetleri gerileyen, sitopenisi olmayan hastanın karaciğer ve dalak boyutunda küçülme saptandı. İzleminde halsizlik, yorgunluk şikayeti ile başvuran hastanın öyküsü derinleştirildiğinde gündüz uyku hali, konsantrasyon bozukluğu, araç sürerken uyuklama ile kaza geçirdiği öğrenildi. Akciğer görüntülemesi ve transtorasik ekokardiyografisinde patolojik bulgu saptanmayan hastaya polisomnografi yapıldı. Obstrüktif uyku apne sendromu (OSAS) tanısı koyulan hastaya CPAP tedavisi başlandı.

Tartışma:

Gaucher hastalarının büyük kısmında tanı anında ve izlemde halsizlik, yorgunluk şikayetleri ile sık karşılaşılır. Hastalığın tedavi hedeflerinden birinin de halsizlik ve yorgunluk halinin giderilmesi olduğu unutulmamalıdır. Özellikle enzim replasman tedavisine yanıt veren hastaların izleminde yeni gelişen semptomları özenle sorgulanmalıdır. Toplumda sık rastlanılan hastalıkların bu hastalarda da gözlenebileceği akılda tutulmalıdır.
Literatürde tanımlı OSAS ve Gaucher tip 1 hastalığı birlikteliği bildirilmemiş olup hastamız ilk vakadır.

Sonuç:
Hastamıza OSAS tanısı koyarak CPAP tedavisine başlandı. Tedavi sonrası halsizlik, yorgunluk, uyku hali şikayetlerinde anlamlı ölçüde düzelme saptanan hastanın takibine devam ediliyor.

Anahtar Kelimeler: CPAP, Gaucher, Uyku Apnesi

Şekil 1

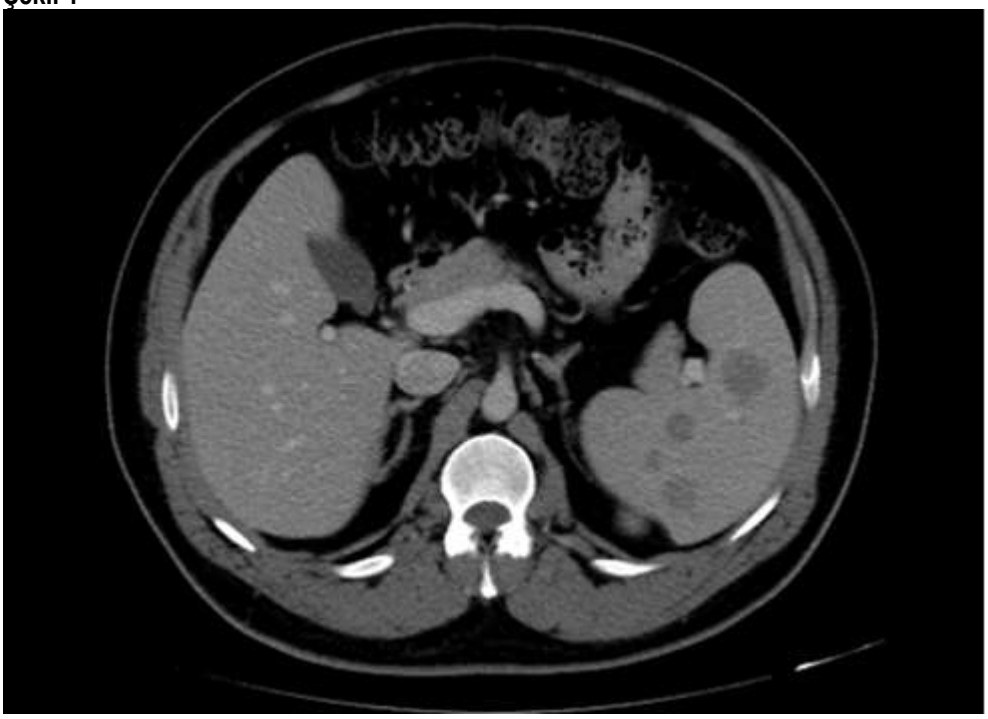

Tedavi öncesi dalaktaki hipodens lezyonlar

[GP186]

Asemptomatik Sarılık: İndirek hiperbilirübinemi (Gilbert Değil!)

Mehmet Ali Kösekli[1], Didar Beyza Kantarcı[2]
[1]Bolu Abant İzzet Baysal Üniversitesi Tıp Fakultesi, İç Hastalıkları-Gastroenteroloji BD
[2]Bolu Abant İzzet Baysal Üniversitesi Tıp Fakultesi, İç Hastalıkları

Asemptomatik sarılıklı bir olguyu sunuyoruz: 52 yaş erkek hasta giderek koyulaşan sarılıktan yakınıyor. 2 ay önce önce göz aklarında başlayan, vücut üst yarısından tüm bedenine yayılan ve giderek koyulaşan sarılığı mevcutmuş. Kaşıntı, döküntü, ateş, halsizlik iştahsızlık,travma,injeksiyon tanımlamıyor. FM'de sarılık dışında bulgu, organomegali yok. 7 yıl önce kolesistektomi olmuş, ilaç kullanımı, soygeçmiş özelliği yok. Hb:14gr/dl, WBC:6300/mm3, Plt:166 bin. MCV:90 fL, T.Bil:9,4 mg/dl, İnd. Bil:9 mg/dl, D.Bil:0,4 mg/dl. Alb:4,5mg/dl. LDH, Haptoglobulin, Retikulosit: %2 (N). Transaminazlar, kolestaz enzimleri, seruloplazmin, A1AT, INR, otoimmun ve viral seroloji normaldi. Böbrek ve elektrolit değerleri, serum protein elektroforezi normaldi. Gaita paneli doğaldı. Batın USG'de IHSY ve koledok normal saptandı. İndirekt bilirübin artışıma yol açan hemolitik anemi, dizeritropoez, hematom gibi nedenler dışlanarak Crigler-Najjar Tip 2 tanısı kondu ve hastaya durumu anlatıldı. Tartışma: Büyük kısmı yaşlı eritrositlerin yıkımı sonucu oluşan heme molekülü, biliverdine ve bilirübine dönüşütürülür. Bilirübin Albümine bağlı olarak hepatositlere taşınır. Bilirübin hepatositlerde Glukronil transferaz enzimiyle glukronillenerek direk bilirübin haline dönüştürülür ve safra kanallarına atılır(1,2). Crigler-Najjar sendromu, karaciğerdeki indirekt bilirubinin glukuronidasyonu için gerekli UDP-glukuronosiltransferaz enziminin yokluğu (Tip1:Tanı konamazsa ölür) veya azalmış aktivitesi (Tip2) ile karakterize, nadir, otozomal resesif kalıtsal bir hastalıktır. Tip 2 Crigler-Najjar sendromu, bilirubin-üridin difosfat glukuronosiltransferaz UGT1A1 genindeki bir nokta mutasyondan kaynaklanır (3,4,5) Konjenital non-hemolitik sarılığın en önemli nedenlerinden biridir. İndirekt bilirubin konsantrasyonunun artması hastalığın karakteristiğidir. Gilbert sendromunda indirek bilirübin düzeyleri 5-6 mg/dl'yi aşmaz. Hastalığın şiddeti, bilirubinin glukuronidasyonu için gerekli olan enzim düzeyine bağlıdır. Tedavisi konservatiftir. Bilirubini albuminden uzaklaştıran penisilin, sülfonamidler, salisilatlar, seftriakson ve furosemid gibi ilaçlardan kaçınılmalıdır. Yaşamın ilk dönemlerinde tanı konulur ise tedavide kernikterus riski açısından fenobarbital ve fototerapinin etkinliği tartışılmaktadır. Plazmaferez ve fototerapi; bilirubinin transplasental geçişini ve ardından fetusta oluşacak nörolojik hasarı önlemek amacıyla, özellikle gebelikte hiperbilirubinemi krizini atlatmak için gereklidir (6,7,8)

Anahtar Kelimeler: Sarılık, hiperbilirübinemi, indirekt bilirübin, direk bilirübin, Crigler-Najjar sendromu

[GP187]

Çakşır Otuna bağlı Akut Hepatit

Vedat Göral
Istanbul Medipol Üniversitesi, Medipol Mega Hastanesi Gastroenteroloji Bölümü, Istanbul

Çakşır otu, maydanozgiller familyası içinde yer alan ve sarı çiçekleri olan bir bitkidir. Ülkemizde Güney Doğu Anadolu, Doğu Anadolu ve Akdeniz bölgesinde yetişmektedir. Çakşır otu kökünün; iktidarsızlık, kısırlık gibi cinsel sorunların tedavisinde kullanıldığı, cinsel gücü artırdığı bildirmektedir. Vaka: Yeni evli bir hastamız (Erkek, 27 yaşında), etrafın tavsiyesi üzerine çakışır otu kullandıktan sonra, bulantı ve kusma, idrar renginde koyulaşma ile bize başvurdu. Yapılan tetkiklerde; ALT 442 IU/ml, AST 338 IU/ml, bilirübinler hafif yüksek idi. USG'de karaciğer ve dalak normal görünümde idi. Hastada, Akut hepatit düşünüldü, HBV, HCV, HAV, Alkol, diğer viral markerlar negatif idi. Hastaya başka bir şey kullanıp kullanmadığında, çakşır otu kullandığını söyledi. Bu otun kesilmesi sonrası, karaciğer fonksiyonlarında belirgin düzelme saptandı. Bilinçsizce ve hekime danışmadan kullanılan bazı bitkilerin, karaciğer toksisitesine ve hatta ölüme bile neden olabileceği bilinmelidir.

Anahtar Kelimeler: Çakşır Otu, Akut Hepatit, Karaciğer toksisitesi

[GP188]

Karaciğer Sirozlu Hastada Penil Ülser

Füsun Güneşdoğdu[1], Ayça Gökçen Değirmenci Saltürk[2]
[1]Yeni Yüzyıl Üniversitesi Gaziosmanpaşa Hastanesi, Aile Hekimliği ABD, İstanbul
[2]Yeni Yüzyıl Üniversitesi Gaziosmanpaşa Hastanesi, İç Hastalıkları ABD, Gastroenteroloji Kliniği, İstanbul

39 yaş, erkek hasta,
Bilinen etanole bağlı karaciğer sirozu tanısı olan hasta, son 2 haftadır başlayan sarılık, karın ağrısı ve peniste ağrı yakınması ile başvurdu. Hastanın öyküsünde 14 yıldır günde ortalama 1 litre alkol kullanımı mevcut olduğu öğrenildi. Hasta kliniğimize dekompanse karaciğer sirozu tanısı ile yatırıldı.
Yapılan fizik muayenesinde bilinç açık, koopere, hepatik ensefalopati bulgusu yok, solunum sistemi ve kardiyovasküler sistem muayenesi doğal, batın distandü, asiti yok, ciltte ve skleralarda sarılık mevcut, peniste ülsere lezyonları var.
Hastanın gelişindeki laboratuar bulguları;
Kreatin: 0,63 mg/dl GFR: 123 mL/dk/1,73 m2
Sodyum: 131 mmol/L, Potasyum: 2,97 mmol/L
Total bilirubin: 23,7 mg/dL, Direkt bilirubin: 21,8 mg/dL
AST: 111 U/L ALT: 28 U/L ALP: 124 U/L GGT: 302 IU/L
HGB: 8,7 g/dL HCT: % 25,5 PLT: 137 bin/uL
INR: 1,36 Albumin: 27 g/L
Meld–Na skoru: 25 Child- 9 B
Bu sonuçlarla hastanın gelişindeki Lille skoru: 0,93. 7 gün steroid tedavisi sonrası Lille skoru: 0,92 saptandı.
Hastaya steroid tedavisine yanıtsız dekompanse karaciğer sirozu nedeniyle nakil hazırlıklarına başlandı.
Hastadan penil ülser ayırıcı tanısı için VDRL, HSV tip1 IgG/ IgM, HSV tip 2 IgG/ IgM, Anti HIV testleri istendi. VDRL negatif, Anti HIV negatif sonuçlandı. HSV Tip 2 IgM (+) IgG (-) sonuçlandı. Enfeksiyon hastalıkları önerisi ile tedavisine 3*400 mg Asiklovir eklendi, 10 gün boyunca devam edildi.
Siroz, normal karaciğer hücrelerinin tahrip olarak bağ dokusu ile yer değiştirdiği kronik ilerleyici bir karaciğer hastalığıdır. İmmun sistemde ve makrofaj fonksiyonundaki defektler nedeniyle sirozda enfeksiyonlar sıkça görülür. Karaciğer sirozu olan bir hastayı immunsuprese hasta olarak kabul edip, fırsatçı enfeksiyonlar açısından da değerlendirmek gerekir. Bizim hastamızda da siroza bağlı komplikasyonlarla birlikte penil ülserler saptayıp antiviral tedavi ile ülserlerinde kısmen iyileşme sağlanmıştır.

Anahtar Kelimeler: HSV, karaciğer sirozu, penil ülser

Resim-1

[GP189]

Ekstrahepatik portal hipertansiyonlu 3 çocuk hastada parsiyal splenik arter embolizasyonu uygulaması

Günsel Kutluk[1], Mehmet Akif Göktaş[1], Özgür Kılıçkesmez Kılıçkesmez[2], İlgin Özden[3]
[1]Sağlık Bilimleri Üniversitesi, Başakşehir Çam ve Sakura Şehir Hastanesi, Çocuk Gastroenteroloji Kliniği; İstanbul
[2]Sağlık Bilimleri Üniversitesi, Başakşehir Çam ve Sakura Şehir Hastanesi, Girişimsel Radyoloji Bölümü; İstanbul
[3]Sağlık Bilimleri Üniversitesi, Başakşehir Çam ve Sakura Şehir Hastanesi, Hepatobiliyer Cerrahi ve Karaciğer Nakli Kliniği, İstanbul

Giriş: Portal hipertansiyon,sitopeni ve özofagial varis kanamalarıyla çocukluk yaş gurubunda hayatı tehdit eden bir durumdur. Ekstrahepatik portal hipertansiyonu ve tekrarlayan varis kanamaları olan üç hastamızda cerrahi işlemlere alternatif olarak güvenle uygulan parsiyal splenik arter embolizasyon işlemini ele aldık.
Olgu: 1-8 aylıkken ateş,ishal,karında şişlik şikayetleriyle başvuran hastanın oligohidramniyoz ve erken membran rüptürlü olan bir anneden 33.gebelik haftasında 1800gr ağırlığında doğduğu,yenidoğan yoğun bakım ünitesinde kırkbeş gün yatırıldığı ve umblikal venöz kateterizasyon hikayesi olduğu öğrenildi.Doppler ultrasonografisinde karaciğer parankiminde yaygın kalsifikasyonlar,periportal kavernöz transformasyon ile uyumlu venöz kollateraller izlendi. Ekstrahepatik portal hipertansiyon tanısı alan, tekrarlayan varis kanamaları nedeni ile ardışık band ligasyonu yapılan hastaya dört yaşında splenik arter koil embolizasyon işlemi uygulandı.İşlem sonrası herhangi bir komplikasyon izlenmedi.
2-Karın ağrısı nedeniyle tetkik edilirken saptanan bisitopenisi ve splenomegalisi nedeniyle Ç.Hematoloji bölümünce takip edilen on yaşındaki kız hastanın portal doppler ultrasonografisinde parankimi hafif heterojen görünümde,konturleri ondüle bir karaciğer ve portal dolaşımda hepatofugal akım izlendi.Karaciğer biyopsisi yapılarak karaciğer hastalığı dışlanan hastanın varis kanaması yoktu ancak pansitopenisi ve band ligasyonu gerektiren özofagus varisleri mevcuttu.Etyolojiye yönelik MTHFR C667T ve PAI 4G/5G heterozigot mutasyonları saptanan hastaya on dört yaşında proksimal splenik arter embolizasyonu gerçekleştirildi.İşlem sonrası komplikasyon gözlenmedi.
3-İki yaşındayken pansitopeni nedeniyle çocuk hematoloji bölümünce tetkik edilen hastanın takibi sırasında melenasının izlenmesi üzerine yapılan doppler ultrasonografisinde splenomegali ve splenik ven çapında artış saptandı.Endoskopisinde özofagusta band ligasyonu gerektiren varisleri izlenen tirfazik bt anjiografisinde portal kavernomu görülen hastaya altı yaşındayken proksimal splenik arter embolizasyon işlemi gerçekleştirildi.İşlem sonrası komplikasyon gelişmedi.
Sonuç: Portal hipertansiyon komplikasyonlarıyla çocuklarda ciddi morbidite ve mortaliteye yol açabilen bir durumdur.Tedavide ardışık endoskopik varis ligasyonları, splenektomi, portosistemik şant ve karaciğer nakli gibi işlemlere alternatif olarak uygulanan parsiyal splenik embolizasyon sadece hipersplenizm bulgularını düzeltmekle kalmaz,varis kanama insidansında da azalmaya yol açar. Parsiyel splenik embolizasyon, ekstrahepatik portal hipertansiyonu ve varis kanaması olan hastalarda güvenli ve etkin bir profil çizmektedir.Tedavi kararının alınmasında her vaka için ayrıntılı ve disiplinler arası değerlendirme yapılmalıdır

Anahtar Kelimeler: portal hipertansiyon, splenik arter embolizasyonu, çocuk

[GP190]

Paraneoplastik Sendrom Semptomları ile Tanı Alan HCC Olgusu

Ali Çağatay Bozkına[1], Sevgi Erol[2], Elvan Işık[1]
[1]Ege Üniversitesi Tıp Fakültesi, Gastroenteroloji Bilim Dalı
[2]Ege Üniversitesi Tıp Fakültesi, İç Hastalıkları Ana Bilim Dalı

GİRİŞ

Primer karaciğer kanseri dünya çapında en yaygın altıncı kanserdir ve 2020 istatistiklerine göre kansere bağlı ölümlerin üçüncü önde gelen nedenidir. Hepatosellüler karsinoma (HCC) en yaygın (%75-86) primer karaciğer kanseri türüdür. Literatürde trombositoz, hipoglisemi, demiyelinizasyon, hiperkolesterolemi, eritrositoz, pemfigus vulgaris ve hiperkalsemi HCC ile ilişkilendirilen paraneoplastik sendromlardandır (PNS). Ancak hastaların PNS belirtileri ile HCC tanısı alması oldukça nadirdir. Burada hiperkalsemi klinik bulguları ile acil servise başvuran ve HCC tanısı alan bir olgu sunuyoruz.

OLGU

67 yaşındaki erkek hastanın 2 haftadır süren genel durum bozukluğu ve oral alımda azalma şikayeti ile acil servise başvurusunda fizik muayenede anormallik saptanmadı. Bilinen bir hastalığı ve aile öyküsü yoktu. Biyokimyasında albümini 3 g/L ve düzeltilmiş kalsiyumu 13,4 mg/dL saptandı. Yapılan MRG'sinde kronik karaciğer parankim hastalığı ve sağ lobta yaklaşık 7.5 cm çaplı wash out gösteren HCC lehine değerlendirilen kitle lezyonu izlendi. Sonrasında PET ile değerlendirilmesinde batında multipl LAP'larda ve akciğerde metastaz olmakla birlikte, iskelet sisteminde metastaz görülmedi. Kemik metastazı olmayan ve parathormonu düşük saptanan hastanın hiperkalsemisi paraneoplastik olarak değerlendirildi. İzleminde önce bilinç bulanıklığı sonrasında septik şok geliştive hasta yatışının 32. gününde kaybedildi.

TARTIŞMA

Yapılan çalışmalarda HCC'de PNS %20-43,6 aralığında saptanmıştır. HCC'nin PNS belirtisi ile saptanması ise oldukça nadirdir ve literatürde olgu sunumları dışında istatistiki bir veri yoktur. Huh ve ark.'nın retrospektif olarak yaptıkları bir çalışmada eritrositozu olan HCC hastalarının %80'inde, hiperkolesterolemisi olan HCC hastalarının %51.6'sında, tanı anında da eritrositoz ve hiperkolesterolemi olduğu saptanmıştır. Yine bu çalışmada hipoglisemi ve hiperkalseminin ise çoğunlukla terminal dönemde ortaya çıktığı bildirilmiştir. 179'unda PNS olmak üzere 903 HCC'li hastanın alındığı başka bir çalışmada ise eritrositoz dışındaki PNS faktörleri kötü prognozla ilişkili bulunmuş olup, PNS belirtilerinin ortaya çıkmasından ölüme kadar geçen ortalama hayatta kalma süresi 36 gün saptanmıştır.

SONUÇ

HCC'nin PNS belirtileri ile presente olabileceği ve eşlik eden PNS'nin prognoz açısından önemli olduğu göz önünde bulundurulmalıdır.

Anahtar Kelimeler: hepatoselüler karsinom, paraneoplastik sendrom, hiperkalsemi

[GP191]

Alışılmadık bir mantar zehirlenmesi;, Gyromitra esculenta

Naz Geyikçi[1], Ömer Küçükdemirci[2], Müge Ustaoğlu[2], Ufuk Avcıoğlu[2]
[1]Ondokuz Mayıs Üniversitesi İç Hastalıkları Ana Bilim Dalı
[2]Ondokuz Mayıs Üniversitesi Tıp Fakültesi, İç Hastalıkları Ana Bilim Dalı Gastroenteroloji ve Hepatoloji Bilim Dalı

Sahte kuzugöbeği mantarı Gyromitra esculenta'nın kendine özgü bir toksisitesi vardır. Yenilebilir anlamına gelen Latince kelime, mantarın "esculenta" adının geldiği yerdir. Gıda tercihlerinde G. esculenta tavsiye edilmese de Türkiye'nin batı bölgesindeki yerel halk, özellikle bahar aylarında toplamakta, tüketmekte ve açık pazarlarda satmaktadır. Bu olgu sunumunda bu eşsiz zehirlenmelerden bir tanesi sunulacaktır. 61 yaşındaki kadın hasta, evinin yakınında mantar yedikten sonra başlayan kusma şikayetiyle acil servise başvurmuştur. Karaciğer fonksiyon testleri (KCFT) düzeylerinin yüksek olması nedeniyle mantar intoksikasyonu olarak değerlendirilen hasta, akut hepatit ön tanısıyla hastaneye yatırılmıştır. Mantarın Gyromitra esculenta olduğu doğrulandıktan sonra ulusal zehir danışma hattı ile iletişime geçilmiştir. Hasta karaciğer yetmezliği nedeniyle yakın takip amacıyla King's College Skoru:1 ile yoğun bakım ünitesine devredilmiştir. Hasta 5 gün yoğun bakımda kaldıktan sonra King's College Skoru:0 ve KCFT değerlerinin düşmesi ile Gastroenteroloji servisi tarafından devralınmıştır. Bu vaka, Gyromitra esculenta'nın potansiyel ciddi toksisitesine işaret etmekte ve belirsiz gastrointestinal semptomlardan şikayetçi olan hastalardan kapsamlı bir tıbbi öykü almanın değerini vurgulamaktadır.

Anahtar Kelimeler: mantar zehirlenmesi, Gyromitra esculenta, karaciğer toksisitesi

[GP192]

Epidemiological profile of hepatitis A in the adult population of the hepato-gastroenterology department

Fatima Azzahra Mezouari, Wafaa Hliwa, Fatima Zahra El Rhaoussi, Mohamed Tahiri Joutei Hassani, Fouad Haddad, Ahmed Bellabah, Wafaa Badre
hepato-gastroenterology department, Ibn Rochd University Hospital Center, Casablanca, Morocco

Introduction

Acute viral hepatitis A (AVH) has recently been on the increase in adults.
The aim of this study is to describe the epidemiological, clinical and evolutionary profile of VHA in adults in a gastroenterology department.

Patients and Methods:

This is a prospective study over a 7-year period (2017-2023) including all patients followed up in consultation or hospitalized for AVH. The diagnosis of viral hepatitis A virus infection was based on positive anti-HAV IgM antibodies.

Results:

We collected 109 cases of AVH, 63 men and 46 women with a sex ratio of 1.36.. The average age of patients was 21+/- 6 years, representing 50.25% of patients. Over 84% of patients lived in urban areas, 9% in suburban areas and 6.63% in rural areas. Socioeconomic status was average for 57.81% of patients, and low for 27.55%. Almost all patients drank drinking water, 85% of them from the tap. More than 50.51% of patients consumed fast food. A similar case was reported by 23.16% of patients, and 30.20% of patients had taken medication before the onset of jaundice, with paracetamol being taken by 90% of patients. Herbal remedies were reported in 19.58% of patients. An influenza-like syndrome was noted in 71.73% of patients, and jaundice in 89%, with an average onset time of 6 days. Clinically, hepatomegaly was found in 8 patients and asterexis in one. ALT was more than 50 times normal in 47.66% of patients.

Conclusion:
In this study, we note an epidemiological transition in AVH, the average age of our patients was 26 years, and AVH was severe in 27.24% of them, with no cases presenting with fulminant forms. Additional nationwide studies are needed to reevaluate AVH prevalence and identify new risk factors.

Keywords: hepatitis A, positive anti-HAV IgM antibodies, Acute viral hepatitis A

[GP193]

Splenoktomi Sonrası Tanı Alan Portal Ven Trombozu ile Komplike Esansiyel Trombositoz Vakası

Beril Demir, Tarkan Karakan, Murat Kekilli, Ali Karataş, Serkan Dumanlı, Gülden Bilican, Kenan Moral, Halit Kandemir, Enes Cömert, Mehmet Cindoruk
Gazi Üniversitesi Tıp Fakültesi, İç Hastalıkları Ana Bilim Dalı, Gastroenteroloji Bilim Dalı,Ankara

Portal ven trombozu(PVT),portal venin tromboz veya tümöre bağlım olarak daralması veya tam tıkanması ile ortaya çıkar. Siroz portal ven trombozunun en sık görülen nedeni iken myeloproliferatif hastalıklar,maligniteler, trombofilik durumlar da portal vende tromboza yol açmaktadır.Esansiyel trombositoz(ET), kemik iliğinin çok fazla platelet(PLT) üretmesi ile karakterize en sık görülen myeloproliferatif hastalıktır.Sıklıkla tromboz,kanama ile kendini gösterir,daha çok genç kadınlarda görülür.Biz burada portal ven trombozu gelişen hipersplenizm nedeni ile maskelenen bir ET vakası sunacağız.
VAKA
29 yaşında kadın hasta acil servise 2 gündür olan hematemez ile başvurdu.Yapılan fizik muayenede splenomegali tespit edildi.Hastanın daha öncesinde kontraseptif kullanımı ve tromboz öyküsü yoktu.Yapılan laboratuvar incelmesinde hemoglobin 7.2g/dl hemotokrit 28.7 plt 158.000 tespit edildi. Koagulasyon testleri, karaciğer fonksiyon testleri, böbrek fonksiyon testlerinde patoloji saptanmadı. Hemodinamisi stabil olduktan sonra yapılan özofagogastroskopide özofagusta çok sayıda varis tespit edildi,endoskopik bant ligasyon yapıldı.Hastaya çekilen abdomen bilgisayarlı tomografi (BT)'de dalak 25cm olarak ölçüldü ve portal vende tromboz tespit edildi.PVT etyolojisini aydınlatmak için trombofili paneli, JAK-2 gen mutasyonu, PNH paneli gönderildi.Malignite ve inflamatuar durumlar ekarte edildi.Takiplerinde varis kanaması tekrar eden hastaya transjuguler intrahepatik portosistemik şant planlandı.Ancak hasta acil servise tekrar varis kanaması ile başvurdu.Konvensiyonel tedavilere(bant ligasyon, vazoaktif ilaçlar dahil) yanıt vermeyen ve splenik vende de tromboz tespit edildi hastaya splenektomi yapıldı.Postoperatif 14.günde yapılan rutin kontrollerde PLT 2,327.000 tespit edildi. Daha önce gönderilen JAK-2 mutasyonu pozitif tespit edilen hastaya kemik iliği biyopsisi yapıldıyapılan kemik iliği biyopsisinde megakaryosit hiperplazisi tespit edilen hastaya ET tanısı konuldu.Hidroksiüre başlanan hastanın takiplerinde platelet sayısı geriledi.
SONUÇ
PVT'nin en sık nedenlerinden biri kronik karaciğer hastalığı olsa da,myeloproliferatif hastalıklar,maligniteler de portal vende tromboza yol açmaktadır.Özellikle splenomegali olmasına rağmen platelet seviyesi normal sınırlarda seyreden hastalarda ET olabileceği düşünülmeli, gerekli tetkikler yapılmalıdır.Bu hastamızda tetkikler çıkmadan önce acil splenektomi endikasyonu olması nedeniyle alta yatan ET'ye bağlı olarak postsplenektomi periyotta şiddetli trombositoz izlenmiştir.Bu vaka, bu bağlamda postsplenektomi sonrası komplikasyon açısından örnek teşkil etmektedir.

Anahtar Kelimeler: *portal ven trombozu, esansiyel trombositoz, postsplenektomi*

Trombosit seyri
Platelet Course

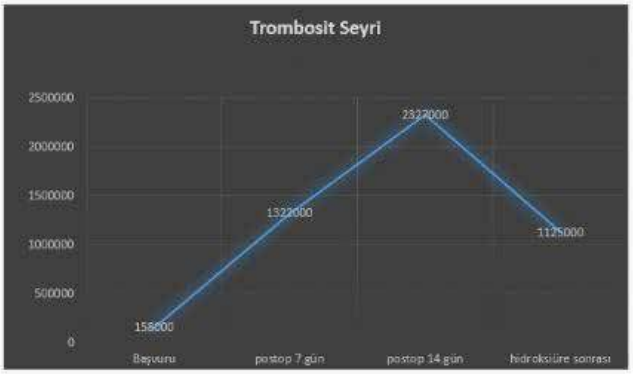

[GP194]

Farklı prezentasyonlara sahip iki sirotik hastanın ortak etyolojisi Porfiriya

Murat Kahramaner, Canan Alkım, İlker Şen, Emrullah Düzgün Erdem, Halil Onur Özarı, Cemal Fırat Subaşı, Erman Mercan, Semra Altın Dağdelen, Hüseyin Alkım
Şişli Hamidiye Etfal Eğitim ve Araştırma Hastanesi, Gastroenteroloji Kliniği, İstanbul

Amaç: Porfiriler hem biyosentezinde görevli enzimlerin doğuştan veya kazanılmış bozukluğu, ya da eksikliği sonucu oluşan, bir çok sistemi etkileyen ve farklı alt tipleri olan metabolik bir hastalıktır. Farklı prezentasyonlar ile tarafımıza başvuran ve porfiria tanısı koyduğumuz iki sirotik hastamızı sunmayı amaçladık.

OLGU 1: 36 yaşında erkek hasta nöroloji tarafından ağır polinöropati ve bilateral genu valgum deformitesi olması sebebiyle Charcot Marie Tooth tip 2 düşünülerek takibe alınmış. Kontrollerinde transaminaz yüksekliği saptanması üzerine kliniğimize yönlendirilmiş. Hastanın ast 69, alt 59, alp 140, ggt 112, total billüribin 1.56, INR 1.34, albümin 3.8, wbc 6.97, hb 13.8, plt 126 bin saptandı. Batın MR'da karaciğer parankimi heterojen karakterde, dalak kraniokaudal aksı 190 mm ölçüldü. Hikayesi derinleştirilen hastanın ağır polinöropatisine ek olarak son 5 yıldır aralıklı karın ağrısı ve zaman zaman idrar renginde koyulaşma olması sebebiyle idrarda porfobilinojen testi istendi ve pozitif saptandı. 24 saatlik idrarda total porfirin testi yüksek gelmesiyle tanımız kesinleşti.

OLGU 2: 55 yaşında erkek hasta dış merkezde karın ağrısı etyolojisi araştırılırken çekilen batın tomografisinde panniküllit ile uyumlu görünüm ile beraber karaciğer konturlarında irregülarite saptanması üzerine tarafımıza yönlendirildi. Hastanın tetkiklerinde ast 48, alt 27, alp 97, ggt 68, total billüribin 1.65, direkt billüribin 0.99, albümin 3.5, wbc 4.22, hb 11, plt 145 bin saptandı. Tomografide batın orta hatta suprarenal düzeyde mezenterik yağlı planlarda kirli heterojen dansite artımları ve kısa aksı 1 cm' yi geçmeyen reaktif görünümlü lenf nodları izlendi. Hastaya çekilen batın MR'da karaciğer konturları düzensiz ve dalak kraniokaudal aksı 154 mm ölçüldü. Tekrarlayan karın ağrısı atakları ve panniküllit etyolojisi araştırılırken spot idrarda gönderilen porfobilinojen testi pozitif saptandı. 24 saatlik idrarda total porfirin düzeyi çok yüksek saptandı.

Sonuç: Sirozu olsun veya olmasın klinik pratiğimizde tarafımıza tekrarlayan karın ağrısı atakları, polinoropati, fotosensitivite, panniküllit, tansiyon yüksekliği, kas güçsüzlüğü ile başvuran hastaların etyolojik araştırması yapılırken Porfiriya akla gelmeli ve tetkik edilmedilir.

Anahtar Kelimeler: panniküllit, polinöropati, porfiriya

[GP195]

Kırım Kongo Kanamalı Ateşi: Unutulmaması Gereken Bir Zoonotik Tehdit

Cansın Sevil Türkşen, Seçkin Özgül, Kenan Moral, Serkan Dumanlı, Gülden Bilican, Enes Cömert, Beril Demir, Halit Kandemir, Tarkan Karakan, Mehmet Cindoruk, Mehmet İbiş, Ali Karataş, Murat Kekilli
Gazi Üniversitesi Tıp Fakültesi, İç Hastalıkları Ana Bilim Dalı, Ankara

Giriş:
Kırım-Kongo Kanamalı Ateşi (KKKA); dünya çapında ciddi bir tıbbi ve halk sağlığı sorunudur. Özellikle Türkiye'nin bazı bölgelerinde mevsimsel değişimler nedeniyle yerel halk esas taşıyıcı olan kenelere sıklıkla maruz kalmaktadır.

Vaka Raporu:
Bu vakada, 51-yaşında erkek hasta; ateş, sarılık ve yaygın döküntü şikayetleriyle bölümümüze başvurdu. Trombosit seviyeleri 10.000/ml'nin altında seyreden pansitopeniye eşlik eden mukozal kanama ve hepatit mevcuttu. Hasta bir çiftçi olarak çalışmaktaydı. Fiziksel muayenede, kene veya kene ısırığına dair herhangi bir bulgu izlenmedi. Yakın zamanda üst solunum yolu enfeksiyonu için amoksisilin-klavulanat ve ibuprofen reçete edilmişti ve alkol veya bitkisel ilaç tüketimi yoktu. Bilinen ilaç kullanımı göz önüne alındığında hasta; enfeksiyöz hepatit nedenleri, eozinofili ve sistemik semptomların eşlik ettiği ilaç döküntüsü (DRESS) veya eozinofili olmayan ilaç döküntüsü yönünden değerlendirildi: Atipik deri döküntüsü bulunması, derin pansitopeni ve eozinofili olmaması nedeniyle bu öntanıların ikisi de reddedildi. Hepatit B, C, A, E ve diğer viral hepatotrofik olmayan viral etiyolojiler negatif olarak izlendi. Hastanın takibinde kanamaları trombosit replasmanı ile durduruldu. Hastanın kırsal yaşam öyküsü nedeniyle Kırım-Kongo Kanamalı Ateşi Virüsü (KKKA) ve diğer enfeksiyöz etiyolojiler açısından incelendi. KKKA PCR testi pozitifolarak sonuçlandığında; hasta Enfeksiyon Hastalıkları bölümü ile değerlendirildi: Durumu stabil olan hastaya ek antiviral tedavi düşünülmedi. Klinik stabilite sağlandığında ve karaciğer fonksiyon testleri normal seviyelere gerilediğinde, hasta taburcu edildi.
Sonuç:
Eşzamanlı döküntü, derin trombositopeni, pansitopeni ve karaciğer enzim yüksekliği tablosunun arkasında; hemofagositoz sendromu, DRESS sendromu, eozinofilik olmayan ilaç döküntüsü, Still hastalığı ve enfeksiyöz nedenler gibi birçok etiyoloji bulunabilir. Özellikle Türkiye'nin endemik bölgelerinde, KKKA'ni potansiyel bir etiyoloji olarak düşünmek esastır.

Anahtar Kelimeler: Ateş, Endemik, Hepatit, Kırım kongo kanamalı ateşi, Trombositopeni

trombosit seyri

[GP197]

Özel bir klinikte endoskopik sleeve gastroplasti deneyimi

Mehmet Çelikbilek, Hande Aldemir
MC Gastroenteroloji Kliniği, Ankara

Amaç: Endoskopik sleeve gastroplasti (ESG), mide gövdesinin tübüler yeniden yapılandırılmasını sağlamak ve mide hacmini azaltmak için tam kat dikiş kullanır. ESG' nin obezite yönetimi için güvenli, dayanıklı ve etkili bir prosedür olduğu gösterilmiştir. Gerçek yaşam ortamında ESG öncesi ve sonrasında vücut kompozisyonundaki değişikliklere ilişkin deneyimlerimizi sunmayı amaçladık. Yöntem: Ekim 2022 ve Eylül 2023 tarihleri arasında ESG uygulanan hastaların tıbbi kayıtlarının retrospektif bir incelemesini yaptık. Sütür paterni, sütür sayıları ve işlem süresi gibi prosedürle ilgili ayrıntılar not edildi. Demografi, antropometri ve komorbiditeleri içeren veriler başlangıçta ve her takip ziyaretinde toplanmıştır. Hastalar iki ay boyunca haftalık aralıklarla, sonrasında iki haftada bir, online veya yüz yüze takip edilmiştir. Görüşmeler, davranış değişikliklerini sağlamak için beslenme eğitimi ile desteklenmiştir. Kısıtlayıcı bir diyet planı yerine, tamamen bireysel olarak planlanmış beslenme programları uygulanmıştır. Bulgular: Toplam 6 hasta [tümü kadın; 38.7 ± 5.6 yıl; vücut kitle indeksi (VKİ) 34.6 ± 4.1 kg/m²] çalışmaya dahil edildi. Sadece bir hastada endoskopik olarak adrenalin enjeksiyonu ile kontrol altına alınan intraprosedürel kanama ve submukozal hemoraji vardı. Tüm hastalar ESG sonrası minimal karın ağrısı, abdominal rahatsızlık, bulantı, kusma gibi semptomlardan birini yaşadı. Bir hasta, inatçı kusma ve ağrı nedeniyle bir gece hastanede kaldı. Altı hastanın beşi ESG' den altı saat sonra taburcu edildi. Hastalar taburcu olduktan sonra herhangi bir yatış gerektirmedi. Takip sırasında herhangi bir sıvı, elektrolit veya beslenme yetersizliği olmadı. Tüm vakalar için ortalama takip süresi 19.2 hafta idi. Ortalama toplam vücut ağırlığı kaybı %15.3 ± 8 olarak görüldü. Ayrıca, ortalama VKİ 34.6 ± 4 kg/m²' den 29.4 ± 5.3 kg/m²' ye düştü. Sonuç: ESG, kısa süreli takipte, yüksek güvenlik profili ile vücut kompozisyonunda önemli iyileşmeler sağlamıştır.

Anahtar Kelimeler: obezite, sleeve gastroplasti, gastroplasti

Figür-1 ESG sonrası vücut ağırlığı değişimi

Tablo-1 Demografik ve metabolik parametreler

Table-1 Demographic and metabolic parameters

Demographics	Patients (N=6)
Mean Age (SD)	38.7±5.6
Gender. Female (%)	6 (100)
Race. White (%)	5 (83.3) (1/6 hybrid individual)
Basic Weight Parameters and Comorbidities	
Weight. kg (SD)	96.6±12
BMI. kg/m²(SD)	34.6±4.1
Hypertension (%)	1 (16.6)
Dyslipidemic (%)	1 (16.6)
Psychiatric illness (%)	1 (16.6) (under control for 1 year)
Hypothyroidism (%)	2 (33.3) (under control)
Transaction Information	
Number of sutures (SD)	5.3±0.8
Processing time. min(SD)	123.3±29.6
Suture pattern	U (3) / alterne patern (3)

Tablo-2 Hastaların metabolik takip bilgileri

Table 2. Metabolic follow-up parameters of patients

Patient	Initial weight (Kg)	Initial BMI (Kg/m²)	Current weight (Kg)	Weight loss (Kg)	% Weight loss	Follow-up period (weeks/months)	Currens BMI (Kg/m²)
1	90.7	32.1	65.6	25.1	27.7	11.5 months	23.2
2	99.1	31.6	76.6	22.5	22.7	8 months	24.2
3	103.2	37.9	90.2	13	12.6	6 months	33.1
4	99.7	35.7	88.4	11.3	11.3	5 weeks	31.7
5	75.4	29.8	69.2	6.2	8.2	5 weeks	27.4
6	111.4	40.4	100.9	10.5	9.4	3 weeks	36.6
Mean	**96.6± 12.4**	**34.6± 4**	**81.8± 13.6**	**14.8±7.4**	**15.3±8**	**19.2weeks±20.5**	**29.4±5.3**

[GP198]

İntragastrik balon uygulamasında ziyaret sıklığı ile kilo kaybı arasındaki ilişki

Mehmet Çelikbilek, Hande Aldemir
MC Gastroenteroloji Kliniği, Ankara

Amaç: İntragastrik balon (IGB), obezite yönetiminde etkili bir araçtır. Bununla birlikte, ziyaret sıklığı ve bunun kilo kaybı ile ilişkisi hakkındaki klinik veriler sınırlıdır. Bu nedenle, IGB' de ziyaret sıklığı ile kilo kaybı arasındaki ilişkiyi araştırdık. Yöntem: Bu çalışmada, Ekim 2021 ile Mart 2023 tarihleri arasında Ankara'da özel bir klinikte Medsil ve Orbera markalı IGB yerleştirilen 99 hastanın bilgileri retrospektif analiz edildi. Balon hacmi 500 ile 700 ml arasında ayarlandı. Veriler başlangıçta ve 6 ay boyunca her ziyarette toplandı. Hastalar bariatrik diyetisyen tarafından iki ay boyunca haftalık aralıklarla, sonrasında ise iki haftada bir online veya yüz yüze takip edildi. Bulgular: 99 hasta çalışmaya dahil edildi. 8 (%12.7) hastada intolerans görüldü ve balonun erken çıkarılması gerekti ve bir hasta takipten çıktı. Ortalama yaşı 37.40 ± 10.27 yıl olan ve 79' u (%87.8) kadın olan toplam 90 hasta son analize dahil edildi. IGB öncesinde ortalama vücut ağırlığı 91.49 ± 15.32 kg ve ortalama vücut kitle indeksi (VKİ) 33.39 ± 4.81 idi. IGB sonrası altıncı ay sonuçları, ortalama toplam vücut ağırlığı kaybının (TBWL) 14.30 ± 7.57 kg, % TBWL' nin %15.56 ± 7.72 ve VKİ' deki ortalama değişimin ise 5.24 ± 2.81 olduğunu ortaya koydu. Ayrıca, hastaların %92.2, %76.7 ve %53.3' ünde sırasıyla >=%5 TBWL, >=%10 TBWL ve >=%15 TBWL sağladığı görüldü. Ziyaret sıklığı göz önüne alıdığında, altı ay boyunca ziyaret sıklığı 1-5, 6-10, 11-15 ve >=15 olanlarda, ortalama TBWL sırasıyla 7.27 ± 4.53 kg, 10.15 ± 6.76 kg, 16.85 ± 6.93 kg ve 19.17 ± 5.24 kg elde edildi (p□0,001). Sonuç: IGB kilo kaybı için etkili bir prosedürdür ve yan etkileri minimaldir. Obez hastalarda daha yüksek ziyaret sayısı daha fazla kilo kaybına işaret etmektedir.

Anahtar Kelimeler: Mide balonu, intragastrik balon, obezite

Figür-1 1,3 ve 6. aylarda toplam vücut ağırlıklarının >=%5, >=%10 ve >=%15'ini veren hastaların oranı
Figure-1 Percentage of patients who lost >=5%, >=10% and >=15% of their total body weight at 1, 3 and 6 months

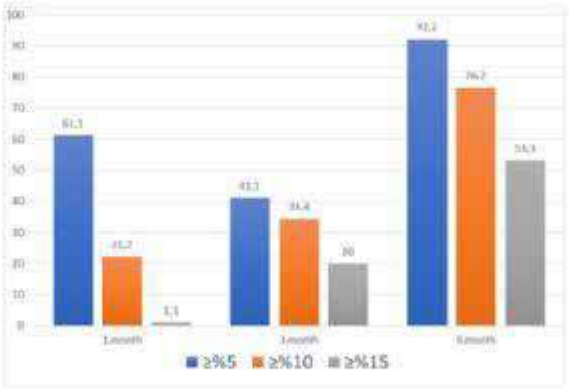

Figür-2 3. ve 6. aylarda toplam görüşme sayısı ve kilo verme oranları arasındaki ilişki
Figure-2 The relationship between the total number of interviews and weight loss rates at 3rd and 6th months

Tablo-1 Demografik ve antropometrik parametreler
Table-1 Demographic and anthropometric parameters

Table-1 Demographic and anthropometric parameters

Demographics	**Patients (N=90)**
Mean Age (SD)	32,4 (10,3)
Gender, Female (%)	79 (87,8)
Height, m (SD)	1,66 (0,9)
Basic Weight Parameters	
Pre-op body weight, kg (SD)	91,5±15,3
BMI, kg/m²(SD)	33,4±4,8
1st month kg loss (%)	9±2,6
3rd month weight loss (%)	14,4±5,4
6th month weight loss (%)	15,6±7,7
How Patients Are Followed	
Face-to-face follow-up (%)	78,9
Online follow-up (%)	21,1

[GP199]

Mide İçi Botilunum Toksin Enjeksiyonunun Obezite Tedavisindeki Başarısında Helikobacter Pylori Pozitifliği Bir Faktör Müdür ?

Mevlüt Hamamcı[1], Kerem Kenarlı[1], Hasan Tankut Köseoğlu[1], Ahmet Akbay[1], Çağdaş Erdoğan[2], Alper Macif[1], Meryem Didem Göktaş[3], Çağdaş Kalkan[1], Fırathan Sarıaltın[4], Mahmut Yüksel[1]
[1]Ankara Bilkent Şehir Hastanesi, Gastroenteroloji Bilim Dalı, Ankara
[2]Ankara Etlik Şehir Hastanesi, Gastroenteroloji Bilim Dalı, Ankara
[3]Ankara Bilkent Şehir Hastanesi, İç Hastalıkları Bilim Dalı, Ankara
[4]Ankara Bilkent Şehir Hastanesi, Radyoloji Bilim Dalı, Ankara

Amaç: Obezite dünya çapında giderek yaygınlaşmaktadır. Son yıllarda obezite tedavisinde pek çok gelişme yaşansa da endoskopik tedavi yöntemleri davranışsal tedavilere göre yan etkilerinin düşük olması ve başarı oranının daha yüksek olması nedeniyle önemli bir yere sahiptir. İntragastrik botulinum toksin enjeksiyonu ile ilgili yapılan çalışmalarda kafa karıştırıcı sonuçlar olmasına rağmen tedavinin neden bu farklı sonuçlara yol açtığı açıklığa kavuşturulmamıştır. Bu çalışmadaki amacımız intragastrik botulinum toksin enjeksiyonu tedavisinin başarısını etkileyebilecek Helikobacter pylori(HP) enfeksiyonunun varlığını değerlendirmektir. Yöntem: 18-65 yaş arası, vücut kitle indeksi 25kg/m2'nin üzerinde olup obeziteye bağlı en az bir komplikasyonu olan veya vücut kitle indeksi 30kg/m2'nin üzerinde olan hastalar çalışmaya dahil edildi. Tüm hastalardan intragastrik botulinum toksini uygulamasıyla eş zamanlı olarak HP değerlendirmesi için mide antrumundan biyopsi alındı. Bulgular: 80 hasta üzerinde yaptığımız çalışmamızda tüm gruplarda hastaların başlangıç kilolarına göre istatistiksel olarak anlamlı düzeyde azalma görüldü (p<0,001). Ancak ne HP yoğunluğunun ne de HP varlığının ikinci veya altıncı ayda kilo kaybı üzerinde istatistiksel olarak anlamlı bir etkisi olmadı. Sonuç: İntragastrik botulinum toksini uygulamasının obezite tedavisindeki başarısında çelişkili sonuçlara neden olabileceği durumlardan biri olan Helicobacter pylori enfeksiyonunun kilo kaybına etkisinin olmadığı gösterilmiştir.

Anahtar Kelimeler: Botulinum, Endoskopik tedavi, Helikobacter pylori, Obezite, Vücut kitle indeksi

Şekil-1

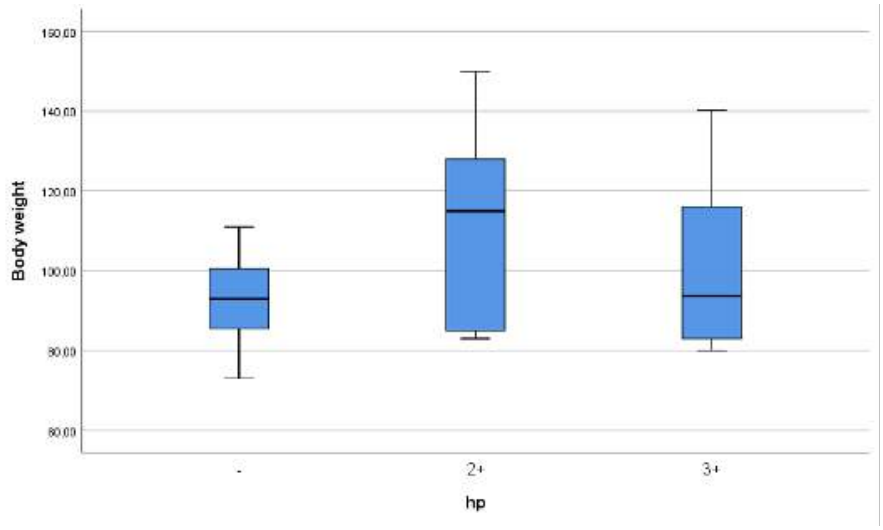

Helikobacter pylori varlığına ve yoğunluğuna göre hastaların başlangıç vücut ağırlığı

Şekil-2

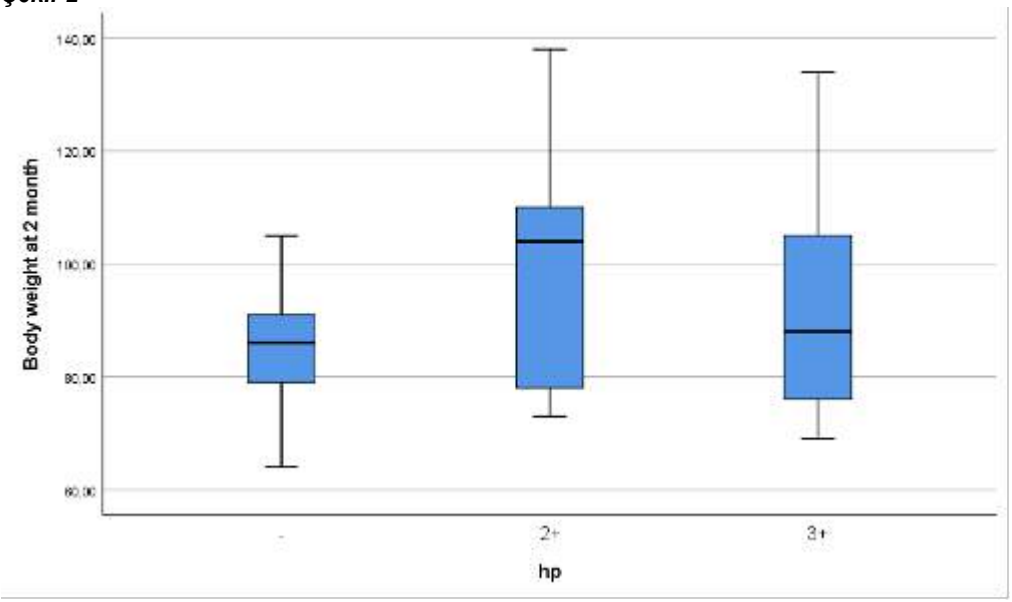

Helikobacter pylori varlığına ve yoğunluğuna göre ikinci ayda hastaların vücut ağırlığı

Şekil-3
Figure-3

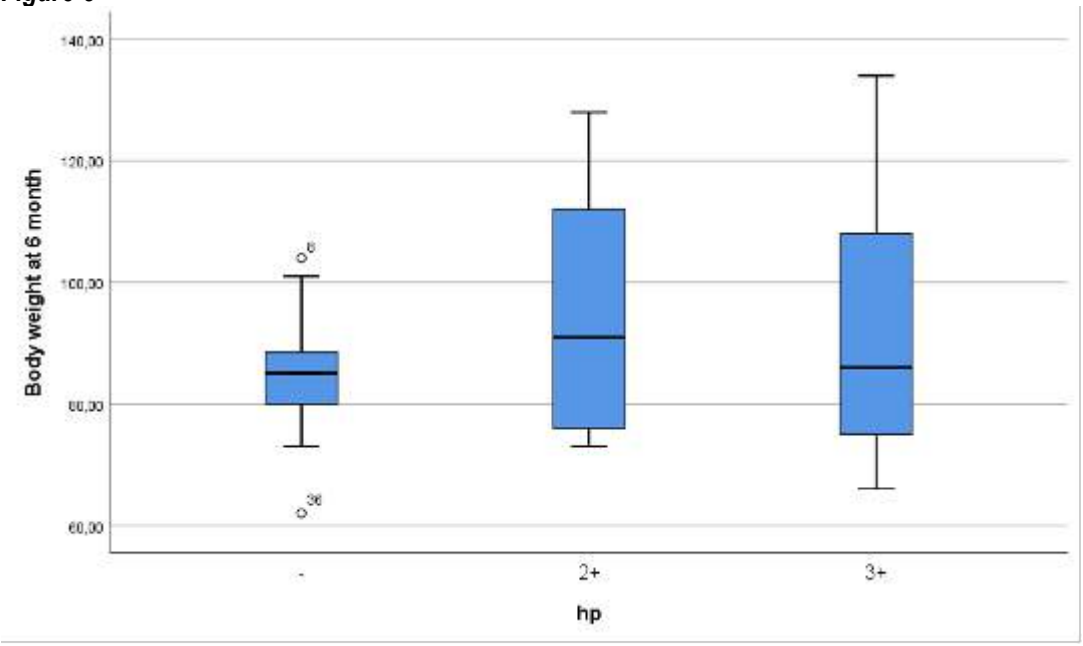

Helikobacter pylori varlığına ve yoğunluğuna göre altıncı ayda hastaların vücut ağırlığı

[GP200]

Obezite Tedavisinde Mide İçi Botulinum Toksini Enjeksiyonu: Tek Merkez Çalışması

Hasan Tankut Köseoğlu[1], Kerem Kenarlı[1], Ahmet Akbay[1], Çağdaş Erdoğan[2], Alper Macif[1], Meryem Didem Göktaş[3], Mevlüt Hamamcı[1], Çağdaş Kalkan[1], Fırathan Sarıaltın[4], Mahmut Yüksel[1]
[1]Ankara Bilkent Şehir Hastanesi, Gastroenteroloji Bilim Dalı, Ankara
[2]Ankara Etlik Şehir Hastanesi, Gastroenteroloji Bilim Dalı, Ankara
[3]Ankara Bilkent Şehir Hastanesi, İç Hastalıkları Bilim Dalı, Ankara
[4]Ankara Bilkent Şehir Hastanesi, Radyoloji Bilim Dalı, Ankara

Amaç: Obezitenin görülme sıklığının artması nedeniyle son yıllarda birçok yeni cerrahi ve cerrahi olmayan tedavi yöntemleri geliştirilmiştir. Bu yöntemlerden biri olan botulinum toksin A'nın (BTX-A) intragastrik enjeksiyonu tartışmalı başarısı nedeniyle halen tartışılmaktadır. Bu çalışma, merkezimizin obezite tedavisinde intragastrik BTX-A enjeksiyonlarının etkinliğini değerlendirme konusundaki deneyimini paylaşarak mevcut bilgilere katkı yapmayı amaçlamaktadır. Yöntemler: 18-65 yaş arasında, vücut kitle indeksi (BMI) 25 kg/m2'nin üzerinde olan ve obeziteyle ilişkili en az bir komplikasyonu olan hastalar ile BMI'si 30 kg/m2'nin üzerinde olan hastalar çalışmaya dahil edilmiştir. Bulgular: 82 hasta üzerinde yaptığımız çalışmada ikinci ayda anlamlı kilo kaybı (-9,2 kg, p<0,001) gördük, altıncı ayda ise ek kilo kaybı olmadı ancak verilen kilonun korunduğu görüldü. Hiçbir hastamızda ciddi bir yan etki görmedik. Sonuç: BTX-A'nın intragastrik enjeksiyonunun obezite tedavisinde doğru doz ve uygulama yeri ile uygun hasta seçimi birleştirildiğinde obezite tedavisinde güvenli bir yöntem olduğu görülmektedir.

Anahtar Kelimeler: Botulinum, Endoskopik tedavi, Kilo kaybı, Obezite, Vücut kitle indeksi

Şekil-1
Figure-1

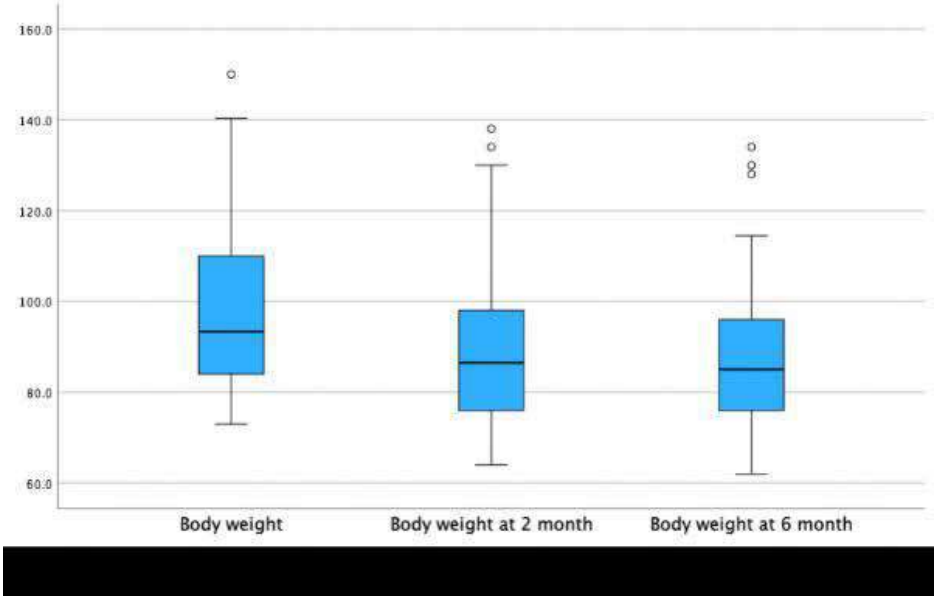

Tedavi öncesine göre kilo değişimi
Weight change from baseline

[GP201]

Nadir görülen bir asit nedeni: Tüberküloz peritonit

Ahmet Yavuz[1], Mustafa Zanyar Akkuzu[1], Berat Ebik[1], Ferhat Bacaksız[1], Ali Üzel[1], Ümit Karabulut[1], Vedat Tan[2]
[1]Sağlık Bilimleri Üniversitesi, Gazi Yaşargil Eğitim ve Araştırma Hastanesi, Gastroenteroloji Kliniği, Diyarbakır
[2]Sağlık Bilimleri Üniversitesi, Gazi Yaşargil Eğitim ve Araştırma Hastanesi, İç Hastalıkları Kliniği, Diyarbakır

Giriş: Peritoneal kavitede patolojik sıvı birikimine asit denir. Asit etyolojisinde portal ve non-portal nedenler bulunmaktadır. Non-portal asit nedenlerinden bir tanesi de tüberkülozdur.Tüm tüberküloz çeşitleri arasında tüberküloz peritonit insidansı %0,1 ile %0,7 arasında bildirilmiştir.Burada kliniğimizde takip edilen bir tüberküloz peritonit olgusu sunulmuştur. Olgu: 23 yaş kadın hasta, kilo kaybı (3 ayda 15 kg), karın ağrısı, karında şişkinlik, halsizlik şikayetleriyle dış merkezde yapılan ultrasonografide asit saptanması üzerine kliniğimize yönlendirildi. Hastanın özgeçmişinde herhangi bir hastalık ve kronik ilaç kullanım öyküsü yok. Batın tomografisinde yaygın serbest sıvı, bilateral fallop tüplerinde kontrastlanma artışı, peritonda kontrastlanma artışı, batın orta hatta alt kesimde 45x30 mm boyutunda santrali sıvı dansitesinde nekrotik lenfadenopati (LAP), periportal, periçölyak, paramezenterik yerleşimli büyüğü 14x11 mm boyutunda çok sayıda LAP izlendi. Asit örneklemesinde serum asit albümin farkı 0,3 g/dL saptandı. Asit sıvısında hücre sayımında WBC: 3500/mm3, nötrofil: 216/mm3 saptandı. Genel cerrahi tarafından hastaya laparoskopik periton biyopsisi yapıldı. Biyopsi sonucu nekrotizan granülomatöz inflamasyon içeren fibrolipomatöz dokular olarak raporlandı. Hasta ön planda tüberküloz peritonit olarak değerlendirildi. Hastaya izoniyazid (H) 5 mg/kg+Rifampisin (R) 10 mg/kg+Pirizinamid (P) 25 mg/kg+Etambutol (E) 20 mg/kg tedavisi başlandı. Tedavinin 2. ayında yapılan poliklinik kontrolünde hastanın karın ağrısı, şişkinlik şikayetinin azaldığı, 5 kg kilo artışı olduğu izlendi. Yapılan batın ultrasonografide tedavi öncesine göre asit miktarının belirgin azalmış olduğu görüldü. Hastanın tedavisinde pirizinamid ve etambutol kesildi, izoniyazid+rifampisin şeklinde tedavinin devam etmesi planlandı. Tedavinin 6. ayında yapılan kontrolde hasta tüm şikayetlerinin gerilemiş olduğunu ayrıca tedavi öncesine göre 15 kg almış olduğunu ifade etti. Yapılan batın ultrasonografide herhangi bir asit mayi izlenmedi, tedavi öncesindeki LAP'ların kaybolduğu izlendi, herhangi bir patolojik görünüm izlenmedi. Hastanın anti tüberküloz tedavisinin 9 aya tamamlanması planlandı, hastanın takibi halen devam etmektedir. Sonuç: Tüberküloz peritonit nadir görülen ve bazen maligniteler ile karışabilen, anti tüberküloz tedavi ile kür sağlanabilen nadir bir asit nedenidir. Asitli hastaların ayırıcı tanısında her zaman akılda bulundurulmalıdır.

Anahtar Kelimeler: asit, peritonit, tüberküloz

Batın tomografisi

Batın orta hatta 45x30 mm boyutunda santrali sıvı dansitesinde nekrotik LAP

Batın tomografisi

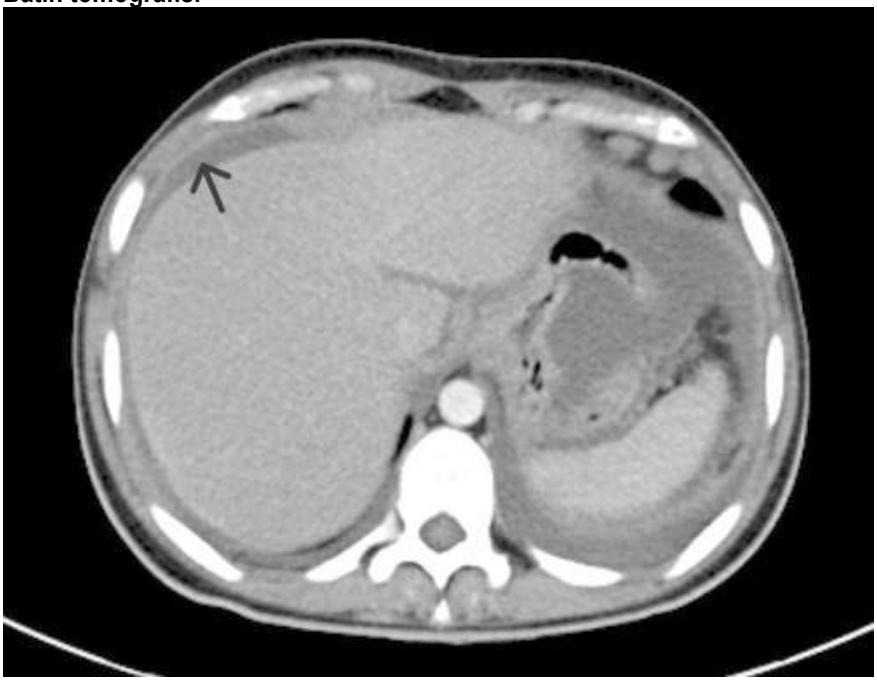

Batın içerisinde yaygın asit

[GP202]

Covid-19 Enfeksiyonuna Bağlı Nadir Bir Olgu:Akut Dalak Enfarktüsü

Kadri Atay, Harun Küçük
Mardin Eğitim Araştırma Hastanesi, Gastroenteroloji

Giriş: Koronavirüs hastalığı (COVID-19), koronavirüs 2'nin (SARS-CoV-2) neden olduğu viral bir enfeksiyondur(1). COVID-19 enfeksiyonunda mikrovasküler inflamasyon ve koagülopatiye bağlı tromboembolik olaylar sık görülebilir(2,3). Burada Covid 19 enfeksiyonu sırasında dalakta gelişen akut enfarktlı bir hasta olgusu sunuldu. Olgu: 52 yaşında erkek hasta, karın ağrısı şikayeti ile polikliniğimize başvurdu. Muaynesinde karın sol üst kadranda palpasyonla ağrı ve hassasiyet saptandı. Özgeçmişinde 5 yıldır HT tanısı ile takip edildiği öğrenildi. Laboratuvar tetkiklerinde kreatinin 1,2 mg/dl (0.2-1.3), BUN 55 mg/dl (6-20),ALT) 120 U/L (7-45), AST 175 U/L (13-40), LDH 740, ALP 55 U/L,GGT 65 U/L, CRP 150 mg/L, D-Dimer 2000 ng/mL, Lökosit 15200 uL,lenfosit 640 uL,Hgb 11g/dL,Hct %33,PLT 440.000 uL olarak saptandı. Ateşinin olması nedeniyle olası Covid 19 enfeksiyonu açısından istenen PCR testi pozitif saptandı. Hasta Covid servisine yatırılarak tedavileri başlandı. Karın ağrısı için yapılan batın ultrasonunda karaciğer ve safra kesesi normal olarak saptandı. Dalakta hafif boyut artışı(125mm) ve subkapsüler kesimlerde keskin sınırlı olmayan kistik ekoda enfarkt? alanları ile uyumlu lezyonlar saptandı. Kontrastlı BT de dalağın yaklaşık %75 ini kaplayan yaygın enfark alanları ve splenik arterde okülüzyon saptandı. Tromboz etiyoloji açısından trombofili panelleri ve vaskülit ve diğer bağ doku hastalıkları açısından bakılan markerlar negatif idi. Eko da EF %65 ve kardiyak emboli saptanmadıHastaya i.v hidrasyon, antikoagülan olarak Cleaxane 0,6 2x1 s.c ve geniş spektumlu ve Covid 19 a yönelik tedavileri başlandı. Hastanın mevcut tedaviler ile takiplerde dalak enfarktüsünde progresyon saptanmadı. İki haftalık yatışı sonrası akut fazlarında gerileme olan ve genel durumu düzelen hasta 6 ay oral warfarin tedavisi almak üzere taburcu edildi. Sonuç: COVID-19 enfeksiyonunda hiperkoagulasyon durumu iyi belinmektedir (4). Özellikle karın ağrısı belirgin olan Covid 19 olgularında karın içi organ enfarktüsü olasılığını dikkatle değerlendirmelidir. Olgumuzda olduğu gibi karın ağrısı ile başvuran tüm COVID-19 hastaları için organ enfarktüsleri ve özellikle dalak enfarktüsü ayırıcı tanıda mutlaka düşünülmelidir

Anahtar Kelimeler: COVID-19, Enfarktüs, Dalak

[GP203]

Multiple Endokrin Neoplazi Tip:1 Olgu Sunumu

Feyzanur Tosun[1], Emre Şen[2], Levent Aktaş[3], Özgür Değer[3], Firdevs Topal[3]
[1]İzmir Katip Çelebi Üniversitesi Tıp Fakültesi
[2]İzmir Atatürk Eğitim ve Araştırma Hastanesi, Aile Hekimliği Kliniği, İzmir
[3]İzmir Katip Çelebi Üniversitesi Atatürk Eğitim ve Araştırma Hastanesi,Gastroenteroloji kliniği

Giriş: Multiple endokrin neoplazi tip 1 (MEN-1) otozomal dominant geçişli, nadir görülen bir hastalık olup hiperparatiroidi (%95), enteropankreatik nöroendokrin tümörler (%60), ön hipofiz adenomları (%25) ve nonfonksiyonel adrenal korteks adenomları (%30) ile karakterizedir.
Olgu: 38 yaş erkek hasta karın ağrısı şikayetiyle gastroenteroloji polikiniğine başvurdu. Karın ağrısının birkaç haftadır olduğunu belirtti. Ağrısına eşlik eden bulantı, kusma,ishal,ateş, sarılık saptanmadı. Fizik muayenede kan basıncı: 120/80 mmHg, nabız:90 atım/dk, vücut ısısı:36,5 C normal olarak gözlendi. Batın muayenesinde defans,rebound saptanmadı. Labarotuvar tetkiklerinde Hemogram paneli normal, sedimentasyon normal, CA19-9: 25 (0-35)U/ml, diğer tümör markerları normal aralıkta. KCFT, kolestaz tetkikleri, amilaz,lipaz normal gözlendi. Üst batın USG normal olarak değerlendirildi. Hastamızın öyküsü derinleştirildiğinde 6 yıl önce baş ağrısı, hipertansiyon ve jinekomasti nedeniyle araştırıldığı ve hipofiz adenom saptandığı ve bu nedenle kabergolin kullandığı öğrenildi. Endokrinoloji takiplerinde paratiroid adenomu saptanan hasta bu nedenle 1 yıl önce opere edilmiş. Endokrin bozuklukları nedeniyle tıbbi genetiğe konsülte edildiği ve aile öyküsü olmayan hastanın MEN tanısı aldığı öğrenildi. Bu nedenle hastanın kliniğinden de şüphelenilerek kontrastlı batın BT planlandı. Batın BT de pankreas kuyruğunda 1,5 cm çaplı düzgün konturlü nodüler lezyon izlendi. Hastaya EUS planlandı. Pankreas kuyruk kesiminde 20*15mm çaplı hipoekoik, solid lezyon saptandı. 22G biyopsi iğnesiyle 2 PAS örnekleme yapıldı. Sonucu nöroendokrin tümör ile uyumlu gözlendi. Cerrahiye yönlendirilen hastanın pankreastaki lezyonun histolojik tanısı PNET (İmmünhistokimya sonucu Kromogranin:(+) CD56:(+) Sinaptofizin:(+) beta-katenin:Membranöz(+),Ki67:%1) olarak görüldü.
Sonuç: MEN-1 ilişkili endokrinopatileri olan hastaların gastroenterolojik değerlendirilmesinde özellikle de prognozda belirleyici olabilen pankreatik nöroendokrin tümörlerin erken tespiti oldukça önemlidir. Gastroenteroloji kliniklerinde nadir gördüğümüz MEN-1 sendromunu bu vakayla birlikte hatırlatmak istedik.

Anahtar Kelimeler: endokrinopati, MEN-1, nöroendokrin tümör, pankreas

Aksiyel batın BT

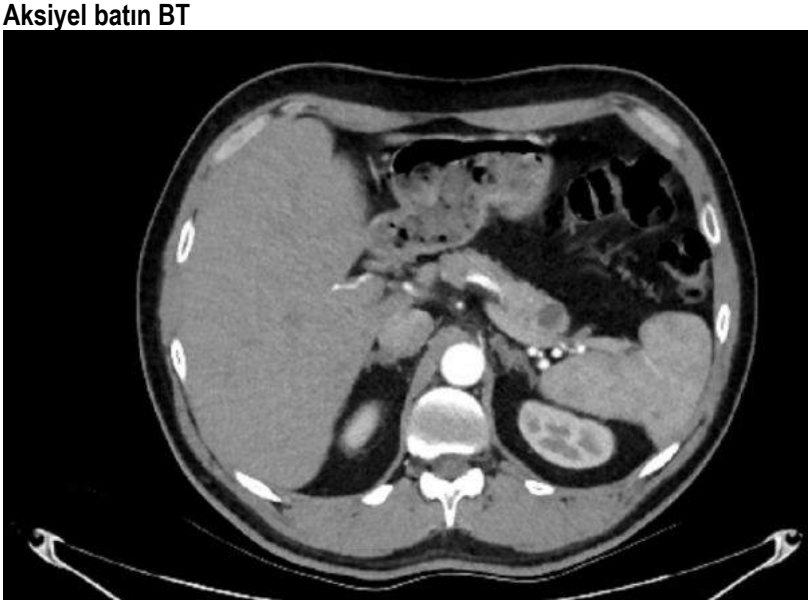

pankreas kuyruğunda 1,5 cm çaplı düzgün konturlü nodüler lezyon

Koronal BT

[GP204]

Türkiye'de obezitenin özel sağlık kuruluşları üzerindeki ekonomik etkisi: Sağlık kaynaklarının kullanımı ve obeziteye bağlı komorbiditelerle ilişkili maliyetler

Esra Şafak Yılmaz[1], Berna Simten Malhan[2], Batu Gürser[3], Dilek Yavuz Gogas[4]
[1]Novo Nordisk, Kurumsal İlişkiler ve Pazar Erişimi Departmanı, Ankara
[2]Sağlık Yönetimi Bölümü, Güven Hastaneler Grubu, Ankara
[3]Novo Nordisk, Klinik, Medikal ve Ruhsatlandırma, İstanbul
[4]Marmara Üniversitesi, İç Hastalıkları Ana Bilim Dalı, Endokrinoloji Bilim Dalı, İstanbul

Amaç:
Bu çalışmada obezitenin halk sağlığı üzerindeki etkisi, özel sağlık kuruluşları perspektifinden ele alınarak, oluşturduğu mali yük açısından değerlendirilmiştir.

Yöntem:
Türkiye'de obezite ile ilişkili 10 komorbiditenin (atrial fibrilasyon, angina, astım, kronik böbrek hastalığı, kalp yetmezliği, hiperlipidemi, hipertansiyon, osteoartrit, uyku apnesi ve Tip2 diyabet) doğrudan sağlık hizmeti maliyetlerini tahmin etmek için, özel sağlık kurumları perspektifinden bir mikro maliyetlendirme yaklaşımı kullanılmıştır. Komorbiditeler için belirlenen maliyet kategorilerinde (advers olaylar, komplikasyonlar, tıbbi cihaz, diagnostik testler, yatan hasta prosedürleri, görüntüleme testleri, ayaktan hasta viziti ve ilaç tedavileri maliyetleri) sağlık hizmeti kaynak kullanımı oranlarını tespit etmek amacıyla, Türkiye'yi temsil eden bir örnekleme dahil olan hekimlere anket uygulanmıştır. Daha sonra, her bir maliyet kaleminin birim maliyetleri CompuGroup Medikal (CGM) tarafından sağlanmış olup A, B ve C tipi özel hastaneler için ayrı ayrı elde edilmiştir. Farklı kategorilerdeki maliyetler, sağlık kaynağı kullanım oranı ile birim maliyetlerin çarpılmasıyla elde edilmiştir. Tüm komorbiditelerin hasta başına yıllık toplam maliyeti, her bir maliyet kategorisindeki tüm maliyet kalemlerinin toplanmasıyla tahmin edilmiştir.
Bulgular:
En yüksek maliyetli ilk üç komorbidite olan kronik böbrek hastalığı (KBH), kalp yetmezliği (KY) ve Tip 2 diyabet (T2DM) maliyeti; A tipi hastaneler için sırasıyla hasta başına yıllık 626.113 TL, 473.226 TL ve 297.943 TL, B tipi hastaneler için sırasıyla hasta başına yıllık 383.706 TL, 271.283 TL ve 179.223 TL ve C tipi hastaneler için sırasıyla hasta başına yıllık 324.003 TL, 233.235 TL ve 152.647 TL 'dir. Ele alınan 10 komorbiditenin toplam hasta başı yıllık maliyeti A tipi hastanelerde 2.518.609 TL, B tipi hastanelerde 1.497.454 TL ve C tipi hastanelerde 1.273.776 TL olarak hesaplanmıştır. Maliyetler ağırlıklı olarak, tedaviye bağlı advers olayların tedavisi, hastalık komplikasyonlarının tedavisi ve yatan hasta prosedürleri için sağlık kaynağı kullanımından kaynaklanmıştır.
Sonuç:
Bulgularımız, obeziteye bağlı komorbiditelerin özel sağlık sistemine önemli bir mali yük getirdiğini doğrulamaktadır. Obezitenin tedavisi ve komplikasyonlarının ortaya çıkmasının önlenmesi veya geciktirilmesiyle büyük maliyet tasarrufu sağlanabilir.

Anahtar Kelimeler: Obezite, Hastalık Yükü, Ekonomik etki

Tablo 1

		Atrial Fibrilasyon	Angina	Astım	KBH	Kalp Yetmezliği	Hiperlipidemi	Hipertansiyon	Osteoartrit	Uyku Apnesi	Tip2 Diyabet	Toplam
A Tipi Hastane	Advers Olaylar	10.268	3.181	8.037	174.459	112.288	4.750	11.698	8.106	26.149	84.582	443.518
	Komplikasyonlar	15.328	30.815	7.325	299.101	76.896	93.447	8.685	15.346	51.148	129.009	727.100
	Tıbbi Cihaz	10.251	0	242	3.528	0	0	3.422	2.833	3.808	5.350	29.434
	Diagnostik Testler	17.542	24.517	10.889	27.632	30.736	16.082	7.841	4.810	37.407	2.083	179.541
	Yatan Hasta Prosedürleri	24.082	107.891	0	7.195	159.215	988	0	142.996	63.700	34.547	540.613
	Görüntüleme Testleri	25.628	28.636	10.397	67.749	51.139	21.134	13.624	6.135	50.395	7.285	282.122
	Ayaktan Hasta Vizitleri	25.692	21.513	25.438	28.083	34.780	25.240	14.754	15.771	19.769	29.505	240.544
	İlaç Tedavileri	12.757	10.260	12.678	18.365	8.172	2.555	2.605	2.766	0	5.582	75.738
	Toplam	**141.549**	**226.812**	**75.005**	**626.113**	**473.226**	**164.196**	**62.628**	**198.762**	**252.375**	**297.943**	**2.518.609**
B Tipi Hastane	Advers Olaylar	6.161	1.909	4.822	104.676	67.373	2.850	7.019	4.864	15.689	50.749	266.111
	Komplikasyonlar	9.197	18.489	4.395	179.461	46.137	56.068	5.211	9.208	30.689	77.405	436.260
	Tıbbi Cihaz	10.251	0	242	3.528	0	0	3.422	2.833	3.808	5.350	29.434
	Diagnostik Testler	10.525	14.710	6.534	16.579	18.442	9.649	4.705	2.886	22.444	1.250	107.724
	Yatan Hasta Prosedürleri	12.041	52.989	0	3.597	79.607	494	0	71.347	31.700	16.812	268.587
	Görüntüleme Testleri	15.377	17.181	6.238	40.649	30.684	12.680	8.174	3.681	30.237	4.371	169.273
	Ayaktan Hasta Vizitleri	15.415	12.908	15.263	16.850	20.868	15.144	8.852	9.463	11.861	17.703	144.326
	İlaç Tedavileri	12.757	10.260	12.678	18.365	8.172	2.555	2.605	2.766	0	5.582	75.738
	Toplam	**91.724**	**128.446**	**50.171**	**383.706**	**271.283**	**99.440**	**39.988**	**107.046**	**146.428**	**179.223**	**1.497.454**
C Tipi Hastane	Advers Olaylar	5.134	1.590	4.018	87.230	56.144	2.375	5.849	4.053	13.074	42.291	221.759
	Komplikasyonlar	7.664	15.408	3.662	149.551	38.448	46.723	4.342	7.673	25.574	64.504	363.550
	Tıbbi Cihaz	10.251	0	242	3.528	0	0	3.422	2.833	3.808	5.350	29.434
	Diagnostik Testler	8.771	12.258	5.445	13.816	15.368	8.041	3.921	2.405	18.703	1.042	89.770
	Yatan Hasta Prosedürleri	10.526	44.157	0	3.597	72.144	412	0	59.456	26.416	15.483	232.192
	Görüntüleme Testleri	12.814	14.318	5.198	33.874	25.570	10.567	6.812	3.067	25.198	3.643	141.061
	Ayaktan Hasta Vizitleri	12.846	10.756	12.719	14.042	17.390	12.620	7.377	7.886	9.884	14.753	120.272
	İlaç Tedavileri	12.757	10.260	12.678	18.365	8.172	2.555	2.605	2.766	0	5.582	75.738
	Toplam	**80.763**	**108.748**	**43.963**	**324.003**	**233.235**	**83.293**	**34.327**	**90.138**	**122.658**	**152.647**	**1.273.776**

[GP205]

Weil Hastalığı; Bir Olgu Sunumu

Derya İnsal Saygılı[1], Osman Yüksekyayla[2], Ersin Batıbay[2], Savaş Cumali Efe[2], Ahmet Uyanıkoğlu[2]
[1]Harran Üniversitesi Tıp Fakültesi İç Hastalıkları Ana Bilim Dalı, Şanlıurfa
[2]Harran Üniversitesi Tıp Fakültesi Gastroenteroloji Ana Bilim Dalı, Şanlıurfa

Leptospiroz; spiroketlerin neden olduğu, kemirgen rezervuarlardan kaynaklanan, kırsal alanlarda sık görülen zoonotik hastalıktır. (1) Ateş, trombositopeni, bilürubinemi ve kreatin artışı görülen hastalarda ayırıcı tanıda leptospirozun akılda tutulması gerektiğini hatırlatmak istedik. Yazımızda Leptospira MAT testi pozitif, hepato-renal tutulumu olan, Weil hastalığı tanılı olgumuzu sunduk.

GİRİŞ: Leptospiroz; leptospira cinsi patojenik spiroketlerin neden olduğu, çeşitli klinik tablolar ile ortaya çıkan, yaygın vaskülitle karakterize, sistemik tutulum gösteren zoonoz etkenidir. (2) Hastalık sıklıkla kırsal kesimlerde gözlenmektedir.(1) %60-70 non-ikterik formda, subklinik belirtilerle görülür ve kendini sınırlar. Weil Hastalığı %10 oranında görülen mortalitesi yüksek bir çoklu sistem hastalığıdır.(3)

Olgu: Bilinen hastalık öyküsü olmayan, 34 yaşında, çiftçilikle uğraşan erkek hasta 5 gün önce başlayan kas ve karın ağrısı, üşüme, titreme, sarılık, gözlerde kızarıklık şikayetleri ile başvurdu. Muayenede ateş 38.2 C, tansiyon 110/70mmHg, nabız 97/dk, satürasyon %86 olarak ölçüldü. Batın muayenesi normal olan hastanın akciğer oskültasyonunda bazallerde ses azalması ve kaba raller saptandı. Sklerada kızarıklık, sarılık, ellerde çatlaklık görüldü. Akciğer grafisinde sinüsler kapalı izlendi. Laboratuvarda trombositopeni(28.000 10^3/µL), lökositoz(11.590), hiperbilürubinemi(total 19,6mg/dL, direkt 11,2mg/dL), INR 1,04, kreatinin (5,25 Mg/dl) ve üre(220 Mg/dl), Sodyum 126 Mg/dl, CRP 350 olarak ölçüldü. Hepatit ve brucella testleri negatif saptandı. Weil Hastalığı düşünülerek doksisiklin ve seftriakson başlandı. Akciğer tutulumu olması nedeniyle prednol 60mg/gün başlandı ve plazmaferez uygulandı. Hemodiyaliz ve platelet replasman ihtiyacı olmadı. Hastanın klinik ve laboratuvar tetkikleri tedaviyle düzeldi, 8. gün şifa ile taburcu edildi.

TARTIŞMA: Leptospiroz, subklinik tablodan MODS'a uzanan kliniklerle prezente olabilir.(3) İnkübasyon süresi 5-14 gündür. Weil Hastalığı %10 oranında görülmektedir ve ateş, kanama, sarılık, renal yetmezlik ve nörolojik bulgular ön planda görülmektedir.(4) Olgumuz sarılık, nefes darlığı, ateş, karın ağrısı ve yürümede güçlükle başvurdu. Weil Hastalığı düşünüldü. Erken dönemde başlanılan antibiyoterapi ve destek tedavileri ile klinik düzelme sağlandı.

Sonuç olarak, Leptospiroz çoğunlukla ateş, sarılık, kas ağrısı ve döküntü gibi non-spesifik bulgularla seyreden ve kendini sınırlayan, akılda tutulması gereken bir hastalıktır.

Anahtar Kelimeler: spiroket, Weil, sarılık, leptospiroz

Hastanın tedavi öncesi pa akciğer grafisi

Hastanın tedavi sonrası pa akciğer grafisi

Tablo 1-laboratuvar değerleri

Tablo 1. Laboratuvar değerleri				
Laboratuvar testi	**1. gün**	**5. gün**	**10. gün**	**Referans Değer**
Hemogram				
WBC (103/µL)	9,045	13,6	4,44	3,7-10,1
Hemoglobin (g/dL)	12,2	12,0	11,8	12-18,1
Nötrofil (%)	5,78	7,93	1,56	1,63-6,96
Trombosit (103/µL)	28,7	90,8	265	142-424
Biyokimya				
Üre (mgL/dL)	220	190	25	19-50
Kreatinin (mgL/dL)	5,25	4,09	0,85	0,2-1,2
Total bilirubin (mgL/dL)	16,9	17,6	2,5	0,3-1,2
Direkt bilirubin (mgL/dL)	11,8	12,2	2,3	0-0,3
AST (IU/L)	43	104	45	13-40
ALT (IU/L)	30	85	121	7-40
LDH (IU/L)	331	400	217	120-246
GGT (IU/L)	131	85	128	0-73
K+ (mEq/L)	3,24	3,10	4,20	3,5-5,5
Na+ (mEq/L)	126	135	136	132-146
CRP (mgL/dL)	350	70	9	0-5
CK (IU/L)	104	47	50	26-190
Arteriyel kan gazı				
pH	7,35	7,41	7,40	
PO2 (mmHg)	38,5	31,3	51	
PCO2 (mmHg)	39,7	47,1	41	
HCOO3 (mmol/L)	21	27,4	25	
Laktat (mmol/L)	1,7	1,2	1,6	

WBC: Beyaz kan hücresi, AST: Aspartat aminotransferaz, ALT: Alanin aminotransferaz, GGT: Gama glutamil transferaz, LDH: Laktat dehidrogenaz, CRP: C-reaktif protein, CK: Kreatin kinaz

40. ULUSAL GASTROENTEROLOJİ HAFTASI
11. GASTROENTEROLOJİ CERRAHİSİ KONGRESİ
Cumhuriyetin 100. Yılı
21-26 KASIM 2023
KAYA PALAZZO OTEL
BELEK, ANTALYA

11. GASTROENTEROLOJİ CERRAHİ KONGRESİ BİLDİRİLERİ

SÖZEL BİLDİRİLER

[CS001]

Mide Gastrointestinal Stromal Tümör cerrahisi, 26 vaka serilik klinik deneyimimiz

Ahmet Barış Dirim, Mehmet Kemal Yener, Harun Sır, Alper Sözütek
Adana Şehir Eğitim ve Araştırma Hastanesi Gastroenteroloji Cerrahi Kliniği, ADANA

Amaç: Gastrointestinal Stromal Tümörler (GİST), gastrointestinal traktın en sık rastlanan mezenkimal neoplazmlarıdır. Sıklıkla mide, daha az sıklıkla da ekstraduodenal ince barsaklar, kolon ve rektumda görülür. Çalışmamızda mide GİST nedeniyle opere edilmiş olan hastaların klinik ve patolojik özelliklerini sunmayı amaçladık. Gereç-Yöntem: 01.01.2016 – 01.07.2023 tarihleri arasında tanı konulup, cerrahi tedavileri gerçekleştirilen 26 mide GİST olgusunun demografik ve klinikopatolojik verileri hastane bilgi sistemi üzerinden retrospektif olarak incelenerek kaydedildi. Evreleme ve risk skorlaması NCCN 2023 önerilerine sadık kalınarak uygulandı. Bulgular: Çalışmaya alınan 26 hastanın 12'si (%46,2) kadın, 14'ü (%53,8) erkek olup, yaş ortalaması 65,3 ± 10,1 yıl idi. 11 hastanın (42,3%) ek hastalığı yoktu. Peroperatif 1'er (3,8%) hastada pulmoner ve ileus komplikasyonları gelişti. 7 hasta (26,9%) onkolojik tedavi aldı. Risk skorlaması 3 hastanın yüksek (%11.5), 7'sinin orta (%26.9), 4'ünün düşük (15,4 %), 11'inin çok düşük (42,3%),1'i yok (3,8%) olarak sınıflandı. Tümör 3 hastada (11,5%) Fundus, 2'sinde (7,7%) kardiya, 12'sinde (46,2%) corpus, 9'unda (34,6%) antrum yerleşimliydi. 3 hasta (11,5%) evre I, 17 hasta (65,4%) evre II, 6 hasta (23,1%) evre III idi. Yatış gün ortalaması 7,3 ± 2,7 gün, tümör çapı ortalaması 4,8 ± 2,8 cm idi. İmmünhistokimyasal çalışmada DOG-1 21 hastada (80,8%), CD117 antijeni 25 hastada (96,2%), CD34 antijeni 24 hastada (92,3%) pozitif bulundu. Ki67 proliferasyon indeks ortalaması 5,3 ± 8,1 idi. Sonuç: Günlük pratikte tanı ve tarama amaçlı yapılan endoskopik ve radyolojik görüntüleme tetkiklerinin artışıyla GİST için erken teşhis imkanı artmış olup, hastaların cerrahi ve onkolojik tedavileri daha erken gerçekleştirilebilmektedir.

Anahtar Kelimeler: Cerrahi, Gastrointestinal Stromal Tümör, Mide

Ek Hastalık Durumu
Comorbidity Status

EK_HASTALIK

		Frequency	Percent	Valid Percent	Cumulative Percent
Valid	None	11	42,3	42,3	42,3
	HT	3	11,5	11,5	53,8
	DM	1	3,8	3,8	57,7
	KAH	8	30,8	30,8	88,5
	PULMONER	3	11,5	11,5	100,0
	Total	26	100,0	100,0	

Midede Tümör Yerleşimi
Tumor Location in the Stomach

TM_yerleşimi

		Frequency	Percent	Valid Percent	Cumulative Percent
Valid	Fundus	3	11,5	11,5	11,5
	Kardiya	2	7,7	7,7	19,2
	Corpus	12	46,2	46,2	65,4
	Antrum	9	34,6	34,6	100,0
	Total	26	100,0	100,0	

Risk Değerlendirmesi

Risk_değerlendirmesi

		Frequency	Percent	Valid Percent	Cumulative Percent
Valid	None	1	3,8	3,8	3,8
	çok düşük	11	42,3	42,3	46,2
	düşük	4	15,4	15,4	61,5
	orta	7	26,9	26,9	88,5
	yüksek	3	11,5	11,5	100,0
	Total	26	100,0	100,0	

[CS002]

Safra kesesi içerisine kanama: Hemobilia 'nın nadir bir tipi

Gizem Fırtına[1], Arda Bilgili[2], Emre Gönüllü[1], Mustafa Özdemir[3], Ahmet Tarık Eminler[2], Kerem Karaman[1]
[1]Sakarya Üniversitesi Tıp Fakültesi, Gastroenteroloji Cerrahisi Bilim Dalı, Sakarya
[2]Sakarya Üniversitesi Tıp Fakültesi, Gastroenteroloji Bilim Dalı, Sakarya
[3]Sakarya Üniversitesi Tıp Fakültesi, Radyoloji Ana Bilim Dalı, Sakarya

Amaç: Hemobilia gastrointestinal kanamanın nadir bir nedenidir. Etyolojisinde en sık iatrojenik nedenler bulunmaktadır. Sistik arterin safra kesesi içerisine spontan rüptürü ise hemobilianın çok nadir bir nedenidir. Bu sözlü bildirideki amacımız acil servise akut gastrointestinal sistem kanaması ile başvuran ve sistik arterin safra kesesi içerisine spontan rüptüre olduğunu saptadığımız vakamızı sunmaktır.

Yöntem: Acil servise akut gastrointestinal sistem kanaması ile başvuran ve sistik arterin safra kesesi içerisine spontan rüptüre olduğu saptanan hastanın demografik verileri, görüntüleme sonuçları, kan parametreleri, yapılan medikal ve cerrahi tedavi hasta dosyasından çıkarıldı.

Bulgular: 81 yaşında erkek hasta acil servise halsizlik ve kanlı dışkılama şikayetleri ile başvurmuş. Başvuru sırasında Tansiyon arterial 100/60 mmHg (milimetre-civa), nabız 110 atım/dakika olarak saptandı. Başvuru sırasında hemoglobin değeri 5.2 g/dL (normal range:11,0-16,0) olarak tespit edildi. Hasta gastroenteroloji bölümü tarafından servise yatırıldı, proton pompa inhibitörü infüzyonu başlanarak, 3 ünite eritrosit süspansiyonu verildi. Hemoglobin değeri 8.5 dr/dL olarak saptandı. Hastaya yapılan gastroskopide mide lümeninde taze kan, bulbusta koagulum olan alana skleroterapi yapıldı. Hastanın takibinde hemoglobin değerinin tekrar 5.3 gr/dL'ye kadar düşmesi üzerine 3 ünite eritorsit süspansiyonu verildikten sonra girişimsel radyoloji tarafından çöliak, superior-inferior mezenterik anjiografi yapıldı. Anjiografide sistik arterin safra kesesi lümenine fistülize olduğu saptandı. Hasta acil olarak gastroenteroloji cerrahisi tarafından ameliyata alındı. Eksplorasyonda hidropik safra kesesi saptandı. Safra kesesi lümeninin kan ile dolu olduğu doğrulandıktan sonra laparoskopik kolesistektomi yapıldı (Şekil 1). Postoperatif erken ve geç dönemde komplikasyon gelişmedi. Hasta yatışının 29., ameliyatın 16. Postoperatif gününde şifa ile taburcu edildi. Safra kesesinin patolojik incelemesinde aktif kronik kolesistit saptandı.

Sonuç: Sistik arterin safra kesesine spontan rüptürü gastrointestinal sistem kanamalarının nadir bir nedeni olup akut gastrointestinal sistem kanaması ile gelen ve etyolojinin saptanamadığı hastalarda göz önünde bulundurulmalıdır. Girişimsel radyolojinin ve deneyimli gastoenteroloji cerrahlarının bulunduğu üçüncü basamak merkezlerde bu vakalar komplikasyonlara neden olabilecek gecikme yaşanmadan saptanıp, minimal invaziv yöntemler kullanılarak başarı ile tedavi edilebilir.

Anahtar Kelimeler: Hemobilia, Üst gastrointestinal sistem kanaması, Sistik arter rüptürü

Şekil 1

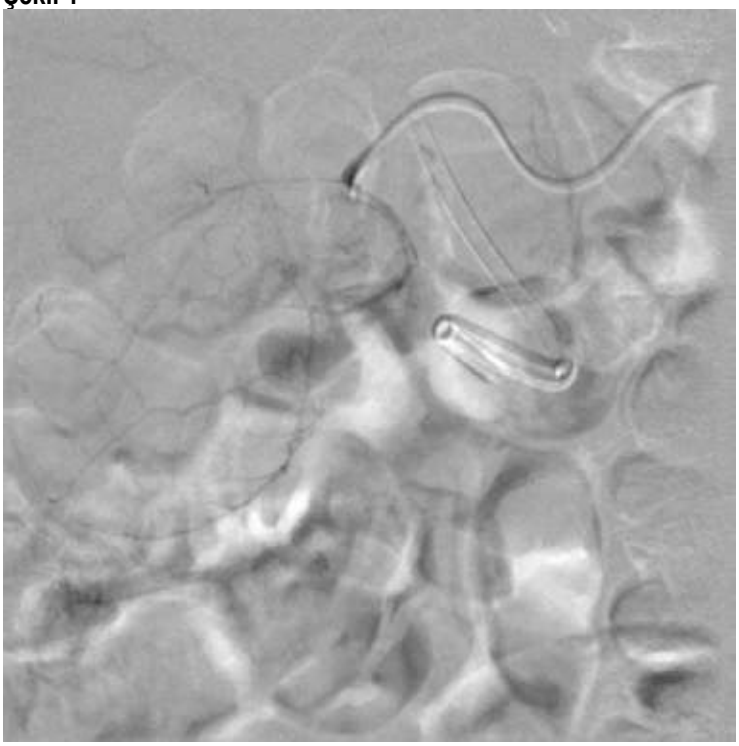

Anjiografi ile sistik arterin safra kesesine rüptürünün görüntülenmesi
Visualization of rupture of the cystic artery into the gallbladder by angiography

Şekil 2

Ameliyatta safra kesesi içerisine kanama olduğunun doğrulanması

[CS003]

Sigmoid kolon volvulusunda cerrahi tedavi sonuçları

Prof.dr. Eldar Aliyev, Doç.dr. Tarverdi Rzayev, Natavan Khdırova, Şükufe Musayeva
Azerbaycan Tıp Üniversitesi, I cerrahi Hastalıklar ABD, Bakü

Amaç: Sigmoid volvulus kolon volvulusunun %65-75'ini oluşturur. Bu çalışmanın amacı sigmoid volvuluslu hastalarda cerrahi tedavi sonuçlarını araştırmaktır.
Gereç-Yöntem: Kliniğimizde 2020-2023 yılları arasında sigmoid kolon volvulusu nedeniyle 26 hastaya acil operatif tedavi uygulandı. Yaş ortalaması 62,7 (31-82), 16'sı erkek, 10'u kadındı. Hastaların cerrahi tedavi sonuçları geriye dönük olarak incelendi.
Bulgular: 11 hastada (%42.3) sigmoid kolon dolaşım bozukluğu vardı. Tüm hastalara acil cerrahi tedavi uygulandı. Hastaların 21'ine (%80,7) Sigma rezeksiyonu ve Hartmann ameliyatı, 5'ine (%19,3) ise rezeksiyon ve anastomoz ameliyatı uygulandı. Hartmann operasyonu uygulanan hastaların 11'inin kolostomisi kapatıldı. 4 hasta ise takipten çıktı. Kolostomili 2 hasta rekonstrüksiyonu bekliyor. Hartmann ameliyatı olanların ortalama hastanede kalış süresi 9,3 gün oldu. Rezeksiyon ve primer anastomoz yapılanlarda bu süre 10,2 gündü. Ameliyat sonrası kaybedilen hasta sayısı 5 (%19,2) olup, hepsine Hartmann işlemi uygulandı. Rezeksiyon anastomozu yapılanlarda mortalite %0, Hartmann yapılanlarda ise %23,8 idi.
Sonuç: Rezeksiyon ve Hartman prosedürü ilk tercih edilen cerrahi yöntemdi. Hartmann, hastaların intraoperatif verilerinin (stabil bir hasta değil, gerilimsiz anastomoz yapılması imkansızdır) kötü olması nedeniyle seçildi. Kliniğimizde rezeksiyon ve anastomoz oranları düşük olmasına rağmen hasta stabil ve anastomoz gerilimsiz ise rezeksiyon ve primer anastomoz ilk tercih olmalıdır. Sigmoid volvulusa cerrahi yaklaşımda operasyonun türü belirsizliğini koruyor.

Anahtar Kelimeler: Sigmoid volvulus, Hartmann ameliyatı, Sigmoid kolon rezeksiyonu

[CS004]

Akut pankreatitin şiddetini belirlemede İmmatur Granulosit(IG) ve İmmatur Granülosit yüzdesinin(IG%) prognostik önemi

Mehmet Akif Üstüner[1], Güniz Yanık Üstüner[2]
[1]Sağlık Bilimleri Üniversitesi Bursa Tıp Fakültesi,Bursa Şehir Hastanesi,Gastroenteroloji cerrahisi Kliniği
[2]Sağlık Bilimleri Üniversitesi Bursa Tıp Fakültesi,Bursa Şehir Hastanesi,Yoğun Bakım Kliniği

Amaç: Akut pankreatit(AP) morbidite ve mortalitesi yüksek bir hastalıktır.Pankreatitin şiddeti arttıkça mortalite riski artar.Pankreatitin şiddetini erken saptayabilen kesin bir belirteç henüz bulunmamaktadır. Bu çalışmada, immatür granülosit(IG) miktarinin ve yüzdesinin (IG%), AP hastalarında, hastalığın tanısında, şiddetini belirlemede ve mortaliteyi öngörmedeki prediktif değeri araştırdık. Materyal Method: Hastanemize Ocak 2022-Mart 2023 tarihleri arasında AP nedeniyle interne edilen hastaların kayıtları retrospektif olarak tarandı. Hastalar, Modifiye Atlanta kriterlerine göre; hafif(mild), orta(moderate) ve şiddetli(severe)pankreatit olmak üzere üç grupta sınıflandırılarak analiz edildi. Bulgular: Toplamda 163 hasta çalışmaya dahil edildi. Olguların 93'ü kadın ve 70'i erkekti. Hastaların ortalama yaşı 55.78 ±20.11 yıl olarak hesaplandı.Hastalığın ciddiyetini belirlemek için yapılan ROC analizinde, % IG için cut-off değeri 0,65 'in üzerinde alındığında AUC = 0,975, Sensitivity %100, Specificity %87,5, PPV %36,7 ve NPV %100 olarak bulundu. (P<.001). Hastalığı tespit etme kapasitesinin IG%, LDH ve CRP'nin hastalığı tespit etme kapastesine göre etkin olduğu belirlendi (sırasıyla p değerleri; 0.001 ve 0.012). Mortaliteyi belirlemek için yapılan ROC analizinde, IG % için cut-off değeri 0,55 'in üzerinde alındığında AUC = 0,945, Sensitivity %100, Specificity %78,3, PPV %14,6 ve NPV %100 olarak bulundu. P<.001). Sonuç: İmmatur granulosit miktarı ve yüzdesi akut pankreatitin tanısında,şiddetini belirlemede ve mortaliteyi öngörmede etkili bir prediktif markerdir.

Anahtar Kelimeler: Akut pankreatit, ımmatur granulosit, pankreatit şiddeti

[CS005]

Komplike apandisitte preoperatif kan testlerinin tanısal rolü: Cerrahi karara uygulanabilir bir yaklaşım

Erkan Oymacı, Nurettin Kahramansoy, Sedat Tan, Ahmet Can Yaşar, Serdar Aydoğan, Mehmet Yıldırım
Sağlık Bilimleri Üniversitesi, Bozyaka Eğitim ve Araştırma Hastanesi, Genel Cerrahi Ana Bilim Dalı, İzmir.

Amaç: Komplike olmayan apandisit (NKA) ve komplike apandisitte (KA) doğru tanı ve zamanında cerrahi müdahale büyük önem taşımaktadır. Bu nedenle KA'nın öngörülmesinde yardımcı olan her faktör aynı zamanda uygun tedavi seçeneklerine de katkıda bulunur. Bu retrospektif çalışma, akut apandisit (AA) ile ameliyat öncesi kan testi düzeyleri arasındaki ilişkiyi ve bu parametrelerin NKA ve KA hastaları arasında ayrım yapıp yapmadığını belirlemeyi amaçlamaktadır. **Hastalar ve Yöntemler**: 2019-2022 yılları arasında 201 apendektomi ve 100 sağlıklı kontrol hasta analiz edildi. Hastalar üç gruba ayrıldı: Peritonit veya flegmonöz apandisit olmayan (NKA) hastalar Grup 1 olarak; peritonitli perfore, nekrotizan apandisitli (KA) hastalar Grup 2 olarak ve sağlıklı kontrol grubu hastalar (KG) Grup 3 olarak belirlendi. Hastaların beyaz kan hücresi (WBC), trombosit dağılım genişliği (PDW), ortalama trombosit hacmi (MPV), kırmızı hücre dağılım genişliği (RDW), kreatin kinaz (CK) ve bilirubin düzeyleri preoperatif incelendi ve gruplar arasında istatistiksel olarak karşılaştırıldı. **Bulgular:** ROC analizi sonucunda KA'nın ayırıcı tanısında yaş, WBC ve PDW düzeyleri belirleyici olarak saptandı. Çok değişkenli analizde, yaş (OR: 1,023; %95 GA: 1,000–1,045; P = 0,04), erkek cinsiyet (OR: 3,718; %95 GA: 1,501–9,213; P = 0,005), WBC (OR: 1,000; %95 GA: 1,000–1,000; P = 0,002) ve PDW düzeyleri (OR: 2,129; %95 GA: 1,301–3,484; P = 0,003) bağımsız olarak KA ile ilişkilendirildi. **Sonuç:** Yaş, daha yüksek WBC ve PDW düzeyleri KA tanısını NKA'dan ayırmada değerlidir ve bu durum cerrahi kararı vermek için uygun bir yaklaşım olabilir.

Anahtar Kelimeler: Akut apandisit, komplike apandisit, lökosit sayısı, platelet dağılım genişliği, cerrahi

Şekil 1

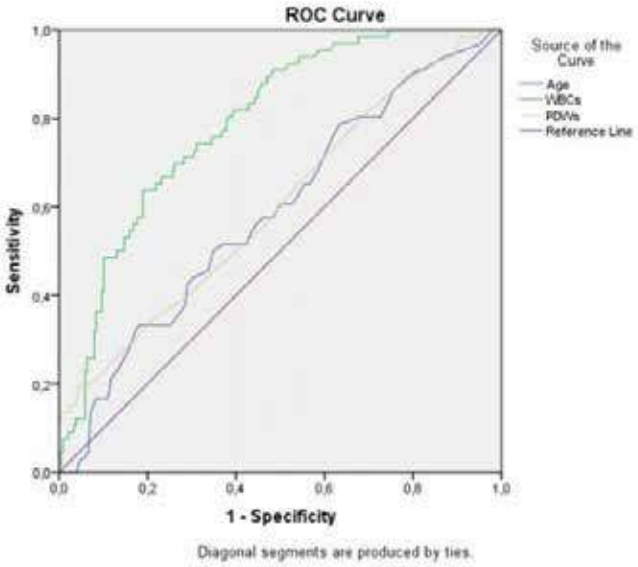

Komplike apandisit öngörücüleri için ROC eğrisi analizleri
Receiver operating characteristic (ROC) curve analyses for the predictors of CA.

Şekil 2

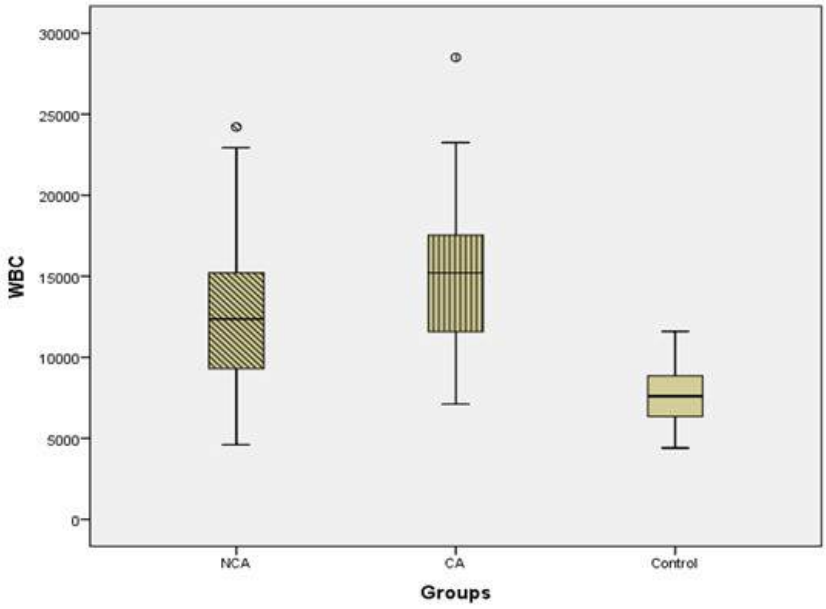

Gruplar arasındaki WBC varyasyon analizleri
WBC variation analyses between the groups

Şekil 3

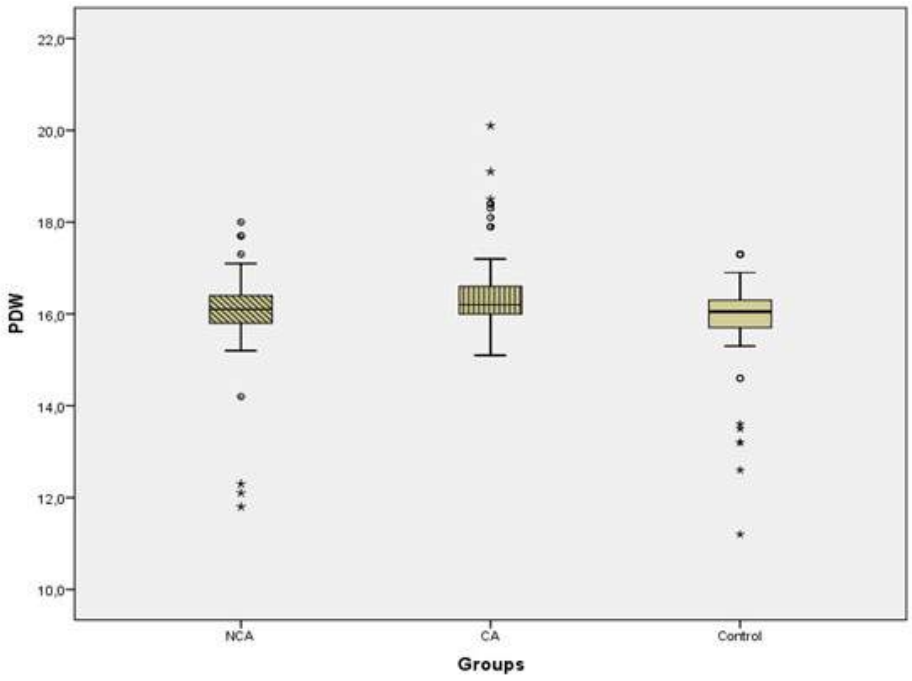

Gruplar arasındaki PDW varyasyon analizleri

[CS006]

Brunner bezi hiperplazisi tanılı çok nadir bir olgu sunumu: duodenal bölgede maligniteyi taklit eden hiperplazi

Osman Bandırmalı[1], Oğuzhan Okçu[2], Mehmet Batuhan Örs[3]
[1]Recep Tayyip Erdoğan Üniversitesi Eğitim ve Araştırma Hastanesi, Cerrahi Onkoloji Kliniği, Rize
[2]Recep Tayyip Erdoğan Üniversitesi Eğitim ve Araştırma Hastanesi, Tıbbi Patoloji, Rize
[3]Çarşamba Devlet Hastanesi, Genel Cerrahi Kliniği, Samsun

Giriş: Brunner bezi hiperplazisi duodenumun iyi huylu bir tümörüdür ve nadiren klinik semptomlarla ilişkilidir. Brunner tarafından 1688'de tarif edilen Brunner bezi, duodenumun submukozasında bulunan bir bezdir, temel fizyolojik işlevi midede salgılanan asitten duodenal mukozayı korumak için alkali bazlı bir mukus salgılamaktır. Brunner bezi hiperplazisi duodenumdaki benign tümörlerin %10,6'sını oluşturur ve nadiren semptom verir. Küçük ve asemptomatik olduğundan genellikle tesadüfen bulunur. Ancak Brunner bezi hiperplazisi gastrointestinal kanama, karın ağrısı ve mide çıkış obstrüksiyonu gibi önemli semptomlara yol açabilir. Brunner bezi hiperplazisi genellikle polipoid konfigürasyondadır. Aralıklı üst karın ağrısı, bulantı ve kusma semptomlarıyla birlikte maligniteden ayırt edilmesi zor olan Brunner bezi hiperplazisinin atipik bir vakasını sunuyoruz. Olgu: 58 yaş erkek hastanın yaklaşık altı aydır olan ara ara kusma ve dispepsi şikayetleri mevcuttu. Tanısal amaçlı yapılan özefagogastroduodenoskopisinde mide çıkışında endoskopun geçişine izin vermeyen benign darlık olduğu gözlendi. Biopsi sonucu Brunner bezi hiperplazisi olarak raporlandı. Hastaya cerrahi önerildi ancak kabul etmedi. Yaklaşık bir ay sonra ani başlayan karın ağrısı ile acil servise başvuran hastada çekilen biligisayarlı tomografide mide dilatasyonu (Resim 1-A) ve perforasyon tespit edilmesi üzerine acil cerrahiye alındı. Duodenum birinci kısımda kitle görünümü ve komşuluğunda perforasyon alanı izlendi. Antrektomi ve duodenum birinci kısım rezeke edilip loop gastrojejunostomi uygulandı. Post-operatif takiplerinde major komplikasyon gelişmeyen hasta şifa ile taburcu edildi. Patoloji sonucu Brunner bez hiperplazisi ve kronik inflamasyon olarak raporlandı (Resim 1-B, 1-C, 1-D). Sonuç: Brunner bez hiperplazisi mide kanserini taklit edebilmekte ve benzer klinik bulgulara neden olabilmektedir. Mide çıkış obstrüksiyonu gibi ciddi komplikasyonlar gelişmesi halinde cerrahi müdahale gerektirmektedir.

Anahtar Kelimeler: Brunner bez hiperplazisi, mide çıkış obstrüksiyonu, mide tümörü

Biligisayarlı tomografide mide dilatasyonu (A); mukoza, submukoza ve muskularis propriaya dek uzanım gösteren Brunner bez hiperplazisi, 5'lik (B), 10'luk (C) ve 20'lik (D) büyütmeler, hematoksilen eozin boyaları

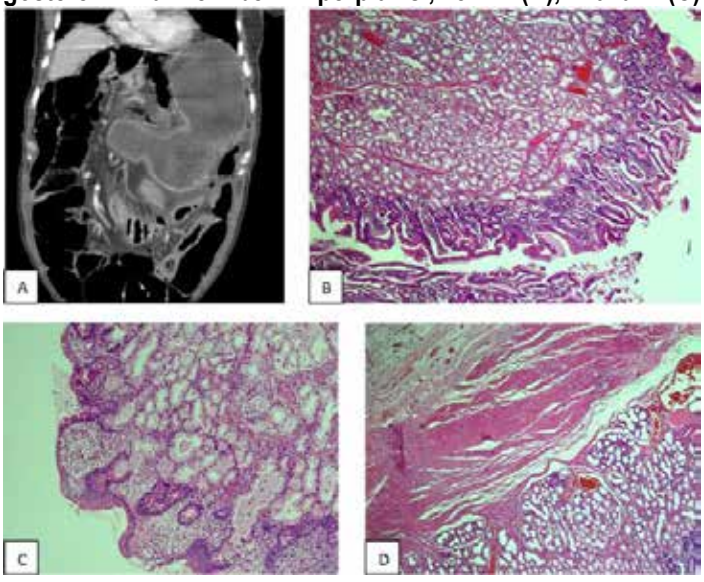

[CS007]

Peroral endoskopik miyotomi (POEM): Heller miyotomisini ve şikâyeti nüks eden POEM prosedürü takiben redo – POEM yeniden ameliyat olarak uygulanabilir

Bahtiyar Muhammedoğlu
Necip Fazıl şehir hastanesi Gastroenterolojik cerrahi kliniği, Kahramanmaraş

Amaç: Bu çalışmanın amacı, başarısız miyotomi ve peroral endoskopik miyotomi (POEM) prosedürü sonrası nüks eden akalazya tedavisinde POEM uygulamasının uygulanabilirliğini göstermektir. Yöntemler: Ekim 2021 ile Haziran 2033 tarihleri arasında sekiz hasta, daha önce laparoskopik Heller miyotomisi ve POEM prosedürü sonrası nüks eden hastalar kalıcı semptomlarla kurumumuza başvurdu. Heller miyotomi sonrası yedi hastaya ve POEM sonrası nüks eden 9 hastaya POEM ile yeniden miyotomi yapılmasına izin verildi. Bulgular: Yaş haricinde gruplar arasında demografik özellikler benzerdi (nüks POEM 45±9 vs. laparoskopik Heller miyotomi (LHM) 56±19, p = 0.264). Ameliyat öncesi Eckardt skorları, hareketlilik ve önceki müdahaleler anlamlı derecede farklı değildi. Redo POEM uygulanan 4 hastaya daha önce kurumumuzda POEM yapılmıştı ve 5 hastaya ise dış merkezde POEM yapılmıştı. laparoskopik Heller miyotomi uygulanan hataların tamamı dış merkezde ameliyat olan ve fundoplikasyon uygulanan hastalardı. Redo POEM sonrası cilt altı amfizemi olan toplam üç hasta vardı. Bu vakalarda geçirilmiş ameliyata bağlı submukozada ciddi fibroz nedeni ile diseksiyon zordur (Resim 1,2). Redo -POEM sonrası, yaklaşık 20 aylık ortalama takipte semptomlarda ve Eckardt skorları birin altında idi. Sonuç: Redo-POEM, daha önce fundoplikasyon ve POEM yapılmış olsa bile başarısız miyotomi veya hastalık nüksü sonrası hastalar için uygun bir seçenektir. Prosedür, önceden anteriyor miyotomiyi ise posteriyordan, LHM den sonra ise hem antriyor'dan hem posteriyor'dan primer miyotomi ile benzer bir teknik kullanılarak güvenli bir şekilde gerçekleştirilebilir.

Anahtar Kelimeler: peroral endoskopik miyotomi (POEM), akalazya, laparoskopik Heller miyotomi (LHM)

Submukozada fibroz

Submukozada fibroz

Submukozada fibroz 2

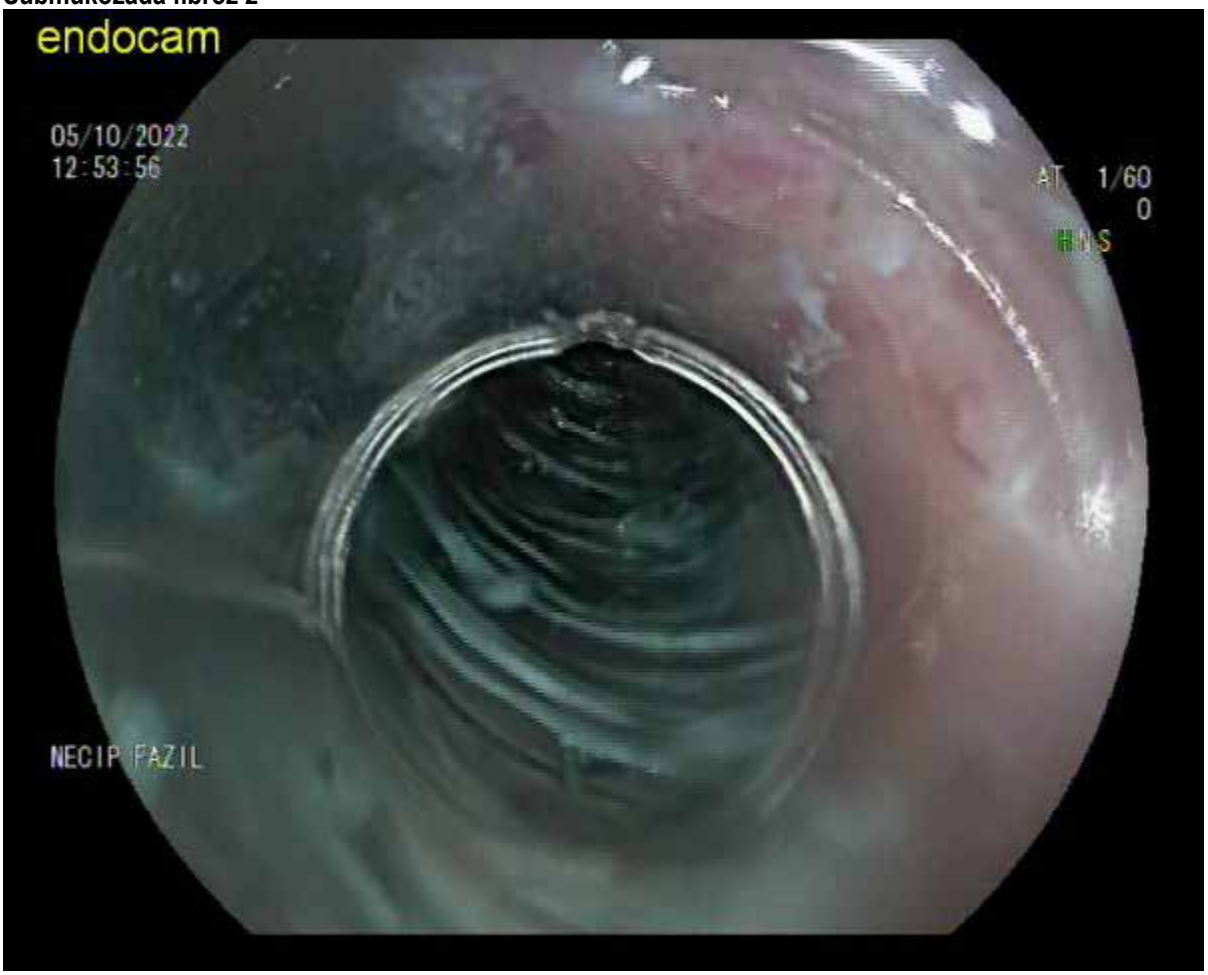

Submukozada fibroz 2

[CS008]

LIFT tekniği ile perianal fistül tedavisinin erken sonuçları

Prof.dr. Eldar Aliyev, Doç. Dr.tarverdi Rzayev
Azerbaycan Tıp Üniversitesi, I cerrahi Hastalıklar ABD, Bakü

Amaç: LIFT (intersfinkterik fistül yolunun ligasyonu) işlemi anal fistül tedavisinde yeni bir yöntem olup sfinkter koruyucu bir ameliyattır. Çalışmamızda LIFT ameliyatı geçiren 16 hastanın erken dönem sonuçları değerlendirildi. Gereç-Yöntem: Bu çalışmada prospektif olarak takip edilen hastaların retrospektif analizi yapıldı. Ameliyat öncesi fistülün tipi endoanal ultrason ve manyetik rezonans tomografi ile belirlendi. Hastalar 3 ay içerisinde endoanal ultrason ile kontrole alındı. Başarı oranı, komplikasyonlar, ağrı skorları ve normal hayata dönüş süresi analiz edildi. Bulgular: 2000-2023 yılları arasında 16 hastaya LIFT ameliyatı uygulandı. Hastaların 11'i erkek, 5'i kadın olup yaş ortalaması 39 (18-77) idi. İntersfinkterik fistülü olan 4 hasta, transsfinkterik fistülü olan 8 hasta ve yüksek transsfinkterik fistülü olan 4 hasta tedavi edildi. Ortalama takip süresi 12 (3-21) ay idi. Başarı oranı %87,5 olup 2 hastada nüks meydana geldi. Tekrarlayan hastalarda tekrar ameliyat gerekti. Hiçbir hastada dışkı inkontinansı görülmedi. Sonuç: LIFT kullanımı kolay, sfinkteri koruyucu, güvenli ve etkili bir yöntemdir. Bu yöntemin perianal fistül tedavisindeki rolünü tam olarak değerlendirebilmek için uzun bir takip süresine ihtiyaç vardır.

Anahtar Kelimeler: LIFT, perianal fistül, endoanal ultrason, İntersfinkterik fistülü

[CS009]

İleal Konduit sonrası üriner kaçağın nadir bir nedeni: Dren migrasyonu

Melih Can Gül, Yiğit Mehmet Özgün, Erdal Birol Bostancı
Ankara Bilkent Şehir Hastanesi, Gastroenteroloji Cerrahisi Kliniği, Ankara

Amaç: Sistektomi sonrası ileal segment kullanılarak yapılan üriner stomanın amacı idrar için rezervuar bir alan oluşturularak hastaya daha iyi bir yaşam kalitesi sağlamaktır. Kliniğimizce sistektomi sonrası İntestinal konduiti oluşturulan ve takiplerinde batın içi drenin konduit içine penetre olması sonrası gelişen idrar kaçağının başarılı bir şekilde yönetildiği olguyu sunmayı amaçladık. Gereç-Yöntem: Üroloji kliniği hekimleri ile birlikte rektum invazyonu bulanan mesane kanseri nedeniyle opere edilen 70 yaşında erkek hastaya sistektomi ve rektum rezeksiyonu sonrası terminal ileum dan hazırlanan ansüzerinden ileal kondüit ile ürostomi oluşturuldu. Hastanın postoperatif takiplerinde batın dreninden gelen sıvının debisinin artması üzerine dren biyokimyası çalışılarak batın tomografisi çekildi. Bulgular: Hastanın dren biyokimyası üriner kaçak ile uyumlu idi. Çekilen tomografisinde batın dreni konduit posterior düzeyinde lümen ile yakın temas halindeydi (resim I). Konduit lümen bütünlüğünün değerlendirilmesi açısından hastaya endoskopi yapıldı ve batın dreninin konduit lümenine migrasyon yaptığı gözlendi (Resim II). Takiplerinde aralıklı olarak geri çekilen dren ile takip edilen hastada üriner kaçak tablosu gerileyip şifa ile taburcu edildi. Sonuç: Üriner traktın devamlılığını sağlamak amacıyla yapılan intestinal diversiyonlar sonrası oluşan kaçakların değerlendirilmesinde gereği halinde stoma ağızlarından girilerek yapılacak endoskopik işlemlerin hem tanı hem de tedavi amaçlı kullanılabileceğini düşünmekteyiz.

Anahtar Kelimeler: Endoskopik tedavi, İleal Konduit, Üriner Kaçak

[CS010]

Duodenal divertikül nedeni ile gelişen sarılık;Lemmel's sendromu vaka sunumu

Hakan Yırgın[1], İlkay Halıcıoğlu[2], Özgür Gangal[3]
[1]Kanuni Sultan Süleyman Eğitim ve Araştırma Hastanesi,Gastroenteroloji cerrahisi,İstanbul
[2]Ankara Bilkent Şehir Hastanesi,Gastroenteroloji cerrahisi,Ankara
[3]Kanuni Sultan Süleyman Eğitim ve Araştırma Hastanesi,Genel Cerrahi,İstanbul

Amaç: Duodenum, bağırsak divertiküllerinin ikinci en sık görüldüğü yerdir. Periampüller duodenal divertikül nadiren tıkanma sarılığına neden olur ve bu durum ilk kez 1934 yılında Alman cerrah Gerhard Lemmel tarafından tanımlanmıştır. Lemmel sendromu, koledokolitiyazis veya neoplazma olmaksızın periampuller duodenal divertikül nedeniyle tıkanma sarılığı olarak tanımlanır.Nadir ve tanısı zor olan bu sendromla ilgili tanı ve tedavi yaklaşımımızı sunuyoruz. Olgu: 92 yaşında erkek hasta karın ağrısı ve sarılık şikayeti ile başvurdu.Hastanın öyküsünde hepatopankreatikobilier patoloji saptanmadı.Yandaş bir hastalığı yoktu.Hastanın başvurusunda total billirübini 4 mg/dl,direkt billirübin 2,3 mg/dl idi.Hastaya yapılan tüm batın ultrasonografik görüntülemede safra kesesinde sludge saptandı.Batın tomografisi ve Manyetik rezonans görüntülemelerinde koledok ve pankreatik kanal genişlemiş,duodenal 2. kıtada divertiküler görünüm saptandı.Gastroskopi yapılan hastada duodenal 2.kıtada divertikül ve divertikül içerisinin safralı gıda artıkları ile dolu olduğu Lemmel sendromu ile uyumlu bulgular saptandı.Endoskopik divertiküler lavaj ve basket kateter ile gıda artıkları temizlendi.Hastanın takibinde total billirübin 1mg/dl,direkt billirübin 0,43 mg/dl değerlerine geriledi.Hastanın semptomları hızla düzeldi ve takibinin 3.günü taburcu edildi. Sonuç: Abdominal BT incelemeleri özgüllükten yoksundur ve bir duodenal divertikül, yanlış bir şekilde olası bir pankreatik neoplazm veya psödokist olarak yorumlanabilir. Bu nedenle, BT taramasında görülen şüpheli bir Lemmel sendromu vakası, MRCP veya endoskopi gibi daha kesin bir çalışma gerektirebilir. Yandan bakan bir duodenoskop ile muayene, periampüller duodenal divertikülün daha iyi görüntülenmesini ve acil endoskopik müdahaleyi sağlayabilir. Bu nedenlerle, ERCP altın standart olarak önerilmektedir. Kesin divertikülektomiye potansiyel bir köprü olarak, basit musluk suyu lavajı dahil olmak üzere daha az invaziv endoskopik teknikler, yeterli semptomatik rahatlama sağlayabilir ve ilk adım olarak düşünülmelidir. Hafif semptomları olan hastalarda, diyet modifikasyonu ve divertiküler lavaj semptomların tamamen çözülmesini sağlayabilir. Daha ciddi vakalarda, endoskopik biliyer kanülasyon ve sfinkterotomi yeterli rahatlama sağlayabilir; invaziv cerrahi müdahale ihtiyacını ortadan kaldırabilir.

Anahtar Kelimeler: Duodenal divertikül, Sarılık, Lemmel sendromu

Duodenal divertikül-MRCP

Divertikül içerisindeki gıda artıkları görülmekte

[CS011]

Laparoskopik rektum kanser cerrahisi: 600 hastadan sonra ne öğrendik?

Alper Sözütek, Kemal Yener, Harun Sır, Julia Özcömert
Sağlık Bilimleri Üniversitesi Adana Şehir Eğitim ve Araştırma Hastanesi, Gastroenteroloji Cerrahisi Kliniği

Amaç: Cerrahi tecrübenin artması, teknolojideki gelişmelere rağmen, laparoskopik rektum kanser cerrahisi(LRKC) onkolojik sonuçlar açısından duyulan endişe nedeni ile halen altın standart haline gelememiştir. Çalışmamızda, LKRC uygulanan ardışık 600 hastamızın uzun dönem sonuçlarını sunmak amaçlanmıştır. Materyal Method: 2015-2023 yılları arasında rektum kanserli 938 hastanın verileri prospektif olarak kaydedildi. Laparoskopik cerrahi uygulanan ardışık 600 hasta çalışmaya dahil edildi. Hastaların demografik verileri, preoperatif görüntüleme yöntemleri, tedavileri, uygulanan ameliyat, ameliyat süreleri, postoperatif komplikasyon, takip süreleri, postoperatif takip ve nüks açısından veriler kaydedildi. Sonuçlar: Çalışma grubumuz medyan yaş 57,2± 18,4 olmak üzere 253 kadın, 347 erkek hastadan oluştu. Neoadjuvan KRT 525 hasta almıştı. 201(%33,5) hastaya anterior rezeksiyon,312(%52) hastaya low anterior rezeksiyon (LAR), 87(%14,5) hastaya ULAR uygulandı. Postoperatif dönemde 12(%2) hastada anastomoz kaçağı gelişti. 2 hasta haricinde medikal tedavi ile yönetildi. 1 hasta anastomoz kaçağı nedeni ile erken dönem kaybedildi. 89(%14,8) hastada konversiyona geçildi. Ortalama ameliyat süresi 143,5 ± 117,4 dk idi. Ortalama taburculuk süresi 7,4 gündü. Medyan takip süresi 74,7±11,8 ay olmak üzere 47(%7,8) hastada sistemik ve 7(%1,1) hastada lokal rekürrens gelişti. Tartışma: LKRC, erken ve lokal ileri (<T3,N0-2) kadın hastalarda yeterli tecrübe ve altyapı varlığında güvenli bir şekilde onkolojik prensiplerden taviz vermeden uygulanabilir. Bununla birlikte, T4 üstü, bulky tümörlü dar pelvise sahip erkek hastalar halen laparoskopi için sorun oluşturmaktadır. Bu hastalarda laparoskopik el aletlerinin traksiyon gücünün yeterli olmaması, 2 boyutlu ve düz açılı yapıları özellikle alt rektum yerleşimli tümörlerde yanlış diseksiyon planlarına girilmesine dolayısıyla onkolojik prensiplere uyulmamasına yol açabilmektedir. Bu hastalarda preoperatif dönemde görüntüleme yöntemleri ile önem oluşturmaktadır. Bu tür risk faktörlerinde konvansiyonel cerrahi ve/veya robotik cerrahi girişimlerin ön planda düşünülmesi gerektiği kanaatindeyiz.

Anahtar Kelimeler: laparoskopi, rektum kanseri, onkoloji

[CS012]

Chrone Hastalarında İleoçekal Rezeksiyon Etkisi: Uzun Dönem Sonuçlarımız

Mehmet Kemal Yener, Alper Sözütek
SBÜ Adana Şehir Eğitim ve Araştırma Hastanesi, Gastoenteroloji Cerrahisi Kliniği, Adana

Amaç : Chron hastalığı gibi inflamatuar barsak hastalıkları farklı sağlık sistemlerinde küresel bir sosyoekonomik yük oluşturmaktadır. Geniş çaplı çalışmalar ve çabalara rağmen patofizyolojisi net olarak ortaya konamamış ve küratif tedavi seçenekleri net değildir.Hastalar ciddi birçok yan etkisi olan ilaçları kullanmak zorunda kalırken bu durum hastanın yaşam kalitesini ciddi şekilde düşürmektedir.Yeni biyolojik ajanların kısa vadede cerrahi ihtiyacı azalttığı ile ilgili çalışmalar var fakat uzun vadede yapılan çalışmalar desteklememektedir. Hatta yapılan çalışmalar cerrahinin immünsupresif ilaç kullanımını ciddi şekilde azalttığı ve yaşam kalitesinin artırdığını göstermektedir. Kliniğimizde ileoçekal tutulumlu Chrone hastalığı olan hastaların ileoçekal rezeksiyon sonrası sonuçlarını paylaşmayı amaçladık. **Gereç ve Yöntem**: 2015-2023 yılları arasında ileoçekal tutulumlu Chron hastalığı bulunan ve ileoçekal rezeksiyon uygulanan 24 ardışık hasta prospektif olarak takip edildi. Hastaların demografik verileri, preoperatif görüntüleme yöntemleri, tedavileri, uygulanan ameliyat, postoperatif komplikasyon, takip süreleri, postoperatif tedavi ihtiyacı ve nüks verileri kaydedildi.

Bulgular: Çalışma grubumuz 17 kadın, 7 erkek hasta toplam 24 hastadan oluştu. Medyan yaş 34,2 ±7,5 idi. Preoperatif dönemde tüm hastalar medyan süre 14,1 ±8,1 ay olmak üzere 10 hasta azatioprin, 14 hasta artı olarak anti-TNF tedavi almaktaydı. Gastroenteroloji bölümü görüşü sonucu tüm hastalara geniş mezenterik eksizyonla ileoçekal rezeksiyon+ileoasendenostomi uygulandı. 18 hastaya laparoskopik,6 hastaya konvansiyonel cerrahi uygulandı. Postoperatif dönemde hiçbir hastada komplikasyon gelişmedi. Ortalama taburculuk süresi 5,2 gündü. Medyan takip süresi 54,7 ±11,8 ay olmak üzere 3 hastada rekürrens nedeni ile tekrardan rezeksiyon uygulandı. **Sonuç** : Chron hastalığında cerrahi tedavi seçeneği, hastanın yaşam kalitesini ciddi şekilde artırırken, ilaç kullanım ihtiyacını da azaltmaktadır. Chron hastalığında küratif tedavi halen net olmamakla birlikte ileoçekal rezeksiyon sonuçları olumlu seyretmektedir. Bu konuda net sonuçlar elde edebilmek için geniş çaplı çalışmalar ile uzun süreli takipler gerekmektedir.

Anahtar Kelimeler: Chron hastalığı, ileoçekal rezeksiyon, inflamatuvar barsak hastalığı

[CS013]

R1 rezeksiyon ile sonuçlanan perihiler kolanjiokarsinomlarda sağkalıma etki eden faktörler

Ali Emre Atıcı, Ayşe Eren Kayacı, Halil İbrahim Sevindi
Marmara Üniversitesi, Genel Cerrahi Ana Bilim Dalı, İstanbul

Amaç: Perihiler karsinomlarda uzun süre hastalıksız ve genel sağkalım, sadece yapılan R0 rezeksiyon ile sağlanabilir. Fakat tümörün lokalizasyonu nedeniyle, farklı radikal rezeksiyon tekniklerine rağmen, R1 rezeksiyon oranı hala %10-72 arasında yüksek seyretmektedir. Bizde çalışmamızda R1 rezeksiyonlu hastalarda sağkalıma etki eden diğer faktörleri araştırmayı amaçladık. Materyal-Metod: Marmara Üniversitesi Genel Cerrahi kliniğinde 2015 ve 2022 yılları arasında perihilar kolanjiokarsinom nedeni ile küratif amaçlı ameliyat edilen ve patoloji sonucu R1 rezeksiyon gelen ardışık 33 hasta çalışmaya alındı. R0 rezeksiyon yapılan hastalar yada patoloji sonucu kolanjiokarsinom dışı olan hastalar çalışmaya dahil edilmedi. Hastaların yaş, cinsiyet, vücut kitle indeksi, ASA skoru, postoperatif erken dönem komplikasyon, pozitif lenf nodu varlığı, adjuvan tedavi, histolojik grade, patoloji bulguları, nüks gelişme zamanları ve genel sağkalım oranları retrospektif olarak incelendi. Bulgular: Hastaların 21'i kadın (%63.6), 12'si erkek (%36.4), ortalama yaş 63.3±9.06 olarak saptandı. 22 hastaya (%66.7) yalnız ekstrahepatik safra yolu rezeksiyonu, 11 hastaya ise (%33.3) ekstrahepatik safra yolu rezeksiyonu ile beraber sağ ya da sol hepatektomi uygulandı. Ortalama hastalıksız sağkalım 14.8 ay, genel sağkalım 19 ay olarak bulundu. Lenf nodu pozitifliği, histolojik grade, patoloji makroskopik özelliği ve postoperatif komplikasyonlar ile sağkalım arasında bir ilişki saptanmadı. R1 rezeksiyonlu hastalarda yalnızca adjuvan tedavi hastalıksız sağkalım ve genel sağkalım oranlarını istatistiksel olarak anlamlı derecede iyileştirdi (ortalama hastalıksız sağkalım 6.5 ay'a karşın 18.4 ay, genel sağkalım 7.8 ay'a karşın 20 ay, $p<0.05$, sırasıyla). Sonuç: R1 rezeksiyon yapılan perihiler koloanjiokarsiomlu hastalarda postoperatif adjuvan tedavi sağkalım üzerine tek ve en önemli faktör olarak bulundu.

Anahtar Kelimeler: perihiler karsinom, klatskin tümörü, kolanjiokarsinom, R1 rezeksiyon

[CS014]

Sleeve gastrektomi sonrası revizyonel roux en Y gastrik bypass primer roux en Y gastrik bypass'a göre güvenli bir yöntem midir?

Gizem Fırtına[1], Emre Gönüllü[1], Adem Yüksel[1], Onur İlhan[1], Murat Coşkun[2], Kerem Karaman[1]
[1]Sakarya Üniversitesi Eğitim ve Araştırma Hastanesi,Gastroenteroloji Cerrahisi Anabilim Dalı, Sakarya
[2]Sakarya Eğitim ve Araştırma Hastanesi,Genel Cerrahi Anabilim Dalı, Sakarya

Giriş:
Günümüzde morbid obezite ve eşlik eden hastalıkların (diyabet, hipertansiyon ve obstrüktif uyku apnesi vb.) tedavisinde uzun vadeli etkili tek yöntem, cerrahidir. Birçok cerrahi prosedüre rağmen teknik kolaylığı nedeniyle sleeve gastrektomi(SG), ağırlıklı olarak ilk tercihtir. Ancak sleeve gastrektomi prosedürü, tedavi başarısızlığı (yetersiz kilo verimi, tekrar kilo alımı), tedaviye yanıtsız gastroözofageal reflü hastalığı (GÖRH), veya gelişen stenoz, kaçak gibi komplikasyonlar nedeniyle başka bir prosedüre revizyon gerektirebilir. Revizyonel cerrahide Roux en Y gastrik bypass (RNYGB) en yaygın tercih edilen prosedürdür. RNYGB, teknik olarak kompleks bir yöntemdir ve revizyonel cerrahi olarak uygulandığında primer RNYGB'a göre potansiyel komplikasyon riski yüksek olabilir. Bu çalışmada; kliniğimizde primer RYNGB ile sleeve gastrektomi sonrası RNYGB yapılan hastaların erken dönem sonuçlarının karşılaştırılması amaçlandı.
Metod:
Sakarya Üniversitesi Eğitim ve Araştırma Hastanesi Gastroenteroloji Cerrahisi Kliniğinde 2017-2023 yılları arasında morbid obezite nedeniyle primer veya LSG sonrası revizyon RNYGB yapılan hastaların kayıtları retrospektif olarak tarandı. Demografik veriler, komorbid durumlar, ASA skoru, operasyon süresi, intraoperatif ve postoperatif komplikasyonlar kaydedildi. Hastalar primer RNYGB ve revizyon RNYGB olmak üzere iki gruba ayrıldı ve belirtilen parametreler üzerinden iki grup karşılaştırıldı.
Sonuçlar:
Çalışmaya RNYGB uygulanan 52 hasta dahil edildi. Hastaların %48,1 (25/52) i revizyon, %51,9 (27/52) u primer RNYGB uygulanan hastalardı. Hastaların genel yaş ortalaması 40,3 ± 9,3 dü. Gruplar arasında demografik veriler ve ASA skoru açısından farklılık yoktu (p>0.05). Operasyon süresi her iki grupta benzerdi (revizyon vs primer, 130 (120 -160) vs 140 (120 -165), p: 0,084). Genel komplikasyon oranı primer RNYGB grubunda %22,2 (6/27), revizyon RNYGB grubunda ise %20 (5/25) idi (p: 0.558). Clavien-Dindo sınıflamasına göre grade >= 3 komplikasyon oranı, primer RNYGB grubunda daha yüksek olmasına rağmen gruplar arasında istatistiksel anlamlı fark görülmedi (primer vs revizyon; %11,1 (3/27) vs %4 (1/25), p: 0,611). Hastaların hiçbirinde mortalite görülmedi.
Sonuç
Revizyonel RNYGB, primer RNYGB a benzer ameliyat süresi ve komplikasyon (erken, geç) oranıyla uygulanabilir bir prosedürdür.

Anahtar Kelimeler: Morbid obezite, revizyon cerrahisi, Roux en Y gastrik bypass, Sleeve gastrektomi

[CS015]

Kolesistektomi sonrası insidental safra kesesi tümörü saptanan hastaların değerlendirilmesi

Adem Şentürk[1], Gizem Fırtına[2], Mevlüt Yordanagil[3], Fuldem Mutlu[4]
[1]Sakarya Üniversitesi Eğitim ve Araştırma Hastanesi,Cerrahi Onkoloji Anabilim Dalı, Sakarya
[2]Sakarya Üniversitesi Eğitim ve Araştırma Hastanesi,Gastroenteroloji Cerrahisi Anabilim Dalı, Sakarya
[3]Kocaeli Şehir Hastanesi, Cerrahi Onkoloji Kliniği, Kocaeli
[4]Sakarya Üniversitesi Eğitim ve Araştırma Hastanesi,Radyoloji Anabilim Dalı, Sakarya

GİRİŞ / Amaç: Kolelitiasiz toplumun %10-15'ini etkilemektedir. Laparoskopik cerrahinin yaygınlaşması sonrası insidental safra kesesi kanseri(SKK) olguları da artmıştır. Kolelitiasiz için opere edilen hastaların %1-2'sinde tümör saptanır. SKK için birkaç risk faktörü tanımlanmıştır:Safra kesesi taşları, safra kesesi polipleri,primer sklerozan kolanjit,kronik enfeksiyonlar,konjenital safrayolu kistleri,obezite sayılabilir. SKK'li hastaların %70-90'ında safra taşları mevcuttur ve safra taşı öyküsü SKK gelişimi için güçlü risk faktörlerindendir. Safra taşı olan hastalarda artmış SKK riskine rağmen, genel SKK insidansı sadece % 0.5-3'tür. Daha büyük safra taşlarında ve uzun süreli maruziyet durumunda risk daha yüksektir.

Gereç-Yöntem: Ocak 2017-Haziran 2023 tarihleri arasında Kliniğimizde kolesistektomi yapılan 2230 hasta retrospektif olarak değerlendirilmiştir. Bu hastaların preoperatif tanıları kolelithiazisti. Hastaların ultrasonografi ve patoloji sonuçları değerlendirildi. Hastalar yaş, cinsiyet, histopatolojik sonuçlarına göre gruplandırıldı. Patolojide TNM evrelemesi kullanıldı.

Bulgular: Hastaların 789'u erkek, 1141'i ise kadındı. Hastada ortalama yaş 58,7(19-97)'di. 6'sının patoloji sonucu SKK olarak raporlandı. SKK olanların ortalama yaş 69.5 (60-90) ile benign gruptan ileriydi. SKK tanılı hastaların 3'ü kadın, 3'ü erkekti.Taş boyutu sadece 1 hastada 30 mm'in üzerindeydi. Patoloji sonuçları 5'inde orta derece, 1'inde az diferansiye adenokarsinomdu. Hastaların 5'inin T2, 1'inin T3 olduğu görüldü. Sadece 2 hastaya ek cerrahi girişim olarak karaciğer yatak revizyonu uygulandı.

TARTIŞMA / Sonuç: Safra kesesi kanserleri %70'i insidental tanı alır. Bunlarda survi daha yüksektir. Çalışmamızda insidental SKK oranı %0,3 ile literatür ile uyumludur. Literatürde SKK'nin ağırlıklı olarak daha ileri yaş grubunda karşımıza çıkmaktadır, bizim sonuçlarımız da uyumluydu. SKK'i literatürde kadın cinsiyet ağırlıklıyken bizim verilerimizde her iki cinsiyette de eşit oranda saptanmıştır. İnsidental SKK'li hastalarda taş boyutu ve sayısı ile ilgili olarak ise daha önce yapılan çalışmalarda 3 cm üzerinde taş ve safra kesesinde çoklu taş olması safra kesesi kanseri için risk faktörü olarak bulunmuş. Bizim çalışmamızda sadece 1 hastada 3 cm üstü taş mevcutken tüm hastalarda multiple taş vardı. Kolesistektomi yapılan tüm hastaların patoloji raporlarının takibi oldukça önemlidir.

Anahtar Kelimeler: insidental safra kesesi tümörü, Kolesistektomi, safra kesesi

[CS016]

Karaciğere Metastatik Kolorektal Kanser Hastalığında Eş Zamanlı Rezeksiyon: Ankara Bilkent Şehir Hastanesi Gastroenteroloji Cerrahisi Kliniği Tecrübesi

Osman Aydın, Sabri Alper Karataş, Yiğit Mehmet Özgün, Volkan Öter, Erol Aksoy, Erdal Birol Bostancı
Ankara Bilkent Şehir Hastanesi Gastroenteroloji Cerrahisi Kliniği

GİRİŞ:
Tanı anında karaciğere metastatik kolorektal kanserin (KRK-KM) tıbbî ve cerrahi onkolojik tedavisinde çeşitli yaklaşımlar uygulanmaktadır. Primer tümörün ve karaciğer metastazının eş zamanlı rezeksiyonu kabul gören yöntemlerden biridir. Çalışmamızda bu yöntemin postoperatif komplikasyonlar açısından güvenilirliğini tek merkez tecrübesi ile değerlendirmeyi amaçladık.

Yöntem:
Ocak 2019 ile Ağustos 2023 tarihleri arasında Ankara Bilkent Şehir Hastanesi Gastroenteroloji Cerrahisi Kliniğinde KRK-KM tanısıyla eşzamanlı kolorektal rezeksiyon ve karaciğer metastazektomi yapılmış 68 hasta çalışmaya dahil edildi. Primer tümörün ve metastazın yerleşimi, yapılan ameliyatın şekli, neoadjuvan tedavi uygulanıp uygulanmadığı, hastaların takip süresi ve postoperatif dönemde komplikasyon gelişip gelişmediğine dair veriler retrospektif olarak toplanıp incelendi.

Bulgular:
Primer tümör yerleşimi 28(%41,1) hastada rektum, 26(%38,2) hastada sol kolon, 12(%17,6) hastada sağ kolon, 1(%1,5) hastada transvers kolondu, 1(%1,5) hastadaysa senkron tümör mevcuttu. 34(%50) hastaya neoadjuvan tedavi uygulanmışken 34(%50) hastaya up-front cerrahi yapıldığı görüldü. 23(%33,8) hastada karaciğer metastazları bilobar yerleşimliydi; bu hastaların 11'inde intraoperatif olarak mikrodalga ablasyon tekniği de uygulandı. 13(%19,1) hastaya majör hepatektomi yapıldı. 47(%69,1) hastada anostomoz yapıldı ve bunların 11'inde koruyucu ileostomi açıldı. Ortalama takip süresi 18,6 aydı. Takiplerine 12 ay ve üzerinde devam eden hastalarda hastalıksız sağkalım ortalama olarak 23,3 ay olarak izlendi. 21 hastanın takibinde ortanca 10(1-27) ayda olmak üzere nüks geliştiği görüldü. 17(%25) hastada postoperatif komplikasyon gözlendi. Clavien-Dindo Klasifikasyonuna göre bu hastaların 10(%14,7) tanesinin evre 1-2, 7(%10,3) tanesinin ise evre 3a olduğu görüldü. Perioperatif mortalite izlenmedi.

Sonuç:
KRK-KM hastalarında primer tümörün ve karaciğer metastazının eş zamanlı rezeksiyonu seçilmiş hastalarda düşük komplikasyon oranlarıyla uygulanabilir bir tedavi yöntemidir. Kliniğimizin vaka serisinde majör komplikasyon veya perioperatif mortalite izlenmemiştir.

Anahtar Kelimeler: eş zamanlı rezeksiyon, karaciğer metastazı, kolorektal kanser

[CS017]

Gastrik Nöroendokrin Tümörlerde Klinik Deneyimimiz

Harun Sır, Alper Sözütek, Kemal Mehmet Yener
Adana Şehir Hastanesi

Giriş:
Mide nöroendokrin tümörleri, mide mukozasının enterokromafin benzeri hücrelerinden (ECL hücreleri) köken alan neoplazmlardır. Enterokromafin hücreler midenin bütün bölümlerinde bulunmakla beraber en sık antrumda yerleşirler ve gastrin salgılarlar. Mide nöroendeokrin tümörlerin (gNet) görülme sıklığı üst gastrointestinal sistem endoskopisinin yapılma sıklığının artmasına ve teknik gelişmelere bağlı artmaktadır. Bununla birlikte tedavisi yöntemleri keskin sınırlarla tanımlanmamıştır ve karmaşıktır.

Amaç:
Mide nöroendokrin tümörleri hakkındaki bilgilerin güncellenmesi ve tanı ve tedavide geleceğe yönelik perspektiflerin sunulması

Yöntem:
Biz kliniğimizde 2016-2023 yılları arasında, malign nedenlerle yapılan, 18 yaş üzeri gastrektomileri taradık. 435 hastanın 21'inin gNet nedeni ile opere edildiğini belirledik. 2 hastanın verileri eksik olduğu için dahil edilmedi. Bu 21 hastanın preoperatif laboratuvar sonuçlarını, preoperatif görüntüleme yöntemi sonuçlarını, intraoperatif bulgularını, ameliyat yöntemlerini ve patoloji sonuçlarını değerlendirdik. İstatiksel analizlerini yaptık.

Sonuç:
Toplam 19 hastanın verilerine ulaşıldı. Hastaların % 47'si (9) erkek idi. Yaş ortalaması 59,7 yıl(39-87) idi. Preoperatif gastrin değerleri 16 hastanın yüksek idi. Gastrin ortalaması 440 pg/mL (10-1265) idi. Preoperatif abdomen tomografi taramasında 1 hastada karaciğer metastazları, bir hastada karaciğer invazyon, 7 hastada mide duvar kalınlığında asimetrik artış saptandı. 16 hastaya total gastrektomi, 3 hastaya subtotal gastrektomi yapıldı. Kitlelerin % 47,3'ü(9) multifokal), %47,3(9)'ü korpusda, % 0,5'i(1) ise antrumda idi. Hastaların %36(7)'sında multifokal, multipl polipoid lezyon mevcuttu. Hastaların %42(8)'sinde 10 mm den küçük kitlesi mevcuttu. Ki indeks ortalaması 2.89(1-8) idi. Kromagrafin ve snaptografin boyanma bütün hastalarda mevcuttu. Hastaların % 95(18)'inde submukozal invazyon mevcut idi. Hastaların % 47(9)'sinde G1, %42'sinde G2, %10'unda G3 tümör mevcuttu. Ortalama mitoz sayısı cm2'de 6,5(0-35) idi. Ortalama 17(6-35) lenf nodu çıkarıldı. Hastaların %21(4)'inde metastatik lenf nodu tutulumu vardı. Hastaların %42'de T1, %42'sinde T2, %10'unda T3, %10'unda T4 tümör mevcuttu.

Anahtar Kelimeler: Gastrik nöroendekrin karsinom, Mide karsinoidi, Nöroendokrin tümör, Tedavi ve inceleme

[CS018]

Kolesistektomi sonrası İnsidental Safra Kesesi Kanseri Saptanan Hastaların Değerlendirilmesi

Adem Şentürk[1], Gizem Fırtına[1], Mevlüt Yordanagil[1], Fuldem Mutlu[2]
[1]Sakarya Eğitim Araştırma Hastanesi
[2]Sakarya Tıp Fakültesi

GİRİŞ / Amaç: Kolelitiasiz toplumun %10-15'ini etkilemektedir. Laparoskopik cerrahinin yaygınlaşması sonrası insidental safra kesesi kanseri(SKK) olguları da artmıştır. Kolelitiasiz için opere edilen hastaların %1-2'sinde tümör saptanır. SKK için birkaç risk faktörü tanımlanmıştır:Safra kesesi taşları, safra kesesi polipleri,primer sklerozan kolanjit,kronik enfeksiyonlar,konjenital safrayolu kistleri,obezite sayılabilir. SKK'li hastaların %70-90'ında safra taşları mevcuttur ve safra taşı öyküsü SKK gelişimi için güçlü risk faktörlerindendir. Safra taşı olan hastalarda artmış SKK riskine rağmen, genel SKK insidansı sadece % 0.5-3'tür. Daha büyük safra taşlarında ve uzun süreli maruziyet durumunda risk daha yüksektir.

Gereç-Yöntem: Ocak 2017-Haziran 2023 tarihleri arasında Kliniğimizde kolesistektomi yapılan 2230 hasta retrospektif olarak değerlendirilmiştir. Bu hastaların preop tanıları kolelthiazisti. Hastaların ultrasonografi ve patoloji sonuçları değerlendirildi. Hastalar yaş, cinsiyet, histopatolojik sonuçlarına göre gruplandırıldı. Patolojide TNM evrelemesi kullanıldı.

Bulgular: Hastaların 789'u erkek, 1141'i ise kadındı. Hastada ortalama yaş 58,7(19-97)'di. 6'sının patoloji sonucu SKK olarak raporlandı. SKK olanların ortalama yaş 69.5 (60-90) ile benign gruptan ileriydi. SKK tanılı hastaların 3'ü kadın, 3'ü erkekti.Taş boyutu sadece 1 hastada 30 mm'in üzerindeydi. Patoloji sonuçları 5'inde orta derece, 1'inde az diferansiye adenokarsinomdu. Hastaların 5'inin T2, 1'inin T3 olduğu görüldü. Sadece 2 hastaya ek cerrahi girişim olarak karaciğer yatak revizyonu uygulandı.

TARTIŞMA/Sonuç: Safra kesesi kanserleri %70'i insidental tanı alır. Bunlarda survi daha yüksektir. Çalışmamızda insidental SKK oranı %0,3 ile literatür ile uyumludur. Literatürde SKK'nin ağırlıklı olarak daha ileri yaş grubunda karşımıza çıkmaktadır, bizim sonuçlarımız da uyumluydu. SKK'i literatürde kadın cinsiyet ağırlıklıyken bizim verilerimizde her iki cinsiyette de eşit oranda saptanmıştır. İnsidental SKK'li hastalarda taş boyutu ve sayısı ile ilgili olarak ise daha önce yapılan çalışmalarda 3 cm üzerinde taş ve safra kesesinde çoklu taş olması safra kesesi kanseri için risk faktörü olarak bulunmuş. Bizim çalışmamızda sadece 1 hastada 3 cm üstü taş mevcutken tüm hastalarda multiple taş vardı. Kolesistektomi yapılan tüm hastaların patoloji raporlarının takibinin ihmal edilmemesi gereklidir.

Anahtar Kelimeler: insidental safra kesesi kanseri, lapataskopik kolesistektomi, açık kolesistektomi

[CS019]

Bariatrik Cerrahi Non-Alkolik Yağlı Karaciğer Hastalığını Geriletiyor: Transient Elastografi ile Yürütülen Bir Çalışma

Sabri Alper Karataş[1], Ömer Günal[2], Aylin Erdim[3], Yusuf Yılmaz[4]
[1]Ankara Bilkent Şehir Hastanesi Gastroenteroloji Cerrahisi Kliniği, Ankara
[2]Marmara Üniversitesi Tıp Fakültesi Genel Cerrahi Anabilim Dalı, İstanbul
[3]Marmara Üniversitesi Sağlık Bilimleri Enstitüsü, İstanbul
[4]Recep Tayyip Erdoğan Üniversitesi, Rize

Amaç: Bu çalışmada öncelikle morbid obezlere uygulanan bariatrik cerrahinin karaciğer dokusu üzerindeki olası olumlu değişikliklerin (fibrozis ve steatozisin gerilemesi) Transient Elastografi (TE) ile gösterilmesi amaçlanmıştır. Ayrıca, bu değişikliklerde, seçilen cerrahi yöntemin TE ölçüm sonuçlarına etkisinin incelenmesi amaçlanmıştır. **Yöntem:** Marmara Üniversitesi Pendik Eğitim ve Araştırma Hastanesi Genel Cerrahi Kliniği'nde, 1 Kasım 2016 ile 31 Aralık 2019 tarihleri arasında, morbid obezite nedeniyle bariatrik cerrahi geçirmiş 302 hasta incelendi. Preoperatif ve postoperatif 12.ay kontrolünde F/S tetkikleri olan 112 hasta çalışmaya alındı. Hastalar Sleeve Gastrektomi (SG) (n=39) ve Roux-en-Y Gastrik Bypass (RYGB) (n=73) şeklinde iki gruba ayrıldı. Karaciğer dokusu Fibroscan (F/S) ile değerlendirildi. Kilo kaybı VKİ ve %EWL ile ölçüldü. Komorbiditelerin değerlendirilmesi klinik (ilaç kullanımı) ve biyokimyasal (lipid profili, glisemik profil) olarak yapıldı. F/S E ve CAP ölçüm değerleri ve belirlenen eşik değerlere göre hastaların fibrozis ve steatozis evreleri primer ölçüm değeri olarak kullanıldı. Tüm veriler prospektif olarak toplandı, retrospektif olarak analiz edildi. **Bulgular:** Preop ve postop E ve CAP değeri ortalamaları karşılaştırıldığında, her iki değerde de postop 12.Ay'da anlamlı olarak azalma izlenmiştir ($p<0,001$). Fibrozis ve steatozis evrelerinde, postop 12.ayda anlamlı seviyede gerileme, iyileşme izlenmiştir. SG ve RYGB grupları arasında postop 12.ay fibrozis ve steatozis değerlerinde anlamlı farklılık izlenmedi. **Sonuç:** Morbid obezlerde bariatrik cerrahi, yağlı karaciğer hastalığının düzelmesini sağlamaktadır. Bu iyileşme, TE yöntemiyle güvenilir bir şekilde gösterilebilmektedir. Yine bu yöntemle, SG ve RYGB ameliyatlarının, yağlı karaciğer hastalığının düzelmesinde eşit derecede etkili olduğu gösterilmiştir.

Anahtar Kelimeler: Bariatrik cerrahi, NAFLD, Karaciğer yağlanması, Elastografi

[CS020]

Rektum kanserinde bekle – gör sonuçlarımız

İlkay Halıcıoğlu, Erdal Birol Bostancı
Ankara Bilkent Şehir Hastanesi, Gastroenteroloji Cerrahisi Kliniği, Ankara

Amaç
Rektum kanseri nedeniyle neoadjuvan kemoterapi ve radyoterapi alan, klinik tam yanıt gösteren hastaların sonuçlarını bildirmektir.
Materyal Metod
Ocak 2018 ile ekim 2023 tarihleri arasında Ankara Bilkent Şehir Hastanesi Gastroenteroloji Cerrahisi Kliniğimize başvuran, neoadjuvan kemoterapi ve radyoterapi sonrası tam yanıt görülerek bekle – gör yaklaşımını kabul eden hastalar çalışma kapsamına alındı. Hastalara total neoadjuvan veya standart KT + RT protokolü uygulandı. Hastalar 2-3 ay arayla rektal tuşe ve rektoskopi, 4-6 ay ara ile pelvik MR, yılda bir toraks ve abdominal tomografi ile izlendi. PET – CT şüpheli bir alan görüldüğünde veya izleyen doktorun kararına göre yapıldı.
Bulgular
Tam yanıt görülen 14 hasta mevcuttu (6 sı erkek 8 i kadın). Hastaların median yaşı 61 (41-80) idi. Ortalama izlem süresi21 aydı. İzlemde 7 hastada nüks tespit edildi. 6 sında lokal 1 inde uzak metastaz görüldü. Nükslerin en erkeni 5. ayda, en geç 5. yılda görüldü. Karaciğer metastazı 2. yılda görüldü. Lokal nüks görülen hastaların 5 ine abdominoperineal rezeksiyon 1ine low anterior rezeksiyon amaliyatı yapıldı. Karaciğer metastazı tespit edilen hastaya metastazektomi yapıldı.
Sonuç
Rektum kanseri nedeniyle neoadjuvan tedavi sonrası klinik tam yanıt görülen hastaların 7 (%50) sinde nüks görüldü. Bu oran yüksek olup, bu yüksekliğin nedenleri araştırılmalıdır.

Anahtar Kelimeler: bekle gör, neoadjuvan tedavi, rektal kanser

[CS021]

Periampuller bölge tümörleri; nadir olgular

İlkay Halıcıoğlu, Erol Aksoy, Muhammet Kadri Çolakoğlu, Erdal Birol Bostanci
Ankara Bilkent Şehir Hastanesi, Gastroenteroloji Cerrahisi Kliniği, Ankara

Amaç
Nöroendokrin tümörler (NET) nadir görülen neoplaziler olup bu yazımızda oldukça nadir iki ayrı NET olgusunu tartışmayı amaçladık. İlk olgumuz cushing sendromu nedenli etyoloji araştırması yapılan ve pankreas kaynaklı iki ayrı NET odağı tespit edilen hastamız. İkinci olgumuz ise ampulla vatery kaynaklı NET tespit edilen hastamız.
Olgu 1
66 yaş erkek hasta. Dirençli hipopotasemi nedeniyle endokrin kliniği tarafından tetkik edilen hastanın ACTH düzeyi 83 pg/ml ve kortizol düzeyi 1021 g/gün tespit edilmiş. Yapılan MR görüntülemede pankreas kuyrukta 46 mmlik kitle tespit edilmiş. Ga68 DOTA PET sonucunda ise pankreas kuyrukta 46 mm ve baş kesiminde 16 mmlik iki ayrı odak tespit edildi. Multidisipliner endokrin konseyinde görüşülerek total pankreatektomi kararı alındı. Kliniğimizde başarılı bir total pankreatektomi operasyonunun ardından taburculuk sonrası kontrollerinde kortizol seviyesi normale gelen hastanın patoloji sonucunda pankreasta iki ayrı odakta grade 1 NET tespit edildi.
Olgu 2
60 yaşında kadın hasta. Karın ağrısı nedeniyle yapılan gastroskopide papil düzeyinde 2 cmlik subepitelyal lezyon tespit edilmesi üzerine EUS yapıldı. Yapılan EUS sonucunda 2 cmlik ampulla vatery kaynaklı kitle tespit edildi. MR inceleme sonrası NET şüphesi olan hastaya GA68 PET çekildi ve tutulum görüldü. Hastaya whipple operasyonu yapıldı. Postop herhangi bir komplikasyon olmadan hasta taburcu edildi. Patoloji sonucu ampulla vatery kaynaklı malign paraganglioma olarak geldi. Çıkarılan 37 lenf nodundan sadece 1 tanesinde metastaz tespit edildi. Hasta tıbbı onkoloji kliniği tarafından ilaçsız izlemde olup 2 yıldır 3 ay arayla yapılan takiplerinde nüks tespit edilmemiştir.
Sonuç
Periampuller bölge kaynaklı hormon aktif NET ler oldukça nadir olup küratif cerrahi yapılabiliyorsa tedavi edicidir.

Anahtar Kelimeler: nöroendokrin tümör, pankreas, ampulla vatery

[CS022]

Başakşehir Çam ve Sakura Şehir Hastanesi Acil Endoskopi Ünitesinde, Nöbet Şartlarında, Yabancı Cisim Yutan Erişkin Hastalara Yapılan, Endoskopi İşlemlerinin Retrospektif Analizi

Şeref Oray, Esin Şair, Soykan Arıkan
Başakşehir Çam Ve Sakura Şehir Hastanesi, Gastroenteroloji Cerrahisi, İstanbul

Amaç: Başakşehir Çam ve Sakura Şehir Hastanesi acil endoskopi nöbetinde, yabancı cisim yutan erişkin hastalara yapılan endoskopi işlemlerinin retrosepektif analizi
Yöntem: Veriler Nisan 2021 - Eylül 2023 arası acil servis endoskopi bölümüne yabancı cisim yutma şikayeti ile başvuran ve gastroskopi yapılan hastaların, elektronik sağlık kayıtlarından ve acil endoskopi ünitesi kayıtlarından elde edildi.
Bulgular: 40 hastaya endoskopi yapılması planlandı. 2 hasta işlemden vazgeçti. 38 hastaya özafagogastroduodenoskopi (ÖMD) yapıldı. Bu hastaların hepsine röntgen çekildi. X-ray ile saptama oranı 38 hastada 9 (%23) idi. Hastaların 25 ine (%65) BT çekildi. BT çekilen hastalarda tanısal bulgu saptanması 12 hastada (%55) gerçekleşti. Tespit edilen yabancı cisimlerin büyük çoğunluğu özafagustaydı 38 hastada 16 (%42). 11 hastada midede (%29) idi ve 1 hastada orofarinks hattında (%2.6) ve 1 hastada da duodenum hattında yabancı cisim izlendi (%2.6). Kalan 9 hastada işlem sırasında yabancı cisim tespit edilemedi. Endoskopi ile çıkarılan 29 yabancı cisim içerisinde; 9 (%31) hastada tavuk kemiği ve 10 hastada gıda artığı (%34) göze çarpmaktaydı. Bunu takiben 7 hastada (%24) diş protezi ve 2 hastada iğne (%7) çıkarıldı. Gıda artıklarının 4 tanesi mide içerisine itilerek işlem sonlandırıldı. Endoskopi ile çıkarılan yabancı cisimlerin lokalizasyonu 29 hastanın 14 ünde (%48) özefagustaydı. 13 hastada (%44) midede idi.
Sonuç: Radyolojik incelemeler radyoopak yabancı cismlerin tespitinde yardımcı olurken, endoskopik yöntemde radyoopasite gözetmeksizin, hem tanı hem tedavi imkanı mevcuttur.

Anahtar Kelimeler: acil, endoskopi, yabancı cisim

Özefagusta tavuk kemiği

Özefagusta tavuk kemiği

Özefagustan çıkarılan tavuk kemiği

Özefagustan çıkarılan tavuk kemiği

[CS023]

Kolon kanseri karaciğer metastazlarında eş zamanlı kolon ve karaciğer rezeksiyonu ameliyat sonrası komplikasyonları ve hayatta kalma oranlarını nasıl etkilemektedir?

Egemen Özdemir[1], Muhammed İkbal Akın[2], Ender Dulundu[1]
[1]İstanbul Üniversitesi-Cerrahpaşa, Cerrahpaşa Tıp Fakültesi, Genel Cerrahi Anabilim Dalı, İstanbul
[2]Marmara Üniversitesi, Tıp Fakültesi, Genel Cerrahi Anabilim Dalı, İstanbul

Amaç: Kolon kanseri karaciğer metastazlarında eş zamanlı kolon ve karaciğer rezeksiyonunun ameliyat sonrası komplikasyonlar ve genel sağkalım üzerine etkisini incelemeyi amaçladık.
Yöntem: Mayıs 2010 ile Ekim 2020 tarihleri arasında tek merkezde kolon kanseri karaciğer metastazı nedeniyle karaciğer rezeksiyonu yapılan 141 hastanın verileri retrospektif olarak incelenmiştir.
Bulgular: Kolon kanseri karaciğer metastazı nedeniyle hastaların %43.3'üne eş zamanlı karaciğer ve kolon rezeksiyonu yapılmıştır. Eş zamanlı rezeksiyon yapılan grubun ameliyat sonrası komplikasyon oranı daha yüksekti (%54.1 vs %31.2, p=0.007). Ayrıca operasyon süresi ve hastanede kalış süresi eş zamanlı rezeksiyon yapılan grupta daha yüksekti (sırasıyla p=0.001 ve p=0.015). Her iki grubun intraoperatif kanama miktarı, metastatik tümörlerin karaciğerdeki dağılımı, karaciğerdeki metastatik tümörlerin sayısı, tümörün kolondaki lokalizasyonu ve genel sağkalım oranları benzerdi.
Sonuç: Kolon kanseri karaciğer metastazı için eş zamanlı kolon ve karaciğer rezeksiyonları ameliyat sonrası komplikasyon oranını artırmakta fakat genel sağkalım oranında azalmaya yol açmamaktadır. Eş zamanlı rezeksiyonlara hasta bazlı olarak karar verilebilir ve tek bir operasyonla küratif rezeksiyon gerçekleştirilebilir.

Anahtar Kelimeler: eş zamanlı rezeksiyon, karaciğer metastazı, kolon kanseri, hepatektomi, metastazektomi

[CS024]

Pringle manevrası sayısı karaciğer metastazektomileri sonrası komplikasyonları etkilemekte midir?

Egemen Özdemir[1], Muhammed İkbal Akın[2], Ender Dulundu[1]
[1]İstanbul Üniversitesi-Cerrahpaşa, Cerrahpaşa Tıp Fakültesi, Genel Cerrahi Anabilim Dalı, İstanbul
[2]Marmara Üniversitesi, Tıp Fakültesi, Genel Cerrahi Anabilim Dalı, İstanbul

Amaç: Bu çalışmada kolorektal kanser karaciğer metastazı nedeniyle yapılan karaciğer ameliyatlarında yapılan pringle manevrası sayısının postoperatif komplikasyonlara etkisini incelemeyi amaçladık. Yöntem: Mayıs 2010 ile Ekim 2020 tarihleri arasında tek merkezde kolorektal kanser karaciğer metastazı nedeniyle karaciğer rezeksiyonu yapılan 220 hastanın verileri retrospektif olarak incelenmiştir. Bulgular: Hastaların %66.7'sine 1 ile 8 arasında değişen sayılarda pringle manevrası uygulanmıştır. En sık yapılan pringle manevrası sayıları sırasıyla 3 ve 4 (%28.2 ve %24.4) idi. Pringle manevrası yapılan ve yapılmayan grupların ameliyat sonrası komplikasyon oranları benzerdi (%39.4 ve %43.8, p=0.56). Pringle manevrası sayısının artması da ameliyat sonrası komplikasyonlarda anlamlı bir değişikliğe neden olmamıştır (p=0.619). Sonuç: Çok sayıda pringle manevrası uygun şekilde uygulandığında, kolorektal kanser karaciğer metastazlarına yönelik karaciğer rezeksiyonları sonrasında ameliyat sonrası komplikasyonlarda önemli bir artışa yol açmamaktadır.

Anahtar Kelimeler: karaciğer, kolorektal kanser, hepatektomi, metastaz, pringle manevrası

[CS025]

Sarkopeninin pankreatikoduodenektomi sonrası morbiditeye etkisi

Egemen Özdemir[1], Hilal Er Ulubaba[2], Mehmet Karahan[3], Cemalettin Aydın[4], Cüneyt Kayaalp[5]
[1]İstanbul Üniversitesi-Cerrahpaşa, Cerrahpaşa Tıp Fakültesi, Genel Cerrahi Anabilim Dalı, İstanbul
[2]Yeşilyurt Hasan Çalık Devlet Hastanesi, Radyoloji Bölümü, Malatya
[3]Kartal Dr. Lütfi Kırdar Şehir Hastanesi, Genel Cerrahi Bölümü, İstanbul
[4]İnönü Üniversitesi, Tıp Fakültesi, Gastroenteroloji Cerrahisi Bilim Dalı, Malatya
[5]Özel Muayenehane, Istanbul

Amaç: Bu çalışmada ise sarkopeninin pankreatikoduodenektomi yapılan hastalarda postoperatif morbiditeye etkisi incelenmiştir. Yöntem: Periampüller bölgede kitle nedeniyle 2012 ve 2020 yılları arasında tek bir merkezde elektif açık pankreatikoduodenektomi yapılmış 18 yaş üstü 159 hastanın verileri retrospektif olarak incelenmiştir. Acil endikasyonla yapılan, laparoskopik yapılan, pankreas anastomozu yapılmayan ve operasyon öncesi son iki ay içinde hasta görüntü arşivinde bilgisayarlı tomografisi bulunmayan vakalar çalışma dışında bırakılmıştır. Hastaların operasyondan önce iki ay içinde çekilmiş bilgisayarlı tomografilerinde L3 vertebra kesitlerinden iskelet kas alanı hesaplanmıştır. Toplam iskelet kas alanı, Analis ASAN J morfometri programı kullanılarak hesaplanmıştır. Analizlerde kullanmak üzere hesaplanan iskelet kas indeksi (SMI), cm2 cinsinden kesitsel toplam kas alanının metre cinsinden boyun karesine bölünmesi ile elde edilmiştir. ROC eğrisi kullanılarak SMI için cutoff değer belirlenmiştir. Bu indeksin postoperatif toplam komplikasyon, kanama, pankreas fistülü, reoperasyon oranlarına ve yatış süresine etkisi incelenmiştir. Bulgular: Çalışmaya toplam 66 hasta (45 erkek, 21 kadın) dahil edilmiştir. SMI cutoff değeri 45 olarak hesaplanmıştır. Bu cutoff kullanılarak yapılan karşılaştırmalı analizlerde postoperatif toplam komplikasyon, kanama, pankreas fistülü oranları ve yatış süresi açısından fark saptanmamıştır. Fakat SMI <45 olan grupta grade-C pankreas fistülü (%21.1 vs %2.1, p=0.07) ve reoperasyon oranlarının (%21.1 vs %4.3, p=0.03) belirgin olarak artmış olduğu görülmüştür. Sonuç: Sarkopeni, pankreatikoduodenektomi sonrası ağır pankreas fistülü ve reoperasyon oranlarını artırmaktadır. Bu hasta grubu ameliyat öncesi hazırlık döneminde bu özellik açısından da ele alınmalıdır.

Anahtar Kelimeler: komplikasyon, pankreatik fistül, sarkopeni, Whipple prosedürü

[CS026]

Mezenterik leiomyosarkom: İki olgunun sunumu ve literatürün gözden geçirilmesi

Alper Sözütek, Mehmet Kemal Yener, Yulia Özcömert, Harun Sır
Adana Şehir Eğitim ve Araştırma Hastanesi, Gastoenteroloji Cerrahisi Kliniği, Adana

Amaç: Mezenterde görülen tümörler genelde gastrointestinal gibi diğer bölge tümörlerinin metastazı şeklindedir. Primer mezenter tümörleri nadirdir ve genelde mezenşimal veya benign lezyonlardır. Mezenterik leyimyosarkom insidansi 1:350000 olan nadir görülen bir düzkas sarkomudur.İnsidansı düşük olduğundan preoperatif tanı koymak zordur.2 adet mezenterik leimyosarkom vakasının sonuçlarını paylaşmayı amaçladık.

Vaka1:55yaşındakadınhasta,anibaşlayankramptarzıaltkarınağrısıverektalkanamaşikayetiileacilebaşvuruyor.Komorbiditesiyok,kilo kaybı,kiloalımıyok.Çekilenbilgisayarlıtomografisindebatınortahatta10x8cmlikyerkaplayanlezyongörüldüYapılankolonoskopinormaldi. Hastaya orta hat insizyonla laparotomi yapıldı.Terminal ileumdan 60 cm proksimalde ince barsak mezosunun içinde 12x8 cm lik lezyon görüldü segmenter ince barsak rezeksiyon +anastomozu yapıldı.Peritoneal bir tutulum görülmedi. Postop herhangi bir komplikasyon gelişmedi. Patoloji sonucu leimyosarkom olarak değerlendirildi. Postop hastanın kemoterapi veya radyoterapi ihtiyacı olmadı. 30 aylık takipte hastada nüks görülmedi.

Vaka 2: 41 yaşında kadın hasta, periumblikal karın ağrısı ve rektal kanama şikayetleri ile başvuruyor. Komorbiditesi,kilo kaybı, kilo alımı yok. Bilgisayarlı tomografisinde pelvik bölgede 15x7,5 cm boyutta lobule konturlu yumuşak doku dansiteli yer kaplayıcı lezyon görüldü. Konglomere LAP veya ovaryan lezyondan şüphelenildi.Yapılan kolonoskopi normaldi. Hastaya orta hat insizyonla laparotomi yapıldı.Sigmoid kolon mezosunda 20x10 cm lik lezyon görülerek kitle ile birlikte anterior rezeksiyon yapıldı.Peritoneal bir tutulum görülmedi. Postop herhangi bir komplikasyon gelişmedi. Patoloji sonucu leimyosarkom olarak değerlendirildi.Postop hastanın kemoterapi veya radyoterapi ihtiyacı olmadı. 25 aylık takipte hastada nüks görülmedi.

Sonuç:Leimyosarkom geç bulgu vermesi ve agresif mitotik aktivitesi nedeni ile yüksel malign potansiyele sahip ve kötü prognozludur. LMS nadir görülen bir tümör olduğundan etkili tedavi yöntemleri net değildir. Geniş rezeksiyon ve temiz cerrahi sınır ana tedavi seçeneğidir. KRT ' ye yanıtı zayıftır Rektal kanama şikayeti ile başvuran ve BT sinde batın içi lezyon görülen hastalarda leimyosarkom tanısı ayırıcı tanıda düşünülmelidir.

Anahtar Kelimeler: Leimyosarkom, Batın içi kitle, Karın ağrısı

[CS027]

Crohn hastalığı nedeniyle cerrahi rezeksiyon yapılan hastalarda postoperatif erken dönem anastomoz güvenliğine etki eden faktörler

Ali Emre Atıcı, Ayşegül Bahar Özocak, Halil İbrahim Sevindi, Şerif Furkan Doğancı
Marmara Üniversitesi, Genel Cerrahi Ana Bilim Dalı, İstanbul

Amaç: Crohn hastalarının büyük çoğunluğu yaşamlarının belli bir döneminde cerrahi tedaviye ihtiyaç duyar. Anastomoz kaçağı, intrabdominal sepsis, intestinal fistül gibi anastomoz komplikasyonları ve yara iyileşme problemleri cerrahi tedavi sonrası en korkulan morbidite nedenleri arasında yer alır. Bu çalışma Crohn hastalarında güvenli anastomoz için olası risk faktörlerini değerlendirmeyi amaçlamaktadır.

Method: Marmara Üniversitesi Tıp Fakültesi Hastanesi Genel Cerrahi Anabilim Dalında 2015-2023 tarihleri arasında Crohn nedeni ile intestinal rezeksiyon yapılan ardışık 102 hastanın verileri retrospektif olarak değerlendirildi. Demografik veriler, ameliyat detayları, olası risk faktörleri, postoperatif erken dönem sonuçlar ve komplikasyonlar kaydedildi.

Bulgular: Hastaların 41'i kadın (%40.2), 61'i erkek (%59.8) ve ortalama yaşı 35.2 ±14.4, vücut kitle indeksi 21.6 ± 3.8 olarak saptandı. Hastanede yatış süresi ortalama 13.3 ± 61.7 gündü. 57 hastaya (%55.9) ileoçekal rezeksiyon veya ince barsak rezeksiyonu uygulanırken, 40 hastaya (%39.2) kolon rezeksiyonu uygulandı. Gastrointestinal devamlılık 34 hastada (%33.3) lineer stapler, 21 hastada (%20.6) dairesel stapler, 30 hastada (%29.4) elle yapılan anastomoz ile sağlandı. Anastomoz konfigürasyonu %36.3 oranında uç-yan, %37.3 hastada yan yana ve %7.8 oranında uç uca yapıldı. Toplam 27 hastada (%26.4) postoperatif komplikasyon izlenirken, Clavien-Dindo sınıflamasına göre 3a ve üzeri komplikasyon 7 hastada (%6.8) saptandı. Genel postoperatif komplikasyonlar sadece düşük albümin düzeyi ile ilişkili iken ($p<0.015$), müdahale gerektiren ciddi komplikasyonlar (Clavien-Dindo >= 3) Hb düzeyinin 10 g/dl'nin altında olması ($p<0.046$), albümin düzeyinin 2 gr/dl'nin altında olması ($p<0.01$), CRP düzeyinin 5mg/l'in üstünde olması ($p=0.05$) ile ilişkili bulunmuştur.

Sonuç: Crohn hastalığına bağlı elektif abdominal cerrahi planlanan hastalarda hemoglobulin, albümin ve CRP değerlerinin ameliyat öncesi normal değer aralığına getirilmesi ciddi postoperatif komplikasyonların önlenebilmesi için gereklidir.

Anahtar Kelimeler: Crohn hastalığı, postoperatif komplikasyon, ileoçekal rezeksiyon

[CP1]

A bile duct injury outside of the widely used Bismuth and Strasberg classification

Sinan Ömeroğlu
Department of General Surgery, University of Health Sciences Sisli Hamidiye Etfal Research and Training Hospital, Istanbul, Türkiye

Introduction: Laparoscopic cholecystectomy (LC) is the gold standard treatment method in gallstone disease. The rate of bile leakage is seen up to 3% after LC. The first and maybe the most important step in the treatment of bile duct injuries is the determination of the injury type. The description and classification of iatrogenic bile duct injuries after cholecystectomy have an impact on surgical treatment and outcome. There are a number of classifications for bile duct injury. The first classification of bile duct injury is authored by H. Bismuth in 1982. The Strasberg and Bismuth classification are the most commonly used and practical. However, they also have the disadvantage that they do not identify all types of injuries. The Stewart-Way and Hannover classification are two of the classifications used to complete this situation.

Case: A 48-year-old female patient was referred to our clinic with the diagnosis of biliary injury on the 4th day after LC. The vital signs and abdominal physical examination were normal. In blood tests, WBC:9300(10^9/L), CRP:30(mg/L), ALT:3(U/L), AST:48(U/L), ALP:362(U/L), GGT:482(U/L) and Direct Bilirubin was 0.27(mg/dL). There was 50 ml/day bile drainage from the abdominal drain. Intravenous contrast-enhanced computed tomography showed no intra-abdominal collection, and the right hepatic artery was normal. Magnetic resonance cholangiopancreatography was evaluated as Stewart-Way Class 4 and Hannover Type D4 injury. A percutaneous transhepatic catheter was placed in the right hepatic duct. After 8 weeks, Roux-en-Y hepaticojejunostomy was performed on the right hepatic duct. The patient was discharged on the 6th postoperative day without any complications.

Conclusion: The classifications that define the type of bile duct injury have their own limitations. Bismuth and Strasberg classification are most commonly used by clinicians but others should also be considered. A comprehensive classification system that includes all types of biliary injuries should be planned in the near future.

Keywords: Bile duct injury, Cholecystectomy, Hannover classification, Stewart-Way classification

Figure 1.

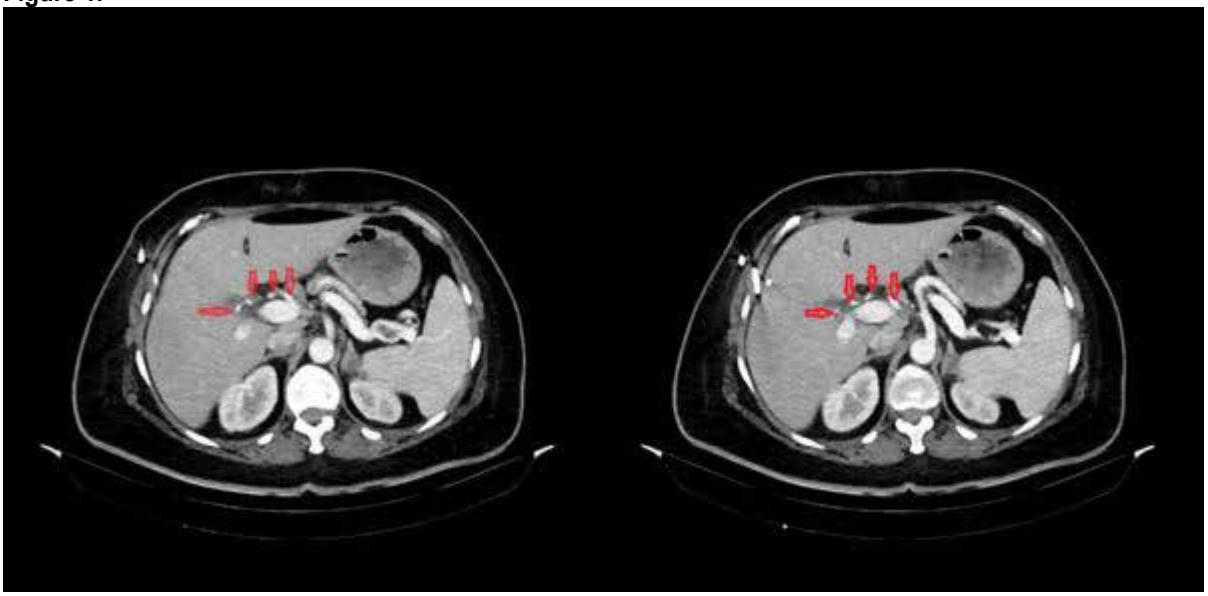

Intravenous contrast-enhanced computed tomography (CT) shows the right hepatic artery

Figure 2.

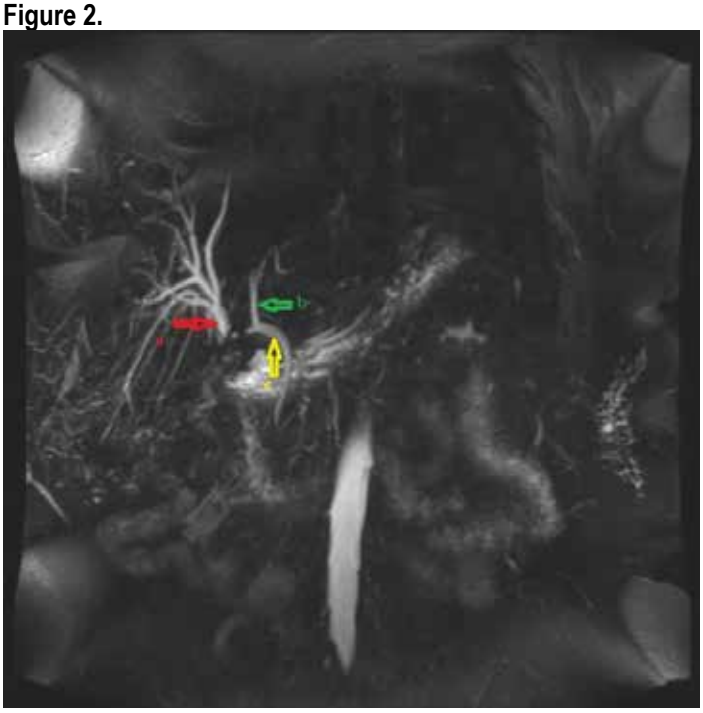

Magnetic resonance cholangiopancreatography (MRCP) shows; a)Right hepatic duct, b)Left hepatic duct, c)Common hepatic duct

Figure 3.

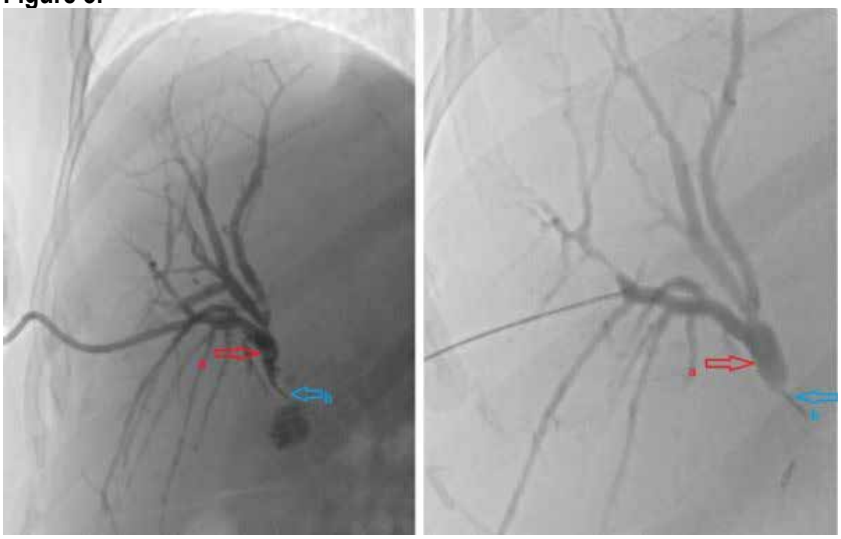

Percutaneous transhepatic cholangiography from the catheter placed in the right hepatic duct shows; a)Right hepatic duct, b) Surgical metal clip

[CP2]

Low Anterior Rezeksiyon Sonrası Nadir Bir Komplikasyon: Kolojejunal Fistül

Orhan Aras, Rıdvan Yavuz, Cemal Özben Ensari, Hüseyin Çiyiltepe, Tebessüm Çakır
SBÜ Antalya Eğitim ve Araştırma Hastanesi, Gastroenteroloji Cerrahisi Kliniği, Antalya,Türkiye

Giriş
Abdominal internal fistüller genellikle inflamatuvar barsak hastalıkları sonra karşımıza çıkmakta (1-3) olup nadir bir internal fistül olgusunu derledik.

Olgu
61 yaşında rektum kanseri tanılı erkek hastaya neoadjuvan tedavi sonrası robotik low anterior rezeksiyon ve loop ileostomi prosedürü uygulandık. Hastaya onkolojik tedavi sonrası yapılan rektoskopide koloanal anastomozun sağlam olduğu ancak anastomozun yaklaşık 6 cm proksimalinde bir fistül ağzı olduğu görüldük (Şekil 1). Fistül ağzına endoskop ile yaklaşıldığında ise ostomi torbasının hava ile şiştiği farkedik. Rektal opak verilerek tomografi çekildik ve şüpheli fistül görünümü ile karşılaşdık (Şekil 2). Hastayı ameliyata alındık ve anastomozun süperiorundaki kolon segmenti ile loop ileostominin proksimalindeki jejunum ansında internal fistül olduğu görüldük. Fistül alanının inferiorunda presakral alanda minimal bir apse odağı tespit ettik ve drene ettik. Hastanın fistülize olan jejunum ansı rezeke edilip kolon kısmı omental yama ile onardık.
Tartışma
Literatürde low anterior rezeksiyon sonrası fistüller kolorektal anastomozlarda tarif edilmiş olup (4) kolorektal anastomozun normal olup kolojejunal internal fistül vakası tarif edilmemiştir. Etyoloji düşünüldüğünde oluşabilecek iatrojenik yaralanma dışlanmıştır. Tek olasılık oluşan presakral bir apsenin kontrollü olarak koloanal anastomoz proksimalindeki kolon ile loop ileostomi proksimalindeki jejunumu erode etmesi ve aralarında kontrollü bir fistüle sebep olmasıdır. Bu nadir komplikasyon ile mücadelede loop ileostomi kapatılmayıp proksimalindeki jejunal ansın rezeke edilmesi ve poşun temizlenip bu bölgeyi omental yama ile kapatıp anastomozu korumak ve endoskopik prosedürler ile literatürdeki gibi kontrol anlına alınması (5,6) hedeflenmiştir.

Anahtar Kelimeler: İnternal fistül, koloanal anastomoz, rektum kanseri

Resim 1

Rektoskopide görülen fistül ağzı
Fistula mouth seen on rectoscopy

Resim 2
Figure 2

Bilgisayarlı tomografide kolon ile jejunum arasındaki şüpheli fistül görüntüsü
Suspicious fistula between the colon and jejunum on computed tomography

[CP3]

A case of small bowel mesenteric torsion resulting in ileus and acute renal failure

Sinan Ömeroğlu
Department of General Surgery, University of Health Sciences Sisli Hamidiye Etfal Research and Training Hospital, Istanbul, Türkiye

Introduction: Intestinal obstruction presents as mechanical or functional obstruction of the small or large intestines.Mechanical intestinal obstruction is caused by adhesions, hernias, malignancies, and other physical blockages.Paralytic ileus or functional ileus occurs when there is a non-mechanical decrease or stoppage of the flow of intestinal contents.The small intestine is predominantly affected.Treatment varies depending on the underlying pathology and the clinical condition of the patient. Case: A 23-year-old autistic male patient was admitted to the emergency department with nausea, vomiting and abdominal pain for three days.He was receiving medical treatment for epilepsy and had no previous abdominal surgery.The abdomen was distended, bowel sounds were hypoactive, and there was tenderness in four quadrants on palpation.In blood tests, WBC:9000(10^6/L),CRP:191(mg/L),Creatinine:3.31(mg/dl),and Lactate was 2.82(mmol/L). There were dilated small bowel loops with air-fluid levels on radiography.A nasogastric tube could not be inserted due to patient compliance.Intravenous fluid replacement was started. Non-contrast abdominal computed tomography was observed that the stomach was massively enlarged, the proximal small intestine loops were dilated and there were air-fluid levels, and the distal small intestine loops were collapsed.We performed laparotomy and found that the small intestines were dilated up to 150 cm proximal to the ileocecal valve and vascular circulation was impaired, but there was no ischemia or necrosis.It was determined that the small bowel mesentery was torsioned to the right side.The mesentery was detorsioned and intestinal circulation improved.There was no other pathology such as adhesion/omental band, paraduodenal hernia, mass, volvulus, giant polyp or bezoar.The manual bowel decompression was performed on the contents of the small intestine towards the stomach, a total of 5500ml of liquid was aspirated from the nasogastric tube,and the surgery was completed.The patient was discharged on the 8th postoperative day without any complications. Conclusion: Intestinal obstruction can be life-threatening and surgery should not be delayed.Although rare, mesenteric torsion may occur in etiology.

Keywords: acute renal failure, intestinal obstruction, mesenteric torsion

Intraoperative findings

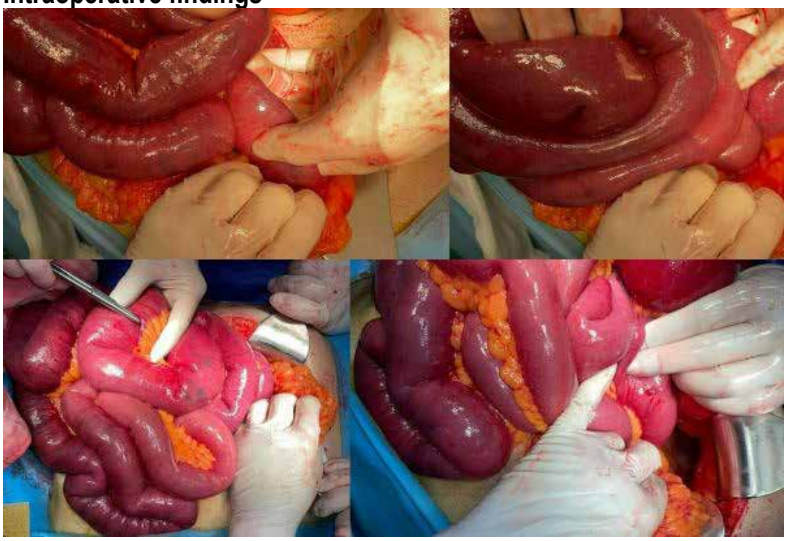

Non-contrast abdominal computed tomography images

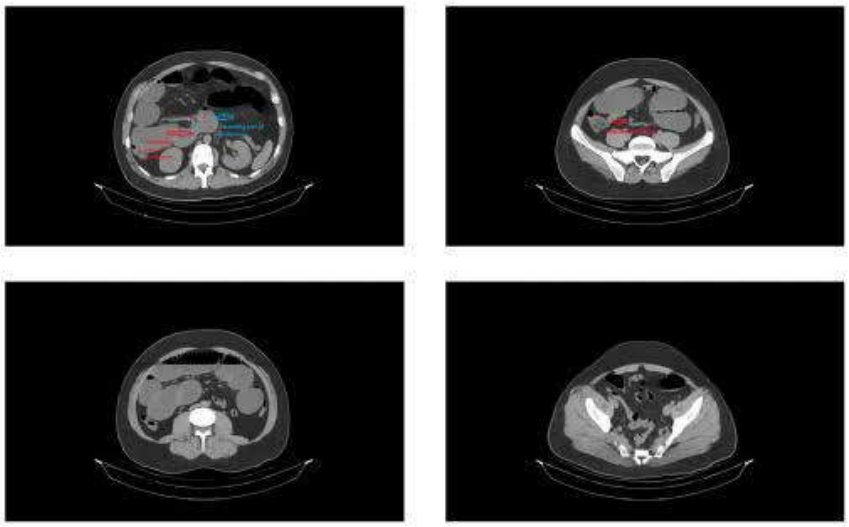

Non-contrast abdominal computed tomography images

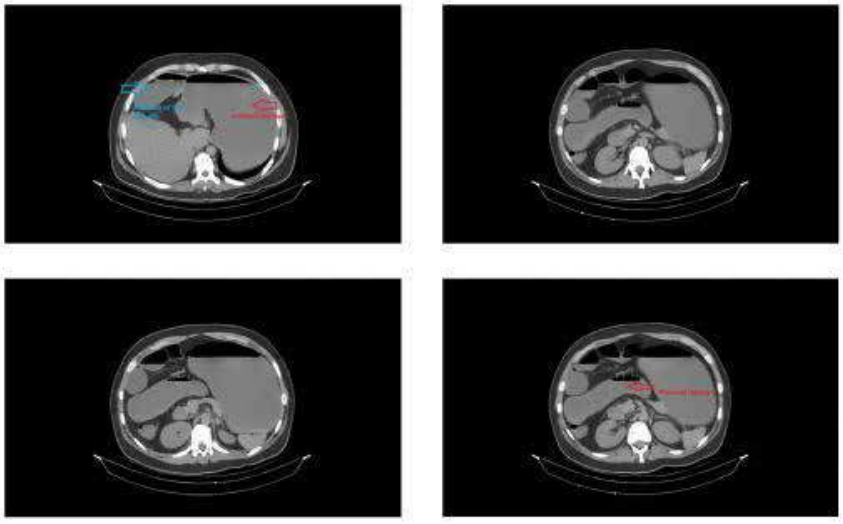

[CP4]

A rare benign tumour of the stomach: Gastric Schwannoma

Sinan Ömeroğlu
Department of General Surgery, University of Health Sciences Sisli Hamidiye Etfal Research and Training Hospital, Istanbul, Türkiye

Introduction: Soft tissue tumors are classified on the basis of the 2020 WHO classification. Many subtypes have been identified based on conventional morphology, immunohistochemistry and molecular genetics. They can show benign, intermediate and malignant behavior. Schwannoma subtype is a benign nerve sheath tumor deriving from differentiated Schwann cells. It is more commonly seen on the limbs, head and neck area, oral cavity, orbit and salivary glands, and is rarely seen in the gastrointestinal tract. Schwannomas constitute 2-6% of gastrointestinal mesenchymal tumors, 60–70% occur in the stomach, and are generally benign. This case report highlights the rarity of a schwannoma at the lesser curvature of the stomach. Case: A 57-year-old male patient was admitted to our clinic after a gastric submucosal lesion was detected during upper gastrointestinal endoscopy performed due to dyspeptic complaints. Abdominal physical examination, hemogram, biochemical tests and tumor markers were normal. Oral and intravenous contrast-enhanced computed tomography(CT) and endoscopic ultrasound(EUS) were performed. In EUS, a solid, heterogeneous, hypoechoic, well-circumscribed, 4x3 cm in size gastric submucosal lesion was observed 5 cm distal to the gastroesophageal junction in the lesser curvature of the stomach. CT showed that the exophytic subepithelial lesion was in close contact with the left gastric artery and that the left hepatic artery originated from the left gastric artery. Due to the location of the mass and vascular contact, open surgery was preferred and gastric wedge resection was performed. The patient was discharged on the 5th postoperative day. The pathology result was reported as schwannoma and S100(+), CD34(-), SMA(-), DESMIN(-), DOG1(-), CD117(-) and 1 mitosis /10 HPF. Conclusion: Microscopic and immunohistochemical studies should be performed on surgical specimen for the differential diagnosis of subepithelial tumors. Complete surgical excision is the gold standard in the treatment of schwannomas, which are mostly benign and have a low probability of malignant transformation.

Keywords: Gastric schwannoma, Immunohistochemistry, Soft tissue tumor, Subepithelial tumor

Intraoperative findings

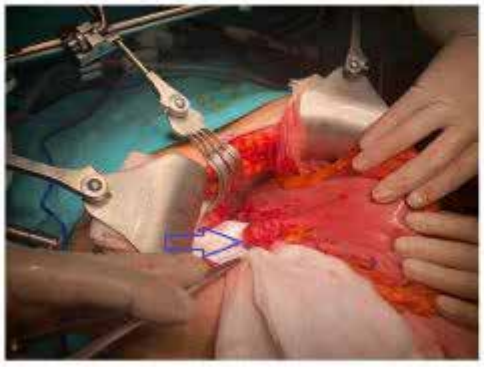

Oral and intravenous contrast-enhanced computed tomography imaging

[CP5]

İki nadir hastalık, bir hasta: Abdominal koza sendromu ve ince bağırsak bezoarı olgu sunumu

Zehra Zeynep Keklikkıran[1], Resmi Hakan Adaş[2], Muhammed Ali Özdemir[3], Gökhan Demiral[4]
[1]Recep Tayyip Erdogan University Training and Research Hospital, Department of Gastrointestinal Surgery, Rize, Turkey
[2]Recep Tayyip Erdogan University Training and Research Hospital, Department of Anesthesiology and Reanimation, Rize, Turkey
[3]Rize Recep Tayyip Erdogan University Faculty of Medicine, Rize, Turkey
[4]Recep Tayyip Erdogan University Training and Research Hospital, Department of General Surgery, Rize, Turkey

Sklerozan enkapsüle peritonit, literatürdeki diğer adıyla abdominal koza sendromu klinik olarak nadir karşılaşılan bir ileus nedenidir. Tam olarak nedeni bilinmemektedir. Ameliyat öncesi tanısı zor olabilmekle birlikte tanıda bilgisayarlı tomografi (BT) gibi kesitsel görüntülemeler sayesinde tanısı konulabilmektedir. İnce barsağın kısmen veya tamamen kozaya benzeyen beyaz bir fibrokollajen membran tabakası ile kaplı olmasıyla karakterizedir. En sık görülen semptomları karın ağrısı, bulantı ve kusmadır. Sıklıkla bağırsak tıkanıklığına yol açar. Bezoarlar sindirilmemiş gıda artıklarından oluşan tıkayıcı sert yapılardır ve akut mekanik ileusun nadir bir nedenidir. Yaşlı popülasyonda ve yatkınlaştırıcı koşulları olan kişilerde daha sıktır. Radyolojik görüntüleme sıklıkla kesin bir tanı koyabilir. Daha önce karın ameliyatı öyküsü olmayan ve ek hastalığı olmayan 58 yaşında bir kadın hasta hastanemize bağırsak tıkanıklığının klinik semptomlarıyla başvurdu. Gerekli görüntüleme ve tetkiklerin ardından akut mekanik intestinal obstrüksiyon tanısıyla acil tanısal laparotomi uygulandı. İntraoperatif olarak abdominal koza sendromu olduğu ve de ince barsaklarda Treitz'den itibaren 160. Cm de yer alan ve lümeni tam tıkamış olan 3 cm boyutlu bir bezoar saptandı. Bu hastanın abdominal koza sendromu kronik kabızlığına ve de en sonunda bezoar gelişimine katkıda bulunmuş olabileceği ve böylelikle de akut mekanik intestinal obstrüksiyon nedeni olmuş olabileceği düşünüldü. Mekanik ileus olgularında dikkatli bir etiyolojik araştırma yapılması zorunludur. Ayrıca bezoarların erken tespiti ve uygun durumlarda erkenden çözülmesi cerrahi müdahale ihtiyacını azaltabilir.

Anahtar Kelimeler: abdominal koza sendromu, ileus, bezoar, intestinal obstruksiyon

Kozayı andıran fibröz membranı gösteren laparotomi.
A laparotomy showing a fibrous membrane like a cocoon.

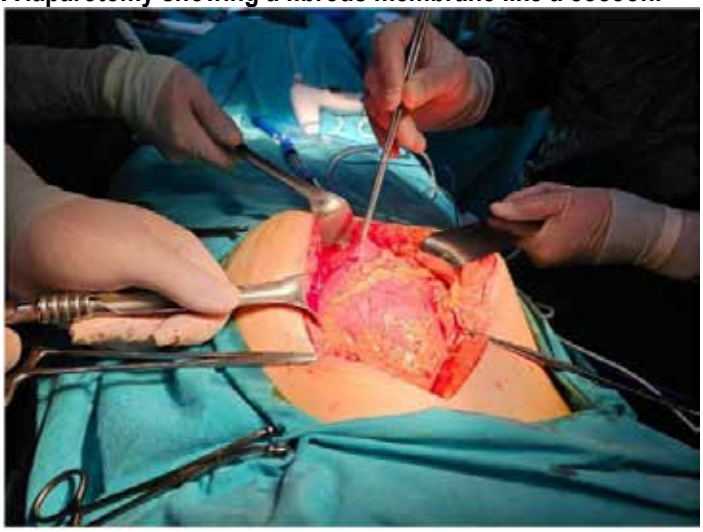

Ameliyat sırasında ince bağırsağı saran parlak şeffaf zarsı koza yapısı gözlendi
During the surgery, the bright transparent membrane cocoon structure surrounding the small intestine was observed.

Preoperatif düz karın grafisi (a) ve abdominal BT koronal kesit (b) görünümü
The patient's preoperative abdominal X-ray (a) and CT scan (b) coronal plane.

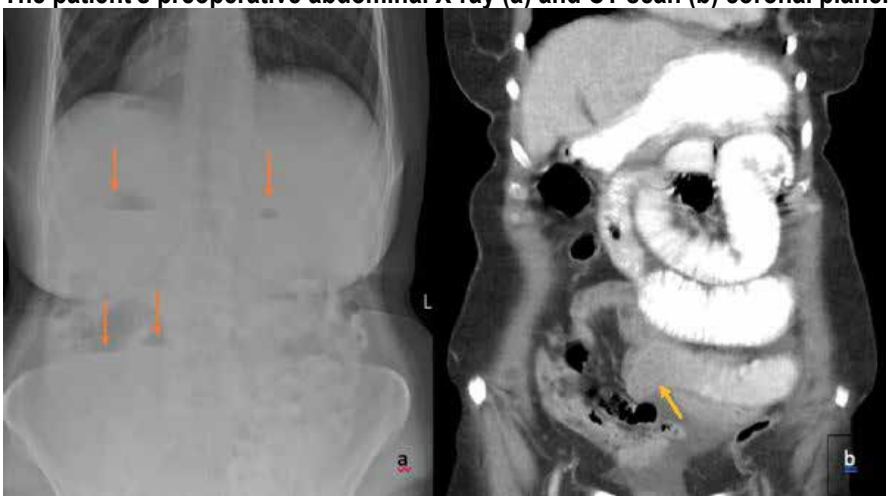

Preoperatif çekilen ayakta düz karın grafisinde ince barsaklarda hava sıvı seviyeleri ve BT'de bezoarın kontrast geçişine engel olduğu ve proksimal ansların dilate olduğu görülmektedir.
The preoperative standing plain abdominal radiograph shows air-fluid levels in the small intestines, and the CT shows that the bezoar is obstructing the passage of contrast and the proximal loops are dilated.

Treitzden itibaren 160. cm den çıkarılan bezoar
Bezoar removed from 160 cm from Treitz

Jejunumun antimezenterik tarafından yapılan jejunotomiden çıkarılan intestinal obstruksiyon sebebi olan yaklaşık 3 cm boyutlu bezoar
Bezoar approximately 3 cm in size, which is the cause of intestinal obstruction, was removed from the jejunotomy performed on the antimesenteric side of the jejunum.

Cumhuriyetin 100. Yılı

40. ULUSAL GASTROENTEROLOJİ HAFTASI

11. GASTROENTEROLOJİ CERRAHİSİ KONGRESİ

TÜRK GASTROENTEROLOJİ DERNEĞİ ANKARA 1969

21-26
KASIM 2023
KAYA PALAZZO OTEL
BELEK, ANTALYA

27. GASTROİNTESTİNAL ENDOSKOPİ HEMŞİRELERİ ve TEKNİSYENLERİ DERNEĞİ KONGRESİ

SÖZEL BİLDİRİLER

[HS001]

Kolonoskopi İşlemi Öncesi Bağırsak Temizliğinde Sözlü Ve Videolu Bilgilendirmenin Etkisinin Karşılaştırılması

Tuğba Şenel
ALTUNİZADE ACIBADEM HASTANESİ, ENDOSKOPİ BÖLÜMÜ

Kolonoskopi kalın bağırsak görüntülenmesinde kullanılan tanısal yöntemlerden birisidir. İşlem ışıklı fiberoptik veya videoendoskopla, rektumdan başlayıp terminal ileuma kadar tüm kolonun görüntülenmesini içerir. Ancak işlem öncesi yapılacak olan kolon temizliği tanı ve tedavinin etkin olmasında çok önemlidir. işlem öncesi bağırsak hazırlığında diyet düzenlenmesi konusunda klinikte verilen eğitimin etkili ve güvenli olması beklenmektedir. Bu nedenle çalışmadaki amacımız, kolonoskopi işlemi öncesi etkili bağırsak temizliğinin önemini, video izletme yöntemi ve hemşirenin karşılıklı yüz yüze verdiği anlatımın etkinliğini karşılaştırmak ve hastaların bağırsak temizliğinin yeterliliğini değerlendirmek amacıyla planlandı. Yöntem: Randomize kontrollü bu çalışma olan bu çalışma Mayıs 2023 – Ağustos 2023 tarihleri arasında, kolonoskopi işlemi planlanan 100 hastanın katılımı ile gerçekleştirildi. Hastalar ile ilk karşılaşmada hastaların demografik ve tıbbi özelliklerini içeren tanılama formu doldurulduu. 50 hastaya yüz yüze sözel anlatım, diğer 50 hastaya sessiz bir odada büyük ekran karşısında videolu anlatım ile kolonoskopi hazırlığı anlatıldı. Değerlendirme için “Bostan Bağırsak Temizliği Skalası”kullanıldı.

Bulgular:
Elde edilen veriler doğrultusunda video ile anlatım ve yüz yüze anlatım yöntemleri arasındaki “Bostan Bağırsak Temizliği Skalası” değerlendirme puanı her iki grupta çoğunlukla 3 puan olup, gruplar arasında temizliğin etkinliği konusunda farklılık olmadığı belirlendi.

Sonuç:
Bu verilere dayanarak, yüz yüze sözel anlatım ve videolu anlatım yöntemleri arasında bağırsak temizliği puanlarında anlamlı bir farklılık olmadığı söylenebilir. Bu, her iki yöntemin de bağırsak temizliği açısından benzer derecede etkili olduğunu göstermektedir.

Anahtar Kelimeler: Bağırsak temizliği, endoskopi, kolonoskopi

[HS002]
Bir üniversite hastanesi örneği; endoskopi işlemi öncesi hastaların işlem farkındalıklarının değerlendirilmesi

Özge Bengü Şeniz, Volkan Vatan, Arzu Malak
Namık Kemal Üniversitesi Hastanesi, Tekirdağ

Amaç: Çalışma, endoskopi işlemi uygulanacak hastalarda; eğitim durumunun, yaşın, cinsiyetin ve çalışma durumunun, prosedür öncesi farkındalık düzeyine etkisini belirlemek amacı ile yapıldı.
Yöntem: Tanımlayıcı tipteki araştırma Mayıs 2023-Ağustos 2023 tarihleri arasında yürütüldü. Bir üniversite hastanesinin endoskopi biriminde endoskopi işlemi uygulanan 283 gönüllü araştırmaya dahil edildi. Araştırmanın verileri, araştırmacı tarafından hazırlanan kişisel bilgi formu ve işlem öncesi hasta hazırlama formu ile toplandı. Verilerin analizinde tanımlayıcı istatistikler; kikare, one way anova testi kullanılarak yapıldı.
Bulgular: Çalışmaya katılan bireylerin yaş ortalaması 43,5 ± 13 yıl olup, % 56,5'i kadındı. %45,9'u ilkokul mezunu ve %66,4'ü çalışmıyordu. Araştırma grubunun % 79,9'una ilk kez endoskopi işlemi uygulandığı ve daha önce işlem olan 57 kişinin %85.9'unun eski raporlarını yanında bulundurmadığı saptandı. 283 kişinin %92,6'sının yeterli süre açlığını sağladığı görüldü. %71,7'si sigara kullanmıyordu, kullananların % 61.3'ü işlem öncesi 48 saat içerisinde sigara içmişti. %80,9'u kan sulandırıcı kullanmıyor, kulananların % 48.1'inin işlem öncesi doğru zamanda kan sulandırıcıyı bırakmadığı izlendi. Kan sulandırıcıyı doğru zamanda bırakmayanların % 65.3'ü kadındı. Araştırma kriterlerine uyan hastaların, %39,9'u gastroskopi işlemi olmuş, kolonoskopi işlemi olanların % 86.5'u ilaçlarını doğru kullanmıştı.
Sonuç: Endoskopi işlemi için başvuran hastaların farkındalık düzeylerinin düşük olduğu görülmüş olup, işlem öncesi farkındalık düzeyini artırmak için; endoskopi işlemini daha önce yaptırmış olan hastaların; eski raporlarını da yanlarında getirmesinin hatırlatılmasının, sigara kullanan hastalara 48 saat öncesinde sigara alımının durdurulmasının öneminin açıklanmasının, kolonoskopi işlemi olacak hastaların bağırsak hazırlıklarının açıklayıcı bir yöntemle anlatılmasının, kan sulandırıcı kullanan hastaların kullandıkları ilaçların özelliklerine göre ilacın alımının sonlandırılma süresi hakkında doğru bilgilendirilmenin yapılmasının, işlem öncesi farkındalık düzeyini artıracağı düşünülmüş olup; eğitimin sadece sözel değil eğitim materyalleri ile desteklenmesinin önemli olduğu sonucuna varıldı. Ayrıca, endoskopi işlemi için başvuran hastaların büyük oranda çalışmıyor olmasının ilgi çekici bir sonuç olduğu düşünüldü.

Anahtar Kelimeler: endoskopi, farkındalık, işlem farkındalığı

[HS003]

Karaciğer nakilli ve nakil adayı hastalarımızda anksiyete ve depresyonun değerlendirilmesi

Zuhal Yıldız Uzun, Mehtap Ataman, Emine Demirel, Sibel Mayadağ, Bilger Çavuş, Aslı Çifcibaşı Örmeci, Filiz Akyüz, Kadir Demir, Fatih Beşışık, Sabahattin Kaymakoğlu
İstanbul Üniversitesi Tıp Fakültesi, Gastroenterohepatoloji Bilim Dalı, İstanbul

GİRİŞ VE Amaç: Karaciğer sirozu viral, otoimmün, metabolik, idiopatik gibi farklı etyolojiler sonucunda ortaya çıkan ve küratif tedavi olarak karaciğer nakli ihtiyacı olan morbidite ve mortalitesi yüksek bir hastalıktır. Karaciğer sirozu ve karaciğer nakli hem hasta bireyi hem de hastanın ailesi açısından kaygı verici bir süreçtir. Biz bu çalışmamızda karaciğer nakil adayı olan ve karaciğer nakli olmuş hastalarımızdaki anksiyete ve depresyonu değerlendirmeyi amaçladık. Method: Çalışmamıza üniversite hastanemiz gastroenterohepatoloji polikliniğinden takipli nakil adayı olan ve karaciğer nakli olmuş hastalar dahil edildi. Tüm hastalara toplam 14 değerlendirme sorusundan oluşan hastane anksiyete ve depresyon ölçeği değerlendirme soruları soruldu. Bulgular: Çalışmaya 67 erkek, 47 kadın olmak üzere toplam 114 hasta dahil edildi. Depresyon ölçeği ortalaması 5.81±2.1, anksiyete ölçümü ortalaması 5.36±1.9 olarak saptandı. Cinsiyet bazında bakıldığında erkek ve kadınların anksiyete ölçeği ortlaması sırasıyla 5.06±1.8 ve 5.85±2.0 ($p<0.05$), depresyon ölçeği ortalaması erkek ve kadınlarda sırasıyla 5.85±1.9 ve 5.76±2.3 ($p=0.07$) saptandı. 41 hasta lise ve üniversite mezunu olarak tanımlandı ve bu hastaların anksiyete ölçüm düzeyleri ortalaması ilköğretim düzeyinde olan ve okur yazarlığı olmayan grupla karşılaştırıldığında daha yüksekti ($p<0.05$). Karaciğer nakilli 84 hastanın karaciğer nakil adayları ile karşılaştırıldığınıda anksiyete skor ortalaması daha yüksek olmakla istatistiki olarak anlamlı değildi. Depresyon ölçek ortalamaları ise karaciğer nakil adaylarında, karaciğer nakli olmuş hastalara göre daha yüksekti ($p<0.05$). Sonuç: Karaciğer nakil adayı ve nakilli hasta grubunda kadın olmak, eğitim düzeyi yüksek olmak artmış anksiyete düzeyi ile ilişkiliydi. Depresyon ortalaması karaciğer nakli bekleyen hastalarda yüksekti.

Anahtar Kelimeler: Karaciğer nakli, anksiyete, depresyon, nakil adayı

[HS004]

Endoskopi ünitenizin kaç 'michelen'yıldızı var?

Esra Kurnalı
Acıbadem Bakırköy Hastanesi

GİRİŞ: Kolorektal kanser (KRK) dünyada en önde gelen kanser ve ölüm nedenlerindendir.KRK taramaları ile hastalığa bağlı ölüm oranlarında belirgin şekilde azalma olduğu bilinmektedir. Taramada kullanılan altın standart yöntem kolonoskopi olup, adenomatöz poliplerin ve erken kolon kanserinin saptanmasını amaçlamaktadır. Ancak, bu işlemin amacına ulaşabilmesi için uluslararası belli kalite ölçütleri çerçevesinde yapılması gerekir. Bu kalite ölçütleri (ASGE) tarafından belirlenmiştir olup kolonoskopi işleminde standardizasyon oluşturulması ve bu şekilde endoskopi merkezlerinin objektif olarak kalite değerlendirmesinin yapılabilmesi sağlanmıştır.Amaç: Endoskopi merkezimizde yapılan tarama kolonoskopilerinde ASGE' nin belirlemiş olduğu kalite göstergelerine uyumu değerlendirmeyi amaçladık. Metod: Endoskopi ünitemizde farklı endoskopistler tarafından yapılan son 100 tarama kolonoskopisi geriye doğru incelenerek kolonoskopi kalite göstergesi açısından değerlendirilmiştir. Kalite göstergesi olarak indikasyon, onam formu, sedasyon formu, polip saptanma oranı, fotoğraflama yapılıp yapılmadığı, kolonoskopi çıkış süresi,video yapılıp yapılmadığı, komplikasyon takibi, antiagregan antikoagülan taburculuk değerlendirme formları, çekal intübasyon, çıkış süresi, tekrar kolonoskopi zamanının belirtilip belirtilmediği bu çalışma kapsamında değerlendirilmiştir.Bulgular: Tüm işlem raporlarında kolonoskopi yapılma nedenini gösteren ön tanı belirtilmiştir. Ayrıca tüm hastalardan onam alımış olup, sedasyon formu, fotodökümantasyon, kolonoskopi süre kaydı, time-out, komplikasyon izlemi, antiagregan/antikoagülan sorgulaması yapılmıştır. Hastaların tümünde çekal intübasyon yapılmış olup sadece 3 hastada geri çekme süresi 6 dakikadan daha kısa bulunmuştur.İşlemlerin %80 'nin de polip saptanırken, adenom saptama oranı %44 olarak bulunmuştur.Hastaların sadece %25 'inde kolon temizlik değerlendirmesi raporda belirtilmiştir. Hastaların takip kolonoskopisinin ne zaman yapılacağı bilgisi hastaların %67 sinin medikal kayıtlarına eklenmiştir. TARTIŞMA: Çalışmamız retrosteptif olarak taranan 100 takip kolonoskopi verisini içermekte idi.Bizim verilerimize göre adenom saptama oranlarımız kalite ölçütleri içindedir. Ayrıca raporlanma konusunda kolon temizlik düzeyi, takip kolonoskopi zamanı dışında kalan kalite ölçütlerinin hepsi tam olarak uygulanmış olarak görülmektedir. Bu çalışma, bizim günlük rutinimizde kalite ölçütlerine ne ölçüde uyduğumuz konusunda kendimize tuttuğumuz bir ayna oldu ve eksikliklerimizi net olarak görmüş olduk.

Anahtar Kelimeler: kolonoskopi, kalite, farkındalık

POSTER BİLDİRİLER

[HP1]

Karaciğer Biyopsisi Sırasında Sanal Gerçeklik Gözlük ve Müzik Terapi Kullanımının Tedavi Memnuniyeti ve Kaygı Düzeyi Üzerine Etkisinin Belirlenmesi

İlknur Yücel[1], Bilger Çavuş[2], Meryem Salhaoğlu[2], Nurdane Güder[2]
[1]İstanbul Gelişim Üniversitesi, Sağlık Hizmetleri Meslek Yüksekokulu, İstanbul
[2]İstanbul Tıp Fakültesi Hastanesi, İç Hastalıkları ABD, İstanbul

Bu çalışma karaciğer biyopsisi sırasında bireylerin sanal gerçeklik gözlük kullanımı ve müzik terapinin tedavi memnuniyeti ve kaygı düzeyi üzerine etkisinin belirlenmesi amacıyla planlanmış, ön test-son test gruplarından oluşan yarı deneysel tasarımdadır. Çalışma Ağustos-Eylül 2023 tarihleri arasında bir tıp fakültesi hastanesine karaciğer biyopsi alınma işlemi için başvuran toplamda 9 vaka ile yürütülmüştür. Veriler araştırmacılar tarafından hazırlanan Kişisel Bilgi Formu, Görsel Analog Hasta Tatmin Skala ve Yüz Kaygı Ölçeği ile işlem öncesinde ve sonrası anket formu kullanıldı. Deney grubunun sanal gerçeklik uygulanan grubuna işlem öncesinde sanal gerçeklik gözlüğü takılarak Malibu Beach videosu izletildi. Deney grubunun müzik terapiden oluşan diğer grubuna ise hasta işlem için sedyeye yatırıldığında Hüseyni Makamı dinletisi açıldı ve işlem boyunca sürdürüldü. Deney grubundaki bireylere işlem öncesinde ön test, işlem bitiminde ise son test uygulandı. Kontrol grubuna rutin karaciğer biyopsi prosedürü uygulandı, işlem öncesinde ve sonrasında anket formunun ön test ve son test kısımlarının doldurulması istendi. Çalışmanın sonucunda Statistical Package for the Social Sciences (SPSS) 26.0 Statistics Paket Programı Ki-Kare ve Paired Sample T testleri kullanılarak analiz edildi. Her bir grupta yer alan karaciğer biyopsisi yapılan hastaların uygulama öncesi ve sonrasında tedavi memnuniyeti ve kaygı düzeyi arasında anlamlı bir fark görülmemiştir ($p>0,05$). Bu doğrultuda, karaciğer biyopsisi sırasında sanal gerçeklik gözlüğünün ve müzik terapinin kullanılması tedavi memnuniyeti ve kaygı düzeyi üzerine etkisi bulunmamıştır.

Anahtar Kelimeler: Müzik Terapi, Sanal Gerçeklik, Karaciğer Biyopsisi

[HP2]

Endoskopik İşlem Uygulanacak Hastalarımızda Durmluk Ve Sürekli Durumluk-Sürekli Anksiyete Değerlendirmesi

Sibel Mayadag, Emine Demirel, Mehtap Ataman, Zuhal Yıldız Uzun, Selin Diktaş, Şeyma Bozkurt, Arzu Akdal Akçakaya, Özlem Durmuş, Bilger Çavuş, Aslı Çifcibaşı Örmeci, Filiz Akyüz, Kadir Demir, Fatih Beşışık, Sabahattin Kaymakoğlu
İstanbul Üniversitesi Tıp Fakültesi, Gastroenterohepatoloji Bilim Dalı, İstanbul

Giriş-Amaç: Endoskopik işlem yapılacak olan hastalarımızda anksiyete durumunu değerlendirmeyi amaçladık. Method: Çalışmamıza üniversite hastanemiz endoskopi ünitesinde endoskopik girişim için başvurmuş olan hastalar değerlendirildi. Tüm hastalara Anksiyete Envanteri (State Trait Anxiety Inventory (STAI)) ölçeğine dayanan sorular yöneltildi. Bulgular: Çalışmamıza toplam 65 kadın 62 erkek olmak üzere 127 hasta dahil edildi. STAİ Form 1 yani durumluk anksiyete ortalama puanı 91.2±14,4 ve STAİ Form 2 yani süreklilik anksiyete ortalama puanı 82.2±16.6 olarak ölçüldü. Erkeklerin durumluk anksiyete ortalamaları kadınlara göre daha yüksekken, süreklilik anksiyete ortalamaları kadınlarda daha yüksekti ($p<0.05$). Durumluk anksiyete ortalaması sadece gastroskopik işlem yapılacak olan hastalarda, beraberinde kolonoskopi de yapılacak olan hastalara göre daha düşüktü ($p<0.05$). Sonuç: Durumluk anksiyete erkek hastalarda kadınlara göre ve kolonoskopi işlemi yapılacak olan hastalarda sadece gastroskopi işlemi yapılacaklara göre daha yüksekti.

Anahtar Kelimeler: Anksiyete, Durumluk ve sürekli, endoskopik işlem

[HP3]

Özel Bir Hastanede Uygulanan Kolonoskopi İşleminin Hastalarda Yarattığı Utanma Duygusunun Belirlenmesi

Emel Kurşunbekiroğlu[1], Buket Kılınçoğlu[2], Yusuf Sevinçer[3], Gökhan Kabaçam[4]
[1]Güven Sağlık Grubu, Ayrancı Hastanesi, Gastroentoroloji Vaka Yönetim Hemşiresi
[2]Güven Sağlık Grubu, Ayrancı Hastanesi, Eğitim Hemşiresi
[3]Güven Sağlık Grubu, Ayrancı Hastanesi, Gastroentoroloji Hemşiresi
[4]Güven Sağlık Grubu, Ayrancı Hastanesi, Gastroentoroloji Bölüm Başkanı, Prof.Dr.

Amaç: Yapılan çalışmada, özel bir hastanede uygulanan kolonoskopi işlemi nedeniyle bireylerde oluşan utanma duygusunun varlığının belirlenmesi hedeflenmiştir.
Gereç ve Yöntem: Çalışma tanımlayıcı desende yapılmış olup, çalışmanın evrenini; Güven Hastanesi Gastroentoloji Polikliniği'ne 15 Eylül-1 Kasım 2023 tarihleri arasında başvuran ve kolonoskopi yapılma kararı verilen hastalar oluşturmuştur. Çalışmanın örneklemini ise; araştırmaya katılmayı kabul eden ve araştırma kriterlerini karşılayan tüm hastalar oluşturmuştur (n=150). 15.09.2023-01.11.2023 tarihleri arasında yürütülen çalışma; araştırmacı tarafından literatüre uygun olarak hazırlanan Kişisel Bilgi Formu ve Kolonoskopi Utanma Ölçeği'nin sorularının cevaplanması ile tamamlanmıştır. Araştırma kapsamında toplanan veriler SPSS 25 programında gerekli analizler yapılarak hesaplanmıştır.
Bulgular: Çalışma örneklemini oluşturan 150 katılımcının %52'si (n=78) kadın, %29,3'ü (n=44) 51-60 yaş aralığında yer almaktadır. Katılımcıların %73,3'ü (n=110) evli, %76'sı (n=114) üniversite mezunudur. Katılımcıların, %52'sinin (n=78) eşlik eden bir kronik hastalığı bulunmakta, %54'ü (n=81) ise; daha önce kolonoskopi yaptırmış olup ve %54,7'si (n=82) kolonoskopi hakkında daha önce bilgi sahibi olduğunu ifade etmiştir. Analiz edilen verilere göre; katılımcıların Kolonoskopi Utanma Ölçeği'nden aldıkları puanların ortalaması (30,67±7,902) olarak belirlenmiştir. Katılımcıların yaş, medeni durum, eğitim düzeyi, kronik hastalığa sahip olma durumu, daha önce kolonoskopi uygulanması ya da kolonoskopi işlemi hakkında bilgi almış olmaları utanma düzeyleri ile karşılaştırıldığında istatistiksel olarak anlamlı biçimde farklılaşmadığı belirlenmiştir. Katılımcıların, cinsiyet ve utanma düzeyleri değerlendirildiğinde istatiksel olarak farklılaştığı belirlenmiştir (p=0,045).
Sonuç ve Öneriler: Araştırma kapsamında elde edilen veriler incelendiğinde; kolonoskopi işlemi sırasında hastaların gaz çıkarma riskinden utandıkları, işlem sırasında uyanık kalma endişelerinden dolayı ve sağlık çalışanlarının uygulanan işlem konusunda şaka içeren konuşmalar yapacağı ihtimalinden endişe ettikleri belirlenmiştir. Ayrıca elde edilen veriler sonucunda kadın hastaların utanma ölçeği puanlarının erkeklere oranla daha yüksek çıktığı tespit edilmiştir. Kolonoskopi hakkında hastalara sağlanacak olan eğitimin bu alanda özelleşmiş sağlık çalışanları tarafından verilmesi, istedikleri zaman danışmanlık hizmeti alabilecekleri ve özellikle bir hemşireye danışabilecekleri ekipler oluşturulması önerilmektedir.
Anahtar Kelimeler: Kolonoskopi, utanma, hemşirelik, gastroentoroloji hemşiresi, gastroentoroloji

www.ugh2023.org